

616.32

М 79

А.З. МОРГЕНШТЕРН

**ахалазия  
пищевода**



МЕДИЦИНА  
1968

А. З. МОРГЕНШТЕРН

# АХАЛАЗИЯ ПИЩЕВОДА

*Под редакцией*  
проф. С. А. РЕЙНБЕРГА



ИЗДАТЕЛЬСТВО «МЕДИЦИНА»  
МОСКВА — 1968

## ПРЕДИСЛОВИЕ

Настоящая монография, предлагаемая вниманию читателя, является переработанной нами кандидатской диссертацией бывшего аспиранта руководимой нами первой кафедры рентгенологии и радиологии Центрального института усовершенствования врачей в Москве Александра Захаровича Моргенштерна. Автор этой книги после блестящей защиты своего труда безвременно скоропостижно скончался от инфаркта миокарда. Уже посмертно, подававший большие надежды, талантливый ученый был удостоен степени кандидата медицинских наук. А. З. Моргенштерн лишь короткое время заведовал курсом рентгенологии и радиологии на медицинском факультете Петрозаводского университета, где снискал себе любовь и уважение своих слушателей и сотрудников.

Выпуск в свет этой монографии — не только осуществление естественного желания всего нашего коллектива воздать должное памяти товарища, инициативного и оригинального ученого, но и удовлетворение весьма насущного требования, предъявляемого медицинской наукой и особенно практикой здравоохранения.

Хорошо известно, что в последнее время учеными и врачами различных специальностей подвергнуты коренной ревизии некоторые основные взгляды на анатомию, физиологию и клиническую рентгенологию, равно как и на хирургию пищевода, и при этом достигнуты значительные успехи в изучении его заболеваний. Это справедливо не только по отношению к раку пищевода и другим его опухолевым поражениям, но и в первую очередь к так называемым функциональным нервно-мышечным заболеваниям пищевода и пищеводно-желудочного перехода. Многие представления, которые стали, можно сказать, общепринятыми, вошли в учебники и поэтому широко бытуют в сознании врачей, в свете новых данных приходится расценивать по меньшей мере как неправильные, примитивные и явно устарелые.

Так, сейчас окончательно доказано, и в этом смысле приводимые в этой книге факты и установки А. З. Моргенштерна особенно убедительны, что уже давно в медицине известный «кардиоспазм» совсем не является тем, за что его принимали. Во-первых, при «кардиоспазме» фактически нет спазма, а на самом деле налицо патологический процесс до известной степени противоположного характера — неразмыкание физиологической кардии, а именно ахалазия. Во-вторых, при этом заболевании имеются глубокие нарушения физиологической

деятельности не только кардии или того сложнейшего замыкательно-замыкательного сфинктерного аппарата, который до сих пор еще обозначается как «кардия», но и значительные изменения стенок всего пищевода. В-третьих, этот «кардиоспазм» — заболевание неоднородное, а крайне полиморфное, точнее группа хотя и близких, но и очень различных по существу и патогенезу болезненных форм.

По этим соображениям А. З. Моргенштерн с полным к тому основанием предлагает новое название этой интереснейшей нозологической формы, которое впервые по праву становится и наименованием всей настоящей монографии — ахалазия пищевода (или ахалазический пищевод).

Новые факторы, положенные в основу новых концепций о сущности функциональных поражений пищевода, удалось добыть в результате применения современных могучих методов рентгенологического исследования. Свои рентгенологические наблюдения А. З. Моргенштерн производил у нас на кафедре при помощи электронно-оптического преобразователя и рентгенокинематографической документации, благодаря которым по-новому предстали испытанные временем «старые», хотя и далеко не утратившие значения, методики рентгенологического изучения больных, страдающих заболеваниями пищевода и смежных областей.

Однако, несмотря на огромное и даже основное значение рентгенологических методов исследования пищевода, весьма важные вопросы, относящиеся к нормальной и патологической физиологии пищевода, потребовали еще дополнительного, контрольного и перекрестного исследования. И большой заслугой А. З. Моргенштерна является то обстоятельство, что он выполнил в полном комплексе с рентгенологической методикой и техникой также усовершенствованное им и обоснованно пропагандируемое манометрическое определение и регистрацию внутрипищеводного давления. Один метод весьма последовательно дополняет другой, и в результате были созданы благоприятные условия для более глубокого и соответствующего истинному положению вещей проникновения в патофизиологию пищевода. А. З. Моргенштерн очень убедительно показывает большую ценность манометрической методики для определения внутрипищеводного давления, для расшифровки патогенеза различных функциональных нарушений и в клинических условиях.

Полученные автором монографии объективные данные поднимают в рамках обсуждаемой проблемы на более высокую ступень не только теорию медицины, но главным образом и практику здравоохранения. Читатель по достоинству оценит новую систему представлений об анатомии и физиологии пищевода. Для повседневной деятельности рентгенолога важен дифференцированный подход к двум типам ахалазии пищево-

да, их тонкое разграничение не только рентгенологическое, но и общеклиническое и семиотическое.

Особенно полезными являются разделы, посвященные дифференциальной диагностике между ахалазией пищевода и другими нейро-мышечными его заболеваниями. А. З. Моргенштерн правильно сетует на то, что и до сих пор большая группа вполне самостоятельных и отличающихся друг от друга нервно-мышечных заболеваний пищевода, глоточно-пищеводного и пищеводно-желудочного перехода, которые проявляются одним и тем же основным клиническим симптомом, а именно дисфагией в широком смысле этого слова, еще объединяются общим понятием пресловутого «кардиоспазма». Не ясно ли, что новые нозологические формы, которых мы насчитываем уже больше десяти, отныне властно требуют отдельного глубокого понимания патофизиологической сущности каждого из этих так называемых функциональных заболеваний пищевода, другими словами, весьма компетентной внутригрупповой дифференциальной диагностики, в основном, конечно, дифференциальной рентгенодиагностики. Это касается главным образом таких болезней и синдромов, какими являются обе разновидности сегментарного спазма пищевода в виде синдрома Барсо́ни — Тешендорфа и штопорообразного пищевода, диффузная мышечная гипертрофия пищевода, гипертензивный гастроэзофагеальный сфинктер и пр.

Высококвалифицированный подход к клинико-рентгенологическому исследованию больных, страдающих дисфагией, совершенно необходим по той простой причине, что за тонким дифференциальным диагнозом должна следовать еще более тонкая дифференциальная терапия, понимание патофизиологического механизма нарушений должно обосновывать показания к применению подчас противоположных по своему действию фармакологических лечебных средств.

И здесь, во всей волнующей проблеме наука идет вперед по пути, который должен объединить дифференциацию с интеграцией наших знаний и умений.

Вместе с изложением новых данных и достижений А. З. Моргенштерн вполне уместно и тактично обращает внимание и на ряд «белых пятен» во всей проблеме ахалазии пищевода и других его нервно-мышечных заболеваний. Квалифицированный читатель дорожит вопросами, подлежащими дальнейшему углубленному изучению.

Можно не сомневаться в том, что настоящая монография вооружит читателя важными новыми фактами и установками и этим самым обогатит его научно-теоретически и особенно практически.

Проф. С. А. Рейнберг

## Введение

Развитие медицинской науки происходит не только путем новых открытий, но и в результате дифференциации отдельных понятий, дальнейшего их уточнения и углубления.

Нередко смежные дисциплины предъявляют какому-либо разделу медицины новые требования, стимулируя тем самым углубленное изучение определенных вопросов. Так, развитие хирургии потребовало от «диагностических» дисциплин и, в частности, от рентгенологии поисков более дифференцированной оценки ряда патологических процессов. Вместе с тем и постепенное накопление клинико-рентгенологических факторов, не укладывавшихся в привычные схемы, требовало объяснения.

Сказанное полностью относится к состоянию вопроса, который мы изучали.

На протяжении почти 300 лет внимание врачей привлекает своеобразное заболевание пищевода, которое в литературе именовалось как кардиоспазм, хиатоспазм, френоспазм, мегаэзофагус, ахалазия кардии. Давно уже было обращено внимание на различные клинико-рентгенологические проявления этой болезни (Faaijer, Terracol, Т. А. Суворова и др.).

Поставив перед собой задачу выяснения этих особенностей, мы изучили 100 больных, страдавших указанным заболеванием, и 22 другими нервно-мышечными расстройствами пищевода.

Основным методом изучения больных являлось клиническое и рентгенологическое исследование. Наряду с этим для изучения двигательной функции пищевода и пищеводно-желудочного перехода было применено устройство, собранное по разработанной нами схеме, для многоточечного, синхронного с актом глотания измерения внутрипищеводного давления.

Мы использовали также данные гистологического исследования биопсий, полученных при хирургическом лечении ахалазии кардии.

Сопоставление всех этих материалов позволило высказать ряд соображений, касающихся клиники, рентгенологии и особенностей двигательной функции пищевода и пищеводно-желудочного перехода.

На основании полученных данных была выяснена возможность проведения уточненной дифференциальной диагностики ахалазии пищевода, сегментарного спазма и диффузной мышечной гипертрофии.

В связи с этим нам казалось бы целесообразным предложить новое определение изучаемого патологического процесса — ахалазия пищевода, как наиболее соответствующее его патофизиологической сущности.

---

**Краткий очерк анатомии  
пищевода**

---

Изучение нервно-мышечных заболеваний пищевода немыслимо без знания ряда анатомических особенностей этого органа. В настоящей главе приводятся те сведения, которые необходимы для понимания патологических процессов, протекающих в пищеводе.

Как известно, пищевод представляет собой мягкотканную мышечно-фиброзную трубку, которая является продолжением глотки. Начало пищевода, равно как и его проекция на позвоночник, до последнего времени служили предметом дискуссии.

Luschka (1868), В. Н. Тонков (1956), Kilian (1941), а также некоторые другие авторы (Becker и Oppenheimer, 1931; Nisser, 1958) считают, что начало пищевода соответствует нижнему краю перстневидного хряща. Andersen (1958), Perle a. oth. (1959), равно как Wolf (1957), Kelly (1961) и др., принимают за начало пищевода середину высоты перстневидного хряща.

Так как рентгенологическим ориентиром начала пищевода служит позвоночник, В. П. Воробьев и Р. Д. Синельников (1946), Schinz и соавт. (1952), Dumm и соавт. (1961) и др. считают, что пищевод начинается на уровне VI—VII шейного позвонка. Однако, как показали рентгенологические наблюдения А. И. Рудермана (1953), положение входа в пищевод зависит от возраста исследуемого, положения головы во время исследования и в определенной степени от конституции индивидуума. Так, при наклоне головы вперед уровень входа в пищевод опускается до С<sub>VII</sub> позвонка, а при ее запрокидывании перстневидный хрящ поднимается вместе со входом в пищевод до уровня С<sub>V</sub>—С<sub>VI</sub> позвонков. У детей вход в пищевод лежит несколько выше, чем у взрослых, а у стариков вследствие расслабления мышечного аппарата, подвешивающего гортань, — на один позвонок ниже.

Соединение пищевода с желудком проецируется на уровне X грудного позвонка, но может лежать на уровне IX, XI и

даже XII позвонка (А. И. Рудерман, 1953; Robert и Hoffman, 1954).

( Все авторы единодушно различают в пищеводе шейную, грудную и брюшную часть.)

Шейный отдел начинается у входа в пищевод и продолжается до уровня яремной вырезки рукоятки грудины. Его длина равна 4—7 см (Wrombart, 1956).

Затем следует грудной отдел — от яремной вырезки до пищеводного отрезка диафрагмы. Он имеет длину 14—19 см (А. И. Рудерман). Брюшной отдел начинается от пищеводного отверстия диафрагмы и оканчивается у места соединения его с желудком. Если ранее некоторые исследователи (Д. С. Морозов, 1887) отрицали существование абдоминального отрезка, то данные последних лет неопровержимо доказывают не только существование, но и наличие в нем ряда сложных физиологических механизмов. Длина этого отрезка, по данным Б. Г. Герцберга, равна 2 см, по данным В. Н. Тонкова — 1 см. Рентгенологическими исследованиями (А. И. Рудерман, Listegud и Harkins, 1958; Ellis и соавт., 1960; Wrombart и соавт.) установлено, что средняя длина абдоминального отрезка равна 3 см.

По данным анатомических исследований В. Н. Тонкова, В. П. Воробьева и Р. Д. Синельникова, длина пищевода зависит от возраста, конституции, длины грудной клетки и положения головы. Она равняется в среднем для мужчин 25—30 см и для женщин 23—24 см.

( Рентгенологические измерения, проведенные А. И. Рудерманом на живых людях, свидетельствуют, что длина пищевода равна в среднем 24—26 см, т. е. она несколько меньше приведенных цифр, полученных при посмертном анатомическом измерении. Автор объясняет это наличием жизненного тонуса стенок органа, который отсутствует на трупе и извращается при эзофагоскопии. К такому же мнению приходят Ingelfinger (1961), Wolf и соавт. (1958) и др. )

( Пищевод располагается впереди позвоночника почти вертикально. В своей начальной части он занимает срединное положение, а на уровне VII шейного позвонка образует небольшой изгиб влево. На уровне IV грудного позвонка пищевод изгибается в сагиттальной плоскости и вновь располагается срединно до уровня VII грудного позвонка, что хорошо видно на боковой рентгенограмме. Затем, отклоняясь влево и впереди, пищевод прободает на уровне X грудного позвонка диафрагму и несколько влево от средней линии входит в желудок.)

Следует отметить, что на уровне  $C_{VII}$  позвонка вплотную к пищеводу прилегают возвратные нервы и боковые доли щитовидной железы. Последние могут давить на пищевод.



На уровне  $D_{IV}$  позвонка грудная часть пищевода прилежит к трахее. Выше, на уровне  $D_{III}$ , левую поверхность передней стенки пищевода перекрещивает дуга аорты. Ниже, на уровне  $D_V$  позвонка, передняя поверхность пищевода соприкасается с левым бронхом. Ниже бифуркации пищевод прилегает к задней поверхности левого предсердия. Приблизительно на 2 см выше диафрагмы он отклоняется влево к левому желудочку.

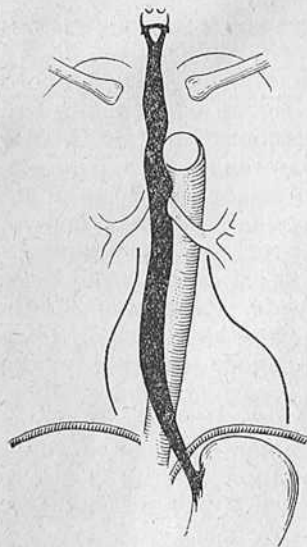


Рис. 1. Нормальный пищевод в рентгенологическом изображении (по Brombart).

Эти данные о положении и топографии пищевода важны в том отношении, что процессы в органах, прилежащих к пищеводу, могут вызвать давление на его стенку и, следовательно, смещение органа. Следует также помнить, что на уровне бифуркации трахеи к пищеводу прилегают блуждающие нервы. Правый блуждающий нерв проходит по задней стенке пищевода, а левый располагается на передней его стенке. По С. Я. Ступникову (1948), грудной отдел пищевода вплотную прилегает к медиастинальной плевре и, следовательно, развитие патологических процессов в последней также может сопровождаться изменением положения или деформацией пищевода.

Особого интереса заслуживает брюшной (абдоминальный) отдел пищевода, так как именно в нем вследствие многообразия физиологических особенностей возможны различные патологические процессы.

Поддиафрагмальная часть пищевода полностью покрыта брюшиной. Б. Г. Герцберг (1934), Robert и Hoffmann, Rinaldi (1960) считают, что абдоминальный отрезок направлен косо сверху вниз, сзади наперед и справа налево. Palugay (1931), основываясь на рентгенологических наблюдениях, отрицает косое вхождение пищевода в желудок. А. И. Рудерман, Wolf (1960), Gahagan (1962) и др. находят, что направление абдоминального отрезка зависит от положения больного и состояния органов брюшной полости.

В горизонтальном положении больного на животе абдоминальный отрезок пищевода располагается сзади наперед, справа налево, а при положении исследуемого на спине — почти поперечно. В вертикальном положении он направляется сверху вниз, справа налево и сзади наперед (А. И. Рудерман; Cimino, 1959, и др.).

Многие хирурги и рентгенологи делят пищевод на трети — верхнюю, среднюю и нижнюю (рис. 1). Однако для углубленного изучения оказалось целесообразным разделение пищевода на сегменты, руководствуясь анатомическими взаимоотношениями последнего с соседними органами (Brombart) (рис. 2).

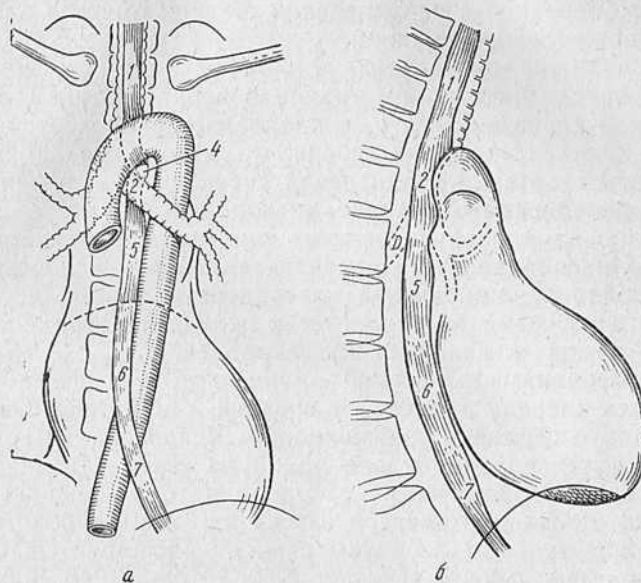


Рис. 2. Схема сегментарного строения пищевода (по Brombart) в прямой (а) и правой косо́й (б) проекции.  
Сегменты: 1 — трахеальный; 2 — аортальный; 3 — бронхиальный; 4 — аортально-бронхиальный треугольник; 5 — подбронхиальный; 6 — ретроперикардиальный; 7 — наддиафрагмальный.

В пищеводе, по Brombart, различают следующие сегменты: 1) трахеальный, 2) аортальный, 3) бронхиальный, 4) аортально-бронхиальный, 5) подбронхиальный, 6) ретроперикардиальный, 7) наддиафрагмальный, 8) внутридиафрагмальный и 9) брюшной, или абдоминальный.

Трахеальный сегмент пищевода имеет длину около 10 см. Начинаясь на уровне перстневидного хряща, он заканчивается у верхнего края дуги аорты. Сегмент расположен между превертебральной фасцией и задней мембранной поверхностью трахеи, с которой интимно связан. Он может соприкасаться также с медиастинальной плеврой, крупными сосудами и главным образом с левой общей сонной артерией.

Аортальный сегмент имеет длину около 2,5 см, что соответствует диаметру дуги аорты. Его левая стенка, а также переднелевый и заднелевый контуры имеют вдавление (аортальное), вызванное прилеганием дуги аорты.

Аортально-бронхиальный сегмент расположен между краем дуги аорты и верхненаружным краем левого бронха. Левая переднебоковая стенка сегмента образует небольшую треугольную поверхность — аортально-бронхиальный треугольник. Бронхиальный сегмент располагается на уровне бифуркации трахеи, на его передней и переднелевой стенках имеется вдавление от основания левого бронха.

Подбронхиальный сегмент, длиной около 5 см, находится между уровнем бифуркации трахеи и верхним краем предсердия. Задняя поверхность его, соприкасаясь с превертебральной фасцией, пересекается межреберными артериями и ветвями бронхиальных артерий. Заднелевая стенка этого сегмента прилегает к переднеправой стенке нисходящей аорты.

Ретроперикардиальный сегмент пищевода соприкасается с сердцем. Он соприкасается с верхнезадней поверхностью левого предсердия и нижнезадней поверхностью левого желудочка. Задняя стенка сегмента прилегает к передней поверхности нисходящей аорты и как бы пересекает ее.

Наддиафрагмальный сегмент, длина которого равна 3—4 см, отклоняется кпереди и влево от средней линии тела. Он не соприкасается с сердцем, позвоночником и аортой. Зачастую пищевод касается в этом отделе одной из своих стенок плевры. По правой и левой стенкам его проходят блуждающие нервы. При прохождении контрастной взвеси или при глубоком вдохе, а также при пробе Вальсальвы сегмент расширяется, образуя так называемую ампулу (Lerche, 1950; Cocchi, 1948, 1955; Cimmino).

Внутридиафрагмальный сегмент пищевода проходит наклонно в фиброзном кольце диафрагмы (Gahagen). Он очень хорошо виден в фазе сокращения, когда обычно обозначаются тонкие параллельные складки слизистой.

Ширина пищевода весьма переменна и равна в среднем в сагиттальном направлении на уровне  $C_{VI}$  18 мм, а во фронтальном направлении — 22 мм. На уровне входа в диафрагму просвет пищевода принимает почти правильно округлую форму и просвет его во всех плоскостях равен приблизительно 22 мм.

Вне акта глотания пищевод до наддиафрагмального сегмента вследствие отрицательного градиента давления зияет. Дистальнее просвет не определяется.

На протяжении пищевода имеется ряд сужений и расширений. Различные авторы называют разное количество сужений. Большинство авторов (Palugay, Barclay 1936; В. Н. Тонков, Н. К. Лысенков, 1943, и др.) указывает на три сужения: первое — у входа в пищевод, второе — аортальное, или аортально-бронхиальное [некоторые авторы (Vlaha, 1961) называют в этом месте два сужения — аортальное и бронхиальное], третье сужение — на уровне прохождения пищевода через диафрагму.

Кроме того, Palugyaу отмечает также наличие двух расширений: верхнего — от входа в пищевод до аортального сужения и нижнего — от вдавления левого бронха до наддиафрагмального сужения.

Верхнее сужение называется, по Kilian, ртом пищевода, оно является, по последним данным, истинным сфинктером (Tugano, Cugatolo, Salmoni, 1958; Zilli, 1960; Ellis и соавт., 1958).

По Cimmino, нижнее сужение начинается на 1—3 см выше диафрагмы и имеет весьма сложное строение. В настоящее время доказано, что в области пищеводно-желудочного соединения существуют весьма сложные функциональные соотношения (Bivetti, 1959; Blaha, Gahagen и др.). Подробно эти вопросы рассмотрены в главе, посвященной физиологии пищевода.

Общеизвестно, что стенка пищевода состоит по своему гистологическому строению из трех слоев: 1) слизистой оболочки, 2) подслизистой оболочки, 3) мышечной оболочки. Однако некоторые авторы (В. Н. Тонков, Palugyaу и др.) описывают еще и соединительнотканную оболочку, относя к ней слой околопищеводной клетчатки.

Слизистая оболочка имеет толщину 0,5—0,8 мм и состоит из многослойного плоского эпителия. Граница между слизистой оболочкой пищевода и желудка хорошо выражена макроскопически, однако рентгенологически ее не видно.

Под эпителием находится соединительная ткань, собранная в верхней части пищевода в пучки и лишь в нижнем отделе принимающая характер сплошного покрова.

В сокращенном состоянии слизистая оболочка образует 1—3 складки, хорошо видимые при рентгенологическом исследовании.

Второй слой — подслизистая оболочка — состоит из продольных соединительнотканых пучков и эластических волокон, среди которых проходят сосуды и нервы, а также располагаются слизистые и так называемые кардиальные железы (А. Л. Завазин и С. И. Щелкунов, 1954).

Третий слой — мышечная оболочка. Она состоит из двух слоев: внутреннего — кольцевидного и внешнего — продольного.

В проксимальной части пищевода мышцы поперечнополосатые, а в дистальной гладкие. В. П. Воробьев и Р. Д. Синельников находят, что переход между ними совершается постепенно и может быть различим только микроскопически. Однако Templeton (1958), Rinaldi, Wolf и Cohen (1961) считают местом перехода поперечнополосатой мускулатуры в гладкую область, соответствующую уровню дуги аорты.

Циркулярные волокна располагаются под углом к оси пищевода, увеличивая наклон по мере приближения к желудку. Продольные мышечные волокна в проксимальном отрезке об-

разуют три пучка, из которых средний, наиболее мощный, расположен посредине передней поверхности. Боковые пучки менее выражены. Они переходят в волокна мышечной оболочки желудка.

Напомним также, что кровеносные сосуды пищевода принадлежат к различным сосудистым системам. Шейный отдел снабжается за счет ответвлений от нижней щитовидной артерии. Последние, вступая в пищевод, делятся на восходящую и нисходящую ветви (В. В. Хлебников, 1953). Кроме того, возможно кровоснабжение за счет поперечной артерии шеи и верхних межреберных артерий.

Грудной отдел пищевода обеспечивается пищеводными артериями, отходящими от передней поверхности грудной аорты, ветвями бронхиальных артерий и нижними межреберными артериями. На уровне VII—IX грудного позвонка от аорты отходит собственная артерия пищевода.

Брюшной отдел пищевода снабжается ветвями, отходящими от левой желудочной артерии, восходящая ветвь которой анастомозирует с ветвями собственной пищеводной артерии, снабжая заднюю стенку пищевода.

Большая часть венозных сплетений пищевода располагается в подслизистом слое.

Ф. П. Маркизов (1949) делит венозную сеть сосудов пищевода на верхнее и нижнее сплетения, из которых первое занимает верхнюю треть органа, а нижнее — остальные две трети пищевода. Оба сплетения обособлены.

Вены верхнего сплетения образуют две системы сосудов — от области верхнего физиологического сужения пищевода и от области аортального сужения. Эти системы сливаются в один ствол, впадающий в нижнюю щитовидную вену. Нижнее подслизистое сплетение состоит из двух, большей частью изолированных, стволов, которые, соединяясь, впадают в непарную вену.

Кроме указанных сплетений, имеется периззофагеальное венозное сплетение. Последнее соединяется с подслизистым и впадает в те же венозные коллекторы.

Лимфатическая система пищевода имеет продольное направление. Ее сосуды располагаются в различных слоях его стенки (Д. А. Жданов, 1955; Г. В. Козлова, 1953). Лимфатическая система этого органа имеет одну особенность — образующие ее лимфатические сосуды впадают непосредственно в грудной проток (Д. А. Жданов, 1952).

Лимфатические узлы пищевода делятся условно на пять групп (Г. К. Борейша, 1957): 1) узлы, располагающиеся у места разделения общей сонной артерии, 2) узлы угла яремной и подключичной вен, 3) задние бифуркационные узлы, 4) узлы вдоль грудной аорты, 5) цепочка узлов возле кардии.

Пищевод иннервируется парасимпатическими и симпатическими волокнами. Парасимпатическая иннервация осуществляется за счет блуждающего нерва, от которого на уровне подключичной артерии отходят возвратные нервы. Блуждающие нервы, направляясь вниз, располагаются на стенках пищевода: правый — на правой боковой стенке с переходом на заднюю, а левый идет по передней стенке. На уровне корней легких блуждающие нервы образуют сплетения. Правый блуждающий нерв образует заднее пищеводное сплетение, левый — переднее, анастомозирующее с задним и дающее веточки стенкам пищевода вплоть до диафрагмы.

В нижнегрудном отделе блуждающие нервы проходят через диафрагмальное отверстие, не давая ветвей. В то же время абдоминальный отдел пищевода получает ветви от обоих блуждающих нервов. В стволах имеются волокна с интернейрональными связями, а также нервные узлы, состоящие из двигательных и чувствительных клеток (Б. И. Лаврентьев, 1947).

Симпатическая иннервация осуществляется четырьмя верхними узлами правого пограничного симпатического сплетения, аортальным сплетением, сердечными и легочными симпатическими ветвями, а также волокнами, исходящими из солнечного сплетения, полулунных ганглиев и ганглиев субкардиального отдела желудка. В. П. Иванченко (1958), Г. В. Стовичек (1954), Rinaldi и др. настаивают на существовании анастомозов между вагальной и симпатической иннервацией. Такие же данные приводят Terracol и Sweet (1958).

Внутристеночные ганглиозноклеточные сплетения Мейснера и Ауэрбаха располагаются между продольной и круговой мускулатурой преимущественно в нижней трети пищевода. Terracol (1951) утверждает, что подобные нервные структуры можно встретить и в веществе мышц пищевода. Фибриллярная сеть сплетений получает волокна от блуждающих нервов. Она имеет связь с чувствительными окончаниями в слизистом слое и отдает множественные нити мышечному слою. Это обуславливает тонус и сократительную способность органа (Terracol и Sweet). Блуждающие нервы посылают в пищевод мякотные и безмякотные волокна. Все мякотные волокна заканчиваются в ауэрбаховском и мейснеровом сплетениях, а большинство безмякотных образует нервную сеть с петлями, которые окружают клетки внутристеночных сплетений (Terracol, 1951). Другие безмякотные волокна оканчиваются в ядрах мышечных клеток. Таким образом, в стенке пищевода имеется как бы своя автономная нервная система.

## Некоторые сведения о физиологии пищевода

Основная функция пищевода заключается, как известно, в проведении пищевого комка из глотки в желудок. Этот процесс состоит из ряда сложных, полностью координированных движений языка, глотки, гортани, пищевода, диафрагмы и пищеводно-желудочного перехода.

Изучение этого важного комплексного физиологического акта началось в глубокой древности. Первые попытки истолкования акта глотания были предприняты еще Гиппократом.

В XIX веке, в период развития и становления физиологии, сформулированы основные положения функциональной деятельности начального отрезка пищеварительного канала.

Дальнейшее развитие методов и средств регистрации физиологических функций в 40—50-е годы нашего столетия привело к пересмотру некоторых «классических» положений физиологии пищевода. Это в основном достигнуто благодаря изучению внутрипищеводного давления (Б. Г. Герцберг, 1940; А. А. Арутюнов, 1950; М. А. Черкасский и В. В. Мошкин, 1956; А. З. Моргенштерн и Т. А. Суворова, 1963; Butin и соавт., 1953; Code и соавт., 1958; Lambling и соавт., 1956; Fyke и соавт., 1956; Olsen и соавт., 1960, и др.).

Одновременно были выяснены анатомо-функциональные механизмы, при помощи которых осуществляется двигательная деятельность пищевода, ее взаимосвязь с актом глотания и раскрытием кардии. Эти взаимоотношения известны в литературе под названием «нормальный пищеводный комплекс». Последний состоит из ряда волн отрицательного и положительного давления, отражающих фазы сокращения и расширения пищевода, их зависимость от акта глотания, дыхания, времени и уровня регистрации, положения тела исследуемого и т. д.

Данный вопрос более подробно излагается в главе VII при освещении результатов изучения двигательной функции пищевода у больных ахалазией.

Как известно, в 1817 г. Magendie установил, что акт глотания состоит из трех фаз.

Первая фаза произвольная — проталкивание пищи изо рта в глотку после ее разжевывания.

Вторая фаза акта глотания произвольная — прохождение пищи через глотку. Во время соприкосновения пищевого комка со стенкой глотки в чувствительной зоне основания языка, миндалин, мягкого неба и задней стенки глотки возникает глотательный рефлекс (Kroescker и Meltzer, 1883). При этом назофарингеальные отверстия перекрываются поднимающимся мягким небом, вход в гортань и трахею закрывается подъемом и движением гортани вперед, голосовые связки смыкаются, глоточные констрикторы сокращаются и проталкивают пищу в пищевод. Это служит началом перистальтической волны. Перед возникновением волны перистальтики раскрывается верхний пищеводный затвор (Hightower, 1957; Zilli, 1960).

И, наконец, третья фаза акта глотания произвольная — пищевой комок вследствие сокращения стенок пищевода проходит по пищеводу в желудок.

Функция пищевода во время последней фазы акта глотания являлась предметом острых споров. В противовес тем, кто считал пищевод инертной трубкой, другие методом механографии и рентгенологического исследования неопровержимо доказали, что пищевод имеет собственную моторику и пища спускается по его просвету не просто в силу своей тяжести, но благодаря перистальтическим сокращениям этого органа (Alvarez, 1928; Field, 1940; Lorber и Shay, 1955; Ingelfinger, 1956; Botha, Astley, Carry, 1957; Texter, 1962, и др.).

Однако до последнего времени сказанное относилось прежде всего к продвижению твердой пищи (К. М. Быков, 1938, 1940, 1947; А. И. Фельдман, 1949; А. А. Арутюнов, 1950; Cannon и Mosher, 1898; Mikulicz, 1903, и др.). Большинство исследователей до последних лет допускало лишь ограниченное участие перистальтики в продвижении жидкости по пищеводу, приписывая основную роль силе тяжести (А. И. Фельдман, К. М. Быков, Т. К. Осипкова, 1953; Palugyay, Kraus, 1912; Thieding, 1921, и др.).

Лишь в последнее время Као-Нwang (1954), а за ним школа Коуда (Code a. oth., 1958) доказали, что и жидкости продвигаются по пищеводу за счет активного участия его перистальтики.

Као-Нwang наблюдал, что пересечение глоточно-пищеводного нерва у собаки, который является главным двигательным нервом шейного отдела пищевода, ведет к остановке жидкостей на уровне пересечения. Code с сотрудниками, изучая двигательную функцию пищевода с помощью многоточечной регистрации давления в нем, подтвердили данные Као-Нwang. Это же подтверждено Turano, Curatolo и Salmoni (1958) при помощи рентгенокинематографического исследования пищевода.

2 Ахалазия пищевода

Библиотека  
ГОСУДАРСТВЕННОГО  
НАУЧНОГО ЦЕНТРА  
ИМЕНИ П. П. АБРАХАМОВА  
г. АХАЛЦИХА

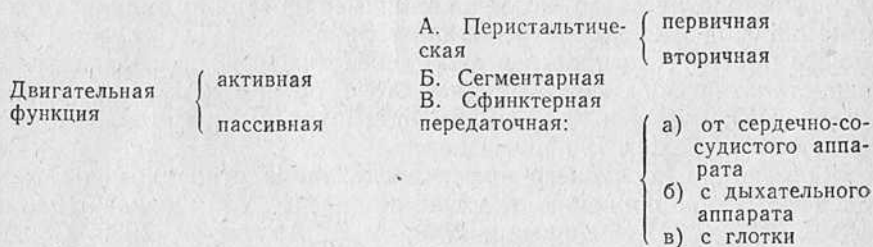
АДТИ  
АХВ. RESURS MARK  
17  
А. О. Р.



Героические полеты советских космонавтов показали, что глотание жидкости и твердой пищи возможно и в состоянии невесомости. Следовательно, всякая пища продвигается по пищеводу в основном за счет перистальтических сокращений его стенок.

На основании изложенного можно считать доказанным, что продвижение пищи по пищеводу зависит от его двигательной функции. Так же, как и в любом другом полом органе, в пищеводе наблюдаются активные и пассивные движения. Активные движения являются результатом координированной функции наружного и внутреннего мышечного слоев пищевода (Babkin, 1927; Dahmann, 1931; Zilli и др.). Пассивные его движения обусловлены движением соседних органов — сердца, аорты, сосудов, легких (М. А. Черкасский и В. В. Мошкин, 1956, и др.). В активных движениях пищевода, по Tugano, Curatolo и Salmoni, можно выделить три основных элемента: собственно перистальтику, сегментарную моторику и моторику сфинктеров.

Комплекс активных и пассивных движений по этим авторам может быть представлен в виде следующей схемы:



Приведенная схема представляется нам наиболее удобной для практического применения. Ее положения не противоречат схемам других авторов (Templeton, Brombart, Terracol, Nightower, Code a. oth.).

Рассмотрим отдельные элементы двигательной функции пищевода.

**Активная двигательная функция. А. Перистальтика.** Это, по Tugano (1959), фазовая, координированная двигательная активность пищевода, при которой волне сокращения всегда предшествует волна расслабления, направленная в определенную сторону.

Если точно придерживаться определения, то в перистальтике пищевода можно различать первичные и вторичные перистальтические волны.

**Первичная перистальтика** следует за актом глотания. Отсюда и название «глотательная перистальтика» (Kauffman и Kienböck, 1909), которая связана с глотательным рефлексом

(Ф. Н. Китаев, 1908; И. П. Павлов, 1940). Механизм такой перистальтики следующий: под влиянием пищи возбуждаются интерорецепторы в ретробукальной области. Импульсы последних по разветвлениям язычно-гортанного и верхнегортанного нервов достигают центров в верхней части продолговатого мозга (Ф. Н. Китаев). Затем бульбарный центр через блуждающие нервы посылает серию двигательных импульсов, вызывая сокращение мышц глотки. Эти сокращения направлены аборально. Возникшее в области глотки сокращение, раскрывая рот пищевода, переходит на него и продвигается каудально. Оно непрерывно, обладает правильным ритмом и не зависит от местных механизмов (Meltzer, 1882; Conheim, 1908; Janke, 1954, и др.).

**Вторичная перистальтика** возникает спонтанно, вне акта глотания. Отсюда и ее название «внеглотательная перистальтика» (Schreiber).

Meltzer считал, что источником вторичной перистальтики являются внутрипищеводные рецепторы. Code и др. предполагают возможность возникновения ее вследствие растяжения стенок пищевода. Zilli (1960) высказывает мысль, что источники импульсов перистальтики располагаются не только в подаортальном отделе, но и гораздо выше. Однако порог возбудимости в этих отделах выше, чем в первом.

В 1961 г. Sigel и Hendrix опубликовали работу, в которой доказывается центральное происхождение вторичной перистальтики. Templeton (1958) находит, что вторичные перистальтические волны возникают на уровне дуги аорты, после затухания здесь волны первичной перистальтики. Code считает, что вторичная перистальтика похожа на сокращения тонкой и толстой кишок при эвакуации контрастной массы и называет ее «очищающей» перистальтикой. Различие между первичной и вторичной перистальтикой заключается в величине волны: первичная по амплитуде мощнее вторичной.

Как и волна первичной перистальтики, вторичная волна по форме, скорости распространения, частоте и амплитуде не только индивидуальна, но и изменчива у одного и того же человека.

**Активная двигательная функция. Б. Сегментарная.** Это неперистальтические сокращения, наблюдающиеся в дистальных отделах пищевода. Karlsson и Luckhardt (1914) назвали их «местными сокращениями», Templeton, Brombart и др. — «терциарными, или третичными».

Механографически эти движения отображаются в виде локальных, не распространяющихся вдоль пищевода сокращений. Иногда они бывают изолированными и повторяющимися. Сегментарные сокращения возникают, как правило, в дистальном отделе пищевода.

Различие между сегментарными сокращениями и перистальтикой заключается в следующем.

1. Сегментарные сокращения имеют характер неподвижных и локализованы в том участке пищевода, в котором возникли.

2. При сегментарном сокращении отсутствует волна расслабления.

3. Сегментарные сокращения никогда не вызывают перемещения пищи в пищеводе, продвижение которой осуществляется только за счет перистальтической активности.

4. Сегментарные сокращения никогда не вызывают никаких изменений кардиального затвора.

5. Сегментарные сокращения, как правило, не отмечаются у здоровых людей.

**Активная двигательная функция. В. Сфинктерная.** Под этим подразумевается двигательная функция образований пищевода, которые играют роль настоящих затворов. Они расположены в аборальном и оральном концах пищевода и известны в современной литературе как глоточно-пищеводный и пищеводно-желудочный переход (Nascher, 1920, 1924, и др.).

Поскольку значение анатомических особенностей верхнего и нижнего запирательных механизмов пищевода для понимания физиологических процессов, протекающих здесь, велико, мы позволим себе подробно осветить этот вопрос.

Глоточно-пищеводное соединение располагается на задней стенке глотки. Оно образуется пучками горизонтальных мышечных волокон, прикрепленных к перстневидному хрящу. Эти волокна и образуют кольцо, значительно суживающее просвет пищевода. Kilian назвал его «ртом пищевода».

В покое пищевод и глотка полностью разъединены непроницаемым для воздуха барьером. Если бы этого не было, то воздух вследствие отрицательного градиента давления в пищеводе попадал бы в него при каждом вдохе. Исследования Siebert a. oth. (1959) показали, что глоточно-пищеводное соединение действует во всех случаях как истинный сфинктер. В фазе между глотками на этом участке отмечается полоса, или зона, высокого давления. Последнее значительно выше, чем в пищеводе. По Фуке с сотр., Negler и Spiro (1961), высокий уровень давления связан с тонической активностью анатомических образований этой области.

В литературе высказывались различные предположения относительно механизмов, вызывающих раскрытие этой области.

После серии экспериментов Poppel и соавт. (1956), Vantrappen и соавт. (1958), Tugano и др. большинство исследователей склонилось к мысли, что закрытие сфинктера зависит от высокого тонуса стенок. Сжатие их устанавливается исключительно рефлексорным путем и вызывается актом глотания. Это доказывает в свою очередь, что активность области сфинктеров является равноценным компонентом акта глотания. Рефлексорное

раскрытие этой области начинается, как только пища достигает передней поверхности надгортанника.

Пищеводно-желудочный переход давно привлекает внимание исследователей. Особенно продвинулось изучение этой области с внедрением в практику рентгенокинематографии и других методов объективной регистрации.

Существуют различные теории, объясняющие как морфологические, так и функциональные особенности пищеводно-желудочного перехода. Это обстоятельство породило значительную терминологическую путаницу в названии как самой области, так и составляющих ее частей, с чем мы вынуждены будем столкнуться при рассмотрении различных точек зрения.

Fulde (1925, 1934), называя эту область кардией, считал, что закрытие ее обеспечивается тремя затворами (рис. 3). Сфинктероподобная циркулярная мускулатура пищевода в области *sulcus hiatus* — первый затвор, мускульная петля диафрагмы в кольце *hiatus* — второй затвор. Ритмичные сокращения этой петли сжимают просвет *antrum cardiacum* и способствуют продвижению пищи. Розетка слизистой, представляющая массивный клапанный механизм, препятствующая гастроэзофагеальному рефлюксу, — это третий затвор.

Наyek (1933), Kay (1952), Pizzetti (1957) и др. находят, что сфинктерное действие на кардию оказывает несколько мышц: циркулярные мышцы конечного отдела пищевода, косые мышечные волокна желудка, охватывающие кардию и загибающиеся на вырезку кардии, и, кроме того, медиальная ножка диафрагмы. Последняя перетягивает кардию, увеличивает изгиб между пищеводом и желудком (рис. 4). Этому изгибу и его связи с диафрагмой через диафрагмально-пищеводную мембрану многие авторы придают не меньшее значение, чем истинным мышечным сфинктерам.

Müller-Botha (1958) указывает, что большую роль играют складки слизистой оболочки кардии. Они обладают собственным тонусом, хорошо развитой мышечной слизистой, активно стя-

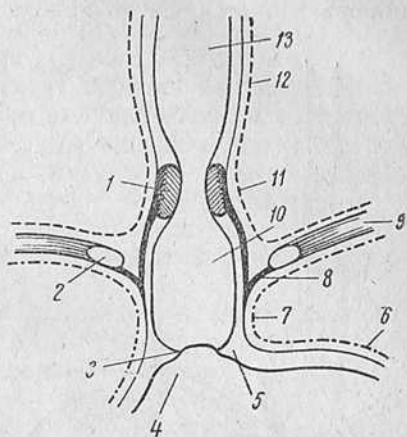


Рис. 3. Замыкательный аппарат кардии (по Фульде).

1 — физиологическая кардия; 2 — мускульная петля диафрагмы; 3 — нижняя анатомическая кардия; 4 — желудок; 5 — *plica cardiaca*; 6 — брюшина; 7 — *incisura cardiaca*; 8 — *membrana phreno-oesophagea*; 9 — диафрагма; 10 — *antrum cardiacum*; 11 — *sulcus hiatus*; 12 — плевра; 13 — пищевод.

гиваются циркулярными мышцами пищевода и образуют один из компонентов замыкающего механизма пищеводно-желудочного перехода. При этом диафрагме отводится поддерживающая роль, способствующая созданию условий для закрытия кардии.

Nemours-Auguste (1953) делит нижний отдел пищевода на две части (рис. 5) — верхнюю и нижнюю. Верхняя, или наддиафрагмальная, часть кажется при рентгенологическом исследовании несколько расширенной и называется автором эпифренальной ампулой. Сверху ампула ограничена нижним сфинктером пищевода, снизу — верхней частью кар-

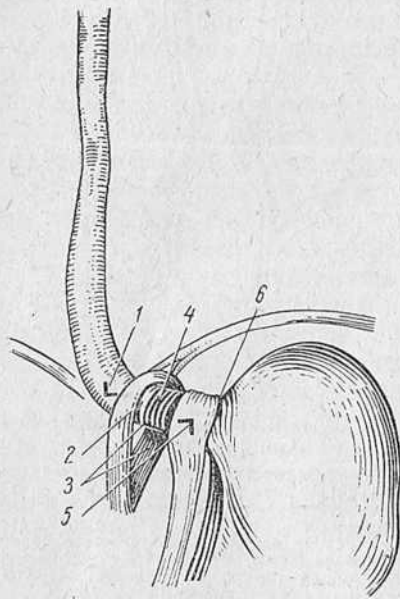


Рис. 4. Замыкательный аппарат кардии (по Хаеку).

1 — угол, образованный пищеводом в диафрагмальном отверстии; 2 — диафрагмальное отверстие; 3 — диафрагмальная петля — медиальная ножка; 4 — циркулярные мышцы пищевода; 5 — гастроэзофагальный угол; 6 — продольные мышечные волокна малой кривизны желудка.

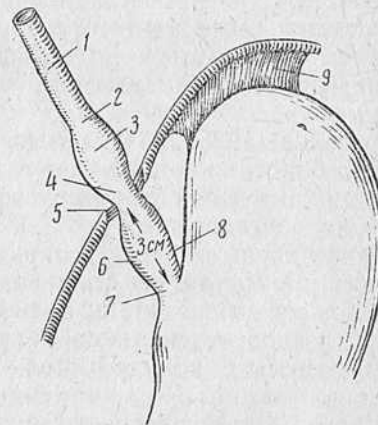


Рис. 5. Кардия (по Немур—Огюсту).

1 — пищевод; 2 — нижний пищеводный сфинктер; 3 — наддиафрагмальная ампула; 4 — верхняя кардия, или эпикардия; 5 — мембрана Лаймера; 6 — преддверие кардии; 7 — констриктор кардии; 8 — угол Гисса — заслонка Губарова; 9 — желудочно-диафрагмальная связка.

дии, или эпикардией. Нижняя, или диафрагмальная, часть, длиной в среднем около 3 см, называемая преддверием кардии, является в сущности абдоминальным сегментом пищевода. Она, по мнению автора, лежит забрюшинно и может расширяться в момент прохождения пищи, образуя преддверие. Участок между эпикардией и кардией составляет пищеводно-желудочный переход. Длина этого перехода, или физиологической кардии, по данным различных авторов, 0,5—4 см (Б. Г. Герцберг), 1,5—

6,5 см (А. С. Ровнов и Л. З. Франк-Каменецкий, 1929), 1,7 см (Л. М. Нисневич, 1948).

Кардия располагается в верхней части малой кривизны, благодаря чему свод желудка оказывается вверху и слева от кардиального отверстия, образуя со стороны пищевода острый угол Гисса, а со стороны желудка — складку Губарова. Последняя действует как клапан, закрывающий отверстие под влиянием высокого давления внутри желудка (Alnog, 1956).

В покое в этой области существует перепад давлений. В пищеводе оно ниже атмосферного, а в желудке равно атмосферному. В области пищеводно-желудочного перехода давление выше, чем в желудке и пищеводе. Поэтому даже при глубоком вдохе желудочно-пищеводного рефлюкса не наблюдается, хотя при этом давление в желудке увеличивается.

Таким образом, эта полоса, или зона высокого давления, осуществляет барьерный механизм.

Область, в которой отмечается высокое давление, распространяется от кардиального отверстия до подампулярной части и называется «зоной высокого давления» (Fyke с соавт., Code с соавт., Wolf и др.).

Специальными исследованиями установлено, что раскрытие ее — акт рефлекторный и вызывается рождением волны перистальтики (Zaino a. oth., 1955, 1961). В то же время закрытие пищеводно-желудочного перехода обусловлено всей сократительной системой его.

Следовательно, пищеводно-желудочный переход действует как сфинктер (Anderson, 1954; Blank и Pew, 1956; Botha, Astley, Cargy, 1957; Butin и соавт., Code и соавт., Ellis, Kauntze a. oth., 1960; Fry с соавт., 1952; Mayersbach, 1954; Müller-Botha, 1958; Nauta, 1956; Rinaldi, Texter, 1960; Vantrappen с соавт., 1954, 1958, 1960, и др.)<sup>1</sup>.

**Пассивная двигательная функция.** Помимо собственных движений, пищевод осуществляет движения, связанные с пульсацией сердца, аорты, дыханием и подъемом гортани кверху. Пассивные передаточные движения сердечно-сосудистого массива и дыхательной системы хорошо видны при рентгенологическом исследовании — первые в области наиболее тесного соприкосновения пищевода и сердца, вторые — около диафрагмы. Однако с физиологической точки зрения более важны пас-

<sup>1</sup> Уже после смерти автора А. З. Моргенштерна из печати в 1965 г. вышла выполненная также на руководимой нами первой кафедре рентгенологии и радиологии ЦИУ переработанная в виде монографии докторская диссертация Ш. М. Мирганиева «Анатомо-функциональные основы рентгенологического изображения области кардии» (Изд. «Медицина», Ташкент). В этом труде «проблема кардии», т. е. представления об анатомии и особенно физиологии пищеводно-желудочного перехода, нашла наиболее современное и полное изложение (Примечание С. А. Рейнберга).

сивные движения, передающие пищеводу движения гортани при акте глотания. В глоточной фазе акта глотания гортань поднимается кверху, к корню языка. Именно в этот момент пищевод испытывает глотательное натяжение, которое в виде волны отрицательного давления передается одновременно на весь пищевод, синхронно с глотательным подъемом гортани. Затем появляется волна перистальтического сокращения, постепенно распространяющаяся по всему пищеводу (Barriatti и соавт., 1952).

**Нейро-гуморальная регуляция двигательной функции пищевода.** Выяснение тончайших регуляторных механизмов, обеспечивающих чрезвычайно координированную двигательную функцию пищевода, представляет большой интерес и может служить основой для раскрытия патофизиологических нарушений, влекущих за собой развитие дискинезии пищевода. В этом плане рассматривалась нейро-гуморальная регуляция двигательной функции пищевода, изучению которой посвящено много работ.

Ниже мы приводим только некоторые, наиболее достоверные факты, ибо в литературе имеются весьма неоднородные сведения как вследствие различия в методике, применяемой авторами, так и вследствие различия в анатомии подопытных животных.

Одностороннее пересечение блуждающего нерва в любом сегменте пищевода приводит к незначительному снижению высоты глотательной волны. Двустороннее пересечение блуждающего нерва сопровождается различными явлениями и зависит от уровня травмы. Если пересечение произведено в области шеи, двигательная функция пищевода полностью выключается (Kao-Hwang). Если стволы блуждающего нерва пересечены ниже отхождения возвратных нервов, то возникает паралич нижележащих отделов пищевода при сохранении двигательной функции выше травмы (Alnor). Пересечение блуждающего нерва не влияет на глоточно-пищеводный и пищеводно-желудочный сфинктер (Bordasch, 1951). Одно- и двусторонняя перерезка симпатических стволов не отражается на двигательной функции пищевода.

Влияние электрического раздражения блуждающего нерва также зависит от уровня раздражения и одно- или двустороннего раздражения. Двустороннее раздражение этого нерва в области шеи вызывает полное сокращение пищевода. На более низком уровне оно вызывает аналогичное действие, щадя вышележащие отделы. Реакция пищеводно-желудочного перехода на раздражение электрическим током выражается в расслаблении местного тонуса (Zilli). Раздражение симпатических стволов, так же как и пересечение их, не влияет на двигательную функцию пищевода.

Холинергические и адренергические вещества действуют на двигательную функцию пищевода так же, как и раздражение или пересечение нервных стволов (Lambling с соавт., Wright, 1961, и др.).

Антихолинергические препараты (атропин и т. д.) уменьшают или снимают любую перистальтику, но, как отмечают Lambling с соавт., только при парентеральном введении и только в больших дозах. Холинергические вещества обладают выраженным действием на двигательную функцию пищевода, проявляясь в значительном повышении тонуса и возникновении правильных и ритмичных сокращений (Wright, Code с соавт., и др.).

Приведенные краткие факты позволяют сделать следующие имеющие важное значение для понимания патофизиологических процессов выводы: 1) блуждающий нерв является двигательным нервом пищевода и 2) функция блуждающего нерва имеет основное значение для образования перистальтической волны.



---

**Современные  
представления  
об ахалазии кардии**

---

**Вопросы патогенеза.** В 1679 г. в Лондоне вышла книга Th. Willis «Pharmaceutice rationalis sive diatriba de medicamentorum operationibus in humano corpore», в которой описано заболевание пищевода, возникшее без видимых причин, сопровождавшееся задержкой пищи, срыгиваниями и расширением органа. Есть основание предполагать, что это первое в литературе упоминание об ахалазии пищевода.

Изучая трупы 3 больных, умерших от истощения вследствие дисфагии, Purton в 1821 г. дал анатомическое описание заболевания с расширенным, но без опухоли или ожога, пищеводом.

Первые попытки объяснения этиологии и патогенеза данного заболевания относятся к концу прошлого столетия. Многие теории, предложенные для объяснения этого заболевания, имеют сейчас лишь исторический интерес, а многие отвергнуты практикой. Тем не менее мы рассмотрим важнейшие из них.

В вопросе терминологии разбираемого состояния нет единообразия. Предложенное Mikulicz в 1882 г. название «кардиоспазм» получило наибольшее распространение в отечественной и немецкой литературе. Во французской литературе можно встретить названия «идиопатическое» или «кардиотоническое» расширение пищевода, «мегаэзофагус», «долихоэзофагус», «кардиостеноз», «кардиосклероз», «френоспазм» или «хиатоспазм».

В 1932 г. на IX Международном конгрессе хирургов в Мадриде была официально признана ахалазическая теория возникновения этого заболевания. В связи с этим термин «ахалазия кардии», предложенный Hurst еще в 1914 г., получил большое распространение, особенно в англо-саксонской литературе, и почти полностью вытеснил прежние наименования этого заболевания пищевода.

Следует иметь в виду, что бывшие в употреблении наименования этого заболевания пищевода отражают различные взгля-

ды на этиологию и патогенез болезни. Однако необходимо сразу сказать, что многие стороны вопроса еще до сих пор остаются непонятными и противоречивыми.

**Теория врожденного происхождения заболевания.** Bard (1919) считал, что мегаэзофагус является выражением гигантизма внутренних органов вследствие порока развития эластической соединительной ткани. Sargnon (1922, 1924) видел подтверждение этого в том, что мегаэзофагус встречается у маленьких детей. По его мнению, в результате указанного порока развития появляется меньшая резистентность тканей к внутрипищеводному давлению, которое возникает при глотании.

Эта теория подверглась весьма обоснованной критике. Tugano и Salmoni утверждали, что в литературе не опубликовано убедительных данных о мегаэзофагусе у доношенных плодов. Cogea-Netto (1934, 1935), Paessler (1936) считают, что в некоторых случаях мегаэзофагус аналогичен болезни Гиршпрунга. Griessmann (1956) рассматривает это состояние как врожденное уродство иннервации, тем самым допуская возможность врожденного характера заболевания. Однако Sessarelli и Menghetti (1958), Roux и Wright (1951) и др., которые проследили развитие заболевания от момента возникновения до финальной стадии, опровергают мнение Griessmann. Эти авторы, между прочим, ссылаются на тот факт, что мегаколон встречается, как правило, в более ранние сроки жизни, чем мегаэзофагус. Paul и Palawela (1961), наблюдавшие и оперировавшие грудных детей с мегаэзофагусом, допускают возможность врожденного характера заболевания.

**Теория органического изменения пищевода.** По мнению Mosher (1922, 1931), ухудшение проходимости кардии и последующее вторичное расширение пищевода наступают вследствие эпикардального фиброза, склеротических изменений «печеночного туннеля» и прилежащих участков малого сальника. Их изменения создают механическое препятствие и вызывают вначале раздражение, а затем спазм кардии.

И. М. Чайков (1933), П. А. Герцен (1936) придавали известное значение склеротическим изменениям в тканях поддиафрагмального пространства. Однако гистологические исследования Steicher, Heller и Pevitch (1960) показали, что перикардальный и периезофагеальный фиброз является следствием, а не первопричиной болезни и обнаруживается далеко не во всех случаях заболевания.

**Теория френоспазма.** Многие исследователи (Bassler, 1914; Jackson, 1922; Я. Г. Диллон, 1938; Sauerbruch, 1928; Dahmann, 1931; Guiser, 1934; Gregoire, 1924, 1936; И. И. Покрышкин, 1938; А. И. Фельдман, 1949, и др.) утверждают, что препятствие в пищеводе создается на уровне пищеводного отверстия диафрагмы вследствие спастической контрактуры ножек.

Эксперименты Dornhorst, Harrison и Pierce (1954), а также клинические наблюдения Т. А. Суворовой (1959) доказали необоснованность этих взглядов. Интересно отметить, что дисфагия при данном заболевании не исчезает при искусственно вызванном параличе диафрагмы путем алкоголизации диафрагмального нерва или после пересечения ножек диафрагмы. Известно также, что сокращение ножек диафрагмы при рвоте не мешает извержению содержимого желудка в пищевод. Показательны и рентгенологические наблюдения, которые убедительно свидетельствуют, что контрастная масса у лиц, страдающих данным заболеванием, может задерживаться у одних больных выше, у других ниже уровня диафрагмы и, наконец, у третьих — на ее уровне. Более того, Starck (1925, 1928, 1934, 1942, 1950), Brombart, М. Д. Брайцева (1957), Т. А. Суворова, Paul и Palavela наблюдали пролабирование в брюшную полость расширенного и удлинненного пищевода через расширенное диафрагмальное отверстие.

В последние годы изучение физиологии области пищеводно-желудочного перехода (Zilli, Wolf, Code с сотр., Fyke с сотр., Kramer и Ingelfinger, 1951) позволило доказать, что ножки диафрагмы являются только составной частью сложного механизма, обеспечивающего запирательную функцию кардии, и они сами по себе не могут играть роль сфинктера.

**Теория эссенциального спазма кардии.** Mikulicz (1904) считал, что в основе заболевания лежит выпадение влияния блуждающих нервов, вследствие чего превалирует симпатическая иннервация. Именно последняя будто бы вызывает спазм кардии и застой жидкого и твердого содержимого пищевода. По мнению автора, это состояние вначале компенсируется сокращением мускулатуры пищевода, а затем сменяется декомпенсацией — атонией стенок и расширением пищевода.

Теория кардиоспазма пользовалась большой популярностью и имела много последователей (Meltzer, 1888; Thieding, 1921; Pribram, 1922; С. Г. Симонсон, 1926; Н. С. Четвериков, 1926; И. М. Тальман, 1933, 1938, 1953, 1956, 1959; В. В. Крестовский, 1935, 1936; Lund, 1936; Д. Ф. Чеботарев, 1939; К. Н. Зиверт, 1941, 1946, 1947, 1960; А. Г. Савиных, 1942; Б. А. Королев, 1946; И. К. Купчинская, 1950; Е. Л. Березов, 1951; М. Я. Дейнека, 1953; Ф. И. Карамышев и С. А. Корейша, 1955; Н. Н. Еланский, 1928, 1956; Б. В. Петровский, 1957; А. А. Полянец, 1959, 1960; М. И. Коломийченко, 1962; А. В. Фединец, 1962; О. Д. Федорова, 1958, 1962, и др.).

Вместе с тем обращает на себя внимание то обстоятельство, что при многочисленных экспериментах с пересечением и раздражением на различных уровнях блуждающих нервов отмечались весьма неоднородные реакции кардии и пищевода. Вызывает определенный интерес указание на то, что при ваготомии

по поводу пептических язв желудка наблюдаются не только атония желудка, пилороспазм, но и дисфагия (Moses, 1947; Grimson и соавт., 1946; Wilcox, 1950; Friedberg, 1950, и др.). С другой стороны, Dragsted, Harper и соавт. (1947) при 212 ваготомиях, произведенных у больных язвой желудка, ни разу не видели возникновения спазма кардии. То же подтвердил Wilcox, приводя результаты 550 ваготомий.

Весьма противоречивыми оказались и гистологические данные исследования блуждающих нервов при кардиоспазме. Одни авторы (Kraus, 1912; Heyrovsky, 1927; З. И. Гейманович, 1921; Lotheissen, 1934; Н. С. Четвериков, К. Н. Зиверт, Braun, 1950; Е. А. Домбровская, 1957; Н. И. Иорданская, 1960, 1961, и др.) обнаруживали в блуждающих нервах воспалительные, дистрофические и дегенеративные изменения; другие — структурных изменений в блуждающем нерве у лиц, страдавших и умерших от кардиоспазма, не отмечали (Ewald, 1907; Lendrum, 1937; В. В. Кедровский, Holder и Grinschl, 1960).

Этиологическим фактором кардиоспазма А. Г. Савиных и К. Н. Зиверт считают хронический, большей частью туберкулезный, медиастинит, который вызывает неврит блуждающих и диафрагмальных нервов. Возникающая в связи с этим гиперфункция парасимпатических нервов, по мнению этих авторов, обуславливает спазм кардии, а раздражение диафрагмального нерва суживает диафрагмальное отверстие пищевода. В конечном счете это приводит к задержке содержимого пищевода, расширению его просвета, развитию эзофагита с переходом в кардиосклероз.

Однако, как следует из данных литературы, даже при запущенных формах туберкулеза легких, с переходом процесса на клетчатку средостения, кардиоспазм встречается весьма редко. Т. А. Суворова на 95 больных кардиоспазмом ни в одном случае не обнаружила туберкулезного поражения.

С гипотезой А. Г. Савиных и К. Н. Зиверт не согласуется и мнение Н. Н. Еланского, считающего воспалительные изменения в клетчатке средостения следствием перехода процесса со стенки пищевода на окружающую медиастинальную клетчатку.

Следует также учитывать, что роль симпатической нервной системы в происхождении функциональной непроходимости кардии недостаточно ясна. Доказать ее влияние весьма трудно, поскольку между симпатическими и парасимпатическими волокнами существует множество анастомозов и, кроме того, в самих блуждающих нервах имеются симпатические волокна.

С нашей точки зрения теория эссенциального спазма неосостоятельна еще и потому, что основывается на ошибочном представлении о раскрытой в покое кардии. Мы имеем в виду исследования Фуке и соавт., Code и соавт. и других, показав-

ших, что кардия раскрывается только во время глотания, а вне этого акта она закрыта.

Против теории эссенциального спазма говорят также другие, по нашему мнению, весьма веские, соображения различных авторов (Hurst, Code и соавт., Kramer и соавт., и др.), а именно: 1) отсутствие мышечной гипертрофии спастически сокращенного сегмента, 2) длительность спазма, 3) отсутствие препятствия при прохождении толстого резинового зонда через кардию в желудок даже в самых тяжелых случаях заболевания.

**Теория атонии.** Эта теория предложена Zeuker и Ziemsen (1878), которые видят причину возникновения мегаэзофагуса в потере тонуса стенок пищевода. В недавнее время Barriatti и сотр. вновь предложили эту концепцию. Их аргументы в основном те же, что и Zeuker, и сводятся к тому, что мегаэзофагус является отражением потери пищеводом всех двигательных функций.

Нам кажется неправильным рассматривать потерю тонуса пищевода как причину развития болезни. Двигательная активность пищевода представлена не только тонусом, но и перистальтикой, равно как и двигательной координацией. Рассматривать все эти функции отдельно невозможно. Мышечный тонус, перистальтика и двигательная координация тесно связаны друг с другом и в совокупности определяют и осуществляют нормальную функцию пищевода.

**Теория ахалазии кардии.** Как уже упоминалось, эта теория официально признана на IX Международном конгрессе хирургов в 1932 г. Интересно, что еще в 1888 г. Einhorn и позже Rolleston (1896) высказывали мысль, что в основе функциональной непроходимости кардии лежит не спазм, а выпадение нормального рефлекса раскрытия ее во время акта глотания. Термин «ахалазия» предложен Рергу и введен в практику Hurst в 1914 г. Он отражает сущность заболевания: по-гречески «а» — отрицание, «халазис» — расслабление.

По данным Hurst, первичным явлением, лежащим в основе болезни, служит не закрытие просвета на уровне кардии, а нарушение координации нормального рефлекса раскрытия кардии. Согласно Hurst, сфинктер кардии не раскрывается или, вернее, не расслабляется при подходе к нему перистальтической волны, продвигающей пищевой комок к пищеводу. Как утверждает Hurst, отсутствие расслабления не является результатом чисто функциональных нарушений и связано, по его мнению, с органическими изменениями интрамуральной иннервации. Последние были обнаружены и описаны Hurst, Rake (1926), Etzel (1937).

Теория ахалазии кардии в дальнейшем уточнялась и дополнялась на основе новых фактических данных, полученных па-

тофизиологией и клиникой. В настоящее время она является наиболее распространенной концепцией о происхождении описываемой болезни.

Совершенно очевидно, что патогенетические механизмы ахалазии кардии не могут быть точно выяснены, пока не уточнено место нервного поражения, обуславливающего нарушения двигательной функции кардии. Чрезвычайно важно было бы установить, можно ли считать эти нарушения следствием изменений ганглионарного аппарата нервных волокон внутривентриальных сплетений или же вызванным нарушением центральной нервной системы.

Анализ литературных данных по этому вопросу свидетельствует об отсутствии единого мнения. Так, по мнению Starck (1928, 1948), выпадение функции блуждающего нерва ведет к исчезновению рефлекса раскрытия кардии, которая во время акта глотания тонически закрыта. Другие считают, что имеется только нарушение целостности автономной интрамуральной системы пищевода (Н. И. Иорданская, 1960, 1961; Rake, Rieder, 1930; Teggsol, 1938; Alnog, 1956, и др.). Эти исследователи обнаруживали воспалительные и дегенеративные изменения внутривентриальных сплетений пищевода, вплоть до полного исчезновения ганглиозных клеток.

Предполагается, что указанные изменения приводят к нарушению нервно-мышечного равновесия. Они могут быть вызваны различными этиологическими факторами — инфекционными, эндокринными, токсическими, травматическими и термическими. Гистологические исследования, проведенные Т. А. Суворовой, показали, что отмечаются выраженные дистрофические изменения как в интрамуральных нервных ганглиях, так и в проводниках нервных сплетений пищевода.

Можно видеть растворение или сморщивание протоплазмы ганглиозных клеток и пикноз их ядер. Протоплазма некоторых клеток оказывается вакуолизированной. Часть ганглиозных клеток превращается в светлые безъядерные тени. Другие, наоборот, гиперхромны, ядро их имеет неправильное очертание и эти пикноформные клетки резко уменьшены в размерах. Наблюдается нейрофагия. Нейрофибриллы повышенной аргирофильности, грубы и располагаются неравномерно. От нервных клеток отходят в большом количестве тонкие или, наоборот, резко утолщенные короткие дендриты, по ходу которых видны утолщения и вакуоли. Толстые и средние мякотные волокна также извиты и содержат вакуоли. Тонкие безмякотные волокна, как правило, менее изменены, но и в них встречаются вакуоли. Наблюдаются воспалительные инфильтраты по ходу отдельных нервных стволов.

Таким образом, во внутривентриальном сплетении пищевода при ахалазии кардии в большинстве случаев имеются выражен-

ные дистрофические изменения, гибель ганглионарных клеток, а также изменения в толстых мякотных волокнах, т. е. в эфферентном отрезке рефлекторной дуги. Обнаружены изменения и в мякотных волокнах среднего калибра — преганглионарных волокнах эфферентного пути.

Следует подчеркнуть, что в отличие от болезни Гиршпрунга эти изменения не ограничиваются пораженным сегментом, т. е. кардией, а распространяются на весь пищевод (Cross, 1952; Sweet, 1947, 1951, 1954; Berchtold, 1960).

Как указывалось выше, ряд исследователей (Hurst, T. Лендрум, Etzel, Alvarez, Sifers и Crile, Alnog, Ellis и соавт.) считает описанные морфологические изменения в нервных структурах первичными. В то же время Н. Н. Еланский, Taber (1954), Nisser и др. полагают, что изменения в автономной нервной системе имеют вторичный характер и возникают на почве расширения и воспаления пищевода. Мы не можем согласиться с последней точкой зрения, так как в случаях, протекающих без расширения и воспаления пищевода, гистологическое исследование позволяет видеть типичные изменения нервных сплетений. Наблюдения Terracol и Sweet, Paul и Palawela и др. не подтверждают зависимости между степенью расширения и дегенерацией внутрисстеночного сплетения пищевода. Более того, Kay, Barnes и Sleisinger (1958) утверждают, что ганглионарных клеток в суженном сегменте пищевода гораздо меньше, чем в расширенных отделах.

Весьма примечательны в этом отношении эксперименты Etzel (1942), который, накладывая лигатуру на пищевод собаки, суживал его просвет. Через 4 месяца пищевод расширился вдвое, однако гистологических изменений в интрамуральных сплетениях пищевода автор не обнаружил.

Еще более убедительны опыты Alnog (1956). Автор охлаждал кардиальную область у собак углекислым снегом. В результате переохлаждения и наступающего нарушения кровообращения и гипоксии появлялись дегенеративные изменения во внутрисстеночных сплетениях. В период от 3 до 9 месяцев у подопытных собак развивалась типичная картина ахалазии кардии. Таким образом, Alnog впервые получил экспериментальную модель ахалазии кардии. На основании его работ Köberle (1958, 1959), заражая собак культурой трипанозомы Курци, также получил ахалазию с типичными изменениями в интрамуральном сплетении.

Kay полагает, что в результате дегенерации автономного сплетения пищевода, ганглионарные клетки которого контролируют мышечную функцию дистального отдела пищевода, начинает преобладать симпатическая регуляция. Координированное сокращение мышц нарушается. Циркулярная мускулатура пищевода гипертрофируется и усиленно сокращается, в резуль-

тате чего наступает непроходимость дистального отрезка пищевода, которая ведет к вторичному расширению и гипертрофии верхних отделов.

По нашим данным, мнение Кау признать убедительным нельзя. Мы наблюдали большую группу больных так называемым диффузным, или сегментарным, спазмом. Страдая на протяжении долгих лет непроходимостью в дистальном отрезке пищевода, эти больные не имели расширения в других его отделах (А. З. Моргенштерн, 1962; Berchtold, 1960; Damiani и Possati, 1957, и др.).

Texter а. oth. (1956, 1962) считают, что дегенерация нервных сплетений прерывает нормальные двигательные пути, поскольку внутри них возникают синаптические связи между преганглионарными и постганглионарными волокнами. Отсюда общая беспорядочность двигательной функции пищевода и замыкание кардии вследствие отсутствия нормальной миэнтерической проводимости.

Показателен в этом отношении эффект от введения мехолила (ацетил-бета-метилхолинхлорида). По Texter и соавт., Code и соавт., Wright, и др., введение мехолила больным ахалазией кардии сопровождается сильными и иногда болезненными сокращениями пищевода. По мнению этих авторов, повышенная чувствительность ахалазического пищевода к стимуляции холинергическими веществами указывает на то, что в основе функциональных изменений лежит препятствие холинергической иннервации. Это является фармакологическим доказательством дегенерации внутрисстеночных сплетений.

Дискутируется вопрос и о вторичном происхождении диффузного расширения пищевода. Многие считают расширение вторичным, возникающим вследствие длительной непроходимости кардии (Wanke и Schüttemeyer, 1949; Е. Л. Березов, 1951; М. И. Чачава, 1952; М. Я. Дейнека, 1953; Б. В. Петровский, 1961; М. И. Коломийченко, 1962, и др.).

Следует, однако, подчеркнуть, что еще в 1922 г. Pribram высказал мнение, что атония и расширение пищевода наряду с расстройством кардиальной функции являются первичными процессами, характеризующими определенное заболевание пищевода. Эта концепция поддерживается также в работах Worms и Leroux (1931), Terracol (1938), Scott (1945), Templeton, Kramer и Jngelfinger, Ehrenhaft (1953), Brombart, Palmer (1956), Köberle (1958), Т. А. Суворовой (1959) и др.

Среди авторов, считающих, что ахалазия кардии обусловлена повреждением центральной нервной системы, следует назвать К. М. Быкова и И. Т. Курцина (1960), Н. Н. Еланского и др. Эти авторы рассматривают ахалазию кардии как результат диссоциации между корой головного мозга, подкоркой и внутренними органами.



Т. А. Суворова (1959) утверждает, что сущность заболевания заключается в нарушении нервно-мышечной координации пищевода. Нарушаются мышечный тонус, моторика пищевода и, следовательно, правильная функция кардии. Изменения в нервной системе могут иметь врожденный или приобретенный характер. Последнее относится к подавляющему большинству случаев.

Standacher и Belli (1950) высказывают мысль о поражении при мегаэзофагусе бульбодвигательных центров, в которых сходятся регулирующие центры моторной функции пищевода. По их мнению, дегенерация внутривентрикулярных сплетений является вторичной, тогда как поражение центральной нервной системы первично. По мнению Ceccarelli и Menghetti, исходной для ахалазии является дисфункция бульбарных центров глотания. Упомянутые авторы основываются на теории Моссо (Mosso, 1874), согласно которой перистальтика пищевода обусловлена двигательными нейронами, исходящими из центра глотания. Эти нейроны после возбуждения включаются не одновременно, а последовательно. Патогенез ахалазии кардии следует искать, таким образом, именно в изменениях ассоциативных волокон.

Анализ литературы позволяет утверждать, что дегенерация ганглионарных клеток является единственно надежным фактом, установленным рядом исследователей. Он достаточен сам по себе для объяснения сложных дискинетических явлений при ахалазии кардии. Действительно установлено, что координация чрезвычайно сложных двигательных функций осуществляется именно нервной активностью внутривентрикулярных сплетений. Дегенерация этих образований при ахалазии кардии уничтожает двигательную координацию. При этом мускулатура пищевода реагирует на вагальные импульсы, возникающие и следующие за актом глотания, сокращением всего органа.

Патофизиологические проблемы ахалазии кардии еще до конца не разрешены. Они требуют дальнейших наблюдений, исследований и уточнений. То же самое нужно сказать и о причинах, вызывающих дегенерацию сплетений. Однако есть все основания полагать, что любое изменение — местное или общее, органическое или функциональное, психическое или механическое — может явиться этиологическим фактором для развития ахалазии кардии (А. Атанасов, 1952; А. М. Болдин, 1950; В. А. Иванов и М. Н. Молоденков, 1960; Н. И. Иорданская, 1961; В. И. Колесов, 1961; М. И. Коломийченко, 1962; О. Г. Мамтавришвили, 1960; А. А. Полянцев, 1960; А. Н. Тамбовцев, 1958; А. В. Фединец, 1962; Н. М. Шевченко, 1962; Androy, 1961; Adams, Brain a. oth., 1961; Alcantara, 1959; Varlow, 1961; Belloni, 1960; Carry, 1960; Ellis и соавт., 1960; Moersch, 1962; Reiter, 1959; Rider и Moeller, 1960, и др.).

**Статистические данные: частота заболевания, распределение по полу и возрасту.** После введения в практику эзофагоскопии сообщения об ахалазии кардии перестали быть редкостью.

В литературе появляются описания не единичных случаев, а серий наблюдений, число которых еще более увеличилось с наступлением рентгенологической эры. Если до 1900 г. описано всего несколько случаев, то в указанном году Neumann собрал из литературы 70 случаев ахалазии кардии. В 1921 г. Thieding привел уже 450, а в 1948 г. Штарк опубликовал наблюдения над 1500 больными, страдавшими ахалазией кардии. За полвека (1900—1950) в клинике Мэйо наблюдалось 1800 больных ахалазией кардии (Olsen, Harrington, Moersch, Andersen, 1951). В отечественной литературе сообщение Д. Ф. Чеботарева касалось 41 больного, А. И. Савицкого — 50 больных, А. Г. Савиных и К. Н. Зиверт — 57 больных, оперированных по поводу ахалазии кардии, Т. А. Суворовой — 95 больных и т. д.

Частота ахалазии кардии по разным авторам колеблется от 3,1% (И. Т. Шевченко, 1950) до 20% (Maingot, 1944) всех заболеваний пищевода. Scott, Terracol и Sweet, Ellis, Kauntze и Nigthingale считают ахалазию вторым после рака заболеванием пищевода.

В литературе последних лет отмечается преобладание этого заболевания в определенных географических зонах. Etzel пишет, что в штате Сан-Пауло (Бразилия) ахалазия кардии занимает второе место среди общей заболеваемости. Автор связывает это со специфическими условиями питания местного населения, которое вызывает авитаминоз В<sub>1</sub>. Köberle то же явление объясняет инвазией трипанозомы Круци.

Относительно преимущественного поражения мужчин и женщин высказываются противоречивые мнения. Одни авторы чаще наблюдали ахалазию кардии у мужчин (Э. Р. Роднаев, 1948; Р. А. Лурия, 1941; А. Г. Савиных, 1942; Etzel, 1942; К. Н. Зиверт, 1948; Hauthorne и Davis, 1951). Другие, наоборот, подчеркивают преобладание женского пола среди страдающих ахалазией кардии (И. Я. Дейнека, А. А. Полянцева, Т. А. Суворова).

Многие исследователи считают, что ахалазией кардии страдают оба пола в равной степени (Guiser, Terracol, А. И. Савицкий, С. Б. Заков, Terracol и Sweet).

В наших наблюдениях среди страдающих ахалазией кардии преобладают женщины.

Ахалазия кардии встречается в любом возрасте. Описаны случаи ахалазии раннего детского возраста (М. Раскина-Брауде, 1935; А. А. Берзина, 1938; С. П. Федоров, 1928; Г. Н. Абрмянц, 1929; Moersch, и др.).

Имеются наблюдения над ахалазией кардии у лиц пожилого и даже престарелого возраста (К. Н. Зиверт, Т. А. Осипкова, Palmer, и др.).

По данным О. Д. Федоровой и Т. А. Суворовой, большинство страдающих ахалазией относится к возрастной группе 20—50 лет. Наши наблюдения также показывают, что преимущественно поражение падает на лиц наиболее работоспособного возраста.

**Некоторые данные о патологоанатомических изменениях при ахалазии кардии.** Вопросу об изменениях тканей при ахалазии кардии посвящено большое количество исследований. Так как в задачи нашего исследования не входило изучение этих изменений, мы приводим данные, опубликованные другими авторами (Rake, 1926; Mosher и Gregoire 1928; Hurst, Coggea, Terracol, Rider, Volhaber, 1951; Alnog, 1956; Н. И. Иорданская, 1959, 1961; Rider и Moeller, 1962) и, в частности, Т. А. Суворовой.

Сведения об изменениях в интрамуральной нервной системе приведены ранее. При макроскопическом осмотре пищевода во время операции или секции и микроскопическом исследовании биопсийного материала Т. А. Суворова, Terracol и Sweet и др. пришли к заключению, что при ахалазии кардии имеются два различных типа патологических изменений.

Первый тип характеризуется сужением дистальной части пищевода, протяженность которой может достигать 2—2,5 см, и веретенообразным или цилиндрическим расширением вышележащих его отделов. Удлинения или искривления пищевода при этом типе изменений не бывает. Макроскопических изменений в анатомической кардии не отмечается. Абдоминальный сегмент пищевода сужен; мышечная оболочка его уплотнена и в значительном количестве случаев утолщена.

Микроскопические изменения мышечной оболочки в месте наибольшего сужения пищевода заключаются в следующем: мышечные волокна складываются в пучки, между которыми располагаются прослойки соединительной ткани. Они наиболее выражены между продольными и циркулярными слоями. В соединительной ткани проходят сосудистые и нервные стволы различного калибра. Вблизи сосудов — гистиоцитарные инфильтраты. Некоторые мышечные пучки, особенно в циркулярном слое, гипертрофированы, другие находятся в состоянии вакуольной дистрофии. Между ними встречаются и атрофированные мышечные пучки. Мышечная оболочка гипертрофирована, толщина ее слоев иногда достигает 0,5 см. В отдельных пучках отмечается состояние отека и разрыхления подслизистого слоя, а при длительном течении болезни — выраженные рубцово-склеротические изменения. Этот тип характеризуется умеренно выраженным хроническим воспалением, склерозом

подслизистого слоя, гипертрофией одних и дистрофией других мышечных волокон. Часть волокон вообще не изменяется.

Второму типу изменений присуще выраженное сужение наддиафрагмального, интрахиатального и абдоминального сегментов пищевода и значительное расширение вышележащих отделов. Пищевод имеет мешковидную форму или иногда, вследствие удлинения, сигмовидную. Эту форму нередко называют мегаэзофагусом (Brombart, 1956; Johnston, 1956; Griesmann, Terracol и Sweet, 1958; Paul и Palavela, 1961, и др.). Емкость пищевода увеличена и может достигать нескольких литров вместо 50—100 мл в норме. Натощак пищевод содержит, как правило, жидкость и остатки пищи. Суженный абдоминальный сегмент при макроскопическом осмотре представляет собой атрофированный белесоватый тяж, переходящий в расширенный пищевод. Мышечная оболочка сегмента почти всегда истончена и имеет стертую мышечную структуру.

Микроскопическое исследование показывает атрофию мышечных волокон с гиперхромными, удлиненными змеевидными ядрами. Во многих волокнах определяется вакуольная дистрофия протоплазмы. Между атрофированными мышечными пучками располагаются обширные поля и прослойки грубоволокнистой соединительной ткани. В последней можно зачастую встретить гиалиноз. Вблизи сосудов среди полей склероза встречаются гистиоцитарные инфильтраты. Очень часто встречается выраженный склероз подслизистого слоя. Вышележащий отдел утолщен преимущественно за счет циркулярного мышечного слоя до 0,8—1 см. Гипертрофированные мышечные волокна складываются в пучки, между которыми располагаются прослойки соединительной ткани, местами с достаточно выраженными участками склероза. Здесь можно увидеть следы вакуольной дистрофии. Изменяется форма ядер — они бывают как удлиненными, так и зигзагообразными. Подслизистый слой разрыхлен, отечен и содержит большое количество варикозно расширенных венозных сосудов. Местами выявляются склероз и круглоклеточные инфильтраты подслизистого слоя. Стенки пищевода могут истончаться, становиться дряблыми.

Следовательно, гистологические изменения этого типа заключаются в выраженном склеротическом процессе, преимущественно подслизистого слоя суженного сегмента пищевода, а также атрофическом и дистрофическом изменении мышечной оболочки. В вышележащем отделе пищевода мышечная оболочка гипертрофирована, хотя и в ней имеются волокна в состоянии вакуольной дистрофии. Подслизистый слой в этой части пищевода разрыхлен, отечен, с явлениями варикозного расширения сосудов и местами склерозом его. В некоторых случаях обнаруживаются явления атрофии и дистрофии мышечной оболочки суженного сегмента пищевода.

Изменения в интрамуральных ганглиях и проводниковой системе нервного сплетения пищевода не зависят от типа изменений мышечных слоев (Teggsol, 1938; Wanke и Schüttemeyer, 1949; Teggsol и Sweet, 1958; Т. А. Суворова, 1959; И. И. Иорданская, 1961, и др.).

**Вопросы классификации ахалазии кардии.** Первые попытки классификации данного заболевания относятся к началу нашего столетия и, естественно, отражают господствовавшую в ту пору точку зрения на патогенез болезни. Однако уже в 1907 г. Faaijer высказал мысль, что кардиоспазм является сборным понятием, объединяющим несколько различных заболеваний, проявляющихся общими симптомами — дисфагией, задержкой опорожнения пищевода и в той или иной степени выраженным расширением пищевода. Работа Faaijer осталась незамеченной, и только в 1922 г. Pribram, независимо от него, экспериментально доказал, что при кардиостенозе и кардиоспазме соотношения между перистальтикой пищевода и функцией кардии различны.

Varsony (1926), Varsony и Polgar (1927), Teschendorf (1928) были выделены такие нозологические единицы, как псевдодивертикулез и штопорообразный пищевод. За этими работами последовали сообщения Schatzki (1933) о так называемом кольце пищевода и годом позже — Moersch и Camp, описавших диффузный спазм пищевода. Однако и после этих работ по мере накопления фактов все чаще возникал вопрос о различных клинических особенностях течения ахалазии кардии.

В настоящее время существуют две принципиальные точки зрения по данному вопросу. Мы рассмотрим обе, оставляя за собой право вернуться к ним при обсуждении результатов собственных наблюдений.

Согласно одной концепции, все изменения, наблюдаемые при ахалазии кардии или кардиоспазме, являются следствием динамического развития болезни, которая фатально проходит стадии от функционального расстройства до необратимого органического процесса. На этом принципе построен ряд классификаций.

Так, Thieding (1921) выделяет три стадии заболевания: 1) интермиттирующая спастическая дисфагия; 2) перманентная гипертоническая дисфагия, или длительные спазмы; 3) атоническая дисфагия — конечная стадия первых двух или развившаяся самостоятельно вследствие полного выпадения функции блуждающих нервов и постоянного повышения тонуса симпатических нервов.

И. М. Чайков (1933) различает компенсированный кардиоспазм (преходящий спазм без расширения пищевода) и декомпенсированный (стойкая непроходимость кардии и диффузное расширение пищевода).

А. И. Савицкий (1940) добавляет еще и третью стадию — осложненный кардиоспазм, характеризующийся фиброзно-рубцовыми изменениями кардиального канала.

В 1953 г. И. М. Тальман предложил свою классификацию, в общем не отличающуюся существенно от приведенных выше (А. И. Савицкий, И. М. Чайков). Он выделяет три формы кардиоспазма: 1) без расширения пищевода; 2) с расширением пищевода; 3) с рубцовыми изменениями в пищеводе и средостении вокруг пищевода.

Б. А. Королев различает: 1) неосложненный кардиоспазм, 2) кардиоспазм, осложненный стенозом; 3) кардиоспазм, осложненный стенозом и атоническим расширением пищевода.

А. Г. Савиных и К. Н. Зиверт, равно как и Wildegans (1953), выделяют две стадии болезни: 1) спазм кардии, проявляющийся временной непроходимостью кардии без выраженного расширения и изменения его стенок; 2) стеноз кардии, характеризующийся органическими фиброзными изменениями в кардиальном канале, вызывающими стойкую непроходимость пищевода и расширение его вышележащих отделов.

Wanke и Schüttemeyer (1949, 1956) в основу классификации кладут морфологические данные и выделяют две стадии болезни: стадию отека подслизистого и мышечного слоев дистального отрезка пищевода и кардии и стадию склероза их.

Schmidt (1956) различает две стадии: 1) нарушение открытия кардии в результате дефекта регуляции, т. е. стадию функциональную; 2) стенозирующий внеслизистый склероз стенки кардии с расширением пищевода или без него.

Plummer a. Vinson (1921) приводят следующую клинко-рентгенологическую классификацию: первая стадия — легкая дисфагия с едва заметным расширением пищевода и перемежающимся нарушением прохождения бария через кардию. Вторая стадия — стойкая дисфагия, регургитация. Расширение пищевода более выражено, а затруднение прохождения контрастной массы через кардию становится постоянным. Третья стадия — постоянная дисфагия, частая регургитация, похудание. Сильное расширение пищевода. Упорная непроходимость кардии.

Б. В. Петровский и О. Д. Федорова (1958) различают четыре стадии заболевания. Первая стадия болезни характеризуется временным спазмом кардии, который носит функциональный характер. Сужения кардии и расширения пищевода нет. Моторная функция пищевода не нарушена. Вторая стадия — стабильный спазм кардии. Эвакуация из пищевода замедляется, появляются небольшое расширение пищевода, усиленная перистальтика, возникают антиперистальтика и регургитация. Третья стадия — стадия органических рубцовых изменений в кардии. Имеется резкое сужение кардиального канала, но остаются еще

спастические явления. Эвакуация содержимого из пищевода нарушена. Возникают беспорядочная перистальтика и антиперистальтика. Отмечаются гипертрофия и воспалительные изменения со стороны слизистой. В четвертой стадии наблюдается резкое рубцовое сужение кардии. Пищевод сильно растянут и атоничен. Стенки его истончены. Эзофагит, периэзофагит и фиброзные изменения в клетчатке средостения.

Ряд авторов (Griessmann, Paul и Palawela, Faaijer и др.) придерживается иных взглядов на построение группировки интересующего нас состояния.

Griessmann считает возможным существование совершенно различных заболеваний — кардиоспазма и мегаэзофагуса. Каждое из них имеет характерную клиническую и рентгенологическую картину. По его мнению, между кардиоспазмом и мегаэзофагусом имеется такая же разница, как между болезнью Гиршпрунга и мегаколон. Если при болезни Гиршпрунга имеется врожденное уродство иннервации и страдает не дилатированный верхний, а суженный, нижележащий сегмент кишки, то при мегаколон поражается тот и другой отрезок. Так и в случаях кардиоспазма поражается суженный сегмент пищевода, а при мегаэзофагусе весь орган в целом.

Holder и Grinschl (1960) считают, что термин «кардиоспазм» объединяет различные заболевания, которые имеют один общий признак — кардиальную дисфункцию. А так как Mikulicz находил, что главным признаком страдания является идиопатическая дилатация пищевода, то указанные авторы выделяют заболевания, вызванные первичной дилатацией пищевода, и заболевания, возникшие вследствие нарушения проходимости пищи.

Code (1959) различает два вида ахалазического пищевода — ахалазию кардии и паралич пищевода. Tugano и Salmoni допускают (1959) возможность течения ахалазии по типу гипокинеза и обычному ахалазическому типу.

Н. К. Боголепов, А. А. Бусалов, Л. Г. Ерохина, Т. А. Суворова (1960) описывают два вида заболевания, называя один ахалазией кардии, другой — кардиоэзофагоспазмом. Paul и Palawela (1961) различают по клиническому течению и рентгенологической картине ахалазию кардии и мегаэзофагус. Если при первой пищевод умеренно расширен, дисфагия не выражена, то мегаэзофагус характеризуется стойкой задержкой содержимого, удлинением и расширением пищевода.

### Общая характеристика собственных серий наблюдений

Под нашим наблюдением находилось 100 больных ахалазией кардии. Их распределение по полу и возрасту указано в табл. 1. Из этой таблицы видно, что 34% больных относились к третьей декаде жизни, а на самый трудоспособный возраст приходилось 58% больных. Как и у других авторов, в наших наблюдениях число женщин преобладало над количеством мужчин. Самой молодой больной было 10 лет, самой пожилой 68 лет.

Таблица 1

Распределение больных по полу и возрасту

Пол	Возраст (годы)						Всего
	до 20	21—30	31—40	41—50	51—60	старше 60	
Женщины . . . .	3	11	26	16	8	4	68
Мужчины . . . .	3	11	8	8	1	1	32
Всего . . . .	6	22	34	24	9	5	100

Учитывая специальный подбор больных, мы не можем сделать каких-либо выводов о частоте ахалазии кардии среди других заболеваний пищевода.

По длительности заболевания (с момента появления дисфагии и до обращения в клинику) больные распределяются следующим образом (табл. 2).

Из табл. 2 следует, что 42 человека обратились за помощью в ранние сроки (до 2 лет) после начала заболевания, а 28 больных — после 5 и более лет болезни. Этот факт можно поставить в связь с особенностями клинического течения аха-



Таблица 2

Распределение больных ахалазией кардии по длительности заболевания и полу

Пол	Длительность заболевания							Всего
	до 1 года	до 2 лет	до 3 лет	до 4 лет	до 5 лет	до 10 лет	свыше 10 лет	
Мужчины . . .	10	18	8	6	5	10	11	68
Женщины . . .	7	7	4	2	5	3	4	32
Всего . . .	17	25	12	8	10	13	15	100

лазии кардии. В тех случаях, в которых дисфагия развивается исподволь, постепенно и длительное время сохраняется рефлексорный механизм раскрытия пищеводно-желудочного перехода, можно отметить позднее обращение к врачу. Наоборот, быстрое

развитие дисфагии, с заменой рефлексорного раскрытия механическим, вынуждает больного скорее обратиться к врачу.

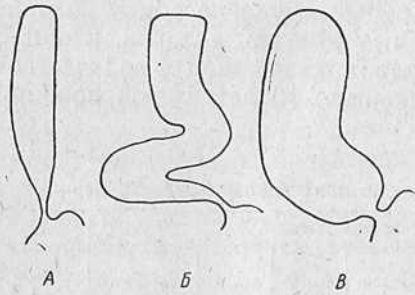


Рис. 6. Схема изменений формы пищевода.

А — при ахалазии кардии без значительного расширения — I тип изменения; Б и В — различные виды расширения и удлинения пищевода при ахалазии II типа.

Из общего количества больных (100) 79 человек подверглись оперативному вмешательству. Всем была произведена операция кардиоэзофагофренопластики в модификации Петровского — Суворовой. Трое больных лечились расширением по Штарку. У 48 оперированных больных произведено гистологическое исследование участков стенки пищевода, иссеченных при операции. Трое больных после операции умерли, и в этих случаях также было произведено патогистологическое исследование пищевода. 68 больных были оперированы в факультетской хирургической клинике II МГМИ доктором медицинских наук Т. А. Суворовой, остальные 11 больных — в других лечебных учреждениях.

Кроме того, в целях дифференциальной диагностики и для сравнения двигательной функции пищевода изучены 14 больных с сегментарным спазмом пищевода, 6 больных, страдавших диффузной мышечной гипертрофией, и 2 больных с гипертоническим гастроэзофагальным сфинктером. Все указанные больные были старше 30 лет.

По клинико-рентгенологической картине наблюдавшиеся больные с ахалазией кардии разделены на два типа: к первому отнесены больные без значительного расширения пищевода, ко второму — с выраженным расширением и удлинением его (рис. 6).

В зависимости от этого деления больные распределялись по полу и возрасту следующим образом (табл. 3).

Таблица 3

Распределение больных ахалазией кардии I типа по полу и возрасту

Пол	Возраст (годы)						Всего
	до 20	21—30	31—40	41—50	51—60	свыше 60	
Женщины . . . .	1	5	18	10	4	3	41
Мужчины . . . .	1	3	4	7	—	1	16
Всего . . . .	2	8	22	17	4	4	57

На наиболее работоспособный возраст, как следует из табл. 3, падает более половины больных.

Такие же сведения приведены и в табл. 4.

Таблица 4

Распределение больных ахалазией кардии II типа по полу и возрасту

Пол	Возраст (годы)						Всего
	до 20	21—30	31—40	41—50	51—60	свыше 60	
Женщины . . . .	2	6	8	6	4	1	27
Мужчины . . . .	2	8	4	1	1	—	16
Всего . . . .	4	14	12	7	5	1	43

Таким образом, значительного различия в распределении больных по возрастным группам в зависимости от типа течения болезни не выявлено. Как I, так и II тип ахалазии поражает наиболее работоспособный возраст.

### Клиническая симптоматология ахалазии пищевода

Клиническая симптоматология ахалазии кардии и пищевода складывается из симптомов, обусловленных поражением пищевода, и изменений, вызванных болезнью в других органах.

Первым симптомом ахалазии кардии, заставляющим больного обратиться к врачу, является дисфагия.

Дисфагия может появляться внезапно или развиваться постепенно. Как правило, больные связывают начало дисфагии с психическим потрясением. В 94% наших наблюдений началом заболевания больные считали психогенный фактор, 4% больных не могли точно назвать причину появления дисфагии и только 2% указывали на травму. В одном случае это была травма грудной клетки с повреждением ребер, в другом — удар бревном в живот. В том и в другом случае никаких оперативных вмешательств на грудной клетке или в брюшной полости не было.

При остром начале болезни после эмоциональных потрясений возникает задержка пищи. Последняя длится несколько минут, сопровождаясь незначительными болевыми ощущениями или чувством неудобства за грудиной. Затем комок застрявшей пищи проходит в желудок, и все неприятные ощущения исчезают. В единичных случаях встречается задержка жидкой пищи. Так, одна из наблюдаемых нами больных утверждала, что вскоре после сильного испуга «подавилась молоком».

Наблюдение 1. Больная X., 26 лет. Рабочая леспромхоза. Поступила в клинику в декабре 1959 г. Еще 4 года назад во время работы больную чуть не придавило падающим деревом. Со слов больной, после сильного испуга попыталась выпить молока, но с первого же глотка «подавилась». В течение нескольких часов не могла проглотить даже слюны. После этого лишь к вечеру того дня могла поесть. Но уже на 2-й день отметила, что твердая пища проходит, а жидкая как бы «застревает». Несколько раз обращалась в районную поликлинику, где установлен диагноз истерии. Дисфагия нарастала и год назад стала постоянной, потеряв свою парадоксальность к жидкой пище. Больная при еде вынуждена нажимать кулаком на область эпигастрия, что, по ее словам, облегчает прохождение пищи.

Объективное исследование: больная правильного телосложения, несколько пониженного питания; легко возбудима. Со стороны внутренних органов изменений нет. Лабораторные исследования в пределах нормы.

Рентгенологическое исследование: органы грудной клетки без видимых изменений. Акт глотания не нарушен. Контрастная масса проходит до наддиафрагмального сегмента пищевода и стойко задерживается. Выраженные перистальтические сокращения пищевода не раскрывают кардию. Просвет пищевода несколько расширен. Его туго заполненный дистальный конец имеет округло-веретенообразную форму (рис. 7, 8). Газовый пузырь желудка отсутствует. После приема шипучей смеси барий переходит в желудок. Последний, равно как и двенадцатиперстная кишка, не изменен.

Заключение: ахалазия кардии I типа.

Больная после соответствующей подготовки подвергнута оперативному вмешательству — кардиоэзофагофренопластике. На операции диагноз подтвержден. Послеоперационное течение гладкое. Больная выписана с хорошими результатами — явления дисфагии исчезли.

Острое начало заболевания отмечено у 32% больных. При другом, наиболее частом варианте развития болезни наблюдается постепенное усиление дисфагии. Вначале больные отмечают легкое, мало заметное затруднение в прохождении пищи по пищеводу, иногда расценивая его как помеху или неловкость при глотании. В этих случаях сразу задерживается только твердая пища. С течением времени дисфагия нарастает, все более отягощая состояние больного. Такое постепенное развитие болезни наблюдалось у 62% больных.

Несколько необычным проявлением болезни может быть избирательная дисфагия, нередко носящая парадоксальный характер. Последняя отмечена только в 6% наших наблюдений, и именно она у всех больных влекла за собой цепь диагностических ошибок.

Примером может служить следующее наблюдение.

Наблюдение 2. Больная Б., 30 лет, служащая. Восемь лет назад после тяжелых личных переживаний почувствовала затруднение при глотании фруктов, кислой и сладкой пищи (соки, компоты, варенье). С этими жалобами обратилась к районному врачу. Последний направил больную к психиатру, который диагностировал депрессивно-маниакальный психоз. Дисфагия нарастала, но за весь промежуток времени (8 лет) больная ни разу не была подвергнута рентгенологическому исследованию. Постепенно к явлениям дисфагии, которые через 2 года после начала заболевания потеряли парадоксальный характер, присоединились боли и жжение позади грудины как при еде, так и в покое. Год назад появились срыгивания через несколько часов после еды, а затем и ночные срыгивания. Отмечает чувство распирания и переполнения желудка.

Объективное исследование: больная обычного питания, правильного телосложения. Органы дыхания и кровообращения без изменений. Лабораторные исследования без отклонений от нормы.

Рентгенологическое исследование: в легких и сердце изменений не отмечено; в пищеводе натошак виден горизонтальный уровень жидкости. Просвет пищевода расширен. Дистальные сегменты пищевода сужены, и газовый пузырь желудка не выявляется (рис. 9). Добавочные порции контрастной взвеси не приводят к раскрытию кардии. Только после того, как столб бариевой взвеси почти достиг аортально-бронхиального сегмента, область кардии раскрылась, пропустив значительное количество бария. Желудок и двенадцатиперстная кишка не изменены. Кимография пищевода: хо-

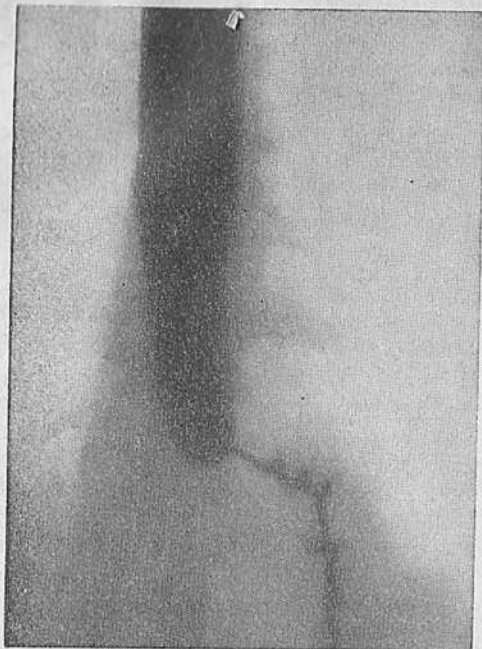


Рис. 7. Больная X. Ахалазия кардии I типа.

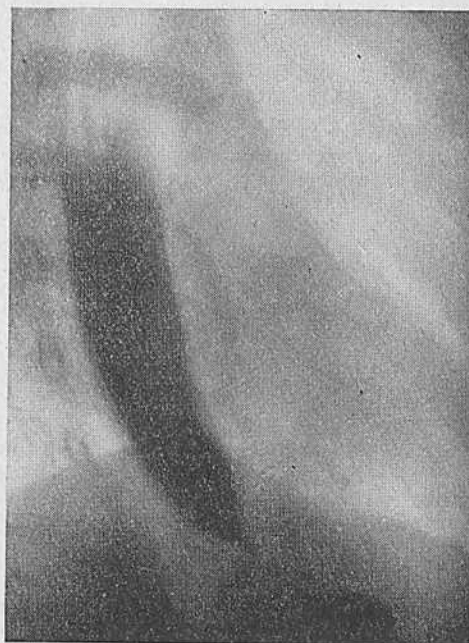

Рис. 8. Та же больная. Отсутствие газового пузыря желудка. Веретенообразное расширение дистального отдела пищевода.

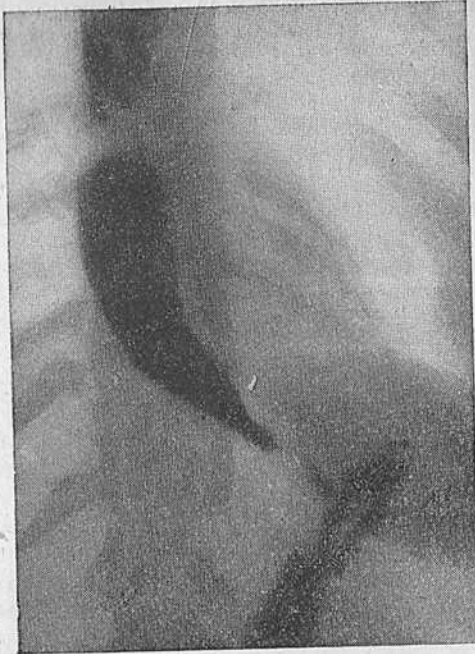

Рис. 9. Больная Б. Ахалазия кардии II типа. Рентгенограмма пищевода. Расширение просвета пищевода. Отсутствие газового пузыря желудка.

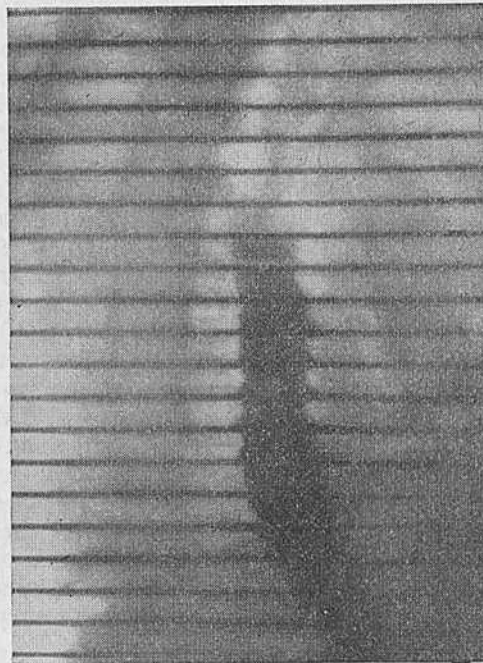


Рис. 10. Та же больная. Рентгенокинограмма пищевода.

рошо выраженные зубцы передаточной пульсации пищевода. Перистальтические зубцы в верхнем и среднем отделе пищевода с явным уменьшением их амплитуды в дистальных отделах (рис. 10).

Заключение: ахалазия кардии II типа.

Больной 16/IV 1961 г. произведена операция — кардиоэзофагофренопластика. Гладкое послеоперационное течение. Выписана с хорошим результатом: дисфагия исчезла, боли прекратились; просвет пищевода стал уменьшаться, рефлюкса нет.

Опыт показывает, что всякое обращение больного с жалобами на дисфагию или неудобство при глотании должно настораживать врача, так как под этими жалобами могут скрываться различные органические заболевания и нервно-мышечные расстройства пищевода. Более того, наш опыт показывает, что жалобы на дисфагию возникают при весьма ранних функциональных нарушениях пищевода и кардии, которые можно выявить только путем применения специальных методов исследования. Можно утверждать, что жалобы почти всегда имеют под собой определенную патологическую основу (А. З. Morgenштерн и Т. А. Суворова, 1962).

Нужно сказать, что все больные отмечают перемежающееся течение болезни. Периоды обострения или ухудшения дисфагии связываются с периодами улучшения проходимости пищевода. Это может иметь дифференциально-диагностическое значение, так как при органических изменениях пищевода (рубцовых и др., стенозах или стриктурах) таких периодов улучшения не отмечается.

Дисфагия, как справедливо отмечают К. Н. Зиверт, О. Д. Федорова, Teggsol и Sweet, Lecour (1949), может усиливаться при приеме холодной пищи, острой или пряной.

Мы не согласны с утверждением К. Н. Зиверт, Н. Н. Еланского и др., что степень выраженности дисфагии зависит от давности заболевания. Наши наблюдения подтверждаются данными Griessmann, Т. А. Суворовой, Paul и Palawela. Степень дисфагии прежде всего обусловлена характером изменений в пищеводе и, по нашим данным, в первую очередь соотношением между двигательной функцией во всей ее совокупности и механизмом раскрытия кардии. Там, где дольше сохраняется взаимосвязь между перистальтической, тонической, координативной функциями пищевода и рефлекторное раскрытие пищеводно-желудочного перехода, дисфагия меньше причиняет неудобств больному. В тех случаях, когда эти взаимоотношения быстро нарушаются и к недостаточности раскрытия области перехода присоединяются выраженные двигательные расстройства пищевода, дисфагия оказывается более выраженной. Последнее наглядно иллюстрируют наблюдения 3 и 4, приведенные в главе, посвященной изучению двигательной функции пищевода (глава VII). Больные с одной и той же длительностью анамнеза имеют совершенно различные по тяжести симп-

томы дисфагии. Это же доказывают и другие наши наблюдения. Не длительность анамнеза, а степень нарушения функции пищевода определяет тяжесть дисфагии.

Дисфагия причиняет больным большие страдания. Для облегчения своего состояния они пользуются различными способами, помогающими или улучшающими прохождение пищи в желудок. К таким приемам относятся запивание проглоченной пищи водой, повторные глотательные движения, заглатывание воздуха, различные вынужденные положения. Одни больные после еды выпивают несколько стаканов воды, другие запивают каждый глоток пищи водой или другой жидкостью.

Вряд ли права О. Д. Федорова, которая считает аэрофагию симптомом кардиоспазма. По нашему мнению, это не симптом, а осознанное стремление больного облегчить свое состояние. Последнее в равной степени относится и к различным вынужденным положениям, к которым прибегают больные. Некоторые сжимают шею и грудную клетку, прыгают, выгибают грудь, сдавливают эпигастрий, едят стоя или во время ходьбы. Эти меры помогают больным, так как у них повышается внутригрудное и внутрипищеводное давление, что приводит к принудительному раскрытию кардии. Как показали проведенные измерения, во время такого вынужденного положения давление в эпифренальном сегменте повышается до 560 см вод. ст. Это значительно превышает уровень давления в зоне высокого давления и способствует опорожнению пищевода.

Расширение стенок пищевода и увеличение объема его полости обусловлены потерей тонической функции пищевода.

Для того чтобы поднять тонус пищевода и тем самым вызвать перистальтику, нужна волна сокращения, образно названная Code «очищающей волной». Такую волну, вызываемую в лабораторных условиях раздуванием баллона, можно получить введением больших количеств жидкости или воздуха в пищевод. Возникновение очищающей перистальтики и гидростатическое давление на область пищеводно-желудочного сфинктера приводят к опорожнению пищевода.

Анализ нашего материала показал, что к приемам, повышающим внутригрудное давление, прибегают 82% всех больных ахалазией. Из этого количества половина (41 человек) страдала ахалазией II типа.

Второй характерный симптом ахалазии пищевода — регургитация. По данным О. Д. Федоровой, она отмечается в 80% случаев, Starck наблюдал ее у 92% исследованных больных, Griessmann — у 86%, Heller (1932, 1952) — у 78%. Этот симптом может появляться сразу же после еды, некоторое время спустя или же ночью, или в горизонтальном положении больного. Пища извергается из пищевода, она не имеет специфического для желудочного содержимого кислого запаха и хими-



чески не изменена. Регургитация в отличие от рвоты не изменяет аппетита больных. Более того, они страдают от голода, так как пища почти не попадает в желудок. Регургитация доставляет больным большие неудобства, заставляет их питаться отдельно, делает замкнутыми и ранит психику еще более, чем дисфагия. Регургитацию после еды мы отмечали у 45 больных. Из этого количества только 2 страдали ахалазией II типа, остальные — ахалазией без значительного расширения просвета пищевода, т. е. изменениями I типа.

Срыгивание через несколько часов после приема пищи наблюдалось у 44 человек, из них 42 имели ахалазию II типа. Ночные срыгивания или срыгивания в горизонтальном положении тела отмечены у 45 больных, но только у 2 из них ахалазия протекала без расширения просвета пищевода. У остальных определялся II тип изменений. Andersen а. oth. (1953), Paul и Palawela (1958) и др. приводят приблизительно такие же данные о частоте этого симптома.

Приведенные факты не могут не навести на мысль, что этот симптом в определенной степени связан с типом изменений при ахалазии кардии. Так, при изменениях II типа наблюдаются срыгивание пищи спустя несколько часов после ее приема, ночные срыгивания или регургитация в горизонтальном положении больного. Там, где нет расширения и удлинения пищевода, отмечаются срыгивания сразу же после еды. Это легко объяснимо.

При значительно расширенном пищеводе, когда его внутренний объем увеличен и тонус стенок понижен, проглоченная пища может опуститься «на дно» пищевода, не вызывая волны вторичного сокращения. Только спустя некоторое время после неоднократного заглатывания слюны уровень жидкости в пищеводе достигает аортального сегмента. Возникает непроизвольная волна внеглотательной перистальтики, которая выжимает часть содержимого кверху. Глоточно-пищеводный сфинктер раскрывается под напором пищевых масс или жидкости, и содержимое попадает в глотку, а оттуда в полость рта. При ночной регургитации механизм такой же.

Иной представляется регургитация при нерасширенном пищеводе. В этом случае вследствие нарушения нормального опорожнения и малого объема пищевода последний быстро заполняется до уровня аортально-бронхиального сегмента, где, по исследованиям Tugano и др., исчезает первичная перистальтическая волна. Здесь рождаются вторичные волны сокращения и часть содержимого пищевода мелкими порциями выбрасывается в глотку. Последнее подтверждается и характером срыгивания. При ахалазии кардии II типа оно происходит одновременно, полным ртом, тогда как при ахалазии кардии без расширения пищевода — мелкими порциями. Таким образом,

регургитация является весьма характерным симптомом. Она дает определенные указания для дифференциальной диагностики между ахалазией кардии I и II типа.

Интересен болевой синдром при ахалазии кардии. В литературе, как справедливо отмечают Н. К. Боголепов, А. А. Бусалов, Л. Г. Ерохина и Т. А. Суворова (1960), этот вопрос освещен весьма скудно. Между тем определенные закономерности распространения болей позволяют сделать некоторые важные для дифференциальной диагностики выводы.

Изучение наших больных позволяет разделить их на две группы: 1) с нерезко выраженным болевым синдромом, 2) с болевыми кризами. В первом случае боль иногда возникает только при глотании и связана с прохождением пищи по пищеводу. Боли локализуются в эпигастрии и иногда распространяются по пищеводу. Больные другой группы страдают приступами болей, возникающих вне приема пищи, нередко ночью или при физической нагрузке. Болевой приступ купируется приемом воды, теплого чая, глубоким вдохом. Боли имеют резкий характер, иррадируют по позвоночнику, в надплечье, нижнюю челюсть и височную область. Следует заметить, что после оперативного вмешательства у таких больных боли не исчезают, только иногда они лишь уменьшаются по интенсивности и становятся реже.

Анализ двигательной функции пищевода показывает, что характер болей связан с ее изменениями. Так, в группе больных с резкими приступообразными болями двигательная функция пищевода имела некоторые особенности. В отличие от типичных для ахалазии кардии изменений у таких больных преобладали сокращения в дистальных отделах пищевода, по своему типу напоминавшие сокращения при сегментарном спазме. У этих больных, которых Н. К. Боголепов, А. А. Бусалов, Л. Г. Ерохина и Т. А. Суворова включали в группу кардиоэзофагоспазма, сочетались явления ахалазии кардии и явления сегментарного спазма пищевода. Болевой синдром может быть не связан с дисфагией, более того, он может появиться как первый признак заболевания (см. наблюдение 5, главу VII). Болевые приступы встречаются у больных с мало выраженным расширением пищевода, характер болей сходен с болями при сегментарном спазме.

Болевые приступы отмечены у 14% всех исследованных больных, страдавших ахалазией кардии I типа.

Боли при глотании выявлены у 47 больных, 36 из которых страдали ахалазией кардии II типа. Надо думать, что в данном случае возникновение болей объясняется наличием эзофагита.

У некоторых больных отмечен корешковый характер болей. В. Ю. Первушин (1959), Г. В. Стувичек (1954) и др. считают,

что это объясняется раздражением имеющих в блуждающем нерве эфферентных спинномозговых волокон, которые подходят к пищеводу в шейных и верхнегрудных отделах пищевода.

Ахалазия кардии развивается на фоне выраженных изменений нейродинамики. Наблюдается вегетативная дисфункция не только блуждающего нерва, но и симпатической иннервации. Как известно, нарушения последней указывают на поражение звездчатого и грудного узлов симпатического ствола (В. П. Иванченко, 1958; М. Л. Хнас, 1958). Л. Г. Ерохина (1956) отмечала при ахалазии кардии парестезии, зуд и т. д. На нашем материале такие явления имелись у 23 больных (16 из которых страдали ахалазией кардии I типа и 7 человек — II типа).

К симптомам, связанным непосредственно с изменениями пищевода, следует отнести также тошноту и позывы к рвоте. Они чаще наблюдались в группе больных с изменениями II типа (31 человек), чем в другой группе больных (17 человек). Может быть большая частота этого симптома в группе больных с ахалазией кардии II типа связана с давлением расширенного пищевода на прилежащие нервные стволы. Такую точку зрения высказывали Banzi и Damiani (1955), Mustard (1957), Uebermuth (1957) и др.

Общее состояние больных, страдающих ахалазией кардии, может длительное время оставаться стабильным, без изменений. Однако прогрессирование дисфагии нарушает питание больных, приводит к потере веса, слабости и нарушению трудоспособности. Падение веса наблюдалось у 57% больных, 4 больных находились в стадии истощения. Потерю трудоспособности отмечали 65% больных. Вынуждены были сменить работу на более легкую 20% больных.

Многие авторы находят снижение желудочной секреции (А. А. Полянцев, Etzel, Terracol и Sweet, Т. А. Суворова и др.). Анализ желудочного сока произведен в 92 случаях. У всех больных кислотность была снижена. Можно считать это следствием выпадения иннервации блуждающих нервов. В значительном количестве наблюдений в желудочном соке обнаруживали примесь слизи, клетки плоского эпителия, иногда лейкоциты и молочную кислоту. Изменения состава крови в случаях неосложненного заболевания не являются показательными. Иногда отмечается некоторое снижение количества эритроцитов. Число лейкоцитов колеблется в пределах 4000—6000. Скорость оседания эритроцитов не повышается.

**Осложнения при ахалазии кардии.** Осложнения, появляясь в поздних фазах заболевания, могут быть местными, регионарными или генерализованными.

**Местные осложнения.** Они касаются прежде всего самого пищевода. Наиболее частое из них — эзофагит. Последний мо-

жет быть различным, например катаральным, язвенным и т. д. При выраженном эзофагите появляются жгучие боли за грудиной и по ходу пищевода. Слизистая пищевода в таких случаях набухает, на ней обнаруживаются изъязвления, мацерации, рубцы и лейкоплакии. Рентгенологически это проявляется изменением нормального рельефа слизистой. Вначале складки утолщаются, затем поверхность их принимает «шагреньевый вид». В дальнейшем складки полностью исчезают. Эзофагит в легкой степени мы наблюдали у 3 больных ахалазией кардии I типа, в развитых стадиях — у 36 больных с изменениями II типа. Воспалительный процесс со слизистой переходит на стенку пищевода, а затем на окружающую клетчатку. Возникает параэзофагит. Последний был обнаружен среди наших больных у 38 оперированных.

**Регионарные осложнения.** Регионарные осложнения при ахалазии кардии обусловлены давлением расширенного пищевода на органы средостения: возвратный нерв, трахею, верхнюю полую вену, бронхи и легкие. У 4 наших больных отмечались явления сдавления возвратного нерва, голос был оспылым. Больные жаловались на невозможность долго и громко говорить, поперхивание и хрипоту.

В литературе описаны случаи сдавления расширенным пищеводом ветвей бронхиального дерева, приводившие к ателектазу (Haylriegel, 1962). Следует указать, что осложнения со стороны легких возникают нередко вследствие аспирации содержимого пищевода. Кроме того, увеличенный и сигмовидно изогнутый пищевод, сдавливая легкое, приводит к локализованной компрессии и пневмонии. О легочных осложнениях при ахалазии кардии писали Plummer и Vinson. Из 415 больных у 49 Vinson (1927) наблюдал ночной кашель и одышку на почве ночной регургитации. Sifers и Crile (1950) обнаружили легочные осложнения у половины исследованных больных. Vreakey, Dother и Steinberg (1951) опубликовали 64 случая легочных осложнений при ахалазии пищевода. Anderson и соавт. считают, что легочные осложнения встречаются в 10,5% случаев болезни.

Среди больных, страдавших ахалазией II типа, у 25 человек мы отметили одышку. Эти больные жаловались на ночной кашель, и у всех ночью происходили срыгивания.

В 20 случаях были частые бронхиты. У 6 человек обнаружена ахалазия кардии без расширения пищевода, у остальных 14 — с расширением. Прогрессирующее истощение организма вследствие нарушения питания приводит к различным извращениям белкового, водного и солевого обмена.

**Ахалазия и рак пищевода.** Вопросу сосуществования ахалазии кардии и рака пищевода посвящена большая литература. Начиная с первого описания (Fagge, 1872) и до исчерпываю-

щей работы Tanner и Smithers (1961), которые приводят сводный материал из 40 наблюдений, все авторы считают, что длительное течение ахалазии кардии способствует возникновению рака пищевода. Smithers утверждает, что рак развивается только в случаях со значительным расширением пищевода. Того же мнения придерживаются З. И. Гейманович (1921), В. А. Опель (1928), Baer и Sicher (1947), Gore и Lam (1952), Grenshaw и Boher (1953), Potter a. oth. (1956) и др. И. Т. Шевченко считает, что в 3—7% идиопатическое расширение пищевода переходит в рак. По данным Гольдштейна, озлокачествление наблюдалось в 10% случаев. Klayman (1955) приводит число перехода в 2,5%. Santy, Mishard и Latreille (1958) наблюдали возникновение рака у 7 больных из 180 длительно страдавших значительным расширением пищевода, что составляет 3,2%.

Наши наблюдения включают 3 больных, длительно болевших ахалазией кардии, с расширением просвета пищевода и его удлинением, у которых обнаружен рак пищевода. У одной больной с 20-летним анамнезом рак развивался в трахеальном сегменте пищевода. У второй больной после 5-летнего течения ахалазии кардии обнаружен рак абдоминального сегмента, у третьей больной ахалазия кардии, длившаяся 3 года, сочеталась с небольшим раком, располагавшимся в наддиафрагмальном сегменте пищевода.

Очевидно, развитию рака при ахалазии кардии способствует эзофагит. Последний приводит к появлению лейкоплакий слизистой и в дальнейшем к развитию опухоли. В свете этого весьма интересны высказывания Griessmann, Berchtold и Smithers, утверждавших, что при ахалазии кардии, протекающей без расширения пищевода, несмотря на длительный анамнез, перехода в рак не наблюдается.

Подводя итоги изложенному выше, мы свели наиболее характерные симптомы заболевания в таблицу. Из нее видно, что определенному типу изменений при ахалазии кардии присущи те или иные клинические симптомы, позволяющие уверенно говорить о характере патологического процесса (табл. 5).

Из табл. 5 видно, что ахалазии кардии, протекающей с расширением пищевода, присущи такие симптомы, как регургитация спустя несколько часов после приема пищи, ночные срыгивания, тошнота, боль при глотании. Этому типу развития болезни чаще сопутствуют эзофагит и осложнения со стороны органов дыхания.

Ахалазии кардии I типа более присущи срыгивания сразу же после еды, болевые кризы, не связанные с приемом пищи, различные парестезии. При таком течении ахалазии кардии реже развиваются осложнения, как местные, так и со стороны органов дыхания.

---

**Рентгенологическое  
исследование  
при ахалазии пищевода**

---

В литературе часто публикуются сообщения об ошибках в диагностике ахалазии кардии. По нашему мнению, причина их в большинстве случаев заключается в погрешностях методики исследования.

Позволим себе несколько замечаний по этому поводу. В ряде работ (Т. К. Осипкова, Веерпсе, 1962) рекомендуется перед исследованием больного по поводу ахалазии кардии откачивать содержимое пищевода зондом, а при задержке в нем остатков пищи даже промывать полость пищевода.

Мы возражаем против таких мероприятий, основываясь на том, что ахалазия кардии является нарушением двигательной функции пищевода и сопровождается не только отсутствием расслабления кардии. Ей сопутствуют различные двигательные нарушения пищевода. Поэтому всякие манипуляции на пищеводе перед первым и возможно решающим исследованием нежелательны. Надо стремиться в процессе исследования опорожнить содержимое пищевода в желудок. Это тем более важно, что такое раскрытие кардиального затвора даст право отвергнуть наличие органического стеноза. Если все же в дальнейшем и возникает необходимость очистить полость пищевода, то это можно сделать в процессе самого исследования.

Мы весьма сдержанно относимся к атропинизации больных с подозрением на ахалазию кардии. Из работ Adams (1960), Lambling и соавт., Wright и др. известно, что атропин не оказывает существенного влияния на ахалазию кардии. Вместе с тем тот же атропин, введенный больному с сегментарным спазмом пищевода, значительно меняет рентгенологическую картину пищевода (Teschendorf, А. З. Моргенштерн, 1962).

Для исследования больных ахалазией кардии мы применяем сметанообразную бариевую смесь из расчета 1 кг сухого сернокислого бария на 400—600 мл воды. Такая контрастная взвесь позволяет достаточно хорошо видеть и регистрировать

на пленке все детали рентгенологической картины. Она хорошо выполняет межскладочные промежутки, выявляет структуру слизистой и, обладая большим сцеплением, чем жидкая взвесь, позволяет следить за сокращениями стенки пищевода. Mahlo (1957) и др. считают, что такая контрастная масса стимулирует перистальтическую активность пищевода.

Контрастной массой такой же консистенции мы производим и «тугое наполнение» пищевода. Мы не согласны с Т. К. Осипковой и Oberdahlhoff (1959), которые предупреждают о нежелательности введения в пищевод больших количеств бария. Т. К. Осипкова, Г. А. Даниелян, Palugyay и Bendick придают большое значение прицельным снимкам брюшного отдела пищевода. Нам кажется более целесообразным применять длинные и узкие поля (размером  $10 \times 30$  см), так как они лучше фиксируют отдельные фазы двигательной деятельности одновременно на протяжении почти всего пищевода. Мы настаиваем на этом потому, что только одновременная регистрация всех отделов дистальной половины пищевода вместе с областью эзофаго-гастрального перехода может дать представление о характере изменений в данном органе. Г. А. Даниелян, Т. К. Осипкова и многие другие пишут о тугом заполнении всего пищевода. Мы сомневаемся в такой возможности. Дело в том, что по мере заполнения полости пищевода, как только уровень контрастного вещества достигает аортального сегмента, возникают мощные волны внеглотательной перистальтики, которые опорожняют пищевод (уже упомянутая выше так называемая очищающая перистальтика по Code). Если силы перистальтического сокращения для раскрытия области перехода недостаточно, то сокращение стенок пищевода вследствие несжимаемости жидкости ведет к выбрасыванию содержимого в глотку и происходит срыгивание. Вот почему получить «слепок» пищевода при ахалазии кардии на всем его протяжении путем тугого его заполнения невозможно. Пищевод заполняется только до уровня аортального сегмента.

Совершенно обязательным является исследование с шипучей смесью. Ее применение дает возможность подтвердить или окончательно отвергнуть диагноз ахалазии кардии. Только в очень редких случаях можно заменить этот прием пробой Кона, т. е. выпиванием стакана жидкого бария залпом, или пробой Hurst, т. е. заполнением пищевода до определенного уровня. Эта проба основана на том, что заполнение пищевода выше определенного уровня (20 см над уровнем хиатуса) ведет к такому повышению давления внутри пищевода, которое раскрывает кардию. Все эти пробы сводятся к повышению давления внутри пищевода и влекут за собой раскрытие пищеводно-желудочного перехода в том случае, если нет органического стеноза его.

Оптимальными проекциями для снимков пищевода мы считаем первое косое положение (дистальные сегменты) и второе косое (абдоминальный сегмент). Однако во всех случаях исследование следует начинать с многопроекционного исследования грудной клетки. Это особенно важно в случаях расширения пищевода. Пренебрежение настоящей рекомендацией ведет к грубейшим диагностическим ошибкам, когда до сих пор еще расширение пищевода принимают за парамедиастинальный плеврит, опухоль средостения, пневмонию и т. д.

Таким образом, рентгенологическое исследование пищевода у больного с подозрением на ахалазию кардии складывается из следующих этапов:

- 1) исследование грудной клетки и бесконтрастное исследование пищевода;
- 2) обзорная рентгеноскопия брюшной полости для выявления газового пузыря желудка;
- 3) единичный глоток бария для общей ориентировки;
- 4) заполнение полости пищевода сметанообразной контрастной массой для определения формы, положения, размеров и контуров пищевода;
- 5) изучение двигательной функции пищевода и характера раскрытия эзофагогастрального перехода;
- 6) исследование с помощью «шипучей смеси» для более подробного изучения характера опорожнения пищевода в желудок;
- 7) исследование рельефа слизистой пищевода и области пищеводно-желудочного перехода.

В некоторых случаях мы применяли рентгенокимографию. Этот метод позволяет определить весьма важные элементы моторной функции пищевода — наличие или отсутствие перистальтики. Он дает представление о глубине перистальтической волны пищевода. Однако «рентгенокимография уступает обычной кимографии, ибо дает возможность лишь кратковременного наблюдения перистальтирующего органа — всего лишь на протяжении нескольких перистальтических движений» (С. И. Финкельштейн. Вопросы методики рентгенологического исследования. М., 1961, стр. 222).

Будучи вполне согласным с такой оценкой рентгенокимографии для подробного изучения характера двигательной функции пищевода, мы предпочитаем пользоваться другими методами исследования. Пропагандируемая Т. К. Осипковой полиграфия пищевода, позволяющая документировать 2—3 статические фазы двигательной деятельности пищевода, без учета их последовательности, ничего не дает для диагностики ахалазии кардии.

Особо следует остановиться на рентгенокинематографии. Известно, что в последние годы рентгенокинематография с по-



мощью электроннооптического преобразователя привлекала к себе внимание многих исследователей. В литературе имеется ряд работ отечественных и зарубежных авторов, в которых с исчерпывающей полнотой описываются технические и методические стороны этого нового и перспективного прибора (Jankeg, 1954; В. В. Дмоховский, 1960; Г. Г. Шамаева, 1958; Allcok и Berridge, 1956; Caudarjes и Buguion, 1959; Plaget и Tonillet, 1959; Potsaid и соавт., и др.). Основываясь на этих сообщениях, мы использовали для исследования пищевода электроннооптический преобразователь фирмы «Филипс» с полем зрения в 12,5 см (5 дюймов) на базе 4-вентильного рентгеновского аппарата «Диагномакс». Мы не приводим описания технических деталей работы с электроннооптическим преобразователем, так как последние освещены в работах И. А. Шехтера и В. В. Дмоховского, И. А. Шехтера, Е. М. Кагана, Н. В. Зубчук (1960), Б. В. Петровского, И. Х. Рабкина и соавт. (1961), Л. М. Гольдштейна, Е. И. Прокофьевой с сотрудниками (1961), Soulas, Potsaid и соавт., Tristan и соавт. (1960), и др.

Рентгенокинематография оказалась безусловно полезной при исследовании эзофагогастрального перехода, так как с ее помощью удалось выявить ряд неизвестных ранее деталей (Tugano, Curatolo, Salmoni, Haylriegel, Ш. М. Мирганиев). Вместе с тем ограниченное поле зрения и вытекающая из этого невозможность одновременно фиксировать весь орган на пленку являются большим недостатком методики.

Позволяя видеть фазы раскрытия области эзофагогастрального перехода и перистальтические сокращения в отдельных участках пищевода, рентгенокинематография в то же время не дает качественной характеристики этих явлений. Для уточнения характера последних мы совместили рентгенокинематографию с баллонной кимографией. Такое сочетание дало возможность изучения перистальтической деятельности пищевода во времени и на всем его протяжении.)

Наряду с недостатками рентгенокинематографии, отмеченными Б. В. Петровским, И. Х. Рабкиным, А. В. Мусатовой и Л. И. Беляковой, а именно трудностью изучения рельефа слизистой пищевода, недостаточной четкостью изображения единичного кадра ввиду стробоскопического эффекта, при киносъемке через электроннооптический преобразователь мы встретились еще с одной трудностью. На киноплёнке получалось изображение, более обедненное деталями, чем при просвечивании. Vuchheim и Mauget (1961) объясняют этот феномен малой величиной тока трубки и грубой зернистостью изображения на пленке.

Киносъемка пищевода и области пищеводно-желудочного перехода производилась при условиях генерирования напряже-

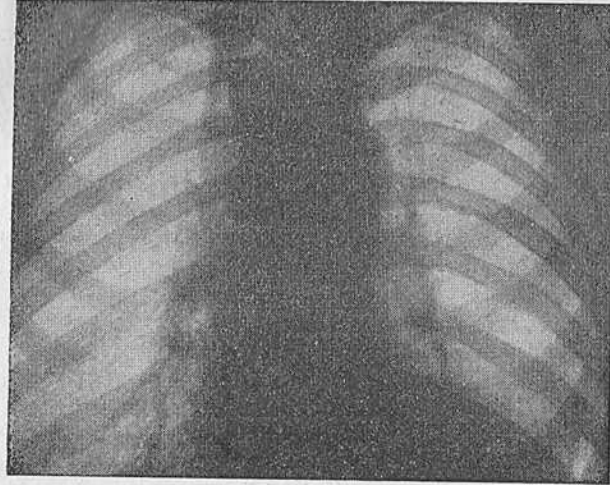


Рис. 11. Больная Ш-а. Ахалазия кардии II типа. Расширение срединной тени, обусловленное увеличенным в размерах пищеводом.

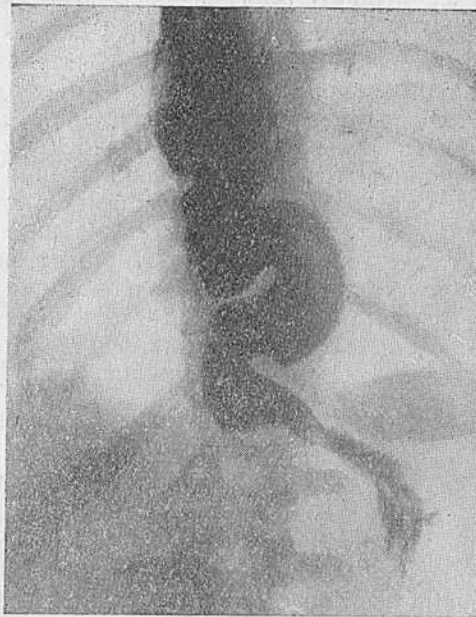

Рис. 12. Та же больная. Ахалазия кардии II типа. Контрастное исследование пищевода. Видна тень — сигмообразно удлиненного пищевода.

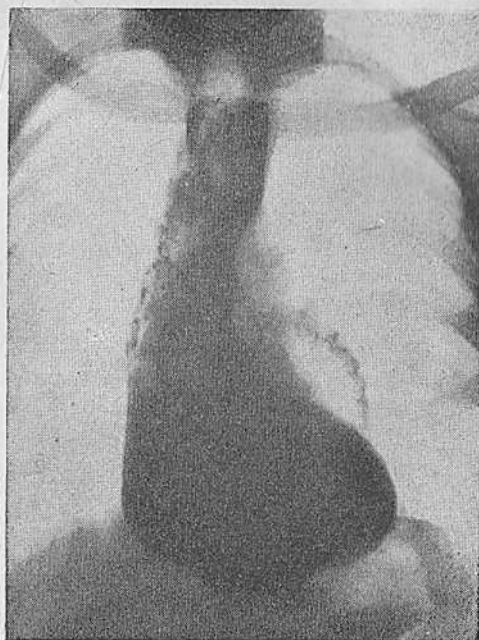

Рис. 13. Больной Л. Ахалазия кардии II типа. Расширение срединной тени за счет увеличения просвета пищевода. Прямая проекция.

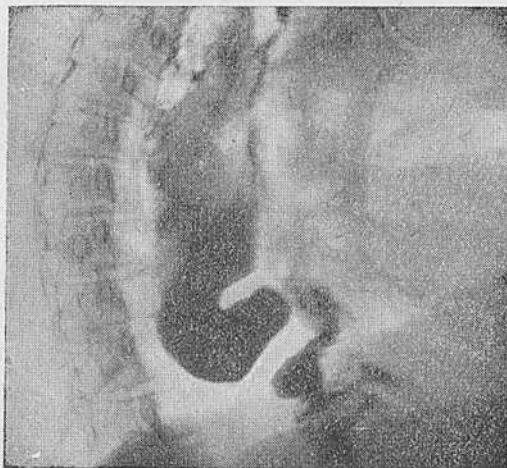


Рис. 14. Тот же больной. Ахалазия кардии II типа. Боковое положение.



Рис. 15. Больная С. Рентнограмма пищевода. На левопереднем контуре видны вдавления от бронхов.

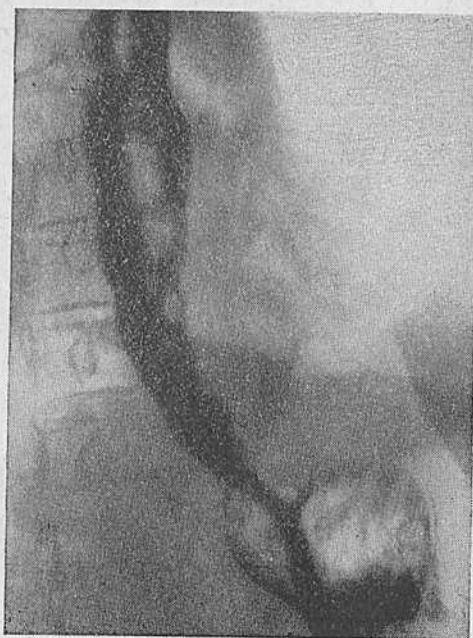

Рис. 16. Та же больная после частичного опорожнения пищевода.

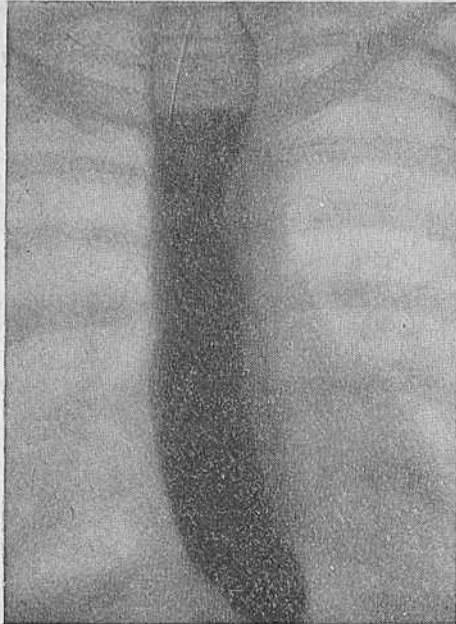


Рис. 17. Больная П-р. Рентгенограмма пищевода в прямой проекции. Расширение просвета пищевода с четко различимым вдавлением от дуги аорты.

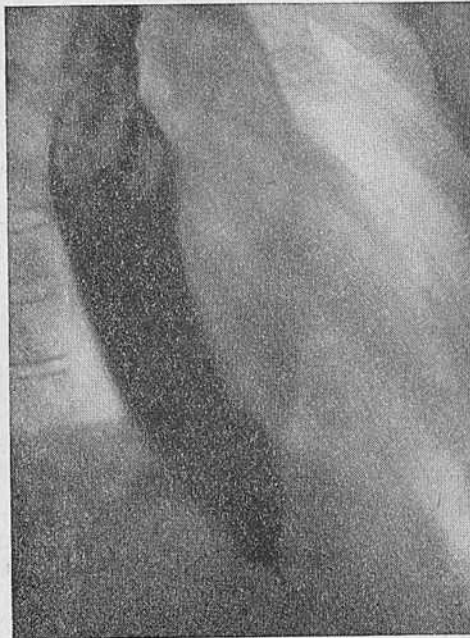

Рис. 18. Больная К. По левопереднему контуру расширенного пищевода видны вдавления от бронхов и полостей сердца.

ния 90—110 кв, токе трубки 3,5 ма, расстоянии объект — трубка 40 см, фильтре 2 мм А1. Использовалась пленка РФ-3 чувствительностью 900—1100 обратных рентгенов. Скорость съемки — 16 кадров в секунду.

Нас, естественно, интересовала лучевая нагрузка на больного. При указанных условиях мощность дозы при длительности киносъемки 30 секунд составляла 16 р/мин. Входная доза равнялась 8р, а интегральная — 13 330 э/рад (С. А. Рейнберг и Б. М. Алиев, 1962; Б. М. Алиев и И. Х. Рабкин, 1962).

**Рентгеносемиотика ахалазии кардии.** У больного, страдающего ахалазией кардии, при исследовании грудной клетки может иногда обнаруживаться расширение срединной тени, обычно вправо, в виде полосы, параллельной ее правой границе. Такая полоса, образованная расширенным пищеводом, была отмечена нами у 36 больных ахалазией кардии II типа. Во всех наблюдениях она соответствовала значительному расширению пищевода (рис. 11, 12). Описаны случаи, когда это образование принималось за парамедиастинальный плеврит (Brommer, 1960), опухоль средостения (Donaldson, 1951), ателектаз и т. д. Вместе с тем простая манипуляция — поворот больного в косое или боковое положение — позволяет видеть затемненное заднее средостение (рис. 13, 14). Происходит это потому, что расширенный и иногда удлинненный пищевод в заднем средостении смещается только вправо. При этом он может оттеснить легкое и, как указывал Haulrigel, вызвать ателектаз.

Если в расширенном пищеводе содержатся жидкость и воздух, то наличие горизонтального уровня жидкости позволяет выявить природу затемнения. В случаях, когда воздуха в просвете пищевода нет, один глоток бариевой взвеси быстро выявляет происхождение данного затемнения. Глоток бария, как бы проваливаясь в расширенный пищевод, содержащий малоконтрастную жидкость, обрисовывает достаточно четко контур пищевода. Особенно отчетливо выявляется его левая боковая стенка, где видны вдавления от аорты, бронхов и полостей сердца (рис. 15—18).

Следует отметить, что межаортально-бронхиальный треугольник может в некоторых случаях приобрести вид псевдодивертикула. Мы наблюдали такую картину в 11 случаях (рис. 19, 20). Все они сопровождались значительным расширением пищевода.

При ахалазии кардии I типа расширения срединной тени не наблюдается, но в 39 случаях при исследовании заднего средостения можно было отметить малоконтрастную тень дистального отдела пищевода (особенно ретроперикардального и наддиафрагмального сегментов), располагающуюся на фоне позадисердечного пространства (рис. 21—23). При просвечивании с помощью электроннооптического преобразователя такая тень

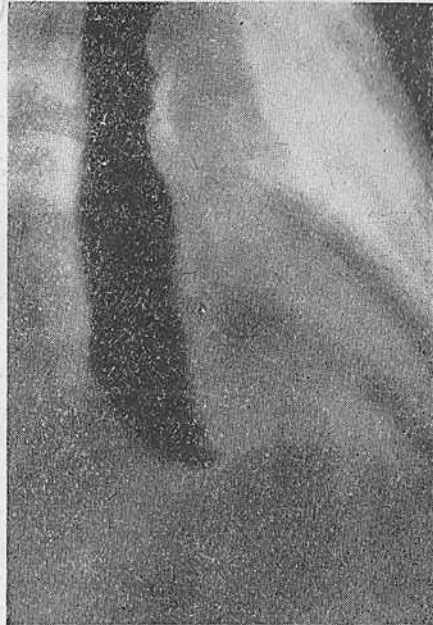

Рис. 19. Больная Д. Псевдивертикул в аортально-бронхиальном треугольнике.

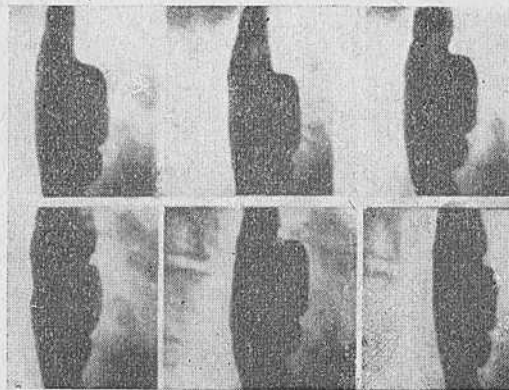


Рис. 20. Фрагмент кинематографической картины псевдивертикула, образованного расширением пищевода в межаортально-бронхиальном сегменте. Монтаж через 16 кадров.

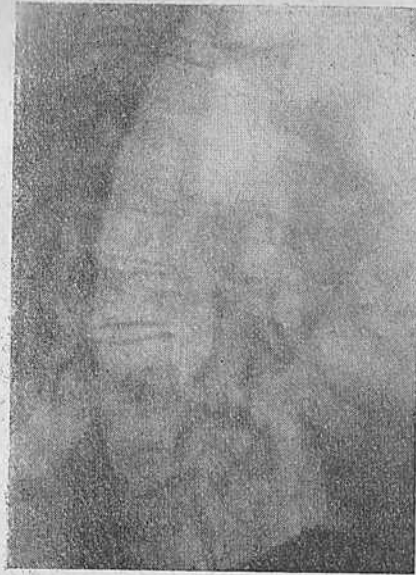

Рис. 21. Больная К. Ахалазия кардии II типа. Малоcontrastная тень в заднем средостении.

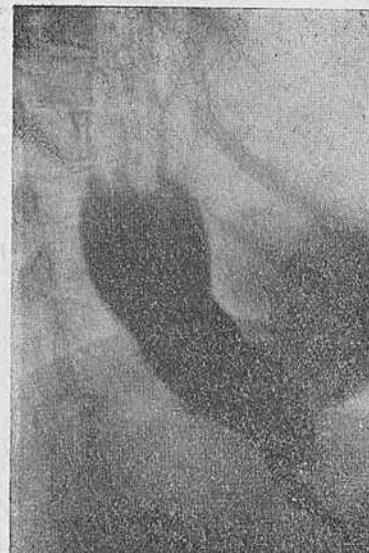
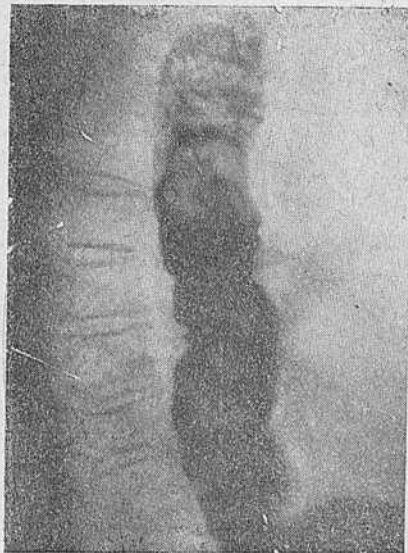
Рис. 22 и 23. Та же больная. Contrastное исследование показало, что затемнение обусловлено расширенным пищеводом.



была видна у всех исследованных больных. В то же время при рентгенокинематографии эта деталь часто ускользала.

Felson (1961) указывает на казуистические трудности дифференциальной диагностики, когда свисающий пограничный дивертикул, абсцесс легкого или средостения принимали вследствие наличия горизонтального уровня жидкости за кардиоспазм. Нам кажется, что ориентировочный глоток бариевой взвеси и многопроекционное просвечивание позволяют избежать сомнений в природе патологических тенеобразований.

Обзорная рентгеноскопия брюшной полости выявляет одну особенность. У 96% больных ахалазией кардии отсутствует газовый пузырь желудка, и только у 4% при исследовании натощак мы обнаружили небольшой газовый пузырь желудка. Последние страдали ахалазией кардии без значительного расширения просвета пищевода. У них же размеры воздушного пузыря желудка были меньшими, чем в норме. После искусственного раздувания просвета пищевода «шипучей смесью» и полного опорожнения содержимого пищевода в желудок размеры газового пузыря желудка у всех исследованных больных становились обычными (рис. 24—27). Отсутствие или, наоборот, наличие воздушного пузыря желудка тесно связано с механизмом раскрытия пищеводно-желудочного перехода. В тех случаях, когда последний раскрывается нормально, газовый пузырь достаточно выражен.

Форма пищевода при рассматриваемом заболевании является одним из основных вопросов рентгеносемиотики, так как на ее различиях основаны классификации некоторых авторов (Griessmann, Paul и Palawéia и др.). Эти авторы считают, что форма пищевода и в определенной степени его размеры обусловлены характером заболевания.

Рентгенологические наблюдения показали, что при ахалазии кардии существуют две основные формы изменений пищевода, а именно веретено- и S-образная.

↳ Первая форма характеризуется умеренным расширением верхней трети пищевода и более выраженным в средней трети его. Реже оказывается расширенным и дистальный отдел. Терминальный отрезок пищевода имеет вид веретена, расположенного над диафрагмой (рис. 28—30).

↳ Вторая форма — это сигмообразный пищевод. У нас он отнесен ко второму типу изменений, характеризуется значительным расширением вертикальной части. Дистальный отдел его часто лежит на диафрагме. Терминальный конец такого пищевода, включая наддиафрагмальный, интрахиатальный и абдоминальный сегменты, никогда не подвергается расширению или удлинению. Таким образом, расширенная часть пищевода оказывается отделенной от желудка участком длиной по крайней мере 4—5 см (рис. 31—38).

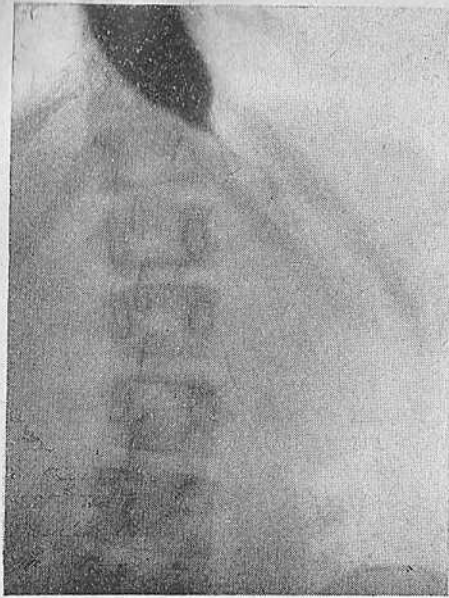


Рис. 24. Больная П. Ахалазия кардии II типа. Отсутствие газового пузыря желудка.

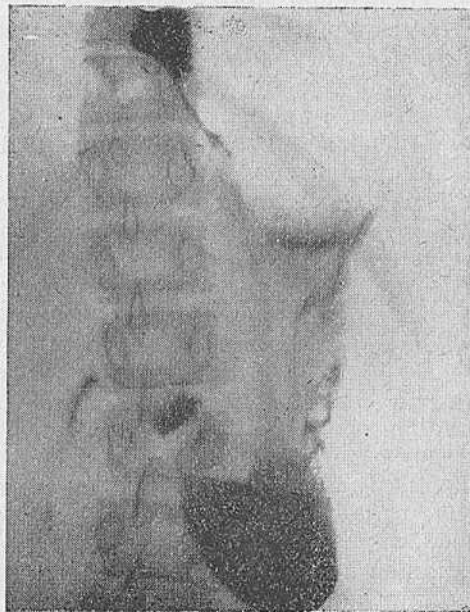


Рис. 25. Та же больная. Хорошо выраженный газовый пузырь после исследования шипучей смесью.

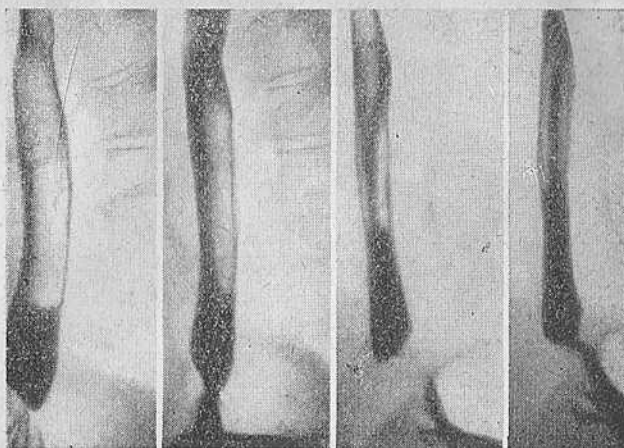


Рис. 26. Больная Ф. Ахалазия кардии I типа. Выраженный газовый пузырь желудка.

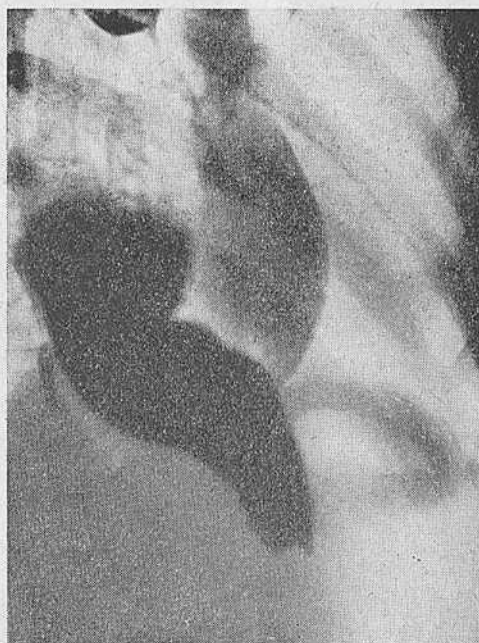

Рис. 27. Больная К. Ахалазия кардии II типа с выраженным газовым пузырем.

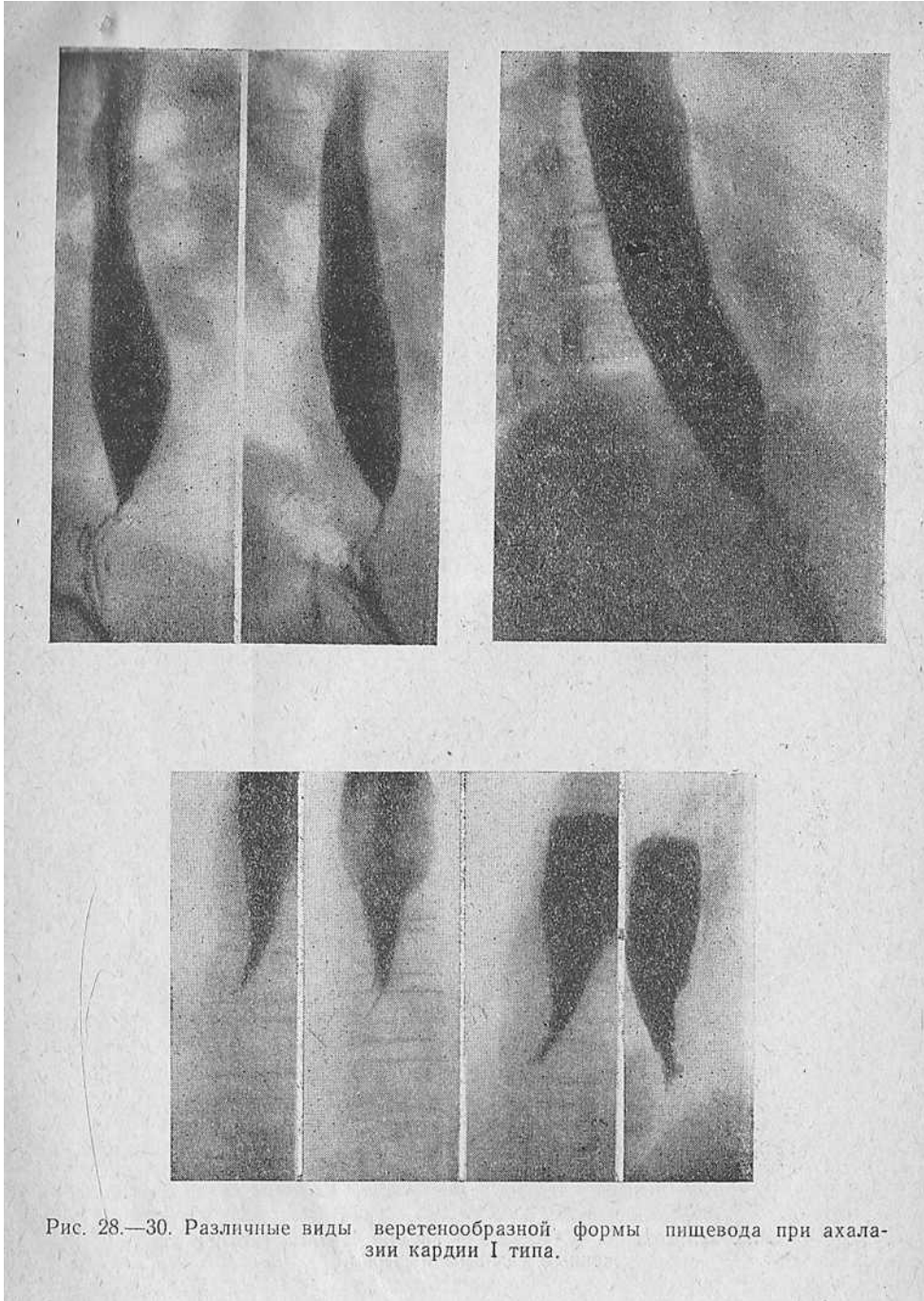


Рис. 28.—30. Различные виды веретенообразной формы пищевода при ахалазии кардии I типа.

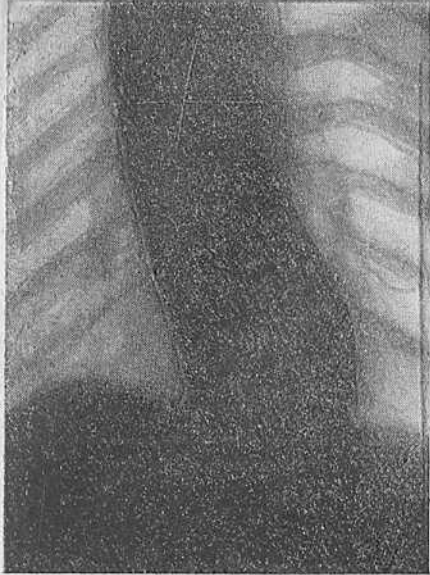


Рис. 31. Больной Л. Ахалазия II типа. Сигмообразно удлинённый и расширенный пищевод. Прямая проекция.

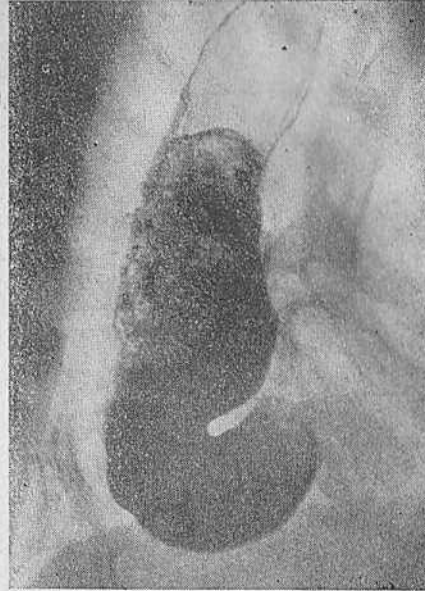


Рис. 32. Тот же больной. Косая проекция.

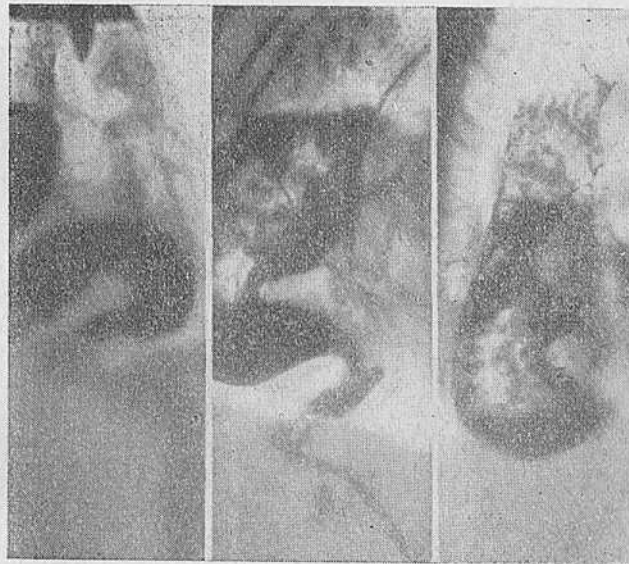


Рис. 33. Тот же больной. Область пищеводно-желудочного перехода без особенностей.

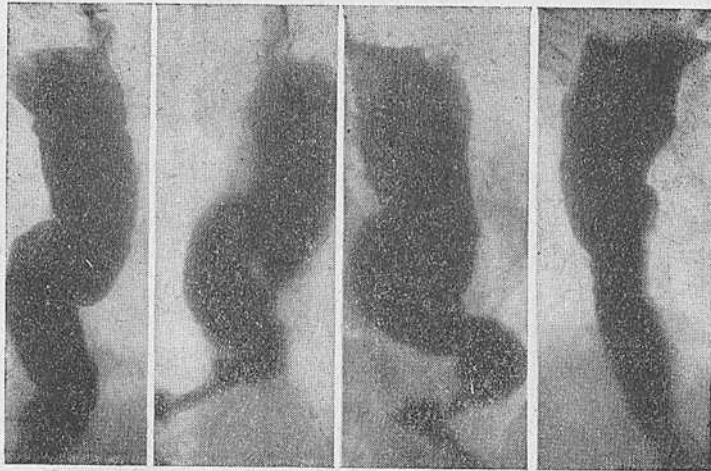
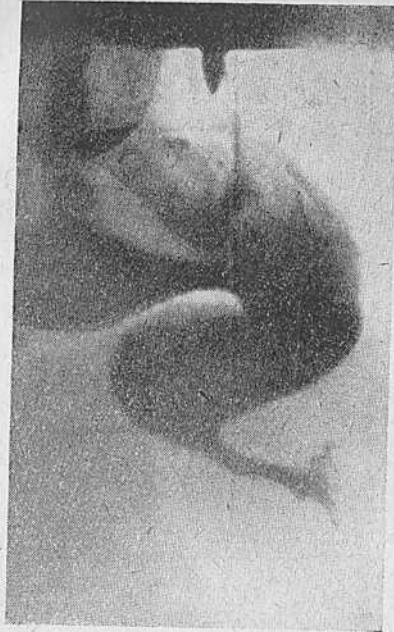

Рис. 34 и 35. Различные изменения формы пищевода при ахалазии кардии II типа.

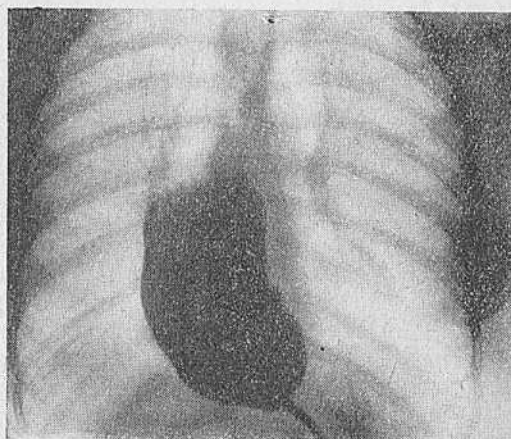
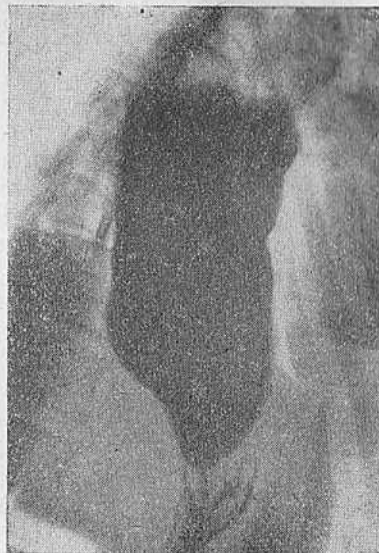
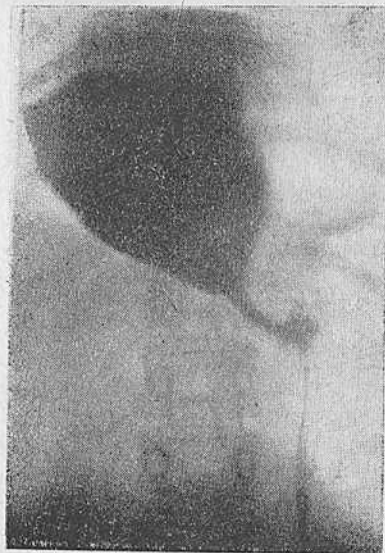
Рис. 36—38. Различные виды мешкообразного расширения пищевода при ахалазии кардии II типа.

Веретенообразный пищевод мы наблюдали в 57% случаев, сигмовидный пищевод с удлинением или без него — у 43% больных. Наши наблюдения не позволяют согласиться с мнением Teggsol, Naujriegel и др., утверждающих, что форма пищевода определяется характером сужения дистального отдела пищевода. Эти авторы считают, что сужение на уровне диафрагмы в виде ограниченного кольца обуславливает бутылкообразную форму расширения пищевода, а сужение, распространяющееся выше диафрагмы, приводит к веретенообразной форме пищевода. По нашим данным, расширенный пищевод может переходить в суженную воронку постепенно или сразу, вне зависимости от его формы. Мы считаем также, что вид дистального отрезка пищевода, т. е. его наддиафрагмальный, интракитальный и абдоминальный сегменты, зависит полностью от характера опорожнения пищевода. Периодическое выбрасывание содержимого пищевода в желудок придает этому отделу вид сплюсненного или сдавленного однородного шнура, идущего от края расширенной части пищевода к желудку. Таким образом, получается изображение, которое французские авторы назвали «мышинный хвост», немецкие — «морковкой».

Форма пищевода в известной степени определяет его размеры. При ахалазии кардии, протекающей по II типу, эктазия может быть весьма значительных размеров. Наоборот, при веретенообразном пищеводе, т. е. при ахалазии кардии I типа, эктазия никогда не достигает больших степеней.

Контуры пищевода при веретенообразной форме почти всегда являются четкими и ровными. При расширенном пищеводе они несколько нечетки за счет содержания в пищеводе вязкой жидкости, слизи и нередко остатков пищи. Маловероятно и толкование симптома нечеткости контуров пищевода Т. К. Осипковой. Она считает одной из причин этого симптома параэзофагеальные сращения. Напомним, что многие годы так называемый штопорообразный пищевод также объясняли спайками (Wagsony и Polgar) и только Teschendorf, а за ним Maersch и Camp доказали, что это не результат спаек, а самостоятельное заболевание.

Мы не можем согласиться с Т. К. Осипковой, которая теми же параэзофагеальными спайками пытается объяснить и такой симптом, как «неспадение» стенок пищевода после его опорожнения. Наши рентгенокинематографические и манометрические исследования неопровержимо свидетельствуют, что «неспадение» наблюдается только в тех случаях, когда тонус стенок пищевода резко понижен. Этот симптом отмечен у 32 больных со значительным расширением пищевода и у 4 — без расширения пищевода (рис. 39—42).

Изучение перистальтической деятельности пищевода при данном заболевании весьма важно, так как оно помогает уточ-



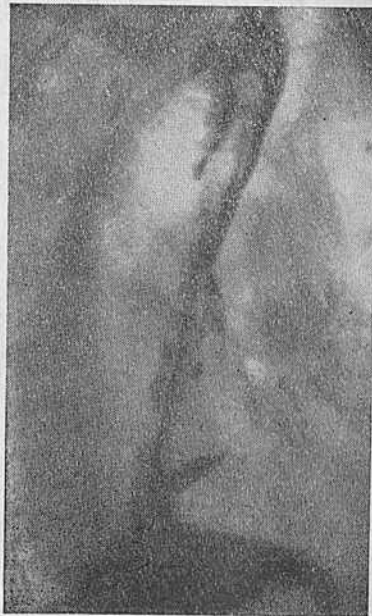
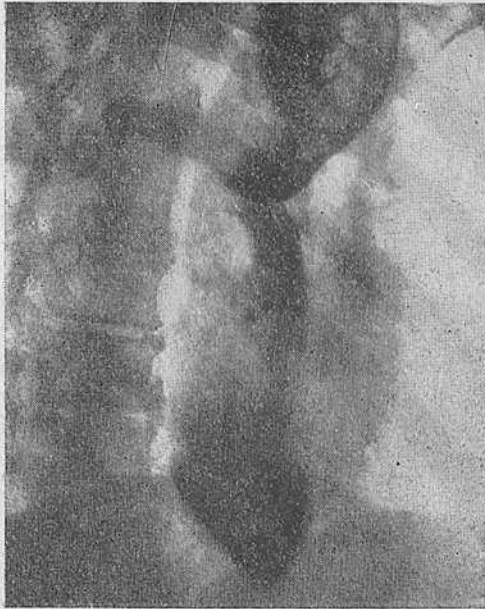
Рис. 39 и 40. Симптом неспадения стенок пищевода при ахалазии кардии II типа.

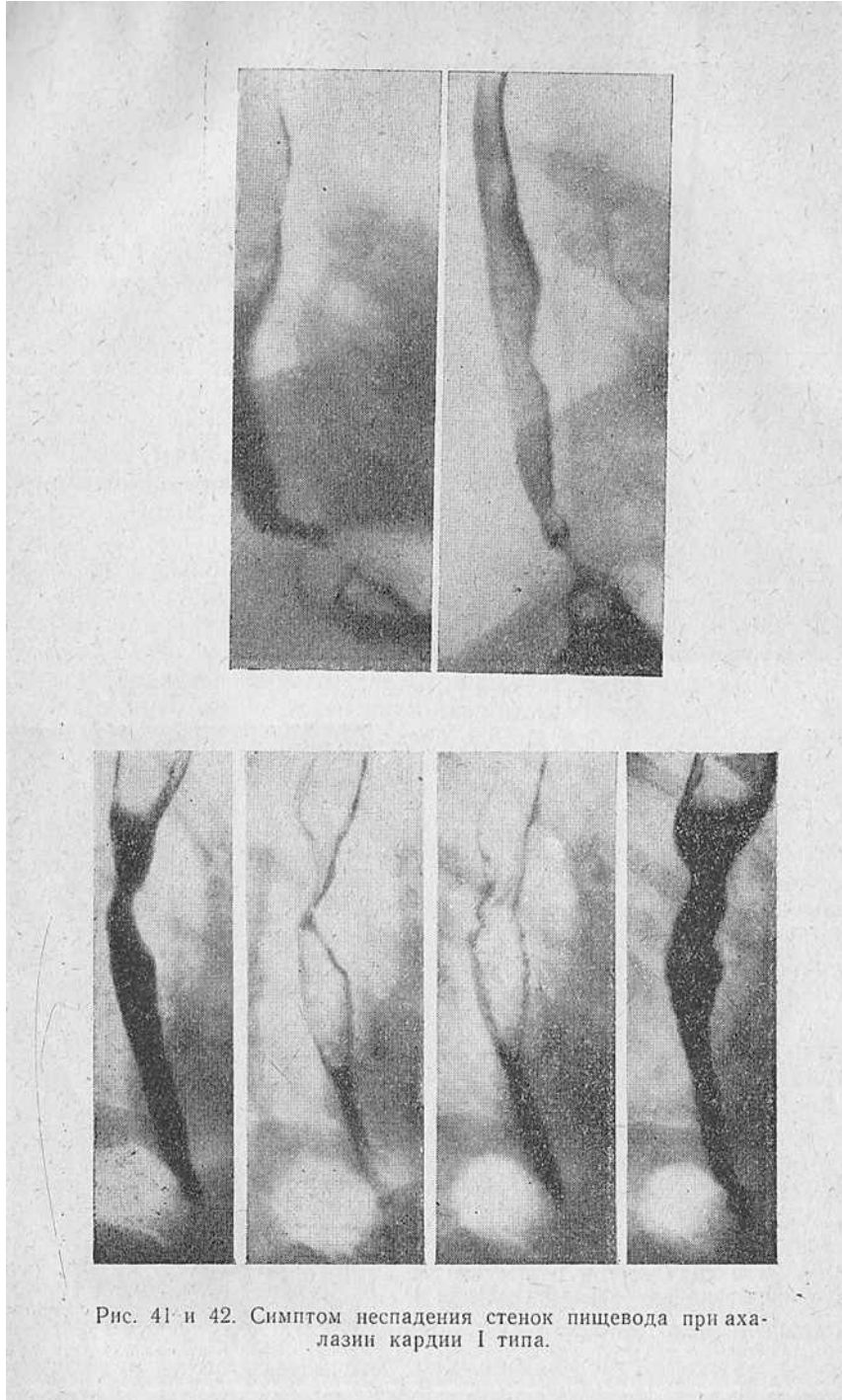


Рис. 41- и 42. Симптом неспадения стенок пищевода при ахалазии кардии I типа.

нить вопросы патогенеза болезни. Hurst и др. считают, что сущность заболевания только в расстройстве замыкательного механизма кардии. Наши наблюдения позволяют усомниться в данном заключении, поэтому мы уделяем вопросам перистальтики столь большое внимание. Перистальтика является одним из компонентов двигательной функции пищевода, она служит основой всей деятельности его как органа, проталкивающего пищу из полости рта в желудок. Мы считаем необходимым рассмотреть характер перистальтической деятельности пищевода при всех условиях ее возникновения.

Единичный глоток бариевой взвеси любой консистенции вызывает волну перистальтического сокращения. Последняя лучше выражена при веретенообразном пищеводе или незначительном его расширении и хуже при значительных степенях расширения или удлинения пищевода. Однако это лишь количественные различия. И в том, и в другом случае первую волну перистальтики можно проследить от входа в пищевод и до уровня диафрагмы или же до начала сужения. Тут она как бы разбивается о препятствие.

При нескольких быстро следующих один за другим глотках перистальтические волны возникают так же, как и у здоровых людей, и проходят по всей длине пищевода. В другом случае, когда в полости пищевода скапливается определенное количество контрастного вещества, на уровне аортально-бронхиального сегмента или еще дистальнее возникают перистальтические волны. Они появляются без связи с глотательным актом. Их амплитуда и скорость распространения такие же, как и у первичных волн. Иногда именно эти волны раскрывают закрытый до сих пор пищеводно-желудочный переход. В целях объективного суждения следует, однако, указать, что обычным рентгенологическим исследованием дифференцировать первичную перистальтическую волну с вторичной нельзя, поскольку нет уверенности, что больной не сделал малозаметного глотательного движения. «Пустой» глоток также вызывает полноценную перистальтическую волну сокращения. Несколько пустых глотков ничем не отличаются от глотков с бариевой взвесью.

Итак, первичная перистальтика, равно как и вторичная (или внеглотательная), рентгенологически выглядит совершенно идентично, и их дифференцировать невозможно. Как единичный глоток бариевой взвеси, так и ряд последующих глотков контрастной массы, или «пустых» глотков, вызывает совершенно одинаковую перистальтическую реакцию пищевода. Вначале возникает перистальтическое сокращение, проходят несколько волн перистальтики, затем, если раскрытия пищеводно-желудочного перехода не происходит, волны затухают.

Различие в перистальтической деятельности пищевода в зависимости от его формы только количественное. При первой

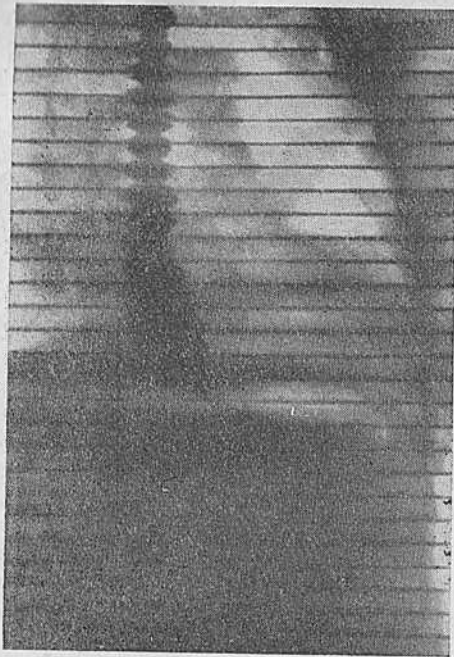

Рис. 43. Ахалазия кардии I типа. Рентгенокимограмма пищевода. Выраженные зубцы перистальтики пищевода.



Рис. 44. Ахалазия кардии II типа. Более мелкие зубцы перистальтики пищевода.

форме изменений — ахалазии кардии I типа — перистальтика более выражена, при второй — ахалазии кардии II типа — наблюдаются менее глубокие волны перистальтического сокращения, а иногда (мы это отметили у 5 больных) полное их отсутствие. Это подтверждается и рентгенокимографически. При ахалазии кардии I типа зубцы перистальтики четко выражены, при ахалазии кардии II типа они более мелкие (рис. 43, 44). В то же время при расширенном и S-образном пищеводе зубцы передаточной пульсации более выражены, чем при веретенообразном.

Таким образом, закономерен вывод, что перистальтика пищевода связана с тонусом его стенки. Чем тонус пищевода выше, тем зубцы передаточной пульсации меньше, а собственная перистальтика пищевода лучше выражена (А. А. Абаляхин; Kraus; Kraus и Strnad, 1955; Casper и Kraus, 1959, и др.).

В процессе рентгенологического исследования пищевода можно наблюдать возникновение новых сокращений в его дистальной половине и реже выше вне всяких глотательных движений, а зачастую сразу же после того, как прошла перистальтическая волна. Они, как правило, поверхностны и чаще появляются по левопереднему контуру пищевода. Появляясь и как бы медленно продвигаясь к аборальному концу пищевода, исчезая и вновь появляясь в выше- и нижележащих сегментах, эти сокращения создают иллюзию истинной перистальтики. В таких случаях обычно говорят о «поверхностной», «неглубокой», «малоактивной» перистальтике (Т. К. Осипкова, А. А. Арутюнов и др.).

Между тем рентгенологический анализ таких сокращений указывает на одну их особенность. Они не продвигаются по пищеводу, а появляются и исчезают в одном и том же участке его стенки. Как доказано рентгенокинематографически, иллюзия движения создается оттого, что сокращения быстро возникают в рядомлежащих сегментах пищевода. Несинхронное их появление и столь же быстрое исчезновение ведут к ошибочному толкованию сокращений как истинных перистальтических. В действительности мы имеем дело в данном случае с сегментарными (неперистальтическими) сокращениями (рис. 45—51).

Эти сокращения не обладают пропульсивной силой, не связаны с актом глотания, преходящи, непостоянны и лучше выявляются по левопереднему контуру. Сокращения могут быть сильными или, наоборот, слабо выраженными.

Слабые сокращения имеют вид очень быстрых изменений, возникающих одновременно в средних и нижних сегментах пищевода, и всю их динамику почти невозможно регистрировать даже с помощью рентгенокинематографии. Только манометрия позволяет отметить повышение уровня внутрипищеводного дав-

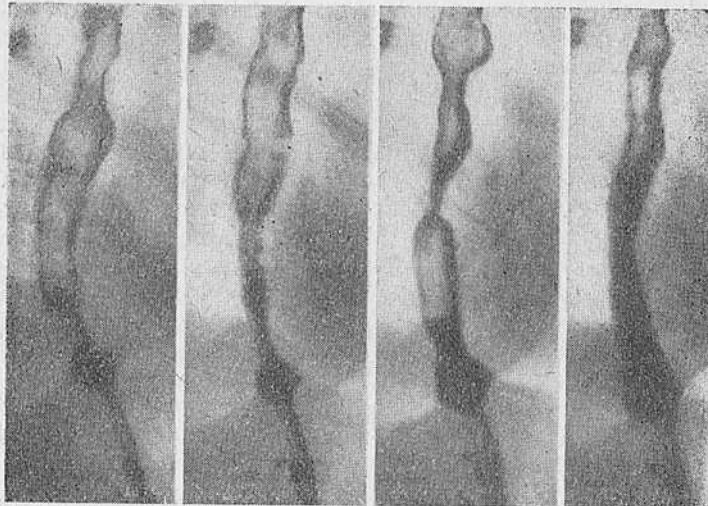
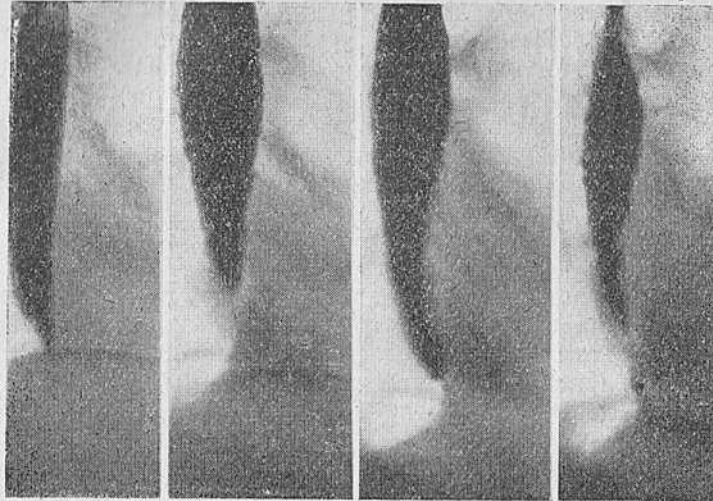


Рис. 45 и 46. Различные виды сегментарной или неперистальтической сократительной деятельности пищевода при ахалазии кардии.

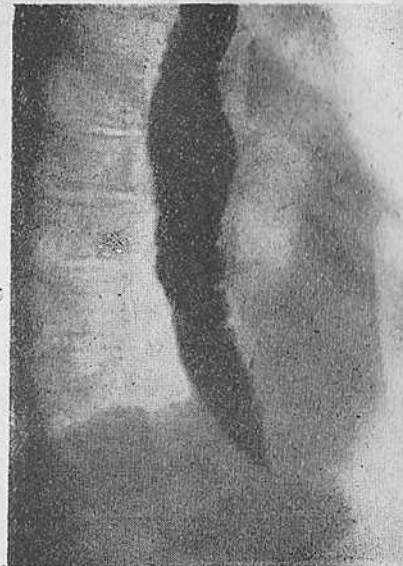
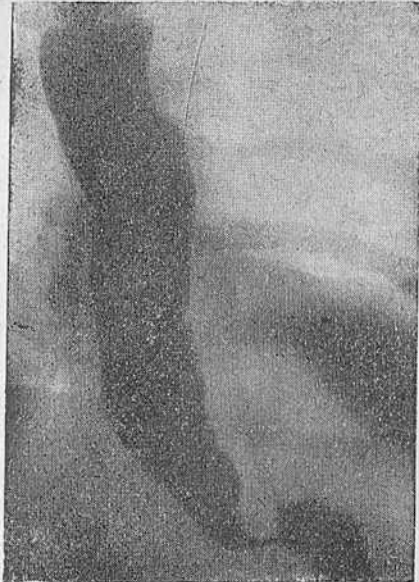
Рис. 47 и 48. Сегментарные сокращения более четко выявляются по левопереднему контуру пищевода.

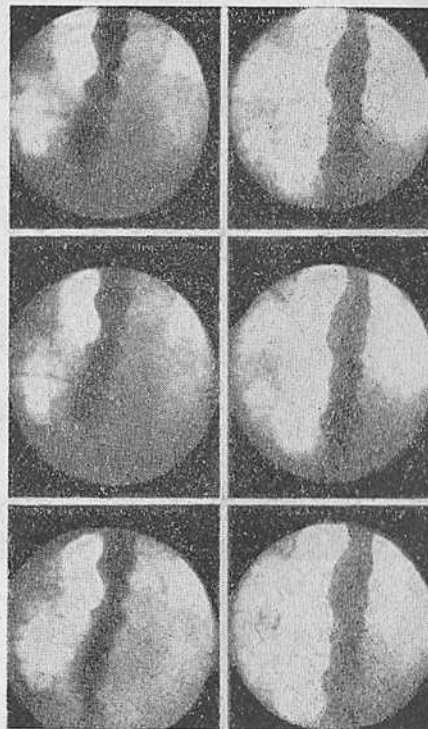


Рис. 49. Сегментарные (неперистальтические) сокращения пищевода в ретроперикардальном сегменте при ахалазии кардии. Рентгенокиномонтаж через 16 кадров.

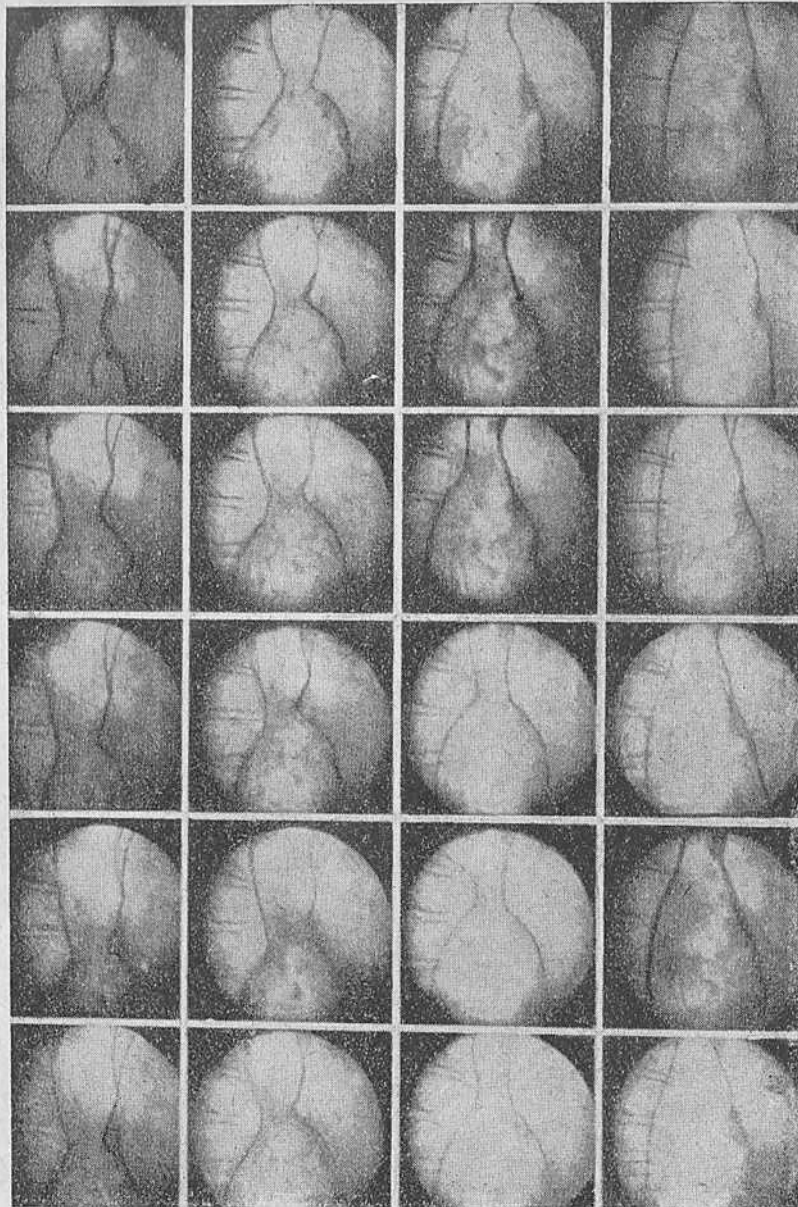


Рис. 50. Ахалазия кардии II типа. Рентгенокинематограмма. Сегментарное сокращение, сдавливая просвет пищевода, образует как бы песочные часы. Монтаж через 16 кадров.



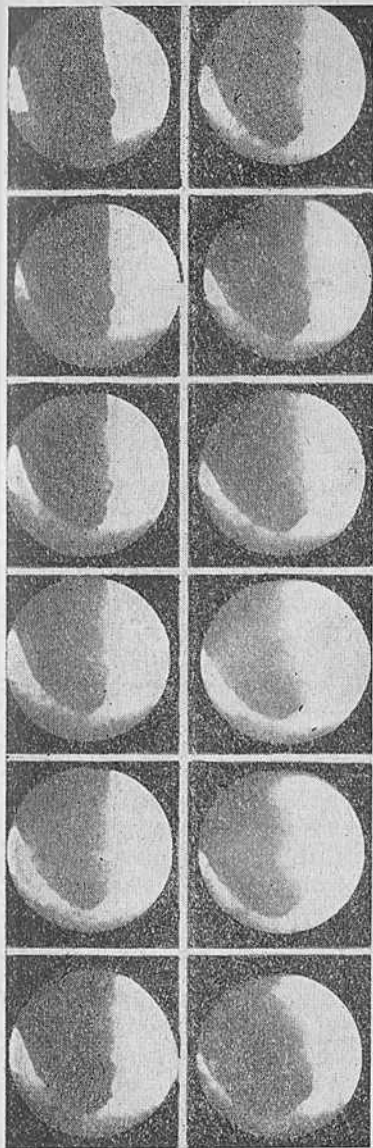


Рис. 51. Ахалазия кардии II типа. Сегментарные сокращения не вызывают раскрытия пищеводно-желудочного перехода. Монтаж через 16 кадров.

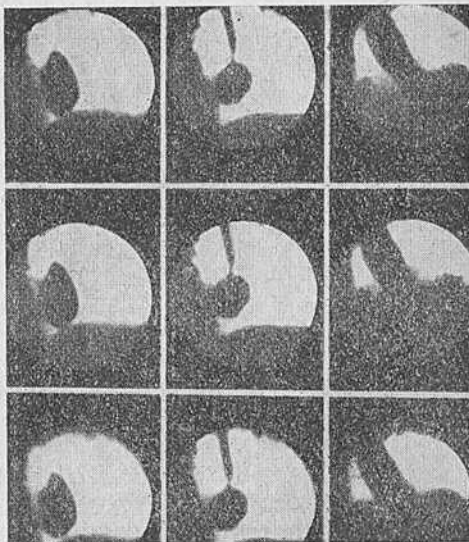
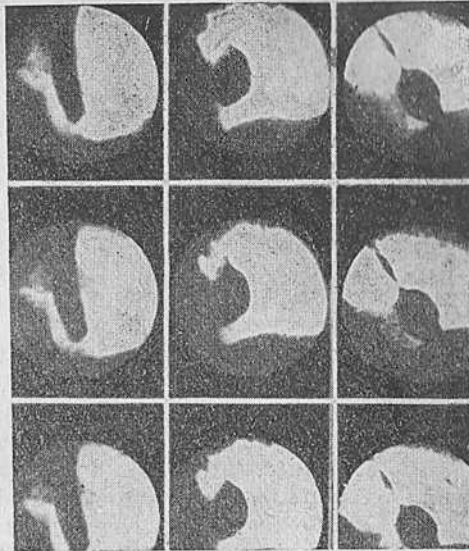


Рис. 52 и 53. Рефлекторное раскрытие пищеводно-желудочного перехода. Рентгенокиномонтаж через 16 кадров.

ления. При просвечивании они видны как неравномерности или неправильности контура пищевода, появляющиеся в виде зазубренности или сегментации столба бариевой взвеси, которые внезапно и быстро появляются и так же быстро исчезают. Обычно это происходит, когда пищевод находится в состоянии покоя. В некоторых случаях сегментарные сокращения возникают на высоте перистальтической волны.

Можно отметить, что начало сегментарных сокращений совпадает во времени с появлением контрастного вещества в нижних сегментах пищевода. Неправильность контура пищевода может быть симметричной и несимметричной.

В других случаях отмечается два или несколько изолированных друг от друга сокращений, внезапно возникающих в заполненном контрастной массой пищеводе. Эти сокращения уменьшают его просвет и оттесняют бариевую взвесь кверху и книзу таким образом, что пищевод по форме может напоминать песочные часы (см. рис. 50).

Сокращения возникают обычно при незначительном расширении пищевода, сопровождаются болями за грудиной с иррадиацией по пищеводу, вверх по позвоночнику, в нижнюю челюсть, надплечья и т. д. Клинически у таких больных отмечаются болевые кризы, не связанные с приемом пищи.

Если слабые сокращения преодолеваются перистальтической глотательной волной, то мощные и более выраженные представляют часто непреодолимое препятствие для волны глотательной перистальтики. Как первые, так и вторые поверхностные и глубокие сокращения обладают значительным рентгенологическим полиморфизмом.

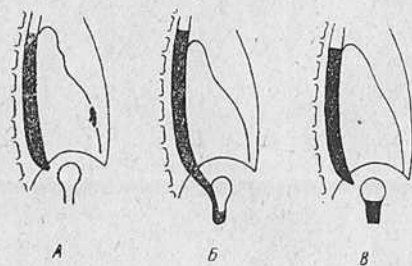


Рис. 54. Схема раскрытия кардии при ахалазии (по Hurst).

Вместе с тем, как показывают манометрические исследования, патофизиологический субстрат их одинаков.

Сегментарные сокращения очень часто извращают картину ахалазии кардии и создают основу диагностических ошибок. Сказанное особенно приходится помнить при небольшом расширении пищевода и сохраненном тоне стенок.

Различного рода сегментарные сокращения мы наблюдали у 80% больных. У 14 больных ахалазией кардии I типа, страдавших болевыми кризами, выявлены мощные сегментарные сокращения.

Рентгенологические наблюдения над опорожнением пищевода в желудок у больных ахалазией кардии позволили выявить

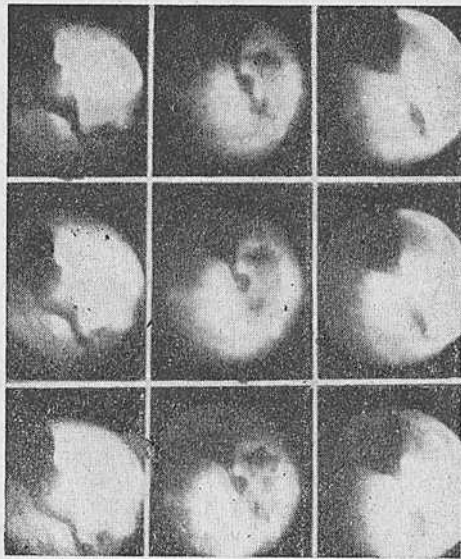
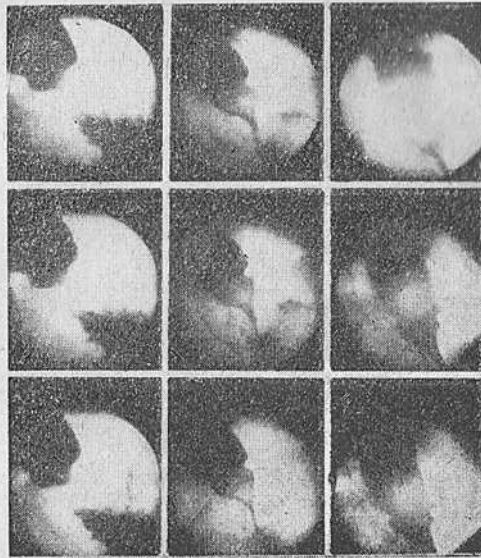


Рис. 55 и 56. Ахалазия кардии II типа. Механическое раскрытие пищеводно-желудочного перехода под влиянием повышенного внутрипищеводного давления. Рентгенокиномонтаж через 16 кадров.

ряд особенностей. У 4 больных вне зависимости от формы пищевода и давности заболевания мы видели, что опорожнение пищевода начинается при подходе перистальтической волны, вызванной актом глотания. Хотя оно по времени длилось меньше, чем в норме, тем не менее есть все основания считать такой механизм рефлекторным.

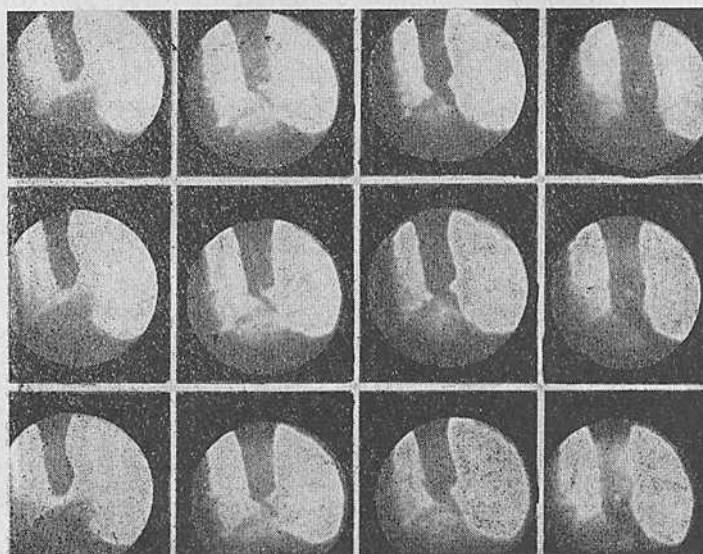


Рис. 57. Ахалазия кардии I типа. Механическое раскрытие пищеводно-желудочного перехода под влиянием повышенного внутрипищеводного давления. Рентгенокиномонтаж через 16 кадров.

Это подтверждается как рентгенокинематографически, так и манометрически (рис. 52, 53). В остальных случаях, т. е. у 96%, вне зависимости от каких-либо факторов, отмечалось лишь механическое раскрытие пищеводно-желудочного перехода. Под этим подразумевается раскрытие области перехода под влиянием определенного давления. Расслабление сфинктера происходит после того, как столб жидкости или контрастного вещества в пищеводе достигает определенной высоты над уровнем диафрагмы. По данным Hurst, высота столба должна быть равна 15—20 см (рис. 54). По нашим данным, эта величина различна у отдельных лиц. Такое раскрытие возникает вследствие повышения гидростатического давления в пищеводе. Последнее обусловлено изменением тонуса его стенок вследствие

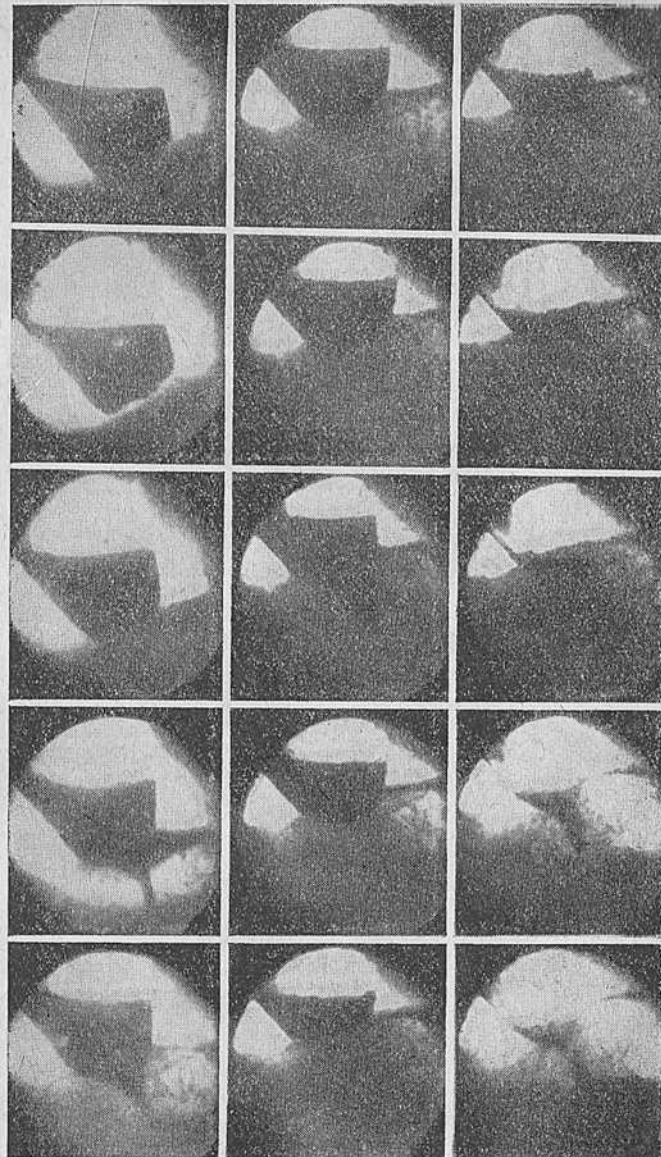


Рис. 58. Ахалазия кардии II типа. Механическое опорожнение пищевода в желудок. Рентгенокиномонтаж через 16 кадров.

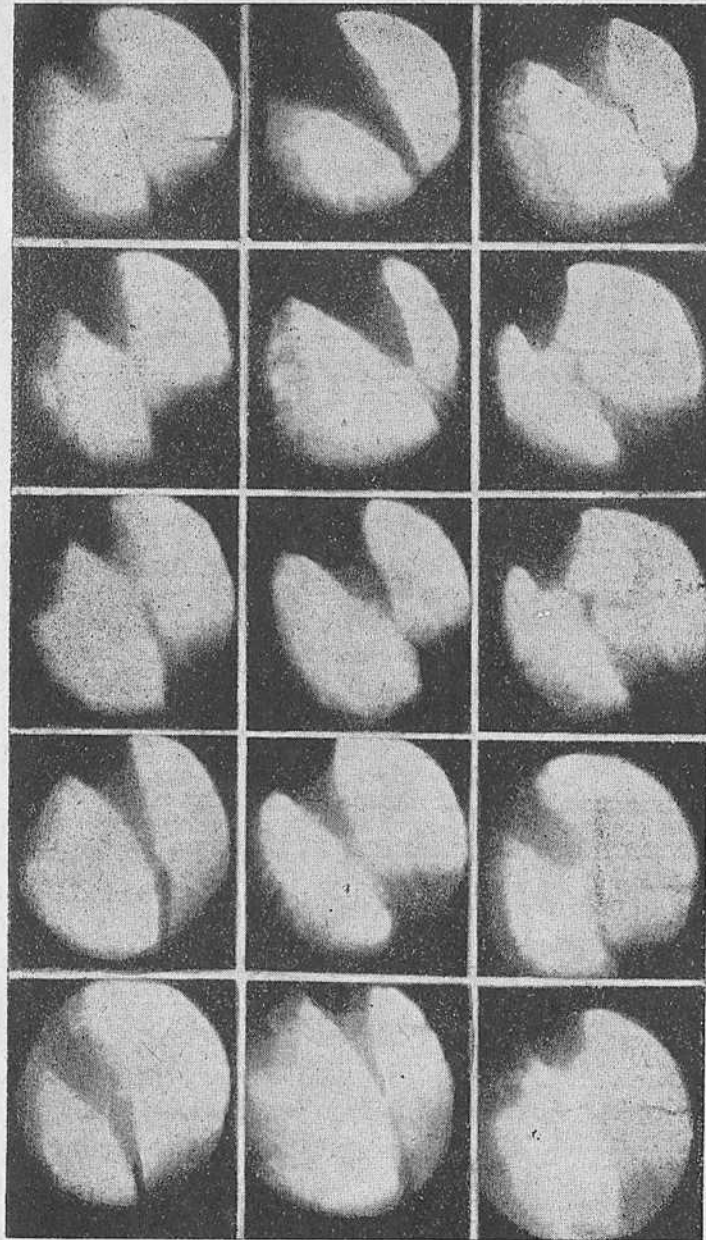


Рис. 59. Ахалазия кардии I типа. Механическое опорожнение пищевода в желудок. Рентгенокиномонтаж через 16 кадров.

возникающего перистальтического сокращения. Рентгенокинематографически выявлено, что опорожнение пищевода, происходящее таким путем, не связано с дыхательными фазами и продолжается до тех пор, пока внутри пищевода сохраняется определенный уровень давления (рис. 55—59).

Слизистая пищевода при ахалазии кардии всегда достаточно хорошо прослеживается. В суженном участке она никогда не изменяется, и ее всегда можно определить в виде тонких и параллельных полосок. В расширенной части пищевода возможны различные изменения рельефа в виде набухания и утолщения складок, вплоть до полипообразных разрастаний на них.

Мы согласны с Т. К. Осипковой, Brombart и др., что параллелизма между изменениями складок и степенью расширения или формой пищевода нет.

Однако в тех случаях, в которых имеется длительный застой содержимого в полости пищевода, изменения рельефа неизбежны.

Описанные выше рентгенологические симптомы сведены в табл. 6, где они объединены по основным склиалогическим группам.

Таблица 6

**Частота основных рентгенологических симптомов при ахалазии пищевода**

№ п/п	Группа и наименование симптома	Всего (в %)	В том числе	
			при ахалазии кардии I типа	при ахалазии кардии II типа
I	Форма пищевода:			
	1) веретенообразная . . . . .	57	57	—
II	2) сигмовидная . . . . .	43	—	43
	Положение пищевода:			
III	1) расширение срединной тени . . . . .	36	—	36
	2) увеличение аортально-бронхиального треугольника . . . . .	11	—	11
	3) бесконтрастная тень в заднем средостении . . . . .	39	22	17
IV	Контур пищевода:			
	1) четкие . . . . .	61	52	9
V	2) нечеткие . . . . .	39	5	34
	Снижение тонуса стенок пищевода (симптом неспадения стенок пищевода)	36	4	32
VI	Нарушение двигательной функции:			
	1) сегментарная моторика пищевода, в том числе сильно выраженная . . . . .	80	37	43
VII	2) отсутствие перистальтики . . . . .	14	14	—
	Функция эзофагогастрального перехода:			
VIII	1) отсутствие газового пузыря желудка . . . . .	5	—	5
	2) механическое раскрытие пищеводно-желудочного перехода . . . . .	96	53	43
IX	2) механическое раскрытие пищеводно-желудочного перехода . . . . .	96	53	43

### Двигательная функция пищевода у больных ахалазией пищевода

Изучение двигательной функции пищевода стало привлекать внимание исследователей уже в последней четверти прошлого столетия. В 1888 г. Meltzer, а затем Kronecker и Meltzer предложили баллонный метод для изучения мотильности пищевода. Совершенствуя этот метод, Schreiber, Cannon, Б. Г. Герцберг, А. А. Арутюнов, М. А. Черкасский и многие другие создали методику баллонной манометрии, важнейшего метода исследования двигательной функции пищевода и других полых органов человека. По этой методике в исследуемый орган вводят зонд с одним или несколькими баллонами, которые затем раздувают воздухом. Баллоны служат передатчиками давления, которое через передающую систему, обычно водяные или ртутные манометры и капсулу Маррея, регистрируется кимографом.

Накопленный в течение 80 лет опыт дает возможность объективной оценки достоинств и недостатков этой методики. К ее положительным качествам следует отнести простоту оборудования, быстроту налаживания и достаточную точность показаний. Метод, однако, имеет и ряд недостатков. Так, баллон сам по себе служит источником раздражения стенки пищевода и вызывает ее сокращения. Система передачи усилий обладает большой инерцией. Упомянутые недостатки не позволили производить глубокий анализ всех явлений, связанных с изучением двигательной функции пищевода. Об этом свидетельствуют разноречивые данные исследований, посвященных изучению двигательной функции пищевода.

В 1943 г. Wetterer сконструировал миниатюрный электромагнитный передатчик давления. Позже Gauer и Gienapp (1950) предложили систему электрорегистрации импульсов давления, которая сделала возможным выявить ряд до того неизвестных деталей двигательной функции пищевода. Однако с помощью этого метода можно изучать давление лишь в одной точке пищевода, так как для большого проглотить одновремен-



но несколько датчиков затруднительно. С целью устранения этого дефекта Гауег и Гепарр предложили использовать методику, известную под названием «метод зондов открытого типа». При этой методике приемником давления является тонкий эластический зонд, наполненный водой и прикрепленный к электромагнитному датчику, находящемуся вне пищевода. Таким образом, давление из полости передается на усилитель через систему зонд — датчик. Введение тонких (до 0,5 мм в диаметре) зондов в пищевод производится без труда и позволяет измерять давление соответственно нескольких уровней в пищеводе.

Метод открытого зонда, как указывают Турано и Curatolo, Zilli и др., также имеет ряд недостатков. К ним относится трудность выравнивания положения зонда в пищеводе, регистрация случайных прессорных импульсов на самописце в результате перемещения наружной или внутриводной части зонда, самого прибора или больного. Настройка прибора и всей системы регистрации давления до опыта и во время него сложна и требует длительного времени и определенного навыка.

Сказанное побудило нас видоизменить методику изучения двигательной функции пищевода, используя преимущества обоих методов. Это дало возможность избежать ряда упомянутых недостатков. Мы исходили из предположения, что баллон, вводимый в пищевод, должен иметь минимальные размеры, чтобы не вызывать дополнительного раздражения стенки пищевода. Импульс давления, передаваемый таким баллоном, очевидно, весьма мал и поэтому его необходимо перед регистрацией усилить. При этом мы стремились инерцию передачи свести к минимуму. Последнее повлекло замену механической системы передачи и регистрации давления электронной и позволило в свою очередь повысить чувствительность ее и сократить до минимума искажения в записи показаний.

В целом система для измерения внутриводного давления состоит из следующих элементов (рис. 60).

1. Зонд длиной 750 мм и наружным диаметром 3 мм. На этом зонде размещены три или две манжетки, которые при раздувании образуют баллоны объемом 5 мл. В раздутом состоянии их размеры достигают 30 мм в длину и 20 мм в диаметре. Каждый баллончик сообщается с наружной средой тонкой трубкой с внутренним диаметром 0,8 мм. Эта трубочка проходит внутри зонда.

Баллончики расположены на расстоянии 50 и 80 мм друг от друга. Для точного определения местонахождения баллона в пищеводе внутри каждого из них вмонтирована рентгеноконтрастная метка. Подобная метка установлена и на конце зонда. Весь зонд разбит на сантиметровые деления, что также помогает его установке на заданном уровне. Каждый баллон при-

соединен к водяному манометру и груше для накачивания воздуха посредством трехходового крана.

2. Водяной манометр — стеклянная трубка диаметром 6 мм для регистрации уровня давления до 500 см вод. ст.




Рис. 60. Общий вид установки для изучения двигательной функции пищевода.  
а — приборная часть; б — электроннооптический преобразователь с кинокамерой.

3. Тензометрическое устройство с электрическим мостом сопротивления, преобразующее прессорный импульс в электрический сигнал. Таких тензометров всего пять — по числу каналов записи.

4. Шестиканальный преобразователь прямого тока на несущей частоте с предусилительной панелью, преобразующий и усиливающий электрический сигнал.

5. Чернильное самопишущее шестиканальное устройство. Оно имеет переменные скорости движения регистрационной ленты, отметчик времени и отметчик раздражения. Последний используется для регистрации начала и конца рентгенокиносъемки.

Такое устройство позволяет вести синхронное измерение давления в трех различных точках пищевода.

Для одновременной регистрации давления внутри пищевода в зависимости от акта глотания и дыхания мы использовали надувные манжетки, которые присоединяли к регистрирующей системе через манометр и тензометрический преобразователь. Манжетку для записи акта глотания надевают на шею больного и располагают на уровне щитовидного хряща. С ее помощью регистрируется движение гортани — вторая, произвольная, фаза акта глотания. Другую манжетку надевают на нижнюю половину грудной клетки и регистрируют дыхательные движения.

Это устройство позволяет вести одновременное рентгенологическое исследование больного или производить рентгенокиносъемку с помощью электроннооптического преобразователя. Для синхронизации записи давления и киносъемки на кинокамеру надевают контакт, связанный с самопишущим прибором. Перо самописца отмечает момент начала и конца киносъемки, т. е. включения и выключения кинокамеры. Зная скорость киносъемки и движения ленты самописца, можно определить, какой именно кадр на киноплёнке соответствует тому или иному уровню давления или, что одно и то же, той или иной фазе двигательной функции пищевода.

Общий вид установки и ее принципиальная схема приведены на рис. 60, 61.

**Процедура исследования.** Исследование производится натощак. Мы считаем анестезию глотки и гортани излишней, так как зонд заглатывается исследуемым без особого труда, а ведь даже небольшая анестезия нарушает физиологию акта глотания.

После того как больной проглатывает зонд, последний под контролем экрана устанавливают на заданном уровне. Это обеспечивается, как уже указывалось, имеющимися в баллонах и на конце зонда рентгеноконтрастными метками, а также сантиметровыми делениями на самом зонде. Последние позволяют определить расстояние от края резцов до каждого баллона. Затем для общей адаптации больного делают перерыв на 10—15 минут. Иногда вследствие большой возбудимости больного пауза в исследовании затягивается. Заметим, что более физиологическим является установка зондов в нужном положении путем их постепенного подтягивания кверху после предварительного заглатывания ниже изучаемого уровня.

После того как больной приспособлен к условиям исследования, каждый баллон присоединяют через свою трубку к трехходовому крану, который в свою очередь соединен с тензометрическим преобразователем и грушей для подкачки баллона. Манжетку, укрепленную на шее больного, и манжетку, регистрирующую дыхание, подключают к соответствующим кранам.

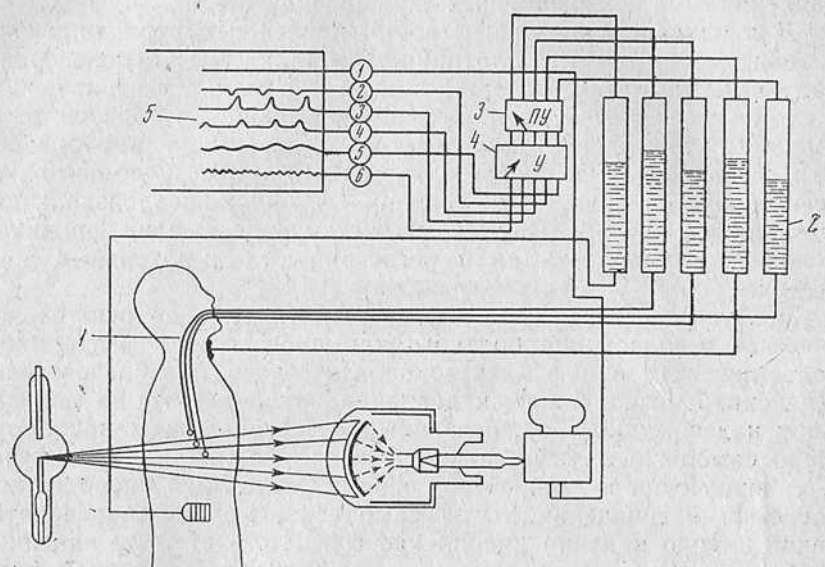


Рис. 61. Принципиальная схема установки для измерения внутрипищеводного давления.

1 — зонд с баллонами; 2 — водяные манометры с тензометрическим устройством; 3 — предусилительная панель; 4 — шестиканальный усилитель импульсов; 5 — самопишущее устройство.

Герметичность системы проверяют путем раздувания баллонов и манжеток. После проверки герметичности воздух выпускают, и затем в баллоны вводят такое количество воздуха, чтобы давление не превышало 10—12 см вод. ст. Давление регулируется манометром. Уровень давления в манжетках, регистрирующих акт глотания и дыхания, не является постоянным, он зависит от объема шеи и грудной клетки исследуемого. Крайне важно, чтобы манжетка плотно прилегала к шее больного, однако она не должна стеснять движения исследуемого. То же относится и к манжетке, регистрирующей дыхание. Грушу для раздувания отключают поворотом крана, и система готова к работе.

Подключение измерительной части к регистрирующей производится таким образом, чтобы манжетка акта глотания соответствовала крайнему левому перу самописца, проксимальный

баллон — второму перу, средний — третьему, дистальный — четвертому и манжетка дыхания — пятому перу самописца. После подключения баллонов к самописцу еще раз проверяют под контролем экрана правильность положения баллонов в пи-

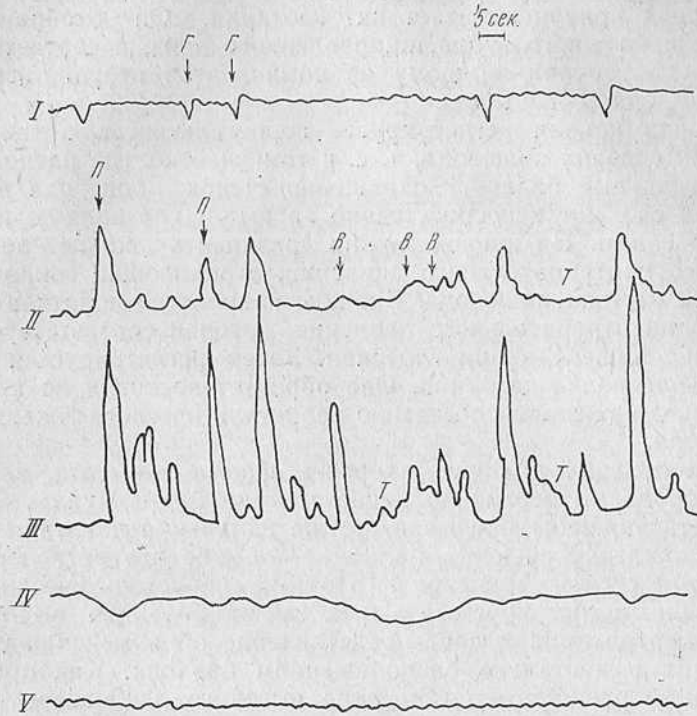


Рис. 62. Графическое изображение двигательной активности пищевода.

*I* — движения гортани; *II* — сокращения в нааортальном сегменте; *III* — сокращения в ретроперикардальном сегменте; *IV* — двигательная функция пищеводно-желудочного перехода; *V* — запись дыхания. *Г* — акт глотания; *П* — первичная перистальтическая волна; *В* — вторичное или внеглотательное перистальтическое сокращение; *Т* — сегментарное сокращение.

щеведе и затем, включив усилитель, приводят его «к нулю». За условное «нулевое» давление в этом случае принимают давление в своде желудка.

Исследуют давление в пищеводе во время единичного глотка контрастной взвеси и при нескольких следующих один за другим глотках. Исследование проводят при вертикальном положении больного. Другие положения оговариваются в каждом отдельном случае. В некоторых случаях исследуемому предлагают задержать дыхание после глотания для лучшей оценки из-

менений давления, вызываемых сокращением пищевода. В конце исследования желательно выяснить характер давления при питье «залпом».

На ленте самописца при его включении записывается одновременно пять кривых (рис. 62).

Первая кривая отмечает акт глотания. Он отображается в виде небольшого зубца, направленного вниз, и соответствует движению гортани — одному из компонентов второй, произвольной, фазы глотания.

Вторая кривая регистрирует перистальтическую волну в верхних отделах пищевода, т. е. в том участке, где расположен проксимальный баллон. Сокращения стенок пищевода в этом участке следуют непосредственно за актом глотания или синхронно с ним. На кривой можно различить волны положительного и отрицательного давления, отражающие сокращения данного отрезка пищевода. Вначале появляется короткая и малая волна отрицательного давления, которая соответствует натяжению пищевода при глотании. Затем регистрируется положительная волна давления. Она образует восходящую кривую, являясь отражением собственно перистальтического сокращения пищевода.

Как отмечалось ранее, скорость, форма и высота, или амплитуда, волны первичной перистальтики индивидуальны.

Третья кривая показывает те же изменения давления в месте нахождения среднего баллона — обычно это ретроперикардальный сегмент пищевода. Поэтому перистальтические сокращения, регистрируемые в нем, имеют большую амплитуду.

Четвертая кривая дает представление об изменении уровня давления в дистально расположенном баллоне. Как правило, последний располагается в «зоне высокого давления», т. е. в области пищеводно-желудочного перехода. Поэтому при глотании здесь регистрируется снижение давления, что графически выражается отрицательной волной.

Пятая кривая на ленте самописца записывает дыхание исследуемого.

Шестое перо используют для отметки начала и конца киносъемки.

В нашу задачу не входило изучение функции нормального пищевода. Тем не менее мы опробовали методику на здоровых людях. За исходные данные мы брали сведения из работ Fyke и Code с соавт. как наиболее близкие к примененной методике. Полученные нами значения для нормального пищевода не расходятся с данными названных выше авторов. Цифровые значения при исследовании здоровых людей в нашей модификации отличаются от приводимых этими авторами на 8—12%. Последнее дало нам уверенность в целесообразности избранной схемы и методики.

Изучение двигательной функции пищевода-желудочного перехода производилось по методу, предложенному Butin и усовершенствованному Wolf. Вначале измеряли давление в покое, а затем после глотка. Реакцию на глотание и давление в области пищевода-желудочного перехода регистрировали при «пустом» глотке, а также при глотании контрастной массы сметанообразной консистенции. За исходные данные были приняты данные Fyke и соавт. и Code и соавт., полученные этими авторами у здоровых людей. Особые замечания по каждому виду измерений оговорены в соответствующих разделах работы.

#### **Исследование двигательной функции пищевода и пищевода-желудочного перехода у больных ахалазией кардии**

Всего исследовано 27 больных, из которых 22 женщины и 5 мужчин. Больные перед этим были подвергнуты тщательному клинко-рентгенологическому исследованию и затем 9 из них оперированы. У всех оперированных произведено гистологическое исследование кусочков иссеченного пищевода.

Целью настоящего исследования являлось: 1) сравнение характера двигательной функции пищевода при ахалазии кардии с «нормальным пищеводным комплексом»; 2) сопоставление особенностей двигательной функции пищевода при данном заболевании с клинко-рентгенологической картиной его; 3) выявление особенностей двигательной функции пищевода в зависимости от типа изменений; 4) сравнение функции пищевода-желудочного перехода при ахалазии кардии с нормальной его функцией.

**Функция пищевода при ахалазии кардии.** В качестве характеристики нормальной функции пищевода, как уже указывалось, приняты данные, опубликованные в работах Fyke с соавт. и Code.

Исследование функции пищевода после оперативного вмешательства не является задачей данной работы, но было проведено у 5 больных. Всего произведено 217 измерений. Годными для анализа признаны 205 и для удобства расчетов отобраны для анализа 200 эзофагограмм. Это количество принято за 100%, так как общее число исследований статистически вполне репрезентативно (И. М. Козлов, 1949).

Для всех измерений вычисляли стандартизованную ошибку. Если величины расходились по времени менее чем на 0,5 секунды, то они считались одновременными.

Для удобства измерения баллоны устанавливали не по сегментам пищевода, а соответственно верхней, средней и нижней его третям. Местоположение баллонов определяли при рентгеноскопии и последующей рентгенокинематографии или

рентгенографии, а также путем вычисления их положения по расстоянию от края резцов. Исследование производили сметанообразной бариевой взвесью. В тех случаях, когда консистенция взвеси изменялась, это особо оговаривалось. В отличие от методики Фуке с соавт. мы не ограничивали объем глотка, считая это более физиологичным.

а) **Давление в пищеводе в состоянии «покоя».** При изучении эзофагограмм у 84% больных обнаружено, что давление покоя в теле пищевода равно нулю. Отсчет давления ведется от уровня его в своде желудка. Анализ материала показал, что давление в пищеводе в состоянии покоя равно давлению в своде желудка.

Известно, что давление покоя в своде желудка равно атмосферному (Фуке и соавт., Code и соавт., Тугано и др.). Таким образом, в данной группе по эзофагограммам давление покоя в пищеводе равнялось атмосферному. Последнее объясняется задержкой в пищеводе слизи, жидкого содержимого и т. д. (Фуке и соавт., Code и соавт., Wolf и др.).

Клинико-рентгенологически больные с такими изменениями давления покоя могли быть отнесены как к I, так и ко II типу ахалазии кардии. В одном случае у них отмечались выраженная задержка содержимого, дисфагия, сигмовидная форма пищевода, расширение срединной тени, механическое раскрытие пищеводно-желудочного перехода и другие симптомы, характерные для течения ахалазии кардии II типа. Вместе с тем в группу с повышенным давлением покоя (84% эзофагограмм) входили больные, страдавшие ахалазией кардии I типа — с веретенообразной формой пищевода и четкими контурами его. Клинически у них выявлялись такие симптомы, как регургитация сразу же после еды и т. д. Таким образом, одна из закономерностей давления в пищеводе при ахалазии кардии выражается в том, что давление покоя равно атмосферному и не связано с выявленными клиническими и рентгенологическими особенностями течения болезни.

В 16% случаев на эзофагограммах обнаружен нормальный уровень давления покоя, т. е. ниже атмосферного. У этой группы больных клинически не отмечено значительного застоя содержимого в пищеводе, срыгивания съеденной пищи и других симптомов ахалазии кардии II типа. Рентгенологически для них скорее характерно незначительное расширение просвета и малое изменение формы пищевода. У части этих больных определялся газовый пузырь желудка.

При просвечивании с помощью электроннооптического преобразователя в заднем средостении выявлялась малоконтрастная тень дистальных сегментов пищевода.

б) **Активная двигательная функция пищевода у больных ахалазией кардии (перистальтика).** При изучении перистальти-



теской деятельности пищевода в связи с глотанием отмечено несколько типов ее изменения (табл. 7).

Таблица 7

**Изменение первичной или глотательной перистальтики больных ахалазией кардии**

Пониженная глотательная перистальтика . . . . .	83,5%
Отсутствие глотательной перистальтики . . . . .	15,5%
Нехарактерная глотательная перистальтика . . . . .	1%

Всего . . . . . 100%

Таким образом, понижение первичной или глотательной перистальтики отмечено в 83,5% изученных эзофагограмм, отсутствие ее — в 15,5%. В 1% показатели эзофагограмм ввиду нехарактерности не могли быть отнесены ни к одной из групп.

Изменения глотательной перистальтики выявились при сопоставлении: 1) времени появления глотательной перистальтической волны на ленте самописца; 2) длительности глотательной реакции; 3) измерения амплитуды волны перистальтики; 4) вычисления и сравнения частоты появления первичной или

Таблица 8

**Средние величины глотательной перистальтики (ГП) пищевода у больных ахалазией кардии по сравнению со здоровыми**

Отдел пищевода, группа исследуемых	Время появления глотательной перистальтики после регистрации акта глотания (в сек.)	Длительность глотательной реакции (в сек.)	Амплитуда глотательной волны (в см вод. ст.)	Частота появления глотательной перистальтики на различных уровнях (в %)
1	2	3	4	5
<b>Верхняя треть</b>				
Здоровые . . . . .	1,8	3,8	38	100
Больные . . . . .	2,6	4,7	36	98
<b>Средняя треть</b>				
Здоровые . . . . .	3,5	4,7	54	100
Больные . . . . .	2,6	7,8	45	52
<b>Нижняя треть</b>				
Здоровые . . . . .	4,9	5,2	56	100
Больные . . . . .	2,6	9,7	49	14

глотательной перистальтической волны на различных уровнях пищевода с соответствующими данными для здоровых людей (табл. 8).

В табл. 8 и в дальнейшем под средними значениями приводятся величины, вычисленные посредством определения средне-

го квадратического отклонения. О методе его исчисления подробно сказано в работе А. Я. Боярского (1955)<sup>1</sup>.

Как видно из табл. 8, в верхней трети пищевода данные всех граф ее для здоровых и больных ахалазией практически совпадают, но уже в средней трети выявляются некоторые отклонения, весьма типичные для ахалазии кардии.

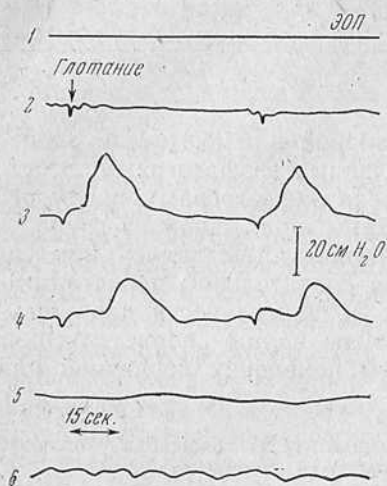


Рис. 63. Больной К. Ахалазия кардии. Одновременное появление первичной или глотательной перистальтики на всех уровнях пищевода. Отсутствие рефлексорного раскрытия пищеводно-желудочного перехода.

Графы табл. 8 видно, что первичная перистальтическая волна появляется одновременно на всех уровнях пищевода, тогда как у здоровых она регистрируется последовательно в верхних, а затем в дистальных отделах его.

Таким образом, в табл. 8 выступает одна особенность двигательной функции пищевода при ахалазии — одновременное сокращение всего пищевода после глотка так, как это наблюдается при раздражении блуждающих нервов электрическим током (рис. 63).

Длительность глотательной реакции у больных ахалазией кардии по сравнению со здоровыми увеличена. Если в верхних отделах пищевода она практически равна нормальной, то в среднем отделе и еще нагляднее в нижней трети видно ее удлинение.

Можно предположить, что это связано с потерей координатив-

ной функции пораженного пищевода. Таким образом, выявляется еще одна особенность двигательной функции, а именно нарушение четкости координативной функции пищевода при ахалазии кардии.

Графа 5 в табл. 8 представляет определенный интерес. Она показывает частоту появления первичной, или глотательной, перистальтики на различных уровнях пищевода. Из этой графы видно, что первичная перистальтическая волна теряется по мере приближения к дистальным отделам пищевода. Эти данные подтверждают мнение Templeton о замещении при ахалазии первичной волны на уровне аортально-бронхиального сегмента

<sup>1</sup> А. Я. Боярский. Статистические методы в экспериментальных медицинских исследованиях. Медгиз. М., 1955.

вторичной перистальтической волной. Подобное отметили Turano, Wolf, Zilli, Code и соавт. и др. Это подтверждает гипотезу, что при ахалазии повреждается не только область пищевода-желудочного перехода, но и весь орган.

Особого внимания заслуживает вопрос о высоте или амплитуде глотательной волны. Последняя является основным, если не главным, показателем пропульсивной деятельности пищевода. Ее характеристика служит мерилем всей функции органа. В подавляющем числе эзофагограмм (83,5%) первичная перистальтическая деятельность пищевода ослаблена. Это в определенной мере связано с клинико-рентгенологической картиной болезни. Так, в указанной группе у больных имелись расширение пищевода средней степени, задержка содержимого, регургитация. Однако в этой группе не отмечались такие симптомы, как ночное срыгивание, выраженное сигмовидное удлинение или мешковидное расширение просвета пищевода. Не отмечены также осложнения в виде одышки, легочных заболеваний и т. д. Средняя амплитуда глотательной перистальтики равнялась в медиальной трети 45 см вод. ст. по сравнению с 54 см у здоровых и соответственно 49 и 56 см для нижней трети пищевода.

Во второй группе (15,5% эзофагограмм) реакции пищевода на глотание не отмечено. Колебания давления не превышали 2—10 см вод. ст. Давление покоя всегда было выше нуля. Клинически у этих больных отмечались выраженные явления задержки пищевого содержимого, ночное срыгивание, одышка, похудание. У больных в анамнезе имелись указания на легочные осложнения.

При рентгенологическом исследовании у всех больных выявлены сигмовидное или мешкообразное изменение формы пищевода, расширение срединной тени, нечеткие контуры пищевода и механическое раскрытие пищевода-желудочного перехода. В то же время не обнаружено связи между давностью анамнеза и изменением перистальтической функции.

Для иллюстрации приводим два наблюдения над больными обеих групп, которые имеют одинаковый по давности анамнез, но течение болезни, рентгенологическая картина и эзофагограмма которых весьма различны.

Наблюдение 3. Больная М., 39 лет. Считает себя больной 3 года. Жалуется на задержку пищи, появившуюся через год после психической травмы. Плохо проходит твердая пища, которую приходится запивать водой. В последнее время появилось срыгивание сразу после еды. Болей не отмечает. Со стороны органов кровообращения и дыхания изменений нет.

При рентгенологическом исследовании (рис. 64) пищевод умеренно расширен. Контрастная масса в нем задерживается над диафрагмой, образуя веретенообразное расширение дистального отрезка пищевода. Опорожнение пищевода порционное. Выраженные перистальтические сокращения всего пищевода. Желудочный пузырь не выражен. Желудок и кишка не изменены.

Эзофагограмма (рис. 65): на уровнях 22, 33 и 40 см от края зубов установлен зонд с баллонами. Давление в теле пищевода равно нулю. Измерено глотательное давление. Первичная перистальтика появилась через 3—4 секунды одновременно на всех уровнях. Ее амплитуда равна в средней тре-

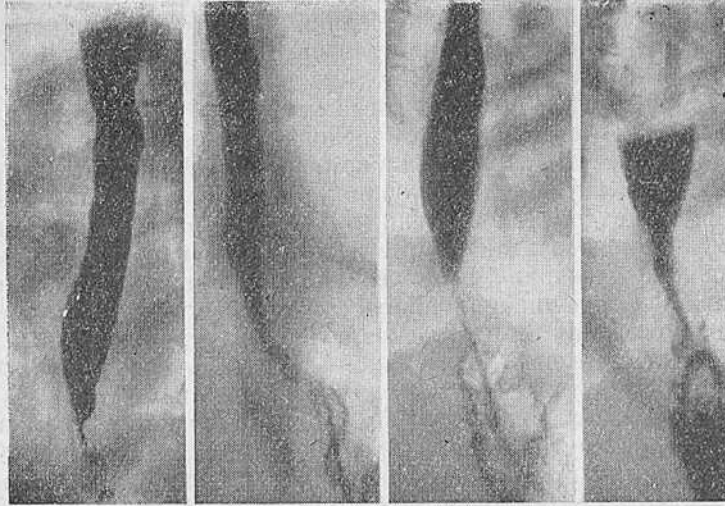


Рис. 64. Больная М. Ахалазия пищевода I типа. Умеренное ве- ретенообразное расширение дистального отдела пищевода.

ти 17 см вод. ст., в нижней — 25 см, тогда как у здоровых амплитуда первичной перистальтики равна соответственно 54 и 56 см (см. табл. 8).

Таким образом, из эзофагограммы видно, что у больной имеются понижение амплитуды первичной перистальтической волны, удлинение глотательного комплекса по времени. Отмечено нарушение координации глотательной перистальтики и раскрытия пищеводно-желудочного перехода, появление вторичной перистальтики и слабых сегментарных сокращений в дистальной половине пищевода.

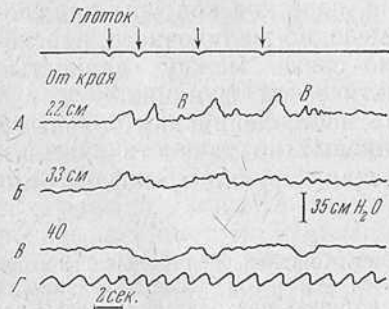


Рис. 65. Фрагмент эзофагограммы той же больной.

Заключение: ахалазия кардии I типа. Оперативное вмешательство — эзофагокардиоластика и последующее гистологическое исследование подтвердили диагноз.

Наблюдение 4. Больной Г., 54 лет. Считает себя больным 3 года. Через год после нервного потрясения стал отмечать задержку пищи. Появилась рвота спустя 3—5 часов после еды, ночное срыгивание и тошнота. Похудел. В последний год часто болел бронхитом.

Объективное исследование: больной пониженного питания с бледными кожными покровами и слизистыми. Со стороны органов дыхания и кровообращения изменений не обнаружено.

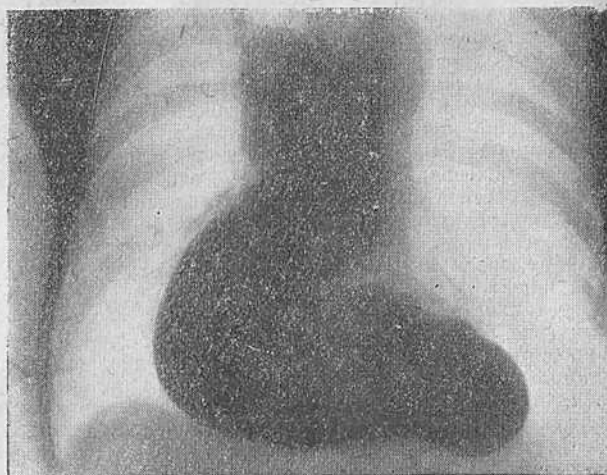


Рис. 66. Больной Г. Ахалазия кардии II типа. Рентгенограммы пищевода. Прямая проекция.

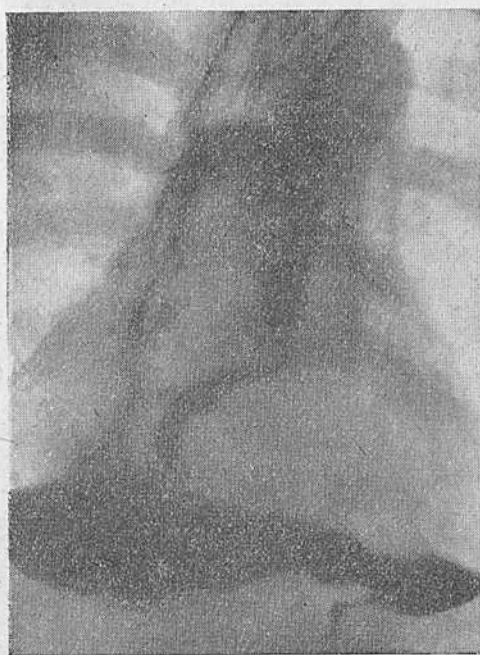

Рис. 67. Тот же больной. Правая косая проекция.

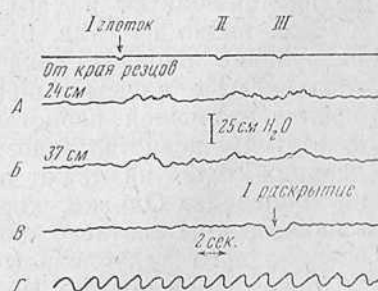


Рис. 68. Эзофагограмма того же больного. Отсутствие первичной перистальтической деятельности.

Рентгенологическое исследование (рис. 66, 67): в легких несколько усиленный сосудисто-бронхиальный рисунок. Натощак виден расширенный пищевод с горизонтальным уровнем жидкости. Обычная порция контрастной взвеси тонет в заполненном жидкостью и остатками пищи пищеводе и опускается на дно расширенного и S-образно удлинненного пищевода. Создается впечатление, что последний как бы лежит на правом куполе диафрагмы. Слизистая пищевода видна только в верхних отделах его и представляется утолщенной. Контуры пищевода нечетки. Тугое заполнение достигается приемом почти 2 л контрастной взвеси, и только тогда начинается опорожнение пищевода в желудок. Оно происходит постепенно, тонкой струей и прекращается, когда уровень жидкости достигает ретроперикардального сегмента. Желудочный пузырь в начале исследования отсутствует. Желудок и двенадцатиперстная кишка не изменены. Зонд, введенный в пищевод, свободно проходит через пищеводно-желудочный переход.

Эзофагограмма (рис. 68): на уровнях 24, 37, 42 см от края зубов установлен зонд с баллонами. Давление покоя равно нулю. Одновременная волна глотательной перистальтики выражена весьма слабо, и ее амплитуда не превышает 0,5 см вод. ст. Больше никаких волн перистальтики — ни вторичных, ни первичных — не отмечается. После введения в пищевод большого количества жидкости выявлено раскрытие области пищеводно-желудочного перехода, без соответствующего раздражения глотанием.

Заключение: ахалазия кардии II типа.

Операция — кардиоэзофагофренопластика, как и последующее гистологическое исследование, подтвердила наше заключение.

Как видно из приведенных примеров, во второй группе больных преобладающим симптомом являются выраженное расширение и задержка содержимого в пищеводе.

Нам казалось, что последнее обязательно должно отразиться на тонусе пищевода.

С целью проверки данного предположения мы произвели исследование двигательной функции пищевода у таких больных путем возбуждения вторичной перистальтики и усиления первичного раздражения. Это достигалось раздуванием находящегося в пищеводе баллона до максимального объема 25 см<sup>3</sup> воздуха или увеличением объема глотка до 40 мл сметанообразного бария. Всего проведено 32 измерения. Результаты измерений приводятся в табл. 9.

Как видно из табл. 9, в этой группе больных реакция на раздувание пищевода более выражена, чем на естественное глотание. По нашему мнению, последнее связано с возникновением вторичной перистальтической волны. Низкие цифры амплитуды перистальтического сокращения при любом виде раздражителя указывают на значительную потерю тонуса стенки пищевода. Однако, хорошо понимая всю сложность этой проблемы, мы считаем, что вопросы изменения тонуса требуют специального углубленного изучения.

Таким образом, для обеих групп изученных эзофагограмм характерным явилось нарушение первичной перистальтической деятельности. В одних случаях, там, где клинико-рентгенологически имеются симптомы ахалазии кардии II типа, перисталь-

Таблица 9

**Результаты изучения тонуса пищевода у больных второй группы  
(15,5% всех эзофагограмм)**

Раздражитель	Реакция на раздражение (+—)	Средняя максимальная амплитуда перистальтической волны (в см вод. ст.)	Средняя длительность перистальтики (в сек.)
Баллон . . . . .	+12—20	3,5	9,7
Барий . . . . .	+4—28	2,5	12,6

тическая активность либо значительно снижена, проявляясь только вторичной перистальтикой, либо полностью отсутствует. У других больных, страдающих ахалазией кардии I типа, наблюдается снижение первичной перистальтической активности. Следовательно, между ахалазией кардии I и II типа не выявлено качественного различия. Речь идет лишь о количественных изменениях перистальтической активности, вероятно, обусловленных снижением тонуса стенки пищевода.

Наряду с такой зависимостью параллелизма между длительностью заболевания и изменением перистальтики в рассмотренных группах не отмечено.

Третья группа (1% эзофагограмм) характеризовалась усиленной первичной или глотательной перистальтикой. В ответ на глотание у этих больных появлялась волна перистальтического сокращения с необычно высокой амплитудой. Последующие, вторичные волны сокращения были ниже первой, но также значительно превышали по амплитуде вторичные волны здорового пищевода.

Клинико-рентгенологическая картина заболевания у таких больных весьма примечательна. У всех расширение пищевода незначительно и порой даже отсутствует. Больные отмечают чувство задержки пищи за грудиной и почти у всех глотание сопровождается болью. В этой же группе исследуемых у многих имеются парадоксальная или избирательная дисфагия и острое начало болезни.

Примером такого течения заболевания может служить следующее наблюдение.

Наблюдение 5. Больной П., 54 года, инженер. Многократно был госпитализирован в терапевтическое отделение по поводу приступов болей за грудиной. Детальное исследование, как клиническое, так и электрокардиографическое, не показало изменений в миокарде. Больной выписан из стационара без улучшения с диагнозом «стенокардия напряжения». В связи с очередным приступом болей поступил в клинику с подозрением на инфаркт миокарда. В это же время появились затруднения в прохождении пищи по пищеводу.

При рентгенологическом исследовании изменений в пищеводе, желудке и двенадцатиперстной кишке не выявлено (рис. 69). Однако при детальном опросе выяснилось, что у больного в течение почти 3 лет возникают неприятные ощущения при глотании теплого молока. Было высказано предположение, что это является симптомом сегментарного спазма пищевода, и у больного изучена двигательная функция пищевода. Зонд введен без анестезии в пищевод и баллоны установлены на расстоянии 21, 26, 37 см от края резцов.

При глотании обычного количества контрастной взвеси на эзофагограмме выявились следующие детали (рис. 70): одновременное появление первичной перистальтической волны на всех регистрируемых уровнях; необычно высокая первичная глотательная волна, достигающая в ретроперикардальном сегменте 135 см вод. ст.; мощные повторные сокращения (до 4 в дистальном отделе пищевода) с высотой амплитуды до 65 см вод. ст. Пищеводно-желудочный переход раскрывается вне зависимости от акта глотания и перистальтических сокращений пищевода.

Таким образом, в данном случае мы могли высказать предположение, что у больного имеется ахалазия кардии. В дальнейшем явления дисфагии нарастали, появилось расширение дистального отрезка пищевода, и через год больной был оперирован.

Можно считать, что в эту группу входят больные со стертым, нетипичным течением ахалазии кардии. Необычные начало и симптоматология, равно как нехарактерная рентгенологическая картина, представляют значительные затруднения в распознавании истинного характера болезни. Многие из больных, как показывает анализ нашего материала, годами обращались в различные учреждения, но нигде не могли поставить правильного диагноза. Только исследование функции пищевода наряду с тщательно собранным анамнезом в совокупности с другими клиническими и рентгенологическими данными позволяет установить истинную природу заболевания. Очень часто вследствие характера двигательной функции пищевода: высокого уровня глотательного давления, нормального давления покоя, повторности волн перистальтики, равно как болей и парадоксальной дисфагии, эти больные представляют большие затруднения для дифференциальной диагностики между различными нервно-мышечными заболеваниями.

в) **Сегментарная сократительная деятельность у больных ахалазией кардии.** Во всех 100% анализируемых нами эзофагограмм были отмечены сегментарные сокращения. Они регистрировались как после появления первичной, так и вторичной перистальтической волны. Эти сокращения, небольшие по амплитуде, не связанные с актом глотания, отмечались преимущественно в дистальной и реже в средней трети пищевода. Их появление совпадает с моментом расслабления стенок пищевода после прохождения истинного перистальтического сокращения. Сегментарное сокращение не распространяется по пищеводу, а остается на уровне регистрации, то появляясь, то исчезая. В некоторых случаях их возникновение не связано с предшествующим глотательным или перистальтическим сокращением



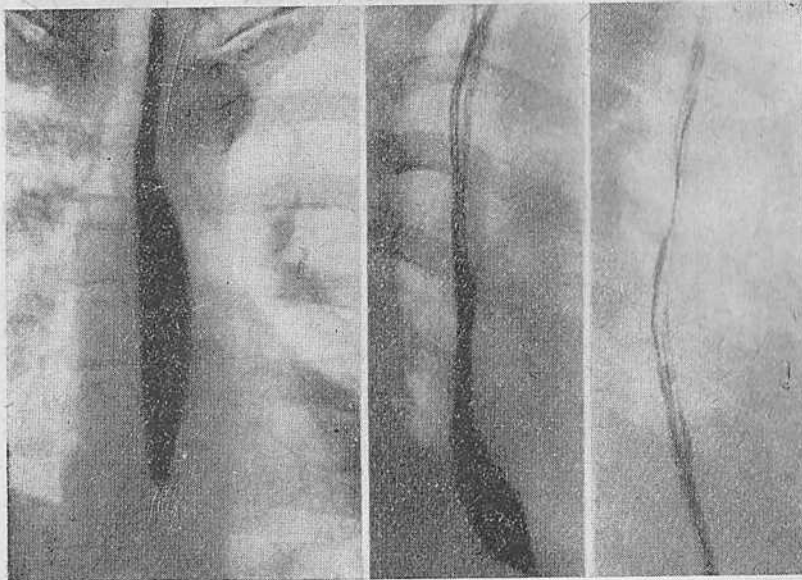


Рис. 69. Больной П. Ахалазия пищевода I типа. Рентгенограммы пищевода. Видимых изменений не обнаружено.

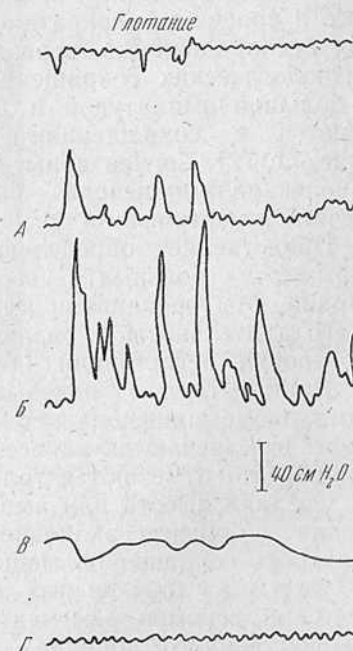


Рис. 70. Фрагмент эзофагограммы того же больного. Одновременное появление перистальтической волны. Необычно высокая первичная волна перистальтики. Мощные сегментарные сокращения пищевода. Отсутствие синхронного раскрытия пищеводно-желудочного перехода.

и они появляются сами по себе. Иногда амплитуда волны сегментарного сокращения и его продолжительность так невелики, что с трудом поддаются регистрации.

Средние величины амплитуды сегментарного сокращения, ее длительность и частота регистрации в зависимости от уровня пищевода показаны в табл. 10.

Таблица 10

Средние величины амплитуды сегментарных сокращений, их длительность и частота регистрации в зависимости от уровня пищевода

Отдел пищевода	Средняя амплитуда волны (в см вод. ст.)	Средняя длительность волны сегментарного сокращения (в сек.)	Частота регистрации (в %)
Средняя треть . . . . .	3,5	5,7	68
Нижняя » . . . . .	5,7	6,4	100

Средние значения амплитуды сегментарного сокращения невелики. Необходимо отметить также большую их вариабельность как у различных больных, так и у одного и того же больного в процессе однократного исследования. Выявились их полная беспорядочность, нерегулярность в отличие от регулярных физиологических сокращений. Установлено, что сокращения с большой амплитудой и достаточной длительностью перемежаются с сокращениями малой высоты и длительности (рис. 71, 72). Сегментарные сокращения встречаются при других заболеваниях пищевода — сегментарном спазме, диффузной мышечной гипертрофии и др.

Представляет определенный интерес сравнение эзофагограмм этих больных с эзофагограммой больных ахалазией кардии. Мы сравнивали амплитуду сегментарного сокращения и его длительность у различных групп больных в зависимости от уровня регистрации (табл. 11).

Данные табл. 11 показывают, что при диффузном и локальном спазме пищевода сегментарные сокращения более выражены и встречаются на всех уровнях пищевода. При ахалазии кардии они отмечаются только в его средней и нижней трети.

Средняя высота или амплитуда волны сегментарного сокращения у больных ахалазией кардии значительно, как и длительность сокращения, меньшая, чем в других группах. Таким образом, для трех разных заболеваний имеется общий патологический феномен — сегментарное сокращение и различие лишь количественного порядка.

Среди наблюдаемых нами больных были такие, у которых высота волны сегментарного сокращения достигала значительных величин (см. наблюдения 5, 6, 7). Как видно из этих примеров, такое атипичное течение заболевания может приводить к ошибкам в диагностике. Если провести сравнение между

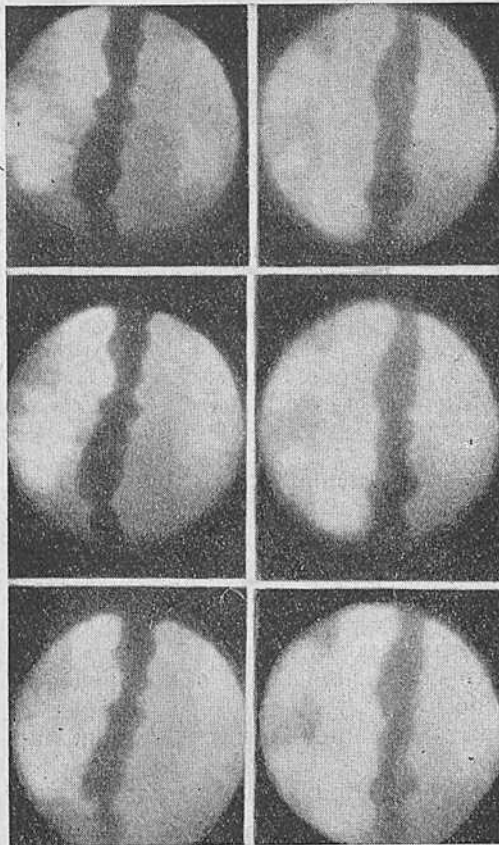


Рис. 71. Сегментарные сокращения ретроперикардального сегмента при ахалазии пищевода I типа. Рентгенокиномонтаж через 16 кадров.

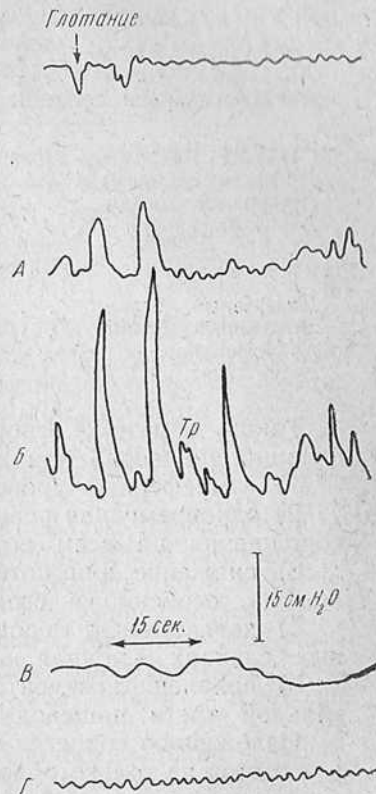


Рис. 72. Тот же больной, что на предыдущем рисунке. Фрагмент эзофагограммы, дающей представление о характере сегментарных сокращений при ахалазическом пищеводе.

выраженностью сегментарной активности и тонусом пищевода, то видно, что в тех случаях, в которых тонус потерян, сегментарные сокращения едва определяются.

Таблица 11

Средние показатели давления и длительности сегментарного сокращения при диффузном спазме, локальном спазме и ахалазии кардии в зависимости от уровня регистрации

Отдел пищевода	Среднее давление (в см вод. ст.)	Средняя длительность сокращения (в сек.)
Верхняя треть		
Диффузный спазм . . . . .	24,0	5,4
Локальный спазм . . . . .	18,0	5,4
Ахалазия кардии . . . . .	2	—
Средняя треть		
Диффузный спазм . . . . .	77,0	8,4
Локальный спазм . . . . .	47,0	6,1
Ахалазия кардии . . . . .	3,5	5,7
Нижняя треть		
Диффузный спазм . . . . .	95,0	8,5
Локальный спазм . . . . .	74,0	7,8
Ахалазия кардии . . . . .	5,7	6,4

Таким образом, основными особенностями двигательной функции пищевода при данном заболевании являются:

- 1) атмосферный уровень давления покоя в пищеводе;
- 2) одновременная реакция пищевода на акт глотания в виде сокращения на всем его протяжении;
- 3) снижение или потеря перистальтической активности пищевода, особенно в его дистальных отделах;
- 4) двигательная недостаточность пищевода, а в определенных случаях — полная ее потеря;
- 5) появление сегментарных сокращений в средней и дистальной трети пищевода.

Изложенное свидетельствует, что при ахалазии кардии повреждается не только область кардии, но и весь пищевод, вплоть до его верхнего отдела. Следовательно, данное заболевание правильнее называть «ахалазический пищевод», так как расстройство функции кардии является лишь одним из проявлений болезни.

**Функция пищеводно-желудочного перехода у больных ахалазией.** Функция области пищеводно-желудочного перехода как в состоянии покоя, так и при глотании определялась при каждом исследовании функции пищевода. Результаты исследования сопоставлялись с данными Fyke с сотр. и Code с сотр. как наиболее близкими по методике.

Давление в области пищеводно-желудочного перехода изменяется по направлению к амплитуде в зависимости от положения регистрирующего баллона. Если баллон располагается в своде желудка, измерение показывает атмосферный уровень давления. Это давление, как и в предыдущем исследовании, принимают за нуль. При перемещении баллона из желудка в пищевод выявляется полоса, соответственно которой давление резко возрастает, достигая величины  $+7,3$  см вод. ст. и более. При дальнейшем выгибании зонда с баллоном давление снижается и достигает нуля. Протяженность полосы или зоны высокого давления, по нашим данным, индивидуальна. Эти данные полностью совпадают с опубликованными в литературе для здоровых людей.

Следовательно, при ахалазии пищевода давление покоя в пищеводно-желудочном переходе такое же, как и у здорового человека. Функция пищеводно-желудочного перехода у больных ахалазией пищевода изучалась в сравнении с данными для здоровых людей, приведенными в работах Фуке с сотр. и Code с сотр.

Как известно, у здорового человека при глотании уровень давления в пищеводно-желудочном переходе снижается, что указывает на расслабление его. Снижение начинается почти одновременно с актом глотания и продолжается до тех пор, пока перистальтическая волна не доходит до этой области. В данный момент на приборе отмечается максимум снижения давления.

Перистальтическая волна, достигая области перехода, вызывает его сокращение. Последнее регистрируется как подъем давления. Уровень давления постепенно повышается и в конце нормального пищеводного комплекса, т. е. в конце третьей фазы акта глотания, достигает первоначального значения. Зона высокого давления восстанавливается. Совокупность волны расслабления и сокращения пищеводно-желудочного перехода обозначается как глотательное давление.

Мы измеряли и сравнивали глотательное давление в области перехода, частоту его появления у здоровых и больных, время регистрации начала давления, максимальную величину давления, или его пик, общую продолжительность глотательного давления и амплитуду волны. Вычислены средние значения каждой величины, и все они сведены в табл. 12.

Оценивая данные табл. 12, можно убедиться, что в норме снижение глотательного давления в области пищеводно-желудочного перехода отмечено в 100% и только в 8% у больных ахалазией пищевода.

Средние величины падения давления у здоровых показывают, что оно начинается через 2,5 секунды после регистрации глотка, достигает максимального значения или пика ( $-10,6$  см

Таблица 12

## Средние значения изменений глотательного давления в области пищеводно-желудочного перехода у здоровых и больных ахалазией

Состояние давления	Частота глотательного давления (в%)	Время регистрации глотательного давления (в сек.)			Амплитуда глотательного давления (в см вод. ст.)	
		начало	пик	длительность		
Падение	здоровые	100	2,5	5,1	5,9	-10,6
	больные	8	1,5	2,9	3,8	-8,0
Повышение	здоровые	100	7,6	11,4	9,7	+23,1
	больные	98	3,2	6,3	9,2	+27,3

вод. ст.) через 5,1 секунды и продолжается в среднем 5,9 секунды.

Снижение давления при ахалазии пищевода в тех случаях, когда оно отмечается, продолжается значительно меньшее время (3,8 секунды), достигая максимума через 2,9 секунды (-8 см вод. ст.).

Следовательно, снижения давления в области пищеводно-желудочного перехода у больных ахалазией в большей части случаев не происходит. Если же оно и наступает, то продолжается весьма короткое время.

Следующим компонентом изменения глотательного давления является его повышение, возникающее в конце нормального пищеводного комплекса.

Из табл. 12 видно, что повышение регистрируется у здоровых людей в среднем через 7,6 секунды после регистрации глотка. Оно достигает максимума (+23,1 см вод. ст.) через 11,4 секунды. Длительность повышения давления в среднем равна 9,7 секунды.

Повышение давления в группе больных ахалазией пищевода отмечено в 98% исследований. Подъем давления регистрировался в среднем через 3,2 секунды после регистрации глотка, достигая максимума (+27,3 см вод. ст.) через 6,3 секунды. Длительность сокращения равнялась в среднем 9,2 секунды.

Таким образом, при ахалазии пищевода возрастание давления по длительности и амплитуде почти такое же, как и у здоровых, но начинается оно гораздо раньше.

Зона высокого давления обусловлена результатом тонического сокращения пищеводно-желудочного перехода. Как уже говорилось, есть основания считать его сфинктерным аппаратом. Поэтому мы рассматриваем изменения давления в области пищеводно-желудочного перехода при глотании как изменения в состоянии сфинктера. Снижение давления обуславливается расслаблением, а увеличение давления — сокращением его.

У больных ахалазией пищевода, как показывают результаты исследования, сфинктерный механизм в области пищеводно-желудочного перехода нарушен.

В покое при ахалазии пищевода сохраняются нормальные соотношения тонуса. Очевидно, если бы имелся истинный спазм кардии, то последний должен был бы отмечаться и в состоянии покоя. При глотании сфинктер не может расслабиться или расслабляется недостаточно, но в конце пищеводного комплекса отмечается достаточно полное сокращение сфинктера. Однако последнее происходит быстрее, чем у здоровых. Следовательно, нормальная пауза между началом глотания и сокращением сфинктера при ахалазии укорочена.

Вследствие этого в месте соединения пищевода и желудка при ахалазии пищевода возникает непроходимость, причина которой состоит в невозможности расслабления сфинктера во время глотания. Эти условия, равно как и особенности функции тела пищевода, приводят к тому, что в результате нерасслабления сфинктера, а также вследствие ослабления или исчезновения первичной перистальтической волны пищевод не обладает достаточной проталкивающей силой.

Вместе с тем одновременное сокращение пищевода на всем протяжении после акта глотания увеличивает гидростатическое давление содержимого пищевода на кардиальный затвор. Это в большинстве случаев помогает преодолеть барьер сфинктера.

Основную роль в опорожнении ахалазического пищевода в желудок играют, таким образом, два фактора — высота столба жидкости в пищеводе и давление, создающееся одновременным сокращением его стенок.

В заключение мы считаем целесообразным сделать несколько важных замечаний по терминологии.

Мы считаем окончательно доказанным, что термин «кардиоспазм» неверен. Правильнее термин «ахалазия кардии», как более точно определяющий сущность заболевания. Однако, будучи годным для обозначения состояния нижнего или пищеводно-желудочного сфинктера, он не включает какой-либо характеристики состояния тела всего пищевода. Вместе с тем, как показывают наши исследования, при данном заболевании отмечаются и нарушения двигательной функции пищевода.

Таким образом, это обсуждаемое в настоящей монографии заболевание можно охарактеризовать как двигательную недостаточность пищевода с ахалазией пищеводно-желудочного перехода.

### Возможности дифференциальной диагностики

Развитие методики рентгенологического исследования пищевода и техники хирургического вмешательства на нем не могло не отразиться на задачах дифференциальной диагностики при ахалазическом пищеводе.

Действительно, традиционный перечень заболеваний пищевода и других органов грудной клетки, привлекаемых при дифференциальной диагностике, в настоящее время значительно изменился.

Перед дифференциальной диагностикой ставят две важнейшие практические задачи. Первая — это ранняя диагностика эзофагокардиального рака и его дифференциальная диагностика с ахалазическим пищеводом. Вторая — это дифференциальная диагностика нервно-мышечных заболеваний пищевода и его сфинктеров, т. е. прецизионная диагностика доселе все еще мало известной группы заболеваний, которая благодаря успехам грудной хирургии и развитию методов исследования становится все более и более весомой в общей массе болезней пищевода.

Если первая проблема все еще крайне трудна, то ей все же обоснованно уделяется большое внимание.

Вторая проблема не менее трудна, но в отличие от первой ей посвящено очень мало работ. Практически эти вопросы остаются почти неизвестными широким массам врачей.

Опыт показывает, что до сих пор большая группа нервно-мышечных заболеваний пищевода, глоточно-пищеводного и пищеводно-желудочного перехода, проявляющихся одним клиническим симптомом — дисфагией, объединяется под общим понятием «кардиоспазм». Фактически это далеко не так. Анализ литературных данных и наших наблюдений показывает, что имеется несколько различных по клинике, рентгенологической картине и патофизиологическому субстрату заболеваний



пищевода и его сфинктеров. В эту группу, помимо ахалазического пищевода, входят следующие болезни и синдромы — сегментарный спазм пищевода, транзиторный спазм, диффузная мышечная гипертрофия, гипертензивный гастроэзофагальный сфинктер, описанный Code и сотр. в 1960 г., атонические и гипотонические состояния пищевода и его сфинктеров и т. д.

В данной главе освещены возможности внутригрупповой дифференциальной диагностики нервно-мышечных заболеваний пищевода и пищеводно-желудочного перехода.

**Дифференциальная диагностика сегментарного спазма и ахалазического пищевода.** Хотя эти состояния с физиологической точки зрения противостоят друг другу, их часто путают в литературе и особенно в практике. Синдром сегментарного спазма пищевода мало известен и часто диагностируется как ранняя ахалазия или кардиоспазм. Moersch и Camp в 1934 г. впервые описали это заболевание, назвав его диффузным спазмом. В действительности заболевание представляет собой спастическое сокращение дистальных сегментов пищевода, возникающее вследствие еще не установленных причин.

Клинически сегментарный спазм пищевода выражается перемежающейся, иногда парадоксальной, дисфагией. Как известно, под этим подразумевается дисфагия, возникающая при глотании жидкой и теплой пищи. В некоторых случаях дисфагия может носить и постоянный стойкий характер. Другой весьма характерной особенностью сегментарного спазма являются боли. Они появляются вне зависимости от глотания, носят приступообразный характер, весьма интенсивны. Отмечается иррадиация их в шею, надплечье, нижнюю челюсть, заушную область и т. д. В других случаях боли не интенсивны, связаны с глотанием любой пищи или могут носить избирательный характер. Начало заболевания, как правило, связывают с психической травмой.

Регургитация в отличие от ахалазического пищевода встречается реже, наступает всегда сразу же после приема пищи и часто напоминает позывы к рвоте. Длительной задержки содержимого в пищеводе, как при ахалазии, не наблюдается.

Казалось бы, если в основе сегментарного спазма лежит сокращение сегмента пищевода и этому страданию свойственны такие типичные рентгенологические картины, как псевдо дивертикулярный пищевод, или синдром Барсони — Тешендорфа, и штопорообразный пищевод, какая может быть здесь дифференциальная диагностика? Между тем опыт показывает, что именно рентгенологически при этих состояниях устанавливается ошибочный диагноз кардиоспазма, дистонии пищевода или дискинезии его.

Наш опыт говорит о том, что именно необычность рентгенологического изображения, его полиморфизм, быстрая смена

изображения во время исследования приводят к ошибочной трактовке заболевания. Появление расширений, их быстрое исчезновение, изменение формы отдельных сегментов — все это создает иллюзию стойкой задержки контрастной массы в пищеводе. А так как стенки органа все время сокращаются и это само по себе успокаивает исследователя, больному обычно устанавливают неправильный диагноз. Если диагноз дискинезии правилен в принципе, то диагноз кардиоспазма, тем более раннего кардиоспазма, абсолютно неверен.

Рентгенологическая картина сегментарного спазма пищевода весьма характерна. Известны две основные его формы. Первая форма, так называемый псевдодивертикулярный спазм, или синдром Барсони—Тешендорфа, описана впервые в 1926 г. Barsony, а год спустя Barsony и Polgar. Как уже упоминалось в главе VI, Teschen-dorf несколько позже (1928) дал объяснение синдрому.

Пищевод при этом синдроме представлен в виде нескольких округлых расширений различного диаметра, располагающихся по оси пищевода или эксцентрично. Пищевод может иметь вид четок или же расширения сливаются, и тогда форма его приближается к веретенообразной, напоминающей таковую при ахалазии. Однако в отличие от последней стойкого суженного абдоминального сегмента никогда выявить нельзя. Кольцевидные сужения между расширенными участками представляют собой сокращенные сегменты пищевода (рис. 73—76). Расширения лучше выявляются при исследовании в вертикальном, чем в горизонтальном, положении больного. Степень их выраженности зависит от степени заполнения пищевода. Чем больше заполнен последний, тем расширения выражены лучше.

Спазм появляется обычно после прохождения первой перистальтической волны. Пищевод внезапно сегментируется, возникает несколько сокращений, располагающихся на близком расстоянии друг от друга. Первичным при этом является не расширение, а сокращение стенки пищевода. Последующие акты глотания и, следовательно, перистальтические сокращения как бы «стирают» измененный контур пищевода. Он принимает обычный вид. Затем картина вновь повторяется. Сокращения могут появиться в другом месте и иметь совершенно иную форму и размеры.

В далеко зашедших случаях пищевод принимает формы цилиндра или веретена, теряя свойственные здоровому органу изгибы. Такой пищевод можно принять за начальную форму ахалазического. Однако характер продвижения контрастной массы по пищеводу позволяет установить истинную природу заболевания. Контрастная масса при псевдодивертикулярном спазме задерживается чаще всего в ретроперикардиальном сегменте. Более того, попадая в наддиафрагмальный сегмент

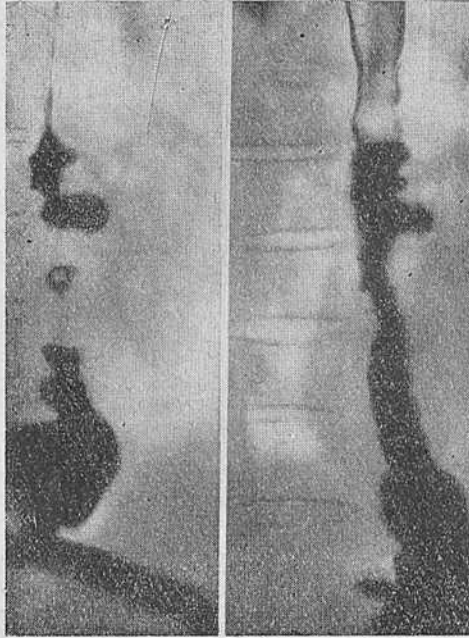


Рис. 73. Больной В-н. Рентгенограммы пищевода. Синдром Барсони—Тешендорфа (псевдивертикулярная форма сегментарного спазма пищевода).

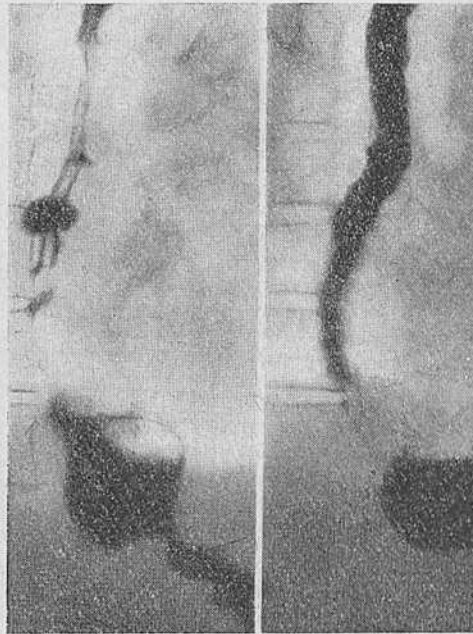


Рис. 74. Тот же больной. Отдельные фазы исследования.

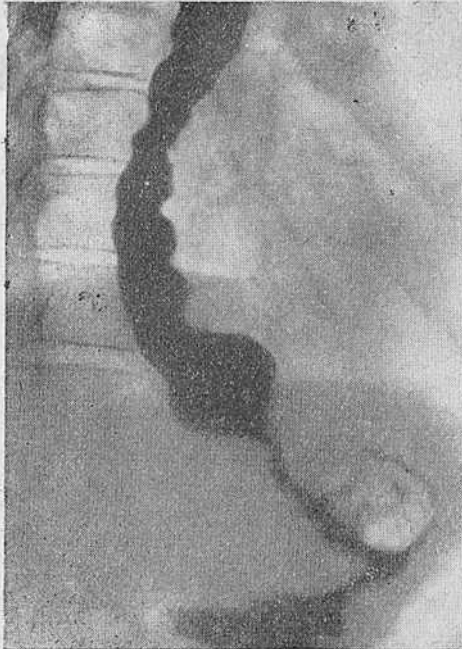


Рис. 75. Тот же больной.  
Тугое заполнение пищевода

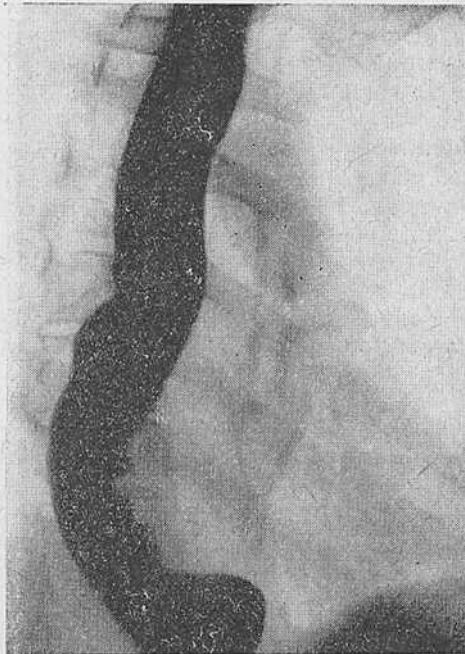


Рис. 76. Тот же больной по-  
сле подкожного введения  
атропина. Видно исчезно-  
вание ложных дивертикулов  
пищевода.

пищевода, контрастная масса проходит без всякого затруднения в желудок. Газовый пузырь желудка у этих больных всегда выражен и достаточно велик.

Таким образом, типичной для ахалазии задержки контрастной массы над пищеводно-желудочным переходом при этой форме сегментарного спазма не отмечается.

Наблюдение 6. Больная М., 64 лет, пенсионерка. Около 30 лет назад после сильного нервного потрясения ощутила сильные боли за грудной. Приступ был кратковременный, но интенсивный. Впоследствии приступы повторялись несколько раз в год и были связаны с волнением и усталостью. После одного из приступов ощутила затруднение при глотании яиц, киселя, холодной воды. Болевые приступы стали беспокоить чаще. Появилась иррадиация болей в правое плечо, поясницу, шею.

С этими жалобами обратилась к врачу, и при рентгенологическом исследовании 4 года назад установлен диагноз кардиоспазма. В последнее время приступы болей участились. Дисфагия не прогрессирует, оставаясь по-прежнему парадоксальной и избирательной — с трудом проглатывает обволакивающую пищу и без затруднения твердую и сухую. Совершенно не может глотать холодную жидкость.

Объективное исследование: больная правильного телосложения, несколько пониженного питания; со стороны внутренних органов, равно как и при неврологическом исследовании, отклонений от нормы не выявлено.

Рентгенологическое исследование (рис. 77—81): органы грудной клетки без изменений. При первых глотках бариевой взвеси выявляются четкообразные расширения в бронхиальном и ретроперикардальном сегментах пищевода. Перистальтические волны проходят по всему пищеводу, но не проталкивают контрастную массу в желудок. Затем нижняя половина пищевода принимает вид зазубренной ленты. Повторные глотки жидкой и пастообразной контрастной массы не приводят к проталкиванию последней в желудок, а вызывают сегментарные сокращения, которые быстро меняют очертания пищевода. Через 45 минут после подкожного введения 1 мл 0,1% раствора атропина спастическая деформация исчезает и контрастная масса проходит в неизменный желудок (рис. 81).

Заключение: синдром Барсо́ни — Тешендорфа.

Произведено изучение двигательной функции пищевода. Зонд введен в пищевод без анестезии, и баллоны установлены на уровне 36, 31, 26 см от края резцов. Проведена серия замеров давления в различных точках пищевода.

Как видно из эзофагограммы (рис. 82), в покое уровень давления в теле пищевода обычный. При глотании появляется весьма высокая волна первичной перистальтики, а затем в дистальных сегментах пищевода возникают сегментарные сокращения. В это же время область пищеводно-желудочного перехода раскрывается синхронно с актом глотания, но опорожнение пищевода невозможно вследствие спастического состояния дистальных сегментов. Эти данные позволили подтвердить диагноз.

Другая рентгенологическая картина определяется при так называемом штопорообразном пищеводе. Он характеризуется внезапным возникновением спазма одновременно с актом глотания, а иногда и не связанного с последним. Пищевод в результате глубокого асимметричного сокращения как бы укорачивается, и его сегменты приобретают вращательное движение. В результате этого рентгенологическая

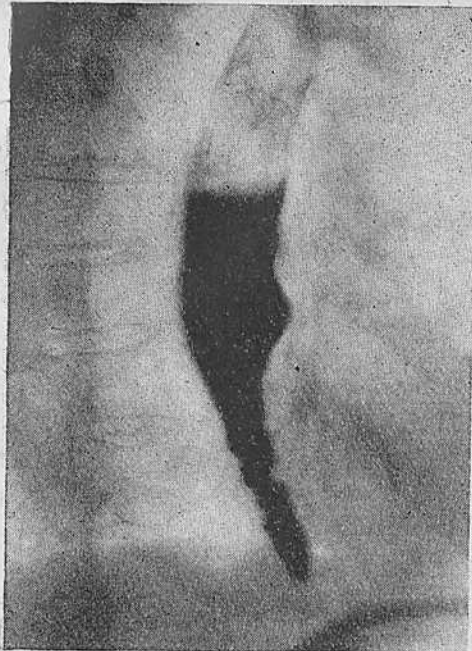


Рис. 77. Больная М. Синдром Барсони—Тешендорфа. Рентгенограмма пищевода.

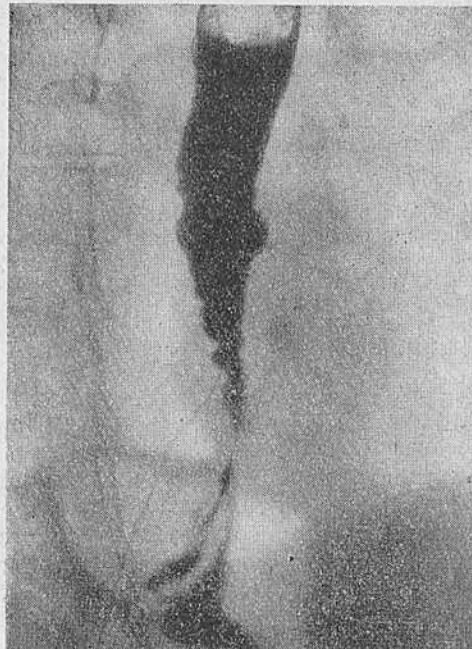


Рис. 78. Та же больная. Различные фазы исследования.

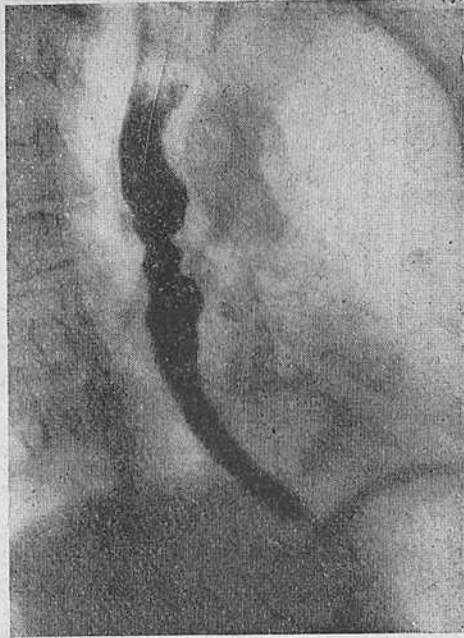


Рис. 79. Та же больная.  
Различные фазы рентгено-  
логического исследования.

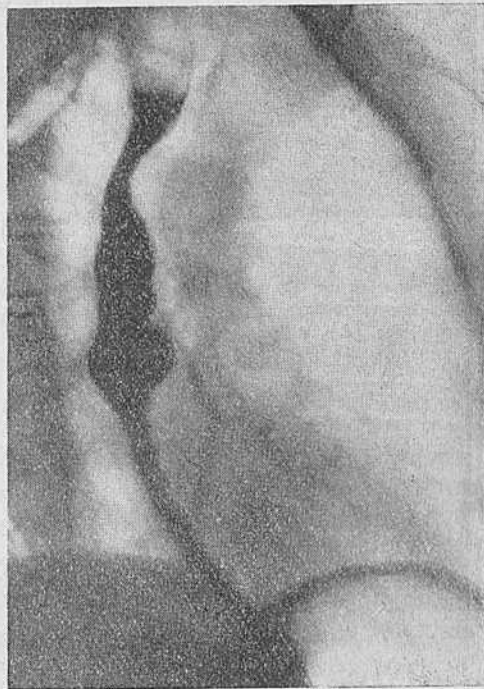


Рис. 80. Та же больная.  
Различные фазы рентгено-  
логического исследования.

картина органа может действительно напоминать штопор, спираль, пробочник. При данной форме также возможны различные варианты — от небольших изгибов пищевода до положения, говорящего о глубоких нарушениях, полного штопора (рис. 83, 85—88). В последнем случае сокращения пищевода настолько быстры и энергичны, что ведут к срыгиванию, регургитации. Этому противодействуют произвольные быстрые акты глот-

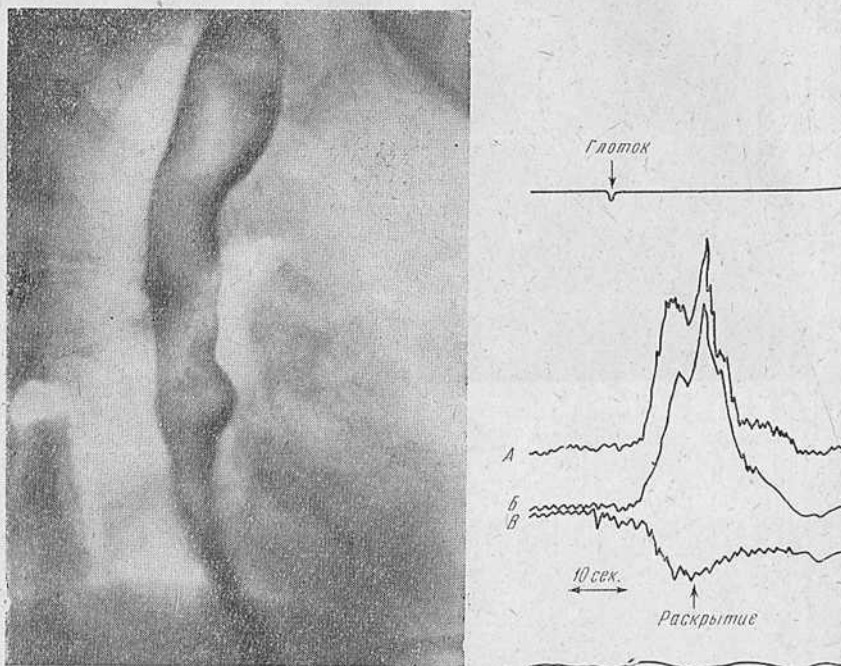


Рис. 81. Та же больная. Рентгенограмма пищевода после введения атропина.  
Рис. 82. Та же больная. Фрагмент эзофагограммы. Необычно высокая волна первичной перистальтики и последующие сегментарные сокращения в бронхиальном (А) и ретроперикардальном (В) сегментах пищевода. Синхронное с глотком раскрытие пищеводно-желудочного перехода (В), дыхание (Г).

тания, вследствие чего вызванная ими волна перистальтики, накладываясь на сокращения пищевода, приводит к движениям, напоминающим позывы к рвоте.

Так же как и при первой форме, поведение волны первичной перистальтики зависит от интенсивности дискинетических явлений. Она может прекратить спазм и привести к нормаль-



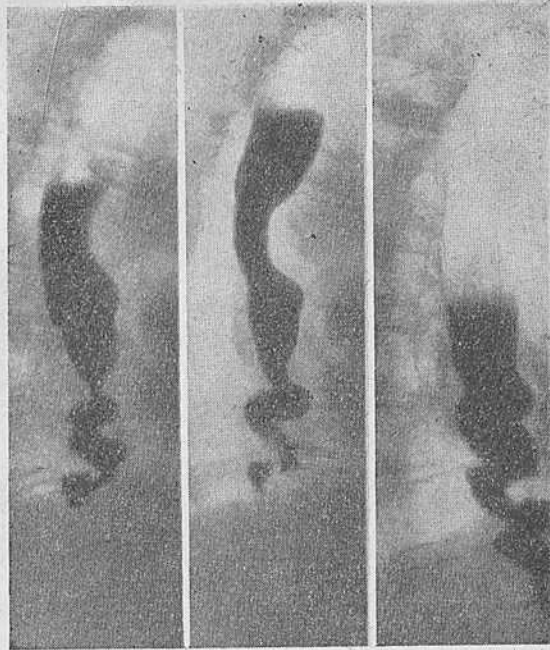


Рис. 83. Больной Б. Шпигорообразная форма сегментарного спазма пищевода. Рентгенограммы пищевода.

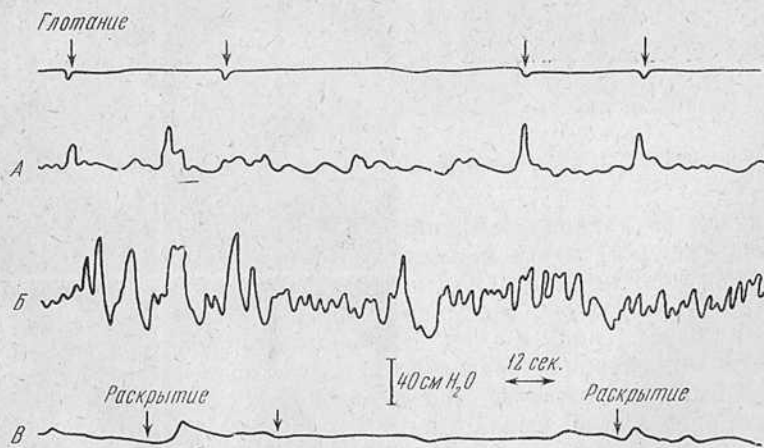


Рис. 84. Эзофагограмма того же больного. Нижние сегменты пищевода совершают энергичные колебательные движения. Фазы расслабления не наступает. Эзофагогастральный переход раскрывается синхронно с актом глотания.

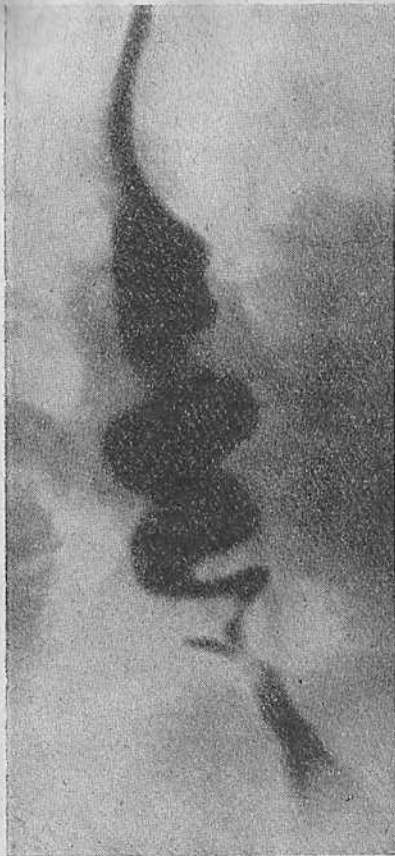

Рис. 85. Штопорообразная деформация пищевода с ложным дивертикулом.

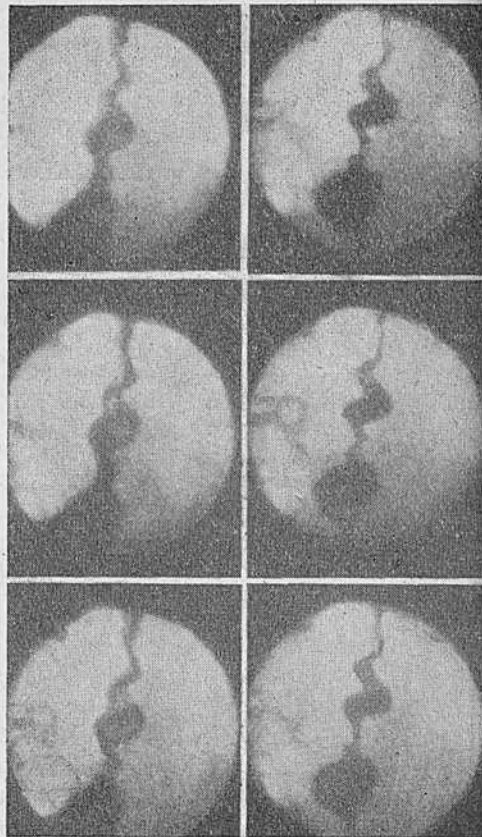


Рис. 86. Фрагмент кинорентнограммы того же больного. Монтаж через 16 кадров.

ному опорожнению пищевода в желудок. В более тяжелых случаях волна перистальтики ослабляется и исчезает, а контрастная масса задерживается в пищеводе. В таких случаях нижние сегменты его совершают энергичные колебательные движения, и весь орган не приходит в состояние покоя или фа-

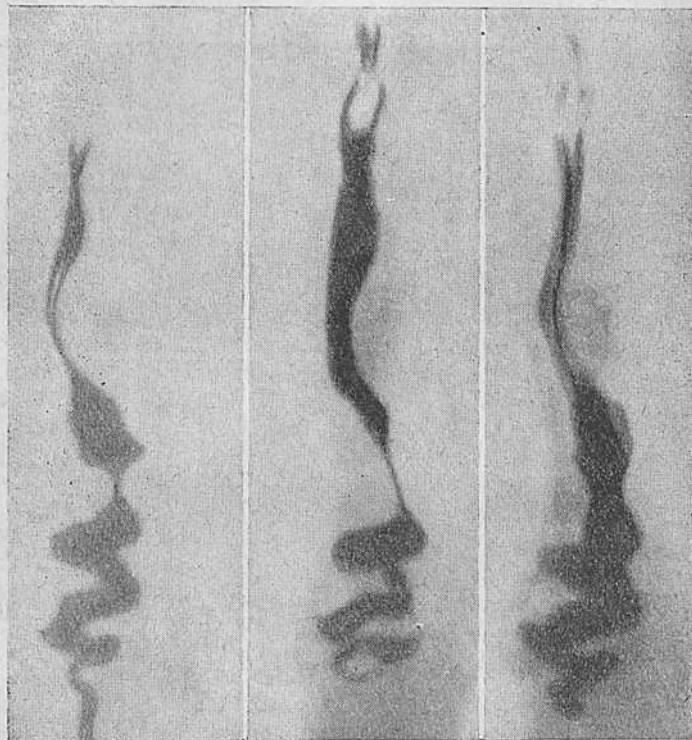


Рис. 87. Штопорообразный сегментарный спазм пищевода.

зу расслабления вследствие непрекращающихся сегментарных сокращений (рис. 84). Однако даже в таких случаях сравнительно в короткие сроки контрастная масса доходит до пищеводно-желудочного перехода и попадает в желудок. При штопорообразном пищеводе, так же как и при других формах сегментарного спазма, отмечается рефлекторное раскрытие пищеводно-желудочного перехода, хорошо выражен газовый пузырь желудка и обычно отсутствует длительный застой содержимого в дистальном отделе пищевода.

В отличие от ахалазического пищевода при сегментарном спазме не отмечается изменений в абдоминальном сегменте.

Приводим еще наблюдение над больной со штопорообразным пищеводом.

Наблюдение 7. Больная В., 48 лет, кинороботник. Считает себя больной в течение 18 лет. Ощущает незначительные затруднения при глотании твердой и жидкой пищи. Холодная пища проходит без труда. В 1948 г. при рентгенологическом исследовании установлен диагноз кардиоспазма.

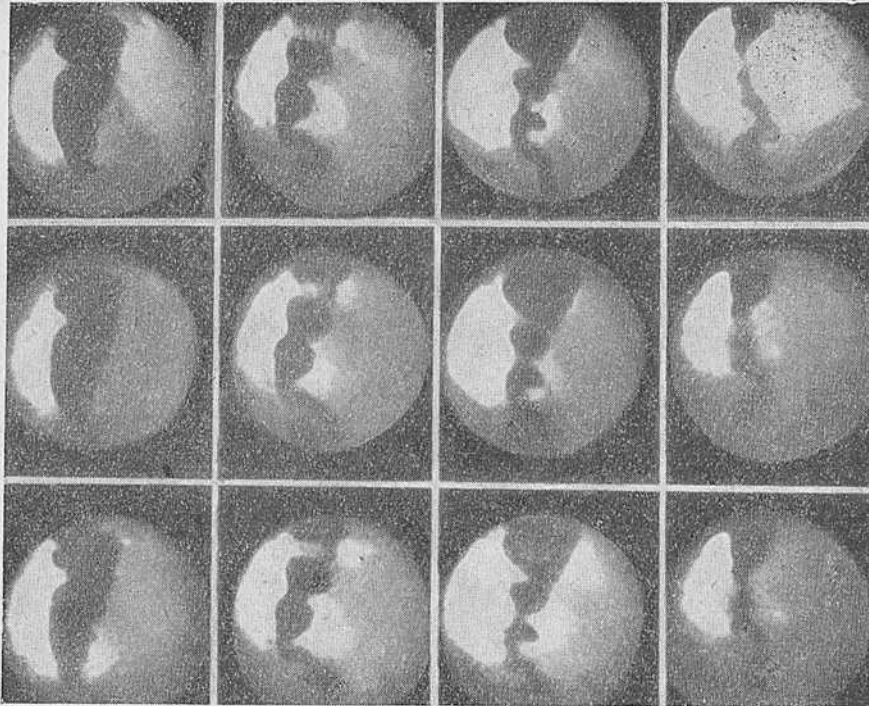


Рис. 88. Сегментарная сократительная деятельность пищевода в ретроперикардальном сегменте, приводящая к образованию штопора. Рентгенокиномонтаж через 16 кадров.

Объективное исследование: больная среднего роста, нормального питания; со стороны внутренних органов и нервной системы отклонений не отмечено.

Рентгенологические исследования (рис. 89): органы грудной клетки не изменены. Первый глоток бариевой взвеси проходит по неизмененному пищеводу. При быстром питье бариевой взвеси пищевод принимает вид изогнутой ленты, где расширения сменяются сужениями и как бы скручиваются. Задержка бария происходит в ретроперикардальном сегменте. Желудок и двенадцатиперстная кишка не изменены.

Заключение: штопорообразный пищевод.

Произведено исследование двигательной функции пищевода. В пищевод без анестезии введен зонд и баллоны установлены на уровне 39 и 37 см от края резцов.

Определены замеры внутрипищеводного давления на указанных уровнях при глотании жидкой контрастной взвеси. На приводимом фрагменте эзофагограммы больной видно (рис. 90), что после акта глотания в ретроперикардиальном сегменте пищевода появляется волна с высокой амплитудой (165 см вод. ст.). За ней следует ряд волн сегментарного сокращения. Область пищеводно-желудочного перехода раскрывается синхронно с актом глотания. Данная картина соответствует диффузному спазму пищевода.

Из приведенных наблюдений видно, что различные по клинике, давности заболевания и рентгенологической картине случаи имеют одинаковый характер изменений двигательной функ-

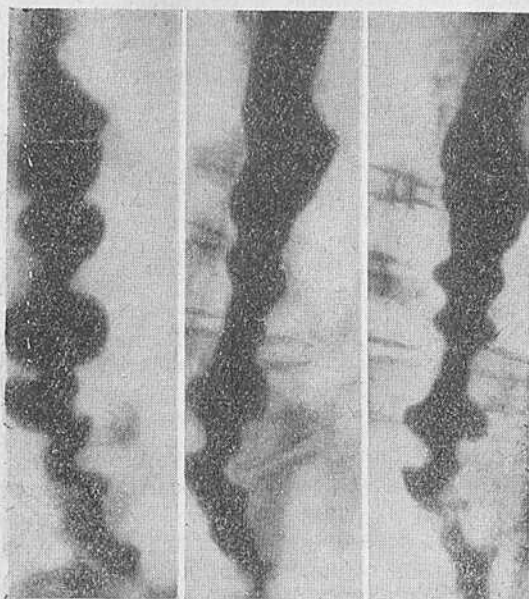

Рис. 89. Больная В. Штопорообразный сегментарный спазм. Рентгенограммы пищевода.

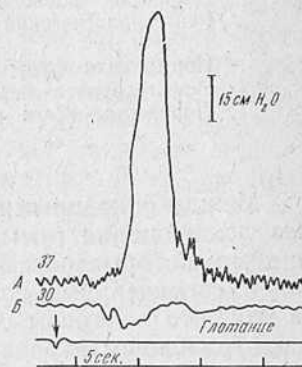


Рис. 90. Фрагмент эзофагограммы той же больной.

ции пищевода. Это позволяет сделать ряд обобщающих выводов, касающихся дифференциальной диагностики ахалазии и сегментарного спазма пищевода.

Боли при ахалазии пищевода обычно ощущаются за грудной и связаны с глотанием. Боли при сегментарном спазме носят приступообразный характер, распространяясь или иррадируя в шею, надплечья, руки, челюсти и уши, и чаще не связаны с глотанием.

При рентгенологическом исследовании видно распространение явлений сегментарного спазма на ретроперикардиальный, реже — бронхиальный сегменты. Отличительными чертами явля-

ются отмечаемый при сегментарном спазме полиморфизм рентгенологического изображения, отсутствие длительной задержки содержимого в пищеводе и нормальная функция пищеводно-желудочного перехода.

Таким образом, основные дифференциально-диагностические признаки между ахалазическим пищеводом и сегментарным спазмом могут быть представлены следующим образом (табл. 13).

Таблица 13

Дифференциальная диагностика ахалазии и сегментарного спазма пищевода

Симптомы	Ахалазия	Сегментарный спазм
Приступообразные боли, не связанные с глотанием	Редко	Всегда
Регургитация	Часто	Редко
Длительная задержка содержимого в пищеводе	Часто	Никогда
Рентгенологический полиморфизм	Очень редко	Всегда
Нормальная функция пищеводно-желудочного перехода	Никогда	Всегда
Поражение всего пищевода	Всегда	Никогда

Между описанными крайними формами сегментарного спазма лежит целая гамма различных изменений, весьма сходных с теми, которые рассматривались в главе VI и VII под названием сегментарных сокращений. Различие заключается только в том, что в данном случае сегментарные сокращения являются отражением первичного заболевания, тогда как при ахалазии пищевода они вторичны.

Рентгенологическая картина таких сегментарных сокращений идентична. При ахалазическом пищеводе эти сокращения сильнее выражены в случаях, протекающих без выраженного расширения просвета органа, и могут сопровождаться болями приступами, не связанными с глотанием. В этих же случаях можно наблюдать срыгивание вскоре после приема пищи. Газовый пузырь желудка у таких больных сохранен, и механизм раскрытия пищеводно-желудочного перехода не нарушен. Таким образом, клинико-рентгенологические данные не могут служить достаточным основанием для диагностики.

Повторяем, что рентгенологически сегментарные сокращения отображаются абсолютно идентично как при ахалазии, так и при сегментарном спазме пищевода. Добавим также, что задержка содержимого в пищеводе при ахалазии может носить

кратковременный характер, а иногда вообще рентгенологически не определяется.

В таких случаях единственным методом дифференциальной диагностики является изучение двигательной функции пищевода и сфинктеров путем изучения давления в его просвете, ибо, как показывает наш опыт, функциональные нарушения появляются задолго до клинических признаков.

Для того чтобы яснее представить себе различие в двигательной деятельности пищевода при этих нервно-мышечных заболеваниях, кратко изложим данные, полученные нами при ее изучении у больных различными формами сегментарного спазма. Всего произведено 262 измерения по ранее указанной методике.

При сегментарном спазме давление покоя в теле пищевода нормальное, т. е. такое же, как и у здоровых.

В области пищеводно-желудочного перехода у этих больных также отмечается полоса или зона высокого давления, но она в отличие от здоровых людей более широка по протяженности. Если у здоровых протяженность зоны высокого давления равна 2,5—3 см, то при сегментарном спазме последняя достигает 4 см. Амплитуда колебания давления в зоне идентична амплитуде у здоровых людей. Реакция на глотание в верхней трети пищевода у больных сегментарным спазмом такая же, как и у здоровых. Начиная с дистальных двух третей, глотательная волна появляется значительно раньше, чем такая же волна у здорового, и имеет очень высокую амплитуду. В то же время область пищеводно-желудочного перехода реагирует на акт глотания так же, как у здорового человека, расслабляясь синхронно с актом глотания. В дальнейшем в пищеводе регистрируются беспорядочные волны сегментарных сокращений, лишенных проталкивающей силы.

Для наглядности изменения, отмечаемые в двигательной функции пищевода при его нормальном состоянии, ахалазии и диффузном спазме, мы свели в табл. 14.

Из табл. 14 видно, что в отличие от двигательной недостаточности при ахалазическом пищеводе в случае сегментарного спазма имеются множественные сильные сокращения дистальных сегментов, которые не пропускают пищу в желудок. Пищеводно-желудочный переход при сегментарном спазме раскрывается так же, как и у здоровых.

Если при ахалазии непроходимость наступает в дистальном конце органа, где пищеводно-желудочный переход не может открыться вследствие двигательной недостаточности мускулатуры всего пищевода, то при сегментарном спазме причина непроходимости заключается в спастическом сокращении дистальных двух третей пищевода. Область пищеводно-желудочного перехода при этом заболевании не страдает.

Таблица 14

Двигательная функция пищевода и пищеводно-желудочного перехода в норме, при ахалазии и диффузном спазме пищевода

Состояние	Область	Норма	Ахалазия	Диффузный спазм
В покое	Пищевод	Давление ниже атмосферного	Давление атмосферное	Давление ниже атмосферного
	Пищеводно-желудочный переход	Зона высокого давления	Зона высокого давления	Более широкая зона высокого давления
При глотании	Пищевод	Перистальтическая волна на всем протяжении пищевода	Полная двигательная недостаточность и одновременное сокращение всего пищевода	Верхняя треть в норме. В нижних двух третях повторяющиеся сокращения с высоким уровнем давления
	Пищеводно-желудочный переход	Расслабление, затем сокращение	Расслабление отсутствует	Расслабляется и сокращается, как в норме

Дифференциально-диагностическое значение манометрического метода исследования наиболее ярко показано в наблюдении 5. В этом случае данные, полученные при изучении двигательной функции пищевода, помогли за год до появления объективных признаков болезни поставить правильный диагноз.

Приведем еще одно наблюдение, на наш взгляд весьма демонстративное.

Наблюдение 8. Больной К., 26 лет. В течение 3 лет страдает болями за грудиной, иногда связанными, иногда и не связанными с глотанием. Выраженной дисфагии не отмечает. Неоднократно был исследован как амбулаторно, так и стационарно. При весьма тщательном исследовании в квалифицированном лечебном учреждении установлен диагноз: начальная фаза кардиоспазма.

Рентгенологические данные весьма скудны (рис. 91). Органы грудной клетки без изменений. Акт глотания не нарушен. Газовый пузырь желудка хорошо выражен. При глотании сметанообразного контрастного вещества как в вертикальном, так и в горизонтальном положении больного можно выявить незначительную задержку контрастной взвеси в наддиафрагмальном сегменте пищевода. При рентгенокинематографии данных о задержке бариевой взвеси получить не удается.

Больному произведено измерение давления в пищеводе и в области пищеводно-желудочного перехода. Баллоны установлены на уровне ретроперикардиального сегмента (35 см от края резцов) и в области пищеводно-желудочного перехода (40 см от края резцов). При измерении давления получена типичная картина диффузного спазма (рис. 92).

Больному предложено антиспастическое лечение, которое принесло облегчение: боли и затруднения при глотании исчезли.



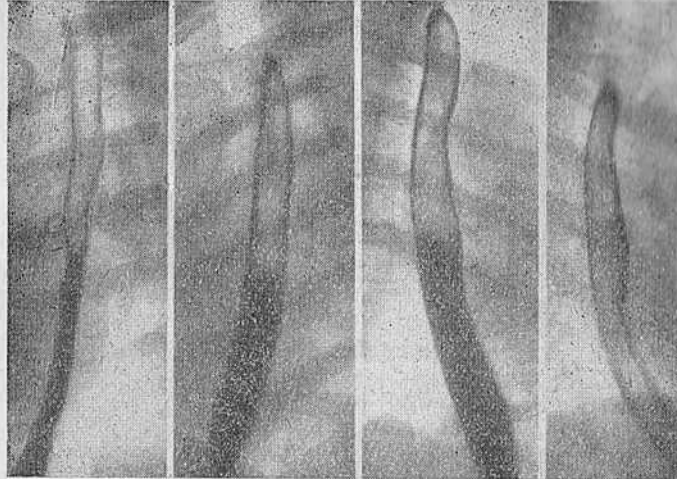


Рис. 91. Больной К. Сегментарный спазм пищевода. Незначительная задержка контрастной массы в дистальных отделах пищевода.

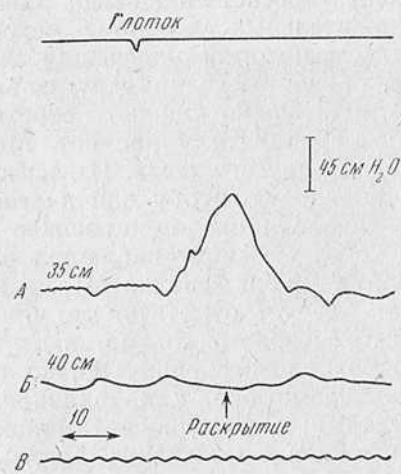


Рис. 92. Фрагмент эзофагограммы того же больного. Типичная картина сегментарного спазма пищевода.

Таким образом, несмотря на отсутствие убедительных рентгенологических данных, свидетельствующих о каком-нибудь нервно-мышечном заболевании пищевода, манометрическое исследование позволило поставить диагноз и на этом основании предложить рациональное лечение.

Больные с сегментарным спазмом не поддаются хирургическому лечению. Можно предположить, что в тех случаях, когда операция по поводу «кардиоспазма» не дала эффекта, в известном числе случаев была допущена диагностическая ошибка. Как показывает сводная статистика Olsen с сотр., результаты оперативного лечения ахалазии были превосходны, а сегментарного спазма пищевода плохими.

Особо следует остановиться при дифференциальной диагностике ахалазического пищевода на фармакологических пробах.

В литературе последних лет все чаще и чаще приводятся данные о большом значении так называемого мехолилового теста в диагностике ахалазического пищевода (Hightower, Olsen и Moersch, 1954; Adams, Wright).

Мехолил (или его аналог бускопан) является по своему составу ацетил-бетаметил-холинхлоридом. Этот препарат, как мы уже указывали, вызывает резкое внезапное и длительное повышение давления внутри просвета пищевода, обычно сопровождаемое болевыми ощущениями. Рентгенологически можно наблюдать сужение просвета пищевода, заполненного бариевой взвесью. Положительный результат мехолилового теста, по данным литературы, патогномичен для ахалазии. При сегментарном спазме, равно как и при других заболеваниях, эта проба будто-бы отрицательна. Однако собственного опыта в применении данного препарата у нас нет. Мы можем высказаться лишь по поводу другого теста. Известно, что Teschen-dorf предложил атропиновую пробу для диагностики синдрома Барсони — Тешендорфа. Он вводил подкожно 1 мл 0,1% раствора атропина и через 45 минут наблюдал расправление или исчезновение деформации пищевода. Мы использовали этот метод диагностики. Следует отметить, что при псевдодивертикулярной форме сегментарного спазма, как это показано в наблюдении 6, проба положительна. Однако при других формах сегментарного спазма она, как правило, отрицательна.

Наряду со случаями, когда диагноз можно поставить на основании указанных ранее признаков, встречаются больные, клинические данные которых указывают на явную ахалазию, а двигательная функция пищевода соответствует сегментарному спазму. Более того, у больного могут быть клинические и рентгенологические признаки сегментарного спазма, тогда как функция пищевода характерна для ахалазии. В этих случаях мы руководствуемся показателями измерения давления. Мы убедились на практике, что этот метод на данном этапе явля-

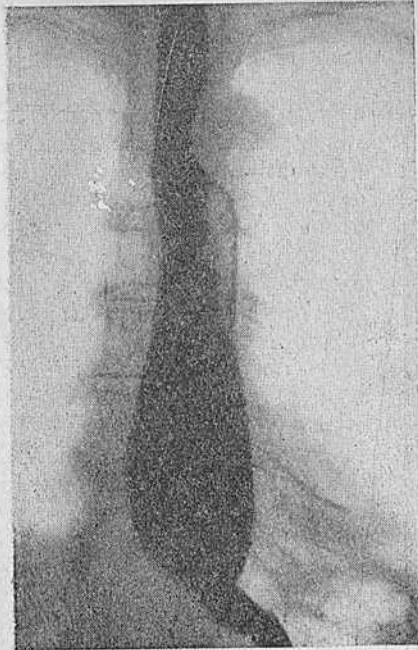


Рис. 93. Больная П. Диффузная мышечная гипертрофия пищевода. Тугое заполнение.

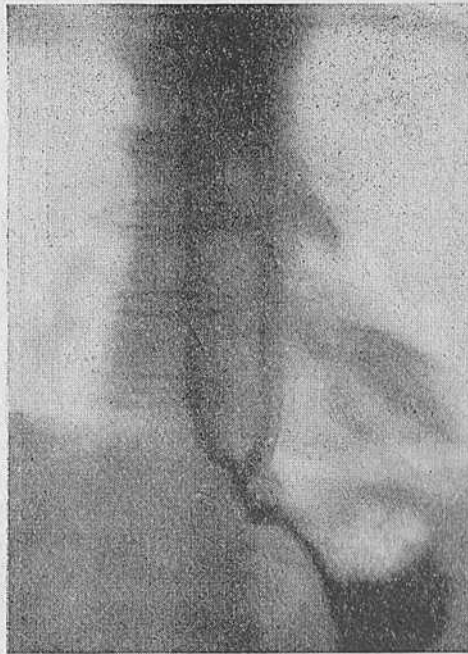

Рис. 94. Та же больная. Симптом утолщения стенки пищевода.

ется конечным критерием правильности диагноза при нервно-мышечном заболевании пищевода.

**Диффузная мышечная гипертрофия пищевода и ее дифференциальная диагностика с ахалазическим пищеводом.** Еще в

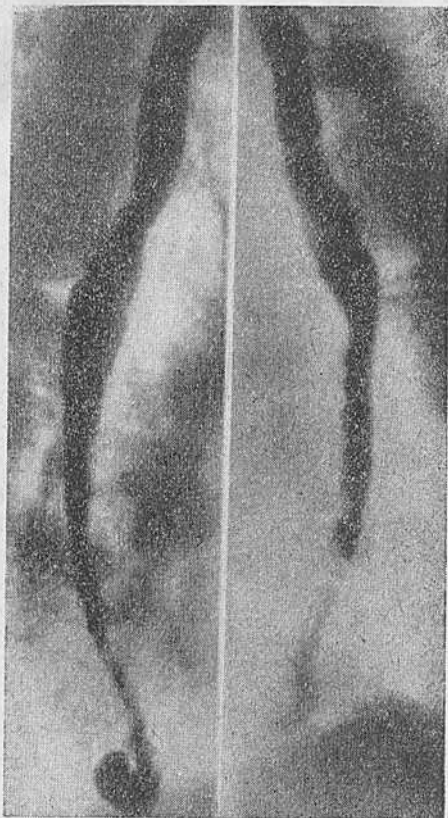


Рис. 95. Диффузная мышечная гипертрофия пищевода.

1799 г. Baillie (цит. по Tappin и Smithers) описал заболевание пищевода, характеризующееся гипертрофией стенки пищевода, дисфагией и кахексией. Позже Rolleston высказал мысль, что данное заболевание является особой, ранней и атипичной формой кардиоспазма. К настоящему времени в литературе опубликовано около 60 наблюдений над такими больными. В большинстве случаев диагноз поставлен на операционном столе или при гистологическом исследовании.

Существует несколько синонимов заболевания — гигантская мышечная гипертрофия пищевода, хронический эзофагоспазм, миоматоз пищевода, пахиэзофагус и т. д. Этот досадный терминологический разнобой объясняется отсутствием единой точки зрения на происхождение заболевания.

Характерным для данного состояния является значительное утолщение стенки пищевода, достигающее не-

скольких сантиметров. Интересно, что стенка утолщается на всем протяжении пищевода, за исключением его трех дистальных сегментов — наддиафрагмального, интрахиатального и абдоминального.

Клинически заболевание проявляется острой задержкой пищи, реже — дисфагией, болями при глотании, похуданием. Боли могут иррадиировать в руки, надплечья, шею и т. д.

Диффузная мышечная гипертрофия часто сочетается с другими заболеваниями желудочно-кишечного тракта — гипертро-

фией привратника, язвами, колитом, злокачественными опухолями, диафрагмальной грыжей и т. д. Эта гипертрофия встречается преимущественно у мужчин и поражает средний и пожилой возраст. Следует заметить, что в течение болезни наблюдается много общего с сегментарным спазмом пищевода.

При рентгенологическом исследовании пищевода отмечается полное извращение его перистальтической функции. Комок контрастного вещества, доходя до одного из средних или дистальных сегментов, вдруг останавливается вследствие их сокращения. Медленно продвигаясь по пищеводу, столб бариевой взвеси принимает причудливую форму в силу перемежающихся сокращений сегментов. Просвет пищевода при этом скорее сужен, чем расширен.

Sloper обнаружил, а Johnston подтвердил рентгенологически симптом утолщения стенки пищевода. Особенно четко это наблюдается при исследовании с помощью электроннооптического преобразователя. Действительно, мы убедились, что в определенных случаях видна тень утолщенной стенки в дистальных отделах пищевода, тянущаяся в виде нежной полосы, параллельной одному из контуров пищевода (рис. 93—96). Это подтверждается и гистологически. Исследование двигательной функции пищевода показывает резкое преобладание сегментарной деятельности над перистальтической. Задержка содержимого в пищеводе объясняется не нарушением функции пищеводно-желудочного перехода, который расслабляется и сокращается синхронно с актом глотания, а спазмом сегментов и потерей пропульсивной силы.

Эзофагограмма, полученная при исследовании таких больных, весьма напоминает сегментарный спазм пищевода. Последнее дало некоторым исследователям (Code и др.) основание считать это заболевание поздней формой диффузного спазма пищевода. Другие (Tanner, Smithers, Johnston, Olsen и пр.),

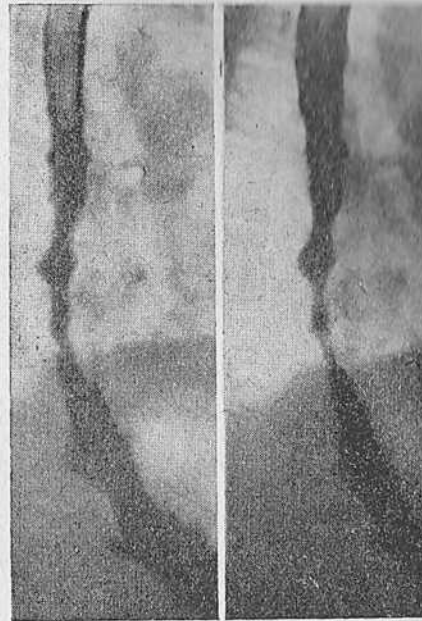

Рис. 96. Тот же больной. В дистальном отделе пищевода видна тень утолщенной стенки в виде полоски по заднему контуру пищевода.

наоборот, основываясь на специфической картине тканевых изменений, считают его особой нозологической единицей.

Таким образом, дифференциальная диагностика между диффузной мышечной гипертрофией и ахалазией пищевода может базироваться на следующих пунктах.

Ахалазия	Диффузная мышечная гипертрофия
1. Пищевод постоянно расширен	Пищевод сегментирован в своей дистальной трети
2. Мышечная гипертрофия не выражена	Мышечная гипертрофия выражена макроскопически
3. Редко сочетается с другими поражениями желудочно-кишечного тракта	Часто сочетается с поражениями желудочно-кишечного тракта (язва, рак, гипертрофия привратника, колит и т. д.)
4. Постоянная дисфагия, регургитация и другие симптомы, характерные для ахалазического пищевода	Иногда дисфагия, боли за грудиной, острая задержка пищи в пищеводе
5. Слабое преобладание женщин	Выраженное преобладание мужчин
6. Поражает чаще возраст от 20 до 40 лет	Поражает возраст 45—80 лет
7. Рентгенологически симптом утолщения стенки пищевода не наблюдается	Весьма часто отмечается симптом утолщения стенки пищевода
8. Нарушение функции пищеводно-желудочного перехода	Пищеводно-желудочный переход не поражается

Приводим одно из наших наблюдений, которое показывает, как целенаправленное исследование помогло поставить правильный диагноз до операции.

Наблюдение 9. Больной А., 47 лет. Считает себя больным в течение 3 лет. Три года назад после сильного нервного потрясения почувствовал внезапную задержку жидкой пищи. С тех пор парадоксальная дисфагия к жидкой пище. Приступообразные спастические боли в грудной клетке с иррадиацией в спину, шею, нижнюю челюсть. В течение последнего года состояние ухудшилось, появились боли как при глотании, так и в состоянии покоя.

Рентгенологическое исследование (рис. 97, 99—101): пищевод несколько необычно волнист. Первый глоток сметанообразного контрастного вещества свободно проходит верхние сегменты, а в средних заполняет внезапно суживающийся пищевод. Затем появляются небольшие расширения, сменяющиеся участками сокращения стенок, создавая впечатление перистальтических сокращений. Бариевая взвесь проходит до наддиафрагмального сегмента медленно, а затем свободно попадает в желудок при хорошо выраженном газовом пузыре. В правом косом положении можно заметить утолщение стенки пищевода в виде полоски мягкотканного образования, параллельной контуру стенки.

Графическое изображение двигательной функции пищевода и эзофагогастрального перехода у данного больного приведено на рис. 98. Из него видно, что наряду с потерей первичной перистальтической волны в дистальных отделах пищевода выявляются сегментарные непропульсивные волны, преимущественно в ретроперикардиальном сегменте, и синхронное с актом глотания раскрытие пищеводно-желудочного перехода.

Совокупность этих данных: симптом утолщения стенки, отсутствие стойкой задержки бариевой взвеси, неизменный абдоминальный сегмент пищевода и характер двигательной функции — позволила поставить диагноз диффузной мышечной гипертрофии.

При оперативном вмешательстве обнаружено, что, начиная от дуги аорты, стенка пищевода утолщена. Утолщение достигает 1,5 см и распространяется аборально, не доходя до кардии на расстоянии 3,5 см. Кардия свободно проходима. В последующем применена пластика лоскута диафрагмы.

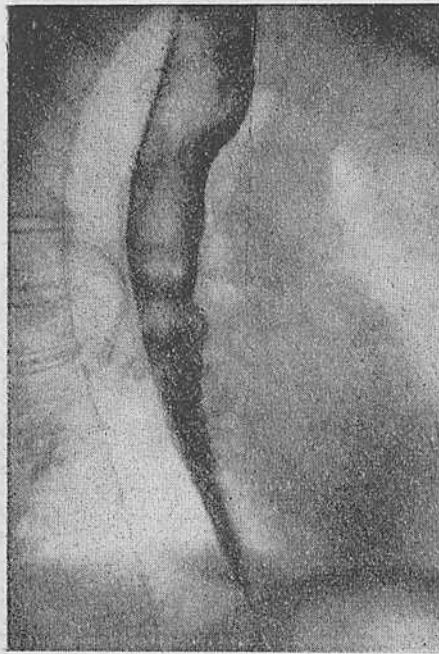


Рис. 97. Больной А. Диффузная мышечная гипертрофия пищевода. Определяется утолщенная стенка ретроперикардального сегмента. Выраженные сегментарные сокращения в ретроперикардальном сегменте.

При гистологическом исследовании иссеченного кусочка стенки пищевода обнаружена резкая гипертрофия ее мышечного слоя.

После операции больной продолжает находиться под наблюдением. Жалоб на дисфагию нет, боли исчезли. Рентгенологическая картина осталась без изменений — по-прежнему отмечаются явления сегментарного спазма (рис. 101).

При гистологическом исследовании иссеченного кусочка стенки пищевода обнаружена резкая гипертрофия ее мышечного слоя. После операции больной продолжает находиться под наблюдением. Жалоб на дисфагию нет, боли исчезли. Рентгенологическая картина осталась без изменений — по-прежнему отмечаются явления сегментарного спазма (рис. 101).

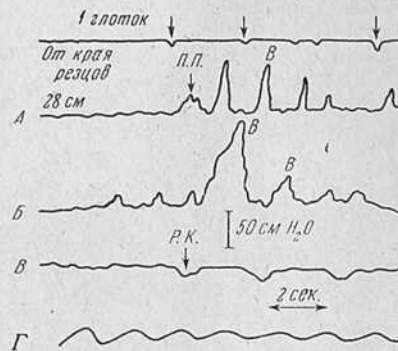


Рис. 98. Эзофагограмма того же больного.

П.П. — первичная перистальтика; В — сегментарное сокращение; Р. К. — раскрытие кардии.

**Гипертензивный гастроэзофагеальный сфинктер.** В 1960 г. Code, Schlegel, Kelly, Olsen и Ellis описали своеобразное нервно-мышечное расстройство области пищеводно-желудочного перехода. Авторы назвали его гипертензивным гастроэзофагеальным сфинктером.

Отличительной чертой этого состояния является чрезмерно высокий уровень давления покоя области пищеводно-желудочного перехода, который достигает 140 см вод. ст. При подходе перистальтической волны к пищеводно-желудочному переходу последний в части случаев обычно раскрывается, а в

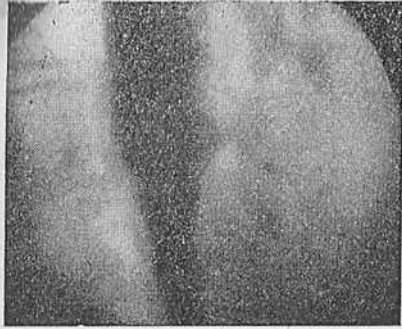


Рис. 99. Симптом утолщения стенки пищевода. Выборочный кадр рентгенокинематограммы.

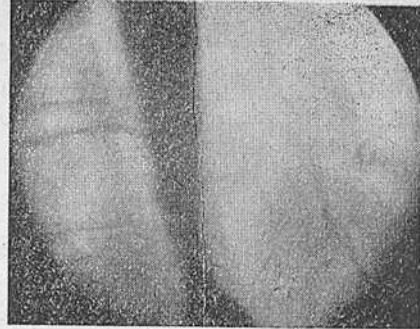


Рис. 100. Симптом утолщения стенки пищевода. Выборочный кадр из рентгенокинематограммы.

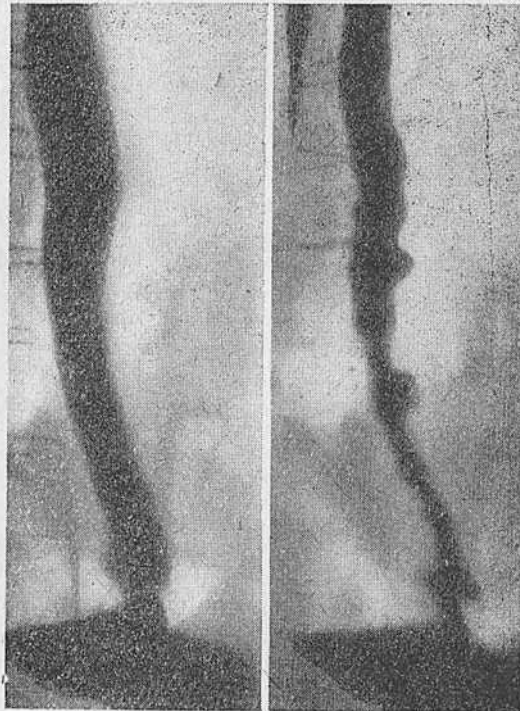


Рис. 101. Тот же больной после эзофагофренопластики. По-прежнему отмечаются явления сегментарного спазма пищевода.



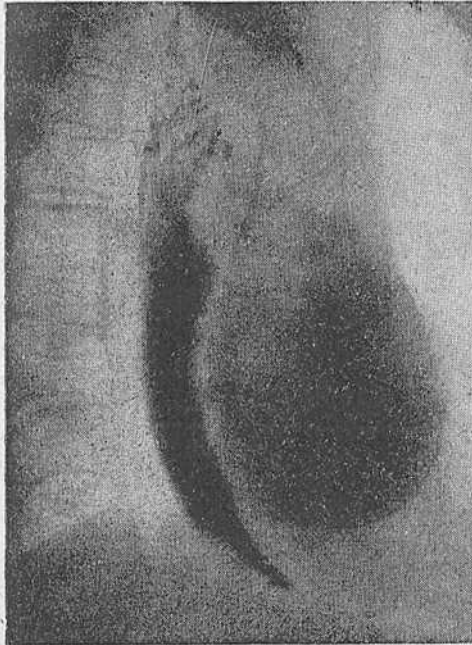


Рис. 102. Больная С. Гипертензивный гастроэзофагеальный сфинктер. Рентгенограмма пищевода. Стойкая задержка контрастной массы над пищеводно-желудочным переходом.

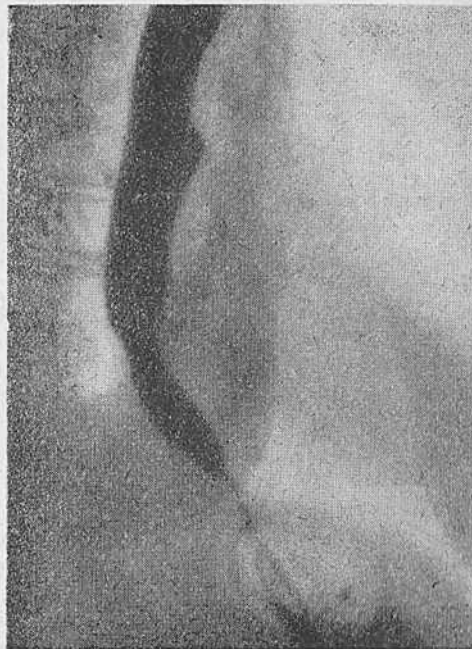


Рис. 103. Та же больная. Рентгенограмма пищевода. Выраженный газовый пузырь желудка.

части совершает несколько сжимающих движений, препятствуя поступлению содержимого пищевода в желудок. Во время таких движений уровень давления в области перехода может достигать 400 и более сантиметров вод. ст.

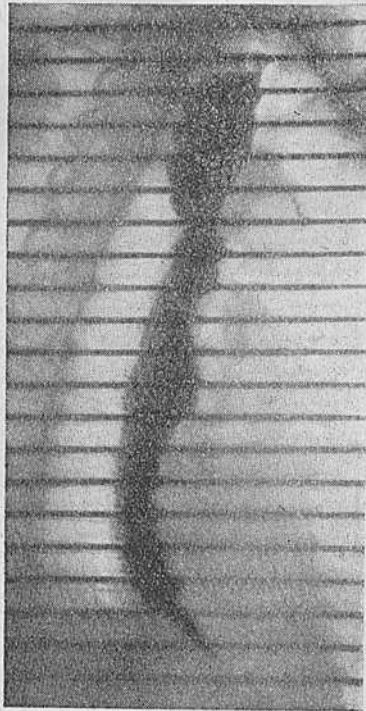


Рис. 104. Та же больная. Рентгенокинограмма. Выраженные перистальтические зубцы на протяжении всего пищевода.

Больные жалуются на длительную дисфагию, боли за грудиной в покое и при глотании. Как отмечают Paul и Palawela, больным свойственны черты и ахалазии, и сегментарного спазма. Если симптомы, связанные с расстройствами глотания, более похожи на ахалазию, то характер болей сходен с таковыми и при сегментарном спазме. Paul и Palawela отмечают также, что периодически больные ощущают полную непроходимость пищевода, во время которой даже

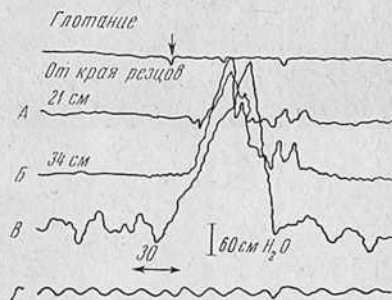


Рис. 105. Эзофагограмма той же больной.

гибкий и тонкий зонд не проходит через область пищеводно-желудочного перехода.

Мы обнаружили подобную картину у 2 больных. Оба страдали длительной ахалазией без значительного расширения пищевода. Болевой синдром у них был выражен и напоминал таковой при сегментарном спазме. Четкого симптомокомплекса, характеризующего данное состояние, ни в литературе, ни нам выявить не удалось.

Необычная моторика области пищеводно-желудочного перехода выявляется только манометрическим методом.

Наблюдение 10. Больная С., 68 лет, инвалид Великой Отечественной войны. Контужена в 1942 г. С первых дней контузии отмечает затруднение в прохождении пищи и сильные боли за грудиной, возникающие при глотании.

Рентгенологическое исследование (рис. 102—104): пищевод не расширен. Отмечается длительная задержка контрастной массы в наддиафрагмальном сегменте пищевода. Контуры пищевода четкие. Стенки хорошо перистальтируют. Иногда создается впечатление о возникающем в ретроперикардальном сегменте кратковременном спазме. Желудочный пузырь хорошо выражен, опорожнение пищевода в желудок происходит порционно.

Заключение: ахалазический пищевод.

При исследовании двигательной функции обнаружено (рис. 105) снижение первичной перистальтической волны в аортальном сегменте, что характерно для ахалазического пищевода. Отмечено появление сегментарных сокращений в дистальных сегментах. Уровень покоя в «зоне высокого давления» составляет 137 см вод. ст. При глотании выявляются несинхронные и неадекватные сокращения области пищеводно-желудочного перехода. Уровень давления при этом достигает 540 см вод. ст.

Таким образом, для данного состояния, обнаруживаемого только с помощью манометрии, характерны как явления ахалазии, так и сегментарного спазма наряду с совершенно отличной от других заболеваний двигательной активностью эзофагогастрального перехода. Как сообщает Code с сотр., выявление гипертензивного гастроэзофагеального сфинктера предостерегает хирурга от применения способов искусственного расширения пищевода в пользу миотомии.

Чем же, таким образом, следует руководствоваться в дифференциальной диагностике нервно-мышечных заболеваний пищевода?

Мы считаем, что основными опорными пунктами для диагноза должны являться следующие моменты:

- 1) тщательно собранный анамнез,
- 2) клиническая картина заболевания,
- 3) целенаправленное рентгенологическое исследование,
- 4) изучение двигательной функции пищевода и пищеводно-желудочного перехода.

При исследовании пищевода необходимо применять все доступные методы исследования, но основное значение в ранней функциональной диагностике имеет манометрия.

---

## Общее заключение

---

Достижения современной хирургии вызвали интерес к ряду нервно-мышечных заболеваний пищевода, до недавнего прошлого находившихся вне сферы хирургического лечения. В связи с этим возник ряд вопросов, требующих своего разрешения как в диагностическом, так и в патогенетическом плане.

Решению этих задач, несомненно, помогли успехи рентгенодиагностики, а также появление новых методов объективной регистрации физиологических функций, основанных на применении электроники. В результате этого в последнее время пришлось пересмотреть многие длительно существовавшие положения физиологии пищевода.

Основной физиологической функцией пищевода является, разумеется, двигательная деятельность, которая обеспечивает продвижение пищи в желудок. Исследования показали, что эта функция может быть активной и пассивной. Обнаружено, что первая является результатом координированной деятельности наружного и внутреннего мышечных слоев пищевода, тогда как вторая передается с соседних органов.

Активная двигательная функция состоит из первичной и вторичной перистальтики, сегментарных сокращений стенок пищевода, а также деятельности глоточно-пищеводного и пищеводно-желудочного перехода, т. е. образований, ограничивающих полость пищевода.

Как известно, первичная, или глотательная, перистальтика возникает сразу же после акта глотания и связана с наличием глотательного рефлекса.

Вторичная, или очищающая, перистальтика возникает спонтанно, вне акта глотания. Ее особенностью является место появления — уровень дуги аорты и меньшая сравнительно с первичной перистальтикой амплитуда сокращений.

Наряду с первичной перистальтикой, являющейся компонентом нормальной двигательной функции, при патологических состояниях пищевода зарегистрированы сегментарные, именно неперистальтические, сокращения. Этим сокращениям несвойственна пропульсивная способность, они не вызывают продвижения содержимого пищевода.

Участие глоточно-пищеводного сфинктера, этого истинного анатомического сфинктера, в двигательной активности пищевода выражается в расслаблении и замыкании.

Отдельные аспекты деятельности пищеводно-желудочного перехода еще не ясны и являются объектом изучения.

Основываясь на данных литературы и собственных клинических, рентгенологических и манометрических наблюдениях, мы считаем, что пищеводно-желудочный переход является функциональным сфинктером, раскрытие которого следует рассматривать как расслабление, а закрытие — как замыкание. Деятельность этого перехода обеспечивается сложными анатомическими структурами, тонус которых обуславливает «зону высокого давления». Наличие последней является главной особенностью пищеводно-желудочного перехода.

Руководствуясь приведенными данными, мы изучили 122 больных с различными двигательными расстройствами пищевода. Общими, объединяющими этих больных, симптомами были дисфагия и задержка опорожнения пищевода.

Объектом углубленного исследования явились 100 больных, страдавших ахалазией пищевода, а 22 больных (14 с сегментарным спазмом пищевода, 6 больных с диффузной мышечной гипертрофией пищевода и 2 больных с гипертензивным гастроэзофагеальным сфинктером) были изучены только в плане дифференциальной диагностики и сравнения двигательной функции пищевода.

Оказалось, что двигательная функция пищевода и пищеводно-желудочного перехода при ахалазии резко отличается от функции в норме и при других его нервно-мышечных заболеваниях. Особенность эта заключается в следующем.

1. Давление покоя в теле пищевода равно атмосферному и оно выше, чем у здоровых. Это объясняется задержкой в пищеводе слизи, жидкости или остатков пищи.
2. Одновременная в виде сокращения всего пищевода реакция на акт глотания.
3. При глотании отмечается снижение амплитуды первичной перистальтики, иногда последняя вообще отсутствует.
4. Наблюдаются различной выраженности сегментарные сокращения.
5. Раскрытие пищеводно-желудочного перехода осуществляется механически, а не рефлекторно, как у здоровых.

Изложенное позволяет утверждать, что при ахалазии имеется поражение не только области пищеводно-желудочного перехода, но и всего пищевода. Вот почему термин «ахалазический пищевод» в противовес общепринятому «ахалазия кардии» нам кажется наиболее правильным, определяющим сущность данного заболевания.

Ахалазическому пищеводу присущи некоторые особенности клинического течения, которые также тесно связаны с патофизиологическими особенностями заболевания. Это позволило одним авторам рассматривать ахалазический пищевод как два заболевания — ахалазию кардии и мегаэзофагус, другим —

выделять в этом заболевании различные типы течения — с расширением просвета или без расширения его.

По нашим данным, действительно имеются два типа клинического течения ахалазии пищевода.

Первый тип характеризуется веретенообразной формой, незначительным расширением просвета пищевода и пониженной перистальтической деятельностью.

Второму типу присущи большие размеры, сигмовидное изменение формы и расширение просвета пищевода, а также значительное ослабление перистальтической деятельности, вплоть до ее полной потери.

Указанные типы клинического течения заболевания обусловлены не длительностью болезни, а, по-видимому, своеобразным поражением вегетативной нервной системы и в определенной степени сохранностью тонуса стенки органа. Этот вопрос требует дальнейшего изучения.

Основным клиническим симптомом ахалазического пищевода является дисфагия. Она может появиться внезапно или постепенно, быть связанной с каким-нибудь психогенным моментом, травмой или возникнуть без всякой видимой внешней причины. Однако всегда при ахалазии отмечается дисфагия. По своему характеру дисфагия чаще может быть постоянной, реже — перемежающейся и, что бывает исключительно редко, избирательной, или парадоксальной.

Выраженность дисфагии, равно как и ее характер, не зависит от давности заболевания. Она, по нашим данным, по-видимому, обусловлена сохранностью или нарушением координации между функцией пищевода и его сфинктеров. Однако и этот вопрос требует дальнейшего углубленного изучения.

Все больные с ахалазией указывают на перемежающееся течение заболевания. Обычно периоды ухудшения проходимости пищевода сменяются периодами ее улучшения. Это обстоятельство имеет, несомненно, определенное дифференциально-диагностическое значение, так как при органических стриктурах такие периоды не отмечаются.

Типичными для многих больных, страдающих ахалазией, являются вынужденные положения. Прибегая к последним, больные повышают внутригрудное и, следовательно, внутрипищеводное давление, вызывают тем самым механическое раскрытие пищеводно-желудочного перехода и, опорожняя пищевод, облегчают свое состояние.

Регургитация — это не менее типичный симптом ахалазического пищевода. Она наблюдается сразу же после еды, спустя несколько часов или при перемене положения тела, большей частью ночью. Регургитация обусловлена характером перистальтической деятельности ахалазического пищевода и дает определенные представления об изменениях его состояния.

В тех случаях, когда болезнь сопровождается значительным расширением и, следовательно, увеличением объема полости пищевода, регургитация наступает через несколько часов после еды, после нескольких приемов пищи или при перемене положения тела.

При незначительном расширении пищевода регургитация отмечается сразу же после еды.

В обоих случаях механизм возникновения ее одинаков и обусловлен рождением вторичной, внеглотательной, перистальтической волны.

При ахалазическом пищеводе постепенное заполнение пищевода до уровня аортально-бронхиального сегмента ведет к возникновению мощной волны вторичной перистальтики. Последняя приводит к одновременному сокращению всего пораженного пищевода, в результате чего несжимаемое содержимое пищевода выталкивается не в желудок, а вверх, иногда при этом раскрывая верхний сфинктер пищевода и извергаясь в полость глотки и рта.

Очень интересен вопрос о характере болей при ахалазии пищевода. Многие авторы выделяют группы с болевым и безболевым течением процесса. Наши наблюдения показывают, что боли при глотании или еде связаны с развившейся ахалазией пищевода и являются следствием застоя содержимого в пищеводе, изменений слизистой и т. д. Вместе с тем анализ научного материала позволяет выделить группу больных, у которых боли весьма напоминают боли при сегментарном спазме пищевода. Эти лица, страдая ахалазическим пищеводом, вместе с тем имеют некоторые черты, типичные для сегментарного спазма. У них не выражено расширение пищевода, усилена сегментарная моторика и наблюдаются болевые кризы. Все это часто приводит к ошибочным диагнозам. Мы полагаем, что у этой группы больных боли связаны с характером двигательной функции пищевода. Однако и этот вопрос должен стать предметом дальнейшего изучения.

Для ахалазического пищевода характерны изменения общего состояния больных. Отмечаются потеря веса, снижение работоспособности и т. д. Особо следует выделить вопрос об осложнениях ахалазического пищевода. Они связаны с развитием основного патологического процесса и появляются при ослаблении тонуса и двигательной функции пищевода. Вследствие задержки содержимого в просвете пищевода развивается эзофагит. Со стороны легких отмечаются бронхиты, пневмонии, абсцессы и др. Эти осложнения отмечены у больных, страдавших значительным расширением пищевода, и связаны с затеканием его содержимого в бронхиальное дерево.

При длительном существовании ахалазического пищевода возможно развитие злокачественной опухоли. Данные литера-

туры, особенно последняя обстоятельная работа Tanner и Smithers, неопровержимо подтверждают это положение.

Рентгенологический метод исследования является основным в диагностике ахалазического пищевода. Методически обоснованное исследование позволяет безошибочно диагностировать почти все случаи заболевания. Ошибки в диагностике связаны, как правило, с нарушением правильности методики и с недостаточной осведомленностью врача.

Рентгенологическое исследование при ахалазии пищевода должно состоять из следующих этапов.

1. Обзорная рентгеноскопия грудной клетки.
2. Обзорная рентгеноскопия брюшной полости.
3. Ориентировочное исследование пищевода с помощью единичного глотка контрастной массы.
4. Заполнение полости пищевода контрастной массой.
5. Изучение двигательной функции пищевода и эзофагогастрального перехода.
6. Исследование с помощью «шипучей смеси».
7. Исследование рельефа слизистой пищевода и области пищеводно-желудочного перехода.

Наш опыт показывает, что в некоторых случаях для изучения особенностей двигательной функции пищевода при его нервно-мышечных заболеваниях одного рентгенологического исследования оказывается недостаточно. Рентгенокимография и рентгенокинематография, несомненно, расширяют возможности рентгенологического метода, однако этот метод несостоятелен для изучения координативной функции пищевода. Наиболее полное представление о всех особенностях двигательной функции может дать сочетание различных видов рентгенологического исследования с манометрическим.

Рентгенодиагностика ахалазического пищевода в типичных случаях несложна, достаточно хорошо изучена и надежна.

Особого внимания требует трактовка в каждом отдельном случае особенностей двигательной функции пищевода. Речь идет о правильной оценке сегментарных, т. е. неперистальтических, сокращений пищевода. Эти сокращения вполне доступны рентгенологической оценке. Они или поверхностны, или, наоборот, глубоки, располагаются почти всегда по левопереднему контуру пищевода, стоят на месте, не продвигаясь к аборальному концу пищевода. Сегментарные сокращения лишены проталкивающей силы и не раскрывают пищеводно-желудочного перехода. В этом их отличие от истинных перистальтических сокращений. Они сильнее выражены в случаях без значительного расширения просвета пищевода, возникают чаще в дистальных, реже в средних и никогда не отмечаются в оральных сегментах органа. У больных с незначительным расширением пищевода или с отсутствием его сегментарные сокращения мо-



гут быть настолько выражены, что совершенно искажают привычную для глаз рентгенолога картину ахалазического пищевода.

Ахалазический пищевод характерен изменением механизма раскрытия области пищеводно-желудочного перехода. Обычное синхронное с актом глотания рефлекторное раскрытие области пищеводно-желудочного перехода заменяется механическим. Оно происходит вследствие давления на пищеводно-желудочный переход столба содержимого пищевода. Высота этого столба, по нашим данным, индивидуальная и зависит в основном от силы перистальтического сокращения. Наши рентгенокинематографические исследования показывают, что механическое раскрытие не зависит от фаз дыхания.

Механизм раскрытия определяет и вид дистального отдела пищевода.

В повседневной практике все нервно-мышечные расстройства пищевода, проявляющиеся общими симптомами — дисфагией и задержкой опорожнения, объединяются общим понятием «кардиоспазм». На самом деле это различные как по клинике, так и по рентгенологической картине заболевания пищевода и его сфинктеров. В эту группу, помимо ахалазического пищевода, входят: сегментарный спазм, диффузная мышечная гипертрофия, гипертонзивный гастроэзофагеальный сфинктер и другие расстройства.

Главным методом в дифференциальной диагностике этих нервно-мышечных заболеваний пищевода у большинства больных может явиться целенаправленное клинко-рентгенологическое исследование. Однако мы наблюдали единичных больных, клиническая картина которых заключала в себе как симптомы ахалазического пищевода, так и признаки другого заболевания — сегментарного спазма. Особенностью таких больных являются перемежающаяся или избирательная дисфагия и болевые кризы, не связанные с едой. Расширение пищевода у них либо отсутствовало, либо было весьма незначительным. Сегментарная моторика выражается очень активно. Газовый пузырь желудка, равно как и механизм раскрытия эзофагогастрального перехода, рентгенологически не отличается от нормального. В таких случаях установить истинную природу заболевания позволяет только манометрическое исследование.

Мы наблюдали также больных, у которых клинические данные характерны для ахалазии, а двигательная функция пищевода соответствовала диффузному спазму и, наоборот, когда клинко-рентгенологически была картина диффузного спазма, а двигательная функция соответствовала ахалазическому пищеводу. В таких случаях предпочтение отдавалось манометрии, ибо, как показал наш опыт, именно этот метод может служить критерием правильности диагноза нервно-мышечного заболевания пищевода.

## Основные выводы

1. В последние годы особенно возрос интерес исследователей к большой и до сих пор мало известной группе нервно-мышечных расстройств пищевода, клинически проявляющихся дисфагией и задержкой опорожнения. Описан ряд новых нозологических единиц и синдромов. Вместе с тем многие вопросы патогенеза и диагностики этих заболеваний недостаточно выяснены.

2. Нервно-мышечное расстройство пищевода, известное под названием «кардиоспазм», «мегаэзофагус», «френоспазм», «ахалазия кардии» и т. д., характеризуется нарушением двигательной функции всего пищевода, а не только пищеводно-желудочного перехода. Поэтому предлагаемый автором термин «ахалазический пищевод» наиболее точно отражает сущность заболевания.

3. Нарушения двигательной функции при ахалазическом пищеводе выражаются в:

- а) более высоком, чем у здорового человека, давлении покоя в теле пищевода;
- б) одновременном, а не последовательном, как в норме, сокращении пищевода при акте глотания;
- в) ослаблении или полном отсутствии перистальтической деятельности пищевода;
- г) появлении сегментарных сокращений;
- д) механическом, а не рефлекторном раскрытии пищеводно-желудочного перехода.

4. По клинко-рентгенологическим признакам могут быть выделены два независимые от длительности заболевания типа течения ахалазического пищевода.

Первому типу присуще веретенообразное изменение формы, незначительное расширение просвета и ослабление перистальтической деятельности.

Второй тип характеризуется большими размерами пищевода, сигмовидным изменением формы и резким ослаблением, а иногда и полным отсутствием перистальтической деятельности.

5. Рентгенологический метод исследования является основным в диагностике ахалазического пищевода. Методически обоснованное исследование должно состоять из следующих этапов:

- а) обзорной рентгеноскопии грудной клетки;
- б) обзорной рентгеноскопии брюшной полости;
- в) ориентировочного исследования пищевода с помощью единичного глотка контрастной массы;
- г) заполнения полости пищевода контрастной массой для определения формы, положения, размеров и контуров;
- д) изучения двигательной функции пищевода и пищеводно-желудочного перехода;
- е) исследования рельефа слизистой пищевода и области пищеводно-желудочного перехода.

6. Клинико-рентгенологическое изучение больного и анализ двигательной функции пищевода позволяют провести дифференциальную диагностику ахалазического пищевода с другими нервно-мышечными заболеваниями — сегментарным спазмом и диффузной мышечной гипертрофией.

7. Многие аспекты учения об ахалазическом пищеводе требуют дальнейшего изучения.

## Литература

### а) Отечественная

- Абалихин А. А. Рентгенологические наблюдения после операции на пищеводе и верхнем отделе желудка. Дисс. М., 1954.
- Абалихин А. А. Клин. мед., 1954, 32, 8, 31—37.
- Абрумянц Г. Н. Нов. хир. арх., 1929, 19, 4(76), 11, 501—502.
- Арутюнов А. А. Вопросы физиологии и патологии пищевода. II Украинский съезд отоларингологов. Труды. Киев, 1950, 447—449.
- Атанасов А. Сов. мед., 1952, 6, 60—75.
- Березов Е. Л. Эзофагофундостомия при кардиоспазме и кардиостенозе. В кн: Хирургия пищевода и желудка при раке. Горький, 1951, 204—212.
- Берзина А. А. Случай кардиоспазма у девочки 12 лет. Врач. газета, 1938, 1, 62—62.
- Боголепов Н. К., Бусалов А. А., Ерохина Л. Г., Суворова Т. А. Грудная хирургия, 1960, 6, 83—91.
- Болдин А. М. Операция Микулича при кардиоспазме. Сборник трудов госпитально-хирургической клиники Кишиневского медицинского института. Кишинев, 1950, 153—157.
- Большакова М. М. Клинико-рентгенологическая картина кардиоспазма. Двадцать лет работы лечебно-санитарного управления Кремля. М.—Л., 1939, 266—274.
- Борейша Г. К. Арх. анат., гистол., эмбриол., 1957, 34, 5, 28—34.
- Боярский А. Я. Статистические методы в экспериментальных медицинских исследованиях. Медгиз. М., 1955.
- Брайцева М. Д. Хирургия, 1957, 7, 13—19.
- Бусалов А. А., Суворова Т. А., Рудерман А. И. Грудная хирургия, 1960, 4, 83—94.
- Бусалов А. А. Выступления в прениях на заседании 25 мая 1960 г. 27-го Всесоюзного съезда хирургов. В кн.: Труды 27-го Всесоюзного съезда хирургов. М., 1962, 249.
- Быков К. М. Исследования по физиологии и патофизиологии пищеварительного аппарата человека. М., 1938.
- Быков К. М. Лекции по физиологии пищеварения. Л., 1940.
- Быков К. М. Кора головного мозга и внутренние органы. М., 1947.
- Быков К. М. и Курцын И. Т. Кортико-висцеральная патология. Медгиз, Л., 1960.
- Воробьев В. П. и Синельников Р. Д. Атлас анатомии человека. Т. III. Медгиз, М.—Л., 1947.
- Гейманович З. И. Врач. дело, 1921, 1—6, 13—15.
- Герцберг Б. Г. Вестн. хир. и погран. обл., 1926, 8, 22, 195—196.
- Герцберг Б. Г. Вестн. хир. и погран. обл., 1926, 21, 165.
- Герцберг Б. Г. Вестн. хир. и погран. обл., 1934, 23, 97—99, 125—129.
- Герцберг Б. Г. Вестн. хир., 1936, 45, 124, 6, 273—273.
- Герцберг Б. Г. Клин. мед., 1940, 18, 6, 124—129.
- Герцберг Б. Г., Рогов А. А. и Рудницкий Н. Б. Вестн. хир., 1937, 50, 133—134; 101—102.
- Герцберг Б. Г., Рогов А. А. и Рудницкий Н. Б. Хирургия, 1937, 12, 64—70.
- Герцен П. А. Сов. хир., 1936, 4, 742—742.
- Гольдштейн Л. М., Прокофьева Е. И., Кевеш Л. Е. и Мезерницкий Е. П. Вопр. онкол., 1961, 8, 12, 31—37.
- Даниленко С. С. Вестн. оторинолар., 1949, 6, 16—68.

- Даннелян Г. А. Спазм кардии. Диффузное расширение пищевода. Вопросы рентгенологии и онкологии. Труды Института рентгенологии и онкологии АМН Арм. ССР, 1960, IV—V, 71—79.
- Дейнека М. Я. Хирургия, 1953, 8, 62—66.
- Диллон Я. Г. Хирургия, 1938, 11, 151—153.
- Дмоховский В. В. Основы рентгенотехники. Медгиз, 1960.
- Долго-Сабуров Б. А. Анастомозы артерий и вен человека. Л., 1946.
- Домбровская Е. А. Вестн. отоларингол., 1957, 4, 85—88.
- Еланский Н. Н. Вестн. хир. и погран. обл., 1928, 14, 42, 158—159.
- Еланский Н. Н. Хирургия, 1956, 4, 33—41.
- Ерохина Л. Г. Журн. невропатол. и психиатр., 1956, 7, 543—547.
- Жданов Д. А. Общая анатомия и физиология лимфатической системы. Медгиз, Л., 1952.
- Жданов Д. А. Арх. анат., гистол. и эмбриол., 1955, 32, 3, 28—34.
- Заварзин А. Л. и Щелкунов С. И. Руководство по гистологии. Медгиз, 1954.
- Заков С. Б. О кардиоспазме. Сборник трудов, посвященный 40-летию юбилею проф. Н. Е. Штерн. Саратов, 1941, 120—132.
- Заруханьян В. О. и Геворкян Л. А. Хирургия, 1960, 31, 1, 107—109.
- Зиверт К. Н. Кардиоспазм и его лечение. Дисс. Томск, 1941.
- Зиверт К. Н. Об этиопатогенезе и лечении кардиоспазма. Труды Томского медицинского института. Томск, 1946, 13, 239—242.
- Зиверт К. Н. Спазм и стеноз кардии. Дисс. Томск, 1947.
- Зиверт К. Н. Спазм и стеноз кардии. Тезисы докладов 27-го Всесоюзного съезда хирургов. М., 1960, 40—40.
- Иванов В. А. и Молоденков М. Н. К учению о кардиоспазме. Тезисы докладов 27-го Всесоюзного съезда хирургов. М., 1960, 36—38.
- Иванченко В. П. Симпатические нервы грудного отдела пищевода. В кн.: Сборник работ кафедры нормальной анатомии и кафедры топографической анатомии Томского медицинского института, 1958, 87.
- Иорданская Н. И. Изменения экстра- и интрамуральной нервной системы при кардиоспазме. Труды областной клинической больницы. Волгоград, 1960, 2, 99—108.
- Иорданская Н. И. Непосредственные и отдаленные результаты хирургического лечения кардиоспазма. Дисс. Волгоград, 1961.
- Иорданская Н. И. Казанск. мед. журн., 1961, 2, 49, 51.
- Каган Е. М. Клинико-рентгенологическая диагностика грыж пищеводного отверстия диафрагмы. Дисс., 1948.
- Казанский В. И. Рак верхнего отдела желудка с переходом на пищевод. В кн.: VIII Международный противораковый конгресс. Тезисы докладов. М., 1962, 149—249.
- Каминский Л. С. Обработка клинических и лабораторных данных. Медгиз, Л., 1959.
- Карамышев Ф. И., Корейша С. А. Тер. арх., 1955, 27, 1, 63—65.
- Китаев Ф. Н. К иннервации глотательных движений. Казань, 1908.
- Козлов И. М. Санитарная статистика. Медгиз, 1949.
- Козлова Г. В. О лимфатической системе пищевода. Дисс., 1953.
- Колесов В. И. Вестн. хир. им. Грекова, 1961, 86, 1, 7—16.
- Коломийченко М. И. Нов. хир. архив, 1962, 4, 3—10.
- Королев Б. А. К результатам хирургического лечения кардиоспазма. В кн.: Вопросы хирургии войны и абдоминальной хирургии. Горький, 1946, 620—629.
- Крестовский В. В. Вестн. хир., 1935, 39, 110—111.
- Крестовский В. В. Нов. хир. архив, 1936, 37, 145, 31—38.
- Купчинская И. К. К вопросу об этиопатогенезе и лечении кардиоспазма. Труды медицинского факультета Каунасского университета. Каунас, 1950, 103—109.

- Лаврентьев Б. И. Морфология чувствительной иннервации внутренних органов. Медгиз, М., 1947.
- Лендрум Т. Клин. мед., 1937, 15, 9, 318.
- Лурья Р. А. Болезни пищевода и желудка. М.—Л., 1941, 39—40.
- Лунд Р. Случай идиопатического расширения пищевода, сопровождающийся вторичным сужением в расширенной части. В кн.: 35 лет научной деятельности проф. Воячека. Л., 1936, 565—566.
- Лысенков Н. К. Нормальная анатомия человека. М., 1943.
- Мамтавришвили О. Г. Хирургия, 1960, 38, 1, 81—84.
- Маркизов Ф. П. Венозная система глотки, пищевода и желудка человека и некоторых позвоночных животных. Дисс. Л., 1949.
- Мирганиев Ш. М. Анатомо-функциональные основы рентгенологического изображения области кардии. Изд. «Медицина» Узбекской ССР, Ташкент, 1965.
- Мирганиев Ш. М. Рентгенокинематографические наблюдения над эзофагокардиальным переходом. Клин. мед., 1963, 4, 8.
- Мирганиев Ш. М. Клин. мед., 1963, 8, 108.
- Мирганиев Ш. М. Вестн. рентгенол. и радиол., 1963, 5.
- Моргенштерн А. З. Материалы к изучению ахалазии пищевода. Дисс. М., 1963.
- Моргенштерн А. З. Клин. мед., 1962, 8, 28—33.
- Моргенштерн А. З. и Суворова Т. А. Грудная хирургия, 1963, 2.
- Моргенштерн А. З. и Мирганиев Ш. М. Мед. журн. Узб., 1963, 8.
- Морозов Д. С. Анатомия пищевода. К изучению о раковом сужении этого органа и его лечению катетеризацией, электролизом и гастростомией. Дисс., 1887.
- Нисневич Л. М. Некоторые анатомические данные о кардиальной области. Сборник трудов посвященный 30-летию деятельности А. Г. Савиных. Томск, 1948, 94—105.
- Оппель В. А. Труды 20-го съезда российских хирургов. М., 1929, 222.
- Осипкова Т. К. Рентгенодиагностика кардиоспазма. Дисс. Л., 1953.
- Павлов И. П. О смерти животных вследствие перерезки блуждающих нервов. Полное собрание сочинений. М.—Л., 1940, 1, 280, 326—329, 342, 344.
- Первушин В. Ю. Арх. анат., гистол. и эмбриол., 1959, 4, 28—36.
- Петровский Б. В. Хирургия, 1957, 2, 3—10.
- Петровский Б. В. Хирургия, 1957, 11, 49.
- Петровский Б. В. Кардиоспазм и его хирургическое лечение. В кн.: Труды 27-го Всесоюзного съезда хирургов 23—28 мая 1960 г. М., 1962, 162—173.
- Петровский Б. В., Рабкин И. Х., Мусатова А. В., Белякова Л. И. Вопр. онкол., 1961, 8, 12, 38—41.
- Покрышкин И. И. Нов. хир. арх., 1938, 41, 164, 512—574.
- Полянцев А. А. Грудная хирургия, 1959, 6, 81—86.
- Полянцев А. А. Хирургическое лечение рака и доброкачественных стенозов пищевода. Медгиз, 1960.
- Раскина-Брауде М. Сов. педиатрия, 1935, 1, 93—95.
- Рейнберг С. А. Предисловие к кн.: Ш. М. Мирганиев, Анатомо-функциональные основы рентгенологического изображения области кардии. Изд. «Медицина» Узбекской ССР, Ташкент, 1965, 3—6.
- Рейнберг С. А. и Алиев Б. М. Вестн. рентгенол. и радиол., 1962, 6, 45—51.
- Ровнов А. С. и Франк-Каменецкий Л. З. Нов. хир. архив, 1929, 19, 4, 497—500.
- Роднаев Э. Р. Кардиоспазм и идиопатическое расширение пищевода. Труды Московского медицинского института. М.—Л., 1935, 1, 1, 135—152.

- Рубани П. Наш опыт лечения сужений пищевода неопухолевого происхождения. В кн.: Труды 27-го Всесоюзного съезда хирургов 23—28 мая 1960 г. М., 1962, 224—226.
- Рудерман А. И. Материалы к изучению рака пищевода (клиника, рентгенодиагностика, рентгенотерапия). Дисс. М., 1953.
- Савиных А. Г. Эзофагогастростомия при лечении кардиоспазма. Анналы Института имени Склифосовского. М., 1942, 1, 82—111.
- Савицкий А. И. Сов. мед., 1937, 5, 18—22.
- Савицкий А. И. Сов. мед., 1937, 4, 14—19.
- Савицкий А. И. Кардиоспазм. В кн.: А. И. Савицкий. Клиническая эзофагоскопия. М.—Л., 1940, 136—160.
- Симонсон С. Г. Вестн. рентгенол. и радиол., 1926, 11, 277—278.
- Скипин Г. В. Об иннервации мускулатуры пищевода. Физиол. журн. СССР им. Сеченова, 1958, 44, 5, 481—484.
- Суворова Т. А. Диафрагмальная пластика в хирургии доброкачественных заболеваний пищевода. Дисс. М., 1959.
- Суворова Т. А. Кардиоспазм. БМЭ. М., 1959, 12, 307—325.
- Суворова Т. А. О патогенезе и хирургическом лечении ахалазии кардии. В кн.: Труды 27-го Всесоюзного съезда хирургов 23—28 мая 1960 г. М., 1962, 191—193.
- Суворова Т. А. и Рудерман А. И. Хирургия, 1958, 12, 123—124.
- Стовичек Г. В. Прямые ветви пограничных симпатических стволов к пищеводу. В кн.: Сборник научных работ, посвященных 10-летию Ярославского медицинского института, 1944—1954. Ярославль, 1954, 269—272.
- Стовичек Г. В. Топография нервов и формирование поверхностных нервных сплетений на пищеводе человека. Дисс., 1954.
- Стоянов К. А. К лечению кардиоспазма. В кн.: Труды 27-го Всесоюзного съезда хирургов 23—28 мая 1960 г. М., 1962, 241—242.
- Ступников С. Я. Хирургия, 1948, 9, 21—28.
- Тагер И. Л. Рентгенологическое исследование при дисфагии. М., 1947.
- Тальман И. М. К вопросу о кардиоспазме и его хирургическом лечении. Сборник 40-летия научной деятельности С. П. Федорова. М.—Л., 1933, 303—308.
- Тальман И. М. Еще к вопросу о хирургическом лечении кардиоспазма. Сборник трудов памяти В. И. Добротворского. Л., 1938, 167—169.
- Тальман И. М. Вестн. хир., 1953, 73, 1, 51.
- Тальман И. М. Вестн. хир., 1956, 12, 138.
- Тальман И. М. Грудная хирургия, 1959, 2, 126.
- Тамбовцев А. Н. О едином механизме сокращений пищеварительной трубки. В кн.: Омский филиал Всесоюзного общества физиологов, биохимиков, фармакологов. Сборник трудов. В. 1, 1958, 387—390.
- Тихомирова Л. Д. Функциональная характеристика кардиального отдела пищевода при нарушении высшей нервной деятельности. Дисс., 1955.
- Тонков В. Н. Учебник анатомии. Т. II. Медгиз, 1956.
- Торек И. и Надь Е. Морфологическо-функциональные исследования области кардии при помощи электроннооптического усилителя. Радиология, диагностика, 1961, 2, 2, 146—150.
- Федоров С. П. Клинические лекции по хирургии кардиоспазма. М.—Л., 1923, 105—115.
- Федорова О. Д. Некоторые вопросы хирургического лечения кардиоспазма. Дисс., 1958.
- Федорова О. Д. Нов. хир. архив, 1962, 4, 11—16.
- Фединец А. В. Хирургия, 1962, 1, 123—125.
- Фельдман А. И. Болезни пищевода. М., 1949.
- Финкельштейн С. И. О методике рентгенокимографического анализа перистальтики. В кн.: Вопросы методики рентгенологического исследования. Изд. ЦИУ. М., 1961, 221—229.
- Хиас М. Л. Арх. анат., гистол. и эмбриол., 1958, 35, 4, 25—32.

- Хлебников В. В. К вопросу о внутриорганном артериальном кровообращении пищевода. В кн.: Саратовский государственный медицинский институт. 20-я научная сессия. Тезисы автореф., 328—329. Саратов, 1953.
- Чайков И. М. Вестн. хир., 1933, 29, 41—59.
- Чайков И. М. Хирургия, 1957, 11, 119.
- Чачава М. И. Вестн. хир., 1952, 1, 34—37.
- Чеботарев Д. Ф. Кардиоспазм, расширение и удлинение пищевода. Труды IV Украинского съезда терапевтов. Харьков, 1939, 312—314.
- Чеботарев Д. Ф. Казанск. мед. журн., 1940, 2, 32—35.
- Черкасский М. А. Моторика пищевода у больных язвенной болезнью и гастритом. В кн.: Курский медицинский институт. Итоги 25-й научной сессии. Основные положения докладов, 1958, 90—92.
- Черкасский М. А. и Мошкин В. В. Графическая регистрация перистальтической деятельности пищевода с помощью зондо-баллонной методики. Труды Курского медицинского института, 1956, в. II, 288—291.
- Четвериков Н. С. К патогенезу спазма пищевода. Русс. клин., 1926, 6, 28, 18—18.
- Шамаева Г. Г. Электроннооптический усилитель в рентгенотехнике. Тезисы докладов 7-го Всесоюзного съезда рентгенологов и радиологов. 3-я сессия. Саратов, 1958, 21—22.
- Шевченко И. Т. Кардиоспазм. В кн.: Рак пищевода и предшествующие заболевания. Киев, 1950, 129—134.
- Шевченко Н. М. Нов. хир. арх., 1962, 4, 21—25.
- Шехтер И. А. и Дмоховский В. В. Вестн. рентгенол. и радиол., 1957, 3, 88—93.
- Шехтер И. А., Каган Е. М., Зубчук Н. В. Возможности и перспективы использования кинематографии в рентгенодиагностике. В кн.: Сокращенные доклады Межобластной научно-практической конференции рентгенологов и радиологов. М., 1960, 49—51.

#### б) Иностранная

- Adams C. W., Brain R. H., Ellis F. C., Kauntze R. a. Trousseau J. A. Guy's Hosp. Rep., 1961, 110, 191—236.
- Adams C., Trousseau J. Clin. Science, 1960, 19, 473—483.
- Alcantara, Gomes de. Z. Thropan. med. Parasitol., 1959, 10, 3, 296—303.
- Alnor P. Zbl. Chir., 1956, 81, 1441—1444.
- Allcock G. a. Berridge F. R. Brit. J. Radiol., 1956, 29, 346, 560—562.
- Alvarez W. C. The mechanics of the digestive tract. New York, 1928.
- Andersen C. B., Holman B., Olsen A. M. J. A. M. A., 1953, 151, 8, 608—612.
- Andersen A. F. R. Office gastroenterology. Philadelphia—London, 1958, 174—213.
- Anderson D. E. Laryngoscope, 1954, 64, 3, 183—189.
- Andory A. Lancet, 1961, 25, Nov., 2, 1183—1184.
- Babkin B. Normale und pathologische Physiologie der Verdauung und Verdauungsapparates. Bearb. von B. P. Babkin. Bd. III. Leipzig, 1927.
- Baer P., Sicher K. Brit. J. Radiol., 1947, 20, 240, 528—532.
- Banzi G. E., Damiani R. Arch. Ital. Mal. Appar. Digest., 1955, 21, 3—25.
- Barclay E. The digestive tract. London, 1936.
- Bard L. Arch. Mal. App. Dig., 1919, 10, 116—119.
- Barlow D. Brit. J. Surg., 1961, 48, 212, 642—645.
- Barnes W. A., Sleisinger M. H. Surg. Clin. North Am., 1958, April, 331—349.
- Barriatti R., Taccani C. Arch. Chir. Tor., 1952, 9, 1—16.
- Barriatti R., Taccani C., Laffagnini B. La funzioni motorica dell'esophago. Padova, 1952.



- Barsack S. *Radiology*, 1944, 42, 3, 220—223.
- Barsony T., Polgar F. *Fortschr. Roentgenstr.*, 1927, 36, 5, 593—602.
- Bartelheimer H., Jonson H. *Dtsch. Arch. klin. Med.*, 1950, 197, 5, 578—588.
- Bassler A. *N. Y. State J. Med.*, 1914, 14, 9—14.
- Becker R., Oppenheimer K. *Normale und pathologische Funktionen der Verdauungsorgane in Roentgenbild*. Leipzig, 1931.
- Belloni C. *Bull. Chir. Thorac.*, 1960, 17, 11, 241—247.
- Bendick A. I. *Gastroenterol.*, 1953, 20, 7, 492—498.
- Berchtold R. *Schweiz. med. Wschr.*, 1960, 20, 527—529.
- Bivetti Ch. *Radiol. Clin.*, 1959, 28, 324—325.
- Blaha H. *Med. Klin.*, 1961, 56, 30, 1301—1304.
- Blank L., Pew W. L. *Am. J. Roentgenol. Radium Ther. a. Nucl. Med.*, 1956, 76, 3, 540—550.
- Bordasch F. *Brun's Beitr.*, 1951, 182, 3, 304—313.
- Botha G. S. M. *South Afr. Med. J.*, 1959, 33, 44, 915—920.
- Botha G. S. M. *Lancet*, 1957, 6970, 659—662.
- Braun O. *Wien. klin. Wschr.*, 1950, 49, 913—914.
- Braun H., Mex W. *Fortschr. Roentgenstr.*, 1959, 91, 3, 404—406.
- Breakey A. S., Dother C. T., Steinberg G. *New Engl. Med. J.*, 1951, 245, 12, 441—447.
- Brombart M. *La radiologie clinique de l'oesophage*. Paris, 1956.
- Brommer W. *Med. Klin.*, 1960, 31, 1353—1354.
- Buchheim E., Maurer H. G. *Fortschr. Roentgenstr.*, 1961, 95, 5, 610—623.
- Butin J. W., Olsen A. M., Moersch H. Y., Code C. F. *Gastroenterology*, 1953, 23, 2, 278—291.
- Cannon W., Mosher A. *Am. J. Physiol.*, 1898, 1, 435—443.
- Camara-Lopes L. H. *Am. J. Dig. Dis.*, 1961, 6, 8, 742—756.
- Caudardjes G., Buguion M. *Schweiz. med. Wschr.*, 1959, 3, 72—76.
- Carlson A. J., Luckhardt A. B. *Am. J. Physiol.*, 1914, 33, 126—134.
- Carry E. В кн.: *Collected Papers of the Mayo Clinic and the Mayo Foundation*. Philadelphia, 1960, v. 52, 1—8, 196.
- Casper H., Kraus R. *Fortschr. Roentgenstr.*, 1959, 30, 1, 62—68.
- Ceccarelli G., Menghetti E. *Rev. VI Congr. Nat. Chir. Thorac.*, 1958, v. 1, 127—134.
- Cocchi U. *Radiol. Clin.*, 1948, 17, 141—144.
- Cocchi U. *Fortschr. Roentgenstr.*, 1955, 82, 2, 184—195.
- Code Ch. T. *Postgraduate Med.*, 1959, 26, 3, 265—271.
- Code Ch. F., Creamer B., Schlegel I. M., Olsen A. M. a. oth. *An atlas of esophageal motility in health and diseases*. Springfield, 1958.
- Code Ch. F., Schlegel J. M., Kelly M., Olsen A. M., Ellis F. H. *Proc. Staff. Meet. Mayo Clin.*, 1960, 35, 4, 391—399.
- Conheim F. *Die Physiologie der Verdauung und Ernährung*. Wien, 1908.
- Correa N. A. *Cit. Kirschner und Nordmann. Die Chirurgie*. Berlin, 1941.
- Cimmino Ch. V. *Virginia*, 1959, 86, 5, 248—263.
- Crinchlow T. *Brit. J. Radiol.*, 1956, 29, 346, 546—556.
- Cross F. *Surgery*, 1952, 31, 5, 647—653.
- Dahmann H. *Ztschr. Hals, Nasen- u. Ohrenheilk.*, 1931, 28, 262—292.
- Damiani R., Possati L. *Ann. Ital. Chir.*, 1957, 34, 4, 237—266.
- Davis E. D. D. *J. Laring. a. otol.*, 1957, 71, 7, 471—485.
- Deloyers L., Dupre A., Brombart M. *Acta Chir. Belg.*, 1959, Suppl. II, 147—148.
- Donaldson L. *Surg. Clin. North. Am.*, 1951, 31, 1, 21—38.
- Dornhorst A., Harrison K., Pierce I. *Lancet*, 1954, 1, 695—698.
- Dradstedt L. R., Harper P. W. a. oth. *Ann. Surg.*, 1947, 126, 687—699.
- Dumm A., Som M. L., Schatzki R., Amendola F. H. *N. Y. Med. J.*, 1961, 61, 22, 3823—3843.

- Eberl J. Fortschr. Roentgenstr., 1954, 81, 3, 270—275.  
 Eberl J. Wien. klin. Wschr., 1951, 63, 67—67.  
 Eift A. W., Imdall H., Jesdinsky H. J., Jorgens H. Klin. Wschr., 1961, 39, 13, 699—707.  
 Einhorn M. Med. Rec., 1888, 34, 751—753.  
 Ellis F., Kauntze R., Nigthingale A. a. oth. Quart. J. Med., 1960, 29, 114, 305—312.  
 Ellis F., Olsen A. M. a. oth. JAMA, 1958, 166, 1, 29—36.  
 Ellis F., Kauntze R. a. oth. Brit. J. Surg., 1960, 47, 205, 466—472.  
 Etzel E. Guy's Hosp. Rep., 1937, 87, 158—174.  
 Etzel E. Am. J. Med. Sci., 1942, 203, 1—3, 87—100.  
 Ehrenhaft J. L. J. Thor. Surg., 1953, 25, 1, 15.  
 Ewald C. A. Dtsch. med. Wschr., 1907, 33, 1036—1038.  
 Faaïjer W. Kardiospasmus und sonstige Oesophaguserkrankungen. Leiden, 1918.  
 Fagge. Cit. Tanner and Smithers, Tumours of the oesophagus. London, 1961.  
 Farrar J. T., Bernstein J. S. Gastroenterology, 1958, 35, 6, 603—611.  
 Feldman M. Clinical roentgenology of the digestive tract. Baltimore, 1957.  
 Felson B. Fundamental fo chest roentgenology. Philadelphia—London, 1961.  
 Field C. E. Lancet, 1940, 848—851.  
 Flood Ch. A., Colcher H., Mathers J. Gastroenterology, 1958, 34, 3, 410—420.  
 Friedberg S. Ann. Otol. Rhin. Laryng., 1950, 59, 3, 751—758.  
 Fry D. L., Stead W. W., Ebert P. a. oth. J. Laborat. clin. Med., 1952, 40, 5, 664—673.  
 Fulde E. Dtsch. Ztschr. Biol., 1925, 83, 309—319.  
 Fulde E. Arch. klin. Chir., 1934, 180, 540—542.  
 Fulde E. Dtsch. Ztschr. Chir., 1934, 242, 580—599.  
 Fyke F., Code Ch., Schlegel J. Gastroenterologia, 1956, 86, 3, 135—150.  
 Gahagan Th. Surg. Gynec. Obst., 1962, 114, 3, 293—303.  
 Gauer O., Gienapp. Science, 1950, 112, 2910, 404—405.  
 Gore J., Lam C. R. J. Thorac. Surg., 1952, 24, 43—49.  
 Grieco R. V., Bartone N. F. Am. J. Surg., 1957, 93, 2, 163—182.  
 Gregoire R. Medicine, 1924, 25, 6, 19—19.  
 Gregoire R. Mem. Acad. Chir., 1936, 62, 920—920.  
 Grenshaw J. F., Boher R. Y. Gastroenterology, 1953, 25, 385—392.  
 Grimson R., Reewes R. a. oth. Surgery, 1946, 20, 94—103.  
 Griessmann H. Thoraxchirurgie, 1956, 4, 1, 34—41.  
 Guiser J. Presse Méd., 1934, 41, 840—843.  
 Hacker R., Lotheisen G. В кн.: Garze u. and. Handbuch der praktischen Chirurgie. Stuttgart, 1924, Bd. II, 454—468.  
 Hacker R., Lotheisen G. Chirurgie der Speiseröhre. Stuttgart, 1926.  
 Hauthorne H. R., Davis H. L. Surg. Clin. North Am., 1951, 31, 1669—1682.  
 Hayek H. Ztschr. Anat., 1933, 100, 218—255.  
 Hayriegel H. Radiological study of the esophagus. Philadelphia, 1962.  
 Hayward Y. Thorax, 1961, 3, 16, 1, 36—56.  
 Heller E. Med. Welt, 1932, 6, 1675—1671.  
 Heller E. Zbl. Chir., 1952, 11, 458—459.  
 Heyrowsky H. Wien. med. Wschr., 1927, 11, 1644—1652.  
 Hightower N. C. Am. J. Surg., 1957, 93, 2, 154—162.  
 Hightower N., Olsen A., Moersch H. Gastroenterology, 1954, 26, 592—600.  
 Holder E., Grinschl H. Langenbeck's Arch. klin. Chir., 1960, 293, 5, 623—634.

- Hoover W. *Ann. Otol. Rhin. Laryng.*, 1950, 59, 3, 760—809.
- Hurst A. F. *Brit. Med. J.*, 1914, 2, 1062—1062.
- Hurst A. F. *Essays and addresses on digestive and nervous diseases and on Addison anaemia and asthma*. N.Y. U.S.A., 1924.
- Hurst A. F. *Lancet*, 1927, 1, 618—618; 667—667.
- Hurst A. F. *Quart. J. Med.*, 1930, 23, 491—508.
- Ingelfinger F. Y. *Advances Intern. Med.*, 1956, 8, 11—40.
- Ingelfinger F. Y. *Gastroenterology*, 1961, 41, 3, 2, 264—276.
- Jackson C. *Laryngoscope*, 1922, 32, 136, 139—142.
- Janker R. *Roentgenologische Funktions-diagnostik mittels Serienaufnahmen und Kinematographie*. Wuppertal, 1954, Bd I—II.
- Johnston A. S. *Proc. Roy. Soc. Med.*, 1956, 49, 8, 529—544.
- Kao-Hwang J. *Appl. Physiol.*, 1954, 6, 781—789.
- Kaufmann R., Kienböck R. *Wien. klin. Wschr.*, 1909, 35, 1199—1206; 36, 1235—1240.
- Kay E. B. J. *Thorac. Surg.*, 1952, 25, 1, 1—15.
- Kelly E. *New Engl. J. Med.*, 1961, 265, 25, 1306—1307.
- Kilian H. B. *кн.: M. Kirschner u. O. Nordmann. Die Chirurgie*. Berlin, 1941.
- Klayman M. *Ann. Intern. Med.*, 1955, 33, 43—57.
- Köberle F. *Gastroenterology*, 1958, 34, 3, 460—465.
- Koeberle G., Penha P. *Ztschr. Tropenmed. Parasit.*, 1959, 10, 3, 291—295.
- Kramer P., Ingelfinger F. *Gastroenterology*, 1951, 19, 242—253.
- Kramer P., Ingelfinger F. *Am. J. Med.*, 1949, 7, 11, 168—173.
- Kraus F. *Dtsch. med. Wschr.*, 1912, 38, 333—335.
- Kraus R. *Funktionelle Roentgendiagnostik des Mediastinums am Beispiel der Bronchialkarzinom demonstriert*. Stuttgart, 1958.
- Kraus R., Hübner B. *9 Intern. Congr. of Radiol. Stuttgart*, 1960, v. 1, 293—297.
- Kraus R., Strnad F. *Thoraxchirurgie*, 1955, 3, 4, 319—333.
- Kronecker H., Meltzer S. *Arch. Anat. u. Physiol.*, 1883.
- Lambling A., Bader J. et al. *Gastroenterologia*, 1956, 86, 3, 151—161.
- Lanzara A., Tonelli L. *Boll. Atti Acad. Med. Roma*, 1950—51, 40, 2151—2162.
- Lanzara A. *Riforma Med.*, 1956, 70, 613—618.
- Leccour I. H. R. *Les spasmes étagés de l'oesophage*. Paris, 1949.
- Lerche W. *The esophagus and pharynx in action*. Springfield, 1950.
- Listerud M. B., Harkins H. N. *Arch. Surgery*, 1956, 76, 5, 835—842.
- Lorber S. H., Shay H. *Gastroenterology*, 1955, 28, 5, 697—714.
- Lotheissen G. *Münch. med. Wschr.*, 1934, 2, 41—45.
- Luschka H. *Der Schlund des Menschen*. Tübingen, 1868.
- Magendie F. *Elementary compendium of physiology*. Transl. from French. Philadelphia, 1824.
- Mahlo A. *Medizinische Klinik*, 1957, 5, 171—175.
- Maingot K. *Postgraduate M. J.*, 1944, 20, 278—281.
- Mayerslach H. *Ztschr. Zellforsch.*, 1954, 40, 5, 425—458.
- McHardy C. *Current gastroenterology*. New York, 1962.
- Meltzer S. *Das Schluckzentrum, seine Irradiation und die allgemeine Bedeutung derselben*. Diss. Berlin, 1882.
- Meltzer S. *Berlin Klin. Wschr.*, 1888, 8, 140—143; 9, 173—175.
- Mikulicz J. *Mitt. a. d. Grenzgeb. Med. u. Chir.*, 1903, 12, 569—601.
- Mikulicz J. *Dtsch. med. Wschr.*, 1904, 2, 50—54.
- Moersch R. N. *кн.: McHardy. Current gastroenterology*. New York, 1962.
- Moersch H. J., Camp J. D. *Ann. Otol., Rhin., Laryng.*, 1934, 43, 6, 1165—1173.
- Moersch R. N., Ellis F. H. *Surg., Gyn., Obst.*, 1959, 108, 4, 476—487.


- Monges H. Gastroenterologia, 1960, 93, 1, 46—55.  
 Moses W. R. New Engl. J. Med., 1947, 237, 603—610.  
 Mosher H. P. Laryngoscope, 1922, 32, 348—362.  
 Mosher H. P. Proc. Intern. Postgrad. Med. Assoc. North Am., 1931, 6, 95—104.  
 Mosher H. P., Gregoire C. Ann. Otol. Rhin. Laryng., 1928, 37, 12—70.  
 Mosso A. Moleschott. Mitteilungen, 1874, 11, 4, 323—352.  
 Mosso A. Naturlehre des Menschen und Tiere, 1876, 11, 327—340.  
 Müller-Botha G. E. Brit. J. Surg., 1958, 45, 194, 569—580.  
 Mustard R. Canad. Med. Ass. J., 1957, 21, 5, 470—481.  
 Nauta J. Gastroenterology, 1956, 86, 3, 219—232.  
 Negler R., Spiro H. Gastroenterology, 1961, 40, 10, 405—407.  
 Nemours-Auguste S. J. Radiol. et Electrol., 1953, 34, 678—682.  
 Neumann A. Zbl. Grenzgeb. Med. Chir., 1900, 3, 166, 250—314.  
 Nisser R. В кн.: Handbuch der Thoraxchirurgie. Red. Derra E., 1958, Bd III, 883—1077.  
 Oberdahlhoff K. u. and. Klinische Röntgendiagnostik chirurgischer Erkrankungen. Berlin, 1959, B. I—II.  
 Olsen A. M., Code Ch. F. a. oth. J. A. M. A., 1960, 172, 4, 319—324.  
 Palmer E. D. Radiology, 1956, 67, 79—83.  
 Palugyay I. В кн.: Holzkecht G. Handbuch der Theorie und Klinik d. Roentgenkunde. Wien, 1934, Bd III.  
 Paul A. T., Palawela G. D. Postgraduate Med. J., 1961, Sept. 37, 514—522.  
 Paessler H. Chirurgie, 1936, 2, 41—55.  
 Perry C. Cit. Hurst.  
 Pert J. H., Davidson M. a. oth. J. clin. Invest., 1959, 38, 2, 397—406.  
 Pizzetti I. Arch. Chir. Torac., 1957, 14, 3, 489—513.  
 Plaget F., Tonillet I. J. Méd. Lion., 1959, 40, 955, 951—967.  
 Plummer H., Vinson P. Med. Clin. North Am., 1921, 5, 355—369.  
 Potsaid M. S., Irie G. a. oth. Radiology, 1961, 76, 2, 262—263.  
 Poppel M., Lentino W., Zaino C. J. A. M. A., 1956, 161, 3, 196—198.  
 Poppel M., Zaino C. a. oth. Radiology, 1955, 64, 5, 960—700.  
 Porcher P. J. Belge Radiol., 1956, 39, 155—162.  
 Potter S., Rasmussen I. a. oth. J. Thorac. Surg., 1956, 31, 5, 543—547.  
 Pribram B. Arch. klin. Chir., 1922, 120, 2, 207—261.  
 Puppel J. J. Thorac. Surg., 1950, 19, 3, 371—389.  
 Puppel J. J. Thorac. Surg., 1953, 25, 1, 13—15.  
 Rake G. W. Guy's Hosp. Rep., 1926, 76, 145—152.  
 Reiter H. Brun's Beitr. klin. Chir., 1959, 199, 1, 1—22.  
 Rider A., Moeller H. В кн.: McHardy. Current gastroenterology, 1962, 26—34.  
 Rider A., Moeller H. a. oth. Arch. Surg., 1960, 80, 4, 545—553.  
 Rieder W. Dtsch. Ztschr. Chir., 1930, 222, 47—65.  
 Rinaldi L. Boll. Mallat. Orecchio, Gola, Naso, 1960, 75, 2, 123—149.  
 Robert F., Hoffmann Th. Fortschr. Roentgenstr., 1954, 81, 3, 255—270.  
 Rolleston H. P. J. Path. Soc. London, 1896, 47.  
 Root H. D. Surgery, 1958, 43, 2, 270—281.  
 Rossetti M. Thoraxchirurgie, 1957, 4, 5, 379—413.  
 Roux Le B. T. Brit. J. Surgery, 1961, 48, 212, 619—635.  
 Sargnon E. Rev. Laryngol., 1922, 43, 335—401.  
 Sargnon E. Ann. Mal. Oreill., Laryng., 1924, 43, 1193—1198.  
 Sauerbruch F. В кн.: Chirurgie der Brustorgane. Berlin, 1928, Bd II.  
 Scott W. Ann. Surg., 1945, 122, 4, 582—605.  
 Schatzki R. Acta Radiol., 1933, Suppl. 18, 67—76.  
 Schinz H. R. u. and. Lehrbuch der Roentgendiagnostik. Stuttgart, 1952, Bd III—IV.  
 Schmidt W. Chirurg., 1956, 6, 268—279.  
 Schreiber. Cit. Babkin B. P.

- Siebert Th., Stein a. oth. *Am. J. Roentgenol.*, 1959, 81, 4, 570—575.
- Sifers E., Crile G. *Gastroenterology*, 1950, 16, 2, 466—474.
- Sigel Cl., Hendrix Tr. *Bull. Johns Hopk. Hosp.*, 1961, 108, 5, 279—307.
- Slesinger M., Steinberg H. a. oth. *Gastroenterology*, 1959, 25, 3, 333—348.
- Soulas A. *Ann. Oto-Laryng.*, 1956, 73, 3, 167—170.
- Standacher V., Belli L. *Arch. Ital. Mal. App. Dig.*, 1950, 16, 383—392.
- Starck H. *Fortschr. Roentgenstr.*, 1925, 33, 4, 504—509.
- Starck H. *Dtsch. med. Wschr.*, 1928, 29, 1196—1199.
- Starck H. *Chirurg.*, 1934, 6, 697—703.
- Starck H. *Med. Klin.*, 1948, 24, 43, 712—713.
- Starck H. *Fortschr. Roentgenstr.*, 1950, 73, 1, 90—100.
- Steicher F., Heller E., Pevitch M. *Surgery*, 1960, 47, 5, 846—876.
- Sweet R. H. J. *Thorac. Surg.*, 1951, 22, 3, 267—268.
- Sweet R. H. *New Engl. J. Med.*, 1956, 254, 87—95.
- Sweet R. H. *J. Clin. North Am.*, 1947, 27, 1128—1135.
- Taber R. E. J. *Thor. Surg.*, 1954, 28, 3, 256—256.
- Tanner N., Smithers D. *Gastroenterology*, 1948, 10, 96—101.
- Templeton F. *Gastroenterology*, 1958, 35, 5, 498—503.
- Teschendorf W. *Ergebn. d. med. Strahlenforsch.*, 1928, 3, 175—288.
- Teschendorf W. *Lehrbuch der roentgenologischen Differenzialdiagnostik*. Stuttgart, 1954.
- Terracol I. *Cardiospasme permanent du cardia et dilatation dite idiopathique de l'oesophage*. Paris, 1938.
- Terracol I., Sweet R. *Diseases of the asphagus*. Philadelphia—London, 1958.
- Texter E., Snuth H., Szickley J. a. oth. *Gastroenterologia*, 1956, 86, 3, 187—199.
- Texter E. В кн.: McHardy. *Current gastroenterology*, 1962, 71—89.
- Thieding F. *Beitr. klin. Chir.*, 1921, 121, 237—300.
- Tristan T. A., Koerner H. I. a. oth. *Radiology*, 1960, 74, 1, 84—85.
- Turano L. *Fortschr. Roentgenstr.*, 1959, 90, 5, 527—546.
- Turano L. *Megaesofagus*. Roma, 1959.
- Turano L., Curatolo A., Salmoni E. *Rendiconti dell Acad. Naz. del Lincei*, 1958, 25, 1, 736—752.
- Uebermuth H. *Zbl. Chir.*, 1957, 82, 42, 1780—1784.
- Vantrappen G., Liemer M. D. a. oth. *Gastroenterology*, 1958, 35, 6, 592—602.
- Vantrappen G., Van Goldashoven a. oth. *Acta Chir. Belg.*, 1954, Suppl. 11, 54—63. Ref.: *Surgery Gyn. Obst.*
- Vantrappen G., Texter E. a. oth. *Am. J. Med.*, 1960, 28, 564—577.
- Volhaber H. *Zbl. Path.*, 1951, 88, 110—113.
- Wanke R., Schüttemeyer W. *Chirurg.*, 1949, 20, 6, 266—273.
- Wilcox K. *Am. J. Surg.*, 1950, 79, 6, 843—847.
- Wildegans Th. *Zbl. Chir.*, 1953, 78, 21, 904—905.
- Willis Th. *Pharmaceutice rationalis, sive diatriba de medicamentorum operationibus in humano corpore*. London, 1679.
- Wolf B. *Am. J. Gastroenterol.*, 1957, 27, 5, 443—456.
- Wolf B. *J. Mount Sinai Hosp.*, 1960, 27, 4, 404—416.
- Wolf B. *Radiology*, 1961, 76, 6, 903—905.
- Wolf B., Marshak R. a. oth. *J. Mount Sinai Hosp.*, 1958, 25, 167—170.
- Worms G., Leroux R. *Ann. Otol. Laringol.*, 1934, 9, 669—681.
- Wright Y. T. *Brit. J. Radiol.*, 1961, 34, 398, 113—118.
- Zaino C., Poppel M. a. oth. *Am. J. Digest. Dis.*, 1955, 22, 5, 121—128.
- Zaino C., Poppel M. a. oth. *Am. J. Roentgenol.*, 1960, 84, 1045—1048.
- Zilli E. *Policlinico*, 1960, 67, 49, 1787—1793.
- Zeuker F., Ziemsen H. *Cyclopaedia of the practice of medicine*. London, 1878, v. VIII.

## ОГЛАВЛЕНИЕ

Предисловие . . . . .	3
Введение . . . . .	7
Глава I. Краткий очерк анатомии пищевода . . . . .	8
Глава II. Некоторые сведения о физиологии пищевода . . . . .	16
Глава III. Современные представления об ахалазии кардии . . . . .	26
Глава IV. Общая характеристика собственных серий наблюдений . . . . .	41
Глава V. Клиническая симптоматология ахалазии пищевода . . . . .	44
Глава VI. Рентгенологическое исследование при ахалазии пищевода . . . . .	56
Глава VII. Двигательная функция пищевода у больных ахалазией пищевода . . . . .	90
Глава VIII. Возможности дифференциальной диагностики . . . . .	114
Общее заключение . . . . .	142
Основные выводы . . . . .	148
Литература . . . . .	150
а) Отечественная . . . . .	150
б) Иностранная . . . . .	154

~~57276~~



ИНВ. № 2001  
МОРГЕНШТЕРН, АЛЕКСАНДР ЗАХАРОВИЧ  
Ахалазия пищевода

Редактор *М. М. Сальман*      Корректор *Л. В. Ицкович*  
Художественный редактор *Н. И. Сияжкова*  
Техн. редактор *Н. А. Пошкребнева*      Переплет художника *В. М. Полесского*

Сдано в набор 18/VII 1967 г. Подписано к печати 18/X 1967 г. Формат бумаги 60 × 90/16  
10,0 печ. л. (условных 10,0 л.) 9,52 уч.-изд. л. бум. для глуб. печати № 1.  
Тираж 5000 экз. Т15026 МН-58

Издательство «Медицина». Москва, Петроверигский пер., 6/8  
Заказ 506. 11-я типография Главполиграфпрома Комитета по печати при Совете  
Министров СССР. Москва, Нагатинская ул., д. 1.  
Цена 70 коп.