

616.34
3-96

М. А. ЗЫБИНА

ДИАГНОСТИКА
И ЛЕЧЕНИЕ
РАКА
ПРЯМОЙ КИШКИ

М. А. ЗЫБИНА

ДИАГНОСТИКА
И ЛЕЧЕНИЕ
РАКА
ПРЯМОЙ КИШКИ


КИЕВ
«ЗДОРОВ'Я»
1980

616.34
3-96

ББК 55.6
617.3
3—96

УДК 616.351—006.6

616.346



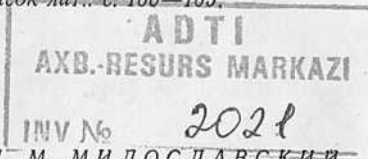Диагностика и лечение рака прямой кишки. ЗЫ-БИНА М. А.— Киев, Здоров'я, 1980.— 168 с.

Автор книги — доктор медицинских наук, старший научный сотрудник Киевского научно-исследовательского рентгено-радиологического и онкологического института.

В книге изложены современные клинико-лабораторные и рентгено-радиологические методики исследования, позволяющие распознавать рак прямой кишки и степень его распространения еще до операции, что имеет важное значение для выбора наиболее рационального объема оперативного вмешательства. Представлены виды комбинированного лечения рака прямой кишки с применением интенсивного и интенсивно-расщепленного предоперационного облучения, а также методики операций повышенного радикализма которые позволяют удалять аорто-подвздошно-тазовые лимфатические узлы, нередко поражаемые метастазами опухоли, и смежные либо отдаленные органы, вовлеченные в опухолевый процесс. Применение комбинированного метода лечения с интенсивным предоперационным облучением и операций повышенного радикализма, комбинированных и расширенных, приводит к уменьшению числа местных рецидивов и увеличивает выживаемость больных.

Книга рассчитана на онкологов, терапевтов, хирургов.

Ил. 56. Табл. 17. Список лит.: с. 160—165.



Рецензенты проф. И. М. МИЛОСЛАВСКИЙ
канд. мед. наук Ю. И. ПАТЮТКО

51300—044
3 1209(04)—80 46.80.4116000000

© Издательство
«Здоров'я», 1980

ОТ АВТОРА

Еще немногим более 20 лет назад рак прямой кишки в нашей стране встречался редко, составляя 2% всех злокачественных опухолей. А. И. Кожевникову в 1956 г. при изучении отечественной литературы за 70 лет удалось собрать сведения лишь о 2538 радикальных операциях, выполненных по поводу рака прямой кишки, причем всего 5 клиник располагали более чем 100 наблюдениями.

За последние 15 лет только в трех учреждениях нашей страны — НИИ проктологии МЗ РСФСР, Ленинградском онкологическом институте им. Н. Н. Петрова и Киевском научно-исследовательском рентгено-радиологическом и онкологическом институте — выполнено более 4000 таких операций.

В настоящее время отмечается рост заболеваемости раком прямой кишки как в СССР в целом, так и в отдельных республиках. Так, на Украине в 1975 г. раком прямой кишки заболело в 2 раза больше людей, чем в 1965 г. Ежегодно в Советском Союзе регистрируется более 16 000 больных с этой локализацией рака.

До сих пор у 25% больных опухоль выявляют в IV стадии заболевания и только каждый третий больной подвергается радикальной операции. Лишь 50% перенесших эти вмешательства переживают 5 лет, остальные умирают в ближайшие годы от рецидивов и метастазов.

Запоздалая диагностика и неутешительные результаты лечения не могут быть объяснены трудностью распознавания, поскольку это одна из наиболее легко диагностируемых опухолей внутренних органов.

Многолетняя работа в специализированном онкопроктологическом отделении, изучение вопросов диагностики и лечения рака прямой кишки убедили нас в том, что большинство врачей общелечебной сети не осведомлены о клинических проявлениях этого заболевания и современных методах его диагностики и лечения.

Недостаточная онкологическая грамотность врачей, игнорирование специальных методов исследования, даже таких простых, как пальцевое и ректороманоскопия, необоснованная уверенность в наличии у больного геморроя, колита, трещины заднего прохода приводят к запоздалому диагнозу, а отсюда и к безуспешному лечению.

Поэтому мы сочли необходимым ознакомить врачей с клиникой этой когда-то редкой локализации злокачественной опухоли, а также методами исследования, которые позволяют своевременно установить диагноз и определить степень распространения опухоли, выбрать адекватный вид лечения.

Причиной неудач хирургического лечения рака прямой кишки является нерадикальное удаление первичной опухоли, оставление лимфатических узлов, пораженных метастазами, а также приживление и рост в операционных ранах рассеянных раковых клеток. Исходя из этого, для повышения эффективности лечения рака прямой кишки в последние годы стали разрабатывать операции повышенного радикализма (расширенные и комбинированные) и применять комбинированное лечение с предоперационным облучением, которое подавляет жизнедеятельность и имплантационную способность опухолевых клеток еще до того, как они будут рассеяны в ходе операции.

Однако новые методы лечения используются лишь в научных институтах Москвы, Ленинграда, Минска, Киева и еще не стали достоянием практических учреждений. В значительной мере это объясняется отсутствием специальных руководств. В вышедших в 1977 г. книгах С. А. Холдина и В. Б. Александрова, посвященных раку прямой кишки, не нашли достаточно полного отражения вопросы комбинированного лечения с использованием предоперационного облучения и расширенных операций.

Стремясь восполнить этот пробел, мы отдельные главы посвятили современным видам операций и комбинированному лечению, использовав данные отечественной и иностранной литературы, а также обобщив опыт лечения 1317 больных. 568 из них подвергли комбинированному лечению с использованием интенсивной пред-

операционной гамма-терапии, которая оказалась более эффективной, чем ранее применявшееся дробно-протяженное облучение.

Задачами современного лечения рака прямой кишки является не только радикальное удаление опухоли, профилактика послеоперационных рецидивов и метастазов, но и социальная реабилитация пациентов. Важно не только то, сколько лет после операции проживет больной, но и как он живет и какую общественную пользу приносит. Целям реабилитации служат сфинктерсохраняющие операции, которые по функциональным и психологическим последствиям не сравнимы с операциями, заканчивающимися созданием пожизненного противестественного заднего прохода. Несмотря на возможность выполнения сберегательных операций у 60% больных без нарушения онкологических принципов, до настоящего времени подавляющему большинству заболевших раком прямой кишки производят экстирпацию органа.

Низкий процент сфинктерсохраняющих операций (20—40%) объясняется тем, что большинство хирургов практических учреждений не знакомы с показаниями к ним и не владеют техникой этих вмешательств. Поэтому мы особое внимание уделили описанию сберегательных операций, особенно эвагинационной методике наложения ректо-сигмоидных и ректо-ободочных анастомозов, которая наилучшим образом обеспечивает восстановление функции сфинктера.

1

КЛИНИЧЕСКИЕ ПРОЯВЛЕНИЯ РАКА ПРЯМОЙ КИШКИ И МЕТОДЫ ЕГО РАСПОЗНАВАНИЯ

РАЗДЕЛ.

Заболеваемость и смертность. Рак прямой кишки в нашей стране составляет 4% всех злокачественных опухолей. В 1975 г., по данным Н. П. Напалкова, Г. Ф. Церковного с соавторами (1978), это заболевание диагностировано у 16 477 человек. В конце этого года на учете в онкологических учреждениях по поводу рака прямой кишки состояло 37 109 больных. В 1974 г. рак прямой кишки стоял на 8-м месте по частоте вместо 9-го, которое занял рак губы.

Наиболее часто рак прямой кишки наблюдается в возрасте старше 50 лет и особенно старше 70 лет (табл. 1).

Обращает на себя внимание, что в возрасте до 50 лет раком прямой кишки болеют чаще женщины, а в возрасте старше 60 лет заболеваемость бóльшая у мужчин. Статистические данные последних лет свидетельствуют о большом среднегодовом темпе прироста рака прямой кишки. По СССР он составляет 7,3% (Н. П. Напалков с соавт., 1977). В УССР в 1975 г. по сравнению с 1970 г. прирост уровня заболеваемости злокачественными опухолями всех локализаций составил 15,7%, причем при раке желудка — 6,6%, легких — 28,3%, молочной железы — 21,9%, опухолях кровеносных органов — 37,5%, а при раке прямой кишки — 43,6%. За 10 лет (с 1963 по 1973 г.) на Украине уровень заболеваемости раком прямой кишки возрос в 2 раза.

Наряду с ростом заболеваемости раком прямой кишки отмечается увеличение смертности. В 1975 г. от рака прямой кишки умерли 13 300 человек (5,2 на 100 000 населения).

В УССР за пятилетие с 1970 по 1975 г. смертность среди мужчин возросла на 40,5%, а среди женщин — на 30,3%. Отмечается ежегодное возрастание удельного веса смертных случаев от рака прямой кишки в структуре смертности от злокачественных опухолей. Так, в СССР

Таблица 1

Возрастно-половые показатели заболеваемости населения СССР раком прямой кишки (на 100 000 жителей)

Годы	Возраст, лет					
	до 30	30—39	40—49	50—59	60—69	70 и старше
<i>Мужчины</i>						
1970	0,2	1,6	3,6	12,6	24,2	34,5
1973	0,2	1,6	4,5	14,5	28,4	42,0
1974	0,2	1,8	4,7	14,7	33,0	42,1
<i>Женщины</i>						
1970	0,1	1,8	5,0	11,6	20,2	25,4
1973	0,2	2,2	5,9	14,1	24,7	27,4
1974	0,2	2,6	6,0	14,2	24,4	29,2

в 1970 г. среди умерших от злокачественных опухолей от рака прямой кишки умерли 2,9%, в 1973 г.— 3,5%, в 1974 г.— 3,8%, в 1975 г.— 3,9%.

Увеличение количества больных раком прямой кишки в последние десятилетия характерно не только для нашей страны, но и других высокоразвитых стран мира: США, Канады, Великобритании, Норвегии, Дании, Финляндии, ГДР, Чехословакии, Польши, Японии и других.

В США рак прямой и ободочной кишок занимает 2-е место после рака легкого и является социальной проблемой, «настоящим национальным бедствием» (Howard, 1968; Cutler и др., 1975). По данным Hammon, Brown (1976), в 1975 г. в Америке зарегистрировано 99 000 новых случаев рака прямой и ободочной кишок (наибольшее среди всех злокачественных опухолей) и 49 000 летальных исходов.

Из приведенных данных ясно, что рак прямой кишки становится серьезной проблемой, и диагностика и лечение этой локализации рака приобретают особую актуальность.

Симптомы. Рак прямой кишки имеет характерную клиническую картину, причем даже в ранних стадиях заболевание редко протекает скрыто.

Мы наблюдали бессимптомное течение болезни лишь у 1,1% больных. Опухоль у них была выявлена при

профилактическом осмотре. Однако при целенаправленном опросе больных удалось выяснить, что они периодически замечали кровь и слизь в кале, но не придавали этому значения.

Опухоль, растущая в прямой кишке, рано нарушает целостность слизистой оболочки, вызывает ее раздражение и усиленное слизеобразование. Изъязвленная поверхность постоянно травмируется плотным каловым комком, что приводит к кровопотере.

Присоединение инфекции способствует появлению гноя. В связи с тем что прямая кишка является конечным отделом толстой кишки, образующиеся кровь, слизь, гной почти в неизменном виде выделяются наружу и могут быть замечены больным.

Таким образом, патологические выделения являются довольно ранним и одним из наиболее частых симптомов рака прямой кишки.

Функциональные нарушения — более поздний симптом. Он проявляется в ложных позывах, ощущении неполного опорожнения, наличии инородного тела, запорах, иногда перемежающихся с поносами, явлениях кишечной непроходимости. Функциональные симптомы появляются тогда, когда размеры опухоли приводят к уменьшению объема прямой кишки и вызывают нарушение ее проходимости.

Изменение общего состояния, проявляющееся слабостью, исхуданием, утомляемостью, малокровием, сильной болью в крестце, — симптомы далеко зашедшего рака прямой кишки. Кахексии при этой локализации опухоли, как правило, не бывает. Наличие тех или иных клинических симптомов заболевания и степень их выраженности зависят от локализации опухоли, типа ее роста, распространенности, а также присоединения воспалительных процессов. Так, выделение крови в чистом виде или с примесью слизи и гноя наиболее часто наблюдается при раке ампулярного отдела кишки. При расположении опухоли в ректо-сигмоидном отделе кровянистые выделения бывают реже. В этих случаях больных беспокоят ложные позывы, запоры, чередующиеся с поносами.

Рак ампулярного отдела кишки длительное время протекает без боли, при раке анального канала боль является ранним и основным симптомом заболевания.

Боль носит жгучий, режущий характер. Она резко усиливается при дефекации и столь мучительна, что больные настаивают на скорейшей операции, несмотря на то что при этой локализации рака операция заканчивается наложением пожизненного противоестественного заднего прохода. Для экзофитного типа роста опухолей характерны обильные патологические выделения вплоть до кровотечения, иногда с калом отходят кусочки опухоли. При эндофитном типе роста рака прямой кишки на первый план выступают симптомы уменьшения объема прямой кишки и нарушения проходимости кишечного содержимого. Кровянистые выделения могут отсутствовать.

Присоединение вторичной инфекции, распад и изъязвление опухоли приводят к обильному выделению зловонного жидкого гноя, вызывающего зуд, раздражение и мацерацию кожи вокруг заднего прохода.

Нарушение функции смежных с прямой кишкой органов, образование свищей (ректо-вагинальных, ректо-везикальных, параректальных), появление сильной боли в крестце, пояснице с иррадиацией в нижние конечности — симптомы местно распространенного рака прямой кишки. Увеличение размеров печени, бугристость ее и плотность, появление плотных увеличенных лимфатических узлов, асцит — признаки метастазировавшего, далеко зашедшего рака прямой кишки.

При подозрении на наличие опухоли применяют следующие методы исследования: 1) пальцевое, 2) ректороманоскопию, 3) биопсию.

Пальцевое исследование прямой кишки является одним из самых простых методов. При умелом его применении удается распознать рак прямой кишки у 80—90% больных. Для того чтобы пальцевое исследование было эффективным, нужно проводить его неторопливо, последовательно и тщательно обследовать все стенки кишки, а у женщин дополнять вагинальным, применяя бидигитальное исследование (указательный палец вводят во влагалище, средний — в прямую кишку).

Начинать исследование нужно в положении больного на левом боку; при этом больной правой рукой отводит правую ягодицу, а врач осматривает область ануса. Затем врач вводит в прямую кишку указательный палец

в намыленной перчатке, что в последующем обеспечивает легкость ее отмывания, и последовательно исследует заднюю, правую и левую стенки кишки. При обнаружении опухоли на передней стенке последующее исследование следует провести в коленно-локтевом положении, на задней стенке — в положении на спине, на правой стенке — в положении на правом боку. При этом уточняют локализацию опухоли, степень ее местного распространения, смещение кишки. Если при пальцевом исследовании опухоль обнаружить не удалось, обязательно исследование в положении больного на корточках, при этом больной должен натужиться. Этот прием позволяет обнаруживать опухоли верхнеампулярной локализации.

Ректороманоскопию проводят после пальцевого исследования, независимо от того, обнаружена патология в прямой кишке или нет. Этой несложной процедурой легко может овладеть врач любой специальности, но интерпретация ректороманоскопической картины требует соответствующего навыка.

Вечером накануне исследования назначают очистительную клизму, утром за 2—3 ч до исследования клизму повторяют до тех пор, пока не станет отходить чистая вода. Если больной страдает запорами, то кроме очистительной клизмы назначают слабительное в течение 3 дней. Ректороманоскопию обычно проводят в коленно-локтевом положении, а при необходимости и в положении на боку.

Наружную поверхность ректоскопа и кожу вокруг ануса смазывают жидким вазелином и ректоскоп с вставленным в него obturator проводят с небольшим нажимом через анус; при этом больного просят слегка натужиться, чтобы расслабился сфинктер. Obturator извлекают, смотровое отверстие в трубке закрывают крышкой с обычным стеклом, а при необходимости — с лупой. Затем ректоскоп продвигают вглубь, изменяя его направление в строгом соответствии с естественными изгибами кишки. Если складки кишки нависают, мешая осмотру, их расправляют путем введения в просвет кишки воздуха с помощью резиновой груши.

Путем ректороманоскопии удается исследовать дистальный отдел толстой кишки на протяжении 30—40 см. При обнаружении опухоли ее осматривают со всех сто-

рон, определяют форму роста, величину опухоли, а также смещаемость кишки в месте локализации опухоли.

Нужно иметь в виду, что прямую кишку, кроме рака, могут поражать и другие опухоли — доброкачественные (полипы, фибромы, гемангиомы, липомы) и злокачественные (саркомы, злокачественные лейомиомы, лимфосаркомы, меланомы), а также метастазы злокачественных опухолей из других органов. Симулировать рак могут неспецифические воспалительные процессы: язва, гранулема на инородное тело, трещина заднего прохода, язвенный колит, геморрой, сифилис, туберкулез и язвы, которые наблюдаются у женщин, получавших лучевую терапию по поводу рака матки. Чтобы не допустить диагностической ошибки, необходимо во всех случаях обнаружения какого-либо образования в прямой кишке прибегать к тому или иному виду биопсии.

Виды и техника биопсии. В настоящее время в связи с появлением большого количества методов, используемых для получения материала с целью микроскопического исследования, понятие биопсии значительно расширилось. Теперь микроскопии подвергают не только кусочки тканей, удаленные хирургическим путем, но и экскреты, секреты, соскобы, мазки, пунктаты и другой материал, полученный любым путем для установления правильного диагноза.

Кроме того, биопсию применяют не только в сомнительных случаях, но и при клинически установленном диагнозе для точной морфологической характеристики патологического процесса и установления границ его распространения. Она нередко определяет выбор метода лечения (хирургический, лучевой, медикаментозный), его объем и помогает определить прогноз заболевания. Повторное исследование пораженных тканей в ходе лечения и после его завершения дает возможность судить об эффективности применяемых лечебных мероприятий.

Таким образом, под биопсией в настоящее время следует понимать забор и микроскопическое исследование прижизненно полученного тканевого и клеточного материала с диагностической и лечебной целью (А. И. Раков, М. А. Зыбина, М. В. Дорфман, 1974). Различают следующие виды биопсии.

1. **Щипцовая** — изъятие участков патологически измененной ткани с помощью биопсионных щипцов. Ее производят обычно во время ректороманоскопии. Биопсатор с удлиненными браншами вводят в просвет кишки через ректоскоп, подводят к опухоли и отщипывают кусочек ткани. Нужно стремиться сразу захватить достаточный для гистологического исследования участок, так как сразу же возникающее кровотечение мешает правильному выбору места повторной биопсии.

Биопсатор в закрытом виде извлекают из ректоскопа, дистальный конец его опускают во флакон с 10% раствором формалина и раскрывают бранши щипцов. Изъятые кусочки ткани обычно сами выпадают в сосуд. Если же этого не происходит, их извлекают пинцетом.

Ректороманоскопия и биопсия не являются абсолютно безопасными вмешательствами. В литературе описаны случаи осложнений — перфорация кишки, кровотечение, обострение инфекционного процесса, — которые могут привести к смерти. Такие осложнения встречаются редко и число их зависит от опытности эндоскописта. Так, Deddish (1967) на 100 000 ректороманоскопий, проведенных за 11 лет у 35 000 больных, наблюдал 1 случай перфорации кишки. В проктологической клинике КНИРРОИ за последние 8 лет на более чем 3600 ректороманоскопий не было ни одного из перечисленных осложнений.

2. **Эксцизионную биопсию** — удаление очага поражения целиком — применяют в основном при полипах и уплотнениях неясной природы, локализующихся в самых нижних отделах прямой кишки. Полипы удаляют с помощью биопсатора, которым перекусывают основание полипа или специальной петли. Удаленный таким образом полип направляют для гистологического исследования.

3. **Инцизионная биопсия** — иссечение участка из очага поражения. Применяют чаще всего при локализации процесса в области ануса и промежностного отдела кишки. Выполняют под местной анестезией после соответствующей обработки операционного поля. Кусочки ткани иссекают на границе со здоровой кожей или слизистой оболочкой. Возникающее при этом кровотечение останавливают диатермокоагуляцией или прошивают сосуды кетгутом.

4. Биопсия в виде мазка-отпечатка — перенесение отделяемого кишки с области ее поражения на предметное стекло с последующей его окраской и микроскопическим исследованием. Это наиболее простой, безопасный и вместе с тем эффективный метод диагностики. При пальцевом исследовании прямой кишки или ректороманоскопии опухолевые клетки попадают на перчатки, ректоскоп и другие инструменты, соприкасающиеся с опухолью. Они обнаруживаются в мазках-отпечатках с перчаток и с этих инструментов. В отделяемом кишки нередко выявляются не только отдельные опухолевые клетки, а целые «кочки» опухолевой ткани, что позволяет с достоверностью ставить диагноз злокачественного новообразования, а нередко определять и его гистологическую структуру.

Обычно мазки для цитологического исследования получают путем перенесения на предметное стекло отделяемого кишки с перчаток эндоскописта, ректоскопа или ватного тампона, соприкасавшегося с опухолью. Частота обнаружения опухолевых клеток в мазках при раке прямой кишки колеблется в пределах 60—90% и зависит от правильности забора материала и опытности цитолога. По нашим данным, у 89% больных, страдающих раком прямой кишки, были найдены опухолевые клетки, причем у 90,7% была правильно указана гистологическая структура опухоли. Мы располагаем наблюдениями, когда выполнение щипцовой биопсии оказывалось невозможным из-за сужения кишки или высокого расположения опухоли, и только на основании цитологического исследования удалось распознать рак.

5. Биопсию в виде соскоба с патологически измененного участка прямой кишки применяют при эндодиффитном раке и стенозирующих поражениях, недоступных для проведения щипцовой биопсии, а также в тех случаях, когда стенка кишки настолько истончена, что имеется реальная угроза перфорации кишки при хирургических видах биопсии. Материал получают с помощью специальной ложечки, навинченной на стержень под углом в 90° (Р. Н. Кондрацкая, Ф. И. Лещенко, 1958). Такой инструмент удается провести через суженный участок кишки и вслепую сделать соскоб выше места сужения. Из полученного материала готовят мазки, которые после окраски изучают под микроскопом.

6. Биопсия в виде смыва стенок кишки показана в тех случаях, когда очаг поражения недоступен для всех других видов биопсии или его не удастся обнаружить с помощью ректоскопа и рентгеновского исследования, а клинически имеется подозрение на наличие опухоли дистального отдела кишечника. Методика биопсии заключается в следующем. После особенно тщательной подготовки кишечника в прямую кишку как можно дальше вводят ректоскоп. В него вливают 200—400 мл изотонического раствора натрия хлорида, затем опускают смотровой конец ректоскопа и выливающуюся из него жидкость собирают в сосуд. Полученную таким путем жидкость немедленно направляют в цитологическую лабораторию, где ее центрифугируют, из осадка готовят мазки и производят их микроскопическое исследование. Можно ввести жидкость в прямую кишку с помощью кружки Эсмарха, а затем исследовать клизмённые воды. При хорошей подготовке кишки и скрупулезном выполнении правил забора материала достоверность результатов при этом способе биопсии не уступает методу мазков-отпечатков.

7. Пункционная биопсия и трепанобиопсия опухолевидных образований прямой кишки — получение материала с помощью обычных или специальных игл. Эти способы биопсии целесообразно использовать в случаях, когда опухоль в виде узла или инфильтрата располагается под неизменной слизистой оболочкой. Перед выполнением биопсии также обязательна подготовка кишечника. Слизистую оболочку над опухолью смазывают 1% спиртовым раствором йода. При опухолях передней стенки у женщин врач вводит указательный палец левой рукой во влагалище и фиксирует им верхний край опухоли, а указательный палец правой руки с лежащей на нем иглой подводит к опухоли со стороны слизистой оболочки кишки и производит ее прокол. После аспирации и извлечения иглы ее содержимое выталкивают на стекло, осторожно размазывают по нему боковой поверхностью иглы, и полученные мазки направляют для цитологического исследования. Если биопсию производили толстой иглой, в результате чего был получен «столбик» ткани, то последний направляют в гистологическую лабораторию.

Таким образом, вид биопсии следует определять в

зависимости от показаний, при этом, наряду с повсеместно распространенной щипцовой биопсией, нужно использовать цитологический метод, как наиболее безопасный, легко выполнимый и достаточно эффективный при условии квалифицированного исследования.

Число ошибок при клиническом распознавании рака прямой кишки велико. При анализе данных биопсии (сопоставление клинического и морфологического диагноза) нами установлено, что у 18,8% больных имеет место гипердиагностика рака, а у 10% он не распознается, поэтому каким бы достоверным не казался диагноз злокачественного новообразования прямой кишки, во избежание непоправимых ошибок его необходимо подтвердить данными гистологического или цитологического исследований.

2

МЕТОДИКИ ОПРЕДЕЛЕНИЯ ТИПА РОСТА ОПУХОЛИ И СТЕПЕНИ ЕЕ РАСПРОСТРАНЕНИЯ

РАЗДЕЛ

Анатомические типы роста рака прямой кишки. Внешний вид рака прямой кишки при исследовании через ректоскоп и изучении операционных препаратов различен. У одних больных опухоль растет в виде бугристого, четко отграниченного образования, у других — в виде инфильтрата, утолщая стенку и суживая просвет кишки.

Патологоанатомы и онкологи давно заметили многообразие внешних форм рака желудочно-кишечного тракта. Степень сопротивляемости организма опухолевому росту, с одной стороны, и степень злокачественности опухолевых клеток — с другой, являются факторами, формирующими внешний вид, анатомический тип рака.

Следовательно, по внешнему виду опухоли можно определить злокачественность течения процесса. Действительно, при изучении влияния типа роста рака прямой кишки на пятилетнюю выживаемость больных (С. А. Холдин, 1955; В. Н. Демин, 1964; Д. П. Березкин, 1964; В. Н. Юлаев, 1975; Spratt, Spjut, 1967) доказано, что это один из главных факторов прогноза. Именно поэтому при лечении рака прямой кишки и оценке его результатов необходимо учитывать тип роста рака.

Предложено несколько классификаций анатомических типов роста рака прямой кишки (С. А. Холдин, 1955; Г. А. Блинова, 1956; Goetze, Stelzner, 1953). Мы различаем следующие типы роста рака прямой кишки: I — экзофитный: 1) полипозный, 2) блюдцеобразный; II — эндофитный: 1) язвенно-инфильтративный, 2) диффузно-инфильтративный.

Полипозный рак (рис. 1) растет в просвет кишки в виде выступающего бугристого образования, расположенного на широком основании.

Блюдцеобразный рак (рис. 2) — выступающая в просвет кишки опухоль с изъязвлением в центре и валикообразными краями, четко отграниченными от окружающей слизистой оболочки.

Язвенно-инфильтративный рак (рис. 3) — опухоль в виде язвы с плоскими или слегка возвышающимися краями, незаметно переходящими в слизистую оболочку.

Диффузно-инфильтративный рак (рис. 4) растет в виде инфильтрата в стенке кишки, утолщая и уплотняя ее, распространяясь циркулярно и вдоль кишки, нередко значительно суживает ее просвет.

Применив эту классификацию более чем у 1000 больных раком прямой кишки, мы смогли убедиться в простоте ее и удобстве использования.

Полипозный рак мы наблюдали у 8,9% больных, блюдцеобразный — у 42,8%, язвенно-инфильтративный — у 41,3% диффузно-инфильтративный — у 7% больных.

Эндофитный тип роста рака прямой кишки чаще обнаруживается у лиц молодого возраста и при расположении опухоли в верхнеампулярном и ректосигмоидном отделах кишки.

Комплексное применение пальцевого исследования, ректороманоскопии, ирригоскопии позволяет правильно установить в дооперационный период тип роста опухоли у 85,7% больных.

Протяженность опухоли по окружности кишки с помощью этих простых методов исследования точно определена у 98% больных, а протяженность по длине кишки — у 88% больных. Получение этих данных необходимо для установления стадии рака прямой кишки, что является одним из главных факторов, определяющих вид лечения и оперативного вмешательства.

Современные рентгено-радиологические методы исследования позволяют определить не только внутриорганный, но и внеорганный распространение рака прямой кишки.

Способы определения распространения рака прямой кишки на смежные органы и ткани. Для рака прямой кишки характерен относительно длительный местный рост с распространением на соседние органы и ткани. По данным Delogers с соавторами (1966), Kühlmayer (1971), поражение опухолью органов малого таза наблюдается у 15—38% больных.

Распространение рака прямой кишки на смежные ткани и органы удается определить с помощью параректопневмографии, ангиографии, септографии, везику-



логографии, цистографии, цистоскопии, гинекологического исследования.

Параректопневмография — рентгенологическое исследование прямой кишки на фоне газа, введенного в полость малого таза, — предложена и разработана И. Ф. Брацлавским (1962, 1969). В проктологическом отделении КНИРРОИ параректопневмографию применяют при наличии несмещаемых или ограниченно смещаемых опухолей прямой кишки, располагающихся в ампуле, циркулярных либо распространяющихся преимущественно кзади. Техника исследования проста.

Накануне и в день исследования больному назначают очистительную клизму. Введение газа в полость малого таза производят в рентгеновском кабинете, с соблюдением правил асептики, в коленно-локтевом положении больного, на столе с опущенным головным концом. Кожу в области копчика и анального отверстия обрабатывают настойкой йода и инфильтрируют раствором новокаина. Большим пальцем левой руки прощупывают конец копчика и на середине расстояния между копчиком и анусом делают прокол длиной иглой, надетой на шприц, наполненный 0,5% раствором новокаина. Иглу проводят по направлению к передней поверхности копчика и крестца позади прямой кишки с одновременной анестезией тканей по ходу иглы. При проколе крестцово-анальной связки ощущается сопротивление: игла как бы проваливается в рыхлую пресакральную клетчатку. После этого иглу проводят еще на 2—3 см, но не достигают крестца и производят аспирацию содержимого, чтобы убедиться в правильном положении иглы. Если аспирируется кровь или содержимое прямой кишки, иглу нужно извлечь и исследование в этот день не проводить. При правильном положении иглы ее подключают к пневмотораксному аппарату и вводят кислород или углекислый газ в пресакральную клетчатку. (Перед исследованием рабочий баллон пневмотораксного аппарата заполняют кислородом или углекислым газом). Во время введения газа больному запрещается двигаться, разговаривать, кашлять. Обычно газ поступает в пресакральную клетчатку и забрюшинное пространство под давлением в системе пневмотораксного аппарата в 15—20 см вод. ст. со скоростью 100 мл в 1 мин. Очень быстрое или замедленное поступление газа требует прекращения его введения и проверки положения иглы, ее проходимости и герметичности системы. Вводят 800—1000 мл газа. Больше количество вводить нецелесообразно, так как это не повышает информации, а вместе с тем вызывает неприятные ощущения и боль у исследуемого. После инфуляции газа иглу извлекают, место прокола смазывают настойкой йода. Больного укладывают на спину, в прямую кишку вводят 200—250 мл бариевой взвеси и производят рентгенологическое исследование. Снимки производят в прямой и боковой проекциях. Кроме обычных снимков производят томограммы, уточняющие глубину залегания опухоли, что является важным при планировании облучения. Через 2 ч после параректопневмографии больные ощущают сдавление в груди и под ложечкой, через 6—8 ч может появиться эмфизема в области шеи.

Для облегчения состояния больного на протяжении 12 ч рекомендуется постельный режим (лежать без подушки с приподнятым тазом).

При введении газа с помощью пневмотораксного аппарата на эту процедуру затрачивается до 10 мин. Иногда первые порции газа успевают распространиться в вышележащие отделы забрюшинного пространства, ввиду чего количества газа в клетчатке не всегда достаточно для полноценного исследования. Кроме того, некоторые больные трудно переносят длительное коленно-локтевое положение. Поэтому нами совместно с П. И. Пасечником был предложен способ ускоренного введения кислорода в полость таза с помощью набора предметов, включающего шприц Жанэ, кислородную подушку, резиновые трубки, трехходовой кран. Кислород из подушки забирают шприцем и быстро вводят параректально. Этот способ легче переносится больными и обеспечивает большее скопление газа в полости малого таза, что повышает диагностические возможности параректопневмографии. Осложнений, которые можно было бы связать с ускоренным введением кислорода, мы не наблюдали при исследовании более чем 150 больных.

К настоящему времени мы располагаем опытом 218 параректопневмографий. Для клинической оценки этой методики проведено сравнительное изучение 137 параректопневмограмм, данных ревизии органов малого таза во время оперативного вмешательства и операционных препаратов. У 121 больного газ беспрепятственно распространился вверх и полоски его отделяли кишку с окружающей ее висцеральной клетчаткой от боковых стенок таза и крестца (рис. 5). У ряда больных кислород проникал не только в рыхлую пристеночную клетчатку таза, но и в висцеральную параректальную клетчатку (рис. 6), что позволяло различать на снимке собственную фасцию прямой кишки и особенно четко определять уплотнения параректальной клетчатки.

У всех тех больных, у которых газ свободно распространился вверх, вдоль прямой кишки, опухоль была операбельной по местному распространению. У 16 больных газ в забрюшинное пространство не проник либо распространился вдоль одной стенки кишки, образуя в полости таза скопления разной величины и формы (рис. 7). У 12 из них опухоль оказалась иноперабельной.

У 4 больных отмечались значительные технические трудности во время мобилизации кишки за счет склероза клетчатки. Таким образом, отсутствие свободного прохождения газа вдоль стенок прямой кишки при параректопневмографии чаще всего свидетельствует о местной иноперабельности опухоли, однако на основании одного этого факта больным в операции отказывать не следует. Подтверждением этого служит следующее наше наблюдение.

Больной В., 54 лет, на основании данных параректопневмографии, произведенной в одной из хирургических клиник, был наложен противоестественный задний проход из небольшого разреза в левой подвздошной области без ревизии органов брюшной полости. Ввиду того что больную продолжали беспокоить боль в заднем проходе и кровянистые выделения, она обратилась в КНИРРОИ. При пальцевом исследовании прямой кишки на расстоянии 7 см от ануса определялась ограниченно смещающаяся опухоль. Ввести ректоскоп через суженный участок кишки не удалось. При параректопневмографии отмечалось скопление газа в полости малого таза. Поскольку больная в 1964 г. перенесла операцию Вертгейма с последующей лучевой терапией по поводу рака шейки матки, было высказано предположение, что изменения в параректальных тканях обусловлены послелучевым склерозом. Больную подвергли вторичному оперативному вмешательству, во время которого отмечались трудности при мобилизации кишки, однако экстирпацию удалось выполнить. При гистологическом исследовании удаленного препарата были найдены опухолевые инфильтраты в висцеральной параректальной клетчатке, не прораставшие фасцию прямой кишки и, кроме того, выраженные склеротические изменения.

Параректопневмография позволяет судить не только о выходе опухоли за пределы собственной фасции прямой кишки и распространении ее на стенки таза, но и о поражении параректальной клетчатки (см. рис. 7). Для проверки достоверности этих сведений нами были проведены рентгено-гистологические параллели у 116 больных, которых подвергли операции с удалением первичной опухоли.

Информация, полученная с помощью параректопневмографии о состоянии параректальной клетчатки, оказалась достоверной у 73,3% больных. Опухолевое поражение параректальной клетчатки у 11,2% больных не было распознано, а у 15,5% данные оказались ложноположительными. У этих больных уплотнение параректальной клетчатки, интерпретированное по данным параректопневмограмм как опухолевое, было обусловлено воспалительно-склеротическими изменениями.

При ретроспективном изучении параректопневмограмм не удалось найти отличительных признаков, позволяющих дифференцировать воспалительно-склеротические изменения тазовой клетчатки от ее опухолевой инфильтрации. Это предел возможности методики.

Другим недостатком параректопневмографии является невозможность определения распространения рака прямой кишки на мочевой пузырь, предстательную железу, семенные пузырьки, матку и влагалище. Для этой цели используют септографию, проктоцистографию, вазовезикулографию, цистоскопию, цистографию и гинекологическое исследование. Таким образом, названные методики показаны при местно распространенных, неподвижных или ограниченно смещаемых опухолях прямой кишки, растущих циркулярно или преимущественно спереди. Септография заключается в одновременном раздувании газом мочевого пузыря, влагалища, прямой кишки и выполнении обзорных и послойных снимков в боковой проекции. А. И. Цэцулеску, И. Н. Мыслина (1968), применив метод у 76 больных, страдающих раком органов малого таза, считают его эффективным в определении прорастания опухоли в перегородку между влагалищем и прямой кишкой у женщин и в ректо-везикальную перегородку у мужчин.

Проктоцистография заключается в одновременном контрастировании прямой кишки барием и мочевого пузыря сергозином с последующим выполнением снимков в правом и левом косых положениях. Обнаружение выраженной деформации или втяжения задней стенки мочевого пузыря соответственно дефекту наполнения в прямой кишке либо неравномерного сужения и деформации ректо-везикальной перегородки В. Е. Смирнов с соавторами (1971) расценивали как показатель распространения опухоли на мочевой пузырь и предстательную железу.

При вазовезикулографии вводят рентгеноконтрастное вещество (йодолипол, гипак, уротраст) в семявыносящие протоки и семенные пузырьки.

Методика исследования следующая: у корня мошонки отыскивают семенной канатик и по его задней поверхности прощупывают семявыносящий проток, который приближают к коже и в этом положении удерживают пальцами. Производят местную анестезию кожи мошонки над протоком 0,5% раствором новокаина, рассекают кожу и оболочки на протяжении 1,5—2 см. Проток выделяют и под

него проводят лигатуру. В семенной канатик вводят дополнительно 10 мл новокаина. После этого у мужчин молодого возраста проток пунктируют иглой, через которую инъецируют 2—3 мл йодолипола. У пожилых мужчин проток продольно рассекают, отыскивают просвет и в него вводят иглу для инъекции йодолипола. Разрез кожи мошонки зашивают. Аналогичным образом манипулируют с другой стороны. Через 20 мин больному производят рентгенографию. При интерпретации рентгенограмм нужно учитывать количество йодолипола, введенного в протоки, и вариабельность семявыносящих путей.

Сдавление тазово-пузырных отделов семявыносящих протоков, смещение, деформация или ампутация семенных пузырьков, раздвигание их являются признаками распространения на них опухоли прямой кишки (В. Н. Дупчик с соавт., 1971; Б. А. Бердов с соавт., 1973).

Изучение результатов 71 вазовезикулографии, выполненной в проктологическом отделении, показало, что эта методика позволяет у 76% больных получить достоверные сведения о состоянии семенных пузырьков и семявыносящих путей. Из ошибочных заключений наиболее частыми были ложноположительные, которые основывались на изменениях топографического расположения семенных пузырьков и протоков, то есть косвенных признаков (Н. Г. Кононенко, 1977). Эти признаки в ряде случаев обуславливались не истинным врастанием опухоли прямой кишки, а сдавлением ею семявыносящих путей либо давлением перифокальных воспалительных инфильтратов. При наличии таких прямых признаков, как ампутация семенных пузырьков, изъеденность контуров, дефекты наполнения, нарушение проходимости контрастного вещества и экстравазация его в окружающие ткани, ложноположительных заключений не отмечено. Применение названных специальных методик позволяет распознать прорастание рака прямой кишки в мочевой пузырь, семенные пузырьки, предстательную железу и заранее планировать один из видов комбинированной операции. Для иллюстрации этих положений приводим следующее наблюдение.

Больной У., 42 лет, обратился с жалобами на появляющуюся кровь в кале, ложные позывы, исхудание за 3 мес на 20 кг, поносы, слабость. В течение года лечился от дизентерии в центральной районной больнице. При пальцевом исследовании, ректороманоскопии и ирригоскопии обнаружена обширная опухоль средне- и верхнеампулярного отделов кишки. При цистоскопии выявлены признаки врастания опухоли в мочевой пузырь. На септограмме значительно увеличено расстояние между мочевым пузырем и прямой кишкой и от-

мечается неровность контура задней стенки мочевого пузыря. При цезикулографии выявлено сдавление семенных пузырьков, их деформация, раздвигание угла между ними (рис. 8).

На основании этих данных установлено прорастание рака в мочевой пузырь, семенные пузырьки и простату. Больному предложена и осуществлена радикальная операция — удаление всех пораженных органов, то есть энтеростомия малого таза.

Удаленный препарат (рис. 9): длина резецированной кишки 43 см, опухоль язвенно-инфильтративного типа роста шириной 8 см, протяженность по длине кишки — 15 см, прорастает всю стенку кишки, мочевой пузырь, семенные пузырьки. При гистологическом исследовании обнаружен железистый рак, инфильтрирующий все слои стенки кишки, жировую клетчатку и прилежащие органы. Кроме того, найдена массивная воспалительная перифокальная инфильтрация тканей.

При контрольном осмотре через 5 лет больной здоров: рецидивов и метастазов не выявлено.

Выход опухоли за пределы стенки кишки удается определить путем селективной ангиографии нижней брыжеечной артерии, при которой контрастируется верхняя прямокишечная артерия, кровоснабжающая прямую кишку. Ветви верхней прямокишечной артерии и одноименной вены расположены на поверхности мышечной оболочки кишки и обнаружение при ангиографии их опухолевой инфильтрации свидетельствует о прорастании рака во все слои стенки кишки.

Ангиография сосудов брюшной полости — относительно новый метод рентгенологического исследования. Впервые Santos (1931) удалось контрастировать брюшную аорту путем ее транслюмбальной пункции. В 1953 г. Seldinger предложил метод чрескожной пункции бедренной артерии толстой иглой с введением через нее гибкого проводника с насаженным на него катетером, который направляют в аорту. Ödman (1956) для этой цели стал применять специальный катетер, кончик которого можно изгибать и направлять в сосуд, избранный для исследования. Выполнение селективной ангиографии по Сельдингеру с использованием катетера Эдмана оказалось относительно простой процедурой, и именно эта методика в настоящее время наиболее распространена как в нашей стране, так и за рубежом (В. П. Ефлеев, 1972; И. С. Петрова с соавт., 1974; Rey с соавт., 1971).

В проктологическом отделении КНИРРОИ селективную ангиографию нижней брыжеечной артерии при раке

прямой кишки применяют с 1971 г. К настоящему времени накоплен опыт 308 исследований. В. Н. Демин (1974), проводивший большинство ангиографических исследований, описал синдром опухолевой инфильтрации сосудов, состоящий из признаков поражения артерий и вен, который позволяет судить о выходе опухоли за пределы мышечной оболочки кишки. Признаками опухолевой инфильтрации артерий являются неровный, зазубренный контур сосуда, его неравномерное сужение, фрагментация, обрыв или блок (рис. 10), а вен — сужение их просвета и блок, развитие венозных коллатералей и увеличение числа венозных сосудов, идущих от опухоли, что свидетельствует о затруднении венозного оттока (рис. 11).

Опухолевая инфильтрация вен выявляется чаще, чем артерий (соответственно у 67% и 52% больных). Это объясняется тем, что стенки вен более тонкие и менее устойчивы к прониканию опухоли, чем артерий, поэтому они раньше и чаще вовлекаются в опухолевый процесс. При верификации данных ангиографии путем морфологического исследования операционного препарата установлено, что правильное заключение о степени распространения опухоли, по данным ангиограмм, было получено в 82,9% наблюдений. В тех случаях, когда опухоль распространялась на параректальную клетчатку, что было видно при рассечении операционного препарата и подтверждено при его гистологическом исследовании, достоверность заключений была более высокой и составляла 92,3%. При значительном распространении опухоли на соседние органы результаты ангиографии оказались достоверными в 95,1% наблюдений.

Наряду с рентгенологическими методами исследования для определения местного распространения рака прямой кишки не следует пренебрегать цистоскопией и гинекологическим исследованием. Мы подвергаем цистоскопии всех больных, у которых локализация опухоли (передняя стенка у мужчин либо верхнеампулярный и ректо-сигмоидный отдел у женщин) позволяет предположить распространение ее на мочевой пузырь.

Во всех случаях прорастания опухоли в мочевой пузырь путем цистоскопии была правильно определена распространенность опухолевого процесса.

Всем женщинам обязательно проводим бидигиталь-

ное исследование и, кроме того, направляем больную к гинекологу. Достоверность гинекологического метода исследования в определении опухолевого поражения гениталий составляет 90,1%. Ошибки наблюдались при оценке степени прорастания опухоли во влагалище, а также при интерпретации характера увеличения яичников и матки. У ряда больных во время оперативного вмешательства не обнаружены метастазы рака прямой кишки в яичники, диагностированные гинекологом, а также не выявлено поражения всех слоев влагалища. У других больных определялись метастазы в яичниках, не распознанные при гинекологическом исследовании. Однако процент ошибок небольшой.

Лимфогенное метастазирование и способы обнаружения метастазов в лимфатических узлах. Для рака прямой кишки, как и других злокачественных опухолей эпителиальной природы, характерно лимфогенное распространение. Пути оттока лимфы от прямой кишки и регионарные лимфатические узлы представлены на рис. 12. Различают:

1. Паховые лимфатические узлы. Собирают лимфу от кожного отдела ануса, анального канала и дистального отдела прямой кишки.

2. Нижние прямокишечные лимфатические узлы. Располагаются вдоль ветвей одноименной артерии.

3. Аноректальные и брыжеечные узлы. Расположены в собственной параректальной клетчатке или вдоль ветвей и ствола верхней прямокишечной артерии. Собирают лимфу от всех отделов прямой кишки.

4. Крестцовые срединные и боковые узлы. Собирают лимфу от анального канала средне- и нижеампулярного отделов прямой кишки.

5. Субаортальные и общие подвздошные медиальные узлы. Расположены у развилки аорты и внутри от общих подвздошных артерий. Собирают лимфу от анального канала и реже ампулы.

6. Интерилиакальные узлы. Располагаются у места развилки общей подвздошной артерии и являются регионарными для ампулы прямой кишки.

7. Подчревные узлы. Расположены у места отхождения ветвей от подчревной артерии. Собирают лимфу от анального канала, ниже- и среднеампулярного отделов кишки.

8. Наружные и общие подвздошные лимфатические узлы. Собирают лимфу от анального канала, нижеампулярного и реже — вышеампулярного отделов прямой кишки.

9. Парааортальные узлы. Лежат по бокам брюшного отдела аорты и собирают лимфу от всех отделов кишки.

10. Преаортальные (главные) узлы. Лежат на передней поверхности аорты у места отхождения от нее нижней брыжеечной артерии, являются регионарными для вышеампулярного отдела, ампулы и реже — нижеампулярного отдела кишки.

11. Общие подвздошные лимфатические узлы.

Многие из названных лимфатических узлов (паховые, аноректальные, средние прямокишечные, крестцовые, подчревные, субаортальные) принимают лимфу непосредственно от прямой кишки (М. С. Спиров, 1959) и как узлы I порядка теоретически должны чаще поражаться метастазами рака, чем наружные и общие подвздошные, а также парааортальные, являющиеся узлами II—III и даже IV этапа метастазирования.

Не случайно Л. А. Никольская (1953) считала обязательной ревизию подчревных и подвздошных лимфатических узлов при операциях по поводу низко расположенного рака прямой кишки.

Однако нужно иметь в виду, что как направление оттока лимфы от различных отделов прямой кишки, так и метастазирование рака прямой кишки не всегда являются строго зональными. В. Б. Лордкипанидзе с соавторами (1973) установил, что у 80% больных не наблюдается строго регионарного метастазирования рака прямой кишки, и поражение лимфатических узлов не всегда подчиняется закону последовательности. У ряда больных авторы наблюдали при непораженных опухолевым процессом лимфатических узлах I и II порядка метастазы в лимфатических узлах III и IV этапа оттока лимфы.

Поэтому даже при точно установленной локализации рака прямой кишки можно только предполагать наличие метастатического поражения той или иной группы лимфатических узлов. Однако для выбора наиболее рационального вида лечения в каждом конкретном случае необходимо применять специальные методы исследова-

ния, которые позволили бы до операции оценить состояние лимфатических узлов. Такими методами являются прямая рентгеноконтрастная лимфография и лимфоскенирование.

Со времени опубликования работы Kinmonth, Tylor (1955), предложивших методику прямой лимфографии, накоплен довольно большой опыт применения лимфографии при раке прямой кишки (Б. Я. Лукьянченко, 1966; Н. А. Семенова, 1971; И. А. Переслегин с соавт., 1972, 1973; Marsilli и др., 1966). Лимфоскенирование при раке прямой кишки применяют все еще редко (Е. Д. Дубовый с соавт., 1970; А. А. Адамян, А. М. Галстян, 1972; Р. И. Габуня, 1972). Публикации основаны на небольшом числе наблюдений, и практическая ценность этого метода достаточно хорошо не изучена.

До настоящего времени в литературе нет единого мнения о диагностической ценности и прямой лимфографии. Частота обнаружения метастазов рака прямой кишки путем лимфографии значительно колеблется — от 44,4 (А. Н. Рыжих с соавт., 1965) до 28% (Ф. Э. Элин, 1971). Неодинаково и число ошибочных заключений. Одни авторы (Gregl и др., 1969) указывают на 20%, другие (Д. Ш. Аласкеров, 1970) — на 60% недостоверных заключений. Такая разноречивость мнений о ценности лимфографии объясняется не только трудностями интерпретации лимфограмм, но и тем, что данные лимфографии не могли быть гистологически верифицированы, поскольку при повсеместно применяемых операциях по поводу рака прямой кишки лимфатические узлы, определяемые на лимфограммах, не удаляются. О достоверности метода судили по результатам интраоперационной ревизии лимфатических узлов, что не лишено субъективизма, либо биопсии отдельных узлов, что не отражало состояния всех групп лимфатических узлов.

Благодаря выполнению расширенных экстирпаций и резекций прямой кишки с аорто-подвздошно-тазовой лимфаденэктомией нам удалось провести рентгено-скенно-морфологические параллели и определить достоверность лимфографии и лимфоскенирования.

Лимфатические узлы исследованы у 157 больных раком прямой кишки. У 38 из них проведено только лимфоскенирование и у 100 использованы оба метода, причем исследование начинали с лимфоскенирования.

При изучении лимфограмм о наличии метастазов судили по совокупности таких прямых и косвенных признаков, как значительное увеличение лимфатических узлов, их шаровидная форма (рис. 13), наличие частичных, тотальных и субтотальных дефектов наполнения, выраженное препятствие лимфооттоку, проявляющееся полным блоком с образованием коллатеральных лимфатических сосудов, а также расширение приводящих лимфатических сосудов и их смещение.

Критерием отклонения от нормы лимфоскенограмм считали (рис. 14) уменьшение или полную утрату способности лимфатической ткани фиксировать изотоп, что выражалось отсутствием или разрежением штриховки над зоной, проекционно соответствующей какой-либо группе лимфатических узлов.

По данным лимфографии, метастазы рака прямой кишки в аорто-подвздошно-тазовых лимфатических узлах заподозрены у 26,8% больных, а по данным лимфоскенирования — у 31% больных.

Заключения прямой лимфографии при гистологической проверке оказались достоверными у 79,3%, а лимфоскенирования — у 68,3% больных. Следовательно, прямая лимфография является более точным методом распознавания метастазов рака прямой кишки в лимфатических узлах.

При комплексном применении лимфографии и лимфоскенирования и совпадении результатов этих исследований достоверность заключений повышается до 91,5% наблюдений.

Такие данные позволяют рекомендовать сочетанное применение этих методов в клинике для обнаружения метастазов рака прямой кишки в регионарных лимфатических узлах до операции и выбора адекватного вида оперативного вмешательства.

Для повышения достоверности радиоизотопных исследований лимфатической системы в последние годы стали применять новые методы радиодиагностики. К ним относятся лимфотахирадиография (Д. С. Сивошинский с соавт., 1970) и лимфоскенирование с применением двух последовательно вводимых изотопов (Д. С. Мечев с соавт., 1975).

Лимфотахирадиография позволяет исследовать функциональное состояние лимфатической системы. Ее про-

водят на 13-канальной гамма-хронографической установке, включающей в себя 10 коллимированных датчиков, которые располагают на поверхности тела в точках проекции изучаемых групп лимфатических узлов и над печенью, 2 датчика над областями подкожного депо изотопа и 1 большого датчика — для определения радиоактивности всего тела или отдельных его частей. С помощью многоканального самописца и пересчетного устройства счетчика излучения человека регистрируются скорость эвакуации коллоидного препарата из подкожного депо, темп и интенсивность поступления его в лимфатические узлы и печень, суммарные показатели проникшего индикатора в лимфатическую систему и параметры последующего его перераспределения. Авторы методики считают, что она обладает большей разрешающей способностью, чем лимфоскенирование.

Нам представляется более перспективной для определения метастатического поражения лимфатических узлов сочетанная методика лимфоскенирования с помощью двух радиоактивных препаратов, разработанная Д. С. Мечевым в КНИРРОИ. При этом используется потенциальный опухолетропный препарат технеций ^{99m}Tc в форме пертехнетата и мелкодисперсное золото Au^{198} . При скенировании с ^{99m}Tc пертехнетатом пораженные лимфатические узлы визуализируются на скеннограммах. Через 2 сут этим же больным вводится мелкодисперсное золото и проводят повторное скенирование. Золото накапливается только непораженной тканью лимфатического узла. Получаемая информация дает наиболее полное представление о характере, протяженности, размерах процесса в лимфатическом узле (^{99m}Tc), а также о состоянии здоровых лимфатических узлов и лимфатических коллатералей Au^{198} . Высокое накопление (^{99m}Tc) в метастазах опухоли в лимфатических узлах, как правило, сопровождается отсутствием накопления Au^{198} в той же группе узлов. При получении таких результатов достоверность заключения о метастатическом поражении лимфатической системы повышается. Применив эту методику у больных со злокачественными опухолями многих локализаций, автор получил обнадеживающие результаты, что позволило рекомендовать ее в практику онкологических учреждений (Д. С. Мечев, В. И. Королев, 1975).

Частота метастазов в печени и клиническая оценка методов их обнаружения. Кроме местного роста и лимфогенного метастазирования для рака прямой кишки характерно гематогенное распространение, что приводит к появлению висцеральных метастазов. Из внутренних органов чаще всего поражается печень. Dionpe (1965), анализируя 500 секционных наблюдений гематогенного распространения рака прямой кишки, нашел поражение печени в 83%, причем в 73% метастазов в других органах не было обнаружено. По данным клиницистов, частота обнаружения метастазов в печени при раке прямой кишки колеблется в пределах 14—33% (А. М. Гофман, 1972; Л. И. Снешко, 1972). По нашим данным, при ревизии органов брюшной полости во время оперативного вмешательства метастазы в печени удается выявить у 15,3% больных.

Для диагностики метастазов злокачественных опухолей в печени применяют целый ряд клинико-инструментальных и рентгено-радиологических методов исследования. К ним относятся пальпация, перитонеоскопия, скеннирование, ангиография, веногепатография, пупочная портография, эхография, пункционная биопсия.

Наличие метастазов в печени пальпаторно удается обнаружить лишь тогда, когда печень увеличена, бугристая, выступает из-под края реберной дуги, то есть в далеко зашедшей стадии заболевания.

Скеннирование печени, основанное на разном поглощении радиоактивных препаратов опухолевой и нормальной тканью, с целью определения метастазов в печени предложено в 1953 г. Stirrett с соавторами. С помощью этого метода исследования удается выявить отдельные опухолевые узлы как в увеличенной, так и в неувеличенной печени. Однако они должны достигать не менее 2—3 см в диаметре (Г. П. Кондратюк, 1974; Stirrett и др., 1957). Очаговые поражения печени менее 2—3 см в диаметре могут не определяться в связи с наложением излучения здоровой паренхимы, расположенной над очагом поражения.

Достоверность результатов скеннирования печени колеблется в пределах 71—80% (Colin и др., 1964), причем чаще наблюдаются ложноотрицательные заключения (Makfield и др., 1973). Причины ошибок при радиоизотопном методе исследования печени заключают-

ся в отсутствии патогномичных скеннографических признаков ее опухолевого поражения, ограниченности метода вследствие технических возможностей аппаратуры и сложности интерпретации данных, особенно при небольших размерах патологических очагов. Для уменьшения числа ошибок прибегают к скеннированию в двух проекциях, что обеспечивает более точное определение количества, локализации и распространенности очагов поражения (Г. П. Кондратюк, 1974), или применяют двойное скеннирование (Gordon и соавт., 1973).

Селективная артериография чревной, верхней брыжеечной артерий и суперселективная гепатикография, по данным Л. С. Розенштрауха с соавторами (1972), Watson с соавторами (1971), Semaitre с соавторами (1972), являются ценными диагностическими методами, позволяющими распознавать как первичные, так и метастатические опухолевые узлы в печени (рис. 15), а также уточнять их локализацию и размеры. При оценке разрешающей способности и пределов артериографии печени Bücheler, Boldt, Frommbold (1973), накопившие опыт 328 таких исследований при различных заболеваниях печени, установили, что результаты артериографии достоверны в 90% случаев. Ложноположительные и ложноотрицательные заключения обуславливаются трудностями выявления аваскулярных и небольших (менее 2 см в диаметре) опухолей печени, невозможностью в ряде наблюдений дифференцировать некоторые доброкачественные поражения печени от опухолевых.

О селективной ретроградной веногепатографии в литературе имеется небольшое число сообщений (В. И. Корепанов с соавт., 1973). Хотя авторы, пропагандирующие этот метод исследования печени, считают его одним из самых перспективных в оценке поражений печени, позволяющим выявлять патологию в отдельных сегментах печени, однако из-за малого числа наблюдений у каждого автора оценить достоинства и недостатки данного метода в настоящее время не представляется возможным.

С помощью внебрюшинной чрезумбиликальной портографии также удается выявлять метастазы в печени (А. М. Гофман, 1972; Fujikawa и др., 1972). При изучении разрешающей способности этого метода в выяв-

лении небольших метастазов в печени Ludin, Künzli (1969) пришли к заключению, что достоверность чрепупочной портогепатографии выше, чем спленопортографии и скеннирования печени.

Ультразвуковая диагностика (эхография) метастазов в печени является одной из самых простых, безболезненных и безопасных процедур, в то же время достаточно достоверной (А. М. Гофман, 1972; McGready и др., 1974). А. М. Гофман (1972), применивший эхографию у 183 больных раком прямой кишки, отметил ее высокую диагностическую ценность. С помощью этого метода автору удавалось выявлять опухолевые очаги величиной от 1 см в диаметре; совпадение данных эхографии с интраоперационным обследованием печени наблюдалось у 87,5% больных.

Пункционная биопсия печени, как морфологический метод, является одной из самых достоверных диагностических процедур. В нашей стране приоритет диагностического применения пункции печени при ряде ее заболеваний принадлежит И. А. Кассирскому, который разработал технику пункции внутренних органов. Распространению и внедрению в практику пункционной биопсии печени способствовали работы М. Г. Абрамова (1953, 1962), в которых были представлены цитоморфологические картины при различных заболеваниях, а также монография Е. Б. Закржевского (1960), основанная на большом личном опыте автора.

М. Г. Абрамов (1953), Г. В. Узун и В. С. Дмитриева (1969) показали, что цитологическая картина имеет характерные признаки при различных заболеваниях печени, в том числе первичном и метастатическом раке.

Пункцию печени производят тонкой иглой или специально приспособленными иглами. Частота положительных заключений при пункционной биопсии печени довольно высокая. По данным А. С. Петровой и Т. П. Соломатиной (1969), при пункции тонкой иглой печени, пораженной злокачественным новообразованием, по цитологической картине удалось распознать заболевание у 41 из 50 больных. Е. А. Лившиц (1966) получил положительные цитологические заключения у всех больных первичным раком печени. По нашим наблюдениям (1974), из 26 больных с метастазами рака в печени у 21 они были диагностированы с помощью пункционной

биопсии. Недостатком этого метода является то, что при отсутствии гепатомегалии пункцию приходится производить вслепую и при очаговых поражениях печени патологическая ткань может не попасть в иглу. Для устранения этого недостатка некоторые авторы (Reagse, 1954) предлагают прибегать к лапароскопии, чтобы под контролем глаза производить пункцию патологического участка. Другие авторы (Н. И. Коновалов, 1969; Maxfield и соавт., 1973) при отсутствии гепатомегалии рекомендуют производить перед пункционной биопсией скеннирование печени или ангиографию, которые помогают определить расположение патологического очага и выбрать место для пункции. Maxfield с соавторами (1973) при сравнении диагностической ценности скеннирования печени, функциональных проб и биопсии у 100 больных с гистологически подтвержденным заболеванием печени, в том числе у 35 больных с метастазами рака, установил, что самой высокой точностью отличается биопсия — 92% правильных заключений. Точность метода повышается в тех случаях, когда биопсии предшествовало скеннирование.

Пункционная биопсия оказывается полезной и в тех случаях, когда при лапаротомии невозможно определить характер уплотнения, расположенного глубоко в паренхиме печени, по цитограммам удается дифференцировать доброкачественные поражения от злокачественных (Gaston, 1973).

Лапароскопия помогает диагностировать метастазы в печени, не прибегая к лапаротомии. При первичном раке печени заключения лапароскопии достоверны у 66% больных. Еще лучшие результаты при одновременном использовании скеннирования и лапароскопии (Debray и др., 1973).

В проктологическом отделении КНИРРОИ для обнаружения метастазов в печени наиболее часто используют скеннирование, ангиографию чревной артерии и ретроградную венoгепатографию (рис. 16). Мы провели клиническую оценку указанных методов исследования путем сравнения их результатов с интраоперационным обследованием печени. Результаты клинико-рентгенологических сопоставлений представлены в табл. 2.

Таким образом, данные скеннирования печени оказались достоверными у 76,2% больных, ангиографии

Таблица 2
 Результаты проверки методов распознавания метастазов
 в печени при раке прямой кишки

Метод исследования	Число обследованных	Метастазы в печени	Подтверждены при операции
Артериография чревной артерии	52	Обнаружены	8
		Не обнаружены	44
Ретроградная веногепатография	53	Обнаружены	12
		Не обнаружены	41
Скенирование печени	63	Обнаружены	5
		Не обнаружены	58

чревной артерии — у 82,7%, а ретроградной веногепатографии — у 84,9% больных.

Ложноположительные заключения при скенировании печени наблюдались у 3,2% больных, ложноотрицательные — у 20,6%, при артериографии — у 3,8 и 13,5%, а при ретроградной веногепатографии — у 7,5 и 7,5% соответственно.

Следовательно, по нашим данным, венопортотография является наиболее точным методом обнаружения метастазов в печени. Число ложноотрицательных заключений при этом методе примерно в 2 раза меньше, чем при артериографии, и почти в 3 раза меньше, чем при скенировании печени.

На основании результатов операционной проверки названных методов исследования можно считать, что в настоящее время в дооперационный период у 80% больных удается получить объективную информацию о наличии или отсутствии метастазов в печени, что чрезвычайно важно для выбора метода лечения.

Классификации стадий рака прямой кишки. На основании результатов простых и специальных методов исследования устанавливают стадию заболевания, от которой зависит выбор метода лечения и прогноз.

В нашей стране принята следующая классификация стадий рака прямой кишки: I стадия — небольшая, четко отграниченная, подвижная опухоль или язва, локализующаяся на небольшом участке слизистой оболочки и подслизистого слоя кишки. Регионарных метастазов нет. II стадия: а) опухоль или язва занимает до поло-

внутри окружности кишки, не выходя за пределы кишки, и без метастазов; б) опухоль того же или меньшего размера с наличием одиночных подвижных регионарных метастазов. III стадия: а) опухоль занимает более полукружности кишки, прорастает стенку или спаяна с окружающими тканями и органами, б) опухоль любых размеров с множественными метастазами в регионарных лимфатических узлах. IV стадия: обширная распадающаяся неподвижная опухоль, проросшая окружающие органы и ткани с регионарными или отдаленными метастазами.

Кроме отечественной классификации стадий рака прямой кишки в настоящее время все более широкое применение получает клиническая классификация опухолей по системе TNM, разработанная специальным комитетом Международного противоракового союза. Принципы системы TNM просты. Заглавные буквы означают: T — опухоль, N — регионарные лимфатические узлы, M — отдаленные метастазы; цифры у этих символов, например T1, T2, T3, T4, указывают степень распространения рака.

Основным правилом системы TNM является описание лишь первичных (нелеченых) опухолей, а распространение опухоли определяют и регистрируют только на основании клинического исследования, включающего все виды рентгено-радиологической диагностики и эндоскопии. Обязательно гистологическое подтверждение рака.

После операции допускается добавление дополнительных данных, более полно характеризующих опухолевый процесс. Целью системы TNM является классификация всех опухолей при первичном обращении больного, что необходимо для планирования лечения, предсказания прогноза, оценки результатов лечения и обмена информацией между учреждениями и отдельными специалистами. Для рака прямой кишки принята следующая классификация:

T1 — опухоль, занимающая $\frac{1}{3}$ или менее длины или окружности прямой кишки и не инфильтрирующая мышечный слой.

T2 — опухоль, занимающая более $\frac{1}{3}$, но не более половины длины или окружности прямой кишки или инфильтрирующая мышечный слой, но не вызывающая ограничения смещаемости кишки.

T3 — опухоль, занимающая более половины длины или окружности прямой кишки или вызывающая ограничение смещаемости, но не распространяющаяся на соседние структуры.

T4 — опухоль, распространяющаяся на соседние структуры.

N — регионарные лимфатические узлы

Поскольку оценить состояние интраабдоминальных узлов не представляется возможным, используют символ — x, который после операции дополняют данными гистологического исследования, а именно: Nx⁻ гистологически метастазы не обнаружены, Nx⁺ метастазы обнаружены.

M — отдаленные метастазы

M0 — нет признаков отдаленных метастазов, M1 — имеются отдаленные метастазы.

P — прорастание опухоли стенки кишки

P1 — рак, инфильтрирующий только слизистую оболочку.

P2 — рак, инфильтрирующий подслизистый слой, но не захватывающий мышечную оболочку.

P3 — рак, инфильтрирующий мышечную, но не инфильтрирующий субсерозную оболочку.

P4 — рак, инфильтрирующий серозную оболочку или выходящий за ее пределы.

После операции возможно определение степени злокачественности опухоли. Для этой цели применяют символ G.

G1 — аденокарцинома с высокой степенью дифференцировки клеток.

G2 — аденокарцинома со средней степенью дифференцировки клеток.

G3 — анапластическая карцинома.

Таким образом, применение системы TNM позволяет более точно определять распространенность опухолевого процесса, что играет важную роль в выборе метода лечения.

Приводим примеры использования системы TNM.

1. У больной обнаружена опухоль прямой кишки, прорастающая во влагалище, занимающая $\frac{3}{4}$ окружности кишки. Лимфографию не производили, поэтому судить о состоянии пахово-подвздошно-тазовых лимфатических узлов не представляется возможным. Произведена комбинированная операция — экстирпация прямой кишки с резекцией задней стенки влагалища. Отдаленных метастазов нет. В регионарных лимфатических узлах метастазы при гистологическом исследовании не обнаружены. Микроскопическое исследование показало, что опухоль проросла все слои стенки прямой кишки и влагалище, а по степени злокачественности она может быть отнесена ко второй гистопатологической категории — средней степени дифференцировки клеток. Вся эта довольно обширная информация заключается в короткой формуле: T4NX — M0P4G2.

2. У больного обнаружена опухоль, занимающая переднюю стенку, подвижная. При операции удалось сохранить сфинктер, так как опухоль располагалась в 7 см от ануса. При гистологическом исследовании регионарных метастазов не обнаружено, опухоль прорастает мышечный слой, по степени дифференцировки может быть отнесена к 1-й категории. По системе TNM степень распространения опухоли будет выглядеть следующим образом: T1NX — M0P3G1.

3

СОВРЕМЕННОЕ СОСТОЯНИЕ ДИАГНОСТИКИ РАКА ПРЯМОЙ КИШКИ И ПУТИ ЕЕ УЛУЧШЕНИЯ

РАЗДЕЛ

Несмотря на наличие эффективных методов диагностики рака прямой кишки, у большинства больных опухоль распознают в III и IV стадиях заболевания. Так, из 530 больных, поступивших в проктологическое отделение КНИРРОИ в 1970—1974 гг., только у 3,2% диагностирована I стадия рака, у 13,4% — II, у 53,6% — III, у 29,8% — IV стадия.

Если учесть, что в клинику института направляли больных, уже отобранных как операбельных в лечебных учреждениях по месту жительства, то становится очевидным крайнее неблагоприятие с диагностикой этой, в сущности, визуальной локализации рака.

Для выяснения причин несвоевременного распознавания рака прямой кишки нами проанализированы сроки обращения больных за медицинской помощью, первичные диагнозы, поставленные врачами поликлиник, примененные ими методы исследования. Установлено, что только у 6 больных (все женщины) диагноз рака заподозрен при профилактическом осмотре. Остальные самостоятельно обратились к врачам, предъявляя характерные жалобы: патологические выделения из заднего прохода, нарушение функции толстой кишки, болевые ощущения. У 97% больных отмечалась кровь в кале. Сроки обращения больных за медицинской помощью со времени появления признаков заболевания прямой кишки были следующими: до 2 мес — 50,2% больных, от 2 до 6 мес — 26,4%, от 6 мес до 1 года — 11,5%, свыше 1 года — 10,8% больных. У 1,1% больных заболевание выявлено при профосмотре.

Таким образом, половина заболевших обратилась к врачам в ближайшие 2 мес после появления симптомов заболевания, а более 70% — в течение полугода.

У 40% больных в течение 2—6 мес был установлен правильный диагноз, а у каждого пятого злокачественная опухоль прямой кишки была распознана только спустя полгода и даже 1 год после многократных

Т а б л и ц а 3

Распознавание рака прямой кишки врачами разных специальностей

Специальность врача	Число обратившихся	Диагноз рака установлен сразу	Не предпринимались специальные исследования	
			абсолютное число	%
Терапевт	188	20	154	81,9
Хирург	263	141	45	17,1
Онколог	17	17	—	—
Гинеколог	24	11	8	—
Инфекционист	24	12	7	—
Прочие специалисты (фтизиатр, уролог, школьный врач и др.)	14	—	12	—
Всего	530	201 (37,9%)	236	42,6

посещений врача. К этому времени у большинства больных уже имелся далеко зашедший опухолевый процесс, и оказать им эффективную помощь не представилось возможным. Для иллюстрации приводим одно из наблюдений.

Больной П., 64 лет, обратился к участковому терапевту сразу, как только заметил кровь в кале. Без пальцевого исследования и ректороманоскопии был поставлен диагноз геморроя и назначены свечи. При повторном обращении к врачу через 3 мес диагноз тот же. Через 1 год хирург обнаружил несмещающую опухоль нижнеампулярного отдела прямой кишки, легко достижимую пальцем, и направил больного в КНИРРОИ. При обследовании установлено прорастание опухоли в мочевой пузырь с наличием пузырно-прямокишечного свища, в связи с чем наложен противоестественный задний проход. Через 4 мес больной умер от прогрессирования опухолевого процесса.

Изучение первичных диагнозов, поставленных в поликлинике, показало, что наибольшее число диагностических и тактических ошибок было допущено терапевтами, к которым обратились 35,5% всех больных. Правильный диагноз при первичном обращении установлен ими лишь у 10,6% больных. Терапевты чаще других врачей не применяли никаких исследований прямой и толстой кишок (у 82,9% больных), причем у ряда больных иногда диагностировали хирургические заболевания.

ния — геморрой, трещина заднего прохода. Диагноз колита без ирригоскопии поставлен 32 больным, дизентерии (без ректороманоскопии) — 38 больным.

Хирурги допускали меньшее число ошибок, однако и они у половины больных не сразу обнаружили злокачественную опухоль (табл. 3).

У 17% больных хирурги не применили никаких специальных исследований.

Нередко эти исследования хирурги не проводят даже в стационаре.

Больной Д., 61 года, оперирован в хирургическом отделении районной больницы по поводу острого живота. Произведено ушивание перфоративного отверстия в области ректо-сигмоидного отдела кишки с наложением цекостомы. Через 5 мес после операции цекостомы ушили, что привело к повторному развитию кишечной непроходимости. Цекостома открылась самостоятельно. Только потому, что больной настаивал на закрытии цекостомы, была произведена ирригоскопия, при которой обнаружена циркулярная опухоль ректо-сигмоидного отдела, полностью закрывающая просвет кишки.

Из 329 ошибочных диагнозов 119 (36,2%) пришлось на геморрой. На втором месте по частоте стоит дизентерия. Признаны здоровыми 15% больных раком прямой кишки.

Среди ошибочных диагнозов у хирургов преобладали диагнозы хирургических заболеваний (геморрой, трещина заднего прохода, парапроктит, полип), и только у 3 больных выставлен диагноз колита. Терапевты чаще диагностировали заболевания терапевтического профиля (колит, обострение язвы желудка или двенадцатиперстной кишки, холецистит, анемия). Фтизиатр, к которому обратился 1 больной, поскольку он находился под наблюдением по поводу туберкулеза легких, заподозрил туберкулез кишечника. Гинекологи у 12 из 22 больных диагностировали воспалительные процессы в гениталиях. Школьный врач школьнице 17 лет поставил диагноз пищевого отравления, уролог у 2 больных установил рак предстательной железы.

Одной из главных причин ошибочных диагнозов является игнорирование врачами общелечебной сети простых методов исследования прямой кишки — пальцевого, ректороманоскопии и ирригоскопии. Ни одному из 226 больных, не подвергавшихся специальным методам исследования, правильный диагноз не был установлен.

Таблица 4

Методы исследования у больных раком прямой кишки и их эффективность

Метод исследования	Больные		Диагноз рака установлен сразу	
	абсолютное число	%	абсолютное число	%
Пальцевое	134	25,3	75	55,9
Ректороманоскопия	27	5,1	17	62,9
Пальцевое + ректороманоскопия	122	23,0	92	75,4
Пальцевое + ректороманоскопия + ирригоскопия	15	2,8	15	100,0
Ирригоскопия	6	1,1	2	
Исследование не проводилось	226	42,7	—	—
Всего	530	100,0	201	37,9

Для выяснения причин допущенных ошибок изучены применявшиеся методы исследования и их эффективность (табл. 4).

Только одно пальцевое исследование позволило распознать рак прямой кишки у 55,9% пациентов. У 59 из 134 больных, подвергшихся только этому виду исследования, правильный диагноз не был установлен, причем у 38 — из-за недостижимости опухоли пальцем (верхне-ампулярная или ректо-сигмоидная локализация рака), а у остальных — из-за некачественного исследования.

У ряда больных обнаруженная при пальцевом исследовании патология была неправильно интерпретирована и установлены диагнозы рака предстательной железы, полипа, опухоли яичника, что также можно объяснить низкой квалификацией врачей, проводивших исследование.

При проведении одного лишь ректороманоскопического исследования ошибки в диагнозе имели место у 10 из 27 больных: у 7 больных патология не обнаружена и у 3 выставлен диагноз полипа без гистологического исследования.

Гораздо эффективнее оказалось использование пальцевого исследования в сочетании с ректороманоскопией: у 75% больных, подвергшихся такому исследованию, рак был распознан при первичном обращении к врачу. Однако и при комплексном применении пальцевого исследования и ректороманоскопии у каждого четвертого больного рак прямой кишки не был диагностирован, у ряда больных не проводили биопсию опухоли, поэтому неправильно установлен диагноз язвы или полипа, у других исследования оказались неэффективными из-за плохой подготовки кишечника.

Не было допущено ошибок при распознавании рака прямой кишки только у 3% всех обратившихся, у которых были применены три метода исследования — пальцевое, ректороманоскопия и биопсия.

При изучении причин несвоевременной диагностики рака прямой кишки нас интересовал вопрос о распознавании этой локализации рака врачами сельских местностей и городов. Для этого больные были разделены на три группы: проживающие в Киеве, других городах УССР и селах. В каждой группе выяснена частота установления правильного диагноза при первичном обращении к врачу, а также число больных, которым не проводили специальных исследований.

Оказалось, что в Киеве рак прямой кишки при первичном обращении больных устанавливают несколько чаще, чем в других городах УССР, однако разница не такая существенная, как можно было ожидать. При первичном обращении за медицинской помощью не подвергались специальным исследованиям 37% больных раком прямой кишки и у $\frac{2}{3}$ опухоль не была распознана. Врачи сельских лечебных учреждений не применили исследований у половины обратившихся больных раком прямой кишки и у 70% не установили правильный диагноз.

Получив такие сведения о состоянии диагностики рака прямой кишки в УССР, мы сравнили их с данными литературы прошлых и настоящих лет. При этом оказалось, что по сообщениям большинства отечественных авторов (Д. П. Березкин, 1972; И. Ю. Юдин, А. У. Нуров, 1972; И. П. Дедков с соавт., 1973), 70—80% больных раком прямой кишки поступают для лечения с III и IV стадиями заболевания. Зарубежные хирурги

(Mandache и др., 1970; Gilbertsen, 1971; Bacon, Генпаго, 1972) также указывают на позднее распознавание этой локализации рака. По данным Böttger, Röhlein (1970), 50% больных поступают в клинику неоперабельными.

Все авторы сходятся в том мнении, что неблагоприятнее с диагностикой рака прямой кишки нельзя объяснить скрытым течением заболевания, поскольку для него характерна выраженная клиническая симптоматика. Тамoney, Kaplan (1970) наблюдали скрытое течение заболевания у 10% больных, О. П. Амелина, П. П. Судинов (1966) — у 7%, а Liechty, Ziffren, Miller с соавторами (1968) из 2305 больных раком прямой кишки отметили бессимптомное течение опухолевого процесса лишь у 3,9% больных, Cardevills с соавторами (1973), ретроспективно изучив истории болезни больных раком прямой кишки, установил, что у большинства из них были ранние симптомы заболевания, но на них своевременно не обратили внимания.

Появление крови в кале, как один из наиболее частых признаков рака прямой кишки, заставляет обращаться больных за лечебной помощью, и, по данным литературы (В. М. Полос, 1971; Keddie, Hargreaves, 1968), большинство пациентов приходят к врачу в сроки до 3—6 мес со времени появления симптомов. Однако при первом обращении рак прямой кишки чаще всего не распознается. Только у 30—50% больных устанавливается правильный диагноз. В большинстве случаев опухоль прямой кишки распознают спустя 6—8 мес, а то и год (Л. С. Суковатых с соавт., 1972; Deucher, Blessing, 1973).

Даже при раке анального отдела, наиболее доступном для исследования, опухоль распознают в среднем через 9 мес от начала заболевания (Pettavel, 1967). Наиболее частым ошибочным диагнозом был диагноз геморроя. Даже в тех случаях, когда больные лечатся в стационаре, допускаются серьезные ошибки. По секционным данным Вауег, Robbins (1972), ошибки встречаются у 13,5% больных, причем у 7,5% больных рак прямой кишки не подозревается. Д. П. Березкин, К. С. Миротворцева, Н. Н. Шабашова (1973), проанализировав 5233 протокола вскрытий больных злокачественными новообразованиями, у 10% обнаружили расхождение клинического диагноза с патологоанатомическим при раке прямой кишки. Обращает на себя внимание, что

Таблица 5

Распознавание рака прямой кишки при первичном обращении к врачу

Автор	Год публикации	Годы исследования больных	Число больных	% больных, у которых диагноз рака установлен при первичном обращении
А. П. Воробьева	1960	1950—1957	112	21,4
О. П. Амелина	1966	1954—1964	102	28,4
В. А. Кобец	1966	1947—1964	146	30,0
Г. А. Камеристый	1969	1946—1968	202	35,2
И. П. Дедков с соавторами	1973	1970—1972	336	37,8

такое же количество ошибок (10,3%) они наблюдали и при раке желудка, хотя возможности своевременной диагностики рака прямой кишки несравненно большие.

И. П. Дедков с соавторами (1973) на основании анализа протоколов секций по УССР за 1967—1968 гг. установил, что было допущено 10,4% диагностических ошибок, причем у 6,6% больных заболевание при жизни не было распознано, а у 3,8% клинический диагноз рака прямой кишки при вскрытии не подтвердился.

Настораживает тот факт, что диагностика рака прямой кишки не улучшается. В последние годы, как и в 60-х годах (табл. 5), только у каждого третьего больного рак прямой кишки устанавливают при первичном обращении к врачу, у остальных опухоль не распознают из-за неполного обследования больных.

Следовательно, одним из реальных путей улучшения диагностики рака прямой кишки является обязательное применение комплекса специальных методов исследования — пальцевого, ректороманоскопии и ирригоскопии у всех больных, которые обращаются к врачам с симптомами заболевания прямой и толстой кишок.

Имеется и другой путь своевременного распознавания рака прямой кишки. В зарубежной и отечественной литературе появились сообщения о проведении целевых профилактических осмотров населения с применением эндоскопических исследований прямой кишки. В табл. 6 показаны результаты таких обследований.

Таблица 6

Результаты профилактических ректороманоскопий

Автор	Год публикации	Число обследованных	Выявлено больных раком прямой кишки	Выявлено больных с полипами
Ю. М. Милитарев с соавторами	1970	1001	5	25 (2,5%)
А. И. Кожевников	1973	1778	5	Не указано
Д. В. Турик	1973	1050	4	21 (6,5%)
Cole, Roberts, Strehl	1966	12 000	19	Не указано
Rasgon	1969	1900	8	6,2%
Swinton, Scherer	1968	1000	6	10,0%
Bolt	1971	477	1	46 (9,6%)
Weiss	1972	1000	4	60 (6%)
Lynch, Harlan и другие	1972	1139	2	Не указано
Всего		21 346	54 (0,25%)	

А. И. Кожевников (1973) представил данные о результатах ректороманоскопии рабочих, не предъявлявших жалоб, Д. В. Турик (1973) — работников сельскохозяйственных профессий, Weiss (1972) — больных нейробиатрического профиля, не имевших симптомов заболевания кишечника. Lynch и соавторы (1973), используя опыт передвижных станций, работающих в Англии и Японии для выявления рака, создали мобильную группу, соответственно ее оснастив, и провели с помощью проктосигмоскопа обследование лиц старше 40 лет в небольших населенных пунктах США.

Из данных табл. 6 видно, что применение целевых профилактических ректороманоскопий позволяет выявлять от 2 до 6 больных раком прямой кишки на каждую тысячу обследованных и 40—60 человек, страдающих полипами, которые относятся к предраковым заболеваниям. Можно ожидать, что проведение такого обследования у лиц, относящихся к группе повышенного риска (больные семейным полипозом, с одиночными полипами, а также лица старше 40 лет с неблагоприятным в онкологическом отношении анамнезом) повысит выявляемость рака прямой кишки (Kanzler, 1973).

Weiss (1972) считает, что проктологическое обследование необходимо проводить регулярно среди обращаю-

щихся в поликлинику по любому поводу и находящихся на стационарном лечении. Р. С. Салит (1968) полагает, что этой цели могут служить инфекционные кабинеты поликлиник, в которых должны подвергаться ректороманоскопии все больные с нарушением функции кишечника.

По данным автора, таким путем из 7000 обследованных удалось выявить 32 больных, страдающих раком прямой кишки.

Gregor (1971) для раннего выявления рака прямой кишки предлагает метод массового обследования населения с использованием специально импрегнированных листков бумаги для электрофореза, позволяющих определять скрытую кровь в кале с тем, чтобы затем этих лиц подвергать обследованию. У 1% обследованных был найден рак в основном в ранних стадиях и у 14% — полипы.

А. Н. Рыжих с соавторами (1969), А. И. Кожевников (1973) указывают, что массовое ректоскопическое обследование населения совершенно необходимо для выявления ранних бессимптомных и малосимптомных форм рака прямой кишки. Knighth (1966) полагает, что если бы удалось осуществлять ежегодно ректороманоскопию у всего взрослого населения, то со временем в 100% случаев выявлялся бы только ранний рак прямой кишки, а это обеспечило бы 100% пятилетнюю выживаемость после радикальных операций. Многолетний коллективный международный опыт проведения повторных профилактических осмотров одних и тех же контингентов женщин с применением цитологических исследований и оздоровлением выявляемых больных свидетельствует, что такие мероприятия являются реальным путем ликвидации запущенных случаев злокачественных новообразований.

Итак, к организационным мероприятиям, которые могли бы улучшить распознавание рака прямой кишки, по нашему мнению, следует отнести:

1. Обязательное применение врачами поликлиник специальных методов исследования (пальцевого, ректороманоскопии и ирригоскопии) у всех больных с симптомами заболевания прямой и толстой кишок.

2. Совершенствование работы кабинетов инфекционных заболеваний поликлиник с целью использования их

для профилактических осмотров обращающихся в поликлиники.

3. Проведение пальцевого исследования прямой кишки у женщин при профилактических осмотрах их в смотровых кабинетах поликлиник.

4. Проведение ректороманоскопии и пальцевого исследования у всех госпитализированных в гастроэнтерологические отделения больниц.

5. Организация целевых профилактических обследований здорового населения в группах повышенного риска заболеваемости раком прямой кишки.

Организация этой работы потребует несколько лет, поэтому в ближайшие годы не приходится рассчитывать на коренное улучшение качества диагностики рака прямой кишки. В связи с этим в настоящее время нужно попытаться решить параллельно и вторую задачу: поиск и совершенствование методов лечения распространенного рака прямой кишки. Для этого необходимо: а) разрабатывать и применять операции, адекватные степени распространения опухолевого процесса; б) принимать меры, направленные на снижение имплантационных способностей опухолевых клеток, рассеиваемых в ходе оперативного вмешательства.

4

ЭФФЕКТИВНОСТЬ ХИРУРГИЧЕСКОГО ЛЕЧЕНИЯ РАКА ПРЯМОЙ КИШКИ

РАЗДЕЛ

Операбельность больных раком прямой кишки. Самым надежным методом обеспечения длительного и стойкого излечения больных раком прямой кишки до настоящего времени остается радикальное удаление опухоли. Хирургия рака прямой кишки насчитывает более 150 лет со времени выполнения Лисфранком в 1825 г. ампутации прямой кишки промежностным доступом. К настоящему времени разработан целый ряд операций при этой локализации злокачественных опухолей. Наиболее часто в клинической практике используют брюшно-промежностную экстирпацию прямой кишки, внутрибрюшную и брюшно-анальную резекции. Реже применяют операцию Гартмана и ампутацию прямой кишки.

Мы не описываем методики этих операций, поскольку они достаточно полно представлены в монографиях С. А. Холдина (1955), И. П. Дедкова (1971), в атласах А. Н. Рыжих (1968), А. А. Шалимова и С. Н. Редькина (1965), Имре Литтманн (1970) и в книге В. Б. Александрова «Рак прямой кишки» (1977). Нам представилось важным оценить эффективность применяемых операций, выяснить причины неудач хирургического лечения и разработать пути улучшения его результатов.

С этой целью были использованы данные отечественной, а также зарубежной литературы, преимущественно последних лет, и опыт лечения более 1300 больных раком прямой кишки в проктологическом отделении КНИРРОИ.

За счет возросшей хирургической техники и успехов анестезиологии уменьшилась опасность вмешательств при этой локализации рака, что привело к повышению хирургической активности и увеличению числа радикально оперируемых больных.

По данным отечественных и зарубежных авторов, в последние 15 лет процент радикально оперируемых больных по отношению к госпитализируемым составляет 60—78.

Такой показатель операбельности не может считаться удовлетворительным, тем более, что он является относительным. Абсолютная операбельность (к числу обратившихся) оказывается еще меньшей: 32,2% — по С. А. Холдину (1967), 30% — по А. И. Илиязову (1973).

На Украине в 1976 г. зарегистрировано 4096 больных, которые впервые заболели раком прямой кишки, а радикальным операциям подверглись 1172, или 28,6% больных.

Возрастание операбельности при раке прямой кишки за последние годы обусловлено расширением показаний к выполнению оперативных вмешательств при распространенных опухолях, а также у лиц пожилого возраста. А. И. Кожевников (1970) сообщил, что среди радикально оперированных количество больных старше 60 лет увеличилось с 8% в 1945—1949 гг. до 35% в 1961—1969 гг. Число оперированных в ранних стадиях заболевания за последние годы возросло незначительно.

По данным Gilbertsen (1971), в стадии местного распространения опухоли без метастазов в лимфатические узлы в 1951—1958 гг. оперировано 39,7%, а в 1958—1963 гг. — 46,4% больных. Среди подвергающихся радикальным операциям лишь у 7% отмечена I стадия рака (Mandacke с соавт., 1970) и только у 2% больных опухоль занимает менее $\frac{1}{2}$ окружности кишки (Д. П. Безкин, 1972).

Эти факты свидетельствуют о крайнем неблагоприятии в состоянии диагностики рака прямой кишки.

Непосредственные и отдаленные результаты радикальных операций. Одним из критериев эффективности хирургического лечения рака прямой кишки является послеоперационная летальность.

Несмотря на расширение показаний, в том числе и у лиц пожилого возраста, высокий травматизм этих вмешательств, послеоперационная летальность при раке прямой кишки снижается.

По данным Mason (1970), непосредственная летальность в проктологическом госпитале Святого Марка уменьшилась с 11,6 до 1,8%. Franklin, McSwain (1970) при сопоставлении результатов лечения 447 больных, оперированных в 1925—1968 гг., отмечают уменьшение послеоперационной летальности с 25 до 4,8%.

Таблица 7

Послеоперационная летальность при радикальных операциях,
по данным отечественной литературы

Авторы	Год опубликования работы	Число операций	Послеоперационная летальность, %
А. М. Аминев, С. А. Родкин	1968	275	10,4
А. Н. Картавенко с соавторами	1968	190	8,4
Г. А. Камеристый	1969	112	13,5
С. А. Холдин	1970	716	12,8
В. П. Петров, Б. Н. Силин	1970	283	13,0
А. И. Кожевников	1970	603	6,5
П. И. Вейберман, Э. Б. Герцфельд	1971	251	11,5
Ю. М. Милитарев с соавторами	1971	676	8,4
И. П. Дедков	1971	374	12,7
А. И. Илиязов	1971	111	10,4
Н. В. Огородник	1972	304	14,4
Е. С. Смирнова	1973	1180	9,0
В. Н. Буценко	1973	340	9,1
А. И. Илиязов	1973	197	9,1
И. М. Милославский	1973	418	7,9
Н. Г. Кононенко	1973	225	8,8
В. А. Кобец	1974	207	14,5
В. Д. Федоров с соавторами	1974	1093	7,5
А. М. Аминев, Н. М. Блиничев	1974	313	14,7
И. Ф. Годлевский с соавторами	1974	304	14,4
Н. М. Шевченко с соавторами	1975	304	14,4
Г. А. Камеристый	1975	131	12,2
Всего		8607	11,1

Отечественные хирурги также добились значительного снижения летальности больных непосредственно после операции. Особенно демонстративны сведения А. И. Кожевникова (1966). В клинике общей хирургии Горьковского медицинского института в 1938—1948 гг. после радикальных операций умерли 32,7% больных, в 1949—1955 гг.— 5,9%, а в 1956—1960 гг.— 3,3% больных, прооперированных радикально по поводу рака прямой кишки.

Таблица 8

Послеоперационная летальность при радикальных операциях, по данным зарубежной литературы

Авторы	Год опубликования работы	Число операций	Послеоперационная летальность
Benz, Rosetti	1968	409	11,0
Vodice	1968	467	12,0
Huber с соавторами	1968	107	21,2
Thomas с соавторами	1969	830	8,0
Forward	1969	166	6,6
Overback с соавторами	1970	210	12,0
Werner-Brzezinska с соавторами	1970	760	10,0
Bünte с соавторами	1970	234	8,9
Samson	1970	141	2,8
Mandacke с соавторами	1970	612	2,0
Husa	1970	236	14,4
Gibbertsen	1971	981	15,3
Bacon	1971	568	2,6
Tesarek с соавторами	1972	89	8,9
Lövey с соавторами	1972	212	14,1
Weir	1973	275	10,0
Higth с соавторами	1973	170	7,8
Berardi с соавторами	1973	115	8,8
Hoffmann с соавторами	1973	1433	16,4
Drobni	1974	725	8,5
Кулаковски, Новацки	1974	479	5,5
Всего		9219	9,8

А. М. Аминев и С. А. Родкин (1968) при подведении итогов лечения рака прямой кишки за 20 лет отметили снижение послеоперационной летальности с 20 до 5,4%. В. Д. Федоров с соавторами (1970) сообщил, что более чем на 1000 радикальных операций, выполненных в 1956—1972 гг., послеоперационная летальность составила 7,5%, а в 1972 г.— снизилась до 3,7%.

Сводные данные о послеоперационной летальности при раке прямой кишки в нашей стране представлены в табл. 7. На 8607 радикальных операций, выполненных отечественными хирургами в 1968—1974 гг., послеоперационная летальность составила 11,1%. Сводные данные зарубежных хирургов отражены в табл. 8. На 9212 операций, выполненных за эти же годы, послеоперационная летальность составила 9,8%.

Таблица 9

Пятилетняя выживаемость при раке прямой кишки,
по данным отечественной литературы

Авторы	Год опубликования работы	Число адикальных операций	Пятилетняя выживаемость, %
В. Н. Демин	1964	368	40,4
Д. В. Мясоедов	1965	111	31,4
А. С. Мерцальский	1966	105	57,7
Ю. А. Ратнер	1967	348	51,0
А. Н. Картавенко с соавторами	1968	190	46,0
А. М. Аминев, С. А. Родкин	1968	275	56,5
А. И. Кожевников	1970	603	56,0
В. П. Петров, Б. Н. Силин	1970	283	59,6
С. А. Холдин	1970	716	57,3
В. Б. Александров с соавторами	1971	676	56,9
П. И. Вейберман, Э. Б. Герцфельд	1971	251	45,4
Н. В. Огородник	1972	304	42,6
Д. П. Березкин	1972	451	59,9
Н. Г. Кононенко	1973	148	48,8
Л. Г. Завгородний с соавторами	1973	300	50,0
Ю. М. Милитарев с соавторами	1973	384	58,5
Е. С. Смирнова	1973	1180	56,6
В. Н. Буценко	1974	340	50,5
Е. А. Цель	1974	510	42,6
И. Ф. Годленский с соавторами	1974	304	53,4
В. В. Кичерман	1974	189	40,2
В. Д. Федоров с соавторами	1975	1355	53,2
Н. М. Шевченко с соавторами	1975	304	42,6
В среднем		9695	50,3

Таким образом, можно констатировать, что непосредственные результаты лечения рака прямой кишки за последние годы улучшились в 2—3 раза, поскольку 30 лет назад послеоперационная летальность колебалась в пределах 20—30% (А. И. Кожевников, 1966).

Этого нельзя сказать об отдаленных результатах (табл. 9, 10). Пятилетняя выживаемость, по данным

Таблица 10

Пятилетняя выживаемость при раке прямой кишки,
по данным зарубежной литературы

Авторы	Год опубликования работы	Число радикальных операций	Пятилетняя выживаемость, %
Portmann	1964	253	45,5
Hughes	1964	692	36,2
Berniczei	1964	234	28,8
Lagache	1965	224	53,4
Kajitani	1966	299	54,1
Carsky, Brix с соавторами	1967	133	53,0
White-Ralligh с соавторами	1967	248	58,7
Kubicek с соавторами	1967	306	46,5
Benz-Rosetti	1968	409	36,0
Werner-Brzezinska	1970	760	40,0
Rueff, Bohmert	1970	378	50,2
Bünte, Al-Rawe	1970	234	43,0
Samson	1970	141	51,0
Franklin, McSwain	1970	306	56,4
Husa	1970	236	52,0
Bacon	1971	1273	52,9
Hughes, Milne	1972	242	58,9
Lövey, Köves с соавторами	1972	212	39,6
Weir	1973	275	50,3
Hight с соавторами	1973	170	56,4
Hoffmann с соавторами	1973	619	51,1
Кулаковски, Новацки	1974	479	50,6
Drobni	1974	725	53,1
Fakterman с соавторами	1974	923	47,0
В среднем		9771	48,5

зарубежных хирургов, колеблется от 36 до 58,9% (в среднем 48,5%), а по сведениям отечественных хирургов — от 31 до 59,9% (в среднем 50,3%).

Сопоставление полученных результатов со сводными данными, представленными Campbell (1964) при анализе сообщений 26 зарубежных хирургов, показали, что за последние 30 лет существенного улучшения отдаленных результатов лечения рака прямой кишки не наблюдается. К такому же выводу приходят многие хирурги и особенно те, которые долгие годы занимаются лечением злокачественных новообразований прямой кишки. Так, Gilbertsen (1971) проанализировал 1884 истории болез-

ни больных раком толстой и прямой кишок, леченных в 1940—1963 гг., и сравнил отдаленные результаты лечения 981 больного раком прямой кишки за три периода: I — 1940—1950 гг., II — 1951—1958 гг., III — 1953—1963 г. Оказалось, что пятилетняя выживаемость больных, оперированных в эти годы, составляла соответственно 62,8, 51,6 и 43,5%. Снижение результатов в III период автор объясняет увеличением послеоперационной летальности за счет расширения показаний к радикальным вмешательствам. Пятилетняя выживаемость по отношению к перенесшим операциям не изменилась.

Colcock (1971) пишет, что за последние 10 лет уровень пятилетней выживаемости, несмотря на совершенствование хирургической техники, остается постоянным.

Swinton, Nahra, Khazel и другие (1968) при сопоставлении результатов лечения 732 больных раком толстой и прямой кишок в 1941—1945 гг. и 620 — в 1956—1961 гг., отметили, что хотя между указанными периодами прошло 10 лет, выживаемость возросла незначительно — с 42,6 до 49,5%, причем в основном за счет увеличения числа больных с ранней стадией заболевания.

Shimkin, Cutler (1964) при изучении динамики пятилетней выживаемости больных раком прямой кишки в трех штатах США установили, что с 1940 по 1954 г. она имела тенденцию к возрастанию, а с 1954 г. стабилизировалась. Группа авторов (А. И. Раков, Н. М. Эмануэль, А. С. Евсеенко и другие, 1968), изучив отдаленные результаты лечения 49 000 больных раком прямой кишки, подвергшихся радикальным операциям, в 19 странах, установили, что за последние годы значительно возросла операбельность, снизилась послеоперационная летальность, а пятилетняя выживаемость почти не изменилась.

Pousselot, Cole и другие (1972) указывают, что по статистическим данным Американского ракового общества, за последние 20 лет, несмотря на совершенствование техники операций, пятилетние результаты лечения рака прямой кишки изменились мало, особенно при наличии метастатического поражения лимфатических узлов. К такому же выводу приходят Hughes, Milne (1972), которые проанализировали результаты лечения 1118

больных раком прямой кишки, лечившихся с 1950 по 1969 г. По их данным, пятилетняя выживаемость к радикально оперированным в первом пятилетии (1950—1954) составляла 60,5%, а во втором (1965—1969) — 58,9%.

Таким образом, согласно сведениям отечественной и зарубежной литературы, хирургия последних лет может обеспечить стойкое выздоровление лишь 48—50% больных раком прямой кишки, подвергающихся радикальным оперативным вмешательствам. Такие исходы лечения не могут считаться удовлетворительными.

В свете изложенного весьма важно выяснение факторов, обуславливающих неудовлетворительные результаты хирургического лечения, чтобы наметить пути снижения смертности при этом заболевании.

Причины неудач хирургического лечения. Изучение литературы показывает, что главными причинами послеоперационной летальности являются перитонит, тромбоз легочной артерии, пневмония, то есть те же осложнения, которые наблюдались и много лет назад. Однако удельный вес осложнений, приводящих к смерти, в последнее время существенно изменился. Так, если в 1926—1951 гг. на долю перитонита приходилась $\frac{1}{3}$ смертельных исходов (С. А. Холдин, 1955), а в 1946—1965 гг. каждый четвертый умирал от этого осложнения (П. И. Вейберман, Э. Б. Герцфельд, 1971), то в 1962—1973 гг. (В. Н. Буценко, 1974) перитонит имел место у половины всех умерших. В проктологическом отделении КНИРРОИ в 1973—1976 гг. 60% больных умерли от перитонита.

Уменьшение числа нагноительных процессов в послевоенные годы объясняется широким применением антибиотиков, которые оказались весьма эффективными в борьбе с инфекционными осложнениями. Однако со временем появились антибиотикоустойчивые формы микробов, и частота гнойных осложнений и перитонитов резко возросла. В настоящее время многие хирурги (В. Д. Беляков с соавт., 1976; И. М. Матяшин, 1977) утверждают, что частота гнойных осложнений приближается к уровню доантисептической эры.

Значительно увеличилось число смертельных осложнений, связанных с патологией сердечно-сосудистой системы и нарушением свертываемости крови. Рост после-

операционной летальности от этих осложнений объясняется в основном увеличением среди радикально оперированных лиц пожилого и старческого возраста. Сейчас каждый третий, подвергающийся радикальной операции, имеет возраст старше 60 лет (А. И. Кожевников, 1970).

Чтобы добиться снижения гнойных осложнений, необходимы прежде всего организационные мероприятия по борьбе с инфицированием больных в палатах, операционных, отделениях интенсивной послеоперационной терапии. Нужно отказаться от профилактического применения антибиотиков, применять сильнодействующие антисептики (например, хлоргексидин) для промывания операционных ран, назначать средства, стимулирующие иммунитет.

Для уменьшения числа сердечно-сосудистых осложнений следует особенно тщательно обследовать лиц пожилого возраста с применением электрокардиографии, баллистокордиографии, поликардиографии, спирографии. Интенсивность и длительность предоперационной подготовки должна зависеть от характера и степени выявленных нарушений, тяжести предстоящего оперативного вмешательства.

Умелое проведение наркоза со строгим соблюдением правил асептики, тщательное отсасывание содержимого трахео-бронхиального дерева перед извлечением интубационной трубки, дыхательная гимнастика, кислородотерапия, ингаляции, банки являются действенными мерами профилактики послеоперационных пневмоний.

Имеются еще резервы улучшения непосредственных результатов в совершенствовании хирургической техники и дальнейшем накоплении опыта. В 1972 г. послеоперационная летальность при раке прямой кишки в ряде практических учреждений УССР составила в среднем 25% (И. П. Дедков, А. Е. Присяжнюк, 1973), причем она была выше в тех учреждениях, которые располагали наименьшим числом операций. С увеличением количества однотипных операций совершенствуется хирургическая техника и хирургам удается достичь разительных успехов (2,6% летальных исходов на 437 брюшно-промежностных экстирпаций и 3,9% — на 669 брюшно-анальных резекций, Васоп с соавт., 1971). В. Б. Александрову (1977) удалось снизить послеоперационную летальность при радикальных операциях до 2,7% наблю-

дений. Необходимо не только в крупных клиниках, но и в практических учреждениях страны применять метод синхронного выполнения операций на прямой кишке, о достоинствах которого Kirschner сообщил еще в 1934 г.

Преимуществами этого метода являются улучшение доступа и визуального контроля, снижение длительности оперативного вмешательства, уменьшение травмы органов брюшной полости и кровопотери, снижение возможностей инфицирования брюшной полости и рассеивания в ней раковых клеток (А. А. Соболев, 1971).

Длительность операции также влияет на число послеоперационных осложнений. Е. С. Смирнова (1973) отмечает, что после операций продолжительностью 2—3 ч наблюдается 7% летальных исходов, 4 ч — 18%, а 5—6 ч — около 100%. Поэтому синхронный метод выполнения операций, сокращающий в 2 раза время хирургического вмешательства, наряду с другими преимуществами позволяет уменьшить в 1,5—2 раза число послеоперационных осложнений (А. А. Соболев, 1971).

Все сказанное позволяет считать, что еще имеются неиспользованные возможности дальнейшего улучшения непосредственных результатов лечения.

Что касается отдаленных результатов лечения, то они зависят главным образом от появления рецидивов и метастазов. Частота послеоперационных рецидивов рака прямой кишки, по данным отечественной и зарубежной литературы, колеблется в пределах 9—42% (А. М. Аминов, С. А. Родкин, 1968; П. И. Лобода, 1965; Morgan, 1968).

Для получения сводных данных, более точно отражающих эффективность хирургического лечения рака прямой кишки, мы изучили работы последних лет, в которых приведены сведения о радикально оперированных больных (не менее 100 человек) и больных, у которых возникли рецидивы рака. Установлено, что из 5804 больных раком прямой кишки, перенесших радикальные операции в 1965—1973 гг., у 1126 (19,3%) обнаружены рецидивы опухоли.

Другими словами, у каждого пятого больного, подвергающегося современным операциям по поводу рака прямой кишки, появляются рецидивы. Большинство хирургов отмечают, что рецидивы рака возникают до 3 лет

после операции и чаще всего в течение первого и второго года.

Так, по данным А. М. Аминова и С. А. Родкина (1968), И. В. Скибенко (1966), 60% всех рецидивов появляются до 2—3 лет. Morgson с соавторами (1963) после 1596 радикальных операций по поводу рака прямой кишки зарегистрировал 10% рецидивов в малом тазу, причем у 80% больных они развились в первые два года после операций. Tyndall с соавторами (1964) в течение первого года после операции выявил 38%, а в течение 2 лет — 81% рецидивов. Е. С. Смирнова (1973) обнаружила 66% рецидивов рака прямой кишки в течение первого года после операции, 22% — до 2 лет и 0,5% — свыше 3 лет.

Наряду с рецидивами неудачи хирургического лечения рака прямой кишки обуславливают и метастазы рака, которые обычно появляются до истечения 5 лет после операции. Васоп (1971), располагающий опытом лечения 2849 больных раком прямой и толстой кишок, обнаружил метастазы рака после брюшно-анальных резекций у 39% больных и после экстирпации прямой кишки у 39,1% больных.

Гуёггу с соавторами (1972), В. И. Кныш, В. Г. Григорян (1972), В. Н. Буценко (1974) отмечают резкое учащение гематогенных метастазов в печени даже при отсутствии регионарных и отдаленных метастазов в лимфатических узлах среди больных, подвергшихся операциям.

По материалам проктологического госпиталя Святого Марка, из 100 радикально оперированных больных 50 выживают, 35 умирают от гематогенных метастазов, 5 — от метастазов по лимфатическим путям, 10 — от местных рецидивов.

Столь частое возникновение рецидивов и метастазов рака прямой кишки после выполнения, казалось бы, радикальных оперативных вмешательств побуждает к тщательному исследованию причин и факторов, их обуславливающих, без чего невозможны поиски путей повышения эффективности лечения этой локализации рака.

Факторы, обуславливающие появление рецидивов и метастазов рака прямой кишки после хирургического лечения. В. И. Столяров (1965) различает локальные и регионарные рецидивы. Локальные рецидивы развива-

ются в стенке кишки, окружающей клетчатке и в соседних органах. Регионарные рецидивы появляются в тазовых, забрюшинных и паховых лимфатических узлах.

Рецидивы чаще всего обнаруживаются в пределах малого таза на передней поверхности крестца и в паховых лимфатических узлах.

По наблюдениям В. П. Петрова и Б. И. Силина (1970), 56,4% рецидивов обнаруживается на стенках таза, при этом они оказываются единственным проявлением возврата заболевания при II стадии рака и составляют более половины рецидивов при III стадии опухолевого процесса.

Частота рецидивов, развивающихся в стенке кишки и по линии швов анастомоза, колеблется в пределах 10—11,5% (Cullen, Mayo, 1963; Vantertoll, Beahrs, 1965).

В клетчатке, окружающей прямую кишку, обнаруживается 14% рецидивов (Cullen, Mayo, 1963) после выполнения передней резекции кишки.

Вообще вид оперативного вмешательства является одним из факторов, определяющих частоту и локализацию послеоперационных рецидивов. Так, В. С. Смирнова (1973), различающая экзо- и эндоректальные рецидивы, установила, что первые чаще наблюдаются после экстирпации прямой кишки и составляют 75% всех рецидивов, а вторые — после резекции (25% всех рецидивов).

По данным Butcher (1971), рецидивы после брюшно-промежностной экстирпации прямой кишки по поводу рака развились у 45 (18,1%) из 248 больных, подвергшихся этой операции, и у 11 (7,3%) из 150 больных, перенесших переднюю резекцию.

По В. Н. Демину (1964), рецидивы наблюдались после ампутации прямой кишки промежностно-крестцовым способом. Появление рецидивов зависит от локализации и распространенности опухоли. Так, В. И. Столяров (1965) установил, что при опухолях среднеампулярного отдела прямой кишки рецидивы возникают у 14,9% больных, а при опухолях анального канала — у 70,5% больных. В случаях отсутствия регионарных метастазов рака рецидивы наблюдаются у 11,4% больных, а при их наличии — у 24,3% больных.

Morson, Vaughau с соавторами (1963) заметили, что если опухоль прямой кишки расположена ниже брю-

шинной складки, послеоперационные рецидивы в области малого таза обнаруживаются у 14,5% больных, если расположена на ее уровне — у 8%, а выше складки — у 5,2% больных.

Более благоприятные исходы лечения при сфинктерсохраняющих операциях (В. Д. Федоров с соавт., 1975) объясняются прежде всего тем, что эти оперативные вмешательства обычно производят при менее распространенных процессах, еще не вышедших за пределы стенки кишки.

Тот факт, что 82% рецидивов (В. П. Петров, 1970) появились у больных, оперированных в III стадии заболевания, когда имелись большая протяженность поражения и метастазы в регионарных лимфатических узлах, позволяет предполагать, что причиной рецидивов в этих случаях является оставление части опухоли и метастатических лимфатических узлов из-за несоответствия объема операции степени распространения опухолевого процесса.

На возможность такого источника возникновения рецидивов указывал Miles еще в 1908 г.

В. Р. Брайцев (1952) полагал, что рецидивы всегда являются продолжением болезни, развившейся из неудаленных частей опухоли, существовавших или возникших во время операции метастазов.

Г. А. Блинова (1956) на основании обнаруженной ею зависимости между внутрстеночным распространением рака и частотой рецидивов считает причиной появления последних оставление опухолевых элементов в стенке кишки.

Вместе с тем хирурги на протяжении многих лет встречались с такими клиническими наблюдениями, которые нельзя было объяснить только указанной причиной: это были рецидивы опухоли в послеоперационных рубцах промежности и передней брюшной стенки, в области колостомы после экстирпации прямой кишки, в ушитой наглухо кишке при операции Гартмана (Keupes, 1961).

Ryall еще в начале XX в. полагал, что эти рецидивы являются следствием имплантации опухолевых клеток в рану во время хирургического вмешательства. В подтверждение рассеивания опухолевых клеток и возможности такого механизма развития рецидивов он писал

об обнаружении опухолевых клеток у себя под ногтями и на скальпеле.

Позже Saphir (1936) продемонстрировал клетки злокачественной опухоли в смывах с ножа, которым пользовался во время операции, и с помощью суправитальной окраски доказал их жизнеспособность.

В том же году Morgan первым высказал мысль, что рецидивы являются следствием имплантации свободных раковых клеток, «выдавленных из опухоли в просвет кишки». Подтверждением этого предположения явилась работа Воегема (1952), который обнаружил раковые клетки в просвете толстой кишки при смыве резецированных отделов кишки и показал, что они имеются в большинстве изъязвившихся карцином (цит. по Keyhes, 1961).

В 1950 г. Pomeranz, Garloock обнаружили в мазках-отпечатках с серозной оболочки кишки над опухолью раковые клетки, что позволило предполагать возможность рассеивания опухолевых клеток не только из просвета, но и с серозного покрова кишки при прорастании его опухолью.

В работах Coman (1944), McCutcheon, Coman, Moore (1948), Enterline, Coman (1950) нашло объяснение свойство опухолей постоянно терять со своей поверхности опухолевые элементы. Этими исследованиями было установлено, что клетки злокачественных опухолей, в противоположность клеткам нормальных тканей, обладают значительно меньшей силой взаимного сцепления. Именно вследствие этого межклеточные связи опухолей легко нарушаются, и освобождающиеся опухолевые клетки попадают в межтканевые щели, лимфу, кровь и полости человеческого тела.

Распространению клеток за пределы пораженного органа способствуют движение крови и лимфы, перемещение тела, перистальтика кишечника, а также свойство опухолевых клеток самостоятельно перемещаться (Л. Ф. Арндаревский, 1965; Enterline, Coman, 1950). Более того, Fujiwara и Miyamoto (1962) измерили скорость движения клеток рака желудка, которая оказалась равной 0,69—0,75 мкм в 1 мин, но даже при такой малой подвижности опухолевые клетки могут самостоятельно в течение нескольких недель переместиться на расстояние 15,2 см.

Все эти установленные факты помогли раскрытию сложных механизмов диссеминации опухолевых клеток по организму. Прямые подтверждения рассеивания опухолевых клеток в ране во время операции были получены Smith, Hilberg (1955), которые предложили метод цитологического исследования смывов с поверхности операционных ран.

Этот метод привлек к себе внимание многих хирургов разных стран мира, и за короткое время было проведено значительное число исследований при различных локализациях рака (Б. Т. Билынский, 1962; А. С. Барчук, 1965; М. А. Зыбина, 1966; К. Ф. Витвицкий, 1970; Grile, 1956; Otagi с соавт., 1961).

При хирургических вмешательствах по поводу рака различных локализаций, в том числе и прямой кишки, у 20—40% больных в зоне операционного поля обнаруживаются свободные опухолевые клетки и их комплексы. В. К. Витвицкий (1973) путем цитологического исследования мазков и отпечатков из удаленного органа и смывов из операционной раны обнаружил опухолевые клетки у 46,3% больных раком прямой кишки. Изучая причины рецидивов, автор установил прямую зависимость их возникновения от обнаружения опухолевых клеток.

Кроме клинических наблюдений имеются экспериментальные доказательства возможности такого механизма образования рецидивов. Получены прямые доказательства имплантации опухолевых клеток из перитонеальной жидкости на брюшину (Hogase, Matheu, 1960; Weatley, Ambrose, 1964) и в ткани с помощью шовного материала, соприкасавшегося с опухолью. Методом культуры ткани и в эксперименте на животных удалось подтвердить жизнеспособность опухолевых клеток, обнаруживаемых в крови и в смывах (Г. Н. Пестовская, 1968; Moore с соавт., 1961).

Таким образом, теоретически давно предполагавшаяся возможность контактного пути возникновения рецидивов рака получила фактическое подтверждение. Используя эти данные, клиницисты стали более глубоко исследовать причины рецидивов, частоту тех из них, которые могут быть объяснены только имплантацией опухолевых клеток, и искать пути их профилактики и лечения.

Tyndal, Dockerty, Waugh (1964) тщательно изучили 73 наблюдения рецидива рака, подтвержденных гистологическим исследованием, после радикальных операций на прямой кишке и установили, что у 27 (37%) больных они явились следствием непосредственной имплантации опухолевых клеток во время операции, у 10 — результатом дальнейшего роста опухоли. У 3 больных возникли из оставленных лимфатических узлов, пораженных метастазами, у 4 — из-за распространенности опухоли по лимфатическим путям на соседние органы. Причина 33 рецидивов осталась невыясненной.

В. И. Столярову (1967) при изучении причин рецидивов удалось найти в области анастомоза разрастание опухолевых клеток вокруг нити, что подтвердило экспериментальные данные Haverback, Smith (1959) о возможности внедрения опухолевых клеток в ткани с шовным материалом.

Появились новые предположения о механизме развития рецидивов по линии соустья после радикальной резекции пораженного отдела кишки.

Grisouhoff (1967) считает, что опухолевые клетки, имевшиеся до операции в лимфатических сосудах, не попавших в зону резекции, продолжают перемещаться с током лимфы, а поскольку в линии шва анастомоза лимфатический отток нарушен, они задерживаются и являются основой для рецидива.

Итак, рецидивы рака прямой кишки являются следствием неполного удаления первичной опухоли либо путей и зон ее регионарного метастазирования и имплантации опухолевых клеток в рану во время хирургического вмешательства.

Что касается факторов, способствующих появлению гематогенных метастазов при раке прямой кишки, то к ним в первую очередь относят проникание опухолевых клеток в кровеносное русло.

Имеется множество экспериментальных и клинических работ, посвященных вопросам изучения механизмов проникания опухолевых клеток в кровь, методикам их обнаружения при различных локализациях рака, роли хирургической травмы в гематогенной диссеминации, прогностического значения обнаружения раковых клеток и патогенезу метастазов (М. Х. Фишер, 1965; И. Ф. Грех, М. И. Яковлева, 1966; Engell, 1955; Moore

с соавт., 1960; Maki, Majiama, Yoshida и др., 1963; Griffiths с соавт., 1973).

Этими работами доказано, что при злокачественных опухолях различных органов частота обнаружения опухолевых клеток в венозной крови, оттекающей непосредственно от опухоли, выше, чем в периферической. Частота выявления опухолевых клеток в крови зависит от стадии опухолевого процесса, типа опухолевого роста и дифференцировки клеточных элементов, операционной травмы и вида операции, а также методики исследования и опытности исследующего.

Установлено, что наличие раковых клеток в крови — не обязательный предвестник отдаленных метастазов. Помимо чисто механических условий задержания раковых клеток в кровеносном русле рост метастазов зависит от многих факторов, среди которых важную роль играют количество, жизнеспособность и вирулентность раковых клеток, а также резистентность организма (Пруденте, 1963). Известно, что клетки опухоли, попавшие в кровь, могут находиться в сгустках фибрина длительное время, не проявляя активности, а, с другой стороны, отдаленные гематогенные метастазы иногда выявляются уже на ранних стадиях роста опухоли, что указывает на роль многих биологических факторов, характеризующих организм хозяина (Driessens, 1968).

Все это в полной мере относится и к развитию метастазов при раке прямой кишки. Dionpe (1965), изучивший условия возникновения гематогенных метастазов рака прямой кишки, обнаружил, что метастазированию способствуют инфильтративный рост опухоли, недифференцированный тип клеточных элементов, большие размеры опухолей, прорастание крупных вен, расположение опухоли в верхних $2/3$ прямой кишки.

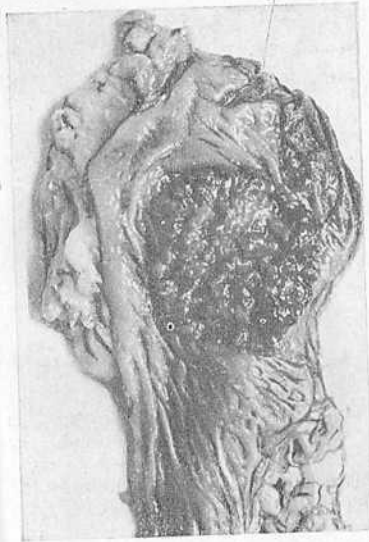А. М. Гофман, Л. Я. Капуллер, Г. Н. Пестовская (1972) считают, что появление метастазов в печени зависит от глубины поражения опухолью стенки прямой кишки, инвазии вен раковыми клетками в первичном опухолевом очаге, наличия раковых клеток в крови и анатомической формы опухоли.

Статистически доказанное (Д. П. Березкин, 1972; Cargoll, 1963) ухудшение пятилетней выживаемости при обнаружении прорастания опухоли в вены обусловлено увеличением частоты гематогенных метастазов.

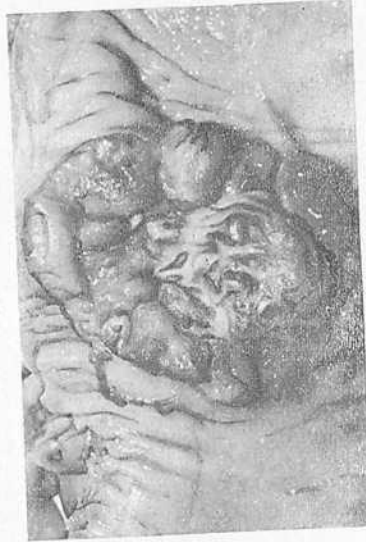Операционная травма также оказывает существенное влияние на учащение метастазов рака в печени у больных, перенесших операции на прямой кишке по поводу рака (Swinton и др., 1968).

Таким образом, опыт, накопленный к настоящему времени отечественными и зарубежными хирургами, экспериментальные, секционные и цитологические исследования раскрыли некоторые стороны патогенеза рецидивов и метастазов рака прямой кишки, что позволяет наметить пути борьбы с ними.

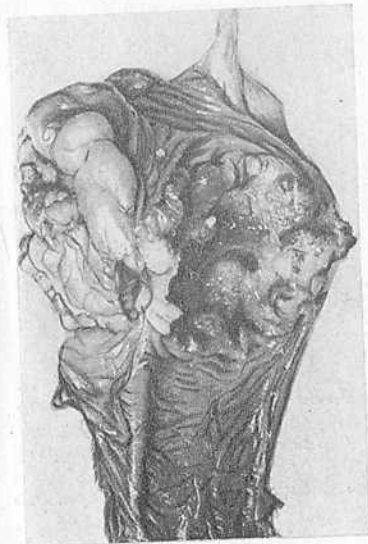Для профилактики рецидивов рака прямой кишки теоретически оправдано расширение границ оперативного вмешательства для радикального удаления опухоли и зон ее регионарного распространения, а также использование комбинированного метода лечения, один из компонентов которого воздействовал бы на опухолевые клетки еще до операции, вызывая гибель их и снижение жизнедеятельности и имплантационной способности. Повысить радикализм удаления первичной опухоли и ее метастазов удастся с помощью комбинированных и расширенных операций.



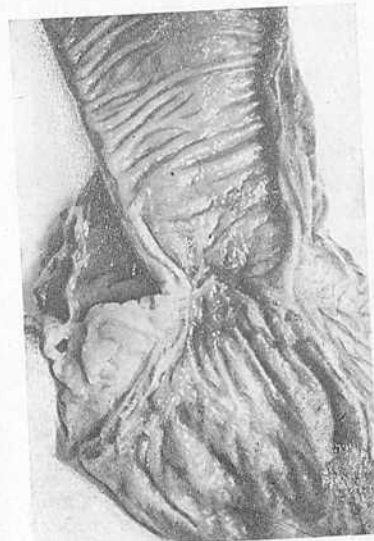1. Полипозный рак



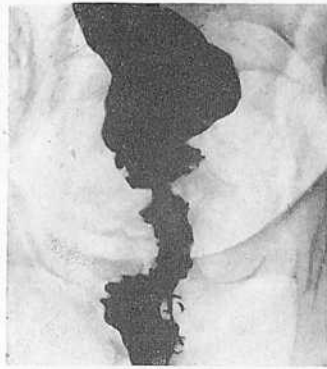
2. Язвеннообразный рак



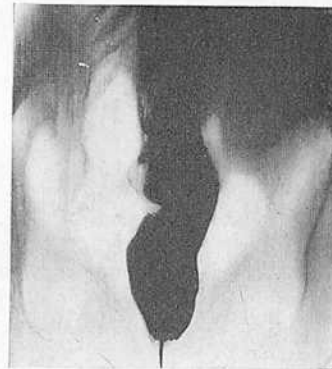
3. Язвенно-инфильтративный рак



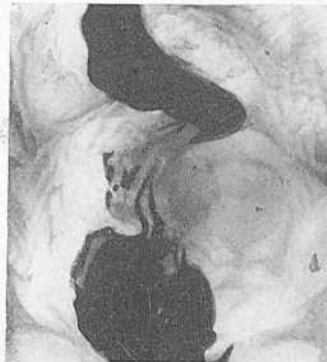4. Диффузно-инфильтративный рак



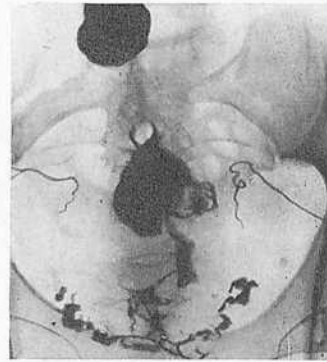
5. Параректопневмограмма. Рак среднеампулярного отдела прямой кишки. Газ свободно проходит вдоль боковых стенок таза



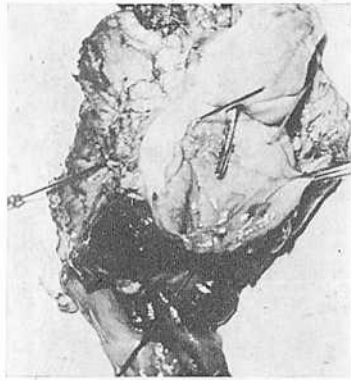6. Параректопневмограмма. Газ проник в пристеночную и висцеральную параректальную клетчатку. Видна собственная фасция прямой кишки. Слева в полости таза — округлое образование: метастаз рака, расположенный на подвздошных сосудах



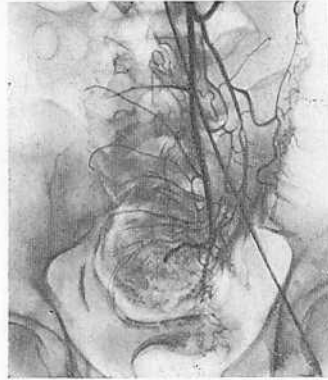7. Параректопневмограмма. Рак среднеампулярного отдела прямой кишки. Инфильтрация параректальной клетчатки на уровне опухоли слева. Скопление газа в нижнем отделе полости малого таза, затрудненное прохождение его вдоль стенки таза



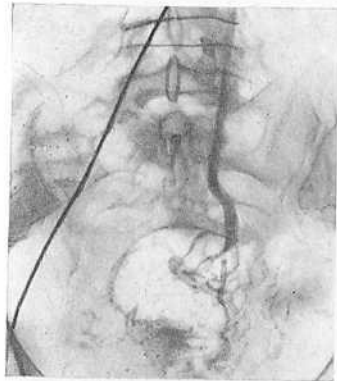
8. Вазовезикулограмма на фоне заполнения прямой кишки барием. Семенные пузырьки деформированы, сдавлены, угол между ними больше прямого



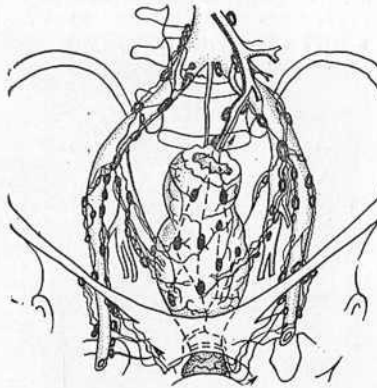
9. Операционный препарат больного У. после экстирпации таза. Вид со стороны слизистой оболочки мочевого пузыря. В уретру и оба мочеточника введены зонды. Стенка мочевого пузыря утолщена, инфильтрирована опухолью



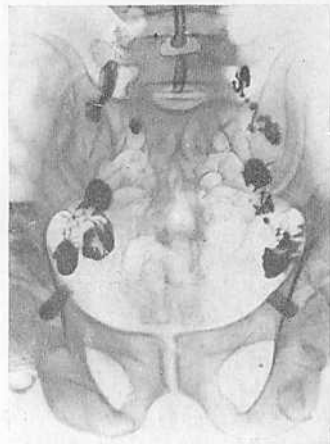10. Селективная ангиография нижней брыжеечной артерии. Прямая и сигмовидная кишки раздуты воздухом. В области опухоли инфильтрация артериальных стволов с обрывом одной из ветвей верхней прямокишечной артерии



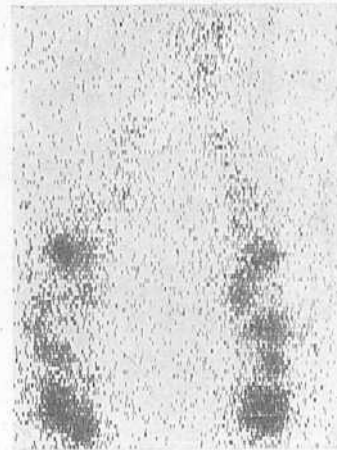
11. Селективная ангиография нижней брыжеечной артерии. Венозная фаза. Инфильтрация вен, венозные коллатерали



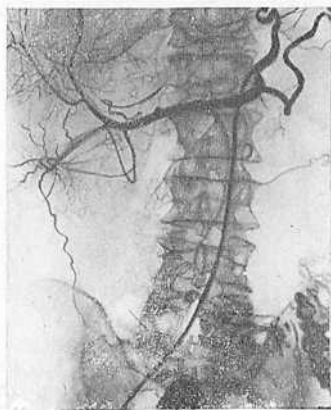12. Пути лимфооттока от прямой кишки и регионарные лимфатические узлы. Схема. Лишь аноректальные и брыжеечные лимфатические узлы, располагающиеся по ходу верхней прямокишечной артерии, удаляются при обычно применяемых операциях по поводу рака прямой кишки



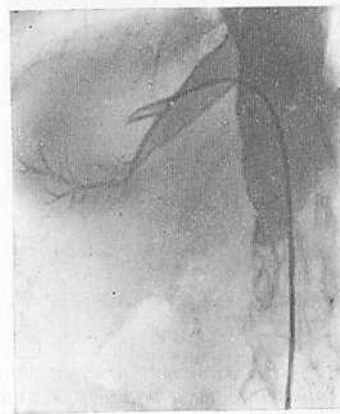
13. Лимфограмма больного с множественными метастазами опухоли в паховые и подвздошные узлы. Лимфатические узлы шаровидной формы с краевыми дефектами наполнения. Паховые узлы контрастированы только по краю, имеют вид яичной скорлупы



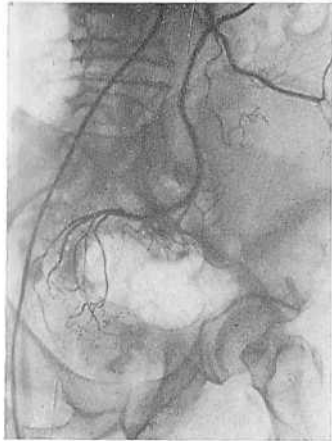14. Лимфоскенограмма. Разрежение штриховки в области подвздошных лимфатических узлов справа. Скеннер «Scintigraph»



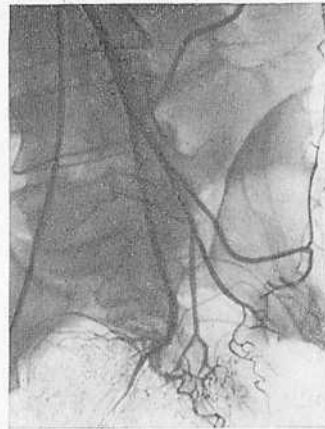15. Целиакограмма. Дезорганизация артериального русла печени. Новообразованные сосуды экстравазация контрастного вещества. Множественные метастазы рака в печени



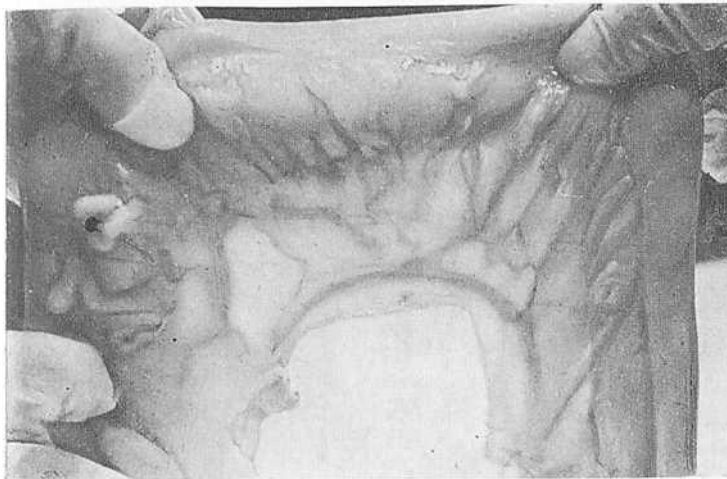
16. Ампутация одной из ветвей левой печеночной вены. Венопатограмма характерна для злокачественной опухоли



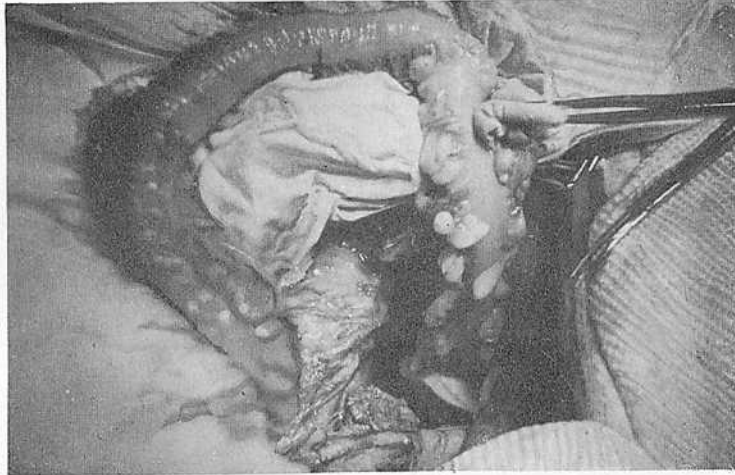17. Селективная ангиография нижней брыжеечной артерии. Краевой сосуд сигмовидной кишки не выражен



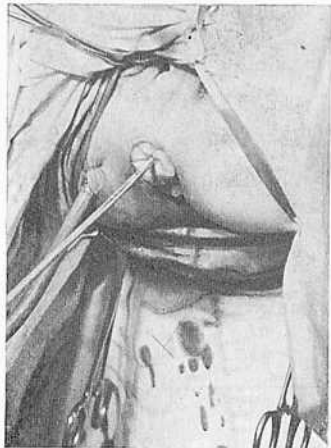18. Селективная ангиография нижней брыжеечной артерии. Магистральный тип ветвления нижней брыжеечной артерии. Краевой сосуд непрерывный на всем протяжении



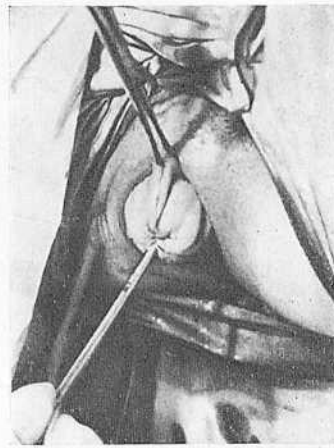19. Произведена мобилизация сигмовидной и нисходящей кишок. Краевой сосуд развит хорошо



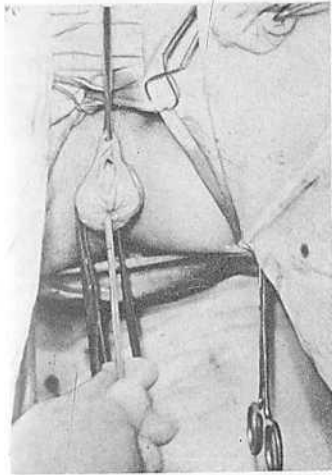
20. Левая половина ободочной кишки и поперечная ободочная кишка подготовлены для извлечения



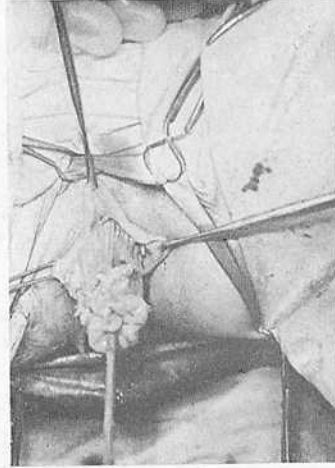
21. Потягиванием за стержень обтуратора начата эвагинация прямой кишки. Полость малого таза дренирована резиновой трубкой



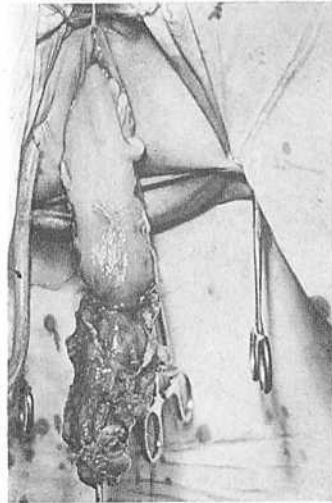
22. Кишка эвагинирована



23. Начато пересечение всех слоев стенки прямой кишки



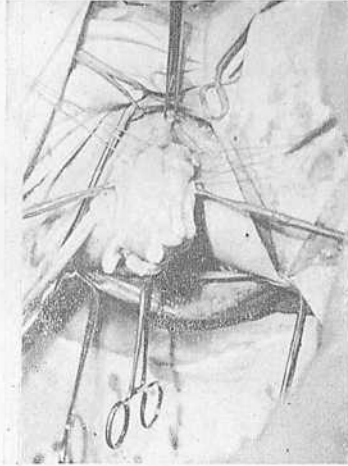24. Начато низведение кишки



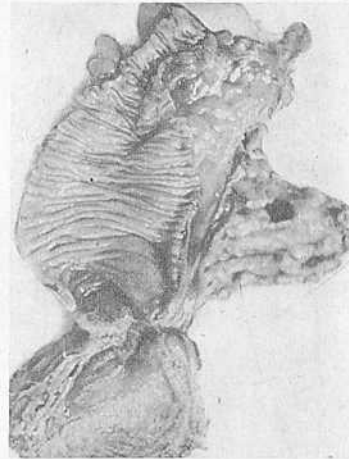
25. Кишка низведена



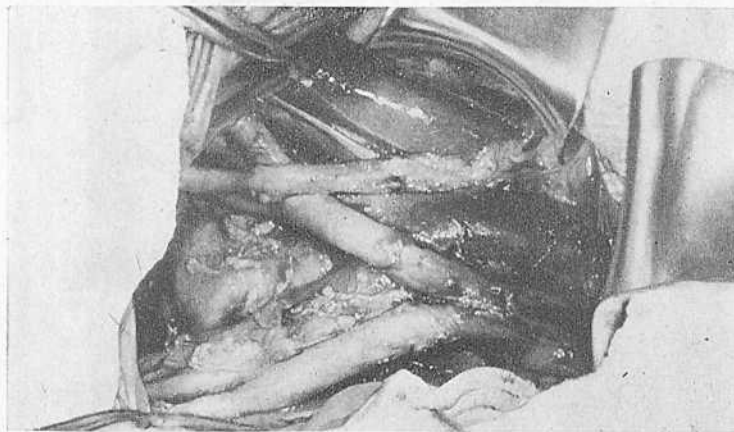
26. Кишка отсечена



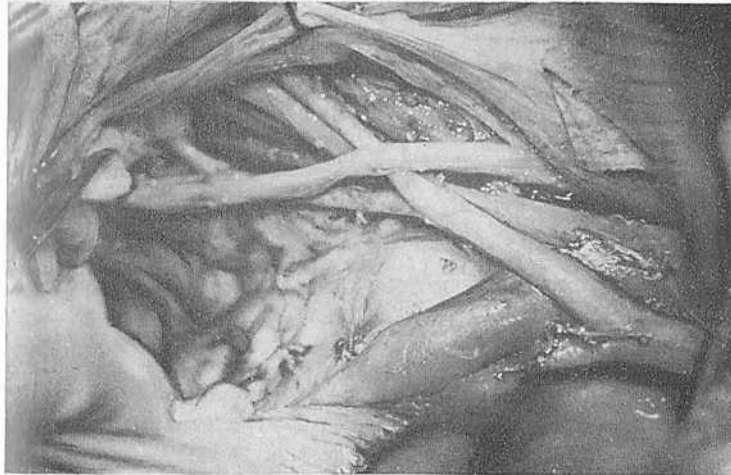
27. Оставшаяся после отсечения часть низведенной кишки подшита к культе прямой кишки. Операция закончена. Вишняя часть низведенной кишки будет отсечена через 2 нед после операции



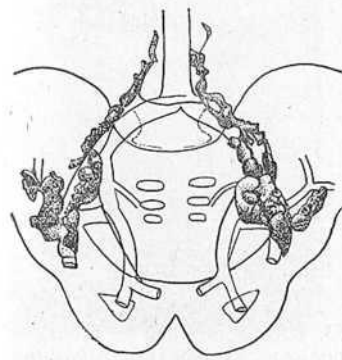
28. Операционный препарат после расширенной брюшно-анальной резекции прямой кишки. Удалены лимфатические узлы и жировая клетчатка вдоль и у основания нижней брыжеечной артерии



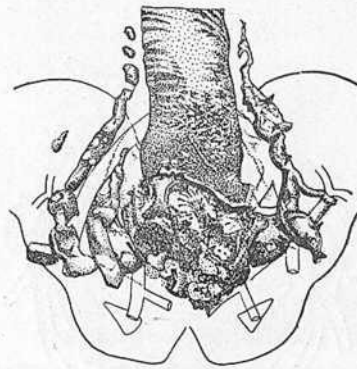
29. Вид операционного поля после аорто-подвздошно-тазовой лимфаденэктомии. Видны аорта, нижняя полая вена, правый мочеточник, общая подвздошная артерия и вены, освобожденные от жировой клетчатки и лимфатических узлов



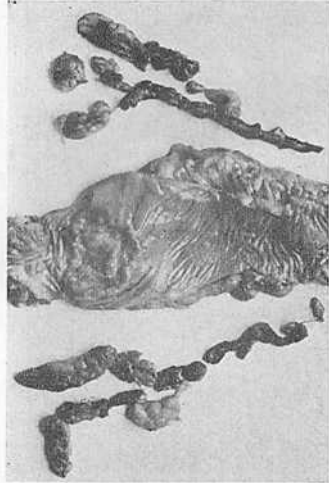30. Боковая стенка таза после тотальной аорто-подвздошно-тазовой лимфаденэктомии. Общая, наружная и внутренняя подвздошные артерии и вены освобождены от жировой клетчатки и лимфатических узлов. Удаляется клетчатка из obturatorной ямки



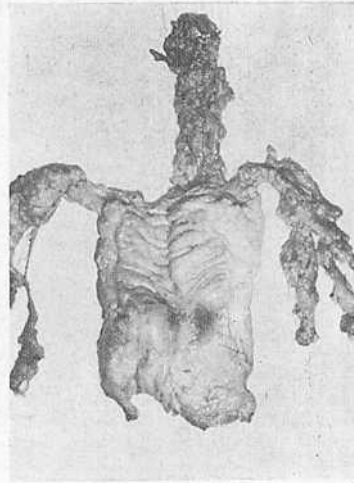
31. Аорто-подвздошно-тазовые лимфатические узлы разложены на схеме-муляже



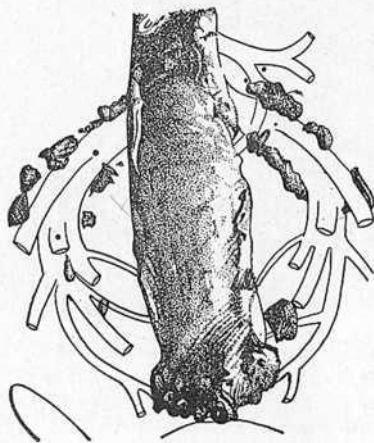
32. Операционный препарат после расширенной экстирпации прямой кишки



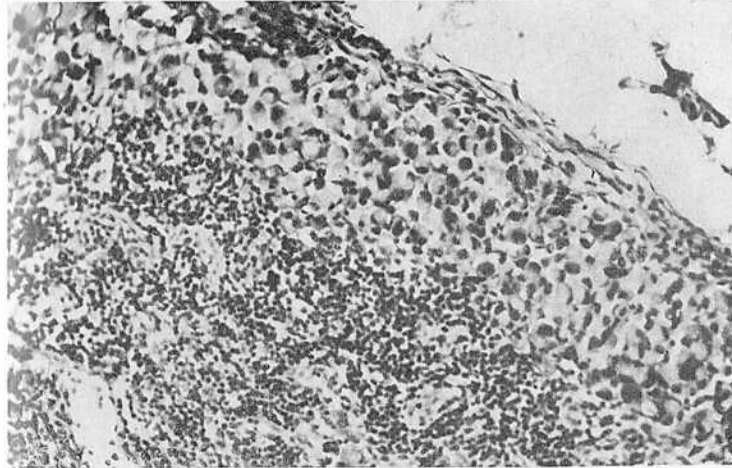
33. Операционный препарат после расширенной экстирпации прямой кишки с тотальной аорто-подвздошно-тазовой лимфаденэктомией



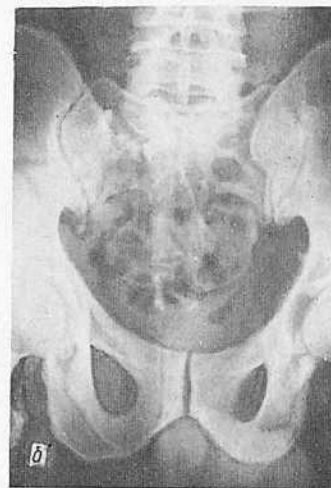
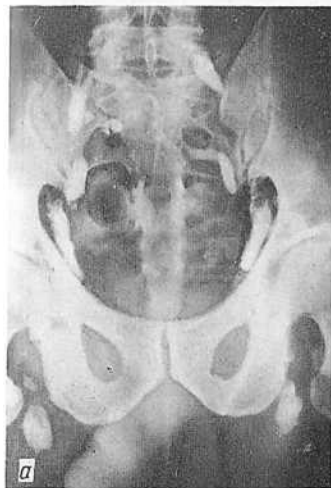34. Операционный препарат после расширенной брюшно-анальной резекции с аорто-подвздошно-тазовой лимфаденэктомией



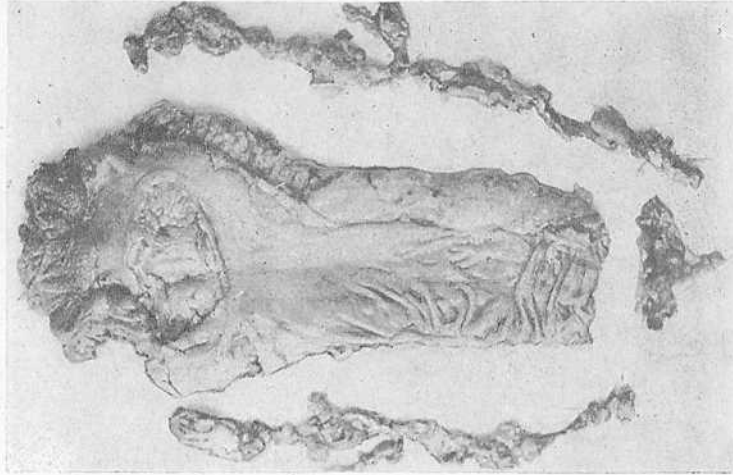
35. Операционный препарат больной Б. после комбинированно-расширенной экстирпации прямой кишки с резекцией задней стенки влагалища (разложен на муляже)



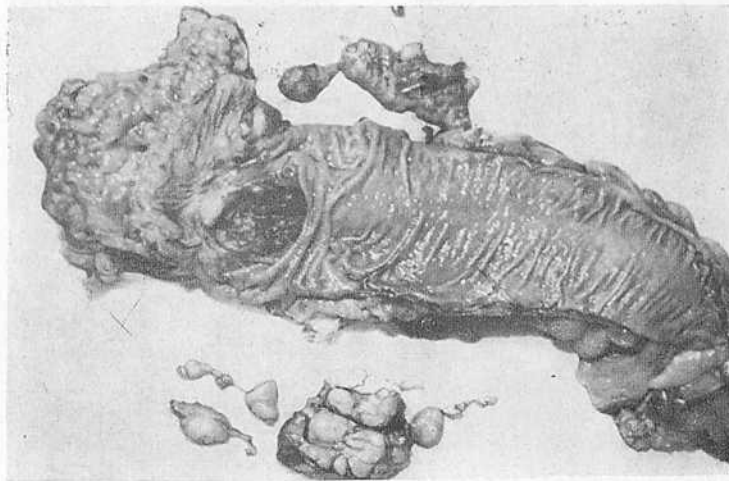
36. В одном из подчревных лимфатических узлов операционного препарата больной Б. обнаружен метастаз слизистого рака



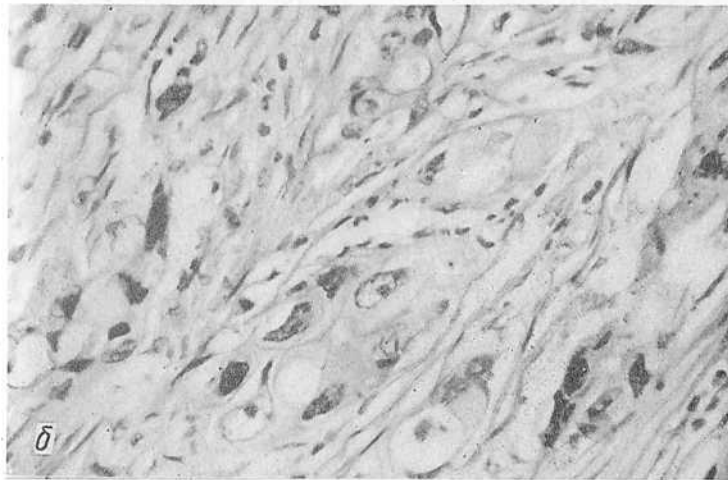
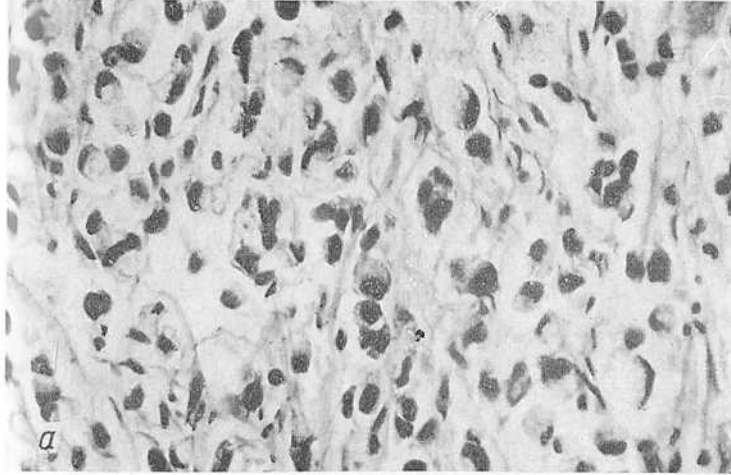
37. Лимфограмма больного до операции расширенной экстирпации прямой кишки. Лимфографию производили хролимфотрастом (а). Контрольная лимфограмма того же больного, произведенная через 2 нед после расширенной экстирпации прямой кишки. Не удалено несколько небольших париетальных (боковых крестцовых) узлов справа (б)



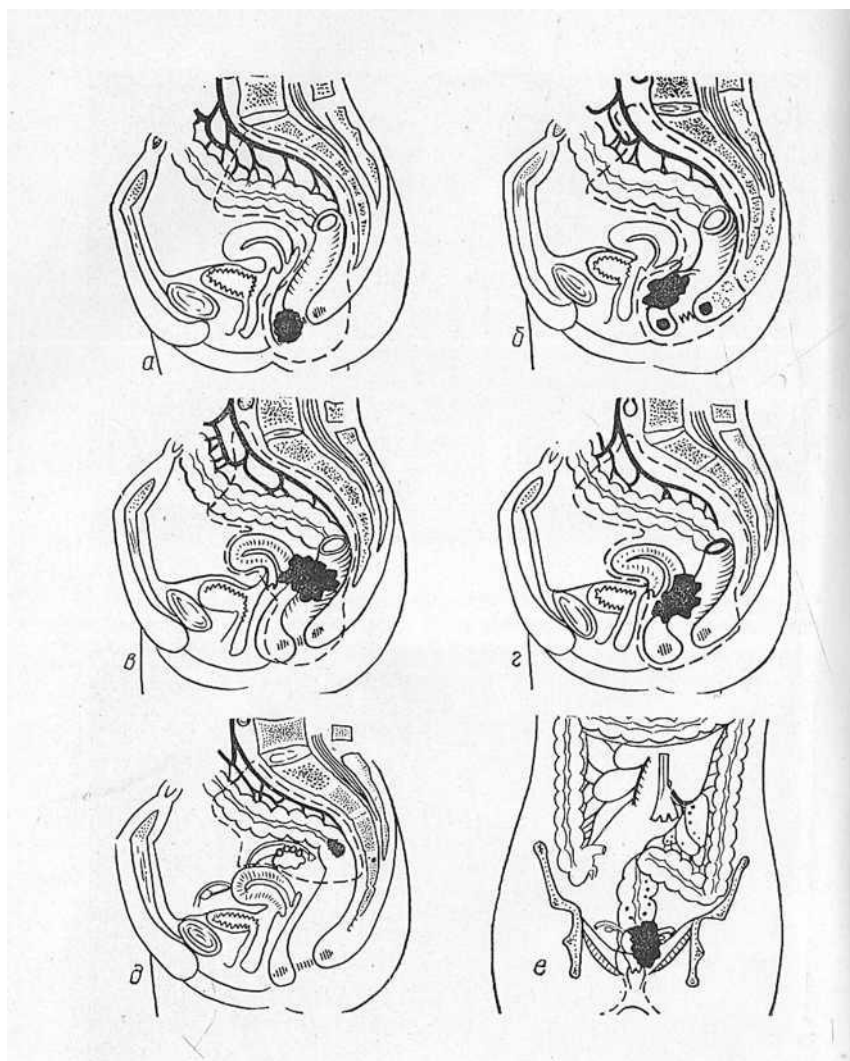
38. Операционный препарат прямой кишки после расширенной экстирпации прямой кишки с предварительной лимфографией хромлимфотрастом. Большое количество удаленных лимфатических узлов



39. Операционный препарат больного К. после расширенной экстирпации прямой кишки. Резко увеличены подвздошные лимфатические узлы

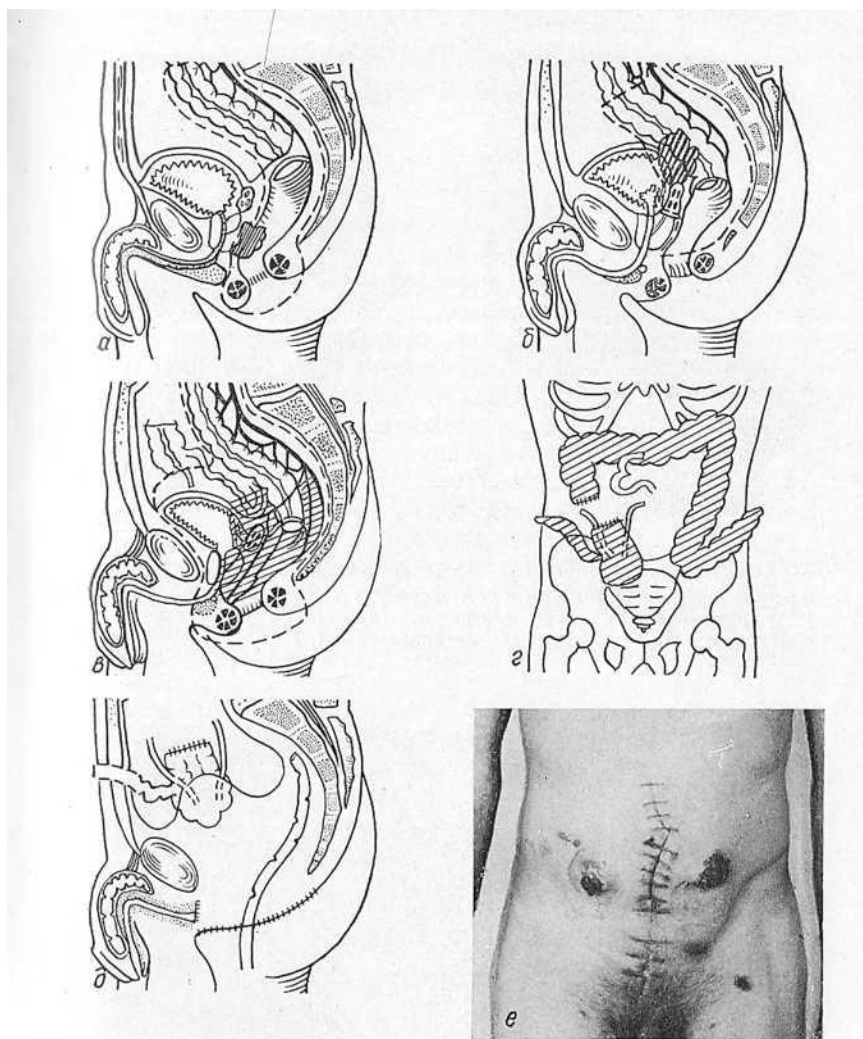


40. Метастаз слизистого рака того же больного в общем под-
вздошном лимфатическом узле, полностью замесивший ткань
узла (а). Микрофото опухоли. Операционный материал. Выражен-
ные дистрофические изменения в раковых клетках после облу-
чения опухоли в дозе 3000 рад. Окраска гематоксилин-эозином.
Ув. 400 (б)



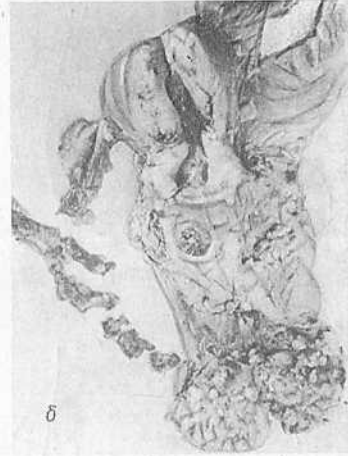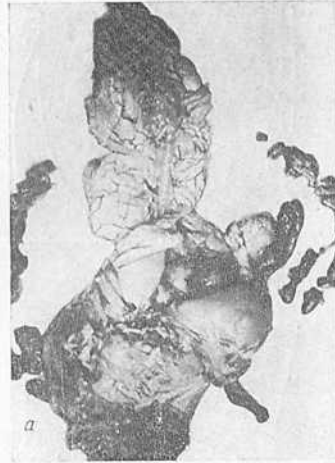41. Комбинированные операции при раке прямой кишки у женщин (Н. Г. Кононенко, 1977):

а — экстирпация прямой кишки с резекцией дистальной половины задней стенки влагалища; б — экстирпация прямой кишки с удалением всей задней стенки влагалища; в — экстирпация прямой кишки с экстирпацией матки; г — экстирпация прямой кишки с экстирпацией матки и резекцией задней стенки влагалища; д — внутрибрюшная резекция с тубоовариэктомией; е — комбинированно-расширенная экстирпация прямой кишки с перевязкой нижней брыжеечной артерии у аорты и удалением «главных» лимфатических узлов, двусторонней гемикольэктомией, экстирпацией матки с придатками, иссечением части влагалища. (Пунктиром обозначены удаляемые органы)

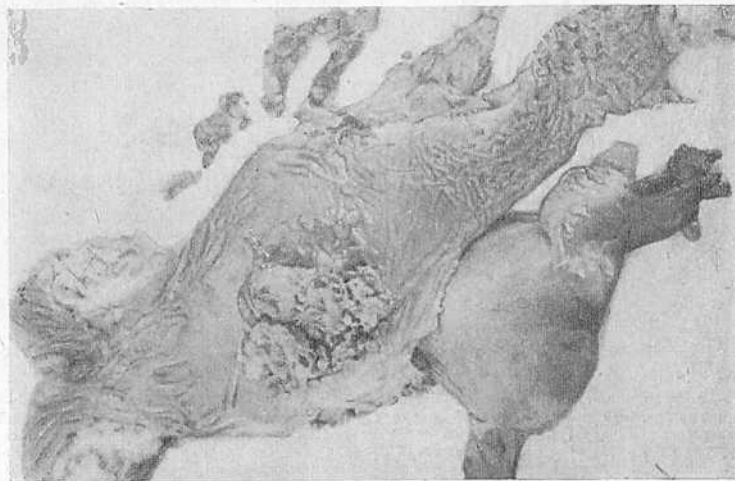


42. Комбинированные операции при раке прямой кишки у мужчин (Н. Г. Кононенко, 1977):

а — экстирпация прямой кишки с плоскостной резекцией предстательной железы; б — брюшно-анальная резекция прямой кишки с резекцией мочевого пузыря и экстирпацией семенных пузырьков; в — опухолью поражена прямая кишка, предстательная железа, семенные пузырьки, мочевой пузырь, петля подвздошной кишки. Радикальное удаление пораженных органов возможно только при выполнении энтеростомии малого таза; г — выполнена энтеростомия. В изолированный илео-цекальный угол вшиты мочеточники, петля подвздошной кишки служит уриностомой, илеотрансверзоанастомоз, сигмостома; д — сформированный илео-цекальный мочевой пузырь. Мочеточниково-кишечные соустья расположены забрюшинно. Вакуум-дренаж малого таза; е — больной после энтеростомии таза. Справа — уриностома, слева — сигмостома.



43. Операционный препарат больной К. после комбинированно-расширенной экстирпации прямой кишки с экстирпацией матки и удалением верхней трети влагалища (а). Матка рассечена, видно врастание рака прямой кишки во влагалище (б)



44. Операционный препарат больной Г. после расширенно-комбинированной экстирпации прямой кишки с удалением матки и резекцией задней стенки влагалища

5

РАСШИРЕННЫЕ И КОМБИНИРОВАННЫЕ ОПЕРАЦИИ

РАЗДЕЛ

Определение понятий «расширенная» и «комбинированная» операция. В литературе до настоящего времени нет единого мнения в определении понятий «расширенная» и «комбинированная» операция, применяемых по поводу рака прямой кишки. Некоторые авторы отождествляют эти два понятия, и экстирпацию или резекцию прямой кишки с удалением соседнего органа называют расширенными. В ряде случаев хирурги добавляют термин «комбинированная» операция, имея в виду использование для удаления прямой кишки двух оперативных доступов: брюшного и промежностного.

Мы полагаем, что нужно четко разграничивать эти понятия и применять единую терминологию при обозначении различных видов операций на прямой кишке, без чего невозможно сравнительное изучение их эффективности.

Комбинированными операциями следует называть такие, при которых кроме прямой кишки удаляют другой орган или его часть. Другой орган не обязательно должен быть смежным.

Расширенными операциями являются такие, при которых границы операции расширяют за счет включения в удаляемый препарат регионарных зон II и III этапа метастазирования рака прямой кишки. Так, к расширенным операциям относится брюшно-анальная и внутрибрюшная резекции прямой кишки, выполненные с перевязкой нижней брыжеечной артерии у места отхождения ее от аорты и удалением единым блоком лимфатических узлов, лежащих вдоль нижней брыжеечной артерии и у ее основания, а также экстирпация прямой кишки с аорто-подвздошно-тазовой лимфаденэктомией. Причем лимфаденэктомия может быть двусторонней тотальной или селективной, когда удаляют лимфатические узлы одной стороны или их группу.

При значительном местном и регионарном распространении опухоли может быть выполнена комбиниро-

ванная операция с удалением лимфатических узлов II и III этапа метастазирования. Такие операции мы называем комбинированно-расширенными.

Расширенные операции. Еще в 1900 г. В. М. Чекан указывал, что оперативные приемы при раке прямой кишки только тогда могут быть названы хорошими, когда они позволяют удалить не только опухоль, но и отводящие лимфатические пути и узлы.

Miles (1908), убедившись в нерадикальности промежуточной ампутации прямой кишки по поводу рака, после которой рецидивы опухоли наблюдались у 90% больных, разработал и применил новый метод — брюшно-промежностную экстирпацию. При этой операции удалялись ближайшие к опухоли регионарные лимфатические узлы, расположенные по ходу верхней, средней и нижней прямокишечной артерий. Однако и эту операцию автор считал недостаточно радикальной и рекомендовал при раке прямой кишки удалять тазовые лимфатические узлы, как это делают при операции Вертейма.

В 1908 г. Moynihan заявил, что при раке прямой кишки мы не имеем права проводить хирургию органа, нужна хирургия лимфатической системы.

В 1910 г. В. Р. Брайцев установил, что опухоли прямой кишки, локализующиеся на расстоянии до 6 см от ануса, метастазируют в лимфатические узлы, расположенные на крестце, по ходу подчревных сосудов, в паховых областях и что для обеспечения радикализма операций необходимо удаление таких узлов.

Несмотря на эти сообщения, которые свидетельствовали о недостаточном радикализме оперативных вмешательств при раке прямой кишки и необходимости более широкого удаления регионарных зон метастазирования опухоли, хирурги на такие операции долго не решались, что можно объяснить высокой послеоперационной летальностью. Даже после брюшно-промежностной экстирпации прямой кишки умирали 41,6% оперированных (Miles, 1908).

Только в 50-х годах, когда благодаря совершенствованию хирургической техники и успехам анестезиологии снизилась послеоперационная летальность, начали проводить расширенные операции на прямой кишке. Особенно большой вклад в разработку этих операций внес

Васон, который к настоящему времени располагает наибольшим числом таких операций.

Объем операций расширяли в двух направлениях: вверх с максимальным удалением лимфатических узлов и путей по ходу верхней прямокишечной и нижней брыжеечной артерий, что привело к высокой перевязке нижней брыжеечной артерии у места отхождения ее от аорты (Gilchrist, 1950; State, 1951; Crinnell, Hiatt, 1952; McElwain и др., 1954; Snellman, 1953), и в стороны с удалением боковых лимфатических коллекторов, сопровождающих подчревные, подвздошные сосуды и лежащих на запирающих мышцах (Deddish, 1951; Sauer, Vascon, 1952; Child, Donovan, 1959). Deddish (1951) при выполнении расширенных экстирпаций прямой кишки у 25 больных (первая серия наблюдений) обнаружил метастазы в тазовых лимфатических узлах у 24% больных.

В последующем из 70 больных, подвергшихся указанной операции, у 16% были обнаружены метастазы рака в лимфатических узлах, которые при обычных операциях остались бы неудаленными.

Послеоперационная летальность не увеличилась, но возросло число таких послеоперационных осложнений, как заворот, непроходимость кишечника, дисфункция мочевого пузыря, цистит, азотемия.

Несмотря на это, ввиду частых метастазов в аорто-подвздошно-тазовых лимфатических узлах, Deddish (1951) считал, что при раке прямой кишки всегда нужно удалять все лимфатические узлы, расположенные по ходу крупных сосудов таза и нижней половины живота.

Sauer, Vascon (1952), изучая результаты лечения рака верхней и нижней половины прямой кишки, пришли к заключению, что операция, предложенная Miles, при раке нижеампулярного и анального отделов кишки не является радикальной, так как во время этого вмешательства не удаляются латеральные зоны метастазирования опухоли. Авторы подробно изучили пути метастазирования рака прямой кишки, широко стали производить расширенные операции и в 1964 г. представили ближайшие и отдаленные результаты 584 таких операций. Они показали, что выполнение расширенных экстирпаций не приводит к увеличению послеоперационной

летальности. Серьезных осложнений, связанных с новой методикой, не наблюдалось.

Пятилетняя выживаемость больных раком дистального отдела толстой кишки увеличилась на 10,4%, средне- и верхнеампулярного отделов прямой кишки — на 5,2% и нижеампулярного и анального отделов — на 3,9%.

Полученные данные позволили Васоп с соавторами считать расширенные операции оправданными и в своих 10 рекомендациях для достижения хороших отдаленных результатов лечения больных раком толстой, прямой кишки и анального канала Васоп, Геппаго (1972) пишут о необходимости удаления парааортальных и подвздошно-тазовых лимфатических узлов.

Grinnell (1965), подводя итоги своей многолетней деятельности по разработке и применению операций с высокой перевязкой нижней брыжеечной артерии, показал, что пятилетняя выживаемость в группе больных, перенесших расширенные операции, была на 7,3% выше, чем в группе больных, подвергшихся обычным оперативным вмешательствам.

Интересные в этом отношении данные приводит Re-
loquin (1973). Он изучил результаты лечения 1243 больных раком ободочной и прямой кишок, оперированных 21 хирургом с 1942 по 1946 г. Одна группа хирургов (8 человек) предпочитала экономную резекцию кишки без удаления лимфатических узлов с иссечением не более 2—3 дюймов кишки с каждой стороны от опухоли. Другая (5 человек) — производила резекцию части регионарной брыжейки, но не всегда высоко лигировала регионарную артерию. Третья группа хирургов (8 человек) применяла широкую резекцию пораженной кишки с высоким лигированием артерии.

Операционная летальность оказалась равной соответственно 9,5, 8 и 6,3% наблюдений. Пятилетняя выживаемость также оказалась различной. Из числа больных, оперированных первой группой хирургов, 5 лет прожили 55,8%, второй группой — 53,4% и третьей — 58,2% человек.

Таким образом, у «наиболее агрессивных» хирургов операционная летальность, вопреки ожиданиям, оказалась ниже, чем у других, резектабельность намного выше (91,6% против 72% в первой группе и 86,8% — во вто-

рой группе) и отдаленные результаты лучше, чем у хирургов двух других групп.

В нашей стране расширенные брюшно-анальные резекции с перевязкой нижней брыжеечной артерии впервые стали производить И. П. Дедков и Д. В. Мясоедов в 1960 г. Они отметили безопасность этих операций, поскольку послеоперационная летальность и число осложнений не увеличились. У 21% больных, подвергшихся расширенным брюшно-анальным резекциям, авторы обнаружили метастазы рака в лимфатических узлах, лежащих у основания нижней брыжеечной артерии.

Расширенные брюшно-промежностные экстирпации с аорто-подвздошно-тазовой лимфаденэктомией впервые в СССР стали производиться нами с 1971 г., и первое сообщение о них опубликовано в 1972 г.

Показания и противопоказания к расширенной экстирпации и резекции прямой кишки. Когда с целью повышения эффективности хирургического лечения рака прямой кишки мы стали разрабатывать и применять расширенные операции, встал вопрос о выработке показаний к ним. Поскольку операции с аорто-подвздошно-тазовой лимфаденэктомией в нашей стране еще не проводились, а зарубежные хирурги выполняли их больным с любой локализацией и стадией опухоли (Deddish, 1951; Stearns и др., 1959), что представлялось нам недостаточно обоснованным, пришлось обратиться к изучению литературы, посвященной факторам прогноза и рецидивам при раке прямой кишки.

Обратил на себя внимание тот факт, что чем ниже располагалась опухоль в прямой кишке, тем хуже был прогноз. Так, по сообщению Dixon (1948), если опухоль располагалась на расстоянии до 4 см от заднего прохода, пятилетняя выживаемость радикально оперированных больных составила 40,7%, от 5 до 9 см — 43,6%, а от 10 до 14 см — 57,9%. По данным В. Н. Демина (1964), пятилетняя выживаемость при раке верхних локализаций составляет 42,3%, а нижних — 37,5% больных. Д. П. Березкин (1972) в случаях рака нижеампулярной локализации наблюдал в 1,4 раза худший прогноз, чем при вышеампулярных и ректо-сигмоидных опухолях. Даже наличие метастазов в регионарных лим-

фатических узлах — один из главных факторов прогноза (С. А. Холдин, 1955; В. Н. Юлаев, 1975) — по-разному сказывается на результатах в зависимости от локализации опухоли. Обнаружение метастазов ректо-сигмоидного рака ухудшает пятилетнюю выживаемость в 1,2 раза, среднеампулярного — в 2,1 раза, а нижеампулярного — в 2,3 раза (Д. П. Березкин, 1972).

Причиной этого являются особенности лимфатического оттока от прямой кишки, а следовательно, и лимфогенного метастазирования, а также неадекватность объема оперативных вмешательств, производимых при раке дистальных отделов кишки.

Р. А. Курбская (1941) выявила, что от верхних $\frac{2}{3}$ прямой кишки лимфа направляется к лимфатическим узлам, лежащим у основания нижней брыжеечной артерии, и к парааортальным лимфатическим узлам, от нижеампулярного отдела — к гипогастральным, а от анального — к паховым и гипогастральным лимфатическим узлам.

Л. А. Никольская (1953) при анатомическом изучении особенностей лимфооттока от прямой кишки наблюдала, что большинство отводящих лимфатических сосудов от дистального отдела кишки направляется к паховым лимфатическим узлам, как узлам I этапа. Из них контрастная масса больше чем у половины больных распространялась проксимально к наружным, общим подвздошным и парааортальным узлам. У 25% больных отводящие лимфатические сосуды направлялись по ходу средней прямокишечной артерии к подчревным лимфатическим узлам, и почти все лимфатические сосуды, сопровождающие нижнюю прямокишечную и внутреннюю срамную артерии, заканчивались в одном из подчревных узлов.

По анатомическим данным Е. Н. Оленевой (1963), средний прямокишечный путь оттока лимфы имел место в 44,6% наблюдений. Лимфатические сосуды этого пути достигали подчревных, интериликальных и наружных подвздошных лимфатических узлов. Нижний прямокишечный путь, заканчивающийся в подчревных лимфатических узлах, отмечался у 39,7% больных. Кроме того, Е. Н. Оленева обнаружила, что в $\frac{1}{3}$ наблюдений лимфатические сосуды, лежащие по ходу верхней прямокишечной артерии, уклоняются в сторону от верхнего

пути и направляются к субаортальным, парааортальным и общим подвздошным лимфатическим узлам.

Возможность метастазирования рака прямой кишки в паховые и аорто-подвздошно-тазовые лимфатические узлы подтверждается клиническими наблюдениями, данными лимфографии (А. Ш. Миллерман, 1968; Ф. Э. Элин, 1972; И. А. Переслегин с соавт., 1973; Chiappa, 1967), а также секционными и морфологическими исследованиями (С. И. Корхов, 1957; Gregl и др., 1969). При операции Кеню — Майлса, обычно применяемой в случае рака дистального отдела кишки, названные лимфатические узлы не удаляют, и метастазы в них являются источником внутритазовых рецидивов рака (В. В. Столяров, 1965; Morgson и др., 1963; Tyndal, Dockerty, Waugh, 1964).

Частота развития рецидивов рака тем больше, чем ниже располагалась опухоль (В. И. Столяров, 1965; В. П. Петров, 1970; Judd, Belegie, 1952; Vasop и др., 1962).

Оставление метастатически пораженных тазовых лимфатических узлов при операциях по поводу рака прямой кишки подтверждается также наблюдениями Gilbertsen, Owen, Wangensteen (1962), выполнявших программу повторных лапаротомий с целью осмотра брюшной полости ("second look operation").

Все эти данные позволяют считать классическую операцию Майлса недостаточно радикальной в случаях распространения рака прямой кишки по среднему пути. Это распространение опухоли может быть задержано иссечением аорто-подвздошно-тазовых лимфатических узлов, что показали Vasop, Khubchadani (1964), наблюдавшие 5- и 11-летнее излечение больных раком прямой кишки, у которых во время операции были удалены пораженные тазовые лимфатические узлы.

Таким образом, одним из показаний к расширенным операциям с аорто-подвздошно-тазовой лимфаденэктомией является локализация опухоли в нижних $\frac{2}{3}$ прямой кишки.

При расположении рака в верхнеампулярном и ректо-сигмоидном отделах кишки, дренирующихся верхним прямокишечным путем, выносящие сосуды которого сообщаются с «главными» узлами (Д. Д. Жданов, 1952), лежащими у основания нижней брыжеечной артерии,

показано расширение границ операции с удалением этих узлов.

Однако при определении показаний к расширенным операциям нужно учитывать тот факт, что рак прямой кишки гораздо реже метастазирует в регионарные лимфатические узлы, чем, например, рак желудка или молочной железы. По данным С. А. Холдина (1955), только у 60 из 200 больных были обнаружены лимфогенные метастазы рака прямой кишки. И. Я. Дейнека (1950) находил метастазы у 19,8% больных, а Е. М. Бударина (1971) — у 32,4% больных. Даже при гистологическом исследовании всех лимфатических узлов, обнаруживаемых в операционном препарате (В. Н. Демин, 1964; McEwin, Bacon, Howard, 1954; Bacon, Khubchadani, 1964) с применением специальных методик, удается обнаружить их метастатическое поражение в 60% наблюдений. Следовательно, по крайней мере у 40% больных расширенные операции не показаны, так как при этом будут удалены не пораженные опухолевым процессом лимфатические узлы, что может оказаться не безразличным для больного (Crile, 1972).

Поэтому для принятия решения о выполнении расширенной операции кроме локализации опухоли нужно учитывать факторы, определяющие метастазирование рака прямой кишки: К таким факторам относятся анатомический тип роста рака и степень его внутривисцерального распространения (В. Н. Демин, 1964; Д. П. Березкин, 1972; Dukes, Bussey, 1958). При эндофитном типе роста опухоли и инфильтрации ею всей стенки кишки (Р4) частота метастазов в регионарных лимфатических узлах значительно увеличивается.

По данным Д. П. Березкина (1972), не только частота, но и множественность поражения лимфатических узлов находятся в прямой зависимости от типа роста опухоли.

Низкодифференцированный и особенно коллоидный рак характеризуется большей частотой метастазов в регионарных лимфатических узлах, чем аденокарцинома (С. А. Холдин, 1955; Д. П. Березкин, Э. Л. Нейштадт, 1969).

Современные методы клинико-рентгенологического и лабораторного исследования позволяют еще до операции определить тип роста опухоли, ее гистологическую струк-

туру и глубину опухолевой инфильтрации стенки кишки, что может быть учтено при планировании расширенных оперативных вмешательств.

Изучение литературы, посвященной лимфогенному метастазированию рака прямой кишки, показало, что нет строгой закономерности в обнаружении метастазов в зависимости от локализации опухоли. Может иметь место коллатеральное и ретроградное направление оттока лимфы (Е. Н. Оленева, 1966), нет строгой последовательности поражения регионарных лимфатических узлов, а поэтому метастазы могут быть найдены в тех узлах, где они не предполагались.

Поэтому для определения состояния аорто-подвздошно-тазовых лимфатических узлов до операции необходимо применять лимфографию и лимфоскенирование. Обнаружение метастазов в лимфатических узлах или подозрение на их наличие также являются показанием к лимфаденэктоми.

На основании данных литературы, а в последующем и накопленного личного опыта выработаны следующие показания к расширенным оперативным вмешательствам.

Показания к расширенной брюшно-промежностной экстирпации:

1. Локализация рака в нижне- и среднеампулярном отделах прямой кишки.

2. Эндофитный тип роста рака.

3. Значительное местное распространение опухоли (T3, T4, P3, P4).

4. Слизистый и солидный рак.

5. Обнаружение путем лимфографии или лимфоскенирования метастазов в аорто-подвздошно-тазовых лимфатических узлах либо подозрение на их наличие.

Показания к расширенным брюшно-анальным резекциям:

1. Локализация рака в верхнеампулярном и ректосигмоидном отделах прямой кишки.

2. Эндофитный тип роста опухоли.

3. Значительное местное распространение (T3, T4, P4).

4. Слизистый и солидный рак.

5. Обнаружение во время операции подозрительных на метастатические лимфатических узлов в брыжейке

сигмовидной кишки и у основания нижней брыжеечной артерии.

Если до операции путем лимфографии и лимфоскенирования найдены метастазы в аорто-подвздошно-тазовых лимфатических узлах, то расширенную брюшно-анальную резекцию прямой кишки нужно дополнять тотальной либо селективной аорто-подвздошно-тазовой лимфаденэктомией.

Следует иметь в виду, что расширенную брюшно-анальную резекцию можно выполнять не только по онкологическим соображениям. Нередко она обеспечивает выполнение сфинктерсохраняющей операции, когда анатомические особенности сигмовидной кишки, ее брыжейки и кровоснабжения не позволяют использовать для низведения сигмовидную кишку. Тогда после перевязки нижней брыжеечной артерии и мобилизации нисходящей и левой половины ободочной кишок в качестве трансплантата используют последнюю.

С внедрением в онкологическую практику ангиографии появилась возможность заранее, до операции, определять особенности краевого сосуда сигмовидной кишки (его диаметр, непрерывность либо прерывистость, атеросклеротические изменения, функциональное состояние; рис. 17, 18). Наличие рассыпного типа ветвления артерий, слабого развития краевого сосуда, его перерыва и функциональной недостаточности являются показаниями к расширенной брюшно-анальной резекции кишки с использованием в качестве трансплантата нисходящей или поперечной ободочной кишки.

Противопоказаниями к расширенной экстирпации и резекции прямой кишки являются тяжелые сопутствующие заболевания, сопровождающиеся сердечно-легочной, почечной или печеночной недостаточностью, диабет в тяжелой форме с ангиотрофическими расстройствами, тромбоз и варикозное расширение вен нижних конечностей и органов малого таза.

Пожилой возраст больных (старше 60 лет), как и избыточную массу тела, мы не считаем противопоказанием к расширенным хирургическим вмешательствам, и при выборе вида операции у лиц преклонного возраста руководствуемся только результатами объективного исследования функционального состояния внутренних органов.

Особенности техники расширенной резекции и экстирпации прямой кишки. Расширенные операции по поводу рака прямой кишки производят синхронно две бригады хирургов (5 человек). Первая бригада (3 человека) выполняет брюшной этап операции, вторая (2 человека) — промежностный. Больной лежит на спине; ноги, согнутые в коленях; укладывают на специальные подставки так, чтобы между бедрами и плоскостью стола образовался угол в 45° . К правой голени привязывают пластину от диатермии, в мочевого пузырь вводят резиновый катетер, присоединенный к флакону, в который на протяжении всей операции собирается моча. Всех больных оперируют под эндотрахеальным наркозом с использованием в качестве основных анестетиков эфира, наркотана или фторотана и нейролептанальгетиков. Как правило, применяют многокомпонентный наркоз.

Поскольку оперативные вмешательства на прямой кишке проводятся в зонах, богатых сплетениями симпатической и парасимпатической системы, для предупреждения нежелательных нервнорефлекторных реакций мы всегда общий наркоз дополняем местной анестезией корня брыжейки тонкого кишечника и тканей промежности. Кроме того, у ряда больных используем ганглиоблокаторы (пентамин, арфонад), которые снижают артериальное давление и уменьшают кровопотерю.

При выполнении расширенной экстирпации прямой кишки и расширенной брюшно-анальной резекции у астеников достаточно хороший доступ обеспечивается нижней срединной лапаротомией с продлением разреза на 5 см выше пупка. У гиперстеников в случае расширенной брюшно-анальной резекции к срединному разрезу добавляем косой, идущий к середине левой реберной дуги, что облегчает доступ к селезеночному углу ободочной кишки.

После ревизии органов брюшной полости и решения вопроса о возможности проведения расширенной брюшно-анальной резекции сразу же приступаем к перевязке нижней брыжеечной артерии. Она обычно берет начало от левой полуокружности аорты на 4—5 см выше ее бифуркации. Брюшину над артерией рассекают, лежащие на ней лимфатические узлы

сдвигают книзу, а артерию перевязывают у самого основания и пересекают. После этого слева от аорты отыскивают нижнюю брыжеечную вену, ствол которой лежит забрюшинно, и также перевязывают и пересекают. Мы считаем обязательным все операции по поводу рака прямой кишки начинать с пересечения магистральных сосудов, поскольку известно, что во время операции резко увеличивается количество опухолевых клеток в оттекающей венозной крови, что ведет к гематогенной диссеминации и появлению метастазов во внутренних органах (Griffiths, McKinna, Rombothem и др., 1973).

После пересечения нижней брыжеечной артерии и одноименной вены сигмовидную кишку поднимают вверх и отводят вправо, брыжейку натягивают и у ее основания рассекают париетальный листок брюшины. Отскакивают мочеточник и отодвигают латерально. Разрез брюшины продолжают книзу в полость таза до середины переходной прямокишечно-маточной или прямокишечно-пузырной складки. Кверху брюшину рассекают вдоль нисходящей кишки до левой диафрагмально-ободочной связки, которую пересекают. Большой сальник отделяют от левой половины поперечной ободочной кишки. Рассекают левую половину мезоколон вдоль средней толстокишечной артерии, дуги Риолана и левой толстокишечной артерии (при этом краевой сосуд не должен быть поврежден, рис. 19). Левую толстокишечную артерию пересекают у места ее отхождения от нижней брыжеечной артерии. Определяют уровень хорошего кровоснабжения на ободочной кишке и обозначают опознавательной лигатурой. Теперь левая половина кишки подготовлена для низведения (рис. 20).

Справа разрез париетальной брюшины начинают от уровня перевязки нижней брыжеечной артерии, затем он идет вдоль правого края аорты и мезосигмы в таз, по переходной складке, где соединяется с ранее произведенным разрезом противоположной стороны. После рассечения брюшины также нужно отыскать мочеточник и отвести его латерально, проследив его ход, во избежание повреждения при дальнейших манипуляциях в тазу. Сигмовидную и прямую кишки мобилизуют, как при обычной брюшно-анальной резекции. Прямую кишку выделяют только под контролем глаза, рассекают ее связи сзади вплоть до мышц тазового дна длинными

ножницами, благодаря чему не повреждается фасция крестца, что предотвращает опасные кровотечения из крестцовых вен.

Передне-боковые связки прямой кишки пересекаем без их предварительной перевязки, после электрокоагуляции. При операциях на прямой кишке вообще широко пользуемся диатермией для коагуляции кровоточащих мест, что обеспечивает небольшую кровопотерю.

Когда выделение прямой кишки со стороны брюшной полости подходит к концу, в операцию включается вторая бригада хирургов. После анестезии кожи и перианальных тканей производят растяжение сфинктера до свободного введения трех пальцев. В просвет кишки вводят обтуратор от ректоскопа так, чтобы конец его располагался ниже края опухоли. Со стороны брюшной полости прямую кишку над стержнем обтуратора туго перевязывают толстой лигатурой. Потягиванием за обтуратор эвагинируют дистальный отдел прямой кишки (рис. 21, 22) и последнюю циркулярно пересекают в 3—4 см от сфинктера (рис. 23). Через эвагинированный участок прямой кишки протягивают вышележащие отделы ободочной кишки до появления опознавательной метки. На этом уровне низведенную кишку (рис. 24, 25, 26) пересекают. Между дистальным отделом эвагинированной прямой кишки и низведенной кишкой выше опознавательной метки накладывают анастомоз (край прямой кишки через все слои пришивают к стенке низведенной кишки в 6—7 см от уровня ее отсечения, рис. 27). Анастомоз не вправляют за сфинктер, что позволяет наблюдать за состоянием низведенной кишки в первые дни послеоперационного периода. Через 2 нед оставленный избыток кишки отсекают по линии анастомоза и эвагинированную культю прямой кишки вправляют за сфинктер.

Полость малого таза дренируют через дополнительный разрез промежности справа от сфинктера сразу после мобилизации кишки еще до ее низведения (см. рис. 21). Дренажную трубку укладывают вдоль копчика сзади кишки. Мы настоятельно рекомендуем выполнять именно такой способ наложения анастомоза, поскольку он обеспечивает наилучшее восстановление функции сфинктера у больных после брюшно-анальных резекций кишки.

В брюшной полости низведенная кишка располагается вдоль аорты (рис. 27). Край ее брыжейки подшивают к ранее рассеченной брюшине задней брюшной стенки, при этом нужно следить, чтобы не наступило натяжения брыжейки либо ее перегиба, а также сдавления начального отдела тощей кишки средней толстокишечной артерией, что может привести в послеоперационный период к развитию высокой кишечной непроходимости. Брюшину боковых каналов и малого таза подшивают к низведенной кишке. Слева боковой канал чаще всего ушить не удастся. Сюда помещают большой сальник, а через поясничный разрез под него подводят резиновую трубку для дренирования. Петли тонкого кишечника расправляют и брюшную стенку послойно ушивают.

Удаленный препарат после расширенной брюшно-анальной резекции обычно включает в себя большую часть прямой кишки, сигмовидную кишку с ее брыжейкой, большую часть или всю нисходящую кишку, а также жировую клетчатку и лимфатические узлы, лежавшие у основания нижней брыжеечной артерии (рис. 28).

Расширенную экстирпацию прямой кишки также начинают с перевязки магистральных сосудов, кровоснабжающих прямую кишку: верхней прямокишечной артерии и одноименной вены. Иногда приходится лигировать 1—2 сигмовидных артерии. Сразу же после перевязки и пересечения сосудов рассекают брыжейку сигмовидной кишки и саму кишку. Для ее пересечения и одновременного прошивания обоих концов мы используем аппарат НЖКА. На оба конца пересеченной сигмовидной кишки надевают резиновые колпачки. Пересечение кишки до ее мобилизации так же, как и предварительная перевязка сосудов, необходимо для профилактики рассеивания раковых клеток по просвету остающейся кишки.

Отступя на 3—4 см сверху от бифуркации аорты справа, рассекают задний листок брюшины вдоль аорты до ее развилки и дальше вдоль подвздошных сосудов. Разрез брюшины продлевают на дно таза и далее продолжают до середины переходной прямокишечно-пузырной или прямокишечно-маточной складки. Брюшину отсепаровывают латерально, обнажают правый мочеточник и осторожно отодвигают вправо. Пинцетом выше би-

фуркации аорты поднимают тонкую фасциальную пластинку, ее покрывающую, и осторожно рассекают. Разрез фасции продолжают вдоль аорты, общей подвздошной и наружной подвздошной артерий до места вхождения наружной подвздошной артерии под пупартову связку. После этого жировая клетчатка с заключенными в ней лимфатическими узлами легко отделяется от сосудов. Геморроидальным зажимом захватывают пласт клетчатки, лежащий справа от аорты, на передней и правой боковой поверхностях нижней полой вены, и оттягивают вверх и вправо. Острым путем отделяют ее связи со стенками сосудов. Если к лимфатическим узлам, лежащим в клетчатке, подходят тонкие кровеносные сосуды, их следует пересекать после предварительной электрокоагуляции. Пласты клетчатки удаляют сверху вниз и снаружи вдоль подвздошных сосудов вплоть до пупартовой связки. Не всегда удастся произвести это единым блоком. Часто рыхлая клетчатка надрывается, важно следить, чтобы при этом не нарушалась целостность лимфатических узлов. Аналогичным образом манипулируют слева.

Затем приступают к мобилизации прямой кишки, которую начинают сзади. Ранее пересеченный дистальный отдел сигмовидной кишки оттягивают кпереди и кверху так, чтобы стали видны связи ее с поперечной фасцией таза, которые пересекают ножницами. Затем брюшным зеркалом сигмовидную кишку и верхнеампулярный отдел прямой кишки отодвигают кпереди и вверх. Натягивающиеся прослойки рыхлой соединительной ткани, лежащей между собственной фасцией прямой кишки и париетальной фасцией таза, также пересекают ножницами под контролем глаза. Специально изготовленным брюшным зеркалом с длинной (15,5 см) рабочей поверхностью удастся зайти вглубь малого таза, вплоть до места перехода париетальной фасции крестца на стенку прямой кишки — фасции Вальдейера, и пересечь ее со стороны брюшной полости.

Затем пересекают скопления жировой ткани, лежащие по бокам прямой кишки (тазово-прямокишечная клетчатка) с предварительной коагуляцией мест будущего рассечения. Таким же образом пересекают и передне-боковые связки прямой кишки. Средние прямокишечные артерии мы предварительно не перевязываем.

К лигированию их прибегаем только в случаях, когда они хорошо развиты и электрокоагуляция оказывается недостаточной для гемостаза. В последнюю очередь отделяем прямую кишку от впередилежащих органов: влагалища у женщин и семенного комплекса и предстательной железы у мужчин. Этот этап выполняют также острым путем после отодвигания брюшным зеркалом прилежащих органов и пересечения связей между ними и передней стенкой прямой кишки после их предварительной электрокоагуляции. Прямую кишку мобилизуют до мышц тазового дна.

После завершения мобилизации прямой кишки приступают к удалению жировой клетчатки с лимфатическими узлами, лежащей субаортально (под развилкой аорты), вдоль средней крестцовой артерии, кнутри и ниже общей подвздошной и наружной подвздошной артерий справа. При этом клетчатку сдвигают от стенок таза по направлению к obturatorной ямке. Затем удаляют клетчатку и из obturatorной ямки (рис. 29, 30). Движения должны быть осторожными и не грубыми, чтобы не повредить obturatorный нерв и одноименные артерии и вены. Последними освобождают от клетчатки и лимфатических узлов подчревную артерию и вену. Удаление этого пласта клетчатки нужно начинать с развилки подвздошных сосудов, чтобы изъять интерилиакальные лимфатические узлы. Таким же образом манипулируют слева.

Следовательно, при расширенной экстирпации прямой кишки удаляют парааортальные и прекавальные лимфатические узлы, лежащие на 4 см выше бифуркации аорты, общие и наружные подвздошные лимфатические узлы, интерилиакальные, подчревные, obturatorные, субаортальные и средние крестцовые.

При расширенной экстирпации прямой кишки вторая бригада хирургов включается в операцию одновременно с первой. Пока производят удаление лимфатических узлов и мобилизацию прямой кишки со стороны брюшной полости, одновременно мобилизуют кишку снизу путем пересечения тканей промежности и леваторов, как это обычно делается при операции Кеню—Майлса. Препарат удаляют со стороны промежности. Дистальный конец толстой кишки выводят через дополнительный разрез в левой подвздошной области, где формируется пло-

ский анус. Целость тазовой брюшины восстанавливают узловатыми шелковыми швами, выведенную сигмовидную кишку отдельными швами подшивают к брюшине боковой стенки живота, чтобы предотвратить ущемление петли тонкой кишки в щели, образующейся между выведенной сигмовидной кишкой и боковой стенкой живота.

Раны передней брюшной стенки и промежности ушивают после дренирования полости малого таза резиновой трубкой, которую в послеоперационный период подключают к трехампулярной системе.

Операционный препарат после расширенной брюшно-промежностной экстирпации прямой кишки включает в себя всю прямую кишку, большую часть сигмовидной кишки с ее брыжейкой и аорто-подвздошно-тазовые лимфатические узлы (рис. 31, 32, 33).

Когда при верхнеампулярной локализации рака прямой кишки с помощью лимфографии или ревизии во время операции подозреваются метастазы в аорто-подвздошно-тазовых лимфатических узлах, выполняем расширенную брюшно-анальную резекцию с аорто-подвздошно-тазовой лимфаденэктомией. Операционный препарат после такого хирургического вмешательства представлен на рис. 34.

Непосредственные результаты лечения. В проктологическом отделении КНИРРОИ с 1971 г. по январь 1978 г. выполнено 187 расширенных операций — 18,3% ко всем 1024 радикальным вмешательствам. В том числе экстирпаций — 78, резекций — 109. У 24 больных расширенная брюшно-анальная резекция прямой кишки дополнена аорто-подвздошно-тазовой лимфаденэктомией. У 35 больных оперативные вмешательства выполняли после курса интенсивного предоперационного облучения.

У 86,7% больных, подвергшихся расширенным операциям, имелась II и III стадия рака прямой кишки, у 22% при гистологическом исследовании установлен слизистый или солидный рак. Оперированы 93 мужчины и 94 женщины. Самой молодой больной было 19 лет, самому пожилому больному — 75 лет. Наиболее многочисленной была возрастная группа 50—60 лет. У 52% больных имелись сопутствующие заболевания, преимущественно сердечно-сосудистой системы.

Таблица 11

Непосредственные результаты расширенных операций

Вид операции	Число оперированных	Умерли
Расширенная экстирпация, в том числе:	78	8
комбинированно-расширенная	21	5
Расширенная брюшно-анальная резекция, в том числе:	109	10
комбинированно-расширенная	14	4
с аорто-подвздошно-тазовой лимфаден- эктомией	24	1
Всего	187	18 (9,6%)

Средняя продолжительность расширенной экстирпации прямой кишки составляла в среднем 3 ч, расширенной брюшно-анальной резекции — 3 ч 20 мин, комбинированно-расширенной операции — 4 ч 30 мин.

Кровопотеря при расширенной экстирпации в среднем составила 690 г, или 11,2 г на 1 кг массы больного, при расширенной брюшно-анальной резекции — 480 г, или 7,4 г/кг.

При комбинированно-расширенных операциях кровопотеря возрастала в среднем до 980 г, или 13,8 г/кг. Непосредственные исходы расширенных операций показаны в табл. 11.

Летальные исходы чаще наблюдались при комбинированно-расширенных операциях. Все же, несмотря на повышенный травматизм расширенных операций, послеоперационная летальность после них существенно не увеличилась, составив 9,6% наблюдений.

Наиболее частой причиной смерти, как и при обычных операциях, выполняемых по поводу рака прямой кишки, были нагноительные процессы. У 8 больных причиной смерти был перитонит, у 3 — септикопиемия, у 2 — множественные абсцессы брюшной полости, у остальных — сердечно-сосудистые осложнения.

Источником септикопиемии у всех больных было нагноение послеоперационных ран. Несмотря на массивное применение антибиотиков широкого спектра действия

и дезинтоксикационную терапию, справиться с инфекцией не удалось. Больные от септикопиемии умирали на 22—38-е сутки после операции.

Смертельных исходов, связанных с особенностями техники расширенных оперативных вмешательств, не наблюдалось. Осложнения имели место у 69,6% больных. Чаще других наблюдались нагноительные и урологические осложнения, которые вообще характерны для оперативных вмешательств, проводимых по поводу рака прямой кишки (С. А. Холдин, 1967; Е. С. Смирнова, 1973).

Единственным осложнением, с которым мы не встречались ранее, было образование в забрюшинном пространстве лимфатической кисты и ее нагноение. Приводим это наблюдение.

Больной М., 46 лет, поступил в проктологическое отделение КНИРРОИ 18/VI 1974 г. по поводу слизеобразующего рака нижнеампулярного отдела прямой кишки. После проведенной интенсивной предоперационной гамма-терапии в суммарной дозе 2035 рад 4/XII 1974 г. произведена расширенная экстирпация с двусторонней аортоподвздошно-тазовой лимфаденэктомией. Длительность операции — 3 ч, кровопотеря — 300 мл. На 3-и сутки послеоперационного периода появилась высокая температура. Несмотря на интенсивное лечение, температура оставалась в пределах 39° С и выше. 14/VII при пальпации живота в правой подвздошной области обнаружено округлое образование тугоэластической консистенции, слегка болезненное. Произведена пункция, при которой получено 50 мл желтоватой жидкости с хлопьями гноя. Уплотнение в размерах уменьшилось, однако высокая температура держалась. Повторные пункции также были неэффективными, и 18/XII внебрюшинным разрезом в подвздошной области справа вскрыта и дренирована большая полость, образовавшаяся между задним листком брюшины и подвздошными сосудами. Через 2 сут температура снизилась до 37,5° С, а через 5 дней нормализовалась. На протяжении 2 нед жидкость из дренажа продолжала поступать, но количество ее становилось все меньшим, а затем наступило выздоровление.

Причиной этого осложнения явились, по-видимому, недостаточно тщательная коагуляция и лигирование лимфатических сосудов при выполнении лимфаденэктомии. Других каких-либо особенностей течения послеоперационного периода у больных, подвергшихся расширенным операциям, не замечено. Продолжительность пребывания в стационаре не увеличилась.

Проведено гистологическое исследование лимфатических узлов, обнаруживаемых в параректальной клет-

чатке, по ходу верхней прямокишечной артерии и аорто-подвздошно-тазовых, которые маркировались по группам еще в операционной.

После двусторонней лимфаденэктомии исследовали от 16 до 26 лимфатических узлов.

У 19,2% больных, подвергшихся расширенной экстирпации прямой кишки, и у 17,4% больных, которым выполнена расширенная брюшно-анальная резекция, обнаружены метастазы рака в аорто-подвздошно-тазовых лимфатических узлах. Чаще всего они сочетались с метастазами в параректальных и брыжеечных лимфатических узлах. У 12 больных метастазы были обнаружены только в подвздошных узлах либо в узлах, расположенных у основания нижней брыжеечной артерии. Приводим одно из этих наблюдений.

Больная Б., 56 лет, поступила в клинику по поводу рака нижнеампулярного отдела кишки, язвенно-инфильтративного типа роста, протяженностью 3 см, врастающего во влагалище. При гистологическом исследовании биопсийного материала обнаружен железистый рак с очагами слизеобразования. Данные прямой рентгеноконтрастной лимфографии позволили заподозрить метастазы в подвздошных лимфатических узлах слева. После интенсивной предоперационной гамма-терапии в суммарной дозе 3000 рад 12/X 1972 г. произведена расширенная экстирпация прямой кишки с двусторонней тазовой лимфаденэктомией и резекцией задней стенки влагалища (рис. 35). Операция длилась 2 ч 50 мин, кровопотеря составила 790 г. Послеоперационное течение гладкое. При гистологическом исследовании 17 аорто-подвздошно-тазовых лимфатических узлов только в одном из них, подчревном слева, обнаружен метастаз слизистого рака (рис. 36).

Для изучения факторов, определяющих метастазирование рака прямой кишки в аорто-подвздошно-тазовые лимфатические узлы, была сопоставлена частота метастазов с локализацией опухоли, ее анатомическим типом роста, степенью распространения и гистологической формой рака.

Установлено, что при эндофитном типе роста опухоли, распространении ее, классифицируемом как T3, T4, P3, P4, при слизистом и солидном раке метастазы в аорто-подвздошно-тазовых лимфатических узлах обнаруживаются со статистически достоверной разницей чаще, чем в случаях экзофитной опухоли T1, T2, P1, P2 и имеющей структуру железистого рака.

Роль цветной лимфографии в повышении радикализма расширенных опера-

тивных вмешательств. Первые сообщения о применении цветной лимфографии при раке относятся к 1962 г. (Fron, 1962). Вначале ее использовали для облегчения визуальной дифференцировки лимфатического аппарата матки от окружающей жировой клетчатки при операции Вертгейма (Я. В. Бохман, 1962; Л. М. Мещерякова с соавт., 1973). В. Ю. Янушкевич (1973) применил прямую цветную лимфографию для наиболее полного удаления лимфатических узлов при раке молочной железы. В 1972 г. появилась работа И. Ф. Зисмана и В. В. Кичермана, в которой они сообщили о цветной лимфографии, произведенной у 15 больных раком прямой кишки для окраски тазовых лимфатических узлов. Нами цветная лимфография при раке прямой кишки используется с 1969 г. Вначале в качестве контрастного красящего вещества применяли хлорофиллированный йодолипол, а с 1970 г.— лимфотраст и хромлимфотраст, предложенные в Ленинградском научно-исследовательском институте онкологии им. проф. Н. Н. Петрова А. Г. Ремизовым.

Цветную лимфографию производили по той же методике (Kinmonth, Tylor, 1955), что и обычную. В сосуды каждой стопы вводили 10—12 мл контрастного вещества с 2 мл эфира, добавляемого для уменьшения вязкости. Рентгенолимфограммы тазово-парааортальной области производили через 30 мин и 24—48 ч в прямой и двух косых проекциях. Изучение рентгенограмм показало, что характер заполнения лимфатических узлов и их контрастность были такими же, как и при использовании йодолипола. Заключение о наличии метастазов, по данным цветной лимфографии, выносилось на основании обнаружения общеизвестных прямых и косвенных признаков опухолевого поражения. Операцию производили через 4—5 дней после лимфографии, контрольные лимфограммы — через 15—20 дней после оперативного вмешательства. Тяжелых осложнений при цветной лимфографии не наблюдалось. У части больных отмечалось повышение температуры до 38° С к вечеру после процедуры и на второй день.

Цветная лимфография проведена у 69 больных; у 58 из них выполнена расширенная экстирпация; у 11 — расширенная резекция с аорто-подвздошно-тазовой лим-

фаденэктомией. Во время расширенных операций без лимфографии нередко лимфатические узлы не были видны из-за их малых размеров, отсутствия заметной разницы в окраске с окружающей жировой тканью и в связи с особенностями их топографии. После предварительной цветной лимфографии уже при ревизии брюшной полости обнаруживаются окрашенные в синий или зеленый цвет парааортальные и общие подвздошные лимфатические узлы. По вскрытии фасциальных листков над аортой и подвздошными сосудами, особенно при необильной жировой клетчатке, четко определяются синего или изумрудно-зеленого цвета лимфатические узлы различной величины, в том числе и диаметром до 0,3 см, расположенные латеро- и субаортально, вдоль крестца, на общих, наружных, иногда внутренних подвздошных сосудах и в obturatorной ямке. Нередко бывают видны расширенные, хорошо окрашенные лимфатические сосуды.

У ряда больных при ревизии аорто-подвздошно-тазовых лимфатических узлов после цветной лимфографии были обнаружены узлы, лишенные окраски либо частично окрашенные. При последующем гистологическом исследовании этих узлов обнаружены метастазы рака. Окраска лимфатических узлов и сосудов позволяла избежать повреждения лимфатических узлов, помогала удалению их единым блоком, что повышало абластичность вмешательства, а перевязка или электрокоагуляция окрашенных крупных лимфатических сосудов являлась мерой профилактики лимфорреи. Кроме того, облегчалась точная маркировка лимфатических узлов, что давало возможность в последующем сопоставлять гистологические данные с рентгенологическими для суждения о достоверности и разрешающей способности лимфографии в распознавании лимфогенных метастазов рака прямой кишки до операции.

По данным цветной лимфографии, метастазы в аорто-подвздошно-тазовых лимфатических узлах были заподозрены у 23 (33,3%) из 69 больных. При гистологическом исследовании наличие их подтвердилось у 15 (21,7%) больных. У 6 больных заключения оказались ложноположительными. Морфологическим субстратом этих ошибок явилось замещение лимфоидной ткани жировой и рубцовой. При использовании для лимфографии

хромлимфотраста или лимфотраста в лимфатических узлах отмечалась более выраженная эозинофильная реакция, чем при применении йодолипола. Других морфологических особенностей не замечено.

Для оценки полноты удаления лимфатических узлов после проведения цветной лимфографии были изучены дооперационные и послеоперационные рентгенолимфограммы 42 больных, подвергшихся расширенным оперативным вмешательствам. При этом подсчитывали все контрастированные лимфатические узлы, обнаруживаемые на лимфограммах до операции и оставшиеся неудаленными, видимые на послеоперационных контрольных лимфограммах. Аналогичным образом изучены дооперационные и контрольные лимфограммы 19 больных, подвергшихся расширенной экстирпации прямой кишки после лимфографии, произведенной с помощью йодолипола.

Установлено, что после цветной лимфографии хирурги удаляли в среднем 70—80% контрастированных лимфатических узлов. Неудаленными обычно оказывались боковые крестцовые (рис. 37), ягодичные латеральные узлы, которые являются парнетальными, и возможность метастазирования в них рака прямой кишки весьма невелика.

В тех случаях, когда при лимфографии в качестве контрастного вещества применяли йодолипол, иссекали только 40—50% контрастированных на рентгенограммах лимфатических узлов. При этом неудаленными оказывались подвздошные и парааортальные лимфатические узлы, которые, по нашим наблюдениям (М. А. Зыбина, 1972) и данным Marsili с соавторами (1966), могут поражаться метастазами рака прямой кишки.

Таким образом, цветная лимфография способствует более полному удалению лимфатических узлов, расположенных парааортально, вдоль подвздошных сосудов и в obturatorной ямке, и, следовательно, повышает радикализм операции (рис. 38).

Отдаленные результаты лечения. Из 187 больных, которым были произведены расширенные операции, у 142 сроки наблюдения превысили 3 года, а у 102 — 5 лет. Это позволило изучить трехлетнюю и пятилетнюю выживаемость у больных раком прямой кишки, подвергшихся расширенным операциям. 2 больных

умерли от кровоизлияния в мозг и инфаркта миокарда. Они исключены из анализа. О 3 не удалось получить сведений. Эти больные отнесены к умершим.

Три года после операции прожили 64,8% (92 из 142), 5 лет — 56% (56 из 100) больных.

Полученные отдаленные результаты расширенных операций могут считаться вполне удовлетворительными, если учесть, что в настоящее время пятилетняя выживаемость больных, радикально оперированных по поводу рака прямой кишки, по данным отечественных авторов, в среднем составляет 48,5%, а зарубежных — 50,3% наблюдений.

Следует отметить, что половину больных, подвергшихся более 5 лет назад расширенным операциям, облучали в предоперационный период по интенсивной методике. По нашим данным, такое комбинированное лечение улучшает выживаемость больных. Поэтому мы полагаем, что для окончательной оценки эффективности расширенных операций необходимо дальнейшее накопление наблюдений и проведение изучения отдаленных результатов лечения в больших по количеству и аналогичных по степени распространения опухоли группах больных. Эти группы должны отличаться только видом примененной операции: простой или расширенной. Только такое целенаправленное исследование позволит выяснить результативность расширенных операций. В настоящее время нам представлялось важным выяснить судьбу больных, у которых обнаружены метастазы рака прямой кишки в аорто-подвздошно-тазовых лимфатических узлах. Из 34 больных 5 умерли непосредственно после операции, 15 живы 1 год и более, 9 — 3 года и более, 5 — более 5 лет. Приводим одно из наших наблюдений.

Больному К., 60 лет, 25/II 1971 г. выполнена расширенная брюшно-промежностная экстирпация прямой кишки после курса интенсивной предоперационной гамма-терапии в суммарной дозе 2880 рад по поводу блюдцеобразного рака нижеампулярного отдела кишки. Операционный препарат: длина резецированной кишки 35 см, опухоль размером 4,5 × 3 см прорастает параректальную клетчатку. Один из подвздошных лимфатических узлов увеличен (3 × 2 см), на разрезе белого цвета (рис. 39).

При гистологическом исследовании опухоли обнаружен слизистый рак, прорастающий все слои стенки кишки с умеренно выраженными (++) лучевыми повреждениями клеток. В общем под-

вздошном лимфатическом узле найден метастаз слизистого рака, полностью заместивший ткань узла (рис. 40). Послеоперационное течение гладкое. Здоров более 7 лет после операции.

Этот больной живет длительное время после операции только благодаря выполнению расширенного оперативного вмешательства, при котором был удален пораженный метастазом лимфатический узел III этапа.

Комбинированные оперативные вмешательства. Показания и противопоказания. Неудовлетворительное состояние диагностики рака прямой кишки приводит к тому, что подавляющее большинство больных поступают в клинику уже с далеко зашедшим опухолевым процессом. Проведенный нами в 1976 г. анализ материалов по хирургическому лечению рака прямой кишки в 16 областях Украины показал, что только 28,6% заболевших подверглись радикальным операциям. Одной из причин столь низкой операбельности явился отказ хирургов проводить операции при иммобильных опухолях, распространившихся на смежные органы.

Между тем, по наблюдениям В. Е. Смирнова (1972), В. М. Чашина (1972), С. Л. Кошуга с соавторами (1974), Гагас и других (1973), 30—40% больных, подвергшихся комбинированным операциям, при которых вместе с прямой кишкой полностью или частично удаляли соседний орган, переживают пятилетний срок. Основанием к применению таких операций является также сравнительно длительный местный рост опухоли и относительно позднее появление отдаленных метастазов.

Первую комбинированную операцию в нашей стране при раке прямой кишки выполнил Н. А. Вельяминов в 1887 г. Он с успехом произвел ампутацию прямой кишки с резекцией задней стенки влагалища. Несмотря на то что еще более полувека назад многие отечественные хирурги не считали противопоказанием к операции прорастание рака прямой кишки в половые органы, все же такие операции выполняли редко. Согласно сборной статистике Ю. В. Петрова, к 1955 г. в нашей стране выполнено 44 успешных комбинированных операций с удалением матки. К 1969 г., по данным С. А. Родкина и Ю. А. Лебедева, произведено более 150 таких операций. Даже в крупных специализированных учреждениях комбинированные операции составляют только 12—

17% всех оперативных вмешательств (Г. А. Покровский с соавт., 1974; В. В. Кичерман с соавт., 1974).

В настоящее время совершенствование хирургической техники, достижения анестезиологии и реаниматологии позволяют расширить показания к комбинированным оперативным вмешательствам при раке прямой кишки. Основываясь на данных литературы и своем личном опыте, мы считаем, что комбинированные операции показаны при: 1) распространении рака прямой кишки на смежные органы; 2) наличии одиночных метастазов рака прямой кишки в органах брюшной полости; 3) синхронной злокачественной опухоли другого органа; 4) сопутствующих заболеваниях, подлежащих хирургическому лечению (фибромиома матки, киста яичника, холецистит, аппендицит и др.).

При определении противопоказаний к комбинированным операциям мы исходили из того, что эти вмешательства более травматичны, длительны, как правило, сопровождаются повышенной кровопотерей и несколько большей смертностью, чем обычные резекции и экстирпации прямой кишки. Поэтому эти операции противопоказаны резко ослабленным больным, имеющим тяжелые сопутствующие заболевания с сердечно-легочной, печеночной и почечной недостаточностью.

Пожилой возраст не является противопоказанием к комбинированным вмешательствам, и при выборе операций у лиц пожилого возраста нужно руководствоваться только данными объективных исследований, отражающими функциональное состояние жизненно важных органов.

В проктологическом отделении КНИРРОИ с 1971 г. по январь 1979 г. выполнена 231 комбинированная операция (22,6% всех 1024 радикальных вмешательств), в том числе по онкологическим показаниям — 201, общехирургическим (фибромиома матки, киста яичника, хронический аппендицит, десмоидная фиброма передней брюшной стенки и др.) — 30 операций. У 35 больных операции дополняли аорто-подвздошно-тазовой лимфаденэктомией, то есть они были комбинированно-расширенными. В предоперационный период облучали по интенсивной методике 99 пациентов.

Из 201 комбинированной операции, произведенной по онкологическим показаниям, было 135 экстирпаций,

14 — типа Гартмана и 52 (25,8%) сфинктерсохраняющих: брюшно-анальных и внутрибрюшных резекций. Вместе с прямой кишкой или ее частью чаще всего удаляли гениталии. Объем вмешательства на других органах при комбинированных операциях по поводу рака прямой кишки был следующим:

Резекция влагалища	— 60	больных
Экстирпация или ампутация матки	— 43	»
Тубоовариоэктомия	— 36	»
Иссечение семенных пузырьков и резекция предстательной железы	— 11	»
Резекция мочевого пузыря	— 18	»
Эвисцерация малого таза	— 6	»
Резекция печени, в том числе гемигепатэктомия	— 16	»
Резекция тонкой кишки	— 8	»
Удаление копчика	— 3	»

Если в опухолевый процесс вовлекаются женские половые органы, мы применяем следующие операции: резекцию части либо всей задней стенки влагалища, надвлагалищную ампутацию матки, экстирпацию матки с придатками, экстирпацию матки с придатками и резекцией задней стенки влагалища, комбинированно-расширенную операцию при обнаружении метастазов у основания нижней брыжеечной артерии и другие (рис. 41, 43, 44).

При поражении мочеполовых органов у мужчин выполняют такие операции: удаление семенных пузырьков, резекция предстательной железы, резекция мочевого пузыря, при необходимости — резекция и пересадка мочеточников, удаление всех органов малого таза — эвисцерация (рис. 42).

Все комбинированные операции выполняют две бригады врачей синхронно. Резекцию влагалища обычно выполняет вторая бригада хирургов. Первая бригада производит мобилизацию прямой кишки сзади и с боков до мышц тазового дна. Спереди кишку отделяют от влагалища только до уровня определяемой инфильтрации. Снизу рассекают кожу, клетчатку прямокишечно-копчиковую связку и фасцию Вальдейера, если она не была пересечена первой бригадой хирургов, пересекают мышцу, поднимающую задний проход. Прямую кишку, фиксированную только к влагалищу, извлекают из брюшной полости на промежность. После растягивания бо-

ковых стенок влагалища определяют края инфильтрации и границу резекции влагалища. По этой границе накладывают зажимы и над ними рассекают стенку влагалища. После удаления препарата производят окончательный гемостаз путем прошивания тканей кетгутом во избежание обильного кровотечения из влагалищных вен. Ранее мы стремились всякий раз ушивать дефект во влагалище. В настоящее время мы его ушиваем только при небольших по площади резекциях влагалища. Если необходимо удалить всю заднюю и боковые стенки влагалища, дефект не ушиваем, так как при всех пластических операциях, которые мы пробовали применять, наступало нагноение и расхождение швов. В настоящее время такие обширные промежностные раны не зашиваем, ведем под тампонами до заживления вторичным натяжением.

При сращении прямой кишки с маткой производят экстирпацию матки с придатками единым блоком с пораженным отделом прямой кишки. Операцию начинают с пересечения верхних прямокишечных и сигмовидных сосудов и брыжейки сигмовидной кишки в области предполагаемого будущего разреза ее. Матку мобилизуют с боков и спереди путем рассечения ее связок, переходной пузырно-маточной складки, парацервикальной и паравагинальной клетчатки и кровеносных сосудов матки. После этого пересекают поперек переднюю стенку влагалища и производят ревизию ее задней стенки. При отсутствии опухолевой инфильтрации пересекают на этом уровне и заднюю стенку. Ниже уровня пересечения прямую кишку отделяют от влагалища и мобилизуют до мышц тазового дна. Таким образом, матка остается в одном блоке с пораженным отделом прямой кишки. Далее при выполнении экстирпации прямой кишки вторая бригада мобилизует ее со стороны промежности и через промежностную рану удаляет препарат. При возможности выполнения сфинктерсохраняющей операции прямую кишку со стороны брюшной полости пересекают в 4—5 см от сфинктера, препарат удаляют через рану передней брюшной стенки, непрерывность кишечника восстанавливают путем протягивания через культю прямой кишки сигмовидной или поперечной ободочной кишки и наложения одного ряда швов между

изведенной кишкой и культей прямой кишки, которую предварительно эвагинируют.

К тубоовариэктомии прибегаем при подозрении на метастаз рака прямой кишки в яичник (при удалении яичника всегда удаляем и трубу) либо при наличии кисты яичника, требующей хирургического лечения.

Надвлагалищную ампутацию матки производят преимущественно при фибромиоме матки, подлежащей хирургическому лечению. Используют технику, разработанную гинекологами. Матку удаляют первой.

В последующем выполняют ту или иную операцию по поводу рака прямой кишки.

При поражении мочеполовых органов у мужчин до настоящего времени все еще редко производят комбинированные операции. Это связано с тем, что хирурги не всегда владеют техникой урологических операций и опасаются серьезных осложнений. Однако благодаря применению этих операций нередко удается спасти жизнь больным, которых считают обреченными.

В случаях поражения семенных пузырьков следует производить их частичную резекцию либо экстирпацию. Операция не представляет технических трудностей. Рассекают брюшину мочевого пузыря в 3—4 см от переходной складки, отсепааровывают сверху и книзу. Острым путем пузырьки отделяют от мочевого пузыря и иссекают.

При сращении рака прямой кишки с предстательной железой выполняют плоскостную резекцию последней. Первая бригада хирургов мобилизует прямую кишку спереди только до уровня определяемой инфильтрации, сзади и с боков, как обычно до мышц тазового дна. Резекцию железы производит вторая бригада хирургов после мобилизации кишки сзади и с боков, оставляя этот этап операции на последний момент. Обнажают нижний полюс предстательной железы и последнюю пересекают вдоль. Катетер, вводимый в мочевой пузырь перед операцией (у мужчин при всех операциях на прямой кишке производят катетеризацию мочевого пузыря), служит хорошим ориентиром и позволяет избежать ранения уретры. При иссечении паренхимы железы обычно наблюдается обильное кровотечение. Его останавливают электрокоагуляцией кровоточащих мест

и прошиванием остающейся паренхимы кетгутowymi нитями.

Если в опухолевый процесс вовлекается мочево́й пузырь, то объем хирургического вмешательства на нем определяется локализацией поражения и его протяженностью. При сращении опухоли с верхушкой или задней стенкой мочевого пузыря вдали от мочеточников резецируют пораженную часть, на дефект стенки накладывают кетгутый шов, второй ряд — шелковые швы. В стороне от швов на здоровой стенке выполняют эпицистостому. В мочево́й пузырь вводят постоянный катетер для оттока мочи из нижних отделов пузыря.

Если поражаются дно мочевого пузыря и мочеточники при неизменной шейке, возможна резекция с пересадкой одного мочеточника (или обоих) во вновь сформированный мочево́й пузырь. Такие операции требуют специальной урологической подготовки. Операцию начинают со вскрытия просвета пузыря в области здоровой стенки, осмотра и пальпации слизистой оболочки для окончательного определения границ резекции. Стенку пузыря пересекают вблизи инфильтрата в пределах здоровых тканей. Мочеточники пересекают со стороны брюшной полости у места вхождения их в инфильтрат, в них вводят полиэтиленовые трубки. Пораженная часть пузыря остается на прямой кишке, из оставшейся здоровой части формируют мочево́й пузырь, в верхушку которого пересаживают мочеточники. У одного больного образованный мочево́й пузырь оказался слишком малым, поэтому в него был шит только один мочеточник, а другой выведен под кожу. При таких резекциях мочевого пузыря обязательны эпицистостома и постоянный мочево́й катетер на 12—14 дней до заживления ран мочевого пузыря.

У 6 больных опухоль прямой кишки прорастала мочево́й пузырь, предстательную железу, мочеточники, семенные пузырьки и петлю подвздошной кишки, но оставалась смещаемой по отношению к стенкам таза. Этим больным И. П. Дедков впервые в нашей стране выполнил эвисцерацию малого таза. Несмотря на то что Вгипсchiwig (1956) производит эвисцерацию с 1948 г., а Bricker к 1967 г. выполнил более 300 эвисцераций с 9,8% послеоперационной летальности и 35% пятилетней

выживаемости, отечественные хирурги на такие операции долго не решались.

Приводим краткое описание техники и последовательности этапов эвисцераций, выполненных в проктологическом отделении КНИРРОИ. Производят лапаротомию, ревизию органов брюшной полости, резекцию терминальной петли тонкой кишки в случаях сращения ее с опухолью. Пересекают верхнепрямкишечные и сигмовидные артерии, брыжейку сигмовидной кишки и саму кишку с помощью НЖКА. Рассекают брюшину справа вдоль подвздошных сосудов до внутреннего пахового кольца. Выделяют мочеточники до места вхождения их в опухолевый конгломерат, пересекают их и интубируют полиэтиленовыми трубочками до лоханок для отведения мочи. Выделяют обе подчревные артерии, перевязывают их. Производят мобилизацию прямой кишки сзади и с боков до мышц тазового дна, мобилизацию мочевого пузыря спереди, отделение его от симфиза; пересекают лонно-пузырные и лонно-предстательные связки. Синхронно работающая вторая бригада хирургов производит мобилизацию прямой кишки снизу путем пересечения перинанальных тканей, ишио-ректальной клетчатки, мышцы, поднимающей задний проход, копчиково-прямкишечной связки. В последнюю очередь пересекают уретру, и препарат удаляют через промежностную рану. Границы иссеченных органов показаны на рис. 42, в.

Производят мобилизацию илео-цекального угла и восходящей кишки. Последнюю пересекают с помощью аппарата НЖКА в нижней трети. Накладывают дополнительный ряд шелковых узловатых швов над металлическими швами. В образованный из илео-цекального угла резервуар имплантируют мочеточники по типу гастростомы Витцеля, концы полиэтиленовых трубочек, введенных в мочеточники, выводят через терминальный конец подвздошной кишки, которую вшивают в брюшную стенку справа от пупка (служит энтероуриностомой). Восстанавливают проходимость кишечника путем илеотрансверзоанастомоза, наложенного с помощью НЖКА. Сигмовидную кишку выводят слева от пупка в виде противоестественного заднего прохода (рис. 42, в). В дефект тазовой брюшины вшивают сформированный резервуар для мочи таким образом, что мочеточниково-толстокишечные соустья оставляют забрюшинно

(рис. 42, д). Полость таза дренируют через промежуточную рану резиновой трубкой, ткани промежности ушивают до трубки. Нижний отдел брюшной полости дренируют резиновой полоской.

Продолжительность операций колебалась от 5 до 6 ч 30 мин, кровопотеря составляла от 500 до 1200 мл. У 5 больных послеоперационное течение было гладким, и они выписаны в удовлетворительном состоянии. Один больной умер от гепатаргии вследствие сывороточного гепатита, развившегося в поздний послеоперационный период (на 110-й день).

При контрольном осмотре все больные живы, признаков рецидива и метастазов рака не выявлено, у 2 больных срок наблюдения превышает 5 лет.

При комбинированных операциях с резекцией печени объем оперативного вмешательства на печени определялся величиной и числом метастазов в ней. У 7 больных выполнена краевая резекция печени с использованием аппарата УКЛ, у 6 — клиновидная резекция и у 3 — гемигепатэктомия. У всех больных гемигепатэктомия была левосторонней в связи с множественными метастазами в левой доле печени при отсутствии таковых в правой доле, выполнена типично с предварительной изолированной перевязкой сосудов в воротах печени.

У 8 больных выполнена комбинированная операция по поводу рака прямой кишки с резекцией петли тонкого кишечника. Эти операции не представляют технических трудностей. Вначале резецируем вовлеченную в опухолевый процесс петлю тонкой кишки. Обычно используем для этой цели аппарат НЖКА, с помощью которого пересекаем и одновременно ушиваем кишку. Брыжейку удаляемой петли тонкой кишки иссекаем клином до корня для удаления путей лимфогенного метастазирования. Восстанавливаем непрерывность тонкого кишечника анастомозом бок в бок с помощью аппарата НЖКА.

Непосредственные и отдаленные результаты лечения. Комбинированным операциям подвергали больных в возрасте от 19 до 74 лет, средний возраст — 56 лет. Больной 74 лет перенес комбинированную экстирпацию прямой кишки с резекцией задней стенки мочевого пузыря. Комбинированные операции являются довольно сложными вмешательствами,

Таблица 12

Исходы комбинированных операций при раке прямой кишки

Вид операции	Число оперированных	Умерли
Экстирпация и резекция прямой кишки с резекцией или удалением гениталий	149	20
Экстирпация и резекция прямой кишки с резекцией или удалением мочеполовых органов мужчин	25	5
Экстирпация и резекция прямой кишки с резекцией печени	16	2
Экстирпация и резекция прямой кишки с резекцией петли тонкого кишечника	8	—
Экстирпация прямой кишки с удалением копчика	3	—
Всего	201	27 (13,4%)

требующими высокой хирургической техники и хорошо обеспеченными операционными и послеоперационными периодами. При них повышается кровопотеря, для уменьшения которой мы прибегаем к перевязке подчревных артерий. Продолжительность операций колеблется от 3 до 6 ч (эвисцерация). После операций умерли 27 больных (13,4%) (табл. 12).

При комбинированных операциях с резекцией или удалением женских половых органов послеоперационная летальность была меньшей (13,4%), чем при операциях с резекцией или удалением мочеполовых органов мужчин (20%).

Причины летальности не отличались от таковых при обычных экстирпациях или резекциях прямой кишки по поводу рака: перитонит (19 больных), кровотечение из промежностной раны (1), тромбоз эмболия легочной артерии (1), септикопиемия (2), острая сердечно-сосудистая недостаточность (2), желудочное кровотечение (1), острая атрофия печени (1 больной). Подавляющее большинство больных умерли от нагноительно-септических процессов.

У 74,5% больных, подвергшихся комбинированным операциям, в послеоперационный период развились осложнения. Чаще других наблюдались гнойные

процессы, особенно после экстирпации прямой кишки с резекцией влагалища, либо повреждения прямой кишки во время мобилизации (у 6% оперированных). На втором месте по частоте стоят урологические осложнения: нарушения мочеиспускания, инфекция мочевых путей.

Анализ послеоперационных осложнений и причин летальности свидетельствует о том, что в настоящее время основные мероприятия во время операции и в послеоперационный период должны быть направлены на борьбу с инфекцией.

Несмотря на некоторое увеличение послеоперационной летальности при комбинированных операциях, нельзя отказываться от их применения, так как это единственно реальная возможность оказать существенную помощь больным с далеко зашедшим раком прямой кишки. Если хирург не владеет техникой проведения комбинированных операций, он должен направлять больного в специализированное учреждение.

Больная К., 44 лет, поступила в клинику 8/VI 1971 г. с жалобами на высокую температуру, боль в животе, частые ложные позывы, наличие крови и слизи в кале. Болеет с мая 1970 г.; неоднократно обращалась к хирургу, но диагноз рака до консультации онколога не был установлен. При пальцевом исследовании на передней и обеих боковых стенках определялась опухоль, ограниченно смещаемая, прорастающая заднюю стенку влагалища. На основании данных лимфоскенирования заподозрены метастазы в подвздошных лимфатических узлах.

Несмотря на высокую температуру, учитывая молодой возраст больной и отсутствие отягощающих факторов, 29/VII 1971 г. была выполнена комбинированно-расширенная экстирпация прямой кишки с экстирпацией матки и удалением верхней трети влагалища. Операционный препарат представлен на рис. 43. Операция длилась 4 ч 20 мин, кровопотеря составила 1800 г.

При гистологическом исследовании операционного препарата обнаружен железистый рак, прорастающий все слои стенки кишки и врастающий во влагалище и тело матки. В лимфатических узлах метастазы не выявлены. Послеоперационный период протекал тяжело. Нагноилась рана промежности, в течение месяца держалась высокая температура, однако с инфекцией удалось справиться, и 1/X 1971 г. больная была выписана для амбулаторного лечения в удовлетворительном состоянии. При контрольном осмотре в январе 1977 г. здорова, прибавила в массе, жалоб не предъявляет.

Нужно учитывать еще тот факт, что вовлечение смежных органов в опухолевый конгломерат не всегда указывает на прорастание рака в эти органы. Часто это обусловлено воспалительным или спаечным процес-

сом. При гистологическом исследовании операционных препаратов после комбинированных операций, выполненных по онкологическим показаниям, только у 44,6% больных обнаружено опухолевое поражение органа, удаленного вместе с прямой кишкой. У большинства больных инфильтрация вокруг опухолевого очага оказалась воспалительной. Во время операции часто трудно решить, имеет место ложное или истинное врастание опухоли в смежные органы. Особенно часты ошибки при определении прорастания рака во влагалище. Гистологически была подтверждена опухолевая инфильтрация его стенки лишь у 23,8% больных.

Это свидетельствует о том, что отказываться от выполнения комбинированной операции только на основании данных ревизии органов во время операции не следует. Однако не стоит пытаться отделить прямую кишку от вовлеченного в процесс смежного органа, так как это чревато повреждением стенки кишки, инфицированием брюшной полости, а в случае истинной опухолевой инфильтрации и нарушением принципов абластики. Мы полагаем, что во всех случаях спаяния опухоли прямой кишки с соседним органом, когда во время операции невозможно решить вопрос о характере опухолевой инфильтрации, нужно вовлеченные в инфильтрат органы удалять единым блоком.

Из 201 больного, подвергшегося комбинированным операциям по онкологическим показаниям (врастание опухоли в смежный орган или метастаз рака в отдаленном органе), 27 умерли непосредственно после операции. Прослежены на I/XII 1978 г. 156 больных. 4 из них умерли от заболеваний сердечно-сосудистой системы. Они исключены из анализа. Судьба 18 больных неизвестна. Эти больные отнесены к умершим. У остальных изучены сроки жизни после операции.

Установлено, что трехлетняя выживаемость после комбинированных операций составляет 56,7%, а пятилетняя — 42,5%.

Особый интерес представляет судьба тех больных, у которых имелось истинное врастание рака прямой кишки в другой орган либо гистологически доказанные метастазы опухоли в отдаленном органе, удаленные при комбинированной операции. У 57 таких больных сроки наблюдения превысили 3 года. Из них пережили 3 года

27 (47,3%) больных, то есть почти каждый второй. У 28 больных сроки наблюдения превысили 5 лет. Более 5 лет после операции прожили 9 больных, то есть каждый третий. Приводим одно из этих наблюдений.

Больной Б., 47 лет, 7/XII 1971 г. перенес операцию Гартмана с резекцией мочевого пузыря и петли подвздошной кишки после курса предоперационной гамма-терапии по поводу рака ректо-сигмовидного отдела кишки. Операционный препарат: часть прямой и сигмовидной кишки поражена опухолью блюдцеобразного типа роста, проросшей стенку мочевого пузыря и тонкую кишку. Имеется свищ из сигмовидной кишки в подвздошную. При гистологическом исследовании обнаружен железистый рак, инфильтрирующий стенку мочевого пузыря и тонкой кишки, с обширным некрозом и кругло-клеточной инфильтрацией окружающих тканей. В опухоли обнаружены лучевые изменения, классифицированные как умеренная (+) степень повреждения. Здоров 6 лет после операции.

Если учесть, что комбинированные операции производили у больных с далеко зашедшим опухолевым процессом, то полученные отдаленные результаты лечения могут считаться вполне удовлетворительными.

6

КОМБИНИРОВАННОЕ ЛЕЧЕНИЕ С ПРИМЕНЕНИЕМ ИНТЕНСИВНОГО ПРЕДОПЕРАЦИОННОГО ОБЛУЧЕНИЯ

РАЗДЕЛ

Цель предоперационного облучения, обоснование выбора его метода и схемы фракционирования. Как следует из полученных нами сводных данных, до настоящего времени у каждого пятого больного, перенесшего радикальную операцию, обнаруживается рецидив опухоли, у 30—35% появляются отдаленные метастазы, и только 48—50% больных переживают пятилетний срок.

Одной из причин неудач хирургического лечения рака прямой кишки является имплантация опухолевых клеток в операционную рану (Tyndall и др., 1964). Получены фактические данные, подтверждающие рассевание опухолевых клеток в операционной ране и по кровеносному руслу (Г. Н. Пестовская, 1968; Fischer и др., 1967; Griffiths и др., 1973).

В экспериментах на животных методами культуры тканей и автордиографии доказано сохранение жизнеспособности раковых клеток, обнаруживаемых в крови, смывах операционного поля, в жидкости, оттекающей из дренажей, после выполнения радикального оперативного вмешательства (Г. Н. Пестовская, 1968; Moore и др., 1961; Saco, Marschetta, 1966). Установлена четкая зависимость частоты появления рецидивов рака от обнаружения опухолевых клеток в операционной ране и метастазов в печени от гематогенной диссеминации раковых клеток (В. К. Витвицкий, 1972; А. М. Гофман, 1972; Dioppe, 1965).

Поэтому очевидно, что совершенствованием только хирургического метода лечения не может быть полностью разрешена проблема профилактики послеоперационных рецидивов и метастазов рака. Теоретически возможно улучшение результатов лечения при условии применения таких лечебных мероприятий, которые девитализировали бы опухолевые клетки, снижали их имплантационную и репродуктивную способность еще до того, как они будут рассеяны во время операции. Этим целям может служить предоперационное облучение.

Экспериментальные исследования подтверждают угнетение имплантационной способности опухолевых клеток, подвергшихся облучению. По данным Feder, Blair (1964), С. Д. Алибекова (1973), облучение опухоли перед трансплантацией уменьшает количество успешных перевивок. Agostino, Nikson (1960) наблюдали уменьшение на 20% количества рецидивов опухоли Уоккера, перевитой в толстую кишку крысам Wistar-256 в тех случаях, когда ее удалению предшествовало облучение. Insk, McCredie (1963) отмечали значительное снижение числа рецидивов опухоли, удаленной через 24 ч после однократного облучения в дозе 2000—2500 рад. Das Gupta, Whitely (1964) в опытах на 200 белых кроликах, которым в поперечную ободочную кишку имплантировали опухоль Брауна—Пирс с последующим ее удалением после облучения, установили, что предоперационное облучение существенно повышает выживаемость животных, особенно в тех случаях, когда его проводят в ранние сроки после имплантации.

Olch с соавторами (1959), Nove с соавторами (1961) показали, что предварительное облучение опухоли с последующим введением внутривенно суспензии облученных опухолевых клеток приводит к уменьшению числа метастазов в легких. Таким образом, предоперационное облучение может быть мерой профилактики как местных имплантационных рецидивов злокачественных опухолей, так и послеоперационных гематогенных метастазов, развивающихся из диссеминированных в ходе оперативного вмешательства опухолевых клеток. Хотя результаты экспериментальных исследований нельзя полностью переносить в клинику, но все же они, как отражающие общие биологические закономерности, могут служить предпосылкой для применения предоперационного облучения у больных, страдающих онкологическими заболеваниями.

Предоперационное облучение должно отвечать следующим клиническим требованиям:

1. Приводить к гибели, подавлению жизнедеятельности и репродуктивной способности опухолевых клеток, не вызывая при этом значительных изменений здоровых тканей, в особенности в зоне предстоящего оперативного вмешательства.

2. Существенно не отдалять срок операции.

3. Не ухудшать резко общего состояния больных и условий проведения оперативного вмешательства.

4. Не вызывать тяжелых послеоперационных осложнений.

5. Не повышать послеоперационной летальности.

Когда на основании изучения данных литературы и собственного клинического опыта мы пришли к мысли о необходимости комбинированного метода лечения рака прямой кишки, уже четко определились преимущества дистанционной гамма-терапии по сравнению с традиционной рентгенотерапией, которые заключаются в следующем:

1. Значительное увеличение процентной глубинной дозы, что позволяет подвести к опухоли необходимую очаговую дозу.

2. Смещение дозного максимума с облучаемой поверхности на глубину 0,5 см, что создает возможность щажения кожи.

3. Значительное уменьшение разницы в степени поглощения излучения тканями с разной плотностью, что упрощает расчеты при дозиметрическом планировании облучения.

4. Более низкая интегральная доза, что уменьшает реакцию кроветворных органов и организма на облучение.

Исходя из этих данных, была избрана мегавольтная лучевая терапия.

Сохранение репарационной способности здоровых тканей в зоне оперативного вмешательства является одним из главных условий предоперационного облучения, поэтому крайне важным является подведение максимума дозы к опухолевому очагу и резкое уменьшение ее в смежных здоровых тканях, что можно получить при использовании метода подвижного облучения (Nowarth, Wilson, 1965).

Наиболее трудным оказался выбор научно обоснованной схемы облучения, поскольку как в экспериментальных, так и в клинических работах описано множество самых разнообразных методик фракционирования с различными величинами доз и ритмами их подведения. При этом отмечалось, что эффективность облучения в большей степени зависит от количества сеансов и величины дозы каждой фракции облучения, чем от

суммарной очаговой дозы (Andrews, 1965). Вместе с тем говорилось о трудности получения статистически достоверных данных при оценке преимуществ одной схемы фракционирования перед другой для каждого конкретного вида опухолей (С. Б. Балмуханов, К. И. Жолкивер, 1968).

Данные радиобиологии, являющиеся теоретической основой лучевой терапии, свидетельствовали о чрезвычайной сложности проблемы радиочувствительности злокачественных опухолей и о множестве факторов, ее определяющих. Из экспериментальных работ следует, что конечный биологический эффект облучения зависит не только от величины суммарной и разовой доз, продолжительности курса, ритма подведения дозы и ее мощности, но также и от структурных и генетических особенностей опухоли, длительности клеточного цикла, от особенностей оксигенации и реоксигенации опухолевых клеток и способности к репарации после сублетальных повреждений.

Вместе с тем многое в вопросах радиопоражаемости опухолей оставалось неясным, противоречивым. Не случайно на конференции, проходившей в 1969 г. в Канаде, посвященной вопросам восстановления поврежденных облучением опухолевых клеток, их реоксигенации, репопуляции, а также синхронизации деления, пришли к выводу о том, что данные радиобиологических исследований пока полностью не могут быть использованы для практических целей (Whitmore, 1969). В этом же году Тюбиана с соавторами писал, что несмотря на громадный прогресс и достижения радиобиологии, лучевая терапия в основном остается эмпирической дисциплиной.

В поисках величины разовой дозы, ритма облучения и сроков проведения оперативных вмешательств нам пришлось использовать эмпирический путь с учетом современных тенденций в лучевой терапии злокачественных опухолей (А. С. Павлов с соавт., 1970). Из множества экспериментальных и клинических работ, опубликованных к 1970 г., посвященных вопросам лучевой терапии злокачественных опухолей, были использованы только те, которые в той или иной мере помогали решению конкретных задач предоперационного облучения. При этом мы отдавали себе отчет в том,

что правильность выбора схемы облучения в конечном итоге будет определена только клиническими наблюдениями с учетом непосредственных и отдаленных результатов лечения.

К концу 60-х годов все чаще стали появляться сообщения о большей эффективности крупных фракций при изучении выживаемости опухолевых клеток в зависимости от разовой дозы облучения (Puck, Marcus, 1956; Elkind, Sutton, 1960; Botstein, 1964). Elkind с соавторами (1960) и Тюбиана с соавторами (1969) установили, что при разовых дозах порядка 500—600 рад повреждаются клетки новообразования независимо от стадии клеточного цикла и увеличивается число клеток, гибнущих в интерфазе, что ускоряет эффект реализации лучевого воздействия. С увеличением разовых доз облучения возрастает количество необратимо поврежденных клеток (Scanlon, 1965). Гипоксическое состояние клеток, уменьшающее радиопоражаемость при подведении небольших доз — 100—150 рад (Elkind, Sutton, 1960), практически не оказывает защитного эффекта при использовании больших доз — 500—1000 рад (Andrews, 1968). Wideroe (1966) с помощью теоретической модели удалось объяснить клинические результаты лучевого лечения онкологических больных. Оптимальной величиной для каждой фракции при использовании гамма-терапии Co^{60} является 500 рад. При этом, по данным автора, 50% клеток здоровых тканей сохраняют свою репродуктивную способность.

Эти данные послужили основанием для применения методики крупного фракционирования при предоперационном облучении больных раком прямой кишки.

Чтобы предоперационное облучение не отдаляло срок операции, мы считали целесообразным совместить его по времени с предоперационной подготовкой, длящейся обычно 6—10 дней. Таким образом, больные должны были облучаться на протяжении 6 дней (разовая доза 500 рад, суммарная — 3000 рад). Согласно номограмме Burns (1965), подведение дозы в 3000 рад пятью ежедневными фракциями по 600 рад по биологической эффективности соответствует 5828 рад, подведенным в течение 6 нед 30 фракциями. При этом, опять-таки учитывая клинические требования, предъявляемые к облучению, толерантность нормальных тканей не должна

была повышаться. Толерантность к излучению нормальных тканей, окружающих новообразование, определяемая по номинальной стандартной дозе NSD, выражается единицей измерения — *res* (rad equivalent therapy), предложенной на секционном заседании ВОЗ в 1968 г. Величина ее определяется по формуле:

$$NSD = \frac{D}{N^{0,24} \times t^{0,11}},$$

где D — суммарная доза излучения,

N — число фракций,

t — продолжительность курса облучения в днях.

По данным Cohen (1963), Ellis (1969), величина NSD не должна превышать 1800—2000 рэт.

При избранном нами режиме облучения величина NSD колеблется в пределах 1600—1700 рэт, что видно из следующих расчетов. При суммарной дозе облучения в 3000 рад, подведенной 6 фракциями в течение 6 дней,

$$NSD = \frac{3000}{6^{0,24} \times 6^{0,11}} = 1602 \text{ рэт.}$$

Что касается срока проведения оперативного вмешательства, то мы стремились максимально приблизить его к моменту завершения облучения ввиду опасности восстановления митотической активности отдельных клеток (Е. Д. Савченко с соавт., 1969; Scanlon, 1965) и появления лучевых реакций, которые могли бы сказаться на заживлении послеоперационных ран. Поэтому операции производили через 24—48 ч после окончания лучевой терапии.

Таким образом была определена схема облучения больных раком прямой кишки в предоперационный период. Однако перед тем, как применить такое интенсивное облучение в клинике, нужно было убедиться в его безопасности. Первые клинические наблюдения по использованию крупного фракционирования в предоперационный период (Nakayama с соавторами, 1964, 1967; Quan, 1966) показали его хорошую переносимость, отсутствие осложнений, связанных с облучением, и обнадеживающие результаты лечения. Эти данные позволили и нам приступить к изучению комбинированного метода

лечения рака прямой кишки с использованием интенсивной гамма-терапии. При этом мы учитывали опыт, накопленный отделом клинической онкологии совместно с рентгено-радиологическим отделом Киевского института экспериментальной и клинической онкологии, в которых, начиная с 1967 г., усиленно разрабатывали различные варианты предоперационного облучения крупными фракциями больных с опухолями некоторых внутренних локализаций: пищевода, кардиального отдела желудка, легких, средостения, матки (И. П. Дедков с соавт., 1968, 1969; Т. И. Чеботарева, Б. К. Никишин, 1968; В. А. Черниченко с соавт., 1969).

Методика облучения. К предоперационному облучению приступали только после полного клинического обследования больных и морфологически подтвержденного диагноза рака прямой кишки. Ввиду того что одним из главных условий эффективности облучения является точное определение координат патологического очага, обуславливающих центрацию полей облучения, особое внимание уделяли установлению протяженности и глубины залегания опухоли. Для этой цели использовали клинические и рентгенологические методы исследования. Под контролем экрана рентгенодиагностического аппарата проекцию контуров опухоли прямой кишки переносили на кожу больного. Глубину залегания патологического очага определяли по рентгенограммам, сделанным в строго боковой проекции с захватом кожи на соответствующем участке; при этом учитывали коэффициент проекционного увеличения. Глубину залегания опухоли контролировали и уточняли по томограммам. По данным ректороманоскопии и на рентгеновском снимке в прямой проекции определяли протяженность опухолевого процесса и расположение его относительно центральной оси тела. После определения размеров опухоли и глубины залегания ее вписывали в плоскостное изображение поперечного среза больного. По данным картограммы проводили дозиметрический расчет, после чего приступали к облучению.

С 1973 г. для разметок стали использовать аппарат «Simulix» голландской фирмы, позволяющий с высокой степенью точности (до 2 мм) определять глубину залегания патологического очага и исследовать больного в том положении, в котором он будет находиться

в период облучения. Благодаря применению этого аппарата удавалось соблюсти одно из основных правил лучевой терапии (А. С. Павлов, 1971): условия исследования больного максимально приблизить к условиям облучения.

Облучение первичной опухоли и ближайших пара-ректальных лимфатических узлов производили подвижным методом на аппарате РОКУС ежедневными фракциями по 500 рад до суммарной дозы 3000 рад. Чаще всего применяли секторное качание при движении источника по дуге 240° (два угла по 120°). Площадь поля по оси ротации определяли степенью распространения опухоли как по длине, так и в глубину, но ширина поля колебалась в небольших пределах — от 5 до 6,5 см. Глубина залегания оси качания и размеры поля позволили индивидуализировать дозные максимумы при достаточно крутом градиенте дозного поля.

Максимум дозы, до 80% изодозы, ограничивался объемом, занимаемым очагом поражения и ближайшими регионарными лимфатическими узлами. Окружающие органы и ткани получали менее 30%, на кожу приходилось 5—10% очаговой дозы. Такое изодозное распределение значительно уменьшало лучевую нагрузку на здоровые ткани. При используемом режиме облучения NSD оставалась в пределах 1300—1600 рэт в участках с 40—50% изодозы.

Контроль правильности произведенных расчетов проводили путем внутривидеального измерения дозы во время первого сеанса облучения с помощью камеры для внутривидеальных измерений дозиметра фирмы «Сименс». Расхождения расчетных данных с полученными путем прямого измерения величины поглощенной дозы не превышали $\pm 10\%$, что вполне отвечало клиническим требованиям.

При неподвижных опухолях была применена интенсивная гамма-терапия по расщепленной методике. Сущность ее заключается в том, что курс облучения проводят в 2 приема с 5—6-недельным интервалом. Впервые расщепленные курсы лучевой терапии применил Holzknacht в 1920 г., Friedman, Rosh — в 1933 г. и Coutard — в 1935 г. (цит. по В. В. Холину, 1973). В последние годы интерес к этому методу значительно возрос (Scanlok, 1972), и в 1972 г. Marcial

сообщил, что 16 американских центров используют его при лечении злокачественных новообразований головы и шеи.

Основанием к применению расщепленного курса облучения служит предположение о том, что в интервале между сериями облучения происходит активная репарация нормальных тканей, окружающих опухоль, которые восстанавливаются быстрее и полнее (Scanlon, 1972), чем ткань опухоли. Кроме того, восстанавливается радиочувствительность опухолевых клеток, угнетенная при первой серии облучения, нормализуется кровоснабжение опухоли, улучшается оксигенация части опухолевых клеток за счет гибели периферических ранее оксигенированных радиочувствительных клеток и уменьшения объема опухоли, что повышает их радиопоражаемость при последующем воздействии (Scanlon, 1965; Holsti и др., 1971).

И хотя эти предположения еще не подтверждены специальными исследованиями (В. В. Холин, 1973), расщепленные курсы облучения нашли применение при лечении рака многих локализаций, в том числе и прямой кишки (Н. Н. Александров с соавт., 1972; В. В. Холин, 1973; Scanlon, 1965, 1972). Этот вид лечения переносится больными значительно легче и, как правило, не сопровождается выраженными местными и общими лучевыми реакциями, а эффект облучения не хуже, чем в случаях применения обычной методики лучевой терапии (С. Н. Александров, С. Ф. Вершинина, К. П. Ильина, 1973). Scanlon (1972), подытоживший 7-летний опыт лечения 1200 больных с использованием расщепленного курса облучения, считает целесообразным его применение у пожилых пациентов и детей с саркомами костей, мягких тканей и другими радиорезистентными опухолями, а также при необходимости облучения больших объемов тканей для уменьшения риска возникновения тяжелых лучевых повреждений. Нами этот курс облучения при лечении рака прямой кишки используется с 1973 г. как компонент комбинированного лечения с принципиально новыми целями: интервал между сериями облучения создается для получения более полной клинической реализации лучевого эффекта от первой серии облучения с тем, чтобы добиться заметного уменьшения объема патологического

очага и повысить операбельность больных со значительным местным распространением опухоли.

Вторую серию курса облучения назначаем для подавления жизнедеятельности и имплантационной способности той части опухолевых клеток, которые в интервале между облучением восстановили свои функции (В. В. Маркевич, 1971; Holsti, 1973). В этом случае преследуется цель создания абластических условий для операции и уменьшения имплантационных рецидивов рака.

Облучение проводят на аппарате РОКУС, в подвижном режиме при условии движения источника по дуге в 240° , площади поля на оси ротации 5—6, на 10—12 см. Первая часть облучения состоит из 6 ежедневных фракций по 500 рад до суммарной дозы 3000 рад. Через 5—6 нед после первой серии облучения применяют еще 2 фракции по 500 рад, после чего спустя 24—48 ч следует оперативное вмешательство. Учет толерантности нормальных тканей при таком режиме облучения проводят по величине номинальной стандартной дозы (NSD). Для расчетов используют формулу К. П. Жолкивера (1972):

$$NSD = \frac{D_{c_1} + D_{c_2}}{n^x (T + \Pi)^{0,11}}$$

Для формального сравнения рассчитывают величину NSD и для опухолевой ткани $NSD = \frac{D_2}{n}$ по формуле, предусматривающей отсутствие процессов восстановления в интервалах между фракциями подводимой дозы. Согласно этим формулам, при избранном режиме расщепленного курса облучения NSD для нормальных тканей составляла 1541 рэт (интервал — 35 дней), для опухолевой — 2325 рэт. При интервале в 40 дней NSD для нормальных тканей равнялась 1519 рэт, для опухолевой ткани — 2325 рэт. Таким образом, и в случаях применения расщепленного курса интенсивного предоперационного облучения толерантность нормальных тканей не превышалась, что позволило производить все виды оперативных вмешательств, используемые при лечении рака прямой кишки.

Для определения влияния интенсивного облучения на организм больного был проведен ряд специальных ис-

следований по изучению функционального состояния сердечно-сосудистой системы, биохимических сдвигов, кровотока, некоторых показателей иммунитета.

Было установлено, что после каждого сеанса интенсивного облучения артериальное давление, как правило, снижалось на 5—10 мм рт. ст., что носило преходящий характер. Через сутки после завершения курса облучения регистрировалось учащение сердечных сокращений по сравнению с исходным (до облучения; табл. 13).

У больных, получавших лучевую терапию, частота сердечных сокращений в ранний послеоперационный период была большей, чем у больных, леченных только хирургическим методом. Систолическое и диастолическое артериальное давление на этапах операции и в первые сутки послеоперационного периода были меньшими, чем у больных, подвергшихся только операции.

По данным инструментального исследования, в ранний послеоперационный период у больных обеих групп выявлены признаки ухудшения функционального состояния сердечно-сосудистой системы, причем частота и степень выраженности изменений были большими у больных, леченных комбинированным методом. Так, тахикардия наблюдалась у 82% облученных и у 79% больных, не подвергавшихся облучению, снижение артериального давления зарегистрировано у 79,2% больных, леченных с применением облучения, и у 68% больных, подвергшихся только операции. Появление или усугубление дистрофии миокарда отмечено у 77,1% облучавшихся и у 74% больных контрольной группы. Признаки коронарной недостаточности обнаружены соответственно у 66,7 и 54,3% больных. У 3 больных отмечалось выраженное ухудшение коронарного кровообращения с ишемией и развитием очаговой дистрофии. У 10% облученных больных имелись преходящие нарушения ритма и проводимости, у 33% леченных комбинированным методом и 23,8%, подвергшихся только операции, найдены признаки повышения нагрузки на правый желудочек сердца.

Ухудшение состояния сердечно-сосудистой системы было наиболее выражено в первые 2 сут после операции. На 5-й день наблюдалась тенденция к уменьшению частоты и степени патологических изменений. В поз-

Таблица 13

Динамика частоты сердечных сокращений и артериального давления при хирургическом и комбинированном лечении рака прямой кишки

Метод лечения	Срок исследования						
	перед операцией	начало операции	мобилизация кишки	конец операции	1-е сутки после операции	2-е сутки после операции	3-и сутки после операции
<i>Частота сердечных сокращений</i>							
Комбинированный	96 ± 1,8	90 ± 2,1	87 ± 3,1	86 ± 1,8	99 ± 3,9	101 ± 3,2	94 ± 2,8
Хирургический	89 ± 2,6	87 ± 3,2	88 ± 2,9	87 ± 3,1	95 ± 2,4	98 ± 4,0	92 ± 1,0
P	<0,05	>0,05	>0,05	>0,05	>0,05	>0,05	>0,05
<i>Систолическое артериальное давление</i>							
Комбинированный	136 ± 1,8	126 ± 2,1	120 ± 5,6	124 ± 2,1	126 ± 3,4	131 ± 2,8	120 ± 3,1
Хирургический	140 ± 3,1	142 ± 3,8	128 ± 4,3	134 ± 4,6	144 ± 3,2	138 ± 4,2	131 ± 4,0
P	>0,05	<0,05	>0,05	>0,05	>0,05	>0,05	>0,05
<i>Диастолическое артериальное давление</i>							
Комбинированный	83 ± 2,3	83 ± 2,1	74 ± 2,8	77 ± 1,8	75 ± 2,3	80 ± 3,1	74 ± 1,8
Хирургический	85 ± 1,6	89 ± 2,0	76 ± 4,1	81 ± 3,1	87 ± 5,8	87 ± 3,8	82 ± 3,1
P	>0,05	<0,05	>0,05	>0,05	>0,05	>0,05	<0,05

дний послеоперационный период заметно уменьшались частота и степень тех нарушений, которые были выявлены у больных до операции и в ранний послеоперационный период. К моменту выписки у половины леченых показатели функционального состояния сердечно-сосудистой системы возвращались к исходным величинам или даже улучшались. У 50% больных показатели фазового анализа, у 30% больных — показатели ЭКГ и у 25% — показатели БКГ оставались хуже исходных. Отмечено, что у лиц, леченных комбинированным методом, дольше удерживались проявления миокардиодистрофии, снижение сократительной способности миокарда, тахикардия, снижение артериального давления, чем у перенесших только оперативное вмешательство.

Таким образом, проведенные исследования свидетельствуют о том, что интенсивная предоперационная гамма-терапия оказывает отрицательное влияние на состояние сердечно-сосудистой системы. Однако эти изменения не настолько глубокие и стойкие, чтобы являться препятствием для проведения комбинированного лечения.

Изучение результатов биохимических исследований, проведенных у больных до начала облучения, после его завершения и после операции, показало, что интенсивная телегамматерапия оказывает влияние на белковообразовательную функцию печени.

Уже через сутки после окончания курса облучения уменьшается содержание общего белка в сыворотке крови, нарастает количество глобулинов, уменьшается содержание альбуминов, уменьшается белковый коэффициент. Статистическая проверка подтвердила достоверность выявленных изменений.

Проведенная интенсивная гамма-терапия вызывает уменьшение количества электролитов в плазме крови: возрастает содержание натрия и снижается содержание калия. И хотя уменьшение количества калия в наблюдаемой нами группе больных оказалось статистически недостоверным, хирургам следует обратить внимание на этот сдвиг, поскольку при гипокалиемии и усугублении ее вследствие применения облучения в ранний послеоперационный период могут иметь место нарушения сердечного ритма, явления пареза кишечника, рвота, что требует коррекции электролитного баланса.

Обращает на себя внимание статистически достоверное увеличение остаточного азота в плазме крови, что, по-видимому, связано с распадом и гибелью клеток вследствие облучения.

Было также установлено, что под влиянием облучения статистически достоверно увеличивается содержание фибрина и фибриногена в крови, а свертываемость крови замедляется.

Интенсивное предоперационное облучение влияет и на кроветворение. Через сутки после завершения курса облучения отмечено изменение всех показателей: уменьшалось количество эритроцитов, содержание гемоглобина, эозинофилов, тромбоцитов.

Количество лейкоцитов снизилось в среднем на 1230, процентное содержание лимфоцитов — почти на 50% ($t = 5,6$); возросло количество нейтрофилов и увеличилась СОЭ.

Несмотря на влияние облучения по интенсивной методике на гемопоэз, мы не наблюдали таких изменений в периферической крови, которые явились бы противопоказанием к проведению последующего оперативного вмешательства.

Через 7 дней после комбинированного лечения изменения, обнаруженные сразу после окончания облучения, стали более выраженными. Среднее количество эритроцитов снизилось до 3,5 млн. в 1 мм^3 крови, содержание гемоглобина — до 66%, лимфоцитов — до 12,1%. Число лейкоцитов оставалось в пределах 6000, несмотря на перенесенную операцию. При сравнении показателей крови, исследованной через 7 дней после комбинированного лечения и в этот же срок после чисто хирургического лечения, выяснено, что анемия наблюдается и у больных контрольной группы, причем даже более выраженная, чем у подвергающихся облучению. Таким образом, существенное снижение количества эритроцитов и гемоглобина на 7-е сутки после комбинированного лечения обусловлено операцией, а не предварительным облучением. Вместе с тем отмечают изменения, которые вызваны гамма-терапией: лимфопения более выражена, чем в контрольной группе, и не наблюдается увеличения содержания лейкоцитов, что характерно для больных, леченных только хирургическим методом.

Через 2 нед анемия еще сохраняется, среднее число лейкоцитов в группе больных, леченных комбинированным методом, составляет 5910 при 8460 в контрольной группе ($t = 3,16$). Количество лимфоцитов возрастает до 18,5%, но остается меньшим, чем в контрольной группе (21,4%). СОЭ увеличена у больных обеих групп, число тромбоцитов возрастает только у больных, леченных хирургическим методом, составив 349 300 в 1 мм^3 крови, в то время как у больных, леченных комбинированным методом, количество тромбоцитов осталось на уровне исходного ($t = 2,84$).

Через 1 мес после комбинированного лечения у больных остается выраженная анемия (то же и в контрольной группе), количество лейкоцитов практически одинаковое в обеих группах больных (6280 и 6360 соответственно). СОЭ — в пределах 44 мм, не наблюдается существенной разницы в содержании тромбоцитов и только количество лимфоцитов у облучавшихся больных осталось статистически достоверно ($t = 2,4$) меньшим, чем у леченных чисто хирургическим методом ($22,2 \pm 2,1$ и $29,9 \pm 2,4\%$ соответственно). Содержание лимфоцитов в крови больных контрольной группы к этому времени почти достигло исходной величины — $31,5 \pm 2,2\%$.

Поскольку показатели морфологического состава крови не в полной мере отражают состояние кроветворения, для более глубокого изучения воздействия гамма-терапии на гемопоэз было произведено исследование костного мозга: у 44 больных — до лечения, у 22 — после окончания облучения и у 10 больных — через 1 мес после комбинированного лечения. Костный мозг получали путем пункции грудины, вне зоны облучения, чтобы исключить местное влияние облучения и получить данные о состоянии кроветворения в целом. Результаты исследований обрабатывали методом вариационной статистики.

Было установлено, что у больных раком прямой кишки до лечения количество миелокариоцитов приближалось к нормальным величинам — $110,4 \pm 0,31$ тыс. в 1 мм^3 крови. Исходные показатели миелограмм у больных с различными стадиями рака существенно не отличались.

Через 1 сут после окончания предоперационного облучения наблюдалось достоверное ($t = 5,16$) снижение

количества ядросодержащих клеток костного мозга в среднем до 87 700 в 1 мм³. У ряда больных, преимущественно с III и IV стадиями рака, с пониженным исходным содержанием миелокариоцитов, наблюдалось их снижение до 40 000—35 000 в 1 мм³. Изменения большинства остальных показателей костного мозга, наступившие через сутки после завершения курса облучения (за исключением уменьшения количества гемоцитобластов и проэритробластов), были статистически недостоверны.

Через 1 мес после комбинированного лечения наблюдалось восстановление и даже некоторое увеличение количества миелокариоцитов в среднем до $185,2 \pm \pm 0,98$ тыс. в 1 мм³. В миелограммах констатировалось увеличение количества элементов белого и красного ростков, средние показатели которых чаще всего были больше исходных средних.

Эти данные позволяют считать, что интенсивная предоперационная гамма-терапия, проводимая у больных раком прямой кишки, вызывает нерезко выраженное снижение количества эритроцитов и содержания гемоглобина, достоверно угнетает лейкопоз и особенно существенно — лимфопоз. Под ее воздействием достоверно уменьшается количество миелокариоцитов костного мозга, причем наибольшее влияние облучения на кроветворную систему проявляется у больных с III и IV стадиями опухолевого процесса.

Однако угнетение кроветворения не является препятствием для проведения последующей операции.

Спустя месяц после комбинированного лечения гемопоэз существенно не отличается от такового у больных, подвергшихся только хирургическому вмешательству.

Интенсивная предоперационная гамма-терапия приводит к снижению некоторых показателей неспецифической иммунологической реактивности. Так, в 2 раза уменьшается содержание лимфоцитов. Эти данные представляют особый интерес, так как большинство лимфоцитов периферической крови относится к малым, которые ответственны за противоопухолевую сопротивляемость организма (Zak, 1972). Поэтому можно считать, что уменьшение количества лимфоцитов приводит к снижению иммунитета.

Интенсивное предоперационное облучение влияет на аутофлору глубоких слоев кожи. Так, через 1 сут после курса облучения у больных с III стадией рака количество колоний над очагом поражения возросло до 78,1 (20,4 манит-положительных), а на предплечье в среднем обнаруживалось 43,4 колонии (4,3 манит-положительных). При IV стадии рака над очагом поражения насчитывалось 48,8 колоний (10,2 манит-положительных) и 35,8 (3,9 манит-положительных) — на предплечье. Таким образом, при комбинированном лечении больных раком прямой кишки с применением интенсивной гамма-терапии отмечается нарастание аутофлоры глубоких слоев кожи, что свидетельствует о снижении гуморального иммунитета (Н. Н. Клемпарская, Г. А. Шальнова, 1966). После радикального лечения число колоний над очагом поражения снижалось до 36,2 (15,8), а после паллиативных операций оно увеличивалось и составляло 141,3 (66,9).

Оценка результатов реакции на ДНХБ, проведенной в динамике, также свидетельствует о снижении ответа на аллерген после гамма-терапии и повышении его после удаления опухолевого очага. Так, у больных с III стадией рака после первой серии интенсивно-расщепленного облучения средний балл реакции на ДНХБ составил 0,5 (при исходном 0,67) и у половины больных реакция была отрицательной. У 43% больных, перенесших радикальную операцию, наблюдалось повышение показателей гиперчувствительности замедленного типа на ДНХБ, у 50% реакция осталась неизменной и у 7% она была замедленной.

Фагоцитарная активность и фагоцитарный индекс после проведенного курса интенсивной гамма-терапии не снижались. Так, через 1 сут после окончания курса интенсивной гамма-терапии фагоцитарная активность в среднем составила 83,4%, а индекс — 12,87% при исходных 82 и 12,5% соответственно.

Следовательно, при комбинированном лечении отмечается снижение большинства изученных показателей неспецифической иммунологической реактивности, причем преимущественно у больных с III и IV стадиями заболевания. Однако снижение показателей не столь значительно, чтобы можно было говорить о резком угнетении иммунитета, и через 1 мес после лечения они

улучшаются. Возрастание количества микробов на коже облученных больных на фоне сниженной реактивности должно настораживать хирургов, поскольку этот факт может привести к увеличению количества гнойных осложнений в послеоперационный период.

Показания, противопоказания и особенности предоперационной подготовки. Когда мы начали внедрять комбинированное лечение больных раком прямой кишки, еще не имелось данных о влиянии интенсивного облучения на организм больного. Поэтому предоперационное облучение назначали вслепую: каждому, родившемуся в четном году. Остальных больных подвергали только операции. Таким образом, было набрано две группы больных с примерно одинаковым составом по полу, возрасту и гистологической структуре опухоли, леченных в одно и то же время комбинированным методом (100 человек) и чисто хирургическим (93 человека).

Результаты сравнительного изучения состояния кровотока, условий выполнения операций, течения послеоперационного периода, осложнений и непосредственных исходов лечения, а также сведения, полученные при изучении влияния интенсивного облучения на гемопоэз, белковый и электролитный баланс, состояние сердечно-сосудистой системы, показатели иммунологической реактивности и отдаленные результаты лечения, легли в основу выработки показаний и противопоказаний к комбинированному методу лечения с применением интенсивной предоперационной гамма-терапии.

Интенсивное предоперационное облучение показано прежде всего больным с неблагоприятным прогнозом. При III и IV (T3, T4, P3, P4) стадиях рака прямой кишки применение предоперационного облучения считаем обязательным. Причем если опухоль несмещаема и местная операбельность ее сомнительна, следует применить интенсивно-расщепленную гамма-терапию. После курса интенсивного облучения по расщепленной методике опухоль обычно значительно уменьшается в объеме, исчезают перифокальные воспалительные изменения, что позволяет выполнить радикальную операцию у половины больных, которые до облучения были признаны иноперабельными.

При I и II стадиях рака прямой кишки эндофитного

типа роста, когда нередко наблюдается прорастание опухоли всех слоев стенки кишки и рассеивание раковых клеток в операционной ране при выполнении оперативного вмешательства, а также возможно наличие метастазов в параректальной клетчатке, также показан предоперационный курс интенсивного облучения.

При экзофитном раке (T1, T2), когда результаты пальцевого и специальных рентгенологических методов исследования свидетельствуют об отсутствии выхода опухоли за пределы стенки кишки (P1, P2) и нет данных о наличии метастазов в регионарных лимфатических узлах, можно ограничиться только хирургическим лечением.

Учитывая неблагоприятный прогноз при коллоидном, солидном раке и слизепroduцирующей аденокарциноме, следует считать показанным комбинированное лечение при таких гистологических формах опухоли, независимо от ее стадии.

Противопоказания к комбинированному лечению с применением интенсивной гамма-терапии могут быть абсолютными и относительными. К абсолютным относим выраженную хроническую коронарную недостаточность, сердечно-сосудистые заболевания с нарушением кровообращения, тяжелую форму диабета с ангиотрофическими расстройствами, активный туберкулез легких, заболевания печени и почек с признаками печеночно-почечной недостаточности, а также явления кишечной непроходимости.

Относительными противопоказаниями считаем анемию, лейкопению, низкие показатели иммунологической реактивности, истощение больных с низким содержанием белка в сыворотке крови, возраст старше 70 лет. Однако если больные с такими изменениями имеют прогностически неблагоприятные формы рака, то следует провести корригирующую терапию и при ее успехе можно прибегнуть к комбинированному лечению.

У больных старше 70 лет мы чаще всего ограничиваемся чисто хирургическим лечением, однако необходимо учитывать не только календарный, но и биологический возраст; больные старшего возраста пониженного питания с удовлетворительными показателями функций внутренних органов удовлетворительно переносят как хирургическое, так и комбинированное лечение.

Курс предоперационной гамма-терапии по времени совмещаем с предоперационной подготовкой, которую проводим в течение 7—10 дней. При предоперационной подготовке учитываем исходный статус больного и данные о влиянии интенсивной гамма-терапии на организм больного.

За время подготовки переливаем кровь, альбумин, протеин, белковые заменители, назначаем витамины в инъекциях. При уменьшении суточного диуреза, а также ослабленным больным внутривенно переливаем 10% раствор глюкозы с инсулином до 1500 мл в сутки.

В период облучения добавляем инъекции спленина, 10 мл 25% раствора магния сульфата внутримышечно, пипольфен, димедрол в таблетках как противоаллергические средства; при тошноте и рвоте назначаем мятную воду, таблетки аминазина, инъекции 40% раствора глюкозы с аскорбиновой кислотой внутривенно, при наличии признаков коронарной недостаточности — коронаролитики, при лейко- и лимфопении — натрия нуклеинат в порошках или инъекциях.

В последнее время для уменьшения иммунодепрессивного действия облучения стали применять зимозан (10 мл на курс), который следует вводить за 5 дней до начала облучения.

Следим за тем, чтобы в период подготовки к операции больные получали высококалорийную пищу с достаточным содержанием белка, поскольку как в период облучения, так и в ранний послеоперационный период снижается содержание белка в сыворотке крови.

Подготовка к операции включает назначение слабительных за 4—5 дней до операции (не допускать поносов). Вечером накануне операции и утром за 2—3 ч до нее ставят сифонные клизмы. На ночь и утром перед операцией больной в целях премедикации получает промедол, димедрол, атропин.

Тучным детренированным больным назначают комплекс физических упражнений для тренировки сердечно-сосудистой системы и специальную диету с ограничением углеводов с целью снижения массы тела.

Оперативные вмешательства и их непосредственные результаты. В проктологическом отделении КНИРРОИ с 1971 по 1979 г. комбинированному лечению по поводу рака прямой кишки подвергли 578 больных, в том числе

Таблица 14

Оперативные вмешательства при раке прямой кишки и их исходы

Вид операции	С облучением		Без облучения		Всего	
	оперировано	умерли	оперировано	умерли	оперировано	умерли
Брюшно-промежностная экстирпация, в том числе:	265	20 (7,5%)	244	20 (8,2%)	509	40 (7,9%)
расширенная	39	1	18	2	57	3
комбинированная	61	6	53	6	114	12
расширенно-комбинированная	16	3	5	2	21	5
Брюшно-анальная резекция, в том числе:	176	12 (6,8%)	232	21 (9,1%)	408	33 (8,1%)
расширенная	53	3	42	6	95	9
комбинированная	15	1	17	2	32	3
расширенно-комбинированная	3	1	11	3	14	4
Внутрибрюшная резекция, в том числе:	3	—	51	4	54	4 (7,4%)
комбинированная	1	—	5	—	6	—
Операция Гартмана, в том числе комбинированная	12	—	41	7	53	9 (16,9%)
Паллиативная экстирпация и резекция	3	—	11	2	14	3
Пробная лапаротомия, наложение ануса	39	3	44	8	83	11 (13,3%)
	83	2	127	9	210	11
Всего	578	39 (6,7%)	739	69 (9,3%)	1317	108 (8,2%)

60 облучали по интенсивно-расщепленной методике. У 456 (78,9%) из них удалось выполнить радикальную операцию. За эти же годы 739 больных получили чисто хирургическое лечение и радикально оперированы 568 (76,8%) больных (табл. 14). Таким образом, операбельность при комбинированном лечении была несколько выше, чем при хирургическом.

Изучение особенностей опухолей у больных обеих групп показало, что у леченных комбинированным методом чаще был эндофитный тип роста опухоли, слизистый и солидный рак с большей степенью распространения, чем у больных, подвергавшихся только операции. Среди облучавшихся у 35% была IV стадия рака по местному распространению (T4), а среди леченных чисто хирургическим методом такое распространение опухоли было у 26% больных.

Установлено, что при комбинированном лечении больных с IV стадией рака (T4) удалось выполнить радикальную операцию у 65%, а при чисто хирургическом — только у 42%.

Следовательно, интенсивное предоперационное облучение увеличивает операбельность больных с местно распространенным раком прямой кишки.

Применение интенсивно-расщепленного облучения способствовало выполнению радикальной операции у половины больных с иммобильными до облучения опухолями, обычно считающимися неоперабельными. Особенно демонстративно следующее наблюдение.

Больной Г., 34 лет, в одном из областных онкологических диспансеров в сентябре 1972 г. был наложен противоестественный задний проход по поводу иммобильного рака прямой кишки. При обследовании в проктологическом отделении КНИРРОИ обнаружена опухоль прямой кишки, врастающая во влагалище, с наличием влагалищно-прямокишечного свища. При гистологическом исследовании диагностирован железистый рак. На параректопневмограмме была видна узкая полоска газа, отделявшая прямую кишку от крестца, что позволяло надеяться на возможность удаления опухоли.

Было предпринято комбинированное лечение с интенсивным предоперационным облучением по расщепленной методике. Суммарная доза облучения 4012 рад, интервал между сериями облучений — 4 нед. Оперирована 15/II 1973 г. Произведена комбинированная экстирпация прямой кишки с удалением матки и резекцией задней стенки влагалища (рис. 44).

При гистологическом исследовании операционного препарата обнаружены дистрофические изменения в клетках опухоли и обильное разрастание рубцовой ткани.

Послеоперационное течение тяжелое. Рана промежности нагноилась, появились признаки почечной недостаточности, на протяжении длительного времени держалась высокая температура. С этими осложнениями удалось справиться, и больная 24/V 1973 г. выписана для амбулаторного лечения в удовлетворительном состоянии.

После интенсивного облучения применяли все оперативные вмешательства, используемые нами при лечении рака прямой кишки (см. табл. 14), в том числе комбинированные, расширенные и комбинированно-расширенные, которые были произведены у 38,7% радикально оперированных.

Только внутрибрюшные резекции почти не выполняли, поскольку мы их применяем лишь у больных с ректо-сигмоидным раком, при котором не проводим облучения.

Во время оперативных вмешательств в условиях предварительной интенсивной гамма-терапии не было замечено каких-либо дополнительных технических трудностей. Наоборот, опухоль представлялась более очерченной, мобилизация прямой кишки была обычной и, как нам кажется, даже несколько облегчена, видимо, вследствие уменьшения перифокальных воспалительных инфильтратов, некоторого уменьшения самой опухоли и отечности тканей, которая нередко была видна глазом и всегда отмечалась при гистологическом исследовании операционного препарата. Не наблюдалось повышенной кровоточивости тканей. Кровопотеря существенно не увеличивалась, она зависела в основном от объема операции и ее длительности и была наибольшей при комбинированных операциях независимо от того, проводились они после облучения или без него.

После интенсивного облучения по расщепленной методике при мобилизации прямой кишки отмечались большие технические трудности, чем после интенсивной гамма-терапии или без облучения. Это было связано со значительной местной распространенностью опухоли, а также с развитием рубцовой ткани в зоне операции. Плотные инфильтраты, определявшиеся в малом тазу, при гистологическом исследовании, как правило, представляли собой рубцовую ткань, выделение их было затруднено, границы самой опухоли не были очерчены. Обращала на себя внимание хрупкость кровеносных сосудов и повышенная кровоточивость тканей.

Применение интенсивного и интенсивно-расщепленного облучения не привело к увеличению послеоперационной летальности. При комбинированном лечении послеоперационная летальность составила 6,7%, при хирургическом — 9,3%. После радикальных операций при комбинированном лечении умерли 34 (7,5%) из 456 больных, а при хирургическом — 52 (9,2%) из 568 больных.

Смертельные исходы в обеих группах больных чаще всего имели место после комбинированных и расширенных оперативных вмешательств. Так, из 34 умерших после операции, которой предшествовало облучение, у 16 были выполнены расширенные или комбинированные операции. Из 52 умерших после чисто хирургического лечения 23 подверглись расширенным и комбинированным оперативным вмешательствам. При простых экстирпациях, выполненных после интенсивной предоперационной гамма-терапии, послеоперационная летальность составила 6,7%, а при простых брюшно-анальных резекциях — 6,6% наблюдений.

Причины смерти при комбинированном лечении были такими же, как и при хирургическом лечении рака прямой кишки. Не отмечено смертельных осложнений, которые явились бы следствием предоперационного облучения.

Подавляющее большинство больных умерли от нагноительно-септических процессов. При хирургическом лечении это осложнение, как причина смерти, наблюдалось несколько реже; вместе с тем каждый третий умер от острой сердечно-сосудистой недостаточности.

Это различие в причинах смерти объясняется тем, что среди леченных чисто хирургическим методом было больше больных с патологией сердечно-сосудистой системы (что мы считали одним из противопоказаний к облучению).

С другой стороны, снижение показателей иммунологической реактивности и увеличение обсеменения кожи патогенными микробами, наблюдаемое у облученных, обусловили большее количество гнойных осложнений.

Особенности течения послеоперационного периода. Для оценки влияния облучения на течение послеоперационного периода изучены частота и характер послеоперационных осложнений, заживление операционных ран, длительность пребывания в стационаре в обеих

группах больных. Установлено, что характер послеоперационных осложнений был одинаковым, но частота некоторых из них увеличилась в случаях применения интенсивной предоперационной гамма-терапии.

После хирургического лечения осложнения развились у $57,0 \pm 3\%$ оперированных, после комбинированного — у $70,7 \pm 2,9\%$.

Следует отметить, что до настоящего времени число осложнений при операциях на прямой кишке остается все еще значительным. Это связано с высокой травматичностью и большим объемом вмешательств, трудностями доступа к прямой кишке, особенно у тучных пациентов и мужчин с узким тазом, большой распространенностью опухолевого процесса. Иногда причиной развития осложнений является неправильная оценка функционального состояния жизненно важных органов при выборе вида операции и объема вмешательства.

Частота осложнений в группе больных, которым мы производили операцию, соответствует данным литературы последних лет (Е. С. Смирнова, 1973). То же относится и к видам осложнений. На первом месте по частоте стоят урологические осложнения, развившиеся у $52,1\%$ больных, в том числе циститы, наблюдавшиеся у $43,3\%$ оперированных. Второе место занимают гнойные осложнения, наблюдавшиеся у $48,1\%$ больных.

При комбинированном лечении осложнения наблюдались на $13,7\%$ чаще, чем при хирургическом лечении. Эта разница статистически достоверна, следовательно, при предоперационном облучении увеличивается число послеоперационных осложнений. Наиболее частыми осложнениями в группе больных, леченных комбинированным методом, были нагноительно-септические процессы, которые имели место у каждого второго. У $48,4\%$ больных наблюдались урологические осложнения.

Частота осложнений в обеих группах больных зависела от вида операции. Максимальное количество осложнений отмечено при экстирпации прямой кишки, а при предварительном облучении оно становилось еще большим. Так, нагноение промежностной раны наблюдалось у $40,5 \pm 4,5\%$ больных, подвергшихся экстирпации кишки, и у $60,4 \pm 4,1\%$ больных, оперированных после предварительного интенсивного облучения. Разница статистически достоверна.

Изучение протоколов операций позволило установить, что у 21 больного, леченного комбинированным методом, и у 27 — только хирургическим, во время операции имело место нарушение целостности кишки или влагаллица, что послужило источником инфицирования промежностной раны. У остальных больных причина нагноения промежностных ран не установлена. В связи с этим, по нашему предложению, С. В. Гренюк и Г. Д. Василенко провели бактериологическое исследование отделяемого ран у больных обеих групп и изучили чувствительность микрофлоры к антибиотикам.

Мазки для бактериологического исследования брали во время операции перед зашиванием раны промежности и в первые 10 дней послеоперационного периода (вначале из дренажной трубки, введенной в полость малого таза, а в последующем — с поверхности раны).

Было установлено, что у необлученных больных первые 2—3 дня рана промежности оставалась стерильной. На 3—4-е сутки из раневого отделяемого высевали микроорганизмы, чаще всего кишечную палочку, которая обладала устойчивостью к пенициллину в разведении 4—2 ЕД/мл, стрептомицину в разведении 30—15 ЕД/мл и была чувствительной к гентамицину в концентрации 0,125—0,03 мг/мл. Если из раны высевали кишечную палочку в симбиозе с другими микроорганизмами (белый стафилококк, синегнойная палочка и др.), чувствительность ее к антибиотикам повышалась.

Отделяемое из промежностной раны у облученных больных уже в 1-е сутки после операции было нестерильным и давало рост микробов. Число видов обычно было больше, чем у леченых без предоперационного облучения. Чаще всего высевали кишечную палочку, протей, синегнойную палочку, белый стафилококк, грамотрицательную палочку.

Таким образом, применение предоперационной интенсивной гамма-терапии приводит к раннему и большому обсеменению послеоперационной промежностной раны микроорганизмами, что и увеличивает число гнойных осложнений.

Клиническое наблюдение за течением инфицированных ран промежности позволило установить, что у 12% леченных комбинированным методом с интенсивным облучением и у 56% — с интенсивно-расщепленным об-

лучением раны заживали медленно. Они длительное время оставались покрытыми серым налетом, издавали гнилостный запах, были резко болезненными, причем боль усиливалась по ночам. При бактериологическом исследовании мазков с поверхности раны чаще всего выявляли протей и синегнойную палочку.

Сравнительное гистологическое исследование участков ткани, взятых из раневой поверхности через 15 и 30 дней после операции в обеих группах, показало, что для облученных больных характерна незначительная лейкоцитарная инфильтрация. Кроме того, через 30 дней грануляционная ткань этих ран имела такое же строение, как через 15 дней после операции; в ней обнаруживалось большое количество сосудов, при импрегнации серебром выявлялись только аргирофильные волокна, коллагенизации волокон отметить не удалось. Клеточный состав грануляционной ткани у облученных больных через 30 дней после операции был представлен теми же клетками, которые обнаруживались через 15 дней у необлученных больных. Не отмечалось усиления лейкоцитарной инфильтрации. В поверхностных слоях грануляционной ткани всегда можно было видеть очаги некроза. Таким образом, было установлено, что грануляционная ткань у больных, получавших интенсивную предоперационную гамма-терапию, долго остается «молодой», замедляется превращение ее в рубцовую ткань. Слабая лейкоцитарная реакция у облученных больных объясняет медленное отторжение некротических тканей.

Результаты этих морфологических исследований согласуются с клиническими и экспериментальными наблюдениями о влиянии ионизирующей радиации на заживление ран (Б. М. Хромов, 1958): для ран облученных тканей характерны выраженное обсеменение микроорганизмами, слабая воспалительная реакция, замедленная регенерация и замедленное превращение грануляционной ткани в рубцовую.

Полученные данные позволили выработать рациональную тактику ведения ран при комбинированном лечении. Учитывая увеличение количества микробов на коже облученных больных, в том числе и патогенных их форм, обсеменение операционных ран, пониженную сопротивляемость тканей инфекции, мы широко применяем местное и общее лечение антибиотиками. Бактерио-

логическое исследование проводим у каждого больного. Антибиотики назначаем в зависимости от выявленной чувствительности к ним микрофлоры ран. Чаще всего мы назначали гентамицин, карбенициллин, ампициллин, цеפורин, канамицин, мономицин, реже — левомецетин, пенициллин, стрептомицин, полимиксин. Антибиотики засыпали в раны и вводили внутримышечно, а при септических состояниях и внутривенно. Через 7 дней лечения бактериологическое исследование повторяли и при необходимости производили замену антибиотиков.

При вяло заживающих ранах с наличием некротических налетов назначаем местно протеолитические ферменты: трипсин, химотрипсин. Уже через 2 сут после их применения увеличивается количество гнойного отделяемого, в течение 6—9 дней раны полностью очищаются от некротических масс и гноя, появляются розовые грануляции, больные отмечают уменьшение боли.

В дальнейшем проводим лечение мазями: метациловой, при выраженном болевом синдроме — дикаиновой. Когда наступает полное очищение промежностной раны от некротических тканей, исчезает гнойный экссудат, нормализуется температура, на рану накладываем вторичные швы, чаще по Donati, что ускоряет ее заживление.

Кроме местного лечения назначаем комплекс лечебных мероприятий, направленных на повышение защитных сил организма. Широко используем переливание крови, белков и их заменителей, витамины, спленин, зимозан. При выраженной интоксикации внутривенно вливаем гемодез, реополиглокин, неокомпенсан. Особенно благотворное действие при борьбе с гнойными осложнениями, в том числе и с септикопиемией, оказывало переливание свежесцитратной крови. По нашим наблюдениям, свежесцитратная кровь является также наиболее действенным стимулятором гемо- и лейкопоза, и мы часто переливали ее для коррекции изменений в крови, вызванных предоперационной гамма-терапией. Кроме переливания крови с этой целью применяем также гемостимулин, натрия нуклеинат, метацил внутрь и внутривенно (0,8% раствор по 300 мл).

Для профилактики и лечения воспалительных заболеваний мочевых путей, которые являются одними из самых частых послеоперационных осложнений при хи-

рургическом и комбинированном лечении больных раком прямой кишки, применяем препараты нитрофуранового ряда, а также гентамицин и 5-НОК. При атонии мочевого пузыря назначаем инъекции прозерина, тиамина, ацеклидина в течение 7—10 дней.

Изучение послеоперационных осложнений в двух группах больных позволило установить, что предоперационное интенсивное облучение не привело к увеличению частоты несостоятельности швов анастомозов. Так, расхождение швов ректо-сигмоидного анастомоза при хирургическом лечении наблюдалось у $17,1 \pm 4,6\%$ больных, а при комбинированном — у $15,3 \pm 5,3\%$ больных. Вероятно, к 14-му дню, когда начинает максимально проявляться лучевая реакция, анастомозы успевают зажить.

Обращает на себя внимание и тот факт, что при комбинированном лечении, несмотря на увеличение объема раны и кожи больных микробами, у 40% перенесших экстирпацию прямой кишки удается добиться первичного заживления промежностной раны.

В случаях нагноения ран применение перечисленных выше лечебных мероприятий позволяет ускорить их заживление и уменьшить продолжительность пребывания больного в стационаре. Так, если в первые годы использования лучевой терапии как компонента комбинированного лечения число койко-дней при нагноении промежностной раны у облученных больных составляло 54 при 45 у леченных чисто хирургическим методом, то, применяя вышеописанный комплекс лечебных мероприятий, мы добились уменьшения послеоперационного пребывания больных в стационаре. В 1978 г. число послеоперационных койко-дней для больных, перенесших экстирпацию прямой кишки, при комбинированном лечении составило в среднем 38, а для леченных только оперативным способом — 33. Пребывание больных, перенесших резекцию прямой кишки после интенсивной гамма-терапии, составило 29, а необлучавшихся — 26 койко-дней.

Итак, результаты этих исследований свидетельствуют о том, что применение интенсивной предоперационной гамма-терапии как элемента комбинированного лечения рака прямой кишки приводит к достоверному увеличению процента послеоперационных осложнений (на 13,7)

за счет гнойных процессов. Особенно часто нагнаиваются раны промежности. Облучение не сказывается на заживлении анастомозов кишки.

Причиной увеличения количества гнойных осложнений является увеличение количества микробов на коже и в операционных ранах, в том числе и патогенных их форм.

Промежностные раны при комбинированном лечении ряда больных заживают медленно, а гистологическое исследование кусочков ткани, взятых из таких ран, обнаруживает морфологическую картину, характерную для ран облученных тканей.

Назначение антибиотиков с учетом чувствительности к ним раневой флоры, применение комплекса лечебных мероприятий, направленных на борьбу с инфекцией, интоксикацией, и усиление защитных сил организма, позволяют добиться успеха в лечении осложнений послеоперационного периода и избежать повышения послеоперационной летальности.

Изменения в опухолях прямой кишки после интенсивной предоперационной гамма-терапии. Морфология рака прямой кишки после комбинированного лечения. Несмотря на применение в течение многих лет лучевой терапии при раке прямой кишки, данные литературы о патоморфозе опухоли после воздействия на нее радиации долгое время были немногочисленными и касались в основном изменений, возникающих после применения классической методики мелко-протяженного облучения (Е. Д. Савченко, М. М. Хрущов, 1963; Fletcher, Allen, Dunphy, 1965). Накаюта с соавторами (1963, 1964, 1967) впервые представил некоторые сведения о морфологии злокачественных опухолей после интенсивного облучения, в том числе и рака прямой кишки, и предложил схему Такизава для определения степени лучевого повреждения. В наши задачи морфологического исследования входило: 1) выявить морфологические изменения в опухоли, появившиеся вследствие облучения; 2) оценить степень лучевого повреждения рака с учетом очаговой дозы и методики облучения (интенсивной, интенсивно-расщепленной); 3) определить радиопоражаемость рака прямой кишки в зависимости от его гистологической структуры и типа роста; 4) установить морфологические

проявления регрессии опухоли; 5) определить состояние нормальных тканей, находившихся в зоне облучения.

Исследования проводились совместно с Т. А. Лурье-Покровской.

При интенсивной предоперационной гамма-терапии, когда к опухоли за короткое время (в течение 5—6 дней) подводили необходимую дозу крупными фракциями и через 24—48 ч после окончания облучения ее удаляли, трудно было ожидать полной реализации эффекта облучения. Поэтому лучевые повреждения изучали в основном на клеточном уровне. Оценивали репродуктивную способность клеток и изменения, возникающие в ядре и цитоплазме.

При интенсивно-расщепленной предоперационной гамма-терапии, когда опухоль удаляли через 5—6 нед после первой серии облучения и через 24—48 ч — после второй, оценку степени изменений проводили на тканевом уровне, так как в интервале между облучением и операцией происходила перестройка структуры опухоли. В этих случаях наряду с обычным гистологическим исследованием кусочков опухоли изучали и гистопографические срезы через всю опухоль.

Морфологическое исследование при интенсивном облучении включало изучение материала биопсии опухоли до облучения, в процессе его после подведения дозы 1000 и 2000 рад и операционного препарата. При интенсивно-расщепленном курсе облучения изучали материал биопсии опухолей до начала лечения, после завершения первой серии облучения в суммарной дозе 3000 рад, в интервале между сериями облучения, а также операционный препарат удаленной кишки. Параллельно изучали опухоли, удаленные у больных, не подвергавшихся облучению (контрольная группа).

Для микроскопического исследования обычно брали три кусочка ткани: из центрального и краевых дистального и проксимального отделов опухоли, захватывающих все слои стенки кишки. Кроме того, вырезали кусочки ткани из здоровой стенки кишки вблизи опухоли и на расстоянии 5 см от нее. Постоянно исследовали все группы лимфатических узлов, обнаруживаемые в операционном препарате, а также те, которые иссекались хирургом и присылались в отдельных флаконах в лабораторию. Материал фиксировали в 12% растворе

формалина, производили заливку в целлоидин-парафин. Срезы окрашивали гематоксилин-эозином, муцикармином, пикрофуксином, толуидиновым синим при различных значениях pH. Кроме того, применяли реакцию Фельгена и ШИК-реакцию. Митотическую активность определяли путем подсчета митозов в 1000 опухолевых клетках.

Всего было детально исследовано 530 опухолей по материалу биопсии и 454 операционных препарата удаленной кишки. Хирургическим методом лечили 284 больных, комбинированным — 246. Гистологическую структуру опухолей определяли по материалу биопсии до начала лечения. При комбинированном методе лечения у 195 больных установлен железистый рак, у 14 — солидный, у 21 — железистый с ослизнением, у 12 — слизистый, у 3 — скирр, у 1 — плоскоклеточный; при хирургическом лечении такая структура опухолей определена соответственно у 237, 14, 17 и 16 больных (скирр и плоскоклеточный рак при хирургическом лечении не выявлены).

Изучение опухолей прямой кишки у больных, не подвергавшихся облучению, показало, что для них характерна малая выраженность дистрофических и особенно некробиотических изменений и высокая митотическая активность. Митотический индекс составлял 20—30%. После облучения митотическая активность снижалась до 2—4%, а в большинстве опухолей митозы вообще не определялись. Подсчет митозов проводили в материале биопсий опухоли, взятых до облучения, и в операционном препарате той же опухоли. Часто наблюдались различные стадии амитотического деления с появлением многоядерных гигантских клеток.

При оценке характера клеточных изменений в опухолях особое внимание обращали на величину, форму, структуру ядра и ядрышка, их окрашиваемость, структуру хроматина, состояние цитоплазмы.

В клетках опухолей, облученных по интенсивной методике, отмечалось увеличение размеров ядер, как бы их набухание. Хроматин конденсировался в глыбки и неравномерно распределялся в ядре с преимущественной концентрацией у ядерной мембраны. Часто в ядрах обнаруживались вакуоли. Размеры клетки также увеличивались. Цитоплазма представлялась зернистой, в

ней были видны вакуоли. Содержимое вакуолей в ядре и цитоплазме не окрашивалось муцикармином, суданом черным и было ШИК-отрицательным. Ядрышко увеличилось в размерах, интенсивно воспринимало окраску.

В большинстве опухолей, наряду с клетками с вышеописанными, вероятно, обратимыми изменениями, встречались клетки с дальнейшими стадиями изменения ядер: гомогенизацией, гиперхроматозом, пикнозом и карioreкиссом (рис. 45). В резко увеличенных клетках часто наблюдался лизис ядер и цитоплазмы, последние изменения клеток расценивались как необратимые.

Железистые структуры в опухоли приобретали характерный вид: низкий эпителий с резко пикнотичными палочковидными ядрами окаймлял просвет, выполненный детритом, содержащим большое количество Фельген-положительных структур.

Лучевое повреждение клеток всегда было «мозаичным», то есть наряду с резко поврежденными клетками и железистыми структурами встречались клетки с меньшими изменениями, а в некоторых опухолевых клетках вообще не удавалось обнаружить морфологических изменений, которые можно было бы связать с облучением.

Для морфологической оценки наблюдаемых изменений в опухолевых клетках мы выделили три степени лучевого повреждения: слабую (+), умеренную (++) и сильную (+++) (табл. 15).

Для выяснения факторов, определяющих лучевое повреждение опухоли, сопоставлена степень повреждения с гистологической структурой рака, типом его роста и дозой облучения. С этой целью отобраны группы больных, которые отличались только по тому признаку, который подлежал изучению. Полученные результаты представлены в табл. 16.

При железистом раке со слизееобразованием и слизистом раке чаще всего не удавалось найти лучевых изменений в клетках опухоли. Для рака этой гистологической структуры характерно усиление слизееобразования после облучения с появлением «озер» слизи без клеточных элементов в них (рис. 46).

Железистый рак оказался наиболее подверженным лучевому воздействию. Только в 10,5% опухолей, удаленных после интенсивной предоперационной гамма-терапии, не удалось обнаружить изменений, которые были бы

Таблица 15

Классификация лучевых повреждений опухоли при интенсивном предоперационном облучении (видоизмененная схема Takizawa)

Степень повреждения опухоли	Морфологические изменения в ядрах клеток	Морфологические изменения в цитоплазме клеток	Распространенность лучевых повреждений
I слабая (+)	Увеличение размеров ядер, изменения структуры хроматина, снижение митотической активности	Увеличение размеров клеток, зернистость цитоплазмы, повышение секреторной функции (слизеобразования при слизистом раке)	В небольшой части клеток
II умеренная (++)	Вакуолизация ядер, пикноз и рексис их. Лизис ядер, митозы отсутствуют	Вакуолизация цитоплазмы. Резкое усиление слизеобразования	В значительной части клеток
III сильная (+++)	Вакуолизация, пикноз, рексис, лизис ядер, митозы отсутствуют. Появление очагов некроза в опухоли	Вакуолизация цитоплазмы, цитолиз	В значительной части клеток

связаны с облучением. Сильная и умеренная степень лучевого повреждения найдена в 66,6% наблюдений железистого рака. Из 23 наблюдений слизеобразующей аденокарциномы и слизистого рака такая степень повреждений обнаружена лишь в 4. При статистической проверке этих данных методом χ^2 разница оказалась достоверной ($\chi^2 = 18, P < 0,01$).

Таким образом, степень лучевого повреждения рака прямой кишки достоверно зависит от гистологической структуры опухоли. Для выяснения влияния типа роста опухоли на степень лучевого повреждения была отобрана группа больных с одинаковыми условиями облучения, суммарной дозой облучения и одинаковым интервалом между облучением и операцией. Чтобы исключить влияние гистологической структуры опухоли, в эту группу отнесены только больные с железистым раком прямой кишки. Получены следующие данные.

При эндофитном раке в 70,9% наблюдений обнару-

Таблица 16

Степень лучевого повреждения опухолевых клеток в зависимости от гистологической структуры рака прямой кишки

Гистологическая структура опухоли	Число наблюдений	Степень лучевого повреждения опухоли			
		+	++	+++	не обнаружено
Железистый рак	105	24	35	35	11 (10,5%)
Железистый рак с ослизнением	15	6	4	—	5
Слизистый рак	8	—	—	—	8
Солидный рак	14	2	4	8	—
Скирр	2	1	—	—	1
Всего	144	33	43	43	25

жена сильная и умеренная степень лучевого повреждения, при экзофитном — в 62%. Однако разница при проверке методом χ^2 ($\chi^2=0,9$) оказалась недостоверной.

Облучение опухоли дозой в 2000 рад только у 8 из 21 больного привело к значительной (II и III) степени лучевого повреждения. При дозе 3000 рад такие изменения были обнаружены у 66,6% больных. Разница статистически достоверна ($\chi^2=6,0$; $P<0,02$).

В лимфатических узлах, пораженных метастазами, которые находились в зоне облучения, имелись дистрофические изменения, аналогичные описанным выше, только степень повреждения опухолевых клеток была обычно меньшей, чем в первичном очаге. В некоторых метастазах были видны обширные участки некроза, окруженные зоной раковых клеток с признаками повреждения, что позволяло связать возникновение некроза с облучением (рис. 47).

При исследовании стромы рака прямой кишки у больных, подвергшихся облучению по интенсивной методике, выявлена инфильтрация ее лейкоцитами, плазматическими клетками, эозинофилами. Лейкоцитарная инфильтрация была более выраженной при наличии в опухоли участков некроза. Параллелизма между степенью повреждения опухолевых клеток и реакцией стромы не было отмечено.

Исследование окружающих опухоль нормальных участков стенки кишки с применением реакции Фельгена показало, что структура ядер эпителия слизистой оболочки и желез как вблизи опухоли, так и вдали от нее остается неповрежденной. Сохраняется секреторная активность эпителия кишки.

Изменения отмечены лишь в соединительнотканых структурах стенки кишки. Постоянно наблюдался отек всех слоев стенки вблизи опухоли и в окружающей параректальной клетчатке. По мере удаления от опухоли эти изменения уменьшались. Сосуды стенки кишки были расширенными, переполненными кровью.

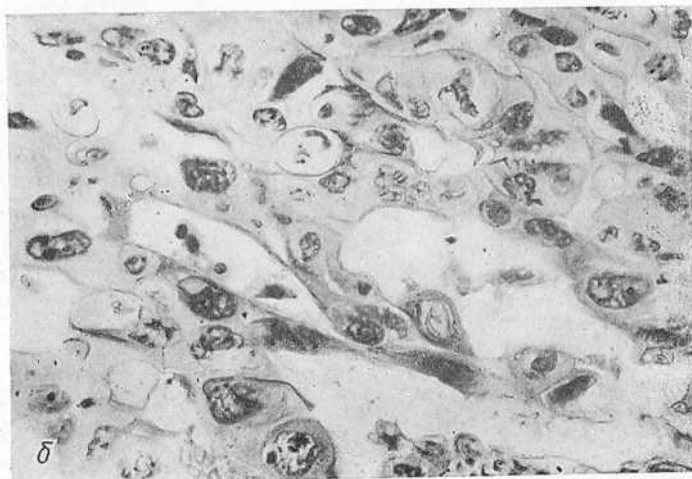
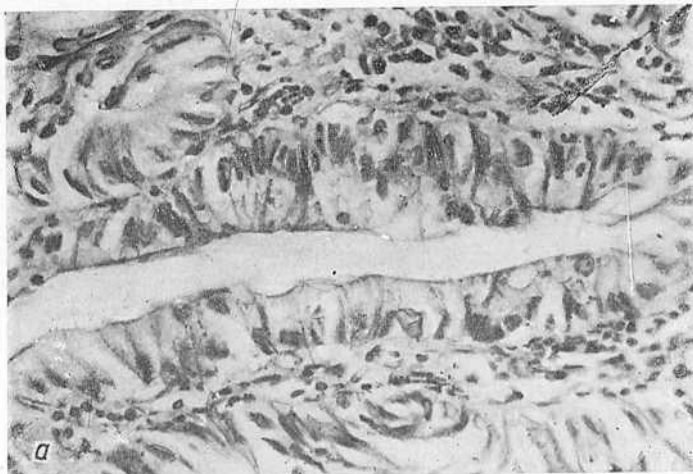
Итак, при гистологическом исследовании опухолей, удаленных после облучения по интенсивной методике, выявлено 3 вида изменений: снижение митотической активности раковых клеток, дистрофические изменения в паренхиме, заканчивающиеся иногда гибелью клеток, и реактивные изменения в строме опухоли. Полного исчезновения опухоли при этой методике облучения мы не наблюдали.

Для оценки изменений, возникающих в опухолях после интенсивного облучения по расщепленной методике, использована схема Г. А. Лавниковой (1974). В соответствии с этой схемой основным критерием для определения повреждения опухоли считали изменение ее общей структуры, а вспомогательными — степень дистрофических изменений в раковых клетках.

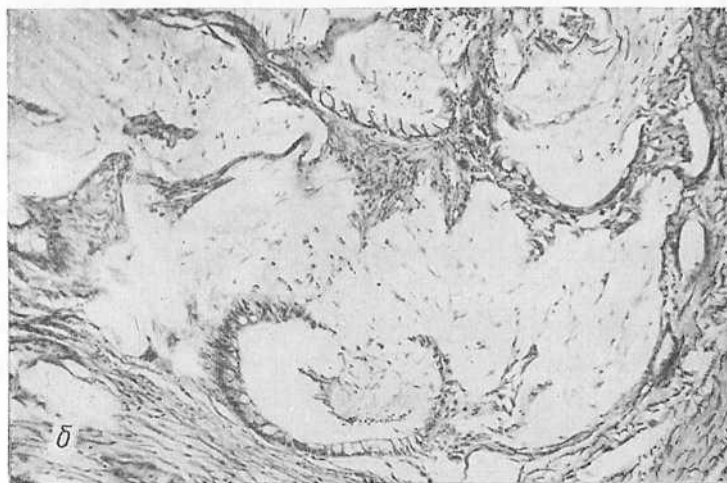
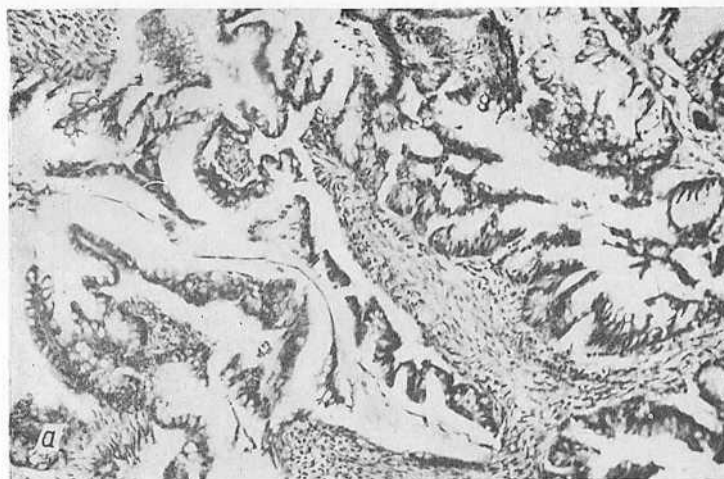Г. А. Лавникова выделяет 4 степени повреждения опухолей. I характеризуется сохранением общей структуры опухоли, но появлением несвойственных данной опухоли при спонтанных изменениях полиморфизма и дистрофии части клеток.

При II степени структура опухоли изменена в связи с очаговым исчезновением паренхимы и неравномерным увеличением стромы. В раковых клетках отмечают резкий полиморфизм и дистрофические изменения, появляются так называемые лучевые гиганты.

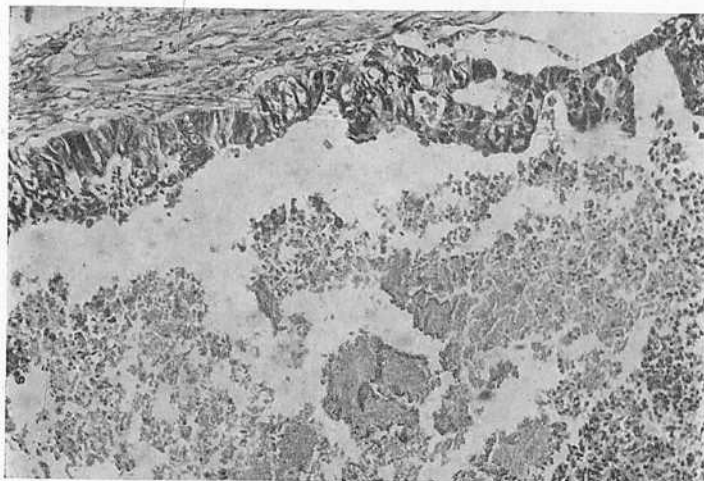
III степень повреждения характеризуется резким нарушением структуры опухоли: паренхима ее сохраняется лишь в виде мелких групп раковых клеток среди разрастаний фиброзной стромы. В этой группе выделены две подгруппы: а) наблюдения, в которых обнаружены лишь дистрофические изменения в сохра-



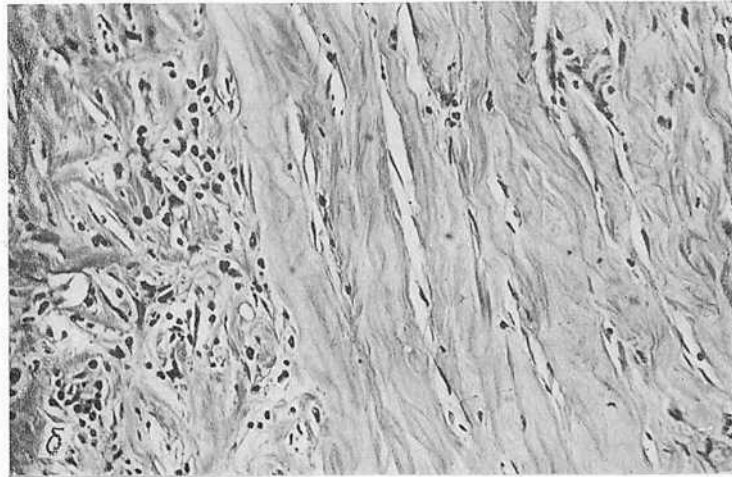
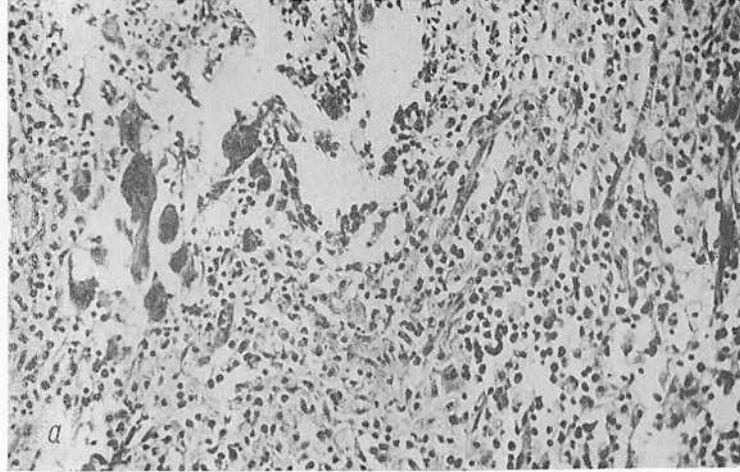
45. Железистый рак прямой кишки. Материал биопсии. Окраска гематоксилин-эозином. Ув 200 (а); та же опухоль после облучения по интенсивной методике в дозе 2480 рад. Увеличение размеров ядер и клеток. Кариокиноз, кариорексис, вакуолизация ядер и цитоплазмы. Ув. 200 (б)



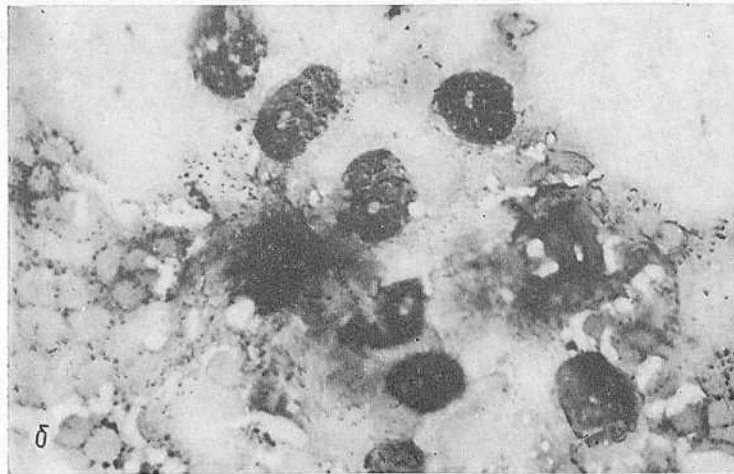
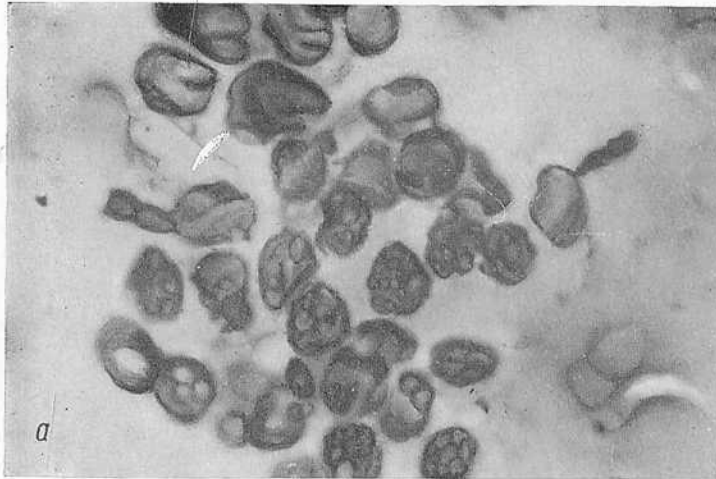
46. Железистый слизеобразующий рак прямой кишки. Материал биопсии опухоли до облучения. Ув. 200 (а); та же опухоль после облучения в дозе 3000 рад. Усиление слизеобразования. Ув. 200 (б)



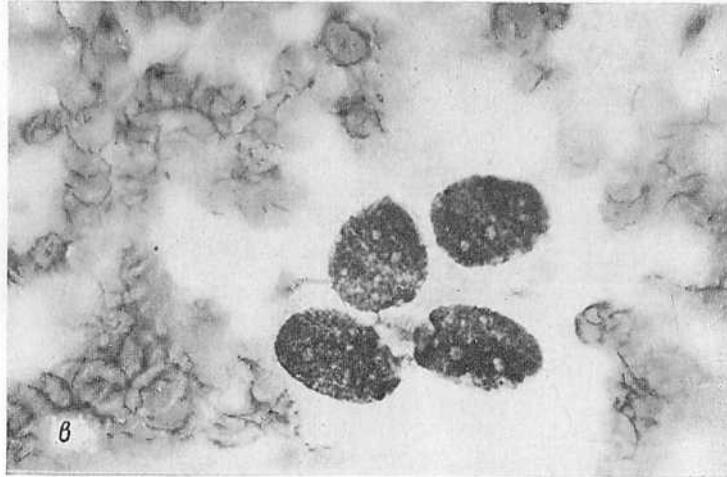47. Метастаз рака прямой кишки в лимфатическом узле, находящемся в зоне интенсивного облучения. Суммарная доза 3000 рад. Очаг некроза окружен раковыми клетками с дистрофическими изменениями. Ув. 100



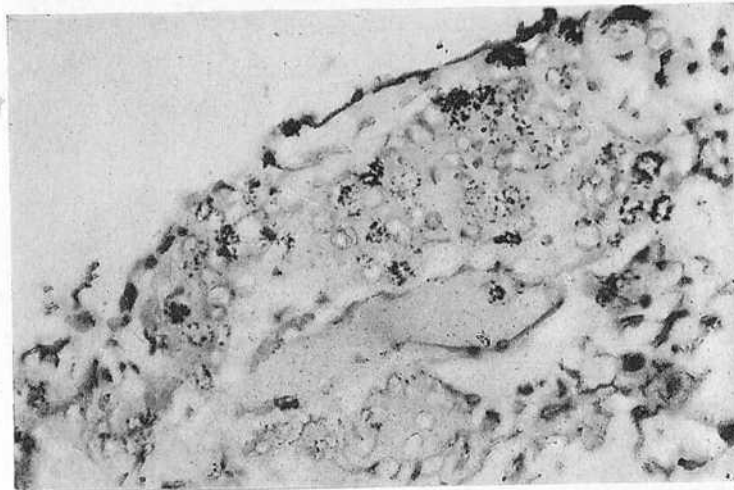
48. Грануляционная ткань в поверхностных слоях опухоли, облученной по интенсивно-расщепленной методике. Суммарная доза 4000 рад. Интервал между сериями облучения 7 нед. Ув. 200 (а); тот же операционный препарат. Другой срез. Разрастание фиброзной ткани и гиалиноз ее. Ув. 200 (б)



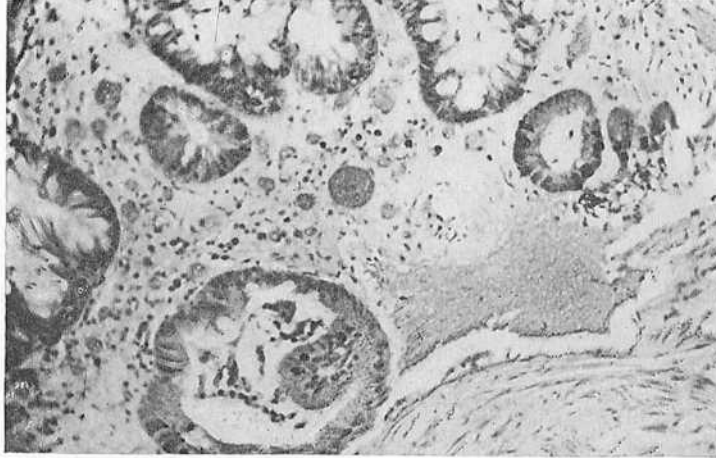
49. Комплекс клеток рака прямой кишки в смыве брюшной полости у больного, не облучавшегося перед операцией (а); разрозненно лежащие раковые клетки с выраженными дистрофическими изменениями, обнаруженные в смыве брюшной полости у больного, облученного перед операцией по интенсивной методике в суммарной дозе 3000 рад. «Грязный» фон мазка. Окраска по Паппенгейму. Ув. 400 (б)



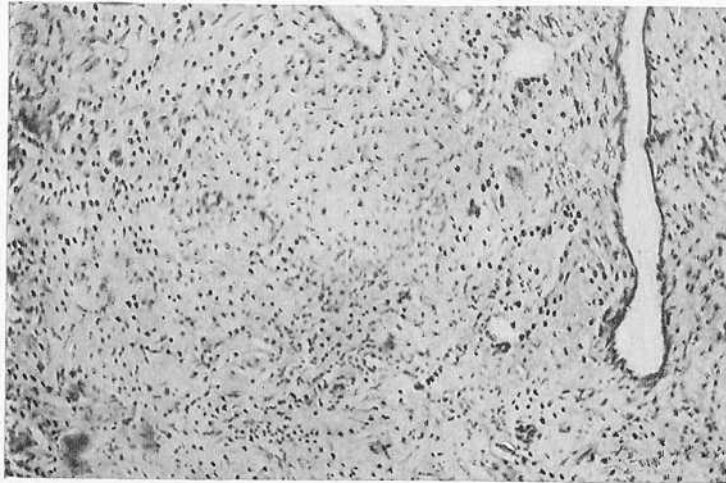
49 (продолжение). Раковые клетки в операционном смыве у больного, облучавшегося перед операцией по интенсивной методике в суммарной дозе 2500 рад. Размеры клеток увеличены. Хроматин распределен неравномерно. Ядрышки укрупнены, число их увеличено. Окраска по Паппенгейму. Ув. 400 (б)



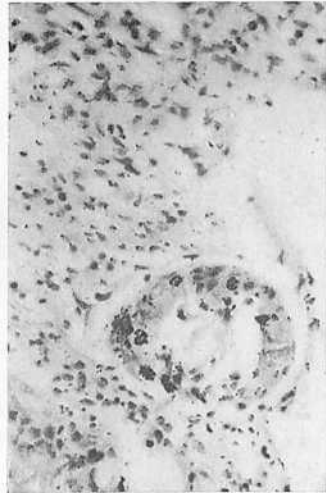
50. Железистый рак прямой кишки до облучения. Радиоавтограф. Высокая ДНК-синтезирующая активность опухолевых клеток. Ув. 200



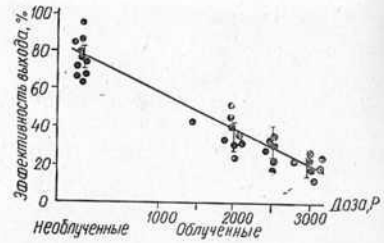
51. Аденокарцинома прямой кишки через 4 нед после облучения по интенсивной методике в суммарной дозе 3000 рад. Операционный материал. Наряду с разрастанием рубцовой ткани в опухоли, некрозом и дистрофией опухолевых клеток имеется метка раковых клеток малой интенсивности. Радиоавтограф. Ув. 280



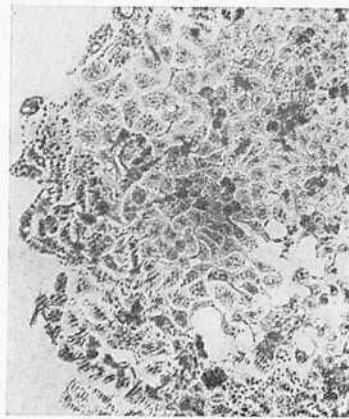
52. Железистый рак прямой кишки после облучения по интенсивно-расщепленной методике в суммарной дозе 4000 рад. Интервал между облучением 6 нед. Разрастание рубцовой ткани, «замуровывающей» группы опухолевых клеток. Радиоавтограф. Ув. 100



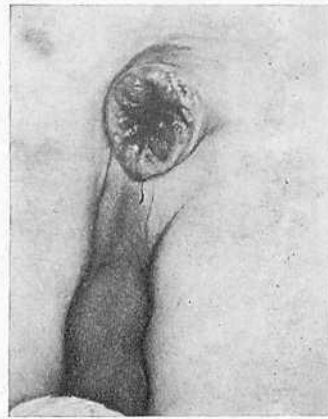
53. Аденокарцинома прямой кишки через 2 нед после интенсивного облучения в дозе 3000 рад. Возобновление синтеза ДНК опухолевыми клетками. Радиоавтограф. Ув. 200



54. Образование колоний одноклеточными клетками рака прямой кишки, полученными из опухолей облученных и необлученных больных. Точки — процент выхода колоний



55. Клеточная структура одной из выросших колоний. Окраска гематоксилин-эозином. Ув. 160



56. Рецидив рака в промежности, обнаруженный через 2 мес после брюшно-промежностной экстирпации

нившихся группах раковых клеток (без репаративной регенерации), и б) обнаруживаются картины «возобновления роста — своеобразной репаративной регенерации» опухоли.

Согласно этой схеме был изучен материал биопсии (27 наблюдений) и операционный (12 наблюдений) у больных, подвергшихся предоперационной гамма-терапии по интенсивно-расщепленной методике. При гистологическом исследовании удаленных опухолей установлены следующие формы рака: железистый рак — у 7 больных, слизеобразующая аденокарцинома — у 3, солидный рак — у 1, скirrosный рак — у 1 больного. Следует подчеркнуть, что гистологическую структуру опухоли определяли по материалу биопсии, взятому до начала облучения. В параректальную клетчатку прорастали 10 опухолей и 1 — через всю толщу стенки кишки. Метастазы рака в регионарных лимфатических узлах обнаружены у 7 больных.

Ни в одном из наблюдений не была сохранена структура опухоли. Она резко отличалась от структуры опухолей, не подвергавшихся облучению. В одном наблюдении изменения были оценены как II степень повреждения. Структура опухоли изменена в связи с большим, чем обычно, разрастанием фиброзной ткани в глубоких ее отделах и в параректальной клетчатке. Паренхима опухоли на значительном протяжении сохранена, в раковых клетках отмечаются дистрофические изменения как обратимые, так и необратимые. Наряду с поврежденными клетками встречаются клетки с митозами. В 10 наблюдениях определена III стадия лучевого повреждения. Структура опухоли резко нарушена. В центральных отделах ее видна язва, дно которой образовано грануляционной тканью, богатой лимфоцитами, плазматическими клетками и сегментоядерными лейкоцитами (рис. 48, а). Нередко встречаются многоядерные клетки типа гигантов инородных тел. Видны крупные скопления ксантомных клеток, содержащих в цитоплазме зерна пигмента желтоватого цвета. В глубоких слоях стенки кишки наблюдается разрастание соединительной ткани, раздвигающей мышечные слои и проникающей в окружающую клетчатку. Соединительная ткань представлена коллагеновыми волокнами, резко утолщенными, гомогенной структуры, интенсивно окрашен-

ными фуксином, изредка пикриновой кислотой, и небольшим количеством фибробластов с сочными ядрами (рис. 48, б). Тинкториальные свойства волокон позволяют говорить об их гиалинозе. Во всех слоях стенки кишки, преимущественно вокруг сосудов, видны крупные скопления плазматических клеток. Опухолевые элементы представлены немногочисленными железистыми структурами, образованными клетками с резко пикнотическими ядрами, часто распавшимися на отдельные глыбки, просветы желез обычно выполнены детритом, содержащим обломки ядерных субстанций. Помимо железистых структур обнаруживаются отдельные клетки — «тени» с гипохромными ядрами и так называемые лучевые гиганты — больших размеров клетки с уродливыми гомогенными гиперхромными ядрами, располагающиеся обычно среди гиалинизированной стромы, как бы замурованные в ней. Во всех слоях стенки кишки видны очаги некроза, часто инкрустированные солями кальция и окруженные фиброзной капсулой. Описанную картину мы расценивали как неполную регрессию опухоли без очагов возобновления роста (4 наблюдения). В остальных 6 наблюдениях с III степенью лучевого повреждения наряду с вышеописанной картиной гибели, резорбции опухолевых клеток и разрастания соединительной ткани обнаруживались железистые структуры без морфологических признаков лучевого повреждения. Часто в раковых клетках были видны фигуры митозов. Они выявлялись обычно в краях опухолевой язвы или в глубоких ее отделах (в параректальной клетчатке).

Своеобразный патоморфоз отмечен в слизиобразующих аденокарциномах прямой кишки. В материале биопсии таких опухолей, полученном непосредственно после I серии облучения, отмечено усиление слизиобразования в железах, приводящее к резкому расширению их просветов, заполненных слизью, содержащей отдельные перстневидные клетки. Цилиндрический эпителий желез еще сохраняет свою структуру, но цитоплазма его содержит крупные капли секрета, окрашивающегося муцикармином. В опухолях, удаленных через 5 нед после облучения, отмечалось разрастание фиброзной ткани, среди прослоек которой были видны «озера» слизи, не содержащие раковых клеток. Среди слизистых

масс видны лишь лейкоциты. Вероятно, под влиянием облучения усиливается слизиобразование, присущее этой форме опухоли, а в более поздние сроки происходит гибель раковых клеток с сохранением лишь их секрета (слизи). Эту форму патоморфоза слизиобразующего рака мы также отнесли в группу неполной регрессии опухоли без очагов возобновления роста.

Регрессию опухоли мы наблюдали только у одной больной. При исследовании материала биопсии до облучения в этом случае был обнаружен солидный рак. В операционном препарате (через 4 нед после первой серии облучения) отмечено разрастание фиброзной ткани во всех слоях стенки кишки и в параректальной клетчатке. При тщательном гистологическом исследовании многих участков опухоли обнаружены лишь единичные лучевые гиганты среди грануляционной ткани. Больной произведена расширенная брюшно-промежностная экстирпация, и при исследовании лимфатического узла наружной подвздошной группы, находящегося вне зоны облучения, был обнаружен метастаз, который имел такое же строение, как и опухоль до облучения.

При исследовании лимфатических узлов, пораженных метастазами рака прямой кишки, расположенных вблизи опухоли, в параректальной клетчатке обнаружена картина патоморфоза, сходная с описанной в опухоли: дистрофически измененные раковые клетки, разрастание соединительной ткани с ее гиалинозом, отдельные лучевые гиганты. У 3 больных изменения отнесены к III степени повреждения (неполная регрессия метастаза). Очаги возобновления роста отмечены в одном наблюдении. Следует отметить, что степень повреждения в метастазе была обычно меньшей, чем в первичном узле.

В окружающих участках стенки кишки альтеративные изменения в эпителии слизистой оболочки не были отмечены. Секреторная функция эпителия сохранена. В подслизистой оболочке кишки наблюдался отек, разволокнение соединительной ткани. Во всех слоях стенки кишки видны очаговые плазматические инфильтраты. Вблизи опухоли клеточная инфильтрация слизистой оболочки обычно имела диффузный характер. В артериях стенки кишки отмечено утолщение внутренней оболочки за счет накопления хромотропного веществ-

ва, часто можно было наблюдать гиалиноз стенок артерий с сужением их просвета.

Таким образом, проведенные морфологические исследования опухолей, удаленных после интенсивно-расщепленной гамма-терапии, свидетельствуют, что в опухолях наблюдаются процессы гибели раковых клеток, резорбция и организация некротических масс и замещение опухоли соединительной тканью. В ряде наблюдений наряду с картинами регрессии опухоли обнаруживаются комплексы раковых клеток без морфологических признаков лучевого повреждения. Эти группы раковых клеток с митозами следует трактовать как очаги возобновления роста опухоли. Исследование поздних стадий патоморфоза после облучения по интенсивно-расщепленной методике подтверждает, что дистрофические изменения в раковых клетках, возникающие в ранние сроки после интенсивной гамма-терапии, можно расценивать как постлучевые, а не как спонтанные, ибо они в дальнейшем заканчиваются частичной, а у ряда больных и полной регрессией опухоли.

Частота обнаружения опухолевых клеток в брюшной полости и их цитоморфологическая характеристика. В литературе мы не нашли сведений о диссеминации опухолевых клеток в брюшной полости при раке прямой кишки после интенсивной предоперационной гамма-терапии, поэтому необходимо было: 1) установить частоту обнаружения опухолевых элементов в смывах брюшной полости при комбинированном лечении в сравнении с чисто хирургическим; 2) выяснить факторы, определяющие попадание раковых клеток в брюшную полость; 3) изучить цитоморфологические и цитохимические особенности опухолевых клеток, обнаруживаемых в смывах брюшной полости, с целью оценки эффективности облучения.

Для выполнения поставленных задач проведено цитологическое исследование смывов полости малого таза у 53 больных раком прямой кишки, подвергшихся интенсивному предоперационному облучению, и у 14 больных, лечившихся чисто хирургическим методом, которые служили контрольной группой. У 5 больных, леченных комбинированным методом, исследованы смывы до и после операции (полученные в начале операции, еще

до мобилизации прямой кишки, и после завершения основного этапа оперативного вмешательства). Таким образом, всего исследовано 72 смыва. (Этот раздел работы выполнен совместно с Р. Н. Кондрачкой). Возраст больных составлял от 18 до 70 лет. Степень распространения опухоли больных изучаемой и контрольной групп была одинаковой: у 78% больных была стадия рака Т3 и Т4.

Сразу после лапаротомии либо завершения основного этапа операции брюшину малого таза омывали 50 мл стерильного изотонического раствора натрия хлорида. С помощью дуоденального зонда и шприца жидкость забирали во флакон, и при наличии в ней значительной примеси крови во избежание образования сгустков добавляли 2—3 мл 2% лимоннокислого натрия или 0,5—1 мл гепарина. Полученную смывную жидкость центрифугировали (1500 оборотов в 1 мин) в течение 15 мин. Из осадка готовили суспензию и мазки. Последние окрашивали по Паппенгейму, кроме того, проводили цитохимические реакции для изучения ДНК и РНК. Препараты суспензии изучали в люминесцентном, фазово-контрастном и обычном микроскопе. Общее их число составило 740 препаратов. При цитологическом исследовании смывов брюшной полости в зависимости от метода лечения установлено, что при чисто хирургическом и комбинированном лечении рака прямой кишки почти у каждого второго больного в брюшной полости удалось обнаружить раковые клетки. При этом у 22 из 41 больного элементы опухоли были найдены еще до выполнения основного этапа оперативного вмешательства. Следовательно, не только операция способствует диссеминации опухолевых клеток в брюшной полости, но и какие-то другие факторы. Для их выяснения мы изучили частоту обнаружения раковых клеток в смывах брюшной полости в зависимости от локализации рака.

Чаще всего опухолевые клетки в брюшной полости обнаруживались при локализации рака в верхнеампулярном и ректо-сигмоидном отделах прямой кишки.

У 64 больных гистологически исследована степень прорастания опухоли стенки кишки и определена глубина опухолевой инфильтрации. У 3 неоперабельных больных такое исследование не проведено, так как опухоль не была удалена. Оказалось, что частота выявляе-

Т а б л и ц а 17

Частота обнаружения опухолевых клеток в брюшной полости при раке прямой кишки в зависимости от вида оперативного вмешательства

Вид операции	Количество оперированных	Обнаружены опухолевые клетки в смывах брюшной полости	
		число больных	%
Брюшно-промежностная экстирпация	34	15	44,1
Брюшно-анальная резекция	20	12	60,1
Паллиативная и пробная	13	12	92,3
Всего	67	39	58,2

ния раковых клеток в брюшной полости зависит от глубины инфильтрации опухолью стенки кишки. Особенно это стало явным, когда из группы больных, у которых опухоль проросла всю стенку кишки, были исключены пациенты с опухолью ниже- и среднеампулярного отдела прямой кишки, как располагающейся ниже тазовой брюшины. В этом случае частота положительных находок увеличилась до 76,1%. Раковые клетки обнаруживались у всех тех больных, у которых рак прорастал переходную складку брюшины и имелась диссеминация опухоли по брюшине малого таза.

Чаще всего клетки опухоли были обнаружены при пробных и паллиативных вмешательствах, то есть когда опухолевый процесс распространился уже далеко за пределы кишки (табл. 17).

Большее число положительных находок при резекции кишки по сравнению с экстирпацией можно объяснить тем, что резекцию обычно производят при локализации рака в верхнеампулярном и ректо-сигмоидном отделах кишки, которые покрыты брюшиной, и при прорастании ее опухолью возможна десквамация раковых клеток и попадание их в брюшную полость.

Экстирпацию обычно производят при дистальных локализациях рака. Нижне- и среднеампулярный отделы кишки окружены слоем параректальной клетчатки, по-

крытой плотной фиброзной капсулой, поэтому, несмотря на прорастание опухолью всех слоев стенки кишки, при удалении органа в целостном фасциальном футляре возможность диссеминации раковых клеток уменьшается. Таким образом, можно полагать, что при соблюдении во время операции принципа анатомической футлярности главными факторами, определяющими проникание опухолевых клеток в брюшную полость, являются локализация рака и степень его внутривентриального распространения.

При цитологическом и цитохимическом изучении опухолевых клеток, обнаруженных в смывах брюшной полости у больных, которым применяли комбинированное лечение, выявлен ряд особенностей, которые не были характерными для опухолевых клеток больных, леченных чисто хирургическим методом.

В смывах необлученных больных наблюдались группы и комплексы раковых клеток (рис. 49, а). Нередко можно было видеть опухолевые клетки в состоянии митоза. У больных, подвергавшихся облучению, обнаруживались преимущественно разрозненные клетки с выраженными признаками атипии, дистрофии и некробиоза (рис. 49 б, в).

При изучении суспензии опухолевых клеток необлученных больных в фазово-контрастном микроскопе отмечалось, что в большинстве случаев цитоплазма клеток сохранена и содержит умеренное количество блестящей зернистости. Укрупненные ядра клеток четко контурировались, ядрышки были увеличены в размерах, количество их также увеличено.

При изучении цитохимических реакций отмечено неравномерное распределение РНК как в цитоплазме, так и в ядрышках. В цитоплазме РНК часто концентрировалась у оболочки клетки. ДНК также располагалась неравномерно, глыбками разной величины, наблюдалось скопление ее у ядерной оболочки.

При исследовании препаратов смывов больных, оперированных после интенсивной гамма-терапии, в фазово-контрастном микроскопе обнаружено в цитоплазме опухолевых клеток значительное количество матовых зерен и вакуолей различной величины. Цитоплазма была малопрозрачной с нечеткими контурами, нередко сливалась с окружающим фоном, богатым мелкозернистым

детритом. Определялось большое количество «голых» ядер неправильной формы, преимущественно прозрачных. Ядрышки крупные, темно-серого цвета. Многие клетки содержали по несколько ядер.

В мазках, окрашенных по Паппенгейму (рис. 49, в), также обнаруживались преимущественно разрозненные опухолевые клетки с выраженными дистрофическими изменениями. Величина опухолевых клеток была в 1,5—2 раза большей по сравнению с клетками, выявленными в смывах необлученных больных. В их протоплазме обнаруживались зерна различной величины, а также вакуоли, нередко больших размеров, занимающие всю клетку. Часто цитоплазма клеток лизировалась и в препаратах видно было множество «голых» ядер. Наблюдались дистрофические изменения и ядер опухолевых клеток, кариолизис и карнорексис. Обращало на себя внимание наличие многоядерных клеток и гигантских ядер. Ни в одном препарате не было обнаружено раковых клеток, находящихся в состоянии митоза.

По данным цитохимических реакций установлено некоторое снижение содержания ДНК и РНК в опухолевых клетках, имеющих признаки лучевого повреждения. В цитоплазме и ядрышках отмечалась различная степень окраски РНК и ее неравномерное распределение. РНК концентрировалась преимущественно у оболочки клетки в виде крупных или мелких бледно окрашенных гранул, иногда в протоплазме были видны участки просветления, лишенные РНК. ДНК в виде глыбок и зерен различных размеров и разной интенсивности окраски распределялась по ядру неравномерно, чаще концентрировалась в центре ядра, вблизи ядрышка или у ядерной оболочки. При разрушении последней ДНК обнаруживалась по всей клетке.

В большинстве опухолевых клеток, обнаруженных в смывах у больных, леченных комбинированным методом, имелись вышеуказанные дистрофические и некробиотические изменения. Подсчет измененных и сохранившихся клеток показал, что из каждых 100 опухолевых клеток 68—95 обладали выраженными признаками дистрофии и некробиоза.

Проведенные исследования свидетельствуют о том, что предоперационное интенсивное облучение вызывает лучевое повреждение подавляющего большинства опу-

холевых клеток, обнаруживаемых в смывах из брюшной полости.

ДНК-синтезирующую функцию клеток опухолей, подвергнутых облучению по интенсивной и интенсивно-расщепленной методике, как критерий их жизнеспособности, изучали совместно с В. В. Арунгазыевой. Синтез ДНК определяли методом импульсной индикаторной метки клеток H^3 -тимидином с последующей радиоавтографией.

Работа проведена на материале биопсий, взятом из опухоли прямой кишки до начала облучения для суждения об исходном состоянии метаболической (синтез ДНК) активности опухолевых клеток, через 24 ч после подведения к опухоли 1500 рад и через 24—48 ч после окончания курса интенсивного облучения.

При интенсивно-расщепленной методике облучения биопсию производили до начала гамма-терапии, через 48 ч и 14 дней после завершения первой серии облучения в суммарной дозе 3000 рад, перед второй серией облучения (1000 рад) и после его окончания. Забор материала в эти сроки позволил исследовать ДНК-синтезирующую функцию опухолевых клеток после различных доз облучения и в разные сроки после его завершения, в том числе и в интервале между сериями облучения и накануне операции.

Материал, полученный от больных, подвергали инкубации в питательной среде, содержащей H^3 -тимидин, в течение 1 ч под повышенным давлением кислорода при температуре $37^{\circ}C$. Фиксировали по Карнуа, производили заливку в парафин. Срезы изготовляли толщиной в 5 мкм. Окраска гематоксилин-эозином по Майеру. Радиоавтографы получены на фотографической эмульсии типа «Р» (производство НИГосНИИхимфотопроект) при экспозиции 10—12 дней, при температуре $4^{\circ}C$. Индекс метки подсчитывали на 1000—1500 клеток, интенсивность метки — по количеству зерен восстановленного серебра над мечеными ядрами.

Изучение ДНК-синтезирующей функции опухолевых клеток проведено у 42 больных после интенсивного предоперационного облучения и у 15 больных, облученных по интенсивно-расщепленной методике.

У 34 больных, подвергшихся интенсивному облучению, и у 10 облученных по интенсивно-расщепленной

методике, были выполнены радикальные оперативные вмешательства, что позволило провести сопоставление данных морфологических исследований с результатами изучения ДНК-синтезирующей функции опухолевых клеток.

По данным радиоавтографов до начала облучения в опухолях наблюдался выраженный метаболизм опухолевых клеток (рис. 50). У больных первой группы индекс метки в среднем составил $29,7 \pm 9\%$, у больных второй группы (интенсивно-расщепленный курс облучения) он был равен в среднем $20,7 \pm 1,6\%$ при максимальном отклонении 9—32%. Метка ядер — интенсивная, в среднем $41,7 \pm 17$ зерен восстановленного серебра (максимальные отклонения 17,7 и 54,2). Обращает на себя внимание групповое расположение меченых опухолевых клеток, что указывает на численность ДНК-синтезирующих клеток и относительную синхронность вступления их в фазу синтеза. Замечено также, что при слизистом и слизеобразующем раке индекс метки ниже, чем при железистом раке, и колебался в пределах 9,3—13,2%.

В материале биопсий, взятом из опухолей через 24 ч после суммарной дозы 1500 рад, заметна тенденция к снижению числа ДНК-синтезирующих клеток: индекс метки уменьшился на 15—45% по сравнению с исходной величиной. Через 24 ч после окончания облучения опухоли в дозе 3000 рад индекс метки оказался равным 1,3—1,9%, а через 48 ч отмечена тенденция к его повышению: индекс метки составил 1,6—5,3%. Изменялась и интенсивность метки. После окончания курса предоперационной интенсивной гамма-терапии (или первой серии расщепленного курса) она снизилась почти в 3 раза, составляя в среднем $15,9 \pm 7$ зерен восстановленного серебра (рис. 51).

Через 2 нед после окончания первой серии облучения по интенсивно-расщепленной методике (доза 3000 рад) индекс метки заметно выше, чем сразу после облучения. Он составляет в среднем $9,0 \pm 0,2\%$ при максимальных отклонениях 4,3—12,4%. Несколько выше интенсивность синтеза ДНК. Среднее число зерен восстановленного серебра на ядро составляет 29,3, что почти вдвое больше, чем через 48 ч после завершения первой серии облучения.

В материале биопсий, взятом после второй серии облучения (1000 рад) по интенсивно-расщепленной методике, преобладали выраженные разрастания соединительной ткани, замуровывающие группы опухолевых клеток с выраженными лучевыми повреждениями (рис. 52). В нескольких наблюдениях обнаружены участки, содержащие меченые клетки (индекс метки 7,2—1,3%).

При сопоставлении данных гистологического исследования операционных препаратов облученных опухолей с результатами радиоавтографии выявлено их совпадение. Так, при исследовании опухолей, удаленных через 24—48 ч после окончания курса интенсивной гамма-терапии, отмечено резкое снижение митотической активности — почти в 10 раз (с 20—30 до 2—4%). По данным радиоавтографов также резко упала метаболическая активность опухолевых клеток: индекс метки до облучения 29,7%, через 24 ч после его завершения 1,3—1,9%. Обратил на себя внимание тот факт, что в материале биопсии, взятом для радиоавтографии после второй серии облучения, чаще всего обнаруживалась соединительная ткань без участков опухоли. Это объясняется тем, что через 4—5 нед после первой серии облучения наступает регрессия опухоли, частичная или полная, разрастание соединительной ткани делает опухоль плотной, что затрудняет получение кусочков ткани для исследования. В тех случаях, когда в материале биопсии имелась опухолевая ткань, отмечалось наличие одиночных меченых клеток, а в 2 наблюдениях удалось подсчитать индекс метки, который оказался равен 7,2 и 1,3% соответственно.

Отмечается высокий лучевой эффект в опухолях, которые до облучения имели высокий индекс метки. В слизеобразующих аденокарциномах индекс метки до облучения был ниже, чем в железистом раке. В слизистом и слизеобразующем раке после первой серии интенсивного облучения гистологически не выявлялось лучевых повреждений опухолевых клеток, отмечалось лишь усиление слизеобразования. Через 2 нед после первой серии облучения восстанавливалась жизнеспособность части опухолевых клеток по данным радиоавтографов, и митотический индекс почти достигал исходного уровня. В гистологических препаратах операционного материала наряду с фиброзом обнаруживалось большое количество

слизи, сохранение отдельных желез с клетками, не имеющих признаков лучевого повреждения.

Важно отметить, что после интенсивного облучения рака прямой кишки в дозе 3000 рад, на протяжении 2 нед пострadiационного периода происходит восстановление ДНК-синтезирующей способности части опухолевых клеток (рис. 53), индекс метки становится выше, чем сразу после облучения (в пределах 1,7—12,4%). При гистологическом исследовании опухолей, удаленных после интенсивно-расщепленного курса облучения, несмотря на повторное облучение их в дозе 1000 рад, нередко удается обнаруживать очаги возобновления роста.

Таким образом, проведенные исследования жизнеспособности клеток рака прямой кишки после облучения по интенсивной и интенсивно-расщепленной методикам показали, что такое облучение приводит к резкому угнетению их способности к синтезу ДНК, вызывает нарушение митотических циклов и кинетики опухолевых клеток. Однако в ближайшее время пострadiационного периода в некоторой части клеток наблюдается восстановление синтеза ДНК. С увеличением продолжительности пострadiационного периода число клеток, способных синтезировать ДНК, увеличивается, что является объективной предпосылкой возобновления опухолевого роста. Максимальное угнетение жизнеспособности опухолевых клеток наблюдается через 24—48 ч после окончания предоперационного облучения по интенсивной методике, что позволяет считать этот срок оптимальным для проведения хирургического вмешательства.

Репродуктивная способность клеток рака прямой кишки после предоперационной гамма-терапии. Интенсивная предоперационная гамма-терапия применяется с целью девитализации и стерилизации опухолевых клеток, для уменьшения числа послеоперационных имплантационных рецидивов рака. Однако каким образом воздействие радиации сказывается на репродуктивной способности опухолевых клеток, оставалось невыясненным. Нами совместно с В. В. Турановым проведена количественная оценка степени поражения репродуктивной способности опухолевых клеток, которая может служить одним из

самых объективных тестов оценки эффективности такого облучения.

Для решения поставленной задачи применена и модифицирована методика клонирования отдельных клеток (Puck, Marcus, Cieciuga, 1956; McNally, 1972), получаемых из ткани опухоли.

Методика исследования заключалась в следующем.

Сразу же после оперативного удаления опухоли прямой кишки из ее периферических отделов со стороны серозной или мышечной оболочки иссекали кусочек ткани, размером приблизительно в 1 см³. Этот кусочек тотчас же помещали в пробирку с питательной средой (37° С), содержащей в 1 мл по 100 ЕД стрептомицина и пенициллина, и доставляли в лабораторию. В лаборатории кусочек опухоли переносили в чашку Петри и измельчали острыми ножницами до состояния кашицы, которую помещали в центрифужную пробирку с 10 мл 0,25% раствора трипсина, предварительно нагретого до 37° С. Пробирку помещали в термостат на 15 мин при 37° С. Затем содержимое пробирки тщательно в течение 5 мин перемешивали с помощью пастеровской пипетки. Для прекращения действия трипсина взвесь переливали во флакон емкостью 25 мл, куда добавляли 10 мл питательной среды, и повторно в течение 5 мин перемешивали, после чего дважды фильтровали через 8 слоев хирургической марли. Полученную взвесь центрифугировали 5 мин при 1000 оборотах в 1 мин, надосадочную жидкость удаляли пастеровской пипеткой и в пробирку добавляли 3 мл питательной среды. Взвесь клеток снова тщательно перемешивали и затем производили подсчет клеток в камере Горяева при малом (7 × 8) увеличении микроскопа. Методом разведения, описанным Д. Полом (1963), количество клеток доводили до 100—200 в 1 мл раствора.

Культивирование производили во флаконах Карреля с диаметром дна 50 мм, куда помещали 5 мл питательной среды и от 100 до 200 клеток опухоли. Питательная среда состояла из среды 199 (40%), раствора Хэнкса (30%), сыворотки крови человека (30%). Брли 2 части донорской сыворотки и 1 часть — больного. Флаконы продували выдыхаемым воздухом через пастеровскую пипетку и герметически закрывали резиновыми пробками. рН среды поддерживали в пределах около 6,8. Через 24 ч в каждый флакон вводили по 0,6 мл 1% раствора агара. Флаконы помещали в термостат на 14 сут при 37° С. Через 7 сут культуры промывали свежей средой.

Культуры фиксировали по Боуэну, окрашивали гематоксилин-эозином, после чего подсчитывали количество выросших колоний и определяли процент выхода их.

Следует отметить, что непременным условием получения роста колоний клеток опухоли является строжайшее соблюдение правил асептики и антисептики во время забора материала и работы с ним.

Клонообразующую способность раковых клеток удалось изучить у 22 больных, леченных комбинированным методом с применением интенсивной предоперационной

гамма-терапии, и у 10 больных, которые в предоперационный период не получали лучевую терапию (контрольная группа). У всех этих больных была аденокарцинома III стадии.

Из больных, леченных с применением интенсивной предоперационной терапии, 7 получили дозу 3000 рад, 6—2500 рад, 8—2000 рад и 1 больной — 1500 рад.

Результаты проведенных исследований представлены на рис. 54, из которого видно, что количество выросших колоний из отдельных опухолевых клеток облученных и необлученных больных было различным. В контрольной группе больных из каждых 100 посеянных клеток выросло в среднем $76,0 \pm 3,2$ колонии, крайние колебания: 65—95 колоний.

На каждые 100 опухолевых клеток облученных больных выросло в среднем $26,5 \pm 2,4$ колонии при крайних колебаниях 3—38 колоний.

На рис. 55 представлена клеточная структура одной из таких колоний.

Проведенный статистический анализ результатов исследования с применением критерия Стьюдента показал, что разница в выходе колоний у облученных и необлученных больных статистически достоверна: $t = 3,12$, $P < 0,01$.

Нас интересовал и другой вопрос: имеется ли зависимость между дозой облучения и репродуктивной способностью опухолевых клеток, проявлявшейся в клонообразовании? С этой целью такому же математическому анализу были подвергнуты результаты исследования больных, облученных перед операцией в дозах 2000 и 3000 рад. Оказалось, что в первой группе больных (доза облучения 2000 рад) из 100 посеянных опухолевых клеток выросло в среднем $34,6 \pm 2,6$ колонии, а во второй (доза облучения 3000 рад) — в 2 раза меньше: $17,1 \pm 2,8$ ($t = 4,6$, $P < 0,001$). Разница статистически достоверна. Таким образом, при дозе в 3000 рад количество опухолевых клеток, способных к росту, делению и образованию колоний, меньше, чем при дозе в 2000 рад, что согласуется с данными гистологического исследования опухолей по определению степени лучевого повреждения в зависимости от подведенной дозы радиации.

Следовательно, с помощью примененной методики

удалось оценить эффективность предоперационной интенсивной гамма-терапии больных раком прямой кишки и впервые выразить этот эффект количественно. Выявлена зависимость между дозой облучения и выходом колоний. Репродуктивная способность клеток рака прямой кишки значительно (в 3 раза по сравнению с контролем) угнетается при подведении к опухоли дозы в 3000 рад, что позволяет считать эту дозу оптимальной для проведения предоперационной гамма-терапии.

Эффективность комбинированного лечения. Отдаленные результаты радикальных операций при комбинированном лечении с интенсивным предоперационным облучением. С целью выяснения отдаленных результатов комбинированного лечения рака прямой кишки изучена трехлетняя и пятилетняя выживаемость больных. Для сравнения проведены аналогичные исследования в группе больных, леченных только хирургическим методом. К 1 января 1979 г. комбинированному лечению с интенсивным предоперационным облучением подверглись 578 больных раком прямой кишки. У 456 из них выполнены радикальные операции. 190 больных перенесли операцию более 3 лет назад, 133 — более 5 лет назад.

С 1971 по 1979 г. чисто хирургический метод лечения применен у 739 больных раком прямой кишки; у 568 из них выполнены радикальные операции. Более 3 лет назад оперировано 252 больных, более 5 — 148.

Результаты лечения изучали путем обследования больных при их контрольной явке в институт, а также на основании сведений, систематически получаемых из онкологических учреждений республики и отделов ЗАГС сельских и районных Советов депутатов трудящихся. Отдаленные результаты лечения выясняли на 1/1 1979 г. Больные, умершие не от рака, а от других заболеваний (инфаркт миокарда, кровоизлияние в мозг, диабетическая кома) исключены из анализа.

Было установлено, что трехлетняя выживаемость в группе больных, которым применяли интенсивное предоперационное облучение, составила $78,4 \pm 3,1\%$, а при чисто хирургическом лечении — $62,3 \pm 3\%$.

Пятилетняя выживаемость была равна соответственно $64,7 \pm 4,1$ и $49,3 \pm 4\%$. Разница статистически достоверна. Таким образом, включение интенсивного пред-

операционного облучения в качестве компонента комбинированного лечения статистически достоверно улучшает трех- и пятилетнюю выживаемость больных.

Если учесть, что больные, подвергшиеся интенсивному облучению, чаще имели эндофитный рак, неблагоприятные в прогностическом отношении гистологические формы опухоли, а также большую степень распространения опухоли, то можно считать, что выживаемость у них улучшилась только благодаря применению облучения. Это подтвердилось при детальном анализе результатов хирургического и комбинированного лечения в специально отобранных группах больных, отличающихся особенностями, оказывающими существенное влияние на прогноз (пол, возраст, тип опухолевого роста, степень местного и регионарного распространения).

Установлено, что трех- и пятилетняя выживаемость женщин и мужчин при комбинированном лечении выше, чем при хирургическом. Причем у мужчин разница в выживаемости оказалась большей, чем у женщин, однако статистическая обработка не подтвердила достоверности этих данных. Также не получено достоверного улучшения отдаленных результатов при комбинированном лечении больных, принадлежащих к различным возрастным группам, хотя выживаемость больных всех возрастных групп при комбинированном лечении большая, чем при хирургическом, и улучшение особенно заметно у лиц старше 60 лет. Однако при данном количестве наблюдений разница в выживаемости не достоверна. Достоверное улучшение трех- и пятилетней выживаемости наблюдалось у больных с эндофитным типом роста опухолей, которые были классифицированы как T3, T4, P3, P4, и в регионарных лимфатических узлах были обнаружены метастазы рака.

При экзофитных опухолях комбинированное лечение улучшает пятилетнюю выживаемость на 9,5%, а при эндофитных — на 20,4%; при начальном раке, прорастающем только слизистую оболочку и подслизистый слой (P1, P2), не отмечено улучшения выживаемости при комбинированном лечении по сравнению с хирургическим, а при опухолях, прорастающих все слои стенки кишки (P3, P4), включение предоперационного облучения на 17,6% улучшило пятилетние результаты. Особенно эффективным оказалось комбинированное лечение

при регионарно распространенном раке прямой кишки. Пятилетняя выживаемость больных, имевших метастазы в регионарных лимфатических узлах, при чисто хирургическом лечении составила 20,4%, а при комбинированном — 41,6%, то есть увеличилась в 2 раза.

Полученные данные позволяют считать, что положительный эффект интенсивной предоперационной гамма-терапии определяется воздействием облучения на те особенности опухолей, которые обуславливают их биологическую агрессивность.

Частота рецидивов рака прямой кишки после радикальных операций при комбинированном лечении. Диспансерное наблюдение больных, лечившихся в проктологическом отделении КНИРРОИ, осуществляемое поликлиникой института и онкологическими учреждениями республики, позволило обнаруживать рецидивы опухоли, устанавливать сроки их появления и локализацию. Изучение частоты рецидивов в исследуемой и контрольной группах показало, что интенсивное облучение, предшествующее оперативному вмешательству, приводит к резкому уменьшению числа послеоперационных рецидивов. При трехлетнем сроке наблюдения рецидивы обнаружены у $19,5 \pm 2\%$ больных, леченных чисто хирургическим методом, и у $4,7 \pm 1,6\%$ больных, получавших комбинированное лечение. $\frac{2}{3}$ рецидивов обнаружены до истечения года после операции, чаще всего через 9—11 мес. При комбинированном лечении не наблюдалось рецидива через 2 года после операции. В сроки от 3 лет и позже обнаружено 2 рецидива в группе больных, лечившихся только оперативным способом.

Рано появляющиеся рецидивы протекали особенно злокачественно. У большинства больных вскоре обнаруживались и множественные метастазы рака.

Больная Ф., 39 лет, перенесла комбинированную экстирпацию прямой кишки с резекцией задней стенки влагаллица после предварительного курса интенсивной гамма-терапии в суммарной дозе 3060 рад. Была удалена опухоль размером $12 \times 10 \times 8$ см язвенно-инфильтративного типа роста, циркулярно поражающая прямую кишку, прорастающая во влагаллице. По гистологическому строению опухоль относилась к слизистому раку. Изменений в опухолевых клетках, которые можно было бы связать с облучением, не найдено. Через 7 мес после операции обнаружен рецидив во влагаллице, подтвержденный гистологическим исследованием. Больной

назначено сочетанное лучевое лечение и химиотерапия. Эффекта от лечения не наступило. Через 2 мес диагностированы метастазы в печени, состояние прогрессивно ухудшалось, и через 12 мес после операции больная умерла.

Рецидивы рака прямой кишки чаще выявлялись у женщин и лиц молодого возраста.

Большая частота обнаружения рецидивов у женщин, вероятно, объясняется тем, что полость малого таза, где чаще всего локализуются послеоперационные рецидивы рака прямой кишки, более доступна исследованию у женщин. У мужчин внутритазовый рецидив рака, особенно после брюшно-промежностной экстирпации, выявить трудно.

Обращает на себя внимание относительно большее число лиц молодого возраста в группе больных с рецидивами, развившимися после комбинированного лечения: 11 из 18 были моложе 40 лет. При хирургическом лечении 11 из 50 были в этом возрасте. Рецидивы рака у лиц молодого возраста развивались вскоре после операции (у всех больных до 30 лет они обнаружены в сроки от 4 до 10 мес), сопровождалась множеством отдаленных метастазов, и все эти больные умерли в течение 1,5 года после операции. Приводим одно из таких наблюдений.

Больному Ж., 24 лет, 30/I 1973 г. была выполнена расширенная брюшно-анальная резекция по поводу циркулярной опухоли верхне-ампулярного отдела прямой кишки, язвенно-инфильтративного типа роста, по гистологической структуре относящейся к слизистому раку. Через 5 мес после операции обнаружен рецидив рака в ректо-ободочном анастомозе и увеличенные подмышечные лимфатические узлы слева. Больного оперировали повторно. При лапаротомии обнаружен асцит, диссеминация по брюшине и циркулярное сужение кишки в области рецидива, в связи с чем была наложена колостома на поперечную ободочную кишку. Одновременно иссечены подмышечные лимфатические узлы, которые ко времени операции достигли больших размеров, стали нагнаиваться и были резко болезненными. Гистологически в них были обнаружены метастазы слизистого рака с участками некроза. После проведенного курса лечения 5-фторурацилом ни объективного, ни субъективного улучшения не отмечалось, появились быстро растущие метастазы в шейных лимфатических узлах, нарастал асцит, и через 5 мес после первой операции больной умер.

Рецидивы рака прямой кишки после комбинированного лечения появились только у больных с эндофитным типом роста опухоли и преимущественно со сли-

зистым или солидным раком. После хирургического лечения у половины больных с рецидивами был экзофитный тип роста опухоли и у большинства (у 35 из 50) — железистый рак.

При сопоставлении частоты рецидивов и видов оперативного вмешательства выявлено, что у больных, подвергшихся комбинированному лечению, рецидивы развились в основном после комбинированных и расширенных операций, выполняемых при распространенном раке прямой кишки. При чисто хирургическом методе лечения более чем у половины больных с рецидивами производили простую резекцию и экстирпацию, к которым обычно прибегают в случае меньшей распространенности опухолевого процесса.

Обратила на себя внимание и разница в локализации рецидивов у больных изучаемых групп.

При комбинированном лечении у 14 из 18 больных рецидивы развились в органах, смежных с прямой кишкой, или в области ректо-сигмоидного анастомоза. Можно считать, что причиной возникновения этих рецидивов явилось несоответствие объема операции степени распространения рака, а отсюда и нерадикальное удаление первичной опухоли или тазовых лимфатических узлов, пораженных метастазами. Это так называемые рест-рецидивы и регионарные рецидивы (В. И. Столяров, 1965). Только 4 рецидива, обнаруженных у больных, леченных комбинированным методом, располагавшиеся в области послеоперационного рубца промежности, можно считать имплантационными.

При хирургическом лечении 16 рецидивов в тканях промежности и 2 в области колостомы имели имплантационную природу.

Приводим одно из этих наблюдений.

Больному З., 59 лет, 30/III 1971 г. произвели брюшно-промежностную экстирпацию по поводу слизистого рака нижеампулярного отдела кишки III стадии. Рана промежности нагноилась и длительно заживала вторичным натяжением. Больного выписали 18/V 1971 г., а 20/VI он обратился в поликлинику с жалобами на наличие опухоли в области промежности и увеличенные паховые лимфатические узлы (рис. 56).

При обследовании и биопсии опухоли и лимфатического узла гистологически доказан рецидив слизистого рака в промежности и наличие метастазов слизистого рака в паховых лимфатических узлах. Скенирование выявило метастазы в печени. Больной был выписан для симптоматического лечения; 28/XII 1971 г. больной умер.

Полученные данные позволяют считать, что применение интенсивной предоперационной гамма-терапии при комбинированном лечении рака прямой кишки значительно уменьшает число послеоперационных рецидивов, преимущественно за счет тех из них, которые имеют имплантационную природу.

* * *

Вопросы диагностики рака прямой кишки изложены на основании материала, собранного нами по 1974 г. включительно. В период подготовки книги мы продолжали изучать эти вопросы и пришли к выводу, что и за последние 5 лет не отмечалось существенного улучшения качества диагностики рака этой локализации. Так, в 1975—1978 гг. в проктологическое отделение КНИРРОИ поступили 754 больных раком прямой кишки. У 2,9% больных установлена I стадия заболевания, у 14,9% — II стадия; у 82,2% больных — III и IV стадии.

Поскольку в научные институты обычно направляют больных с распространенными формами опухолей, мы обратились к показателям заболеваемости и запущенности рака прямой кишки по Украине за последние 3 года. В 1976 г. в УССР зарегистрировано 4096 больных, впервые заболевших раком прямой кишки (8,3 на 100 000 населения). В 1977 г. заболело 4497 человек (9,1 на 100 000), а в 1978 г. — 4734 (9,5 на 100 000). При этом в 1977 г. 22,6% больных отнесены к IV клинической группе, поскольку распространенность опухолевого процесса исключала возможность радикального лечения, и больным можно было назначить только симптоматическую терапию. В 1978 г. показатель запущенности рака прямой кишки составил также 22,6%. Не отмечено возрастания роли профилактических осмотров в выявлении этой локализации рака: лишь 8,7% зарегистрированных в 1978 г. с диагнозом рака прямой кишки выявлены во время профилактического осмотра. О поздней диагностике рака прямой кишки свидетельствует и тот факт, что из 2403 больных, госпитализированных в онкологические стационары Украины в 1978 г., только 1386 подвергнуты оперативному лечению и лишь у 860 из них удалось выполнить радикальные операции.

Анализ причин запущенности показал, что, как и

раньше, главными из них являются несвоевременное обращение больных за врачебной помощью и неполное обследование больных в поликлинике.

А. И. Зайчук изучил состояние диагностики распространенного иммобильного рака прямой кишки в 1977—1978 гг. Оказалось, что даже при далеко зашедшем раке прямой кишки, проявлявшемся классическими признаками, при первичном обращении к врачу и в течение 2 мес после него правильный диагноз был установлен только у 62% больных. У каждого четвертого опухоль была распознана спустя 6—12 мес с момента первичного обращения к врачу.

В связи с поздней диагностикой рака прямой кишки все еще остаются высокими и показатели смертности от этой локализации рака.

Следовательно, одним из реальных путей повышения качества диагностики рака прямой кишки является повышение онкологической грамотности врачей и применение ими специальных методов исследования.

В последние годы заметно возрос интерес к комбинированному лечению рака прямой кишки с применением облучения (Б. А. Бердов с соавт., 1978; Kligerman и др., 1977; Dubois и др., 1977; Stevens и др., 1978). Прогресс в лечении рака этой локализации все больше связывают с применением предоперационного облучения (Gerard, 1975; Dupcap, 1976). Вместе с тем до настоящего времени не выработана общепринятая методика комбинированного лечения, не определены наиболее рациональные разовые и суммарные дозы, а также интервал между завершением курса облучения и операцией. Авторы публикаций, как правило, предлагают свой вариант комбинированного лечения, и число этих вариантов непрерывно возрастает. В изученных нами 55 работах отечественных и зарубежных авторов, опубликованных в 1974—1978 гг., посвященных комбинированному лечению рака прямой кишки с использованием облучения, предлагаются различные суммарные и разовые дозы облучения и разные интервалы между курсом облучения и оперативным вмешательством. Так, Б. А. Бердов с соавторами (1978) облучает больных ежедневно по 650 рад до суммарной дозы 2000 рад и операцию предпринимает через 1—8 дней. Stevens и соавторы (1978) применяют разовую дозу в

150—160 рад, суммарную — в 5000 рад, а операцию выполняют через 4—8 нед после завершения облучения. Proux (1977) использует 1000 рад за неделю, суммарную дозу — 5000—6000 рад, операцию проводит через 3—4 нед после облучения. Rider (1978) облучает опухоль перед операцией однократно в дозе 500 рад и через несколько часов подвергает больного оперативному вмешательству. Tadd (1978) облучает больного за несколько часов до операции однократно в дозе 850 рад, а после операции — в суммарной дозе 2200 рад.

Обычно разовые и суммарные дозы облучения избираются эмпирически, и авторы не обосновывают выбор методики облучения. Многие из публикаций основаны на малом числе наблюдений, на субъективных данных, не всегда приводятся отдаленные результаты лечения, обработанные методами статистики, поэтому в настоящее время не представляется возможным определить эффективность комбинированного метода лечения рака прямой кишки и его оптимальный вариант. Сейчас как в нашей стране, так и за рубежом (США, Япония), выполняются совместные исследования по оценке предоперационного облучения у больных раком прямой кишки.

При разработке комбинированного лечения рака прямой кишки мы исходили из главной задачи предоперационного облучения, которая заключается в максимально быстрой дезактивации злокачественных клеток без значительного повреждения здоровых тканей в зоне предстоящего оперативного вмешательства. Поэтому была избрана ротационная гамма-терапия, которая обеспечивает подведение максимума дозы к опухолевому очагу и резкое уменьшение ее в смежных здоровых тканях. Основанием для определения разовой дозы облучения в 500 рад послужили данные радиобиологических исследований (Puck, Marcus, 1956; Тюбиана и др., 1969), из которых следовало, что такая доза повреждает клетки опухоли независимо от клеточного цикла, увеличивает число клеток, гибнущих в интерфазе, и количество необратимо повреждаемых клеток (Scaulon и др., 1965), нивелирует защитное влияние гипоксического состояния клеток на радиопоражаемость (Andrews, 1968). Кроме того, согласно расчетам Wideroë (1966), при использовании гамма-терапии 500 рад являются оптимальной величиной для каждой фракции, причем 50% клеток здо-

ровых тканей сохраняют свою репродуктивную способность. Чтобы предоперационное облучение не отдаляло срок операции, мы совместили его с предоперационной подготовкой.

Для определения суммарной дозы облучения были предприняты специальные исследования по выявлению степени лучевого повреждения опухоли и репродуктивной способности раковых клеток. На основании результатов этих исследований определена оптимальная суммарная доза облучения — 3000 рад.

Критерием для установления срока проведения оперативных вмешательств после курса облучения послужили данные, полученные при изучении возобновления ДНК-синтезирующей функции опухолевых клеток в ближайший постраднационный период, которая исследовалась методом радиоавтографии. Таким образом, был разработан вариант комбинированного лечения рака прямой кишки с интенсивным предоперационным облучением, который мы применяем по настоящее время: первичная опухоль и ближайшие регионарные лимфатические узлы облучают методом секторного качания на аппарате РОКУС ежедневными фракциями по 500 рад до суммарной дозы 3000 рад, операцию производят через 24—48 ч после завершения гамма-терапии.

Метод апробирован более чем на 500 больных раком прямой кишки в течение 1970—1978 гг. Доказана его безопасность. Полученные нами результаты лечения, судя по литературным данным, пока являются лучшими, что позволяет считать разработанный вариант комбинированного лечения рака прямой кишки оптимальным на данном этапе развития онкологии и рекомендовать его быстрое внедрение в практику здравоохранения.

СПИСОК РЕКОМЕНДУЕМОЙ ЛИТЕРАТУРЫ

- Александров В. Б.* Рак прямой кишки. М., «Медицина», 1977. 199 с.
- Алибеков С. Д.* Влияние предоперационного облучения на прививаемость клеток крысиной саркомы ССК. Автореф. дис. канд. М., 1973.
- Амелина О. П.* Выбор метода операции при раке прямой кишки.—«Вопр. онкол.», 1978, т. 24, № 4, с. 6—9.
- Аминев А. М.* О хирургическом лечении рака прямой кишки.—«Вопр. онкол.», 1978, т. 24, № 4, с. 17—19.
- Березкин Д. П.* Принципы и методы постановки индивидуального прогноза у больных основными формами злокачественных опухолей. Дис. докт. Л., 1972.
- Бердов Б. А., Вилявин Г. Д., Гапанюк О. Н., Сидорченков В. О.* Особенности оперативного лечения рака прямой кишки после крупно- и среднефракционного облучения.—«Хирургия», 1978, № 4, с. 75—80.
- Брацлавский И. Ф.* Пресаркальная пневмопельвиография при раке прямой кишки.—«Вопр. онкол.», 1969, т. 15, № 5, с. 30—34.
- Витвицкий К. Ф.* Рецидивы рака толстой и прямой кишок после радикального лечения, причины и условия их возникновения, пути профилактики и возможности терапии. Автореф. дис. канд. Львов, 1973.
- Герасименко В. Н.* Реабилитация онкологических больных. М., «Медицина», 1977, 142 с.
- Голдобенко Г. В., Бердов Б. А., Гапанюк О. Н., Сидорченков В. О., Загребин В. М.* Некоторые аспекты концентрированного предоперационного облучения рака прямой кишки.—В кн.: Современные принципы диагностики и лечения рака толстой и прямой кишок. Тезисы республиканского симпозиума. Киев, 1973, с. 100—102.
- Горбуров Г. Ф., Клемперт А. Я.* Состояние и пути улучшения диагностики рака прямой кишки в Николаевской области.—В кн.: Современные принципы диагностики и лечения рака толстой и прямой кишок. Киев, 1973, с. 136—137.
- Грищенко В. Г.* Материалы к клинической оценке рентгеноконтрастной лимфографии и лимфоскенирования при раке прямой кишки. Автореф. дис. канд. Киев, 1975.
- Дедков И. П.* Современные радикальные операции по поводу рака. Киев, «Здоров'я», 1971. 147 с.
- Дедков И. П., Черниченко В. А.* Комбинированное лечение злокачественных опухолей. Киев, «Здоров'я», 1975. 176 с.
- Дедков И. П., Присяжнюк А. Е., Зыбина М. А.* Диагностика и лечение рака прямой кишки в УССР и меры по их улучшению.—«Вопр. онкол.», 1973, т. 21, № 12, с. 66—71.

Дедков И. П., Зыбина М. А. Экстирпация прямой кишки по поводу рака с аорто-подвздошно-тазовой лимфаденэктомией.— «Хирургия», 1975, № 2, с. 90—93.

Дедков И. П., Зыбина М. А., Кононенко Н. Г. Комбинированные операции по поводу рака прямой кишки.— «Клин. хир.», 1975, № 4, с. 91—92.

Демин В. Н. Некоторые вопросы клиники и лечения опухолей толстой и прямой кишок.— «Вопр. онкол.», 1978, т. 24, № 4, с. 3—6.

Демин В. Т. Значение селективной ангиографии нижней брыжечной артерии при раке прямой кишки. Автореф. дис. канд. Киев, 1974.

Зыбина М. А. Брюшно-промежностная экстирпация прямой кишки по поводу рака с двусторонней тазовой лимфаденэктомией.— В кн.: Хирургия толстой кишки. Новое в хирургии. Материалы 8-й конф. хирургов Азербайджана, Армении, Грузии. Тбилиси, 1972, с. 136—137.

Зыбина М. А., Мясоедов Д. В. Расширенные и комбинированные оперативные вмешательства при раке прямой кишки.— В кн.: Современные принципы диагностики и лечения рака толстой и прямой кишок. Киев, 1973, с. 54—56.

Зыбина М. А., Мясоедов Д. В. Пути повышения радикализма операций при раке прямой кишки.— «Клин. хир.», 1973, № 11, с. 39—44.

Кныш В. И., Григорян В. С. Местное распространение, метастазирование и причины смерти у больных раком прямой кишки, не подвергшихся радикальному лечению.— «Вестник АМН СССР», 1972, № 10, с. 81—83.

Кныш В. И., Юдин И. Ю., Нуоров А. У., Иванов В. М., Царюк В. Ф. Хирургическое лечение рака ректосигмоидального отдела толстой кишки.— «Хирургия», 1977, № 10, с. 65—69.

Кожевников А. И., Парахоняк В. И., Голубинский В. И., Чашин В. М. О брюшно-анальных резекциях прямой кишки при раке.— «Вопр. онкол.», 1978, т. 24, № 4, с. 9—11.

Кожевников А. И. Трудности, опасности и ошибки при оперативном лечении рака прямой кишки.— «Хирургия», 1966, № 6, с. 153—157.

Кожевников А. И. Опыт выполнения 600 радикальных операций при раке прямой кишки.— «Хирургия», 1970, № 12, с. 3—7.

Козлова А. В., Попова Т. В. Результаты комбинированного лечения больных раком прямой кишки.— «Мед. радиол.», 1974, № 7, с. 30—33.

Кощуг С. Д., Кукутэ Б. Г. О тазовой лимфаденэктомии при раке прямой кишки.— «Вопр. онкол.», 1974, т. 20, № 9, с. 62—66.

Кощуг С. Д., Зисман И. Ф. Расширенные радикальные операции при раке прямой кишки.— «Хирургия», 1977, № 10, с. 69—72.

Лавникова Г. А. Некоторые итоги и перспективы в изучении морфологии опухолей после предоперационного лучевого лечения.— В кн.: Морфология злокачественных опухолей человека после лучевого и комбинированного лечения. Докл. Всесоюзного симпозиума. Обнинск, 1974, с. 11—16.

Мельников Р. А. Анатомо-хирургические обоснования низведения поперечной ободочной кишки при хирургическом лечении рака прямой кишки.— «Вестн. хир.», 1977, № 2, с. 96—101.

Мельников Р. А., Снешко Л. И., Соболев А. А. Современные принципы хирургического и комбинированного лечения рака прямой

кишки.— В кн.: Современные принципы диагностики и лечения рака толстой и прямой кишки. Киев, 1973, с. 118—120.

Мельников Р. А., Снешко Л. И., Александрин Г. П., Корхов В. В., Евтюхин А. И., Симонов Н. Н. Некоторые аспекты комбинированного лечения рака прямой кишки.— «Вопр. онкол.», 1978, т. 24, № 4, с. 77—81.

Милославский И. М. Опыт хирургического лечения рака прямой кишки.— В кн.: Современные принципы диагностики и лечения рака толстой и прямой кишки. Киев, 1973, с. 72—74.

Мороз Н. М., Масляк В. М., Витвицкий К. Ф., Мадзюк В. Д., Фильц О. Д., Макаруха В. И. Непосредственные и отдаленные результаты хирургического радикального лечения больных раком прямой и толстой кишки.— Материалы 1-й Украинск. проктологической конф. Донецк, 1975, с. 111—112.

Огородник Н. В. Непосредственные и отдаленные результаты радикальных операций при раке прямой кишки.— «Клин. хир.», 1972, № 2, с. 42—45.

Оленева Е. Н. Анатомические обоснования лимфогенного метастазирования рака прямой кишки.— «Вопр. онкол.», 1966, № 3, с. 32—36.

Павлов А. С., Симакина В. П., Хрущов М. М., Смирнова Е. С. Комбинированное лечение рака прямой кишки.— «Хирургия», 1970, № 5, с. 67—74.

Переслегин И. А., Юдин И. Ю., Семенова Н. А. и др. Применение лимфографии у больных раком прямой кишки.— «Клин. хир.», 1972, № 12, с. 43—46.

Пестовская Г. Н. О жизнеспособности раковых клеток, попадающих в ткани во время операций по поводу рака прямой кишки. (К механизму возникновения имплантационных метастазов). Автореф. дис. канд. М., 1968.

Петров В. П., Силин Б. Н. Отдаленные результаты радикального лечения рака прямой кишки.— «Вопр. онкол.», 1970, т. 16, № 10, с. 75—79.

Петров Н. Н. Руководство по общей онкологии. Л., 1968. 366 с. Покровский Г. А., Одарюк Т. С., Харитошин Ю. Ф., Юлаев В. Н. Отдаленные результаты комбинированных и расширенных операций при раке прямой кишки.— В кн.: Диагностика и лечение заболеваний прямой и ободочной кишки. Москва—Куйбышев, 1974, с. 6—7.

Раков А. И., Зыбина М. А., Дорфман М. В. Биопсия в диагностике злокачественных опухолей. Киев, «Здоров'я», 1974. 204 с.

Рыжих А. Н. Атлас операций на прямой и толстой кишках. М., 1968. 283 с.

Салит Р. С. Выявление злокачественных новообразований толстой кишки при обследовании больных в инфекционном кабинете поликлиники.— «Сов. мед.», 1968, № 10, с. 147—148.

Сидорченков В. О. Концентрационное предоперационное облучение при комбинированном лечении рака прямой кишки. Автореф. дис. канд. М., 1974.

Симакина Е. П. Материалы к обоснованию предоперационной лучевой терапии рака прямой кишки. Автореф. дис. канд. М., 1971.

Симбирцева Л. П., Снешко Л. И., Смирнов Н. М. Результаты концентрированного комбинированного лечения больных раком прямой кишки.— «Вопр. онкол.», 1975, т. 21, № 4, с. 8—12.

Смирнов В. Е. Расширенные и комбинированные операции по поводу рака прямой кишки.— «Вопр. онкол.», 1972, т. 18, № 9, с. 64—67.

Смирнова-Стеценко Е. С. Выбор метода лечения рака прямой кишки в свете факторов непосредственного и отдаленного прогноза.— «Хирургия», 1975, № 11, с. 75—79.

Снешко Л. И. Пути улучшения хирургического и комбинированного лечения рака прямой и толстой кишки. Автореф. дис. докт. Л., 1972.

Спасов Г. А. Причины поздней диагностики рака прямой кишки.— «Сов. мед.», 1978, № 2, с. 120—123.

Суковатых Л. С., Павлючик А. В., Фишер М. Е. Анализ причин низкой операбельности и запущенности рака прямой кишки.— «Здравоохр. Белоруссии», 1972, № 2, с. 16—18.

Турик Д. В. Наш опыт диспансеризации проктологических больных среди работников ведущих сельскохозяйственных профессий.— В кн.: Современные принципы диагностики и лечения рака толстой и прямой кишки. Киев, 1973, с. 33—36.

Федоров В. Д., Милитарев Ю. М., Брусиловский М. И. Хирургическое лечение рака прямой кишки.— «Хирургия», 1975, № 5, с. 126—131.

Федоров В. Д., Брусиловский М. И., Одарюк Т. С. Возможности хирургического метода при лечении распространенного рака прямой кишки.— «Хирургия», 1978, № 11, с. 57—61.

Федоров В. Д., Брусиловский М. И., Одарюк Т. С. О расширении показаний к сфинктеросохраняющим операциям при раке прямой кишки.— «Вопр. онкол.», 1978, т. 24, № 4, с. 12—17.

Холдин С. А. Анализ причин позднего распознавания рака прямой кишки.— «Вестн. хир.», 1974, т. 64, № 6, с. 22—30.

Холдин С. А. Новообразования прямой и сигмовидной кишки. М., «Медицина», 1977. 503 с.

Холдин С. А. Сфинктеросохраняющие операции при раке прямой кишки.— «Вопр. онкол.», 1974, т. 20, № 10, с. 93—103.

Холин В. В. Крупное фракционирование и эффективность лучевой терапии рака.— «Вопр. онкол.», 1974, т. 20, № 7, с. 103—110.

Цель Е. А. Рецидивы рака прямой кишки у больных после радикальной операции.— «Вопр. онкол.», 1974, т. 2, № 2, с. 31—36.

Юлаев В. Н. Отдаленные результаты хирургического лечения рака прямой кишки и их прогнозирование. Автореф. дис. канд. М., 1975.

Элин Ф. Э. Значение ангиоаденолимфографии для диагностики лимфогенных метастазов рака прямой кишки в отдаленные сроки после оперативного лечения.— «Клин. хир.», 1971, № 12, с. 42—44.

Ярмоленко С. П. Универсальные подходы к управлению тканевой радиочувствительности при лучевой терапии злокачественных опухолей.— «Вопр. онкол.», 1975, т. 21, № 5, с. 63—73.

Яковлев Н. Я. Атлас проктологических заболеваний. М., «Медицина», 1976. 85 с.

Allen C. V., Fletcher W. S. A pilot study on preoperative irradiation of rectosigmoid carcinoma. Amer. J. Roentgenol., 1972, 114, 3, 504—508.

Bacon H. E. Cancer of the rectum and colon: review of 2402 personal cases.— «Acta Chir. Acad. Sci. Hung.», 1965, 6, 3, 281—287.


- Brady L. W., Antoniades J., Prasasvinichal S., Torpie R. Preoperative radiation therapy. A plan for combined therapy by the radiation therapy oncology group and the central oncology group.—"Cancer", 1974, 34, 3, 960—964.
- Brunschwig A. Pelvic exenteration for advanced cancer of the colon.—"Bul. Soc. Internat. Chirurg.", 1968, 27, 5, 428—431.
- Butcher H. R. Carcinoma of the rectum.—"Cancer", 1971, 28, 1, 204—207.
- Büntje H., Al-Rawe O. Ergebnisse der chirurgischen Therapie des Rektumkarzinoms.—"Med. Mschr.", 1970, 24, 10, 441—444.
- Chiappa S., Bonadonna G., Uslenghi C., Veronesi U. Lymphangiography in the diagnosis of retroperitoneal node metastases in rectal cancer.—"Brit. J. Radiol.", 1967, 40, 476, 584—493.
- Colcock B. P. Cancer of the colon and rectum.—"Am. J. Surg.", 1971, 37, 1, 12—14.
- Deddish M. R. The value preoperative irradiation therapy of cancer of the distal sigmoid and rectum.—"Abstract. Laval. Med.", 1970, 41, 10, 1209.
- Dukes C. E. The surgical pathology of rectal cancer.—"Cancer", 1978, 4, 249—255.
- Duncan W., Smith A. Preoperative radiotherapy in rectal cancer.—"Lancet", 1976, N 7981, 364—365.
- Dwight R. W., Higgins G. A., Roswit B., Leveen H., Keehn R. Preoperative radiation and surgery for cancer of the sigmoid colon and rectum.—"Am. J. Surg.", 1972, 123, 1, 93—103.
- Falterman K. W., Hill Ch. B., Markey J. C., Fox J. W., Cohn I. Cancer of the colon, rectum and anus: a review of 2313 cases.—"Cancer", 1974, 34, 3, Suppl., 951—959.
- Franklin R., McAwain B. Carcinoma of the colon, rectum and anus.—"Ann. Surg.", 1970, 171, 6, 811—817.
- Garas J., Besbeas S., Evangelow G., Georgakas G., Kiparissiadis P., Chrisohoon M. Cancer of the rectum and anus. A review of 290 cases.—"Cancer", 1973, 26, 1, 23—27.
- Gilbertsen V. A. The earlier diagnosis of adenocarcinoma of the large intestine.—"Cancer", 1971, 27, 1, 143—149.
- Higgins G. A. Carcinoma of the rectum: preoperative radiation therapy as an adjunct to surgery.—"Dis. Colon a. Rectum", 1974, 17, 5, 598—601.
- Hight D., Kjartarnsson S., Barillas A. E. Importance of early diagnosis in the treatment of carcinoma of the colon and rectum.—"Am. J. Surg.", 1973, 125, 3, 304—307.
- Hug O. Strahlenbiologische Begründung, Methoden und Aussichten einer präoperativen Tumorbestrahlung. Präoperat. Tumorbestrahl. München, 1971, 115—127.
- Hyghes E., Milne P. Results of treatment of carcinoma of the rectum.—"Med. J. Austral.", 1972, 1, 2, 65—67.
- Jackson B. R. Contemporary Management of Rectal Cancer.—"Cancer" (Philad.), 1977, 40, 5, 2365—2374.
- Kempf P., Brückner R., Brünner H. Kombinationstherapie beim Rektumkarzinom.—"Therapiewoche", 1976, 26, 36, 5481—5488.
- Kligerman M., Urdaneta N., Knowlton A., Vidone R., Hartman P., Vera R. Preoperative irradiation of rectosigmoid carcinoma inducing its regional lymph nodes.—"Am. J. Roentgenol.", 1972, 114, 3, 498—503.

- Lynch H., Lynch J., Kraft C.* A new approach to cancer screening and education.—“Geriatrics”, 1973, 28, 5, 152—157.
- Marcial V. A.* Split-course radiation therapy project.—“Cancer”, 1972, 29, 6, 1463—1467.
- McSherry C. K., Cornell G. N., Glenn F.* Carcinoma of the colon and rectum.—“Ann. Surg.”, 1969, 169, 4, 502—509.
- Mecloren R. G.* Treatment of cancer of the rectum.—“Can. J. Surg.”, 1977, 20, 4, 307—308.
- Nakayama K., Yanagisawa S., Nabaya K., Tamiya T., Kobayashi S., Marino K.* Concentrated preoperative irradiation therapy.—“Arch. Surg.”, 1963, 87, 6, 1003—1013.
- Neubauer D. W.* Carcinoma of the colon and rectum National Cancer Conference, 1971.—“Ariz. Med.”, 1971, 28, 9, 678—679.
- Peloquin A. B.* Cancer of the colon and rectum: comparison of the results of the group of surgeons using different techniques.—“Can. J. Surg.”, 1973, 16, 1, 28—34.
- Peloquin A. B.* Results of standard surgical treatment of colon and rectal carcinomas.—“Can. J. Surg.”, 1978, 21, 1, 39—42.
- Potter J. F.* Preoperative irradiation and surgery for certain cancers.—“Cancer”, 1975, 35, 1, 84—90.
- Pujol H., Salassol Cl., Gary-Bobo J., Joyeux H.* La radiothérapie pré-opératoire des cancers du rectum, actualisation des résultats. A propos de 179 cas.—“Chirurgie”, 1978, 104, 7, 606—611.
- Quan S. H. Q.* A surgeon looks at radiotherapy in cancer of the colon and rectum.—“Cancer”, 1973, 31, 1, 1—5.
- Rider U. D.* Radiotherapy of colorectal cancer.—“Can. J. Surg.”, 1978, 21, 3, 215—218.
- Rodriguez-Antonez A., Chernak F. S., Jelden G., Hunter Th. W.* Preoperative irradiation of carcinoma of the rectum. Abstr. XI Inter. Cancer Congress. Florence, 20—26 October, 1974, 549.
- Stein J. J.* Preoperative radiation therapy for carcinoma of the rectum and rectosigmoid.—“Cancer”, 1971, 18, 1, 190—195.
- Stearns M. W., Deddish M. R., Quan S. H. Q.* Preoperative irradiation for cancer of the rectum and rectosigmoid.—“Dis. Colon. a. Rectum”, 1968, 11, 4, 281—284.
- Stewart H. L.* Geographic pathology of cancer of the colon and rectum.—“Cancer”, 1971, 28, 1, 25—28.
- Stevens K. R., Fletcher W. S., Allen C. V.* Anterior resection and primary anastomosis following high dose preoperative irradiation for adenocarcinoma of the recto-sigmoid.—“Cancer”, 1978, 41, 5, 2065—2071.
- Todd I. P.* Sphincter-preserving operations for rectal cancer.—“Can. J. Surg.”, 1978, 21, 1, 42—44.
- Wassif S. B.* A pilot study for the evaluation of a new regime of combined therapy for the radical treatment of marginally operable rectal (or colo-rectal) cancer.—“Europ. J. Cancer”, 1974, 10, 9, 615—619.
- Weiss O.* Proctological cancer detection: report of a survey on 1000 asymptomatic neuropsychiatric patients.—“Am. J. Proctol.”, 1972, 23, 4, 296—310.

СОДЕРЖАНИЕ

	ОТ АВТОРА	3
1 раздел	КЛИНИЧЕСКИЕ ПРОЯВЛЕНИЯ РАКА ПРЯМОЙ КИШКИ И МЕТОДЫ ЕГО РАСПОЗНАВАНИЯ	6
2 раздел	МЕТОДИКИ ОПРЕДЕЛЕНИЯ ТИПА РОСТА ОПУХОЛИ И СТЕПЕНИ ЕЕ РАСПРОСТРАНЕНИЯ	16
3 раздел	СОВРЕМЕННОЕ СОСТОЯНИЕ ДИАГНОСТИКИ РАКА ПРЯМОЙ КИШКИ И ПУТИ ЕЕ УЛУЧШЕНИЯ	37
4 раздел	ЭФФЕКТИВНОСТЬ ХИРУРГИЧЕСКОГО ЛЕЧЕНИЯ РАКА ПРЯМОЙ КИШКИ	47
5 раздел	РАСШИРЕННЫЕ И КОМБИНИРОВАННЫЕ ОПЕРАЦИИ	65
6 раздел	КОМБИНИРОВАННОЕ ЛЕЧЕНИЕ С ПРИМЕНЕНИЕМ ИНТЕНСИВНОГО ПРЕДОПЕРАЦИОННОГО ОБЛУЧЕНИЯ	101
	СПИСОК РЕКОМЕНДУЕМОЙ ЛИТЕРАТУРЫ	160

~~156664~~



МАРИЯ АФАНАСЬЕВНА ЗЫБИНА

**ДИАГНОСТИКА И ЛЕЧЕНИЕ РАКА
ПРЯМОЙ КИШКИ**

РЕДАКТОР

И. М. ГРУБРИНА

ОФОРМЛЕНИЕ ХУДОЖНИКА

Н. Я. КОВАЛЕНКО

ХУДОЖЕСТВЕННЫЙ РЕДАКТОР

Н. Ф. КОРМЫЛО

ТЕХНИЧЕСКИЙ РЕДАКТОР

Е. Г. ВОЛЬВАХ

КОРРЕКТОРЫ

Л. П. КОЗИНЕЦ

Е. Я. КОТЛЯР

Информ. бланк № 1736

Сдано в набор 18.06.79. Подп. к печ. 21.02.80. БФ 07541.
Формат 84×108^{1/2}. Бумага тип. № 1. Гарн. лит. Печ. выс.
Усл.-печ. л. 8,82+1,26 вкл.=10,08. Уч.-изд. л. 10,49. Ти-
раж 10 000 экз. Зак. № 9—1469. Цена 95 к.
Издательство «Здоров'я». 252021, Киев-21, ул. Кирова, 7.
Головное предприятие республиканского производствен-
ного объединения «Полиграфкинг» Госкомиздата УССР,
252057, Киев-57, ул. Довженко, 3.

Зыбина М. А.

Диагностика и лечение рака прямой кишки.—

З—96 Киев: Здоров'я, 1980.— 168 с. ил., 0,85 л. ил.

В книге изложены современные клинко-лабораторные и рентгено-радиологические методики исследования, позволяющие распознавать рак прямой кишки и степень его распространения еще до операции, что имеет важное значение для выбора наиболее рационального объема оперативного вмешательства. Представлены виды комбинированного лечения рака прямой кишки с применением интенсивного и интенсивно-расщепленного предоперационного облучения, а также методики операций повышенного радикализма.

3 $\frac{51300-044}{M209(04)-80}$ 46. 80. 4116000000

ББК 55 6
617.3