Q.Qosimov, Z.K.Norboyev

BOLALAR OTORINO-LARINGOLOGIYASI

Darslik

O'ZBEKISTON RESPUBLIKASI OLIY VA O'RTA MAXSUS TA`LIM VAZIRLIGI

O'ZBEKISTON RESPUBLIKASI SOG'LIQNI SAQLASH VAZIRLIGI

Q.Qosimov, Z.K.Norboyev

BOLALAR OTORINOLARINGOLOGIYASI

(Otorinolaringologiya fanidan tibbiyot oliy o'quv yurtlarining 4-5- kurs talabalari, klinik-ordinatorlari magistrlar va shifokorlari uchun darslik)

Davolash ishi - 5510100
Kasbiy ta`lim - 5111000
Pediatriya - 5510200
Ta`lim yo'nalishlari uchun

Andijon – 2022

Tuzuvchilar:

Q.Qosimov-Andijon davlat tibbiyot instituti "Otorinolaringologiya kafedrasi" мудири, t.f.d, professor.

Z.K.Norboyev - Andijon davlat tibbiyot instituti "Otorinolaringologiya kafedrasi" dotsenti,t.f.n.

Taqrizchilar:

SH.H. Bakiyeva - Toshkent tibbiyot akademiyasi "Otorino-larinolaringologiya ва стоматология" kafedrasi professori, t.f.d.

A.F.Daliyev- Bolalar kop tarmoqli tibbiyot markazi Lor bulimi mudiri , t.f.d, dosent

Ushbu darslikda bolalarda quloq, tomoq va burun a'zolarini o'ziga xos klinik anatomiyasi, fiziologiyasi, ularni tekshirish usullari va kasalliklari ularda o'ziga xosligi xaqida ma'lumotlar berilgan. Xar bir bo'limi tegishli rasmlar va jadvallar bilan boyitilgan. O'quvchilarni bilim saviyasini aniqlash maqsadida nazorat test savolari va vaziyat masalalari keltirilgan. 5510200-Pediatriya yo'nalishi bo'yicha, tibbiyot oliy o'quv yurtlari bakalavriat ta'lim tizimida "Bolalar otorinolaringologiyasi" fanidan taxsil olayotgan talabalar uchun darslik sifatida tavsiya etiladi.

O'QUV ADABIYOTINING NASHR RUXSATNOMASI

O'zbekiston Respublikasi Oliy va o'rta maxsus ta'lim vazirligining 2022 yil "19" iyul dagi "233" -sonli buyrug'iga asosan

Q.Qosimov, Z.K.Narbayev
(mualliflning familiyasi, ismi-sharifi)

5510100 - Davolash ishi, 5510200 - Pediatriya ishi

(ta'lim yo'nalishi (mutaxassisligi))

ning

talabalari (o'quvchilari) uchun tavsiya etilgan

Bolalar otorinolaringologiyasi nomli darsligi
(o'quv adabiyotining nomi va turi: darslik, o'quv qo'llanma)

ga

O'zbekiston Respublikasi Vazirlar Mahkamasi tomonidan litsenziya berilgan nashriyotlarda nashr etishga ruxsat berildi.

Vazir _____ A.Toshkulov
(imzo)

M.O'.

Ro'yxatga olish raqami

233-1115

MUNDARIJA

KIRISH SO'ZI

O'zbekiston Respublikasi mustaqillikka erishgandan so'ng o'zbek tiliga davlat tili maqomi berildi. SHundan kelib chiqqan xolda, barcha soxada ish yuritish o'zbek tilida olib borilmoqda. Tibbiyot soxasida xam zamon talabiga javob beradigan yangi o'quv adabiyotlari yaratilishiga extiyoj tug'ildi. Xozirgi kungacha respublikamizni tibbiyot insitutlarini talabalarini otorinolaringologiya fani bo'yicha o'qitishda asosan Rossiya olimlari tomonidan yaratilgan adabiyotlardan foydalanib kelinmoqda. Otorinolaringologiyadan dastlabki o'zbek tilida o'quv adabiyoti prof.A.I.Mo'minov (1994) "Quloq, tomoq va burun kasalliklari» va A.N.Dadamuxamedov, M.Mirzarasulovlar (1999) «Bolalar otorinolaringologiyasi», xamda S.A.Xasanov, N.X.Voxidovlar tomonidan "Quloq,burun,xalqum va xiqildoq kasalliklari" (2011) darsliklari yaratilgan va o'quv jarayoniga tadbiq etilgan. Bu adabiyotlar o'z vaqtida o'quvchilar tomonidan mamnuniyat bilan qabul qilingan. Bu nashrlardan so'ng o'tgan davrlarda LOR ahzolarini tekshirish, tashxis qo'yish va davolash masalalarida bir qancha yangiliklar paydo bo'ldi. O'qitishni yangi texnologiyalari yaratildi,kasalliklarni o'rganishda zamonaviy nazariyalar va amaliyotlar paydo bo'ldi,shuning uchun xam otorinolaringologiyadan yangi o'quv adabiyotini yaratilishiga extiyoj tug'ildi.

1996 yili davlatimizda ish yuritishni lotin alifbosiga olib borishga o'tilgandan so'ng, respublika miqyosida davlat idoralari qatorida, boshlang'ich va o'rta maktab,kasb-xunar kolejlari va oliy o'quv yurtlarida ishlar lotin alifbosida olib borilmoqda. O'z-o'zidan mahlumki, xozirgi kunda tezlik bilan lotin alifbosida o'quv adabiyotlarini yaratib, o'quvchilar ehtiboriga xavola etish zarur.

O'z-o'zidan savol tug'iladi quyidagi darslikni yozilib nashr etishga qanday zaruriyat tug'ildi?

Birinchidan otorinolarigologiyadan o'quv adabiyotlarini davlat tilida chop etilganligiga ancha vaqt o'tganligi.

Ikkinchidan xar 3-4 yilda tibbiyotda mahlumotlar 20% yangilanib turishligini xisobga olindi.

Uchinchidan oxirgi yillarda LOR azolarini bahzi bir kasalliklarini sabablarini aniqlashda, klinik kechishini o'rganishda,tasxishlashda zamonaviy asbob-anjomlar qo'llanilayotganligi va davolash masalalarida bir qancha,yangi dori moddalarini amaliyotga tatdbiq qilindi. Bunday o'zgarishlar Menher kasalligi, otoskleroz, ekssudatli o'rta otit, surunkali tonzillit, o'tkir laringotraxeitni davolash, LOR ahzolarda SPID kaslligidagi o'zgarishlar xamda ularni davolashga oiddir.

Surunkali yiringli o'rta otit, adgeziv otit, rinosinusitlar, burun polipini davolashda yangicha yondoshish paydo bo'ldi.

Otorinolaringologik bemorlarga tashxis qo'yish va davolashda yangi endoskopik mikroxirurgiya yo'lga qo'yildi. Bular xaqidagi mahlumotlar xam kitobni tegishli saxifalarida keng yoritildi. Tashxisda YaMR, komphyuter tomograf keng qo'llanilayotganligi, davolash amaliyotida turli fizik tahsirlar, krio davolash, ulhtratovush, magnit maydoni orqali tahsir etish, lazer davolar xaqida mahlumot berilgan.

To'rtinchidan kitobni LOR ahzolari anatomiyasiga bag'ishlangan

bo'limlarda,klinik tashxislashda 2007 yili O'bekiston olimlari tomonidan chop etilgan xalqaro anatomik terminologiyadan foydalanilgan bu esa talabalar tomonidan o'zlashtirish jarayonini ancha yengillashtiradi.

Beshinchidan LOR ahzolarini fiziologiyasi masalasi bo'limiga zamonaviy fan yangiliklari natijalarini kiritish bilan boyitildi.

Oltinchidan kitobda kelitirlgan rasm va suratlarni asosiy qismini o'zimizni kuzatishlarimiz natijalari bilan boyitilgan.

Ettinchidan LOR kasalliklarni bartaraf etishni asosiy yo'nalishi uni oldini olish va surunkali ko'rinishiga o'tganda dispanser nazoratiga olish xaqidagi mahlumotlar batafsil yoritildi.

Sakkizinchidan asr vabosi xisoblangan SPID, uni LOR ahzolariga bergan asoratlari xaqida mahlumotlar kitobni aloxida bo'limida berilgan.

To'qqizinchidan xar bir bo'lim oxirida, shu bo'limga tegishli bemorlarni kasallik tarixidan misollar keltirilgan va test savollari va vaziyat masalalari berilgan. Bu esa o'quvchilarni o'tilgan darslar bo'yicha mavzuni qanday darajada o'zlashtirishga erishganligini aniqlashda yordam beradi.

O'ninchidan darslikda o'quvchilarga nafaqat tibbiy bilim berishga xarakat qilindi, balki ularga tibbiy madaniyat xaqida xam tushuntirish berishga xarakat qilindi.

O'n birinchidan ushbu yaratilgan o'quv adabiyotida LOR kafedrasi xodimlarini 52 yillik to'plagan tajribalari, kuzatishlari mualliflarni shaxsiy fikr muloxazalari natijalari xam aks ettirilgan.

Yuqorida keltirilgan mahlumotlarga asoslangan xolda ushbu darslikni yozib chop etishga xarakat qildik.

O'quv adabiyotini yaratishda ayrim kamchiliklar, xatoliklar, qarama-qarshi fikrlardan xoli bo'lmadi. SHuning uchun xam o'quvchilar tomonidan bildirilgan fikr muloxazalar va takliflar mualliflar tomonidan mamnuniyat bilan qabul qilinadi.

T.f.d. professor Q.Q.Qosimov

OTORINOLARINGOLOGIYA FANNINI MAQSADI VA MOXIYATI, TIBBIYOTDA TUTGAN O'RNI, RIVOJLANISH TARIXI.

Otorinolaringologiya fani tibbiyotni maxsus bo'limi xisoblanib quloq,tomoq va burunni klinik anatomiyasi,mofologiyasi,fiziologiyasi va kasalliklarini o'rganish,oldini olish va davolash masalalari bilan shug'ullanadi. Otorinolaringologiya tibbiyotni barcha soxalari bilan chambar-chas bog'lanib rivojlanadi.Tibbiyot soxasida murojat qilayotgan bemorlarni 30% ni LOR bemorlar tashkil qiladi, ularni 60% esa bolalardir. LOR soxasi tibbiyotni boshqa bo'limlariga qaraganda ancha yosh yo'nalish bo'lishiga qaramay rivojlanish pog'onasida jadallik bilan oldinga bormoqda.

Otorinolaringologiya fanini rivojlanish yo'llari va uning boshqa klinik fanlar orasida tutgan o'rni

Otorinolaringologiya klinik ta'limot bo'lib, lotincha so'zdan olingan (otos - quloq, rhinos - burun, larungos - tomoq).

Otorinolaringologiya - quloq, burun, tomoq ahzolarini, ularni tuzilishi, vazifalari yahni eshitish, xid sezish va nutq xosil bo'lishini, shuningdek quloq, burun, tomoq kasalliklarini, ularning boshqa ahzolar bilan chambarchas bog'liqligini o'rgatuvchi fandir.

Otorinoloringologiyani - hozirgi kundagi vazifasi quloq, burun, tomoq kasalliklarini oldini olish, ularni erta aniqlash, davolash, shuning bilan birgalikda eshitish, muvozanat va xid bilish analizatorlarni xolati va uzgarishi darajasini ham aniqlashdan iboratdir. Quloq, burun, halqum va hiqildoq butun bir organizmning bir qismi hisoblanib, markaziy nerv sistemasi tomonidan boshqarilib turiladi. Bu ahzolar kasalliklarini butun organizmdan ajratib olib o'rganish va davolash maqsadga muofiq emasligi bo'lgani kabi, boshqa ahzolarni ham LOR ahzolaridan ajratib davolash foydasizdir.

I.P.Pavlov ta'limotiga asosan analizatorlar periferik (quyi) qismidan toki bosh miya yarim sharlar (markaz) po'stlog'igacha butun bir tizimni (sistemani) tashkil qiladi.

Eshitish va muvozanat analizatorlarning quyi (periferik) qabul qiluvchi markazini retseptorlari ichki quloqda joylashgan. Xid sezish analizatorlariniki esa burunda joylashgan. Bu analizatorlarning markaziy qismi bosh miya yarim sharlari po'stlogida joylashgan.

Quloq va yuqori nafas yo'llarini tuzilishi, vazifasi, kasalliklari xakidagi dastlabki mahlumotlarni yaratilishida, Gippokrat (460-377) keyinchalik TSelg's (I asr), Galen (I-II asr) ishlari axamiyatlidir.

O'rta asrning yirik, mashxur entseklopedist -olimi Abu Ali Ibn Sino (980-1057) o'zini «Tib qonunlari» nomli kitobida: quloq, burun va tomoq, og'iz bo'shlig'i, tish kasalliklariga katta bo'limini bagishlagan. Bo'limda karlik, quloqda paydo bo'ladigan shovqin, bosh aylanishi, nutqda nafas olishning axamiyati kabi mahlumotlar batafsil yoritib berilgan.

XVI asrning yirik olimlaridan A.Vezaliy (1510-1534y.) quloq

bo'limlarini tuzilishi va ularni vazifasi xaqida o'z asarlarida keng mahlumot bergan.

Evstaxiy (1540-1574y) eshitish nayi tuzilishi va uni eshitish jarayonidagi o'rni to'g'risida yozgan.

Falopiy (1523-1562y) yuz nervi kanali, quloq labirinti, nog'ora bo'shlig'i to'grisida mahlumotlarga katta axamiyat bergan.

A. Valg'salg'v (1666-1723)o'zini «Odam qulog'ini tuzilishi» nomli kitobida (1704) quloqning anatomik va patologoanatomik tuzilishlari xaqida yozgan. U amaliyotda o'rta quloqqa burun-halqum orqali xavo yuborish usulini kashf etdi. Bu usul xozirgi vaktda amaliyotda keng qo'llanilmoqda.

LOR mutaxassisligini faoliyati va uni vazifalari keng yoritilib berilgan.

CHex olimi Purking'e (1820) bosh aylanishi bilan nistagmni bir-biriga bog'likligini aniqladi. Fluran (1842) quloq labirintini, yorib yarim oysimon kanallarni faoliyatini buzilishi bilan tana xolatini buzilishi orasidagi bog'likligini isbotladi.

U chig'anoqni eshitish apparatiga tegishligini, yarim oysimon kanallarni esa muvozanat apparatga tegishli ekanligini ko'rsatib berdi. Bunga o'shash bir qancha mahlumotlarni umumiy qonuniyatlariga suyangan xolda ichki quloq yarim oysimon kanallarining vazifalari to'g'risidagi nazariyani Evalg'd yaratdi (Evalg'd konuni). Italiya olimi Korti (1822-1876) chig'anoqni tuzilishini o'rganib chiqdi, uni eshitish jarayonidagi o'rnini ko'rsatib berdi, shuning uchun xam chig'anoqni bu qismini Kortiev ahzosi deb nomlanadi. Gelg'mgolg'ts (1821-1894) o'z tekshirishlariga asoslanib eshitish nazariyasini yaratdi.

A.Polittser (1885-1920) - Garbiy Yevropada otorinolaringologiyani asoschilaridan biri bo'lib, ilmiy ishlari quloq kasalliklarini o'rganishga, jarroxlik usullarni kengaytirishga asoslangan.

XIX asrning ikkinchi yarmidan otorinolaringologiya tibbiyot fanlari orasidan aloxida fan bo'lib ajralib chiqdi.

Nemis vrachi Gofman LOR ahzolarini tekshirish uchun o'rtasida kichkina yumalok teshik bor oynak kashf qilib, shu oynakdan qaytgan yoruglik nurini LOR ahzolarini ko'rishni taklif etgan.

Bu ichi yassi oynak boshning peshona qismiga, teshigi esa chap ko'z soxasiga to'g'rilanib maxkamlanadi va «peshona reflektori» deb ataladi.

Muzika o'qituvchisi, professor Manuelg' Garsiya (1804-1904) 1854 yili bilvosita laringoskopiya uchun "xiqildoq oynasi" usulini ixtiro qildi.

K. A. Rauxfus birinchi bo'lib subxordal laringitni (soxta bo'g'ma) klinik ko'rinishini yozdi. U dunyoda birinchi bo'lib (1861y) laringoskopiyaga asoslangan xolda traxeotomiya qildi va xiqildok o'smasini oldi.

Rossiyada birinchi bo'lib N. V. Sklifosovskiy (1836-1904) xiqildoqni yarim rezektsiyasini bajardi. Venalik xirurg Bilg'rot 1875 yili xiqildoqni to'la eksterpatsiyasini qildi. Rus olimi V. N. Nikitin (1850-1921) adenoidni klinik kechishini,uni tashxisi va jarroxlik muolajasini ishlab chiqdi.

Germaniyalik otolog G. SHvartse (1837-1910) so'rg'ichsimon o'simtani oddiy trepanatsiyasini taklif etdi.

XIX asrning ikkinchi yarmida otorinolaringologiya fanini rivojlanishiga munosib xissa qo'shgan g'arbning buyuk otorinolaringologlari Betsolg'd (Myung'xena) uning shogirdi Denker, otolog SHvartse (Galleda), SHtake

(Erfurtda), Killian (Freybergda), TSaufalg' (Pragada) va boshkalar xisoblangan.

N. P. Simanovskiy (1854-1922) Rossiyada birinchi marotaba 1892 y. quloq, burun va tomoq kasaliklarini birlashgan klinikasini tashkil qildi.

Kelgusida otorinolaringologiyani ravnaqida uning shogirdlari V. I. Voyachek, M. F. TSitovich, N. V. Belogolov, N. M. Aspisovlar xam salmoqli ishlar olib bordilar.

Professor,L.T.Levinni (1869-1944) «Quloqning xirurgik kasalliklari» nomli qo'lyozmasi xozirgi vaqtgacha LOR mutaxassislariga eng kerakli qo'llanmalardan biri bo'lib xisoblanmokda.

Akademik,Soldatov Igorg' Borisovich (1923) ilmiy izlanishlari quloq patologiyasiga bag'ishlangan, «Meyordagi (normadagi) bodomcha bezlarini nerv apparati», "Quloq kasalligida quloq shovqini», kabi to'plamlar va "Otorinolaringologiyadan qo'llanma" yaratdi.

Professor Andrey Gavrilovich Lixachyov (1899-1985) «Quloq, burun va tomoq kasalliklari» darsligi, «Burun halqum rakining klinikasi», «Surunkali allergik rinosinusitlar» va boshqa monogarfiyalar muallifidir

Akademik, Preobrajenskiy Boris Sergeevich (1892-1970) - 1941 yildan umrini oxirigacha u Moskva Tibbiy oliygoxi LOR kafedra mudiri lavozimida ishladi. Uning «Angina», «Surunkali tonzillit», «Kar va soqovlik», «Rinoxirurgiyaning rivojlanish tarixi», «Quloq, burun va tomoq kasalliklari» to'plamlari mahlum.

Uning shogirdi V. T. Palg'chun 1972 yildan kafedrani boshkardi. V. T.Palg'chun (1980) «Quloq, burun va tomoq kasalliklari» nomli darslikni muallifi.

O'zbekistonda ilmiy kadrlar tayyorlashda Akademik B. S. Preobrajenskiy, professor L. B. Daynyak, xizmat ko'rsatgan fan arbobi I. I. Patapovlarni ulkan xizmatlarini aloxida ko'rsatish mumkin.

O'ZBEKISTONDA OTORINOLARINGOLOGIYa RIVOJLANISH TARIXI

O'zbekistonda birinchi bo'lib 1918 yilda Toshkentning eski shaxridagi kasalxona qoshida A.M. Juravlev tomonidan 25 o'rinli ko'z va LOR kasalliklari uchun bo'lim ochilgan. O'rta Osiyo Universiteti qoshida tibbiyot fakulg'teti ochilish munosabati bilan Toshkentning xarbiy gospitalida LOR kafedrasi tashkil qilinadi va uning birinchi mudiri etib Maskvadan kelgan professor S.F. SHteyn tayinlanadi. S.F. SHteyn tashkiliy ishlar bilan shug'ullandi va uzoq ishlamasdan sog'ligi yomonlashganligi tufayli Yessentuki shaxriga ketib qoladi.

1922 yilda kafedra mudiri etib S.F.Kaplan tayinlanadi. SHu davrda Respublikada LOR xizmatini rivojlantirish uchun vrachlardan I.B.Blyum, N.A.Novikov, V.I. Suravetskiy, I.M. Rozenfelg'd, A.A. Migrinskayalar katta xizmat qildilar.

1925 yilda O'rta osiyo otorinolaringologlar ilmiy jamiyati tuzildi va uning birinchi raisi etib S.P. Kaplan saylandi.

1927 yilda LOR kafedrasi mudiri etib dotsent I.M. Ruzenfelg'd saylanadi.

1930-1937 yillar kafedrani professor S.G. Borjim boshqaradi. Bu davrni kafedrani rivojlanish davri deb atash mumkin, chunki kafedrada quloq, tomoq va

burun kasalliklarini jarroxlik yo'li bilan davolashni yangi usullari ishlab chiqildi va tashxis ishlari yaxshi yo'lga qo'yildi.

1939-1945 yillarda Toshkent tibbiyot institutining LOR kafedrasini professor V.P. CHikurin boshqardi. Bu davrda LOR kasalliklarini konservativ usulda davolash ishlariga kata ehtibor qaratildi.

1945-1955 yillari kafedrani professor S.I.SHumskiy raxbarligida boshqarildi va shu davrda 6 ta nomzodlik dissertatsiyalari yoqlandi. S.I SHumskiy ko'pgina maxalliy millat vrachlarini ishga jalb qildi (S.A. Agzamov, R.A. Xamraeva, A.G. Ganiev, K.D. Mirazizov, R.N. Kayumova, A.U. Usmanova va boshqalar).

Laskov Izrail Yulg'evich (1897-1968) professor 1955-1968 yillarda Toshkent tibbiyot instituti LOR kafedrasini boshqardi. O'zini ish faoliyatida xikildoqning surunkali qisilishlarda protez dilyatatorlar yordamida davolash usulini yo'lga qo'ydi.

Mirazizov Qo'chkor Juraevich (1925-2011) professor. O'zbekistonda xizmat ko'rsatgan fan arbobi. Toshkent davlat tibbiyot instituti LOR kafedrasi (1969-1998) mudiri, oddiy assistentlikdan kafedra mudiri darajasigacha bo'lgan yo'lni bosib o'tdi va 1998 yilgacha kafedra mudiri lavozimida ishladi. Ilmiy izlanishlari otogen bosh miya asoratlari tashxisi va davolash yo'llari, LOR kasalliklari rivojlanishini oldini olish xamda ularni tashxisi masalalariga bagishlangan.Q.J.Mirazizov raxbarligi ostida 40 dan ortiq fan doktorlari va fan nomzodlari tayyorlangan.Vatanimizda otorinolaringologiya fanini rivojlanishini asoschilaridan biri xisoblanadi.

Kafedrani (1997-2005)yillar professor Xodjaeva Qunduz Asadullaevna boshqardi, bu davrda kafedra LOR kasalliklarini tashxisi va davolash ishlarida yangi texnologiyalarni amaliyotga kiritish bo'yicha ulkan ishlarini amalga oshirdilar."Amaliy otorinolaringologiya" o'quv qo'llanmasi muallifi.Q.A.Xodjaeva raxbarligida 2 ta fan doktori va 12 ta fan nomzodlari tayyorlangan. Kafedrada Vatanimizga yuqori malakali ilmiy va amaliy xodimlar tayyorlashda xaqiqiy LOR maktabi yaratildi.

Mo'minov Akram Ibragimovich (1937-2001) professor, o'zbekistonda xizmat ko'rsatgan fan arbobi. 1976 yildan II-Toshkent davlat tibbiyot instituti otorinolaringologiya kafedrasi mudiri bir vaqitni o'zida shu instituni o'quv ishlari bo'yicha prorektori lavozimida ishladi. 1989 yildan yangi tashkil qilingan Buxoro tibbiyot instituti LOR kafedrasi mudiri va shu bilan birga institut rektori lavozimida ishladi. 1994 yildan Samarqand Davlat tibbiyot instituti rektori etib tayinlandi. Ilmiy ishlari burun va burun yon bo'shliqlari kasalliklari va ularni o'pka kasalliklariga aloqadorligi, surunkali tonzillit, quloqning yiringli kasalliklarida, aloxida surdologik xizmatni tashkil kilishga, kasbiy kasalliklar muammolariga bag'ishlangan. Quloq, tomoq va burun kasalliklari bo'yicha talabalar uchun o'quv adabiyoti muallifi xisoblanadi, bundan tashqari bir necha ilmiy monografiyalar yaratgan, xamda 40 ortik ilmiy kadrlar tayyorlagan.

Xakimov Abdumalik Maxmudovich (1941 y.) tibbiyot fanlari doktori,professor 1992 yildan avval ikkinchi TOSHMI Lor kafedrasi,so'ngra tibbiyot akademiyasi Lor kafedrasini mudiri lavozimida faoliyat ko'rsatgan. Ilmiy yo'nalishi neyrosensor karlik muammolariga bag'ishlangan.2000 yildan Respublikada otorinolaringologlar jamiyatini raisi,barcha o'tkazilgan otorinolaringologlar shezdini asosiy tashkilotchilaridan xisoblanadi."Sog'liqni saqlash ahlochisi" nishoni bilan taqdirlangan. 300 dan ortiq ilmiy ishlar muallifi, 2ta fan doktori va 12 ta fan nomzodlari tayyorlagan. Respublikamizda otorinolaringologiya xizmatini rivojlanishida ulkan xizmat qilgan olim sifatida xurmatga sazavordir.

Tibbiyot akademiyasini 2011 yildan boshlab,tibbiyot fanlari doktori,professor SHayxova Xolida Erkinovna (1954 y.) boshqarmoqda. Kafedrada professor X.E.SHayxovadan tashqari 8 nafar tibbiyot fanlari doktori professorlar faoliyat ko'rsatmoqda.Professor X.E. SHayxovani ilmiy yo'nalishi yuqori nafas yo'llari va o'rta quloqni yiringli yallig'lanish muammolarini xal qilish masalalariga bag'ishlanagn, 200 ortiq ilmiy ishlar muallifi,bir qancha ilmiy xodimlarga raxbarlik qilgan.Kafedrada kelajagi porloq professor X.M.Matquliev faoliyat ko'rsatmoqda. Olimni ilmiy yo'nalishi rekonstrktiv plastik va eshitish zaifligini sabablarini aniqlash va ularni bartaraf etish muammolariga bog'ishlangan.100 ortiq ilmiy ishlar muallifi.

1930 yilda Samarqand tibbiyot instituti ochildi va LOR kafedra tashkil etildi va mudiri etib professor Gamayunov Semen Fedorovich (1896-1931) tayinladi. S.F.Gamayunovni ilmiy ishlari yuqori nafas yo'llari kasalliklariga bag'ishlangan.

1939 yildan 1950 yilgacha Samarqand tibbiyot instituti LOR kafedrasini professor Savelg'ev Aleksandr Vasilg'evich (1898-1985) boshqardi. Ilmiy ishlari quloqni yiringli kasalliklirini konservativ davolash ishlariga bag'ishlangan.

Lurg'e Miron Samoylovich (1894-1967) professor, 1951-1956 yillarda Samarqand tibbiyot instituti LOR kafedra mudiri bo'lib ishladi. M. S. Lurg'e va Bolotina B. M. bilan birgalikda 1938 yili xiqildok kasalligini yangi klinik shaklini yaniy -«noksimon chuqurcha anginasi»ni to'liq klinik ko'rinishini yozdi. Dunyoda birinchi marta tonzilyar patologiyani o'rganish bo'yicha (eksperimental) tajriba ishlarni olib bordi.

Buev Petr Dmitrievich (1899- 1967y.) professor, Samarqand tibbiyot institutining LOR kafedrasi mudiri bo'lib 1956-1957 yilgacha ishladi. Ilmiy ishlari xiqildoqni limfatik tizimini o'rganishga va xiqildoq qismlarida bo'ladigan o'zgarishlarga bag'ishlangan.

CHengeri Stanislav Kazimirovich (1893 y.) dotsent. Samarqand tibbiyot instituti LOR kafedrasini 1957-1964 yilgacha boshqargan. Ilmiy ishlari quloqda surunkali yallig'lanish kasalliklari va uni oldini olish masalariga bag'ishlangan.

Sadrieva R. V. professor (1918 y.) Samarqand tibbiyot institutining LOR kafedrasi mudiri bo'lib 1965 yildan 1970 yilgacha ishladi. Ilmiy ishlari yuqori nafas yo'llari kasb kasalliklarini aniqlash va ularni davolash masalalariga bag'ishlangan.

Gorchakov Veniamin Andreevich (1917 y.) professor Samarqand tibbiyot instituti LOR kafedrasini 1970-1981 yillarda boshqardi. Ilmiy ishlari surunkali tonzillit muammolariga, surunkali tonzillitni zardob yuborib davolash, uni oldini olish masalalariga bag'ishlangan.

Nasritdinov Taxsin Xamidovich (1944 - 2008) professor. Samarkand tibbiyot instituti LOR kafedrasini 1982 yilda boshqargan. Ilmiy izlanishlari xiqildok o'smalarini davolash masalasiga bag'ishlangan. 150 dan ortiq ilmiy ishlar muallifi,6 nafar fan nomzodlari tayyorlagan.

Professor Lutfullaev Umrullo Lutfullaevich (1943 y.) xozirgi kunda Samarqand tibbiyot institutini LOR kafedrasini boshqarmoqda.Qobiliyatli va ilmiy saloxiyati yuqori bo'lgan mutaxassislardan xisoblanadi.Asosiy ilmiy yo'nalishi LOR ahzolarini o'smalari mavzusiga bag'ishlangan. Olimini shu kundagi faoliyati,yosh iqtidorli ilmiy xodimlarni tayyorlashga qaratilgan.

Tibbiyot institutlari ichida yosh xisoblangan (1989) Buxoro tibbiyot instituti LOR kafedrasini professor A.I.Mo'minovdan so'ng yosh, kelajagi porloq,ilmiy saloxiyati yuqori bo'lgan Voxidov Nuritdin Xikmatovich (1952 y.) boshqarmoqda.Ilmiy yo'nalishi issiq iqlim sharoitida yuqori nafas yo'llari kasalliklarini o'rganish va davolash masalalariga bag'ishlangan.

Toshkent tibbiyot malaka oshirish instituti tashkil etilishi bilan birga LOR kafedrasi xam tashkil qilindi.

Drennova Kapitolina Alekssevna (1896-1962) professor, 1948 yildan 1962 yilgacha vrachlar malakasini oshirish instituti LOR kafedrasi birinchi mudirasi bo'lib ishlagan. Ilmiy izlanishlari yuqori nafas yo'llari retikulo-endotelial tizimi ish faoliyatini o'rganish, halqum va xiqildoqning ximoya vazifalarini aniqlashga bag'ishlangan.

Ladijinskaya Esfirg' Abramovna (1905-1985) professor. 1963-1970 yillarda Toshkent vrachlar malakasini oshirish instituti LOR kafedrasi mudirasi, ilmiy ishlari o'rta va ichki quloq kasalliklariga va 8-juft nervining o'tkazuvchi yo'llari va uni markaziy nerv sistemasiga bog'liqlik vazifalarini o'rganishga bag'ishlangan.

Ibragimov Gayrat Tulanovich (1929-1995) professor. 1971-1995 yillarda Toshkent vrachlar malakasini oshirish instituti LOR kafedrasi mudiri bo'lib faoliyat ko'rsatdi. Ilmiy ishlari surunkali epitimpanitlarni konservativ (dori-darmon bilan) davolash va xiqildoq o'smalari tashxisiga bag'ishlangan. Vatanimizga otorinolaringologiya soxasi bo'yicha bir qancha ilmiy va amaliy kadrlar tayyorlashda xizmatlari katta bo'lgan.

Kafedrani 2005 yildan beri professor K.J.Jabborov boshqarib kelmoqda.Olimni ilmiy yo'nalishi o'smirlar LOR ahzolari kasalliklarini tasxishlash,davolash va oldini olish masalalariga bag'ishlangan.Olim bir qancha mahsulyatli mahmuriy va tashkiliy ishlarda faoliyat ko'rsatgan. 1990-1993 yillarda O'zR SSV qoshida bosh otorinolaringolog lavozimida,1993-95 yillari Xorazm viloyati SSB boshlig'i,1996-99 yillari ToshDapvTI Urganch filiali dekani kabi lavozimlarida faoliyat ko'rsatgan.Xozirgi kunda kafedra mudirligi bilan birgalikda jarroxlik fakulg'tetida dekan lavozimida ishlab kelmoqda.

Xozirgi kunda kafedrada yosh, ilmiy saloxiyati yuqori bo'lgan,tibbiyot fanlari doktori,professor S.S.Arifov faoliyat ko'rsatmoqda.Olimni ilmiy yo'nalishi quloqning yiringli kasalliklari muammolariga bag'ishlangan.200 dan ortiq ilmiy maqolalar muallifidir.Respublikada birinchilardan bo'lib eshituv analizatorlarini zaifligida ichki quloqqa eshituv apparatlarini o'rnatish usulini amaliyotga tatdbiq qildi.Otorinolaringologiya soxasida vatanimizga bir qancha ilmiy xodimlar tayyorlab berdi.

Andijon Davlat tibbiyot institutida 1959 yilda LOR kafedrasi tashkil etildi. Kafedrani tashkil etish va boshkarishda Aryutunova Yelena Artemovnani xizmatlari katta. Kafedrani tashkillash davrida dastlab professor Lurg'e S. M. boshqardi.

Gordienko Semen Mefodg'evich (1904-1976) dotsent. Andijon Davlat tibbiyot instituti LOR kafedrasi mudiri. Leningrad xarbiy tibbiyot Akademiyasi xodimi, Akademik Voyachek V. I. raxbarligida ishlagan. Ilmiy ishlari surunkali tonzillitlarni tashxisi va davolash, eshituv analizatorlariga shovqin va vibratsiya (tebranish) tahsirini o'rganishga bag'ishlangan.

Alimov Akram Inoyatovich (1937) professor. 1968-2008 yillar Andijon Davlat Tibbiyot instituti LOR kafedrasi mudiri. 1975-1978 yillar va 1987-1994 yillarda davolash ishlari bo'yicha prorektor. Ilmiy ishlari xiqildoqning o'tkir va surunkali yallig'lanish kasalliklariga bagishlangan. Surunkali laringitlarda va xiqildoq shishida uzuksimon simptomni yozgan. Antrumni ochish yo'llari, surunkali o'rta quloqning va eshituv nayining kasalliklarida kontrastli rentgenodiagnostikani takomillashtirgan.

Kafedrani 2008 yildan professor Q.Q.Qosimov boshqarmoqda,ilmiy yo'nalishlari halqumni zaburug'li yallig'lanishi, burun va burun yondosh bo'shliqlari kasalliklariga bag'ishlangan, bir qancha ilmiy xodimlarga murabbiylik qilmokda.Uning bevosita raxbarligida 2ta nomzodlik dissertatsiyasi yoqlandi. 200 dan ortiq ilmiy maqolalar muallifi,LOR kasalliklari bo'yicha 2011 yili lotin alifbosida darslik nashr qilgan. 1997-2008 yillar davomida Andijon Davlat tibbiyot instituti o'quv ishlari prorektori lavozimida ishladi. Kafedrani tashkil qilishdagi asoschilardan biri dotsent F.B.Boltaboev (1931 y.) xisoblanadi. Birinchilardan bo'lib kafedrani tashkil etdi va maxalliy xodimlardan Lor mutaxassislar tayyorlashga katta etibor berdi.Ilmiy yo'nalishi o'rta quloqdagi rivojalanadigan kasb kasalliklari

masalalariga qaratilgan 200 dan ortiq ilmiy ishlar mualifidir.

O'rta Osiyo pediatriya tibbiyot instituti Toshkent shaxrida ochildi. SHu yili otorinolaringologiya kafedrasi tashkil qilindi va kafedra mudiri etib professor A. N Dadamuxamedov saylangan. Professor A. N. Dadamuxamedovni ilmiy yo'nalishlari o'rta quloqni sili va uni davolash muamolariga bag'ishlangan.

Kafedrani professor S.A.Xasanov boshqargan. Bu davrni kafedrani rivojlanish, ilmiy saloxiyatini o'sish davri deb atash mumkin. Professor S.A.Xasanov boshchiligida kafedrada quloq kasalliklari va uni zamonaviy davolash usuli, yuqori nafas yo'llari kasalliklarini tashxisi va davolash masalalari zamonaviy talabga javob bergan xolda xal etilmoqda.Professor S.A.Xasanov tomonidan bolalar otorinolaringologiyasi soxasida o'ziga xos ilmiy maktabni yaratgan yirik olimlardan xisoblanadi. Kafedrada Vatanimizga yuqori saloxiyatli ilmiy kadrlar tayyorlash masalalari yaxshi yo'lga qo'yilgan. Kafedrani 2011 yildan Omonov SHavkat Ergashevich (1963 y.) boshqarmoqda.Ilmiy yo'nalishi surunkali tonzillit va bolalarda surunkali yiringli otitilarni konservativ xamda jarroxlik usullari bilan davolash masalalariga qaratilgan, 200 dan ortiq ilmiy ishlar muallifi. Prof A.N. Dadamuxamedov bilan birgalikda "Bolalar otorinolaringologiyasi" (2005 y.) darsligi mualifidir.

Xozirgi kunda Respublika tibbiyot institutlarida kafedra mudirlari bo'lib quyidagi professorlar xizmat qilmokdalar:

- .Xasanov Ulugbek Saidakramobich (Toshkent Tibbiyot Akademiyasi).
- Omonov SHavkat Ergashevich (Toshkent Pediatriya tibbiyot instituti)
- Arifov Sajfutdin Saidazimovich (Toshkent vrachlar malaka oshirish instituti)
- Qosimov Qobil Qosimovich (Andijon tibbiyot instituti).
- CHusvakoya Nilyfar Jorakulovna (Samarkand tibbiyot instituti
- Lutfullaev Umrullo Lutfullaevich (Samarkand tibbiyot instituti)
- Vaxidov Nuritdin Xikmatovich (Buxoro tibbiyo instituti).

SHamsiev Jaxonqir Fazlitdinov (Toshkent stomatologiya tibbiyot instituti)

Otorinolaringologiya fanining xozirigi davrdagi vazifalari:

- Tashqi va ichki muxitning LOR ahzolariga tahsirini o'rganish
- Quloq va yuqori nafas yo'llari mikroxirurgiyasi muammolari
- LOR onkologiya.

ESHITUV VA MUVOZANAT ANALIZATORINING KLINIK ANATOMIYaSI VA FIZIOLOGIYaSI

Ushbu bo'limni yoritishda o'quvchilarni ehtiborini quyidagi umumiy masalalarni muxokamasiga qaratiladi:

-eshitish analizatorini klinik anatomiyasi,fiziologiyasiga .
-eshitish analizatorini adekvat qo'zgatuvchisining xususiyatiga
eshitish analizatorini tovush o'tkazuvchanlik faoliyatini xususiyatiga
-eshitish analizatorini tovush qabul qilish faoliyati xususiyatlriga
-eshitish faoliyatini tekshirish usullari va uni xususiyatlariga
-muvozanat analizatorining xayot uchun zarur bo'lgan vazifalariga

Eshitish analizatorini quyi bo'limi tovushni o'tkazish va tovushni qabul qilish ahzolariga bo'linadi. Tovushni o'tkazish apparatiga tashqi va o'rta quloq, shuningdek ichki quloqning peri va endolimfatik oraliqlari, bazillyar plastinka, chig'anoqni daxliz membranasi kiradi. Tovushni qabul qilish ahzosiga ichki quloqni chig'anoq qismini spiralsimon (kortiev) ahzosi kiradi.

Tovush o'tkazuvchi ahzolar tovushni qabul qiluvchi retseptorlarga tovush to'lqinini yetkazib berish vazifasini bajaradi. Tovush qabul qiluvchi ahzolari esa nerv qo'zg'alish jarayonida xosil bo'lgan mexanik tebranishlarni elektrik tebranishlarga aylantirishda ishtirok etadi.

Quloqning tovush o'tkazuvchi qismin .

Tashqi quloq klinik anatomiyasi

Asosan tovush o'tkazuvchi qismni tashkil etib, quloq suprasi (conchae auriculae) va tashqi eshituv yo'lidan (meatus acusticus externus) iborat. Quloq suprasi murakkab shaklga ega bo'lib,oldidan chakka-pastki jag' bo'g'ini va orqadan esa so'rg'ichsimon o'simta orasida joylashgan. Mushaklar va boylamlar orqali so'rg'ichsimon o'simtaga yopishadi. Kuloq surpasini asosini (solinchaqdan- mochka tashqari) elastik tog'ay tashkil etadi, uni ustidan tog'ay ustki qatlam va teri qoplagan. Quloq surpasini pastki qismini esa, yog' to'qimasidan iborat yumshoq solinchaq tashkil qiladi. Quloq suprasi voronkasimon torayish xosil qilib, tashki eshituv yo'liga o'tadi. Quloq surpasini bunday o'ziga xos shakli, tarqalayotgan tovush to'lqinini imkoniyat darajasida samarali qabul qilib,to'plab,tashqi eshituv yo'liga yo'naltirishda muxim o'rinni egallaydi, agarda quloq suprasi butunlay bo'lmasa yoki shakli o'zgarsa eshituv qobiliyati xam shunga monanad o'zgaradi. Quloq surpasini bu faoliyati ayniqsa xayvonot olamida keskin namoyon bo'lgan. Xayvonlar tovush kelayotgan tarafga quloq surpasini burib, tegishli to'lqinlarni qabul qiladi va shunga monand xarakat qiladi. Qabul qilingan to'lqinlar kuchaygan xolda tashqi eshituv yo'liga yo'naltiradi.Tashqi eshituv yo'li, tovush tebranishini o'rta quloqqa yetkazib beruvchi asosiy vosita xisoblanadi.



Rasm 1. Quloq surpasi

1-helix;.2. crura anthelicis: 3.porus helicis: 4.incisura anterior (auris) 5.tuberculum supra tragicum: 6.tragus: 7.porus acusticus externus: 8. Incisura intertragica: 9.antitragus: 10.lobus auriculae: 11. Sulcus auriculae posterior: 12.anthelix:13.cavum conchae: 14. Cymba conchae: 15.concha auriculae: 16. Scapha:17. tuberculum auriculae.

Tashqi eshituv yo'li uzunligi 3-3,5 sm,eni 0,7 sm bo'lib, tashqi pardali-tog'ayli va ichki suyakli qismlardan iborat.Tog'ayli-pardali qismi tashqi eshituv yo'lini kirish qismi xisoblanib, terisida ko'p miqdorda yog' va quloq chirki ishlab chiqaruvchi bezlar,tuklar mavjud.SHuning uchun xam bu joylarda ko'pincha quloq chipqoni va ateromasi uchrab turadi. Pardali-tog'ayli qismini, suyakli qismiga o'tish joyida, tashqi eshituv yo'li keskin toraygan, bu joyni klinikadagi axamiyati shundan iboratki agar yot jism shu toraygan qismidan ichkariga o'tib qolsa,uni olib tashlash ancha murakkab bo'lib qoladi.

Tashqi eshituv yo'lini to'rta devori bo'lib **oldingi devorini** - pastki jag' suyagini bo'g'imi tashkil qiladi, shuning uchun xam bu devorda yallig'lanish jarayoni bo'lganda, chaynash vaqtida og'riq kuchayadi. **Orqa devori** – bir vaqtni o'zida so'rg'ichsimon suyakni oldingi devori xisoblanadi. So'rg'ichsimon o'simtani yallig'lanishida,yiringli jarayot shu devor orqali,tashqi eshituv yo'liga o'tadi. **Yuqori devori** – Suyak plastinkasi tashqi eshituv yo'lini o'rta miya chuqurchasida ajratib turadi. SHuning uchun xam yuqorgi devorni jaroxatida quloqdan miya suyuqligi va qon oqishi kuzatiladi. **Pastki devori** – Quloq oldi bezi bilan chegaralanadi. Bu devorni tog'ay qismi yoriqlardan(santoriev yorig'i) iborat,shuning uchun xam bezni yallig'lanishida yiringli jarayon shu yoriqlar orqali tashqi eshituv yo'liga o'tadi va aksincha.

Quloq surpasi,tashqi eshituv yo'li, tashqi uyqi arteriyasini tarmog'i xisoblangan yuzaki chakka arteryasi (a. tem'oralis su'erficialis), ensa arteriyasi (a. occi'italis) va orqa quloq xamda chuqur quloq arteriyalari (a. auricularis 'osterior et 'rofunda) xisobiga qon bilan tahminlanadi. Venoz qon esa yuzaki chakka (v. tem'oralis su'erficialis), tashqi bo'yinturuq (v. juqularis ext.) va jag' (v. maxillaris) vena qon tomirlari orqali yo'naladi.

Tashqi quloq sezuvchi nerv tolasini bo'yin nerv tugunini tarmog'i bo'lgan

katta quloq nervidan (n. auricularis maqnus), uchlamchi nervdan (n. triqeminus) va adashgan nervlaridan (n. vaqus) oladi.

O'rta quloq klinik anatomiyasi

Tuzilishi noto'g'ri kub shaklidagi bo'shliq bo'lib, xajmi 0,75 sm.kubni tashkil etadi.O'z ichiga nog'ora bo'shlig'ini,uni ichidagi ahzolari (eshitish suyakchalari - bolg'acha,sandon, uzangi,mushaklar,boylamlar,asab tolasi) bilan,so'rg'ichsimon o'simta va uni katakchalarini, eshituv nayini o'z ichiga oladi va nog'ora parda orqali tashqi eshituv yo'lidan ajralib turadi. Nog'ara bo'shlig'ini 6 ta devori mavjud.

Oldingi devori – Qon tomirlar devori deb yuritiladi, chunki bu devorni tashkil kilgan suyak plastinkasini tashqarisidan ichki uyqu arteriyasi o'tadi. Oldingi devorini yuqori qismida eshituv nayini teshigi joylashgan.SHu teshik va eshituv nayi orqali o'rta quloq burun halqum bilan tutashadi. Oldingi devorida mayda kanallar (canaliculi caroticotym'anici) bo'lib, ular orqali nog'ora bo'shlig'iga qon tomirlar va nervlar o'tadi.

Orqa devori - orqa devori so'rg'ichsimon suyak xisoblanadi. Bu devorni yuqori qismida antrumga o'tadiga (aditus ad antrum) yo'l bor, shu yo'l orqali nog'ora bo'shlig'i g'or (antrum mastoideum) bilan tutashadi. Bu yo'lni pastki qismida piramidani dumbog'i joylashgan, bu do'mbog'dan uzangi mushagi (m. sta'edius) boshlanadi. Do'mbog'ni tashqi yuzasida nog'ora teshigi (a'ertura tym'anica canaliculi chordae) bor, bu teshik orqali nog'ora bo'shlig'iga yuz nervini tarmogi bo'lgan nog'ora (chorda tym'an) nervi o'tadi.Orqa devorni pastki qismidan yuz nervi o'tadigan kanal (canalis nervi facialis) joylashgan.



Rasm 2. So'rg'ichsimon o'simtani topografik joylashuvi

A-1.o'rta miya chuqurchasi tubini satxi, 2.sigmasimon sinusni joylashuvi, 3.yuz nervini yo'nalishi. B-so'rg'ichsimon o'simtada g'orni (antrumni)topografiyasi 1.chaqaloqlarda, 2.10 yoshgacha bo'lgan bolalarda, 3.15 yoshdan yuqori odamlarda.

Yuqori devori (tomi – tegmen tym'ani)) - O'rta quloqni,o'rtamiya chuqurchasidan ajratib turuvchi nozik suyak plastinkasidan iborat.Bahzan bu suyak plastinkalarini tug'ma bitmay qolgan yoriqlari xam (degistsentsiya) uchrab turadi.Ko'pincha, shu devori orqali yallig'lanish jarayoni o'rta quloqdan bosh miyaga o'tadi.

Pastki devori ('ars juqularis) – Suyak plastinkasi o'rta quloqni bo'yinturuq venasini piyozchasidan ajratib turadi. Ayrim xollarda shu devorni plastinkalarini tug'ma bitmay (degistsetsiya) qolganda, bo'yinturuq venasi shu yoriqlar orqali nag'ora bo'shlig'iga kirib qoladi.Bo'yinturuq venasini shunday joylashishini quloqda radikal jaroxligini va o'tkir o'rta otitda paratsetez o'tkazishda xisobga olish zarur,aks xolda qon tomirini jaroxatlab qo'yish mumkin. Nog'ora bo'lig'iga xemodektoma o'smasi pastki devor orqali o'sib kiradi.

Medial yoki ichki devori(labirint devori – 'ars labyrinthicus) - Nog'ora bo'shlig'ining labirint devori xisoblanib, devorni o'rta qismida chig'anoqning o'ramidan xosil bo'lgan do'nglik ('romontorium) bor.

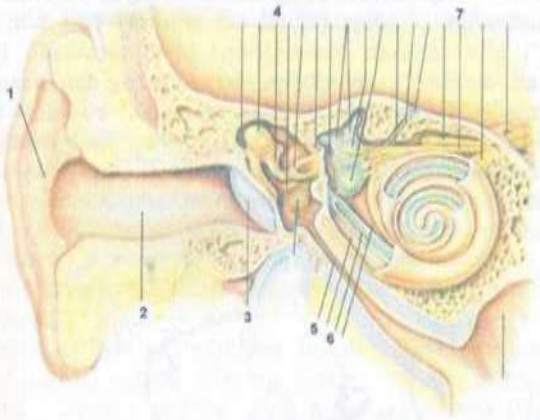

Rasm 3.Tashqi, o'rta va ichki quloqni tuzilishi.
1 – quloq surpasi; 2 – tashqi eshituv yo'li; 3 – nog'ora parda; 4 – eshitish suyakchalari; 5 – eshituv nayi; 6 – chig'anoq; 7 – eshituv nervi

Do'nglikning oldingi va tepa qismida chig'anoq o'simtasi joylashgan, undan nog'ora pardani taranglatuvchi mushak (m. tenzor tym'ani) boshlanadi. Do'nglikni yuqori qismini orqasida daxliz oynasi (fenestra ovalis) joylashib, uni uzangini asosi (basis sta'edis) xalqasimon boylam (liq annulare) orqali berkitib turadi. Do'nglikni pastki va orqa tomonida chig'anoq oynasi (fenestra rotundum) joylashgan va u parda bilan qoplangan bo'lib bu pardani ikkilamchi nog'ora pardasi deb yuritiladi. Bu ikkilamchi nog'ora parda xam 3 qavatdan iborat – tashqisi shilliq qavat,o'rta qavati qo'shuvchi to'qima va ichki qavati endoteliydan iborat. Daxliz oynasi yoki oval oynani yuqorisidan oldindan orqaga qarab yo'nalishda yuz nervni gorizontal kanali

o'tadi.

Nog'ora bo'shlig'ini tashqi devori - nog'ora pardasi xisoblanadi. Nog'ora parda nog'ora chuqurchasida (sulcus tym'anicus) joylashgan,och kulrang, oval shaklga ega, diametri 9 mm,qalinligi 0,1 mm tashkil qiladi.Tuzilishi bo'yicha 3 qavatdan iborat,tashqi epidermis qavati tashqi eshituv yo'lini terisini davomi xisoblanadi, ichki qavati yassi epiteliy – nog'ora bo'shlig'ini shilliq qavatini davomi xisoblanadi. O'rta qavati qo'shuchi to'qimadan iborat bo'lib ikki yo'nalishda tuzilgan, tashqi qatlami tsirkulyar va ichkisi radial xolatda. O'rtadagi qavat xisobiga nog'ora parda tarang turadi,ammo yuqori (epitimpanal) qismida shu o'rta qavatni yo'qligi tufayli nog'ora parda salqi bo'lib, osilib turadi ('ars flaccida).

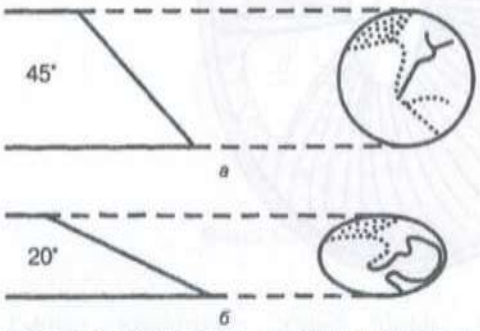

Rasm 4. Nog'ora parda a-kattalarda va b-bolalarda joylashishi

Nogora parda och kulrang, yaltirok,o'rta qismida eshituv suyakchasi xisoblangan bolg'achani uzun dastasiga yopishib, dastani uchida esa chukurcha xosil qiladi va bu chuqurchani kindik (umbo) deb yuritiladi.

Nog'ora pardani tortilgan va salqi qismlarini chegarsida oldingi va orqangi burmalar mavjud. Nog'ora pardaga tushgan nurni bir qismi burchak ostida qaytganligi sababli yiltirab ko'rinadi va nur refleksini xosil qiladi. Amaliyotda nog'ora pardani to'rt kvadrantga bo'linadi,buning uchun birinchi chiziq bolg'achani uzun dastasi bo'ylab,yuqoridan pastga o'tkaziladi, ikkinchi chiziq esa,shu chiziqqa ko'ndalang(perpendikulyar) kindikcha soxasidan o'tkaziladi. Bunday bo'linish natijasida nog'ora pardada oldingi yuqorgi va oldingi pastki,orqangi yuqori va orqangi pastki kvadranlar xosil bo'ladi. Klinikada nog'ora pardani bunday kvadrantlarga bo'linishi,pardada o'tkazilayotgan paratsetez muolijasini amalga oshirishda va yallig'lanish jarayoni qaysi soxada ketyotganligini aniqlashda katta axamiyatga ega.

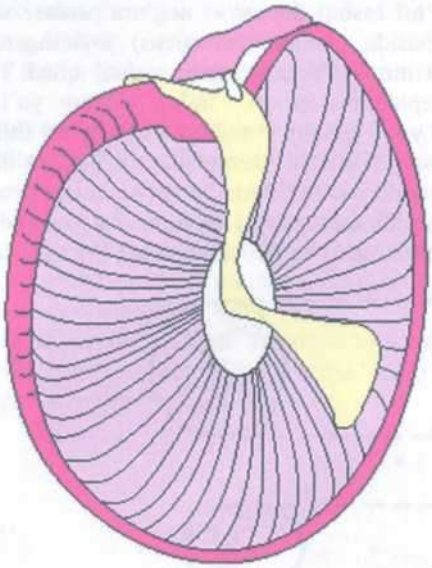

Rasm 5. Nog'ora parda

Nog'ora bo'shlig'ini tarkibini eshituv suyakchalari, boylamlar, muskullar, nervlar (ikkita mushak va nog'ora tori – chorda tym'ani) va qon-tomirlar tashkil etadi. Nog'ora bo'shlig'i uchta qisimga bo'linadi: **yuqori qismi** (recessus e'itym'anicus, atticus), nog'ora pardani tortilgan (tarang) qismini yuqori qirg'ogidan (oldingi va orqangi burmalar)tepasini tashkil etadi, **o'rta (sinus tym'ani)**, yoki eng katta qismi nog'ora pardani tarang qismini tashkil etadi va **pastki (hy'otym'anum),** nog'ora pardani pastki yopishgan qismini yahniy, tubini tashkil etadi.

Nog'ora bo'shlig'ini **yuqori** qismida asosan eshitish suyakchalarini ko'proq qismi joylashgan bo'lib, ular nog'ora bo'shlig'ini yuqori devoriga boylamlar orqali yopishgan. Bunday joylashishlar natijasida nog'ora bo'shlig'ini bu qismilarida bir qancha chuqurchalar va cho'ntaklar xosil bo'ladi. Bunday cho'ntaklardan **Prussak cho'ntagi** – bo'lib, bolg'acha suyagini boshchasi, uni lateral boylami va nog'ora parda orasida xosil bo'ladi. **Trelg'cha cho'ntagi** – nog'ora parda bilan bolg'achani orqa boylami orasida xosil bo'ladi. Bu chuqurchalarni klinikadagi axamiyati shundan iboratki, ko'picha yallig'lanish jarayonida xosil bo'lgan yiringli ajralma,xoleastetomalar shu joylarda to'planib qolib,chiqishi qiyin bo'ladi,natijada yallig'lanish jarayoni uzoq davom etadi va keyinchalik turli asoratlarga olib keladi. Nog'ora bo'shlig'ni shilliq qavati, burun-halqum shilliq qavatini davomi xisoblanadi va bir qavatli yassi epiteliy bilan qoplangan, eshituv naylariga kirish

qismlarida ko'p qatorli xilpilovchi epiteliydan tashkil topgan.

Eshituv suyakchalari uchta: bolg'acha (malleus), sandoncha (incus), uzangicha (sta'es). Xozirgi kunda ayrim mualiflar sandoni uzun oyoqchasini aloxida suyakcha xisoblab eshituv suyakchalari to'rta degan fikrlari bor.

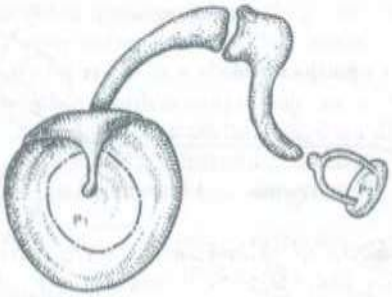

Rasm 6.Eshituv suyakchalari.

Eshituv suyakchalari o'zaro bir-biri bilan richagsimon bog'langan, bolg'achani uzun dastasi nog'ora pardaga zich yopishgan, kalta dastasi bilan esa sandonga bog'langan, sandon o'z yo'lida uzangi bilan bog'langan,uzangini asosi ovalsimon oynaga xalqasimon boylam orqali yopishib turadi. Bunday joylashish richag tuzilmasini xosil qiladi, natijada kelayotgan to'lqinlarni jimirlovchi tebranishlari kamayadi va daxliz oynasiga keluvchi to'lqinlarni kuchayadi.

Tovush o'tkazishda nog'ora bo'shlig'ida joylashgan, nog'ora pardani taranglashtiruvchi (m. tenzor tym'ani) va uzangi (m. sta'edius) mushaklari akkomodatsiya va saqlovchi vazifasini bajaradi.Ular qisqarganda nog'ora parda ichkariga tortiladi va eshituv suyakchalari xarakatga kelib, daxliz oynasiga uzangini plastinkasi orqali bosiladi, natijada labirintni ichki bosimi oshadi va bir vaqtni o'zida, juda yuqori tovush to'lqinlarini o'tishidan saqlaydi, past va kuchsiz tovushlarni o'tishini esa yengillashtiradi. Agar kuchsiz tovushlar o'tsa nog'ora pardani taranglashtiruvchi muskullari va uzangi muskullari qisqarishi bilan kuchaytiriladi, kuchli tovushlar o'tishida esa ikkala muskullar tetanik ravishda qisqaradi va shu tariqa labirintni kuchli tahsirlanishidan saqlaydi.

Nog'ora bo'shlig'i tashqi va ichki uyqu arteriyalari tizimidan chiqqan - yuqori nog'ora ateriyasi (a. tym'anica su'.), o'rta miya arteriyasi (a. meninqea media),pastki nog'ora arteriyasi (a. tym'anica inf.), oldingi nog'ora atreriyasi (a. tym'anica ant.),chuqur quloq arteriyasi (a. auricularis 'rofunda) va quloq orqa arteriyalari (a. auricularis 'ost.) xisobiga qon bilan tahmilanadi. Venoz qonlar esa o'rta miya venasi orqali (v. meninqea media),yuqori tosh venasiga (sin. 'etrosus su'.) va buyinturuk venasiga (bulbus v. juqularis) quyiladi. Limfa tomirlari yig'ilib, halqum orti va bo'yin limfa tugunlariga quyiladi.

Nog'ora bo'shlig'ini innervatsiyasi nog'ora nerv tuguni ('lexus tym'anicus) xisobiga amalga oshadi. Bu tugun bosh miya nervlari (nn. triqeminus, fasialis, qlosso'harynqeus), xamda uyqu nerv tugunidan (nn. caroticotym'anici) simpatik nerv tolasidan va nog'ora nervlaridan (n. tym'anicus) olgan tarmoqlaridan tashkil topgan.

Klinik nuqtai – nazardan o'rta quloqni anatomik tuzilishini o'rganishda albata yuz nervni topografoanatomik joylashuviga ehtiborni qaratish zarur.

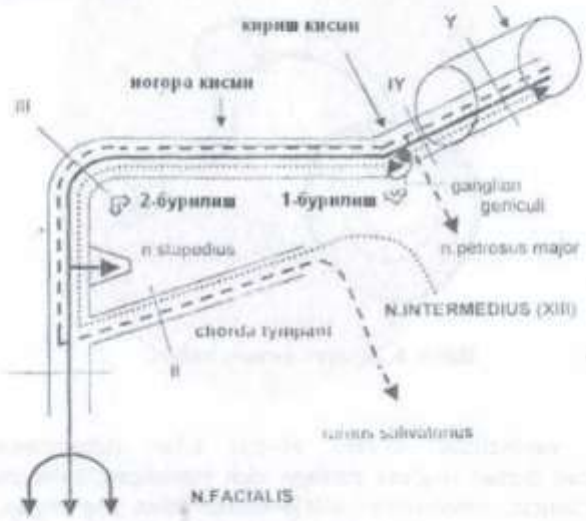

Rasm 7. Yuz nervini topografoanatomik yo'nalishi.

Yuz nervi ko'prik-miyacha uchburchagidan boshlanib n. glosso'harynqeus bilan birgalikda ichki eshituv yo'liga ('orus acusticus interna) kiradi. CHakka suyagini tosh qismida, chig'anoqqa yaqin joyda uni tosh gangiliyasi mavjud. SHu joydan yuz nervdan ko'z yoshi beziga boruvchi parasimpatik katta tosh nervi chiqadi. Yuz nervi tosh suyagi bo'ylab davom etib, nog'ora bo'shlig'ini medial devoriga o'tadi,so'ngra to'g'ri burchak xosil kilib orqaga buriladi **(birinchi burilish)**. Yuz nervi yotgan suyak yo'li Fallopiev (canalis Fallo'ii) kanal deb yuritiladi. Bu kanal ichki quloqni daxliz oynasini ustidan o'tadi (kulokdagi jarroxlikda ko'pinch yuz nervni xuddi shu kanal ichida yotgan qismi jaroxatlanadi) va g'orga (antrum) kirish joyida keskin pastga burilish qiladi **(ikkinchi burilish)** va bigiz-so'rg'ichsimon teshik (forame stylomastoideum) orqali nog'ora bo'shlig'ini tark etadi. Ikkinchi burilishi soxasida yuz nervidan uzangi (n. sta'edus) va undan pastroqda tham bilish va sekretor xususiyatga ega bo'lgan nog'ora tori (chorda tym'ani) tarmog'lari chiqadi. Ayrim xollarda yuz nervi kanalini tug'ma bitmasligi (degistsentsiya) kuzatiladi,bunday joylar faqat nog'ora bo'shlig'ini shilliq qavati bilan qoplangan bo'ladi,shuning uchun xam bunday xollarda o'rta quloqni yiringli jarayonida yallig'lanish tezda yuz nerviga tarqalishi mumkin.

Quloqni eshitish faoliyatida eshituv nayi katta o'rini egallaydi. Eshituv nayi nog'ora bo'shlig'ini tashqi muxit bilan tutashtiruvchi yagona yo'ldir. **Eshituv nayi (tuba auditiva)** uzunligi 3,5 sm bo'lib, suyak qismi – 1 sm va pardali – tog'ayli qismi 2,5 sm, iborat. Nayni eni suyak qismida 3-5 mm, pardali-tog'ayli qismida esa 5 – 9 mm tashkil etadi. Yosh bolalarda,kattalarga qaraganda eshituv nayi kalta va keng bo'ladi. Eshituv nayi bir tomoni o'rta quloqqa, ikkinchi tomoni esa burun – halqumga, uni ikki yon tomoniga,pastki burun chig'anog'i satxiga ochiladi. Nayni burun xalqum qismi,o'rta quloq qismiga qaraganda 2 barobar kengdir.SHilliq qavati ko'p qatorli xilpillovchi epiteliydan iborat bo'lib, ularni xarakati burun- xalqum tomonga yo'nalgan. Odatda bu nayni devorlari bir – biriga yopishgan xolda bo'ladi. Eshituv nayi xavo o'tkazish (ventilyatsiya),drenaj va ximoya vazifani bajaradi. Yutinish vaqtida va ovqat chaynaganda eshituv nayi ochilib, nog'ora bo'shlig'iga xavo kiradi.Nog'ora bo'shlig'idagi xavo bosimini bir xilligini eshituv nayi tahminlab turadi. Bu faoliyatlarni buzilishi o'rta quloqni yallig'lanishiga va eshitish faoliyatini buzilishiga olib keladi.

O'rta quloqni muxim qisimlaridan biri **so'rg'ichsimon o'simta ('rosessus mastoideus)** xisoblanadi. So'rg'ichsimon o'simta, uchi pastga va asosi yuqoriga qaratilgan konus shaklida bo'lib,ichki tomonini tuzilishi xavo katakchalarini miqdori va shakliga bog'liq bo'ladi. So'rg'ichsimon o'simtani asosini g'or (antrum) tashkil qilib,uni shakillanishi bilan o'simta xam xayotni 7-8 yoshlariga borib to'liq shakillanadi. Agar g'or atrofida xavo katakchalarini miqdori ko'p bo'lib, so'rg'ichsimon o'simtani deyarli to'liq qamrab olgan bo'lsa, **pnevmatik** tuzilish deb yuritiladi,xavo katakchalarini miqdori kam va ular faqat g'or atrofida joylashgan bo'lsa **diploetik** tuzilish xisoblanadi, g'ordan tashqari xech qanday xavo katakchalari bo'lmasdan,so'rg'ichsimon o'simta faqat qattiq suyak to'qimasidan iborat bo'lsa bu **sklerotik** tuzilish bo'ladi. So'rg'ichsimon o'simtani bunday tuzilishga ega bo'lishi quloqdagi yiringli jarayonni qanday kechishiga to'g'ridan-to'g'ri tag'sir etadi. So'rg'ichsimon o'simtani barcha xavo katakchalari bir-biri bilan va asosiy va doiimy mavjud bo'ladigan xavo katakchasi xisoblangan **g'or** bilan tutushadi. Katta yoshdagi odamlarda g'or so'rg'ichsimon o'simtani 2- 2,5 sm. ichkarisida yotadi. G'or daxliz yo'li orqali nog'ora bo'shlig'ini yuqori (e'itym'anum) qismi bilan tutashadi,o'rta miya chuqurchasi bilan suyak plastinkasi (tegmen antri) orqali chegaralanadi. G'orni shilliq qavati, nog'ora bo'shlig'ini shilliq qavatini davomi xisoblanadi. So'rg'ichsimon o'simtani ichki yuzasida, bosh miyadan venoz qonlarni olib ketuvchi venoz tomirlarni davomi xisoblangan, sigmasimon vena (sinus sigmoideus) tomiri yotgan chuqurcha mavjud.

Sigmasimon qon tomiri bosh miyadan chiqib ketguncha,so'rg'ichsimon o'simtaga yirik emissar (v. emissari mastoidea) tomirlar beradi. So'rg'ichsimon o'simtani yallig'lanishida, sigmasimon venoz tomirda tromboz rivojlanishida,jarayon shu emissar tomirlarga xam tarqaladi,natijada,so'rg'ichsimon soxa bosib ko'rilganda og'riqli (Grizinger simptomi) bo'ladi.

O'simtani tashqi yuzasida SHipo uchburchagi nomini olgan maydoncha mavjud. Bu uchburchakni oldingi yuqori qismida,g'orni tashqi devori soxasiga to'g'ri keladigan chuqurcha bo'lib uni Genli do'mbog'i (s'ina Henli) deb ataladi.

O'rta quloqda o'tkaziladigan radikal jaroxligida shu SHipo uchburchagi va Genli do'mboqcha mo'ljal qilib olinadi.

Ichki quloq klinik anatomiyasi-(auris interna)

Asosan suyak labirintdan (labyrynthus),uni ichida esa suyak labirintini to'liq qaytaruchi parda labrintdan iborat. Labirint uch qisimdan tashkil topgan- markazida daxliz (vestibulum), daxlizni oldingi qismida yarim oysimon kanallar (canales semicirculares) va uni orqasida chig'anok (cochlea). Ichki quloq, chakka suyagini parmida qismida joylashgan va lateral tomoni bilan nog'ora bo'shlig'i bilan chegaralanadi.

Labirintni o'rta daxliz qismi oldingi tomoni bilan, daxliz zinasi orqali chig'anoqga tutashadi,orqa qismi esa beshta teshiklar orqali yarim oysimon kanallar bilan tutashadi. Daxlizni nog'ora bo'shlig'iga qaragan tomonini katta qismini oval oyna egallagan va u uzangini plastinkasi bilan qoplangan, pastki qismida esa yumaloq oyna joylashgan. Suyak labirinti ichida uni to'liq shaklini qaytargan,ammo xajmi kichik bo'lgan pardali labrint mavjud.Pardali labrintni ichida endolimfa,suyak labirint bilan pardali labrintni orasida esa perelimfa suyuqligi bor.

Endolimfani qanday xosil bo'lishi to'g'risida bir qancha nazariyalar bor:

a.endolimfa qon zardobini suyuq qismini,qon tomirlar devorlari orqali sizib chiqishi xisobiga paydo bo'ladi.

b.perelimfani pardali labrint devori orqali sizib chiqishi xisobiga paydo bo'ladi.

v.mavjud endolimfa suyuqligini doimo bir xilda saqlanib turishi xisobiga.

Daxlizni ichida 2ta chuqurcha bo'lib, birinchisi sferik (recessus s'haericus) va ikkinchisi elleptik (recessus elli'ticus) chuqurchalar deb yuritiladi. CHig'anoqqa yaqinroq joylashgan sferik chuqurchada qopcha (sacculus) joylashgan,yarimoysimon kanallarga yaqin joylashgan elleptik chuqurchada elleptik qopcha (uticulus) joylashgan .

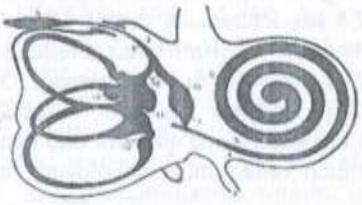

Rasm 8. Ichki quloqni kesimda ko'rinishi

Daxliz va yarimoysimon kanallarda muvozanat analizatorini, chig'anokda esa eshitish analizatorini (Koriev ahzo) quyi markazlari joylashgan.

CHig'anoq – o'z o'qi (modiolus) atofida ikki yarim marotaba aylana xosil qilgan suyak kanalidir. SHu aylanani o'qdan suyak kanali ichiga zinasimon suyak plastinkasi chiqadi va parda plastinkasi bilan birlashib, asosiy membranani tashkil etib, suyak kanalini teng ikkiga bo'ladi,yuqorgisi **daxliz zinasi (scala**

vestibuli),nog'ora bo'shlig'i bilan oval oyna orqali tutashadi, pastkisi esa **nog'ora zinasi (scala tym'ani)** deb yuritiladi va nog'ora bo'shlig'iga yumaloq oyna orqali tutashadi.

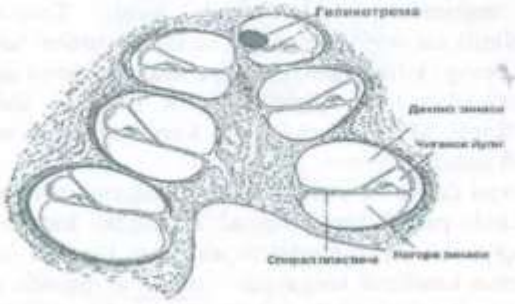

Rasm 9. CHig'onoqni ko'ndalang kesimi.

Pardali labrintni ichida spiral shaklidagi retseptor apparat joylashgan – chig'anoq yo'li bor. Bu yo'l uchburchaksimon shaklda bo'lib daxliz,tashqi va pastki devorlardan tashkil topgan. Daxliz devori - **Reysner membranasidan**, tashqi devori- **spiral boylamidan** va pastki devori - **asosiy membranadan** iborat. Asosiy membranada eshitish analizatorini quyi markazi xisoblangan Kortiev ahzo joylashgan.

Kortiev ahzo-yuqori darajada takomillashgan neyroepitelial – ichki va tashki tukli, tayanch (Deyters, Klaudius, Genzen) va tashqi xamda ichki ustun xujayralarida iborat.

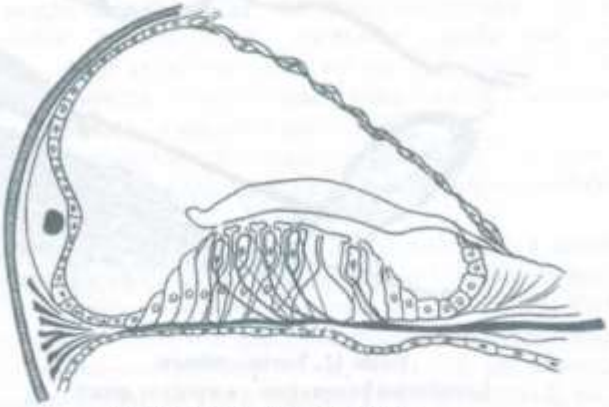

Rasm 10. Kortiev (spiral) ahzo

Tashqi va ichki ustun xujayralari orasi kortiev yo'lini (tuneli) xosil qiladi, ichki ustun xujayralarini ichida, ichki tukli xujayralar joylashgan,tashqi ustun xujayralarini tashqarisida esa tashqi tukli xujayralar o'rnashgan. Insonda jami 23500 ga yaqin tukli xujayralar mavjud. Kortiev kanalida (tunel) kortilimfa suyukligi bor,bu

suyuqlik Kortiev ahzo uchun oziqlantiruvchi vazifani bajaradi, chunki kortiev ahzoni o'zini qon tomirlari mavjud emas.

Kortiev ahzoni ustida qoplovchi parda (membrana tectoria) bo'lib shu pardani orasiga tukli xujayralarni tuklari kirib turadi. Tovush to'lqinlari,avval perelimfani,perelimfa esa reysner pardasini va asosiy pardani xarakatga keltirganda, qoplovchi parda orasiga kirib turgan tukli xujayralarni tuklarini qisilib tortiladi va shu vaqtda xavo to'lqinlari xosil qilgan mexanik energiya, elektr nerv impulg's energiyasiga aylanadi. SHuning uchun xam Kortiev ahzosini eshitish analizatorini quyi markazi deb ataladi.

Ichki quloqni daxliz va yarimoysimon kanallarini tuzilishida xam chig'anoq singari suyak ichida pardali kanal mavjud. Bu pardali kanal xam suyak kanalini shaklini to'liq qaytaradi va boylamlar orqali suyak kanalida osilgan xolda turadi, faqat yarimoysimon kanallarni kengaygan – ampulyar qismida, pardali kanal suyak kanaliga deyarli yopishib turadi.Pardali kanallarni ichi endoteliy bilan koplangan. Yarimoysimon kanallar bir-biriga nisbatan turli yo'nalishda joylashgan (gorizontal,vertikal va saggital) uchta kanaldan iborat. Xar bir kanalni silliq va kengaygan (ampulyar) bo'lib, bu oyoqchalari bilan daxlizga birlashadi. Kengaygan ampulyar qismini ichida do'mboqcha (grebeng' – crista am'ularis) bor, bu do'mboqchada ikki qator neyroepitelial tayanch va sezgir tukli xujayralar joylashgan.Tukli xujayralarni tuklari bir-biri bilan yopishib, ko'tarilib turadi va mo'yqalamni (cu'ula terminalis) eslatadi. Bu tuklar endolimfani yo'nalishiga monand xarakatlanadi va muvozanatni boshqarib turadi,shuning uchun xam bu joyni muvozanat analizatorini quyi markazi deb ataladi.

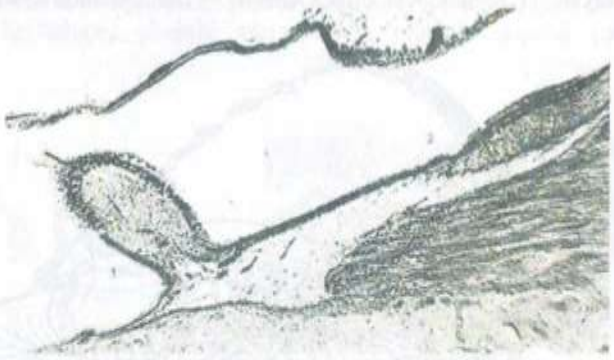

Rasm 11. Yarimoysimon kanallarini kengaygan – ampulyar qismi

Ichki quloqni daxliz qismida xar birida otolit apparatlari joylashgan ikkita pardali qopcha – **sacculus va utriculus** bor. Bu qopchalarni ichida kichkina dumboqcha bo'lib u yerda neyroepitelial tayanch va tukli xujayralar joylashgan. Tukli xujayralarni tuklari bir – biri bilan chatishib to'r xosil qiladi va bu to'r fosfat,kalg'tsiy karbonat tutgan kristallardan iborat qo'yiq xosilani ichida

joylashadi, ularni **otolitlar** deb ataladi.

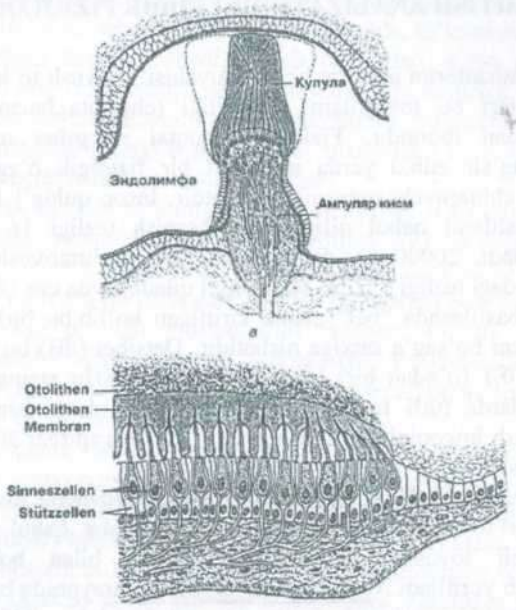

Rasm 12. Yarimoysimon kanallarni kengaygan (ampulyar) kismi va otolit ahzoni kesimdagi gistologik ko'rinishi.

Ikkala qopcha bir – biri bilan nozik kanal orqali (ductus utriculosaccularis) tutashadi, ulardan ikkinchi kanal xisoblangan daxliz suv yo'li (ductus endolym'haticus) chiqib orqa miya chuqurchasini qattiq pardasida (dura mater)tugaydi. Tanaga tashqaridan bo'lgan mexanik bosim va to'g'ri yo'nalishdagi xarakat otolit apparatni adekvat qo'zg'atuvchisi xisoblanadi..

SHunday qilib muvozanat analizatorini quyi markazi 5 ta yerda joylashgan – bittadan xar bir yarimoysimon kanallarni kengaygan-ampulyar qismlarida va bittadan xar bir qopchada.

Ichki quloqni qon bilan tahminlashi asosiy arteriyani (a. basilaris) tarmog'i bo'lgan ichki eshitish arteriyasi (a. auditiva interna) orqali amalga oshadi. Ichki quloqni chig'anoq qismini xususiy qon tomiri yo'qligi tufayli, Kortiev ahzosini oziqlanishi suyuqliklar – perelimfa, endolimfa va kortilimfa orqali amalga oshadi.

Ichki quloq inervatsiyasi bosh miyani V111 juft (n. statoacusticus) nervi xisobiga amalga oshadi. Bu nerv ichki quloqqa kirib 3 ga bo'linadi, yuqorgi, o'rta va pastki tarmoqlarga. Yuqorgi va o'rta tarmog'i daxliz nervini, pastki tarmog'i esa chig'anoq nervini xosil qiladi. Bosh miya po'stlog'i va miyacha, daxliz faoliyatini boshqarib turadi.

QULOQNI klinik FIZIOLOGIYASI

ESHITISH ANALIZATORINI klinik FIZIOLOGIYASI

Eshitish analizatorini adekvat qo'zg'atuvchisi – tovush to'lqini xisoblanib, uni asosiy xususiyatlari bu tovushlarni yuqoriligi (chastota),baland – pastligini va tembrni ajratishdan iboratdir. Fiziologik nuqtai nazardan tovush bu eshitish retseptorlariga tag'sir etib,u yerda mag'lum bir fiziolgik o'zgarish yoki tovush xissiyoti keltirib chiqaruvchi mexanik xarakatdir. Inson qulog'i 16 Gts. dan, 20000 Gts. gacha tovushlarni qabul qilaoladi. Tebranish tezligi 16 Gts. dan pastkisi infratovush deyiladi, 20000 Gts.dan yuqorisi esa ulg'tratovush deyiladi. Tovush to'lqinlarini xavodagi tezligi 332 m/ sek.tashkil qiladi,suvda esa 1450 m/sek.

Tovushni baxolashda "bel" atama kiritilgan bo'lib,bu birlik tekshirilayotgan tovush kuchini, uni bo'sag'a satxiga nisbatidir. Detsibel (dB) bu tovush kuchini,uni bo'sag'a satxini 0,1 (o'ndan bir) logarifm nisbatidir.SHu atamani kiritilishi bilan, akustik o'lchashlarda turli tovushlarni qabul qilish chegarasini 0 dan,140 dB birliklarda o'lchash imkonini berdi. Masalan shivirlab gapirish 30 dB,oddiy gapirish 60 dB tashkil qiladi.

Eshitish analizatorini xususiyatlaridan biri, bir qancha tovushlar bir vaqtda tahsir etganda,bir tovushni,ikkinchi bir tovushdan past qabul qilishidir. Bunday xolatni,yahniy bir tovushni ikkinchi bir tovush bilan bosishi **niqoblanish (maskirovka)** deb yuritiladi.Audiolgiyada tekshirish jarayonida bunday xolatni keng joriy qilinmoqda, bir quloqni faoliyatini tekshirishda, ikkinchi bir quloqqa niqoblovchi tovush beriladi.

Tovushlari uzoq vaqt bir xil tahsir etishi natijasida quloqda eshitish sezgirligi pasayadi,bunday xolatni **moslashish (adaptatsiya)** deb yuritiladi. Tovush tahsir etishi to'xtatilgandan so'ng,mahlum vaqt o'tgach eshitish sezgirligi aks xoliga qaytadi.Moslashish nafaqat tovushga,xatto tinchlikka xam,bo'ladi,yahniy tinch xolatda eshitish sezgirligi ortib,past tovushlarni xam eshitishga tayyor bo'ladi.

Moslashishidan farqli eshitish faoliyatida **toliqish (utomleniya)** xolati kuzatiladi. CHarchashda eshitish analizatorida o'ta darajada qo'zg'atish (pererazdrajeniya) tahsir etganda kuzatiladi va bu jarayon ancha uzoq davom etadi,xamda eshitish analizatorini faoliyatini mahlum darajada pasayishi bilan davom etadi. Surunkali otitlar bor bemorlarda charash jarayoni tez paydo bo'ladi.

Eshitish analizatorini yana bir xususiyati bu tovush yo'nalishini to'liq **aniqlashdir (ototopika).** Ototopika ikkala quloq xam bir mehyorda **(binauralg')** faoliyat ko'rsatayotgandagina to'g'ri amalga oshadi.Ototopik faoliyat uchun tovush mang'basini masofasi,vaqti va eshitish analizatorini tovush qabul qilish xususiyatiga bog'liqdir.

Eshitish analizatorini quyi ahzolari ikki qisimga bo'linadi – **tovush o'tkazuvchi va tovush qabul qiluvchi** turlariga. **Tovush o'tkazuvchi** ahzolar qatoriga - quloq surpasi, tashqi eshituv yo'li, nog'ora parda, eshitish suyakchalari, oval va yumaloq oynalar, chig'anoq, perelimfa, endolimfa,spiral xamda reyssner pardalar kiradi.

Tovush qabul qiluvchi ahzolar – Kortiev ahzo,eshitish nervi va eshitish

markazi kiradi. Ichki quloqda qabul qilingan nerv impulhslari o'tkazuvchan yo'llar orqali miya po'stlog'ini chakka soxasiga,eshitish markaziga yetkaziladi.

Tovush to'lqinlarini tebranishi ikki xil bosqichda, to'lqinlarni bosimini ortishi va pasayishi xisobiga amalga oshadi.Tovush to'lqinlari quloq surpasi va tashqi eshituv yo'li orqali nog'ora pardaga yetib, uni xarakatga keltiradi,nog'ora parda esa o'z o'rnida eshitish suyakchalarini xarakatga keltiradi. Suyakchalar richag tizimda xarakatga keladi, natijada uzangi o'zini pastki plastinkasi bilan daxliz (oval oyna) oynasiga bosadi va perelimfani xarakatga keltiradi.

O'rta quloqda tovush to'lqinlarini bir mehyorda o'tishida asosiy omil bu nog'ora pardani ikkala tomonida xam (tashqi eshituv yo'li va nog'ora bo'shlig'ida) xavo bosimini bir xilda bo'lishidir.Nog'ora bo'shlig'idagi xavo bosimini, tashqi muxit bosimi bilan bir xilda bo'lishi, eshituv nayi faoliyatiga bog'liqdir.

O'rta quloqdagi eshitish mushaklarini faoliyati tovush o'tkazishda katta axamiyat kasb etadi,birinchidan-tovush o'tkazuvchi ahzolarni bosqichma-bosqich taranglashib-bo'shishishni tahminlaydi, ikkinchidan esa yuqori tovushlarni eshitish analizatoriga salbiy tahsiridan saqlaydi.

Eshitish jarayonida mexanik energiyani (tovush to'lqinlari) elektr energiyasiga o'tish murakkab jarayondir, bunda asab tolalarini qo'zg'alishi qo'zg'atuvchini tahsiriga monand keladi, natijada biotok deb ataluvchi elektrik xarakat yuzaga keladi.

Tovush to'lqinlari tahsirida daxliz oynasi bo'ylab xarakatga kelgan perelimfa, reyssner pardasiga bosadi, bu parda ichkariga bosilib endolimfani xarakatga keltiradi.

Endolimfani xarakati asosiy pardani to'lqinsimon xarakatga keltiradi, natijada qoplovchi pardani ichiga kirib turgan tukli xujayralarni tuklari qisilib,tortiladi va shu vaqtdan tovush to'lqinlarini fizik quvvati elektrik quvvatga aylanish boshlanadi.Xosil bo'lgan elektr energiyasi chig'anoqda kuchaytirilib yuqoriga, eshitish markaziga o'tkaziladi.

Tovush to'lqinlarini ichki quloqni Kortiev ahzosiga yetib borishi ikki yo'nalishda amalga oshadi: - xavo va suyak orqali. Xavo orqali tovush to'lqinini Kortiev ahzoga yetkazish, bu eng asosiy yo'l xisoblanadi.

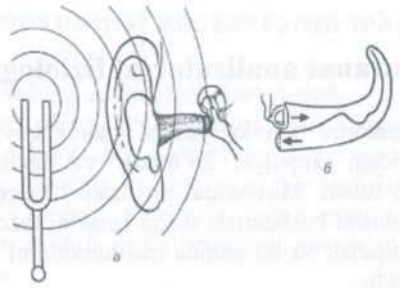

Rasm 13. Tovush to'lqinini xavo orqali o'tishi.

Xavo to'lqinini ichki quloqqa o'tkazishni ikkinchi yo'li bu suyak orqalidir.

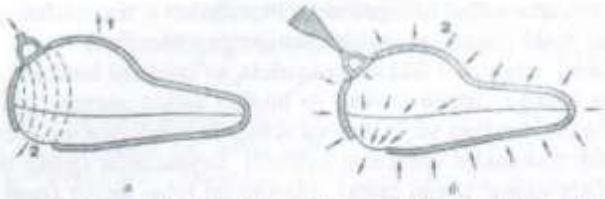

Rasm 14. Tovush to'lqinini suyak orqali (a-inertsion, b-kompretsion) o'tishi

Eshitish jarayonini amalga oshirilishini tushuntirishda bir qancha olimlar o'z nazariyalarini olg'a surgan. Bulardan fiziologik nuqtai nazardan asosiy xisoblangani **Gelg'mgoltsni rezonans nazariyasidir**.

Bu nazariya bo'yicha :

- tovush ichki quloqni chig'anoq qismida birlamchi analiz qilinadi.
- xar bir tovush uchun asosiy pardada aloxida o'rin mavjud.

past tovushlar chig'anoqni yuqorisida joylashgan asosiy pardani mahlum qismini xarakatga keltiradi, yuqori tovushlar esa uni asosidagi pardalarni xarakatga keltiradi.

Gelg'mgoltsni eshitish jarayonidagi rezonans nazariyasini isbotini L.A Andreev itlarda o'tkazgan o'z tajribalarida isbotlagan. Itlarni ichki qulogini chig'anog'ini yuqori qismini jaroxatlaganda past tovushlarga shartli reflekslar yo'qolgan, chig'anoqni asosini jaroxatlaganda esa yuqori tovushlarga reflekslar yo'qolgan.

Eshitish jarayonini tushuntirishda ikkinchi bir nazariya bu gidrodinamik nazariyadir. O'tayotgan tovush tahsirida chig'anoqni limfa suyuqligida murakkab gidrodinamik jarayon yuz beradi. Kelayotgan tovushlar asosiy pardani katta qismida xarakat chaqiradi, yahniy tovushlar asosiy pardada «xarakatdagi to'lqin» xolatini vujudga keltiradi, natijada bu to'lqinlar o'z o'rnida, asosiy pardani tovushlarga mos joylarida – spiral ahzoda joylashgan tukli xujayralarda xarakat chaqiradi.

Muvozanat analizatorini fiziologiyasi.

Muvozanat analizatorini fiziologiyasida, ularni quyi markazi xisoblangan yarimoysimon kanallaridagi ampulyar do'mbog' va daxliz qopchalaridagi otolit apparatlar aloxida o'rin tutadi. Muvozanat analizatori inson tanasida muvozanatni saqlash, mushaklarni tonusini boshqarish, inson tanasini fazodagi to'g'ri va burchak ostidagi xarakatini boshqarish va bu xaqida mahlumotlarni bosh miya po'stlog'iga yetkazib turishdan iboratdir.

Yarimoysimon kanallarni kengaygan ampulyar qismini adekvat qo'zg'atuvchisi burchak ostida xarakat xisoblanadi, daxliz qismini qopchalaridagi otolit ahzoni qo'zgatuvchisi esa insonni tanasini fazodagi xolati va to'g'ri yo'nalio'dagi bo'ladigan xarakatdir.

Muvozanat analizatorini quyi markazlari qo'zg'atilganda sensor,animal va vegetativ rektsiyalar kuzatiladi. Animal rektsiyani ko'rinishlari bu inson

tanasidagi ayrim ko'ndalang targ'il mushaklarni qisqarishi kuzatiladi, bunday qisqarishlar ko'z,oyoq-qo'l va tanani mushaklarida yuz beradi. Ko'z mushaklarini qisqarishi natijasida ko'z olmasini ritmik xarakati - **nistagm** paydo bo'ladi.

Xarakatni satxiga qaysi bir yarimoysimon kanallar to'g'ri kelsa o'sha kanalda qo'zg'alish kuchli bo'ladi.

Nistagmni xarakati turli ko'rinishda namoyon bo'ladi va ularni baxolash xam shunga monand belgilanadi.: Nistagimni paydo bo'lgan **satxi bo'yicha** (gorizontal, frontal, vertikal), **yo'nalishi bo'yicha** (o'nga, chapga, yuqoriga, pastga), **nistagmni namoyon bo'lish kuchi bo'yicha** (uchta bosqichi mavjud), **amplitudasi bo'yicha** (yirik xarakatli, o'rta xarakatli, mayda xarakatli), **tezligi bo'yicha** (tez,sekin) va **davomiyligi bo'yiicha** (soniyalarda, daqiqalarda o'lchanadi).

Nistagmni kelib chiqishi va faoliyatini o'rganish bo'yicha Evalg'd kabutarlarda tajriba o'tkazib o'zini uchta qonuni yaratdi:

Evalg'dni birinchi qonuni: Aylanish satxida qaysi bir yarimoysimon kanal bo'lsa, o'sha kanalda qo'zg'alish javob reaktsiyasi kuchli namoyon bo'ladi.

Evalg'dni ikkinchi qonuni: Kanallardagi endolimfani xarakati xar doimo nistagamni yo'nalishini sekin komponentiga va bosh, oyoq, qo'l xamda tanani og'ish tomoniga to'g'ri keladi.

Evalg'dni uchunchi qonuni: Gorizontal kanaldagi endolimfani kengaygan – ampula qismiga qarab yo'nalgan xarakati, endolimfani tekis oyoqchasi tomonga qarab qilgan xarakatiga qaraganda kuchliroq javob reaktsiyasini keltirib chiqaradi.

Yuqorida ko'rsatib o'tilgandek yarimoysimon kanallar qo'zg'atilganda nistagmdan tashqari turli reflekslar xam kuzatiladi,bularga: bosh, oyoq, qo'llarni va tanani turli tomonlarga og'ishi, yurganda esa bir tomonga og'ib ketishlar kiradi.

Otolit ahzoni adekvat qo'zgatuvchisi to'g'ri yo'nalishdagi tezlik va tanani fazodagi xolati xisoblanadi. Otolit ahzoni faoliyatini asosan kasbiy tanlovda tekshirish o'tkazilganda o'rganiladi.

Eshitish va muvozanat analizatorini tekshirish usullari.

Eshitish analizatorini tekshirish

Tekshiriluvchida quloq kasalliklariga xos o'zgarish bo'lsa tekshirishni bemorni shikoyatlari va kasallik tarixini to'liq so'rab o'rganishdan boshlanadi. So'ngra tashqi quloqni umumiy ko'rishiga ehtibor qaratiladi,bunda quloq surpasini shakli,terisini rangi va xolati ko'riladi. Tashqi eshituv yo'larini kirish qismini ko'zdan kechiriladi,terini turli yallig'lanishlari,chipqonlar yoki boshqa o'zgarishlar bor-yo'qligi aniqlanadi.

Rasm.15.Quloq atroflarini pafpaslach

Quloq surpasi,so'rg'ichsimon o'simta soxasi paypaslaganda og'riq bor,yo'qligiga ehtibor qaratiladi. Yiring to'planganda,ushlab ko'rilsa o'ziga xos flyuktatsiya borligi aniqlanadi.Agar yallig'lanish natijasida yoki tug'ma oqma yara (svio') aniqlansa uni yo'nalish,chuqurligi maxsus zond bilan tekshirib ko'riladi.

Otoskopiya- otokopiya o'tkazish tuchush nur mahnbasi, peshona oynasi va turli xajmdagi quloq voronkasi kerak. Quloqni tekshirishni asosi bu otoskopiyadir,bunday tekshirishda quloq surpasidan boshlab, tashqi eshituv yo'li, nog'ora parda,ayrim xollarda (nog'ora pardada teshik bo'lsa) esa nog'ora bo'shlig'ini xolati xaqida to'liq mahlumot olinadi.Tashqi eshituv yo'lini to'liq ko'rish uchun kattalarda quloq surpasi orqaga va yuqoriga,bolalarda esa orqaga va pastga tortiladi, natijada tashqi eshituv yo'li to'g'ri yo'nalishda bo'ladi. So'ngra tashqi eshituv yo'lini xajmiga to'g'ri keladigan, quloq voronkasi kirgizilib ko'riladi. Quloq voronkasini ishlatishda tekshiriluvchi xech qanday og'riq yoki noxushlik sezmasligi lozim.Tekshirish vaqtida tashqi eshituv yo'llarida yot jism yoki quloq chirki bo'lsa uni ikki xil usulda tozalanadi.

Birinchi usulda **quruq tozalash** – bunig uchun paxta o'ralgan quloq zondi, tashqi eshituv yo'liga kiritilib tozalash mumkin.

Ikkinchi usulda –**yuvib tozalanadi**,buning uchun Jane o'pritsi va iliq antiseptik eritmalardan foydalaniladi. Yuvishda o'ipritsni uchi tashqi eshituv yo'lini orqa - yuqori devori tomonga yo'naltiriladi va suyuqlik o'rta bosimda yuboriladi.

Quloq yuvilib bo'lgandan so'ng tashqi eshituv yo'lida qolgan suyuqlikni dokali pilikka shimdirilib quritish zarur.

Tashqi eshituv yo'li teri bilan qoplangan uchun kirish qismida tuklar va oz miqdorda quloq chirki bo'ladi. Odatda nog'ora parda tashqi eshituv yo'lini suyak qismidagi nog'ora chuqurchasida (sulcus tym'anicus) 27 gradus burchak ostida,yuqoridan pastga qarab egilgan xolda joylashgan bo'ladi. Tekshiriuvchi uchun mo'ljal xisoblangan, pardani o'ziga xos tanish belgilari mavjud, bular : **rangi och kulrang, yaltiroq**, o'rtasida **bolg'achani uzun dastasi**, oldingi-yuqorgi kvadranda **qisqa dastasi** bor, qisqa dastadan, nog'ora pardani taranglashgan va salqi qismini chegarasida **oldinga** ('licae malleolares anterior) va **orqanga** ('licae malleolares

anterior) ikkita **burmalar** chiqadi, bu burmalardan yuqorisini nog'ora pardani **salqi (membrana Schrs'nellii) qismi** tashkil etadi, pastkisi esa **taranglashgan ('ars tensa)** qismini tashkil etadi. Nog'ora pardaga tushayotgan nurni mahlum bir qismi, burchak ostida qaytishi xisobiga, oldingi pastki kvadranda, uchi yuqoriga, kindikka qaragan burchak shaklidagi **nur konusi** ko'rinadi, nog'ora parda markazda, bolg'achani uzun dastasini uchiga voronka shaklida chuqurcha - **kindik** xosil qilib yopishadi.

Rasm 16. Otoskopiya o'tkazish tartibi.

Quloq voronkasini uchini yengil aylantirib,nog'ora pardasini barcha qismlarini to'liq ko'riladi. Ayrim xollarda otoskopiya vaqtida,voronkani tashqi eshituv yo'lini orqangi-pastki devoriga qattiqroq bosish xisobiga adashgan asab tolasini tarmog'i qitiqlanib, yo'tal chaqirishi mumkin.

Расм 17. Болаларда отоскопия ўтказиш

Otoskopiyadan tashqari quloqni endoskopik tekshirish usuli xam oxirgi vaqtlarda keng qo'llanilmoqda.

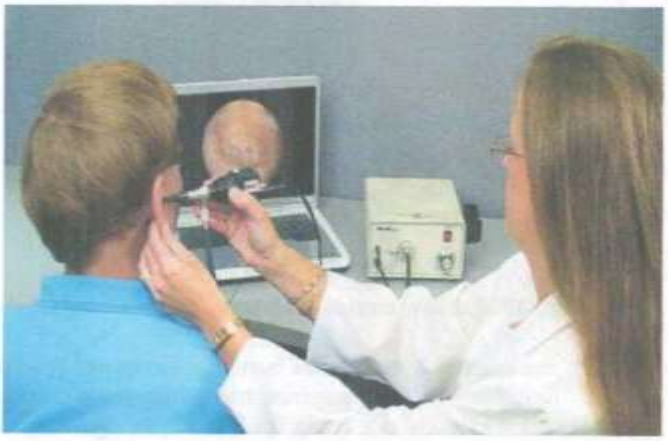

Rasm 18. Tashqi eshituv yo'lini endoskopik tekshirish.

Endoskopik tekshirishda tashqi eshituv yo'li,nog'ora parda uni tanish belgilari to'liq xamda kattalashgan xolda ko'riladi va

suratga olishi mumkin.

Eshitish (evistaxiy) nayini asosiy faoliyati drenaj va nog'ora bo'shig'iga xavoni o'tkazishdan (ventilyatsiya) iboratdir. Nayni drenaj faoliyati shilliq qavati yuzasidagi, ko'p qatorli xilpillovchi epiteliyni burun-xalqumga tomon xarakati tufayli amalga oshadi.

Xavo o'tkazuvchanligi nayni mahlum bir xolatlarda (gapirganda,esnaganda,yo'talganda) ochilib, xavo oqimini o'rta quloqqa o'tishi orqali amalga oshadi. Eshituv nayini o'tkazuvchanlik faoliyatini aniqlash uchun bir qancha usullar mavjud.

Valg'salvi usuli: Tekshiriluvchi chuqur nafas olib og'iz va burunni berkitgan xolda xavoni qayta chiqarishga xarakat qiladi, buning natijasida eshituv nayini teshigi ochilib qaytgan xavo o'rta quloqqa o'tadi va o'tish jarayonida o'ziga xos ovoz chiqaradi. Eshituv nayini yallig'lanishida bu sinamani bajarishni iloji bo'lmaydi.

Polittser usuli: Polittser balonchasini uchi (oliva) vazelin surtilib burunni bir tomoniga kiritiladi (tekshirishdan avval burun bo'shlig'i to'liq tozalanib olinadi) va bosh barmoq bilan ushlanadi, ko'rsatgich barmoq bilan ikkinchi tomoni burun qanotlarini medial devoriga bosiladi, tekshiriluvchiga «paraxod» yoki "raz,dva,tri" degan so'zni aytish taklif kilinadi, "xod" yoki "tri" unli tovushni aytish vaqtida kichik til yuqoriga ko'tarilib burun-halqumni, og'iz-xalqumdan to'liq ajratib qo'yadi natijada burundan yuborilayotgan xavo burun-xalqum devorlariga katta bosim bilan uriladi va xavoni bir qism eshituv nayi orqali o'rta quloqqa o'tib nog'ora pardaga bosadi va o'ziga xos ovoz chiqaradi.

Eshituv nayini o'tkazuvchanligini katetr yuborib tekshirish usuli: Birinchi marotaba eshituv nayini katetrlashni 1735 yili Guyot tomonidan taklif qilingan. Bu muolijani amalga oshirish uchun quloq katetri, Polittser baloni va eshitish uchun otoskop zarur. Katetrizatsiyadan avval burun ichidagi turli ajralmalar eshituv nayiga tushib qolmaslikni oldini olish uchun tozalanadi va burun ichiga 2% kollargaol eritmasidan 2 tomchi tomiziladi.

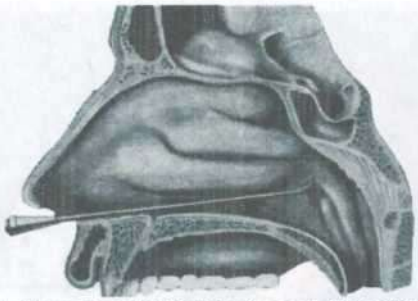

Rasm 19. Eshituv nayini (Evistaxiy nayini) katetrlash

Og'riqsizlantirish maqsadida burun shilliq qavati 2% dikain eritmasi surtiladi, so'ngra otoskopni rezinali katetrini bir uchini tekshiruvchini qulog'iga, ikkinchi uchini esa tekshiriluvchi o'z qulog'iga kiritadi, so'ngra temir katetrni egilgan uchini

pastga qilib, burun ichiga kiritiladi va burun-halqumgacha yetkaziladi. Katetrni egilgan uchini ichkariga, eshituv nayini teshigiga qarama-qarshi tomonga 90 gradus burchak ostida buriladi va 2-3 mm orqaga tortiladi,katetirni uchi dimog' suyagiga taqalib qolganligini sezilgandan so'ng, katetr tekshirilayotgan quloq tomonga 180 gradusga buriladi, bunday xolatda katetrni uchi eshituv nayini teshigiga to'g'ri keladi,shundan so'ng katetr uchiga Polittser ballon kiritilib sekin-asta xavo yuboriladi, bu vaqtda eshituv nayi orqali o'tayotgan xavoni shovqini otoskop orqali tekshiruvchi xam eshitadi, bu esa eshituv nayini o'tkazuvchanligi yaxshiligidan darak beradi.

Quloq manometriyasi: Eshitish faoliyatini obg'ektiv baxolash tizimi xisoblanib,bunda tovush o'tkazish tizimidagi akustik qarshiliklarni baxolashga asoslangan bo'ladi. Bu tekshirishga timpanometriya,akustik refleksometriya kiradi.

Timpanometriya usuli bu tashqi,o'rta va ichki quloq tizimida,tashqi eshituv yo'lidagi bosimni o'zgarishi natijasida, tovush to'lqinlari uchraydigan akustik qarshiliklarni qayd etishdir. Odatda tashqi eshituv yo'lidagi xavo bosimi +200 dan – 400 mm. suv ustuniga to'g'ri keladi.

Eshitish analizatorini faoliyatini gapirish va kamerton orqali tekshirish.

Eshitish analizatorini faoliyatini quyidagi maqsadlarda o'rganiladi:

-eshitish faoliyatini qaysi qismida (tovush o'tkazuvchi yoki tovush qabul qiluvchi qismi) o'zgarish mavjudligi

–eshitish qobilyatini sifatini o'zgarishini (qaysi tonlarda o'zgarish mavjud) aniqlash

qanday darajada eshitish pasayganligi aniqlash.

Eshitish analizatorini faoliyati **so'zlash orqali** tekshirish ikki ko'rinishda amalga oshiriladi. Birinchisi shivirlab gapirish orqali, ikkinchisi odatdagi xolda gaplashish orqali. Buning uchun tekshiriluvchi 6 metr uzoqlikdagi masofada turadi, tekshirilayotgan quloqni tekshiruvchi tomonga buradi, ikkinchi qulog'ni esa bormoq bilan berkitadi.

Rasm 20. SHivirlab gapirish orqali eshitish qobiliyatini aniqlash

Tekshiruchi so'zlarni shivirlab aytadi, tekshirilayotgan odam eshitgan so'zlarini qattiq qaytaradi. SHivirlab gapirish uchun o'pkadagi xavoni chiqarib bo'lgandan so'ng past tovushli so'zlarini aytadi. Agar tekshirilayotgan odam so'zlarni eshitmasa xar safar oradagi masofa 1 metrga qisqartirilib boriladi va bunday tekshirish tekshirilayotgan odam eshitguncha davom ettiriladi. Sog'lom odam shivirlab gapirilayotgan so'zlarni 6 metrdan eshitadi.

Oddiy so'zlashish orqali eshitish qobilyatini tekshirish xam shivirlab gapirishni tekshirgandek amalga oshriladi. Odatdagi so'zlarni sog'lom odam 15 metrdan eshitadi.

Kamertonlar yordamida xavo va suyak orqali o'tkazuvchanlik qobiliyati tekshiriladi. Buning uchun tebranishlari turlicha bo'lgan (S-128, S-512, S-2048) kamertonlar tanlab olinadi. Odatda sinama uchun ishlatilayotgan xar bir kamertonni o'ziga xos pasporti (xar bir kamertonni pasportini tayyorlash uchun 10 ta sog'lom eshituvchi odamlarda tekshirilib,olingan ko'rsatgichlarni o'rtachasini olinadi) bo'ladi. SHu mavjud pasportidagi ko'rsatgichga tekshiriluvchidan olingan mahlumot solishtirish orqali uni eshitish qobilyati o'rganiladi.

Tekshirish past tebranishli kamertondan (S-128) boshlanadi,buning uchun kamerton qo'lga urilib yuqori qismida tebranish paydo qilinadi va tebranayotgan kamertonni oyoqchasidan ushlab quloq surpasiga 0,5 sm masofada, tebranayotgan oyoqchalarini bir-biriga paralel qilgan xolda yakinlashtiriladi va eshitish boshlanish vaqti belgilanadi.Tekshiriluvchi eshitmay qolgandan so'ng kamerton qulokdan uzoqlashtirilib yana darxol yakinlashtiriladi, odatda tekshiriluvchi yana bir necha daqiqa eshitishi lozim.Tekshiriluvchi butunlay eshitmay qolgandan so'ng,tekshiruvchi eshitish qobilyati sog' bo'lsa, o'zini qulog'iga yaqinlashrtirib tovushni borligini aniqlaydi.Agar tekshiruvchi eshitishni davom ettirsa tekshiriluvchida eshitish qobilyati pasayganligidan darak beradi. Eshitish qobilyati soniyalarda baxolanadi.

Eshitish qobilyatini **suyakdan o'tkazuvchanlik faoliyatini aniqlash** . Buning

uchun tebranayotgan kamerton (S-128) oyoqchasi so'rg'ichsimon suyakka ko'ndalang qo'yiladi, eshitish vaqti soniyalarda (sekund) o'lchanadi. Odatda suyakdan o'tkazuvchanlik davomiyligi,xavodan o'tkazuvchanlikka qaraganda qisqa bo'ladi.

Kamertonni S 2048 orqali faqat xavodan o'tkazuvchanlik qobilyati aniqlanadi. Kamertonlar yordamida eshitish analizatorini boshqa faoliyatlarini xam o'rganiladi.

Rinne sinamasi – Rinne tomonidan 1855 yili amaliyotga kiritilgan tekshirish usuli bo'lib, tovush to'lqinlarini xavodan va suyakdan o'tishini bir-biriga solishtirishga bag'ishlangan. Tebranayotgan kamerton oyoqchasi (S-128) so'rg'ichsimon suyak soxasiga qo'yiladi, eshitish to'xtagandan so'ng quloq surpasiga 0,5 sm masofada yakinlashtiradi, agar eshitish davom etsa bu sinama musbat,eshitmasa manfiy xisoblanadi. Eshitish analizatorini tovush o'tkazish tizimini kasalligida,xavodan o'tkazishga faoliyati buzilib,suyakdan o'tkazishga faoliyatiga qaragandan xam pasayib ketadi, bu –manfiy Rine sinamasi deyiladi.

Veber sinamasi – Otorinolaringologiya amaliyotiga sinama sifatida Weber tomonidan 1829 yili kiritilgan.Tebranayotgan kamerton (S-128) oyoqchasi boshni tepa qismini o'rtasiga qo'yiladi,sog'lom odamlarda kamertonni tebranishi boshni o'rtasida yoki ikkala quloqda bir xil eshitadi (+ W +).

Rasm 21. Veber sinamasini aniqlash.

Quloqni bir tomonlama tovush o'tkazish faoliyati buzilganda,tepaga qo'yilgan kamertonni tovushi kasal quloq tomonga ko'proq yo'nalgan bo'ladi, tovush qabul qiluvchi ahzoni kasalligida esa sog' quloq tomonga yo'nalgan bo'ladi.

SHvabax sinamasi – Tovush to'lqinlarini suyakdan o'tkazuvchanligini tekshirishga asoslangan sinama bo'lib, 1885 yili Schwabach tomonidan LOR amaliyotiga maxsus tekshirish usuli sifatida kiritilgan. Tebranayotgan

kamerton oyoqchasi boshni tepa suyagini o'rtasiga yoki so'rg'itchsimon o'simtaga qo'yiladi,tekshirilayotgan odam tovush to'lqinlarini eshitmasdan qolganda tekshiruvchi kamertonni o'zi boshni tepasiga yoki so'rg'ichsimon o'simtasiga qo'yada, agar u eshitishni davom ettirsa tekshirilayotgan odamda bu sinama qisqargan, agar tekshiruvchi eshitmasa uzaygan bo'ladi. SHvabax sinamasini uzayishi eshitish, analizatorini tovush o'tkazuvchi qismini kasaligidan va uni qisqarishi esa tovush qabul qiluvchi qismni kasalligidan darak beradi.

Jele sinamasi Bu sinama 1881yili Gelee tomonidan tashxis sifatida taklif qilingan. Tebranayotgan kamarton (S 128) boshni tepa suyagi markaziga qo'yiladi va bir vaqtni o'zida tashqi eshituv yo'lida Zigel voronkasi yordamida xavo bosimi ortiriladi,eshitish analizatori sog'lom odamlarda eshitish pasayadi,bunga sabab uzangi, oval oynaga bosishi natijasida uzangi suyagini xarakkatini chegaralanib qolishi va labirintni ichki bosimini ortishidir. Agar otoskeleroz kasalligi bo'lsa eshitishda xech qanday o'zgarish kuzatilmaydi.Eshitish analizatorini tekshirish natijalarini jamlab aloxida qayd qilish pasportini V.I.Voyachek tomonidan taklif qilingan.Quyida o'sha natijalar pasporti keltiriladi.

Eshitish analizatorini tekshirish natijalarini qayd qilish pasporti

AD (o'ng quloq)		**AS (chap quloq)**
-	**SSH (quloqda shovqin)**	**+(agar quloqda shovqin bo'lsa)**
6 metr)	**SHR(shivirlab gapirish)**	**6 metr**
15 metr	**RR (oddiy gapirish)**	**15 metr**

S 128 v(xavodan o'tkazuvchanlik)

S 128 k(suyakdan o'tkazuvchanlik)

S 2048 v(xavodjan o'tkazuvchanlik)

Veber sinamasi (qaysi tomonda eshitish yaxshi bo'lsa o'sha tomon ko'rsatiladi).

Kamartonlarni xar birini pasportini tayyorlash uchun 10 sog' odamda eshitishni aniqlab o'rtachasini norma sifatida olinadi.

Eshitish analizatorini elektroakustik asboblar yordamida tekshirish – audiometriya o'tkazish. Tekshirishni bu turi – tonal,so'zlovchi va shovqinli turlariga bo'linadi. Tonal audiometriyada tovush tonlarini 128 Gts.dan 8192 Gts.gacha oralig'dagi to'lqinlarda o'rganiladi. So'z audiometriyasida eshitish analizatorini qaysi qismida o'zgarish borligi to'liq aniqlanadi. Audiometriyada tovush to'lqinlarini xavodan va suyakdan o'tkazishni tekshiriladi va natijalari masus

blankalarda aks ettiriladi. Yosh bolalarda bu tekshirish o'yinli audiometriya orqali amalga oshiriladi.

Rasm 22. Audiometriya o'tkazish jarayoni.

Muvozanat analizatolrini tekshirish usullari.

Muvozanat analizatori insonni tanasini fazodagi xolatini boshqarib turadi,uni qo'zg'atuvchisi aylanma va to'g'ri yo'nalishdagi xarakat,xamda yerning gravitatsiya (tortishish) maydoni xisoblanadi. Muvozanat analizatorini faoliyatini tekshirishdan avval bemorda bosh aylanish, atrofdagi jismlarni aylanishi,yurishni o'zgarishi, turgan xolatda u yoki bu tomonga yiqilish, ko'ngil aynish va qayt qilishga shikoyatlari borligini aniqlash zarur.Tekshiriluvchidan to'liq kasallik tarixi so'raladi.

Yuqorida keltirilgan xolatlar odamlarda ikki xil vaziyatda paydo bo'ladi

a) o'z-o'zidan (spontan) xech qanday tashqi tahsirsiz,

b) yoki muvozanat analizatorini suhniy qo'zg'atish natijasida (bunday suhniy qo'g'atilishida so'ng kuzatiladigan javob reaktsiyasi, odatdagi kuzatiladigan ko'rinishmi, yoki noadekvat rektsiyami, bu xolatga xam tekshirish vaqtida ehtibor qaratiladi) paydo bo'ladi.

Muvozanat analizatorini faoliyatini tekshirlardan biri tekshiriluvchini **Romberg xolati** bo'yicha turg'unlikni aniqlash – Tekshiriluvchi tik turgan xolda, oyoqlarini juftlashtirib, ko'zini yumgan vaziyatda, qo'llarini ko'krak qafasi satxida oldinga cho'zadi,agar ichki quloqni faoliyati (labrintit) buzilgan bo'lsa, bemor (bunday bemorlarda albatta nistagm xam kuzatiladi) nistagamga qarama-qarshi tomonga yiqiladi. Agar labrintit bor bemorlar bo'lsa, boshini 90 gradus chapga burilsa yiqilish yo'nalishi o'zgaradi,xuddi shunday xolat boshni o'ng tomonga burganda xam kuzatiladi. Miyachani kasalligida esa boshni burilishi bilan yiqilish yo'nalishi o'zgarmaydi,bemor doimo kasallangan tomonga yiqiladi.

To'g'ri chiziq va yon tomon yo'nalishlari bo'yicha yurish - Tekshiriluvchi ko'zi yumilgan xolda to'g'ri chiziq bo'ylab besh qadam oldinga va besh qadam orqaga yurishi lozim,agar muvozanat analizatori kasallangan bo'lsa, bunday to'g'ri xarakatni bajara olmay yiqiladi (agar ichki quloqni faoliyati buzilgan bemor bo'lsa,nistagmga qarshi tomonga yiqiladi,miyacha kasallangan bo'lsa kasallangan tomonga yiqiladi). Tekshiriluvchi shunday xarakatni yon tomonga xam bajarishi zarur. Muvozanat analizatori kasallangan bemorlar bu xarakatni ikkala tomonga xam to'g'ri bajaradi, ammo miyachasi kasallangan bemor (yiqiladi) bajaraolmaydi.

Ko'rsatish sinamasi – Tekshiriluvchi ko'zi yumilgan xolatda galma-gal ikkala qo'lini ko'rsatgich barmog'i bilan o'zini burnini uchiga tekizish kerak, muvozanat analizatori kasallangan bemor buni to'g'ri bajara olmaydi. Bundan tashqari tekshiriluvchi vrach bilan qarama-qarshi o'tiradi va ko'rstagich barmog'i bilan vrachni ko'rsatgich barmog'iga tekizish zarur,avvalida bu ishni 3 marotaba ko'zi ochiq xolda,so'ngra ko'zni yumgan xolda qaytaradi. Sog'lom odamlarda bu amaliyot to'g'ri bajariladi. Ichki quloq qasalligida ikkala qo'lda xam bu amaliyot bajara olmaydi,miyacha kasallangan odamlarda esa yallig'langan tomonda bu sinamani bajaraolmaydi.

Adiadoxokinez – Tekshiriluvchi Romberg xolatida qo'llarini oldinga cho'zib, bir vaqtda kaftlarini pastga – yuqoriga (supinatsiya,pronatsiya) aylantiradi, miyachasi kasallangan bemorlarda, kasallangan tomondagi qo'lni xarakati orqada qoladi.

Spontan nistagmni aniqlash – Tekshiruvchi tekshiriluvchini qarshisiga o'tirib, ko'rsatgich barmog'ini ko'z soxasi satxida, 60 – 70 sm uzoqlikda ushlab, uni bormog'iga qarashni taklif etadi va bormoqni navbatmi-navbat avval o'ng tomonga,so'ngra chap tomonga yo'naltiriladi.SHunday vaziyatda spontan nistagm borligi aniqlanadi. Agar spontan nistagm bo'lsa uni yo'nalishi,kuchi,tezligi va amplitudasi belgilanadi.

Kalorik sinama – Bu sinamani bajarishdan avval tekshiriluvchida quloqdan yiring oqanligini surishtiriladi,so'ngra otoskopiya qilib pardasini teshikligi bor yo'qligi aniqlanadi. Kalorik sinama uchun issiq (45 S) va sovuq (19 S) suv zarur bo'ladi. Quloqqa 100 ml sovuq suv, tashqi eshituv yo'lini orqa-yuqori devoriga yo'naltirilib o'prits Jane bilan yuboriladi. Suvni yuborilgandan so'ng 25 – 30 sek. o'tgach nistagmni aniqlanadi, sovuq suv bilan qilingan sinamada nistagm qarama – qarshi tomonga, issik suv bilan qilingan sinamada esa o'sha tarafga yo'nalgan bo'ladi.

Aylanma sinama – Tekshiriluvchi ko'zini berkitgan xolda Barani kreslosiga o'tiradi, boshi 30 gradusga oldinga egiladi, so'ngra kresloni o'n marotaba 20 sek. davomida o'nga aylantiriladi, aylantirish to'xtagandan so'ng,boshini ko'tarib tekshiruvchini qo'liga (qo'lni ko'zdan 70 sm. uzoqlikda chap tomonda ushlangan xolda) qarashni taklif qilinadi va paydo bo'lgan nistagmni yo'nalishi,satxi,amplitudasi,tezligi va davomiyligi (odatda 20-30 soniya davom etadi) aniqlanadi.

Rasm 23. Aylantirma sinama

Pnevmatik sinama vrach tekshiriluvchini qarshisiga o'tirib,o'zini chap quloq surpasiga doimo qarashni taklif qiladi va bir vaqtni o'zida,bosh barmoq bilan tekshiriluvchini o'ng qulog'ini bo'rtmasiga (kozelok) bosish orqali tashqi eshituv yo'lida xavo bosimini kuchaytiradi.Sog'lom odamlarda nistagm kuzatilmaydi,agar gorizontal yarimoy kanallarida yallig'lanish xisobiga oqma yara (svish) paydo bo'lgan xolda,nistagm o'ng tomonga yo'nalgan bo'ladi.Tashqi eshituv yo'lida xavo bosimi ozaytirilganda esa, nistagm qarshi tomonga,yahniy chap tomonga bo'ladi.

Otolit ahzoni faoliyatini Voyachek usulida aniqlash- Tekshiriluvchi ko'zi yumilgan xolda Barani kreslosiga o'tiradi,boshi tanasi bilan 90 gradusga oldinga egiladi., so'ngra tekshiruvchi avval o'ng tomonga,so'ngra chap tomonga 5 marotabadan 10 soniyada aylantiradi. Aylantirish keskin to'xtatiladi va 5 soniyadan so'ng ko'zini ochib gavdasini to'g'rilab ko'tarishni taklif etadi. SHunda tekshiriluvchida turli darajada **somatik reaktsiyalar** kuzatiladi. Agar tekshiriluvchini gavdasi o'rta chiziqdan 5 gradusga og'ib ketsa **birinchi darajali,** 5-30 gradusga og'sa **ikkinchi daraja** va muvozanatini yo'qotib,yiqilib tushsa **uchinchi darajadagi** reaktsiya deb baxolanadi.

Otolit apparatni faoliyatini **K.L. Xilov (1933y.) bo'yicha** to'rt usitunli arg'amchoqda tekshirish.Tekshiriluvchi tekshirish vaqtida arg'amchoqda yelkasida yotadi,ko'zni tonik xarakatini elektrookulografiya yordamida qayd etiladi. Tekshirish vaqtida arg'amchoq maydonini satxi o'zgarmaydi va doimi gorzontal xolda yerga paralell bo'ladi. Natijada otolit apparatini mahlum maydoniga bosim kuchaytiriladi va to'xtovsiz berilayotgan bosimga chidamlikligini aniqlanadi.. Muvozanat analizatorini to'g'ri yo'nalishdagi tezlashishi bo'sag'asi 2- 20 sm./s.teng.

Vegetativ reaktsiya- otolit appartni tekshirish vaqtida somatik reaktsiyadan tashqari

tekshiriluvchilarda vegetativ reaktsiyalar xam kuzatiladi va bu reaktsiyalar namoyon bo'lishi darajasiga qarab uch bosqichga bo'linadi.
Vegetativ reaktsiyani **birinchi bosqichida**- teri rangini oqarishi, kuchsiz tomir urish kuzatiladi.
ikkinchi bosqichi-teri rangi oqargan,sovuq ter bilan qoplangan,ko'ngil ayniydi.
uchinchi bosqich-kuchli reaktsiya,ko'ngil aynib qayt qiladi, tekshiriluvchi obmork xolatiga tushib qoladi.

Muvozanat analizatorini tekshirshdan so'ng olingan natijalar aloxida qabul qilingan pasportga kiritiladi.

Muvozanat analizatorini tekshirish natijalarini qayd etish pasporti.

O'ng taraf	CHap taraf
Subhektiv xissiyot	
Spontan nistagm	
Romberg xolati	
Ko'rsatma sinama	
Boshni burishda dabdurustdan (spontan) bir tomonga yiqilish	
Adiadoxokinez	
To'g'ri chiziq bo'ylab yurish (ko'z ochiq xolda)	
Yon tomonlarga yurish	
Kalorik sinama	
Bosimli (pressor) sinama	

Quloqni rentgenologik tekshirish usullari.

Quloqni rentgenologik natijalari xozirgi kunda kasalliklarni tashxisi uchun asosiy tekshrish usullaridan xisoblanadi. Renigenologik tekshirishda asosan SHyuller,Mayer va Stenvers usullari qo'llaniladi.

SHyullaer usulida so'rg'ichsimon o'simtani tuzilishi,antrum va uni atrofidagi katakchalar,o'rta quloqni tomi yaxshi ko'rinadi. Sigmasimon sinusni oldingi devori aniq ko'rinadi. Surunkali yallig'lanishda antrum atrofida bo'shliqlar aniqlanadi.

Mayer usulida esa tashqi eshituv yo'lini suyak qismi,eshitish suyakchalari va epitimpanal soxa tuzilishlari ko'rinadi.

Stenvers bo'yicha tekshrilganda suyakni piramida qismi,labirint va ichki eshituv yo'li xolati aniqlanadi.Xozirgi kunda tekshirishni zamonaviy kompyuterli tomografiya, MRT usullari amaliyotda qo'llanilmoqda va tekshirishni asosiy usullariga aylanib qoldi.

Biz quyidagi keltirilgan mahlumotlarimizda quloq kasalliklari: tashqi otit, o'tkir yiringli o'rta otit va uni yosh bolalarda o'ziga xos kechishi, antrit, mastoidit, surunkali yiringli o'rta otit va ularni asorati xaqida so'z yuritamiz.

Tashqi quloq kasalliklari

Tashqi quloq kasalliklari qatoriga quloq surpasi va tashqi eshituv yo'li turli tug'ma nuqsonlari kiradi.

Quloq surpasi nuqsoni.

Tashqi quloq nuqsonlariga,quloq surpasini to'liq rivojlanmasdan qolishi (mikrootiya),quloq surpasini xajmini kattaligi (makrootiya),umuman quloq surpasini bo'lmasligi (anotiya) va shalpanquloqliklar kiradi.

Boshqa uchraydigan nuqsonlarga Darvin bo'rtmasi (quloq surpasida bo'rtma),shayton qulog'i (quloq surpasini nayzasimon o'sishi),makaki qulog'i. Bemorlarni asosiy bezovta qiladigan xolat, bu kosmetik nuqson,tashqi ko'rinishdagi quloq surpasini yetishmovchilikdir.

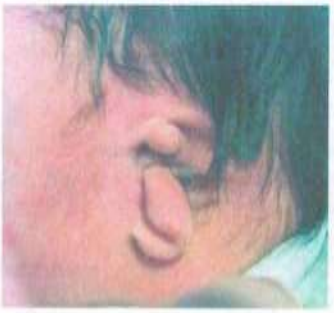

Расм 24. Қулоқ сурпасини тўлиқ ривожланмаслиги (микроотия)

Davolashda barcha xolatlarda quloq surpasida kosmetik,plastik jarroxligi o'tkaziladi.Makrootiyada quloq surpasini ponasimon kesib xajm jixatidan kichraytiriladi.Mikrootiyada esa quloq arofidagi teri ostiga autotog'ay yoki suhniy plastik to'qima kiritilib quloq surpasini shakinlantiriladi.Osilib qolgan-shalponquloqlikda quloq surpasini orqa tomonidan plastik jarroxlik o'tkaziladi va orqaga ko'tarib qo'yiladi. Anotiyadagi jaroxlikda
quloq surpasini yangidan shakinlashtirishda,avval teri ostiga maxsus karkas kiritilib quloq surpasi shakillantidi,so'ngra ikinchi bosqichida yangi xosil bo'lgan quloq surpasi teridan ajratiladi.

Ko'pincha xollarda quloq surpasi nuqsonlari,tashqi eshituv yo'llari **atreziyasi** bilan kechadi,bunday vaziyatlarda tashqi eshituv yo'llari yangidan shakillantiriladi va uzoq muddatga tampon yoki plastik trubkalar qo'yiladi.

Tashqi quloqdagi yana bitta tug'ma nuqson, bu tug'ma **oqma yaradir**. Embrional rivojlanishda bitmay qolishi xisobiga,quloq surpasini yuqori qismida oqma yara joylashadi.Mahlum bir vaqtda bu joydan yiringli ajralma chiqib turadi,ayrim xollarda teshik berkilib qolsa yara atrofi qizarib shishadi,og'riq bo'lib tana xrorati ko'tariladi.

Davolash faqat jarroxlik usulida oqma yara to'liq olib tashlanadi.

Tashqi quloqni yallig'lanish kasalliklari.

Tashqi quloq kasalliklari turli yoshdagi odamlarda uchraydi va kelib chiqishi,klinik kechishida bemorlarni yoshi, quloqni turli salbiy tashqi tahsirlarga ucharashi xolati, bemorni immunologik qobiliyatini xususiyatlariga va mikroflopani virulentligiga bog'liq bo'ladi.

Tashqi quloqdagi kasalliklar – quloq surpasi va taqi eshituv yo'li kasalliklariga bo'linadi. Quloq surpasida, yolin (roja),terini yallig'lanishi (dermatit),jaroxatdan so'ng teri ostiga qon quyilishi (otgematoma), perexondrit uchrasa,tashqi eshituv yo'lida chegaralangan (chipqon) yoki tarqalgan (diffuz) tashqi otit, quloq chirki uchraydi.

Otgematoma

Kelib chiqishi turli mexanik jaroxatlardan so'ng quloq surpasini tog'ay pardasi ostiga qon quyilishi kuzatiladi.

Bemorni shikoyatlari Jaroxatdan so'ng quloq surpasi soxasida og'riq bo'ladi,so'ngra teri ostiga qon quyilishi natijasida quloq surpasida chegaralangan shish paydo bo'ladi. Vaqt o'tishi bilan og'riq kuchayadi, agar qon quyilgan joyga infektsiya tushsa,yiringli jarayon rivojlanib, maxalliy va umumiy xarorat ko'tariladi.

Otoskopiyada quloq surpasida chegaralangan, yumaloq shaklda, ko'kimtir yoki to'q jigarrang yumshoq bo'rtma ko'rinadi,bu bo'rtmani tarkibi qon yoki limfa suyuqligida iborat,ushlab ko'rilsa og'riqli bo'ladi. O'z vaqtida yordam ko'rsatilmasa infektsiya qo'shilib yiringli jarayonga aylanishi mumkin.Kasallik asoratlangan xolda yiringlash jarayoni kuchayib,tog'aylarga tarqalib ularda yallig'lanish (perexondrit) chaqiradi va keyinchalik quloq surpasida turli ikkilamchi deformatsiyalar rivojlanadi.

Davolash – kichik otgematomalar yengil, bosib turuvchi spirtli bog'lovlar qilinsa,tezda qayta so'rilib ketishi mumkin. Katta xajmdagi otgematomalar puktsiya qilinib ichidagi suyuqlik so'rib olinadi va o'rniga 5% yod yoki antibiotiklar eritmasini yuboriladi, so'ngra bosib turuvchi bog'lov qilinadi. Agar katta otgematomalar yiringlab ketsa, kesib ochiladi va yara antibiotiklar eritmasi bilan yuvilib, aseptik bog'lov qo'yiladi.Agar jarayon kuchayib perexondrit bilan asoratlansa davolashga antibiotiklar va antigistaminlar qo'shiladi.

Quloq surpasi yolini (roja)-erysi'elas

Kasallik birlamchi xolda kamdan-kam uchraydi,ko'pincha ikkilamchi asorat sifatida yuzdagi yoki boshdagi yolinni quloq surpasiga tarqalishi xisobiga rivojlanadi. Kasallik chaqiruvchisi streptokokk bo'lib, tanani ximoya quvvati pasayganda, quloq surpasidagi kichik jaroxat orqali infektsiya tarqalishi natijasida rivojlanadi.

Kasallikni belgilari: Quloq surpasida qattiq og'riq bezovta qiladi, bemorni tana xarorati yuqori bo'ladi (39-40S), umumiy axvoli og'irlashadi.Bahzan yallig'lanish quloq surpasidan tashqi eshituv yo'li va nog'ora pardasigacha tarqalishi

mumkin. Kasallikni yengil kechishida bemorlar 4-5 kunda sog'ayib ketadi.

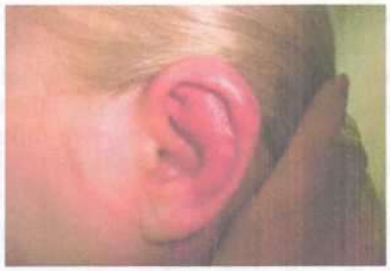

Расм.25. Кулоқ сурпаси ёлини

Otoskopiyada quloq surpasi terisi qizarib shishagan,yallig'langan teri sog' teridan keskin chegaralangan va bo'rtgan bo'ladi. Ayrim xollarda quloq surpasi yuzasida, ichida seroz suyuqlik bo'lgan po'rsildoqlar (pufakchalar) paydo bo'ladi. Bu pufakchalar yorilib,yuzalari qasmoqlar bilan qoplangan yaralarga aylanadi.

Davolash – Quloq surpasiga surtish uchun turli (Vishnevskiy malxami,ixtiol,sariq simob malxami) malxamlar, ichish uchun antibiotiklar,sulg'fanilamidlar tavsiya qilinadi, fizioterapevtik muolijalardan ulg'trabinafsha nurlari bilan tahsir etish yaxshi foyda beradi.

Ekzema - eczema

Kasallik quloq surpasini o'zini aloxida chegaralangan xolda yoki keng tarqalib, terilarni yallig'lanishi bilan birga uchraydi. Kelib chiqishini sabablari maxaliy va umumiy bo'ladi. **Maxalliy sabablar** tashqi eshituv yo'lidan ajralayotgan yiringni uzoq muddat atrof to'qimalrga tahsir etishi,quloq kasalliklarida ishlatilayotgan turli dorilarni (yod,spirtli tomchilar),yoki turli kimyoviy chiqindilarni (tsement,ko'mir changi) tahsirlar xisoblanadi. **Umumiy sabablarga** esa allergik kasalliklar,diatez,qandli diabet,qon va oshqozon-ichak kasalliklari xisoblanadi. Kasallik o'tkir va surunkali ko'rinshda kechadi, o'tkir ko'rinishda kasallik faqat teri qatlami qamrab olgan bo'lsa, surunkali ko'rinishida yallig'lanish quloq surpasini chuqur qatlamlariga xam tarqalgan bo'ladi.

Kasallikni kechishi: Bemorlarni quloq surpasida,tashqi eshituv yo'lida qichishish,og'riq va doimo namlanib turadiga yaralar bezovta qiladi. O'tkir ko'rinishida quloq surpasi terisi qizargan,shishgan, infilg'tratsiya xisobiga qalinlashgan,yuzasida turli xajmdagi ichi seroz suyuqlik yoki yiring bilan to'lgan pufakchalar paydo bo'ladi. Quloqdagi qichishish va uni doimo qashlab turilishi xisobiga, teridagi pufakchalar yorilib suyuqlik chiqib terini doimo namlab turadi. Keyinchalik bu ajralmalar qurib terini turli qalinlikdagi kulrang-sariq qasmoq boylaydi. Qasmoqlar ko'chganda,tagidan doimo namlanib turuvchi yaralar ko'rinadi. Keyinchalik bu yaralarga infektsiya qo'shilishi xisobiga ikkilamchi yiringli tashqi otit rivojlanadi.Jarayonni tarqalishi natijasida tashqi eshituv yo'li toraygan va yiringli ajralma va qasmoqlar bilan to'lgan.

Davolash–Davolashni ekzemaga sababchi bo'lgan yo'ldosh surunkali kasalliklarni davolashdan va kasallikni keltirib chikaruvchi omillarni bartaraf qilishdan boshlanadi. Quloq surpasi,tashqi eshituv yo'li doimo tozalanib, antiseptik suyuqliklar bilan yuvilib turiladi,so'ngra turli gormonal (oksikort, geokorton) malxamilar bilan surtiladi. Quloq surpasidagi qasmoqlar moylar surtilib yumshatilgandan so'ng tozalanadi, ochilgan yaralarga antiseptik malxamlar bog'lanadi. Ichish uchun antigistamin dorilar tavsiya qilinadi. Fizioterapevtik muolijalardan ulhtrabnafsha nurlar tahsir etish, UVCH yaxshi foyda beradi.

Quloq chirki – (oltingugurt tiqini,sernaya probka)

Tashqi eshituv yo'lidagi yog' va oltingugurt ishlab chiqaruvchi bezlar o'z maxsulotlari bilan tashqi eshituv yo'lini terisini kerakli darajada namlab,yog'lab turadi. Bu bezlarni faoliyati buzilib o'z maxsulotlarini chiqarmay qolsa,teri quruqshab, quloqni qichishishi kabi noxush xolatlar keltirib chiqaradi,yoki ko'p maxsulot ishlab chiqarilsa,to'planib tashqi eshituv yo'lida quloq chirkini xosil qiladi.

Quloq chirki - bezlar ishlab chiqargan maxsulotlar (oltingugurt ajralmasi) va unga qo'shilgan terini tushgan qatlamlaridan iborat.

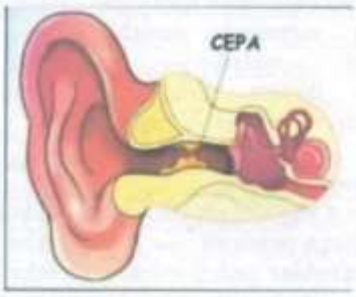

Расм 26. Ташки эшитув йўлида кулок чирки

Odatda quloqda xosil bo'lgan chirki sekin-asta ovqat yeganda,gaplashganda o'z-o'zidan tushib turadi,ammo ko'p miqdorda ishlab chiqarilganda,tashqi eshituv yo'llarini torligida to'planib qotib qoladi. Uzoq vaqt to'planib qolgan chirki tashki eshituv yo'lini to'liq berkitib, eshitishni vaqtinchalik pasayishiga, nog'ora pardani ezib qo'yish bilan, uni inervatsiya qiluvchi uch shoxli va adashgan nerv tolalari qitiqlab reflektor tarzda, yo'tal, bosh og'rig'i, bosh aylanishi, ko'ngil aynib qayt qilishni keltirib chiqaradi, ayrim xollarda esa nog'ora pardani yallig'lab o'rta otit chaqirishi mumkin.

Bemorlar ko'roq eshitishni pasayishiga,quloq soxasida noxush xolatlarga, og'riqqa (nog'ora pardani ezib qo'yishi xisobiga) **shikoyat qiladilar**.Eshitishni pasayishi ko'roq quloqqa suv tushganda keskin bilinib qoladi. Suv tushishi xisobiga chirki keskin shishib, tashqi eshituv yo'lini to'liq berkitib qo'yadi.

Otoskopiyada- tashqi eshituv yo'lini to'liq berkitib turgan to'q jigarrangli chirki ko'rinadi.

Davolash – Katta bo'lmagan quloq chirkilari zond orqali (Voyachek zondi) kovlab olib tashlash mumkin, yoki iliq (37 S) antiseptik eritmalar bilan Jane o'pritsi yordamida yuvib tashlanadi. Uzoq vaqt to'planib, qotib qolgan chirki, yumshatish maqsadida avval 2-3 kun davomida turli yog'lar, 3% vodorod perekis eritmasidan yoki serumen eritmasidan kuniga 4-5 maxaldan tomizilib yumshatiladi, so'ngra iliq furatsillin eritmasi bilan Janne o'pritsi yordamida yuvib tashlanadi.

Rasm 27. Quloq chirkini yuvish

QULOQ CHIPQONI (Otitis externa circumscri'ta)

Tashqi eshituv yo'lini kirish qismi yoki tog'ayli - pardali qismidgi tuk qopchalariga va yog' bezlariga terini butunligi buzilishi natijasida infektsiyani (stafilokokk,streptokok) tushib yallig'lanish chaqirishi, tashqi eshituv yo'lini chipqoniga sabab bo'ladi.

Quloq chipqonini paydo bo'lishdagi omillar: tanani ximoya quvvatini pasayishi, modda almashinuvini buzilishi va vitaminlar yetishmovchiliklari xisoblanadi. Ayrim xollarda quloq chipqoni tanani umumiy furunkulezni bir ko'rinishi xam bo'lishi mumkin.

Kasallikni belgilari – bemorlarni asosan quloqda kuchli og'riq bezovta qiladi, og'riq ko'zga, tishlarga, bo'yinga va boshga tarqalishi mumkin. Ovqat yeganda va gaplashganda (pastki jag'ni bo'g'imi tashqi eshituv yo'liga bosishi natijasida) og'riq kuchayadi. Quloq surpasini ushlab tortganda yoki quloq dumbog'ini bosganda xam og'riq kuchayadi. Keyinchalik chipqon yorilishi natijasida tashqi eshituv yo'lidan yiring ajraladi. Bahzan bemorlarda tana xarorati 38 S gacha ko'tariladi.

Otoskopiyada – tashqi eshituv yo'lini kirish qismida konus shakldagi qizargan bo'rtma ko'rinadi, bo'rtma xisobiga tashqi eshituv yo'li torayib qoladi. Keyinchalik yallig'langan bo'rtma kattalashib, qizarib shishadi va ayrim xollarda quloq surpasiga xam tarqalishi mumkin. Asta-sekin yallig'langan joyni o'rtasida oqarish paydo bo'ladi, bunday xolat yiring xosil bo'lganligidan darak beradi.

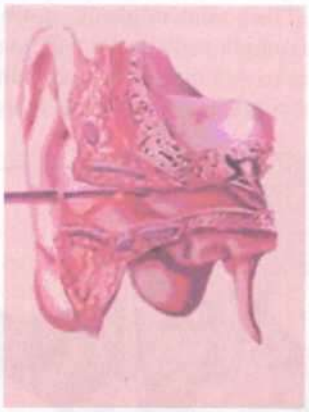

Rasm 28. Quloq chipqonini yorish

Quloq oldi va bo'yin limfa tugunlari kattalashgan,og'riqli bo'ladi,bemorni tana xarorat ko'tarilib,umumiy axvoli yomonlashadi. Yallig'lanish jarayoni kuchayib, chipqon o'z-o'zidan yorilishi mumkin, natijada bemorni axvoli yaxshilanadi, og'riq pasayib va tana xarorati mo'tadil bo'ladi. Ayrim xollarda yiringli jarayon tashqi eshituv yo'lini pastki devoridagi santorin yoriqlari orqali quloq oldi beziga tarqalishi xam mumkin. Natijada bez uni atrofidagi to'qimalar yallig'lanib yangi yiringli o'choq paydo bo'ladi. Kasallik asoratlanmasa o'rtacha 7-8 kun davom etib tuzalib ketadi.

Davolash – Kasallikni birinchi kunlari antibiotiklar, isitma tushuruvchi va og'riq qoldiruvchi dorilar tavsiya qilinadi. Tashqi eshituv yo'liga og'riq qoldirish maqsadida novokainni spirtdagi eritmasi bilan dokali plik qo'yiladi, quloqqa spirtli bog'lov qilinadi. CHipqonni boshlanish davrida infilg'tratni qayta so'rdirish maqsadida quloqqa turli malxamlar (sariq simob malxami,ixtiol va Vishnevskiy malxamlari) bilan bog'lov qilinadi. Agar infilg'trat markazida yiringli o'zak paydo bo'lsa,uni pintset yordamida olinadi,iloji bo'lsa chipqon kengaytiriladi va yiring chiqishiga sharoit yaratiladi, so'ngra antibiotiklar eritmalari bilan bog'lov qilinadi. Ayrim xollarda kasallik cho'zilib ketsa, ketma-ket chipqon paydo bo'lishi davom etsa, autogemoterapiya xam kilinadi, vitaminlar,immunomodulyatorlar tavsiya etiladi. Fizioterapevtik muolijalardan UVCH va UF yaxshi foyda beradi. Bemorlarni xar extimolga qarshi qandli diabetga tekshirib qo'yiladi.

OTOMIKOZ (Quloqni zamburug'li yallig'lanishi).

Otomikoz tashqi va o'rta quloqni zamburug'li yallilanishidir.Kasallikni keng tarqalganligiga qaramasdan oxirgi yillargacha ko'p otorinolaringologlar bu kasallik xaqida xech qanday mahlumot ega bo'lishmagan,shuning uchun xam bunday bemorlar uzoq vaqtlar samarasiz turli usullar bilan davolanganlar.

Kasallikni chaqiruvchilari asosan zamburug'lar kandida,pentsillium,aspargillus va mukor xisoblanadi. Bu zamburug'lar aloxida yoki bakterial flora bilan birgalikda kasallikni chaqirish mumkin. Bakterial flora bilan birgalikda kechadigan otomikoz,ancha og'ir kechadi,uzoq davom etadi va davolanish jarayoni qiyin bo'ladi.

Keltirilgan mahlumotlarga qaraganda otitlarni 25-30% ni zamburug'li otitlar tashkil qiladi.Otomikoz ko'pincha tashqi eshituv yo'li yallig'langan bemorlarda (dermatitlar),surunkali yiringli ajralma xisobiga terini butunligi buzilgan xollarda tez rivojlanadi.Kasallikni kelib chiqishidagi omillardan bu ko'p kortikosteroidlar,antibiotiklar qo'llash,immunologik faoliyatni pasayib ketishi,modda almashinuvini buzilishi xisoblanadi.Asosiy omillardan biri tanadagi allergik xolat muxim o'rinni egallaydi.

Zamburug'lar tashqi eshituv yo'llarida doimo mavjuddir,bu joylarda namlikni ortishi,xaroratni bir xilda bo'lishi,xavo almashinuvini doimiyligi (kislorod va korbonat angidiridi),quyosh nurini to'g'ridan-to'g'ri tahsir etmasligi ularni rivojlanish uchun yaxshi sharoit xisoblanadi.

Kasallikni belgilari rivojlanishi oddiy tashqi otitga qaraganda asta-sekin namoyon bo'ladi. Zamburug'larni rivojlanib ko'payishi,ulardan ajralib chiqayotgan toksinlarni tahsiri natijasida,avval eshitishni pasayishi,quloqda qichishish kabi belgilar paydo bo'ladi. Keyinchalik og'riq bezovta qiladi,quloqni to'lib qolganligi xissiyoti kuchayadi,shovqin paydo bo'lib,oz miqdorda ajralma keladi.

Otoskopiyada tashqi eshituv yo'lini terisi qizargan va shishgan bo'ladi. Agar jarayon o'rta quloqqa o'tmagan bo'lasa nog'ora parda teshilmagan,ammo bir oz qizargan, tanish belgilari qisman ko'rinadi.Tashqi eshituv yo'lidagi ajralmalar ko'p bo'lib yo'lni to'liq berkitib turadi. Zamburug'larni turiga qarab turlicha bo'ladi, aspergillus niger turida ajralma qora (ko'mir kukuni) ko'rinishida bo'ladi,kandida turida esa oq sarg'imtir bo'tqa ko'rinishida,pentsillium turida esa ajralma kulrang ko'rinishda bo'ladi.

Tashqi eshituv yo'lini ajralmadan tozalangandan so'ng nog'ora pardani ko'rish mumkin.

Tashxis kasallikni tashxisi bemorni shikoyatlari,otoskopiyada ajralmani o'ziga xos rangda bo'lishi,ajralmani mikroskopiya qilish va maxsusu ozuqalarga ekish orqli qo'yiladi.

Davolash quloqni tozalangandan so'ng aspergilyus zamburug'ga qarshi maxalliy dorilardan biri nitrofungin,ekzodril,lamizil,nizoral,mikozolan,batrofen qo'laniladi.

Kandida zamburug'iga qarshi klotrimazol,nizoral va mikozalon

qo'llaniladi.Agar otmikoz bakterial mikroflora bilan birga kechsa ekzoderil va barafe yaxshi samara beradi.

Imkoniya darajasida maxalliy qo'laniladigan dorilarni paxtaga shimdirilgan xolda, tashqi eshituv yo'llarini barcha devorlariga surtish orqali qo'llansa samarasi tez bo'ladi. Quloqni yuvishni 3% bor kislotasi eritmasi bilan amalga oshirish zarur.

Agar maxalliy davolardan foyda bo'lmasa,ichish uchun diflukan 150 mg.dan kuniga bir maxal 10 kun davomida,yoki orungal 100 mg.dan kuniga bir maxal 10 kun davomida ichiladi.Kasallikni qaytalanishga moyilligi yuqori bo'lganligi uchun xam davolangandan so'ng bir xafta o'tkazib qayta 10 kun davomida davolash kursini qaytarish zarur.

QULOQDA YOT JISMLAR

Quloqdagi yot jismlari ko'pincha 3-7 yoshgacha bo'lgan bolalarda uchraydi. Bolalar o'ynab bir-birini qulog'iga yoki o'z quloqlariga turli jismlarni (no'xat, tugma, danaklar, tosh va qog'ozlarni) tiqib olishadi. Katta yoshdagilarda esa quloq tozalash maqsadida tiqilgan gugurt cho'plari, paxt, uxlab yotganda esa tirik xashoratlar (suvarak,pashsha) tushib qoladi.

Kasallikni belgilari - Agar yot jism yuzasi silliq bo'lib tashqi eshituv yo'li devorlarini jaroxatlamasa yoki to'liq berkitib qo'ymasa, uzoq vaqtgacha bezovta qilmasligi mumkin. Yuzasi notekis, o'tkir jismlar tashqi eshituv yo'llariga sanchilib qolganda,yoki tirik xashoratlar bo'lsa ular xarakatlanganda bemorlarda quloqda shovqin, og'riq va noxushliklar keltirib chiqaradi. Agar no'xat,loviya va mosh kabi yot jisimlar quloqqa tushib qolsa,asta-sekin nam tortib,kattalashadi va tashqi eshituv yo'lini to'liq berkitib qo'yadi,natijada eshitish pasayib qoladi.

Davolash: yot jismni olishdan avval agar tirik xashorat bo'lsa, xarakatini to'xtatish maqsadida quloqqa yog'li yoki sipirtli tomchilar tomiziladi va xarakati to'xtagandan so'ng Jane o'pritsi bilan iliq antiseptik suyuqlik bilan yuvib tashlanadi. Yot jismni olishda boshqa usullarga nisbatan yuvish usuli kam jaroxatli va qulay xisoblanadi. Yuvish orqali olishni iloji bo'lmagan yot jisimlar,uchi tumtoq ilmoqli (Zaufal yoki Ostman ilgaklari) zond yordamida olinadi. Bu usulni qo'llashda xushyorlik bilan, bemor boshini qimirlatmasdan olishlik talab qilinadi, aks xolda tashqi eshituv yo'li devorini yoki nog'ora pardani jaroxatlab qo'yish mumkin. SHuning uchun ko'pincha yosh bolalarda yot jismni olishda qisqa muddatli narkoz qilinadi.

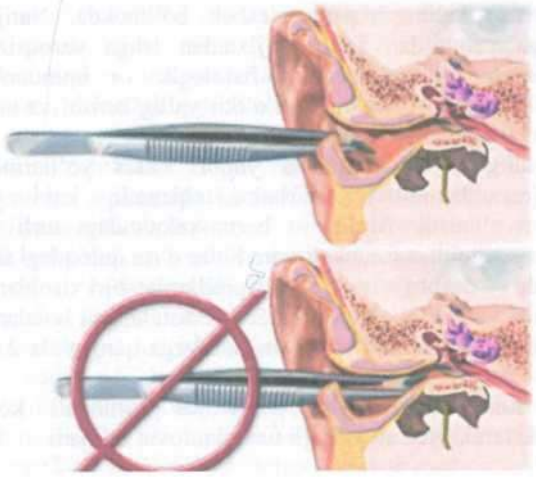

Расм 29.А. Ташқи эшитув йўлини кириш қисмидаги ёт жисимни олиш (тўғри). Б.Ташқи эшитув йўлидаги ёт жисимни олиш (нотўғри).

Nam tortib shishib qolgan no'xat, loviya, mosh kabi yot jismlarni avval quloqqa spirt tomiziladi,ular burishib xajmi kichraygandan so'ng olinadi. Yumaloq shakldagi yot jismlarni xech qachon pintset yoki qisqichlar bilan olishga xarakat qilmaslik kerak, chunki olish xarakatida aksincha ularni yanada ichkariga, tashqi eshituv yo'lini toraygan qismidan o'tkazib yuborish mumkin. Yot jismlarni instrumentlar yordamida olish faqat malakali mutaxassis tomonidan bajarilishi kerak, aks xolda turli asoratlar yuzaga kelishi mumkin. Yot jismlarni olishni iloji bo'lmaganda yoki turli asorat va yallig'lanish yuz berib tashki eshituv yo'li berkilib qolganda jarroxlik yo'li bilan, quloqda radikal jarroxligi o'tkazgandek,so'rg'ichsimon soxa terisi kesilib,eshituv yo'lini orqa devori orqali olish mumkin.

O'RTA QULOQ KASALLIKLARI

O'rta quloqni o'tkir yallig'lanishi,inson tanasini umumiy kasalligini maxalliy namoyon bo'lishi bilan kechadigan ko'rinishidir.Umumiy quloq kasalliklarini 30% tashkil etadi va yilda-yilga bu ko'rsatgich ortib bormoqda.Kasallik xamma yoshda uchraydi,ammo bolalalar va keksa yoshdagilar orasida ko'proq kuzatildi. SHuning uchun xam o'rta quloqni o'tkir yallig'lanishini o'rganish muammosi nafaqat otorinolaringologiya xatto pediatriya soxasida xam katta axamiyatga kasb etmokda, bundan tashqari yosh bolalarda boshlangan o'rta quloqini o'tkir yallig'lanishi keyinchalik surunkali ko'rinishiga o'tib, turli asoratlarni (bosh miya

asoratlari,eshitishni pasayishi) kelib chiqishiga sabab bo'lmokda. Natijada bu bemorlar balog'at yoshiga yetmasdan ijtimoiy jixatdan ishga yaroqsiz bo'lib qolmoqdalar. Yosh bolalarda quloqni anatomo-fiziologik va immunobiologik xususiyatlarini o'ziga xosligi tufayli, o'rta quloqni o'tkir yallig'lanishi va uni klinik kechishi, katta yoshdagilarga qaraganda keskin farqlanadi.

O'rta quloqning yallig'lanishi ko'pincha yuqori nafas yo'llarini o'tkir respirator kasalliklari (rezanda,tumov), skarlatina, qizamiq kabi yukumli kasalliklardan so'ng tez rivojlanadi. Burun va burun-xalqumdagi turli surukali kasalliklar rinitlar,sinusitlar,adenoidlar,surunkali tonzillitlar o'rta quloqdagi surunkali kasalliklarni kelib chiqishida va davom etishda asosiy omillardan biri xisoblanadi.

Gipotrofik, avitaminoz va allergik kasaliklar bilan xastalangan bolalarda o'rta quloqni o'tkir yallig'lanish ko'rsatgichlari, sog'lom bolalarga qaraganda 2 barobar yuqoridir.

Kasallikni **klinik kechishi** bo'yicha o'tkir va surunkali ko'rinishi, **bosqichlariga binoan** esa kataral,seroz va yiringli turlari tafovut qilinadi

O'TKIR KATARAL O'RTA OTIT

(otitis media cataralis acuta)

Eshituv nayining nog'ora bo'shlig'i bilan o'zaro bog'liqligi xolati doimo o'tkir o'rta otitlarni kelib chiqishida asosiy o'rinni egallaydi. Eshituv nayini berkilib qolishi ikki xil xolatda yuz beradi

-burun xalqumdagi o'sma, adenoid, nay bezlarini yo'g'onlashuvida mexanik to'silib qoladi.

-eshituv nayini yallilanishi tufayli shilliq qavatlar shishib, devorlarini bir-biriga yopishib qolishi xisobiga

O'tkir o'rta otit kelib chiqishidagi asosiy omillardan biri bu shamollashdir. SHamollash natijasida xam maxalliy, xam umumiy ximoya qobilyatini pasayishi kuzatiladi, natijada saprofit xoldagi mikrofloralar patogen xolatga o'tib, viruluentlik xususiyati kuchayadi. Mikroflorani virulentlik xususiyatini kuchaytiruvchi ikkinchi omil bu turli yuqumli (gripp,qizamiq,bo'g'ma,tif va zotiljam) kasalliklardir.

Burun-xalqumdagi yallig'lanish jarayoni, eshituv nayi orqali, o'rta quloqqa quydagicha o'tadi:

a) eshituv nayini shilliq qavatlarini yallig'lanishida mikroflora to'g'ridan-to'g'ri o'rta quloqqa o'tishi mumkin

b) burun-xalqumdagi yallig'lanishdagi ajralmalarni (shilimshiq,yiring) dimog'dagi bosim ortishi vaqtida (chuchkirish, yo'talish va burunni tozalashda) o'tishi mumkin.

Odatda eshituv nayini devorlari doimo yopiq xolda bo'ladi, tog'ayli-pardali qismida shilliq qavatlar bir-biriga yopishib turadi, faqat yutinganda, chaynash jarayonida va esnashda ochilib, o'z faoliyatini bajaradi.

Eshituv nayini yallig'lanishida uni shillik qavatlari shishib berkilib qoladi va faoliyati (o'rta quloqqa xavo o'tkazish, drenaj) buziladi, natijada eshituv nayi orqali nog'ora bo'shlig'iga xavo o'tmasdan qoladi. Nog'ora bo'shlig'idagi xavo esa shilliq

qavatlar orqali so'rilishi natijasida, o'rta quloqda xavo bosimi pasayadi,buning xisobigi qonni suyuq qismi qon tomirlari devorlari orqali bo'shliqqa chiqib to'planadi. Ayrim adabiyotlarda bu xolatni ekssudatli o'rta otit, seroz otit, salg'pingootit deb xam yuritiladi. Bu davrda yiringli jarayon xali shakillanmagan, faqat suyuqlik to'planishi xisobiga aseptik jarayon paydo bo'ladi.Keyinchalik infektsiyani qo'shilishi xisobiga yallig'lanish jarayoni yiringli (septik) tus oladi.

Bemorni shikoyatlari–kasallikni boshlanishida yallig'langan quloq soxasida eshitishni pasayishi, shovqin, autofoniya (o'z ovozini balandlangan xolda kasallangan qulog'ida eshitishi), quloqda bosimni ortishini sezgisi va boshda og'irlika bo'ladi. Agar o'rta quloqda aseptik suyuqlik to'plangan bo'lsa bemor boshni xolatini o'zgartirganda, suyuqlikni xarakatini o'ziga xos ovoz beradi. Bunday ishqalanish ovozi (krepitatsiya) kataral otitlarga xos bo'lib,uni nafaqat bemor,balki vrach xam eshitadi - buni **Lede belgisi deb yuritiladi.** Suyuqlikni xarakati o'zgarishi bilan,bir vaqtni o'zida eshitish qobilyati yaxshilanib qoladi. Eshitishni pasayishi asosan tovush o'tkazish tizimini buzilishiga xos bo'ladi,ammo ayrim xollarda (intoksikatsiyani ichki quloqqa taqalishi xisobiga) suyakdan o'tkazish xam pasayib qoladi. Bemorni umumiy axvoli deyarli o'zgarmaydi.

Otoskopiyada – Nog'ora pardani rangi o'rta quloqda to'plangan suyuqlikni miqdori va tarkibiga bog'liq bo'lib, oq-kulrangdan,to'q jigarrangacha bo'ladi, xiralashib qoladi, parda ichkariga tortilganligi natijasida bolg'achani kalta dastasi bo'rtib chiqadi, tanish belgilari aniq ko'rinmaydi. Nur konusi qisqarib qoladi yoki umuman yo'qolib ketadi.Ayrim xollarda nog'ora parda orqali o'rta quloqdagi suyuqlikni satxini ko'rish mumkin.

Расм 30. Ўткир катарал отит

Davolash – Davolashni eshituv nayini o'tkazuvchanlik faoliyatini tiklashdan boshlanadi, buning uchun burun va burun-xalqum kasalliklarini (tumov,rezanda,rinitlar,adenoid) davolanadi. Burunga qon tomir toraytiruchi tomchilar tomiziladi. Agar burun chig'anoqlari gipertrofiyasi, burun polipi yoki adenod bo'lsa jarroxliy yo'li bilan bartaraf qilinadi. Burunga qon tomir toraytiruchi tomchilar tavsiya qilinadi,quloqqa issiqlik beruvchi muolijalar – spirtli bog'lov qo'yiladi,sollyuks, UF qo'laniladi. Eshituv nayini faoliyatini tiklash uchun Polittser bo'yicha xavo yuboriladi, nog'ora pardani xavoli massaj kilinadi. Eshituv nayiga

katetr yuborib gidrokortizonni ximotripsinlar bilan almashtirib yuborish yaxshi foyda beradi. Ayrim xollarda nog'ora bo'shlig'idagi suyuqlikni chiqarish uchun partsentez (pardani suhniy teshish) qilinadi.

O'rta quloqning o'tkir yiringli yallig'lanishi (otitis media acuta)

Quyidagi keltirilayotgan mahlumotlarda biz o'rta quloqning o'tkir yiringli yallig'lanishining sabablarini, undagi patalogo-anatomik o'zgarishlar, klinik kechishlari, tashxisi, davolash usullari, kasallikni ko'p uchrab turadigan asoratlari xisoblangan – antrit va mastoiditlar xaqida suxbatlashamiz.

O'rta quloqning o'tkir yallig'lanishi – organizmning umumiy kasalligini maxalliy, quloqda namoyon bo'lishi bilan kechadigan jarayon xisoblanib, axoli o'rtasida keng tarqalgan kasalliklar qatoriga kiradi. Quloq kasalliklarini 30-35% o'tkir yiringli o'rta otit tashkil qiladi.

O'rta quloqning kataral yallig'lanishidan farqi, o'rta quloqning o'tkir yiringli yallig'lanishi **birinchidan** tez rivojlanadi, **ikkinchidan** kasallik tufayli organizda sodir bo'lgan umumiy o'zgarishlar bir necha kun davom etadi va **uchinchidan** o'rta quloqda yiringli ekssudat xosil bo'lishi bilan davom etadi.

Etiologiyasi: O'rta quloqning yallig'lanishida asosan stafilo- streptokokklar va pnevmokokklar muxim o'rin egallaydi,bulardan tashqari ichak tayoqchasi, mikrobaketriya kox tayoqchalari xam ishtirok etishi mumkin.

Yallig'lanish jarayonida mikroorganizmlar asosan eshituv nayi – (evstaxiev) orqali kiradi. Bunga sabab burun va burun yondosh bo'shliqlari, burun-halqum, og'iz bo'shliqlari ahzolarini tez-tez yallig'lanishi, yoki bu ahzolarda ko'proq jarroxlik muolijalarini o'tkazilishi, burunga ko'rsatma bo'yicha uzoq muddatga oldingi va orqa tamponalari qo'yilishi, turli sabablarga ko'ra eshituv nayini shilliq qavatlarini butunligi buzilishi natijalarida infektsiyani o'rta quloqqa o'tishiga sharoit yaratiladi.

Ikkinchi navbatda infektsiya o'rta quloqqa, tashqi eshituv yo'li orqali, nog'ora parda shikastlanib uni butunligi buzilganda kiradi. Bundan tashqari turli yuqumli kasalliklarda qon orqali (gripp, skarlatina, tif) o'tishi xam mumkin. Kamdan-kam xolatda –o'rta quloqqa infektsiya bosh miyani birlamchi yallig'lanishida (meningit,bosh miya abstsessida yuqoridan pastga) retrograd o'tish mumkin.

Kasallikni rivojlanishida va klinik kechishida so'rg'ichsimon o'simtani tuzilishi (pnevmatik, diploetik, sklerotik), tanani ximoya vositasini xolati,bemorni yoshi muxim o'rinni egallaydi.

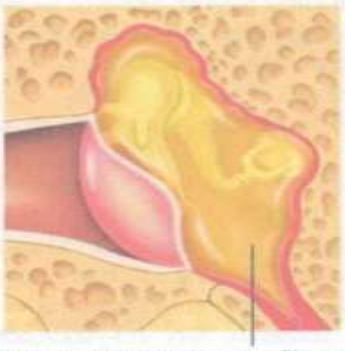

Расм 31.Ўткир йирингли ўрта отит, ногора бўшлиғида йиринг

O'rta quloqning yiringli yallig'lanish xamma yoshda uchraydi, lekin ko'proq chaqaloqlarda va yosh bolalarda kuzatiladi va ularda yallig'lanish juda tez rivojlanadi va og'ir o'tadi, bu to'g'risida biz keyingi bo'limlarda aloxida to'xtalib o'tamiz.

Patologik anatomik o'zgarishlar: Eshituv nayini faoliyatini buzilishi va o'rta quloqqa turli yo'llar bilan mikroorganizmlarni kirishi natijasida shilliq qavatlarda mukoid shish va arteriyalarni to'laqonlikligi rivojlanadi, natijada qon tomirlar devorlari orqali o'rta quloqqa ekssuda suyuqligini chiqishi boshlanadi. Ekssudat avval seroz va qon aralash bo'ladi, keyinchalik infektsiyani qo'shilishi xisobiga yiringga aylanadi. Ekssudat miqdori asta sekinlik bilan ko'payib, nog'ora bo'shlig'ida bosim oshadi, natijada nog'ora pardaga bosim kuchayadi, uni trofikasi buziladi va pardada teshik paydo bo'lib, asta-sekin yiringli suyuqlikni chiqishi boshlanadi. Yallig'lanish natijasida nog'ora bo'shlig'ini shilliq qavati bir necha martaba (20-30 marta) qalinlashadi,joylarda shilliq qavatni epitelial qism yemiriladi, ko'chadi, keyinchalik ularni o'rnilarida yaralar paydo bo'ladi va shu joylardan granuyatsion to'qimalar o'sadi.

Umumiy va maxalliy ximoya quvvatini ko'tarilishi, davolash ishlarini samarali olib borilishi,kasallikni keltirib chiqaruvchi omillarni bartaraf qilinishi natijasida yallig'lanish jarayoni pasayadi, qisman tashqariga chiqadi,qismani esa qayta so'riladi, yiring kamayib, nog'ora pardaning epiteliali qavati tiklanib yallig'lanish – keyingi reparativ bosqichiga o'tadi. Nog'ora pardani tiklanish xususiyati kuchli bo'lganligi sababli uchala qavati xam tiklanib, xosil bo'lgan teshik nozik chandiq bilan bitadi va eshitish qobilyati deyarli to'liq tiklanadi. Bahzan yallig'lanish jarayoni uzoq davom etganligi tufayli uchinchi reperativ qism yaxshi davom etmaydi, natijasida nog'ora pardaning xamma qavatlari to'liq tiklanmay qoladi, teshik qirg'oqlari chandiqlanadi,shuning uchun xam pardada doimiy teshik qoladi va eshitish jarayoni qisman pasayadi.

O'tkir o'rta otitni klinik kechishi .

Kasallikni klinik kechishi uch bosqichdan iborat:

1. **Kataral yallig'lanish bosqichi** – yallig'lanish natijasida o'rta quloqda, ekssudat to'planiib,bosim ortadi,yallig'lanish jarayonida xosil bo'lgan toksinlar

qonga so'riladi va kasallikni klinik belgilari namoyon bo'ladi, nog'ora pardada avval qon tomirlarni radial qizarishi paydo bo'ladi, ammo teshik xosil bo'lmaydi.

2. **Nog'ora pardani teshilish bosqichi** - nog'ora parda teshiladi va nog'ora bo'shlig'idan yiringli ajralma oqib chiqadi, natijada bosim kamayib,kasallikni birinchi bosqichdagi klinik belgilar susayadi, bemorni axvoli nisbatan yaxshilanadi

3. **Reparativ bosqichida** – yallig'lanish jarayoni tugallanib,yiring oqishi to'xtaydi,nog'ora pardani teshigi nozik chandiq xosil qilib bitadi,yallig'lanish jarayoni natijasida kelib chiqqkan o'zgarishlar qayta tiklanadi.

Kasallikni klinik kechishi-boshlang'ich davrida o'rta quloqda yallig'lanish jarayoni paydo bo'lib, shilliq qavat shishib qalinlashishi va ekssudat to'planib, o'rta quloqda bosimni ortishi natijasida nerv (til-yutkin,uchlamchi nerv) tolalarini bosilishi natijasida turli belgilar namoyon bo'ladi.

Bemorlarni shikoyatlari: Avvaliga bemorlar eshitishni pasayishi,quloqni bitib qolishiga, so'ngra sekin-asta og'riq paydo bo'lganliga shikoyat qiladilar.Keyinchalik nog'ora bo'shlig'idagi bosimni ortishi tufayli quloqdagi og'riq kuchayadi va bu og'riq boshga, tishlarga tarqaladi, tana xarorati ko'tariladi, ishtaxa yo'qoladi, uyqu buziladi, umumiy axvoli yomonlashadi. Ayrim xollarda kasallik og'ir kechganda, yallig'lanish jarayoni yuz nervi kanalini (Falopiev) tug'ma bitmagan (degistsentsiyasi) teshiklari bo'lsa, ular orqali o'tib yuz nervni falajligini keltirib chiqarishi mumkin. Yallig'lanish jarayoni quloq atrofi to'qimalariga tarqalishi tufayli,quloq surpasi,so'rg'ichsimon o'simta bosib ko'rilganda og'riqli bo'ladi.

Otoskopiyada – bu bosqichda otoskopik ko'rinish o'zgarib turadi,boshlanishida nog'ora pardani qon tomirlari radiar qizaradi,xiralashadi, tanish belgilari qisman aniqlanadi. Ayrim xollarda otoskopiyada nog'ora parda orqali,nog'ora bo'shlig'idagi to'plangan suyuqlikni satxini ko'rish mumkin.Keyinchalik yallig'lanish jarayonini kuchayishi xisobiga pardada qizarish kuchayadi, tanish belgilari to'liq aniqlanmasdan qoladi va suyuqlik to'planib bosim ko'tarilishi xisobiga nog'ora parda mahlum bir joyidan bo'rtib chiqadi. Ko'proq bunday bo'rtib chiqishlar oldingi-pastki kvadrantlarda kuzatiladi.

Rasm 32. O'tkir otitda nog'ora pardani qon tomirlarini radiar qizarishi

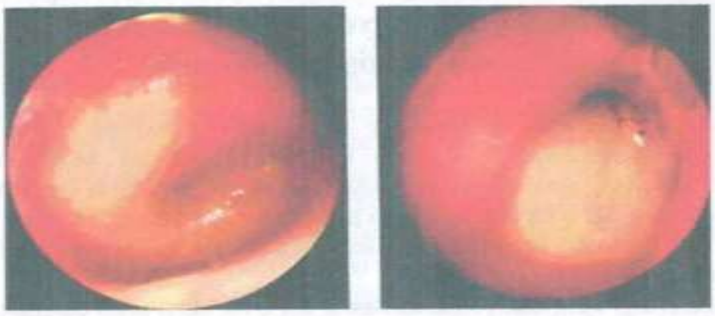

Rasm 33. Nog'ora parda keskin bo'rtib chiqqan va teshilib yiring ajralmoqda

Kasallikni ikkinchi –teshilish bosqichi – Nog'ora parda teshilib quloqdan qon aralash yiring oqadi, darxol quloqdagi og'riq pasayib tana xarorati mo'tadil bo'ladi, bemorni axvoli yaxshilanadi, lekin eshitish xozircha to'liq tiklanmagan bo'ladi. Agar yiring oqib chiqishi bilan bemorni axvoli yaxshilimasa,yallig'lanish jarayoni so'rg'ichsimon o'simtaga tarqalganligidan darak beradi.

Otoskopiyada tashqi eshituv yo'lida qon aralash xidsiz yiring, nog'ora parda qizargan, tanish belgilari xali aniq ko'rinmaydi, bo'rtib chiqqan (ko'proq oldingi-pastki kvadrantlarda) joyda yoriqsimin teshik ko'rinadi.

Uchinchi reparativ bosqichi- bu bosqichida,agar kasallikni keltirib chiqaruvchi omillarni barataraf etilsa,davolash muolijalarini o'z vaqtida olib borilsa va makroorganizmini ximoya faoliyati yaxshilansa, yallig'lanish jarayoni bartaraf bo'lib, yiring oqish to'xtaydi, nog'ora pardani teshigi soxasida nozik chandiq xosil bo'lib berkiladi.

Otoskopiyada Nog'ora pardada teshik o'rnida nozik chandiq ko'rinadi, tanish belgilari avvalgi xoldagi kabi aniq. O'rta quloqni faoliyati tiklanadi,bu jarayon o'rtacha 2 xafta davom etadi.

Bahzan esa kasallikni kechishi cho'zilib ketish mumkin, bunga sabab kasallik keltirib chiqaruvchi omillarni bartaraf etmaslik,antibiotiklarni miqdori yetarli darajada qo'llamaslik, davolashni o'z vaqtida samarali olib borilmaganlik va bemorda qo'shimcha yo'ldosh kasalliklarni mavjudligi, xamda ximoya quvvatini pastligi xisoblanadi. Bundan tashqari ayrim bemorlarda o'tkir otit boshlanishida sust,cho'zilib ketuvchi yallig'lanish sifatida davom etadi.

O'rta quloqning o'tkir yiringli yallig'lanish qanday natija bilan tugashi mumkin.

1. Butunlay sog'ayib ketish, otoskopiyada yallig'lanish belgilarni yo'qolish va eshitishni to'liq tiklanishi.
2. Kasallikni chandiqli (adgeziv) ko'rinishiga o'tish va eshituvni qisman pasayishi.
3. Surunkali turiga o'tishi
4. Asoratlar qoldirish – mastoidit, labirintit, bosh miya asoratlari va boshqalar.

CHaqaloqlarda va yosh bolalarda o'tkir o'rta otitni o'ziga xos kechishi

Davolash usullarga to'xalishdan avval o'rta quloqning o'tkir yiringli yallig'lanishini chaqaloqlarda va yosh bolalarda o'ziga xos kechishini ko'rib chiqamiz. Kasallikni yosh bolalarda o'ziga xos kechishiga aloxida urg'u berishdan maqsad, ularda o'tkir o'rta otit, kattalarga nisbatan tez uchradi,og'ir kechadi va ko'p asoratlar beradi shuning uchun xam, bu masalaga aloxida to'xtalib o'tamiz va keng yoritishga xarakat qilamiz.

Kattalardagi kabi,yosh bolalarda xam o'tkir o'rta otitni kelib chiqishida asosiy o'rinni eshituv nayini faoliyati muxim o'rin tutadi. Yosh go'daklarda tashqi muxitni ozgina salbiy tahsiri,xattoki noo'rin yutinish,chuchkirish xam eshituv nayini qitiqlab, shilimshiq to'planishiga va keyinchalik esa bunday shilimshiqlar o'rta quloqda xam to'planishiga olib keladi.

Yosh bolalarda o'rta quloqning o'ziga xos kechishiga, quyidagi anatomik va fiziologik xolatlar sabab bo'ladi.

1. Yosh bolalarda eshituv nayi qisqa va keng bo'ladi, bu xolat burun-xalqumdan yallig'lanish jarayonini tezda o'rta quloqqa o'tishiga sharoit yaratadi.
2. Go'daklarni o'rta qulog'ida embrional rivojlanishni qoldig'i xisoblanganl miksoid to'qima ko'p bo'ladi, bu to'qima mikroblarni o'sish va rivojlanish uchun yaxshi ozuqa xisoblanadi.
3. Yangi tug'ilgan go'daklarda tug'ilish jarayonida yo'ldosholdi suyuqligi eshituv nayi orqali o'rta quloqqa tushib yallliglanish chaqirish mumkin.
4. Yosh bolalarda maxalliy va umumiy ximoya vositasi to'liq shakillanmagan bo'ladi,bu xolat tashqi muxitni salbiy tahsiri natijasida tezda o'rta quloqda yallig'lanish rivojlanishga olib keladi.
5. CHaqaloqlar ko'p vaqt chalqancha yotadi, natijada burun-xalqumdagi shilimshiq ajralmalar, emish vaqtida ona suti eshituv nayi orqali nog'ora bo'shlig'iga o'tish mumkin.
6. Yosh bolalar ko'proq o'tkir yuqumli kasalliklar bilan xastalanadi (qizamiq, bo'g'ma,gripp) bunday kasalliklar o'rta quloqda yallig'lanish jarayonini keltirib chiqaruvchi omillardan xisoblanadi.
7. O'rta quloqni shilliq qavati burun-xalqum shilliq qavatini davomi xisoblanadi,shuning uchun xam uni faoliyati,burun-xalqum shilliq qavatini faoliyatiga bog'liq bo'ladi. Yosh bolalarda burun-halqum va tanglay bezlari kattalashib, tez-tez yallig'lanib turishi natijasida, avval eshituv nayida,keyinchalik esa o'rta quloqda yallig'lanish jarayonini doimo ushlab turadi.
8. Yosh bolalarda chakka suyagini qon bilan tahminlanishi yuqori darajada, shuning uchun xam o'rta quloqdagi yallig'lanish jarayoni tezda so'rg'ichsimon suyakga o'tib suyakni yemirilishi (osteomielit)ga olib keladi natijada o'rta otit uzoq davom etadi.
9. Yosh bolalarda burun –xalqumda turli mexanik to'siqlar (dimog' va nay bezlarini yo'g'onlashuvi,burun chig'anoqlarni orqa qismini yo'g'onlashuvi) eshituv

nayini faoliyatini buzilishiga va o'rta quloqni yallig'lanishiga sharoit yaratadi.

Kasallik klinik belgilari bemorni qanchalik yosh bo'lsa, jarayon yo'ldosh kasalliklar bilan birga kechsa, o'rta otit shunchalik og'ir,uzoq va davolanishi qiyinlik bilan kechadi. Kasallik avval eshitishni pasayishi va quloqda og'riq bilan boshlanadi,vaqt o'tishi bilan og'riq kuchayadi, tana xarorati 39-40 S. ko'tariladi, qaltirash kuzatiladi,bemor o'ta bezovtalanadi, tinmasdan yig'laydi, yutinish jarayoni og'riqli bo'lganligi uchun xam ko'krani emaolmaydi, yallig'langan quloqni tinmasdan yostiqa ishqalaydi yoki qo'li bilan shu quloqni tinmasdan ushlaydi. Og'riq tufayli emish jarayoni buzilganligi xisobiga oshqozon-ichak tizimi faoliyati buziladi, bemorni ichi o'tib, tezda ozib ketadi. Natijada mavjud intoksikatsiya jarayoni yanada kuchayib meningizm belgilari – ko'ngil aynib qayt qilish,bo'yin mushaklarini qotib qolishi xolati paydo bo'ladi,bemorni axvoli tobora og'irlashadi.

Расм .34. Ўткир ўрта отитни болаларда кечиши

O'tkir o'rta otitlarga xos kuzatiladigan belgilardan biri **N.Nikolaev** simptomi xisoblanadi-yallig'langan quloq tomondagi ichki uyqu arteriyasi soxasiga bosib turilsa, quloqdagi og'riq keskin pasayadi,bosishni to'xtalishi bilan og'riq yana bezovta qiladi.

Kasallikni klinik kechish bosqichlari kattalardagi kabi bo'lib, faqat ularda nog'ora pardani qalinligi tufayli o'z-o'zidan teshilishi bosqichi uzoq vaqt davom etadi, shuning uchun xam kasallik cho'zilib ketadi. Bunday xollarda bahzan suniy ravishda nog'ora parda (paratsentez) teshiladi. Nog'ora parda teshilib yiring ajralib chiqishi natijasida tana xarorati mo'tadil bo'lib,og'riq pasayadi,bemorni umumiy axvoli yaxshilanadi. Antrumni kengligi,uni o'rta quloq bilan yaxshi tutashganligi va so'rg'ichsimon o'simtani qon tomirlar bilan boy tahminlanganligi uchun,o'rta quloqdagi yallig'lanish jarayoni tezda so'rg'ichsimon o'simtaga tarqaladi. Ayrim xollarda yiring ajralib chiqishiga qaramasdan bemorni axvoli avvalgidek og'ir xolda

qoladi, bunga sabab yiringli jarayon so'rg'ichsimon o'simtaga yoki bosh miyaga tarqalganligidan darak beradi.

Otoskopiya kasallikni otoskopik ko'rinishi, kattalardagi kabi uning bosqichlariga bog'liq bo'ladi. Bolalarda to'liq otoskopiya o'tkazishni doimo iloji bo'lmaydi,bunga sabab avvalo ular tinch xolda o'tirmaydi, bundan tashqari ularni eshituv yo'llari tor va turli ajralmalar bilan to'lganligi uchun xam nog'ora pardani to'liq ko'rishni iloji yo'q. Quloqni ko'rish uchun qilingan noo'rin xarakat nog'ora pardani qo'shimcha qizarishiga olib keladi.Imkon darajasida otoskopiyani bemor tinch xolada turganda o'tkazish maqsadga muofiqdir,chunki bolalarni bir marotaba qichqirib yig'lashi sog'lom nog'ora pardani qizarishiga olib keladi,natijada xatoga yo'l qo'yib,yallig'lanmagan qulloqqa, o'rta quloqni o'tkir yallig'lanishi deb tashxis qo'yish mumkin. SHuning uchun xam bolalarda tashxis qo'yish masalasida kasallik tarixini to'liq o'rganish va boshqa tekshirish usullarini xam sinchiklab tekshirish natijalariga asoslanish zarur.

Davolash – Davolashni qaysi turini (konservativ yoki jarroxlik usulida) belgilashdan avval bemorni xolatiga kasallikni klinik kechishiga to'g'ri baxo berish zarur.Ayrim xollarda o'tkir otitlarda yoki surunkali otitlarni qaytalanish davrida kasallikni mikrosimptomlari bo'ladi,tajribasiz yosh vrachlar bunday belgilarga ehtibor bermaslik natijasida bosh miya asoratlari rivojlanib qoladi. SHunday mikrosimptomlarga bosh og'rig'i,ayniqsa kechqurunlari,og'riq ko'proq ensa soxasida kuzatiladi,yorug'likka qarayolmaslik,mayda nistagamlar,bemorni lanjligi xolatlari kiradi. Agar yuqoridagi belgilar kuzatilsa bemorlar diqqat bilan qaytadan qo'shimcha tekshirishlar o'tkazilib davolashni jaroxlik usulida olib borish masalasi o'rtaga qo'yiladi.

Konservativ davolashda yosh bolalarni imkon darajasida xech bo'lmasam avvalo uy sharoitida yotqizilishi zarur.Davolashni eshituv nayini faoliyatini tiklashdan boshlanadi,bunig uchun avval burunga kuniga 2-3 maxal qon tomir toraytiruvchi dorilar (arenalin 0,1%, efedrin 3%, nasobek, galazolin, naftizin) tomiziladi. Go'daklarda qon tomir toraytiruvchi tomchilar burunni xilpillovchi epiteliysiga salbiy tahsir etishi munosabati bilan,bu tomchilarga qo'llashdan avval, teng miqdorda ko'krak suti aralashtirilgan xolda tomizish maqsadga muofiqdir. Bir vaqtni o'zida 2% protorgol yoki kollargol xam tomizaladi. Ichish uchun sulg'fanilamid perparatlari, antibiotiklar, isitma tushiruvchi va og'riq qoldiruvchi dorilar tavsiya etiladi. O'rta quloqdagi bosimni yana xam oshirmaslik uchun, bemorlarga qattiq burunni qoqishni man qilinadi. Og'riqni pasaytirish uchun kuniga ikki maxal 5% korbol kislotasini gelitsirindagi aralashmasi,yoki novokainni spirtdagi aralashmasi bilan bilan quloqqa dokali plik qo'yiladi va bir vaqtni o'zida quloqqa spirtli bog'lovlar qilinadi. Xozirgi kunda quloqdagi og'riqni qoldirish maqsadida dropleks yoki levoksimed tomchilaridan kuniga 3-4 maxal 3-4 tomchidan tomizaladi. Fizioterapevtik muolijalardan sollyuks, UVCH, SVCH tavsiya qilinadi.Nog'ora parda teshilgandan so'ng yiringni chiqishini yaxshilash zarur,buning uchun,quloqdagi ajralmalar elektroso'rg'ich bilan so'rib olinadi,yoki yuvib tozalanadi.. Yallig'lanish jarayoni bartaraf bo'lib,nog'ora pardani teshigi bitib ketgandan so'ng,o'rta quloqda chandiqli jarayonlar avj oldirmaslik maqsadida eshituv nayiga xavo yuborib turiladi va nog'ora pardani pnevmomassaj qilinadi.

O'tkazilgan muolijalardan foyda bo'lmagan taqdirda nog'ora parda o'z-o'zidan teshilmasa,uni suhniy teshiladi (paratsentez) qilinadi.

Paratsentez – Nog'ora pardani suhniy teshish yo'li bilan bemordagi o'tkir otitni salbiy belgilarini bartaraf qiladigan, uni axvolini tezda yaxshilanishga olib keladigan muolijadir. Buning uchun maxsus O'varts tomonidan taklif qilingan,uchi nayzasimon shakldagi igna ishlatiladi. Tashqi eshituv yo'li birlamchi jarroxlik tozalovi qilingandan (spirt bilan tozalanadi) so'ng, maxaliy og'riqsizlantirish uchun, quloqqa dikain yoki kokain eritmasi shimdirilgan dokali plik qo'yiladi. Ayrim xollarda bu maqsada tashqi eshituv yo'lini orqangi devoriga 2 ml. 2 % novokain eritmasi inhektsiya qilinadi.

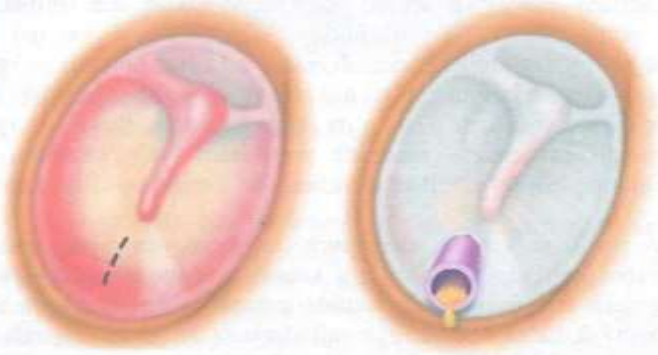

Расм 35. Парацентез ўтказиш жойи (А),ўрта қулоққа най ўрнатилган (Б)

Og'riqsizlantrilgandan so'ng pardani teshishni eng ko'p bo'rtgan joyidan, asosan orqangi - pastki kvadrantidan amalga oshiriladi. Ichki quloqni yoki chordae tym'ani nerv tarmog'ini jaroxatmasligi uchun igna 1-1,5mm. chuqurlikdan ortiqcha ichkariga kiritmaslik kerak. Igna bilan teshilgandan so'ng teshikni 3-4mm.ga kengaytiriladi va yiring chiqishini yaxshilash maqsadida tashqi eshituv yo'liga steril dokali tampon qo'yiladi va uni tez-tez yangilanib turiladi.

Tashqi eshituv yo'lini terisini jaroxatlab qo'ymaslik uchun turli malxamlar (prednizolon,sintomitsin) kuniga 2-3 maxal surtiladi. Odatda paratsentezdan so'ng yiring oqishi 1,5-2 xaftada to'xtaydi va teshik o'rnida nozik chandiq xosil bo'lib bitib ketadi. O'rta quloqda chandiqli jarayon xosil bo'lib eshitishni pasayib ketishini oldini olish uchun, teshik bitgandan so'ng 10 kun davomida nog'ora pardani pnevmomassaj qilinadi.

Endi o'rta quloqning o'tkir yiringli yallig'lanishda tez uchrab turadigan asoratlardan biri – mastoiditni ko'rib chiqamiz.

Mastoidit- mastoiditis acuta (so'rg'ichsimon o'simtani o'tkir yallig'lanishi).

Mastoidit deganda o'tkir o'rta otit yoki qaytalangan surunkali otitda yallig'lanish jarayonini so'rg'ichsimon o'simtaga tarqalishi va o'ziga xos klinik belgilar bilan namoyon bo'lishidir.O'rta quloqni o'tkir yallig'lanishida jarayon albatta so'rg'ichsimon o'simtani katakchalari xisoblangan antrum va uni atrofidagi bo'shliqlarga xam tarqaladi. SHuning uchun xam ayrim mualiflar mastoidit o'tkir o'rta otitni asorati emas,balkim uni bir qismi deb qarashni taklif qilishadi. Uch yoshgacha bo'lgan bolalarda xali so'rg'ichsimon o'simta shakillanmaganligi va ularda faqat antrum mavjudligi uchun, yallig'lanishni antrit deb yuritiladi. Odatda o'tkir o'rta otitda albatta so'rg'ichsimon o'simta antrumi va uni atrofidagi katakchalarda xam yallig'lanish kuzatiladi,ammo askariyat hollarda so'rg'ichsimon o'simtadagi yallig'lanish jarayoni, o'rta quloqda yallig'lanish tugalanishi bilan birga to'xtaydi. Faqat 10% xolatlarda o'tkir o'rta otitda jarayon kuchayib so'rg'ichsimon o'simtada yiringli empiema – mastoidit rivojlanadi. So'rg'ichsimon o'simtada bunday yiringli empiemalar rivojlanishi uchun, bir qancha omillar muxim o'rinni egallaydi.

Bunday omillarga kasallik chaqiruvchi mikrobni yuqori virulentligi, tanani ximoya quvvatini pastligi,o'tkir o'rta otit keltirib chiqaruvchi sabablarini bartaraf etmaslik, davolash muolijalarini o'z vaqtida samarali o'tkazmaslik va bemorlarda boshqa yo'ldosh (sil,diabet,raxit,nefrit) kasalliklar mavjudligidir. Yuqorida keltirilgan sababalardagi mastoiditlar ikkilamchi xisoblanadi.

Bundan tashqari mastoiditlarni birlamchi turlari xam kamdan-kam xollarda (jaroxatdan so'ng,umumiy septik xolatlarda,silda va zaxmda) uchrab turadi.

Mastoiditlar asoasan 5-7 yoshgacha bo'lgan bolalarda ko'proq uchraydi.

O'tkir o'rta otitda mastoiditni shakillanishi kasallikni 2-3 xaftalariga to'g'ri keladi, so'rg'ichsimon suyakni pnevmatik tuzilishida, diploetik va skelerotik tuzilishlarga qaraganda kasallik ko'proq uchraydi. Ayrim xolarda o'rta quloqda yallig'lanish jarayoni batamom tugagandan so'ng bir necha kun o'tib mastoidit rivojlanadi,bu xolat kechikan mastoidit deb yuritiladi.Yallig'lanish jarayoni so'rg'ichsimon o'simtaga asosan timpanogen yo'l orqali o'tadi va kam xollarda gematogen va boshqa yo'llardan tarqaladi va ekssudativ xamda proliferativ-alg'ternativ bosqichda kechadi. Ekussudativ bosqichida suyak katakchalari shilimshiq suyuqlik bilan to'ladi, shilliq qavatlari qalinlashadi, proleferativ-alg'ternativ bosqichida esa suyak katakchalari yemirilib yiring bilan to'lgan bitta yagona bo'shliq xosil bo'ladi, keyinchalik esa bu shiliq kavatlarida granulyatsidar paydo bo'ladi.

Yallig'lanish jarayoni davom etib suyak yuqori qismiga qarab yemirilsa bosh miya tomonga o'tib, miya asoratlarini beradi yoki pastga, so'rg'ichsimon o'simtani yemirsa teri ostida subperiostal abstsess paydo bo'ladi.

Kasallikni klinik belgilari: kasallik umumiy va maxalliy belgilardan iborat bo'ladi, maxalliy belgilaridan **qulokda og'riq**,ayrim xollarda og'riq birdaniga o'tkir boshlanib,bemorlarini kuchli bezovta qiladi. Bahzan og'riq sekin-asta boshlanib, keyinchalik bir xilda "parmalovchi" ezib davom etadigan xususiyatda ega bo'ladi va

asosan kechalari kuchayadi. So'rg'ichsimon o'simtani bosib ko'rilganda og'riq kuchayadi.Og'riqlar ensa soxasiga,boshni yarimiga,ko'zga va tishlarga tarqaladi.

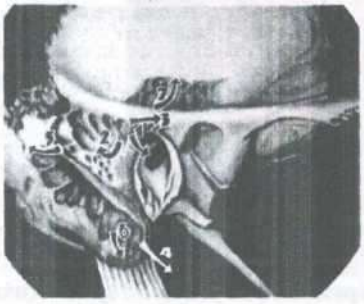

Расм 36. Мастоидитда йирингли жараённи тарқалиш йўллари
1. ўрта мияга. 2.сўрғичсимон ўсимтага. 3.янок суягига. 4.бўйин сохасига

Bemorlar quloqda qon tomirlarini urishiga monand **shovqin eshitilishdan** shikoyat qiladilar. Bunga sabab yallig'lanish natijasida, so'rg'ichsimon o'simtada, yiring to'lgan bo'shliq xosil bo'lishi va kengaygan qon tomirlarini bir xilda urishi shu to'plangan empiema orqali tarqalishi xisobiga paydo bo'ladi. **Eshitishni pasayishi** tovush o'tkazuvchi qismini buzilishi sifatida kechadi. Agar kamertonni yallig'langan so'rg'ichsimon o'simtaga qo'yilsa, boshqa joyga qo'yilganga qaraganda, tovushni tez qabul qiladi **(Xellata simptomi)**. Bemorlarni shikoyatlardan yani biri quloqdan **yiring oqishi.** O'tkir otitlarni boshlanishida yiringli ajralma ko'p bo'ladi,keyinchalin ajralma ozroq bo'lsa, asta-cekin yiring chiqishi kuchayib,quloqni yiringdan tozalab ulgurib bo'lmaydi.Buning asosiy sababi, yallig'linish jarayoni so'rg'ichsimon o'simtaga tarqalganligidan va u yerda to'plangan yiringni to'xtovsiz,tashqi eshituv yo'li orqali ajralishi xisobigadir.

Kasallikni umumiy belgilari bemorni axvoli og'ir, uyqu va ishtaxa buzilgan,tana xarorati ko'tarilgan,umumiy quvvatsizlik va lanjlik bezovta qiladi. Qon tarkibi o'zgargan (leykotsitoz,SOE tezlashgan).

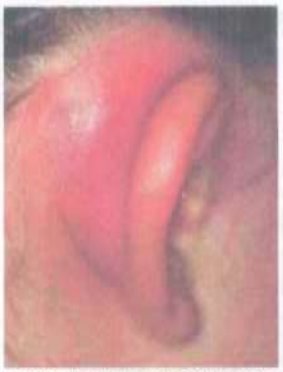

Расм 37.Мастоидит сўргичсимон ўсимта териси қизариб, шишган

Bemorlarda tana xarorati odatda 38 S atrofida bo'ladi,xaroratni ko'tarilishi intoksikatsiyani ortib borishidan darak beradi,agar xarorat yuqori (39-40 S) bo'lsa kasallikni kechishi asoratlar bilan davom etayotganligidan darak beradi.Ayrim xollarda kasalli davomida tana xarorati subfebril bo'ladi,bunday xollarda ehtiborsizlik qilmasdan,bemorni to'liq nazorat ostida olib borish shart.

Otoskopiyada – so'rg'ichsimon o'simtani terisi qizarib shishgan, shish xisobiga quloq surpasi oldinga surilgan. Tashqi eshituv yo'li ko'p miqdorda suyuq yiringli ajralma bilan to'lgan.

Eshituv yo'lini suyak qismini orqa-yuqori devorini terisi osilib turishi xisobiga toraygan.

Bunday o'zgarishni birinchi marotaba O'varts tomonidan yozilganligi uchun xam, ayrim adabiyotlarda **O'varts belgisi** deb yuritiladi. Bu ko'rinish mastoiditni tashqi eshituv yo'lini furunkulidan ajratuvchi asosiy belgilardan biri xisoblanadi.

Nog'ora parda qizargan,bo'rtib chiqqan,tanish belgilari aniqlanmaydi,yiringni chiqishi tomir urishiga monand (pulg'siruyuo'iy refleks) xolatda ajraladi. Tashqi eshituv yo'lida suyuq, xidsiz yiring ko'rinadi.

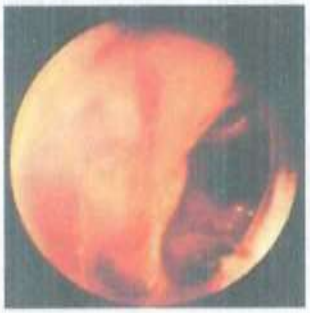

Rasm 38. Mastoiditda tashqi eshituv yo'lini orqa-yuqori devorini osilib qolishi.

Yiring suyakni yemirib teri ostiga to'planganligi uchun xam, so'rg'ichsimon o'simtani paypaslab ko'rilganda og'riqli va yumshoq (flyuktatsiya) bo'ladi.Agar xarakatdagi kamertonni yallig'langan so'g'ichsimon o'simta soxasiga qo'yilsa, tovushni bemor boshqa qo'yilgan joylarga nisbatan tez eshitadi buni **Xelata belgisi** deyiladi. Vaqt o'tishi bilan davolanish jarayoni kechiksa yoki samarali bo'lmasa so'rg'ichsimon o'simtada yoki tashqi eshituv yo'lini orqa- yuqori devorida oqma yaralar (svish) paydo bo'ladi.

Ayrim xollarda so'rg'ichsimon o'simtadagi o'zgarishlar ko'zga ko'rinarli darajada bo'lmasa,qiyosiy paypaslash o'tkaziladi,buning uchun bemorni orqasida turib ikkala qo'lni barmoqlari uchlari bilan so'rg'ichsimon o'simta ikki tomondan yuqoridan pastga qarab paypaslanadi,bunda yallig'langan soxada o'ziga xos og'riq va to'qimlarni yumshoqligi aniqlanadi. O'rta quloqdagi yallig'lanish jarayonni, atrofdagi suyak to'qimalariga o'tishi va bu joylarda yiringli empiemalr xosil qilishiga qarab mastoiditni bir necha ko'rinishlari tafovut qilinadi: Yiringli jarayon so'rg'ichsimon o'simtani uchiga to'planib, qisman bo'yin soxasini xam qamrab oladigan (bo'yin-so'rg'ichsimon suyak uchi soxasi) ko'rinishini birinchi marotaba 1881 yili F. Bezold tomonidan yozilganligi uchun xam uni adabiyotlarda **Betsolg'd** turi deb yuritiladi. Kasallikni bu turida so'rg'ichsimon suyakni uchi qismida va qisman bo'yin soxasida yumshoq to'qimani shishib, terisi qizarganligi kuzatiladi. Bo'yinni burishda og'riq kuchayadi, shuning uchun xam bemorlar boshini og'rigan tomonga qiyshaytirgan xolda ushlab yuradi va boshini burish uchun butun tanasi bilan buriladi.

Yuqoridagi turidan farq qiladigan mastoiditni yana bir ko'rinsh **Mur** turi bo'lib, bunda yiringli jarayon so'rg'ichsimon o'simtani uchni tashqarisida joylashadi.

Ayrim xollarda yiringli jarayon so'rg'ichsimon o'simtadan chakka suyagini piramida qismiga tarqaladi va uni - **petrozit** deb yuritiladi,kasallikni bu ko'rinshi o'ziga xos klinik kechishi bilan ajralib turadi. Petrozitga xos belgilardan o'tkir yiringli o'rta otit,ko'zni uzoqlashtiruvchi nervni falajligi va uchlamchi nervni yallig'lanishi belgilari (**Gradiengo belgisi**) bilan kechadi. Petrozitni kechishi ancha og'ir bo'lib bemorlarni quloqdagi qattiq og'riq bezovta qiladi, og'riq ko'zga,peshonaga va tishlarga tarqalib, kechalari kuchayadi. Yiringli jaryon ko'zni xarakatlantiruvchi nervga tarqalganligi uchun xam ko'z olmasi to'liq xarakatsiz bo'ladi. Kasallikni odatdagidan tashqari (atipik) kechishi ancha xafli bo'lib ko'p asoratlar beradi, suyaklarni katta maydonlarini yemirilishga va bosh miya asoratlari berishi bilan davom etadi. Bundan tashqari yiringli jarayon yanoq suyagi soxasiga taraqalsa - **zigamotit** va chakka suyagi soxasiga tarqalsa - **skvamit** deb yuritiladi, agar yiring piramida suyagini uchiga to'plansa – **apetsit** deb ataladi.

Kasallikni tashxisi: Mastoiditni oddiy turini tashxisi ko'p qiyinchilik tug'dirmaydi,bunda bemorni shikoyatlari,kasallik tarixi, otoskopik belgilar va rentgenologik tekshirishlar natijalariga asoslanib qo'yiladi. Qiyosiy tashxisda quloq chipqonidan farqlash zarur.

Davolash: Kasallikni kechayotgan bosqichlaridan kelib chiqqan xolda davolash ishlarini olib boriladi. Agar mastoiditni boshlang'ich davri bo'lib,bemorni axvoli qoniqarli bo'lsa,davolashni konservativ o'tkaziladi va bunda asosan antibiotiklar, sulg'fanilamid preparatlari, antigistamin dorilar, quloqqa maxalliy turli

isituvchi muolijalar – spirtli bog'lovlar, fizioterapevtik muolijalardan UVCH, SVCH tavsiya qilinadi.

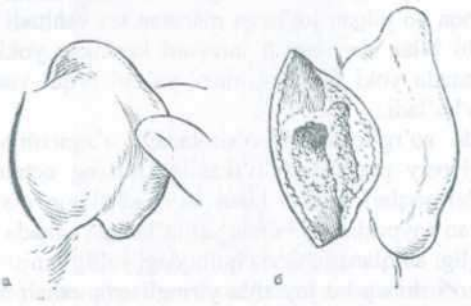

Rasm 39. So'rg'ichsimon o'simtada antrotomiya muolijasi.
A. So'rg'ichsimon o'simtaning terisini kesilishi. B. Antrum ochilgan holat.

O'tkazilgan konservativ davolardan foyda bo'lmaganda, jarroxlik usuli bilan (antrotomiya, mastoidotomiya) muolijasi o'tkaziladi.

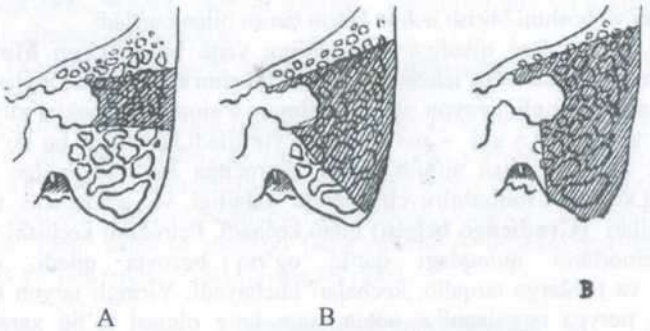

A B

Rasm.40. So'rg'ichsimon o'simtada o'tkaziladigan muolijalar xajmi
A-antrotomiya, B-antromastoidotomiya, V-mastoidoektomiya

So'rg'ichsimon o'simtadagi yallig'lanish jarayonini xajmiga qarab bemorlarda antrotomiya,antromastoidotomiya va og'ir xollarda esa mastoidoektomiya o'tkaziladi.

Antrit

Uch yoshgacha bo'lgan bolalarda so'rg'ichsimon o'simta rivojlanmagan, faqat antrum (g'or)bo'ladi,shuning uchun xam g'or qismini va g'or atrofi katakchalarini o'tkir yiringli yallig'lanishni antirit deb yuritiladi. Kasallik ko'proq chala tug'ilgan,turli yo'ldosh kasalliaklari bor va suniy oziqlanish bilin o'sgan bolalarda uchraydi.Bolalarda asosan yagona g'or mavjudligi tufayli ekssudativ jarayon doimo

produktiv jarayondan usutun bo'ladi.

Kasallikni klinik kechishida ikki xil ko'rinishi – birinchisi kam klinik belgilari namoyon bo'ladigan va sust kechadigan latent, ko'rinishi xolida bo'ladi. Bu ko'rinishida bemor bolalar anchagina sust, kam uyquli,ko'p yig'laydi, injiq, ishtaxasi yo'q, tez ichi o'tib qayt qiladi,ozib ketadi. SHu belgilar asosida intoktsikatsiya kuchayib, bahzan meningitga xos belgilar namoyon bo'ladi. Kasallikni bunday ko'rinishda kechganligi uchun xam o'z vaqtida tashxis qo'yish ancha mushkul.

Ikkinchisi ko'rinishi esa barcha klinik belgilari keskin namoyon bo'lib va ko'pincha subperiostal abstsesslar xosil bo'lish bilan kechadidan turidir. Tana xarorati 38-39 S ko'tariladi, qonda leykotsitoz, SOE tezlashgan.

Tashxis: Kasallikni latent ko'rinishida klinik belgilari kam namoyon bo'lganligi uchun xam, tashxis ancha qiyin bo'ladi. Bemor onasini shikoyatlari kasallik tarixi va otoskopik ko'rinish tashxisda muxim o'rinni egallaydi. Ayrim xollarda o'tkazilgan antropuktsiya natijasi tashxisga aniqlik kiritadi.

Davolash bolalarni yoshini xisobga olgan xolda mastoiditni davolagandek olib boriladi. Birinchi navbatda antibiotiklar qo'llash (bolalarda pentsilinni qo'llash yaxshi samara beradi),intoksikatsiyani bartaraf etish uchun suyuqliklarini quyish,yo'ldosh kasalliklarni bartaraf etish va simptomatik davolar o'tkaziladi.Jarroxlik muolijalaridan avval antrum puntsiya qilinadi,yiring olingandan so'ng kesib ochiladi.Kesish uchun mo'ljal quloq bo'rtmasini (kozelok) ustki qirg'og'i satxida,quloq surpasi orqasidan 2 sm. uzunlikda teri va teri osti to'qimalari kesiladi,turli asoratlarni oldini olish maqsadida g'or oddiy qoshiqcha yordamida ochilib tozalanadi.

O'rta quloqni surunkali yiringli yallig'lanishi.

Quyida keltirilgan mavzular asosan surunkali yiringli o'rta otitni kelib chiqish sabablari. Burun-halqum bezining kattalashuvi,burun bo'shlig'idagi turli surunkali kasalliklar, sinusitlar va surunkali tonzillitlar,faringitlar yiringli o'rta otitlarni kelib chiqishida muxim o'rni egallaydi. Surunkali yiringli o'rta otitni turlari: Mezotimpanit, epitimpanit, mezoepitimpanit. Surunkali o'rta otitni klinik kechishi, uni turlariga (mezotimpanit,epitimpanit) bog'liqligi. Surunkali o'rta otitda paydo bo'lgan - xolesteatoma, granulyatsiya, suyaklar kariesi va poliplar va ularni kasallikni kechishidagi axamiyati. Surunkali yiringli o'rta otitni asoratlari: Yuz nervining falaji, bosh miya otogen asoratlari (Otogen meningit, bosh miya abstsessi, sinustromboz, sepsis). Otogen bosh miya asoratlarini oldini olish.Surunkali o'rta otitlarni dori - darmon va jarroxlik usuli bilan davolash.

Ichki quloq kasalliklari xaqida tushuncha, ichki quloqqa infektsiyani kirish yo'llari. Labirintitlarda ichki quloqdagi morfologik o'zgarishlar,uni klinik belgilari, tashxisi, ko'shimcha tekshirish usullari, davolash va kasallikning oqibati.

Infektsiyalarini ichki quloqqa o'tishida timpanogen, meningogen va gematogen yo'llarini tutgan o'rni. Kasallikni kechishiga binoan: o'tkir, surunkali,

xususiyatiga binoan - seroz, yiringli, nekrotik labirintit, tarkalishiga qarab - chegaralangan va diffuz turlari,ularni o'ziga kechishi va davolash usullari xaqidagi mavzular ko'rib chiqiladi.

SURUNKALI YIRINGLI O'RTA OTITLAR (MEZOTIMPANIT, EPITIMPANIT).

Otitis media 'urulenta chronica

Er sharini 1% axolisi surunkali otitlar bilan xastalangan va davolashni yangi usullarini ishlab chiqishiga,yangi dori moddalarini amaliyotga tatdbiq qilinishiga qaramasdan, ularini salmog'i xamon ortib bormoqda va ularni asoratlari esa avvalgidek bemorlar xayotiga xaf solmoqda. Surunkali yiringli o'rta otitlar, o'tkir yiringli o'rta otitni uzoq davom etishi,tez-tez qaytalanib turishi, kasallikni keltirib chiqaruvchi omillarni bartaraf etmaslik, yetarli davolash ishlarini o'tkazilmaganligi va bemorlarni umumiy va maxalliy ximoya qobilyatlarini pastligi tufayli rivojlanadi. SHakillangan surunkali o'rta otitlarni to'liq tuzalib ketmasligini qiyinligiga sabab, yallig'lanish natijasida paydo bo'lgan patologik o'zgarishlar, nog'ora bo'shlig'ini shilliq qavatlariga, suyak to'qimalariga va o'rta quloq devorlariga chuqur kirib borishi,bu joylarda turg'un nekrotik o'zgarishlar xosil qilishi va yallig'langan to'qimalarda avvalgi xolatiga qaytmas o'zgarishlar keltirib chiqarishidir.

ETIOLOGIASI VA PATOGENEZI

O'tkir otitlarni keltirib chiqarishdagi omillar, surunkali yiringli o'rta otitlarni kelib chiqishida xam asosiy sabablardan xisoblanadi. Ayrim xollarda o'tkir otitlar boshlanishidan surunkali kechishga xos, uzoq va sust davom etadi. Kasalik tarixi o'rganilganda xozirgi kungacha bemorlarni 50% yaqini kasallikni aniq boshlangan vaqtini bilmaydi, yoki bilsa xam yetarli ehtibor bermagan, o'z-o'zidan mahlumki mutaxassislarga murojat etmagan. Yoshlar tomonidan qulog'da yiring oqishiga ehtiborsizlik tushunarli xolat,ammo ayrim ota-onalar tomonidan xam o'z farzandlarini quloqlaridan yillab yiring oqishiga katta axamiyat bermaslik xolatlari kuzatilmoqda. Bu esa surunkali otitlarni og'ir asoratlarga olib kelishiga sabab bo'lmoqda. Bunday xolat otorinolaringologlar tomonida, axoli o'rtasida quloq,tomoq va burun kasalliklari va ularni asoratlari xaqida tushuntirish ishlarini olib borish masalasiga jiddiy yondashishni taqozo qiladi.

Davolanish masalasiga kelinsa, qatnab yoki yotib to'liq davolanganlikni faqat 30% bemorlarda kuzatilgan. Yuqoridagi keltirilgan sabablar o'rta quloqdagi yiringli o'tkir jarayonni surunkalikga o'tishdagi asosiy omillardan biri xisoblanadi.

Bunda tashqari kasallikni surunkali ko'rinishiga o'tishda organizmning maxalliy va umumiy ximoya faoliyatini pasayishi, kasallik chaqiruvchi mikroblarni virulentligni yuqoriligi, boshqa turli yo'ldosh kasalliklar (qon kasallikllari, qandli diabet, raxit,yukumli kasalliklar,allergik xolat, yuqori nafas yo'llaridagi kasalliklar-adenoid, gipertrofik rinit, burun to'sig'ini qiyshayishi, surunkali sinuit), eshituv nayini faoliyatini buzilishi, o'rta quloqdagi yiringli ajralmani chiqishini qiyinlashtiruvchi xolatlar(granulyatsiya,polip) kiradi.

O'tkir o'rta otitlarni o'z vaqtida to'liq davolamaslik xam jarayonni surunkali ko'rinishiga olib keladigan omillardan biri xisoblanadi.

Klinik kechishi va kasallikni okibatga qarab surunkali otitlar quyidagicha bo'ladi: nog'ora pardaning markazidan - taranglashgan qismi teshilishi va yallig'lanish jarayonida, nog'ora bo'shlig'ining shilliq qavatini yemirilishi bilan kechuvchi – **mezotimpanitlar**, xamda nog'ora pardaning salqi qismini chekkasidan teshilishi natijasida, nog'ora bo'shlig'ini shilliq qavati va suyak to'qimasini yemirib, xoleastatoma,keyinchalik esa turli asoratlar (ichki quloqqa va bosh miya asoratlari) bilan kechuvchi - **epitimpanitlarga** bo'linadi.

SURUNKALI YIRINGLI MEZOTIMPANIT

Kasallik – nog'ora pardani taranglashgan qismini teshilishi va o'rta quloqni shilliq kavatining yallig'lanish bilan kechadi va surunkali yiringli o'rta otitlarni 55% tashkil qiladi.Epitimpanitga qaraganda ancha yengil kechadigan ko'rinishga ega. Yallig'lanish jarayoni asosan o'rta quloqni o'rta, pastki bo'limi va eshituv nayini shilliq qavatlarini qamrab oladi. SHilliq qavatlarda, seroz suyuqliklarni chiqishi va proliferatsi jarayoni kuzatiladi,shilliq osti qavati qalinlashadi, yuzalarida mayda kistalar,granulyatsiyalar va poliplar xosil bo'ladi. Bunday o'zgarishalarni xosil bo'lishi yallig'lanish jarayonini xususiyatiga bog'liq bo'ladi.

Kasallikni belgilari: Bemorni shikoyatlari vaqti-vaqti bilan quloqdan xidsiz shilimshiq aralash **yiring oqishiga** bo'ladi. Yiringli ajralma ko'p miqdorda ajralishi mumkin yoki tashqariga oqib chiqmaydigan, oz miqdorda nog'ora bo'shlig'ida to'planib qolishi mumkin. Yallig'lanish jarayoni granulyatsiya va poliplar bilan asoratlanganda, ajralayotgan yiring qon aralash bo'ladi.**Eshitishni pasayishi,** jarayon bir tomonlama bo'lsa, sog' quloqni eshitishi xisobigi bemorlarni ko'p bezovta qilmaydi.Eshitshni pasayishi tovush o'tkazish tizimini buzilishi ko'rinishida bo'ladi. Ayrim xollarda quloqdagi **shovqin** va **bosh aylanishi** kuzatiladi. Quloqdagi og'riq asosan surunkali otit qaytalanganda kuzatiladi,boshqa vaqtlarda esa quloqda og'irlik bezovta qiladi. Kasallikni qaytalanish davrida tana xarorati ko'tariladi,bemorni axvoli og'irlashadi. Eshitishni 30 db.gacha pasayishi,xali eshitish suyakchalarini faoliyatini saqlanganligidan,agar 40-50 db. va undan yuqori pasayishi,bu faoliyatni keskin buzilishidan darak beradi.

Otoskopiya: Tashqi eshituv yo'lida shilimshiq aralash,xidsiz yiring ko'rinadi. Jarayonni qaytalanish davrida esa yiringli ajralmani miqdori ko'payadi va tashqi eshituv yo'lini to'ldirish mumkin. Odatdagi xolda (qaytalanmaganda) esa nog'ora bo'shlig'ida qo'yiq yiringli ajralma bo'ladi. Ko'p miqdorda va uzoq muddat yiring ajralishi natijasida, tashqi eshituv yo'lini terisi xam qizarib shishib qoladi.

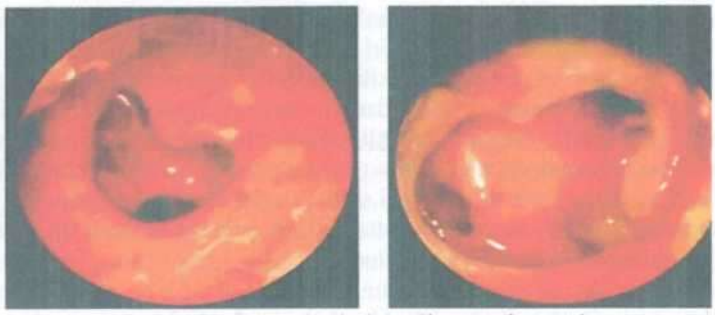

Rasm 41. Surunkali yiringli mezotimpanit

Nog'ora pardani taranglashgan qismida turli shakl va xajimda teshik ko'rinadi,teshikni qirg'oqlari chandiqlangan, pardani qolgan kismi esa qizargan va tanish belgilari aniqlanmaydi.Ko'pincha o'rtada bolg'achani uzun dastasi, nog'ora pardani teshilishidan qolgan qismi bilan ko'rinadi. Ayrim xollarda teshik katta bo'lganligi uchun, ichki quloqni do'mbog'ini (promontorium) xam ko'rish mumkin. Nog'ora bo'shlig'ini shilliq qavati qizargan va qalinlashgan, bo'shliqda xam shilimshiq aralash, xidsiz yiring to'planadi. Yallig'lanish jarayoni uzoq davom etganda shilliq qavatda proliferatsiya jarayoni boshlanib, nog'ora bo'shlig'ida polip va granulyatsiya o'sish bilan asoratlanadi.Surunkali o'rta otitlarni kechishi, ayrim xollarda kam yiring ajralish va klinik belgilarini keskin namoyon bo'lmasdan kechishi mumkin,yoki tez-tez qaytalanib,bemorlarni o'ta bezovta qilish va turli asoratlar berish bilan kechishi mumkin.

Tashxis: Kasallikni tashxisi bemorni shikoyatlari, kasallik tarixi, otoskopik va rentgenologik tekshirish natijalariga asoslanib qo'yiladi.

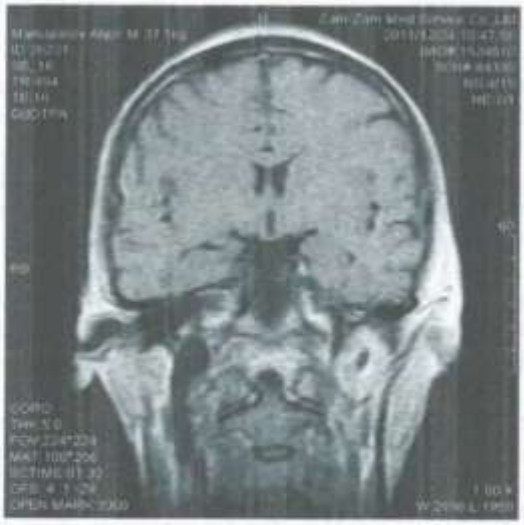

Rasm 42. KT CHap tomonlama surunkali yiringli mezotimpanit,mastoidit.

Davolash: - Kasallikni davolashni keltirib chikaruvchi sabablarini bartaraf qilishdan boshlanadi.

– quloqdan yiringni ajralib chiqishini yaxshilash,buning uchun quloqdagi polip,granulyatsiya,tashqi eshituv yo'lidagi quloq chirki, qasmoqlar olib tashlanadi.

– quloqdagi yiringni tozalash: buning uchun maxsus zondga o'ralgan paxta bilan quruq tozalaada yoki antiseptik suyukliklar bilan yuvib tozalanadi.

– quloqqa turli dorilarni (bo'r kislotasi, salitsil kislotasi, lizotsin, furatsilin,levomitsetin) spirtli eritmalarini yoki 20-30% alg'butsid, 30-50% dimeksid,kandibiotik,neladeks eritmalari maxalliy qo'llash (dori shimdirilgan dokali pliklar qo'yiladi).

– Antibiotiklarni keng doirali tahsir etuvchi kasallikni qaytalanishida (quloqdagi yiringli ajralmadagi mikroflorani sezuvchanligi aniqlagandan so'ng tavsiya qilinadi) qo'llash

– antigistamin dorilar tavsiya qilinadi.

– fizioterapevtik muolijalar UF, tubus kvarts, UVCH yaxshi natija beradi.

– quloqda granulyatsiya va poliplar paydo bo'lsa turli (trixloruksus kislotasi yoki kumush nitratni 30-40% eritmalari) kimyoviy dorilar bilan kuydiriladi.

– yuqoridagi davolarga qo'shimcha tanani chiniqtirish,ovkatlarni yuqori kaloriyaligini istemol qilish va kurotlarda dam olishni tavsiya qilinadi.

–

Surunkali yiringli epitimpanit.

Surunkali yiringli o'rta otitni ikkinchi bir ko'rinishi bu-epitimpanitdir. Kasallikda yallig'lanish jarayoni nog'ora bo'shlig'ini yuqori qismida – attikda joylashadi va teshik nog'ora pardasini salqi qismida bo'ladi. Epitimpanit, mezotimpanitga qaraganda ancha og'ir kechib, ko'prok asoratlar beradi, bunga sabab yallig'lanish jarayoni nafaqat shilliq qavatni, balki suyak to'qimasini xam qamrab oladi va suyakni yemirib, tez chirishga olib boruvchi xoleastetoma paydo bo'lishi bilan kechadi.

Kasallikni belgilari – Bemorlarni shikoyatlari **eshitishni pasayishi,** quloqdan xidli **yiring ajralishga**,ayrim xollarda **bosh og'rig'i,bosh aylanishi,gandraklab yurishga va quloqda og'riqqa bo'ladi.** Bosh aylanishi va gandraklab yurish, **fistula belgisi** xisoblanib, yallig'lanish jarayoni ichki quloqqa o'tib, yarimoysimon kanallarni suyak qismi yemirib o'ziga xos oqma yara (svio') xosil qilganligidan darak beradi. Epitimpanal qismda anatomik tuzilish bo'yicha turli chuqurchalar,cho'ntaklar mavjudligi tufayli xosil bo'lgan yiringli ajralmalarni chiqishi qiyinlashadi va shu to'plangan ajralmalarga nekrotik to'qimalarni,xoleastomani qo'shilishi natijasida chirish jarayoni kuchayadi va indol xamda skatol paydo bo'ladi,shuning uchun xam yiringli ajralma xidli bo'ladi.

Yiringli ajralmani chiqishi qiyinlashib,to'planib bosimni ortishi xisobiga, quloqda og'riq paydo bo'ladi.

Eshitishni pasayishi eshitish suyakchalarini karioz jarayon xisobiga yemirilishi natijasida xosil bo'lib asosan, tovush o'tkazuchi tizimi buzilishi shaklida bo'ladi, lekin epitimpanitda chirish jarayoni natijasida ko'p toksik moddalar xosil bo'lishi xisobiga tovush qabul qiluvchi tizim xam buziladi.

Otoskopiya: Nog'ora pardani salqi qismi qirgog'ida katta bo'lmagan teshik va shu teshik orqali kazeoz massa xolida xolesteatoma ko'rinadi, pardani qolgan qismi qizargan,xiralashgan,tanish belgilari aniq ko'rinmaydi. Ayrim xollarda teshik orqali granulyatsilarni ko'rish mumkin.

Nog'ora pardani xalqasimon qirg'og'i (anulus tym'anicus), suyakdagi aloxida chuqurchada (sulcus tym'snicus) joylashadi,ammo pardani salqi qismi esa,to'g'ridan-to'g'ri suyakdagi yorig' (Incisura Rivini) orqali suyakga yopishadi. SHuning uchun xam epitimpanitda yallig'lanish jarayonida xosil bo'lgan teshik, nog'ora pardani xalqasimon qirg'og'iga yetib boradi, natijada nog'ora pardani epidermis qavati xech qanday to'siqsiz, tezda o'sib, nog'ora bo'shlig'iga kirib borishga sharoit yaratiladi.

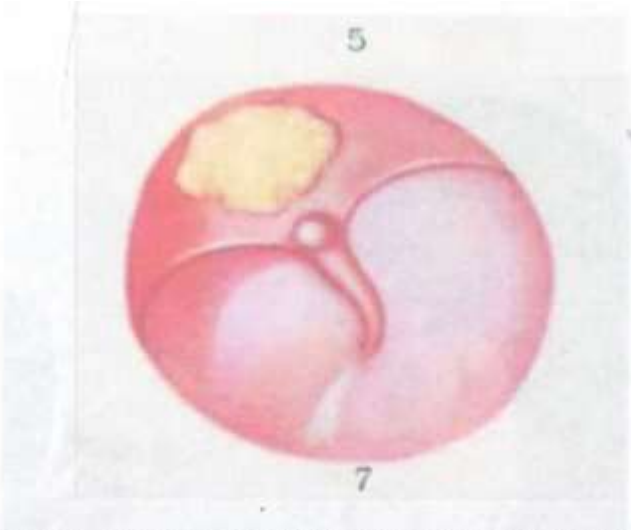

Rasm 43. Surunkali yiringli epitimpanitda nog'ora pardani ko'rinishi

O'sib kirgan epidermis suyak to'qimasga o'rnashadi va kelgusida xolesteatoma uchun qobig' (matriks) vazifasini bajaradi. Nog'ora bo'shlig'ida epidermisni yuza qavati asta-sekin ko'chib tushib qatlamlar xosil qiladi. Xosil bo'lgan epidermis qatlamlariga xolesterin tuzlari,yog' kislotalari va chirish jarayoni maxsulotlari o'tiradi, natijada xolesteatoma paydo bo'ladi. Xolesteatoma oq rangli, o'sma singari xosila bo'lib, tarkibi xolestrin,yog' kislotalari,oqsil va suvdan iborat. Doimo epidermis qatlamini o'sib, ko'chib turishi natijasida xolesteatoma kattalashib, atrofdagi suyaklarni chiritib, yemirib boradi. Ko'pincha yallig'lanish nog'ora bo'shlig'ini yuqori,o'rta miya devorini yemirib,kalla ichiga kirib boradi va turli bosh miya asoratlar keltirib chiqaradi.

Tashxis: Kasallikni tashxisi bemorni shikoyatlari, otoskopik belgilar,quloqda xolesteatoma mavjudligi va eng asosiysi, chakka suyaklarini rentgenologik tekshirish natijalariga asoslanadi. Tekshirishda tashxisni aniqlash maqsadida, albatta otomikroskopiya o'tkazish maqsadga muofiqdir. Rentgenologik tekshirishda chakka suyagida,attiko-antral soxada suyakni yemirilganligi belgisi ko'rinadi. Rentgenolgik tekshirishda chakka suyagini SHyuller va Mayer uslulida tekshirsa yallig'lanish chegaralari aniq ko'rinadi.

Davolash: Surunkali yiringli epitimpanitni davolash mezotimpanitni davolashga qaraganda anchagina mushkil, chunki konservativ davolar vaqtinchalik foyda beradi.Konservativ davolar mezotimpanitni davolagandek olib boriladi. Faqat epitimpanitda nog'ora bo'shlig'ini yuqorgi qismidagi ajralmadan tozalash uchun, aloxida Gartman kanyulasi ishlatiladi.

Rasm 31. Surunkali yiringli epitimpanitda Gartman kanyulasi bilan quloqni yuvish.

Buning uchun avval quloqqa 2% dikain yoki 10% lidokain tomizilib og'riqsizlantiriladi. Uchi 45 gradus burchak ostida bukilgan,uzunligi 8-10 sm. uzunlikdagi Gartman kanyulasiga iliq 40 S spirt eritmasi olinib nog'ora pardasini epitimpanal qismidagi teshik orqali kiritilib yuviladi. Yuborilayotgan suyuqlik bosimi o'rtacha xolatda bo'lishi va yuvish vaqtida bemorda og'riq yoki noxushlik xolatlari bo'lmasligi kerak.Yuvish uchun antibakterial moddalri suvli eritmalari ishlatilmaydi chunki,suv tahsirida xoleateatoma shishib qoladi va ajralib chiqishi qiyinlashadi. Yuvib bo'lingandan so'ng Gartman kanyulasi orqali kerakli dori moddalari jo'natiladi. Davolash maqsadida epitimpanal soxaga yuboriladigan antibiotiklar aminoglyukozid qatori (neomiqin,kanamitsin,linkomitsin) ototoksik tahsiri borligi uchun qo'llanilmaydi.

Muolija asorati,nog'ora pardasini boshqa joyini teshib qo'yish,bosh aylanishi.

Bunday davolash usuli vaqtinchalik foyda berishi mumkin,shuning uchun kasallikni davolashni asosiy usuli bu o'rta quloqda radikal jarroxligini o'tkazishdan iborat.

Bu muolija quloq surpasi orqasida,so'rg'ichsimon o'simta soxasida o'tkaziladi. Jarroxlikni moxiyati shundan iboratki g'or (antrum) orqali o'rta quloqqa tushib, barcha yiring,granulyatsiya va chirigan suyaklarni tozalab olib, umumiy bo'shliq yaratiladi va tashqi eshituv yo'lini yangitdan shakillantiriladi.

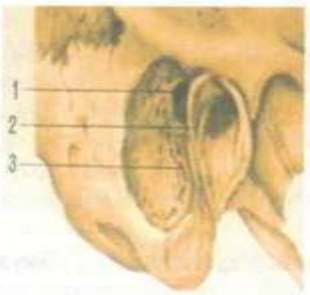

Антромастоидиотомиядан.кейинги бўшлик
1 – антрум; 2 – ташқи эшитиш йўлининг орқа деворлари;
3 – сўрғичсимон ўсимата катагини олиш.

Surunkali yiringli o'rta otitlarni klinik belgilarini bir-biriga qiyoslash

Kasallikni klinik belgilari	**Mezotimpanit**	**Epitimpanit**
Quloqdagi ajralmani xolati	Yiring suyuq,shilimshiq aralash,xidsiz	Yiring qo'yiq,xidli
Nog'ora pardani ko'rinishi	Taranglashgan qismida ('ars tensa) turli shaklda, markaziy katta teshik	Taranglashmagan ('ars flaccida) ismida nog'ora pardani qirg'og'ida kichik teshik,u orqali xolesteatoma ko'rinadi.
Yallig'lanish o'chog'i	Nog'ora bo'shlig'ini mezo-gipo timpanal qismida joylashadi	Jarayon o'rta quloqni to'liq egallaydi,ko'proq attiko-antral qismida kechadi.
Yallig'lanish jarayoni	Nog'ora bo'shlig'ini shilliq qavatini qamrab oladi.	SHilliq qavat va suyak to'qimasini xam qamraydi
Kasallikni asoratlari	**Maxalliy**: nog'ora pardada teshik,eshitishni pasayishi (tovush o'tkazish tizimida) granulyatsiya va polip.	Nog'ora pardada teshik, eshitishni keskin pasayishi (tovush o'tkazish va tovush qabul qilish tizimida)

	Umumiy asoratlar:kamdan-kam xolda bosh miyaga va ichki quloqqa asorat beradi.	Deyarli doimo bosh miyaga (meningit,miya abstsessi sepsis,tromboz),Labrintit kabi asoratlar beradi
Rentgenologik xolatlarda tekshirish natijalari	**So'rg'ichsimon o'simtada sklerotik o'zgarishlar**	**Deyarli ko'pincha suyakda destuktiv o'zgarishlar kuzatiladi**
Kasallikni natijasi	**Yaxshi**	**kasallik asoratlar bilan** yakunlanadi

Ichki quloq kasalliklari –Labrintitlar (Labyrinthitis)

Labrintit - ichki quloqni o'tkir yoki surunkali yallig'lanishi bo'lib,eshitish va muvozanat analizatorini quyi qismni faoliyatini izdan chiqishi bilan davom etadigan kasallikdir.Kasallik o'rta quloqni yiringli yallig'lanishlarini 2-4% tashkil qiladi. Kasallikni tub moxiyatini to'liq o'rganish uchun I.B Soldatov (1980) tomonidan taklif qilingan sinflanishi bo'yicha taxlil qilish maqsadga muofiq xisoblanadi.

Kasallikni etiologiyasi bo'yicha: nospetsifik
spetsifik (silda, zaxmda)
Yallig'lanish jarayonini kelib chiqishi bo'yicha:
timpanogen
meningogen
gematogen
jaroxatdan so'ng
Kasallikni kechishi va klinik belgilarini namoyon bo'lishi bo'yicha:
o'tkir kechishi
surunkali kechishi (aniq belgilari namoyon bo'lishi bilan va klinik belgilarsiz kechishi)
Yallig'lanish jarayonini tarqalishi bo'yicha:
chegaralangan
diffuz (tarkalgan)
Patomorfologik o'zgarishlar bo'yicha:
seroz
yiringli
nekrotik

Klinikada kasallikni timpanogen - turi ko'p uchraydi, ichki quloqqa infektsiya

yallig'langan o'rta quloqdan tarqaladi. O'rta quloqni surunkali yallig'lanishi qaytalanishda,ayrim xollarda o'tkir otitlarda yallig'lanish jarayonida xosil bo'lgan toksinlar, daxliz yoki chig'anoq oynalari pardalari orqali ichki quloqqa o'tadi va seroz yallig'lanish,agar infektsiya o'tsa yiringli yallig'lanish rivojlanadi. Yallig'lanish xisobiga suyuqlik miqdori ko'payadi, chig'anoqni ichki bosimi ortadi, natijada oynalar pardasini teshiladi (ko'proq yumaloq oyna pardasi) va suyuqlik o'rta quloqqa oqib chiqadi. Teshilgan daxliz yoki chig'anoq oynalari orqali infektsiya kirib ichki quloqda yiringli yallig'lanish keltirib chikaradi.

Surunkali otitlarda esa oynalar pardalarini teshilishidan tashqari, ichki quloqni suyak qatlamini yallig'lanib yemirilishi xisobiga oqma yara (svish) xosil bo'ladi va ichki quloqda yiringli labirintit rivojlanishi kuzatiladi.

Meningogen labirintit – labirintitni bu turi kamdan-kam xollarda uchraydi. Bunda birlamchi yallig'lanish jarayoni bosh miyada bo'lib, infektsiya daxliz suv yo'li (ductus endolimfaticus) yoki ichki eshituv yo'llari orqali ichki quloqqa o'tadi. Labirintitni bu turi epidemik meningokokli meningitda,sil,skarlatina, qizamiqli va terlamali meningitlarida uchraydi.

Gematogen labirintit – Birlamchi yallig'lanish o'chog'i tanani turli joylarida bo'lib, infektsiya asosan qon orqali ichki quloqqa o'tadi.

Jaroxatli labirintit –quloqni turli jaroxatlari natijasida infektsiya ichki quloqqa o'tishi xisobiga rivojlanishi mumkin. O'rta quloqni tozalash vaqtida ichki quloqni turli jaroxatlinib qolishi tufayli to'g'ridan –to'g'ri infektsiyani o'tishi yoki chakka suyagini piramida qismidan ko'ndalang singanda, ichki quloq xam birgalikda jaroxatlanadi natijada infektsiyani tarqalishi xisobiga yallig'lanish paydo bo'ladi.

Kasallikni rivojlanishida bemorni umumiy va maxalliy ximoya quvvatini xolati, mikroblarni virulentligi,jaroxatni miqdoriga,jaroxatdan so'ng ko'rsatilgan tibbiy yordam sifatiga bog'liqdir.

Yallig'lanish jarayoni xajmiga qarab diffuz yoki chegaralangan ko'rinishda bo'lishi mumkin.

CHegaralangan labirintit – Asosan timpanogen ko'rinishda bo'ladi va ko'pincha surunkali, ayrim xollarda esa o'tkir otitlardan so'ng paydo bo'ladi. O'rta quloqdagi surunkali yiringli jarayonlarda, ichki quloqni mahlum bir qismiga yallig'lanish tarqaladi va suyakda chegaralangan yallig'lanish paydo bo'ladi va shu joyda suyak yemirilib,oqma yara (svish) xosil bo'lishi xisobiga chegaralangan labirintit rivojlanadi. CHegaralangan labrintitni natijasi: a) sog'ayib ketish, b) diffuz- tarqalgan yiringli labirintitga o'tish, v) vaqti-vaqti bilan qaytalanib turuvchi, surunkali ko'rinishga o'tish.

Ichki quloqda paydo bo'lgan oqma yara atrofida yetarli darajada to'siq (barg'er) shakillianmagan bo'lsa, surunkali otitlarni navbatdagi qaytalanishida chegaralangan labirintit, tarqalgan (diffuz) labirintitga aylanishi mumkin.

Tarqalgan – diffuz labirintit – Yallig'lanish jarayoni butun ichki quloqqa tarqalishi bilan davom etadi.

Kasallikni patomorfologik kechishi bo'yicha uch turi tavofut qilinadi: seroz, yiringli va nekrotik.

Seroz labirintit – kasallikni bu turida ichki quloqqa mikroblar emas balki ularni toksinlari daxliz yoki chig'anoq oynalari pardalari orqali o'tadi. Seroz labrintit ko'proq surunkali o'rta otitlarni qaytalanishida ro'y beradi. Bunday yallig'lanishda endolimfatik

suyuqlik ko'payib,bosim ortadi, natijada Korti ahzosida joylashgan neyroepitelial xujayralarda bir qator morfologik va funktsional o'zgarishlar ro'y beradi.

Kasallikni bu turini natijasi a) sog'ayib ketish, b) yallig'lanish bartaraf bo'ladi, ammo eshitish va muvozanat analizatorlarida qaytmas o'zgarishlar qoladi, v) yiringli labirintitga o'tadi.

Yiringli labirintit – Seroz labirintitda ichki quloqda ichki bosimi ortishi xisobiga daxliz yoki chig'anoq oynalarini pardalarini yorilishi kuzatiladi, natijada o'rta quloqdan infektsiyani ichki quloqqa o'tishi xisobiga, yiringli labirintit rivojlanadi. Tarqalgan yiringli labirintit eshitish va muvozanat analizatorlarini quyi markazlaridagi takomillashgan neyroepitelal xujayralarini butunlay o'lishiga olib keladi. Kasallikni bu ko'rinishini natijasi ichki quloqni butun faoliyatini izdan chiqishi va bosh miya asorati rivojlanishi bilan tugallanishi mumkin yoki ichki quloqda qo'shuvchi to'qima o'sib yallig'lanish jarayoni tugallanishi mumkin.

Nekrotik labirintit – Kasallikni rivojlanishi, birinchi navbatda ichki quloqni qon tomirlarini trombozi xisobiga ro'y beradi. Tomirlar trombozi xisobiga ichki quloqda nekroz xolati ro'y beradi, chig'anoqni ayrim joylarida neyroepitelial xujayralarni ko'chishi kuzatiladi. Bunday xolatlar ko'prok sil va skarlatina bilan og'rigan bolalarda uchraydi. Kasallikni natijasi ichki quloqni faoliyatini to'liq ishdan chiqishi bilan yakunlanadi.

Labirintitni klinik kechishi – o'tkir labrintitda kasallik xuruj bilan, bosh aylanish,ko'ngil aynib qayt qilish,quloqda shovqin,gandiraklab yurish bilan boshlanadi. Bosh aylanish shu darajada kuchli bo'ladiki,bemorlar yotgan joyidan turaolmaydi, ozgina tashqi tahsir (shovqin,keskin yorug'lik,tana xolatini o'zgartirish) bosh aylanishini kuchaytiradi, qayt qiladi va tanani ter qoplaydi. Ayrim xollarda yuz nervi, X11 juft bosh miya nervi,katta tosh nervi va so'lak bezi faoliyatini boshqaruvchi nerv tolalarini faoliyatlarini buzilishlariga bog'liq klinik belgilar xam namoyon bo'ladi. Eshitish analizatorini buzilishiga xos quloqda shovqin, eshitishni pasayishi kabi belgilar uchraydi. Quloqda shovqin, eshitishni pasayishi (to'liq kar bo'lish) kasallikni tarqalgan seroz va yiringli ko'rinishida kuzatiladi. Agar to'liq karlik doimiy bo'lib qolsa,unda yiringli labrintitdan darak beradi.

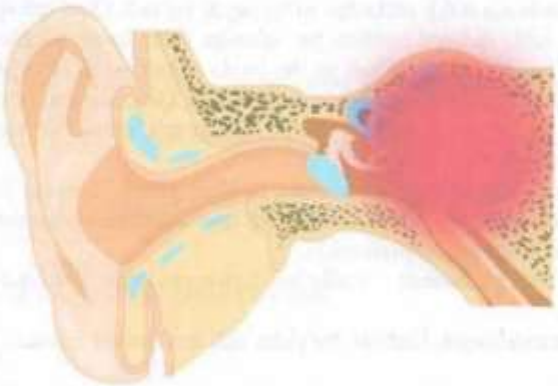

Расм Ўткир йирингли лабринтитни клиник кўриниши

Muvozanat analizatorini faoliyatini buzilishiga oid - bosh aylanish, spontan nistagm,tik turaolmaslik va to'g'ri yuraolmaslik, xamda bir qator vegetativ (ko'ngil aynib qayt qilish, ter bosish, teri rangini oqarishi, yurak urishini tezlashi yoki sekinlashuvi) belgilar namoyon bo'ladi.

Bosh aylanish yallig'lanishi tufayli ichki quloqni o'zaro mutanosibligini buzilishidir. Bunda bemor jisimlar atrofida yoki jisimlar bemor atrofida aylangandek tuyuladi. O'tkir labirintitlarda bosh aylanish xurujsimon bo'ladi va bir necha daqiqadan bir necha kungacha davom etishi mumkin. Surunkali ko'rinishida esa bir necha soniyadan,bir necha daqiqagacha davom etadi. Bosh aylanishlar quloqda o'tkazilgan muolijalarda (quloqni yuvish,tozalash), boshni xolatini o'zgartirganda,transportda ketayotganda kuchayadi.

Nistagm yallig'lanish natijasida ichki quloqni qo'zg'alishi xisobiga va ularning orasidagi muvozanatni buzilishida paydo bo'ladi. Labirintitda nistagm bir yoki ikki bosqichda, mayda va gorizontal yo'nalishda bo'lib, kasallikni o'tkir ko'rinishni boshlanishida yallig'langan quloq tomonga bo'ladi, keyinchalik sog' quloq tomonga yo'naladi. Yiringli yallig'lanish xisobiga ichki quloqda oqma yara (svish) paydo bo'lganlikni aniqlash maqsadida tashqi eshituv yo'lidagi xavo bosimini ortirilsa tekshirilayotgan quloq tomonga nistagm paydo bo'ladi,bosim pasaytirilganda esa nistagm qarama-qarshi tarafga yo'naladi, bunday xolatni **Lyutse belgi** deb ataladi.

Muvozanatni buzilishi turli darajada rivojlanadi,yurganda bir tomonga og'ib ketadi,muvozanatni saqlash maqsadidia oyoqlarini keng qo'ygan xolda yuradi. Romberg xolatiga qo'yilsa bir tomonga og'ib ketadi. Boshni xolatini o'zgartirish bilan birga tanani og'ib ketishi xam o'zgaradi. Tanani og'ib ketishi yo'nalishi boshni xolatiga bog'liq bo'ladi – **Barani belgisi**

Vegetativ o'zgarishlar ko'ngil aynib qayt qilish, terlash,teri rangini oqarishi yoki qizarishi, taxikardiya yoki bradikardiya,yurak atrofida noxushlik sezgilari kasallikni o'tkir kechishida keskin namoyon bo'ladi. Yallig'lanish tufayli izdan chiqqan muvozanat analizatorini faoliyati mahlum muddatdan (bir necha oylardan so'ng) so'ng, ikkinchi tomondagi sog' ichki quloqni xisobiga tiklanadi.

Quloqdagi shovqin eshitish nervni chig'anoqdagi qismlarini tahsirlanishi xisobiga paydo bo'lib,yuqori tovushlariga(ton) xos bo'ladi va boshni burganda kuchayadi.

Eshitishni pasayishi yallig'lanishni turiga bog'liq, turli darajada pasayishi mumkin,asosan, yuqori tovushlarga nisbatan pasayadi. Kasallikni yiringli va nekrotik ko'rinishida eshitishni pasayishi ko'pincha qayta tiklanmaydi, seroz labirintitda esa davolash natijasida kasalikni barcha faoliyatini tiklanishi bilan tugalanadi. Labrintit natijasida eshitishi pasaygan bemorlar o'ta qattiq gapirishadi-**Lombara belgisi**.

Labrintitga xos belgilardan biri, bemorlarni Barani kreslosiga o'tirgizib aylantirilganda muvozanatni keskin yo'qotishi xisobiga darxol oyoqlariga suyanib olishadi –**Garsen belgisi**,boshqa xollarda bunday xolat kuzatilmaydi.

Yuz nervini faoliyatini buzilishi – yuzni bir tomonida sezishni pasayishi, falajlik, ko'zni to'liq yopilmasdan qurib qolishi,tam bilish va so'lak ajralishini buzilishi kabi belgilar yallig'lanish jarayonini fallopiev kanaliga o'tishi va yuz nerviga tahsiri natijasidir. O'tkir labirintit 2-3 xafta davom etib,o'tkazilgan davolash natijasida sog'ayib ketishi yoki surunkali ko'rinishiga o'tib, bir necha yillar davom etishi mumkin.

Labirintitni quyidagi kasalliklardan: miyacha abstsessi, otogen araxnoidit, V111 juft bosh miya nervini nevrinomasidan qiyosiy tasxish o'tkazish zarur.

Davolash – labirintitda davolash kompleks dori-darmonlar va jarroxlik usulini qo'llash bilan olib boriladi. Seroz labrintitda davolash konservativ olib boriladi. Surunkali yiringli otit tufayli paydo bo'lgan yiringli labirintitda davolashni o'rta quloqda radikal jarroxlik o'tkazishdan boshlanadi. Konservativ davolash asosan ichki quloqdagi bosimni pasaytirish,seroz yallig'lanishni yiringli ko'rinishiga o'tkazmaslik va bosh miya asoratlari rivojlanmaslikka qaratiladi. Ichki quloqni bosimini pasaytirish uchun 40% glyukoza, 10% kalg'tsiy xlor,25% magniy sulg'fat, to'qimalarni oziklanishini kuchaytiruvchi askorbin kislotasi, vitaminlar, ATF, kokarboksilaza va yallig'lanishga qarshi ototoksik xususiyati bo'lmagan antibiotiklar tavsiya kilinadi. Ovqatlardan tuzi past, parxez taomlar buyuriladi, suyuklik istemol qilishni chegaralanadi.

Jarroxlik muolijalaridan o'rta quloqda radikal jarroxligi o'tkaziladi, ichki quloqda paydo bo'lgan oqma yarani tozalab plomba qo'yish, bosh miya asoratlarida esa labiritotomiya o'tkaziladi.

OTOGEN miya ICHI ASORATLARI

Tibbiyot tizimida tashxisda va davolashda doimo yangi usullarni joriy qilinishi,yuqori samarali antibiotiklar,xamda antiseptik dorilarni qo'llanishi natijasida oxirgi 20 yilda otogen bosh miya asoratlari salmog'i deyarli 3 barobarga kamaydi. Ammo bu asoratlardan o'limni miqdori yuqoriligicha qolmoqda. Buning asosiy sabablaridan,bemorlarni o'z vaqtida murojat qilmasligi va shu kungacha surunkali otitlar va uni bosh miya asoratlarini bartaraf etishda yagona samarali davolash tizimlarni (standartlari) ishlab chiqilmaganligidadir.SHuning uchun xam xar bir otorinolaringologik klinikalarda bunday bemorlarni davolash turlichadir.Otogen bosh miya asoratlari tashqi,o'rta va ichki quloqdan yallig'lanish jarayonini bosh miyaga o'tishi natijasida paydo bo'ladi. Quloqni yallig'lanish kasalliklarini 5-10%da kalla ichi asoratlari kuzatiladi.Asoratlar asosan surunkali otitlarda (o'tkir otitga qaraganda surunkali otitlarda 10 barabar ko'p uchraydi), kamdan-kam xolatlarda o'tkir otitlarda kuzatiladi.

Surunkali otitlardagi bosh miya asoratlari 94%ni epitimpanitlar tashkil qiladi. Otogen bosh miya asoratlaridan birinchi o'rinda otogen meningit,so'ng bosh miya va miyacha abstsesslari,keyingi o'rinda sinus trombozi va oxrida otogen sepsis uchraydi.

Etiologik omillardan kasallikni rivolanishida asosan stafilokokk, streprtokokklar va pevmokoklar muxim o'rin egallaydi.

Quloqdan yallig'lanish jarayoni bosh miyaga, quydagi yo'llar orqali tarqaladi:

- kontakt yo'l (yallig'lanish joydan to'g'ridan-to'g'ri suyak devorini yemirib o'tish).
- labirint yo'l (pere-endolimfatik yo'l-ductus endolym'haticus)
- gematogen yo'l (qon orqali).
- limfogen yo'l (limfa orqali).
- tabiy yo'llar orqali (tomirlar atroflaridan).

Kontak yo'l – yallig'lanish jarayonida, suyak devori yemirilish natijasida, quloqdagi yiringli jarayon bosh miyaga o'tadi. Ko'proq bunday xolat surunkali o'rta otitlarda (epitimpanit), o'rta quloqni yuqorgi devorini (**tegmen tym'ani**) yemirilishi

natijasida kuzatiladi. Bahzan so'rg'ichsimon o'simtani yiringli yallig'lanishi natijasida, infektsiya orqa miya chuqurchasiga o'tadi.

Labirint yo'li-endolimfatik (ductus endolym'haticus) yo'l orqali,orqa miya chuqurligiga o'tadi.

Gematogen yo'l –Yallig'lanish jarayonidagi infektsiyani qon orqali bosh miyagi o'tishi, ko'proq tashqi va o'tkir o'rta otitlarda kuzatiladi.

Limfogen yo'l – infektsiya limfa suyuqligi orqali o'tadi.

Tabiiy yo'llar orqali – Suyakdagi qon va limfa tomirlarini suyak kanallari, ichki eshituv yo'li suyak kanallari, chig'anoq va daxliz suv yo'llari orqali infektsiya bosh miyaga o'tadi.

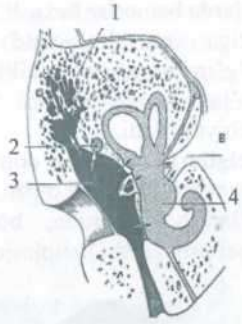

Rasm 32. O'rta quloqni yallig'lanishida infektsiyani bosh miyaga o'tish yo'llari.
1. Nog'ora bo'shlig'ini yuqori devori. 2. Yuz nervi. 3. Nog'ora bo'shlig'i. 4. Ichki quloq.

Agar otogen bosh miya asoratida, infektsiya gematogen yoki tabiy yo'llar orqali tarqalgan bo'lsa, radikal jarroxlikda nog'ora bo'shlig'ini suyak devorlari o'zgarmagan bo'ladi.

Otogen kalla ichi asoratlarini quyidagi ko'rinishlari uchraydi:
otogen meningit
otogen abstsess
araxnoidit
sinus tromboz
sepsis.

Otogen meningit

Otogen asoratlarni ichida eng ko'p uchraydigan kasallik bo'lib, birlamchi va ikkilamchi turlari tafovut qilinadi. **Birlamchi** otogen meningit yiringli jarayonni o'rta quloqdan bosh miyaga o'tishda rivojlansaa, **ikkilamchi** turida esa dastlab bosh miyada xosil bo'lgan yiringli yallig'lanishlardan (sinustromboz,abstsesslardan) so'ng

paydo bo'lgan meningitdir.

Otogen meningitni klinik ko'rinishi, umumiy, meningial va maxaliy o'choqli belgilardan iborat bo'ladi.

Umumiy belgilar –kasallikni boshlanishida bemorlar tajang,tez xafa bo'ladigan va ko'p yig'laydigan bo'lib qoladilar. Keyinchalik bemorni tana xarorati 38-40 S ko'tariladi,ayrim xollarda (qariyalarda, immunologik quvvati past bemorlarda) esa tana xaroratini (37-37,5 S) keskin ko'tarilmasdan kechishi xolatlari xam kuzatiladi. Yurak qon-tomir tizimida xam o'zgarishlar kuzatiladi, yurak urishi tezlashadi, EKG da miokardni qon bilan tahminlanish jarayoni pasayganligi belgilari paydo bo'ladi. Nafas olish tezlashgan,til quruqshagan,kir karash bilan qoplangan, ishtaxa pasaygan,teri oqargan,sovuq ter bilan qoplangan, bemorni umumiy axvoli og'rilashgan bo'ladi.Og'ir xolatlarda bemorlar bexush xolatga tushib qoladi.

Bemorlar yotganda o'ziga xos bir xolatda bo'ladi, yahniy yonboshga yotib,oyoqlari tizza va son bo'g'imi soxasida bukilib qorniga yupishgan,boshi esa orqaga tashlangan xolatda bo'ladi,bunday xolatni **"miltiq tepkisi xolati" yoki "mirshab kuchugi xolatida"**deb yuritiladi.

Kasallikni meningial belgilari – bemorni doimiy va ko'p bezovta qiladigan belgilaridan biri, bu butun bosh soxasini qamrab olgan, kuchli **bosh og'rig'idir**. Bosh og'rig'i, bosh miyadagi yallig'lanish jarayonida, bosimnii oshib ketishi xisobiga, miya pardalarini va uchlamchi nervni ezilishi natipjasida paydo bo'ladi.

Rasm Менингитда беморнинг ҳолати

Bosh og'rig'i xar qanday tashqi tahsir (shovqin,yorug'lik,taktil) natijasida kuchayadi. Bunday bosh og'rig'i doimo **ko'ngil aynib, qayt qilishi** bilan davom etadi,bunga sabab,yallig'lanish natijasida bosim ortishi xisobiga adashgan nervni markazini qo'zg'alishidir. Qayt qilish ovqatlanish jarayoni bilan bog'liq bo'lmaydi va bosh og'rig'i kuchayishi bilan,qayt qilish xam kuchayadi. Kasallikni 2-3 kunlaridan boshlab, bosh miyani bosimi ortib ketishi kuchayishi bilan boshqa meninigial belgilar namoyon bo'ladi, bulardan bo'yin **mushaklarini qotib kolishi**,bunda bo'yinni egib pastki jag'ni ko'krakka tekizishni iloji bo'lmaydi, bo'yinni egilishi o'rniga, bemorni boshi bilan birga butun tanasi xam ko'tarilib ketadi. Boshni pastga egib ko'krakga tekizishga xarakat qilish vaqtida bemorni og'zi ochiladi – bunday xolatni

Levinson belgisi deyiladi.Pastki jag' bilan ko'krak orasidagi masofaga nechta barmoq sig'ishiga qarab bu belgini namoyon bo'lish darajasi aniqlanadi. **Kernig belgisi** –bemor yotgan xolda,oyoqlari tizza va son bo'g'imlari soxasida bukiladi,so'ngra oyoqni tizza bo'g'imida qayta yozib son bilan bir chiziqqa to'g'rilashni iloji bo'lmaydi. **Brudzinskiy belgisi** (yuqorgi va pastki). **yuqorgisida**-boshni bo'yin soxasida egishda, oyoqlarni tizza va son bo'g'imlari soxasida bukilib, qoringa yopishadi.**Pastkisida** – tizza va son bo'g'imlar soxasida bukilgan oyoqni tizza bo'g'imi soxasida qayta yozish vaqtida,ikkinchi oyoqni tizza va son bo'g'imlari soxasida bukilishi kuzatiladi.Kasallik xos belgilardan yana biri **Bexterevni yanoq belgisidir**, bunda bemorni yanoq suyagi soxasiga yengil urilasa,boshda og'riq kuchayadi va ko'z yumiladi.Entsefalit rivojlanib bosh miyani xarakatga keltiruvchi markazlarini va orqa miyani oldingi shoxlari zararlanganligini piramidal belgilaridan bu Oppongeym,Gordon,Rossolimo,Babinskiy belgilarini paydo bo'lishidir.Yallig'lanishni miyani bazal qismini qamrab olganda,miyadan chiquvchi nervlar ko'zni uzoqlashtiruchi (Y11),ko'zni xarakatga keltiruvchi (111),g'altak nervi (1Y) faoliyati izdan chiqadi.

Rasm Керниг белгисини аниклаш усули

Xar doim xam menigial belgilarni namoyon bo'lishi darajasi, kasallikni og'ir yoki yengilligiga mos kelmaydi, shuning uchun xam tashxisni to'liq tasdiqlash maqsadida orqa miyani punktsiya qilib, suyuqligini tekshirish zarur.

Meningitda orqa miya suyuqligi katta bosim ostida otilib chiqadi (odatda sog'lom odamlarda orqa miya suyuqligi bir minutda 60 tomchi tomadi), loyqalangan,bahzan yiringli bo'ladi (sog'lom odamlarda tiniq bo'ladi).

Mikroskopik tekshirilganda suyuqlik tarkibida asosan neytrofillar xisobiga epiteliylarni (odatda 3-6 epiteliy 1 mkl) miqdori ko'payganligi (600-900 epiteliy va undan yuqori 1 mkl) aniqlanadi. Ayrim vaqtda kasallikni og'ir xolatlarida, orqa miya suyuqligida epiteliyni kamayib ketadi, bu xolat bemorni reaktivligini pasayib ketganligi natijasidir va bemor uchun yaxshilik alomati xisoblanmaydi. Oqsil miqdori (odatda 150-450 mg/l.) bir nech marotaba ortib ketadi, qandni (odatda 2,5-4,2 mg/l.) va xloridni (odatda 118-132 mmolg'/l.) mikdori esa pasayib ketadi. Suyuqlikdagi globulinlarni mikdorini aniqlashga yo'naltirilgan Nonne-

Apelg'ta va Pandi reaktsiyalari 3 va 4 musbat bo'ladi. Orqa miyadan olingan suyuqlikni maxsus mikroblarni o'stirishga mo'ljallangan ozuqalarga ekib, qo'zg'atuvchisini aniqlab, uni antibiotiklarga sezgirligini belgilash mumkin,bu esa davolashni muxim omillaridan xisoblanadi. Qonni umumiy taxlil qilinganda neytrofilar xisobiga leykotsitoz, SOE tezlashgan bo'ladi. Ko'z tubini tekshirilganda venoz tomirda qonlarni dimiqishi kuzatiladi.

Ayrim xollarda yallig'lanish jarayoni bosh miyani to'liq va chuqurroq maydonlarini qamrab olganda, piramidal (bosh miya qobig'i bilan orqa miyani oldingi shoxlari orasidagi xarakatlantiruvchi uzviylikni buzilishi) belgilar (Babinskiy,Rossolimo,Jukovskiy,Gordona,Oppengeym) paydobo'ladi. Bundan tashqari ko'zni uzoqlashtiruvchi nervini falajlanishi kuzatiladi.

Kasallikni maxalliy-o'chog'li belgilari-maxalliy belgilari ikki xil bo'lib,birinchisi bosh miya to'qimasini yallig'lanishi natijasida xosil bo'ladigan va ikkinchisi bosh miyadan chiquvchi nervlarini yallig'lanishida paydo bo'ladigan belgilaridir.Bu belgilar kasalliklarni belgilarini yoritilayotgan bo'limlarida batafsil bayon qilingan.

Birinchi gurx belgilar yallig'lanish jarayoni miya to'qimasini qamrab olish maydoniga va jarayonni chuqurligiga qarab, turli ko'rinishda namoyon bo'ladi. **Ikkinchi gurux belgilar** esa ko'prok bosh miyadan chiquvchi nervlaridan ko'zni xarakatga keltiruvchi, uzoqlashtiruvchi va g'altaksimon nervlarni faoliyatini buzilishi bilan bog'liq bo'ladi.

Qiyosiy tashxis bemorlarga o'z vaqtida to'liq tashxis qo'yish va to'g'ri davolash maqsadida kelib chiqishi sabablari turlicha bo'lgan meninigitlardan farqlash lozim. Bunday meningitlar qatoriga sildagi, meningikokkli va virusli meningitlar kiradi.

Sildagi meningit ko'pincha bolalarda uchraydi, kasallikni kechishida kasallikni klinik belgilarini seki-asta sust namoyon bo'lishi bilan ajralib turadi, bundan tashqari tanani boshqa joyida (birnchi navbatda o'pka sili) birlamchi sil o'chog'i bo'ladi.

Orqa miya suyuqligi ko'pincha seroz bo'ladi va tekshirilganda,suyuqlik tiniq, bosimi ko'p ortmagan, xolda chiqadi,epiteliylar (limfotsitlar) 1 mkl.da 100-150 atrofida, qand miqdori pasaygan. Orqa miya suyuqligi 24-48 soat ushlab turilsa, idishni tubiga nozik fibrinli to'r shaklida cho'kmasi paydo bo'ladi, cho'kmani tekshirilsa sil tayoqchalari topiladi, bunday xolat faqat sil meningitiga xosdir.

Meningokokkli meningitda-kasallikni birdaniga,o'tkir klinik ko'rinish bilan boshlanadi. Ko'pincha meningitni bu turiga xos narsa,bu kasallikni boshlanishidan avval bemorda yuqori nafas yo'llarini virusli kasalliklariga xos kataral yallig'lanishi kuzatiladi. Bemorni kasallik tarixida quloqni yallig'lanishi umuman kuzatilmaganligi aniqlanadi. Otoskopiya qilinganda quloqlarda yallig'lanishga xos belgilar kuzatilmaydi. Orqa miya suyuqligi tekshirilganda meningokokklar topiladi. Yuqori nafas yo'llarini virusli kasalliklariga xos terida toshmalar paydo bo'ladi,lablarda uchuqlar-her'es labialis uchraydi.Tashxis qo'yishda albatda epidemiologik vaziyatni (meningakokkli kasalliklar epidemiyasi) xisobga olish zarur.

Virusli (gripp) seroz meningit - ko'pincha gripp kasalligini epidemiyasi davrida uchraydi. Meningitga xos umumiy va maxalliy belgilardan

tashqari, orqa miya suyuqligida epiteliylar ozgina kupayib (1 mkl.da 200-300 epiteliy) qoladi, lekin qand va xloridlar miqdori o'zgarmaydi.Oqsilni ko'payishi sezirarli darajaga yetmaydi.Meningitga xos belgilar tezda o'z-o'zidan bartraf bo'lib qoladi.

Davolash – Otogen meningitni davolashni eng avvolo keltirib chiqaruvchi sabablarini bahrtaraf qilishdan boshlanadi, yahniy birlamchi kasallik o'chog'ina tozalashdan (quloqdagi yiringla jarayonni jarroxlik usuli bilan tozalash) iborat. Dorilar bilan konservativ davolash – etiologik, patogenetik va simptomatik usullardan tashkil topadi.

Etiologik davolash – Antibiotiklar, ko'proq petsillinni katta miqdorda nafaqat mushak orasiga, balki tomir ichiga yuborish tavsiya qilinadi, imkoniyat darajasida bir vaqtda bir-biriga to'g'ri keladigan ikki xil antibiotiklarni qo'lash yaxshi naf beradi. Antibiotiklardan tashqari sulg'fanilamid va antiseptik dorilarini qo'llash zarur. Tomir ichiga metirit,efloran kabi antiseptik va dezintoksikatsion dorilarni kuniga 2-3 maxal yuborish yaxshi naf beradi.

Patogenetik davolash - Yallig'lanish jarayonida bosh miya bosimi ortib ketganligi uchun, bosimni pasaytiruvchi (degidrotatsiya qiluvchi mannitol,laziks,25% magniy sulg'fat,40%glyukoza, 40%urotropin) va intoksikatsiya bartaraf qilish maqsadida (dioksidin,gemodez,askorbin kislotasi) dorilar qo'llaniladi. Bundan tashqari kortikosteroid garmonlardan prednizolon yoki gidrokortizonni tomir ichiga yuborish yaxshi foyda beradi. Qo'shimcha vitaminlar, antigistamin dorilar va trental tavsiya qilinadi.

Simptomatik davolash – Bu gurux dorilarga yurak glikozidlari, og'riq qoldiruvchi va isitma tushiruvchi dorilarini qo'llash zarur. O'z vaqtida o'tkazilgan to'g'ri davolash muolijalari, ko'pincha xolatlarda yaxshi natija beradi.

Otogen bosh miya abstseslari

Kelib chiqishi bo'yicha otogen abstsesslar miyani boshqa abstsesslariga qaraganda ko'proq uchraydi va asosan chakka soxasida,nog'ora bo'shlig'ini tomiga yaqin joyda joylashgan bo'ladi. Otogen bosh miya asoratlarini 9,5-10% ni bosh miya abstsesslari tashkil qiladi. Abstsesslar asosan yallig'linish natijasida suyak devorini yemirilishi xisobiga, infektsiyani to'g'ridan-to'g'ri (kontak) bosh miyaga o'tishida xosil bo'ladi. Kamdan-kam xollarda miya abstsesslari birlamchi yallig'lanish o'chog'idan infektsiyani qon orqali o'tish xisobiga rivojlanadi. Ko'pincha abstssesslar rivojlanishdan avval, albatta labrintit yoki sinus tromboz kabi birlamchi yallig'lanishlar ro'y beradi. Abstsesslarni joylashgan o'rnilariga binoan ekstradural, subdural, miya va miyacha abstsesslari tafovut qilinadi. Ayrim xollarda infektsiyani qon orqali tarqalishida abstsesslar yalig'lanish o'chog'idan uzoq joylarda uchrashi mumkin. Deyarli abstsesslar yakka xolda bo'ladi va 9-10% xolatlarda esa 2 va undan ortiq joyda uchraydi.

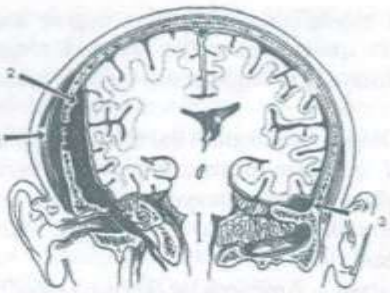

Rasm 33. Ekstra (1) - va subdural (2) abstsesslarni joylashishi.

Bosh miya abstsesslarini klinik ko'rinishi - ularni joylashgan o'rini va xajmiga bog'liq bo'ladi. Kasallikni klinik kechishi to'rt bosqichdan iborat – boshlang'ich, yashirin (latent), belgilarini aniq namoyon bo'lishi va terminal.

Boshlang'ich davri – asosan 1-2 xafta davom etadi, bunda bemorlarni bosh og'rig'iga shikoyat qiladi, ko'ngil aynib bir,ikki marotaba qayt qiladi va tanani xarorati 37,5 S.ga ko'tariladi. Ularda umumiy intoksikatsiya belgilari namoyon bo'ladi: Bemorlar sust, lanj, atrofdagilar bilan muloqatga xoxishi yo'q, befarq bo'ladi. Yallig'langan quloqni so'rg'ichsimon o'simtasi soxasida kuchli bo'lmagan og'riq bo'ladi. Otoskopiyada o'rta quloqda oz miqdorda qo'yiq,xidli yiring ko'rinadi,teri rangi oq-sarg'imtir xolda. Tomir urishi sekinlashgan,qon taxlilida,leykotsitoz va SOE tezlashgan. Bemordagi bunday keskin namoyon bo'lmagan klinik belgilari, vrachlarda befarqlik chaqirmasligi lozim, aks xolda davolash choralarnini zudlik bilan boshlashlari shart.

Yashirin davr – Bemorlardagi yuqoridagi belgilar yo'q bo'lib ketadi yoki ayrim belgilari bilinar-bilinmas saqlanib qoladi, bunday xolat 2-4 xafta davom etishi mumkin. Ko'pincha yosh tajribasiz vrachlar bu davrda adashadi, ularni fikricha bemorlar yaxshi bo'lib qolgandek tuyuladi,diqqat,ehtiborni susaytiradi va davolash jarayonini to'xtatib, bemorlarni uylariga chiqarib yuboradilar. Agar diqqat bilan bemorga nazar solinsa,ular ozgina lanj,odatdagiga qaraganda seruyqi,til karash bilan qoplangan,og'izdan noxush xid keladi, ko'z tubida venoz to'laqonligi kuzatiladi.

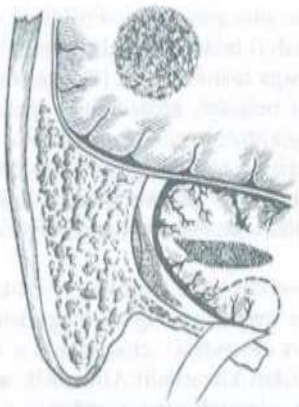

Rasm 34. Bosh miya (1) va miyacha (2) abstsessi.

Kasallikni klinik belgilarini aniq namoyon bo'lish davri – Bu davr o'rtacha 1,5-2 xafta davom etadi. Kasallikni barcha belgilari meningit kabi keskin namoyon bo'lishi bilan boo'lanadi. Agar shakllangan abstsess atrofida qobig' (kapsula) xosil bo'lsa bu belgilar keskin pasayadi. Miya abstsessini belgilari turli-tuman bo'lganligi uchun xam, ularni to'rt guruxga bo'lib o'rganish kasallikni to'liq ifodalashga zamin yaratadi.

Birinchi gurux belgilar - umumiy yiringli jarayonlarga xos bo'lgan belgilar: umumiy quvvatsizlik, ishtaxa va uyquni buzilishi,ich ketish, til kulrang kir karash bilan qoplangan,og'izdan noxush xid keladi.Bemorlar ozib ketadi, qonda leykotsitoz,xamda SOE tezlashganligi kuzatiladi.

Ikkinchi gurux belgilari – bosh miya kassaliklariga xos. Kalla ichi bosimini ortishi natijasida kelib chikadigan umumiy belgilar: bosh og'rig'i (yuqoridagi ikkita bosqichiga qaraganda bosh og'rig'i kuchli bo'ladi), og'riqlar abstsess soxasida yoki butun bosh soxasiga tarqalgan ko'rinishda bo'ladi, ko'ngil aynib qayt qiladi. Kallaga yengil urib ko'rilganda abstsess bor joyda og'riq kuchayadi. Bosh miya va miyacha abstsetssslariga xos belgilardan yana biri bu tomir urishi sekinlashishidir (bradikardiya – bir dakikada 45 marotaba tomir uradi), buning sababi kalla ichi bosimini ortishi (bosim 300-400 mm.suv.ust, sog'lom odamlarda kala ichi bosimi 70-200 suv ust.teng) xamda yallig'lanish jarayonini tarqalishi xisobiga, uzunchoq miyada joylashgan adashgan nervni markaziga tahsiri natijasidir. Ayrim xollarda bosh miya abstsessida bosim odatdagidan xattoki past xam bo'lishi mumkin.

Abstsess qobig' bilan to'liq o'ralga xisobiga, orqa miya suyuqligi deyarli o'zgarmagan va tiniq xolda bo'ladi,agar abstsess yorilib yiring tarqalsa unda yiringli bo'ladi.Meningitdan farqi oqsil va xujayralarni miqdori (100-300 xujayra 1 mkl.) o'ta yuqori bo'lmaydi. Bundan tashqari abstsessga xos belgi bu antibiotiklar qo'llanishi bilan miya suyuqligidagi xujayralar keskin kamayadi, ammo bemorni axvoli og'rligicha qoladi,bunday nomutanosiblik menigitga xos emas.

Ko'z tubidagi venoz qon tomirlarida dimiqish (to'laqonlik) xolati kuzatiladi. Bo'yin mushaklarini qotib qolishib (rigidnostg') natijasida bosh orqaga tortilgan,

Kernig belgisi musbat bo'ladi. Agar abstsess miyani oldingi peshona qismida joylashsa, qo'lini oldinga ko'tarib turishni taklif etilsa, bemor qo'lini faqat bir necha soniya ushlab turaoladi, tezda qo'li pastga tushib ketadi (**Barre simptomi).**

Uchinchi gurux belgilar – Bu belgilar, abstsessni bosh miyani o'tkazuvchi yo'lariga va po'stloq osti yadrolariga tahsir etishi natijasida paydo bo'ladigan o'zgarishlardir. Bunday belgilar qatoriga abstsessga qarama-qarshi tomonda turli **gemiparez, gemiplegiya** xolatlari, yuz va **ko'zni xarakatga keltiruvchi nervlarni falajligi**, tutqanoq tutish xuruji kuzatiladi. Bundan tashqari Babinskiy, Oppongeym belgilar xam paydo bo'ladi.

To'rtinchi gurux belgilar –o'chog'li belgilar xisoblanib, abstsesslarni joylashgan o'rinlariga bog'liq xolda paydo bo'lgan o'zgarishlardir. Agar o'ng tomonlama faoliyatli bemorlarda miya obstsessi chap chakka soxasida joylashsa, ularda **amnestik va sensor** afaziya xolati kuzatiladi.**Amnastik afaziyada** bemorlar ko'rsatilgan jismlarni nomlarini ayta olmaydi, faqat uni nima uchun ishlatishini gapiradi. Bemorlarda abstsess miyani Vernike markazida joylashsa ularda **sensor afaziya** kuzatiladi. Bemorlarda eshitish qobilyati saqlangan xolda,eshitgan gaplarni tushunmaydi. Bemorlarni **gaplari tushunarsiz, mahnosiz,** so'zlardan iborat bo'ladi.Bundan tashqari ularda **agrafiya (yoza olmaydi)** va **aleksiya (o'qish qobilyati yo'qoladi)** xolatlari kuzatiladi. Agar o'ng tomonlik bemorlarda, abstsess bosh miyani o'ng tomonida joylashsa, kasallikni klinik belgilari nixoyatda kam bo'ladi.Bunday xolda, bemorlarda faqat **ataksiya xolati** kuzatiladi, yahniy bemor yurganda chap tomonga yiqiladigan bo'lib qoladi. CHakka soxasida abstsesslar bor bemorlarda ko'rish maydonlari xam chegaralanib **(gemianopsiya)** qoladi.O'ng tomonlama abstsessi bori bemorlada ruxiy o'zgarishlar:ayrim xollarda atrof-muxitdagi bo'layotgan jarayonlarga befarq bo'ladi yoki o'ta tushkinlikka tushib qoladi. O'zini xolatiga xech qanday tanqidiy muloxaza qilmay qo'yadi,turli noadekvat xarakatlar paydo bo'ladi,o'ta qaysarlik belgilari ko'zga tashlanadi. CHakka soxasidagi abstsesslarga xos belgilardan biri **tutqonoqsimon** (epleptopodobnine sindrom) xolat paydo bo'lishidir.Ayrim xollarda shu belgi chakka soxasida yiringli jarayon to'planganligidan xabar beradi. **Kasallikni terminal davri** – Bu og'ir va oxirgi bosqich xisoblanadi, bemorlarda soporoz xolati kuzatiladi, turli ikkilamchi belgilar: ko'zni yuqoriga qaratishi chegaralangan, anizokriya kuzatiladi. Avvaliga ularda tashqi tahsirlarga befarqlik, xech qanday javob reaktsiyasi yo'q,keyinchalik esa bemorlar xushini to'liq yo'qotadi, nafas olish xarakati buziladi va bunday xolat bir necha kun davom etadi. Kasallik davomida bosh miyada yallig'lanish shishi kuchayishi natijasida xayotiy muxim ahzolarni markazlari ishdan chiqadi va o'lim bilan tugallanadi.

Miyacha abstsessini kechishi xam bosh miya abstsessi kabi davom etadi, lekin miyacha abstsessini o'ziga xos belgilari kuzatiladi.Yuqorida, bosh miya abstsessida keltirilgan belgilardan tashqari, miyacha abstsessida qo'shimcha belgilar: abstsess bor tomondagi mushaklarni tonusini pasayishi kuzatildi, shuning uchun xam bu bemorlarda xarakatni boshqarishni buzilishi – ataksiya kuzatiladi. Ular yurganda abstsess bor tomondagi qo'l va oyoqlari xarakati keragidan ortiqcha bo'ladi.Bemorlar boshlarini majburiy, abstsess bor tarafga engashtirilgan xolda ushlaydi.

Yurishda abstsess bor tomondagi qo'l va oyoqlar noteks xarakat qiladi va

yurganda bir tomonga surilib ketadi. Agar bemorlar yon tarafga chap va o'nga tanani burmasdan xarakat qilsa yiqilib tushadi (**G.Aleksandr simptomi**). Bemorda ko'zni yumgan xolda ko'rsatgich barmoqni burunga tekizish, ikkala qo'lni ko'rsatgich barmoqlarni bir-biriga tekizish va oyoq tovonini,ikkinchi oyoqni boldir suyagi ustidan to'g'ri yurgizish sinamalarini to'g'ri bajara olmaslik kabi xarakatni buzilishi belgilari kuzatiladi. Bundan tashqari **Romberg xolatida** turganda bemor abstsess bor tomonga og'ib ketadi. **Adiadoxokinez sinamasini** o'tkazishda, (ikkla qo'lni oldinga cho'zib kaftni yuqoriga va pastga xarakat qildirish) kasallik tomondagi qo'l orqada qoladi.

Bemorlar ko'zi yumilgan xolda, qo'llarini oldinga ko'tarib turganda abstsess bor tomondagi chimchiloq barmog'i og'ib ketadi **(N.A.Kipishidze simptomi).** Bemorlarda tanani bo'yindan pastki qismida mushaklarni xolati o'zgarmagan xolda, bo'yin mushaklarini qotib qolishligi kuzatiladi **(P.Broka simptomi).**

Miyacha abstsessiga xos belgilardan yana biri xar tomonga yo'nalgan, yirik qamrovli,ko'proq gorizontal **nistagmdir**. Boshqa sabablardan so'ng paydo bo'ladigan nistagamlardan,miyacha abstsessidagi nistagm vaqt o'tishi bilan kuchayib boradi. Ko'z tubida venoz to'laqonlik kuzatiladi. Otogen bosh miya va miyacha abstsesslarida qonda neytrofilli leykotsitoz, SOE ni tezlashganligi bo'ladi. Orqa miya suyuqligini tekshirganda bosim ortganligi tufayli, suyuqlik bosim ostida chiqadi, ko'pincha tiniq bo'ladi,epiteliylarni miqdori ozgina ortganligi (1 mkl.da 100-200 epiteliy) kuzatiladi. Agar abstsess subaraxnoidal bo'shliqqa yorilsa, orqa miya suyuqligi yiringli bo'ladi. Miyacha abstsessida, orqa miyani puktsiya qilinganda imkon darajasida suyuklikni ozroq chiqarish zarur, aks xolda orqa miya bosimi pasayib, uzunchoq miyani ezilishi natijasida, nafas to'xtab kolshi mumkin.

Bosh miya va miyacha abstsesslarini tashxisi bemorni shikoyatlari,kasallik tarixi,obhektiv va subektiv mahlumotlar,xamda qo'shimcha tekshirish usulari natijalariga (EEG, REG, Ulg'tratovushli EEG, karotoid angiografiya, pnevmoentsnfalografiya) asoslanib qo'yiladi. Xozirgi kunda komphyuterli tomografiya va MRT yekshirish, aniq tashxisda katta yordam beradi.

Rasm 35. Bosh miya abstsessi (tomogramma)

Bosh miya va miyacha abstsessini yiringli meningit, serozli leptomeningit va yiringli labrintitdan qiyosiy tashxis o'tkazish zarur.

	Qiyosiy tashxis	
Klinik belgilar	**Bosh miya va miyacha abstsessi**	Meningit
Tana xarorati	**Subfebril yoki mutadil**	**Doimo yuqori**
Tomir urishi	**Sekinlashgan**	**Tezlashgan (taxikardiya)**
Bemor xolati	**Bemor, uyquchan, bo'shashgan**	**Bemor notinch, bezovta**
Ko'z tubi	**Sezirarli o'zgarish yo'q**	**Venoz tomirlar to'laqonligi**
Orqa miya suyuqligi xolati	**Bosim yuqori,suyuqlik tinik, epiteliy oz mikdorda**	**Katta bosim ostida chiqadi loyqalangan, ko'p miqdorda epiteliy bo'ladi**

Bosh miya va miyacha abstsesslarini davolash - otogen meningitlarni davolagandek olib boriladi, davolash ishlarini birlamchi infktsiya o'chog'ini tozalashdan boshlanadi,yahniy yallig'langan o'rta quloqda,radikal jarroxligi o'tkaziladi,barcha yiringli ajralma, nekrotik to'qimalar va chirigan suyaklar olib tashlanadi. O'rta va orqa miya chuqurligini ochib, abstsess bor joyni aniqlash maqsadida uni punktsiya qilinadi. Abstsessni topish uchun puktsiya qilinayotgan igna bir necha yo'nalishda kirgiziladi, lekin uni 4 sm.dan ichkariga kiritmaslik zarur, aks xolda bosh miya qorinchasiga tushib qolish mumkin.

Rasm 36. Bosh miya abstsessini punktsiya qilish

Abstsessni aniqlash maqsadida miyani punktsiya qilishda qattiq miya pardasi (dura mater) 5% yod bilan artilgandan so'ng maxsus igna shipritsga kiydirilib parda teshiladi va igna 3sm. chuqurlikacha kiritiladi.Igna yo'naltirilayotgan vaqtda shprits porsheni doimo tortilib turiladi,agar abstsessga tushib qolinsa shpritsda darxol yiring paydo bo'ladi.Yiring topilmaganda qayta punktsiya qilib miya pardasini qo'shimcha jaroxatlamalik maqsdida,ignani to'liq chiqarmasdan uni yo'nalishini o'zgartirib abstsess qayta izlanadi.Miyacha abstsessi esa sigmasimon sinus orqali yoki sigmasimon sinus va bosh miya suyagi oralig'ida punktsiya qilinib izlanadi.

Abstsess aniqlangandan so'ng davolashni 3 xil usuli mavjud.

a) **yopiq usul,** bunda abstsess punktsiya qilinib yiring so'rib olinadi, antiseptik eritmalar bilan yuviladi va o'rniga antibiotiklar eritmasi yuboriladi.

b) **ochiq usul**, igna yo'nalishi bo'yicha abstsess kesib ochiladi,yiringdan tozalab antibiotik eritmalari yuboriladi va rezinali drenaj kiritiladi.

v) **abstsessni to'liq qobigi bilan birga olib tashlash.** Oxirgi usul ancha jaroxati katta bo'lganligi uchun xam, xozirgi vaqtda ko'pincha ikkinchi usulni qo'llanilmoqda.

Abstsess topib, ochilib,tozalab drenaj qo'yilishi bilan birga quydagicha davolar o'tkaziladi

– antibiotiklar

– patogenetik davolar

–simptomatik davolar.

O'tkazilgan davolardan so'ng bemorni xolati to'liq tiklanguncha, yana uzoq vaqt LOR vrachlar nazoratida ostida bo'lishlari shart.

Otogen sinus tromboz, sepsis

O'rta quloqni o'tkir va surunkali yallig'lanishida, yiringli jarayon qon va limfa tomirlari yoki bosh miya qobiqlarini sinuslari orqali umumiy qon aylanish tizimiga o'tishi mumkin.

Yiringli otitlarda jarayonni butun qon aylanish tizimiga tarqalishi va otogen sepsis rivojlanishiga sabab, sigmasimon vena tomirida xosil bo'lgan tromblardir. Sigmasimon venoz qon tomirlarda tromblar xosil bo'lishi, o'rta quloqdagi yallig'lanish jarayonini so'rg'ichimon suyaga tarqalishi xisobiga (anatomik tuzilish bo'yicha sigmasimon sinus so'rg'ichsimon o'simtaga yopishib yotadi), dastlab sigmasimon sinus atrofida tomir atrofi (peresinuoz) abstsessi xosil bo'ladi,keyinchalik esa bu jarayon sigmasimon tomirga o'tadi va venoz tomirda endoflebit rivojlanadi, natijada tomir devori shishib bo'rtadi va bu joylarga qonni elementlari (trombotsit,leykotsti,eritrotsit) o'tiradi va tromb xosil bo'ladi, bu tromblarga infektsiya qo'shilishi natijasida ular yallig'lanib asta-sekin ko'chadi,kichik va katta qon aylanish tizimi orqali butun tanaga tarqaladi va septik xolat vujudga keladi. Ayrim xolatlarda otitlarda septik xolat venoz tomirlarda tromb xosil bo'lmasdan xam rivolanishi mumkin.

Kasallikni klinik kechishi buyicha ikki xil turi tafovut kilinadi - **erta va kechki sepsislar**.Erta sepsis ko'pincha,yoshlarda, o'tkir otitlarda uchraydi va kasallikni birinchi kunlaridanoq septik xolati namoyon bo'ladi (ayrim olimlarni fikricha,bu sepsis emas, balki organizmni o'tkir otitga nisbatan o'ziga xos septik reaktsiyasidir), lekin kasallikni natijasi yaxshilik bilan tugallanadi. Kechki sepsisda esa, o'tkir yoki surunkali otitlarda, avval birlamchi septik o'chog'i (venoz tomirlarda tromb) xosil bo'ladi, so'ng sepsis rivojlanadi.

Otogen sepsini sinus trombozida klinik belgilari xam ikki guruxga bo'linadi – umumiy va maxalliy (o'chog'li). **Umumiy belgilari** – septik kasalliklarga xos bo'lgan tana xaroratni gektik, yahniy keskin 39-40 S ko'tarilib,bemorda bezgakka xos qaltirash xolati kuzatiladi va bir necha soatdan so'ng isitma keskin pastlab mo'tadillashadi,bu vaqtda bemor sovuqotib,terini sovuq ter qoplaydi. Bunday xolat bir kecha-kunduzda bir necha bor qaytalanishi mumkin. SHuning uchun xamsepsisga gumon qilingan xolatda, bemorlarni tana xaroratini xar uch soatda o'lchash tavsiya qilinadi.Tana xarorati ko'tarilishiga monand tomir urishi xam tezlashadi. Tromboz bor tomondagi bo'yinturuq venasini bosib ko'rilganda, bosimi sog' tomonga qaraganda past bo'ladi **(Gerxard simptomi)**. Bemorlarda bo'yin,yuz va quloq soxasi terisi oqargan,shishgan,yuzaki vena tomirlari kengayib,bo'rtib ko'rinadi. Ayrim xollarda esa teri va ko'z sarg'imtir rangda bo'ladi,bunga sabab qon tomirlar ichida qoni ivib qolishi (DVS sindrom,eritrotsitlar gemolizi) va jigarda gepatosplenomegaliya xisobiga mexanik sariqlik yuzaga kelishidir.Qonni tekshirilganda neytrofilli leykotsitoz, gipoxrom kam qonlik va SOE tezlashgan bo'ladi.

Tashxisda yuqorida keltirilgan belgilardan tashqari, bu laboratoriya sharoitida qoni maxsus oziqalarga ekib mikroflorani turini va ularni antibiotklarga sezuvchanligini aniqlanadi.Tekshirish uchun qonni bemorlarda bezgak kabi qaltirash vaqtida olgan maqul. Otogen sepsislarda tanani boshqa joylarida (o'pka,jigar,teri ostida, bo'g'imlarda va mushaklarda) xam metastaz tufayli yiringli abstsesslar paydo bo'ladi, bu xolat esa kasllikni og'rilashganligidan darak beradi.

Otogen sepsisda va sinus trombozida maxalliy (o'chog'li) belgilar – Kasallikka xos belgilardan biri bu **Grizinger belgisidir** – so'rg'ichsimon o'simta soxasida teri oqargan, shishgan va ushlab ko'rilganda og'riqlik bo'ladi. Bu belgini paydo bo'lishiga sabab, yirik venalardagi tromblarni tarqalib, so'rg'ichsimon o'simta soxasidagi (emissar) venalarga tiqilishi natijasidir. Agar tromblar ichki bo'yinturuq venasiga tiqilsa, o'mrov-ko'ks-so'rg'ichsimon (m. sternocleidomastoideus) mushakni oldingi qirg'og'ida bosib ko'rilganda og'riq paydo bo'ladi **(Uayting belgisi)**. Vena tomirlarin trombozi bor tomonni bo'yinturuq venasi soxasini auskulg'tatsiya qilinsa tomiridan o'tayotgan qoni shovqini eshitilmaydi **(Fossa belgisi)**. Bemorlar bo'yin soxasidagi og'riqni pasaytirish maqsadida doimo boshi kasallangan tomonga burilgan xolda ushlaydi.Tromblarni ko'ndalang sinusga tarqalishida miya nervlarini Y1 juftini (n.abdusens) falajligi kuzatiladi.

Bosh miyani yallig'lanishiga xos umumiy belgilar:**bosh og'rig'i,ko'ngil aynib qayt qilish, bemorni umumiy axvoli og'irligi,sustlik,lanjlik kuzatiladi,**bu belgilarni namoyon bo'lish darajasi kalla ichi bosimini qanday darajada ortganligiga

bog'liq bo'ladi. Ko'z tubida keskin rivojlanmagan venoz to'laqonlik xolati aniqlanadi.

Otogen sepsini zotiljamdan,bezgakdan, sildan va terlamadan qiyosiy tashxis o'tkazish zarur, chunki ayrim xollarda bu kasalliklada xam sepsis singari belgilar kuzatiladi.

Otogen sepsislarni oqibati - kasallikni qancha erta aniqlanganligiga darajasiga, davolarni o'z vaqtida va samarali boshlanganligiga, xamda bemorni ximoya quvvatini xolatiga bog'liq bo'ladi.

Otogen sepsisda tashxis kasalni shikoyatlari, kasallik tarixi,uni klinik belgilari va qo'shimcha tekshirish natijalariga asoslanadi. Rentgenologik tekshirishda chakka suyagi va so'rg'ichsimon o'simtani g'or va g'or atrofi soxasida suyaklarni katta maydonda yemirilganligi aniqlaniladi.

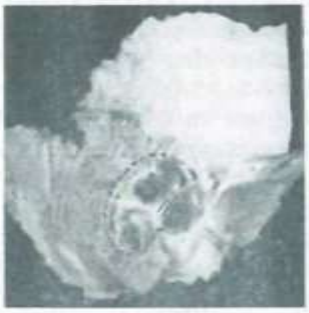

Rasm 37. Surunkali yiringli otitni rentgenogrammasida so'rg'ichsimon suyak yemirilishini ko'rinishi.

Davolash–tahsir doirasi yuqori bo'lgan turli xil antibiotiklar,antiseptik dorilarni paydo bo'lganligi va ularni amaliyotda keng qo'llanilganligi sababli, otogen sinus tromboz va sepsislardan o'lim keskin kamaygan. Boshqa otogen bosh miya asoratlarini davolagandek,bu kasallikda xam davolashni birlamchi infetsiya o'chog'ini bartaraf qilishdan boshlanadi,yahniy yiringli otitlarda quloqda radikal jarroxligi o'tkaziladi. Otogen sinus tromboz va sepsislarda albatta jarroxlik o'tkazish vaqtida sigmasimon sinus topiladi va punktsiya qilinadi, agar tromb aniqlansa, tomir kesib ochiladi va olib tashlanadi. Jarroxlik muolijalaridan so'ng konservativ davolashni (antibiotiklar, patogenetik davolar, simptomatik davolar qo'llashdan iborat bo'ladi) davom ettiriladi

Kasallikni o'z vaqtida aniqlab,zamonaviy dori moddalarini qo'llab o'tkazilgan davolardan, yaxshi natija olinadi. Bemor sog'ayib ketgandan so'ng xam otorinolaringolog nazoratida bo'lishi kerak.

Quloqni yiringsiz kasalliklari.

Neyrosensor karlik

Quloqni yiringsiz kasalliklari qatoriga asosan ichki quloqni yiringsiz kechadigan kasalliklari kiradi. Eshitish analizatorini buzilishi natijasida karlikka olib keladigan kasalliklarni 90% quloqni yiringsiz kechadigan kasalliklari tashkil qiladi. Bunday kasalliklar qatoriga koxlear nevrit xam kiradi. Koxler nevrit bu keng mahnodagi tushuncha bo'lib, bunda eshitish analizatorini Korti ahzosini neyroepitelial xujayralaridan boshlab, bosh miyadagi eshitish markazi xisoblangan Geshlya bo'limigacha bo'lgan soxadagi o'zgarishlarni qamrab oladi.O'zgarishlarni joylashgan o'rniga qarab uch qismga bo'linadi: a) koxlear (retseptor yoki quyi qismi, b) retrokoxlear (spiral tugunni zaralanishi yoki daxliz-chig'anoq nervni zaralanishi), markaziy (o'tkazuvuchi yo'llarda,po'stloq osti qismida va po'stloq qismida zararlanishlar). Yer sharini 4-6 % axolisi neyrosensor karlik bilan kasallangan,ulardan 20-30 % tug'ma va 60-70 % ortirilgan bo'ladi. Ayollarga nisbatan erkaklarda kasallik ko'proq uchraydi,asosan bemorlarni o'rtacha yoshi 25-40 yosh.

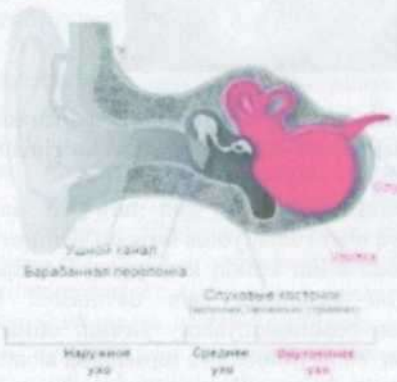

Расм Нейросенсор карлик

Kasallikni keltirib chiqaruvchi sabablari quydagicha:

- bosh miyada qon aylanishini buzilishi
-labirint gidropsis
-autoimmun kasalliklar
- yuqumli kasalliklar(tumov,qizamiq, bezgak,terlama ,tepki, zaxm,meningit va skarlatina)
–dorilardan va sahnoat chikindilaridan zaxarlanish

– turli jaroxatlar (mexanik,akustik,barotravma,vibratsiya jaroxati)
- yurak kon-tomir kasalliklari
- inson tanasidagi turli modda almashinuvini buzilishi
- quloq kasalliklari (otitlar, otoskleroz).
-keksayib qarish natijasida

Bosh miyada qon aylanishni buzilishi natijasida qon aylanishni vertebrobazilyar tizimida o'zgarish xisobiga rivojlanadi,chunki ichki quloqni chig'anoq qismi shu arteriyalardan tarmoq oladi.Ayrim sabablarga ko'ra bu tomirlarda tromb xosil bo'lishi mumkin yoki tomirlar spazmi yoki tomirlar yorilishi xisobiga insulg't rivojlanib qoladi.

Yuqumli kasalliklarda rivojlangan neyrosensor karlik.Bu kasalliklarda asosan retseptor xujayralarda va daxliz-chig'anoq nervda o'zgarishlar kuzatiladi.Xar bir yuqumli kasalliklarda o'ziga xos o'zgarishlar ketadi,masalan gripp virusi qon tomirlariga va ichki quloq asab tolalariga tahsir ko'rsatadi.Qon tomir orqali tarqaladigan viruslar esa ichi quloqni tukli xujayralariga va qon tomirlariga tahsir etadi.Tepkida (parotit) virus ichki quloqni qon tomirlariga tahsir etganligi tufayli ikki tomonlama labrintit rivojlanadi, natijada eshituv nervni yallig'lanishi kelib chiqadi.

Intoksikatsion neyrosensor karlik bu guruxga ototoksik dori moddalariga antibiotiklar (streptomitsin,kanamitsin,monomitsin,linkomitsin,kanamitsin,amkatsin), siydik xaydovchi diuretiklar (laziks,brinalg'deks,uregit),atsetisalisilatlar. Yuqorida keltirilgandan tashqari alkolgol,nikotin, sanoat chiqindilari xisoblangan simob,mishyak,benzin xam ototoksik tahsir etadi.

Quloqni surunkali yiringli kasalliklarida jarayon qon va limfa tomirlari orqali toksik tahsir etish yoki ichki quloqda qon va limfa aylanishini buzilishi xisobiga rivojlanadi. O'rta quloqni yiringli yallig'lanishida ichki quloq bilan qon va limfa aylinish tizimi birligi xisobiga,ichki quloqda bir qator o'zgarishlar xosil bo'ladi,bundan tashqari yallig'lanish xisobiga intoksikatsiya tahsirida Kortiev ahzoda o'ziga xos o'zgarish ketadi. Surunkali yallig'lanish jarayonida xosil bo'lgan chandiqli jarayon oval va yumaloq oynalar soxasida qon va limfa aylinishi jarayonini izdan chiqaradi,natijada ichki quloqda turli degenerativ o'zgarishlar keltirib chiqaradi.

Yoshga bog'liq eshituv nervdagi o'zgarishlar (presbiakuzis).Keksayib borish natijasida insonlarda ichki quloqdagi spiral ahzolarda va bosh miyani eshitish zonalarida degenerativ va atrofik o'zgarishlar rivojlanadi.

Patologoanatomik o'zgarishlar – yuqorida keltirlgan sabablar aloxida yoki birgalikda tahsir etishiga binoan, eshituv nervini to'qimalarida va Kortiev ahzoni neyroepitelial xujayralarida turli darajada degenerativ o'zgarishlar kuzatiladi.

Neyrotsensor karlikni kelib chiqishi vaqtini xisobga olganda quyidagi turlari tafovut qilinadi:

tezda va birdaniga rivojlangan (kelib chiqishida 12 soatdan ortiq vaqt o'tmagan)

o'tkir (1 oy davomida kelib chiqqan)

surunkali (kelib chishida 1 oy va undan ko'p vaqt o'tgan)

Kasallikni belgilari – Bemorlarni asosan eshitishni pasayishi va quloqdagi shovqin, ayrim xollarda bosh aylanishi,yurganda gandiraklash bezovta

qiladi. Koxlear nevritni boshlanishida dastlab quloqda turli tembrda shovqin paydo bo'ladi, asta-sekin eshitishni pasayishi kuzatiladi, agar kasllikni o'z vaqtida kelib chiqish sabalarini aniqlab, davolash ishlarini olib borilmasa,keyinchalik bemorlar umuman eshitmasdan qolishi mumkin.Quloqdagi shovqinlar bemorlarni bezovta qilib,asab tiziimni to'liq izdan chiqaradi,ular asabiylashgan, uyqu va ishtaxa buzilgan,tez charchab qolishadi. Ayrim xollar ichki quloqni qon tomirlarini o'tkir trombozi, o'tkir zaxarlanish, jaroxat yoki o'tkir virusli kasalliklarda koxlear nevritni o'tkir ko'rinishi rivojlanadi,bunda bemorlar birdaniga eshitmasdan qoladi. O'tkir karlik asosan bir tomonlama bo'ladi, ammo eshitish qobilyatini yo'qotish xolati yuqori bo'ladi. O'z vaqtida kasallikni aniqlab o'tkazilgan davolardan, deyarli 50% bemorlarda eshitish qobilyati tiklanadi. Eshitish qobilyatini pasayishiga binoan uch darajali karlik tafovut qilinadi.

Birinchi daraja (engil turi) - eshitishni pasayishi 50 db.dan yuqori emas, oddiy gipirishda 4-6 metrdan eshitadi.

Ikkinchi daraja (o'rtacha)-eshitishni pastligi 50-70db,oddiy so'zlashganda 1-4 metrdan eshitadi.

Uchinchi daraja (og'ir)-eshitshni pasayishi 70db va undan yuqori,oddiy so'zlashishni quloq surpasida eshitadi.

Tashxis – Kasallikni tashxisi bemorni shikoyatlari, kasallik tarixi va qo'shimcha o'tkazilgan funktsional tekshirishlar natijalariga asoslanadi. Bunda sxemada keltirilgan tartib bo'yicha eshitish pasporti to'ldiriladi. Bu tekshirishda kasallika xos o'zgarishlardan biri, shivirlab gapirishda, eshitish qobilyati, odatdagi gapirishdagi eshitish qobilyatiga qaraganda ko'proq zararlangan bo'ladi. Kamertonlar bilan tekshirilganda SHvabax sinamasi qisqargan bo'ladi.

Rinne va Federichi sinamalari musbat, Veber sinamasida esa tovush sog' quloq tomonga yo'nalgan bo'ladi.Audiometrik tekshirishda yuqori tondagi tovushlarni qabul qilish pasayadi. Yana bir tekshirish usuli xisoblangan FUNG (fenomen uskoreniya narastaniya gromkosti) musbat bo'ladi.

Koxlyar nevritni bir qator kasalliklardan - Meng'er kasalligi, otoskleroz va V11-juft bosh miya nervni nervinomasda qiyosiy tashxis o'tkazish zarur.

Davolash – Koxlear nevritni davolash asosan uch yo'nalishda olib boriladi:

– keltirib chiqaruvchi sabalarini bartaraf qilish

– kasallikni davolashni imkoniyat darajasida erta boshlash

– davolashni barcha etiotrop, patogenetik usullarni qo'llagan xolda olib borish.

Davolashni asosiy yo'nalishi ichki quloqda kislorod yetishmovchiligini oldini olish va qon aylanishni tiklashga qaratilgan bo'ladi.

Kasallikni keltirib chiqaruchi sababi infektsiya bo'lgan taqdirda albatta keng doirada tahsir etadigan va ototoksik xususiyati yo'q antibiotiklar tavsiya qilinadi.

Toksik nevritda esa antidotlar mushak orasiga 5,0 ml– 5% unitol , 5,0 ml – 30% tiosulg'fat natriy, to'qimalarni oksidlanish jarayonini kuchaytirish uchun kalg'tsiy pantotent qo'laniladi.Ichki kulokda kislorod yetishmovchiligini bartaraf etish uchun 10 kun davomida giperbarik oksigenatsiya qilinadi. Qon tomirlardagi qon aylanishini tizimini yaxshilash va to'qimalarni modda almashinuvini yaxshilash maqsadida: Bektaserk, vestibo, geparin, pentoksifillin, piratsetam,ATF, kokarboksilaza, vitaminlar V guruxi, A,E qo'llaniladi. Bundan tashkari -

galantamin, prozerin, qon tomirlarini kengaytiruvchi - nikotin kislotasi, stugeron, kotikosteroidlardan – deksometazon, prednizolon tavsiya etiladi. Quloqdagi shovqinni pasaytirish maqsadida anestetik moddalarni quloq atrofidagi biologik faol nuqtalarga yuborish,akupuntktura,elektropunktura,lazerpunktura qilish zarur.Dori moddalarini meatimpanal yoki quloq ichiga elektroforez usulida yuborish yaxshi natija beradi. Nerv to'qimalaridagi modda almashinuvini tiklash,ishemik xolatni bartaraf etish uchun preduktal (0,02) 1 tabletkadan 3 maxal, mildronat (0,25) 1 kapsuladan 3 maxal tavsiya qilinadi.Ichki quloqdagi qon aylanish jarayonini kuchaytirish maqsadida bemorlarga tomir ichiga 2%-5,0 ml. trental 250,0 ml fiziologik eritma bilan yuboriladi.Nerv to'qimalaridagi regenerativ jarayoni kuchaytirsh maqsadida ichish uchun preduktal (0,02) 1 tabletkadan 3 maxal yoki mildronat(0,25) 1 kapsuladan 3 maxal tavsiya qilinadi.Metabolik dori (nootropil,solkoseril,tserebrolizin) moddalari qo'llash xam yaxshi foyda beradi. Quloqdagi shovqinlarni pasaytirish maqsadida novokainli yoki lidokainli meatimpanal blokadalar qilinadi.Neyrosensor karlikda davolash ulusulini eng samarili turlaridan, bu quloq soxasiga dori moddalarini elektroforez yoki fonoforez xolida yuborishdir.

O'tkazilgan davolardan so'ng bemorlar yana birnecha muddatga surdolog nazorati ostda bo'lishi kerak. Kasallik natijasida eshitish qobilyati qaytmas darajada pasaygan bo'lsa eshitish apparatlaridan foydalaniladi.

Kasallikni natijasi davolashni qancha erta boshlanganligiga va kasallik jarayoni qanday darajada tarqalganligiga bog'lik bo'ladi.

Meng'er kasalligi

Kasallik asosida ichki quloqda (labrintda) endolimfani bosimni ortib ketishi,natijada vaqti-vaqti bilan bosh aylanish,quloqda shovqin va eshitishni pasayishi xuruji bilan kechishi yotadi. Mutaxassislarni keltirilgan mahlumotlariga ko'ra kasallik xar bir 100000 odamga 10 bemor to'g'ri keladi. Boshlanishi birdaniga bo'lib,asosan 40-50 yoshda uchraydi,kasallik ayollar va erkaklar orasida bir xil miqdorda tarqalgan. Ayrim adabiyotlarda kasallikni endolimfatik gidropsis deb xam ataladi.

Bu kasallik 1861 yili frantsuz vrachi Prosper Meng'er tomonidan yozilgan bo'lib,bunda bir qancha simptomlarni o'z ichiga olgan ichki quloqning kasalligidir. Muallif tomonidan bu kasallik to'liq ifodalab berilmasdan avval, kasallikka xos belgilar kuzatilgan barcha xolatlarni vrachlar tomonidan miya apopleksiyasi nomi bilan atashgan.Kasallik ko'pincha bir tomonlama bo'ladi,ammio 30% bemorlarda ikki tomonlama davom etadi.

Klinik kechishi bo'yicha 3 xil turi tofovut qilinadi

1.Klassik kechishi: Bu turida bir vaqitni o'zida xam koxlear, xam vestibulyar tizimi klinik belgilari yuilan kechadi (bu turi 30% bemorlarda uchraydi.

2.Koxlear turi: Kasallikni bu turida bemorlarda dastlab eshitish faoliyati

buziladi (bu turi 50% bemorlarda uchraydi.

3.Vestibulyar turi: Kasallikni bu turida avval bemorlarda vestibulyar tizimi faoliyati buziladi (bu turi 20% bemorlarda uchraydi).

Kasallikni keltirib chikaruvchi sabablari to'g'risida aniq bir fikr yo'q, ammo bir qancha nazariyalar mavjud.

a)- angionevroz, vegetativ distoniya, endolimfa suyuqligida ionlar nisbati va moda almashinuvini buzilishi

b)- qon tomirlarini faoliyati va nerv trofikasitni buzilishi

v)- infektsion va allergik kasallik natijasida

g)- ichki quloqda oziqlanish jarayonini buzilishi (vitamin va suyuqlik almashinuvini buzilishi). Keltirilgan bu nazariyalar kasallikni kelib chiqish tub moxiyatini to'liq ochib bermaydi. Kasallikni asosida chig'anoq ichida shishish jarayoni paydo bo'lishi va endolimfa suyuqligingi bosimini ortishi - labirint gidropsis kuzatiladi.

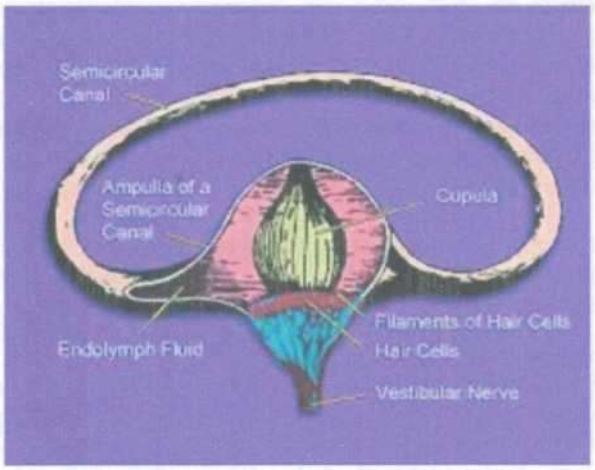

Расм Меньер касаллиги

Kasallikni belgilari: Kasallikni klinik belgilarini qanday darajada namoyon bo'lishi, bemorni neyroendokrin tizimini xolati va bemorlarni kasallikka moslashishi qobilyatlariga bog'liqdir.Bemorlarni shikoyatlari o'ziga xos uchlik belgidan iborat:

-Labrintitga xos ko'ngil aynib qayt qilish bilan davom etuvchi bosh aylanish xuruji

- quloqni bir tomonida eshitishni pasayishi
- kasallangan quloqda shovqin

Kasallikni xuruji vaqtida yuqorida keltirilgan belgilardan tashqari bemorda, bir qator quyi vegetativ o'zgarishlar xam kuzatiladi.

Bosh aylanish xuruji sog'lom yurgan odamlarda xech qanday sababsiz

birdaniga boshlanadi,ayrim xollarda bosh aylanish xuruji aqliy va jismoniy mexnatdan charchaganda,qattiq xafagarchilikda yoki o'tkir tovush tahsiridan so'ng xam boshlanishi mumkin. Bahzi bemorlar kasallik xurujini bir necha soat yoki kun avval sezishib qoladi (ichki sezgi),ularda quloqda shovqinni kuchayib, muvozanatni buzilishi kuzatiladi. Bemorlar uchun eng og'ir xolat bu bosh aylanishdir,chunki bosh aylanish bilan birga bemorni ko'ngli aynib qayt qiladi, xuruj vaqtida quloqda, shovqin kuchayadi. Bosh aylanish bir tomonga yo'nalgan bo'lib, bemor atrofida jismlar aylangandek, yoki bemor o'zi jism atrofida aylangandek xissiyotini bo'ladi,ayrim xollarda bemorlar tubsiz chuqurlikka tushib ketayotgandek sezadi. Xuruj vaqtida xar qanday tana xolatini o'zgartirishga qilingan xarakat,bosh aylanish va ko'ngil aynib qayt qilishni kuchaytiradi. Keskin yorug'lik yoki shovqin kasallik xurujini kuchaytiradi.

Eshitishni pasayishi tovush o'tkazish va tovush qabul qilish tizimi faoliyatini aralash buzilishi ko'rinishida bo'ladi. Kasallikni boshlanish davrida past chastotadagi tovushlarni eshitish pasayadi,keyinchalik esa eshitish bo'sag'asi barcha diapozonda ko'tarilib ketadi. Meng'er kasalligiga xos belgi – flyuktatsiya fenomeni,yahniy eshitishni pasayib borishi jarayonida, ayrim vaqtlarda bemorni eshitish qobilyati yaxshilanib qoladi. Vaqt o'tgan sari bemorlarda eshitgan so'zlarni tushunish qiyinlashadi va eshitish pasayib boradi.

Quloqda shovqin-bemorlarni qattiq bezovta qiladigan va asablarin tez izdan chiqaradigan shikoyatlardan, biri turli shaklda va balandlikda bo'ladigan va xuruj vaqtida kuchayib ketadigan quloqdagi shovqindir.

Kasallikni xuruji vaqtida quyi tizimga xos turli ko'rinishdagi **vestibulyar o'zgarishlar** kuzatiladi: nistagm,ikkala qo'llarni oldinga ko'tarilganda nistagmni sekin komponenti tomonga og'ishi, Romberg xolatida tanani nistagmni sekin komponenti tomonga og'ishi, kasallangan tomonda labirintgi qo'zg'alishini pasayishi.

Nistagm - xuruj vaqtida namoyon bo'lib, gorizontal-rototor xususiyatga ega va uzog'i bilan bir xafta davom etishi mumkin.

Yuqorida keltirilgan o'garishlardan tashqari xuruj vaqtida turli darajada paydo bo'ladigan vegetativ o'zgarishlar (terini oqarishi,ko'ngil aynish,qayt qilish,terlash,qon bosimini ko'tarilishi yoki pastlashi,tana xaroratini pasayishi va tez-tez siyish) xam kuzatiladi,bu belgilarni namoyon bo'lish darajasi kasallikni og'ir yoki yengil kechishiga bog'liq bo'ladi.

Kasallikni og'ir yoki yengil kechishini baxolash xurujlarni qanchalik tez qaytalanishi va davomiyligiga bog'lik bo'ladi.

Kasallikni klinik kechishi buyicha uch toifasi tafovut kilinadi:

1- og'ir kechishi,xurujlar tez-tez (xar kuni yoki kun ora kuzatiladi) va uzoq vaqt (5 soat va undan ko'proq vaqt) davom etadi,yuqorida keltirilgan barcha belgilari yorqin namoyon bo'lgan xolda kechadi, bunda bemorni ish qobilyati to'liq buziladi, o'tkazilgan davolar yaxshi natija bermaydi, xurujlar orasidagi tannafus qisqa mudatlidir.

2- o'rtacha og'irlikda kechishi, kasallikni xurujlari xar xaftada yoki xar oyda bir marotaba qaytalanib turadi, davomiyligi 5 soatgacha davom etib, klinik belgilar to'liq namoyon bo'ladi, statokinetik xolat (Romberg xolati, qo'llarni bir tomonga

og'ib ketishi) keskin namoyon bo'lmaydi, eshitish qobilyatini pasayishi doimiy bo'lib, remissiya vaqtida xam tiklanmaydi, ish qobilyati xuruj vaqtida to'liq izdan chiqadi, lekin bir necha kundan so'ng qayta tiklanadi.

3- yengil kechishi, kasallik xurujlari oyda bir marotaba qaytalanib turadi, ayrim xollarda bir necha oy, xatto bir necha yil qaytalanmaslik xam mumkin, davomiyligi qisqa bo'ladi, eshitish qobilyatini vaqtincha yaxshilanib qolish xolatlari (flyuktatsiya fenomeni) kuzatiladi. Xuruj to'xtagandan so'ng bir necha soatdan (5-48 soat) bir necha kungacha bemorlarda lanjlik,ish qobilyatini pasayishi,garanglik xolatlari saqlanib qoladi. Bunday xolat xam o'tib ketgandan so'ng bemorlar kelgusi xurujgacha o'zlarini sog'lom sezadilar,ammo quloqda shovqin,eshitishni pasayishi turli darajada o'zgargan bo'ladi.Yuqorida keltirilgan belgilar bir qator kasalliklarda (muvozanat analizatorini qon bilan tahminlanishini buzilishidagi xolat,araxnoidit,bosh miya V11-juft nervni yallig'lanishi,miyacha o'smasi,bo'yin osteoxondrozi) xam uchraydi,shuning uchun bu kasalliklar bilan qiyosiy tashxis o'tkazish zarur.

Kasallikni tashxisida asosan bemorni shikoyatlari (kasallikni xurujlar bilan qaytalinib turishi, kasallikni o'ziga xos belgilar bilan kechishi, xuruj vaqtida yuqorida keltirilgan turli vestibulyar va vegetativ o'zgarishlarni kuzatilishi, xurujlar oralig'ida bemorlar o'zlarini sog'lom sezishi), kasallik tarixi va qo'shimcha tekshirish natijalariga asoslanib qo'yiladi. Tashxisni tasdiqlash maqsadida qo'shimcha tekshirish usullaridan politermal kalorik sinama,kupulometriya,giltserol-test o'tkaziladi va bu sinamalar Meng'er kasalligida musbat bo'ladi. Kasallikni kechishida deyarli 95% bemorlarda vestibulyar tizimni faoliyatini buzilishi kuzatiladi, agar bunday buzilishlar yorqin namoyon bo'lmasa,tashxis flyuktatsiya fenomeni va labirint gidropsis xolatini ko'rsatadigan akumetrik tekshirishlarga asoslanadi. Qo'yilgan tashxis bemorni xolatini to'liq ifodalash uchun,kasallikni bosqichi va eshitishni pasayishi bosqichi ko'rsatilishi shart (masalan: Menher kasalligi 1 bosqich, neyrosensor karlik 11 daraja).

Kasallikni davolash: Davolash choralari asosan bosh aylanish xuruji va eshitishni pasayishini to'xtatishga qaratiladi. Muvozanat va eshitish analizatorini faoliyatini tiklash 3 yo'nalishda olib boriladi:

- kasallikni oldini olish maqsadida bemorlarga kasallik xaqida tushuncha berib,ularni psixologik tayyorlash.
- organizmda modda almashinuvini mehyorga keltirish maqsadida,ovqatlanish tatibini tavsiya etish.
- bemorlarni kasallik xolatlariga moslashishi va undan chiqishni o'rgatish (buning uchun ularga xuruj vaqtida muvozanat faoliyatini susaytirish uchun tavsiya etilgan dorilarni to'xtatish va muvozanat ahzosini faoliyatini ko'tarish,moslashishi uchun qo'llaniladigan jismoniy mashqlar,gimnasitikalar bilan shug'ullanish).

Bemorlar kasallikni xuruji vaqtida albatta kasalxonaga yotkizilishi shart, ular yotgan joylarda o'tkir yorug'lik,shovqin man qilinadi, aks xolda xuruj kuchayib bemorni axvoli og'irlashishi mumkin.

Parxez taomlar - tuzi past, yengil ovqatlar va kam suyuqlik tavsiya qilinadi, oshqozon-ichak tizimini faoliyatini yaxshilash maqsadida, ichni yurituvchi dorilar buyuriladi.Bo'yin soxasiga,oyoqlarga gorchichnik qo'yiladi. Ichki quloqni

bosimini pasaytirish maqsadida (degidratatsiya qilish) tomir ichiga 20 ml-40% glyukoza eritmasi, tomirlar spazmni olish uchun nitkotin kislotasi, papaverin, no-shpa, antigistamin dorilardan pipolfen,dimedrol,suprasti, bosh aylanish xurujini pasaytirish uchun, teri ostiga 1 ml – 0,1 % atropin yoki 2 ml – 0,2 % platifillin qilinadi. Xurujni pasaytirish uchun 1 % - 1 ml.novokain eritmasi meatotimpanal yuboriladi. Xurujlar orasida natriy gidrokorbonatni 5-7 % eritmasidan 100-200 ml tomir ichiga yuborish (kunora quyiladi, jami 10-15 marotaba) bemorni axvolini yaxshilaydi.Vestibulyar o'zgarishni oldini olish maqadida burun chig'anog'iga 1 ml. 2% novokain eritmasi inhektsiya qilinadi, bundan tashqari vitaminlar mushak orasiga yuboriladi, ichishga belloid tavsiya qilinadi.Xurujni bartaraf qilish uchun I.B.Soldatov bo'yicha 1-2% novokain yoki 0,5% trimekain meatotimpanal yuboriladi. Xuruj vaqtida betagistinni 24 mg. miqdorda 3 maxal ichish yaxshi foyda beradi.Kasallikni uzoq muddat (3- 4 oy) beteserk (16) qo'llash kutilgan samarani beradi. Bosh miyada va ichki quloqda mikrotsirqulyatsiyani yaxshilash maqsadida stugeron,trental,mildronat , metabolik jarayoni yaxshilash maqsadida nootropil, A.E,V gurux vitaminlar tavsiya qilinadi.

Turli refleksterapiya (akupunktura, elektropunktura, igna sanchish), jismoniy tarbiya o'tkazish bilan shug'ullanish yaxshi natijalar beradi. Bundan tashqari turli jarroxlik usularini (endolimfatik shunt qo'yish,neyroektomiya,skarpektomiya) qo'llovchi davolar xam mavjud. O'tkazilgan davolardan 70-80% xolatlarda yaxshi natija olinadi.Xozirgi kunda endolimfatik yo'lni, bosh miya qismini ochish bilan labirit bosimini pasaytirsh usuli bilan davolanmoqda.

Meng'er kasalligida jarroxlik usuli bilan davolash uch yo'nalishda olib boriladi.

a) birinchi yo'nalishda jarroxlik nerv tolalarida va nerv tugunlarida o'tkaziladi,yaniy nog'ora torini (chorda tim'ani) yoki nog'ora nerv tugunini yoki bo'yin ko'krak nerv tugunini kesish.

b) dekomperesiya usuli, labirint bosimini pasaytirish uchun daxliz qopchasini,chig'onoq yo'lini va enodolimfatik qopchaga shunt qo'yish.

v)Labirint devorini ochish yoki daxliz chig'onoq nerv tolasini muvozanat qismini kesish.

Meng'er kasalligi bor bemorlarga ayrim mutaxasisliklarda (er osti ishlari, yuqorida ishlovchi, xaydovchilikda va turli ximik va fizik tahsirlar bor soxalarda) ishlash tavsiya etilmaydi.

Otoskleroz

Konduktiv va aralash karlikni asosiy sabablaridan biri otoskleroz xisoblanadi va bu kasallik yer sharini 2% axolisida uchraydi. Kasallikni asosida chig'anoqni suyak qatlamida osteodistrofik o'zgarishlar yotadi. Bemorlarni 80%ni ayollar tashkil etadi va kasallik,balog'at yoshidagilarda ko'p uchraydi,shuning uchun xam ularni o'rtacha yoshi 20-40 yoshga to'g'ri keladi. Xomiladorlik vaqtlarda kasallikni keskin avj olishi va klinik belgilarini namoyon bo'lishi kuzatiladi.

Otoskleroz tushunchasi Polititser tomonidan kiritilgan atama bo'lib,kasallikni asosida,uzangi plastinkasi atrofidagi ankiloz o'zgarishlar quloqdagi kataral

yallig'lanish xisobiga emas,balkim ichki quloqni suyak qatlamida, o'ziga xos otospongioz jarayonlar rivojlanishi natijasidir.

Kasallikni tarqalish jarayoniga qarab uchta turi tafovut qilinadi – timpanal, koxlear va aralash.

Otosklerozni **timpanal yoki fenestral** (kasallikni 37% tashkil etadi) ko'rinishida labirintni odatdagi suyak qobig'ida, g'ovak tuzilishga ega bo'lgan, qon tomirlarga boy suyak to'qimasi paydo bo'ladi, keyinchalik bunday to'qimalar kengayib tarqaladi va asosan uzangi suyagini plastinkasini daxliz (oval oyna) oynasiga yopishgan joyida kuzatiladi. **Koxlear retrofenestral turidai (bemorlarni** 29% tashkil etadi) - esa kasallik boshlanishidan, otosklerotik jarayon chig'anoq oynasi, ichki eshituv yo'li va yarim xalqasimon kanallar soxalarini qamrab oladi. Kasallikni bu ko'rinishida otosklerotik o'zgarishlar ichki quloqni chig'anoq qismga tarqalib, Korti ahzosida joylashgan tukli xujaraylarni atrofiyaga olib keladi.Kasallikni **aralash yoki timpanokoxlear** - (bemorlarni 34% tashkil etadi) turida, yuqorida keltirilgan o'zgarishlar birgalikda uchrashi bilan davom etadi.

Kelib chiqishi bo'yicha birlamchi va ikkilamchi turlari tafovut qilinadi. **Birlamchi** turida distrofik o'zgarishlar to'g'ridan-to'g'ri ichki quloqni labrint qismida paydo bo'ladi, **ikkilamchi** turida esa labirintdagi distrofik o'zgarishlar, avval tanada paydo bo'lgan birlamchi kasallik bo'lgan qo'shuvchi to'qimalarni tizimli (kollogenoz) tarqalgan kasalliklaridan so'ng paydo bo'ladi .

Kasallikni etio-patogenezi: kasllikni kelib chiqishi namahlum,ammo asoslovchi bir qancha nazariyalar mavjud:

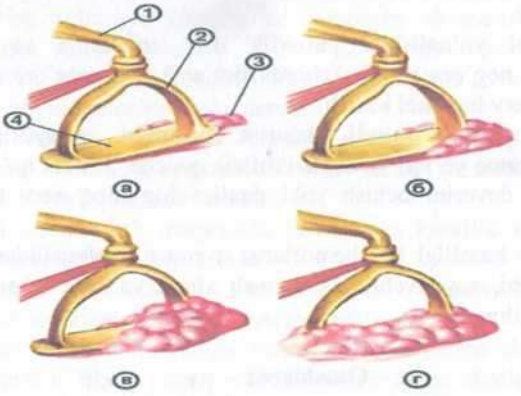

Расм Отосклероз хосил бўлиш боскичлари

Bulardan irsiy moyillik, turli jaroxatlar (shovqin, ulg'tratovush tahsiri), endokrin o'zgarishlar, virusli kasalliklar kabi sabablar ko'rsatilmoqda. Xozirgi kunda, irsiy moyillik nazariyasiga ko'prok ehtibor qaratilmoqda, yahniy 40% odamlarda kasallika irsiy moyillik mavjud va bu xolat autosomal-dominant ko'rinishida nasldan-naslga o'tishi extimoli nazariyasi olg'a surilmokda.

Otosklerozni kechishi ikki xil: **gistologik va klinik** ko'rinishda bo'ladi.

Gistologik ko'rinishida distrofik o'zgarishlar faqat ichki quloqni suyak qismida rivojlanganligi, morfologik tekshirishlar orqali aniqlanadi,ammo xech qanday klinik belgilar namoyon bo'lmaydi.

Klinik ko'rinishida esa suyakdagi jarayon, uzangi suyagini plastinkasi o'rnashgan ovalsimon oyna atrofidagi xalqasimon boylam soxasini qamrab olib, uni xarakatini chegaralab qo'yishi xisobiga, kuchayib boruvchi eshitishni pasayishi va quloqda shovqin kabi o'zgarishlar paydo bo'ladi. Kasallikda distrofik jarayonlar ichki quloqni turli qismlarida (chig'anoq soxasida-35% , yarimoysimon kanallar soxasida -15%, chig'anoq oynasi soxasida 40%) o'ziga xos o'zgarishlar namoyon bo'ladi,shuning uchun xam klinik belgilar shu o'zgarishlarga monand bo'ladi. Agar otoskelerotik o'zgarishlar oval oyna atrofidagi, xalqasimon boylam soxasini qamrab olsa, konduktiv karlik belgisi kuzatiladi, labrint zinasi atofida otosklerotik o'zgarishlarda esa aralash, timpanal va koxlear karlik rivojlanadi.

Kasallikni klinik ko'rinishi: Bemorlarni asosiy shikoyatlari eshitishni pasayishi, qulokda shovqinga bo'ladi. Otosklerozdagi shovqinlar boshqa sabablardan so'ng paydo bo'ladigan shovqinlardan farqi, bemorlar uchun ancha azobli va qiyin kechadi. SHovqinlar asosan quloqda,kamdan-kam xollarda boshda eshitiladi va past chastotali bo'ladi,agar yuqori chastotada bo'lsa unday xolda asosiy kasallikka, ichki quloqni qon tomirlari kasalligi qo'shilganligidan darak beradi.

Bosh aylanish kabi shikoyatlar bemorlarni 25-30% uchraydi.

Klinik belgilarni namoyon bo'lishi bo'yicha **tez (11%), sekin (68%)** va **to'lqinsimon (21%)** kechuvchi turlariga bo'linadi. Kasallikni belgilari tez namoyon bo'lishi bilan kechadigan turi deyarli kam uchraydi,uni o'ziga xosligi shundaki,klinik belgilari birdaniga paydo bo'lib, eshitishni keskin pasayishi bilan tugallanadi. Sekin kechishi turida esa kasallikni klinik belgilari asta sekin yillar davomida namoyon bo'lib boradi.To'lqinsimon ko'rinishida, klinik belgilar kuchayib bormasdan, mahlum bir muddatlarda bir xilda uzoq vaqt o'zgarmasdan turishi mumkimasdan turadin,so'ngra yana belgilari kuchayib boradi,yana mahlum muddatga bir xilda o'zgarmay turadi.

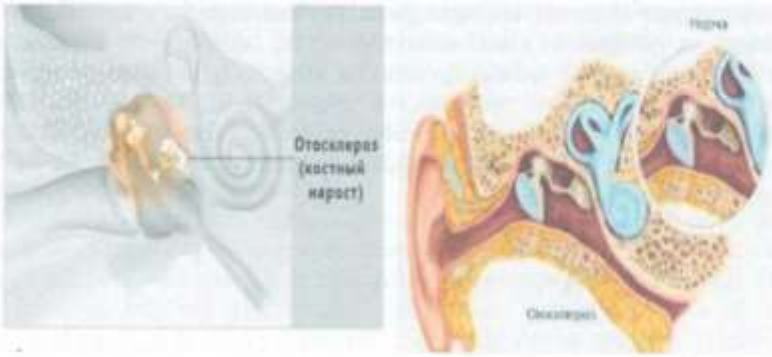

Расм Отосклероз касаллиги боскичлари

Klinik kechishi bo'yicha uchta davr mavjud:

- **boshlang'ich davri**
- **asosiy belgilarini namoyon bo'lishi davri**
- **terminal davr.**

Ayrim bemorlarda kasallikni kechishi yuqorida keltirilgan davrlarni namoyon bo'lishi mahlum bir bosqichlarga bo'linmagan xolda, kasallikni xamma bosqichlarini qisqa muddatda namoyon bo'lishi xam mumkin yoki kasallik boshlang'ich davrida belgilari, bir necha yillar davomida o'zgarmasdan qolishi xam mumkin.

Kasallikni **birinchi - boshlangich davrida** bemorlarda quloqni bir tomonida shovqin paydo bo'lganligiga va eshitishni pasayganligiga shikoyat bo'ladi, bu boskich 2-3 yil davom etishi mumkin.

Ikkinchi – asosiy belgilarni paydo bo'lish davri - bu davrda bemorlar uchun azobli bo'lgan shovqin kuchayadi, eshitish ancha pasayadi va bu belgilar ikkinchi quloqqa xam tarqaladi. Ikkinchi davr bir necha yillar davom etishi mumkin.

Uchinchi - terminal davri kasallikni o'tkir kechishiga xos bo'lib, quloq faoliyatini tez ishdan chiqishi bilan kechadi va davolash xech qanday foyda bermaydi.

Quloqdagi paydo bo'lgan shovqin uch bosqichda namoyon bo'ladi – **birinchi bosqich:** quloqdagi shovqin bemorlarni ko'p bezovta qilmaydi, faqat diqqat bilan ehtibor qilinganda shovqin borligi bilinadi.

Ikkinchi bosqich: bemorlar eshitishni pasayishi bilan birga, quloqda shovqin borligiga shikoyat qiladi.

Uchinchi bosqich: bemorlarni asosiy shikoyati quloqda o'ta bezovta qiladigan shovqinga bo'ladi.

Bundan tashqari kasallika xos bir qancha boshqa belgilar xam kuzatiladi,bulardan axamiyatlisi **Uillis fenomeni (Paracusis Willisii)**,yahniy bemorlar shovqinli xolatlarda,transportda ketayotganda yaxshi eshitadi. Bunga sabab xarakatda va shovqinda uzngini plastinkasini xarakati bir muncha kuchayib eshitish faoliyati yaxshilanadi. Bemorlar yutinganda va ovqat chaynash vaqtida (**de'recusis Scheer**), bir vaqtni o'zida bir nechta odamlar so'zlashganda **(Toynbi belgisi)**, eshitishga diqqat–ehtiborni kuchaytirganda **(Urbanchich-Valg'be belgisi)** yaxshi eshitmaydi va eshitgan so'zlarni mahnosiga to'liq tushunmaydi. Bundan tashqari ayrim bir bemorlarda bir qancha qo'shimcha klinik belgilar: quloqda og'riq, bosh og'rig'i, eslash qobilyatini pasayishi va uyqini buzilishlar xolatlari kuzatiladi. Kasallikni timpanal ko'rinishida, eshitishni faoliyatni kamerton bilan tekshirganda, suyak orqali o'tkazuvchanligi o'zgarmagan xolda, xavodan o'tkazuvchanligi keskin pasaygan aniqlanadi.

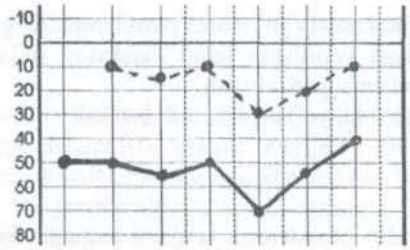

Rasm 38. Otoskleroz bilan bemorni timpanal turidagi audiogrammasi

Rinne,Federichi va Jele belgilari manfiy bo'ladi. Bemorlar kamerton tovushini quloqni kirish qismiga qaraganda so'rg'ichsimon o'simtada yaxshi eshitadi **(Polittser belgisi).** Ayrim bemorlarda ko'p ter ajralish natijasida terida qurushab qolish xolati kuzatiladi **Xammershlag belgisi**.

Kasallikni koxlear ko'rinishida esa nafaqat past tovushlarga, xattoki yuqori tovushlarga xam eshitishni pasayishi kuzatiladi, bundan tashqari suyakdan o'tkazuvchanlik qisqargan bo'ladi.

Yuqorida keltirilgan belgilardan tashqari otosklerozda muvozanat analizatorini o'zgarishiga xos turli darajada belgilar:bosh aylanishi,kalorik sinamalarni kuchayishi yoki aksincha pasayishi,nistagm kabi xolatlarda kuzatiladi.

Otoskopiyada xam otosklerozga xos o'zgarishlar aniqlanadi: Tashqi eshituv yo'li keng bo'ladi **(Tillo-Verxovskiy belgisi),** quloq chirkini ozayishi yoki umuman bo'lmasligi kuzatiladi **(Toynbi-Binga belgisi),** eshituv yo'li terisini sezuvchanligini pasayishi **(Freshelg's belgisi)** va nog'ora pardani sezuvchanligini pasayishi **(Itara-Xoleva belgisi**) bo'ladi va quloqni oddiy tozalash vaqtida terisi tez jaroxatlanib qonaydigan bo'lib qoladi **(K.L.Xilov belgisi).**

Nog'ora parda yupqalashib qolishi xisobiga, nog'ora bo'shlig'ini medial devoridagi chig'anog'ni do'mbog'ini shilliq qavatini qizarganligi parda orqali ko'rish mumkin **(O'varts belgisi).**

Kasallikni tashxisi bemor shikoyatlari, kasallik tarixi, otoskopik, audiometrik va muvozanat analizatorini faoliyatlarini tekshirish natijalariga asoslanadi. Audiometriyani tonal bo'sag'a usuli tashxisni aniqlashda muxim o'rinni egallaydi. Rentgenologik tekshirishda daxliz va chig'anoqni oynalari, yarim xalqasimon kanallar, ichki eshituv yo'li soxalarida kasallika xos o'zgarishlar aniqlandi.

Qiyosiy tasxishlashni adgeziv otitlardan,quloq jaroxatidan va o'rta quloq o'smasidan (nevrinoma) o'tkaziladi.

Davolash: kasallikni asosiy davolash usuli jarroxlik yo'li bilan amalga oshiriladi, lekin suyakdagi modda almashinuv jarayoniga tahsir etish va otosklerotik jarayoni xosil bo'lishini pasaytirish maqsadida konservativ davo o'tkaziladi. Buning uchun ichishga kalg'tsiy preparatlari, fitin, brom, natriy ftor - 20 mg 2 maxal,vitaminlar V,A,E, tavsiya qilinadi. Gormonal dorilar qo'llash yaxshi natija beradi. Fizioterapevtik muolijalardan quloq ichiga kalg'tsiy yoki yod preparatlari bilan elekroforez qilinadi.

Jarroxlik usuli bilan davolashni asosiy yo'nalishi otosklerotik o'zgarish bo'lgan joylarni tozalab,uzangini plastinkasi yopishgan joyni xarakatini tiklashdan iborat bo'ladi yoki stapedoplastika usulini amalga oshiriladi.

Jarroxlik usuli bilan davolash 3 xil yo'nalishda olib boriladi

a) labirint fenestratsiyasi

b) uzangini qo'zg'atish

v)stapedoplpstika

Bemorlarni kelgusidagi taqdiri otosklerotik jarayoni tarqalganligi miqdori va o'tkazilgan jarroxlik muolijalaridan so'ng qaytalanish xolatiga bog'liqdir.

Quloq o'smalari

Tashqi,o'rta va ichki quloqda yaxshi va yomon sifatli o'smalar tafovut qilinadi. Bundan tashqari o'smasimon xosilalar kiruvchi kasalliklar mavjud,bularga: kelloid chandiq, nevus teri muguzi kiradi,ayrim mualiflar ular qatoriga oqma yara,kista,ateroma va poliplarni xam qo'shadi.

Quloqni yaxshi sifatli o'smalaridan papilloma,fibroma,osteoma va gemangiomalar kiradi. Ichki quloqni bunday o'smasiga bosh miyani Y111 juft nervi (n. statoacusticus) nervinomasi kiradi.

Yomon sifatli o'smalarga quloq raki,sarkoma va melanomalar kiradi.

Quloqni o'smasimon xosilalari.Kelloid chandiq-kelib chiqishida asosan mexanik jaroxat yoki kuyishlar muxim o'rin egallaydi. ASosan keloid lar quloq surpasini solinchog'ida uchraydi. Jaroxatdan so'ng teri va teri osti qismda qo'pol qo'shuvchi to'qimali chandiqlarni o'sishi bilan davom etadi.Bundan tashqari bunday chandiqlarni o'sishiga bemornishaxsiy to'qimalarini giperplaziyaga moyilligi xam muxim o'rin kasb etadi. Bundan tashqari bunday chandiqlarni o'sishiga bemorni shaxsiy to'qimalarini giperplaziyaga moyilligi xam muxim o'rin kasb etadi.

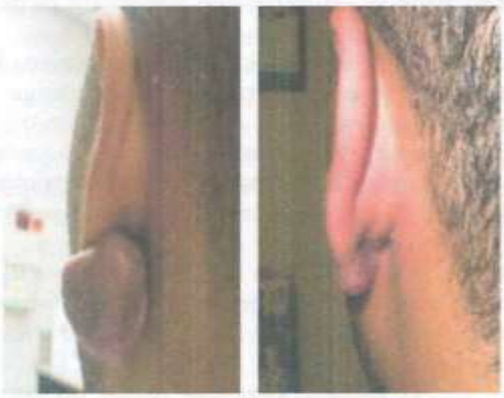

Расм Кулок сурпаси келоид чандиги

Davolash faqat jarro xlik usulida kesib olinadi,ammo qaytalanishga moyillik bor.

Nevus-kelib chiqishida terini nerv tolalarini shvan qobig'larini embrional rivojlanishdagi nuqsonlari sifatida namoyon bo'ladi.Klinik kechishida ikki turi tafovut qilinadi ortirilgan va tug'ma. Tug'ma turi kam yomon sifatlikka o'tadi, ammo ortirilga turi tez yomon siftli o'smaga aylanadi. Imkon darajada tig' tekizmasdan davolash olib borish zarur.

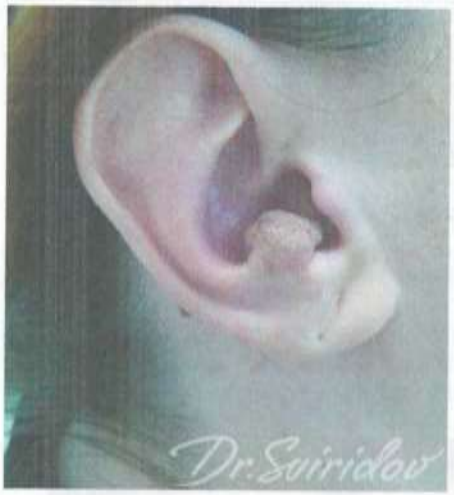

Расм Кулок сурпаси невуси

Teri muguzi-kasallik asosida terini epidermal qismini giperkeratozi yotadi.O'smani asosini ko'chib tushayotgan epidermis tashkil etadi. Bu rak oldi kasalliklar qatoriga kiradi. Ayrim xollarda ko'p ajralgan epidermis tashqi eshituv yo'lini to'ldirib qo'yadi.

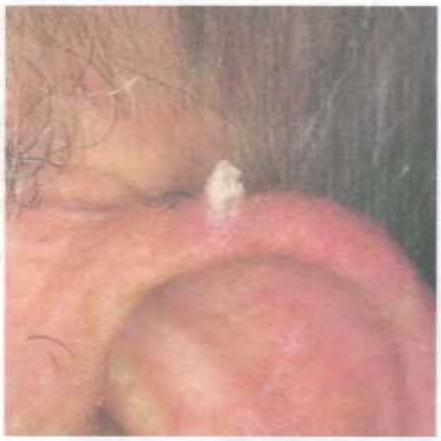

Расм Кулок тери мугузи

Davolash jarroxlik usulida olib tashlanadi.

Ateroma-asosan quloqsurpasi solinchog'ini orqasida uchraydi.Kasallik asosida terini yog' bezlarini teshiklarni berkilib qolishi natijasida paydo bo'ladi.Ko'rinishida yumaloq shakili,ushlab ko'rilganda yumshoq bo'ladi.

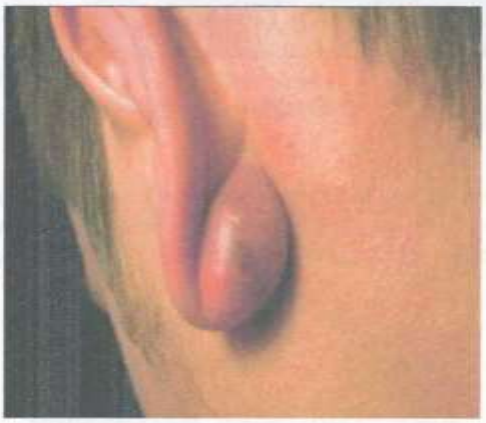

Расм Кулок атеромаси

Davolash jarroxlik usulida olib tashlanadi.

Quloq oldi oqma yarasi va kistasi.Kelib chiqishi embrional riojlanishdagi nuqsonlar qatoriga kiradi.Joylashgan o'rni quloq dumbog'ini yuqori qismida bo'lib,vaqti-vaqti bilan yiringli ajralma kelishi bilan davom etadi.

Davolash,faqat jaroxlik usulida amalga oshiriladi.

Quloqni xafsiz o'smalari

Bu o'smalar qatoriga **papilloma** kiradi.O'sma epiteliydan kelib chiqadi,asosan quloq surpasida va tashqi eshituv yo'lida joylashadi.O'sishi sekinlik bilan davom etadi.

Davolash elektrokogulyator yordamida yoki lazer pichog'i yordamida olinadi.

Osteoma-tashqi eshituv yo'lini yuqori yoki pastki devorini suyagidan chiqadi. Asosan nozik oyoqchda bo'ladi,sekin o'sadi,olib tashlash yengil kechadi.Ayrim xollarda osteoma keng asosda bo'lganligi uchun tashqi eshituv yo'lini to'liq qamrab oladi,unday xolda o'smani quloqni orqa tomonidan ochib olinadi.

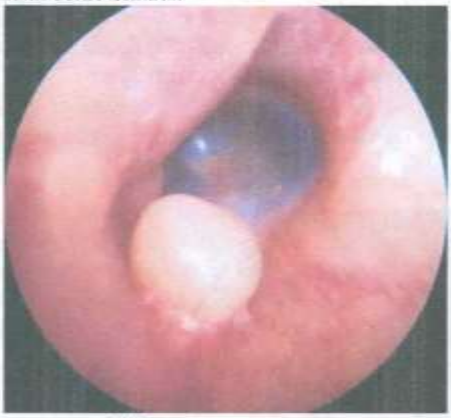

Расм Ташқи эшитув йўли остеомаси

Davolash, faqat jaroxlik usulida amalga oshiriladi.

Gemangioma o'sma qon tomirdan tashkil topgan,quloqni barcha joylarida uchraydi,sekin o'sadi. Bazan o'sma yaralanib qon ketishi kuzatiladi.

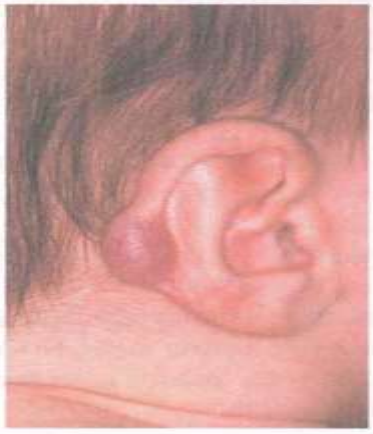

Расм Кулок гемангиома

Davolash faqat jarroxlik usulida.

Quloqni xafli o'smalari

Quloqni xafli o'smalaridan ko'proq **yassi xujayrali rak** uchraydi. Boshlanishida quloq surpasida avval kichik bo'rtma paydo bo'ladi. Vaqt o'tishi bilan bo'rtma kattalashib yuzasida qasmoq boylagan yara paydo bo'ladi, qasmog'i olinganda yaradan qon ketishi kuzatiladi.O'sma quloq surpasini tog'ay qismiga tarqalib yallig'lanishiga-perexondiritga olib kelsa og'riq paydo bo'ladi.

Tashqi eshituv yo'lidagi rak boshlanishida xech qanday o'zgarish bermaydi, kattalashib eshituv yo'linini to'sib qo'yishi xisobiga eshitish pasayadi. O'sish davomida eshituv yo'lini kirish qismidagi o'sma pastga quloq oldi beziga tarqaladi, suyak qismidagi o'sma esa o'rta quloqqa o'sib kiradi. Quloq raki asosan quloqda surunkali yallig'lanishi bor bemorlarda ko'p uchraydi, yosh bolalarda esa sarkoma uchraydi.

Quloq rakini boshlanishida otoskopiyada granulyatsiya yoki polip shaklida ko'rinadi,o'smani kech tashxis qo'yishini oldini olish uchun albatta to'qimadan biopsiya olib tekshirish zarur.

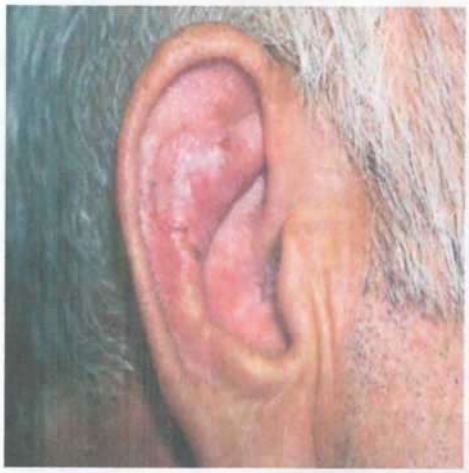

Расм Кулок раки

Davolash quloq rakini davolash avval jarroxlik usulida o'sma olinib so'ngra nur va kimyo terapiya birgalikda o'tkaziladi.

Karlik va gung-karlik .

Eshitishni zaifligi,karlik eshitish faoliyatini ortirilgan yoki tug'ma yo'qotishga aytiladi. Karlik deganda eshitish faoliyatini pasayishi xisobiga bemorlar atrofdagilar bilan qiyin muloqatda bo'ladi. Kargunglik tug'ma yoki erta yoshda ikkilamchi kasalliklar natijasida ortirilgan bo'lib, bunday bemorlarda nutq xam rivojlanmaydi.

Eshitish zaifligiga va karlikka olib keluvchi sabablardan quyidagilar xisoblanadi: markaziy asab tizimini kasalliklari (epidemik meningit),o'tkir yuqumliy kasalliklar (skarlatina,tumov),surunkali yiringli o'rta otitlar,yuqori nafas yo'llarini kasalliklari (rinitlar,adenoidlar),ichki quloqdagi distrofik o'zgarishlar (koxlear nevrit,otoskleroz,).

Eshitishni zaifligiga olib keluvchi yana boshqa sabablar qatoriga turli jaroxatlar (bosh miya jaroxati),shovqin tahsiri,vibiratsiya, barotravma,turli zaxarlanishlar,nur tahsiri, dori moddalarini nojo'ya tahsiri, tug'ish jarayonidagi jaroxat va psixologik jaroxat kiradi.

Oxirgi vaqtda texnik taraqqiyot ortib borishi va xayot tarziga turli texnik vositalarini kirib kelishi munosabati bilan travmatik jaraxat eshitish zaifligi rivojlanishida dolzarb masalaga aylanib qoldi.

Eshitish zaifligini muxim tomoni shundaki,uni nutqni rivojlanishi bilan bog'liligidir. Eshitish zaifligi keyinchalik, nutq rivojlangandan so'ng paydo bo'lsa, asta-sekin unday bemorlarda nutq faoliyati izdan chiqadi, so'zlar bir maromda, tartibsiz bo'lib qoladi chunki unday odamlar o'z nutqini nazorat qilaolmaydi.Agar eshitish zaifligi tug'ma bo'la unda bemorda nutq umuman rivojlanmaydi.

Kasallikni tashxisi masalasiga bag'ishlangan mavzu tegishli kasaliklarni bayonida mukammal yoritilgan. Bemor xolatini to'g'ri va to'liq baxolash uchun va shunga asoslangan xolda davolash chorlarini ko'rish masalalriga bag'ishlangan turli usullar taklif qilingan. Kasallikni topik tashxisini belgilashda tovush o'tkazuvchi tizim yoki tovush qabul qiluvchi tizim buzilganligini aniqlanadi. Eshitish zaifligi tizimni quyi qismidami yoki markaziy tizimda ekanligini aniqlash zarur. Agar kasallik sababi markaziy bo'lsa unday xolda eshitish zaifligi ikki tomonlarna va tonal va so'zlashish bo'sag'asida tafovut bo'ladi.

Surdologiyani xozirgi kundagi asosiy yo'nalishi chaqaloqlarda tug'ma va ortirilgan eshitish zaifligini oldini olish choralaridan iborat. Eshitish zaifligini oldini olish bu yuqorida keltirilgan kasallik sabablarini bartaraf etish,bemorlarni xayotiy vaish sharoitini o'rganish, eshitish zaifligi bor bemor bolalarni erta dispanser xisobiga qo'yib,oldini olish choralarini belgilashdan iborat.

Davolash: Asosan kasallik sabablarini bartaraf qilishga qaratiladi va neyrosensor karlikda ishlatiladigan kerakli butun dori – daromanlar,muolijalar,fizioterapevtik usullar qo'llaniladi.

Eshitish faoliyatini tiklashda xozirgi kunda eshitishni protezlash atamasi kiritilgan bo'lib bunda eshitish apparatlarin qo'llashga asoslangan. Eshitish apparatlari samarasi, tovush o'tkazuvchi tizimi ishdan chiqqan bemorlarda qo'llash yaxshi samara beradi. Tug'ma karlikda xozirgi kunda ichki quloqqa implant o'rnatish,keyinchalik nutqni rivojlantirishga qaratilgan choralar amalga kiritilgan.

Eshitish apparatlarini qo'llashga ko'rsatma.

1.Eshitish zaifligini mavjud davolash usullari bilan bartaraf etishni imkoi bo'lmaganda.

2.Eshitish faoliyatini 40 dB.dan 80 dB.gacha pasaygan xolda,ammo so'zlash masofasi 1.metrda past bo'lgan xolda. Eshitish apparatlari o'rnatilgandan so'ng 2 xafta davomida moslashish davri o'tadi.Eshitish apparatlari xar bir bemorga aloxida tavsiya qilinadi. Ularni turli ko'rinshdagi xillari ko'zoynak shaklida,tashqi eshituv yo'liga kiritib qo'yuvchi shaklari mavjud.

Bolalarda kar-soqovlik

Bolalrda uchraydigan tug'ma yoki erta yoshda ortirilgan karlikni aniqlash ancha mushkil ishdir. Ota-onalar go'daklarda turli tovushlarga bermasligiga ehtibor qaratilgandan so'ng aniqlanadi. Bolalarda shartsiz refleks orqali xam tekshirish o'tkazish mumkin,yahniy (aurepalg'pebral va auropuplyar),bolani orqasida turib qattiq shovqin berilsa bolani qovog'i va kipriklari uchib,ko'z qorchig'i kengayadi.Erta yoshdagi bolalrda karlik bosqichini aniqlashda impedans audiometriya,chaqirilgan eshitish potentsiallarini aniqlash va otoakustik emissiya tekshirishlari o'tkaziladi.

Kar soqov bolalar aniqlangandan so'ng,ularda xar tomonlama tekshirish o'tkazib eshitish qobilyatini to'liq aniqlanadi,so'ngra ular yoshlari maxsus bog'chalarda,katta yoshdagilari esa maktab internatlarda labdan o'qishni o'rganadilar.

Xozirgi kunda maxsus eshitish faoliyatini kuchaytirib beruvchi apparatlardan foydalaniladi.

Fanni yutuqlaridan biri xozirgi kunda kar soqov bolalarni davolashda koxlear implantatsiya qo'llanilmoqda.Bu jarroxlik usulida ichki quloqni chig'anoq qismiga maxsus implant o'rnati orqali quloqni eshitish faoliyatini ko'tariladi.

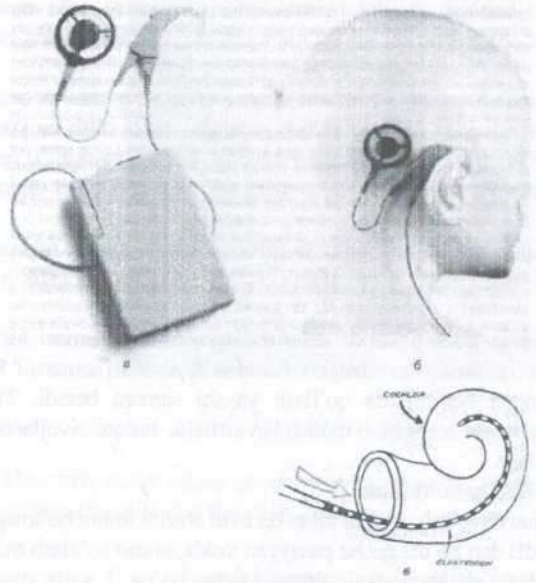

Rasm Кохлеар имплант, а) бутунлигича кўриниш, б)бошига кўйилган холати, в)улиткага электрот киртилган холат

Implant tovush to'lqinlarini elektr to'lqiniga aylantrib,uni daxliz-chig'anoq nervga yetkazishdan iborat.Implantni tashqi qismi mikrofon va so'zlarni o'tkazuvchi protsessordan

iborat,ichki qismi tovush qabul qiluvchi va elektrodlardan iborat. O'rnatilgan implantni samarasi keyinchalik surdo pedagoglar o'tkazilgan mashg'ulotlarga bog'liq.

Quloq jaroxati

Quloq jaroxatlari aloxida tashqi,o'rta va ichki quloqlarni,yoki ularni birgalikda, xamda boshqa qo'shni ahzolarni jaroxati bilan birga kelishi mumkin. Jaroxatda faqat terini yirtilishi yoki tog'ay xamda suyakni sinishi,yoki bosh suyagi birgalikda so'rg'ichsimon o'simta sinishi bilan uchrashi mumkin.

Jaroxatlarni turlari,eng ko'p uchraydiga turi mexanik jaroxat xisoblanadi,bundan tashqari kimyoviy va termik jaroxatlar xam uchraydi. Jaroxatni tahsir etivchi omillaridan akutravma,vibrotravma va xavo bosimini o'zgarishi bilan bog'liq turlaridir.

Quloq surpasi jaroxati

Quloq surpasi jaroxati tinchlik vaqtida va urush vaqtida xam uchrashi mumkin.Jaroxatlar terini yirtilishi,tog'ayni sinishi,teri ostiga qon quyilishi yoki murakkabroq xollarda suyak sinishi bilan kuzatiladi.

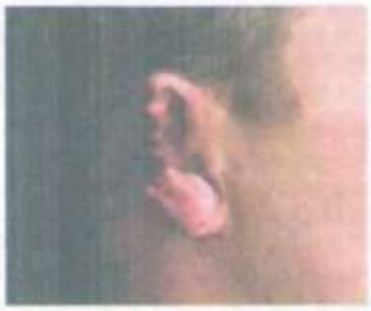

Rasm. Quloq surpasi jaroxati

Birinchi yordam yarani birlamchi jarroxlik tozalovi o'tkaziladi,5% yod eritmasi bilan surtiladi,yirtilgan teriga chok qo'yiladi va aseptik bog'lov qilinadi,ifloslangan yara bo'lsa qoqsholga qarshi zardob yuboriladi.O'z vaqtida tozalanmagan yara xondro perexondritga olib keladi, ayrim xollarda quloq surpasini ikkilamchi deformatsiyaga kabi asorat berishi mumkin.

Tashqi eshituv yo'li jaroxati

Tashqi eshituv yo'li jaroxati aloxida yoki nog'ora pardani jaroxati bilan davom etishi mumkin. Ko'pincha tashqi eshituv yo'li jaroxati quloqqa yot jism tushganda yoki uni olish jarayonida kuzatiladi.Ayrim xollarda jaroxat so'rg'ichsion o'simta ,yanoq suklari xato ichki quloqni jaroxati bilan davom etadi. Agar pastki jag' soxasida zarba yetsa unday xolda tashqi eshituv yo'lini oldingi pastki devori jaroxatlanadi, natijada tashqi eshituv yo'lidan qon ketishi kuzatiladi .

Tashxis,bemorni anamnezi,otoskopik tekshirish,rentgenografiya yoki KT tekshirishlar orqali aniqlanadi.

Davolash,jaroxatni turiga qarab avval birlamchi xirurgik tozalovi o'tkaziladi,yiritlgan joylar tikiladi.Jaroxatni dastlabki vaqtlarida tashqi eshituv yo'llari chandiqli torayib qolmaslik uchun levomekol yoki sintomitsin emulg'siyalari shimdirigan dokali pliklar tiqiladi,keyinchalik yallig'lanish jarayoni o'tib ketgandan so'ng, tashqi eshituv yo'li to'liq shikillanganga qadar turli rezinali naychalar qo'yiladi.

Nog'ora parda jaroxati

O'rta quloqni jaroxatida 90% xollarda nog'ira pardani yirtilishi bilan davom etadi.Tashqi quloqqa zarba berilganda,tashqi eshituv yo'lida birdaniga bosimni ortishi yoki pasayishi natijasida nog'ora pardani yirtilishi kuzatiladi,bundan tashqari quloqni turli uchi o'tkir narsalar bilan tozalash vaqtida pardani teshib qo'yishi mumkin. Nog'ora pardani jaroxati g'ovvoslarda, kessonshiklarda xam ish faoliyatida birdaniga bosim o'zgarishi xisobiga paydo bo'ladi. Ayrim xollarda qaynoq suyuqliklar,kislotalar tahsirida xam pardani teshilishi kuzatiladi.

Bemorlarni quloqda og'riq,eshitishni pasayishi, shovqin,ayrim xollarda qon kelishi bezovta qiladi.

Otoskopiyada tashqi eshituv yo'lida qon,nog'ora parda qizargan va turli shaklda teshik ko'rinadi.

Davolash,jaroxatni birnchi kunlarida imkon darajasida infektsiya tushirmaslik chorasini ko'riladi. Quloqni yuvish taqiqlanadi,quloqqa antiseptik dorilar ishimdirilgan steril dokali pliklar qo'yiladi. Ikkilamchi infektsiyani oldini olish maqsadida antibiotiklar tavsiya qilinadi. Davolash jarayonida nog'ora parda to'liq berkilib ketmasa,u xolda miringoplastika jarroxligi orqali teshik yopiladi.

Ichki quloq jaroxati

Ichki quloqni jaroxati asosan uchli jimslarni tashqi va o'rta quloqni teshib o'tishi orqali ro'y beradi. Jaroxatni yana bir turi ichki quloqni chig'anoq qismida o'tkazilayotgan jarroxlik vaqtida yoki bosh jaroxatida chakka suyagini piramida qismini uzunasiga sinish vaqtida uchraydi.

Jaroxatdan so'ng quloqni o'sha tomonida xam eshitish, xam muvozanat analizatorini faoliyati izdan chiqadi,bemorda kuchli vestibulyar reaktsiya (bosh aylanish,ko'ngil aynib qayt qilish, muvozanatni buzilishi) paydo bo'ladi. Bundan tashqari bosh miya asorati rvojlanishiga xaf'tug'iladi.

CHakka suyagini piramida qismi uzunasiga va ko'ndalang sinishi jaroxatlarni og'iri xisoblanadi. Suyakni piramida qismini sinishi urilgan zarba peshona soaxasidan,yoki ensa soxasidan,yoki pastki jag' soxasidan berilgan xolda kuzatiladi. Xar qanday sinishni o'ziga xos belgilari bor. Piramida qismini ko'ndalang sinishida quloqdan qon yoki orqa miya suyuqligi oqishi kuzatiladi. Eshitish va muvozanat analizatorlari buzilganligi bilan,ularni faoliyati qisman saqlanib qoladi. Agar jaroxat Folopiy kanali soxasida kuzatilsa bemorlarda yuz nervini falajligi paydo bo'ladi.

Uzunasiga singan xolda nog'ora parda butunligi buzilmaydi shuning uchun ularda quloqdan qon yoki miya suyuqligi kelishi kuzatilmaydi.

Davolash uchun jaroxat vaqtida bemorlar tashqi eshituv yo'liga steril dokali

pilik qo'yiladi,bog'lov qilinida,bemorni boshi va bo'yinini xarakati chegaralanadi.

Miya suyuqligi oqishi sekin-asta to'xtab qoladi,agar jaroxat katta bo'lsa plastik jrroxligi usuli bilan teshik tikiladi.

Quloqni termik va kimyoviy jaroxatlari

Quloqni termik kuyishi yuqori va past xaroratlarni tahsir etishi, kimyoviy kuyishi esa kislota va ishqorlarni tahsiri natijasida ro'y beradi. Quloq surpasi va tashqi eshituv yo'lini termik kuyishlari ko'pincha yuz soxasini kuyishi bilan birga kechadi. Quloqni kuyishlari va sovuq urishlari to'rt darajada namoyon bo'ladi.

Kuyishni **birinchi bosqichida** terida eritema paydo bo'ladi, **ikkinchi darajasida** teri shishib, yuzalarida pufakchalar xosil bo'ladi, **uchinchi bosqichida** terini yuzaki qismilarida nekroz paydo bo'ladi va **to'rtinchi bosqichida** to'qimani chuqur qatlamlarida nekroz bo'lib ko'mirga aylanadi.

Sovuq urishni **birinchi bosqichida** teri shishib ko'kimtir rangda-tsianoz kuzatiladi, **ikkinchi bosqichida** teri yuzasida pufakchalar paydo bo'ladi, **uchinchi bosqichda** teri va teri osti qatlamlarida nekroz paydo bo'ladi va **to'rtinchi bosqichida** tog'aylarda xam nekroz kuzatiladi.

Davolash kuyish vaqtida birinchi yordam jaroxat yuzalari birlamchi jarroxlik tozalovi o'tkaziladi,xosil bo'lgan pufakchalar teshilib suyuqligi chiqarib tashlanadi, nekrozga uchragan to'qimalar olib tashlanadi va teri yuzasi levamekol yoki sintomitsin emulg'siyasi yoki gidrokortizon suspenziyasi surtiladi. So'ngra og'riq qoldiruvchi dorilar tavsiya qilinadi.Tashqi eshituv yo'lida chandiqlanish natijasida ikkilamchi atreziyani oldini olish uchun nekroz to'qimalar olib tashlanib to'liq epidermizatsiya bo'lguncha rezinali naychalar kiritib qo'yiladi.

Sovuq urishda birinchi yordam teri iliq 37 S xaroratdagi suv bilan isitiladi,quloq surpasi spirt bilan artiladi,nekroz to'qimalar olib tashlanib teriga sintomitsin yoki levomekol malxami bilan bog'lov qilinadi.

Terini kislota bilan kuyishida darxol tozalangandan so'ng ishqor - 2% soda eritmasi bilan artiladi, agar ishqor tahsir etsa 2% limon kislotasi bilan surtiladi. Kelgusidagi davolar oddiy kuyishdagi kabi olib boriladi

Quloqdagi akustik, baro va vibirotravma.

Akustik travma. Eshitish analizatoriga uzoq yoki qisqa muddatda yuqori kuchdagi (120 dB) tovushni tahsir etishida xosil bo'ladi.Tahsir etuvchi tovushni kuchi shu darajada yuqori bo'ladi, xatto quloqda og'riq keltirib chiqaradi.

Yuqori kuchdagi tovushni tahsirini tajriba xayvonlarida o'rganish maqsadida tekshirilganda, ularni ichki qulog'ini labirint qismini spiral qatlamlarida qon quyilishlari aniqlangan,uzoq davom etgan xollarda esa tukli xujaralarini atrofiyasi kuzatilgan.

Tashxis, bemorni shikoyati,kasallik tarixi,ish sharoitini o'rganish va audiometrik tekshirishlar natijadlariga asoslanadi.

Davolash, bemorni shovqinli ish sharoitini o'zgartiriladi yoki shovqinni bartaraf

qiladigan turli muxofaza choralari ko'riladi, kelgusida davolash masalalari koxlear nevritni davolagandek olib boriladi.

Vibrotravma, turli vibratsiya xosil qiluvchi apparatlar bilan ishlash natijasida vibratsiya ichki quloqni chig'anoq qismida degenrativ o'zgarishlar keltirib chiqaradi.Tashxis, davolash va oldini olish masalalari akustik travmani kabi bo'ladi.

Barotravma,tashqi atmosfera bosimin keskin o'zgarishi bilan bog'liq jaroxat turidir. Barotravmani birinchi ko'rinishida faqat tashqi eshituv yo'lida bosimni ko'tarilib nog'ora pardaga tahsir etishi mumkin, bunday xolat kaft bilan quloqqa urishda yoki Zigel voronkasini ishlatishda tashqi eshituv yo'lida keskin bosimni ko'tarishda ro'y beradi. Ikkinchi ko'rinishida esa tashqi atmosfera bosimi bilan nog'ora bo'shlig'idagi bosimni keskin o'zgarishidir,bunday xolat lyotchiklarda,g'ovvoslarda va kessonshiklarda uchraydi. Agar baro travma akustik travma bilan birga kelsa nog'ora pardani yirtilishi bilan davom etadi.

Otoskopiyada nog'ira pardaga qon quyilishi,qizarishi bilan,ayrim xollarda pardani yirtilishi bilan bo'ladi. Jaroxatni keyingi kunlarida yirtilgan parda orqali infektsiya qo'shilib ikkilamchi yiringli otitlar rivojlanadi. Barotravmani og'ir ko'rinishida bemorlarda ichki quloqni faoliyatini buzilishi bilan xam bo'ladi,bunda bemorlarda ko'ngil aylanib,qayt qilish,bosh aylanishi,xatto xushini yo'qoltishi xam mumkin.

Davolash, jaroxatni birinchi kunlari tashqi eshituv yo'llari steril paxta bilan tozalanadi,terisi spirt bilan artiladi, oz miqdorda antibiotik yoki sulg'fanilamid kukuni sepilib steril turunda qo'yiladi. Bemorlarni qulog'ini aslo yuvib tozalanmaydi, aks xolda infektsiya o'rta quloqqa o'tadi. Barotravmani oldini olish choralaridan biri vodolaz va kesson ishlariga xodimlarni maxsusu tekshirishlardan o'tgandan so'ng qabul qilish lozim.

Quloqda shovqin

Quloqdagi shovqinlar aloxida bir nozologik kasallik bo'lmasdan, balkim bir qancha boshqa kasalliklarni belgilarini ko'rinishidir. SHovqinlar tashqaridagi shovqinlarga aloqasi bo'lmagan xolda, quloqda yoki boshni ichida eshitiladi. Quloqdagi shovqin inson tanasini mahlum bir joyidagi patologik xolatlari natijasida, xosil bo'lgan somatik shovqinlarni sezish oqibatidir.

SHovqinlar quyidagi turlarga bo'linadi:

- joylishishiga qarab, bir tomonlama yoki ikki tomonlama.

-davriligiga binoan,doimiy yoki vaqtinchalik

-tafsiloti bo'yicha,bir mehyorda yoki tomir urishiga monand xolda

-shovqinni tezligi yuqori chastotali yoki past chastotali

-shovqini xolati, o'ta kuchli yoki past kuchli

-shoqinni xususiyati, turlicha (xushtak ovozi,barglarni ishqalanish ovozi,suvni jildirashi ovozi,xashoratlarni chiyillashi ovozi,bug'ni ovozi).

Quloqdagi shovqinlar past ovozli bo'lib, kunduzi boshqa ishlar bilan mashg'ul bo'lib unchalik sezmaydi, aksincha bemorlar ko'pincha kechqurun tinch yotganda ehtibor qiladi. Ayrim xollarda shovqinlar kuchli bo'lib bemorlarni o'ta bezovta qiladi, asablarni izdan chiqaradi,shuning uchun xam ular vrachlarga murojat qilaganda,xar qanday choraga tayyor ekanligini bildirib,faqat shovqindan xolos

etishini so'rashadi. Quloqdagi shovqinlar axoli o'rasida ancha keng tarqalgan xolat bo'lib, deyarli 30-35% katta yoshdagilar xayoti davrida xech bo'lmasam bir marotaba qulog'ida shovqin eshitgan bo'ladi.

Quloqdagi shovqinlarni kelib chiqishi sabablari:

1-quloq chirki, yoki quloqdagi yot jism

Davolash maqsadida quloq chirkini va yot jismni olib tashlanadi.

2-bo'yin soxasi umurtqa pog'onasida turli patolgik o'zgarishlar (jaroxat,osteoxondroz,arterial qon tomirlarini ezilishi).

SHovqinlar quloqda va boshda eshitiladi. SHovqindan tashqari qo'shimcha boshqa belgilar - bosh aylanish,gandiraklab yurish,ko'zda yorug'liklar chaqnashi,ko'rishni pasayishi,bo'yin soxasida noxushlik,tez toliqish, boshni ensa soxasiga tarqaluvchi og'riqlar,bemorlar tajang va asablari bo'shashgan bo'ladi .

Davolashda: bo'yin soxasiga turli gimnastikalar, massajlar,fizioterapevtik muolijalar, qon tomir kengaytiruvchi dorilar,vitaminlar tavsi qilinadi.

3-**quloqdagi turli kasalliklar** (jaroxatlar,yiringli va yiringsiz yallig'lanishlar,qon aylanishini buzilishlari).Quloqda shovqindan tashqari bemorlarni bosh aylanishi,uyquni buzilishi,eshitishni pasayishi bezovta qiladi.

Davolash:Patologik o'zgarishni aniqlab,shunga binoan simptomatik chora belgilaydi.

4-nevroz va ruxiy tushkinlik xolatlari,ruxiiy va jismoniy charchoqliklar.Bunday bemorlarda quloqda shovqinga qo'shimcha bosh aylanishi,boshda shovqin, fikirni bir joyga jamlay olmaslik,muvozanatni buzilishlari,eshitishni pasayishi kuzatiladi.

Davolash:davolashni nervpatolog va psixoterapevtlar bilan birgalikda olib boriladi.

5-qon tomirlari distoniyasi -vegetativ asab tizimi faoliyatini buzilishi tufayli tomirlarda o'zgarishlar kuzatiladi.

bemorlarda quloqdagi shovqindan tashqari, doimiy yoki vaqti-vaqti bilan bosh aylanishi,quloqni bitib qolishi kabi shikoyatlar paydo bo'ladi.Bunday bemorlar tez-tez xushuni yo'qotish xolatlariga tushib qolishadi,qon bosimlarini o'zgarib turadi.Bosh aylanishi oyoq-qo'llarini sovuqotishi,bezgak tutishi, tanani qizib ketishi va tomir urishini gox tezlashib,goxo sekinlashib qolishi kuzatiladi.

Davolash: davolashni asosiy yo'nalishi vegetativ buzilishni sababini aniqlash,so'ngra dori moddalarin (vitaminlar,biostmulyatorlar),fiziolterapevtik muolijalar (refleksterapiya,manualterapiya va maxsus gimnastikalar) tavsiya qilishdan iborat.

6-xafaqon kasalligi-uzoq vaqt qon bosimini yuqori bo'lishi, mayda arteriyalarni jaroxatlab qo'yadi,shuning uchun xam bemorlarda quloqda tomir urishiga o'xshasha shovqinlar bezovta qiladi. Bundan tashqari ular bosh aylanishiga,boshda shovqinga, bosh aylanish muvozanatni buzilishi bilan

birga davom etadi.Qon bosimi yuqoriga ko'trilib turadi va eshitishni pasayishi xam paydo bo'ladi.

Davolash: qon bosimini mehyoriga keltirishga qaratilgan va asab tizimini tinchlantiruvchi dorilar tavsiya qilinadi.

7-ateroskleroz kasalligi,qon tomirlarini torayib qolish xisobiga, ichki quloqni qon bilan tahminlanish jarayoni buziladi,qon aylanishi susayadi.

Bemorlar bosh aylanishi,boshda shovqinga,tez charchash va ishtaxani buzilishga shikoyat qiladi.Qon bosimi tez-tez o'zgarib turadi,eshtuv pasayadi.

Davolash : asosiy yo'nalishni aterosklerozni bartaraf qilishga qaratiladi.Bundan tashqari vitaminlar,biostimulyatorlar tavsiya qilinadi.

8-yurak qon-tomir kasalliklari va aritmiya-yurakni surunkali kasalliklari,klapanlarini yetimovchiligi kasalligida,bosh miyaga qon yetarli miqdorda yetkazib bermaydi,shu jumladan ichki quloqda xam qon aylinish jaryoni buziladi.

Bemorlar bosh aylanishiga,eshitishni pastligiga jismoniy zo'riqishda bu xolatlar kuchayadi.Bemorlar tez charchaydi,sust,lanj,tez xansirab qoladi,sovuq ter qoplaydi,oyoq va qo'llar sovuq bo'ladi.

Daolash choralari yurak qon-tomir tizimini faoliyatini tiklashga qaratilgan choralarni ko'rish zarur.

Quloqdagi shovqinlar xaqida so'z yuritilganda ularni obhektiv va subhektiv turlarga aloxida ehtibor qaratilishi zarur.

Subhektiv shovqinlarni kelib chiqishi va ularni o'ziga xosligi xaqida yuqorida yetarli darajada baxo berildi.

Obhektiv shovqinlar shunday xususiyatga ega,bunda nafaqat bemor,xatto atrofdagi tekshirish o'tkazayotgan shaxs xam bemordagi shovqinni eshitadi.

Obhektiv shovqinlarni kelib chiqish sabablari:

-neyromushak-o'rta quloq va kichik til mushaklarini qisqarishi,eshituv nayini doimiy ochiq bo'lishidir.

-mushak-bo'g'in sabab-chakka va pastki jag' bo'g'imlari soxasida patologik o'zgarishlar tufayli

-qon-tomirlar sababli-arteriovenoz tutashlik (shunt),o'rta quloq o'smasi,arteriyalarni qisilishi (stenoz),vena tomirlardagi shovqinlar,yurak yetishmochiligi (porok),kon tomirlarini anomalik joylashuvi.

Quloqlardagi shovqinlarni kelib chiqishiga qarab, davolash tizimiga quydagi tadbirlarni kiritilishi shart.

-infektsiyaga qarshi davolash tadbirlari
-yallig'lanishga qarshi tadbirlar
-dezintoksikatsiya qiluvchi davolar
-giposensiblizatsiya va degidratatsiya qiluvchi davolar
-qon bosimini mo'tadil qiluvchi davolar
-mikrotsirkuyatsiyani yaxshilovchi davolar
-quloq tizimidagi xolinergig tizimga tahsir etuvchi davolar
-quloqdagi xujayralararo metabolizmni kuchaytiruvchi dorilar
- antigioksantlar nikotinat va adipat magniya

Dori moddalaridan tashqari davolash-sog'lomlashtirish chora-tadbirlari,turli massajlar,akupunkturalar o'tkaziladi.

Quloqda shovqin bilan azoblanayotgan bemorlarda davolash ishlari doimo,reja asosida olib borilishi shart va eshitish qobilyatini nazoratga olish kerak.

Mavzuga oid test savollari va vaziyat masalalari

1. Tashqi otitda bemor shikoyati nimadan iborat;
   x a) og'iz ochilganda, chaynash vaqtida og'riq kuchayadi.
   b) bosh egilganda og'riqni kuchayadi.
   v) quloq ichida og'riq kuchayadi.
   g) tashqi eshituv yo'lini kirish qismiga bosilganda og'riq kuchayadi.
   d) quloqda og'riq bezovta qilmaydi.
2. Yiringli labirintitda koxlyar retseptorlarida o'zgarish kuzatiladimi?
   xA)xa.
   B) yo'q.
   V) ayrim xollarda.
   G) istima ko'tarilganda.
   D) nistagm kuzaltilganda.
3. Antrotomiyada qaysi soxa ochiladi?
   A) sigmasimon sinus.
   xB) antrum.
   V) so'rg'ichsimon o'simta.
   G) eshitish nayi.
   D) yuz nervni yo'li.

4. O'tkir otitning birinchi davrida nog'ora pardaning rangi qanday o'zgaradi?
   A) ko'k rangda bo'ladi
   B) yaltirok kulrang
   V) pushti rang
   xG) to'q qizil
   D) o'zgarmaydi.

5. O'tkir o'rta otitda otoskopiyada aniqlangan pulg'satsiya refleksi qanday tushuntiriladi?
   A) yiring antrum orqali chiqqanligi uchun.
   B) yiring nog'ora bo'shlig'idan pardaning kichik teshigi orqali oqqanligi uchun
   V) nog'ora pardaning katta teshigi orqali oqanligi uchun
   G) eshituv nayi berkilib qolganligi uchun
   xD) qon tomirlarini urishiga monand bo'lib yiring oqishi xisobiga.

6. O'tkir o'rta otitning rivojlanishiga qanday kasalliklar sabab bo'ladi?
xA) adenoidlar
B) kekirdakni yallig'lanishi
V) surunkali zotiljamni qaytalanishi
G) qizilo'ngachni yallig'lanishi
D) burun va burun oldi bo'shliqlarini yallig'lanishi

7. Meningizmga xos belgilar rivojlanishiga sabab?
A) bosh miyani chakka soxasida abstsessni paydo bo'lishi
B) markaziy nerv tizimida o'sma o'sishi
xV) miya qobiqlarining intoktsikatsiya natijasida tahsirlanishi
G) meningokokli meninigit natijasida

8. O'tkir o'rta otitni davolashda rejaga birinchi navbatda nimalarni kiritish kerak?
A) jismoniy mashqlar
xB) eshitish nayini faoliyatini yaxshilash
V) qon oqishini to'xtatuvchi dorilar tavsiya qilish
G) quloqqa spirtli tomchilar tomizish
D) burunga qon tomir toraytiruvchi tomchilar tomizish

9. Mastoiditni asorati
xA) superiostal abstsess
B) yumshoq tanglay falaji
V) 111 shoxli nerv nevralgiyasi
G) leykoz
D) ko'zni uzoqlashtiruvchi nervni falaji

10. Antrit nima?
A) chakka suyaklari qobig'ini yallig'lanishi
xB) so'rg'ichsimon o'simta g'orining yallig'lanishi
V) eshitish suyakchalari yallig'lanishi
G) yuz nervi kanalining yallig'lanishi

11. O'tkir otitning birinchi davrida otoskopik ko'rinish
A) nog'ora pardani belgilari o'zgarmagan
B) nog'ora parda kulrang-yaltiroq, yorug'qik refleksi saqlangan
xV) nog'ora pardani tomirlari radial qizargan.
G) nog'ora parda kulrang, markaziy teshik mavjud
D) nog'ora pardaning tanish belgilari to'liq ko'rinmaydi

12. Yallig'langan quloqda og'riqning bo'lishiga sabab?
A) eshitish suyakchalarini yallig'lanishi
B) nog'ora pardada teshik bo'lishi
V) qon aylanishining buzilishi
G) tana xaroratining ko'tarilishi

D) nog'ora bo'shlig'ida bosimini ortishi

13. Quloq chipqonida og'riq qaerda bo'ladi?
    A) so'rg'ichsimon o'simta atrofida
    xB) quloq suprasining yopishgan soxasida
    V) ensa qismida
    G) tishlarda
    D) ko'zda

14. Tashqi otitda otoskopik ko'rinish
    A) tashqi eshitish yo'li keng, nog'ora parda pushti rangda
    xB) tashqi eshitish yo'li yallig'langan, toraygan
    V) tashqi eshitish yo'lida quloq chirki bilan to'lgan
    G) tashqi eshitish yo'li o'zgarmagan

15. Eshituv nervining nevritida asosan qaysi kamertondan foydalaniladi?
    xA) S2048
    B) S 158
    V) S512
    G) S 254
    D) S1024

16. Koxlyar nevritni qaysi kasalliklar bilan qiyosiy taqqoslash mumkin?
    xA) Meng'er kasalligi
    B) Mezotimponit, epitimponit
    V) Otoskleroz
    G) Labirintit

17. Koxlyar nevritni davolash uchun qanday dorilardan foydalaniladi?
    A) Brom, dimedrol, promedol, xloritin
    B) Appilak, ATF, dibazol.
    V) Kamfora, morfin
    G) Ferrumlek
    xD) Nikotin kislota, Betaserk, V gruppadagi vitaminlar

18. Koxlyar nevritni rivojlanishi uchun qaysi turdagi jaroxatni axamiyati bor.
    A) Kompretsiya, kontuziya
    B) Teri ostiga qon quyilishi
    xG) Barotravma, mexanotravma.
    G) Elektrotravma
    D) Aralash jaroxatlar

19. Qanday kasalliklardan so'ng eshituv nervining qaytmas nevriti rivojlanadi?
    xA) Epidemik tserebrospinal meningit
    B) Epidemik gepatit
    V) Miyacha abtsessi
    G) Quloq chipqoni
    D) SPID.

20. Qanday xollarda koxlyar nervit qisqa davrda boshlanadi?
    xB) O'tkir zaxarlanishda
    V) ATF, appilak qabul qilganda

G) Jaroxatda
D) Yuz nervi falajida

21. Koxlyar nervitda tovush o'tkazuvchi, tovush qabul qiluvchi appratlardan qaysi biri buziladi?
A) Tovush o'tkazuvchi qismi
xB) Tovush qabul qiluvchi qismi
V) Umuman o'zgarmaydi
G) O'rta quloqda suyakchalarni faoliyati buziladi

22. Yiringli labirintitni natijasi
xA) Yallig'lanishni natijasida, ichki quloqni faoliyati buzilishi
B) Xech kanday asorat bermasdan to'liq sog'ayib ketish
V) Muvozanatni buzilishi
G) Yuz nerv falaji.

23. Kuyidagi belgilarni kaysi biri tashki eshituv yulida yod jism kirganida kuzatiladi?
xTashqi eshituv yo'lida yiring,
Eshitish pasayishi.
Qulokda shovqin.
Autofoniya.

24.Quloq suprasi lat yegandan keyin qanday asorat kuzatiladi?
xOtogemotoma,
O'rta quloq yallig'lanishi.
Sepsisi.
CHandiqlanish.

25. Quloq suprasini qaysi yuzasi o'smaga kasalligiga beriluvchan?
xOrka yuzasi
Oldingi yuzasi.
Yonbosh yuzasi.
Medial yuzasi.

26.Quloq chipqonida og'riq kaerda bo'ladi?
xQuloq suprasining yopishgan soxasida,
Surg'ichsimon o'simta atrofida.
Ensa qismida.
Tishlarda.

27 Qaysi kasallik ko'roq labirintit bilan asoratlanadi?
xEpitimpanit,
Mezotimpanit.
O'tkir otit.
Tubootit.

28. Nog'ora parda shikastlanishiga sabablar?
CHakka suyagini lat yeyishi
Atmosfera bosimini birdaniga o'zgarishi.
Termik kuyish.
xAkustik va vibrotravma.

29. Miningizmga xos belgilar rivojlanishiga sabab?
xMiya qobiqlarining tahsirlanishi,
Markaziy nerv tizimini o'smasi.
Bosh miya chakka soxasida abstsess.
Araxnoidit.

30. Miningitda orqa miya suyuqligida oqsilni miqdori o'zgarishi kanday xolda?
xOrtgan
Oqsil bo'lmaydi.
Pasaygan
O'zgarmagan.

31. Otogeng miningitda orqa miya suyuqligida limfotsitlar miqdori.
x1 mm3-10000 va undan ortiq
1 mm3 –100 va undan ortiq.
1 mm3-1000 va undan ortiq.
1 mm3-10 ta.

32.Qaysi yallig'lanishda otoskopiyada nog'ora pardani taranglashgan qismida teshik ko'rinadi.
Tubootitda,
Epitimpanit.
xMezotimpanit.
Tashki otit.

33. Tashqi otitda bemor shikoyati nimadan iborat;
xog'iz ochilganda, chaynash vaqtida og'riq kuchayishi,
bosh egilganda og'riqni kuchayishi.
quloq ichida og'riq kuchayishi.
ertalab og'riq paydo bo'lishi.

34. Tashqi otitda otoskopik ko'rinish
Tashqi eshitish yo'lida qulo chirki bor
xTashqi eshitish yo'li yallig'langan, toraygan, yiring bilan to'lgan.
Tashqi eshtish yo'li keng,nog'ora parda pushti rangda.
Tashqi eshitish yo'lida ekzostaz.

35. Tashqi eshituv yo'lida kanday xavfli o'smalar uchraydi?
xMelanoma, rak

Angioma.
fibroma.
Fibroma.

36. Tashqi eshituv yo'lida qanday xavfsiz o'smalar uchraydi.
xAngioma, ostioma, papilloma,
Adenokartsinrma.
Melonoma rak
Sarkoma.

MAVZU BO'YICHA VAZIYaT MASALALARI

1. 32 yoshli bemor LOR bo'limiga ikkala qulog'idan birdaniga eshitishi pasayishiga shikoyat qilib keldi. Anamnezidan: daryoda cho'milish vaqtida 2 la qulog'iga suv kirgan, shundan so'ng eshitishi pasaygan. Tashxis qo'ying va davolang.

2. 27 yoshli bemor, o'ng qulog'ida eshitish pastligiga, bosh xolatini o'zgartirganda noxush sezgini kuchayishiga, shovqinga shikoyat qilib kelidi. Otoskopiyada: o'ng quloq tashqi eshituv yo'lida ajralma yo'q, nog'ora parda taranglashgan, yorug'lik konusi aniqlanmadi, bolg'acha dastasi bo'ylab qon-tomirlar surati kuchaygan, nog'ora parda orqali nog'ora bo'shlig'idagi gorizontal satxga ega suyuqlik aniklanmoqda. Boshni g'olati o'zratirilganda nog'ora bo'shlig'idagi suyuqlik satxi xam o'zgarmoqda. Tashxis qo'ying va davolang.

3. 14 yoshli bemor chap qulog'iagi qattiq og'riqqa, eshitishni pastligiga, bosh og'rishiga shikoyat qilib keli. Kechqurun og'rig'i biroz kamaygan. Obhektiv: quloq suprasi va so'rg'ichsimon o'simta o'zgarishsiz, tashqi eshituv yo'li keng, toza, nog'ora parda qizargan, elementlari aniqlanmayapti. Tashxis qo'ying va davolang.

4. 36 yoshli bemor LOR bo'limiga, o'ng quloqda sanchuvchi xarakterdagi og'rishga, og'riq chakka soxalariga tarqalishiga, yiring oqishi va eshitish pastligiga shikoyat qilib keldi. Quloqda og'riq sekin asta kuchayib, uyqusizlik keltirib chiqargan, so'ngra yiring paydo bo'lgan. Obhektiv tashqi eshituv yo'li tog'ay qismi terisi keskin infilg'tratsiyalangan. Tashxis va davo.

5. 12 yoshli bola ikkala qulog'ida eshitishni pastligiga shikoyat qilib keldi. Oxirgi paytlara darsda birinchi qatordagi partada o'tirmoqa, avvvallari esa darsda oxirgi qatordagi partaa o'tirar edi, darsda o'qituvchini gaplarini tushunmasligi, gapirayotgan odamni og'ziga qarab gap tushunishi sezilgan. Buni oqibatida bemorda injiqlik, urushqoqlik xarakteri namoyon bo'lmoqda. Obhektiv: Otoskopiyada – nog'ora pardalar o'zgarishsiz. Tashxis qo'ying va davolang.

6. Bemor V. 1926 yilda tug'ilgan ikkala qulokda eshitishni pastligiga, shovqinga shikoyat qilib keldi. Anamnezidan: bemor o'zini yoshlikdan kasal deb hisoblaydi. Vaqti-vaqti bilan quloqlarda og'riq, yiringli ajralma paydo bo'lgan, tana

xarorati ko'tarilar edi. Bir necha marotaba statsionar ravishda davolangan. Umumiy ahvoli yaxshilanganda, yiring oqishi to'xtaganda bemorga uyga javob berilar edi. Oxirgi 7-8 yil mobaynida quloqlarda og'riq yo'q edi va yiring oqmasdi, lekin eshitishi ancha pasaygan. Obhektiv tashqi eshituv yo'llari keng xoli, nog'ora pardalar ichkariga tortilgan. O'ng quloqda nog'ora parda promontorium bilan yopishib qolgan, chandiq va petrifikat mavjud. Tashxis qo'ying va davolang.

7. Bemor Katya, 12 yosh. Eshitish pasayishiga, bahzida ikkala qulog'ida shovqin paydo bo'lishiga shikoyat kilib keldi. Eshitish pasayishini 2 yildan beri kuzatilmokda, buni streptomitsin qabul qilishi bilan va o'tkazgan tuberkulez kasalligi bilan bog'layapti. Obhektiv: tashqi eshituv yo'llari keng, nog'ora pardalar o'zgarishsiz. Tashxis kuying? Davolash usulini aniqlang?

8. Bemor J. 11 yosh, o'ng quloqda eshitish pasayishiga shikoyat qilib keldi. Anamnezdan: 3 yil oldin og'ir shakldagi skarlatina bilan kasal bo'lgan. Eshitish pasayishi qachondan beri boshlanganligini aniq bilmayapti. Oxirgi paytda boshqalar gapirayotganda ularni chap kulok bilan eshitishiga ehtibor beradigan buldi. Obhektiv: LOR ahzolar uzgarishsiz. Nog'ora pardalar o'zgarishsiz, belgilari anik. Tashxis kuying? Davolash usulini toping?

9. Bemor Lena 27 yosh. Ikkala qulog'ida eshitish pastligiga shovkinga, chap quloqda eshitish pastligi ko'proq. Anamnezdan: Eshitish pastligi sekin-asta boshlandi, keyinchalik shovkin paydo bo'ldi. Bu xolat xomilador vaqtida boshlandi va go'dak tug'ilgandan so'ng kuchayib ketdi. Bemor so'ziga qarab: trolleybusda, avtobusda yurganda eshitish yaxshilanyapti, va shu xolat ko'p odamlar shovqin bilan gapirganda yaxshi eshita boshlayapti. Obhektiv tashqki eshitv yo'llari keng. Nog'ora pardalar yupqalashgan, belgilari aniq. Tashxis qo'ying va davolang?

10. Erkak 43 yosh: quloklarda eshitish pasayishiga shikoyat qilib keldi. Bu xolatni dushda cho'milgandan so'ng paydo bo'lgan. Tashxis qo'ying? Davolang?

11. Bemor 40 yosh: yoshlikdan o'ng kuloqdan yiring oqishiga, eshitish pasayishiga, bosh aylanishiga shikoyat qilib keldi. Otoskopiyada nog'ora pardaning oldingi tepa qismida teshik aniqlandi, tashqi eshituv yo'lida xidli yiring mavjud. Tashxis kuying? Davolash usulini aniklang?

12. Bemor 24 yosh o'ng qulog'idagi qichishishi, eshitish pasayishiga, yiringli qoramtir rangli ajralma kelishiga shikoyat qilib keldi. Otoskopiyada tashqi eshituv yo'lining terisi shishgan, kul rangli qasmoq mavjud qasmoqlarni kiyinchiliksiz olib tashlangandan so'ng qizargan teri ko'rinmokda. Tashxis qo'ying, davolash usulini aniklang.

13. Bemor 30 yosh, ovkat chaynaganda ung kulogida kattik ogrik borligiga shikoyat kilib keldi. Otoskopiyada: tashki eshituv yulining terisi oysimon shishgan, kizargan. Tashxis kuying va davolang?

14. Bemor 20 yosh: o'ng quloqdagi kattiq og'riqqa ko'p yiring okishiga, eshitish pasayishiga so'rg'ichsimon o'simta soxasidagi og'riqga shikoyat qilib keldi. Otoskopiyada: tashqi eshituv yo'lida orqangi tepa devori osilib turgan, quloq suprasi oldinga surilgan, so'rg'ichsimon o'simta soxasi shishgan, qizargan, ushlab ko'rilganda og'riqli. Tashxiso'kuying, qo'shimcha tashxis usullarni va davolashni aniqlang.

15. Bemor bitta quloq ichida qattiq og'riq paydo bo'lishiga shikoyat qilib keldi. LOR ahzolar o'zgarishsiz. 8-chi oziq tishida karies aniqlandi. Quloqdagi og'rikni tushuntiring, davolang.

16. Bemorda Tashxis: surunkali yiringli o'rta otit, oxirgi paytda tilning 2/3 qismi tahm sezmayapti. Bu axvol qachon bo'ladi, tashxis; aniqlang. Bu kasallikda qanday boshka o'zgarishlar bor?

17. Bemorda tashxis: surunkali yiringli epitimpanit. Oxirgi paytida yuz nervning parezi (xamma 3 ta shoxda) lagoftalg'm, ko'z yoshi oqishi mavjud bo'ldi. Tham sezish o'zgarmadi. Yuz nerv qaysi qismi yalliglangan. Davolash usulini aniqlang?

18. Bemor 32 yosh chap qulog'idagi yoshlikdan beri yiring oqishiga shikoyat qilib keldi. Oxirgi paytda qatiqk og'riq paydo bo'ldi, yiring oqishi kuchaydi, qattiq bosh og'rishi, qayt qilish, ko'ngil aynishi paydo bo'ldi. Otoskopiyada: tashqi eshituv yo'lida xidli yiring, polip, granulyatsiya aniqklandi. Tashxis qo'ying, asoratni aniqlang?

BURUN KASALLIKLARI

BURUN, BURUN YoNDOSH BO'SHLIQLARINING KLINIK ANATOMIYaSI.

Burun yuqori nafas yo'llarining boshlang'ich qismi xisoblanadi,uni faoliyati nafaqat nafas olish va xid bilishdan iborat,balkim insonni yuz tuzilishini shakillantirishda xam muxim o'rinni egallaydi. Burunni shaklini o'zgarishi yuz tuzilishini keskin o'zgarishiga xam olib keladi. Tashqi burunni shaklini o'zgarishi insonlalarda nafaqat jismoniy,estetik xatto ruxiy yetishmovchiliklarga xam olib keladi. Tashqi burunni shakli insonlarni qaysi irqqa xosligini xam belgilaydi,masalan xozirgi vaqtda slavyan irqiga,mongoloid irqiga va negroid irqlariga xos burun tuzilishlari tafovut qilinadi.

Burun tuzilishi bo'yicha tashqi burun, burun bo'shlig'idan va burun yondosh bo'shliklaridan iborat.

Tashqi burun anatomiyasi

Noto'g'ri shakldagi uch qirrali piramidaga o'xshaydi va asosan suyak, tog'ay va yumshoq to'qimalardan tashkil topgan.Tashqi burunni asosi, qirrasi,uchi,ikki yon tomonlari tafovut qilinadi. Uni shakillantirishda quydagi suyaklar ishtirok qiladi: Bir juft **burun suyaklari,**bu suyaklar yuqori qismi bilan **peshona suyagini burun o'simtasiga** tutashadi, burun suyaklariga ikki yon (lateral) tomondan tashqi burunni shakillantirishda ishtirok etuvchi eng katta suyak bo'lgan **yuqori jag' suyagini peshona** o'simtasi birlashadi.

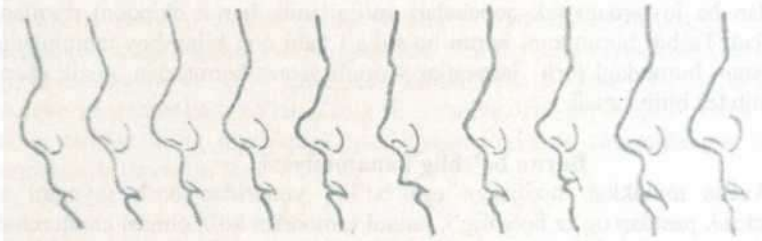

Расм 48. Ташқи бурунни турли ёшдаги шакиллари.
1.Чақалоқларда. 2.2 ёшда. 3. 5 ёшда. 4. 6 ёшда. 5. 10 ёшда. 6. 12 ёшда. 7. 14 ёшда. 8. 16 ёшда. 9. 18 ёшда. 10. 25 ва ундан юқори ёшда.

u suyaklardan tashqari tashqi burunni tashkil qilishda qisman ko'z yoshi va g'alvirsimon suyaklar xam ishtirok etishadi. Tashqi burunni oldingi pastki qismi tog'ay va fibroz to'qimalardan tashkil topganligi uchun xam ancha xarakatchandir ('ars mobilis se'ti nasi). Bu qismini tashkil qilishda bir nechta tog'aylar

ishtirok etadi: Bulardan asosiylardan **uchburchaksimon (lateral)** tog'ay, **katta** va **kichik qanot** tog'aylar va mayda qo'shimcha tog'aylardir.

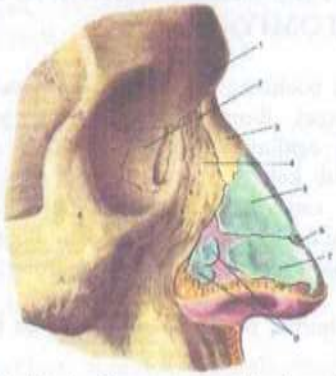

Rasm 39. Tashqi burun suyaklari va tog'aylarin joylashuvi (yon tomonidan ko'rinishi)

1- peshona suyagi, 2-ko'z yoshi suyagi, 3-burun suyagi, 4-yuqori jag' suyagini burun o'simtasi, 5-uchburchaksimon tog'ay, 6-kichik qanot tog'ayi, 7-katta qanot tog'ayi, 8-qo'shimcha tog'ay.

Tashqi burunni suyak va tog'aylari o'zaro qo'shuvchi to'qimalar orqali bir-biri bilan birlashadi. Tashqi burun teri bilan qoplangan bo'lib, bu teri 0,5 sm. xajmda burun bo'shlig'iga davom etib kiradi, shuning uchun xam burunni kirish qismida ko'p miqdorda tuklar o'sadi. Burunni daxliz qismida tuklarni o'sishi bir tomondan xavo oqimi bilan kirayotgan turli chang va g'uborlarini ushlab qolsa, ikkinchi tomondan bu joylardagi tuk qopchalari yallig'lanib, burun chipqoni rivojlanishiga olib keladi.Tashqi burun xam burun bo'shlig'i kabi qon bilan boy tahminlanganligi uchun xam, burundagi turli jaroxatlar yiringli asorat bermasdan, nozik chandiqlar xosil qilib tez bitib ketadi.

Burun bo'shlig'i anatomiyasi

Ancha murakkab tuzilishga ega bo'lib, yuqoridan bosh suyagini oldingi chuqurchasi, pastdan og'iz bo'shlig'i, lateral tomondan ko'z olmasi chuqurchalari va yuqori jag' suyaklari bilan o'ralgan bo'ladi. Oldi tomonidan burun teshiklari orqali tashqi muxit bilan tutashadi va orqa tomondan esa xoanalar orqali burun - xalqum bilan bog'langan. Burun bo'shlig'ini to'rta, tashqi (lateral), ichki (medial), yuqori va pastki devorlari mavjud. Yosh bolalarda burun bo'shlig'i kalta va pastroq bo'ladi.SHilliq qavatlari nozik,qon tomirlari yaxshi rivojlanmagan. Medial devori xam pastroq va qalin tuzilishga ega.

Burun bo'shlig'ini yuqori devori (tomi): Tashkil qilishda burun suyaklari, yuqori jag suyagini peshona o'simtasi, galvirsimon suyak va dimog' (soshnik)

suyaklari ishtirok etadi. Yuqori devorni asosini g'alvirsimon suyakni qog'ozsimon plastinkasi (lamina cribrosa) tashkil qiladi, bu suyakda 20-30 ta teshiklar mavjud bo'lib, bu teshikchalar orqali bosh miyadan vena qon tomirlari, nerv tolalari chiqadi va xid bilish tolalari va arterial qon tomirlari bosh miyaga o'tadi. Burun bo'shlig'ini yuqori devorini bunday tuzilishini, burunda o'tkazilayotgan turli muolijalarda va jarroxlikda (bosh miyaga turli infektsiyani tushishi xafini olish) albatta xisobga olish zarur. Bundan tashqari bu joylarda bosh miyani subaraxnoidal bo'shligi bilan tutashgan perenevral limfatik bo'shliklar mavjud, ayrim xollarda (turli jaroxatlar,burun va yuz soxasidagi yiringli jarayonlarda) bu joylardan infektsiya bosh miyaga o'tib yiringli meningitga olib kelishi mumkin.

Burun bo'shlig'ini oldingi devori yuqori jag' suyagini noksimon teshigi satxida bo'lib,uni shakillantirishda burun suyaklarini pastki qismi va yuqori jag' suyagini peshona o'simtalari ishtirok etadi. Oldingi devor burun teshiklari soxasiga to'g'ri keladi.

Burun bo'shlig'ini orqa devori bu devor asosan xoanalardan tashkil topgan bo'lib, burun bo'shlig'ini burun-xalqum bilan tutashtiradi.Bundan tashqari bu devorini tashkil etishda qisman asosiy suyakni tanasi xam ishtirok etadi.

Burun bo'shlig'ining tubi oldingi bo'limda yuqori jag' suyagining tanglay o'siqlaridan ('rocessus 'alatinus maxllae), orqa qismi esa tanglay suyaklarining ko'ndalang payraxalaridan (lamina horizontalis ossis 'alatini) tashkil topgan. Pastki devorini oldingi qismida kanal bo'lib bu joydan burun bo'shlig'idan og'iz bo'shlig'iga, burun-tanglay (n. naso'alatinus) nervi o'tadi.

Burun bo'shlig'ini ichki (medial devori). Burun bo'shlig'ini teng ikkiga chap va o'ng bo'shliqlarga bo'luvchi o'rta devori xisoblanadi. Medial devor suyak va tog'ay qisimlardan iboratdir. Devorni suyak qismi orqa va yuqori tomondan galvirsimon suyakni ko'ndalang o'simtasi (lamina 'er'endicularis ossis etmoidalis), pastdan yuqori jag' suyagini tanglay do'mbog'i va dimog' (vomer) suyagidan tashkil topgan, medial devorini oldingi pastki qismini to'rtburchaksimon tog'ay (cartilago quadrangularis) tashkil qiladi, shuning uchun xam devorni suyak qismi xarakatsiz, oldingi fibroz-tog'ay va teri qismi esa xarakatchan bo'ladi. Burun bo'shlig'ini medial devori kamdan-kam xollarda to'g'ri, o'rta chizikda bo'ladi,ko'pincha devorni u yoki bu tarafga to'liq qiyshiqligi, yoki ayrim joylarida chegaralangan bo'rtma, dumboqchalarda iborat bo'ladi.

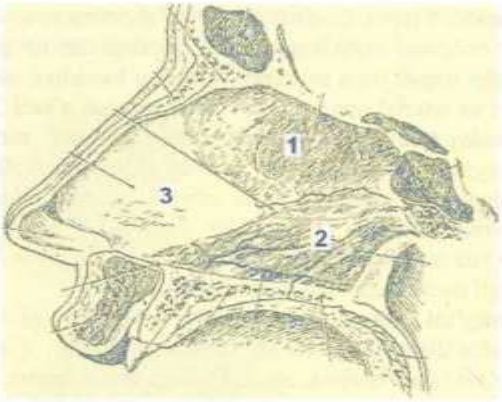

Rasm 39. Burun bo'shlig'ining medial devori
1- Galvirsimon suyakning ko'ndalang plastinkasi; 2- dimog' suyagi;
3- to'rtburchaksimon tog'ay

Burun bo'shlig'ini tashqi yoki lateral devori ancha murakkab tuzilishga ega bo'lib, bir vaqtni o'zida yuqori jag' suyagini medial devori xam xisoblanadi. Bu devorda uchta burun chig'anoqlari (concha nasalis inferior, media et su'erior) mavjud. Bular pastki, o'rta va yuqori chig'anoqlar xisoblanib, pastki burun chig'anog'i o'zini mustaqil suyagiga (os turbinalis) ega qolganlarini esa g'alvirsimon suyakni dublikatursi xosil qiladi.

Xar ikkala burun bo'shlig'iga to'rtadan burun yondosh bo'shliqlari va bitadan ko'z yoshi yo'llari ochiladi.

Burun bo'shlig'ini medial devori bilan burun chig'anoqlari orasini umumiy burun yo'li deb yuritiladi va bu yo'ldan, kirayotgan xavoni asosiy oqimi o'tadi.. Tashqi yoki lateral devorda joylashgan uchta burun chig'anoqlarini ostida uchta: pastki, o'rta va yuqori burun yo'llari mavjud va bu yo'llarga tegishli burun yondosh bo'shliqlari ochiladi. Orqa tomondan bu yo'llar burun-xalqumga tutashadi.

Pastki burun yo'li - yuqoridan pastki burun chig'anog'i, pastdan esa burun tubi bilan chegaralanadi. Pastki burun yo'lini oldingi uchdan bir qismida burun-ko'z yoshi kanalani teshigi majud,ayrim xollarda burun chig'anog'ini gipertrofiyasida shu yo'l berkilib qolishi xisobiga ko'z yoshi kanalini yallig'lanishi (dakriotsistit) kuzatiladi. Yuqori jag' suyagi bo'shlig'ini (Gaymor bo'shlig'i) puktsiyasi xam pastki burun yo'lidan, yahniy pastki burun chig'anog'ini oldingi qismidan 2 sm ichkarida amalga oshiriladi.

O'rta burun yo'li - pastki va o'rta burun chig'anoqlarini orasida joylashgan. Bu yo'lni oldingi qismida yarimoysimon teshik (hiatus semilunaris) bo'lib bu joyga peshona suyagi bo'shlig'i ochiladi. SHu teshikni orqaroq qismiga esa g'alvirsimon suyakni oldingi va o'rta katakchalari ochiladi. Bu joydan yana xam orqada yuqori jag' suyagi bo'shlig'i ochiladi. O'rta burun chig'anog'ini oldingi qismida dumboqcha

(aqqer nasi) bo'lib, bu joy peshona suyagi bo'shlig'ida o'tkazilayotgan jarroxlikda mo'ljal xisoblanadi. O'rta burun yo'lni lateral devori faqat suyakdan emas,balkim yuqori qismi shilliq qavatdan xam iborat.

Yuqori burun yo'li - yuqori va o'rta burun chig'anoqlari orasida joylashgan va bu yo'lga g'alvirsimon suyakni orqa katakchalari va asosiy suyak bo'shlig'i ochiladi. Odatdagi rinoskopiyada yuqori burun yo'li va chig'anog'ini ko'rib bo'lmaydi.

Morfologik tuzilishi va bajarayotgan vazifasiga binoan burun bo'shlig'i ikkita qismga bo'linadi. Birinchisi nafas olish qismi (reqio res'iratoria) va ikkinchisi xid bilish qismi (reqio olfaktoria).

Nafas olish qismi pastdan burun tubidan boshlanib, yuqoridan o'rta burun chig'anog'ini o'rtasi va medial devorni shunga monand qismini egallaydi. Nafas olish qismini boshlanishi tashqi burunni teri qoplamasi davom bo'lib,bu teri burun bo'shlig'ini kirish qismini (vestibulum nasi) qamrab oladi, shuning uchun xam bu joylarda tuklar mavjud. Teri qoplamasi asta-sekin yupqalashib shilliq qavatga o'tadi.Nafas olish qismni shilliq qavati xid bilish qismini shilliq qavatiga qaraganda ancha qalin bo'lib, ko'p qatorli tsilindrik xilpillovchi epiteliy bilan qoplangan. SHilliq osti qismi elastik va qo'shuvchi to'qimalardan tuzilgan xususiy qavatdan iborat,bu qavatda ko'p miqdorda shilimshiq ishlab chiqaruvchi bokalsimon bezlar joylashgan. Nafas olish qismini pastki va o'rta burun chig'anoqlari soxasi, kengaygan venoz tomirlardan iborat kavernoz to'qimalardan tashkil topganligi uchun xam shilliq qavatlari ancha qalin bo'ladi. Bu varikoz kengaygan venoz tomirlar turli tashqi tahsirlar (mexanik,termik va kimyoviy) xisobiga tez qon bilan to'lib kengayib yoki tez bo'shab kichrayib turadi, bunga monand shilliq qavatlar xam tez shishib kattalashishi yoki pasayib kichrayishi kuzatiladi.Bunday xolat xisobiga burundan o'tayotgan xavo xarorati doimo bir xilda boshqarilib turiladi.

Xid bilish qismi burun bo'shlig'ini o'rta burun chig'anog'ini o'rtasidan boshlanib to'liq burun bo'shlig'ini yuqori qismni qamrab oladi. Xid bilish qismini shilliq qavati nafas olish shilliq qavatiga nisbatan ancha yupqa va nozik bo'ladi, maxsus tayanch, bazal va xid biluvchi neyrosensor epiteliylar bilan qoplangan. Bu epiteliylar orasida esa ko'p qatorli xilpillovchi epiteliylar ayrim joylarda orolcha shaklida uchraydi. Xid biluvchi epiteliylar kolba shaklida bo'lib, markazida xid biluvchi o'simtasi bor, bu o'simtalar xid bilish iplarini (fila olfactoria) tashkil qiladi. Bu ipchalar g'alvirsimon suyakni teshikchalari orqali kalla ichiga o'tib to'planib, xid bilish dumbog'i (bulbus olfaktorius) xosil qiladi. SHu dumbokchadan xid bilish yo'li (traktus olfactorius) boshlanadi va bosh miyani oldingi xid bilish markazida (triqonum olfactorium) tugallanadi.

Burun bo'shlig'ini asab tolalari xid biluvchi, sezuvchi va vegetativ turlarga bo'linadi. Sezuvchi asab tolasi uchlamchi nervni birinchi va ikkinchi shoxlari xisobidan tashkil topgan.

Burun bo'shlig'idagi fiziologik va patologik xolatlarni faoliyati asosan qanot-tanglay asab tuguni xisobiga boshqariladi. Bu tugun uchlamchi nervni sezuvchi tolasi (n. 'teryqo'alatini), simpatik tola(n. 'etrosus 'rofundus), va yuz nervini tarmog'i xisoblangan (n. 'etrosus major) parasimpatik asab tolasi qo'shilishidan xosil bo'ladi.

Burun bo'shlig'ini shilliq qavatlari juda boy qon tomirlar bilan

tahminlangan. **Asosan tashqi va ichki uyqu arteriyalari xisobidan qon bilan tahminlanadi.** Tashqi uyqu arteriyasidan (a. carotis externa) tashqi va ichki yuqori jag' arteriyalari (a. maxillaris externa et interna) chiqadi.Tashqi yuqori jag' arteriyasidan chiqqan yuqori lab (a. labialis su'erior) arteriyasi burun bo'shlig'ini medial devorini qon bilan tahminlaydi. Ichki yuqori jag' arteriyasidan esa qanotsimon-tanglay tarmog'i (a. s'heno'alatina) chiqadi,bu arteriya burun bo'shlig'iga kirib pastki burun va devor arteriyalarini (a. nasales 'osterioris lateralis et se'ti) beradi va bu arteriyalar burun bo'shlig'ini orqa qismini xamda lateral devorini qon bilan taminlaydi. Ichki uyqu arteriyasidan ko'z arteriyasi (a. o'hthalmica) chiqadi, bu arteriyadan esa oldingi va orqangi galvirsimon arteriyalar (a. ethmoidales anterior et 'osterior) tarmoqlanib, ular burun bo'shlig'ini oldingi va galvirsimon suyak qismini qon bilan tahminlaydi.Arteriyalar burun medial devorini oldingi pastki qismida bir-birlari bilan tutushib qon tomirlar (Kiselg'bax) to'rini xosil qiladi

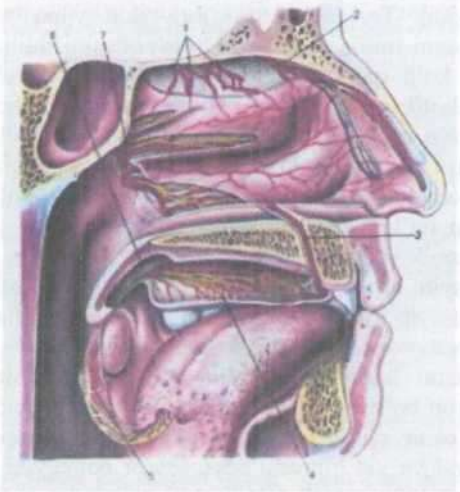

Rasm 40. Burun bo'shlig'ini qon bilan tahminlanishi
1-2-oldingi va orqangi galvirsimon arteriyalar
3-qanotsimon-tanglay arteriyasi ,4-Tanglay qon tomirlari,5-kichik til,6-tanglay arteriyasini chiqish joyi,7-orqa devor arteriyasi

Venoz qonlar arteriyalarni yo'nalishini qaytaradi. Venoz qonlar asosan oldingi yuz va ko'z vena qon tomirlari (v. fasialis anterior v. o'hthalmicae) orqali olib ketiladi. Venoz tomirlar yuz soxasida bir-birlari bilan tutashib to'r xosil qiladi. Bu tomirlar o'z o'rnida bosh miyani yumshoq qobig'lari venoz tomirlari bilan xam tutashadi.Venoz tomirlarni bunday o'ziga xos tuzilishi burundan turli infektsiyalarni bosh miyaga o'tishda axamiyati bor.

Limfa tizimi burunni oldingi qismidan limfa suyuqligi jag' osti limfa tuguniga quyiladi, o'rta va orqa qismdan esa chuqur bo'yin limfa tizimiga qo'shiladi. Xid

bilish qismini limfa tizimi esa xid bilish nerv tolasi qobig'i orqali bosh miya qobig'lari bilan tutashadi. Limfa tizimini bunday o'ziga xos tuzilishini klinikada infektsiyalarni burundan bosh miyaga va aksincha o'tishini xisobga olish zarur.

Burun yondosh bo'shliqlari anatomiyasi

Burun atrofida to'rt juft burun yondosh bo'shliqlari mavjud. Ular yuqori jag', peshona, oldingi, o'rta va orqa g'alvirsimon suyak kataklari, xamda asosiy suyak bo'shliqlar xisoblanib, o'zlarini chiqaruv teshiklari orqali burun bo'shlig'i bilan tutashadi. CHaqaloqlarda yuqorida ko'rsatilgan bo'shliqlardan faqat ikkitasi: yuqori jag' xamda galvirsimon suyak kataklari rivojlangan bo'ladi. Qolganlari esa vaqt o'tgan sari shakllana boshlaydi.

Расм 53.Бурун ёндош бўшлиқларини турли ёшда шакилланиш холати

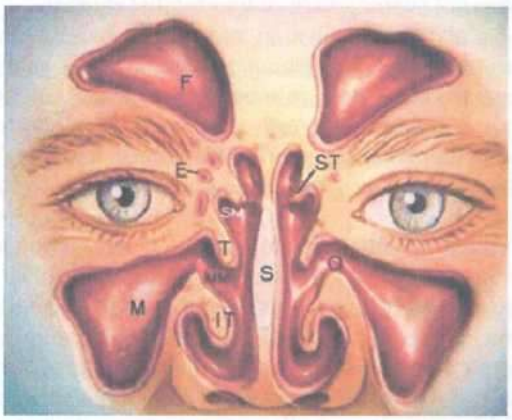

Rasm 56. Burun yondosh bo'shliqlarini topografik joylashuvi

Peshona suyagi bo'shlig'i asosan 3 yoshdan rivojlana boshlaydi, asosiy suyak bo'shlig'ining shakllanishi esa 4-5 yoshlarga to'g'ri keladi va bolani 12-14 yoshida shakllanishi to'la tugallanadi.

Yukori jag' suyagi bo'shlig'i (sinus maxillaris) boshqa bo'shliqlarga nisbatan xajmi jixatidan eng kattasi xisoblanadi,shuning uchun xam yallig'lanish jarayoni nisbatan ko'p kuzatiladi.Yuqori jag' suyagi bo'shlig'i ko'rinishi to'rt qirrali piramidani eslatadi, uning o'rtacha xajmi 10-12 sm^3 ga teng, oltita devoriga ega.

Yuqori jag' suyagining alg'veolyar o'sig'i yuqori jag' suyagi bo'shlig'ini **pastki** devor yoki bo'shliqning tubi xisoblanadi. Tish ildizlari (3-6 oziq tishlar) bahzan bo'shliqqa botib kirgan bo'lib, ayrim xollarda tishlardagi yalliglanish jarayoni bo'shliqqa shu tish ildizlari orqali o'tishi (odontogen gaymorit) mumkin.

Yuqori devori bir vaqtning o'zida ko'z kosasining pastki devori xisoblanadi va boshqa devorlarga nisbatan ancha yupqa bo'ladi. Ayrim xollarda bu devorni tug'ma bitmasligi (digissentsiya) kuzatiladi. Bu devorida ko'z osti yo'li bo'lib, bu joydan ko'z osti asab tolasi va qon tomirlar o'tadi. Bahzan yuqori jag' suyagi bo'shlig'idan yalliglanish jarayoni ko'z oldi to'qimalariga shu devor orkali tarqalishi mumkin.

Ichki yoki medial devori burun bo'shlig'ini tashqi yoki lateral devori xisoblanib, pastki va o'rta burun yo'llari satxiga to'g'ri keladi. Medial devorni pastki qismi qalin suyak devoridan iborat,asta-sekin yuqoriga ko'tarilgan sari bu devor yupqalashadi va o'rta burun chig'anog'i soxasida faqat shilliq qavatdan iborat bo'ladi, shuning uchun xam yuqori jag' suyagi bo'shlig'ini o'rta burun yo'lidan punktsiya qilish ancha oson amalga oshiriladi,ammo bu joydan punktsiya qilish ayrim xollarda ko'z olmasini jaroxatlanishiga olib kelishi mumkin. O'rta burun yo'lida bo'shliqni chiqaruv teshigi joylashgan.

Oldingi, yuz yoki jarroxlik devori xisoblanib bu devorida chuqurcha bo'lib fanda «it o'rasi» (fossae caninae) deb nomlanadi, amaliy jixatdan katta axamiyatga ega, jarroxlik vaqtida yuqori jag' suyagi bo'shlig'iga shu devor orqali kirish qulaydir. Bu chuqurchani tepasidan ko'z osti nervi (n. infraorbitalis) chiqadi.

Orka devor - g'alvirsimon suyakni orqa katakchalari, asosiy suyakning qanotsimon o'siqchalari va jag' suyagining peshona o'sig'i yahniy, yuqori jag' dumbog'i bilan chegaralanadi. Bu do'mbog'ni orqasida qanotsimon-tanglay chuqurchasi joylashgan, chuqurchada esa yuqori jag' nervi (n. maxillaris), qanotsimon-tanglay nerv tuguni (gang. 'terigo'alatinum), ichki jag' arteriyasi (a. maxillaris interna), qanotsimon-tanglay venoz to'ri ('lexus 'terygo'alatinus) joylashgan.

Barcha burun yondosh bo'shliqlari kabi yuqori jag' suyagi bo'shlig'i xam xavo bilan to'lgan bo'lib, uning almashinuvi bo'shliqning chiqaruv teshiklari orqali amalga oshadi. Yuqori jag' suyagi (Gaymor) bo'shlig'ining chiqaruv teshigi satxi ko'z kosasining tagida (o'rta burun yo'lida) bo'lib, bu burun bo'shlig'i tubidan ancha yuqorida joylashgan, odam tik xolatda turganda bo'shliqqa to'plangan ajralmani chiqishi ancha qiyin bo'ladi, bu xolat esa yuqori jag' suyagi bo'shlig'ida yallig'lanish jarayonini tez rivojlanishiga sharoit yaratadi.

Peshona suyagi bo'shlig'i (sinus frontalis) peshona suyagi tanasida joylashgan bo'lib, noto'g'ri shaklga ega. Uning xajmi turli xilda va shakilda bo'lib,bahzan butun peshona suyagini maydonni to'liq qamrab olishi

mumkin,yoki lateral tarafdan ko'z kosasining tashqi burchagigacha, yuqoriga esa ko'z kosasining yuqorgi qirg'og'idan 5-6 sm. tepadagi maydonni egallash mumkin. Ayrim xollarda u bo'shliq kichik kataksimon shaklda yoki umuman tug'ma rivojlanmagan (atreziya) bo'lishi xam mumkin. **Oldingi** devori qovoq usti yoyiga to'g'ri kelib peshona suyagini oldingi plastinkasini tashkil etib, katta qismi qalin va mustaxkamdir. **Orqa** devori asosan yupqa bo'lib, kalla suyagining oldingi chuqriga to'g'ri keladi va miya po'tlog'iga yopishib turadi. Orqa va oldingi devorlari yuqorida bir-biri bilan burchak xosil qilib birlashadi, shuning uchun xam yuqori devori mavjud emas. **Pastki** devori asosan ko'z kosasini va qisman burun bo'shlig'ini yuqori devori xisoblanadi. Pastki devorni ko'z kosasi qismi ancha yupqa shuning uchun xam ayrim xollarda bo'shliq shu joydan punktsiya qilinadi. **O'rtada** bo'shliqni ikkiga bo'lib turuvchi yupqa medial devor bor. Bu devor doimo o'rtada bo'lmasdan u yoki bu tarafga o'tgan xolda xam uchraydi.

Peshona suyagi bo'shlig'ini kalla bo'shlig'i va ko'z kosasi bilan yaqinligi tufayli ayrim xollarda uning yalliglanishida infektsiya bosh miyaga va ko'z kosasiga o'tish xolatlari kuzatiladi. Peshona suyagi bo'shlig'ining chiqaruv teshigi pastki qismida joylashganligi uchun bo'shliqda paydo bo'lgan suyuqlik burun bo'shlig'iga yuqori jag' suyagi bo'shlig'iga nisbatan ancha oson chiqib turadi.

G'alvirsimon suyak bo'shlig'i (sinus ethmoidales). G'alvirsimon suyakni bo'shliqlari bir nechta mayda katakchalaridan (ari uyasiga o'xshasha) tashkil topgan bo'lib, peshona va asosiy suyak bo'shliqlari orasida joylashgan. **Tashqi** devorini ko'z kosasini qog'ozsimon payraxasi tashkil qiladi, **ichki** devori esa burun bo'shlig'ining tashqi devoriga to'g'ri keladi. **Yuqoridan** peshona suyagi bo'shlig'i va qisman bosh miyani oldingi chuqurchasi bilan chegaralanadi. G'alvirsimon suyak kataklari soni o'rta xisobda 8-10ta, xajmi va joylashishi turli variantlarda bo'ladi. Asosiy variantlardan biri g'alvirsimon suyak katakchalari ko'z kosasining medial devorni yuqori, oldingi yoki orqa bo'limlariga qo'shilib ketishi mumkin, bunday xolda ular kalla suyagini oldingi chuquri bilan xar xil masofada chegaralanadi. Joylashishiga qarab g'alvirsimon suyak katakchalari oldingi, o'rta va orqa guruxlarga bo'linadi. Oldingi va o'rta gurux katakchalari o'rta burun yo'liga, orqa guruxlari esa yuqori burun yo'liga ochiladi. G'alvirsimon suyak katakchalari bosh miya chuqurchalariga yaqin joylashganligi uchun xam, burun ichida o'tkazilayotgan jarroxlik muolijalarida bu xolatni xisobga olish kerak, aks xolda jaroxat tufayli infektsiya burun bo'shlig'idan bosh miyaga o'tish mumkin.

Asosiy suyak bo'shlig'i asosiy suyak tanasida joylashgan. Bo'shliqni **yuqori devori** o'rta miya chuqurchasi bilan chegaralanadi va bu devori anatomik-turk egari, ko'z nervi, gipofiz va bosh miyani peshona soxasini bir qismi, xamda xid bilish markazi bilan chegaralanadi. **Yon devori** uyqu ateriyasi va g'ovak vena bilan chegaralanadi. **Bo'shliqni pastki devori** burun va burun xalqum bo'shliqlari bila chegaralanadi. Bo'shliqni kattaligi va shakli turlicha bo'ladi, ayrim xollarda g'alvirsimon suyak katakchalarini orqa guruxlari bilan qo'shilib ketgan xolatda xam uchraydi. Asosiy suyak bo'shlig'ini o'rtasidagi suyak to'sig'i ularni teng

ikki qismga bo'ladi va xar bir bo'shliqni oldingi devorida yuqori burun yo'liga chiqqan o'z teshiklari mavjud.

Bo'shliq devorining yupqaligi va xayotiy zarur ahzolarga yaqin joylashganligi sababli, ko'p xollarda yallig'lanish jaryoni bo'shliqdan qo'shni ahzolarga va miya tez tarqaladi.

Burunning bo'shlig'ini shilliq qavatini tuzilishi.SHilliq qavatlarni tuzilishini o'ziga xosligi va burni faoliyatida muxim o'rin egalaganligi uchun xam uni tuzilishiga aloxida ehtibor qaratiladi.SHilliq qavat suyak va tog'ay usti qavatlariga zich yopishgan bo'ladi, shuning uchun bu joylarda burmalar xosil bo'lmaydi. Burunning yuqori xid bilish qismida va burun yondosh bo'shliqlarida shilliq qavatlar yupqa bo'ladi. O'rta va pastki burun yo'llarida kavernoz to'qimalar xisobiga biroz qalinroq tuzilishga ega. SHilliq qavat nafas olish qismida ko'p qatorli tsilindrik xilpillovchi epiteliy bilan qoplangan, biroq epiteliy qavatlari soni xam, xilpillovchi epiteliylar miqdori xamma joylarda bir xilda tarqalmagan. Burun tubidan boshlanib,pastki burun chig'anog'i va medial devorni shu soxalarida epiteliylar qatorlari va ularni soni yuqori qismlarga qaraganda ancha ko'p va qalinroqdir. Yangi tug'ilgan chaqaloqlarda va kichik yoshdagi bolalarda xilpillovchi epiteliylar shakillanishi xamda ularni xarakati uncha yaxshi rivojlanmagan bo'ladi, shuning uchun xam tao'sh muxitni salbiy tahsiri yoki yengil yallig'lanish jarayoni paydo bo'lishi bilan epiteliylarni xarakati pasyadi va tez va oson falajlanib qoladi. Bu esa kasallikni uzoq va og'iroq kechishiga olib keladi.

Burun shilliq qavati yuzasidagi xilpillovchi epiteliylar tufayli va shilliq qavat yuzasidagi shilimshiq suyuqlik mavjudligi xisobiga boshqa yot jismlar ushlanib qolinadi va qisman epiteliylarni xarakati xisobiga tashqariga chiqarib turiladi. Bu xarakatni doimiyligi burun bo'shlig'idagi RN mikdorini o'zgarishiga bog'lik bo'ladi. Bu mutadillik 7-7,2 RN ga teng, mutadillikni u yoki bu tomonga o'zgarishi bilan epiteliy xarakati xam o'zgaradi. Xilpillovchi epiteliy uzunligi 5- 7 mm gacha bo'ladi, xarakat tezligi esa minutiga 250 atrofidagi tebranishdan iborat. Xilpillovchi epiteliyni xarakati tufayli shilimshiq suyuqliqni xarakati amalga oshadi, uning tezligi minutiga 5-20 mm ga teng, bu xarakat burun bo'shlig'ini xar xil kismlarida turlicha,xarakat tezligi burun bo'shlig'ini orqa qismiga yaqinlashgan sari ortib boradi.

Mikroskopik kesmalarda shilliq qavat mukoz va submukoz yumshoq biriktiruvchi to'qimalardan tashkil topgan, yuqori qismlarida esa shilliq va seroz bezlari mavjud. Ularning mikdori pastki burun chig'anoqlarida ko'p.

Nafas olish qismini shilliq qavati uchun esa muxim bo'lgan xolat bu birikma-g'ovak to'qimani mavjudligidir. G'ovak to'qima yuzaki va chuqur joylashgan qon bilan to'lib turgan bo'shliqlardan iborat bo'lib, epitelial qavatlar orasida keng venasimon to'r shaklida joylashgan. Ushbu bo'shliqlar devorlaridagi mushaklar yassi tuzilishga ega bo'lganligi sababli ular o'z shaklini va xajmini oson xamda tez o'zgartiradi, yahniy mushaklar qisqarganda to'qimalardagi qon siqib chiqariladi yoki mushaklar tonusi bo'shashganda qon bosimining pasayishi tufayli bo'shliq kengaya boshlaydi va yana qon bilan to'ladi. G'ovak bo'shliqlar qon bilan to'lish natijasida, shilliq qavat va chig'anoqlar bir necha marotaba kattalashadi va burun yo'llarini to'sib qo'yadi, natijada burundan xavo o'tishi qiyinlashadi.

BURUN VA BURUN YONDOSH BO'SHLIQLARINI klinik FIZIOLOGIYASI

Burunni inson xayoti uchun muxim bo'lgan faoliyatlari: nafas olish,ximoya,xid bilish,so'zni shakillantirish,mimik,ko'z yoshini o'tkazish va yuzni kosmetik to'ldirishdan iborat.

Burunni nafas olish faoliyati – Inson dunyoga kelgan birinchi soniyalardan boshlab burundan nafas oladi. SHu nafas orqali esa tanani kislorodga bo'lgan talabini to'liq qondiradi.Burundan nafas olish normal nafas xisoblanadi. Bir marotaba olingan nafasda burun orqali 500 kub sm. xavo olinadi va shuncha xavo qaytib chiqariladi. Katta yoshdagi odamlar bir minutda o'rtacha 16-20 marotaba (yangi tug'ilgan chaqaloqlar 43-45 marotaba) nafas oladi va o'rtacha 8-10 litr xavo o'tadi. Jismoniy zo'riqishda,yugurishda ayrim psixologik xolatlarda burundan olingan xavo yetarli bo'lmaganligida nafas aralash xam burundan,xam og'iz orqali amalga oshadi.

Nafasni maqdori,uni yuzaki yoki chuqurligi birinchidan reflektor boshqariladi. Bu boshqarilish ikki tomonlama amalga oshadi - **birinchidan,** o'pkani xarakati kelishi xisobiga, adashgan nervni qo'zg'aladi, undan qo'zg'alish bosh miyani nafas markaziga o'tishi xisobiga nafas olish boshqariladi, **ikkinchidan** esa gumoral, yahniy qondagi SO miqdorin oshib ketishi natijasida nafas markazini qo'zg'alishi orqali boshqariladi.

Burun teshigidan kirgan xavo tepaga yo'nalib, o'rta burun yo'liga o'tadi va xalqumni yuqori qismiga borguncha yoysimon xarakatni tashkil qiladi, bunday yo'nalishda xavo qisman pastki va o'rta burun chig'anog'i, xamda burun bo'shlig'ini medial devorini o'rta qismini qamrab o'tadi.

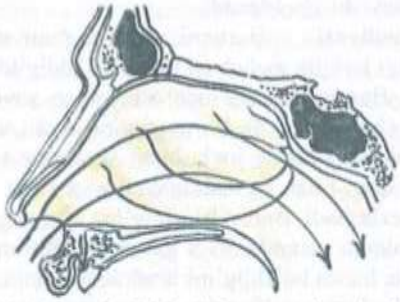

Rasm 11.Burun bo'shlig'ida xavoni yo'nalishi.

Burun shilliq qavati qon bilan boy tahminlanganligi xamda g'ovaksimon to'qima mavjudligi tufayli o'tayotgan xavo oqimi shilliq qavat yuzasiga urilib tez iliydi. Nafas olishda burundan kirayotgan xavo oqimiga burun oldi bo'shlig'idagi iligan va yetarli namlangan xavolar chiqib, burun yo'lidagi xavo oqimiga qo'shiladi,natijada xavo oqimi yana qo'shimcha iliydi va namlanadi. Bu xavo oqimi burundan burun-xalqum orqali pastki nafas yo'liga o'tadi, nafas chiqarishda esa qaytayotgan xavo oqimini bir qismi burun oldi bo'shliqlariga qayta kiradi. Nafas

olib chiqarishni shunday fiziologik faoliyati buzilib, og'izdan nafas olinganda, organizmga kirayotgan kislorod miqdori ozayadi, qon aylanish tizimi izdan chiqadi va tanani moslashish faoliyati pasayadi, natijada inon tanasida turli patologik xolatlar paydo bo'ladi. Bunday xolat ayniqsa bolalarda keskin namoyon bo'ladi. O'tayotgan xavoni xarakat yo'nalishi burun qanotlari,chig'anoqlari va medial devorni xolatiga bog'liq bo'ladi.

Burunni ximoya faoliyatin (tozalash faoliyati) - burun bo'shlig'i turli egri yo'llardan tashkil topganligi uchun,kirayotga xavo oqimi to'g'ridan-to'g'ri burun xalqumga o'tishdan avval shilliq qavatlarga,chig'anoqlarga to'liq tegib o'tadi. SHuning uchun xam xavo oqimi bilan kirayotgan turli yirik chang va g'uborlarni bir qismi avvalo kirish qismidagi tuklar orqali ushlanib qolinadi. Bundan tashqari mayda zarralar va mikroblarni 40-60% shilliq qavat yuzasidagi shilimshiq ajralma orqali ushlanib qolinadi. Mikroblar esa burundagi shilimshiq ajralma tarkibida bo'lgan lizotsim,mutsin va inbixin tahsirida zararsizlantiriladi. Burun yo'llarida to'planib qolgan turli changlar shilliq qavatni bir minutda 250 marotaba to'lqinsimon xarakat qiladigan xilpilovchi epiteliysi xisobiga burun-xalqumga o'tadi, undan pastga tushib qismani so'lak bilan birga yutilib ketadi,qolgani esa tupurib tashlanadi. Ko'proq to'planib qolgan chang va mikroblar reflektor chuchkirish chakirish xisobiga aks urilganda tashqariga chiqib ketadi.

Olinayotgan xavo oqimi o'tkir xidli,zaxarli chiqindilar bilan ifloslangan bo'lsa, burunni kirish qismi va burun yo'llari darxol reflektor torayadi,nafas sekinlashadi va yuzaki bo'lib qoladi. Ayrim xollarda o'tkir zaxarli moddalar burunga tushganda, nafaqat burun yo'llari xattoki reflektor xiqildoq qisilib,nafas to'xtab xam qoladi. Yuqoridagi xolatlar burunni ximoya faoliyatini bir ko'rinishidir. Ximoya faoliyatini boshqa ko'rinishlari chuchkirish,reflektor ko'zdan yosh oqish,burundan shilimshiq ajralishini kuchayishi xisoblanadi.

Burunni isitish faoliyati - Burunni ximoya faoliyatidan biri o'tayotgan xavoni isitishdir. Burundagi issiqlik mahnbasi,burun bo'shlig'idagi boy tahminlangan qon tomirlar xisoblanadi. Burun bo'shlig'idan o'tayotgan xavo oqimi burun shilliq qavati yuzasidagi xarorat xisobiga isiydi. Burunga kirayotgan sovuq xavoni tahsirida, pastki va o'rta burun chig'anoqlarida joylashgan kavernoz to'qima qon tomirlari reflektor kengayadi va qon bilan to'ladi,maxalliy xarorat ko'tariladi, natijada o'tayotgan xavoni isishi tezlashadi. Burun bo'shlig'iga kirayotgan xavoni xarorati 20 S bo'lgan xolda burun xalqum qismida 36 S ga yetadi. Burunga kirayotgan xavoni xarorati qancha past bo'lsa, burun bo'shlig'ini istish kuchi shuncha yuqori bo'ladi.

Xavoni namlanishi – burun yo'llaridan o'tayotgan xavo oqimi yetarli darajada namlanishi zarur.Burundagi namlikni miqdori doimo, quyidagi manbalar xisobiga to'ldiriladi

–a) burun bo'shlig'ini shilliq va shilliq osti qavatida joylashgan bezlarni ishlab chiqargan suyuqlik xisobiga

-b) bazilyar membrana orqali sizib chiqqan limfa suyuqligi xisobiga

–v) ko'z yoshi bezini suyuqliklari xisobiga.

Ajralib chiqayotgan suyuqliklar miqdori reflektor boshqariladi.Tashqi muxitni tahsiriga (mexanik,fizik,kimyoviy) binoan suyuqlik ajralishi miqdori o'zgarib turiladi (tashqi ob-xavo qanchalik sovuq bo'lsa suyuqlik ajralishi shuncha yuqori

bo'ladi). Bir kecha-kunduzda burun bo'shlig'iga 500 kub sm. suyuqlik chiqadi. Suyuqlikni asosiy qismi (80%) o'tayotgan xavoni namlashga sarflanadi,shuning uchun xam burundan o'tayotgan xavoni namlanishi 70-80% yetadi. Bundan tashqari burun bo'shlig'idagi suyuqlik, shilliq qavat yuzasidagi xilpillovchi epiteliyni bir maromda faoliyat ko'rsatishida, muxim o'rinni egallaydi.

Xavoni ilishi, tozalanishi va namlanishi og'iz orqali nafas olganda burundan olinganga qaraganda ancha past bo'ladi.

Burunni xid bilish faoliyati. Xid bilish jarayoni insonni xayotida muxim o'rinni egallaydi. Boshqa sezgi ahzolari qatori xid bilish faoliyati xemoretseptorlar qatoriga kiradi va ular bir-biri bilan chambar–chas bog'liqdir. Xid bilish jarayoni xid tarqatuvchi moddalarni molekulalarini, xid bilish xujayralarini qo'zg'atishi darajasi natijasida namoyon bo'ladi. Burun bo'shlig'ini xid bilish maydoni 250 mm. kvadrat xajimni egallaydi. Bu maydonni shilliq qavatini rangi qo'g'ir bo'lib, uch xil xujayralardan tashkil topgan:

1) xid bilish xujayralari, markazida xid bilish nevronlari bilan

2) tsilindr shaklidagi tayanch xujayralar

3) konus shaklidagi,markazida xid bilish tuklari bor bazal xujayralar. Xid bilish xujayralarini tuklari (nevritlar) birlashib fila olfaktoria xosil qiladi va g'alvirsimon suyak teshiklari (lamina cribrosa) orqali bosh miyaga o'tib to'planib, xid bilish piyozchasini (bulbus olfaktorius) xosil qiladi. Xid bilish piyozchasidan markazga yo'nalib, xid bilish yo'lini (traktus olfaktorius) tashkil qiladi. Bu yo'l davom etib xid bilish markazida gyrus et uncus hy''ocam'ii tugallanadi.

Odatdagi xid bilish jarayoni amalga oshishi uchun quyidagi shartlar amalga oshirilishi kerak:

birinchidan- xid bilish maydoniga yetarli darajada xid tarqatuvchi moddalarni (gaz,bug',aerozolg',tutun va chang)tushishi va bu ularni diffuz yo'li bilan so'rilishi

ikkinchidan- burun bo'shlig'ida xavo oqimini doimo xarakati bo'lishi .

Xid bilish maydoniga tushgan xid tarqatuvchi moddalar xid bilish xujayralari tomonidan ishlab chiqarilgan shilimshiq modda tahsirida eriydi va so'riladi, natijada shu xujayralarda boshlanib,to xid bilish markazigacha bo'lgan maydonda qo'zg'atish chaqiradi. Xidli moddalar tahsirida Kortiev ahzodagi sezuvchi piyozchalardagi kabi, xid bilish xujayralari tahsirlanishi epitelial kataklar orqali amalga oshadi, natijda xid bilish jarayoni amalga oshadi.

Xid tarqatuvchi moddalar tahsir ko'rsatishi bo'yicha 3 xilga bo'linadi

a) xid bilish nerv tizimiga tahsir etuvchi

b) xid bilish nervi va uchlamchi asab tolasiga tahsir etuvchi

v) xid bilish nervi,uchlamchi nerv tolasiga va tahm biluvchi retseptorlarga tahsir etuvchilar.

Birinchi guruxga-valerian,lavanda,kofe,achchiq bodom moyi,qalampirmo'nchoq kiradi

ikkinchi guruxga- nashatir spirti,atseton,metil spirt,tuyulgan achchiq qalampir

uchinchi guruxga- esa sirka kislotasi,yodform va benzollar kiradi. Insonni xid bilish faoliyati va uni darajasini aniqlash uchun maxsus xid tarqatuvchi moddalarda iborat yig'ma mavjud.

Burun va burun yondosh bo'shliqlarini rezanator faoliyati-

tovushlarni rezanatorligi (sozlanishi) burun va burun yondosh bo'shliqlari mavjudligi xisobiga to'liq amalga oshadi. Xiqildoqda xosil bo'lgan birlamchi tovushlar yuqoriga (xalqum,burun soxasi) ko'tarilib xavo bilan to'lgan burun va burun yondosh bo'shliqlarida tegishli (sozlanib,tekislanib) tembrga ega bo'ladi. Yuqori tovushlar kichik burun oldi bo'shliqlarida (g'alvirsimon suyak katakchalari, asosiy suyak bo'shlig'i), past tovushlar esa katta bo'shliqlarda (burun bo'shlig'i,yuqori jag' va peshona suyagi bo'shliqlarida) sozlanadi. Tovushlar to'g'ri tembrga (sozlanishga) ega bo'lishi uchun burun yo'llari o'ta darajada keng yoki tor bo'lmasligi zarur,agarda nafas yo'llaridi birorta to'siqlik (adenoid,burun polipi,burun chig'anoqlarni katalashuvi,surunkali yallig'lanishlar) bo'lsa, bu xolda tovushlar o'zgarib berk pinqilik (gnusavostg') kuzatiladi. Pastdan yuqoriga ko'tarilib burun xalqumdan burun bo'shlig'iga o'tayotgan xavo oqimi xech qanday to'siqqa uchramasa, o'ta darajada erkin xarakatda bo'lsa,ammo bemorda pinqilik kuzatilsa bu xolat (kichik til falajligida), ochiq pinqilik deb ataladi.

Burunni mimik faoliyati Tashqi burun yuz tuzilishida o'zini mushaklarini xarakatga keltirib,yahniy burun kataklarini kengaytirib yoki toraytirish,burun uchlarini xarakatga keltirish orqali mahlum bir qiyofani xosil qilinadi. Ayrim xollarda burun mushaklarini xarakatga keltirilishi burnga o'tkir xidlar tahsir etganda xam kuzatiladi.

Burunning reflektor faoliyati – burunni nafas olish,xid bilish va ximoya faoliyatlari burundagi reflekslar bilan bog'liqdir. Burundagi reflekslar o'z tahsir doirasiga qarab,quyidagi guruxlarga bo'linadi.

1.Tahsir doirasi boshqa ahzolarga tegishli bo'lgan burundagi reflekslar.

2.Tahsir doirasi burunga tegishli burun reflekslari

3.Tanani boshqa joydagi,burunga tegishli reflekslar

Tahsir doirasi boshqa ahzolarga tegishlisi, bu burundan o'tayotgan xavo oqimi shilliq qavatlarni qo'g'alishiga va bu qo'zg'alish o'z o'rnida nafas olish markazini qitiqlash xisobiga,nafas jarayoni bir maromda ushlab turiladi.

Tahsir doirasi burunga tegishli burun reflekslari. Burun bo'shlig'ini shilliq qavatlarini qitiqlanishi reflektor chuchkirish va burundan shilimshiq ajralishiga olib keladi.

Tanani boshqa joydagi,burunga tegishli reflekslar. Tanani biror joyiga sovuqni tahsir etishi natijasida, reflektor burunni bitib qolishi va nafas olishni qiyinlashi kiradi.

BURUN VA BURUN YONDOSH BO'SHLIQLARINI TEKSHIRISH USULLARI

Burun va burun yondosh bo'shliqlarini tekshirish, ularni tashqi tuzilishini **ko'zdan kechirish va paypaslashdan** boshlanadi.

Tashqi tuzilishini ko'rishda burunni xolatiga,terisida ko'zga tashlanadiga nuqsonlarga,tashqi burundagi turli qiyshiqliklar, o'smalar va shishlarni bor yo'qligiga ehtibor qaratiladi. Paypaslab ko'rishda tashqi burun, burun yondosh

bo'shliqlari soxasida og'riq, o'simta bor-yo'qligi xamda suyaklarni butunligi xolati aniqlanadi.

Rasm 42. Yuqori jag' suyagi bo'shlig'i soxasini paypaslab ko'rish

Tashqi tekshirishlar tugagandan so'ng burunni rinoskopiya qilib ko'riladi, bunda oldingi, o'rta va orqangi rinoskopiyalar amalga oshiriladi. Burunni kirish qismini burun uchini ko'tarib ko'rish orqali, bu joyni keng yoki torligi, terisini xolatiga ehtibor beriladi.

Oldingi rinoskopiya: Burun ichini ko'rish uchun maxsus burunni kengaytiruvchi (burun oynasi) qo'laniladi, bu kenggaytirgichlar tekshiriluvchini yoshiga qarab turli xajmlarda bo'ladi. Tekshiriluvchini burniga mos keladigan burun kengaytirgich chap qo'lda ushlab,uchlari berk xolda burunni kirish qisimiga kiritiladi va uchlari yengil xarakat bilan asta sekin kengaytiriladi,muolija tekshiriluvchida xech qanday noxushlik va og'riq chaqirmaslik zarur, o'ng qo'lni esa tekshiriluvchini peshona soxasiga qo'yib,boshni muolija o'tkazishga o'ng'ay xolatga keltirib oladi.Tekshirishda burunni kirish qismi, shilliq kavatlari xamda pastki burun chiganoqlarini, burun yo'llari xolatiga, rangiga va namligiga ehtibor qaratiladi. Tekshirish tugalashda, burunni kirish qismidagi tuklarni qisib uzib olmaslik uchun, burun kengaytirgich yarim yopiq xolda burundan chiqariladi.

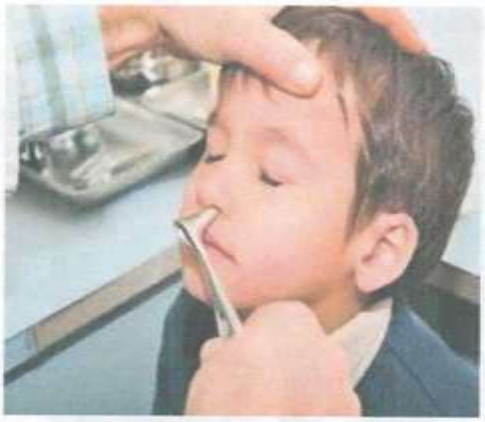

Rasi 43. Rinoskopiya muolijasi

O'rta rinoskopiyada tekshiriluvchini boshi biroz orqaga ko'tarilib burun kengaytirgich ancha ichkariga kiritilib tekshiriladi, natijada oldingi rinoskopiyaga qo'shimcha, yana o'rta burun chig'anog'i, o'rta va umumiy burun yo'llarini xolati, bu joylardagi ajralmalar, turli o'zgarishlarga ehtibor qaratiladi.

Orqa rinoskopiya qilish ancha murakkab bo'lib, bunda burun-xalqumni to'liq ko'rish uchun shpatel va burun-xalqum oynasi ishlatiladi. Muolija vaqtida tekshiriluvchida reflektor qayt qilish kuzatilmaslikni oldini olish uchun xalqumga 1-2% dikain eritmasi surtiladi. Tekshirishda burun-xalqumni shilliq qavatlari xolati, dimog' va nay bezlarini tuzilishi,eshituv nayini teshiklarini , burun chig'anoqlarini orqa qisimlariga ehtibor qaratiladi.

Rasm 44. Orqa rinoskopiya muolijasi

Burun bo'shlig'ini orqa tomonlarini, burun-xalqumni xamda burun yo'llarini to'liq ko'rish uchun xozirga paytlarda mikroskopik va endoskopik tekshirish usullari qo'llanilmokda.

SHilliq qavatlar va burun chig'anoqlarini qo'shimcha tekshirish usullaridan biri uchi to'mtoq zondlar orqali bosib ko'rish usuli mavjud. Bunday tekshirishda shilliq qavatlar, burun chig'anoqlarini qattiq yoki yumshoqligi,og'riq bor yo'qligi va burun yo'llarini oxirigacha ochiqligi aniqlaniladi (bu tekshirish usuli asosan burun yo'llarini tug'ma atreziyasini aniqlashda qo'llaniladi).

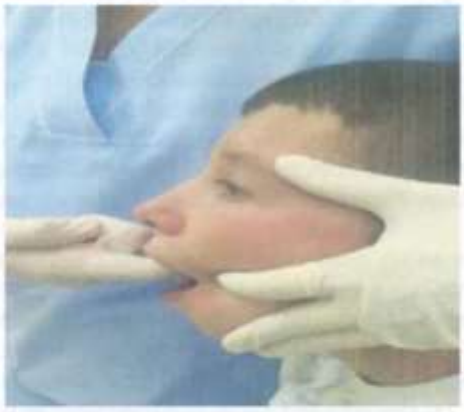

Rasm. Burun-halqumni barmoq bilan paypaslash

Burun va burun yondosh bo'shliqlarini xolatini aniqlashda **rentgenologik** tekshirish katta axamiyat kasb etadi. Bunday tekshirishlarga flyuorografiya, oddiy rentgenografiya, rentgenkontrast usullari kiradi. Bundan tashqari tekshirishni tomografiya va magnit-rezonans tomografiya usulari xam oxirgi yillari keng qo'llanilmoqd.

Расм 58.Бурунни эндоскопик текшириш.

Diafonoskopiya usulida asosan yuqori jag' va peshona suyagi bo'shliqlari xolati tekshiriladi,bo'shliqlar orqali o'tayotgan yorug'likni xolatiga qarab ular xaqida mahlumot olinadi.Tekshirish qorong'ilashtirilgan xonada amalga oshiriladi. Bunda diafonoskopni chirog'ini yondirilgan xolda og'izga kiritalada, agarda bo'shliqlarni birortasida yallig'lanish jarayoni kuzatilsa,o'sha tarafda yorug'lik nurini o'tishini pasayishi kuzatiladi,ayrim xollarda bo'shliqdagi suyuqlik satxini xam to'liq aniqlash mumkin.

Burun yondosh bo'shliqlarini xolati xaqida to'liq mahlumot olish uchun eng mukamal tekshirish usullaridan biri bu bo'shliqlarni **puntsiya kilish yoki zondlashdir.** Bo'shliqlarni punktsiya qilish yoki zondlash uchun burun shilliq qavatlariga maxalliy og'riqsizlantirish uchun 2-4% dikain yoki kokain eritmalari surtiladi. Yuqori jag' suyagi bo'shlig'ini pastki burun yo'lidan Kulikov ignasi orqali punktsiya qilinadi va yuviladi. Peshona suyagi bo'shlig'i o'rta burun yo'lidan, o'zini tahbiy yo'li orqali Ritter yoki Ustg'yanov zondlari kiritilib tekshirilib yuviladi. Bundan tashqari peshona suyagi bo'shlig'i trepanatsiya qilinadi yoki Yu.Ustg'yanov tomonidan taklif qilingan usul orqali tashqaridan bo'shliqni oldingi devori orqali punktsiya (trepanopunktsiya) qilinadi. Asosiy suyak bo'shlig'i maxsus zondni o'zini oldingi teshigi orqali kiritish usuli bilan tekshiriladi. Galvirsimon suyak bo'shliqlari D.I.Tarasov va G.Z.Piskunov tomonidan taklif qilingan maxsus igna va usul bilan punktsiya qilinadi.

Bo'shliqlarni yuvilgandan so'ng ajrab chiqqan suyuqlikni tarkibiga qarab xar bir bo'shliqni xolatiga baxo beriladi.

Burunni nafas olish faoliyatini tekshirish, buninig uchun Voyachek, TSvaardemaker usullari, rinoanemometr Undrits, rinomanometr Golg'tshteyn va rinopnevmometr L.B.Daynyak-Melg'nikovalar tomonidan taklif qilingan asboblari orqali amalga oshiriladi. Tekshirishni eng oson va qulay turi ip tolasi (Voyachek usuli) yoki paxta tolasi (Preobrajenskiy usuli) burun teshiklariga navbatmi-navbat yaqinlashtiriladi (ikkinchi burun teshigi esa berkitiladi), nafas olib chiqarishdagi xarakati kuzatiladi. Ip yoki paxta tolasini xarakatiga qarab nafas faoliyatiga baxo beriladi. Bu usulni kamchiligi nafas olish xaqida to'liq mahlumot berilmaydi.

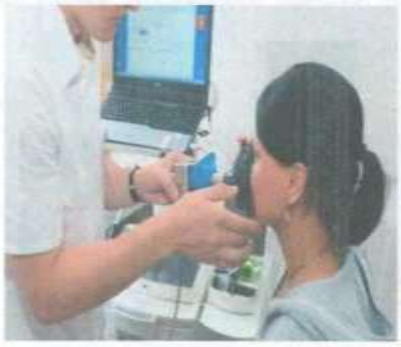

Rasm Олдинги фаол риноманометрия

Nafas olish faoliyatini tekshirishni qolgan usullaridan yana biri N.TSvardemaker usuli xisoblanib,bu usulni asosida burundan chiqarilayotgan xavo oqimiga oyna yaqinlashtiriladi, shu oyna yuzasida burundan chiqayotgan xavo tahsirida bug'li dog' xosil bo'lish "nafas dog'i" xajmiga asoslanib nafas olish faoliyatiga baxo beriladi.

Nafas olish faoliyatini tekshirish uchun yuqorida keltirilgan usullardan tashqari turli asboblar aerodromometr TSvaardemaker, rinoanemometr Undrits, rinomanomometr Golg'shtey va rinrpnevmometr Daynyak-Melg'nikova ishlatiladi,ammo bu asboblarni ishlatish ancha mushkul, buning uchun qo'shimcha asbob va anjomlar zarur. Bunday asboblarni ishlatishni ijobiy tomoni, ular nafas olish faoliyati to'g'risida to'liq mahlumot olishga imkon beradi. Bu usullarni faqat ilmiy faoliyat bajarishda axamiyati katta.

Burunni xid bilish faoliyatini tekshirish : Bu faoliyatni aniqlash ancha murakab xisoblanadi chunki bir vaqtda xam xid bilishni sifatini (odorimetriya) xam xid bilish mikdorini aniqlanadi. Xid bilishni sifatini o'rganilganda xid tarqatuvchi moddalarni bilish va ularni bir-biridan ajratishdan iborat. Miqdorini aniqlashda esa xid tarqatuvchi moddani dastlabki sezish pog'onasini,xidlarga moslashish va xid sezishni qayta tiklanish bosqichlarni aniqlanadi. Xid tarqatuvchi moddalar uch turga bo'linadi:

1) faqat xid tarqatuvchi
2)xid tarqatuvchi va sezgi bildiruvchi
3)xid tarqatuvchi va tahm bildiruvchi

Rasm Ҳидли моддалар тўплами

Birinchi gurux moddalar n. olfactoriusni qitiqlaydi,ikkinchi gurux moddalar n. olfactorius va n. triqeminus ni qitiqlaydi va uchinchi gurux moddalar esa n. olfactorus va n. qlosso-'harynqeus ni qitiqlaydi. Xid bilish faoliyatini aniqlash uchun turli xidlarga ega bo'lgan moddalar (valerianka eritmasi, nashatir spirt, etil spirt va atseton) ishlatiladi. Tekshirish uchun xid tarqatuvchi moddalar burunga 1 sm yaqin masofaga keltirilib, ikkinchi burun teshigi berkitilgan xolda xidlash taklif qilinadi. Tekshirish vaqtida xaqiqiy mahlumot olish uchun xid tarqatuvchi modani,tekshirish o'tkazilayotgan muxitni xarorati,tana xaroratiga yaqin bo'lishi shart. SHunday usul bilan burunni ikkinchi tomoni xam tekshiriladi.

Xid bilishni miqdorini aniqlash esa olg'faktometr asbobi orqali amalga oshiriladi. Amaliyotda qo'llash uchun eng qulay usul bu Yu.S.Kogan va F.M.SHleyfman (1955) tomonidan taklif qilingan usul afzaldir. Buning uchun valerian (spirtli eritmasi) va sirka kislotasi ishlatiladi . Bu moddalarni quydagicha suyultiriladi 0,8. 0,4. 0,2. 0,1. 0,05. 0,025. 0,0125. 0,0062. Tekshirishni eng past suyultirilgan miqdoridan boshlanib, yuqori darajada suyultirilgan miqdoriga qarab tekshirishni boshlaydi. Xidni dastlabki aniqlangan miqdori teshiriluvchi uchun xid bilish bo'sag'asi xisoblanadin

Burun shilliq qavatini xillpilovchi epiteliysini transport (xarakat) faoliyatini aniqlash: Buning uchun burunni pastki chig'anog'ini oldingi qismiga sepilgan ko'mir kukunini orqa qismigacha yetib borish uchun ketgan xarakat vaqtini aniqlash orqali amalga oshiriladi. Pastki burun chig'anog'ini oldingi qismiga burun zondi orqali ko'mir kukuni tekiziladi,tekshiriluvchiga odatdagi nafas olishni va burunni tozalamaslik taklif etiladi. Ko'mir kukunini xalqumni orqa devorida paydo bo'lguncha ketgan vaqt bilan belgilanida. Odatda bu vaqt 13,0-13,5 min. tashkil etadi. Bundan tashqari bu faoliyatini aniqlash uchun turli mualiflar tomonida bir qancha usullar (G.V.Lavrenovani qandli usuli, B.I.Psaxis 1960,Yu.S.Vasilenko1964), taklif qilingan.

Burunni shilliq qavatini so'rib olish faoliyatini aniqlash: Bu faoliyatni aniqlash uchun 0,1% atropin eritmasi shimdirilgan dokali pilikcha 10 daqiqaga pastki burun chig'anog'iga qo'yiladi va xar 5 daqiqada tomir urishni tekshirib turiladi. So'rilganlik belgisi tomir urishni o'zgarishini aniqlash orqali amalga oshiriladi. Odatda bu ko'rsatgich o'rtacha 35-40 min.tashkil etadi.

Burun bo'shlig'i shilliq qavatini kalorifer faoliyati burun shilliq qavatlarini xaroratini elektr termometr orqali o'lchash bilan amalga oshiriladi. Buning uchun xaroratni o'lchaydigan maxsus elektrotermometr TPEM-1 qo'llaniladi. Eletrotermometrni ko'rsatgichlari pastki burun chig'anog'ini oldingi qismiga qo'yiladi. Sog'lom odamlarda burun bo'shlig'ini xarorati 34 – 34,5 S atrofida bo'ladi. Oxirgi vaqtlarda bu maqsadlarda reografiya usuli keng qo'llanilmoqda.

SHilliq qavatni ajratish (sekretor) faoliyati - tekshirishdan maqsad shilliq osti bezlarini shilimshiq ishlab chiqarish faoliyatini aniqlashdan iboratdir. Buning uchun burun bo'shlig'iga 1 daqiqaga dokali pilikni kiritiladi va shu vaqt davomida so'rilgan shilimshiqni miqdorini o'lchash orqali aniqlanadi. Dokali pilik burunga kiritishdan avval va so'ngra tortiladi. Bundan tashqari burunni bu faoliyatini aniqlash uchun F.V.Semyonov tomonidan maxsus filg'tr qog'ozlari qo'llashni taklif qilingan.

TSitologik tekshirish: Bunda burun bo'shlig'idagi shilimshiq ajralmadagi xujayralar tarkibini aniqlanadi va shu orqali uni morfololgik faoliyati baxolanadi. Buning uchun maxsus oynachalar burun bo'shlig'iga kiritilib burun chig'anog'iga tekizish orqali surtma olinib, bo'yalib mikroskop ostida tekshiriladi. Bunday tekshirishda epiteliylarni ajralish miqdori,ularni degenerativ xolati va metaplaziya xolatlari,leykotsitlarni to'planish miqdorlariga qarab burundagi o'zgarishlarga baxo beriladi.

Burun bo'shlig'ini shilliq qavatini RN miqdorini aniqlash. Buning uchun maxsus lakmus qog'ozini burunga kiritiladi, burun bo'shlig'idagi

ajralmani RN miqdoriga qarab lakmus qog'ozni rangi o'zgaradi,shu o'zgarishga binoan belgilanadi. Sog'lom odamlarda burun bo'shlig'ini RN miqdori 6,9-7,6 atrofida bo'ladi. Yuqorida keltirilgan tekshirish usullari amaliy axamiyatdan ko'ra ko'proq ilmiy tekshirishlarda keng foydalaniladi,shuning uchun xam ular xaqidagi to'liq mahlumot kerakli manbalarda kengroq keltirilgan.

TASHQI BURUN KASALLIKLARI

BURUNNI TUG'MA NUQSONLARI

Burunni tug'ma nuqsonlari insonni embrional rivojlanish vaqtida turli salbiy tahsir natijasida buzilishi xisobiga paydo bo'ladi. Bunday sabablaridan irsiy kamchiliklar nasldan – naslga berilishi yoki tashqi muxitni salbiy tahsiri (turli fizik va kimyoviy tahsirlar,spirtli ichimliklar ichish,giyoxvandlik moddalar qabul qilish) natijalarida paydo bo'ladi.

Tug'ma nuqsonlarni quydagi turlari tafovut qilinadi

1. Burun ahzolarini to'liq yoki umuman rivojlanmay qolishi
2. Burun ahzolarini keragidan ortiq rivojlanishi
3. Burun ahzolarini yuzni boshqa joylarda o'rnashib qolishi

Tug'ma nuqsonlarni quyidagi ko'rinishlari uchraydi:

Ikkita burun

Burunni o'rtasidan teng ikkiga ajralishi

Tashqi burunni bir yoki ikkita xartumga o'xshab rivojlanishi

Tashqi burunni umuman bo'lmasligi

Tashqi burunda oqma yara yoki kista bo'lishi

Burun chig'anoqlarini nuqsonlari

Burun yo'llarini to'liq yoki qisman atreziyasi

Yuqorida keltirilgan nuqsonlar tashqi ko'rishda aniqlaniladi. Faqat burun yo'llarini atreziyasida qo'shimcha rinoskopiya qilinib, zond yuborib yoki turli rangli eritmalar tomizilib burun-xalqumga o'tishini aniqlash orqali bilinadi.

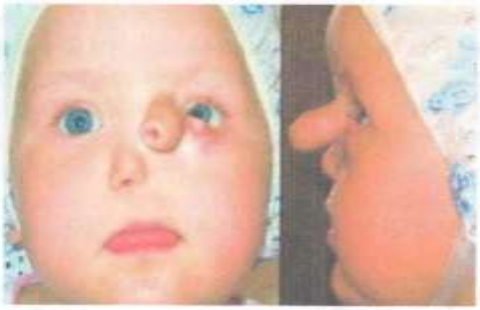

Расм 59.Ташки бурунни кисмини кўзни ички бурчагига жойлашуви

Davolash burunni tug'ma nuqsonlari faqat jarroxlik usul bilan davolanadi,muolijani erta amalga oshirish kerak. Nuqsonlarni xolatiga qarab bir necha bosqichda kosmetik jarroxligi o'tkaziladi. Nuqsonlarni ichida ancha yengil bartaraf qilinadigani bu burunni oqma yarasi, kistasi va burun yo'llari atreziyasidir.

Burun yo'llarini tug'ma atreziyasi

Kasallikni kelib chiqishi embrional rivojlanishda paydo bo'lgan nuqsonlar qatoriga kiradi. Burun yo'llari yumshok to'qimalar (shilliq qavat) yoki suyak to'qimasini xisobiga to'liq yoki qisman berk bo'lishi mumkin. Atreziyalar bir yoki ikki tomonlama bo'ladi,agar yangi tug'ilgan chaqaloqlarda ikki tomonlama to'liq atreziya bo'lsa,go'daklar asfiksiya xisobiga uzoq yashay olmaydi va tezda o'limga olib keladi, shuning uchun xam nuqson aniqlangandan so'ng darxol jarroxlik muolijalari o'tkazilishi va burun yo'llarini to'liq shakillantirish shart. Kasallikni paydo bo'lishi sabablari yuqorida ko'rsatib o'tilgandek tug'ma (irsiy) va ortirilgan (jaroxat tufayli yoki burunda o'tkazilgan turli jarroxliklardan so'ng) bo'ladi.

Kasallikni belgilari agar burun berkligi qisman bo'lsa deyarli xech qanday belgilar namoyon bo'lmaydi. Burun yo'llarini bir tomoni yoki ikkala tomoni to'liq to'silgan bo'lsa, bemorlar burundan nafas olishni qiyinligi yoki batamom bo'lmasligi,ovozni buzilib ping'illab qolishi,burundan shilimshiq ajralishi va bosh og'rig'iga shikoyat qiladilar. Bunday bemorlarda og'izdan nafas olish xisobiga qo'shni ahzolarda qo'shimcha kasalliklar (tubootit,laringit va bronxit) rivojlanadi.

Rinoskopiyada burun yo'llarida ko'p miqdorda shilimshik ajralma bo'ladi,xavoni o'tishi umuman bo'lmaydi va tekshrilganda burun yo'llarini to'liq berkligi ko'rinadi.

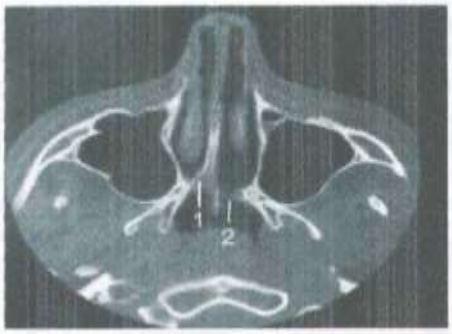

Rasm. КТ икки томонлама хоаналар атрезияси

Tashxis- burun yo'lariga zond yuborish bilan yoki turli rangli eritmalar tomizib, burun xalqumga o'tishini tekshirish bilan aniqlanadi. Agar atreziya burun bo'shlig'ini orqa tarafida bo'lsa,burun-halqumni barmoq bilan paypaslab aniqlanadi.

Davolash- Davolash muolijalarini erta boshlab, burun yo'llarini troakar bilan ochiladi va yana qaytadan berkilib qolmaslik uchun uzoq muddatga rezinali drenaj qo'yiladi. Muolijadan so'ng ikkilamchi yallig'lanishni oldini olish uchun burun yo'llariga antibiotiklarni eritmalari tomiziladi yoki malxamlar surtilib turiladi.

Burunni tug'ma nuqsonlarini yengil ko'rinishlariga burundagi oqma yara,tashqi burun qiyshiqligi va burunni egarsimon cho'kshi kiradi. Nuqsonlarni bunday ko'rinishlari faqat jarroxlik usuli bilan davolanadi.

BURUN CHIPQONI (Furunculus nasi)

Burun chipqoni – etiologiyasi, burunga kirish qismidagi tuk qopchalari va yog' bezlarini o'tkir yalliglanishidir.

Kasallikni keltirib chiqaruvchi omillar – maxalliy va umumiy ximoya vositasini turli mikroblarga nisbatan pasayishi, tanani boshqa turli qo'shimcha kasalliklar (qandli diabet, modda almashinuvini buzilishi, vitaminlarni yetishmovchiligi va tanani shamollashi) tuk qopchalarini jaroxatlash natijasida infektsiyani tushishi, burun chipqonini kelib chiqishidagi asosiy o'rinni egallaydi. Ayrim xollarda burundan tashqari tanani boshqa joylarida xam furunkullar paydo bo'ladi,bu xolatni furunkuez deyiladi. Ikki va undan ko'p furunkullar birlashsa karbonkul deb yuritiladi.

Patogenezi-yallig'lanish natijasida avval tuk qopchalari va yog' bezlari atrofidagi mayda qon tomirlarni trombi xosil bo'ladi, bu xolat esa joylarda infilg'trat paydo bo'lishiga olib keladi, keyinchalik yallig'lanish jarayoni kattalashadi va venoz

qon tomirlar orqali tromblarni g'ovak venaga o'tishi, undan bosh miyaga o'tishiga va umumiy septik xolati kelib chiqishi xafi tug'iladi.

Bemorni shikoyatlari asosan burunda og'riq, bosh og'rig'i, tana xaroratini ko'tarilishi va umumiy axvolni yomonlashuviga bo'ladi.

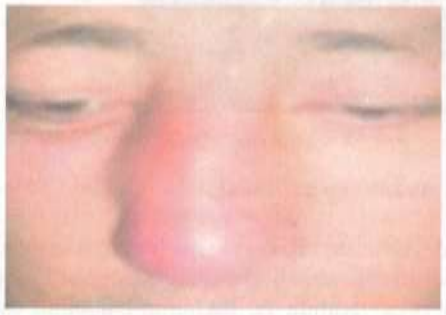

Rasm.Бурун чипкони

Rinoskopiya: kasallikni boshlanishida tuk qopchalarida kichik infilg'trat paydo bo'ladi, 3-4 kun o'tgach piramida shaklidagi infilg'trat kattalashib o'rtasida ok-sarg'ish rangda yiring paydo bo'ladi. Keyinchalik chipqon o'rtasidagi yiring o'zagi ajralib chiqandan so'ng,o'rnidan qon aralash yiring oqadi. Yiring ajralishi boshlanishi bilan yallig'lanish jarayoni pasayib,tana xarorati mo'tadillashadi va bemorni axvoli yaxshilanadi. Agar kasallik asoratlansa, bir qancha infilg'tratlar birlashib chipqon kattalashadi va karbonkulga aylanadi. Kasallikni bunday asoratlanishida tana xarorati ancha yuqoriga (40-41 S gacha) ko'tariladi, bemorni axvoli og'irlashadi, limfatik tugunlar kattalashadi va og'riqli bo'ladi. Asta-sekn burun bilan birga yuzni yumshoq to'qimalariga shishlar tarqaladi. Qonda leykotsitlar miqdori ortadi, SOE tezlashadi. Yalliglanish jarayoni kuchayb borishi xisobiga terini qizarishi va shishi nafaqat burun soxasida, balkim lablarga, lunjga xattoki qovoqlarga xam tarqaladi. Yuz venoz tomirlarini flebiti paydo bo'ladi. Kasallikni keng tarqalib asoratlanishga yana bir sabab, ko'pincha bemorlar dastlab paydo bo'lgan chipqonni siqib tashlashga xarakat qiladi,bu xolat tromblarni venoz qon tomirlari orqali keng tarqalishiga olib keladi.

Kasallikni asoratlanib og'ir kechishida bemorlar darxol yotqiziladi qon va siydikni to'liq tekshiriladi, qondagi qand mikdori aniqlanadi, ikkilamchi asoratlarni aniqlash maqsadida bemorni asab va ko'z kasalliklari mutaxassislarini ko'rigidan o'tkaziladi.

Davolash: Davolash jarayoni bemorni axvoliga va kasallikni og'irligiga bog'liq bo'ladi. Kasallikni yengil kechishida bemorlar qatnab davolanadi, ichish uchun antibiotiklar, sulg'fanilamidlar, vitaminlar tavsiya qilinadi, chipqon spirtli eritmalar bilan artiladi, maxalliy fizioterapevtik muolijalardan UVCH

xamda kvarts tavsiya qilinadi. CHipqon yetilguncha turli malxamlar (ixtiol, Vishnevskiy va sariq simob malxamlari,levomikol) bilan bog'lov qilinadi. CHipqon yorilgandan so'ng, chipqon o'rtasidagi yiringli o'zag olib tashlanadi va yara ajralayotgan yiringdan tozalab, gipertonik eritma bilan dokali pilik qo'yiladi.

Kasallik og'irlashib yalliglanish jarayoni kattalashib asoratlanganda tomirlarda xosil bo'lgan tromblar, qon tomirlar orqali tarqalib septik xolatni oldini olish uchun, vaqtincha fizioterapevtik muolijalar to'xtatiladi. Antibiotiklarni keng doirada tahsir etuvchi turlarini (makrolid,ftorxinolon qatori antibiotiklar) tomir ichiga (kefzol, tseporin) yuboriladi, intoktsikatsiyani oldini olish uchun gemodez, efloran,20% glyukoza eritmasi quyiladi, antigistamin xamda qonni ivishini pasaytiruvchi moddalar (geparin) qo'llaniladi. Qaytalanuvchi furunkullarda immunomodulyatorlar va sxema bo'yicha autogemoterapiya o'tkaziladi.Antigistamin va xaroratni pasaytiruvchi dorilar kasallikni klinik kechishiga asoslangan xolda qo'llaniladi.

Umumiy ximoya quvvatni oshirish uchun stafilokokkli gamma-globulin va antistafilokokkli plazma ishlatiladi. Ayrim og'ir xolatlarda jarayon yuz soxalariga tarqalib ketganda,to'plangan yiringni chiqarish uchun yuz soxasi bir necha joydan kesiladi va rezinali drenajlar qo'yiladi. Burun chipqonlarida jarroxlik bilan ochib tozalash muolijasiga ayrim LOR vrachlar qarshi,ammo bizni uzoq yillgi tajribamiz shuni ko'satdiki,yiringli jarayon to'planib qolganda darxol kesib ochib tozalash yaxshi natija beradi. Jarroxlikni bebaxo qonunlarida biri- **Ubi 'us, ubi evacuba-** yahniy qaerda yiring,bu joyni kesib tozala deyilgan.

Burun yolini (Roja -erysi'elas)

Yolin – qadimda gretsiya xalq tilida mo'tabar Antoniy olovi deb yuritilgan. Kasallik o'tkir yuqumli allergik yallig'lanish xisoblanib,asosan teri,teriosti to'qimalari va yuzaki limfatik tizimni qamrab olish bilan kechuvchi kasallikdir.CHaqiruvchisi gemolitik streptokok A guruxlari xisoblanadi. Kasallik patogenezida,teri qatlamini butunligi buzilishi natijasida mikroflorani kirishi yoki boshqa yiringli jarayondan qon orqali o'tishi mumkin. Streptokokni va uni toksinini tahsirida terida o'tkir seroz-gemoragik yallig'lanish limfongait,arterit va flebit bilan davom etadi.

Kasallikni klinikasi, boshlanishi o'tkir,tana xaroratini 39-40 S ga ko'tarilishi,qaltirish,umumiy quvatsizlik,lanjlik,ko'ngil aynib qayt qilish,bo'g'imlarda og'riqlar bilan kechadi. Kasallikni birinchi kunlarida burun terisi qizarib shishadi,ushlab ko'rilganda og'riqli bo'ladi.Limfatik bezlar kattalashadi va og'riq zo'rayib ketadi.Yallig'lanish simetrik bo'lganligi uchun xam burun va yuzdagi yallig'lanish kapalakni shaklini eslatadi. Og'ir xollarda burun va yuz terilarida mayda seroz va qonli suyuqliklar bilan to'lgan pufakchalar paydo bo'ladi.Keyinchalik pufakchalar kattalashib teshiladi,suyuqliklar ajralib chiqadi,o'rnilarida yarachalar paydo bo'ladi. Kasallikni qizilcha kasalligidan,dermatitdan va tizimli qizil volchankadan qiyosiy tasxishlash lozim.

Davolash pentsillin va uni qatoridagi antibiotiklardan foydalaniladi,asosan

pentsillin 2 mln.T.B. kuniga 4-6 maxal buyuriladi,teriga UFO yoki solyuks qo'yiladi,qolgan davolar simptomatik olib boriladi.

Burunni kirish qismi sikozi (follikulit)

Sikoz burun bo'shlig'ini kirish qismidagi tuk qopchalarini chegaralangan yiringli yalliglanishidir. Sikoz yoki follikulitni asosan chaqiruvchisi stafilokokklar xisoblanadi. Kasallik burunni kirish qismida turli jaroxatlar tufayli infektsiyani bir necha tuk qopchalariga tushishi natijasida paydo bo'ladi. Bundan tashqari burun va burun yondosh bo'shliqlaridagi yiringli jarayonlar xam kasallikni rivojlanishida aloxida o'rinni egallaydi. Yallig'lanish jarayoni boshlanishida bir qancha tuk kopchalarida yiringli nuqtalar paydo bo'ladi. Tuklarni ushlab tortilsa nekroz xisobiga yirinli qopchalar bilan birga ko'chib chiqadi. Yallig'lanish atrofidagi teri qizarib shishadi.

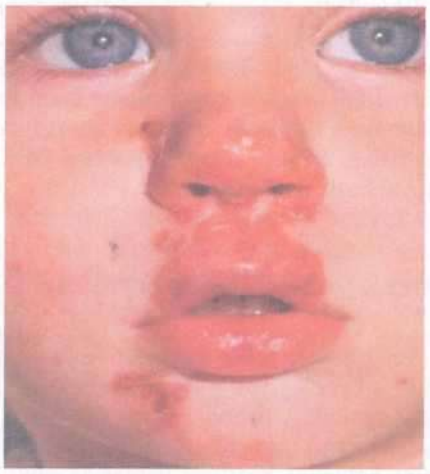

Расм 60. Бурун сикози

Kasallikni belgilari- Kasallik surunkali kechishga moyil bo'ladi va tez-tez qaytalinib turadi, dastlab yagona folikulitlar xosil bo'lishi bilan boshlanadi, keyinchalik yallig'lanish jarayoni tarqalib boshqa tuk qopchalarini xam qamrab oladi. Bu joylardagi teri qizarib shishadi va yuzasi pufakchalar bilan qoplanadi.Ayrim xollarda shishilar nafas yo'llarini qisman berkitib nafas olishni qiyinlashtiradi. Pufakchalar yorilib yiringli ajralma paydo bo'ladi. Keyinchalik bu ajralmalar qurib qasmoqlarni xosil qiladi, qasmoqlar ko'chirilsa tagida terini suvli iljiragan yarasi ko'rinadi. Bemorlarni burun soxasidagi og'riq, terini qizarib shishishi va qichishish bezovta qiladi.

Rinoskopiyada- og'riq bo'lganligi sababli rinoskopiya o'tkazish ancha mushkul bo'ladi. Burunni kirish qismidagi terisi qizarib shishgan, tuk qopchalari yiringli ajralma bilan qoplangan bo'ladi.

Davolash – Bemorlar qatnab davolanadi, yallig'langan tuklar va yiringli qasmoqlar extiyotlik bilan qisqichlar yordamida olinadi, so'ngra teri spirtli eritma bilan artiladi va sintomitsin, levamikolg' yoki oksikort malxami bilan bog'lov qilinadi. Fizioterapevtik muolijalardan UF yoki UVCH tavsiya qilinadi. Kasallik tez-tez qaytalanganda boshqa yo'ldosh kasalliklarni bor – yo'qligi tekshiriladi. Agar mavjud yo'ldosh kasalliklar bo'lsa va ularni bartaraf etilmasa o'tkazilgan davolardan yetarli darajada naf bo'lmaydi.

Burun ekzemasi (Eczema)

Asosan burunni kirish qismini terisini kasalligi xisoblanib, terida eritema yoki namlanib turuvchi pufakchalar va qasmoqlar xosil bo'lishi bilan davom etadigan kasallikdir. Kasallikni kelib chiqishida bir vaqtda tahsir etuvchi ikki xil omillar asosiy o'rinni egallaydi:

1).bemorda allergik kasalliklarga moyillik

2).allergik xolatni keltirib chiqaruvchi omilni bemor tanasiga doimiy tahsir etishi.

Yuqorida keltirilgan omillar bemorlarda modda almashinuvini buzilishiga,maxalliy va umumiy immunologik ximoyani pasayishiga va organizma doimiy allergik muxitni vujudga keltiradi,natijada burun va burun oldi bo'shliqlari soxalarida turli yiringli kasalliklarni vujudga keltiradi. Bundan tashqari kasallikni keltirib chiqaruvchi yana bir asosiy omillardan burun va burun bo'shlig'idagi turli o'tkir va surunkali yallig'lanishlar xisoblanadi. Bu kasalliklarda burundan chiqayotgan yiringli ajralmalarni burun terisiga doimiy va uzoq tahsir etishi xisobiga,bu joylarda ekzematik yallig'lanishlar keltirib chiqaradi.

Kasallikni belgilari - Kasallikni klinik kechishida quyidagi turlari tafovut qilinadi:

a) xaqiqiy (idiopatik) turi, boshlanishi o'tkir,terini qizarishi,shishi va yuzasida mayda pufakchalar xosil bo'lishi,pufakchalar yorilib doimo namlanib turuvchi,yuzalari quruq qasmoq bilan qoplangan yara ko'rinishda kechadi.

b)mikrobli ekzema,bu turida kasallik surunkalik yallig'lanish joylari o'rnida rivojlanadi,teri yuzasida yirik yumaloq shakldagi yallig'lanish o'chog'lari xosil bo'lishi bilan kechadi.

v)kasbga oid ekzema,kasallikni bu ko'rinishi asosan kasbdagi salbiy tahsirlar natijasida,terin ochiq yuzasida ekzema o'choqlari paydo bo'ladi.

Kasallikning o'tkir davrida avval terida qizarish paydo bo'ladi, so'ngra teri shishadi,yoriladi va pufakchalar paydo bo'ladi, joylarda terini ko'chishi kuzatiladi. SHu bosqichida bemorlarni burunda qattiq og'riq va qichishish bezovta qiladi. Pufakchalar seroz suyuqlik bilan to'lgan bo'lib, keyinchalik ular yorilib tiniq suyuklik ajraladi. Yorilgan pufakchalar yuzalari qayizg'oq kabi ko'chib turuvchi qasmoq bilan qoplanadi. Qasmoq bilan qoplangan terida yoriqlar paydo bo'ladi, keyinchalik bu yoriqlar orqali infektsiya tushishi xisobiga teri ikkilamchi yalig'lanib, bitishi qiyin bo'lgan chuqur yaralar xosil bo'ladi. Qasmoqlar paydo bo'lishi kuchli qichishish bilan davom etadi,bemorlar qasmoqlarni ko'chirishga xarakat

qiladi,natijada teridagi yaralar kattalashadi,atrofga tarqaladi bu xolat bemorlarni axvolini og'irlashiga olib keladi.

Kasallikni quruq kechadigan turi xam mavjud bo'lib,bu turida burun terisida, doimo ko'chib turuvchi, pushti rangdagi chegaralangan quruq yaralar paydo bo'ladi. Ayrim xollarda ko'chayotgan qasmoqlar shu darajada ko'p bo'ladiki,xatto burun yo'llarini to'sib qo'yib nafas olishni qiyinlashtiradi. Kasallikni asoratlangan ko'rinishida burun terisidagi yaralar butun yuzni egallab, xattoki quloq surpasigacha tarqalishi mumkin, yuzni birorta xoli joyi qolmaydi,intoktsikatsiya jarayoni kuchayadi,bemorni axvoli og'irlashadi.

Kasallikni tashxisi – bemorni shikoyatlari va kasallikni rinoskopik ko'rinishiga asoslangan xolda tashxis qo'yish qiyinchilik tug'dirmaydi.

Davolash – Davolashni teri tanosol mutaxasisi bilan birgalikda olib boriladi,dastlab bemordagi allergik xolatni keltirib chiqaruvchi barcha omillarni bartaraf qilishdan boshlash zarur. Burun va burun oldi bo'shliqlarini turli surunkali yallig'lanish kasalliklarini,tanadagi modda almashinuvini buzilishiga olib keluvchi boshqa yo'ldosh kasalliklarni bartaraf qilish zarur. Alergiyaga qarshi, antigistamin preparatlari (suprastin,zaditen,loratal),intoksikatsiyani bartarf etuvchi muolijalar (gemodez,efloran,metirit) suyuqliklar qo'llash va umumiy quvvatni oshiruvchi vositalar, immunomodulyatorlar (prodegiozan,imudon,taktivin) dorilar tavsiya qilinadi. Bundan tashqari temir preparatlari, vitaminlar qabul qilishga buyuriladi. Kasallik uzoq davom etsa kotrikosteroidlar (prednizolon kuniga 30 mg. 10 kun davomida) bilan davolash olib boriladi. Yaralar yumshab qoplamalar yengil ko'chishi uchun yuzalari baliq moyi bilan bog'lov qilinadi. Turli antibakterial malxamlar (levomikol,levosan) surtiladi. Kelgusida esa qasmoqlardan tozalangan yaralarga maxalliy turli indeferent va kortikostreoid malxamlar surtiladi.

BURUNNI KUYISHI (Combusito nazi)

Burunni kuyishiga burun to'qimalarini termik,kimyoviy,elektrik va radiatsiya tahsirida kuyishilar kiradi. Burun yuzda oldinga bo'rtib chiqqanligi uchun xam tashqi muxitni turli salbiy tahsirlariga tez duchor bo'ladi. Aloxida burunni kuyishi kam uchraydi,ko'picha yuzni boshqa qismlari bilan birgalikda kuyishi kuzatiladi.

Kuyishlarda to'rta bosqichi tafovut qilinadi.

Birinchi darajada jarayon terini yuza, epidermis qismini qamraydi, shuning uchun xam burun terisini qizarishi va shishi kuzatiladi

Ikkinchi darajada jarayon birinchi bosqichga qaraganda chuqurroq o'tadi,terini epidermis qismi ko'chib,yuzasida ichlari shilimshiq suyuqlik bilan to'lgan pufakchalar paydo bo'ladi.Pufakchalar teshilib,yuzalarida namli yaralar xosil bo'ladi. Jarayon o'ta chuqur bo'lmaganligi uchun yaralar bitishida chandiqlar xosil bo'lmaydi.

Uchinchi darajada teri barcha qatlamlarini qisman yoki to'liq nekrozi bilan davom etadi.Xosil bo'lgan yaralar yuzalari yiringlaydi,keyinchalik bu yaralar terida chandiqlar xosil bo'lishi bilan tugallanadi.

To'rtinchi darajada kuyish jarayoni nafaqat teri,xatto teri osti to'qimalari,tog'aylarini va suyaklarni xam to'liq kuyib nekrozga aylanishi bilan davom etadi.

Tashxis qiyinchilik tug'dirmaydi,bemor shikoyatlari,anamnez va rinoskopiya mahlumotlariga asoslanadi.

Davolash birinchi va ikkinchi darajada kuyishda terida birlamchi jarroxlik tozalovi o'tkazilib turli malxamlar (oksikort,levomikol,levosin) bilan bog'lov qilinadi.Antigistamin dorilar va simptomatik muolijalar o'tkaziladi. Kuyishni uchinchi va to'rtinchi bosqichlarida konservativ davolar bilan birgalikda plastik muolijalar o'tkazilishi zarur.

BURUNNI SOVUQ URISHI(Congelatio nazi)

Burunni sovuq urishi tashqi sovuq xavoni tahsiri yoki sovuq buyumlarni uzoq muddatda tahsir etishi natijasida kuzatiladi. Kasallikni klinikasi sovuqni tahsir etish muddati,sovuqlik darajasi,bemorni xolati va to'qimalarni sovuq urish chuqurligiga bog'liqdir.

Kasallikni belgilari sovuq urishni **birinchi darajasida** burun terisi qizargan yoki ko'kimtir rangda,shishgan. Bemorlarni burnini terisini sezishini pasayishi,qichishish bezovta qiladi. **Ikkinchi darajada** burun terisi ko'kimtir yoki qizargan, teri yuzasida ichi shilimshiq suyuqlik bilan to'lgan pufakchalar xosil bo'ladi. Pufakchalar yorilib ichidan tinq suyuqlik ajraladi,o'rnida yuzaki yaralar xosil bo'ladi 5-6 kun o'tgach yaralar chandiq xosil bo'lmasdan bitib ketadi. **Uchinchi darajada** sovuq urishida qoramtir ko'kish rangdagi teri yuzasida ichi gemorgik suyuqlik bilan to'lgan pufakchalar paydo bo'ladi. Pufaklar yorilib o'rniga yaralar xosil bo'ladi. Nekrotik o'zgarishlar teri va teri osti qismlariga xam tarqalganligi uchun xam yaralar bitishida chandiqlar xosil bo'ladi. **To'rtinchi darajada** teri va teri osti to'qimalaridan tashqari nekrotik jarayon tog'ay va suyakka xam tarqalgan bo'ladi. Nekrotik to'qimalar uzilib tushadi, ayrim xollarda burun to'qimalari mumiyolangan kabi qotib qoldi. Jarayon bir necha oylarga cho'zilib ketadi.

Davolash kasallikni birinchi va ikkinchi darajalarida sovuq urishni birinchi soatlarida burun terisi iliq suv bilin dokali bog'lov qilinadi, keyinchalik turli malxamlar (oksikort,levamikol) bilan bog'lov qilinadi, bemorga og'riq qoldiruvchi,antigistamin dorilar beriladi. Sovuq urishini 3 va 4 darajalarida bemorlarga intoksikatsiyaga qarshi dorilar,antibiotiklar tavsiya qilish bilan birga, nekrotik to'qimalar kesib olib tashlanadi,keyinchalik yaralar bitgach,tashqi burunni odatagi shaklga keltirish maqsadida turli kosmetik muolijalari o'tkaziladi.

BURUN BO'SHLIG'INING O'TKIR KASALLIKLARI

O'TKIR TUMOV (RINIT) RHINITUS ACUTA

O'tkir tumov yuqori nafas yo'llarini keng tarqalgan kasalliklardan biri xisoblanadi va burun faoliyatini buzilishi bilan davom etadi. Qo'zg'atuvchi manbalarga qarab kasallik **o'tkir yuqumli (rhihitis acuta)** va o'tkir **yuqumli bo'lmagan (rhinitis coryza)** turlariga bo'linadi. Kasallikni yuqumli ko'rinishi yuqori nafas yo'llaridagi turli infektsion (tumov,rezanda) kasalliklarda uchraydi.

Butun dunyo sog'liqni saqlash tashkiloti (VOZ) mahlumotlariga binoan xar bir inson umr davomida o'rtacha 4-6 marotaba yuqori nafas yo'llarini o'tkir kasalliklarini (tumov,rezanda,ORZ) boshidan kechiradi, Bu kasalliklarni 300 dan ortiq mikroorganzmlar keltirib chiqaradi. Yuqori nafas yo'llarini yuqumli kasalliklarida, birlamchi barer bo'lib burun va burun yondosh bo'shliqlarini shilliq qavatlari xisoblanadi.SHunday kasalliklar qatoriga o'tkir tumov xam kiradi.

Kasallik barcha yoshda kuzatiladi, ayniqsa yosh bolalarda ko'p uchraydi va og'riroq kechadi. Bunga sabab bolalarda yuqori nafas yo'llarida yallig'lanish keltirib chiqaruvchi boshqa ikkilamchi yuqumli yo'ldosh kasalliklar ko'p uchraydi, bundan tashqari yosh organizm xali tashqi muxit tahsiriga to'liq moslashmagan, maxalliy va umumiy ximoya vositalari shakillanmagan bo'ladi. Bolalarda ko'p uchraydigan yo'ldosh kasallik xisoblangan raxit va diatezlarga moyillik yuqori.

Kasallikni patogenezida asosan butun tanani yoki uni mahlum bir qismini shamollashi yotadi. SHamollash natijasida shilliq qavatlarda qon aylanish jarayoni kamayadi, ximoya kuvvati pasayadi,burun bo'shlig'idagi saprofit mikroblarni miqdori va virulentligi ortadi, bunday xolat kasallikni rivojlanishi uchun yaxshi sharoit xisoblanadi.

Tumovni qo'zg'atuvchisi turli xil mikroblar streptokokk, stafilokokk, pnevmokokk, Fridlender tayoqchasi va boshqalar xisoblanadi.

Yuqorida keltirilgan fikrlarni tasdiqlash maqsadida tajribada sunhiy ravishda yuqumli tumov chaqirish uchun burunni shilliq qavatlarini patogen mikroblar bilan maxsus ifloslantirilganda, sog'lom odamlarga qaraganda, shamollagan bemorlarda, tumov bilan kasallanish darajasi ancha yuqori, kechishi og'ir,ko'p asoratli bo'lgan va kasallik uzoq davom etgan.

O'tkir tumovni yuqumli bo'lmagan turini keltirib chiqaruvchi sabablarga burun yo'llari shilliq qavatlariga fizik,ximik va mexanik tahsirlantiruvchilar tushishi kiradi, bular turli chang, sanoat chiqindilari (un sanoati, tog' sahnoati chiqindilari, kimyo sanoati chiqindilari) xisoblanadi. Yallig'lanish jarayonini qanday darajada rivojlanishi, burunga tushgan shu chiqindi va changlar xajmi, shakli, tarkibiga bog'liq bo'ladi.

Yo'g'on, o'tkir uchli chiqindilar mexanik yo'l bilan burun shilliq qavatiga tushishii natijasida epitelial qismini butunligi buziladi va yallig'lanish uchun sharoit paydo bo'ladi. Kuydiruvchi xususiyatga ega bo'lgan kimyoviy moddalarning oz miqdori xam shilliq qavatlarini yallig'lanishga olib keladi. Xavo oqimi bilan birgalikda ko'p miqdorda tushgan kimyoviy moddalar, shilliq qavatning mayda qon tomirchalarda tromboz xosil qiladi, keyinchalik bu joylarda yallig'lanish va

chirish jarayoni rivojlanadi, natijada yallig'lanish jarayonini tez paydo bo'lshiga va uzoq davoi etishiga muxit yaratiladi.

Bahzan klinik kechishida yuqumli va yuqumli bo'lmagan o'tkir tumovlarni bir-biridan ajratishni imkoni bo'lmaydi, bunday xolatlarda kasallik tarixini mukammal o'rganish katta yordam beradi.

Morfologik o'zgarishlarda, kasallikning birinchi kunidayoq mikroskopik ko'rilganda epiteliyda bir qancha o'zgarishlar kuzatiladi, uning tukchalari yo'qoladi, ayrim joylarda epiteliylar ko'chib tushada. SHilliq qavatlarini shishishi kuzatiladi,bu jarayon shilliq qavatni shilliq osti qismiga zich yopishgan joylaridan tashqarida keskin namoyon bo'ladi. Keyinchalik yallig'lanish kuchayishi natijasida shilliq qavatlarni qizarish va shishi kuchayadi. Kasallikning keyingi davrlarida yallig'lanish jarayoni butun shilliq qavtni qamrab oladi, shilliq osti qavatlarida asosan qon tomirlar kengaygan,tomirlar va bezlar atrofida mayda nuqtasimon infilg'tratsiyalar xosil bo'ladi. Bezlarni shilimshiq ajratish faoliyati kuchayib,chiqaruv yo'llari kengayadi.SHuning uchun xam kasallik burunda ko'p miqdorda shilimshiq ajralishi bilan davom etadi.

O'tkir tumovning asosiy belgilari: Kasallik birdan ikkala burun bo'shlig'ida yallig'lanishi jarayoni paydo bo'lishi bilan boshlanadi. Bunda shilliq qavatlar xamda burun chig'anoqlarini shishi xisobiga, burun yo'llari torayib nafas olishning qiyinlashadi, burundan tiniq xidsiz suyuq ajraladi. Bu belgilar turlicha ko'rinishlarda bo'lib, kasallikni rivojlanish darajasiga, burun bo'shlig'ini shilliq qavatini xolatiga bog'lik bo'ladi. O'tkir tumov 3 bosqichda kechadi.

Birinchi bosqichida: Bu bosqich quruq yallig'lanish bosqichi deyiladi, bemorning umumiy axvoli sezilari o'zgargan,bemorlarda lanjlik,ishtaxani pasayishi kuzatiladi. Ular tez-tez aksa uradi, tomoqda, ayniqsa burun va burun xalqumda qurishish, achishish, qichishish va yot jism sezgisi bezovta qiladi, bahzan ovoz tiniqligini o'zgaradi,bosh og'rig'i va tana xaroratining ko'tarilishi kuzatiladi. Bu bosqichda xali yallig'lanish jarayoni kuchaymaganligi uchun xam tana xarorati 37 – 37,5 S atrofida bo'ladi.Bu bosqich o'rtacha 1-1,5 kun davom etadi.

Rinoskopiyada: burun shilliq qavati,chig'anoqlari quruqshagan, qizarib shishgan, burun yo'llari torayganligi ko'rinadi.

Bir necha soat yoki bir - ikki kundan so'ng bu ko'rinishlar o'zgaradi. SHilliq qavat bo'rtishi pasayadi,ammo yuzalari namlanadi va shilliq ajralma kelishi boshlanadi. SHu bilan birga yuqorida keltirilgan shikoyatlar kuchayib bemor uchun noxush bo'lgan qo'shimcha sezgilar, chuchkirish, nafas olishni qiyinligi,bosh og'rig'i, quloqda shovqin va eshitishni pasayishi kuzatiladi.

Расм 61. Ўткир катарал ринит

Bu kasallikni ikkinchi, yahniy shilimshiq ajralish-bosqichi xisoblanadi. Kasallikni birinchi kunlari ajralma suyuq va tiniq bo'ladi, keyin ajralmada mutsinni miqdori ortadi, qonning shakili elementlari (ko'chgan epiteliy, ajragan leykotsitlar) qo'shiladi,mikroflora rivojlanadi, natijada ajralma qo'yiqlashib yiringli tus oladi,ajralmalarni bir qismi quriq qasmoqqa aylanadi.

Bemorlarni umumiy axvoli og'irlashadi, tana xarorati 38-38,5 S ga ko'tariladi, ishtaxa va uyqu buziladi, intoktsikatsiya xolati kuchayadi. Bunday xolat ayniqsa go'daklarda ko'p kuzatiladi,klinik belgilari keskin namoyon bo'lishi bilan kechadi, ularda og'irlashib xatto meningizm belgilari paydo bo'ladi. Bunday xolat kasallikni 4-5 kunlari paydo bo'ladi.

Rinoskopiyada burun shilliq qavatlarini qizarib, shishadi,natijada burun yo'llari torayadi va ko'p miqdorda xidsiz, tiniq shilimshiq ajralma bilan to'lgan bo'ladi.Keyingi kunlarida ajralmalar qo'yiqlashib,yiringli ko'rinishda bo'ladi. Ayrim adabiyotlarda bu bosqichni aloxida ajratib yiringli ajralma kelish bosqichi deb xam yuritiladi.

Kasallikni uchinchi bosqichi bu xal bo'lish bosqichi deb yuritiladi – Agar kasallik sabablarini bartaraf qilinsa, asorat kuzatilmasa, bemorni ximoya qobilyati yuqori bo'lsa va davolash ishlarini o'z vaqtida boshlansa, kasallikni klinik belgilari pasayib, sekin-asta ajralma mikdori ozayib, bemorni axvoli yaxshilanadi va 7-10 kundan so'ng bemor sog'ayadi.

Agar burun shilliq qavatida atrofik jarayon rivojlangan bo'lsa, o'tkir tumov belgilari yuqorida keltirilgandek yorqin namoyon bo'lmaydi, yahniy: kasallikni o'tkir bosqich davri qisqaradi, shilliq qavatni quruq yallig'lanish bosqichi uzoq saqlanib turadi, ajralmani miqdori ko'p bo'lmaydi va uzoq davom etmaydi, ozgina paydo bo'lgan ajralma tezda qurib qasmoqqa aylanadi, ammo intoksikatsiya jarayoni kuchli namoyon bo'ladi. Bunga qarama-qarshi gipertrofik rinitlarda esa shilliq qavatlar shishi va ko'p miqdorda shilimshiq ajralishi jarayoni odatdagi tumovlarga qaraganda ko'proq kuzatiladi va kasallik uzoqroq davom etadi.

Agar bemorni ximoya quvvatlari pasaygan bo'lsa, davolash ishlari o'z vaqtida boshlanmasa va o'tkir tumovni keltirib chiqaruvchi omillar bartaraf qilinmagan bo'lsa kasallik uzoq davom etib, surunkali ko'rinishiga o'tadi. Askariyat xollarda o'tkir rinit yon atrof ahzolarga asorat berib kechadi,bulardan uzoq davom etuvchi faringolaringotraxeit,sinusit,dakriotsistit,tubootit va boshqalar.

O'tkir tumovning kechishida bemorni nafaqat jismoniy, xatto aqliy mexnat qobiliyati xam pasayadi. Burun shilliq qavati bo'rtishi sababli burundan nafas olish qiyinlashadi, tovush tiniqligi o'zgaradi. Yallig'lanish jarayonining xid sezish soxasiga tarqalganligi uchun bemorlarda xid sezish qobiliyati pasayadi (giposmiya). Keyinrok peshona va yuz soxasida, qovoq ustida yoki ko'z soqqasida og'riq, paydo bo'ladi, bu belgi yallig'lanish jarayoni burun yon bo'shliqlariga (sinuslar) xam tarqalganligini bildiradi. Burundan shilliq ajralishi natijasida burunni kirish qismi terisi biroz yallig'lanib shishadi, shilinadi, terida yoriqlar paydo bo'lib,qattiq og'riq beradi. Bahzan yalliglanish ko'z yoshi o'tkazuvchi yo'llarga tarqalganligi sababli kong'yuktivit rivojlanadi, ko'zlar qizarib,yosh oqadi, yoki eshituv nayiga o'tishi munosabati bilan o'tkir o'rta otit rivojlanishi xam kuzatiladi.

Kasallikni go'daklarda kechishi o'ziga xos ko'rinishda bo'ladi va muxim axamiyat kasb etadi. Go'daklarda markaziy nerv tizimi morfologik va funktsional xususiyatlariga ko'ra, tashqi muxit tasiriga moslashuvi kattalarga qaraganda ancha past bo'ladi, umumiy va maxalliy ximoya vositalari xali to'liq shakillanmagan. Ularning burun yo'llari juda tor bo'lib, shilliq qavatning arzimas shishi natijasida burun yo'llari keskin to'silib, xavo o'tkazuvchanligi buzilib, burundan nafas olish butunlay to'xtaydi, nafasni og'iz orqali oladi,natijada go'daklarda emish qobiliyati xam izdan chiqadi, buning oqibatida oshqozon-ichak tizimi faoliyati buziladi, bola ozib ketadi, xolsizlanib o'z og'irligini yo'qotadi, uyqusiz bo'lib, injiqlanadi, tana xarorati ko'tariladi. Asosiy kasallik xisobiga umumiy axvoli og'irlashgan bemorni xolatiga, ikkilamchi oshqozon-ichak tizimini buzilishini qo'shilishi intoktsikatsiya belgilarini ikki barobar kuchayshiga olib keladi. Keyinchalik yallig'lanish jarayoni dimog', xiqildok, kekirdak, bronx va o'pkaga tarqalib, ularda xam ikkilamchi yallig'lanish chaqiradi. Yuqoridagi asoratlarni kuchayishi xisobiga intoktsikatsiya kuchayib meningizm xolati namoyon bo'ladi. Bemorni ko'ngil aynib qayt qiladi, tana xarorati 39-40 S ga ko'tariladi, bo'yin mushaklarini qotib qolishi va tirishish, bexushlik xolatlariga tushib qolishi kuzatiladi. Og'ir xollarda kasallik o'lim bilan tugallanishi mumkin. Tumovning bunday asoratlari katta yoshdagilarga nisbatan yosh bolalarda ko'prok uchraydi.

O'tkir tumovning tashxisini bemorni shikoyatlari,subektiv va obhektiv tekshirish natijalariga asosalanadi.

Ayrim xollarda ayniqsa yosh bolalarda o'z vaqtida o'tkazilgan davolarga qaramasdan kutilgan natijga erishilmaydi va kasallik surunkali ko'rinishda davom etadi. Bunday xollarda suzakli, zaxmli yoki burun difteriyasi kabi kasalliklarni inkor qilish kerak bo'ladi, chunki, bu kasalliklarda xam burundagi jarayon tumov singari klinik belgilar bilan kechadi. Bundan tashqari o'tkir yuqumli kasaliklarda (qizamiq, skarlatina) xam burunda o'tkir tumov kabi o'zgarishlar bo'lishini xam doimo esda tutish zarur. Bunda yaxshi yig'ilgan epidemologik va umumiy tekshirishlar to'g'ri tashxis qo'yishga yordam beradi. Bahzan kasallikni tashxisida virusli gepatit

bilan taqqoslashni unutmaslik zarur. Virusli gepatitda kuchayib boruvchi xolsizlanish, tana xaroratini subfebril bo'lishi va burundan shilimshiq ajralishi ko'p kunlargacha saqlanib turishi kuzatiladi.

O'zining kelib chiqishi bo'yicha o'tkir tumov, yuqori nafas yo'llarining yallig'lanishi kasalliklari orasida ko'p uchraydigan turidir. Yana bir shunday ko'p uchraydigan kasallik bu grippdir.

Grippda bemorni umumiy axvolini buzilishi kuchli darajada bo'lib, bosh og'rishi, asosan boshning chakka qismi, bo'g'imlarda og'riq bilan kechadi. Grippda ko'pincha burundan qon ketishi kuzatiladi, kasallik deyarli doimo laringotraxeit bilan asoratlanib, quruq yo'tal bilan kechadi.

Kasallikni taqqoslashda qonni tekshirish natijalari xisobga olinadi. Qonda leykopeniya, monotsitoz kuzatiladi, asoratli kechishida esa neytrofilli leykotsitoz bo'ladi. SHuni yodda tutish kerakki, surunkali tumov va burun yondosh bo'shliklari kasalliklari qaytalanishi xam o'tkir tumov ko'rinishida kechishi mumkin. Bunday sharoitda aniq tashxis qo'yish uchun kasallik tarixini epidemiologik xolatni batafsil o'rganish, qo'shimcha tekshirishlar o'tkazish (burun yondosh bo'shliqlarini diafonoskopiya va rentgenografiya qilinadi) zarur.

Davolashda o'tkir tumov doimo tana xarorati ko'tarilishi, og'ir intoksikatsiya bilan kechishini va turli asoratlar berishini xisobga olib ayniqsa yosh bolalarda yotib davolanish tavsiya qilinadi. Kasallikni birinchi bosqichida simptomitik maxaliy tahsir etuvchi dorilar interferon,lizotsim,burunga IRS -19,bosh og'riganda panadol,solpodein, taynelol,analgin va boshqalar. Burunga 2% protorgol yoki kollargol tomiziladi.

Bemor yotgan uyni xavosi tez-tez yangilanib, xonani namli latta bilan artilib turiladi. Ko'proq suyuqlik ichish (smorodinali,malinali,gilos murabosi aralashgan) intosikatsiyani oldini oladi.

Tumovninng boshlanish bosqichida ikkilamchi infektsiyani oldini olish maqsadida burunga 20% sulg'fatsil natriy yoki 20% etoniy malxami surtish zarur, bundan tashqari terlatuvchi va chalg'ituvchi tadbirlar qo'llaniladi: boldirga gorchichnik qo'yish, oyoqqa issiq garchichnikli xamom qilish yaxshi naf beradi.

Oyoklar tagiga eritema keltirib chiqarish darajasida ulhtrabinafsha nuri bilan tahsirlantirish zarur.

Tumovni rivojlanishida tana xaroratini pasaytiruvchi dorilarni qanchalik tez (erta) qo'llansa shuncha yaxshi natijalarga erishiladi.

Kasallikni maxalliy belgisi: burundan nafas olishni yengillashtirish uchun vaqtinchalik tahsir etuvchi tomir toraytiruvchi dorilarni – dekongentsatlar (0,5% naftizin, 0,05% galazolin, 0,1% sanorin,otrivin yoki 3% efedrin,ksemelin) tomchi yoki malxam xolida qo'llash foydalidir. Qon tomir toraytiruvchi dorlar go'daklarni shilliq qavatlarini tsilliar qismiga salbiy tahsirini xisobga olgan xolda,ularga bu dorilar 1:2 (0,1% adrenalin eritmasi 1: 5000) nisbatda shaftoli moyiga yoki ko'krak sutiga suyultirilib burunga tomizaladi. Bu tomchilarni go'dak bolalarga tomizishdan va xar bir emizishdan avval burundagi shilimshiq ajralmalar maxsus balonlar yordamida so'rib olinadi, so'ngra dorilar tomiziladi. Qon tomir toraytiruvchi dorilarni tomizish oralig'ida kuniga 4-5 maxal 2% kollargol yoki protorgol eritmalari tomizilib turiladi. Katta yoshdagi bemorlarga bu tomchilarni yaxshisi dokali pliklarga

shimdirilib burun yo'llariga qo'yilsa yoki boshni dori tomiziladigan tomonga engashtrilib tomizilsa shilliq qavatlarda ko'proq so'riladi va tahsiri ancha davomli bo'ladi. Kasallikni ikkinchi bosqichida boshqa dorilar bilan birgalikda ko'proq 3-5% kollargol yoki protorgol qo'llansa yaxshi naf beradi, chunki bu dorilar o'rab oluvchi va bujmaytiruvchi tahsirga ega. Yallig'lanish jarayoni kuchayib,ajralmani miqdori ortib ketsa burunga bir qancha sulg'fanilamid va antibiotiklar aralashmasidan iborat dorilarini kukunini sepish maqsadga muofiq bo'ladi. Bunday aralashmalardan biri B. S. Preobrajenskiy tomonidan taklif qilingan dorilarni murakkab kukunidir.

R' Stre'tocidi albi
Norsulfasoli
Sulfadimezini aa 1, 0
'enicilini 100000 YeD
E'hedrini hydrochloridi 0, 05
M. D. S. Burunga sepish uchun.

Burundagi yallig'lanish jarayonini pasaytirish va nafas olishni tiklash maqsadida I.P. Simanovskiy tomonidan tavsiya kilingan malxam qo'llaniladi

R':Mentholi 0,1
Cocoini hydrochloridi 0,
Zinci oxydi 0,6
Vaselini 10,0
M. f, unquentum
DS Dokali plika surtib kuniga burunga 2-3 maxal 15-20 min. qo'yiladi

Umumiy intoksikatsiyani oldini olish maksadida bemorga ko'proq suyuqlik ichish tasiya qilinadi. Keyinchalik kasallikni qaytalanishini oldini olish maqsadida tanani sovuqqa chiniqtirish uchun turli suvli muolijalar (ertalabda sovuq suvli vanna qabul qilish yoki tanani sovuq xo'l sochiq bilan artish) tavsiya qilinadi. Ish joyidagi turli zararli chiqindilar tahsiridan saqlash maqsadida bemorni imkon darajasida yengil ish joyiga o'tkazish kerak.

Юқумли касалликларда учрайдиган ўткир ринитлар.

Айрим юқумли касалликларда (Бўғма,кизамик,грипп ва қизилчада) юқори нафас йўлларида ўткир ринит шаклида яллиғланишлар кузатилади.Бу ерда икки хил назария мавжд, биринчиси юқумли касалликлар

Бурун бўшлиғини қизилчада (скарлатина) яллиғланиши

Касалликни бошланишида бурун шиллиқ каватларида чегараланган тўқ кизил рангдаги нуқталар кўринади, айрим холларда эса бурун бўшлиғини шиллиқ каватлари тўлиқ тўқ кизариши кузатилади.

Касалликни белгиси-болалар бурундан нафас олишни қийинлигига, кўп миқдорда ажралма келишига ва бош оғриғига шикоят қиладилар.

Риноскопияда бурун шиллиқ каватлари тўқ қизил рангда,эпителийлар бўғмадан фарки, нозик чегараланган фибринозли некротик ўзгаргарган.Бурун йўлларида шиш хисобига торайган,шилимшиқ аралаш йирингли ажрлмалар билан тўлган.Яллиғланиш жараёни нафакат шиллиқ каватларни, хатто

пастки чиғаноғни суяк қатламини хам қамраб олади, кейинчалик бу жойларда қўшувчи тўқималар пайдо бўлиб атрофик жараён билан тугалланади.

Ташхис асосан касалликни клиник белгиларига асосланган холда қўйилади..

Даволаш таъсир доираси кенг камровли антибиотиклар ва симптоматик дори воситаоари қўлланилади.

Бурун бўшлиғини қизамикда (скарлатина) яллиғланиши

Болаларда касалликни бошланишида бурун бўшлиғи шиллиқ қаватларида ва қаттиқ танглайларда ўзига хос энантемалар (бўртма) хосил бўлади. Шиллиқ қаватдаги бундай энантемалар, қизамикда, терида пайдо бўладиган тошмалардан 2-3 кун аввал пайдо бўлади.

Клиник кечиши. Энантемаларни пайдо бўлиши, беморларни чучкириши,бурундан шилимшиқ ажралиши, нафас олишни қийинлашуви ва кўзни қизариб ёш окиши билан давом этади. Бурундан ажралма келиши ёш ва заиф болаларда ларинготрахеобронхит, конюктивит айрим холларда отитлар ва синуситлар билан асоратланади.Оғир холларда бурундан кўп миқдорда кон кетиши, шиллиқ қаватларни юзасида некротик ўзгаришлар ва кейинчалик бу жойларда чандиқлар хосил бўлиши билн якунланади.

Риноскопияда бурун шиллиқ қаватлари , қаттиқ танглайда шиллиқ қаватлар қизариб шишган,ёпишқоқ,шилимшиқ ажралмалар билан тўлган.Касалликни оғир холатларида танглайдаги некротик ўзгаришлар чуқурлашиб, жойларда чуқур тешиклар (қизамиқ номалари) хосил бўлади.

Касаллик ташхиси беморни шикоятлари,риноскопик текширшлар, теридаги қизамиққа хос ўзгаришлар ва шиллиқ қаватларда касаллика хос Коплик-Филатов доғларига асосланади.

Даволаш таъсир доираси кенг бўлган антибиотиклар, симптоматик дорилар ва қизамиқ зардоби, гамма-глабулин қўлланилади.

Бурун бўшлиғини бўғмада (дифтерия) яллиғланиши.

Болалар амалиётида оғир юқумли касалликлар қаторидан ўрин олган.Бурун бўғмасини алохида чегараланган ёки бошқа қўшни аъзолар билан бирга кечадиган турлари мавжуд.Клиник кечишида чакалоклар ва ёш болаларда чегараланган, катарал, катарал- ярали ва карашли турлари учрайди.

Клиник белгилари. Болаларда дастлаб касалликни умумий интоксикация белгилари намоён бўлади: улар ланж, серуйки, инжиқ, иштахалари йўқ аторфдагиларга бефарқ, кечга якин тана харорати 37,5С кўтарилади. Кейинчалик ринитга хос белгилар пайдо бўлади

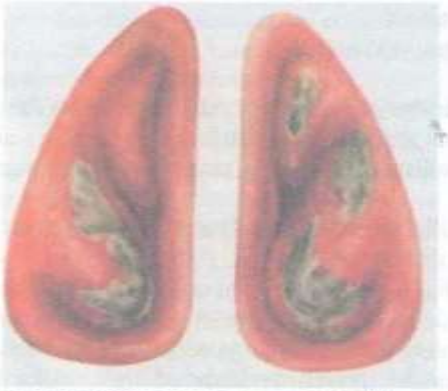

Rasm.Бурун дифтериясининг риноскопияда кўриниши

Риноскопия. -бурундан шилимшиқ ажралма келади,шиллиқ каватлар кизарган,шишган, шилинган яралар қон аралаш қасмоқлар билан копланган,медиал девори ва бурун чиғаноклари юзасида кулранг караш билан копланган.Бурунни кириш кисми териси яллиғланиб шилинган. Жаг ости, бўйин лимфатик томирлар катталашган.

Ташхис бемор шикоятлари,касалликни клиник белгилари ва бактериологик текширишда Леффлер таёкчасини топилишидир.

Даволаш дифтерияга карши зардоб ва симптоматик дори воситалари.

SURUNKALI RINITLAR

Surunkali rinitlarni xozirgi kungacha yagona klasifikatsiyasi qabul qilingan emas.V.T.Palg'chun va N.A.Preobrajenskiy (1980) taklifi bo'yicha kasallikni asosan uch turi tofovut qilinadi: Surunkali kataral, gipertrofik va atrofik. I.B.Soldatov (1997) sassiq tumovni (ozena) xam shu guruxga kiritgan. A.X.Ming'kovskiy (1949) surunkali kataral rinit gipertrofik rinitni birinchi bosqichi deb xisoblaydi. B.S.Preobrajenskiy (1955) kataral,gipertrofik,atrofik rinit,sassik tumov(ozena) va vazomotor rinitlari xammasini birlashtirib, surunkali rinitlar guruxiga kiritgan.

Xozirgi kunda surunkali rinitlarni qo'llanishi uchun qulay bo'lgan,oddiy va tushunarli siniflanishni L.B.Daynyak (1987) tomonidan taklif qilingan.

1.Kataral rinit
2.Gipertrofik rinit
a)chegaralangan
b)diffuz
3.Vazomotor rinit
a)allergik ko'rinishi
b) neyrovegetativ ko'rinishi
4.Atrofik rinit

a) oddiy ko'rinishi
b) sassiq tumov yoki ozena

Surunkali rinitga olib keluvchi sabablar quydagilar:

- uzoq davom etadigan va qaytalanadigan o'tkir rinit (bunday xolatga olib keluvchi asosiy omillardan biri inson tanasini turli joylariga uzoq muddat sovuqni tahsir etishi).

-burunda yallig'lanish chaqiradigan kimyoviy,termik va mexanik omillarni uzoq muddatda tahsir etishi

-burun bo'shlig'i shilliq qavatini mikrofloralarga bo'lgan maxalliy ximoya vositasini pasayishi

- burun, burun-halqum va burun yondosh bo'shliqlarini surunkali kasalliklari

- turli yo'ldosh (yurak yetishmovchiligi, miokardit, nefrit, bronxit,jigar tsirrozi, endokrin kasalliklar) kasalliklar.

Yuqorida keltirilgan omillarni aloxida yoki birgalikda tahsiri natijasida burun bo'shlig'ida quyidagi o'zgarishlar kuzatiladi:

1) burun bo'shlig'i shilliq qavatlari va chig'anoqlarida uzoq vaqtga davom etadigan va tez qaytalanadigan maxalliy qon aylanishini buzilishi.

2) burun bo'shlig'idagi mikrofloraga nisbatan maxalliy immunologik quvvatni pasayishi.

3) yallig'lanish natijasida ajralgan shilimshiq modda, burun bo'shlig'idagi mikroflorani virulentligini yuqori bo'lishiga muxim omil xisoblanadi. Bunday o'zgarishlar kelgusida surunkali rinitni rivojlanishini uchun asosiy sababi bo'lib qoladi.

SURUNKALI KATARAL RINIT (Rhinitis catarrhalis cronica)

Surunkali kataral rinit surunkali rinitlarni 15% tashkil etadi. Kasallikni bu darajada ko'p uchrashini asosiy sabablari:

- bu shilliq qavatlarga tashqi muxitni turli salbiy omillarini birinchilardan bo'lib tahsir etishi

-burun shilliq qavatlarni tez yallig'lanishga moyilligi.

-burun va uni atrofidagi ahzolarda surunkali kataral rinitga olib keluvchi turli yo'ldosh kasalliklar.

Yallig'lanish jarayoni asosan shilliq qavat va qisman shilliq ostini qamrab oladi. Kasalikni boshlanishida shilliq qavat yuzasidagi xilpillovchi epiteliylar qatorlari ozayadi, tuklari yo'qoladi, ayrim joylarda tsilindirik epiteliylar kubsimon epiteliyga aylanadi. SHilliq qavat yuzasi shilliq va bokalsimon bezlar faoliyati kuchayishi xisobiga ishlab chiqargan shilimshiq bilan qoplanadi.Epiteliy osti qatlami shishgan, qon tomirlari kengaygan, devorlari yupqalashgan va qon bilan to'lgan, atrofida xujayralar (limfotsitlar,neytrofillar) infilg'tratsiyasi kuzatiladi.

Surunkali rinitni uzoq davom etishi natijasida shilliq osti qatlamida asta-sekin skleroz jarayoni rivojlanadi.

Kasallikni o'zini klinik kechishiga qarab B.S.Preobrajenskiy (1941) uch turga bo'ladi

1.Gipersekretor (rhinitis chronica simhlex hy'ersecretoria) turi kasallikni bu ko'rinishida yallig'lanish jarayoni kasallikni boshqa belgilariga qaraganda ko'proq shilimshiq ajralishi bilan kechadi.

2.Vazodilatator (rhinitis chronica sim'lex vasodilatatorica) turi, qon tomirlarini tez-tez va uzoq muddatga kengayib turishi natijasida, boshqa belgilariga nisbatan burun shilliq qavatlari va chig'anoqlari doimo shishganlik xolati yaqqol keskin namoyon bo'ladi.

3.Aralash (rhinitis chronica sim'lex hy'ersecretoria dilatatorica) bu turida kasallik yuqoridagi ikkala belgisi bir xilda namoyon bo'ladi.

Bemorni shikoyatlari: Burundan vaqti-vaqti bilan nafas olishni qiyinligi va ko'p miqdorda xidsiz shilimshik yoki shilimshiq-yiring ajralma kelishiga bo'ladi. Kasallikni klinik kechishida u yoki bu belgilarini ko'proq namoyon bo'lishi bilan davom etadi. Ayrim bemorlar asosan burundan shilimshiq ajralishiga shikoyat qilsa, boshqalari esa burundan nafas olishni qiyinligi bezovta qiladi. Nafas olishni qiyinligi, almashinib turadi, burunni bir tomonidan xavo o'tishi qiyin bo'lsa, ikkinchi tomonidan qoniqarli darajada nafas olinadi, bunday xolat ayniqsa bemor yotgan xolda keskin namoyon bo'ladi, yahniy qaysi tomonni bosib yotilsa o'sha tomondan nafas olishni qiyinlashadi. Buning asosiy sabablaridan biri burunni kavernoz to'qimasini venoz tomirlarida to'laqonlikli xolatini vujudga kelishidir. Ajralmani ko'p to'planishi xisobiga xam nafas olish ancha qiyinlashadi, burun ajralmalardan tozalangandan so'ng nafas qayta tiklanadi.

Burundan nafas olishni qiyinligi ko'prok sovuq xavo tahsirida kuchayadi.

Burun shilliq qavatlarini shishi va burun yo'llariga ko'p miqdorda shilimshiq to'planishi xisobiga xid bilish xam ancha pasayib (giposmiya) qoladi. Xid bilishni pasayishi vaqtincha bo'lib, yallig'lanish jarayoni pasayib ajralma kamayishi bilan qayta tiklanishi mumkin.. Nafas olishni qiyinlashishi bosh miyada gipoksiya chaqiradi va bemor asabiga salbiy tahsir etadi, ularda uyqu va ishtaxa buziladi, bosh og'rishi paydo bo'ladi, ish qobilyati pasayadi. SHilliq qavatlarni shishi xisobiga,burun yondosh bo'shliqlardagi ajralmalarni chiqishi qiyinlashadi,natijada burun yondosh bo'shliqlarida ko'p miqdorda shilimshiq to'planadi,natijada bo'shliqlar soxasida og'irlik va og'riq paydo bo'ladi.

Rinoskopiyada – Burundan tinimsiz ajralayotgan shilimshiqni burun terisiga tahsiri va burunni tozalash maqsadida doimo artish natijasida burunni kirish qismini terisi qiziradi, shilinib yorilgan bo'ladi. Burun shilliq qavatlari va burun chig'anoqlari qizarib shishgan, pastki burun chig'anog'ini oldingi qismlari esa yo'g'onlashgan bo'ladi. Qon tomirlarini to'laqonligi natijasida ayrim xollarda burun chig'anoqlarini rangi ko'kimtir tus oladi, bunday xolatni rhino'athia vasomotorica deb yuritiladi. Burun yo'llarida ko'p miqdorda xidsiz va rangsiz shillimshiq ajralma ko'rinadi.

Tashxisda zond bilan chig'anoqlar bosib ko'rilganda, ular yumshoq va yengil eziladi, bundan tashqari qon tomir toraytiruvchi dorilar tomizilganda chig'anoqlar xajim jixatidan kichrayadi va burun yo'llari keng bo'lib qoladi.

Davolash-davolashni kasallikni keltirib chiqaruvchi omillarni bartaraf qilishdan boshlanadi,bu esa kasallikni davolashni asosiy ko'rsatgichlaridan biridir. Burunga yallig'lanishga qarshi antibakterial (2% streptotsid, 2% salitsil) malxamlardan kuniga 2 maxal 2 -2,5 soatga dokali plikka shimdirilab

qo'yiladi. Yallig'lanish jarayoni pasaygandan so'ng, 3-5% li protorgol yoki kollorgol eritmalaridan 3 tomchidan 2 maxal tomiziladi. Yaxshisi bu dorilarni paxtaga shimdirilib massaj qilgan xolda chig'anoqlarga surtish zarur. Bu usulni afzalgi shundaki, birinchidan shilliq qavatlar massaj qilinadi, ikkinchidan dori moddalari shilliq qavatni barcha qismilariga to'liq va uzoq muddatga yetib boradi. Bundan tashqari burunga kolanxoe sharbati shimdirilgan dokali plik kuniga 2-3 maxaldan qo'yiladi. SHilliq qavatlarini shishini pasaytirish uchun kuniga bir maxal 3-5% li lyapis (kumush nitrat) eritmasi surtiladi. Burun ichiga ulg'tra binafsha nur tahsir etiladi yoki 0,5-0,25% tsink sulg'fat bilan elektroforez qilinadi va bir vaqtning o'zida UVCH qilinadi. Burundan normal nafas olishni tiklanishi, kasallikni to'liq barataraf qilishga olib keladi.

SURUNKALI GIPERTROFIK RINIT
(Rhinitis chronic hy'er'lastica fibroza)

Gipertrofik rinitda, patologoanatomik nuqtai nazardan to'qima xujayralarini gipertrofiyasi emas, balki ularni soni ko'payishi, yahniy giperplaziyasi kuzatiladi. SHuning uchun xam gipertrofik rinit atamasi ayrim otorinolaringologlarni fikricha kasallikni xolatini to'liq aks ettirmaydi, bu yerda kasallikni giperplastik rinit atamasini yuritishni taklif qilishadi. Xozirgi kunda otorinolaringologiya bo'yicha deyarli barcha adabiyotlarda gipertrofik rinit atamasi yuritilayotganligi uchun biz xam kelgusi bayonimizda shu terminni ishlatamiz. Kasallikni bu turida gipertofik jarayon nafaqat shilliq qavatda xatto suyak to'qimasida xam kuzatiladi.

Kasallikni kelib chiqishi-rinitlarni (o'tkir, surunkali kataral, allergik) tez-tez qaytalanishi va uzoq vaqt davom etishi, burun bo'shlig'i (burun medial devorini qiyshiqligi,burundagi turli o'smalar) burun yondosh bo'shliqlarini kasalliklari (sinuitlar), burun-halqumda (adenoid) va halqumdagi turli surunkali yallig'lanishlar (faringit,surunkali tonzillit,tishlar kariesi), tashqi muxitni (fizik,kimyoviy,mexanik) salbiy tahsirlari asosiy sabablari xisoblanadi. Bundan tashqari, uzoq muddat burunga qon tomir toraytiruvchi dorilirni qo'llash xam burun chig'anoqlarini yo'g'onlashuviga (giperplaziyasi) olib keladi. Ayrim xollarda burun chig'anog'idagi giperplaziya jarayoni birlamchi bo'lib, kasallikni boshlanishidan asta-sekin proleferativ o'zgarishlar rivojlanishi bilan davom etadi.

Bahzi olimlarni fikricha kasallikni rivojlanishida atrof muxitni iqlimini tahsiri katta, bu nazariyani isboti uchun shimoliy mintaqalarda giperplastik rinitlar ko'p uchrashi, aksincha janubda atrofik turlari avj olganligini xaqida dalillar keltirishgan. Kasallikni rivojlanishida bemorni yoshi va jinsi xam muxim o'rinni egallaydi, qariyalarga qaraganda yoshlarda va ayollarga qaraganda erkaklarda ko'p uchraydi.

Bundan tashqari umumiy sabablardan yurak, qon – tomir va oshqozon-ichak tizimi kasalliklari, yosh bolalarda esa konstitutsional tuzilish va gormonal o'zgarishlar xam gipertrofik rinitni keltirib chikaruvchi omillaridan xisoblanadi. Yuqorida keltirilgan sabablar, burun bo'shlig'i shilliq qavatlarida,chig'anoqlarda qon va limfa aylanishi buzilishiga olib keladi,bu xolat esa burun to'qimalarida giperplaziya jarayoni rivojlishiga sharoit yaratadi.

Kasallikda shilliq qavatlardagi giperplaziya xolati makroskopik aniq ko'zga tashlanadi,yahniy chig'anoqlar kattalashgan, yuzalari dag'allashgan va notekis xolda bo'ladi.

Gistologik tekshirishda epiteliy qatlamida proliferativ jarayon avj oladi, qoplovchi epiteliyni tarangligi ozayib, tsilindrsimon epiteliy paydo bo'ladi va ustki qavatida yumaloq xujayrali infilg'tratsiyasi kuzatiladi. TSilindrik va bokalsimon epiteliylilar xajim va miqdor jixatidan ortadi, natijada 4-6 qatorli epiteliy qatlami 10 qator va undan ortiqqa ko'payadi. Bazal qavatda qo'shuvchi to'qimada fibroblastlar ko'payib qalin chandiqlar xosil qiladi, xatto gialin to'qimaga aylanishi kuzatiladi. Qon va limfa tomirlar kengaygan, ular qon va limfa bilan to'lgan, ayrim joylarda yangi tomirlar paydo bo'lishi kuzatiladi. SHilliq va bokalsimon bezlar soni ko'payib xajmi kattalashadi,joylarda ularni faoliyati ortadi. Sezilarli o'zgarishlar suyak qobigi (periost) va suyakkacha yetib boradi, asosan bu xolat burun chig'anoqlarida yaqqol seziladi, suyak qobig'i qalinlashadi, yangi suyak to'qimalari paydo bo'ladi, qisman suyak xam qalinlashadi. Burun chig'anoqlarini giperplaziyasi bahzan juda katta xajmga ega bo'ladi va burun yo'llarini to'liq berkitib qo'yadi.

CHig'anoqlar giperplaziyasi xolatiga qarab diffuz va chegaralangan (pastki yoki o'rta burun chig'anoqlarini oldingi yoki orqa qismlarida chegarlangan gipertrofiya kuzatiladi) turlariga bo'linadi. CHig'anoqlar yuzasida xosil bo'lgan giperplaziya jarayonini ko'rinishiga qarab uch turga bo'linadi:

1-yassi

2-dag'al

3-papillyar, bu turlari aloxida yoki birgalikda uchrashi xam mumkin. Ayrim vaqtda u yoki bu turdagi giperplaziyada chig'anoqlarda xujayralararo suyuqlik xisobiga shishi bilan asoratlanadi. Bunday mikroskopik ko'rinishlar burunning boshqa qismlarida, ayniqsa burun to'sig'i yuzasida va dimog' suyagini orqa qismida uchraydi.

Kasallikni belgilari: gipertrofik rinitni asosiy belgisi burun orqali **nafas olishning qiyinligi** yoki butunlay nafas olishni bo'lmasligidir. Burun chig'anoqlarini kattalashishi to'liq yoki chegaralangan ko'rinishda bo'ladi. Agar burun chig'anog'ini kattalashishi chegaralangan, yahniy oldingi qismida kuzatilsa, nafas olish qiyin bo'ladi, nafas chiqarish esa oson, aksincha burun chig'anog'ini orqangi qismi kattalashgan bo'lsa, nafas olish qisman oson, lekin chiqarish qiyin bo'ladi.

Ko'p miqdordagi **shilimshik ajralma** bemorni bezovta qiladi, ajralma burun bo'shlig'ini, burun yo'llarini to'ldiradi, bir qismi burun halqum tomonga xam oqib tushadi. Bu xolat bemorlarni burunni ajralmadan tozalashga majbur qiladi va ular doimo burun qoqib yoki yo'talib tuflab yurishga majbur qiladi.

Uzoq muddatga nafas olishni buzilishi, burun bo'shlig'idagi limfa va qon aylanishini buzilishini keltirib chiqaradi. Bunday xolat bosh miyada xam qon va limfa aylanishini buzilishiga olib keladi, natijada bemorlarda doimo **bosh og'rishini** kuzatiladi. Yuqorida keltirilgan xolatlar bemorlarda uyquning va asab tizimini buzilishiga, mexnat qobiliyatini pasayishiga, xolsizlanishga olib keladi. Yallig'lanish natijasida xid sezish maydoni shilliq qavatlarida shish paydo bo'lishi va doimo shilimshiq ajralma bilan to'lib turishi natijasida **xid sezish qobiliyatini pasayishiga (giposmiya)**, xattoki butunlay yo'qolishiga **(anosmiya)** olib keladi.

Burun shilliq qavatlarini shishi va chig'anoqlarni kattalashuvi xisobiga burun yondosh bo'shliqlarini chiqaruv teshiklari berkilib, bu joylarda shilimshiq ajralmalarni to'planishiga sabab bo'ladi, natijada gipertrofik rinitda ko'p uchraydigan belgilaridan biri xisoblangan burun yondosh bo'shliqlari soxasida **og'irlik yoki** og'riq xissiyotini paydo bo'ladi.

Kattalashgan burun chig'anoqlari burun yo'llarini to'sib turganligi uchun xam bemorlarda **ovoz o'zgarib** (rhinolalia clausa) ping'illab gapiradi. Burun chig'anoqlarini orqa qismini kattalashuvi eshituv nayi to'sib, tubootit rivojlanishiga va eshitishni pasayishiga sabab bo'ladi. Burun orqali nafas olishning to'la yo'qolishi va og'iz orqali nafas olish xisobiga, pastki nafas yo'llarida turli ikkilamchi (faringit,bronxit,zotiljam) yallig'lanishlar paydo bo'ladi.

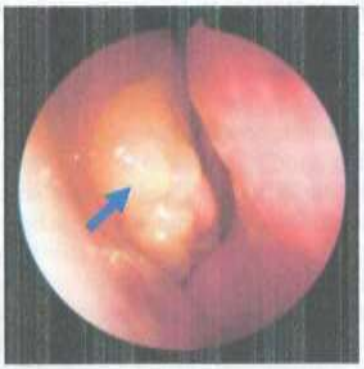

Rasm 45. Pastki burun chig'anog'i gipertrofiyasi (endoskopik rasm)

Rinoskopiyada ko'p miqdorda ajralma chiqishi xisobiga,burunni doimo artib turishi sababli, buruni kirish qismini terisi shilinib, yallig'lanib yorilgan bo'ladi. Surunkali gipertrofik rinitlarda shilliq qavatlar, burun chig'anoqlari qizargan va shishganligini ko'rish mumkin.

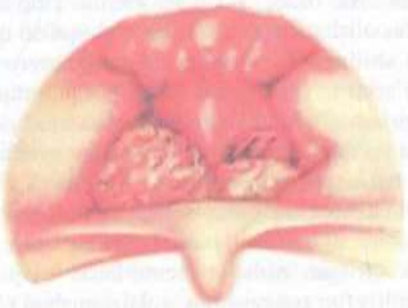

Rasm 46. Pastki burun chig'anog'ining orqa qismi gipertrofiyasi

Gipertrofik o'zgarishlar asosan pastki burun chig'anog'ida va qisman o'rta burun chig'anoqlarida kuzatiladi. CHig'anoqlarni gipertrofiyasi to'liq,butun chig'anoq bo'ylab yoki qisman chegaralangan joylarida uchraydi. CHig'anoqlarni yuzalari notekis, dag'allashgan, rangi to'q qizildan, ko'kimtirgacha bo'ladi.Burun chig'anoqlarini rangi ularni qon tomirlarini qon bilan to'lganlik darajasiga bog'liqdir. Burun yo'llari toraygan, burun tubida va yo'llarida suyuq yoki qo'yiqlashgan oq rangli xidsiz ajralma bo'ladi. Uchi to'mtoq zond bilan bosib ko'rilganda, burun chig'anoqlarini qattiq, suyaksimon tuzilishga o'xshashlikni eslatadi. Tomir toraytiruvchi dorilar (adrenalin, efedrin,naftizin,sanorin) surtilganda boshqa (vazomotor, kataral) rinitlardan farqi, gipertrofik rinitlarda chig'anoqlar deyarli qisqarmaydi.

CHig'anoqlarni giperplziyasini so'rg'ichsimon turida, chig'anoqlar yuzasida so'rg'ich (xo'rozni tojisi) kabi o'simtalar ko'rinishda, polipli turida esa chig'anoqlarni polip kabi keng asosli kattalashganligi ko'rinadi. Burun poliplarini burun chig'anoqlarini polipsimon giperplaziyasidan farqi, poliplar ingichka, tor oyoqchalar bilan asoslarga yopishgan va xarakatlari keng doirada bo'ladi.

Gipertrofik rinitlarni davolashda kasallikni davolash burun shilliq qavatlarini va chig'anoqlarini gipertrofiyasi xamda nafas olishni buzilishi darajasiga bog'liq bo'ladi.. Agar gipertrofiya darajasi katta bo'lmasa va nafas olish qisman qiyinlashgan bo'lganda, chig'anoqlarda yengil muolijalar (termik yoki kimyoviy kuydirish) o'tkazish bilan chegaralanadi. SHilliq qavatlarni gipertrofiyasi kavernoz ko'rinishida bo'lsa, burun chig'anoqlariga skeleroz chaqiruvchi dorilar yuboriladi. Buning uchun pastki burun chig'anog'ini oldingi qismiga xar 4 kunda bir marotaba 1.0 ml gidrokortizon va shuning bilan birga 0.5ml.dan boshlab,1.0ml.gacha yetkazilib, ko'tarilib boruvchi miqdorda, kunora splenin qilinadi. Bir vaqtni o'zida burun chig'anoqlari splenin malxami bilan massaj qilinadi. Konservativ davolash naf bermaganda burun chig'anoqlari kimyoviy yoki termik kuydiriladi. Kimyoviy kuydirish uchun burun chig'anoqlari 2% dikain eritmasi bilan maxalliy og'riqsizlantirilgandan so'ng 30% lyapis yoki uch xlorli sirka kislotasidan foydaliniladi. Buning uchun zondga o'ralgan paxta kuydiruvchi eritmalarni biriga shimdirilib, pastki burun chig'onog'ini oxiridan boshlab oldingi qismigacha uchta bir-biriga paralel chiziq tortiladi.

Yaxshi natija beruvchi davolardan biri ulg'tra tovush bilan (LORA-Don apparati) burun chig'anoqlarini shilliq osti qismidan dezintegratsiya qilishdir. Burun shilliq qavatlari 2% dikain yoki 10% lidokain surtilib maxalliy og'riqsizlantriladi, so'ng dezintegrator ishlatilgan xolda pastki burun chig'anog'ini oldingi qismidan kiritilib, oxirigacha yetkaziladi va ishlagan xolda qayta chiqariladi. Bu usulda chig'anoqlarni shilliq qavatlari o'zgarmagan xolda, shilliq osti qismidagi g'ovak to'qimalari parchalanadi, keyinchalik bu joylarda chandiqlar xosil bo'lish xisobiga chig'anoqlar xajim jixatidan kichrayadi.

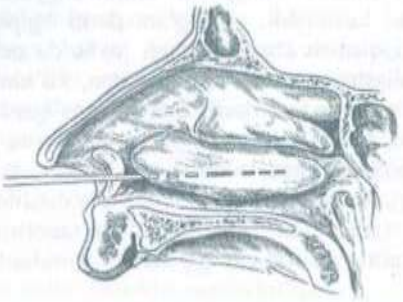

Rapsm 47. Pastki burun chig'anog'ini ulg'trtovushli dezintegratsiya qilish.

Elektrokaustika (galg'vanokaustika) va kriotahsir usuli bilan davolash chig'anoqlarni chegaralangan kattalashuvida qo'llaniladi. Jarroxlikdan avval 3-5% kokain va 0.1% adrenalin eritmasi aralashmasi bilan maxalliy ogriqsizlantiriladi. Keyin elektrkauter sovuq xolda burun ichiga kiritilib,burun-xalqumni orqa devoriga tekiziladi,so'ngra 1,0 sm. orqaga qaytariladi. Kauter elektr tizimiga ulanib uchi qizdiriladi va yo'g'onlashgan burun chig'anog'ini orqa qismidan oldinga qarab bir xildagi uch yo'nalishda kuydiriladi. Muolija vaqtida xaqiqiy go'sht kuygandek xid va ovoz chiqadi, burundan tutun ajraladi. Burunni kirish qismini kuydirmaslik uchun galhvano kauter doimo nazoratda turishi kerak. Jarroxlikdan so'ngi birinchi kuni shilliq qavat, burun chig'anog'i shishib, qizaradi yahniy o'tkir yallig'lanish jarayoni kuzatiladi, burundan ko'p miqdorda shilimshik ajraladi va nafas olish yanada qiyinlashadi. Muolijani uchinchi kunlardan boshlab burundagi shishlar va ajralmalar asta-sekin pasayib, kuydirilgan joylar o'rni chandiqlashadi, burun yo'llari kengayadi va burun orqali nafas olish yengillashadi. Kuyishdan xosil bo'lgan qasmoqlarni ajralishini yengillashtirish uchun burunga xar kuni sintomitsin emulsiyasi yoki oddiy moylar shimdirilgan dokali pliklar qo'yilib turiladi.

SHilliq osti elektrokaustikasida, ingichka Gelli kauteri shilliq qavatlar maxalliy og'riqsizlantrilgandan so'ng, pastki chig'anoqni oldingi qismidan kirgiziladi va chig'anoq shillik ostidan kuydiriladi.

CHig'anoqlarni fibroz ko'rinishidagi giperplaziyasida konxotomiya jarroxligi amalga oshiriladi,bunda burchaksimon qayrilgan Bekman qaychisi yordamida chig'anoq kesiladi. Agar chig'anoqlarni faqat orqangi qismlari kattalashsa, ularni maxsus burun qaychisi yordamida kesilib burun ilgakchalari yordamida tortib olinadi. CHig'anoqlarni nafaqat shilliq qavatlari balki, suyak qismi xam kattalashganda ularni qirqish uchun richagli qaychilar ishlatiladi. Burun chig'anoqlari giperplaziyasida qo'llaniladigan jarroxlik turlari ko'p bo'lib, bu usullarini qo'llashda gipertrofiyani shakli va kattaligi darajasiga qarabgina emas, balki burun chig'anoqlarini medial devoriga xamda burun bo'shlig'iga nisbatan o'zaro joylashuvini xam xisobga olib tanlanadi.

Pastki chig'anoqlarni oldingi qismlari kattalashganda, ponasimon shaklda kesiladi, tarqalgan gipertrofiyada esa (yumshok to'qimalar xamda suyak kismi

kattalashuvi) qaychi bilan chig'anoqni kattalashgan yumshoq va suyak qismi birga qirqiladi.

Keyingi vaqtlarda kam jaroxatli xisoblangan usul, chig'anoqlarni shilliq osti konxotomiyasidir. Bu jarroxlik usuli tarqalgan gipertrofiyalarda qo'llaniladi. Og'riqksizlantirish uchun 3% kokain eritmasiga 0,25-0,5ml. 0,5% novokain eritmasi qo'shiladi va o'prits bilan burun chig'anoqlarini birikkan qismini, oldingi va o'rta joylariga,xamda medial devorlariga yuboriladi. Pastki burun chig'anog'ini oldingi qirg'og'idan, (kesish shakli xar xil bo'lib) suyak qismigacha kesiladi. SHilliq qavat va suyak qobig'i suyakdan ajratilib, suyakni kattalashgan qirg'og'i qirqiladi, keyin shilliq qavat tekkislanib joyiga qo'yiladi va ustidan dokali pilik bilan bostiriladi.

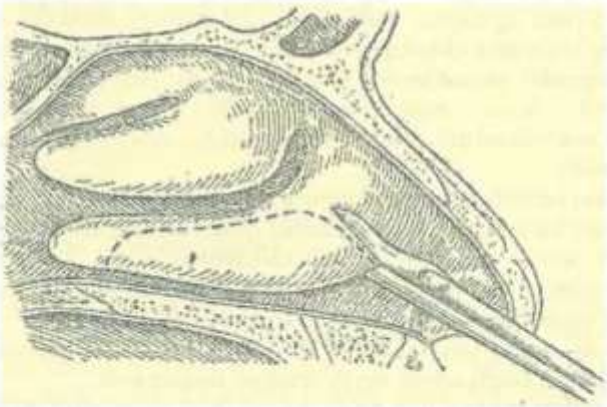

Rasm 48. Pastki burun chig'anog'ini kesish (Konxotomiya)

SHilliq osti konxotomiyasida ko'p qon ketishi kuzatilmaydi.

Burun chig'anoqlarini kriotahsirlash. Jarroxlikning bu turi yuqorida keltirilgan usullardan keskin farq qiladi. SHilliq ostini kriotahsirlashga (pastki va o'rta burun chig'anog'i) bemorni tayyorlash, galg'vonokaustikaga tayyorlashdan farq qilmaydi, faqat bunda krioaplikator qo'llaniladi.

Kriotahsirlashdan (minus 196 gradus sovuq bilan tahsir etish, buning uchun suyuq azot eritmasi ishlatiladi) so'ng burun galg'vanokaustika kabi birinchi kunlari chig'anoqlarni shishi va shilimshiq ajralishini kuchayishi bilan davom etadi va keyingi kunlari (3-4 kunlari) shilliq qavatlar va chig'anoqlar xajim jixatidan kichrayadi, ajralma kamayadi, burundan nafas olish, xid sezish yaxshilanadi. Xozirgi kunda endoskopik muolijalar rivolanganligi tufayli burundagi turli muolijalar ko'z bilan ko'rib amalga oshirilmoqda.Bunday muolijalardan o'ta yengil va kam jaroxat qiluvchi mikrofrezalar ishlatilmoqda,ular yordamida yo'g'onlashgan chog'anoqni kerakli qismi olib (mikrodebrider) tashlanadi.

ATROFIK RINIT (Rhinitis chronica atro'hica)

Atrofik tumov burun bo'shlig'ini to'liq surunkali yallig'lanishi kasalliklari qatoriga kiradi. Atrorfik jarayon burun bo'shlig'ini to'liq qamrab olishi mumkin yoki chegaralangan, ko'pincha burunni kirish qismida uchrash mumkin. Kasallik asosida yalig'lanish jaryoni emas balkim distrofik o'zgarishlar o'rin egallaydi.

Atrofik rinitlarni kelib chiqishini tushuntirishda turli fikrlar mavjud. Keltirilgan fikrlarni takidlashicha, burunga uzoq muddat issik, quruq va chang xavoni tahsir etishi natijasida, shilliq qavatlarni yuzalarini qurishiga, xilpillovchi epiteliyni faoliyatini falajiga, shilliq osti bezlarini shilimshiq ishlab chiqarish faoliyati pasayishiga, keyinchalik atrofik jarayon rivojlanishiga sabab bo'ladi. Atrofik o'zgarishlarini rivojlanishiga changlarni bir qancha turlarini bir vaqtda tahsiri etish xam muxim o'rinni egallaydi. Turli fizik va kimyoviy tahsirlar(silikat,tsement changlari va og'ir metallar chiqindilarini tahsiri), bemor tanasida mikroelementlarini (temir,mis,marganets) almashinuvini buzilishi atrofik jarayoni rivojlanishida katta o'rin egallaydi. Ayrim mutaxassislar atrofik rinitni rivojlanishida, burun bo'shlig'idagi mikrofloralarni shilliq qavatga salbiy tahsiri muxim o'rin egallashini ko'rsatib o'tishadi.

Kasallikni keltirib chiqaruvchi omillaridan biri uzoq mudatda, tarkibida yod va vitaminlar yetarli bo'lmagan ovqatlar istemol qilish, bundan tashqari burundagi turli jaroxatlar xam atrofik jarayonni keltirib chikarishda o'ziga xos o'rini egallaydi. Endokrin tizimidagi o'zgarishlar,burun va burun yondosh bo'shliqlaridagi surunkali yalig'lanishlar atrofik jarayon rivolanishida muxim o'rinni egallaydi.

Kasallikda atrofik jarayon burun bo'shlig'ini faqat shilliq qavatini va shilliq osti qavatini qamrab oladi, ammo suyak qismiga tarqalmaydi.

Atrofik rinitda burun shilliq qavati yupqalashadi, yuzasidagi shilimshiq ajralma kamayadi, chig'anoqlar xajm jixatidan kichrayadi. Mikroskopik tekshirishda tsilindrik xillpilovchi epiteliyni qatori ozaygan, tuklari joylarda ko'chgan bo'ladi, ayrim joylarda ular o'rniga ko'p qavatli yassi epiteliy paydo bo'ladi. SHilliq osti qatlamida limfa va qon tomirlar torayadi, g'ovaksimon to'qima va bezlar miqdori ozayadi va faoliyatlari pasayadi. Qisman qolgan shilliq osti bezlari oz miqdorda yopishqoq, qo'yiq shilimshiq ishlab chiqaradi.

Kasallikni belgilari: Bemorlarni asosiy shikoyatlaridan biri burunni **quruqshab qolishga,** xosil bo'lgan quruq qasmoq xisobiga burunda **yot jism** borligi xissiyotiga bo'ladi. SHuning uchun bemorlar kasallika xos xarakatlaridan biri, doimo burunni barmoq bilan kovlab qasmoqdan tozalashga bo'ladi. Burun yo'llarida ko'p miqdorda quruq qasmoq va qo'yiq yopishqoq ajralma to'planishi natijasida bemorlarni **burundan vaqti –vaqti bilan nafas olishni qiyinligi bezovta qiladi.**

Atrofik jarayon xid sezish qismiga tarqalishi va burun yo'llari qasmoqlar bilan to'silib qolishi xisobiga bemorlarda **xid sezish qobiliyatini pasayishi (giposmiya)** kuzatiladi, ayrim og'ir xollarda umuman xid bilish faoliyati yo'qoladi (anosmiya). Kasallik tufayli shilliq qavatlar yupqalashish xisobiga, qon tomirlar tez jaroxatlanadi, shuning uchun tez-tez burundan **qon ketishi** bo'ladi.

Bemorlarni umumiy shikoyatlardan: bosh og'rig'i, uyqu va ishtaxani buzilishi, tajanglik, ish qobilyatini pasayishi kabi asoratlar uchraydi.

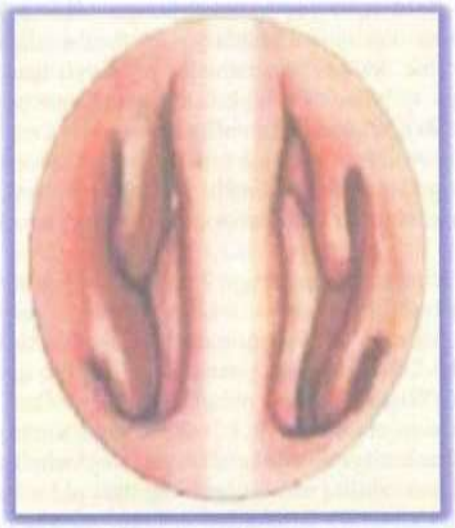

Расм. Атрофик ринит

Rinoskopiyada (oldingi va orqangi rinoskopiyada) quyidagi o'zgarishlar kuzatiladi: Burun bo'shlig'i shilliq qavatlari quruqshagan, yupqalashgan,rangi xiralashgan, chig'anoqlarni xajmi kichraygan, burun yo'llari kengaygan va qo'yiq, yopishqoq shilimshiq ajralma yoki oq kulrang qasmoklar bilan to'lgan. Sassik tumovdan farqi bu qasmoklar xidsiz bo'ladi. Burun medial devorini kirish qismida shilliq qavatlar keskin yupqalashib, xatto teshilib qolishi xam mumkin. Bunday atrofik jarayon qo'shni ahzolarni shilliq qavatlariga tarqalib (eshituv nayi, burun ko'z yoshi yo'li, halqum, xiqildok) ularda xam atrofik o'zgarishlar keltirib chiqarish mumkin.

Davolash: Atrofik tumovni davolashdan avval uni keltirib chiqargan sabablarni aniqlash va ularni bartaraf qilishdan boshlash zarur. Buning uchun davolashni zararli chiqindilar bilan ishlaydigan ish joylarda sharoitlarni yaxshilash yoki ish joyini o'zgartirishdan boshlanadi. Imkon darajasida quruq,changli va issiq sharoitdan, iqlimi nam joylarda yashashani tavsiya qilinadi. Bemordagi boshqa yo'ldosh kasalliklarni (burun va burun yondosh bo'shliqlarini surunkali yallig'lig'lanishlari,oshqozon–ichak yo'llari kasalliklari) bartaraf etish zarur.

Davolash umumiy va maxalliy chora tadbirlar qo'llashdan iborat bo'ladi. Umumiy davolar: asosan bemorda yod va mikroelementlarni almashinuvini meyorga yetkazish maqsadida, ichgani 3% kaliy yod eritmasidan 15 tomchidan, kuniga 3 maxal, temir preparatlari (ferrotseron,ferropleks), vitaminlarni A, V, D guruxlari tavsiya qilinadi SHilliq osti bezlarini faoliyatini qo'tarish maqsadida biostimulyatorlar (aloe, gumizolg', peloidin, va boshqalar) maxalliy shilliq qavatlari ostiga inhektsiya qilinadi.

Maxalliy davolardan: burun bo'shlig'ini qasmoqlardan tozalash uchun turli

yog'lar (vazelin,shaftoli,o'rik,namatak moylari) shimdrilgan dokali pliklar burun bo'shlig'iga 1-1,5 soatga qo'yiladi. Qasmoqlar yog'lar tahsirida yumshab qolgandan so'ng antiseptik suyuqliklar bilan Jane o'prits yordamida yuvib tozalanadi, so'ngra turli dori moddalari (balig' yog'i, aloe, kallanxoe sharbatlari) shimdrilgan dokali piliklar kuniga bir maxal 2-2,5 soatga qo'yiladi. Burun bo'shlig'ini kunora osh tuzini izotonik eritmasiga yod qo'shib yuvib (200,0 ml. izotonik eritmaga 10 tomchi 10% yod qo'shiladi) tozalash yaxshi naf beradi. Burun ichiga turli dorilardan (aloe, tripsin, peloidin, gumizol) elektroforez va ingolyatsiyalar qilinadi. Mikroblarga qarshi tahsir etishi uchun burunga yodinol eritmasi shimdirilgan tampon kuniga ikki maxal 1,5-2 soatga qo'yiladi.

Burun shilliq qavati Lyugolg' eritmasi bilan kuniga 2 maxal 10-15 min. massaj qilinadi, bu davoning samarasi yaxshiligi shundaki, bir tomondan yod shilliq qavatlarga qo'g'atuvchi tahsir etsa, ikkinchi tomondan massaj qilinganda shilimshiq ishlab chiqaruvchi bezlarni faoliyati 2-2,5 marotabaga yaxshilanadi.SHilliq qavatlarni trofikasini yaxshilash maqsadida yog'larga tokoferol, retinol qo'shib, qo'llash yaxshi natija beradi, shuningdek shu maqsadda oblepixa moyi 1: 2 nisbatda shaftoli moyi aralashmasi bilan birga ishlatilishi xam kutilgan natijalarni beradi. Keyinchalik shilliq qavatni yaxshi xolatini saqlash va qisman shilliq osti bezlarini faoliyatini kuchaytirish maksadida uzum sharbati, aloe sharbati, 3-5% li mumiyo eritmasi va 2% propolis eritmasi shimdrilgan tamponlar 10 kun davomida kuniga ikki maxal 2-2,5 soatga qo'yiladi.

Seravodorodli shifobaxsh balchiq bilan davolashda burun yoki burun yon bo'shliqlari soxasiga balchiqli applikatsiyalar qo'yish bilan amalga oshiriladi. Balchiq bilan davolashda umumiy (ayniqsa serovodorodli) vannalarni, maxalliy tozalovchi yoki sulg'fidli ingalyatsiyalar bilan almashtirib qo'llash davolash samarasini oshiradi. SHilliq shilliq osti qavatni faoliyatini ko'tarish maqsadida 0,5 ml. aloe sharbati kun ora, 8-10 kun davomida burun tubining shilliq qavatlar ostiga yuboriladi. Atrofik rinitlar qanchaliq og'ir va uzoq davom etsa davolashni xam shunchalik ko'p marotaba qayta-qayta amalga oshirish zarur.

Bemorlarga iqlimi mo'tadil va xavosi namli dengiz bo'ylarida dam olish tavsiya etiladi.

SASSIK TUMOV (Foetida seu ozaena -OZENA)

Ozena yoki sassiq tumov xaqidagi mahlumot eramizdan avvalgi tibbiyotga oid adabiyotlarda xam yozilgan, qadimdan mahlum bo'lgan kasallikdir. Kasallik burun bo'shlig'i shilliq qavatini va suyak to'qimasini o'ta darajadagi atrofiyasi va sassiq xidli qasmoqlarni xosil bo'lishi bilan kechadi.Er sharini barcha joylarida uchraydigan kasallik xisoblanadi, ammo tarqalishi turlicha,Xitoy,Yaponiya,Ispaniya va Gretsiyada ko'p uchrasa, Afrika va Osiyo qithasi davlatlarida kam kuzatiladi. Turli adabiyotlarda keltirilishicha sassik tumov LOR kasalliklarini 0,3% dan 3,0% gacha mikdorini tashkil etadi. Erkaklar bilan ayollar orasida tarkalishi 1:5 nisbatni tashkil etadi va 10-30 yoshda eng ko'p uchraydi.

Kelib chiqishi: Sassiq tumovni kelib chiqishi aniq sabablari xali mahlum emas.

Kasallikni kelib chiqishini tushuntirish uchun bir qancha nazariyalar mavjud, ammo bu nazariyalarini birortasi xam kasallik sabablarini to'liq yoritib beraolmaydi.

Bahzi olimlarni fikricha kasallikni asosiy sabablardan biri tashqi **iqtisodiy va ijtimoiy muxitni** tahsiri deb xisoblanadi. Yahniy kasallik og'ir, yomon va iflos sharoitlarda yashayotgan odamlar orasida ko'p uchraydi.

Boshqa gurux olimlarni fikricha kasallikni keltirib chiqaruchi asosiy sabab **infektsion faktorni** xisoblaydi. Bu nazariyaga ko'ra kasallik rivojlanishida endogen va ekzogen omillar tahsirida, burun shilliq qavati va burun suyak skeleti atrofiyaga uchraydi,natijada patogen tahsir etuvchi maxsus Klebsiella ozaenaea tayoqchasini shilliq qavatga kirishiga sharoit yaratiladi. SHilliq qavatlarga kirgan bu tayoqcha yallig'lanish jarayoni keltirib chiqaradi va to'qimalarda nekrotik o'zgarishlar xosil qiladi,xosil bo'lgan ajralmalar sassiq xid tarqatadi, keyinchalik bu joylarda ikkilamchi atrofik jarayon rivojlanadi.

Kasallikni sabablaridan yana biri **irsiyat omillariga** xam ehtibor qaratilmokda, yahniy kasallik bir oilani bir qancha ahzolarida va bir qator avlodlarida kuzatilgan. Oxirgi keltirilgan mahnbalarga qaraganda kasallikni kelib chiqishidagi sabablardan biri bu bemor tanasida **mikroelementlarni almashinuvini** buzilishi deb xisoblanmoqda. Sassiq tumov bilan kasallangan bemorlarda mis,temir va marganets kabi mikroelementlarni miqdorini pasayishi kuzatilgan. Yuqorida keltirilgan nazariyalarni qaysi biri, kasallik sababchisi ekanligini aniqlash,uzoq davom etadigan tekshirishlarni talab etadi.

Kasallikni patogenezi:

Kasallikni boshlanishida burun bo'shlig'i shilliq qavatida chegaralangan yallig'lanish jarayoni yuzaga keladi, bunday xolat, kam klinik belgilari bilan uzoq muddat davom etadi. Keyinchalik burun bo'shlig'idagi xosil bo'lgan ajralma qo'yiqlashib quriydi va qasmoklar xosil bo'ladi. Sekin-asta yallig'lanish jarayoni kuchayib,keng tarqaladi va shilliq ostidagi shilimshiq ishlab chiqaruvchi bezlarni atrofiyaga olib keladi, bu xolat esa ajralmani miqdorini ozayishiga va tez qurishini olib keladi, burun bo'shlig'ida quruq qasmoqlar miqdori yanada ko'payadi va to'planib burun yo'llarini to'sib qo'yadi, natijada burunda xavo almashinuvi xam (aeratsiyasi) buziladi.

SHilliq qavatni tsilindrik epiteliysida xam bir qator o'zgarishlar kuzatiladi, ayrim joylarda epiteliylar qisman saqlanib qoladi, uni asosiy qismi metaplaziyaga uchrab yassi epiteliyga aylanadi, ko'chib tushayotgan epiteliy qasmoqlarini asosini tashkil etadi. Kasallikni boshlang'ich davrida epiteliy osti qismida xujayralar (limfotsit,neytrofil) infilg'tratsiyasi kuzatiladi. Bu infilg'tratsiyalar ayniqsa qon tomirlar va bezlar atrofida keskin namoyon bo'ladi. Atrofik jarayon kuchayib borishi xisobiga, infilg'tratlar o'rnini qalin fibroz to'qimalar egallaydi,bir vaqtni o'zida, g'ovak to'qima va bezlar atrofiyaga uchrab, yog' to'qimalariga almashadi, shilliq qavat zichlashib, yupqalashadi. Xosil bo'lgan qalin fibroz to'qimalar tomirlar va bezlarni siqib, ularda endoarterit va endoflebitlar chaqiradi. Burun chig'anoqlarini suyak to'qimasida osteoklastlar ko'payishi xisobiga atrofiyaga uchraydi va joylarda qo'shuvchi to'qimaga almashinadi. Burun yondosh bo'shliqlarida, asosan yuqori jag' va g'alvirsimon suyak bo'shliqlari shilliq qavatlarida tsilindrik epiteliy saqlanib qoladi,ammo shilliq osti qismida xujayralar infilg'tratsiyasi va

qo'shuvchi to'qima o'sishi kuzatiladi.

Kasallikni klinik kechishi: Kasallikni maxalliy belgilari-bemorlar asosan burunni **quruqshab qolishiga,** atrofdagilar sezadigan darajada burundan **sassiq xid** kelishiga (bemorlarda anosmiya kuzatiladi shuning uchun xam sassiq xid kelishini atrofdagilar orqali eshitib biladilar) xolati va ko'p miqdorda quruq **qasmoq xosil bo'lishiga** shikoyat qiladilar. Kasallikni dastlabki davrlarida qasmoqlar, qo'yik, yopishqoq shilimshiq aralash bo'ladi. Keyinchalik shilliq qavatlardagi atrofik jarayon kuchayishi natijasida ajralma ozayib, quruq qasmoqlar ko'payadi. Qasmoqlarni tarkibi indol,skatol,fenol,oltingugurt vodorodi va yog' kislotalaridan iborat, shuning uchun xam kuchli darajada sassiq xid chiqadi. Dastlab xid bilishni pasayishi **(giposmi)** burunda ko'p miqdorda xosil bo'lgan qasmoqlarni to'sib qolishi xisobiga bo'lsa, keyinchalik burundagi atrofik jarayon kuchayib, xid bilish maydonidagi xid biluvchi xujayralarini atrofiyaga uchrashi xisobiga to'liq xid bilish yo'qoladi **(anosmiya)**.

Burundagi ajralmalar va ko'p miqdorda qasmoqlar burun yo'llarini to'sib qo'yishi xisobiga burundan **nafas olish qiyinlashadi.** Xosil bo'lgan quruq qasmoqlar burunni to'ldirib turganligi xisobiga bemorlarni yana bir shikoyati burunda **yot jism borligiga** bo'ladi.

Xosil bo'lgan qasmoqni tozalash maqsadida kuchli burun qoqishda yoki barmoq bilan kovlash natijasida atofiyaga uchrab yupqalashgan shilliq qavatlar tez jaroxatlash natijasida burundan **qon ketishi** kuzatiladi.

Umumiy shikoyatlardan - bemorlarni bosh og'rig'i bezovta qiladi, ularni ish faoliyati va eslash qobilyati pasaygan, ruxan tushgan bo'ladi. Bemorlar burundan sassiq xid chiqayotganligi atrofdagilardan eshitganligi uchun odamlardan uzoqroq yurishga xarakat qilib,jamoaga qo'shilmaydi.Asab buzilishi shunday darajada namoyon bo'ladiki, bahzan bemorlarda o'z joniga qasd qilish xolatlari kuzatiladi. Ayrim xollarda atrofik jarayon eshituv nayini shilliq qavatiga tarqalib, kataral yallig'lanish keltirib chiqaradi, natijada quloqda shovkin paydo bo'ladi va eshitish pasayadi. Burun-xalqumga tarqalishi natijasida bu joylarda atorfik faringolaringitlar rivojlanadi.

Rinoskopiyada: Tashqi burunni shakli o'zgarmagan, ayrim xollarda kirish qisimi kengaygan va burun qirrasi pasaygan bo'ladi.

Burun yo'llari sassiq tumovga xos ko'kimtir kulrang qasmoq bilan to'lgan. Bu qasmoqlar burun shilliq qavatlariga, burun chig'anoqlariga va medial devoriga maxkam yopishgan bo'ladi. Qasmoqlar olinganda, tagida ko'kimtir kulrang qo'yiq yelimsimon ajralma ko'rinadi, asosan sassiq xid shu ajralmadan tarqaladi. SHilliq qavatlar oqish rangda, yupqalashgan, quruqshagan va lok surtilgandek yaltirab ko'rinadi. Atrofik jarayon dastlab yumshoq to'qimalarni, keyinchalik suyak qismlarini qamrab oladi. SHuning uchun xam kasallikni boshlanishida avval pastki burun chig'anog'ida, keyinchalik esa o'rta chig'anog'da atrofik jarayonlar namoyon bo'ladi. CHig'anoqlar xajim jixatidan kichraygan, burun yo'llari kengaygan, shuning uchun xam qasmoqlardan tozalangandan so'ng, bemalol xatto burun-halqumni xam to'liq ko'rish mumkin.

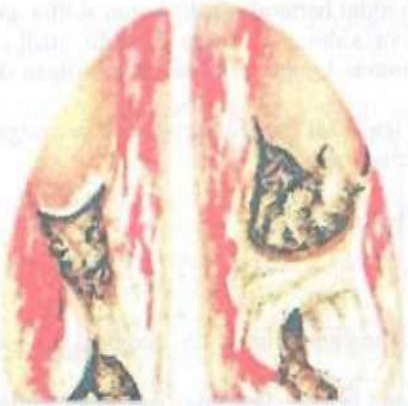

Rasm 49. Sassiq tumovni (ozena) rinoskopik ko'rinishi.

Keyinchalik atrofiya asta sekin halqumga, xikildoqqa, bahzan kekirdakka va bronxlarga tarqaladi. Atrofik jarayon ko'roq Piragov-Valg'deyr limfatik xalqaga tahsir ko'satadi, ularni barchasi xajim jixatidan kichrayib, deyarli ko'rinmay qoladi va faoliyati keskin pasayadi.

Tashxis: kasallikni tashxisi kasallik tarixiga, bemorlarni shikoyatlariga, rinoskopik mahlumotlarga, bakteriologik tekshirish natijalarga va sassiq tumov antigeni bilan qo'yilgan serologik tekshirishlar natijalariga asoslanadi.

Sassiq tumovni, burun bo'shlig'i sili va zaximidan farq qilish zarur. Sassiq tumovga xos bo'lgan shikoyatlar, shilliq qavatlarni kuchli atrofiyasi va ko'p miqdorda ko'kimtir kulrang, xidli qasmoqlar, xid sezishni yo'qolishi kasallikni burun bo'shlig'i silidan va zaxmidan ajratishda muxim dalil xisoblanadi. Burun bo'shlig'i sili va zaximida kasallik tarixini mukammal o'rganish muxim o'rinni egallaydi.

Davolash: yuqorida aytilgandek kasallikni keltirib chiqaruvchi sababi noaniq bo'lganligi uchun xam, davolash muolajalari simptomatik ko'rinishlarini bartaraf qilishga qaratiladi. Davolash sassiq xidga sababchi bo'lgan qasmoqlarni yumshatish va olib tashlashdan boshlanadi. Qasmoqlarni yuvib tozalash uchun 2% soda eritmasi yoki 1: 5000 nisbatda furatsillin eritmasi qo'llaniladi, yuvishdan avval qasmoqlarni yumshatib oson ko'chishi uchun turli yog'lar (o'rik,shaftoli,namatak moylari,vazelin yog'i) shimdrilgan dokali piliklar burun yo'llariga 1-1,5 soatga qo'yiladi, so'ngra Jane o'pritsi bilan bosim ostida yuviladi. Qasmoqlardan tozalangandan so'ng, shilliq qavatlarni qo'shimcha yog'lash va antibakterial tahsir ko'rsatish maqsadida sintomitsin emulg'siyasi dokali pilikka shimdirilib pastki burun yo'llariga 10-15 daqiqaga qo'yiladi. SHilliq qavatga tahsir etib shilliq osti bezlarini faoliyatini kuchaytirish maqsadida yodoglitserinni eritmalari massaj qilish yo'li bilan surtiladi.

Burun yo'llariga baliq moyi shimdrilgan dokali pilik qo'yish, shilliq qavatini trofikasini yaxshilaga olib keladi. Uzoq muddatga burundagi xidni yo'qotish maqsadida A.Solodkovni xlorofilkarotinli shamchalari burunga kuniga bir maxaldan 25-30 kun davomida qo'yiladi va bu davolashni yiliga 3-4 marotaba qaytariladi. SHamchalar tana xarorati tahsirida 3-3,5 soat davomida seki-asta erib (tahsiri

antibakterial va noxush xidni bartaraf qiladi) burun shilliq qavatlari yuzasida ximoya pardasini xosil qiladi va xidni 6-8 soatga bartaraf etadi. Bundan tashqari burun bo'shlig'iga kuniga 2 maxal Lyugol eritmasi shimdirilgan dokali pilik qo'yish xam yaxshi naf beradi.

Burun bo'shlig'iga turli antibakterial dorilar tutgan malxamlar qo'llash davolash faoliyatini kuchaytiradi.

R': Succi Kalanchoes 20,0
Furazolidoni
Novocaini aa 0,125
Lanolini 30, 0

D. S. Dokali tamponga shimdirilib burunga kuniga 2 maxal 30-40 min. qo'yiladi.

Atrofik jarayonda bemor tanasida mikroelementlarni (asosan temir,mis almashinuvi) almashinuvi buzilish kuzatiladi,shuning uchun temir preparatlari tutgan dorilar(ferrum-lek, ektofer) ichishga va tomir ichiga yuborish tavsiya qilinadi.

Umumiy konservativ davolash maqsadida, organizmni immunologik ximoya quvvatini oshirishga qaratilgan dorilar, shuningdek, kompensator mexanizmlari qayta tiklashga yo'naltiriladi muolijalar qo'llaniladi. Bularga autogemoterapiya, aloe, fitostimulyatsiya, vitaminlar qo'llash, organizmni chiniqtiruvchi muolijalar o'tkazishlar kiradi. Kasalikni rivojlanishida muxim o'rinni egallagan klebsiella tayoqchasiga tahsir etish maqsadida antibiotiklar (sintomitsin, gentomitsin,levomitsetin) tavsiya etiladi. Antibiotiklarga nitrofuranlarni qo'shib ishlatish yaxshi natijalarni beradi.

Jarroxlik usuli bilan davolashdan maqsad burun bo'shlig'ini sunhiy ravishda toraytirishga qaratilgan bo'ladi. Bunda burun bo'shlig'ini lateral devori burun to'sig'i tomon suriladi. Bu jarroxlik usuli 10-12 yoshdan boshlab amalga oshiriladi, chunki bu yoshda yuqori jag suyagi bo'shlig'i to'lik shakillangan bo'ladi. Barcha jarroxliklar ichida qo'llash uchun qulay bo'lgan usul shilliq ostiga yog to'qimasini, tog'ay va alloplastik materiallarni kiritish xisoblanadi. Bu maqsadda Ekert-Mebius usulini qo'llash ancha yaxshi natija beradi. Bu jarroxlik usulida burun to'sig'ini periost va perixondrit qavatiga suyak payraxasi joylashtiriladi.

Tavsiya etilgan barcha jarroxlik usullari ayrim darajada bemor axvolini yengilashtrishga yordam beradi,ammo kasallikdan bemorlarni to'liq forig' qilmaydi.SHuning uchun xam kasallikni qaytanlanmasligi uchun yuqorida keltirilgan konserativ davolash usullari yiliga 2 yoki 3 marotaba qaytarilib turiladi.

VAZOMOTOR TUMOV (Rhinitis vasomotorica)

Kasallikni yaqin o'tgan asirni 50 yillariga qadar yallig'lanish kasalliklari qatoriga qo'shmagan,shuning uchun xam, uni turlicha nomlar bilan: vazomotor rinopatiya, yolg'on tumov yoki nerv-qon tomir tumovi deb atashgan. Oxirgi yillari ekologik muxitni keskin salbiy tomonga o'zgarishi, turli allergik xolat

chaqiruvchi chiqindilarini ko'payishi, bu kasallikni salmog'ini 2-3 barobarga oshirdi va xozirgi kunda mavsumiy allergik rinit yer sharini 80-85 mln. axolisida uchramoqda.

Bu kasallikni klinik ko'rinishlari ikki xil, bo'lib ular **neyrovegetativ va allergik** turlariga bo'linadi (L.B.Daynyak 1970) va klinik kechishi buyicha o'zaro-bir birlariga yaqindir.

Kasalikni asosiy xususiyatlaridan biri kechishi xurujli bo'lishi, bahzan bu xurujlar uzoqroq (3 oy, 6 oy yoki bir yil) tanafusdan so'ng qaytalanishi, ayrim xollarda xurujlar juda tez vaqt (bir necha soatdan bir necha kun ichida) ichida qaytalanishi yoki doimiy xuruj bilan kechishi mumkin. Ko'pchilik bemorlarda kasallik ko'zdan yosh oqishi, qovoq atroflarini, burun va qattik tanglay soxalarini qichishishi, bosh og'rishi, bahzan kong'yuktivintlar bilan davom etadi. Oddiy o'tkir tumov uchun bunday ko'rinishidagi belgilari qisman bo'ladi yoki butunlay bo'lmaydi. SHuning uchun ko'pchilik bu kasallikni rinit emas, rinopatiya deb atashni taklif qilishgan.

Neyrovegetativ tumov. Kasallikni bu turida burun shilliq qavatidagi nerv apparati tomonidan, burun bo'shlig'ini g'ovak to'qimasi va qon tomirlarini vegetativ boshqaruvida, o'zaro uzviyligni buzilishi asosiy o'rinni egallaydi. Burundagi nerv-reflektor tizimni ishdan chiqishi xisobiga odatdagi ichki va tashqi tahsirlarga (markaziy va periferik nerv tizimi kasalliklari,endokrin tizimi kasalliklari, burun shilliq qavatlariga sovuq xavoni tahsiri, xavo bosimini o'zgarishi, kimyoviy va fizik tahsirlar, dori moddalarini reflektor tahsirlari) burun bo'shlig'i shilliq qavati o'ta keskin (giperreaktiv) qo'zg'alish bilan javob beradi. Kasallikni neyrovegetativ turida o'tkazilgan allergologik tekshirilar va bemorlar tomonida allergologik anamnez inkor qilinadi.

Morfologik tekshirishlarda: shilliq qavatlar qalinlashadi, joylarda tsilindrik epiteliy ko'p qavatli yassi epiteliyga aylanadi.SHilliq osti qismida eozinofillar, makrofaglar,plazmatik xujayralar va leykotsitlar infiltratsiyasi kuzatiladi, qon tomirlar kengaygan va qon bilan to'lgan. Jarayon uzoq davom etganda gipertrofik rinitga xos o'zgarishlar paydo bo'ladi.

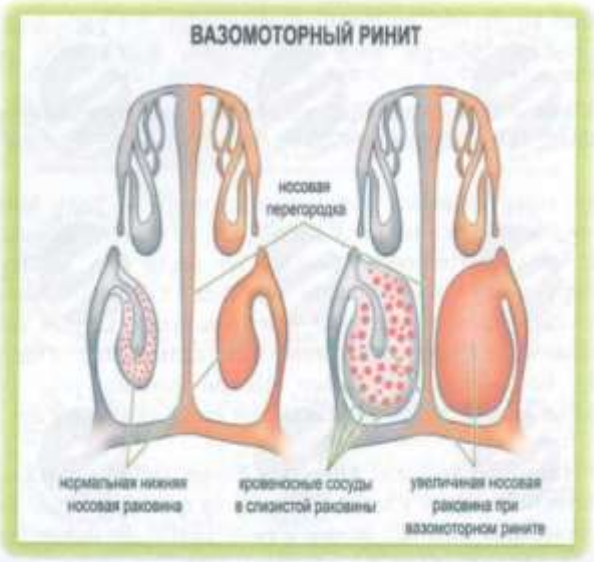

Расм Вазомотор ринит

Xuruj tutmagan vaqtda kasallik belgilari bahzan to'la yo'qoladi,burun shilliq qavatlarida xam deyarli o'zgarishlar kuzatilmaydi. Agar kasallik uzoq yillar davom etgan bo'lsa, shilliq qavat, burun chig'anoqlarini shishi, va ularni ko'kimtir rangi asosida nuqtasimon oq dog'li xolati uzoqroq saqlanib qoladi. Keyinchalik bu jarayon asta-sekin burun yon bo'shlig'ining shilliq qavatlari xam tarqaladi.

Kasallikni belgilari: Kasallikni ikkala turi uchun xos bo'lgan asosiy shikoyatlar: CHuchkirish xuruji, burundan ko'p miqdorda tiniq shilimshiq ajralishi va nafas olishni qiyinligidir. SHilliq qavatlar shishi va burun yo'llari ko'p miqdorda shilimshiq bilan to'lganligi uchun bemorlarda xid bilish pasayadi (giposmiya). Kasallikni xuruji o'zgaruvchan bo'lib asosan uxlab turgan vaqtda, ovqat yegandan so'ng, xavo xarorati va bosimi o'zgarganda, qon bosimi ko'tarilganda, ruxiy xolatlarda, bir yoki bir necha marotaba qaytalanadi. Uzoq mudatda burundan nafas olishni buzilishi bemorlarda uyqu va ishtaxani buzilishiga, bosh og'rig'iga,asabiylashga xamda bemorlarni ish qobilyatini pasayishiga olib keladi. Xuruj davrida burunda, burun-xalqumda, ko'zda xatto halqumda qichishish bezovta qiladi.

Rinoskopiyada ko'p miqdorda shilimshiq ajralishi va tinimsiz buruni artib turilishi natijasida buruni kirish kismi terisida yallig'lanish va shilinib yorilishlar paydo bo'ladi. SHilliq qavat, burun chig'anoqlari shishgan, g'ovak to'qima tomirlarini kengayib qon bilan to'lganligi uchun ular ko'kimtir-marmar rangda, joylarda esa aksincha tomirlarni torayishi xisobiga, ko'kimtir rang asosida oq rangli nuqtalar-(Voyachek dog'lari) ko'rinadi. SHilliq qavatlardagi bunday o'zgarishlar ayrim xollarda halqum, xatto xiqilldoq shilliq qavatlariga xam tarqalishi

mumkin. Burun yo'llari toraygan va ko'p miqdorda tiniq rangsiz, xidsiz shilimishiq bilan to'lgan. Xuruj vaqtida burun chig'anoqlariga tomir toraytiruvich dorilar (2-3% efedrin yoki 2-5% kokain + 0,1% adrenilin eritmalari aralashmasi) surtilganda shishlarini kamayishi va burun yo'llari kengayib nafas olishi tiklanishi kuzatiladi

Davolash: Vazomotor rinitni davolash ancha murakkab jarayon va xamma vaqt xam kutilgan natijaga erishilmaydi.

Davolash quydagicha yo'nalishda olib boriladi:

Organizmga allergenlarni tushishini oldini olish choralari.

Maxsus immunoligik qobilyatni mustaxkamlash.

Nospetsifik giposensiblizatsiya qo'llash.

Yiringli o'choqlarni jarroxlik usulida bartaraf etish.

Kortikosteroid dorilarni maxalliy qo'llash,refleksoterapiya.

Fizioterapevtik muolijalari qo'llash

Kasallikni keltirib chiqaruvchi omillarni bartaraf qilishdan boshlanadi. Allergik rinitni davolash masalalari,asosan turli allergenlarni ovqat orqali,yoki yuqori nafas yo'llari orqali organizmga tushishini bartaraf etishdan boshlanadi. O'simliklarga yoki gullar changiga bo'lgan allergik xolatlarida,bemorlarga mahlum vaqtga iqlimni o'zgartirishga tavsiya qilinadi. Vazomotor ko'rinishida esa davolashda asosiy yo'nalish asab tizimi bilan burunni g'ovak to'qima va qon tomirlar aro o'zaro uzviyligini mustaxkamlashga qaratilishi zarur. Bunga asta sekinlik va extiyotkorlik bilan tanani chiniqtirish orqali erishiladi (suvli muolajalar, uzoq vaqt toza xavoda sayr qilish, sport bilan shug'ullanish, iqlimni o'zgartirish). Qator xollarda umumiy quvvatni ko'taruvchi dorilar (vitaminlar A, D, rutin, askorbin kislotasi) xamda vegetotrop moddalar (atropin 1: 1000 va kalg'tsiy xloridni 10% eritmasi) atropinni eritmasi suvga 5-6 tomchidan tomizib, bir kunda 2 maxal 5 kun davomida ichiladi. Keyingi 5 kun davomida bu dorini qabul qilish to'xtatib turiladi (kumulyatsiyani oldini olish uchun) va yana davom ettiriladi. Kalg'tsiy xloridni 5% eritmasi 1 osh qoshig'dan kuniga 3 maxal. ichiladi. Ko'p xollarda shunday davolash usuli bilan burundagi yallig'lanish jarayonini pasaytirishga, shilimishiq ajralmani to'xtatishga va nafas olishni tiklashga erishiladi.

Reflektor ravishda paydo bo'ladigan jarayonni oldini olish uchun novokainning 0,5% eritmasini burun pastki chig'anog'ini oldingi qismiga navbvtmi-navbat 10 kun davomida inhektsiya qilinadi. Igna sanchish (refleksterapiya) usuli bilan xam burun bo'shlig'idagi reflektor xolatni oldini olinadi. Burun chig'anoqlariga turli skleroz chaqiruvchi dorilarni yuborish va shilliq qavatni xususiy qismida chandiqlanishni yuzaga keltirish va shuni xisobiga shishlarni xamda shilimshiq ajralishini pasaytrishga erishiladi.

Fizioterapevtik muolajalarni qo'llash (burun ichiga 1% novokain eritmasi bilan elektroforez, bo'yin soxasiga O'erbak bo'yicha kaltsiy xlor eritmasi bilan elektroforez qilish) usullari allergik tumovni davolash bo'limida keng yoritilgan.

O'tkazilgan konservativ davoni foydasizligida burun chig'anoqlariga galg'vanokaustika, krioterapiya, ulg'tratovush va lazer nurlari bilan tahsir etiladi. Ayrim xollarda esa konxotomiya tashrixini qo'llash (chig'anoqni kattalashgan qismini kesib tashlash) maqsadga muofiq bo'ladi.

Allergik tumov.

Kasallikni asosida turli yo'llar bilan nafas yo'llariga tushgan allergenlarga inson tanasida, xususan burun bo'shlig'ida bo'lgan javob reaktsiyasi yotadi. Allergenlar yuqori nafas yo'llarini, shilliq qavatlarda, asosan burun bo'shlig'ida tumovni xurujini keltirib chiqaradi. Kasallik keltirib chiqaruvchi allergenlar quyidagilar:

- o'simliklar (turli o'tlar, gullar,terak,tol,ok qayin,eman)
- oziq-ovqatlar (no'xat,mosh,shkolad,asal,qulupnoy,tsitrus mevalar,tuxum va sut)
- dori moddalari
- turli changlar
- jun maxsulotlari va boshqalar.

Allergik rinitni **mavsumiy va doimiy** turlari farq qilinadi. Mavsumiy ko'rinishida kasallik xuruji yillining mahlum bir davrida gullaydigan o'tlar,gullar,daraxtlar changlari tushganda kuzatiladi va organizmda o'ta sezuvchanlik xolati vujudga keladi. SHuning uchun xam bemorlar kasallik xurujini aniq vaqtini ko'rsatish mumkin.

Doimiy turida esa allergenlar turlicha bo'lib: oziq-ovqatlar, dori-darmonlar, atir-upalar, uy changlari, xayvon junlari va odam sochlari tahsir etishi natijasida paydo bo'ladi.

Kasallikni klassifikatsiyasi butun dunyo sog'liqni saqlash tashkiloti tomonidan 2001 yilda qayta ko'rib chiqib,boshqacha nomlashni taklif qilindi,unga ko'ra **intermitter** allergik rinit va **persistir** allergik rinit deb yuritidi.

Intermitter allergik rinitda kasallikni kechish xurujlari xaftasiga 4 kundan kam yoki yiliga 4 xaftadana kam namoyon bo'ladi,ammo kasalni axvoli qoniqarli,uyqu buzilmagan,oddiy ish va xayot faoliyati saqlangan,sport bilan bemalol shug'ullanadi.

Persistir allergik rinitda kasallik xurujlari xaftasiga 4 kundan ortiq yoki yiliga 4 xaftadan ortiq davom etadi,kasallikni kechishi o'rtacha og'ir yoki umuman og'ir,belgilari keskin namoyon,bemorlarda uyqu buzilgan,oddiy ish va xayot faoliyati buzilgan,bemorlar sport bilan shug'ullana olmaydi.

Allergenlar tahsiriga beriluvchanlik tug'ma yoki ortirilgan (alergenlarni qayta-qayta tahsir etishi, yahni allergik moddalar bilan ishlash) bo'lishi mumkin.

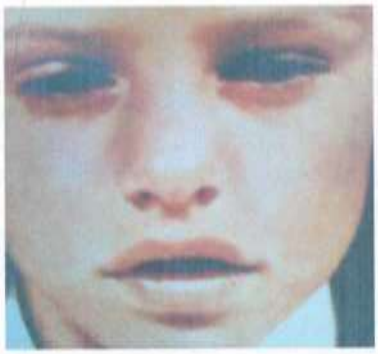

Rasm. Аллергик ринитда ковок ва юздаги шишлар

Allergik jarayonlarda allergenlarni qayta-qayta tahsiri natijasida nafaqat burun shilliq qavatlarida, balkim burun yon bo'shliqlari, halqum, traxeya va bronxlarning shillik qavatlarida xam o'zgarishlar namoyon bo'lishi mumkin. Ayrim bemorlarda kasallik pastki nafas yo'llaridagi kasalliklar yahniy bronxial astma bilan birga kechadi.

Ularda o'ziga xos astmatik uchlik belgilar bilan kechadi:

-ayrim dori moddalariga (atsetilsalittsilatlar,antibiotklar,analgin) o'ta sezuvchanlik

-burunda polip o'sishi

-bronxial astma xuruji.

Kasallarni o'ziga xos shikoyati bu kasalliknni neyrovegetativ turi singari allergik rinitda xam bemorlarni uchlik belgisi:

chuchkirish xurujga

burunni bitib qolishga

burundan ko'p miqdorda tiniq shilimshiq ajralishiga bo'ladi. O'ziga xos bu shikoyatlardan so'ng kasallika tashxis qo'yish qiyin bo'lmaydi. Bundan tashqari bemorlarini burun va ko'z atrofidagi qichishish,bosh og'rishi bezovta qiladi,bu belgilar xuruj o'tishi bilan butunlay yo'q bo'lib ketishi mumukin.

Rinoskopiyada burun shilliq qavatlari, chig'anoqlari oqish-kulrang yoki butunlay oq rangda, shishgan va taranglashgan bo'ladi. Burun chig'anoqlarini shishi va rangini oqishligi baliq pufagini eslatadi. SHilliq qavalari shishi xisobiga, burun yo'llari toraygan, ko'p miqdorda rangsiz tiniq va xidsiz shilimshiq ajralma bilan to'lgan. Ayrim bemorlarda xuruj tutmagan vaqtlarda xam burun chig'anoqlari va shilliq qavatlarni shishlari to'liq yo'qolmaydi, bunday xolat kasallik uzoq davom etishi natijasida chig'anoqlarini ikkilamchi kattalashuvidan darak beradi.

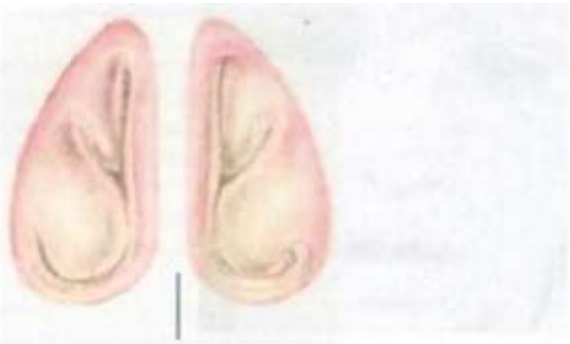

Расм 67.Аллергик ринит

Tomir toraytiruvchi dorilar surtilaganda chig'anoqlarni xajmlari neyrovegetativ turidan farqli, sezirarli qisqarmaydi, chunki kasallikni bu turida shilliq kavatning shishi kavernoz to'qimalar tomirlariga qon to'lishi xisobiga emas, balki mayda tomirlardan suyuqlikni ko'p miqdorda to'qimalar orasiga chiqishi xisobiga paydo bo'lgan.

Burundagi allergik jarayonning doimiy belgilaridan biri periferik qonda, burun va burun yon bo'shliqlaridagi suyuqliklar tarkibida eozinofillar sonini ortib ketishidir. Agar allergik jarayonni keltirib chiqarayotgan allergenni aniqlansa, unga nisbatan teriga qo'yilgan sinamada o'ta sezuvchanligi kuchli darajada namoyon bo'ladi. Ayrim bemorlarda sinama vaqtida kasallikka xos bo'lgan xuruj kuzatilishi mumkin.

Allergik tumovning tashxisi allergik anamnezga, bemor shikoyatiga, rinoskopiyada kasalikka xos o'zgarishlarga va allergik sinamalar natijalariga asoslangan xolda qo'yiladi

Davolash agar kasallikni keltirib chiqaruvchi allergen to'g'ri aniqlansa, o'z vaqtida davolash yaxshi samara beradi. o'ta sezuvchanlikni bartaraf qilish maqsadida, bemor tanasiga allergenlarni kiritishni (teri ostiga kiritish yoki burunga tomizish) xuruj keltirib chiqarmaydigan oz mikdoridan boshlab, asta-sekin kupaytirib borish bilan olib boriladi (Bezredko usulida spetsifik desensiblizatsiya). Agar allergen aniqlanmasa yoki bemorda poliallergiya bo'lsa, davolash allergik reaktsiya, vaqtida ozod bo'ladigan biologik aktiv moddalardan xisoblangan gistaminni neytrallashga qaratilgan dorilar qo'llaniladi. Bunday nospetsifik desensibilizatsiya uchun dimedrol 0,05 bir tabletkadan kuniga, uch maxal to'rt xafta davomida yoki diazolin, tavegil xam shu miqdorda beriladi. Bundan tashqari 5% epsilon aminokapron kislotasini qo'llash xam yaxshi samara beradi. Giposensiblizatsiya qilish uchun gistamin va gistaglobulinni oz miqdorda bemor organizmiga iontoforez yoki teri ostiga yuborish yo'li bilan amalga oshiriladi. Xozirgi kunda antigistamin dorilarini ikkinchi avlodi qo'lanilmoqda,bulardan gismanal,klaritin,gistadin,telfast,zirtek,kestin va erius yaxshi samara bermoqda.

Maxsus ko'rsatma bilan kortikosteroidlar xam qo'llaniladi, buning uchun prednizalon tabletkasi 0,005x3 maxal 3 kun mobaynida ichish tavsiya qilinadi.

Deksamezaton quydagi jadval asosida tavsiya kilinadi: 0,0005 bir tabl. 4 maxal 7 kun mobaynida, 5 kun mobaynida 1 tabl. 3 maxal, 5 kun mobaynida 1 tabl. 2 maxal; 5 kun mobaynida 1 talb. 1 maxal; 5 kun mobaynida 0, 5 tabl. 1 maxal.

Gidrokortizon atsetat 2,5-5 ml. (125 mg) suspenziyasi burun chig'anoqlariga inhektsiya qilinadi, buning uchun 2% dikain eritmasi bilan chig'anoqlar shilliq qavatlari maxalliy og'riksizlantirilgandan so'ng, ingichka igna bilan pastki burun chig'anoqlari oldingi qismga 0, 5 ml dan xar kuni yoki 1 ml (25 mg) dan kunora qilinadi,umumiy xisobda 5-10ta inhektsiyaga yetkaziladi. Gistoglobulinni xam endonazal inhektsiyasi maxsus qabul qilingan miqdorlar bo'yicha yuboriladi: 1-inhektsiya 0, 125, 2- inhektsiya-0, 5 ml; 3- chi inhektsiyadan boshlab 6-10 gacha oradan 3 kun o'tkazib, oxirgi 2 inhektsiyani esa 1 xafta o'tkazib qilinadi. Inhektsiya insulin uchun mo'ljallangan shprits yordamida amalga oshiriladi.

Kattalashgan burun chig'anoqlarini xajmini kichaytirish uchun kavernoz to'qimalarda qisaqrish (skleroz) chaqiruvchi dorilar (spirt, glitserin, natriy salitsilat inhektsiyasi) yuborish usuli xam mavjud.

P.S.Temkin (1954 y) , usuli bo'yicha novokainli blokada 1-2% novokain eritmasi. 0,2 dan 1 ml gacha burunni, o'rta chig'anog'ini oldingi qismiga yuboriladi. Agar chig'anoqlarni shishganligi sababli bu joy yaxshi ko'rinmasa 2-3% kokain eritmasi bilan maxalliy og'riqsizlantirilgandan so'ng amalga oshiriladi.

G.L.Komendatov (1937y) usuli bo'yicha, endonazal blokada; pastki burun chig'anog'ini oldingi qismidan 1,5-2 sm. ichkariroqqa, shilliq ostiga 0,5%-5 ml. novokain yuboriladi.

Ayrim xollarda burun bo'shlig'ini refleksogen maydonlariga tahsir etib davolash usuli qo'llaniladi. Bunday refleks maydonlari pastki va o'rta burun chig'anoqlarini oldingi qismlarida, o'rta chig'anog'i qarshisidagi burun medial devorida joylashgan. SHu joylarni 2% dikain eritmasi bilan maxalliy og'riqsizlantirilgandan so'ng trixloruksus kislotasi yoki 10% kumush nitrat eritmasi bilan kuydiriladi.

Davolashni usullaridan biri dori moddalarini elektroforez usuli bilan yuborishdir: Bunda dorilar burun ichiga yoki bo'yin soxasidagi bo'yin simpatik gangliyalari atrofiga elektroforez qilinadi.

A.E.SHerbak usuli bo'yicha 1-2-3% kalg'tsiy xlor eritmasi bilan endonazal yoki segmentar ionogalg'vanizatsiya qilinadi. Agar birinchi o'rinda burundan nafas olish qiyinlashgan bo'lsa 0,5% tsinka sulg'fat eritmasi bilan burun ichiga elektroforez qilinadi. Bunda chig'anoqlar shishi kamayadi, suyuqlik ajralib chiqishi ozayadi, kataral yallig'lanish jarayoni pasayadi va burun yo'llari ochiladi. Allergik tumovda suyuqlik ajralishi kuchaysa dimedrol bilan 1-2% kalg'tsiy xlor eritmasi (1: 1 nisbatda) aralashmasi bilan burun ichiga elektroforez qilinadi.Bundan tashkari burun ichga elektroforez uchun gidrokartizon atsetatni suspenziyasi yoki 5% aminokapron kislotasi eritmasi bilan ikki xafta davomida elektroforez qilinganda yaxshi klinik naf olinadi. Gormonal pereparatlarini malxamlari (prednizolon, fulitsinar) bilan qilingani fonoforez bemorni axvolini tezda yaxshilashga olib keladi. Xozirgi kunda allergik rinitlarni davolashda allergiyaga qarshi yangi tomchi dorilar nosobek, nosoneks va sepish uchun flutineks, antirinol alg'detsin,rinokort kabi dorilar qo'lanilmokda.Bu dorilarni boshlanishida kuniga 2- 3 marotaba sepiladi,kasallik belgilari

pasaygandan so'ng dori miqdori kamaytiriladi.Dorilarni klinik tahsiri sekin asta namoyon bo'lganligi uchun xam bu dorilar uzoq muddatga (2-3 oy) qo'llaniladi.

BURUN TO'SIG'INING QIYSHAYISHI (deviatio se'ti nazi)

Burun bo'shlig'ini medial devorini tuzilishidagi noto'g'ri xolati, burun to'sig'ining qiyshayishi deb yuritiladi. Bu xolat burun to'sig'ining to'liq qiyshayishi yoki burun to'sig'ida chegaralangan o'tkir qirrali bo'rtmalar (ship,greben) ko'rinishida namoyon bo'ladi, ayrim xollarda bunday qiyshiqliklar birgalikda uchrashi xam mumkin. Odatda burun bo'shlig'i medial devori tekkis payraxadan iborat bo'lib, o'rta chizikda joylashadi, u yoki bu tomonga qiyshayishi esa burun bo'shlig'ining va burun yo'llarini yuzasini torayishiga olib keladi. Burun bo'shlig'ini medial devorini qiyshayishi sabablari turlicha bo'ladi.

Fiziologik qiyshayishi – (kasallikni 32% tashkil etadi) burun bo'shlig'ini medial devorni o'sishi yuz suyaklarini o'sishidan tezlashib ketadi, natijada, devor burun bo'shlig'iga sig'masdan qiyshayib o'sadi.

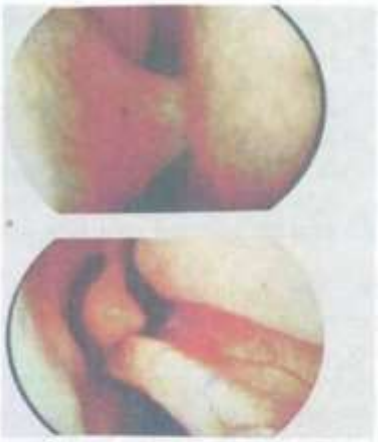

Rasm. Бурун тўсиғи дўмбоғи

Jarroxatdan so'ngi qiyshiqlik burun medial devorini qiyshayishidagi asosiy sabablardan (54% xolatlarda kasallik sababchisi jaroxat) xisoblanadi.

Kompensator qiyshiqlik (10% xolarda) burun bo'shlig'idagi turli o'smalar, burun chig'anoqlarini gipertrofiyasida medial devorga bosilishi natijasida, burun to'sig'i qiyshiq o'sadi. Bahzan burun to'sig'ini embrional rivojlanishdan boshlab qiyshayib o'sishi mumkin.

Burun to'sig'ining qiyshayishi asosan yetti yoshdan boshlab, yahni doimiy

tishlarning chiqishidan va yuqori jag'ning jadal rivojlanishi davridan boshlanadi va yigirma-yirigma besh yoshlarga yetganda,yahniy yuz skeletining o'sishi to'xtash davrigacha davom etadi. Kam xollardagina burun to'sig'ining qiyishayishi uch-to'rt yoshdagi va emizikli bolalarda uchrashi mumkin.

To'siqning qiyishayishi ko'proq oldigi qismlarda, orqangi bo'limida esa kamrok uchrayd. Qiyshayish shakllari turlicha bo'lib to'siq, to'liq bir tomonga qiyshayishi mumkin, yoki yuqori qismi pastki qismiga nisbatan singan shaklda o'tkir burchak ostida qiyshayadi,bahzan zinasimon va yopqichsimon qiyshayishi mumkin. Ayrim xollarda medial devorda biygizsimon va taroqsimon bo'rtmalar, to'siqning dimog' suyagining tog'ay bilan qo'shilgan joyida uchraydi, ayrim xollarda bunday o'zgarishlar to'siqning oldini qismlarida yoki burun to'sig'i bir tomonida boshidan oxirigacha joylashgan bo'ladi.

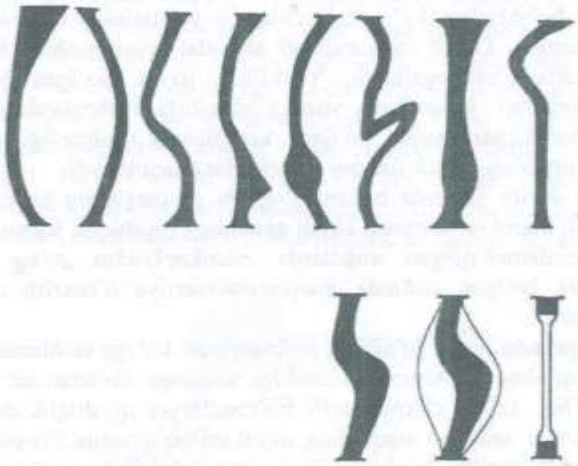

Rasm 63. Burun to'sg'ini qiyshayishini turli shakllari.

Kasallikni belgilari: asosiy belgilaridan: burun orqali **nafas olishning qiyinligidir.** Nafas olishning buzilishi faqatgina to'siqning qiyishiqligiga bog'liq bo'lmay, balki devorni qiyshiqligi xisobiga burundan o'tayotgan xavoning noto'g'ri yo'nalishiga, xavoni aylanma xarakatini buzilishiga, uning natijada burun bo'shlig'idagi bosimini o'zgarishi xisobiga xam bog'liqdir. Ko'pincha nafas olishning buzilishi, burun to'sig'ini qiyshaygan joyi bilan chig'anoqlarni orasidagi masofaga xam bog'lik bo'ladi.

Burun to'sig'ini qiyshayishi, burun bo'shlig'ini yuqori qismida uchrashi xisobiga xid bilish maydoniga xavo oqimining yetib kelishini qiyinlashishi va maxalliy qon aylanishini buzilishi tufayli (xid bilish xujayralarini qon bilan tahminlanishini buzilishi) **xid sezishni nafaqat funktsional buzilishiga,** xattoki qayta tiklanmaydigan darajadagi o'zgarishlarga olib keladi. Burundan nafas olishni qiyinligi keyinchalik **bosh og'rig'ini** keltirib chiqaradi. **SHilimshiq ajralmani** ko'p

oqishi asosiy shikoyatlardan biri xisoblanadi. Ayrim xollarda quloqda shovqin paydo bo'ladi.Uzoq muddat og'izdan nafas olish xisobiga bemorlarni atrofik faringit rivojlanishi natijasida, **tomoqda qurishi** xolatlari bezovta qiladi.

Burun shilliq qavati asab tolalariga boy bo'lganligi sababli, burun to'sig'ini qiyshayishi (bahzan o'tkir qirrali qiyshiqlik va bo'rtmalar chig'anoqqa chuqur sanchiladi) **reflektor nevrozlarga,vazomotor rinitga** olib keladi, bu xolat asosan biygizsimon va taroqsimon qiyshiqlik va bo'rtmalarda uchraydi.

Bunday rinogen reflektor buzilishlarga: bronxial astma, xiqildoq qisilishi, ko'z kasalliklarini bahzi turlari, yurak qon-tomirlar tizimi kasalliklari, bosh og'riqlari, reflektor yo'talish va aksa urishlar kiradi. Burun to'sig'ini qiyshayishi burun va burun atrofidagi ahzolarga tahsir etib turli o'zgarishlarga olib kelishi mumkin.

Burundan xavo o'tishini uzoq vaqt buzilishi, ikkilamchi rinitlar, ayrim xollarda eshituv nayi va o'rta quloq (eshitishni pasayishi ,quloqda shovqin), xamda burun yondosh bo'shliqlari, ko'z yoshi chiqaruv yo'llarining faoliyatini buzilishiga olib kilishi mumkin. O'tkir va surunkali sinuitlar rivojlanishida burun to'sig'ini qiyishayishi katta o'rin egallaydi. Yoshlikda paydo bo'lgan burun to'sig'ini qiyshayishini belgilari keyinchalik yuzaga, chiqib turli ahzolarda asoratlar beradi. Ayrim bemorlarda,agar nafas yo'llari kengligicha qolganligi uchun, keskin qiyshaygan burun to'sig'i xech qanday shikoyatlar chaqirmaydi.

Tashxis: ayrim xollarda burun to'sig'ini qiyshayishini tashqaridan ko'rgan vaqtida aniqlash mumkin. Burunni kirish qismidagi qiyshiqlik burun uchini ko'tarib ko'rilganda aniqlanadi,qolgan xolatlarda rinoskopiyadan so'ng to'liq tashxis qo'yiladi. Kerak bo'lgan xollarda rinopnevmometriya o'tkazish orqali tashxisni tasdiqlash mumkin.

Rinoskopiyada burun to'sig'ini assimetriyasi ko'zga tashlanadi, bunda burun bo'shlig'ining qiyshaygan tomoni ikkinchiga tomonga nisbatan tor bo'ladi. Burun bo'shlig'ini to'liq ko'rib chiqish, turli bo'rtmalar va qiyshiqlik darajasini, ularni joylashgan yerlarini aniqlash maqsadida, avval shilliq qavatlar 5% efedrin yoki 0,1% adrenalin eritmasi surtilib, burun yo'llari keng ochilgandan so'ng tekshiriladi va davolashda jarroxlik aralashuvi kerak yoki kerak emasligi belgilanadi.

Oldingi rinoskopiyaga qo'shimcha qilib, orqanga rinoskopiya qilinadi: bunda dimog' suyagining orqa bo'limini qiyshiqlik darajasi, chig'anoqlarni orqa qismlarini va shilliq qavatlarini xolatini aniqlanadi.

Rentgenologik tekshirishlar burun to'sig'ini qiyshayishida kam mahlumotlarni beradi, lekin bu tekshirishlar yondosh bo'shliklarni xolatini aniqlashga yordam beradi.

Davolash: burun to'sig'ini qiyshayishini birdan bir davosi jarroxlik usulidir, bunda medial devorni qiyshaygan tog'ay va suyak qismini shillik ostidan kesib olinadi. Jarroxlik Klian bo'yicha qiyshaygan tog'ayni shilliq osti usulida olib tashlash yoki Voyachek bo'yicha redressatsiya (tog'ayni aylanma kesish) qilinadi.

Jarroxlikka ko'rsatma bo'lib quyidagilar xisoblanadi: burun to'sig'ining qiyshayishi natijasida burun orqali nafas olishni qiyinligi yoki butunlay bo'lmasligi, kasallikni ikkilamchi asoratlari, reflektor nevrozlar, bosh og'rishi, ko'p aksa urish, yurak soxasida turli o'zgarishlar va ko'z yoshi yo'llarining to'silishi xisoblanadi.

Jarroxlik bemorni o'tirgan xolda juda kamdan- kam bemorni yotgan

xolatida boshini biroz yuqori ko'tarilgan usulda o'tkaziladi.

Jarroxlik muolijasi boshlanishdan avval burun shilliq kavatiga 5% kokain va 0,1% adrenalin eritmasi surtiladi. Tog'ay usti pardasi ostiga 1% -5,0 novokain va 5 tomchi 0,1% adrenalin eritmasi o'prits orqali yuborib og'riqsizlantiriladi. Burun to'sig'i shilliq qavatini kesish yuqoridan pastga, yoysimon (yoyning bo'rtgan tomoni oldinga qarab) yoki to'g'ri burchak ostida orqadan tog'aygacha kesiladi,so'ngra raspator yordamida shillik qavat, tog'ay usti qavati bilan birga ajratiladi, keyin ajratilgan qavatlardan biroz o'tkazilib tog'ay kesiladi, bunda qarama-qrshi tomondagi tog'ay usti qavati butun qolishi kerak,aks xolda bu joyda teshik paydo bo'lib qoladi.

Tog'ay kesilgan joydan raspator bilan kirib nazorat ostida shillik qavat tog'ay usti qavati bilan ajratiladi, keyin kesilgan joyga Killiana oynasini (o'rtacha kattalikda) kirgiziladi, bunda tog'ay Killian oynasi qanotlari oralig'ida qolishi kerak. Belanjer pichog'i yoki ensiz skapelg' yordamida tog'ay kesiladi, avval kesish burun ustiga parallel xolda oldindan boshlanib orqaga suyak qismigacha boriladi,burun usti cho'kib qolmaslik uchun devorni yuqori qismidan 0,5sm qoldiriladi. Keyin pastdan, burun tubi bo'ylab kesiladi va qiyshaygan suyak qismi Bryunings qisqichi yordamida olib tashlanadi. Tog'ay kesib olingandan so'ng shilliq qavatlar o'z o'rniga keltirilib,ikki tondan yog' shimdirilgang dokali tampon qo'yiladi.

Qiyshaygan burun medial devorini jarroxlik bilan davolashga qarshi ko'rsatmalar: shillik kavatlarni kuchli darajadagi atrofiyasida, qon kasalliklari, o'tkir respirator kasalliklar, burun chipqoni, burun sikozi kabi kasalliklari xisoblanadi.

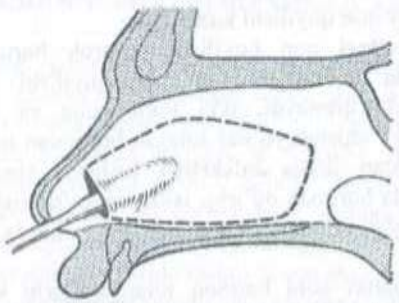

Rasm 64. Burun medial devorini qiyshiq qismni kesib olish jarayoni

Biygizsimon va taroqsimon bo'rtmalarda esa shilliq qavatlar yaxshilab ajratilgandan so'ng stameska yordamida bo'rtgan joy kesib tashlanadi. Agarda bo'rtmalar olib tashlangandan so'ng, ajratilgan shilliq qavat yana o'z joyiga, tog'ay va suyak ustiga tekkis joylashsa, jarroxlikni tugatish mumkin. Jarroxlik oxirida burun bo'shlig'ining ikkala tomoniga elastik tamponlar (yoki dokali pilik) qo'yiladi, bunda ikkala tomonga bir xilda qo'yilgan tampon shilliq qavat varaqlarining tezda bir-biriga yopishib bitishiga olib keladi. Burun bo'shlig'idagi tamonni 24 soatdan so'ng olib tashlanadi, keyingi kunlarda burunga tomir-toraytiruvchi dorilarini tomiziladi va yog'lar shimdrilgan dokali tamponlar qo'yiladi. Burun bo'shlig'ida xosil bo'lgan shilimshiq ajralma va qasmoqlar yaxshilab yog' bilan yumshatilib tozalab turiladi. Yuqorida keltirilgan jarroxlik usulidan tashqari, burun to'sig'ini qiyshiqligini

to'g'rilash uchun bir qancha usullar mavjud: bular Voyachek usuli bo'yicha aylanmasimon (redressatsiya) qilish, burun to'sig'ini qisman olib tashlash, M. F. TSitovich usuli bo'yicha medial devorni vaqtincha olish.Keyingi keltirilgan jarroxliklar amaliyotda kam qo'llaniladi, asosan xozirgi kunda biz yoritgan Killiana usuli ishlatiladi. Ayrim xollarda burun yondosh bo'shliqlarida (asosiy suyak bo'shlig'ida),burun-xalqumda o'tkaziladigan jarroxlikda xam burun orqali borishda medial devor qisman olib tashlanadi.

Asoratlari: burun to'sig'ida o'tkazilayotgan jarroxlik vaqtida va jarroxlikdan keyin asoratlar, ertangi asoratlari - xushidan ketish,burundan qon ketishi, burun to'sig'ini teshilishi, jarroxlikdan so'ngi qon quyilishi, shilliq qavatni shishi, ko'z soxasini yallig'lanishi kiradi.

Kechki asoratlariga – tashqi burun cho'kib, shaklini o'zgarishi, (burunni uchki qismini yoki burun qirrasini cho'kishi), atrofik rinit, atrofik jarayon natijasida burun to'sig'ini kechikib teshilishi, burun to'sig'ini yon devorlar bilan yopishib qolishi (sinexiya).

BURUN TO'SIG'IGA QON QUYILISHI VA ABSTSESSI

Burunnnig tashqaridan lat yeyishi (burunga zarba yetish, yosh bolalarda esa yiqilib burun bilan urilishi), ko'pincha burun to'sig'ining shilliq osti qavatiga qon quyilishi – gematoma xosil bo'lishiga olib keladi. Ayrim virusli (tumov va rezanda) kasalliklarda xam bunday qon quyilishi kuzatiladi.

Bemorni shikoyatlari qon quyilishi ko'prok burun bo'shlig'ini medial devorini tog'ay qismida kuzatiladi. Agar qon quyilishi bir tomonlama bo'lsa bemorlarni ko'p bezovta qilmaydi, ikki tomonlama va ko'proq xajimda qon quyilganda, burun to'sig'i shishib,yo'llar torayib burundan nafas olish qiyinlashadi. Keyinchalik qon quyilgan joyga infektsiya tushishi xisobiga yiringli jarayon rivojlanadi va bemorlarda burunda og'iriq, isitmani ko'tarilishi, bosh og'rig'i paydo bo'ladi, nafas olishni qiyinlashuvi kuchayadi. Ayrim xollarda tashqi burun terisi xam qizarib shishadi.

Rinoskopiyada burun uchi barmoq bilan ko'tarib ko'rilganda bo'shlig'ni medial devorini tog'ayli qismida, shilliq qavatini chegarlangan qizarib bo'rtgani (gematoma) ko'rinadi, shish xisobiga burun yo'llari toraygan. Tugmasimon zond bilan bosib ko'rilganda gematoma yumshoq va og'riqli bo'ladi.

Davolash bemorlar kasalxonadi yotib davolanadi,asosan burun medial devori bo'rtgan joydan puktsiya qilinib qon so'rib olinadi,ikkilamchi yiringli yallig'lanishni oldini olish maqsadida antibiotik eritmasi yuboriladi va burunga ikkala tomonidan bosib turuvchi dokali tampon qo'yiladi. Ichishga antibiotiklar va sulg'fanimlamid dorilari tavsiya qilinadi.

Quyilgan qonga infektsiyani tushib yiringli jarayonga aylanib **abstsess** rivojlansa,bo'rtgan joyidan kesilib yiring chiqariladi va tampon qo'yiladi.

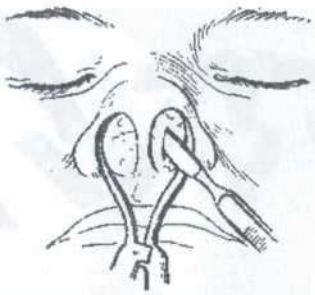

Rasm 53. Burun medial devori abstsesini ochish

Agar jarayon ikki tomonlama bo'lsa, kesish ikkala tomondan xam amalga oshiriladi, faqat kesish joyliri bir-biriga to'g'ri bo'lmasligi shart,aks xolda tog'ay qismida teshik xosil bo'lib qoladi. Kesib yiring chiqarilgach, abstsess antibiotik eritmasi bilan yuvilib rezinali drenaj qo'yiladi. O'z vaqtida davolash olib borilmaslik natijasida burun medial devorini tog'ay qismini yiringli yallig'lanishiga,keyinchalik devorda doimiy teshik xosil bo'lishiga, xamda tog'ay qismi yemirilib, tashqi burunni cho'kib qolishiga olib keladi.

Bemorlarga ko'shimcha ravishda antibiotiklar, sulg'fanilamid dorilari va fizioterapevtik muolijalar buyuriladi.

BURUN VA BURUN YONDOSH BO'SHLIQLARINING JAROXATI

Burun yuzining kosmetik jixatdan shakillatiradigan asosiy ahzolardan xisoblanadi. Boshqa ahzolarga qaraganda burun yuz soxasida bo'rtib chiqanligi uchun xam, yuzdagi jaroxatlarni 55-60% xolatlarda tashqi burun albatta shikastlanadi. Tinchlik vaqtlarda burunni lat yeyishi transportda, sportda, ishlab chiqarishda va turmush xodisalarida ro'y beradi. Burun jaroxatini xolati,uni og'ir yoki yengilligi urilgan kuchga, uni yo'nalishiga, urilgan joyga, urilayotgan jismni xolatiga va jaroxat oluvchini yoshiga bog'lik bo'ladi.

Burunning lat yeyishi natijasida tashqi burun shaklini o'zgarishi, bahzan burun faoliyatini buzilishi va turli kosmetik nuqsonlarga olib keladi.Tashqi burunni jaroxatdan keyingi nuqsonliklarini amaliyotda A.E.Kitsera va A.A.Borisov (1993) tomonidan taklif qilingan siniflanish bo'yicha o'rganiladi.

Rinoskolioz-tashqi burunni yon tomonga qiyshayishi
Rinokifoz- burun qirasini do'mbog'ligi
Rinolordoz- burun qirrasini cho'kib qolishi
Platiriniya- tashqi burun yapaloq bo'lib qolishi
Broxiriniya -o'ta keng burun
Leptoriniya -o'ta tor burun
Molliriniya -o'ta egiluvchan yumshoq burun



Rasm 50. Tashqi burunni jaroxatdan so'ng turlicha sinishi

Jaroxatda o'z vaqtda ko'rsatilgan to'g'ri va tez yordam keyinchalik o'tkazilishi kerak bo'lgan murakkab kosmetik jarroxliklarni oldini oladi. Jaroxatni xolatiga qarab burunni yumshoq to'qimalari yirtilishi yoki bir vaqtda tog'ay va suyak asosini sinishi mumkin. SHuning uchun xam lat yeyishi quyidagilarga bo'linadi:

ezilish

yumshoq to'qimalarni yirtilishi

tog'ay, xamda suyaklarning oddiy yoki murakkab sinishi

yuzning to'mtoq lat yeyishi

burun va burun yondosh bo'shliqlarining yopiq jaroxatlanishi va boshqalarga bo'linadi. Lat yeyishda ko'pincha burun suyaklari va buruni medial devori, kamdan-kam xollarda peshona suyagi, yuqori jag' suyagini peshona o'simtasi va burun yondosh bo'shliqlari devorlari jaroxatlanadi. Burun suyaklari qirrasidagi ozgina sinishi tashqaridan ko'rilganda shaklini sezirarli darajada o'zgartirmasligi mumkin, shuning uchun jaroxatni xolatini aniqlash maqsadida burunni lat yegan qismi paypaslanada va ushlab ikki tomonga xarakatlantiriladi, shunda singan suyaklarni bir-biriga ishqalanish natijasida o'ziga xos ovozi beradi (krepitatsiya), bundan tashqari burunni yon tomondan qo'shimcha rentgenologik tekshirish, suyakni singanligidan darak beradi.

Rasm 51. Jaroxat natijasida burun suyagini sinishi (rentgenogramma)

Burunni lat yeyishida agar jaroxat to'g'ridan (oldi tomondan) berilgan bo'lsa, burun qirrasi uzunasiga sinib, cho'kib qoladi, shunig bilan birga burun bo'shlig'ini medial devori tog'ay qismini, bahzan suyak qismini xam sinib qiyshyishi, xatto shilliq osti qismiga qon quyilishi kuzatiladi.

Bolalarda bunday xollarda suyak choklarining mustaxkam yopishmaganligi sababli burun suyaklari va peshona suyagini burun o'simtasi o'rtasidagi chokdan ajralib ketishi mumkin, bunda burun shakli buzilib, qirrasining juda sezilarli darajada cho'kishiga sabab bo'ladi. Qattiq jaroxat olinganda yuqori jag' suyagini peshona o'simtasi va burun yondosh bo'shliqlarini (asosan yuqori jag suyagi va peshona suyagi bo'shliqlari) oldingi devorlari xam sinishi mumkin. Burun jaroxatlari ko'pincha burun va ko'z atrofi terisi ostiga qon quyilishi "ko'z oynak" belgisi bilan kechadi.

Agar jaroxat tufayli g'alvirsimon suyak katakchalari sinib, shilliq qavatlari yirtilgan bo'lsa, unday xolda teri ostiga xavo kirib, emfizema rivojlanganidan darak beradi. Paypaslab ko'rilganda xavo emfizemasini o'ziga xos "qorni bosilgandagi kabi"ovozi (krepitatsiya) seziladi.

Burnni yondosh bo'shliqlari jaroxatida ayniqsa peshona suyagi bo'shlig'ini jaroxatida, g'alvirsimon suyak plastinkasi, bosh miyani oldingi qismlarini va ko'zni lat yoyishi bilan davom etadi. Burun yondosh bo'shliklarini jaroxati ko'pincha bosh miyani lat yoyishi, miya chayqalishi va bemorlarni mahlum muddatga xushidan ketishiga olib keladi. Og'ir jaroxatlarda bemorlar bosh aylanib, bexush bo'ladi, ko'ngli aynib qayt qiladi,turli bosh miyani qo'zgalishiga xos belgilar -

engsa mushaklarini qotib qolishi, Kernig va Brudzinskiy belgilari paydo bo'ladi. Ayrim xollarda ko'z atrofida, qovoklarda, yanoq soxasi terisi ostida emfizema xosil bo'ladi. G'alvirsimon suyak katakchalari jaroxatida miyani pardasini yirtilishi bilan davom etsa, jaroxatni birinchi kunlarida,burun orqali qonga aralash miya suyuqligi xam qo'shilib chiqadi, bunda burundagi ajralma tomchisida **ikki qator xalqa** belgisi,yahniy ichkaridagi qon xalqasi atrofida tashqi tiniq xalqa bo'ladi,burundan qon ketishi to'xtagandan so'ng burundan tiniq suyuqligi oqishi davom etadi,agar tekshirilganda suyuqlik tarkibida glyukoza aniqlanishi,uni miya suyuqligidan darak beradi. Yuqoridagi belgilarga qo'shimcha xid bilish pasayib qoladi.

Jaroxatdan so'ng bemorlarni shikoyatlari: Bemorlarni shikoyatlari olingan jaroxatlarni xolatlariga bog'liq bo'ladi. Agar jaroxat murakkab bo'lib bosh miyani og'ir chayqalishi bian kechsa bemorlar ko'pincha bexush xolda bo'ladi. Oddiy jaroxatlarda esa birinchi daqiqalarida burundan qon ketishi bezovta qiladi. Bahzan qon ketishi yengil bo'lib,o'z-o'zidan to'xtab qolishi mumkin yoki xayot uchun xafli darajada kuchli qon ketishi kuzatiladi. Agar jaroxat bosh chayqalishi bilan kechsa bemorlarda bosh og'rig'i, ko'ngil aynib qayt qilishi kuzatiladi. Keyingi kunlarda yumshoq to'qimalarni shishi xisobiga burun soxasida og'riq, burundan nafas olishni qiyinlashuvi paydo bo'ladi.

SHikoyatlardan biri tashqi burunni qiyshayib qolishiga bo'ladi,agar burunga jaroxat to'g'ridan berilgan bo'lsa,tashqi burun cho'kib qoladi (egarsimon burun-ronolordoz),yon tomondan urilsa qarshi tarafga qiyshayib (rinokifoz) qoladi.

Rinoskopiyada ko'rilganda tashqi burunni qiyshiqligi, yumshoq to'qimalarida kesilgan,yirtilgan yoki ezilgan jaroxatlar,teri ostiga qon quyilishlar ko'zga tashlanadi. Tashqi burunni turlicha qiyshayishi, burun bo'shlig'ini medial devorini qiyshayib lateral devoriga yopishib qolishi yoki sinishi, xamda burun yo'llarini torayishi aniqlanadi.

Tashqi burunning yon tarafga qiyshayishi (qiyshiq burunlik) burun cho'kishiga nisbatan ko'prok uchraydi, bunda burunni urilgan tomonga qarama-qarshiga qiyshayishi kuzatiladi.

Burun bo'shlig'ining shilliq qavatlarni shikastlanishi, tashqi jaroxat natijasida sodir bo'ladi (singan suyaklar va tog'aylar siljishi natijasida shilliq qavatlar shikastlanadi). SHilliq qavatning bevosita lat yeyishi o'tkir jismlarni (qalam, temir parchasi, gugurt donasi va boshqalar) burun teshiklari orqali kirganda yuzaga keladi. Burun yo'llari qotgan qonlar bilan to'lgan.

Tashxis qo'yish bemor shikoyatiga, buruni tashqi ko'rinishi, paypaslash, rinoskopik va rentgenologik,MRT tekshirishlar natijalariga asoslanadi.

Davolash: Davolash jaroxatni katta kichikligi,uni xajmi,jaroxat turi,bemorni yoshiga va uni jaroxat vaqtidagi xolatiga bog'liq bo'ladi. Agar bemorda burun jaroxati bilan birganlikda xayotga xavf soladigan boshqa, og'ir xolat kuzatilsa avval shu xavfni bartaraf etilgandan so'ng,burun jaroxati bilan shug'ullanadi.

Tashqi burunni shikastlanishi qon ketishi bilan davom etsa, birinchi yordam burundan qon ketishini to'xtatishdan iborat bo'ladi. Burundan qon ketishini to'xtashishiga bog'liq masalalar burundan shu masalaga tegishli mavzusida batafsil bayon etilgan. Terini butunligi buzilib,yirtilgan,kesilgan yoki ezilgan jaroxatlar albatta birinchi jaroxligi tozalovi o'tkaziladi,yaralar qirg'oqlari

tekislanadi, tikiladi,bog'lov qo'yiladi va qoqsholga qarshi zardob yuboriladi. Agar burun suyaklari sinib,tashqi burun qiyshayib qolgan bo'lsa avval uni to'g'rilab, so'ngra burunga dokali pilik tiqiladi. Bunday dokali piliklar birinchidan qon ketishini to'xtatsa,ikkinchidan to'g'rilangan tashqi burunni, qayta qiyshayib qolmasdan to'g'ri bitishiga yordam beradi. Tashqi burundagi kichkina jaroxatlar, birlamchi jarroxlik tozalovi o'tkazilgandan so'ng xech qanday aralashuvisiz xam nuqsonsiz yaxshi bitadi.

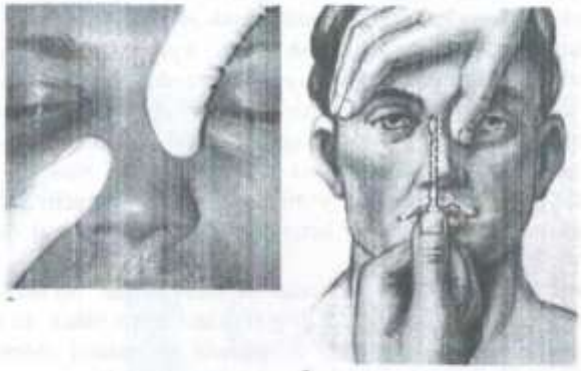

A B

Rasm 52. Tashqi burun deformatsiyasini A qo'l bilan, B elevator yordamida to'g'rilash

Agar jaroxat katta va jarroxlik choki qo'yilishi zarur bo'lsa, iloji boricha yaxshi kosmetik natija olish uchun (teri maydalanib yirtilganda xam imkon darajada saqlab qolishga xarakat qilinib o'z o'rinlariga qayta tikilash zarur) xarakat qilinadi. Burunni biror qismida uzilish bo'lsa, o'z o'rniga faqatgina tashqi qirg'oklarga to'g'rilanib emas,xatto burun bo'shlig'i qirg'oqlariga xam to'g'rilanib tikiladi,aks xolda keyinchalik burun yo'llarini ikkilamchi torayib qolishi mumkin.

Burun qiyshiqligini bartaraf etish qisqa muddatli umumiy og'riqsizlanitirshdan so'ng to'g'rilanadi, agar shikastlanish yangi bo'lsa xech qanday og'riqsilantirishsiz to'g'rilanadi, buning uchun qiyshaygan tomondan qarama-qarshi tomonga barmoq bilan yoki maxsus Yu.N.Volkov elevatori yordamida bosiladi, suyak to'g'rilanganda o'ziga xos tovush eshitiladi va tashqi burun avvalgi xoliga keladi.

Kech murojat qilinganda, agar tashqi burun bilan birga burun bo'shlig'ini medial devori xam birgalikda qiyshaygan bo'lsa, avval maxalliy og'riqsizlantirilib, tashqi burun to'g'rilanadi, so'ngra medial devorini maxsus elevatorni burun bo'shlig'iga kirgizib, to'g'rilanadi. To'g'rilangandan so'ng, shunday xolatda ushlab turish uchun burun bo'shlig'iga dokali tampon qo'yiladi, tashqi burunni ikki tomoniga 2-3 kunga, maxsus ushlab turuvchi dokali yostiqcha qo'yilab boglov qilinadi. Ayrim xollarda burun qiyshiqligi ancha vaqt o'tib shakillangan bo'lsa, shaklini avvalgi xoliga keltirish uchun plastik jaroxlik o'tkaziladi. Agar jaroxat miya

suyuqligi oqishi bilan davom etsa,bu xolat g'alvirsimon suyakni sinishi va miya pardasini yirtilishidan darak beradi, bunday xolda burunga aseptik turunda qo'yiladi,ikkilamchi asoratni oldini olish maqsadida antibiotiklar,bosh miya bosimini pasaytiruvchi gipotenziv dorilar tavsiya qilinadi.O'tkazilgan muolijalardan foyda bo'lmasa jaroxat plastik usulda berkitiladi.

Burun yondosh bo'shliqlari jaroxatlarida, ko'pincha bemorlar shok xolatida bo'ladi, shuning uchun bunday xollarda birinchi navbatdagi tadbir ularni shu xolatdan chiqarishga, nafas olish buzilgan bo'lsa uni tiklashga qaratilgan bo'ladi. Jaroxatdan so'ng burun yondosh bo'shliqlaridan yiring ajralishi kuzatilsa qo'shimcha tekshrishlar o'tkazilib (rinoskopiya,endoskopiya,rentgenologik tekshirishlar) kerak bo'lsa, bo'shliqlar ochilib qayta tozalov o'tkazish zarur. Ayrim xollarda peshona suyagi bo'shlig'ini jaroxatida, burundan miya suyuqligi oqishi kuzatiladi, bunday vaqtda albatta bo'shliq ochilishi,uni to'liq tekshirish zarur. Aniqlangan patologik o'zgarishlar bartaraf etiladi, suyak siniqlari joyiga qo'yiladi, bo'shliqda xosil bo'lgan ajralmalarni chiqishini yengillashtirish maqsadida uzoq muddatga rezinali drenaj qo'yiladi. Agar bosh miyani qattiq pardasi yirtilgan bo'lsa, birlamchi jarroxlik tozalovini o'tkazilgandan so'ng,miya pardasi ketgut bilan tikiladi, drenaj qo'yilib burun bo'shlig'iga tutashtiriladi.

Yuqori jag' suyagi bo'shlig'ini ko'z kosasi devori singan bo'lsa,tozalov o'tkazilgandan so'ng, bo'shliqqa rezinali balon kirgizilib,uni xavo bilan to'ldirish yo'li orqali singan devor o'z o'rniga keltiriladi. Ikkilamchi asoratlarni oldini olish maqsadida antibiotiklar, yallig'lanishga qarshi dorilar tavsiya qilinadi.

BURUN BO'SHLIG'INI YOT JISMLARI

Burun bo'shlig'idagi yot jismlar ko'proq bolalarda uchraydi, chunki ular o'zlari o'ynagan xolda burniga turli jismlarni (munchok, tugma, tanga, no'xot yoki loviya va boshqa narsalarni.) tiqib olishadi. Katta yoshdagilarda esa yot jismlar asosan jaroxat vaqtida (urush vaqtida, ishlab chiqarishda, sportda) tushib qoladi. Ayrim xollarda esa burunda tirik (zuluk, turli qurtlar, kanalar va xashoratlar) jonizotlar uchrab turadi. Ruxiy bemorlarda o'zlari anglamagan xolda burniga turli narsalarni tiqib olishi mumkin. Kasbga bog'liq yot jismlar tsement, paxta,metal parchasi va kon sanoatlaridagi chiqindalarni burunga tushib to'planishi, so'ngra atrofida rinolitlar (burun toshlari) xosil bo'lishi xolatlari kuzatiladi. Tishlarni rivojlanish jarayonini buzilishi natijasida, ular burun bo'shlig'iga yoki yuqori jag' suyagi bo'shlig'iga yot jism sifatida o'sib kirishi mumkin. Burun va burun yondosh bo'shliqlarini yot jismlari, bahzan shifokorlar tomonidan o'tkazilgan muolijalar vaqtida esdan chiqarib qoldirilgan turli dokalar,paxtalar,tish plombalari xam bo'lishi mumkin.

Burun bo'shlig'iga tushgan yot jismlarni o'z vaqtida olib tashlanmasa burun shilliq qavatining surunkali yiringli yallig'lanishiga, atrofida granulyatsiya xosil bo'lishiga, keyinchalik esa, asoratlanib ikkilamchi burun yon bo'shliqlarining yallig'lanishiga olib keladi.

Bemorni shikoyatlari asosan tushgan yot jismni xolatiga, shakliga, xajmiga va tushgan muddatiga bog'liq bo'ladi. Dastlabki shikoyat burunda yot jism

borligi, burundan nafas olishni qiyinligiga bo'ladi. Keyinchalik vaqt o'tishi bilan burundan qon aralash yiring ajralishiga va burunda yoqimsiz xid kelishiga, xid bilish qobilyatini pasayishiga,bosh og'rig'iga, burundan qon ketishiga shikoyat qiladilar. Yosh bolalar burunda yot jism borligiga shikoyat qilishmaydi, ko'picha ularda bir tomonidan nafas olishni buzilishi, burundan sassiq xid kelib, qon aralash yiring ajralishi kuzatiladi. Bunday xollarda o'tkazilgan tekshirishlar burunda yot jism borligini aniqlaydi.

Rinoskopiyada Uzoq vaqt turib qolgan yot jisimlar burun shilliq qavatlarida yallig'lanish keltirib chiqaradi,shuning uchun xam shilliq qavatlar qizargan,shishgan,burun yo'llarida ko'p miqdorda shilimshiq aralash yiring bo'ladi

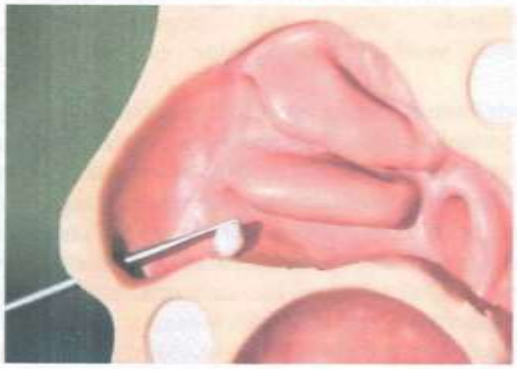

Расм.73.Бурундан ёт жисим махсус илгак ёрдамида олиш

Ayrim xollarda yot jism granulyatsiya bilan qoplanganligi tufayli o'smaga o'xshab ko'rinadi, shuning uchun xam uni aniqlash qiyin bo'ladi. Bunday xollarda uchi to'mtoq zond bilan tekshirib aniqlash mumkin. Bahzan burunda turib qolgan yot jismlar atrofiga fosfor va kalg'tsiy tuzlari to'planib, toshlar (rinolitlar) xosil qiladi. Bunda yot jismlarni o'smalardan ajratish maqsadida kasallik tarixi mukammal o'rganiladi, endoskopiya,kontrast rentgenografiya o'tkazish yot jism xaqida, uning joylashuvi to'g'risida aniq mahlumot beradi.

Davolash: burunning oldingi qismidagi yumshoq va kichkina jismlar burunni qoqish vaqtida chikib ketadi. Uzoq turib qolgan va katta yot jismlarni maxsus asboblar yordamida olib tashlanadi. Muolijadan avval burundagi shilimshiq ajralmalar so'rg'ich yordamida tozalanadi,burunga qon tomir toraytiruvchi dorilar tomizilib yo'llari ochiladi,so'ngra 2% dikain yoki 10% lidokain sepilib og'iqsizlantiriladi. Yuzallari silliq yot jismlar ilgakli zondlar yordamida olinadi, shakli cho'zilgan yot jisimlar polip olishga mo'ljallangan sirtmoq yordamida olinadi. Tangalar,tugmalar va yassi jisimlar burun korntsagi orqali olinadi. Agar katta rinolitlar bo'lsa ular burun korntsaglari yordamida maydalanib olinadi.

RINOLITLAR

Rinolit bu burun bo'shlig'ida xosil bo'ladigan va organik tuzlardan tashkil topgan toshlardir. Ular burundagi ajralmalardagi tuzlarini cho'kib to'planishi xisobiga xosil bo'ladi. Tarkibi karbonat, fosfat va neorganik tuzlardan iborat. Ko'pincha rinolitlar burunga tushgan yot jisimlar atrorfida to'planadi va asosan pastki burun yo'lida joylashadi.

Kasallikni belgilari: Rinolitlarni xajmiga,joylashgan o'rniga,konsistentsiyasiga va yuzasini xolatiga bog'liq bo'ladi. SHikoyatlar burunni yot jismidagi belgilarga xos bo'lib,asosan burundan nafas olishni qiyinligi, sassiq xid kelishi,shilimshiq aralash yiring ajralishiga, bosh og'rig'iga bo'ladi. Agar rinolitni yuzasi o'tkir bo'lsa,shilliq qavatga sanchilishi xisobiga,burunda og'riq paydo bo'ladi.

Burun yo'llarida uzoq vaqt turgan rinolitlar,nafaqat burun yo'llarida,balkim,burun yondosh bo'shliqlarida xam ikkilamchi yallig'lanishlar keltirib chiqaradi.

Rinoskopiyada-burun shilliq qavatlari qizarib shishigan,burun yo'llarida shilimshiq aralash yiringli ajralma ko'rinadi.Odatda rinolitlarni xajmi loviya yoki no'xatlar xajmida bo'ladi,ammo ayrim xollarda tovuq tuxumi kattaligidagilar xam uchrab turadi.Burundagi rinolitlar tarkibiga mos bo'lib, rangi och pushtidan to'q jigarrangida bo'ladi. Agar rinolit atrofida granulyatsiya o'sib qoplab qolgan bo'lsa, tashxisda oddiy polipga o'xshatish mumkin.SHuning uchun xam tekshirish vaqtida burun yo'llari barcha ajralmalardan tozalanib,qon tomir toraytiruvchi dorilar tomizilgandan so'ng diqqat bilan qayta ko'rish lozim.

Tashxis kasallik tarixi,rinoskopik ko'rish, zond bilan paypaslash va rentgenologik tekshirishlar natijalariga asoslangan xolda qo'yiladi. **Davolashda** kichik xajmdagi rinolitlar oddiy ilgaksimon zondlar yordamida olib tashlanadi.Katta rinolitlar burun bo'shlig'ida maydalanib olinadi, agar maydalashni iloji bo'lmasa Rouge jarroxlik usuli bilan olinadi.

BURUNDAN QON KETISHI (E'istaxis)

Burundan qon ketishi inson xayotida ko'p uchraydigan va ayrim xollarda xayotga xavf tug'diradigan kasalliklar qatoriga kiradi. Turli sabablarga ko'ra burundan qon ketishi,burun bo'shlig'ini qon tomirlar bilan boy tahminlanganligidan darak beradi,ammo xar doim xam qon ketishni sababchisi burun bo'shlig'idagi o'zgarishlar xisoblanmaydi.Qon ketishni 85% tanani boshqa joylaridagi o'zgarishlar xisobiga bo'lsa,15% xollarda burun va burun yondosh bo'shliqlari kasalliklari xisoblanadi. Bundan tashqari qizilo'ngach,oshqozon va burun-xalqumdagi o'smalardan chiqayotggan qonni, burun orqali ajralishini xam xisobga olish zarur.

Burundan qon ketishini sababi maxalliy (20%) va umumiy (80%)bo'ladi.

Maxalliy sabablarga ko'ra qon ketishi

- burun bo'shlig'ida o'tkaziladigan jarroxlikdan so'ng.
- turli jaroxatlarda burunni lat yeyishi natijasijda qon ketishi

(buruning yengil jaroxatlanishidan so'ngi yoki, bemor o'zi barmoqlari bilan burunning kovlab shikastlash xisobiga qon ketishi).
- burun bo'shlig'idagi turli yarali jarayonlar, qon ketishi bilan kechadigan o'smalar.
- shilliq qavatlarning yallig'lanishi natijasida qon ketishi

Umumiy sabablarga ko'ra qon ketishi ayrim ahzolarni kasallanishi natijasida burundan simptomatik qon ketishi kuzatiladi, bular
-xafaqon kasalligi (80% xollarda)
-ateroskleroz
-qon kasalliklari (gemofiliya, politsitopeniya, trombopeniya, leykemiya, agranulotsitoz, Verlg'gof kasaligi, Barlov kasalligi)
- nefrit
-jigar tsirrozi
-yurak nuqsoni
-yuqumli kasalliklar
-burun va burun halqumdagi o'smalar (o'smirlar angiofibromasi)
-jismoniy va ruxiy zo'riqishda qon ketishi
-xavo bosiminng o'zgarishi (tog' kasalligi, Kesson kasalligi) sabab bo'ladi.

Burundan qon ketishning maxsus shakllaridan yana biri **vikar** (o'rindosh) qon ketishidir. Bunda xayz ko'rish kunlarini ketma-ketligi buzilganda, xayz qoni muddatida ketmasdan uning o'rniga burundan qon ketishi kuzatiladi. Bunday xollar o'smir qizlar o'rtasida uchraydi.

Burun bo'shlig'i qon bilan boy tahminlangan,ayniqsa medial devorini oldingi tog'ayli qismida arterial qon tomirlar o'zaro tutashib,qon tomirlarda to'ri (anastamoz) xosil qiladi, bunday tomirlar medial devor arteriyasi (a. nasalis se'ti), katta tanglay arteriyasi (a. 'alatina major), oldingi g'alvirsimon arteriya (a. etmoidalis anterior) va yuqori lab arteriyasi (a. labialis su'erior) tarmoqlaridir. Bu joyni kon ketuvchi (Kisselbax maydoni) maydon deb yuritiladi va eng ko'p qon ketishi 90-95%gacha shu joydan,6-8% esa burunni o'rta va orqa tomonlaridan kuzatiladi. Kisselg'bax maydondan qon ketishi tezda to'xtaydi, shuning uchun xavfli xisoblanmaydi. Jaroxatdan so'ngi qon ketishi ancha xafli xisoblanadi,chunki jaroxatda ko'pincha qanotsimon-tanglay va ko'z arteriyalari jaroxatlanadi,undan tashqari bunday sababdan qon ketishi tez va uzoq qaytalanishga moyil bo'ladi

Kasallikni belgilari Burundan qon bir tomonlama yoki ikki tomonlama bo'lishi mumkin,ayrim xollarda bir tomondan ketayotgan qon burun-xalqum orqali ikkinchi tomondan xam chiqishi mumkin. Ayrim bemorlarda burundan qon ketishdan oldin bosh og'rishi,bosh aylanashi,quloqda shovqin va ko'zlarni jimirlashi kabi belgilar kuzatiladi. Ozgina qon ketishda bemorlarda deyarli xech qanday klinik o'zgarishlar kuzatilmaydi. Bir marotaba 500ml. miqdorda qon ketishi katta odamlarda rangini oqarishi,yurak urishini tezlashishi (80-90 ta uradi, qon bosimi 110/70 mm.s.u.),quloqda shovqin paydo bo'lishiga va qon bosimni pasayishiga olib keladi,yosh bolalarda esa bu miqdordagi qon yo'qotish og'ir kechadi. Ko'p miqdorda qon ketganda, bemorni xayotiga xavf tug'iladigan o'zgarishlar – bemorni rangi oqarishi,yurak urishini tezlashishi,xushdan ketishi,agar yutilib oshqozonga tushgan bo'lsa qon qayt qilish,axlatni qorayishi kabi belgilar kuzatiladi. Og'ir qon

ketishlarda, jarayon bemorni o'limi bilan tugallanishi mumkin.

Burunni oldingi qismidan qon ketishini tashxisi qiyin emas, shikastlangan tomirni va joyini aniqlash uchun burun bo'shlig'ini to'lib turgan qondan tozalab ko'rish mumkin. O'rta va orqa bo'limlaridan qon oqishi xavfli xisoblanadi,chunki bu yerdagi qon tomirlar xajim jixatidan ancha yo'g'on, bundan tashqari burundagi to'plangan qonni tozalab,qon ketayotgan joyni aniqlash va bu joylarga yetib borib birorta muolija o'tkazish ancha mushkul.

Ayrim xollarda qonni xaqiqiy ketayotgan miqdorini aniqlashni iloji bo'lmaydi, bunday xolatlar asosiy kasallik natijasida (ko'pincha yuqumli kasalliklarda) bemorlar ko'pincha yotgan xolatlarda bo'lganda yoki ular bexush xollarda, burundan ketayotgan qon, ko'pincha ichkariga yutilib ketadi va burun orqali oz miqdorda chiqadi.

Bunday xollarda xatoga yo'l qo'ymaslik uchun bemor sinchiklab tekshirilishi zarur,burun-xalqum doimo nazaratda bo'lishi kerak. Bemor ko'p qon yo'qotganda tez-tez xushini yo'qotadi,qon bosimi pasayib, teri rangi oqarib boradi, tomir urishi tezlashadi va yutilgan qonni qayt qiladi. SHuning uchun darxol qonni umumiy taxlilini o'tkaziladi va qon ketish joyini aniqlash uchun qayta-qayta rinoskopiya qilinadi. Qon ketishi to'xtaganligiga to'liq ishonch xosil qilish maqsadida mezofoaringoskopiya qilib halqumni orqa devori tozaligi ko'riladi. Yuqoridagi tekshirishlar natijalariga asolanib tashxis qo'yiladi

Tashxis qiyinchilik tug'dirmaydi, qaysi tomondan qon ketayotganligini bilish uchun bemorning boshi biroz oldinga qarab egiladi va qon ketayotgan tomon aniqlanadi. Ko'p miqdordagi qon ketishida (1 litr va undan ko'proq) burun bo'shlig'ini qon bilan to'lib, qon ketayotgan joyni aniqlashni imkoni bo'lmay qoladi, bunda bemorni boshi biroz orqaga ko'tariladi, burun ichi qondan tozalanadi va qon ketayotgan joyni aniqlash imkoni tug'iladi. Agar qon ketayotgan manba aniqlanmasa, extiyotkorlik bilan vaqtinchalik tampon qo'yiladi (dokali pilik 3% perekis vodorod eritmasiga yoki adrenalin yoki efedrin yoki trombin eritmalaridan biriga shimdirilib qo'yiladi) shu yo'l bilan ketayotgan qonni to'la yoki qisman to'xtashi mumkin. Sekin pilikni olgach burun bo'shlig'ining tubi sinchiklab tekshiriladi va qon ketayotgan joy aniqlanadi.

Burundan qon ketishning oqibati: agar qon oz miqdorda ketib uzoq vaqtdan so'ng qaytalanadigan bo'lsa, bemorni umumiy axvoliga tahsir ko'rsatmaydi. Ko'p mikdorda tez-tez qon ketishi o'tkir kamqonlik va ikkilamchi anemiyaga olib keladi.

Davolash: Birinchi navbatdagi tadbir qon ketishiga olib keluvchi omillarni bartaraf qilishdan boshlanadi. Qo'llaniladigan davolash tadbirlari ikki yo'nalishda bo'lishi shart,birinchisi ketayotgan qonni to'xtatish va ikkinchisi uni qaytalanmasligini oldini olishga qaratiladi.

Burundan ketayotgan qonni to'xtatish uchun eng ko'p,xatto tibbiyot muassasi yo'q joylarda xam qo'llaniladigan, oddiy usullardan biri, burun kanotini burun to'sig'iga barmoq yordamida bosib turishdir, bir vaqtni o'zida peshona soxasiga sovuq suv shimdirilgan latta qo'yiladi,bunda reflektor qon tomirlarini torayishi xisobiga qon ketishi sekinlashadi yoki to'xtashi mumkin. Agar qon ketishi to'xtamasa 3% perekisg' vodorod eritmasi dokali pilik shimdirilib burunnnig kirish qismiga qo'yiladi, bu usul xam yordam bermasa 10% kokain bilan, 0, 1%adrenalin

eritmalari shimdirilgan dokali pilik burunga tiqilib bir necha daqiqa mobaynida ushlab turiladi, agar qon ketayotgan tomir aniqlansa bu joy lyapis yoki xrom kislotasi bilan kuyidiriladi. Buning uchun spirtli gorelka olovida zondni uchi qizdirilgach, xrom kislotasi kristalliga tegiziladi, zond uchida shu moddaning yaltiroq mayda donachasi xosil bo'ladi va uni qonayotgan joy bosiladi. Agar o'tkazilgan tadbirlar yordam bermasa, burunga oldingi dokali pilik quyiladi.

Burun bo'shlig'ining qonayotgan tomoniga dokali pilik vazelin yoki tarkibida birorta yog' tutgan malxamlarga (sintomitsin emulg'siyasi,o'rik danagini moyi,shaftoli danagini moyi,oblepixa moyi,10% metiluratsil malxami) shimdirilib, qavatmi - qavat (48 soatga muddatga) qo'yiladi, kerak bo'lsa 48 soatdan keyin qaytadan dokali pilik almashtirilib yana shu muddatga qo'yiladi.Burunga oldingi tampon qo'yish Mikulich,Voyachek va Lixachev usulida amalga oshiriladi. Xozirgi kunda Mikulich usuli ancha qulay,yahniy dokali pilik burun bo'shlig'ida orqadan oldinga va pastdan yuqoriga qavat qilib qo'yiladi. Bundan tashqari bemorlar uchun yengil xisoblangan usul,bu ichiga prolon yoki dokali pilik to'ldirilgan rezinali qo'lqopni barmoqchalarini bir nechtasini qo'yiladi.Bu usulni afzalligi shilliq qavatlar kam jaroxatlanadi va keyinchalik burundan olib tashlashda xam bemorga ortiqcha noxushlik keltirmaydi. Agar burunnnig o'rta yoki orqangi bo'limlaridan qon ketsa, to'xtatish biroz qiyinlashadi,chunki qon ketayotgan joyni aniqlash doimo iloji bo'lmaydi,bunday xollarda dokali pilik chuqurroq va ko'proq qo'yiladi. Bu usul xam yordam bermasa orqangi dokali tampon qo'yiladi: burun halqum xajmiga o'lchab bir necha qavat qilib maxsus tayyorlangan dokali yostiqcha ikki kavat ip bilan ko'ndalang va uzunasiga bog'ladi, natijada dokali yostiqchada to'rta ip uchi xosil bo'ladi,uni uchta ipni uchi qoldirilib, to'rtinchisi esa kalta qilib qirqiladi. So'ngra ingichka rezinali kateter olib pastki burun yo'lidan burun halqumga o'tkaziladi, yumshok tanglay ortidan kateter uchi ko'ringanda qisqich yordamida ushlanib og'izdan chiqariladi va avvaldan tayyorlangan dokali yostikchaning ikkita ipi katetrga bog'lanadi, keyin kateter burundan qayta orqaga tortiladi, ko'rsatkich barmoq bilan yostiqcha yumshok tanglay ortiga, burun-halqumga maxkam o'rnatiladi, natijada xoanalar to'lik berkitiladi.

Burundan tortib chiqarilgan ip tarang tortilib turiladi va bir vaqtni o'zida, burunga oldingi dokali tampon qo'yiladi. Oldingi tampon qo'yilgandan so'ng, tamponni ustiga,buruni kirish qismiga ikkinchi dokali yostiqcha qo'yiladi va burundan chiqib turilgan ip bilan bog'lanadi. Og'iz ichida qoldirilgan uchinchi ipni quloq atrofidan aylantirilib lunjga yopishtirib qo'yiladi, bu ip keyinchalik burun-xalqumga qo'yilgan dokali yostiqchani qayta olishiga yordam beradi. Bunday usulda tampon qo'yish **Belloku usuli** deb ataladi.

Burun halqum qismida ivib, to'planib qolgan qon, turli mikroorganizmlarni rivojlanishi uchun yaxshi ozuqa xisoblanadi, burun-xalqumda tamponlarni uzoq turib qolishi mikroblarni eshituv naylari orqali nog'ora bo'shlig'iga o'tib, o'rta quloqning yiringli yallig'lanishiga sabab bo'ladi, shuning uchun xam orqangi tampon 3-4 kundan keyin olinadi,agar yana qon ketishi qaytalansa,qayta qo'yilgan orqangi tampon 7-8 kundan so'ng olinadi. Ketma-ket burunga dokali tampon qo'yish, shikastlangan va o'tkir yallig'langan shilliq qavatni kaytadan jaroxatlab qo'shimcha qon ketishiga olib keladi, bunday xollarda dokali tamponlar o'rniga xozirgi

vaqtlarda yumshoq rezinali ichiga xavo to'ldiriladigan balonchalardan foydalanilmoqda.

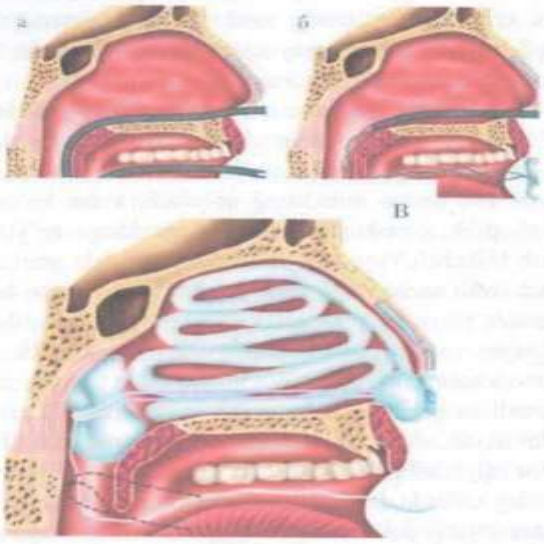

Rasm 54. Burundan qon ketganda orqangi tampon qo'yish.

Keyingi davolash chora tadbirlar qon ketishining sabablarini aniqlab ularni bartaraf qilishga qaratiladi.

Agar xafaqon kasalligi oqibatida qon ketayogan bo'lsa, qon bosimini pasaytiruvchi dorilar qo'llaniladi. Turli ko'rinishlardagi yurak nuqsonlari va ulardan kelib chiqdigan asoratlari natijasida qon ketsa, yurak faoliyatini yaxshilovchi dorilar qo'llanilishi kerak va xokazo.

Qonning ivish jarayonini tezlatish uchun muskul ostiga 20-40 ml miqdorida qon yuborish yaxshi naf beradi, xavfli xolatlarda esa tomir ichiga 100-200 ml qon quyiladi, bu nafaqat qon ketishini to'xtatibgina qolmay, yo'qotilgan qonni o'rnini xam to'ldiradi. Qon ivishini tezlatish uchun kalg'tsiy xlor 10% eritmasidan 1 osh qoshig'ida bir kunda 4-5 marotaba 5-7 kun davomida ichiladi. Bolalarga esa kalg'tsiy glyukonat ichiriladi yoki 10 ml tomir ichiga juda sekinlik bilan yuboriladi. Agar qonda protrombin miqdori pasaygan bo'lsa (trombopeniya) vitamin K (yoki vikasol) beriladi. O'rtacha miqdori 0,01 dan bir kunda 2-3 marotaba, 10 kun davomida. Agar juda mayda tomirchalardan (kapillyarlardan) qon ketayotgan bo'lsa,tomirlar devorini o'tkazuvchanligini mustaxkamlash maqsadida S, R vitaminlari qo'llaniladi. Qon oqishini to'xtish uchun 5% aminokapron kislotasidan 100 ml tomir ichiga yuborish yoki mushak orasiga 2 ml 12,5% ditsinon eritmasi yoki 10 ml 10% jelatina tomir ichiga, teri ostiga esa 1,5% gemofobinni yuborish yaxshi foyda beradi.

Biologik qon to'xtatuvchi dorilarni maxalliy, parenteral xamda tomir ichiga

yuborish orqali qo'llaniladi. Maxalliy keng qo'llanadigan dorilar turiga qon plazmasi kiradi, qon plazmasi dokali pilikka shimdirilib burunning oldingi qismiga 24 soatga qo'yiladi. Bundan tashqari qon plazmasidan tayyorlangan dorilar: gemostatik gubkalar, fibrinli qoplamalar, toza xoldagi trombin fermenti, quruq xoldagi trombin, biologik antiseptik tampon qo'llash yaxshi foyda beradi.

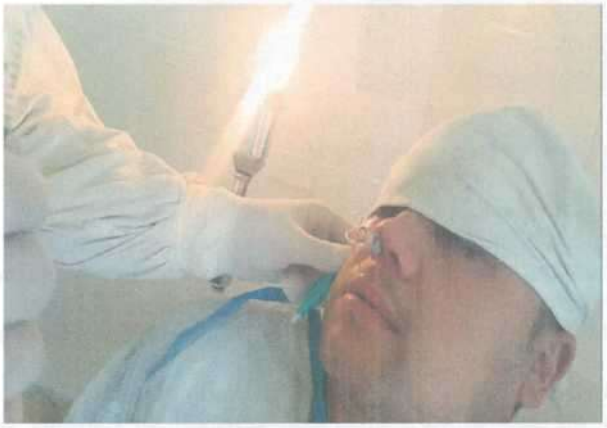

Расм 74.Қон тўхтатуви ва хаво ўтказувчи полиэтинли тампон беморни бурун бўшлиғида.

Qonayotgan joyni ivigan qondan tozalab, adrenilin va kokain eritmalari aralashmasi bilan maxalliy og'riqsizlantirilgandan so'ng plazma kukuni qo'yiq qilib sepiladi yoki tamponga sepilib qonayotgan joyga bosiladi (tampon trombin eritmasiga shimdirilib olinsa xam bo'ladi). Qon ketishini to'xtatish maqsadida qon ketayotgan joyni shilliq qavat ostiga 0,5% li- 1-2 ml novokain va 0, 1% adrenalin eritmalari birgalikda yuboriladi, ko'pincha bu usul yaxshi natija beradi. Ayrim xollarda qon ketayotgan joyni shillik qavatni aylantirib kesib qo'yish xam yaxshi natija beradi, bunda qonayotgan tomir to'la kesilgandan so'ng uchida tromb xosil bo'lib,qon ketishi to'xtaydi. Burun to'sig'i rezektsiyasidagi kabi shilliq qavat tog'ayli qismidan to'la ajratib qo'yish natijasida qon ketishni bartaraf etish usuli xam mavjud. Ko'rsatilgan yordamdan foyda bo'lmaganda, qon ketishi xayot uchun xaf tug'dirilganda tashqi uyqu arteriyasi bog'lash orqali qon ketishni to'xtashish mumkin.

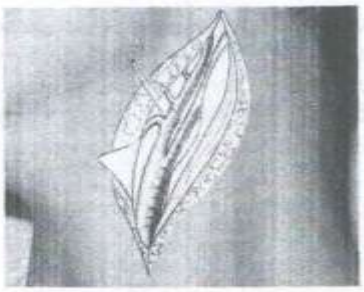

Rasm 55. Tashqi uyqu arteriyasini bog'lash

Tashqi uyqu arteriyasini bog'lashda ichki uyqu arteriyasi bilan almashtirimaslik zarur,ichki uyqu arteriyasi bo'yin soxasida tarmoq bermaydi.Tashqi uyqu arteriyasi esa umumiy uyqu arteriyasida bo'linishi bilan ikkita tormoq beradi,birinchisi yuqorgi qalqonsimon arteriya va ikkinchisi til arteriyasidir.Bog'lashni yuqorgi qalqonsimon arteriya chiqqan joydan tepada amalga oshiriladi.

Qaytalanib turuvchi qon ketishida maxalliy va umumiy tadbirlar kam foyda bersa, taloqni chuqur nurlantirish yo'li bilan qon ketishni to'xtatishga erishish mumkin. Qon ketayotgan joyni aniqlash maqsadida angiografiya o'tkazilib,so'ngra tegishli chora ko'rish mumkin.

BURUN YONDOSH BO'SHLIQLARINI O'TKIR KASALLIKLARI

Burun yondosh bo'shliqlari yallig'lanishi quloq, tomoq va burun kasalliklari ichida ko'p tarqalgan xastaliklar qatoriga kiradi. Adabiyotlarda keltirilgan mahlumotlarga ko'ra, burun yondosh bo'shliqlari bilan kasallangan bemorlar, LOR bo'limlarida yotgan bemorlarni 30-50% tashkil qiladi.

Burun yondosh bo'shliqlarini yallig'lanishini o'rganishdan avval,shu kasalliklarga oid bo'lgan bir qancha terminologiya bilan tanishish zarur. **Gaymorit** – yuqori jag' suyagi bo'shlig'ini yallig'lanishi, **etmoidit**-g'alvirsimon suyak katakchalarini yallig'lanishi, **frontit**-peshona suyagi bo'shlig'ini yallig'lanishi, **sfenoidit**-asosiy suyak bo'shlig'ini yallig'lanishi. **Polisinusit** -bir qancha bo'shliqlarni birdaniga yallig'lanishi, **pansinusit** barcha bo'shliqlarni yallig'lanishi, **gemisinusit**- bir tomondagi barcha bo'shliqlarni yallig'lanishi, **piotselle**- bo'shliqni ichida yiring tutgan qopcha(kista) bo'lishi, bo'shliqni ichida shilimshiq tutgan qopcha bo'lishi, **pnevmotselle**- bo'shliqda xavoni to'planib qolishi, **gematotselle**- bo'shliqda qonni to'planishi. **Rinosinusopatiya**- burun va burun yondosh bo'shliqlarini allergik yallig'lanishidir.

O'tkir yoki surunkali sinuitlarni tashxisi va davolash masalalari o'rganishga kirishishdan avval, ularni mahlum bir siniflarga bo'lish maqsadga muvofiqdir.

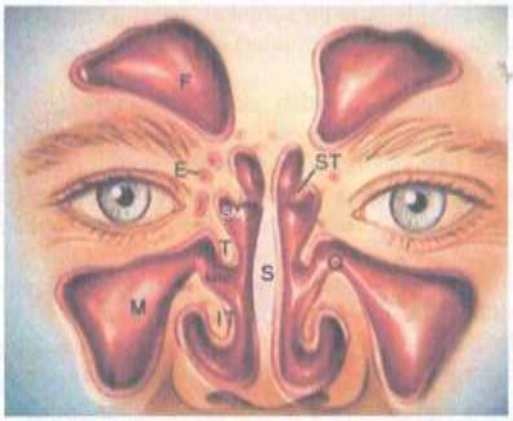

Rasm 56. Burun yondosh bo'shliqlarini topografik joylashuvi

Sinuitlarni klinik kechishi bo'yicha, turli mualiflar tomonidan o'zlari taklif qilgan bir qancha sinflarga bo'lingan. Xozirgi kunda amaliyotda keng qo'llanilayotgan,tushunarli va oddiy xisoblangan B.S.Preobrajenskiy (1958 y.) tomonidan taklif qilingan bo'linishlar qo'laniladi.

Bular quyidagicha :

Yiringli
Polipli
Giperplastik
Kataral
Seroz
Xolestatomli
Atrofik

Yallig'lanish jarayonini ko'p tarqalishi bo'yicha birinchi navbatda gaymoritlar,so'ngra etmoiditlar, frontitlar va oz miqdorda sfenoiditlar uchraydi.

Kasalikni qo'zg'atuvchilari turli mikroorganizmlar xisoblanib, bular gripp virusi (ko'pincha), streptokokk, stafilokk, diplokokk, difteriya tayoqchasi va boshqalar. Ayrim xollarda yallig'langan bo'shliqlarda mikroflora topilmaydi,bunday xollarda kasallik sababchisi virus, anerob infektsiya yoki zamburug'lar bo'lishi mumkin. O'tkir sinuitlarda asosan monoflora bo'lsa,surunkalik turida poliflora kuzatiladi.

Infektsiyani tarqalishi burun bo'shlig'ini shilliq qavatlari shikastlanganda yoki tahbiy teshiklari orqali burun yondosh bo'shliqlariga tushishi orqali amalga oshadi. Bir qator yuqumli kasalliklarda (terlama, qizamiq va skarlatina kabilar) esa ko'p xollarda qo'zg'atuvchilar gematogen yo'llar bilan tarqaladi. Tishlar zarrlanganda esa infektsiya tish ildizlari orqali o'tadi.

Burun yondosh bo'shliqlarini jaroxatlarida, kasallik qo'zg'atuvchi mikroorganizmlar to'g'ridan-to'g'ri (ochik yo'l orqali) bo'shliqqa tushadi. Siniutlarni rivojlanishida burun bo'shliqlarinnig surunkali kasalliklari (surunkali rinitlar, burun to'sig'ini qiyshiqligi, poliplar,adenoidlar),shamolash,tumov va boshqa umumiy infektsiyalar katta o'rinni egallaydi.

Kasallikni boshlanishida dastlab ekssudativ yallig'lanish namoyon bo'ladi, shilliq qavatlar, qon tomirlarni kengayishi va shishi xisobiga qalinllashadi. Qoplovchi epiteliy ayrim joylarda ko'chadi, joylarda esa limfotsitlar,neytrofillar infilg'tratsiyasi rivolanadi. SHilliq osti qismidagi qon tomirlari qon bilan to'lgan va ular atrofida infilg'tratsiya jarayoni kuchli namoyon bo'ladi. Ayrim joylarda qon quyilishlari xolati kuzatiladi.

O'tkir sinuitlarda ekssudatsiya jarayoni kuchli bo'lganligi uchun yiringli ajralma shilliq qavatni yuzasini to'liq qoplab oladi.

Ayrim xollarda sinuit o'tkir rinit yoki tumov bilan birga kechsa, birinchi o'ringa shu kasalliklarni belgilari paydo bo'lib, o'tkir sinuitni belgisi keyin namoyon bo'ladi.

O'tkir sinuitni belgilari umumiy va maxaliy ko'rinishlardan iborat. Umumiy belgilari **tana xaroratini ko'tarilishi** bilan boshlanadi, agar kasallik gripp bilan birga boshlansa, u xolda tana xarorati yuqori 38-38,5 S bo'lib bemorlarini umumiy axvoli ancha og'irlashadi. Doimiy shikoyatlaridan biri **bosh og'rig'i,** ayrim xollarda bir qancha bo'shliqlar birga yallig'lanish bilan davom etsa bosh og'rig'i kuchli bo'lib, bemorlar ish qobilyatini to'liq yo'qotishi mumkin.

Maxalliy belgilaridan yallig'lagan **bo'shliq soxasida og'riq** yoki **og'irlik xissiyotiga** bo'ladi. Bu og'riqlar bo'shliqlarni chiqaruv teshigini berkilib, ajralma to'planib qolishi xisobiga paydo bo'ladi. Paypaslaganda og'riqlar kuchayadi va chakkaga,yanoqqa,tishlarga va ko'z soxasiga tarqaladi. Boshni oldinga egilganda, ayniqsa frontitda va gaymoritda,yallig'langan bo'shliq soxasida og'riq kuchayadi.

Bemorlarni doimo bezovta qiladigan shikoyatlardan biri **burunni bitib qolishidir,** yallig'lanish jarayonini tarqalishiga qarab, burunni bitishi bir tomonlama yoki ikki tomonlama bo'lishi mumkin. Bunday shikoyat shilliq qavatlarni shishi va yo'llarini shilimshiq ajralmalar bilin to'lishi xisobiga bo'ladi. Burun bo'shlig'i ajralmadan tozalangandan so'ng, nafas olish bir oz yengillashadi. Kasallikni yana bir asosiy belgilardan, burundan ko'p miqdorda **ajralma kelishidir**. Yallig'lanish boshlanishida ajralma shilimshiq va suyuq bo'lsa, keyinchalik infektsiya qo'shilib qo'yiqlashadi va yiring aylanadi. SHilliq qavatlarni va burun chig'anoqlarini shishi,xamda burun yo'llarini shilimshiq ajralmalar bilan to'lganligi xisobiga **xid bilish pasayadi (giposmiya)**, bundan tashqari pastki burun chig'anog'ini shishi xisobiga ko'z yoshi yo'li berilib qoladi, natijasida ko'zdan yosh oqadi. Kasallikni belgisi yallig'lanish jarayonini joylashgan o'rniga bog'liq bo'ladi. Burun oldi bo'shliqlarini aloxida yolgiz o'zini yallig'lanishi juda kam uchraydi, kasallik asosan gemisinuit, pansinuit ko'rinishida kechadi.

Rinoskopiyada burun bo'shlig'i shilliq qavatlari va burun chig'anoqlari qizarib, shishgan, o'rta va umumiy burun yo'llarida ko'p miqdorda shilimshiq aralash yiringli ajralmalar ko'rinadi. Kasallikni boshlanish davrlarida ekssudat shilimshio' ko'rinishida bo'lib keyinchalik yiringa aylanadi.

Kasallik keltirib chiqaruvchi omillarni bartaraf qilmaslik, burun va burun oldi bo'shliqlarini qaytalanib turuvchi o'tkir yallig'lanishi,ayniqsa bo'shliqda to'planib qolgan patologik ajralmani to'liq chiqib ketmasligi kasallikni o'tkir ko'rinishidan surunkalikka o'tishiga asosiy sabablardan xisoblanadi.

Bundan tashqari kasallik qo'zgatuvchi mikroorganizmlarni antibiotiklarga chidamlikligi, tanani immunologik quvvatini pasayishi, turli yo'ldosh yuqumli kasalliklar, tashqi muxitning salbiy tahsiri kasallikni surunkali shaklga o'tishidagi omillardan xisoblanadi.

YUQORI JAG' SUYAGI BO'SHLIG'INING O'TKIR YALLIG'LANISHI (O'TKIR GAYMORIT)

Yuqori jag' suyagi bo'shlig'ini o'tkir yallig'lanishi (o'tkir gaymorit) ko'pincha boshqa kasalliklar bilan birgalikda (rezanda, tumov va o'tkir rinit) kechadi, bunday xollarda gaymoritni asosiy belgilari ikkinchi daraja o'tib,birinchi o'ringa rezanda va tumovni belgilari namoyon bo'ladi. Bahzi xollarda (qariyalarda,immunologik qobilyati past bemorlarda,boshqa yo'ldosh kasalliklari bor bolalarda) kasallik dastlabdan surunkali, uzoq muddatga cho'ziladigan, sust klinik belgilar bilan boshlanadi.

Engil xollarda subhektiv belgilar yallig'langan bo'shliq soxasida og'irli sezgisi, burunni bitishi,shilimshiq ajralma kelishiga bo'lsa, og'irroq kechishida esa kuchli og'riq faqat yallig'langan bo'shliq soxasida emas, balki peshona soxasiga, tishlarga, yanoq va chakka suyaklari tomonga xam tarqaladi, xatto yuz soxasiga to'liq tarqaladi. Yallig'langan bo'shliq tomonda tishlarda xam og'riq bo'lib, chaynash vaqtida bu og'riq kuchayadi. Bahzan lunjni,yuzni bir tomoni va pastki qovoqni kollateral shishi kuzatiladi. Kasallikni birinchi kunlarida titrash, tana xaroratini ko'tarilishi, xolsizlanish xolatlari kabi umumiy belgilar ko'proq namoyon bo'ladi.

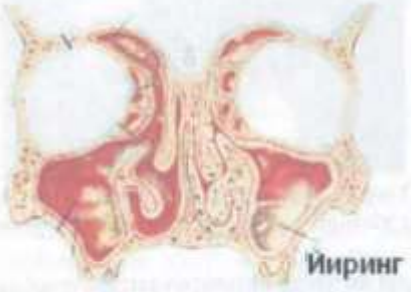

Rasm 57. Yuqori jag' suyagi bo'shligini o'tkir yallig'lanishi (o'tkir gaymorit) .

Oldingi rinoskopiyada burun yo'llari shilliq qavatlari,burun chig'anoqlarini qizarishi, shishi kuzatiladi.O'rta va umumiy burun yo'llari ko'p miqdorda shilimshiq aralash xidsiz yiringli ajralmalar bilan to'lgan bo'ladi. Ayrim xollarda yallig'lanish natijasida bo'shliqni shilliq qavati shishib,bo'rtib, chiqaruv teshigi orqali burun

bo'shlig'iga polipga o'xshab chiqib qoladi **(Kauffman simptomi).**

O'rta burun yo'lidagi yiringli ajralmani tozalab so'ng, bemor boshini oldinga egib yallig'langan tarafga qarama-qarshi tomonga burilsa, mahlum vaqtdan so'ng o'rta burun yo'lida yana yiring paydo bo'ladi, bu xolat **Zaboltskiy-Desyatkovskiy belgisi** deyiladi va o'tkir gaymoritga xos belgidir. Diafonoskopiyada yallig'langan bo'shliq soxasida soyalanish kuzatiladi **(Xeringa simptomi).**

Tashxis: bemor shikoyatiga, kasallikni kelib chiqish tarixiga va burun bo'shlig'ini rinoskopik belgilariga, rentgenologik, endoskopik va diafonoskopik tekshirishlari natijalariga asoslanib qo'yiladi. Yuqorida keltirilgan belgilar barcha burun yondosh bo'shliqlarni (yuqori jag', peshon suyagi bo'shliqlari, asosiy va galvirsimon suyak kataklariga) yallig'lanishiga xosdir. SHuning uchun ularni bir biridan kiyoslash uchun qo'shimcha tekshirishlar olib borilishi kerak. Bunday xollarda diafanoskopiya va rentgenologik tekshirishlarda tashqari burun yondosh bo'shliqlari diagnostik punktsiya qilinib ko'riladi.

Rasm 55. Yuqori jag' suyagi bo'shlig'ini o'ng tomonlama o'tkir yiringli yallig'lanishi (rentgenogramma)

Yuqori jag' suyagi bo'shlig'i punktsiyasi: Bu muolija tashxisni tasdiqlash va davolash maqsadlarida qilinadi. Punktsiya Kulikov ignasi yordamida pastki burun yo'lidan qilinadi. Punktsiyadan avval qonni va siydikni umumi taxlili o'rganiladi.

Rasm 56. Yuqori jag' suyagi (Gaymor) bo'shlig'ini puktsiya qilish.

Pastki burun yo'liga 3% dikain eritmasini surtish yo'li bilan maxalliy og'riqsizlantiriladi. Yuqori jag' suyagi bo'shlig'i punktsiyasi texnik jixatdan oson bajariladi. Yosh bolalarda esa punktsiya katta yoshdagilar punktsiyasi texnikasidan keskin farq qiladi, bunday xolda ignani yo'nalishi bo'shliqni xajmi,joylashgan satxi va suyak devorini qalinligi ehtiborga olinadi. Bola qanchalik kichik yoshda bo'lsa yuqori jag' suyagi bo'shlig'i shunchalik yuqorida joylashadi va medial devori ancha qalin bo'ladi.

Xozirgi vaqtda yuqori jag' suyagi bo'shlig'i punktsiyasi barcha yoshdagi bolalarda qilinadi, erta yoshdagi bolalar maxsus ko'rsatma asosida qilinadi. Bo'shliqni punktsiya qilishdan maqsad faqat bo'shliqdagi ajralmani yuvib chiqarish emas, balki bo'shlikdagi mikrofloraga va shilliq qavatni trofikasini yaxshilashga tahsir etadigan dorilar yuborishdan iboratdir. Bo'shliqni o'rta burun yo'li soxasidagi devori yupqa va faqat shilliq qavatdan iborat,ammo ko'z kosasiga yaqin joylashganligi uchun va punktsiya vaqtida ko'zga asorat yetkizmaslik maqsadida muolija pastki burun yo'lidan,yahniy pastki chig'anoqni birikan yerini ostidan qilinadi, ignani uchini yo'nalishi esa iloji boricha tashqi tomonga, yahniy ko'zni tashqi qirg'og'iga qarab yo'naltirish kerak. SHu usulda amalga oshirilgan muolijada igna xech qanday asoratsiz,osongina bo'shliqqa tushadi.

Igna kiritilganda o'ziga xos yengillik seziladi, so'ng bo'shliqdagi patologik ajralma o'prits yordamida so'rib olinadi va tana xaroratiga yaqin darajada ilitilgan 200 ml. aseptik (furatsillin,rivanol) suyuqlik bilan past bosimda yuviladi (suyuqlik va ajralma bo'shliqni tabiiy teshiklari orqali chiqadi). Yuvilib tozalangandan so'ng igna orqali bo'shliqqa kerakli dorilar yuboriladi.

Ayrim xollarda yuqori jag' suyagi bo'shlig'ini punktsiyasi o'rta burun yo'lidan qilinadi. Bu joydan punktsiyani nixoyat extiyotlik bilan amalga oshirish zarur,aks xolda ko'z soqqasini shikastlanishi xavfi tug'iladi. Punktsiya vaqtida bemorda kollaps, teri osti emfizemasi, burundan qon ketishi, keyinchalik esa ko'z to'rini septik yallig'lanishi kabi asoratlar kuzatilishi mumkin. Ayrim xollarda ketma-ket punktsiya qilmaslik maqsadida,birlamchi muolija vaqtida ingnaga polietilen drenaj kiydirilgan xolda amalga oshiriladi va muoloija tugagandan so'ng,igna chiqarib olinadi, polietilen drenaj esa bo'shliqda qoldiriladi. Kelgusidagi yuvish,xamda dori yuborish shu drenajlar orqali amalga oshiriladi.

Oxirgi vaqtlarda bo'shliqni puktsiya qilmasdan yuvish uchun

G.I.Markov va V.S.Kozlov (1990) tomonidan taklif qilingan sinus-katetr "YaMIK" qo'lanilmoqda. Katetrni afzalligi, puktsiya qilmasdan,burun bo'shlig'ida manfiy bosim xosil qilish orqali,bu joylardagi ajralmalarni so'rib olib dori moddalrini yuborish mumkin.

Sinoskopiya: yuqori jag' suyagi bo'shliqlariga optik asboblarni kiritish usuli bilan tekshirish va tashxis qo'yishda qo'llaniladi. Sinoskopiyaga ko'rsatma quyidagilar: rentgenologik tekshirishlar, diafonoskopiya natijalaridan so'ng aniq tashxis qo'yishni iloji bo'lmasa, ayrim xollarda esa, bo'shlikdagi o'smalarni davolagandan so'nggi qayta tekshirish uchun va boshqa noaniq xolatlarda o'tkaziladi.

Tekshirish uchun qulay va maksadga muvofik yo'l oldingi devori,yahniy fossa canina orqali amalga oshiriladi, bizning fikrimizcha bu kam qo'llaniladigan usul, chunki muolija, katta jaroxat talab qilinadi.Ayrim mualliflar sinusoskopiyani yuqori jag' suyagi bo'shlig'ini punktsiya qilgandek,pastki burun yo'lidan amalga oshiradi.

Davolash: Davolash usullari yallig'lanish jarayonini joylashuviga, kasallikni klinik belgilarini paydo bo'lish darajasiga bog'liq xolda belgilanadi. Birinchi navbatda kasallikni keltirib chiqaruvchi omillarni bartaraf qilishdan boshlanadi (og'iz bo'shlig'ini sanatsiyasi, adenotomiya o'tkazish, karies tishlarni,burun bo'shlig'idagi surunkali yallig'lanishlarni va yuqori nafas yo'llarni virusli kasalliklarini davolash). Agar tana xarorati yuqori bo'lsa bemorga yotib davolash tavsiya qilinadi va istima pasaytiruvchi dorilar tavsiya etiladi. Antibiotiklarni keng doirada tahsir etuvchi turlari qo'llaniladi,imkoniyat boricha avval mikroflorani antibiotiklarga sezuvchanligini aniqlash zarur. Organizmni immunologik quvvatini oshirishga qaratilgan muolijalar qo'llaniladi. Maxalliy burunga qon tomir toraytiruvchi dorilar tomiziladi. SHilliq qavatni shishni pasaytirish,bo'shliqlarni doimiy teshiklarini ochish va ajralmani chiqishini yaxshilash uchun o'rta burun yo'liga, kuniga 4-5 marotaba 2-3% kokain + 0,1% adrenalin aralashmasi shimdirilgan dokali plik qo'yiladi. Kuniga 2-3% maxal naftizin va sanorin eritmalari birga tomizaladi.

Burunga tomchi dorilar A. I. Ivanov usuli bo'yicha qo'llash yaxshi samara beradi,buning uchun bemor gorizontal xolatda (yostiqsiz) boshini biroz orqaga egib, kasallangan bo'shliqni pastki tomonga qilib yotadi, dorilardan 4-6 tomchidan burun bo'shlig'iga tomiziladi. SHu xolatda bemor 2-3 minut qoladi so'ngra, barmog'i bilan burnni sog' tomoni berkitilib bir necha bor, chuqur kuchli nafas olib chiqaradi. Muolijadan 5 daqiqadan keyin turishga ruxsat beriladi, bu usul bilan dori tomizish 1 kunda 3-4 marta qilinadi, agar tunda burun bitishi bezovta qilsa bu muolajani qaytarish mumkin. SHunday xolda yuborilgan dori moddalari,burun shilliq qavatlariga to'liq tahsir etadi va qisman bo'shlaqlarga xam teshiklari orqali tushadi. SHilliq qavatlarni shishlari pasaygandan so'ng burunga antibiotikli aerozollar qo'llash mumkin. Yuqori jag' suyak bo'shliqlarini davolashda, UVCH, elektromagnit to'lqinlari, yuqori chastotali mikroto'lqinlar, impulg'sli toklar, past va yuqori chastotali va sinusoidal modullar qo'llash yaxshi natijalar beradi.

Ayrim xollarda doimo foydalanish uchun bo'shliqlarga drenajlar o'rnatiladi (ko'pichna alloplastik materiallardan foydalaniladi). Drenajlar orqali xar kuni bo'shliq yuvilib, turli dorilar yuboriladi. Agar konservativ davolash foyda bermasa, kasallikni asorati paydo bo'lsa jarroxlik usuli bilan davolaniladi, bo'shliqni

ochish ekstranazal yo'l bilan ko'pincha Kalg'dvell-Lyuk usulida bajariladi. SHuningdek, yuqori jag' suyak bo'shlig'ini endonazal yo'l bilan Galle usuli bo'yicha ochish turlari xam mavjud.

G'ALVIRSIMON SUYAK KATAKCHALARINI O'TKIR YALLIG'LANISHI (O'TKIR ETMOIDIT).

Galvirsimon suyak katakchalarini o'tkir yallig'lanishi, ko'pincha boshqa burun yondosh bo'shliqlari yallig'lanishi bilan birga kechadi. Yallig'lanish erta yoshdagi bolalarda xam uchraydi, bu yoshda galvirsimon suyak katakchalarik qolgan bo'shliklarigaga nisbatan yaxshi rivojlangan bo'ladi.

Kasallikni kelib chikishi va rivojlanashi. Galvirsimon suyak katakchalarni o'tkir yallig'lanishini keltirib chikaruvchi sabablar o'tkir gaymoritni sabablari kabidir (tumov, rezanda, o'tkir respirator virusli infektsiya va turli shamollash kasalliklari). O'rta burun yo'lini va katakchalarni chiqaruv teshiklarini torligi, shuningdek,turli sabablarga ko'ra shilliq qavatni oz miqdorda shishi, burundagi turli o'smalar va burun bo'shlig'idagi boshqa yallig'lanishlar, kasallikni keltirib chiqaruvchi omillarga kiradi. Yuqorida keltirilgan sabablar natijasida katakchalaridan ajralmalarni chiqishi qiyinlashadi, to'plangan ajralmaga infektsiya qo'shilishi xisobiga yiringli yallig'lanish jarayoni rivojlanadi.

O'tkir etmoiditni rivojlanishida turli patogen mikrofloralar (stafilokokklar, pnevmokklar,streptokokklar va boshqa yuqori nafas yo'llaridagi mikroorganizmlari) asosiy o'rini egallaydi.

Kasallikni belgilari; kasallikni subhektiv va obhektiv belgilari ko'p jixatdan o'tkir gaymorit belgilariga xos bo'ladi. Kasallikni umumiy belgilariga tana xaroratini ko'tarilishi (doimiy ravishda),bosh og'rishi,uyqu va ishtaxani buzilishi, umuiy quvvatsizlik kuzatilsa, maxalliy belgilariga esa burun ildizi soxasi, ko'z soqqasi atrofida og'riqlar kuzatiladi. Bu og'riqlar uch shoxli nervni 1-2 shoxlarini tahsirlanishi natijasida yuzaga keladi. Bemorlar ko'p mikdorda burun-xalqumga tushadigan yiringli ajralmaga, xid sezishini pasayishiga va burundan nafas olishni qiyinligiga shikoyat qiladilar.

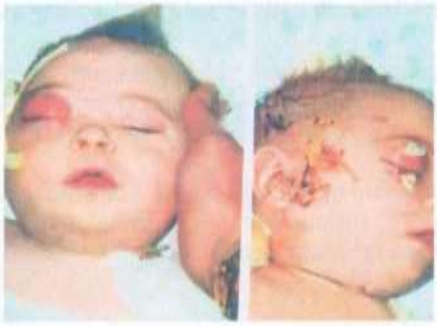

Rasm. Асоратланган ўткир этмоидит умумий кўриниши

Ko'pincha bolalarda kasallikni birinchi kunlaridan, og'izdan noxush xid keladi,yallig'langan bo'shliq tomonda lunj va qovoqda shish paydo bo'ladi, burun-lab chizig'i tekkislanadi, og'iz burchagi pastga buriladi, yuqori labning xarakati chegaralanadi. Kasallikni avjida shishilar ortib,og'riq kuchayadi. SHilliq qavatni shishi xisobiga yiringli ajralmani chiqishi qiyin bo'lsa, yoki butunlay chiqmasa, yallig'lanish jarayoni uzoq davom etadi, og'izni daxliz qismida, tanglayda uncha katta bo'lmagan shishlar paydo bo'ladi, shishlar kattalashib yoriladi va bu joylardan yiringli ajralmalar oqishi kuzatiladi, keyinchalik bu joylarda uzoq davom etadigan oqma yaralar (svish) xosil bo'ladi. Yallig'lanish jarayoni kuchayib borib yiringli ajralma ko'z tubiga, yoki tashqariga yorilishi mumkin. Og'ir xolatlarda yallig'lanish jarayoni ko'zga va bosh miya o'tishi va bir qator asoratlarini (ko'z flegmonasi,meningit,bosh miya abstsessi) keltirib chiqaradi.

Kasallikni tashxisida ko'zni tubini tekshirganda etmoiditga xos belgilardan biri ko'zni ko'rish maydonidagi " ko'r dog'ni" chegarasini 3 marotaba kattalashganligi **(Van der Xuve simptomi)** kuzatiladi.

Rinoskopiyada: Burun shilliq qavatlar,chig'anoqlari qizargan va shishgan, burun yo'llari toraygan. O'rta va umumiy burun yo'llari shilimshiq aralash yiring bilin to'lgan, ayniqsa bu yiringi ajralmalar orqa rinoskopiyada yaxshi ko'rinadi.

Diafonoskopiya: Galvirsimon suyak bo'shlig'i soxasida soya kuzatiladi. **Rentgenogrammada** G'alvirsimon bo'shliq soxasidagi o'zgarishlar ensa-peshona proektsiyasida rentgenogramma qilinganda yaxshi aniqlanadi. Yallig'langan bo'shliqlar sog' tomonga nisbatan nur o'tkazishi pasayib qorong'ilashgan bo'ladi.

Davolash: Birinchi navbatda davolashni kasallikni keltirib chiqaruvchi sabablarni bartaraf qilishdan boshlanadi. So'ngra asosiy ehtiborni burun orqali nafas olishni tiklash va bo'shlig'ini patologik ajralmalardan tozalashga qaratiladi.

Buning uchun kasallikni asoratsiz kechishida, burun bo'shlig'ini shilliq qavatni shishini pasaytirish va ajralmani chiqishini yaxshilash zarur. Bu maqsadda o'rta burun yo'liga 1-3% efedrin bilan 0.1% adrenalin eritmalari aralashmasi shimdirilgan dokali pilik 5-10 daqiqaga qo'yiladi. Ko'p mikdordagi yiringli ajralma avval elektroso'rgich (Peretts usuli) bilan so'rib olinadi, so'ng 2-4 tomchi- 1% protorgol eritmasi tomiziladi. Burun bo'shlig'i ajralmadan tozalanishi bilan, burundan nafas olish tiklanadi, bemorni axvoli yaxshilanib, tana xarorati pasayib, mo'tadil bo'ladi. Ko'rsatma bilan antibiotiklar, sulg'fanilamidlar, desensibilizatsiya qiluvchi dorilar qo'llaniladi.

Fiziomuolajalardan yuqori chastotali elektromagnitli to'lkinlar, UVCH, impulg's toklar, past chastotali va diodinamik kuchlanishlar bilan tahsir etish,lazer nurlari bilan davolashlar kiradi. Antibiotiklarni burunga aerozol orqali yuborish yaxshi naf beradi.

Agar o'tkazilgan muolijalardan kutilgan natija olinmasa galvirsimon suyak bo'shliqlari D. I. Tarasov va G. Z. Piskunovlar tomonidan taklif qilingan igna va usul bilan punktsiya qilib yuvilib dori moddalar yuboriladi.

PESHONA SUYAGI BO'SHLIG'INI O'TKIR YALIG'LANISHI (O'TKIR FRONTIT).

Kasallikni keltirib chiqaruvchi sabablari boshqa burun oldi bo'shliqlarini yallig'lanish sabablardan farq qilmaydi, faqat peshona suyagi bo'shlig'ini o'tkir yallig'lanishida odontogen omil infektsiyani tarqalishida axamiyat kasb etmaydi.

Kasallikni belgilari:

Bemorlarni **bosh og'rig'i, ko'zda og'riq, yorug'likka qarashni qiyinligi, ko'zdan yosh oqishi bezovta qiladi**. Kasallikni og'ir kechishida og'riq chidab bo'lmas darajaga yetadi, tana xarorati ko'tariladi, umumiy axvol og'irlashadi. Maxalliy belgilaridan biri yallig'langan peshona bo'shlig'i soxasida va ko'z soqqasini ichki burchagini yuqorisidagi kuchli og'riqqa bo'ladi. Bemor boshini pastga engashtirilganda peshona soxasidagi og'riq kuchayadi. Yallig'langan bo'shliq tomondan, ko'zni ichki yuqori qismi (bo'shliqni chiqaruv teshigi soxasi) bosib ko'rilganda kuchli og'riq **(Yuingga belgisi)** bo'ladi.Og'riqdan tashqari burun orqali **nafas olishni qiyinlashadi**, yallig'langan tomondan burunda **yiringli ajralma keladi**. Ajralma avvaliga shilimshiq, keyinchalik shilimshiq-yiringli bahzan esa yiring xidli bo'ladi. Bemorlar yiringli ajralmani ertalab ko'p miqdorda ajralishidan shikoyat qiladi. Buning sababi yotgan xolatda bo'shliqqa to'planib qolgan yiring, tana xolatini o'zgartirib, tik xolatga o'tganda burunga bo'shlig'iga chiqishini kuchayishi xisobiga bo'lishidir.

Obhektiv belgilar: bahzan bo'shliq soxasidagi teri rangi o'zgaradi, peshona soxasi shishadi,keyinchalik shish qovoqga, ko'z soqqasini ichki burchagiga tarqaladi. Kasallik uzoq davom etib qayta avj olganda,bo'shliqda xosil bo'lgan yiringli jarayon, suyak devorini yemirib,teri ostiga yorilib chiqib, subperiostal abstsess xosil qiladi va keyinchalik bu joyda yiringli oqma yara (svish) paydo bo'ladi.

Rinoskopiya: Boshqa bo'shliqlarni yallig'langanligi kabi o'tkir frontitda xam rinoskopiyada burun shilliq qavatlarini va burun chig'anoqlarini qizarib shishi namoyon bo'ladi. **O'**rta burun yo'lini oldingi qismida va umumiy burun yo'lida yiringli ajralma ko'rinadi, shuningdek, peshona-burun yo'li teshigida xam yiringli ajralma to'planadi. Bu teshikka yaqin joylashgan o'rta chig'anoqni oldingi qismi shilliq qavati atorofdagi shilliq qavatlarga nisbatan keskin qizargan va shishgan.

Расм 80. Чап томонлама ўткир фронтит, тўпланган йиринг сатхи

Peshona bo'shlig'idagi o'zgarishlarni to'liq aniqlash uchun burun-jag' proektsiyasida rentgenografiya qilinadi, bunda bemor rentgen kassetasiga jag' va burun uchi bilan yotadi. Markaziy nur ensa do'ngligidan biroz yuqoriroqdan yuboriladi. Ayrim xollarda rentgenogrammada bo'shliqdagi suyuqlik satxi xam aniq ko'rinadi.

Diafonoskopiyada yallig'langan bo'shliq soxasida soyalanish aniqlanadi. Bunda diafonoskopni nuri yallig'langan bo'shliq tomondan ko'zni ichki-yuqorgi burchagiga qo'yiladi.

Davolash: Kasallikni davolash avvalo keltirib chiqaruvchi sabablarni bartaraf qilishdan boshlanadi. Davolash ko'p xollarda konservativ usulda olib boriladi. Asosiy maqsad shilliq qavatlar shishini pasaytirib, bo'shliqni chiqaruv teshigini ochib,ajralmani chiqishini yaxshilashdan iborat. Bu maqsadda o'rta burun yo'liga qon tomir toraytiruvchi dorilar 0,1% adrenalin va 2-3% kokain eritmalari aralashmalari yoki 3% efedrin tomiziladi yoki dokali plikga shimdirilib o'rta burun yo'liga qo'yiladi. Burunga tomchi dorilar tomizilganda albatta o'rta burun yo'liga tushishi uchun, buning uchun o'ng tomonlama frontitda bemorni boshi orqaga va o'ng tomonga egiladi, so'ngra dori tomiziladi,bemor shu xolatda yana 1-2 daqiqa turadi.

Davolashni samarasini oshirish maqsadida burun shilliq qavatlari shishlari pasaytirilgandan so'ng,peshona suyagi bo'shlig'iga zond yuborib yuvib tozalanadi, so'ngra kerakli dori jo'natiladi. SHunday olib borilgan davolash usuli yaxshi samara beradi.

Rasm 58. Peshona suyagi bo'shlig'iga zond yuborish (rentgenogramma)

Tana xarorati yuqori bo'lsa va bosh og'rigi kuchayib borayotgan bo'lsa bemorga yotib davolanish tavsiya qilinadi.

Bemorga antibiotiklar, isitma tushiruvchi,og'riq qoldiruvchi dorilar tavsiya qilinadi. Antibiotiklar bemorni xolatiga qarab, ichish uchun, inhektsiyada yoki maxalliy burun ichiga aerozollar xolida tavsiya qilinadi.Fizioterapiya muolajalardan bo'shliq soxasiga sollyuks lampasi, UVCH, lazer nurlari qo'llaniladi.

Yiringli frontitlarni uzoq muddat kechishida, konservativ davolashni foydasizligida bo'shliqni trepanopunktsiya qilinib, kanyulya o'rnatilib, bo'shliq yiringdan tozalanib yallig'lanish bartaraf etilgincha, shu kanyula orqali yuvilib, dori moddalari yuborilib turiladi. Davolanish jarayonini samarasiga qarab kanyula bo'shliqda 6-8 kun muddatga qoldiriladi.Peshona bo'shlig'ini punktsiya qilish (trepanopunktsiya) usullari kasallikni surunkali shaklini davolash bo'limida keng yoritilgan. O'tkazilgan davolar ijobiy natija bermasa, kasallik kuchayib, peshona suyagini yemirib osteomieliti,so'ng oqma yara bilan asoratlanishi yoki ko'z va bosh miya ichi asoratlari, og'ir septik xolatlar kabi asoratlar bersa,bo'shliqda darxol radikal jarroxligi o'tkaziladi.

ASOSIY SUYaK BO'SHLIG'INI O'TKIR YaLLIG'LANISHI

(O'TKIR SFENOIDIT).

Adabiyotlarda keltirilishicha asosiy suyak bo'shlig'ini o'tkir yallig'lanishi sinuitlarni ichida kam uchraydigan turidir. Bizning fikrimizcha sfenoiditlarni salmog'i xam boshqa bo'shliqlarni yallig'lanishidan kam emas,faqat ko'p otorinolaringologlar kasallikni klinik belgilarini yaxshi bilmasligi va tashxis masalasi qiyinligi uchun xam bu kasallik o'z vaqtida kam aniqlanadi. Kasallikni o'ziga xos subhektiv belgilari kam bo'lganligi uchun xam uni adabiyotlarda "soqov bo'shliq " deb ataladi. Xatto ayrim rentgenologlar asosiy suyak bo'shlig'ini rentgenografik tekshirish usulini yaxshi amalga oshira olmaydilar. Sfenoidit ko'pincha, galvirsimon suyak katakchalarini orqa guruxi yallig'lanishi bilan birga kechadi. Kasallikni obhektiv va subhektiv belgilari o'tkir gaymoritni kechishi belgilariga o'xshaydi.

Bemorni shikoyatlari: boshni ensa, peshona qismilarida og'riq,bu og'riqlar, ko'z va chakka soxalariga tarqaladi. Yiringli ajralma asosan burun-halqumga tushishi xisobiga xalqumni reflektor qo'zg'atib,bemorlarda doimiy yo'tal chaqiradi,natijada ular doimo balg'am tuflab yurishadi. SHilliq qavatlarini shishi va xid bilish qismida doimo yiringli ajralmalar to'planib qolishi xisobiga, bemorlarda xid sezish qobiliyati pasayadi, tana xarorati ko'tariladi, xolsizlik, aqliy va jismoniy quvvatsizlik paydo bo'ladi. Ayrim xollarda bemorlar ko'rish qobilyatini pasayishiga (yallig'lanish jarayoni ko'rish nerviga tarqalganligi uchun) shikoyat qiladi.

Rinoskopiya: burun yo'li shilliq qavati, chig'anoklarni orqa qisimlari qizarib shishgan, burun yo'llari toraygan va yiringli ajralma bilan to'lgan bo'ladi, yiringli ajralma ko'proq burunni orqa qismida ko'rinadi, shuning uchun xam bu o'zgarishlar ayniqsa orqangi rinoskopiyada yaxshi ko'rinadi. Faringoskopiyada halqumni orqa devori yuzasida oqib tushayotgan yiringli ajralma ko'riladi.

Tashxis: asosiy bo'shliqni ichkarida joylashganligi,kasallikni belgilari boshqa bo'shliqlarni belgilariga o'xshashligi va yallig'lanishiga xos belgilarini bemorlar tomonidan aniq ko'rsatib bermaslik tashxisini qiyinlashtiradi. Yallig'lanish jarayoni burun bo'shlig'ini orqa qismilarida keng tarqalib,g'alvirsimon bo'shliqni orqa katakchalirini xam qamrab olganlagi uchun, rinoskopiyada burun bushlig'ini yetarli ko'rishni iloji bo'lmaydi. Bunday xollarda tashxis rentgenlogik va bo'shliqni zond bilan tekshirib yuvish natijalariga asoslanadi.

Asosiy suyak bo'shlig'ini rentgenologik tekshirishda ko'proq aksial proektsiya keng qo'llaniladi.

Davolash: kasallikni asoratsiz kechishida peshona bo'shlig'ini o'tkir yallig'lanishidagi kabi davolanadi. Birinchi navbatda kasallikni keltirib chiqaruvchi sabablarini bartaraf qilish zarur. Davolashni asosiy yo'nalishi shilliq qavatlar shishini kamaytirish va bo'shliqni chiqaruv teshigini kengaytirib, ajralmani chiqishini yaxshilashga qaratiladi. Buning uchun ingichka kichik dokali pilik 3% efedrin va 0, 1% adrenalin eritmalari aralashmalari bilan shimdirilib burun yo'liga kuniga 3-4 maxal qo'yiladi. Tarkibida antibiotiklar bo'lgan aerozollarni burun orqali qo'llash yaxshi naf beradi. Antibiotiklar,sulg'fanilamid va antigistamin dorilari ko'rsatmaga binoan tavsiya qilinadi.Fizioterapevtik muolijalardan fonoforez, elektroforez va UVCH tavsiya etiladi.

Davolashni samarali usuli asosiy bo'shliqa zond kiritilib yuvib antibiotiklar eritmalari yuborishdir. Zondni to'g'ri yuborib birinchi marotaba yuvilishi bilan bemorni axvoli keskin yaxshilanadi. Muolija ancha qiyin bajariladigan usullar qatoriga kiradi, ozgina noto'g'ri yuborilgan zond miya ichiga tushib qolishi va turli asoratlar chaqirishi mumkin, shuning uchun xam zond yuborishni malakali vrach imkon darajasida rentgen (EOP) ekrani ostida amalga oshirish zarur.

Agar kasallik avj olib,septik xolatlar, bosh miya yoki ko'z ichi asoratlari paydo bo'lsa, darxol jarroxlik usuli bilan bo'shliq ochilib yiringdan tozalanadi va bir vaqtni o'zida keng doiradi tahsir etuvchi antibiotiklar, sulg'fanilamid preparatlari va yallig'lanishga qarshi dori vositalari qo'llanilishi zarur.

BURUN YONDOSH BO'SHLIQLARINING SURUNKALI KASALLIKLARI.

Yuqori jag' suyagi bo'shlig'ining surunkali yallig'lanishi. (SURUNKALI GAYMORIT).

Kasallikni kelib chiqishi va rivojlanishiga asosiy sabablar bu o'z vaqtida davolanmagan o'tkir gaymorit, o'tkir gaymoritga olib keluvchi omillarni bartaraf qilmaslik, mikroorganizmni tashqi tahsirlarga o'ta chidamligi (yuqori virulentligi) va makroorganizmni maxalliy va umumiy ximoya quvvatini pasayib ketishi kabilardir. Kasallikni surunkali shaklga o'tishida yuqori jag' suyagi bo'shlig'ini anatomik tuzilishini o'ziga xos xususiyatlarini (chiqaruv teshigi bo'shliqni yuqori qismida joylashganligi, anatomik tuzilishi bo'yicha teshiklarni torligi yoki shilliq qavatlar shishi,poliplar xisobiga to'silib qolishi va boshqalar) axamiyati katta. Burun bo'shlig'idagi patologik o'zgarishlar (burun to'sig'ini qiyshiqligi, o'rta burun chig'anog'ini kattalashib burun to'sig'i bilan yopishib qolishi natijasida, burun yo'llarini yallig'lanish natijasida torayishi, burun poliplari, tug'ma burun yo'lini torligi va boshqalar) asosiy omillardan biri xisoblanadi. Yuqori jag' suyagini oziq tishlarini ildizlari bo'shliqni pastki devorini xosil qiladi, shuning uchun xam odontogen gaymorit kasallikni 20-30% tashkil qiladi. Yosh bolalarda yuqori jag' suyagi bo'shlig'ini surunkali yallig'lanishini etiologiya va patogenezida adenoidlar va adenoditlar asosiy o'rinni egallaydi. Surunkali gaymoritlarni o'rganishni tartibga solish, davolash va tashxisni osonlashtirish maqsadida ko'p mualiflar o'zlarini siniflash tizimlarini taklif qilishgan. Amaliy otorinolaringologiyada tushunarli va qo'llashdan oson bo'lgan siniflanish tizimini B.S.Preobrajenskiy tomonidan taklif qilingan.

B. S. Preobrajenskiy surunkali gaymoritlarni patologo- anatomik va klinik kechishiga asoslanib, quydagicha turlarga bo'lishni taklif qilgan:

Ekssudativ shakli (kataral, serozli, yiringli va allergik)
produktivli (shillik kavatlarni giperplaziyasi, polipli)
xolesteatomali
kazeozli
nekrotik
atrofik

Morfologik o'zgarishlar kasalliklarni klinik turlariga bog'lik bo'ladi. Amaliyotda kasallikni ekssudativ ko'rinishidagi shakli ko'p uchraydi, produktiv shaklida asosan shilliq qavatlarni giperplaziyasi va polipli ko'rinishlari xolida kechadi. Atrofik ko'rinishi iqlim sharoiti issiq va quruq bo'lgan mintaqalarda ko'p uchraydi.

Kasallikni belgilari: surunkali gaymoritni klinik belgilari uning shakliga bog'liq xolda bo'lib, o'tkir gaymorit singari keskin namoyon bo'lmasdan kechadi.

SHikoyatlaridan biri **bosh og'rig'iga** bo'ladi, bahzi bemorlar ertalab bosh og'rig'i bilan turishiga shikoyat qilsalar,boshqalari bosh og'rig'i kunni ikkinchi yarimida paydo bo'lishiga shikoyat qiladilar. Odatda kasallikni bu turida,o'tkir

ko'rinishadan farqli,bosh og'rig'i sust bo'ladi, lekin jarayonni qaytalanishida og'riq kuchayadi va isitma ko'tariladi, bemorni axvoli og'irlashadi. Ayrim **xollarda** yallig'langan **bo'shlik soxasidagi** og'riq yoki **og'irlik** xam bezovta qiladi.

Burundan kelayotgan ajralma kasallikni turiga qarab, shilimshiq yoki yiringli bo'ladi. Ayrim xollarda yiringli ajralma qo'yiq va xidli bo'lib, ko'p mikdorda ajraladi. Ajralmani oz yoki ko'p kelishi yallig'langan jarayonni xolatiga, bo'shliqni chiqaruv teshigini ochiq yoki berkligiga bog'lik bo'ladi. Ajralmani rangi va xolati kasallik chakiruvchi mikroorganizmlarni turiga xam bog'lik bo'ladi. Masalan: Zamburug'li gaymoritlarda ajralma qoramtir rangda (aspergilyoz) qo'yiq yoki sargimtir rangda bo'lib (kandida) xoleastatomani eslatadi. Surunkali yallig'lanish xisobiga shilliq qavatlar va burun chig'anoqlarini gipertrofiyasi va burun yo'llarida ko'p miqdorda ajralma to'planishi xisobiga **nafas olishni** qiyinligi kuzatiladi. Ayrim xollarda bemorlar **xid bilishni pasayishiga** shikoyat qiladilar. Ajralmani burun-xalqumga oqishi natijasida bemorlarni **yo'tal** bezoata qiladi. Bemorlar ko'pincha burundan noxush xid kelishiga shikoyat qiladilar,ayrim xollarda sassiq xid bemorlarni o'zlarini ko'nglini bexuzur qilib, qayt qilishgacha boradi. Kasallikni atrofik ko'rinishida bemorlarni burnidagi ajralmalar qo'yiq, yoki quruq qasmoqlardan ibrat bo'ladi

Rinoskopik ko'rinish: Agar jarayon qaytalangan bo'lsa lunj va qovoqlar soxasida yumshoq to'qimalarni shishi,ko'zni yallig'lanib qizarishi va jag' osti va bo'yin limfa bezlaarini kattalashuvi kuzatiladi. Doimo ajralmani tozalash maqsadida buruni artib yurish xisobiga kirish qismida terini yorilib, shilishib yallig'linishi kuzatiladi. Burun bo'shlig'ida doimo yiringli ajralma bo'lganligi sababli shilliq qavatlar va burun chig'anoqlari qizarib shishgan.Umumiy va o'rta burun yo'lida qo'yiq yiring yoki shilimshik ajralma bo'ladi. Ajralma ko'p va bo'shliqni chiqaruv teshigi ochiq bo'lsa, o'rta burun yo'li doimo yiring bilan to'lgan bo'ladi. Burun ajralmadan tozalanib, qon tomir toraytiruvchi dori (adrenalin va 5% kokain eritmasi) bilan surtilib,boshini sog' tomonga engashtrilib qayta ko'rilsa, burun yo'lida yana yiring paydo bo'lib qoladi, bu **Zabolotskiy-Desyatkovskiy simptomidir**. Yallig'lanish natijasida pastki burun chig'anoqlarini oldingi qismi kattalashgan bo'lsa, yiringli ajralma burun halqumga oqadi, natijada burun halqumni shillik qavatlari yallig'lanib shishadi va xalqumni orqa devorida yiringli balg'am ko'rinadi..

Burun shilliq qavatni qalinlashuvi o'rta burun yo'lidan boshlanib, o'rta chig'anog'ning oldingi qismiga, so'ng pastki chig'anoqa tarqaladi. Yuqori jag' suyagi bo'shlig'ini yallig'lanishini uzoq davom etishi, o'rta burun yo'lida poliplarni paydo bo'lishiga sabab bo'ladi. Atrofik gaymoritda burun shilliq qavatlari quruqshagan,yupqalashgan xolda ko'rinadi.

Yosh bolalarda sinuitning kataral, seroz shakllari, yiringli shakliga qaraganda ko'proq uchraydi, chunki bolalarda katta yoshdagilarga nisbatan bo'shliqni chikaruv teshiklari keng bo'lganligi uchun, ajralmani to'planmay oson chiqadi.

Surunkali gaymoritni tashxisi subhektiv, obhektiv belgilarga, diafonsokopiya, rentgenografiya,endoskopiya va noaniq xollarda yuqori jag' suyagi bo'shlig'ini punktsiyasi natijaliriga asoslanib qo'yiladi. Diafonoskopiyada yallig'langan bo'shliq tomonda soyalanish kuzatiladi **(Xeringa simptomi)** va o'sha tomonda ko'z qorachig'ini yorug'ligi pasayadi **(Davidson simptomi)**.

Gaymoritni g'alvirsimon suyak katakchalari (etmoidit) va peshona suyagi bo'shliqlarini yallig'lanishlaridan (frontit) farqlash uchun yuqori jag' suyagi bo'shlig'i yuvib tozalangandan so'ng, 10-20 daqiqadan keyin qayta rinoskipiya qilinsa etmoidit va frontitlarda burun bo'shlig'ida qaytadan yiring paydo bo'ladi.

Davolash: surunkali gaymoritning davolash kasallikni keltirib chiqaruvchi sabablarni bartaraf qilishdan boshlanadi. Konservativ davolash usullaridan biri burun yo'llariga qon tomir toraytiruvchi dorilar qo'llab shilliq qavatlarini shishini pasaytirishga va ajralmani tez chiqishiga qaratiladi.

Davolashni eng samarali usuli bo'shliqni punktsiya qilib, yuvib tozalash va antibiotiklar eritmalari yuborish xisoblanadi. Agar bemorlarda punktsiyaga qarshi ko'rsatma bo'lsa yoki ular bu muolijadan bosh tortsalar,unday xolda bo'shliq Peretts usulida elektroso'rg'ich orqali yuviladi.

Antibiotiklarni qo'llashdan avval mikroflorani ularga bo'lgan sezuvchanligini aniqlagandan so'ng bo'shliqqa yuborish, yaxshi natijalarni beradi. Agar yiringli ajralma qo'yiq bo'lsa, bo'shlik ichiga ferment eritmalari (tripsin, ximotripsin) yuborib suyultirilgandan so'ng, yuviladi. Bemorda kasallik allergik jarayon ostida kechayotganligi uchun bo'shliq yuvib tozalangandan so'ng antibiotiklardan tashqari antigistamin va garmonlar aralashmasi yuboriladi. Qo'llanilayotgan antibiotiklarni tahsiri yetarli bo'lmagan xollarda antiseptik dorilardan 1% dioksidin,dimeksid,diotsid,rossiseptin yoki yodinollar eritmalari tavsiya etiladi.

Kasallikni og'ir kechishida stafilokokga qarshi plazma (250 ml xaftasiga ikki maxal) va stafilokokkli gamma globulin qo'llash maqsadga muofiqdir. Kasallikni sababchisi zamburug'lar bo'lgan xollarda fungotsid (nistatin,levorin,amfoglyukamin) va sulg'fanilamid (biseptol) dorilari tavsiya etiladi. Bo'shliqni yuvishda levorin eritmasi 10000 yed. 1ml fiz.eritmada yoki 1:1000 xinazol eritmasi ishlatiladi.

Bo'shliqni ketma-ket punktsiya qilmaslik uchun birinchi marotaba punktsiya qilinayotgan vaqtda 8-10 kunga polietilen drenaj trubka quyiladi va kerakli vaqtda bo'shliq shu trubka orqali yuviladi va dori yuborib turiladi.

Agar kasallikni kelib chiqshiga karioz tishlari sabab bo'lsa, u xolda tishlarni davolash kerak.

Fizioterapevtik davolash muolajalari: UVCH, elektroforez, lazer va magnit davolar qo'llash yaxshi yordam beradi.

Agar konservativ davolash usulida foyda bo'lmasa, u xolda jarroxlik yo'llari bilan davolanadi. Jarroxlik yo'li bilan davolashdan maqsad bo'shlig'dagi turli yallig'lanishga xos o'zgarishlarni (yiring, polip, granulyatsiya) olib tashlash va bo'shlig'ni medial devoridan yo'l ochib (pastki burun yulidan) burun bo'shlig'i bilan birlashtirishdan iboratdir.

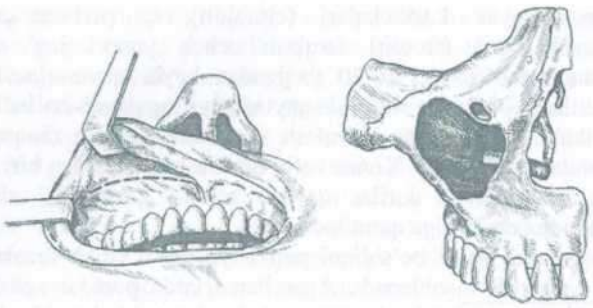

Rasm 59. Yuqori jag' suyagi bo'shlig'ini ochish (Gaymorotomiya).

Yuqori jag' suyagi bo'shlig'ini radikal jarroxligi Kallg'dvel-Lyuk va mukammalashgan A. F. Ivanov usullari bo'yicha olib boriladi. Yuqori lab ostidan milk kesilgandan so'ng, yumshoq to'qim ajratiladi va bo'shlig'ni oldingi devori (fossae caninae) ochiladi va bo'shliqdagi yiring, polip xamda yallig'lanish natijasida o'zgargan shilliq qavatni olib tashlanadi.Burun bo'shlig'ini lateral devorini pastki qismidan teshik ochilib, bo'shliq bilan tutashtiriladi. Jarroxlik maxalliy og'riksizlantirish yordamida qilinadi. Extiyojga qarab keyingi muolijalar shu qo'yilgan teshik orqali amalga oshiriladi.

G'ALVIRSIMON SUYAK KATAKCHALARINI SURUNKALI YALLIG'LANISHI (SURUNKALI ETMOIDIT).

Kasallikni kelib chiqishi va rivojlanishi: Etmoidit kamdan-kam xollarda aloxida uchraydi, yallig'lanish jarayoni deyarli doimo boshqa qo'shni bo'shliqlari bilan birgalikda kechadi. Bu katakchalar barcha bo'shliqlarni markaziy qismida joylashganligi va ular bilan qo'shniligi tufayli, ko'p xollarda etmoidit shu bo'shliqlarni yallig'lanishi bilan birga kechadi. SHuning uchun xam etmoiditni tarqalishi gaymoritdan so'ng ikkinchi o'rinda turadi. G'alvirsimon suyak bo'shliqlarini surunkali yallig'lanishi sabablari va klinik kechishi qolgan bo'shliqlarni yallig'lanishi kabi bo'ladi.

Kasallikni surunkali ko'rinishiga o'tishiga sabablar, o'tkir etmoiditni keltirib chiqaruvchi omillarni o'z vaktlarida bartaraf qilmaslik, o'z vaqtida aniq tashxis qo'yilmaslik, natijada davolashni erta va to'liq o'tkazmaslik, burundagi boshqa yo'ldosh kasalliklarni bartaraf etmaslik,makroorganizmni umumiy ximoya qobilyatini pastligi,mikroorganizmni virulentligini yuqoriligi xisoblanadi.

Kasallikni klinik kechishi bo'yicha kataral,yiringli va giperplastik turlari uchraydi. Yiringli jarayonni uzoq davom etishi, allergik xolatni keltirib chiqaradi, natijada shilliq qavatlarda proliferativ jarayon rivojlanish xisobiga ular qalinlashadi va poliplar xosil bo'lishiga olib keladi. Poliplar yallig'lanish natijasida shilliq

va shilliq osti qavatlarni shishganligi natijasida, to'qimalarni oralariga shilimshiq suyuqliqni to'planishi xisobiga paydo bo'ladi. Yuzalari tsilindrik xilpillovchi epiteliy bilan qoplangan joylarda, bu epiteliylarni ko'chganligi yoki yassi epiteliyga aylanganligi kuzatiladi.

Bemorda kasallikni subhektiv belgilari o'tkir turiga qaraganda kam namoyon bo'ladi. Ular ko'pincha **bosh og'rig'iga, burun asosi va ko'z kosasini ichki burchagidagi og'riqqa shikoyat qiladi.** Boshqa sinuitlar kabi surunkali etmoiditda xam bemorlarni burundan nafas olishni qiyinligi, yiringli ajralma kelishi,uyqu va ishtaxani buzilishiga bo'ladi.

Bo'shliqni orqa gurux kataklari yallig'langanda, bemorlarni erta bilan turganda ko'p miqdorda **burun-xalqum orqali yiringli ajralma oqib tushishi** bezovta kiladi. Buning sababi kechasi bilan dimog'da to'planib qolgan yiring,bemor tik xolda turganda burun-xalqumga to'xtovsiz oqishi natijasidir. Ko'p miqdorda bunday ajralma, xalqum shilliq qavatigi reflektor tahsir etishi natijasida, bemorlarda ko'ngil aynib qayt qilish va yo'talish xuruji kuzatiladi. Yallig'lanish jarayoni xid bilish soxasiga tarqalganligi va yiringli ajralma bilan to'lganlagi xisobiga bemorlar **xid bilishni pasayganligiga** xam shikoyat qiladilar.

Obhektiv belgilari: surunkali etmoiditni rinoskopik ko'rinishi yallig'lanish jarayonini xolatiga bog'liq bo'ladi. Burun shilliq qavatlari,burun chig'anog'i,ayniqsa o'rta burun chig'anog'i qizarib shishgan bo'ladi,yo'llarida qo'yiq, xidli yiringli ajralma ko'rinadi. Kasallikni surunkali kechishida shilliq qavatlari shishi, qalinlashishi, yuzalarida granulyatsiya va poliplarni xosil bo'lishi bilan kechadi. Poliplar yakka xolda, tor oyoqchalarda osilib turadigan yoki bir nechta mayda poliplardan iborat bo'ladi. Ko'p xollarda poliplar nafaqat o'rta burun yo'lida bo'ladi, balki burun bo'shlig'ini butunlay to'ldirib,xatto kattalashib burun medial devorini bir tarafga qiyshaytirib qo'yishi xam mumkin.

Poliplarni olgandan so'ng, bo'shliq katakchalarida yopik empiema shaklida to'planib qolgan yiringlarni ko'p miqdorda oqib tushishi kuzatiladi. Bunday yopiq epiemalar uzoq vaqt, xech qanday klinik belgisiz kechishi mumkin, qachonki g'alvirsimon suyak bo'shliqlarini oldingi qismi atipik ko'rinishda kengayib bo'rtib qolganda, empiema xosil bo'lganligiga gumon qilinadi.O'z vaqtida empiemalar aniqlanmasa, keyinchalik jarayon kuchayib suyakni yemirib g'alvirsimon suyak bo'shlig'ini tashqi devoriga, ko'z kosasi atrofiga yorilib yiringli oqma yara (svio') xosil qiladi. Yiring bilan to'lgan bunday empiema, ko'proq o'rta chig'anoqni oldingi qismida paydo bo'lib, tasodifan polipotomiya yoki zond bilan tekshirish vaqtida aniklanadi.

Tashxis: Surunkali etmoiditni tashxisi obhektiv va subhektiv belgilarga, rentgenologik tekshirishlarga, diafanoskopiya va tomografiya natijalariga asoslanib qo'yiladi. G'alvirsimon suyak bo'shliqlarni yopiq empiemasida tashxisni o'z vaqtida qo'yish qiyinroq bo'ladi.

Surunkali etmoiditni davolashda asosiy maqsad: burun bo'shlig'idagi yallig'lanish jarayonlarini bartaraf qilishga qaratilgan bo'lishi kerak. Bu maqsadda burun bo'shlig'adagi va burun-xalqumdagi turli surunkali yallig'lanishlarni (burun to'sig'ini qiyshayishi, burun chig'anoqlarini gipertrofiyasi,burundagi turli o'smalar,adenoidlar) bartaraf etish zarur. Konservativ davolardan asosan

antibiotiklar, sulg'fanilamid preparatlari, burun ichiga qon tomir toraytiruvchi dorilar qo'llaniladi.

Davolashni samarali yo'li D. I. Tarasov va G. Z. Piskunovlar tomonidan taklif qilingan usul va ignalar orqali bo'shliqlarni punktsiya qilib yuvib dori yuborishdir.

Yallig'lanish jarayonini tez-tez qaytalanishi,uzoq davom etishi va o'tkazilgan davolarni kam foyda berganda, davolash burundagi poliplarni yoki gipertrofiyalangan chig'anoklarni kesib olishdan, galvirsimon bo'shliq katakchalarini keng miqiyosda ochishdan (etmoidotomiya) iborat bo'ladi. G'alvirsimon suyak katakchalarini ochish,boshqa usullarga qaraganda kam jaroxat beruvchi va fiziologik xosoblangan Messerklinger usuli orqali amalga oshiriladi. Muolija maxalliy og'riqsizlantirish (2% dikain yoki 10% kokain eritmasi) yo'li bilan amalga oshiriladi. Avvalida burundagi poliplar olib tashlanadi,so'ngra o'rta burun chig'anog'ini oldingi qismi kesiladi,natijada g'alvirsimon suyak katakchalariga keng yo'l ochiladi. Maxsus Galle kyuretkasi yordamida oldingi va o'rta gurux katakchalar ochiladi. Burun ichida o'tkazilgan bunday muolijalardan so'ng ajralmani chiqishi yaxshilanadi va yallig'lanish jarayoni tez bartaraf qilinadi. Davolashni kelgusida bemorlarni xolatini xisobga olgan xolda antibiotiklar, yallig'lanishga qarshi dorilar qo'llash bilan olib boriladi. Fizioterapevtik muolijalaridan UVCH, elektroforez, ulg'tratovush va magnitterapiyalar qo'llaniladi.

PESHONA SUYAGI BO'SHLIG'INI SURUNKALI YALLIG'LANISHI (SURUNKALI FRONTIT).

Peshona suyagi bo'shlig'ini surunkali yallig'lanishi sabablari boshqa sinuitlarni kelib chiqish sabablaridan deyarli farq qilmaydi. O'z vaqtida davolanmagan o'tkir sinuit, burun bo'shlig'idagi o'tkir sinuitga olib kelgan turli kasalliklarni bartaraf etmaslik,peshona-burun yo'lini berkilib qolishi (polip,burun chig'anog'ini gipertrofiyasi) va makroorganizmni umumiy ximoya faoliyatini pasayishi, mikroorganizmni virulentligini yuqoriligi kasallikni surunkali shakliga o'tishga sharoit yaratadi.

Kasallikni subhektiv belgilari peshona bo'shlig'ini o'tkir yallig'lanishiga nisbatan kamroq namoyon bo'ladi. Bemorlarni bosh og'rig'i, peshona suyagi bo'shlig'i soxasidagi og'riq, burundan nafas olishni qiyinligi, burundan xidli yiringli ajralma kelishi va xid bilishni pasayishi bezovta qiladi. Kasallikga xos belgilardan, boshni pastga egilganda bo'shliq soxasidagi og'riq kuchayadi. Bosh og'rig'i ko'proq peshona soxasida bo'ladi. Yallig'langan bo'shliq tomondan ko'zni ichki yuqori devorini bosib ko'rilganda og'rik kuchayadi **(Yuinga simptomi).**

Rinoskopiyada (oldingi va orqangi rinoskopiya) burun bo'shlig'i shilliq qavatlari, burun chig'anoqlari (ayniqsa o'rta chig'anog'i) qizarib shishgan bo'ladi. Kasallikni surunkali kechishida o'rta burun yo'li va chig'anog'ini shilliq qavatlarda polipli o'zgarishlari kuzatilishi mumkin. Umumiy va o'rta burun yo'lida kasallikni klinik shakliga binoan shilimshiq yoki yiringli ajralma bo'ladi. Erta bilan bemor joyida yotgan xolda ko'rilsa, o'rta burun yo'lida oz miqdorda ajralma kuzatiladi, keyinchalik bemor tik xolda turganda (agar bo'shliqni chiqaruv teshigi ochiq

bo'lsa) yiring chiqishi ko'payib o'rta va umumiy burun yo'llarida ko'p mikdorda yiring paydo bo'ladi.

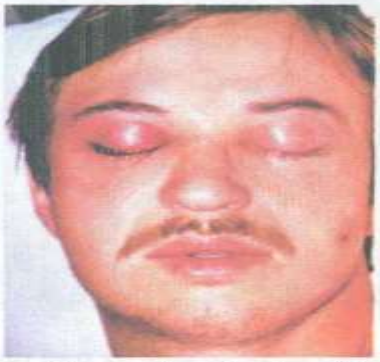

Rasm. Ikki tomonlama frontit ropuf kozga asorati

Surunkali yallig'lanish uzoq muddatga cho'zilsa va ajralmani chiqishi qiyinlik bilan davom etsa, yallig'lanish jarayoni suyak usti pardasini, keyinchalik suyakning yemirilishiga va bo'shlik devorlarida oqma yaralar paydo bo'lishiga olib keladi. Bunday oqma yaralar bo'shliqni oldingi devorini teri ostiga o'tib, subperiostal abstsessga, ayrim xollarda esa ochik empiemaga sabab bo'ladi. Ko'p xollarda yiringli jarayon peshona bo'shlig'ining pastki devorini yemirib, ko'zga asoratlar(qovoqlar reaktiv shishi,subperiostal va retrobulbar abstsesslar,flegmona) beradi. Ayrim xollarda bo'shliqni orqa devori yemirilib yiring bosh miya ichi asoratlarini yahni ekstra,subdural abstsessni yoki yiringli meningitni rivojlanishiga sabab bo'ladi.

Tashxis: Kasallik tashxisi bemorni shikoyatlari, kasallik tarixi, rinoskopik mahlumotlar xamda qo'shimcha tekshirish (diafanoskopiya, rentgengrafiya, tomografiya, peshona suyagi bo'shligiga zond yuborib yoki punktsiya qilib tekshirish) natijalarga asosan qo'yiladi. Agar ko'zga asorat o'tgan bo'lsa, o'rta burun yo'liga 5% kokain eritmasi shimdrilgan tamponni 2 soatga qo'yilsa ko'rish qobilyati yaxshilinadi bu frontal rinogen asoratdan darak beradi.

Rasm 60. Peshona suyagi bo'shlig'iga zond yuborish.

Davolash: Peshona suyagi bo'shlig'ining surunkali yallig'lanishini davolash ko'pincha konservativ usulda olib boriladi. Davolash asosan burun bo'shlig'ini shilliq qavatlarni shishini pasaytirib, peshona suyagi bo'shlig'idan yiringni ajralishini yaxshilashga qaratiladi. O'rta burun yo'lining shilliq qavatiga qon tomir toraytiruvchi dorilar dokali pilikga shimdirilib qo'yiladi, bundan tashqari shu maqsada qo'shimcha 2-3% lyapis eritmasi 2-3 kun davomida surtiladi. Lyapis eritmasi bo'shliqni chiqaruv teshigi atrofidagi shilliq qavatni giperplpziyasini pasaytiradi.

Davolashni asosiy yo'llaridan bu peshona suyagi bo'shlig'i tabbiy yo'llari orqali zond kiritilib, yuviladi va turli dorilar (antibiotiklar, antigistaminlar, kortikosteroidlar va fermentlar) jo'natiladi. Peshona suyagi bo'shlig'ini zondlash maqsadida Ritter tomonidan taklif qilingan turli xajmdagi zondlardan foydalaniladi,ammo bu zondlar ancha qo'pol ishlanganligi,xajm jixatidan kattaligi va muolijani bajarishda qiyinchiliklar tug'dirganligi uchun xozirgi kunda Belogolovov tomonidan taklif qilingan nozik va ancha egiluvchan zondlardan foydalanilmoqda.

Davolashda qo'shimcha fizioterapevtik muolijalar qo'llash (UVCH, lazerterapiya, magniterapiya , mikrotulkin va elektroforez) bilan olib borilsa yaxshi natijalar beradi.

Peshona suyagi bo'shlig'ini yallig'lanishi ko'p xollarda g'alvirsimon suyak katakchalarini yallig'lanishi bilan birga davom etadi,shuning uchun ko'p xollarda shilliq qavatlarni giperplaziyasi, o'rta burun yo'lida poliplarni xosil bo'lishi bilan kechadi,natijada peshona suyagi bo'shlig'ini tabbiy yo'li berkilib qolib, ajralmalarni chiqishini qiyinlashtiradi, shuning uchun xam davolashni giperplaziya bo'lgan shilliq qavatlar va poliplarni bartaraf etishdan boshlash zarur. Ayrim xollarda bo'shliqa zond yuborish qiyin bo'ladi, shunda o'rta burun chig'anoqlarini oldingi qismi kesib olinib, burun yo'lini kengaytirib, so'ng zond kiritilib bo'shliq yuvilib dori jo'natiladi. Bunday xollarda peshona suyagi bo'shlig'ida radikal jarroxlik o'tkazishga xech xojat qolmaydi.

Bo'shliqqa tabiy yo'li orqali zond yuborishni iloji bo'lmagan xollarda, oldingi devori orqali punktsiya (trepanopunktsiya) qilinib mahlum muddatga kanyula qo'yilib shu orqali yuvilib dori jo'natiladi.Bu muolija o'tkir va surunkali frontitlarda ko'rsatmaga qarab bir xilda qo'llaniladi.

Trepanopunktsiya uchun M.E.Antonyuk tomonidan taklif qilingan maxsus yig'ma asbobdan foydalaniladi. Bu yig'mada aloxida parma,uni turli xajmdagi parmalovchi pichoqlari mavjud. Avval peshona soxasida trepanopuktsiya qiluvchi joyni belgilab olinadi.Buning uchun qoshni yoyini ustidan to'g'ri chiziq o'tkaziladi,bu chiziqqa perpendikulyar, peshonani o'rtasidan ikkinchi chiziq o'tkaziladi.Ikkala chiziq tutashgan joyni o'rtasida bisektrisa o'tkaziladi. SHu bisektrisani burchakdan boshlangan qismidan 1,0-1,5 sm. masofada trepanatsiya qilinadi. Teri ostiga 1 % novokain yoki 2% lidokain yuborish orqali maxalliy og'riqsizlantiriladi. Parmalash davomida bo'shliqqa tushilganda o'ziga xos yengillik seziladi. Bo'shliq yuvilib,dori moddasi jo'natilgandan so'ng,bu joyga kanyula kasallikni kechishiga qarab 2-7 kunga qo'yiladi. Kelgusidagi muolijalar shu kanyula orqali amalga oshiriladi. Bundan tashqari peshona suyagi bo'shlig'ini puktsiya xam qilish usuli xam mavjud. Buning uchun uchi o'tkir va yo'g'on igna bilan bo'shliqni pastki devorini ichki ko'z burchagidan amalga oshiriladi,chunki bu joy peshona suyagi bo'shlig'ini eng nozik devori xisoblanadi.

Peshona suyagi bo'shlig'ining jarroxlik yo'li bilan ochish uchun quyidagi ko'rsatmalar bo'lishi kerak: o'tkazilgan davolarni foydasizligi, suyak devorini yemirilishi, oqma yara (svio') xosil bo'lishi, bosh miya va ko'z ichi asoratlari va boshqalar xisoblanadi.

Kasallikni tez-tez qaytalanishi,bo'shliqdan ko'p miqdorda yiring kelishi, qattik bosh og'rishi, qaytadan o'rta burun yo'lida polipni xosil bo'lishi jarroxlik uchun nisbiy ko'rsatma xisoblanadi.

Peshona suyagi bo'shlig'ini ochish, tashqaridan peshona soxasi orqali va burun ichdan (endonozal) amalga oshiriladi. Peshona bo'shlig'ini endonazal yo'l bilan ochilishi kamdan-kam xolatda qo'llaniladi, chunki texnik jixatdan murakkab va bo'shliqni patologik o'zgargan shilliq qavatdan, polipdan, yiringdan to'liq tozalashni iloji yo'q,shuning uchun xam bu usulni samarasi kamroq

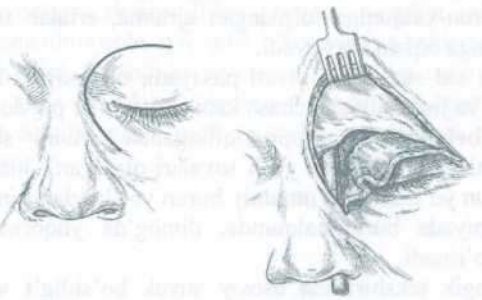

Rasm 61. Peshona suyagi bo'shlig'ini jarrolik yo'li bilan ochish (Frontotomiya).

Bo'shliqni ochishni tashqaridan, Ritter-Yansen usulida o'tkazish eng qulay xisoblanadi. Bu usulda terini kesish ko'z kosasini yuqori qismi yahniy, qoshning o'rta qismidan boshlanib, burun qirrasi orqali 1-1,5 sm. pastga davom etadi. Ko'z kosasining yuqori devorini yumshoq to'qimasi suyak pardasidan ajratiladi. Peshona suyagi bo'shlig'ini oldingi devori soxasidan 2,0x2,0 sm. kattalikda teshik ochilib bo'shliqqa tushiladi va yallig'lanish jarayonida xosil bo'lgan barcha patologik ajralmalar (yiring, polip) olib tashlanadi.

Jarroxlik so'ngida burun bo'shlig'i bilan peshona suyagi bo'shlig'i orasidagi yo'lni saqlab qolish maqsadida rezinali (plastmassa) trubka qo'yiladi. Yumshoq to'qima jaroxati qavatma-qavat tikiladi. Drenaj trubka burunda 3-4 xaftaga qoldiriladi va bo'shliq vaqti-vaqti bilan shu drenaj orqali yuvib turiladi.Agar ikkinchi bo'shliqni xam ochish lozim bo'lsa, o'rta devorni ochish orqali ikkinchi tomonni xam to'liq tekshirish mumkin.

ASOSIY SUYAK BO'SHLIG'INI SURUNKALI YALLIG'LANISHI (SURUNKALI SFENOIDIT).

Asosiy suyak bo'shlig'ini yallig'lanishi aloxida yoki galvirsimon suyak bo'shliqlarini orqa katakchalari yallig'lanishi bilan birga kechishi mumkin.

Kasallikni kelib chiqish sabablaridan o'tkir yallig'lanishini o'z vaqtida va yetarli darajada davolanmaslik, o'tkir sfenoiditga olib keluvchi omillarni o'z vaqtida bartaraf qilmaslik, makroorganizmni ximoya vositasini pasayishi,mikroorganizmni virulentligini yuqoriligi xisoblanadi. Ayrim xollarda surunkali sfenoidit suyak devorlarini shikastlanishidan so'ng, burundagi kista va o'smalar asorati natijasida xam rivojlanishi mumkin.

Subhektiv belgilaridan birinchi bo'lib, bosh og'rig'i, ko'proq bu og'riqlar ensa yoki burun-xalqum soxalarida bezovta qiladi. Yiringli ajralma ko'pincha qo'yiq va xidli bo'ladi, ajralma asosan burun-xalqumga tushadi. Qo'yiq ajralma xalqumni orqa devoriga to'planishi xisobiga bemorlarni tomoqda yot jism borligi xissiyoti bezovta qiladi,shuning uchun xam balg'amni chiqarib tashlash uchun bemor doimo yo'taladi, vaqti-vaqti bilan reflektor ko'ngil aynishi kuzatiladi. Kechasi bilan bo'shliqqa va burun-xalqumga to'plangan ajralma, ertalab tik xolatga o'tganda, dimog'dan xalqumga oqishi kuchayadi.

Bemorlarda xid sezish kobiliyati pasayadi, umumiy xolsizlik, tana xaroratini ko'tarilishi, ruxiy va jismoniy charchash kabi shikoyatlar paydo bo'ladi.

Obhektiv belgilari: rinoskopiya qilinganda burunni shilliq qavatlari, burun chig'anoqlari, ayniqsa o'rta burun yo'li soxalari qizargan, shishgan bo'ladi. Bundan tashqari o'rta burun yo'llarida va umumiy burun yo'llarida yiringli ajralma kuzatiladi. Orqangi rinoskopiyada burun-halqumda, dimog'da yuqoridan oqib tushayotgan yiringli ajralma ko'rinadi.

Rentgenologik tekshirishda asosiy suyak bo'shlig'i va galvirsimon suyak katakchalarini orqa guruxlarida yallig'lanish belgilari ko'rinadi. Tashxisni to'liq tasdiqlash maqsadida endoskopiya qilish,zond kiritib va kerak bo'lsa bo'shliqlarni rentgenkontrast modda yuborib tekshiriladi.

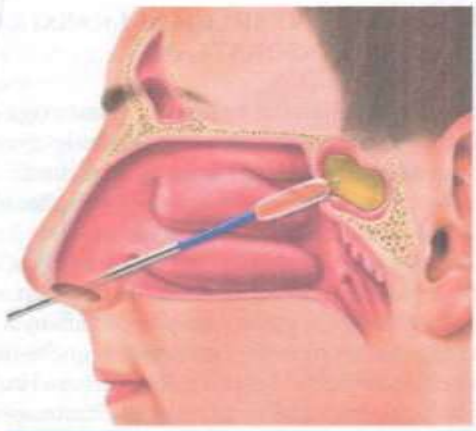

Расм 85.Асосий суяк бўшлиғига зонд юбориб ювиш

Davolash: Davolashni burun ichidagi surunkali sfenoiditga olib keluvchi patologik omillarni (gipetrofiyalangan chig'anoqlarni, polipni olish, burun to'sig'ini qiyshaygan qismini to'g'rilash) bartaraf etishdan boshlanadi. Bu muolijalarni xammasi bo'shliqdagi yiringli ajralmalarni to'liq oqib chiqishiga sharoit yaratadi. Surunkali yallig'lanishda konservativ davolash bilan birga, bo'shliqlarni tabiiy teshiklari orqali zondlar kiritib, turli antibakterial eritmalar bilan yuvib, antibiotiklar,antigistamin va kortikosteroid dori moddalari yuboriladi. Konservativ davolashni fizioterapevtik muolijalar UVCH,lazer nuri tahsir etish,mikroto'lqin tahsir etish yo'llari bilan birga olib borish yaxshi natijalar beradi.Agar yallig'lanish jarayoni shilliq qavatlarni giperplaziyasi yoki polip o'sishi bilan birga kechsa u xolda (polip olingandan so'ng) burun ichiga 1% gidrokortizon malxami bilan ulg'trafonoforez qilinadi. Davolashni bu usuli yordam bermasa, jarroxlik yuli bilan burun ichidan Voyachek yoki Gaeka usuli bilan asosiy suyak bo'shligi oldingi devori ochiladi.

Asosiy suyak bo'shlig'i miya suyagining asosisida joylashganligi uchun, yon tomonlaridan xayotiy muxim ahzolar bilan chegar nganligi sababli, xar qanday muolijalarni c'' azishda nixoyatda extiyotlik bilan amalga oshirish zarur. Bu soxada jarrox burun : tomiyasini, bo'shliqni joylashish xolati va tashrix ishlarini yaxshi bilishi zarur. > irgi kunda endoskopik xirurgiya yaxshi rivojlanganligi uchun asosiy suyak bo'shli_ da o'tkazilayotgan turli jarroxlik muolijalari asoratsiz va kam jaraoxatsiz olib borilmoqda.

BURUN VA BURUN YONDOSH BO'SHLIQLARI KASALLIKLARINI KO'ZGA ASORATLARI

Burun va burun yondosh bo'shliqlarini anatomik joylashuviga ehtibor berilsa, ular ko'z soqqasini atrofida va bosh miyaga yaqin o'rnashganligi,ayrim bo'shliqlarni esa bu ahzolar bilan xech qanday devorsiz tutashganligi ko'rinadi. SHundan kelib chiqqan xolda burun va burun yondosh bo'shliqlarini yallig'lanishida jarayonni ko'zga va bosh miyaga o'tishni extimoli doimo mavjuddir.

Oxirgi yillarda burun yondosh bo'shliqlarini yallig'lanishida ko'zga bo'lgan asoratlarni salmog'i ancha ortib bormokda. Mualiflarini keltirgan mahlumotlariga ko'ra bunday asoratlar 5,0% dan 8,4% gacha bemorlarda uchraydi. Bunga asosiy sabablar oxirgi vaqtlarda antibiotiklarni samarasiz qo'llashi, mikroblarni antibiotiklarga nisbatan sezuvchanligini kamayib ketishi va virulentligi yuqori bo'lgan shtamlari paydo bo'lishi, bemorlarni o'z vaqtida mutaxassislarga murojat qilmasdan,o'zlari uy sharoitida davolanishi, xamda kasallikka kech tashxis qo'yish natijasidir. Asoratlar 70-75% xolatlarida surunkali sinuitlarni qaytalanishida,faqat 25-30% xolatlarda esa o'tkir sinuitlarda kuzatiladi. Etmoiditlardan tarqalgan asorat ko'zga berilgan asoratlar ichida eng og'ir kechadigani xisoblanadi. Sfenoiditlarda eng ko'p uchraydigan asoratlardan biri bu ko'rish nervni yalig'linishidir, bunda kasallikni boshlanishidan jarayon to'g'ridan-to'g'ri ko'rish nerviga tarqalishi bilan boshlanadi.

Yallig'langan bo'shliqlardan infektsiyani **ko'zga va bosh miyaga o'tish yo'llari quydagicha:**

1. Bo'shliqlardan to'g'ridan-to'g'ri suyak devorini tug'ma bitmasdan qolgan devor yoriqlaridan (degistsentsiya) orqali
2. Yallig'lanish natijasida suyak devorini yemirib (kontakt) o'tishi
4. Qon tomirlar orqali o'tishi
5. Limfa tomirlari orqali o'tishi
6. Xid bilish nervlari atrofidan peri- epinevral yo'llar orqali o'tish.

Bosh miyaga o'tgan rinogen asoratlar quyidagicha:

Araxnoidit
Meningit
Ekstradural abstsess
Subdural abstsess
Miya abstsessi
G'ovak vena trombozi

Sagital vena trombozi kabi asoratlari uchraydi,bu asoratlar xaqida mahlumotlar esa otogen asoratlar mavzusida bayon etiladi.

Quyida burun yondosh bo'shliqlarini ko'zga bergan asoratlarini klinik kechishi batafsil ko'rib chiqamiz.

Qovoq va ko'z olmasi atrofii to'qimlarini reaktiv shishi
periostit

qovoqlar abstsesslari
subperiostal abstsess
ko'z flegmonasi
retrobulg'bar nevrit
vena tomirlari trombozi

Bu asoratlar maxalliy va umumiy belgilardan iborat bo'ladi.

Kasallikni klinik kechishi, asoratlarni turiga bog'liq bo'ladi. **Periostit** belgilarini kam namoyon bo'ladigan asorat bo'lib,bunda ko'z va qovoq to'qimalari qizarib shishadi. Ko'z olmasi qon tomirlari kengayib bo'rtib qoladi. Asoratlarni ichida eng og'iri va xaflisi **ko'z flegmonasi** xisoblanadi. Yallig'lanish jarayoni ko'z olmasini qaysi qismini ko'roq qamrab olishiga qarab, tashqi ko'rinishi o'zgaradi,agar jarayon orqa qismida joylashgan bo'lsa, ko'z olmasi oldinga keskin bo'rtib chiqadi va xarakati chegaralangan bo'ladi. Agar yallig'lanish jarayoni peshona suyagi bo'shlig'idan o'tgan bo'lsa, ko'z olmasi bo'rtib chiqqan va pastga burilgan bo'ladi.

Ko'z flegmonasidagi maxalliy belgilardan qattiq og'riq,ko'rish qobilyatini pasayishi va ko'zni xarakatini chegaralanishi bezovta qiladi. Umumiy belgilardan tana xaroratini ko'tarilishi, ko'ngil aynib qayt qilish,bosh og'rig'i qo'shiladi.

Yallig'lanish jarayoni kuchayib borish natijasida ko'zda og'riq ortib boradi,ko'rish qobilyati to'liq yo'qoladi, ko'z olmasini xarakati batamom to'xtaydi. Keyinchalik ko'zni mahlum bir joyida shish paydo bo'lib,bo'rtib chiqadi, so'ngra teshiladi va oqma yara xosil bo'ladi. Yaradan yiring ajralishi boshlanishi bilan bemorni axvoli yaxshilanadi,ko'zdagi og'riqlar pasayadi, tana xarorati mo'tadil bo'ladi, ammo ko'rish qobilyatini tiklanishi yallig'lanish jarayoni qanday darajada chuqur tarqalishga bog'liq bo'ladi.Ayrim xollarda kech boshlangan davolash natijasida kasallik ko'zni to'liq ko'rmasdan qolishi bilan yakunlanadi.

Rasm 62. Surunkali yiringli gaymoritni ko'zga asorati.

Sinuitlarni ko'zga yana bir og'ir asoratlaridan bu **ko'ruv nervini yallig'lanishidir**. Bu og'ir asoratlardan xisoblanib, ko'pincha jarayon ko'rish qobilyatini, rang ajratish faoliyatini pasayishi, ayrim xollarda ko'zni to'liq ko'rmay qolishi bilan tugallanishi mumkin, shunig uchun bunday asoratga gumon qilinganda darxol davolashni ko'z kasalliklari mutaxassislari bilan birgalikda olib borish zarur. Ko'zdagi og'ir asoratlardan yana biri **panoftalm** yallig'lanishni ko'zning barcha to'qimalariga tarqalishidir,bu asorat ko'z vena qon tomirlarida trombozlar xosil bo'lishidan boshlanadi,keyinchalik ko'rish qobilyatini to'liq yo'qotish va ko'z olmasini atrofiyasi bilan tugallanadi.

Kasallik tashxisda ko'zda yallig'lanishga xos o'zgarishlarni birinchi belgilari paydo bo'lishi bilan darxol burun yondosh bo'shliqlarini to'liq tekshirish zarur, chunki ko'zdagi yallig'lanishlarni sabablarini 80% xolatda burun yondosh bo'shliqlarini kasalliklari xisoblanadi. Bemorlardan to'liq kasallik tarixini so'rab aniqlagandan so'ng, burunda rinoskopiya,endoskopiya o'tkaziladi,so'ngra ularni rentgenografiya va tomografiya qilinadi, tashxisni tasdiqlash maqsadida bo'shliqlarni puktsiya yoki zond yuborib yuviladi. O'tkazilgan tekshirishlar natijalariga asoslanib bemorlarga davolash ishlari qo'llaniladi.

Burun oldi bo'shliqlarini ko'zga bergan asoratlarini aniqlash uchun yallig'langan tomonni o'rta burun yo'liga 5% kokain eritmasi shimdirilgan dokali pilikni 2 soatga qo'yiladi, agar ko'rish qobilyati yaxshilansa tashxis tasdiqlanadi.

Davolash: Burun va burun yondosh bo'shliqlarini yallig'lanishi natijasida ko'zga asoratlar kuzatilganda, bemorlar darxol kasalxonaga yotqizilib oftolmolog va

LOR vrach birgalikda davolash ishlari amalga oshiriladi. Asoratlarni yengil ko'rinishida (periostit,qovoqlarni reaktiv shishlari) davolash ishlari jarroxlik muolijalarisiz (konservativ) olib boriladi. Darxol yallig'langan bo'shliqlar yuvilib tozalanadi, so'ngra antibiotiklar, sulg'fanalamid preparatlari, yallig'lanishga qarshi dorilar va fizioterapevtik muolijalar o'tkaziladi. Agar ko'zdagi asoratlar yiringli tus olingan bo'lsa, davolashni darxol yallig'langan bo'shliqni jarroxlik yo'li bilan ochib, yiringdan tozalab, so'ngra tahsir doirasi keng va yuqori bo'lgan atibiotiklar tavsiya qilinadi.

Ko'z vena tomirlarini tromboziga gumon qilinganda,yallig'langan bo'shliqlar darxol ochib tozalanadi, yuqorida keltirilgan konservativ davolarga qo'shimcha, qon ivishini pasaytiruvchi (antikogulyantlar) dorilar qo'llaniladi. Kuchli intoksikatsiyada degidrotatsiya o'tkazish maqsadida mannitol,gemodez va antigistamin dorilari tavsiya qilinadi.Bemorda panoftalm asorati paydo bo'lganda, keyinchalik bosh miya asorati qo'shilishini oldini olish maqsadida, ko'z olmasini to'liq olib tashlanadi.

O'tkazilgan davolarni natijalari, davolashni qancha erta boshlaganligiga va vrachni tutgan yo'lini to'g'riligiga bog'lik bo'ladi

BURUN VA BURUN YONDOSH BO'SHLIQLARI YALLIG'LANISHIDA BOSH MIYAGA ASORATLARI

Burun va burun yondosh bo'shliqlarini og'ir asoratlaridan biri, bu bosh miya asoratlari xisoblanadi. Bosh miyaga asoratlarni 80-85% xolatlarda surunkali sinuitlarni qaytalanishi tufayli rivojlanadi,faqat 10% xollardagina o'tkir sinuitlar shunday asoratlar beradi. Sinuitlarni qaytalanishini asosiy sababi, yuqori nafas yo'llaridagi virusli kasalliklar (tumov,rezanda) xisoblanadi. Bundan tashqari burun va burun yondosh bo'shliqlarini jaroxatlarida va burundagi turli yiringli jarayonlarida (burun chipqoni, burun devori abstsessi) xam bosh miya asoratlari kuzatiladi.

Yiringli jarayonini burundan va burun yondosh bo'shliqlaridan bosh miyaga o'tishida, yallig'lanish jarayonida, bir vaqtni o'zida virus va bakterial florani birgalikda ishtirok etishi muxim o'rinni egallaydi. Otogen bosh miya asoratlariga qaraganda, rinogen bosh miya asoratlari kamrok uchraydi va LOR kasalliklarini bosh miyaga bergan asoratlarini 10 % tashkil etadi.

Yallig'lanish jarayoni bosh miyaga quydagi xollarda o'tadi-

1. chegara devorlarni tug'ma yoriqlari (degitsentsiya) orqali
2. yiringli jarayon to'g'ridan – to'g'ri devorni (kontakt) o'tishi mumkin(bunday xolatda ko'prok paxi va leptomeningit uchraydi).
3. qon tomirlar orqali (asosan vena kon tomirlari orqali) o'tadi.
4. limfa tomirlari orqali.
5. xid bilish nervlari bo'ylab (epi-perinevral) o'tishi.

Bosh miya asoratlarni quydagi turlari kuzatiladi:

araxnoidit
estradural abstsess
subdural abstsess

meningit
miya abstsessi
sepsis,sinus venasini trombozi.

Bosh miyadagi asoratlarni turlari ko'prok, burun oldi bo'shliqlarini yallig'lanishlari turlariga bog'lik bo'ladi, yahniy meningit va bosh miya abstsesslari ko'prok frontitda, araxnoidit esa gaymoritda, sinus venalarini trombozi, etmoidit, sfenoidit va burun chipqonlarida kuzatiladi. Septik xolat esa ko'proq sinus venalarini trombozida uchraydi.

Rinogen bosh miya asoratlari odatda bosh og'rig'i, loxaslik,tana xaroratini ko'tarilishi bilan boshlanadi,so'ngra asoratlarga xos asosiy belgilar paydo bo'ladi. Birlamchi belgilar paydo bo'lishi bilan darxol davolash ishlarini kuchaytirish zarur. Asoratlarni tashxisi kasallikni birinchi belgilariga,ko'zdagi o'zgarishlarga va orqa miya suyuqliklarini tekshirish natijalariga asoslanadi.

Xozirgi kunlarda bosh miya asoratlarini tashxisi yaxshi yo'lga qo'yilganligi va o'z vaqtida aniqlanayotganligi, davolashda antibiotiklarni,sulg'fanilamidlarni va boshqa intoksikatsiyaga qarshi dorilarni yangi, keng tahsirga ega bo'lgan turlarini qo'llanilayotganligi sababli, o'lim 20 yil avvalgi davra nisbatan bir necha barobarga kamaygan, lekin bu asoratlardan o'lim ko'rsatgichi xamon 9,8% darajada saqlanib qolmokda.

Burun va burun oldi bo'shliqlarini bosh miyaga asoratlari klinik kechishi va davolash masalalari otogen bosh miya asoratlari bo'limida keng yoritilgan.

Burun va burun yondosh bo'shliqlari o'smalari

Burun va burun yondosh bo'shliqlari o'smalari inson tanasida uchraydigan o'smalarni 6-8% tashkil qiladi. O'smalarni klinik kechishi uni xajmi,joylashgan o'rni va gistologik tuzilishiga bog'liqdir. Xalqaro klasifikatsiya bo'yicha burun va burun yondosh bo'shliqlari o'smalari tuzilishi bo'yicha o'smasimon xosilalar, xafsiz va xafli o'smalarga bo'linadi.

O'smasimon xosila, kasallikni bu turiga **fibroz displaziya** kiradi. Suyak to'qimalarni rivojlanishidagi yetishmovchilik turiga kirib,asosan yuqori jag' suyagi bo'shlig'i soxasida paydo bo'ladi.Oddiy suyak o'rniga fibroz qo'shuvchi to'qima rivojlanadi,sekin o'sadi, dastlab xech qanday belgi bermaydi. Kelgusida bo'shliq soxasida qattiq bo'rtma paydo bo'ladi,ikkilamchi gaymoroit belgilari namoyon bo'ladi.O'sma bo'shliqni medial devori tomoniga o'sishi bilan burun yo'llari torayib nafas olish qiyinlashib qoladi.

Davolash faqat jarroxlik usulida olib tashlanadi.

Angiogranulyoma,boshqacha nomi burun medial devorini qon ketuvchi polipi.O'sma asosan burun medial devorini tog'ayli qismida joylashadi,sekin o'sadi,yuzalari notkis,rangi to'q qizil bo'ladi va vaqti-vaqti bilan qon ketishi kuzatiladi.Davolash jarroxlik usulida shilliq qavat tog'ay bilan birga olib

tashlanadi.Ayrim xollarda koagulyator yordamida yoki kriotahsir etiladi.

Burun va burun yondosh bo'shliqlarini xafsiz o'smalari.

Bunday o'smalar qatoriga papilloma,fibroma,osteoma,angioma,xodroma,nevus va so'ngallar kiradi.

Papilloma,kelib chiqish bo'yicha qo'shuvchi to'qimadan iborat bo'lib ko'pincha 50 yosh va undan yuqori yoshdagilarda uchraydi.Joylashgan o'rni burunni kirish qismida va ichkarida burun devorlarida. Kirish qismidagi o'sma ko'rinishidan so'ngalga o'xshaydi,yuzalari notekis, dag'allashgan.O'smani ichki qismidagisi esa shilliq qavatda kelib chiqanligi uchun,yuzalari tekis, ayrim xollarda polipni eslatadi. Ayrim xollarda o'sma o'sib, suyak to'qimlarini butunligini buzilib,xatto burun yondosh bo'shliqlariga xam o'sib kiradi. Papilloma 4% xollarda yomon sifatli o'smaga aylanishi mumkin.

Davolash faqat jarroxlik usulida olib tashlanadi.

Gemangioma va limfangioma,qon va limfa tomirlarda kelib chiqadigan o'sma bo'lib,asoson burun lateral devorida va burun chig'anoqlarida joylashadi. Deyarli kam uchraydi,klinik kechishi oddiy polip singari bo'ladi.Eng xafli tomoni bu o'smalar tez maliginizatsiya (yomon sifatli o'smaga aylanishi) moyiligi bor. Davolash jarroxlik usulida olib tashlanadi.

Osteoma,suyak to'qimasidan kelib chiqqan o'sma bo'lib, asosan peshona suyagi bo'shlig'ida,ikkinchi o'rinda g'alvirsimon suyak katakchalarida va kam xollarda yuqori jag' suyagi bo'shlig'ida uchraydi. O'sma deyarli sekin o'sadi,kichik xajmdagilari deyarli xech qanday klinik belgi bermaydi,shuning uchun xech qanday davolash choralari ko'rilmasdan kuzatiladi. Katta xajimda o'sib yuz soxasida deformatsiya keltirib chiqarsa yoki bosh miya ichkarisiga o'sib kirgan xollarda darxol olib tashlanadi.

Ўсмирлар ангиофибромаси.

Болаларга хос ўсма хисобланиб асосан ўғил болаларда учрайди.Ўсиш жойи бурун-халқумни тепасидан ёки қанотсимон-танглай чукурчасидан чикади,морфологик тузилиши бўйича яхши сифатли,аммо кечиши бўйича ямон сифатли холида ўсади.

Касалликни кечиши даврида, тезда бурун бўшлиғига, бурун ёндош бўшликларига ва бош мияга ўсиб киради, узоқ давом этуви бурундан кон кетиши кузатилади. Ўсмани юзаси силлик,каттик ва тез конашга мойиллик бор. Ўсма асосан ёши катта болаларда учрайди, агар касаллик ёш болаларда бошланса, тез ўсади ва оғир кечади.Ўсма янги ўсиш даврида кон томирларга бой бўлади, узоқ вакт пайдо бўлган ўсмаларда, кон томирлар кам, кўпрок кўшувчи тўқималардан ташкил топган бўлади.

Даволаш фақат жаррохлик усулида олиб борилади, муолижа оғир,кўп кон кетиши кузатилади, кайталанишга мойиллик юкори.

Burun va burun yondosh bo'shliqlarini yomon sifatli o'smalari.

Burun va burun yondosh bo'shliqarini yomon sifatli o'smalaridan rak va sarkoma uchraydi. Inson tanasidagi barcha yomon sifatli o'smalarni 2% tashkil qiladi.

Joylashgan o'rniga binoan yomon sifatli o'smalar birinchi navbatda yuqori jag' suyagi bo'shlig'ida,so'ng g'alvirsimon suyagi bo'shlig'ida va uchinchi o'rinda burun bo'shlig'ida uchraydi. Kam xollarda peshona suyagi bo'shlig'i va asosiy suyak bo'shlig'i soxalarida uchraydi.

Burun soxasida eng ko'p uchraydigan o'sma bu **rak** (saraton) xisoblanadi,tashqi burunda bazal xujayrali va burun bo'shlig'ida esa yassi xujayrali turi uchraydi. O'sma tezda burun bo'shlig'idan burun devoriga, yon bo'shliqlariga,tanglay-qanotsimon bo'shliqqa,ko'zga va bosh miyaga o'sib kiradi.

Tarqalishi bo'yicha **birinchi bosqichda,** o'sma faqat burun bo'shlig'ida, atrofga metastaz yo'q, limfa tugunlari kattalashmagan. O'smani **ikkinchi bosqichida** burundan tashqariga o'sib,qo'shni devorlarga o'tadi, yaqin limfa tugunlarida birlamchi metastazlar paydo bo'ladi,limfa tugunlari kattalashgan. O'smani **uchinchi bosqichida** o'sma tarqalib qo'shni to'qimalarga, xatto bosh miyaga xam o'sadi, limfa tomirlarida metastazlar kuzatiladi,limfa tugunlari kattalashgan,ushlab ko'rilganda og'riqli. **To'rtinchi bosqichda** o'sma to'qimalarida nekrozlar paydo bo'ladi va tanani boshqa joylarida xam metastazlar o'sadi,limfa tugunlari kattalashgan.

Kasallikni boshlanishida deyarli klinik belgilarsiz boshlanadi,keyinchalik burundan nafas olishni qiyinligi,bosh og'rig'i,ishtaxani pasayishi, lanjlik paydo bo'ladi. Avvalida burundan shilimshiq ajralma keladi,keyinchalik ajralma qon aralash bo'ladi,ayrim xollarda o'tkir qon ketishi kuzatiladi.

Rinoskopiyada burunda yuzalari notekis,gulli karamni eslatuvchi o'sma bo'ladi,muolija vaqtida qon ketishi kuzatiladi. O'sma kattalashib ko'z soxasiga o'tganda,ko'z olmasi keskin bo'rtib chiqadi,xarakati chegaralanib qoladi,ko'rish faoliyati izdan chiqadi.Yuqori jag' suyagi bo'shlig'idagi o'smani belgilaridan biri, bo'shliq soxasini bo'rtib chiqishi, paypaslab ko'rilganda og'riqli bo'lishidir.

O'smani tashxisida avvalo bemorni shikoyatlari,rinoskopik tekshirish natijalariga asososlanib, vrachda onkologik xushyorlik paydo bo'ladi.Tashxis asosan bo'shliqdan punktsiya vaqtida olingan surtmani va biopsiyani gistologik tekshirish natijalariga asoslanadi.

Davolash asosan o'smani o'sish bosqichi binoan ahzoni saqlovchi jarroxlik muolijasi o'tkazilib, keyinchalik kimyo va nur davolash choralarini birgalikda olib boriladi.

Vegener granulomatozi

Bu kasllik birinchi marotaba F. Vegener (1936 y.) tomonidan yozilganligi uchun uni nomiga qo'yilgan. Asosan 40-50 yoshliklar orasida ko'p uchraydi va ayol bilan erkaklar orasida bir xil tarqalgan. Kasallikni asosida tizimli nekrotik granulomatoz vaskulit yotadi,birichi navbatda yuqori nafas yo'llarida o'ziga xos o'zgarish paydo bo'lishi bilan kechadi.

Kasallikni kelib chiqishida turli nazariyalar qatorida infektsion nazariya asosiy o'rinni egallaydi. Yuqori nafas yo'llaridagi viruslar va stafilokokklar va ularni toksinlari tahsiri natijasida o'ta sezuvchanlik xolati ro'y berishi tufayli,

shilliq qavatlar qon tomirlarida o'ziga xos autoallergik o'zgarishlar bilan kechadi. Bu o'zgarishlar nafaqat o'zgargan,balkim o'zini o'zgarmagan oqsil moddalariga xam autoantitela paydo bo'lishi bilan kechadi.

Kasallikni patogenezida immunologik jarayon,yahniy bakterial flora,dori moddalariga bo'lgan o'ta sezuvchanlikni sekin namoyon bo'ladigan turi o'rinni egallaydi.

Kasallikni belgilari,klinik belgilarini paydo bo'ladigan xolatiga qarab o'tkir,o'tkir osti va surunkali turlari tafovut qilinadi. Kasallik qanchalik o'tkir boshlansa,klinik belgisi shunchalik tez namoyon bo'ladi,tez tarqaladi va og'ir kechadi. Granulomatoz o'zgarishlarni namoyon bo'lishi bo'yicha uch bosqichi kuzatiladi. **Boshlang'ich bosqichi** burunda,quloqda va ko'zda aloxida chegaralangan o'zgarishlar kuzatiladi, **ikkinchi** bosqichi keng tarqalgan ko'rinishi,bunda o'zgarishlar ichki ahzolarda,o'pka,buyraklarga xam tarqaladi va **uchinchi terminal** bosqichi,bunda bemorlarda o'pka va buyrak yetishmovchiliklari kuzatiladi.

Kasallikni boshlanishida bemorlar burunni bir tomonidan nafas olishni qiyinligiga,quruqshab qolishiga shikoyat qilishadi. Avvalida oz miqdorda burundan shilimshiq ajralma keladi,bir oz vaqt o'tgach ajralma yiringli,so'ngra qon aralash yiringga aylanadi. Oz miqdordagi ajralma quruqshab qo'ng'ir rangdagi qasmoqqa aylanadi.

Rinoskopiyada burun yo'llarida ko'p miqdorda qo'g'ir rangdagi qasmoq bo'ladi,qasmoq olinganda ostidagi shilliq qavat yupqalashgan,ko'kimtir qizg'ish rangda,joylarda granulyatsiyalar o'sganligi ko'rinadi. Burun bo'shlig'ini medial devorini oldingi tog'ayli qismida yaralar paydo bo'ladi, keyinchalik yaralar kattalashadi, bu joylar yemirilib teshiklar xosil bo'ladi, tog'aylarni yemirilishi natijasida tashqi burunni qirrasi cho'kib, egarsimon shaklga aylanadi. Yemirilish jarayoni kattalashib burun bo'shlig'ini lateral devorini,burun chig'anoqlarini to'liq qamrab oladi va yuqori jag' suyagi bo'shlig'i (Gaymor bo'shliq) bilan burun bo'shlig'i qo'shilib katta yagona bo'shliq xosil bo'ladi, bu bo'shliq shilliq qavatlari nekrotik to'qimalar va qasmoqlar bilan qoplanadi.

Burunni zaxmdagi o'zgarishdan farqi granulomatoz Vegenerda yallig'lanish jaryoni xech qachon qattiq tanglayga tarqalmaydi.

Kasallik vaqt o'tgan sari pastki nafas yo'llariga,kekirdak va bronxlarga xam tarqaladi, shilliq qavatlarida nekrotik yaralar xosil bo'ladi.Quloq soxasiga va o'rta quloqqa tarqalib,ayrim xollarda yuz nervni falajligi kabi asorat beradi. Kam xollarda ko'zga tarqalib ekzooftalg'm,xemoz,qovoq shishlari kuzatiladi va jarayon ko'z nervni atrofiyasi bilan tugallanadi.

Kasallikni **umumiy belgilari** tana xaroratini subfebril ko'tarilishi,umumiy xolsizlik,ozib ketadi. Kech asoratlaridan artralgiya va mialgiyalar paydo bo'ladi. Kasallikni pastki nafas yo'llariga tarqalganligi tufayli bemorlarda yo'tal, xansirash,ko'rak soxasida og'riq va qon aralash balg'am tuflash kuzatiladi.

Bu kasallikda 90% bemorlarda buyrakda o'zgarish ketadi,o'tkir glomerulonefrit belgilari namoyon bo'ladi. Bemorlarda bel soxasida og'riq,tana xaroratini subfebril ko'tarilishi,umumiy quvatsizlik,siydikda gematouriya, oqsil miqdori ko'tariladi. Ayrim bemorlarda glomerulonefrit belgilari keskin paydo bo'lish natijasida

azotemiya paydo bo'ladi va buyrak faoliyati to'liq izdan chiqadi. Bemorlar azotemik uremiyadan yoki o'pka yetishmovchiligidan yoki septik asoratlardan o'ladilar.

Tashxis, kasallikni boshlanishida aniq tashxis qo'yish qiyin kechadi, ammo diqqat bilan yig'ilgan kasallik tarixi,burun va yondosh bo'shliqlarini tekshirish,pastki nafas yo'llaridagi yoki buyrak soxasidagi o'zgarishlarga ehtiborni qaratish lozim. Laborator tekshirishda 50-99% bemorlarda antineytrofil,tsitoplazmatik antitela aniqlanadi. Burun shilliq qavatlari yuzalaridan olingan to'qimalarda gistologik tekshirilganda nekrotik vaskulit va granulomatoz yallig'lanish belgilari ko'rinadi.

Qiyosiy tashxis, tizimli davom etadigan kasalliklar bilan o'tkaziladi,bular qatoriga tizimli qizil teri sili, gemorragik vaskulit,tugunli pereartirit va zaxm kiradi.

Davolash, asosiy qo'llaniladigan dorilar bular tsitostatiklardir,ularda tsiklofosfamidir,boshlanishida 2 mg./kg.,bir oy davomida. Kasallik o'tkir boshlangan xollarda tsiklofosfamidni tomir ichiga yuboriladi,keyinchalik tabletka xolida ichiladi.TSiklofosfamid esa prednizlon (1 mg/kg.) bilan birgalikda qo'llaniladi. Davolash tugagandan so'ng qo'llab turuvchi dori sifatida metotreksat 0,3 mg./kg bir xaftada bir marotabadan qabul qiladi.

Kasallik oqibati, agar davolashni o'z vaqtida boshlansa bemorlarda kasallik remissiyasi 15 yilgacha davom etadi, aks xolda bemorni taqdiri yarim yil davomida xal bo'ladi.

Burun zaxmi

Kasallik burunda ikkilamchi va uchlamchi zaxm ko'rinishida, qattiq shankir xosil bo'lishi bilan namoyon bo'ladi. Birlamchi qattiq shankir xolida kam uchraydi. Qattiq shankir burunni kirish qismida 0,3 sm.xajmdagi qizil rangdagi qirg'oqlari valik shaklda bo'lgan,yuzasi yog'li karash bilan qoplangan, og'riqsiz qattiq infilg'trat xolida namoyon bo'ladi.

Qattiq shankir xosil bo'lgandan so'ng 1,5-2 oy vaqt o'tgach, burun terisida va shilliq qavatlarida ikkilamchi zaxm belgilari bo'lgan rozeola,pustula va papula kabi toshmalar paydo bo'ladi. Keyinchalik toshmalar qizarib shishadi,yaraga aylanib,qon aralash shilimshiq ajraladi. Ajralmani uzoq oqishi natijasida yaralarni yuzalari doimo yangilanib turadi,shuning uchun xam ular bitib ketmaydi. Agar yangi tug'ilgan chaqaloqlarda burunda ko'p miqdorda qo'yiq ajralmani kelishi va bu ajralmalarni qasmoqlarga aylanishi vrachda zaxmga gumon tug'diradi. SHuning uchun xam bunday chaqaloqlarada va ularni onalarida zaxmga tekshirish o'tkazish zarur.

Uchlamchi zaxmni belgilaridan biri, burunni shilliq qavtlarida o'ziga xos infilg'trat va gummalar xosil bo'lishi va ularni asta-sekin nekrotik yaralarga aylanishi bilan davom etadi. Bunday yaralarda jarayon nafaqat shilliq qavatlarni xatto tog'ay va suyak to'qimalarini xam yemirilishi bilan kechadi. Natijada burun bo'shlig'i va og'iz bo'shlig'i devorlari yemirilib bir-biri tutashadi va yagona bo'shliq xosil bo'ladi. Burun qirrasi yemirilib cho'kadi va egarsimon shaklda bo'lib qoladi.

Bemorlarni burundan nafas olishni qiyinligi, og'riq,burundan sassiq xid tarqalishi va qo'yiq ajralmalar kelishi bezovta qiladi.
Kasallikni boshlang'ich davrida,qattiq shankirni burun chipqonidan farqlash zarur. Burun chipqonida infilg'trat markazida yiringli o'zak ko'rinadi. Ikkilamchi zaxmada labda, og'iz va burun soxasida, xamda orqa chiqaruv teshik soxalarida kasallika xos papula paydo bo'ladi. Uchlamchi zaxmda ko'rinarli o'zgarishlardan tashqari serologik va gistologik reaktsiyalar natijalariga asoslanadi. Birlamchi zaxmda serologik reaktsiyalar manfiy bo'ladi.
Davolash masalasi, penitsillin qatoridagi antibiotiklar ishlatiladi,yaralar o'rni esa antiseptik eritmalar bilan tozalanib turli malxamlar (sintomitsin emulg'siyasi,levomekol malxami,kortikosteroid malxamlari) surtiladi. Asosiy dorilarda mishyak preparatlari xisoblangan bismoverol va bioxinollar qo'llaniladi.

Burun sili

Birlamchi kasallik shaklida kam uchraydi,ko'pincha xollarda,o'pka silini davomi xolida uchraydi. Kasallikni boshlanishida burundan ko'p miqdorda qo'yiq shilimshiq ajralmalar keladi va bu ajramalar tez qurib qasmoqlar xosil qiladi. Keyinchalik burunni kirish qismilari,shilliq qavatlari soxalarida tugunli infilg'tratlar paydo bo'ladi,keyinchalik ular qon aralash shilimshiq ajralib turadigan yaraga aylanadi. Infilg'trat markazida granulyatsiya bo'ladi.
Burun silini burun zaxmidan farqlash zarur, bunda asosan kasallik tarixi, o'pkada birlamchi sil o'chog'i borligi va serologik rektsiyalar Vasserman va Pirke natijalariga asoslanadi.

Skleroma

Surunkali yuqumli kasalliklar qatoriga kirib,burun shilliq qavatlarida atrofik o'zgarishlar bilan bir qatorda,joylarda chegaralangan yoki diffuz infilg'tratlar paydo bo'lishi bilan va kelgusida bu infilg'tratlar o'rnida chandiqlar xosil bo'lib, nafas yo'llarini torayishiga olib keladi.
Kasallikni chaqiruvchisi Frish-Volkovich qobiqlik diplokokk tayoqchasi xisoblanadi.

Kasallikni o'ziga xos keng tarqalgan endemik o'choqlari mavjud bo'lib, bu o'choqlar Belorusiya,Ukraina,Polg'sha, Germaniya,Braziliya Gretsiya,Indoneziya va Meksika xisoblanadi.
Kasallika xos patomorfologik o'zgarishlardan biri bu shilliq qavatlarda qo'shuvchi to'qimalardan iborat,qon tomirlarga boy infilg'trat paydo bo'lishi bu infilg'tratlar plazmatik xujayralardan va skleromaga xos Mikulich xujayralaridan iborat bo'ladi. Infektsiya yuqanidan so'ng, kasallikni inkubatsiya mudati 4-5 yilga cho'ziladi.
Rinoskopiyada asosan burunni kirish qismida skleromaga xos infilg'tratlar ko'rinadi. Bunday inflg'tratlar pastki nafas yo'llarida,ovoz boylamlari osti soxasi va

kekirdak bifurkatsiyasida xam uchraydi.
Klinik ko'rinishi,boshlanishi va kechishi sekinlik bilan,xech qanday og'riqsiz va tana xarorati ko'tarilmasdan davom etadi,skleroma infilg'tratlari simmetrik joylashadi.
Kasallikni klinik kechish bosqichlari quydagicha:
a).skelorotik
b).infilg'trativ
v).chandiqli
Skelorotik bosqichida burun shilliq qavatlarida atrofik o'zgarishlar boshlanadi,yupqalashib quruqshab qoladi, yuzalarida qo'yiq,yopishqoq shilimshiq bo'ladi,shilimshiq quruqshab qasmoqqa aylanadi,burundan noxush xid keladi.
Atrofik jarayon xalqumni orqa devoriga xam tarqaladi,shilliq qavatlari yupqalashib quruqshaydi va yiltirab qoladi,yuzalarida yopishqoq qo'yiq balg'am va quruq qasmoq ko'rinadi.
Infilg'trativ bosqichida atrofik yupqalashgan shilliq qavat asosida, qizil rangda,yuzalari notekis infilg'tratlar bo'rtib chiqadi. Bu infilg'tratlarni zond bilan bosib ko'rilsa ayrimlari qattiq og'riydi,ayrimlari esa umuman og'riqsiz. Bunday infig'tratlar fiziologik toraygan joylarda,burunni kirish qismi tubida,yon devorida, pastki chig'anoqni oldingi qismida, xoanada,xiqildoqni boylami ostida kuzatiladi.
CHandiqli bosqichida,infilg'tratlar o'rnida qo'pol chandiqlar xosil bo'lishi xisobiga tabiy nafas yo'llari toraytirib qoladi.
Tashxis masalasi agar kasallik tarixini mukammal o'rganilsa,obhektiv ko'rinishlarga asosalansa va serologik reaktsiyalardan Vasserman,Borde-Jangu,xamda gistologik tekshirishda Frish-Volkovich va Mikulich xujayralari topilganligiga asoslanadi.
Davolash maqsadidia kuniga 2 maxal 0,5 mg. streptomitsin,boshqa antibiotiklardan levometsitin va tetratsiklin qo'llaniladi. SHilliq qavat yuzasidagi qasmoqlarni tozalash uchun burunga turli yog'li eritmalar bilan tampon qo'yiladi, so'ngra antiseptik eritmalar bilan yuviladi. Xosil bo'lgan chandiqlarni bartaraf etish uchun jarroxlik usulida plastik muolijalar o'tkaziladi.

MAVZU BO'YICHA KASALLIK TARIXLARINI O'RGANISHGA OID MASALALAR.

Kasallik tarixi-1

Bemor: X. 36 yosh. **Kasallik tarixi** № 9328/563
SHifoxonada: 10 kun davolangan.
Qanday tashxis bilan jo'natilgan: Surunkali kataral rinit
Klinik tashxisi: Surunkali gipertrofik rinit.
Bemorni shikoyati: Burun orqali nafas olishni qiyinligiga va burundan shilimshiqli ajralma kelishiga, bosh og'rig'iga,uyqu va ishtaxani buzilishiga
Kasallik tarixi: Bemor 8 oy davomida o'zini xasta xisoblaydi, kasallikni boshlanashini shamollash bilan bog'laydi, boshlanishi asta-sekin, avvalo nafas olishi vaqti-vaqti bilan qiyinlashgan,keyinchalik esa doimiy

bo'lib qolgan va nafas chiqarish xam qiyinlashgan. Davolashni burunga turli qon tomir toraytiruvchi dorilar tomizish bilan olib borgan. Avvalida davolash yaxshi natija bergan keyinchalik esa,naf bermagan.

Oldingi rinoskopiyada:

Pastki burun chig'anoqlari kattalashgan,yuzalari notekis, to'q-qizil rangda. Pastki chig'anoqning orqa qismi esa ok kulrang, sharsimon shaklda kattalashgan, dagallashgan, zond bilan bosib ko'rilganda qattiq, burun yo'lida ko'p miqdorda qo'yiq shilimshiq ajralma bor. Naftizin tomizilganda chig'anoqlarni qisqarishi kuzatilmadi.

Boshqa LOR ahzolarida - xalqum, xiqildoq va quloqda patologik o'zgarishlar aniqlanmadi.

Kasallik tarixi bo'yicha nazorat savollari

1. Bemorni qaysi shikoyatlari gipertrofik rinitga xos
2. Oldingi va orqa rinoskopiyada qanday o'zgarishlar bor.
3. Nima uchun nafas olishdan tashqari,nafas chiqarish xam qiyinlashgan.
4. Nima uchun naftizin tomizilsa burun chig'anoqlari qisqarmagan.
5. Bemorni davolash uslubini belgilang
6. Kasallik qanday asorat berishi mumkin.

Kasallik tarixi-2

Bemor: T., 24 yosh. **Kasallik tarixi** № 9480-570

SHifoxonada: 10 kun bo'lgan.

Kim tomonidan shifoxonaga jo'natilgan: QVP bosh xakimi

Qanday tashxis bilan shifoxonaga jo'natilgan: O'tkir rinit.

Klinik tashxisi: Vazomotor rinit

Xamrox kasallik- burun to'sig'ini bo'rtmasi.

SHikoyati: CHuchkirish xurujiga,burunni bitishiga,nafas olishni qiyinligiga, burundan shilimshiq ajralishiga, burun va ko'z soxasida qichishishga va bosh og'rig'iga

Kasallik tarixi: Kasallik bemorni 1,5 yil davomida bezovta qiladi. Ertalab o'rnidan turganda chuchkirish xuruji boshlanadi,burun bitib qoladi va ko'p miqdorda shilimshiq ajraladi. Kasallik asta-sekin boshlangan,oxirgi oylarda yuqoridagi belgilari kuchayib ketgan, ambulator qatnab davolangan,ammo foydasi qisqa muddatli bo'lgan.

Oldingi rinoskopiyada: Burun shilliq qavati,burun chig'anoqlari kattalashgan,ko'kimtir rangda va joylarda oq dog'lar mavjud.Burun yo'llari toraygan va tiniq,xidsiz shilimshiq ajralma bilan to'lgan.

Burun to'sig'ining oldingi pastki qismida, qarama-qarshi tomondagi pastki chig'anoqqa tegib turadigan, uchi o'tkir bo'rtma bor. Burunni nafas olish vazifasini paxta sinamasi bilan tekshirilganda ikkala tomonda qiyinligi aniqlandi. Burunga 0,1% naftizin eritmasi surtilsa chig'anoqlar yaxshi qisqarmoqda.

Mezofaringoskopiyada, laringoskopiyada va otoskopiyada o'zgarishlar aniqlanmadi.

Kasallik tarixi bo'yicha nazorat savollari

1.Davolash rejalari belgilang?
2.Bunday sharoitda davolovchi vrach qanday fizioterapetik davolash usullari tavsiya qiladi?
3.Rinoskopiyada kasallika xos qanday o'zgarishlar aniqladingiz?
4.Bu xastalikka tashxis qo'yishda nimalarga ehtibor berish kerak?
5.Burun orqali nafas olishni qiyinlashuvi natijasida LOR va ichki ahzolarda qanday subhektiv va obhektiv o'zgarishlar bo'lishi mumkin?
6.Bemorni qaysi shikoyatlariga asosan tashxis qo'yildi?

Kasallik tarixi -3

Bemor: K., 22 yoshda. **Kasallik tarixi** № 9680\591
SHifoxonada: 10 kun bo'lgan.
Kanday tashxis bilan shifoxonaga jo'natilgan: Surunkali rinit.
Xamrox kasalligi: tubootit.
Klinik tashxisi: O'ng tomonlama surunkali yiringli gaymorit
SHikoyati: Burun orqali nafas olishni qiyinligiga, bosh og'rig'iga, burundan yiringli ajralma kelishiga, xid sezishni pasayishiga, o'ng tomonda quloqda shovqin va eshitishni pastligiga.
Kasallik tarixi: Bir yil davomida bemorni burun orqali nafas olishi qiyinligi, bosh og'rig'i bezovta qiladi, oxirgi 3 oyda ajralma yiringli ko'rinishga ega bo'lgan,xid bilish va o'ng quloqda eshitish pasaygan.

Bemor ambulator sharoitda davolangan, burunga qon-tomir toraytiruvchi dorilar tomizgan, antibiotiklar va fizoterapevtik dovolar qabul qilgan, lekin samara bo'lmagan.

Oldingi rinoskopiyada burunni o'ng tomonida shilliq qavati biroz qizargan,qalinlashgan, pastki chig'anoqlar kattalashgan, ko'proq oldingi qismida,o'rta va umumiy burun yo'llarida qo'yiq,xidli yiringli ajralma bor. Boshqa LOR ahzolari o'zgarishsiz.

Burun yondosh bo'shliqlarini rentgenografiyasida o'ng yuqori jag' suyagi bo'shlig'i soxasida soyalanish mavjud.

Davolash va tashxisni tasdiqlash maqsadida bo'shliq punktsiya qilindi,4,0 ml.xajmda qo'yiq xidli yiring olindi. Bo'shliq furatsillin eritmasi bilan yuvildi va 250 mg. ampitsillin eritmasi yuborildi.

Kasallik tarixi bo'yicha nazorat savollari:

1. Bemorning shikoyatida kasallika xos qanday belgilar bor.
2. Oldingi rinoskopiyada burun bo'shlig'ida qanday o'zgarishlar bo'ladi?
3. Qon-tomirlar toraytiruvchi dorilar tomizilsa, burun shilliq qavatlari va chig'anoqlarida qanday o'zgarishlar kuzatiladi?
4. Tashxisni tasdiqlash uchun yana qanday tekshirishlar o'tkazilishi zarur?
5. Bemorni davolash usulini belgilang?

Kasallik tarixi-4

Bemor: M., 19 yoshda. **Kasallik tarixi** № 9665-589

SHifoxonada: 5 kun bo'lgan.

Kim tomonidan shifoxonaga jo'natilgan: ADTI klinikasi maslaxat poliklinikasidan.

Qanday tashxis bilan shifoxonaga jo'natilgan: Surunkali rinit

Klinik tashxisi: Surunkali kataral rinit.

SHikoyati: Burundan vaqti-vaqti bilan nafas olishi qiyinligiga (ayniqsa kechqurun yotganda), shilimshiq ajralma kelishiga va bosh og'rig'iga.

Kasallik tarixi: Kasallik bir necha yildan beri bezovta qiladi Boshlanishini shamollash bilan bog'laydi. Poliklinikaga qatnab davolangan: burunga qon tomir toraytiruvchi dorilar tomizgan,UVCH qabul qilgan,ammo foydasi vaqtinchalik bo'lgan. Oxirgi vaqtlarda bosh og'rig'i,xid bilishni pasayishi,uyquni buzilishi kabi shikoyatlar kuchaygan.

Rinoskopiyada: Burun bo'shlig'ini shilliq qavati bir tekis qizargan va qalinlashgan, burun chig'anoqlari (ko'proq pastki) kattalashgan, qizargan, yuza qismi tekkis. Burun yo'llari (pastki va umumiy) toraygan, shilimshik ajralma bilan to'lgan. Burun bo'shlig'iga 0,1%- naftizin tomizilsa chiganoqlar qisqarib burun yo'llari kengaymoqda.

Kasallik tarixiga oid savollar:

1. Surunkali kataral rinitni shikoyatida nimalarga axamiyat berish kerak.
2. Surunkali rinitning rinoskopik ko'rinishi izoxlab bering.
3. Nima uchun naftizin tomizilsa burun chig'anoqlardagi shishlar qisqaradi?
4. Surunkali kataral rinitni gipertrofik rinitdan farqini belgilang?
5. Surunkali kataral rinitni davolash usullarini ko'rsating?

Kasallik tarixi

SHifoxona nomi: ADTI klinikasi LOR bo'limi

Bemor: S., 1978 y. tug'ilgan

SHifoxonada: 5 kun bo'lgan.

Qanday tashxis bilan shifoxonaga jo'natilgan: Burun chipqoni

Kim tomonidan jo'natilgan- QVP bosh xakimi tomonidan.

Klinik tashxis: Burun chipqoni

SHikoyati: Burun soxasida og'riqqa,tana xaroratini ko'tarilishi,bosh og'rig'iga.

Kasallik tarixi: Kasallik 4 kun avval boshlangan, dastlab burun soxasida qizarish paydo bo'lgan,so'ngra infilg'trat kattalashib markazida yiringli o'choq xosil bo'lgan.Keyingi kunlari burundagi og'riq kuchaygan,tana xarorati yuqoriga ko'tarilgan va bosh og'rig'i qo'shilgan.

Rinoskopiyada: burunni chap tomoniga kirish qismi terilari qizargan,shishgan, konus shaklidagi chegaralangan infilg'trat,markazida yiringli ajralma bor.

Faringoskopiya va otoskopiyada o'zgarishlar yo'q.

Kasallik tarixi bo'yicha nazorat savollari:

1. Burun chipqonini o'ziga xos rinoskopik ko'rinishini izoxlab bering.
2. Tashxis qo'yish uchun yana qanday tekshirish usullaridan foydalanish mumkin?
3. Kasallik qanday maxalliy va umumiy asoratlar beradi?
4. Bemorni davolash usulini belgilang.
5. Davolashni samaradorligini qanday oshirsa bo'ladi?

Mavzu bo'yicha vaziyat masalalari va nazorat savollari

1.O'z mudatida yangi tug'ilgan chaqaloqda, burundan nafas olish umuman yo'q,bezovta. Tekshirilganda burun yo'llarida shilimshiq ajralma bilan to'lgan, burundan nafas o'tmaydi. Burun yo'llari zond orqali tekshirilganda, va 2% protorgol eritmasi tomizilganda burun-halqumga o'tmayyapti.

Bemorga tashxis qo'ying va davolash choralarini belgilang.

Javob: Bemorda burun yo'llarini tug'ma to'liq atreziyasi.

Tavsiya -darxol jarroxlik usul bilan burun yo'llarini ochish zarur.

2. **Bemorni shikoyatlari:** Xar yili baxor oylarida chuchkirish xuruji, burundan nafas olishni qiyinligi va burundan ko'p miqdorda xidsiz, tiniq shilimshik ajralishiga, burun va ko'z soxalarida qichishishiga.

Rinoskopiyada-burun shiliq qavatlari, burun chig'anoqlari shishgan, oqish-kulrangda, yo'llar toraygan.Burun yo'llari tiniq xidsiz, shilimshiq bilan to'lgan.

Bemorni tashxisini aniqlang va davo choralarini belgilang.

Javob: Bemorda vazomotor-allergik rinit. Tavsiya- kasalikni keltirib chiqaruchi allergeni aniqlash, spetsifik va nospetsifik giposensiblizatsiya choralarini o'tkazish, fizioterapevtik muolijalar (burun ichiga gidrokortizon suspeziyasi bilan elektroforez), antigistamin dorilar buyuriladi.

3. **Bemorni shikoyatlari:** Bir yildan beri bemorni bosh og'rigi, burundan nafas olishni qiyinligi va xidli yiring ajralishi bezovta qiladi.

Rinoskopiyada burun shiliq qavatlari va burun chig'anoqlari qizirib shishgan, o'rta va umumiy burun yo'llarida yiringli ajralma bor. Rentgenologik tekshirishda o'ng yuqori jag' suyagi bo'shlig'i soxasida soyalanish kuzatilmoqda.

Bemorga tashxis qo'ying va davolash tadbirlarini belgilang.

Javob: Bemorda o'ng tomonlama surunkali yiringli gaymorit.

Tavsiya-tashxisni tasdiqlash va davolash maqsadida o'ng yuqori jag' suyagi bo'shlig'i punktsiya qlinadi, burunga qon tomir toraytiruvchi tomchilar tomiziladi, antibiotiklar ichishga, UVCH.

4. **Bemorni** bir necha yillardan beri burundan sassiq xid kelishi, bosh og'rig'i, burunda yot jism borligi xissiyoti, burunni quruqshab qolishi, vaqti-vaqti bilan burundan qon ketishi,bosh og'rig'i, uyqu va ishtaxani buzilishi bezovta qiladi.

Rinoskopiya: Ko'rish vaqtida burundan sassiq xid keladi, burun shilliq qavatlari va chig'anoqlari quruqshagan, xajmi jixatidan kichraygan, burun yo'l lari keng, kulrang-ko'kimtir qo'yiq ajralma va qasmoqlar bilan to'lgan.

Bemorga tashxis qo'yib davolashni tavsiya eting.

Javob: Bemorda sassiq tumov (Ozena). Tavsiya Burunga yog'li tamponlar 2-2,5 soatga qo'yish, qasmoqlar yumshagandan so'ngra furatsilin (1:5000) eritmasi bilan yuvish, vitaminlar, aloe, fibs, gumizol burun shilliq qavti ostiga inhektsiya qilish, burun ichiga yog'li ingolyatsiya qilish. Temir preparatlari ektofer yoki ferrum-lek tomir ichiga yuborish tavsiya qilinadi.

Bemor doimo maxaliy LOR vrach nazoratiga olinadi.

Test savollari

1. Burundan qon ketishiga asosiy sabab nima?
   xA) Xafaqon kasalligi, jigar kasalligi.
   xB) Yuqumli kasalliklar
   V) Oshqozon kasalligi
   xG) Qon kasalligi
   xD) Yurak va qon-tomir kasalligi

2. Burunni qaysi qismidan ko'proq qon ketishga sabab bo'ladi?
   A) Oldingi qismi
   B) Pastki qismi
   xV) Kisselg'bax zonasi
   G) Orqangi kismi
   D) Burun tubi

3. Kisselg'bax maydoni qaerda joylashgan
   A) Burun to'sig'ini orqangi qismida
   B) Pastki burun chig'anog'ida
   xV) Burun to'sig'ini oldingi- pastki qismida
   G) Dimog' suyagida

4. Buruning uzoq muddatga qo'yilgan orqa tamponada qanday asoratlar beradi?
   A) Burun - halqumdan qon ketishi
   xB) O'tkir o'rta otit
   V) Tashqi otit
   G) Laringit
   D) Ezofagit

5. Burun to'sig'i jarroxligida qanday asoratlar kuzatish mumkin?
   A) Halqum arteriyasidan qon ketish
   xB) Burun to'sig'ida teshik paydo bo'lish, burun belini cho'kishi
   V) Burundan yiring ketishi
   G) Kovak vena trombozi

6. O'tkir gaymoritni rinoskopik belgilari.

A) Burun to'sig'ini qiyshayishi
B) Bosh og'rishi, yo'talning kuchayishi
xV) O'rta va umumiy burun yo'lida yiring to'planishi
G) Yuqori burun yo'lida polip
xD)Burun bo'shlig'i shilliq qavatlarini qizarishi

7. Odontogen gaymorit bilan bemorlarni davolash rejasiga nimalarni kiritish mumkin?

A) Peshona bo'shlig'ini zondlash
B) Galvirsimon labirint kataklarini yuvish
x V) Tishlar sanatsiyasi
G) Burun halqum sanatsiyasi

8. Burun halqum shikastlanishi qaysi ahzolarni shikastlanishi bilan birgalikda yuz beradi?

A) Burun bo'shlig'i medial devori bilan
x B) Burun yondosh bo'shliqlar bilan
V) Ko'z soqqasi bilan
G) Quloq bilan
D) Umurtqa pog'onasi bilan

9. Burun shikastlanishini qanday asosiy turlari mavjud

x A) Tashqi burunni qiyshayishi
x B) Burun yumshoq to'qimasini yirtilishi
x V) Tog'ay va suyaklarni oddiy va murakkab sinishi
G) Burundan yiringg oqishi
D) Ko'z soqqasini shikastlanishi

10. Tashqi burun qiyshayishi kuzatilmasa, bu xolatda burun suyaklarni singanligini qanday aniqlash mumkin?

xA) Paypaslash yordamida
xB) Rentgenologik tekshirish orqali
V) Diafonoskopiyada
G) Zondlash orqali
D) Punktsiya qilish bilan

11. Qanday sharoitda burundan qon ketishi, orqa miya suyuqligini oqishi, va kuzoynak belgisi paydo bo'ladi?

A) Oldingi miya chuqurchalarida o'sma bo'lsa
B) Orqa miya chuqurchalari jaroxatida
V) O'rta miya chuqurchalarini yiringli yallig'lanishida
G) Yiringli etmoiditda
xD) Burun jaroxati, galvirsimon suyakni sinishi bilan birgalikda kuzatilsa

12. Atrofik rinitda bemorni shikoyati

A) Burundan ko'p miqdorda ajralma kelishiga va bosh og'rishiga
xB) Burundan ayrim xollarda nafas olishi qiyinlashishi
xV) Burunni quruqshashi va yot jism borligiga
xG) Xid bilishni pasayishi va burundan vaqti-vaqti bilan qon ketishiga
D) Burundan yiring oqishi

13. Burunni qanday kasalliklari, burun yondosh bo'shliqlarni yallig'lanishiga olib keladi?

A) Otitlar
B) Burun yo'llarini kengligi
xV) Burun-halqum bezini gipertrofiyasi
xG) Burun to'sig'ini qiyshayishi
xD) Burun polipi

14. Burun yondosh bo'shliqlarni yallig'lanishida umumiy shikoyat qanday?

A) Bosh aylanishi
B) Tana xaroratini 40 S darajagacha ko'tarilishi
xV) Bosh og'rish, burundan ajralma kelishi
G) Ko'rishni pasayishi
xD) Burundan nafas olishni qiyinlashishi,xid bilishni pasayishi

15. Burun yondosh bo'shliqlarni yallig'lanishida umumiy rinoskopik o'zgarish qanday?

A) Tashqi burun qiyshiqligi
xB) Burun chig'anoqlarini qizarishi va kattalashuvi
V) Burun yo'llari keng,shilliq qavatlar quruqshagan
xG) O'rta va umumiy burun yo'llaridan yiringli ajralmalar kelishi
D) Burun yo'llarida xech qanday o'zgarish bo'lmaydi

16. Peshona, yuqori jag' va galvirsimon suyak bo'shliqlarni o'tkir yallig'lanishida rinoskopiya uchun kanday umumiy ko'rinishlar xos?

A) Yuqori burun yo'lida yiring
B) Pastki buruni chig'anoqlar kattalashgan
V) Burun to'sig'i qiyshaygan
G) O'rta va umumiy burun yo'llari yiring bilan to'lgan
D) Burun shillik kavatlari qizargan va shishgan

17. Sinusitlar boshqa ahzolarga qanday asoratar berishi mumkin?

A) Appenditsit
xB) Ko'z flegmonasi,retrobulg'bar abstsess
V) Bronxit
xG) Meningit,miya abstsessi,araxnoidit
D) O'pka yallig'lanishi

18. Surunkali kataral rinitda rinoskopik ko'rinish qanday.

A) Burunda polip ko'rinadi
B) Burun shilliq qavatlari o'zgarmagan
V) CHig'anoqlar ko'kimtir rangda, yuzalarida oq dog'lar bor.
xG) Burun shilliq qavati, burun chig'anoqlari qizargan, shishgan.
xD)Burun yo'llari toraygan,shilimshiq ajralmalar bor

19. Gipertrofik rinit jarayoniga suyak to'qimasini gipertrofiyasi xam qo'shilishi mumkinmi?

xA) Suyak to'qimasi gipertrofiyasi doimo kuzatiladi
B) Faqat kasallikni qaytalashin davrida kuzatiladi
V) Surunkali jarayonda mumkin
G) Qon ketganda qo'shilishi mumkin
D) Suyak to'qimasini gipertrofiyasi umuman kuzatilmaydi

20. Allergik rinitda burun shilliq qavati rangi qanday

A) Oqargan
B) Qoramtir kulrang
V) Siyoxrang
G) O'zgarmagan
xD) Marmar – ok-kulrang

21. Oddiy atrofik rinitni rinoskopik ko'rinishi

xA) SHilliq qavat quruqshagan va yupqalashgan
B) Qo'yiq, qoramtir-kulrang ajralma bilan to'lgan
V) Polipli o'simtalar bilan qoplangan
xG) SHilliq qavatlar xiralashgan, yuzalarida xidsiz,oq kulrang qasmoqlar bor
D) CHig'anoqlar giperplaziyasi kuzatiladi

22. Allergik tumovga asosiy sabab nima?

A) Burun yon bo'shliqlarida o'tkaziladigan jarroxlik
xB) Organizmga turli allergenlar kirishi natijasida
V) Yuqumli kasalliklar xisobiga
G)Irsiyat va xayot davomida allergen reaktsiyaga moyillik
D) SHilliq qavatlarni shikastlanishi sababli

23. Allergik tumovda tomir toraytiruvchi dorilar tahsirida burun shilliq qavati qisqaradimi?

xA) Qisqaradi
B) Qisqarmaydi
V) Faqat UVCH tahsirida
G) Jarroxlikdan so'ng qisqaradi
D) Xammasi javoblar to'g'ri

24. Burun bo'shlig'ini yuqori devori nimadan tashkil topgan
xA)Oldingi tomoni burun suyaklaridan,yuqori jag' suyagini peshona o'simtasidan va qisman galvirsimon suyakni ko'ndalang o'simtasidan iborat
V)O'rta qismini g'alvirsimon suyak plastinkasi, orqadan esa asosiy suyakdan iborat
G) Burun to'sig'idan
D) Burun chig'anog'idan

25. Galvirsimon suyak katakchalari kalla bo'shlig'idan nima orqali ajralib turadi?
A) Galvirsimon suyakni asosi orqali
xB) Qog'ozsimon plastinka orqali
V) Asosiy suyak tanasi orqali
G) Tanglay-suyagini gorizontal plastinkasi orqali
D) Dimog suyagi orqali

26. Burun-halqumini yuqorigi va orqangi devorini nima tashkil etadi?
A) Tanglay suyagining gorizontal plastinkasi
B) Tanglay suyagining asosiy tanasi
xV) Ensa suyagini qismi va bo'yinni 1-2 umurtqasi
G) 3-dimog' bezi
D) Eshituv nayi

27. Burunni umumiy yo'li qaerda joylashgan?
A) Lateral devor va pastki burun chig'anoqlari orasida
B) Pastki va o'rta burun chig'anoqlari orasida
xV) Burun chig'anoqlari va burunni medial devori orasida
G) Pastdan burun tubi va burun chig'anoqlari orasida
D) Pastki chig'anoqlar va burun tubi orasida

28. Yuqori burun yo'liga ochiladi
A) Peshona suyagi bo'shlig'i va asosiy suyak bo'shlig'i
xB) Asosiy suyak bo'shlig'i va galvirsimon suyakning orqangi katakchalari
V) Gaymor bo'shlig'i va galvirsimon suyak bo'shliqlari
G) Galvirsimon suyakning o'rta katakchalari.

30. Atrofik rinitda bemorni shikoyati
xA).Burun kurukshashi, yot jmism borligi xissiyoti
B).Burundan nafas olishni kiyinlashishi.
V).Burundan ajralma kelishi bosh ogrishi
G).Burun bitib kolishi va xid buzilishi.

31. Burun to'sig'i jarroxligida qanday asoratlar kutish mumkin?
xA).Burun to'sig'ini teshilishi, burun belini cho'kishi
B).Xalqum arteriyasidan qon ketish.
V).Sikoz.
G).Kovak vena trombozi.

Halqumning limfoid xalqasining morfologiyasi va fiziologiyasi. Halqumning o'tkir yallig'lanishi, faringitlar, anginalar. Halqum orti abtsessi. Qon tizimi kasalliklarida halqumdagi o'zgarishlar. Surunkalitonzillit, adenoid, tanglay bezlarini yo'g'onlashuvi (gipertrofiyasi).

Kitobni bu qismida o'quvchilar ehtiboriga xavola etiladi

Halqumning klinik anatomik tuzilishi, uning qismlari, chegaralari. Halqum limfoid xalqasining morfologiyasi va fiziologiyasi.

Mahlumki, halqumning limfoid to'qimalari organizmning xayotida muxim o'rin egallaydi yahniy: qon ishlab chiqarish jarayonida, antitellarning paydo bo'lishida va tanani immunologik quvvatini tahminlashda xamda xazm qilish tizimi faoliyatida ishtirok etadi.

Halqumni og'iz halqum qismi ovqat o'tish va nafas yo'lini kesishgan joyi bo'lganligi uchun,tashqi muxitni turli salbiy tahsirlari (jaroxatlar,yallig'lanishlar,turli mikrofloralarni tahsiri)ko'p kuzatiladi,shuning uchun xam yutqinni shilliq qavati tez - tez yallig'lanishga uchraydi. Bunday kasalliklardan biri faringitlar bo'lib, ko'proq yoshlar orasida uchraydi.

Xalqum kasalliklaridan yana biri bodomcha bezlarini o'tkir yallig'lanishi (angina) xisoblanib, axoli o'rtasida LOR kasalliklarni ichida eng ko'p uchraydigan turidir (tarqalishi jixatdan 3 o'rinda turadi) .

Anginalarni: kataral, follikulyar, lakunar, flegmonoz, yarali pardali va gerpetik turlari tofovut qilinadi va amaliyotda ko'proq kataral,lakunar,follikulyar va yarali-pardali ko'rinishlari uchraydi. Yuqoridagi keltirilganlar turlari birlamchi anginalar xisoblanadi, bundan tashqari anginalarni ikkilamchi turlari xam uchraydi, yahni - boshqa ayrim asosiy kasalliklarda (qon kasalliklari,yuqumli kasalliklar) halqum bezlarida ikkilamchi, anginaga xos yallig'lanish jarayoni (ikkilamchi belgisi sifatida) kuzatiladi.

O'tkir anginalarni asoratlari: paratonillit, partonzillyar va retrofaringeal abstsesslar, tonzilogen mediastenit va tonzillogen sepsislar.

Xalqum kasalliklarini eng ko'p tarqalgan va og'ir asorat beradigan kasalligi, surunkali tozillitlardir. Xozrgi kunda surunkali tonzillit bilan bog'liq organizmda 100 ortik kasallik tafovut qilinmoqda. Kasallikni kelib chiqishida strepto va stafilokokklar muxim o'rin egallaydi.

Surunkali tonzillitni tashxisi, klassifikatsiyasi, klinik kechishi, asoratlari va davolash masalalari doimo otorinolaringologiyada muxim o'rin egallab kelmoqda va bu masalaga bag'ishlangan katta izlanishlar olib borilishiga qaramay xozirgacha kasallikni ayrim masalalari (konservativ va jaroxlik usuli) to'liq xal etilmagan. Adabiyotlarda kasallikni sinflanishi (klassifikatsiya), klinikasi, tashxisi va davolash usullari keng yoritilgan.

Adenoid: burun-halqum bezini kattalashuvi bo'lib asosan yosh bolalarda uchraydi, tashxisi, klinik kechishi, asoratlari va davolash masalalari keng muxokama etiladi.

Tanglay murtagini yo'gonlashuvi (gipertrofiyasi) bezlarni fiziologik kattalashuvi xisoblanada va ayrim xollarda bunday kattalashuv ovqat yutishda, nafas olishda xamda nutqda xalakit beradi, shuning uchun jarroxlik usulda davolash choralari ko'riladi.

Halqum orti abstsessi asosan yosh bolalarda uchraydi, sababi 5 yoshgacha bo'lgan bolalarda halqum ortida,umurtqa pog'anasi oldi fatsiyasi bilan xalqum shilliq qavatlari orasidagi bo'shliq yumshoq to'qimalar bilan to'lgan va limfoid bezlari rivojlangan bo'ladi, yosh ulgaygan sari bu to'qimalar qayta so'rilib o'rnini qo'shuvchi to'qima egallaydi. Kasallikni klinik kechishi va davolash va uni xal etish masalalari batafsil yoritilgan.

HALQUMNING KLINIK ANATOMIYASI

Halqumning klinik tuzilishi. Halqum ovqat o'tkazish va nafas olish yo'llarining bir qismi bo'lib, boshlanishi bosh suyagini asosiga yopishgan. U ichi bo'sh (kavak) ahzo bo'lib, muskullar fibroz pardalardan tashkil topgan va ichki tomonidan shilliq qavati bilan qoplangan. Halqum yuqoridan burun va og'iz bo'shlig'ining, pastdan esa xiqildoq va qizilo'ngachni bir-biriga bog'lab turadi. Halqum bo'shlig'i burun va og'iz bo'shlig'ining orqasida, xiqildoq ustida, ensa suyagi tubida va 1-11 chi bo'yin umurtqalarining oldida joylashib, pastda u qizilo'ngachga o'tadi. Halqum 3 qismga bo'linadi: yuqorida burun - halqum, o'rtada og'iz- halqum va pastda xiqildoq- halqum.

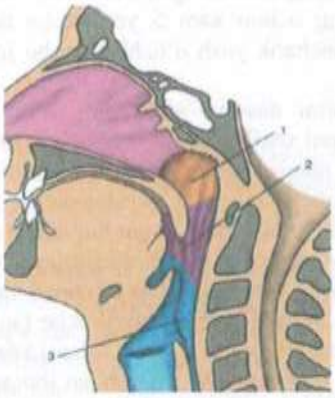

Rasm. Xalqumni umumiy korinichi

1.бурун-халкум, 2.огиз-халкум,3. хикилдок-халкум

Burun halqum-(e'i'harynqs) nafas olish va qisman nutqni shakillanishida ishtirok etadi, tuzilishi bo'yicha uning devorlari bir-biriga yopishmaydi va xarakatsizdir. **Oldingi** tomondan burun-halqum ikkita xoanalar orqali burun bo'shlig'i bilan tutashadi, **orqa devori** 1-2 bo'yin umurtqalari satxiga to'g'ri keladi, **yon devorlari** esa yirik qon va asab tomirlari bilan chegaralanadi. Yon devorida, pastki burun chig'anoqlarining orqa uchlari satxida voronkasimon chuqurlik bo'lib, u yerda halqum (eshituv) nayi teshiklari mavjud. Eshituv nayining teshiklaridan orqaroqda burun-halqumning chuqurchasi (halqum cho'ntagi yoki **Rozenmyuller** chuquri) bo'lib, odatda bu joyda limfadenoid to'qima to'plangan bo'ladi. Bu limfadenoid tuzilmalar 5-6 nay bezlarini (Pirogov-Valg'deyer limfoid xalqasi) tashkil etadi. Boshqa bezlaraga qaraganda xajim jixatidan kichik bo'lib,limfoid to'qimalardan tashkil topgan, yuzalari ko'p qatorli tsilindrik epiteliy bilan qoplangan, folikulalari oz miqdorda. Burun halqumning yuqori va orqa devorlari chegarasida 3-burun-halqum (adenoid) bezi joylashgan.

SHilliq qavatni ostida, xiqildoqni qisqartiruvchi mushak (m. sal'inqo'harinqeus) bo'lib uni qisqarishi natijasida eshituv nayini teshigi kengayadi va nog'ora bo'shlig'ida xavo almashinuvi amalga oshadi.

Burun-xalqum pastdan to'g'ridan-to'g'ri og'iz-xalqumga o'tadi.

Halqumning o'rta-og'iz qismi – (meso'harynqs) Burun-halqumni davomi xisoblanib, bu yerda nafas va ovqat o'tish yo'llari bir-biri bilan kesishadi. Og'iz-halqum asosan xavo oqimini, ovqat luqmasini o'tkazishda va tovushni sozlanishida ishtirok etadi.

Yuqoridan chegarasi qattiq tanglay satxidan orqa devorga o'tkazilgan chiziq xisoblanadi, **oldingi** tomoni og'iz bo'shlig'i bilan yumshoq tanglay qirg'og'i, oldingi va orqa tanglay yoylari, kichik til, xamda til ildizi orqali chegaralanadi. **Orqa** devori 3 bo'yin umurtqasi satxigi to'g'ri keladi,bu joyda xalqumni shilliq va shilliq osti qavati bilan umurtqa oldi fatsiyasi orasida 5 yoshgacha bo'lgan bolalarda yumshoq limfoid to'qima bilan to'lgan bo'ladi (shuning uchun xam 5 yoshgacha bo'lgan bolalarda xalqum orti abstsessi uchraydi), keyinchalik yosh o'tishi bilan bu joylarni qo'shuvchi to'qima egallaydi.

Yumshoq tanglay, halqum shilliq qavatini davomi xisoblanib, o'rta qismi o'simta shaklida pastga cho'zilgan bo'lib, tilchani xosil qiladi. Yumshoq tanglay yon tomonlardan ikkiga ajralib, oldingi va orqa tanglay yoylarini shakillantiradi, bu yoylar muskullardan iborat bo'lib yutinish vaqtida qisqarib, qarama-qarshi yoylar bir-biriga yaqinlashib sfinkter vazifasini bajaradi va og'izdagi ovqat luqmasini pastga xiqildoq-xalqumga o'tkazadi. Oldingi tanglay yoyini orqa tomonida shilliq qavatdan iborat bo'lgan nozik uchburchaksimon ('lica triangularis) yoki **Gis burmasi** mavjud.

Yumshoq tanglayning o'zi mushaklardan iborat bo'lib, bu mushaklar tanglayni ko'taruvchi (m. tensor veli 'alatini) va tilcha mushagidir (m. uvulae), ularni vazifalari yumshoq tanglayni ko'tarish va halqumni orqa devoriga yopishtirishdan iborat, buni natijasida kichik til yuqoriga ko'tarilib og'iz-halqumni, burun-halqumdan ajratadi, shuning uchun xam ovqat luqmasi burun-xalqumga tushmasdan, pastga o'tadi. Boshqa mushak bu tanglay-yutqin mushagi (m 'alato'haryngeus) xisoblanib uni vazifasi tanglay yoylarini bir-biriga yaqinlashtirib,xalqumni xiqildoq qismini pastdan yuqoriga ko'tardi.

Tanglay yoylari orasidagi uchburchak shakldagi bo'shliqlarda 1-2 chi tanglay (bodomcha) bezlari joylashgan.

Burun-xalqum,og'iz-xalqum inson tanasida kirish darvozasi xisoblanganligi uchun xam,bu joylarda ximoya vositasi sifatida limfoid yirik to'qimalar joylashgan. Bu limfoid xalqani 6 ta yirik bez to'plami tashkil qiladi, ularni adabiyotlarda Pirogov-Valhdeyer limfoadenoid xalqasi deb xam yuritiladi, ular: tanglay (1-2), burun-halqum (3), til o'zagi (4) va nay bezlari (5-6) xisoblanadi. Klinik nuqtai-nazardan axamiyatga molik bo'lgan bezlar asosan halqum (1-2) va burun-halqum (3) bezlaridir. Bu bezlar ko'proq yallig'lanishga uchraydi va turli asoratlar keltirib chiqaradi.

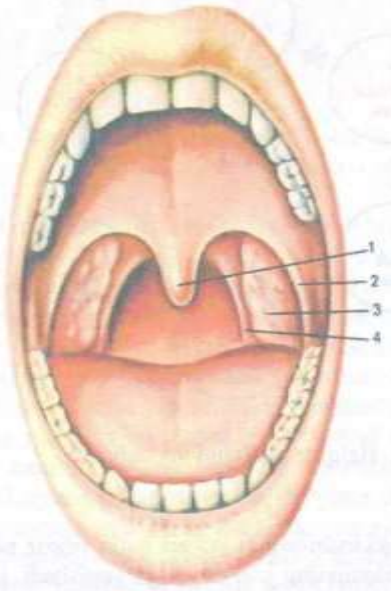

Rasm 65. Halqumni o'rta, og'iz-halqum qismi.
1- kichik til; 2- oldingi tanglay yoyi; 3- tanglay bezi;
4- orqangi tanglay yoyi

Halqum bezlari yoki ko'pincha adabiyotlarda bodomcha bezlari deb xam yuritiladi, tanglayni oldingi va orqangi yoylari orasida joylashgan bo'lib ikkita yuzaga ega, birinchisi-erkin yoki (bezlarni bir-biriga qaraganyuzasi) og'iz yuzasi xisoblanadi va halqum bo'shlig'iga qaragan bo'lib, ko'p qavatli yassi epiteliy bilan qoplangan va 12-20 ta chuqur yoriqlardan iborat, ular bezni lakunalari yoki kriptalari deb ataladi. Bu lakunalarni ayrimlari tor va egilgan yo'llardan iborat bo'ladi.

Bez lakunalari ichida turli ajralmalar mavjud bo'lib, ularni asosini ko'chgan epiteliy bilan bir qatorda mikroflora, limfotsitlar, leykotsitlar va ovqat qoldiqrlari tashkil qiladi. Klinik nuqtai nazaradan lakunalarning torligi, chuqurligi va tarqoqligi tufayli ularda to'planib qolgan patologik ajralmalarni chiqishi qiyin kechadi va

bu xolat bezlarda yallig'lanish jarayonini uzoq davom etishiga sharoit yaratadi.

Lakunalardan tashqari bezni follikulalari mavjud bo'lib uni asosini yumshoq adenoid va retikulyar to'qma tashkil etadi. Bezni parenximasi plazmatik va gistotsitar xujayralardan iborat.

Tashqi muxitni bezlarga salbiy tahsir etishi natijasida, bu gistotsitlar faollashib fagotsitlarga aylanadi.

Rasm. Halqum bezlarini joylachuvi

Tanglay bezini ikkinchi-tashqi yuzasi qalin fibroz parda bilan qoplanib, shu parda yordamida bez halqumning yon devoriga yopishadi, klinikada bu pardani bez g'ilofi deyiladi. Fibroz pardasi bilan bezni orasida paratonzillyar bo'shliq bo'lib, u joy xam yumshoq limfoid to'qima bilan to'lgan bo'ladi. SHu to'qima borligi xisobiga tonzilloektomiya vaqtida bez osongina qobig'i bilan ajraladi. Ayrim xollarda bezdagi o'tkir yallig'lanish (angina) jarayoni shu joyga tarqalishi xisobiga paratonzillit yoki paratonzilyar abstsesslar rivojlanadi. Bezni fibroz pardasidan bez ichiga qo'shuvchi to'qimadan iborat to'siqlar kirib borib bezni bir necha bo'laklarga ajratadi. Bu bo'laklar limfotsitlarga to'lgan folikulalardan iboratdir.

Bodomcha bezini yuqori tomonida,yahniy tanglay yoylarini birlashgan joyda yumshoq to'qimalarn bilan to'lgan bezusti bo'shlig'i mavjud **(Turtyual bo'shlig'i)**, bu bo'shliqda qo'shimcha bez **(Veber bezlari)** joylashgan,ularni lakunalarini bir qismi shu yerga ochiladi. SHuning uchun xam ayrim vaqtlarda anginalardan so'ng asorat sifatida bu joylarada paratonzilyar abstsessni rivojlanishi mumkin.

Tanglay bezlarini qon bilan tahminlanishi tashqi va ichki uyqu arteriyalaridan tarmoqlar oladi. Bulardan biri to'g'ridan-to'g'ri tashqi uyqu arteriyasidan (a.

tonsillaris) tarmog'ini oladi, bundan tashqari yuz arteriyasi, ko'tariluvchi tanglay arteriyasi va til arteriyalardan xam qo'shimcha tarmoqlar oladi. Venoz qonlar esa yig'ilib qanotsimon venaga,undan yuz venasiga,keyinchalik ichki bo'yinturuq venasiga quyiladi.

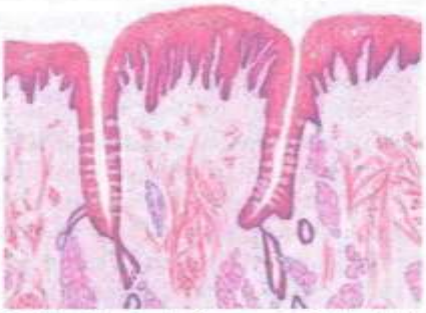

Rasm 66. Tanglay bezini normal gistologik tuzilishi
1- follikulalar; 2- lakunalar

Halqumning orqa devorida mayda (nuktasimon) limfoadenoid to'qimalarni to'plamlari (granula) mavjud, bunday limfoid to'plamlar halqumni ikki yon tomonida, orqa tanglay yoylarini orqasida (yonbosh valik) xam joylashgan.

Halqumda halqum atrofi bo'shligi (s'atium 'ara'harynqeum) tushunchasi mavjud bo'lib, bular halqumni ikki yon tomonidagi bo'shlik (s'atium latero'harynqeum) va halqum orti bo'shliqlaridan (s'atium retro'harynqeum) tashkil topgan. Bu bo'shliqlar boshni ensa suyagi asosida boshlanib, pastga ko'ks oralig'iga o'tadi va yosh bolalarda yumshoq qo'shuvchi va limfoid to'qimalar bilan to'lgan bo'ladi. Klinik nuktai - nazardan bu bo'shliq oldi tomondan bo'yinni lunj-halqum fastsiyasi (fascia bucco'haryunqea), orqadan esa bo'yinni chuqur fastsiyasi orasida joylashgan bo'lib, halqumdagi turli yallig'lanishda, jarayon shu bo'shliqqa o'tib yiringli asoratlar rivojlanishiga olib keladi. SHuning uchun xam xalqumdagi,og'iz bo'shlig'idagi yiringli yallig'lanishlarda,jarayon ko'ks oralig'iga tarqalib mediastenit kabi asoratlar chaqiradi.

Halqumni xiqildoqqa kirish qismida va halqumning noksimon sinuslarida uncha ko'p bo'lmagan limfoadenoid to'qima to'plamlarini xam uchraydi. Bu to'plamlarni yallig'lanishi xiqqildoq anginasi yoki flegmonoz laringit kabi kasalliklarni keltirib chiqaradi.

Xiqildoq – halqum – (hy'o'harynqs) Og'iz halqum va xiqildoq halqum o'rtasidagi chegara, xiqildok usti tog'ayini yuqori chegarasi va til ildizinnig tubi xamda orqadan bo'yin umurtqasi soxasi xisoblanadi. Xikildok- halqum pastga voronkasimon torayib,orqadan qizilo'ngachga,oldindan esa xiqildoqqa o'tadi. Halqumning xiqildoq qismi 4-5 va 6 bo'yin umurtqalarining oldingi satxida joylashgan. Xiqildoq-halqumni oldingi devori til o'zagidan tashkil topgan va uni ostida esa xiqildoqqa kirish qismi (aditus larynqis) joylashgan. Til o'zagida limfadenoid to'qimalarini to'plami bo'lib, ular til o'zagi bezini tonsilla linqualis (to'rtinchi bez) tashkil etadi. Bezni yuza qismi ko'p qavatli tsilindrik xilpillovchi

epiteliy bilan qoplangan. Boshqa bezlardan farqi, lakunalari yaxshi rivojlangan emas,ammo qon bilan boy tahminlangan. Xiqildoqqa kirish qismining yon tomonlarida, halqumning lateral devorlari va xiqildoqni tog'aylarini bo'rtgan qismlari orasida konussimon pastga torayib boruvchi noksimon chuqurchalar bor. Ovqat luqmalari qizilo'ngachga shu joy orqali tushadi. SHuniing uchun xam ayrim xollarda bu joylarda yot jismlarda turib qolishi kuzatiladi. Halqum pastki bo'limining asosiy qismi xiqildoqning orasida shunday joylashganki, bunda xiqildoqning orqa devori halqumning oldingi devori xam xisoblanadi.

Halqum shilliq qavatini yuqori bo'limi: burun halqum qismi nafas olish faoliyatiga mos kelgan xolda, ko'p qatorli tsilindrsimon xilpillovchi epiteliy bilan, o'rta va pastki qismlari esa ko'p qavatli yassi epiteliy bilan qoplangan. Halqum shilliq pardasida, ayniqsa burun-halqumda, yumshoq tanglayning halqum yuzasida va til ildizi soxasida juda ko'p shilliq ishlab chiqaruvchi bezlar joylashgan, bundan tashqari bu joylarda ko'p mikdorda limfadenoid to'qimalar uchraydi.

Halqum devori, shilliq va fibroz qavatdan tashqari, qisuvchi xususiyatga ega bo'lgan, yuqorigi, o'rta va pastki gurux mushaklar qavatidan xam iborat. Bu mushaklar yuqoridan pastga plastinkalar shaklida ustma-ust joylashib, bir-birini berkitib turadi. SHuning uchun xam ularni qisqarishdagi xarakati yuqoridan pastga bo'ladi. Qisuvchi mushaklardan tashqari, halqumning ko'taruvchi bo'ylama mushaklari xam bor, ularni qisqarishi xisobiga, halqum yutinish vaqtida yuqoriga ko'tariladi va ovqat luqmasini halqumdan qizilo'ngachni kirish qismiga suradi.

Halqumning orqa devori bilan umurtqa oldi fastsiyasi orasida yassi yoriq shaklida halqum orqa bo'shligi joylashgan, bolalarda (5 yoshgacha) bu bo'shliq yumshoq limfoid va yog' to'qimasi bilan to'lgan. Bunday tuzilish klinikada katta axamiyatga ega, 5 yoshgacha bo'lgan bolalarda, xalqumdagi turli o'tkir yallig'lanish (faringitlar,anginalar) jarayoni shu joyga o'tishi bilan halqum orti abstsessi rivojlanishi mumkin. Yosh ulg'aygan sari bu joylarda yumshoq to'qimalarni o'rnini qo'shuvchi to'qima egallaydi, shuning uchun katta yoshdagilarda bu kasallik uchramaydi. Halqumni xiqildoq qismini yon tomonlarida esa yumshok to'qimalar bilan to'lgan halqum oldi bo'shlig'i mavjud, bu joydan bo'yinning asosiy limfa tugunchalari va nerv tutamlari joylashgan .

Halqumning qon bilan tahminlanishi tashqi uyqu arteriyasining shaxobchasi xisoblangan, halqumni ko'tariluvi arteriyasi (a. 'haryngea asendens) va tanglayni tushuvchi arteriyasi (a. 'alatina desctndens) xisobidan amalga oshadi. Xalqumni pastki qismi esa qalqonsimon arteriya tarmog'idan (a thyroidea inferior) tahminlanadi. Venoz qonlar yig'ilib yumshoq tilda joylashgan venoz chigalga quyiladi,undan burun, til va yuz venalariga qo'shiladi. Yuz venalaridan yig'ilgan qon ichki bo'yinturuq venasiga qo'shiladi.. Xalqumni pastki noksimon chuqurchani atrofida joylashgan **limfatik tomirlari** yuqori jag' suyagi bo'shlig'ini limfatik tomirlari bilan qo'shilib, bo'yinni chuqur limfa tomirlariga quyiladi. Orqa guruxlari esa xalqum devori bo'ylab pastga yo'naladi va bo'yinni o'rta chuqur limfa tomirlariga qo'shiladi.

Bodomcha bezlaridan, bez oldi to'qimalaridan yig'ilgan limfa suyuqligi xalqumni yuzaki va chuqur limfa tizimlari orqali xalqum orti,chuqur va orqa bo'yin limfa tomirlariga quyiladi.

Halqumning innervatsiyasi uch shoxli,til-xalqum,qo'shimcha va adashgan nervlar tarmog'lari,xamda bo'yinni simpatik tugunidan chiqqan xalqum-xaqildoq tarmog'laridan xosil bo'lgan, o'rta qisqaruvchi muskulining tashqi va ichki yuzalarida joylashgan nerv chigalidan xarakatlantiruvchi va sezuvchi tarmoqlar oladi. Halqumni yuqori bo'liming sezgi innervatsiyasi uch shoxli nervning ikkinchi shoxchasi bilan, o'rtadagi bo'limi esa til-halqum nervi bilan, pastki qismi adashgan nerv tarmogi bilan innervatsiya qilinadi.

HALQUMNING FIZIOLOGIYASI

Halqum ovqat o'tkazish va nafas olish yo'llarining asosiy bo'limlari xisoblanib, inson xayotida muxim o'rinni egallaydi.Xalqumdan maydalangan ovqat luqmasi ajralgan so'lak bilan aralashib qizilo'ngachga, so'ngra oshqozonga tushadi.

Xavo oqimi esa xiqildoqqa, undan kekirdak orqali o'pkaga o'tadi va yana orqaga qaytadi.

Xiqildoqda xosil bo'lgan tovush xalqumda to'liq shakillanadi,tiniqlashadi va sozlanib ovoz ko'rinishiga ega bo'ladi.

Halqum xayot uchun zarur bo'lgan quyidagi vazifalarni bajaradi:

1- ovqat qabul qilish vaqtida – ovqatni maydalash, so'rish va yutish.

2- tovush va nutq xosil qilish

3- nafas olish

4- ovqat yutish va nafas olish vaqtida ximoya qilish.

Xalqumni ovqat qabul qilish vazifasi - bola xayotining birinchi oylarida ovqatni qabul qilish, ovqatni faqat so'rish xarakati xisobiga amalga oshiradi. So'rish jarayoni og'iz bo'shlig'ida xosil bo'lgan manfiy bosim (100 mm.s.u.) xisobiga bajariladi. Ovqat luqmasini og'iz bo'shlig'idan halqumga, halqumdan qizilo'ngachga o'tishi muvofiqlashgan reflektor yutinish orqali namoyon bo'ladi. Bu jarayonda til, halqum va xiqildoq mushaklarini muayyan ketma-ketlikda qisqarishi orqali amalga oshadi. Ovqat yutish 3 ta bosqichda amalga oshadi:

- **birinchi bosqich, og'iz bo'shlig'idagi bosqich-bu ixtiyoriy-** Yutish jarayoni boshlanganda, jag' va til osti mushaklarini qisqarishi xisobiga og'iz bo'shlig'ida bosim ko'tariladi, natijada chaynalib maydalangan ovqat luqmasi, xalqumni pastki qismiga suriladi.

- **ikkinchi bosqich, halqumdagi bosqich-bu tez va ixtiyorsiz bosqich** – darxol birinchi bosqichdan so'ng davom etadi. Xalqumga tushgan ovqat luqmasi reflektor ravishda ixtiyorsiz xalqum mushaklarini qisqarishiga olib keladi, bunda kichik til, yuqoriga ko'tarilib, burun xalqumni og'iz xalqumdan ajratadi, xiqildoq usti tog'ayi esa xiqildoqqa kirish qismini to'sib qo'yadi, natijada ovqat noksimon chuqurcha bo'ylab qizilo'ngachni kirish qismiga o'tadi.

- **uchinchi bosqich, qizilo'ngachdagi-sekin va ixtiyorsiz bosqich** -bu bosqich uzoq davom etadi,xalqumdan tushgan ovqat luqmasi, qizilo'ngachni mushaklarini bosqichma-bosqich qisqarishi xisobiga 6-8 soniyada oshqozonga yetib boradi.

- yumshoq tanglayda,xiqildoq ustki tog'ayini til yuzasida va til o'zagida tahm bilish retseptorlari joylashgan,shu retseptorlar tufayli xalqum tahm bilishda ishtirok etadi va og'iz bo'shlig'idagi ovqat luqmasini xalqumdan pastga o'tish jarayonida muxim o'rinni egallaydi. Bu joylarda 4 xil shirin,nordon,achchiq va sho'r tahm bilish amalga oshadi.Tahm bilish xissiyoti nog'ora tori –chorda tym'ani orqali til-xalqum (n. glosso'haryngeus) va adashgan (n. vagus) nervlarga uzatiladi.

Halqumning nutq vazifasi, xiqildoqda xosil bo'ladigan,birlamchi,ammo to'liq shakillanmagan tovushlarni rezonatsiya qilishdan (tovushlar nutq xolida shakllanadi) iborat. Tovush tembrining shakllanishi (siyqalanishi) halqum, burun va burun oldi bo'shliqlari va og'iz ishtirokida ro'y beradi.

Xiqildoqda muayyan balandlikda va kuchda tovush paydo bo'ladi, unli va undosh tovushlar asosan og'iz va kamroq halqum bo'shliqlarida to'liq xosil bo'ladi. Unli tovushlar talaffuz qilinganida, yumshoq tanglay burun-halqumni, og'iz-xalqumdan bo'shlig'idan ajratganda shakillanadi, undosh tovushlar esa yumshok tanglay o'z xolatida turganda talaffuz qilinadi. Xalqumni burun-xalqum qismi eng muxim tovush rezanatori xisoblanadi va shu joyda tovushlarni tembri oxiriga yetadi.Qattiq tanglaydagi turli tug'ma yetishmovchiliklar (quyon lab,bo'ri tanglay,kichik til falajligi) yoki patologik o'zgarishlar (adenoid,burun polipi,gipertrofik rinit) tovush tembrini o'zgartirib ochiq (rhinolalia a'erta) va yopiq (rhinolalia clausa) pinqilikka sabab bo'ladi.

Halqumning nafas olish vazifasida uning xamma bo'limlari ishtirok etadi, biroq burundan nafas olish buzilganda, nafas og'izdan olinadi,bunda normal fiziologik nafas olish jarayoni buziladi.Burundan o'tayotgan xavo oqimi xoanaga o'tib,orqa tanglay yoyi bilan xalqumni orqa devori orasidan pastga, xiqildoqqni kirish qismiga yo'naladi, ozroq qismi esa og'iz bo'shlig'iga o'tadi. Ayrim xolda, so'zlashganda, ashula aytganda va boshqa xolatlarda xavo burun-halqumdan emas, balki u birdaniga og'iz orqali o'tadi. Bahzan (yosh ulg'aygan sari xalqum mushaklarini bo'shashaib qolishi yoki uxlayotganda) kichik til va tanglay yoylari mushaklari bo'shashib,osilib qolishi xisobiga xavo oqimi o'tayotganda vibratsiyaga uchrab xurrrak paydo bo'ladi.

Halqumning ximoya vazifasi shundan iboratki, unga yot jismlar tushganda yoki kuchli kimyoviy moddalar va termik tahsir etganda halqum muskullari reflektor ravishda qisqaradi, uning yuzasi torayadi, natijada yot jismlarni yoki kimyoviy moddalarni ichkariga o'tishiga yo'l qo'ymaydi.

O'tayotgan xavo oqimini burun bo'shlig'idan keyin isishi,tozalanishi namlanishi xalqumda yana xam davom etadi. Xavo oqimi bilan kirayotgan, chang,g'ubor va mikroblar bir qismi so'lakdagi lizotsim,mutsin,xazm fermentlari,antitelalar tahsirida zararsizlantriladi. Xalqumga o'tgan qismi esa devorini qoplab turadigan shilimshik ajralma xisobiga ushlanadi va yo'talish jarayonida tashqariga chiqarib tashlanadi yoki yutib yuboriladi. Xalqumni asosiy ximoya vazifasi xalqum limfoadenoid xalqalar tomonidan amalga oshiriladi.

Xalqumni limfoadenoid xalqasini faoliyati

Xalqumni limfoadenoid xalqasi bezlarini fiziologiyasi butun organizni limfoid tizimini faoliyatining tarkibiy qismi xisoblanadi. Halqumning limfoid apparati xususan tanglay murtaklari, ingichka ichakdagi limfoid follikulalar, ko'r ichak lifoadenoid to'qimasi singari, organizmga kirayotgan mikroblarni ushlab ularni zarasizlantirishda, organizmni immunologik qobilyatini oshirishda, xamda qon ishlab chikarishda ishtirok etishdan iborat. Halqum bezlari organizmni quyi immunologik tizimini asosi xisoblanib, to'qima va gumoral immunologik jarayonni xosil qilishda muxim o'rinni egallaydi. SHuning bilan birga tanglay murtaklarining o'ziga xos anatomik tuzilishiga egaligi, yahni kriptalarini (lakunalar) mavjudligidir. Bu kriptalarda mikroorganizmlarning to'planib ko'payishiga va muayyan sharoitlarda ularning o'zi yoki ular ajratgan toksinlar organizmga tarqalib, turli og'ir kasalliklarni kelib chiqishiga sabab bo'ladi. Halqumning limfadenoid strukturasi xayotning birinchi yillaridayoq yetarli darajada rivojlangan bo'lib, tanosil garmonlar (14-15 yosh) paydo bo'lgan davrda boshlanib, ular asta-sekin pasayib boradi. O'tkazilgan immunologik tekshirishlar shuni ko'rsatdiki, bodomcha bezlari inson xayotida maxaliy va umumiy immunologik faoliyatda shakillanishida muxim o'rinni egallaydi.

Limfoadenoid bezlarni folikulalari tomonidan limfotsitlarni ishlab chiqarishi, ularni qon ishlab chiqarishdagi o'rnini ko'rsatib beradi. Yosh limfotsitlarni bir qismi limfa tomirlari orqali qon tomirlarga o'tadi,qolgan qismi esa bezni epiteliysi orqali xalqumga tushadi.Bodomcha bezlarini folikulalarida V-limfotsitlarini va folikulalar orasida T-limfotsilarni mavjudligi, bezlarni to'qima va gumoral immunologik faoliyatda ishtirokidan darak beradi. Virusga qarshi xisoblangan interferon bezda shakillangan T-limfotsitlarni maxsuli xisoblanadi. Limfoadenoid bezlarini folikulalaridagi makrofaglar lizotsim, interferon, transferin, kompliment komponentlari va endogen parogenlarni sintez qilishda ishtirok etadi.

O'tkazilgan tekshirishlar, bodomcha bezlari olib tashlangan bemorlarni og'iz bo'shliqlarida patogen mikrofloralarni miqdori va turini keskin ko'payib ketganligini ko'rsatdi.Oxirgi keltirilgan malumotlarga asoslangan xolda bezlarni fermentativ faoliyati aniqlandi.O'tkazilgan bioximik tekshirishlar shuni ko'rsatdiki bezlarda fermentlardan lipaza,amilaza va fosfotaza aniqlangan,ularni miqdori esa ovqat chaynash vaqtida ko'paygan,bu mahlumotlar bezlarni oral ovqat xazm qilishida ishtirokini isbotlaydi. Limfoid xalqani endokrin bezlari qalqonsimon,oshqozon osti bezi,buyrak usti bezi va gipofiz bilan chambar- chas bog'langandir.

Bodomcha bezlaridagi limfoepitelial ximoyasi shartli 4 guruxga bo'linadi,**birinchisi**-bezni shilliq qavati,uni buzilishi angina paydo bo'lishiga olib keladi,**ikkinchi** ximoyasi bezni qon tomirlari yoki gistogematik,ularni buzilishi qonga mikroblar va ularni toksinlarini o'tishiga olib keladi,shuning bilan birga organizmda metatonzilyar kasalliklar paydo bo'ladi.**Uchinchi** ximoya to'sig'i bu bezni kapsulasi,uni buzilishi paratonzilyar abstsesslarni rivojlanishiga sabab bo'ladi.**To'rtinchi** ximoya bu bo'yin regionar limfa bezlaridir.

Yuqorida keltirilgan dalillar, xalqumdagi limfoadenoid bezlarini insonni xayotida muxim immunologik faoliyat ko'rsatishidan dalolat beradi.

XALQUMNI TEKSHIRISH USULLARI

Xalqumni tekshirish boshqa ahzolarni tekshirgandek kabi avval tekshiriluvchi bilan suxbat o'tkazish,tashqi ko'rishdan,jag' osti va bo'yin limfatik tugunlarini paypaslab ko'rish,faringoskopiya,endoskopiya,rentgenografiya xamda funktsional tekshirishlar olib borishdan iboratdir. Mezofaringoskopiya o'tkazishdan avval bo'yin jag' soxasini tuzilishiga,terini rangiga,deformatsiya va turli patologik o'zgarishlarni bor-yo'qligi ehtibor qaratiladi. So'ngra bu soxalarni paypaslashga o'tiladi,limfatik bezlarni kattaligi,og'riqligi, boshqa turli infilg'tratlar,ularni xajmi,xolatiga ehtibor beriladi. Ko'pincha bo'yin soxalarida tug'ma oqma yaralar uchraydi,bunday xollarda zond yordamida ularni yo'llarini xolati,chuqurligi aniqlanadi. Yuqoridagi tekshirishlar o'tkazilgandan so'ng faringoskopiya qilinadi. Farinoskopiya xam o'z o'rnida uch xil amalga oshiriladi, xalqumni yuqori burun xalqum qismi epifaringoskopiya, o'rta og'iz qismi mezofaringoskopiya va pastki xiqildoq qismi esa gipofaringoskopiya qilinadi.

Mezofaringoskopiya-muolijasini o'tkazishdan avval og'izni kirish qismi ko'zdan kechiriladi,lablarni xolati,tishlar,milklarni rangi,lunjlarda o'zgarishlar bor-yo'qligiga ehtibor qaratiladi. SHpatel bilan tilni oldingi uchdan bir qismini bosib, xalqumni tekshiriladi, agar shpatel ichkariga kiritilsa tekshiriluvchida ko'ngil aynib qayt qilish refleksi paydo bo'ladi. Tekshirish vaqtida kichik tilni o'rtada, simmetirik xolatda ekanligi ko'zdan kechiriladi. Kichik tilni xarakatini to'liq ekanligini aniqlash uchun tekshiriluvchiga "a" yoki " e" xarfini talafuz etish taklif qilinadi,bunda odatda tilcha yuqoriga ko'tarilib,xalqumni orqa devoriga yopishadi.

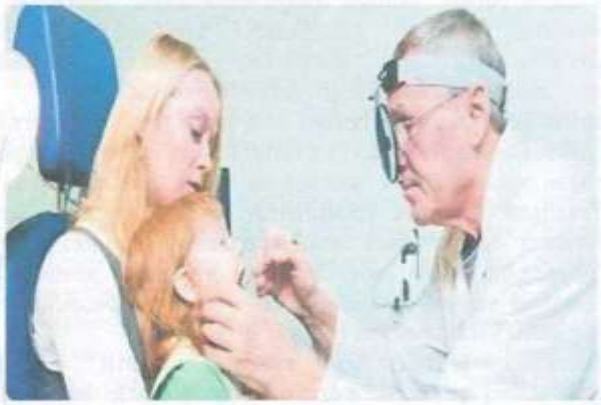

Расм 89.Болаларпда мезофарингоскопия муолижаси

Xalqumni shilliq qavatlari odatda pushti rangda,namlangan va yaltiroq bo'ladi. Bodamcha bezlarini tekshirishdan avval tanglay yoylarini tuzilishi va rangi ko'zdan kechiriladi. Yallig'lanmagan bodomcha bezlarini yuzalari tekis,lakunalari

keng va toza bo'ladi. Lakunalarini xolatini aniqlash maqsadida ikkinchi shpatel bilan oldingi tanglay yoyiga bosiladi,agar bezlarda surunkali yallig'lanish bo'lsa lakunalardan yiringli ajralma chiqdi.

Bezlarni xolati, tanglay yoylari bilan chandiqli yopishganligini va lakunalarni yo'llarini xolati,chuqurligi uchi to'mtoq zond yordamida tekshiriladi.Odatda yallig'lanmagan bezlar,zond bilan bosilganda,yumshoq,og'riqsiz,lakunalari toza bo'ladi.Bodomcha bezlarini xajmi yallig'lanishni jarayonini og'ir yoki yengilligiga bog'liq bo'lmaydi.

Burun-xalqum orqa rinoskopiya qilib tekshiriladi, buning uchun kichik xajmdagi (8-10 mm) xiqildoq oynasi qo'llaniladi.

Расм. Бурун-халқумни текшириш

Tekshirishdan avval burun-xalqum oynasi yuzasi qaynoq suvda qizdiriladi, oynani yuzasi o'ta issiq bo'lmasligini qo'lga tekizib aniqlanadi, so'ngra oyna dastasi o'ng qo'lda qalam tutgandek ushlanib, chap qo'l bilan esa shpatel yordamida tilni oldingi uchdan bir qismi bosiladi. Oyna yuzasi yuqoriga qaratilgan xolda kichik til orqasiga kiritiladi,bunda xalqumni orqa devoriga tegib ketmaslik zarur,aks xolda tekshiriluvchida qayt qilish refleksi paydo bo'ladi. Agar tekshiriluvchida qayt qilish refleksi yuqori bo'lsa,u xolda tekshirishdan avval xalqumga 2% dikain eritmasi sepiladi.Odatda burun-xalqumni shilliq qavati och pushti rangda, namlangan,xoanalar keng va toza, burun chig'anoqlarini orqa qismlari xoanadan tashqariga chiqmagan bo'ladi. Ikki yon tomondan eshituv naylarini teshiklari toza va keng, nay bezlari (5-6) kattalashmagan,adenoid (3) bez o'zgarmagan va xajmi dimog'ni yuqorni qismiga xam yetmaydi.

Burun-xalqumni to'liq tekshirish maqsadida,yoki yosh bolalarda orqa rinoskopiya o'tkazishni iloji bo'lmaganda ko'satgich barmog' bilan paypaslab ko'riladi.Buning uchun tekshiriluvchi o'tiradi,vrach uni o'ng yon tomonida turgan xolda o'ng qo'lni ko'rsatgich barmog'i bilan kichik tilni orqasiga o'tib xoanalar,yon

devorlari,dimog' bezi paypaslanib tekshiradi. Tekshirish vaqtida qo'lni tishlab olmaslik uchun chap qo'lni ikkinchi va uchinchi barmoqlari tashqaridan lunj orqali yuqori va pastki oziq tishlar soxasiga bosilib turiladi. Bunda xoanalarini va burun chig'anoqlarini xolati, dimog' bezini xajmi va konsistentsiyasi,yon devorlarni tuzilishi o'rganiladi.

Xalqumni pastki xiqildoq qismini tekshirish – gipofaringoskopiya Xalqumni bu qismi xiqildoq oynasi, laringoskop yoki direktoskop Undrits yordamida tekshiriladi. Xozirgi kunda eng qulay tekshirish bu xiqildoq oynasi yordamida (bilvosita) amalga oshiriladi.Xiqildoq oynasi dastasi o'ng qo'lda ushlanib, oyna yuzasi tekshirishdan avval qizdiriladi. Og'iz ochilib, tilni oldingi uchdan bir qismi dokali salfetka orqali chap qo'l bilan ushlanib oldinga tortiladi.Bunda til chap qo'lni birinchi va uchinchi barmoqlari orasiga olinadi,ko'satgach barmoq bilan esa yuqorgi labni ko'tarib turiladi.

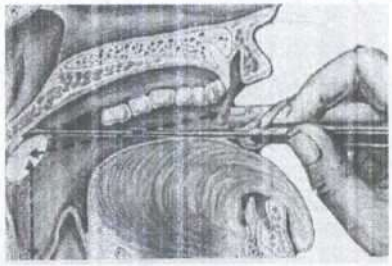

Rasm 67. Gipofaringoskopiya muolijasi

Xiqildoq oynasi kichik til soxasiga yetganda pastga 45 gradus burchak ostida buriladi va tekshiriluvchiga "i" xarfini aytishni buyuriladi. Bunda til ildizi unda joylashgan ildiz (1V) bezi,xiqildoq usti tog'ayi va bu tog'ay bilan til ildizi orasida joylashgan chuqurchalar (valekulalar) ko'rinadi.Xalqumni yon devorlari toza, shilliq qavatlari och pushti rangda,noksimon chuqurchalar toza va yuzalari tekis ko'rinadi.

Xalqumni tekshirishni yana bir usuli bu rentgenografiya, MRT va tomografiyadir,bu tekshirishlar frontal va sagittal yo'nalishda amalga oshiriladi.Bu tekshirishlar xalqumdagi turli deformatsiya,yot jismlar va o'smalarni aniqlashda katta yordam beradi. Bundan tashqari xozirgi kunda keng qo'llanilayotgan tekshirish usullaridan biri laringofibroskopiyadir.

Xalqumni faoliyatini tekshirishni yana bir qancha usullari mavjud bular: termografiya,tahm bilish va sezish faoliyatini aniqlash,shilliq qavatlarni epiteliysini xarakatini va xalqumni shilimshiq ajralmasini vodorod ionini o'rganish, reotonzillografiya kabi usullardir.Bu tekshirishlar amaliyotdan ko'ra ko'proq ilmiy faoliyatda o'z o'rnini topganligi uchun xam bu bayonimizda kamroq to'xtalib o'tamiz.

XALQUM KASALLIKLARI

XALQUMNI TUG'MA VA ORTIRILGAN NUQSONLARI

Xalqumni nuqsonlari tug'ma va ortirilgan bo'ladi

Xalqumni tug'ma nuqsonlaridan amaliyotda uchraydigan turi tilchani o'smasdan qolishi, ikkita tilcha,bo'yinni kistasi va oqma yaralaridir. Amaliyotda ko'p uchraydigan nuqsonlar bu bo'yinni oqma yarasi va kistasidir.

Bo'yinni oqma yarasi embrional rivojlanishda qalqonsimon-til yo'lini to'liq bitmasdan qolishi xisobiga paydo bo'ladi. Joylashishiga qarab o'rta va yonbosh yaralar bo'lib, ularni devorlari dag'al qo'shuvchi to'qimadan tashkil topgan,ayrim xollarda esa bezlarni bo'laklari uchraydi. Oqma yaralar to'liq va to'liq bo'lmagan turlari mavjud,to'liq ko'rinishida yarani bir tomoni bo'yinni oldingi qismiga ochiladi,ikkinchi tomoni esa xalqumni ichiga ochiladi.To'liq bo'lmagan ko'rinishida yara faqat bo'yinni olidingi devoriga ochiladi. Bundan tashqari bo'yinda ortirilgan oqma yaralar xam uchraydi bunday yaralar jaroxatdan so'ng, bo'yin silida,limfa tizimini oqma yaralarida kuzatiladi.

Oqma yaralarni ko'rinishida bo'yinda katta xajmga ega bo'lmaga,shilimshiq yiring ajralib turuvchi yara ko'rinadi, atrofini terisi qizarib shishgan,ushlab ko'rilganda qattiq bo'ladi.

Tashxisda bemorni shikoyati,kasallik tarixi, yarani tashqi ko'rinishi, o'tkazilgan tekshirishlar natijalariga (rentgenologik va rentgenokoatrast tenkshirish,paypaslaganda oqma yarani yo'li qattiq,ezilganda ajralma oqishi) asoslanadi. Oqma yarani to'liq yo'li kontrast modda yuborib fistulografiya qilib aniqlanadi.

Bo'yinni kistalari xam embirional rivojlanishda to'liq bitmaslik natijasida paydo bo'ladi. Ko'rilaganda bo'yinni oldingi qismidagi turli shaklda va xajimga ega bo'lgan o'smalar ko'zga tashlanadi,ushlab ko'rilganda yumshoq va og'riqsiz bo'ladi. Asosan bu kistalar kam bezovta qiladi,ayrim xollarda xajmi kattalashganda yutinish jarayoniga xalaqit beradi.

Davolash bo'yini oqma yarasi va kistalarini faqat jarroxlik usulida olib tashlanadi.

XALQUMNI JAROXATLARI

LOR ahzolarini jaroxatini 6-10% ni xalqum jaroxati tashkil etadi.Xalqumni jaroxatlari aloxida yoki boshqa ahzolarni jaroxatlari bilan birgalikda uchrashi mumkin. Ular tashqi va ichki,yopiq (teri osti) yoki ochiq (teri yirtilishi bilan) bo'ladi. **Tashqi jaroxatlar** asosan kelib chiqishi bo'yicha kesilgan,ezilgan,teshilgan va o'q tekkan turlarga bo'linadi. **Ichki jaroxatlarda** asosan shilliq qavatlarini,tanglay mushaklari,tanglay yoylari, bodomcha bezlari,xalqumni orqa devori,valekulalarni yirtilishi va kesilishi kuzatiladi. Bu jaroxatlar xalqumga turli yo'llar bilan (ovqatlanishda) yot jisimlar tushganda, turli o'tkir jismlar tekkanda (o'yinchoqlar,qalam) va jarroxlik muolijalaridan so'ng paydo bo'ladi. Ayrim xollarda qo'pol bajarilgan tibbiy muolijalar,yahniy ezofagoskopiya, bronxoskopiya va

intubatsiyalar xam xalqum jaroxatini sabablaridan bo'lishi mumkin.

Jaroxatlar ichki bo'lganda bemor xayoti uchun xaf tug'dirmaydi,chunki ko'proq shilliq qavatlarni kesilishi yoki yirtilishi kuzatiladi.Bunday jaroxatlar tezda o'z-o'zdan bitib ketishi mumkin.

Jaroxatdan so'ng bemorlarni tomoqda og'riq,yutinishni qiyinligi,qon ketishi bezovta qiladi. Yutinishni qiyinligi va og'riqli bo'lgani sababli,og'izda ko'p miqdorda so'lak to'planadi.

Mezofaringoskopiyada shilliq qavatlar yuzasida jaroxat o'rni,atrof to'qimalarini qizarishi,shishi,qon quyilishi ko'zga tashlanadi.Bunday jaroxatlar 8-10 kun davomida asoratsiz bitib ketadi. Bemorlar uchun murakkab va aralash jaroxatlar xafli xisoblanadi, chunki ular ko'p asoratlar beradi. Bunday jaroxatlarni asoratlaridan biri yirik qon tomirlaridan qon ketishi,xiqildoq-xalqum soxasida turli yiringli jarayonlar (abstsesslar, flegmonalar) paydo bo'lishi xisoblanadi.Xalqumdagi yiringli jarayonlar tezda fatsiyalar oralig'idagi yumshoq to'qimalar orqali tarqalib, ko'kis oralig'ida yiringli mediastenit rivojlanishiga sabab bo'ladi.

Xalqumni murakkab, aralash jaroxatlarida, kasallikni klinik ko'rinishi jaroxatni turi, xajmi va joylashgan o'rniga bog'liq bo'ladi.

Jaroxat belgilari -Jaroxatdan so'ng bemor uchun dastlabki xafli asorat bu qon ketishi va nafas olishni buzilishi xisoblanadi. Qon ketish jaroxatdan so'ng darxol boshlanishi yoki ikkilamchi asorat bo'lib bir necha kundan so'ng paydo bo'lishi mumkin. Qon to'g'ridan-to'g'ri tashqariga yoki ichkariga xiqildoq-xalqumga ketishi mumkin.

Agar jaroxat xalqumni pastki tomoni yoki xiqildoqni kirish qismida bo'lsa, to'qimalardagi paydo bo'lgan shishilar xisobiga nafas yo'llari torayib xavo o'tishi qiyinlashadi, bemorni axvoli og'irlashadi,agar darxol chora ko'rilmasa bemor xayotiga xaf tug'iladi. Bundan tashqari bemorlarda gapirish va yutinish qobilyati xam izdan chiqadi. Agar to'qima orasiga qon quyilishi kuzatilsa, jaroxatdan so'ng bir necha soat o'tgach nafas olishi qiyinlashadi, keyinchalik qon quyilishi kuchayishi xisobiga nafas yo'li to'liq berkilib nafas olish asta-sekin butunlay to'xtab qolishi mumkin. To'qima orasiga qon quyilishini ikkinchi xafli tomoni,qon quyilgan joyga infektsiya tushib flegmona,abstsesslar rivojlanishi, keyinchalik atrof to'qimalarni va yirik qon tomirlarini yemirib ikkilamchi qon ketishiga olib kelishidir. Bundan tashqari Xosil bo'lgan yiringli jarayon (parfaringeal bo'shliqlar orqali) qizilo'ngach atrofiga,keyinchalik esa ko'ks oralig'iga tarqalishi mumkin.

Xalqumning jaroxati ko'pincha yutinish jarayonini buzilishi bilan davom etadi,bunday xolda yutinish vaqtida o'tiyotgan ovqat luqmasini bir qismi jaroxatga tushib ikkilamchi infektsiya qo'shilishiga va yara atrofida yiringli jarayon rivojlanishiga sabab bo'ladi.

Xalqumni pastki qismidagi jaroxati ko'picha xiqildoqni va kekirdakni jaroxati bilan birga kuzatiladi,bunday xollarda to'qimalar orasiga xavoni tarqalishi xisobiga teri osti emfizemasi paydo bo'ladi. Emfizemani kuchayishi to'qimalarni oralarini ajralishiga olib keladi, bu esa o'z xolida yana ikkilamchi infektsyani tarqalishiga sharoit yaratadi.

Bundan tashqari ko'p miqdorda to'qima orasiga xavoni to'planishi ko'krak

qafasi ahzolarini ezilishiga,xarakatini chegaralanib qolishiga va ularni faoliyatini buzilishiga sabab bo'ladi.

Xalqum jaroxatlarini asoratlaridan yana biri, nerv tugunlarini jaroxatlanishi xisobiga kichik tilni yoki qaytuvchi nervni jaroxatida ovoz baylamlarini falajlanib, ovozini xiralashi va nafas olishni qiyinlashiga olib kelishidir. Katta jaroxatlarda bo'yinning simpatik tugunini zararlanishi xam kuzatiladi,bunday xollarda o'ziga xos belgi **Gorner sindromi** paydo bo'ladi,yahniy- enoftalg'm,ko'z yorig'ini va qorachig'ini torayishi.

Xalqum jaroxatini tashxisi asosan bemorni shikoyatlari,kasallik tarixi,tekshirish natijalari va kasallik belgilariga asoslanadi .

Davolash: Davolashni birinchi bosqichi bemorni jaroxat tahsirida xalos etish va xolatiga qarab yordamni tashkil etishdan iborat. Agar bemorda nafas olish jarayoni izdan chiqqan bo'lsa darxol uni tiklash zarur (kerak bo'lsa traxeotomiya o'tkaziladi) va keyinchalik xayot uchun xafli bo'lgan qon ketishni to'xtatish kerak. Bemor shok xolida bo'lsa undan chiqarish uchun qon,poliglyukin yoki gemodez quyiladi, qoqsholga qarshi zardob yuboriladi. Bemor xayotiga tug'ilgan xafni bartaraf qilingandan so'ng, jaroxatni birlamchi jaroxlik tozalovidan o'tkaziladi.Jaroxatga ovqat yoki so'lakni oqib tushishni oldini olish maqsadida burun orqali ovqatlanish uchun 1-2 xaftaga oshqozonga zond qo'yiladi. Jaroxat o'rni tozalanib qavatmi-qavat tikishdan avval to'liq tekshirish zarur,biror joyda yot jism qolmasligi yoki qon ketishi kuzatilmasligi kerak,so'ngra yaraga antibiotiklar sepiladi va bog'lov qilinadi. Keyinchalik ikkilamchi infktsiyani oldini olish uchun antibiotiklar,shishni pasaytirish maqsadida antigistamin dorilar qilinadi. Xalqumni jaroxati ko'pincha ikkilamchi chandiqlar xosil bo'lishi bilan davom etadi,bunday xolatlarni oldini olish maqsadida uzoq muddatlarga bujlar qo'yiladi,keyichalik esa plastik muolijalar o'tkaziladi.

HALQUMNI YOT JISMLARI

Yutqinni yot jisimlari boshqa LOR ahzolarini yot jismlariga qaraganda ko'p uchraydi va kelib chiqishlari bo'yicha tashqi va ichki turlariga bo'linadi. Tashqi yot jismlar halqumga tashqaridan tushadi, ichkisi esa halqumni o'zida paydo bo'ladigan,yahniy yasama tishlarni o'rnida ko'chib xalqumda sanchilib qolishi yoki bodomcha bezlarini lakunalarida xosil bo'ladigan toshlar kiradi.

Halqumga tashqarida tushadigan yot jismlar ovqat bilan yoki yosh bolalarda o'zlari o'ynab kiritishi kirish mumkin. Bunday yot jismlarga suyaklar, tish va tish protezi, tangalar, mayda uyinchoqlar, mix va boshqa narsalardir.

Ovqatlanish vaqtida birdaniga yo'talish, aksirish, gaplashish vaqtida yutqinga yot jismlarni tiqilib qolishi mumkin. Yot jismlar ko'proq yosh bolalarda va tishi tushib ketgan keksalarda uchraydi. Mayda va o'tkir yot jismlar ko'pincha tanglay bezlarida,xalqumda sanchilib qoladi, agar yot jismlar kattaroq bo'lsa halqumni xiqildoq qismida, valekulalarda,qizilo'gachni kirish qismida yoki noksimon chuqurchalarda turib qoladi.

Bundan tashqari xalqumda tirik yot jismlar xam uchrab turadi. O'rta Osiyo va Qozog'iston regionlarida chorvadorlar va ularning oila ahzolari orasida xikildoq-yutqin soxasida tirik yot jismlardan zuluklar, turli qurtlar, gijja, chivinlarni

lichinkalari ko'p kuzatiladi. Tirik yot jismlar ko'pincha ariqlardan suv ichilganda,cho'milganda kirib qoladi. Xalqumni yot jisimlari sifatida burun va burun yondosh bo'shliqlarini jaroxatlarida tushib qolgan suyak siniqlari,tibbiyo muolijalar o'tkazishda esdan chiqarib qolingan tamponlar xam uchrab turadi.

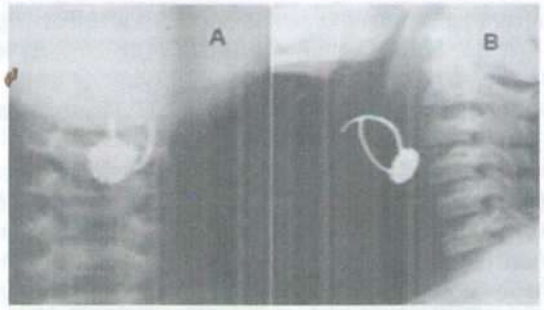

Rasm.Xalqum yot jismi rentgenogramasi

Kasallikni belgilari: Kasallikni klinik belgilari yot jismni shakli,xajmi,tushgan joyi va vaqtiga bog'liq bo'ladi. Bemorlarni asosiy shikoyatlari tomoqda og'riqqa,bu og'riqlar ayniqsa yutinish vaqtida kuchayadi. Tomoqda yot jisim borligi xissiyoti,bu xolat bemorlarni doimo tomoqni qirib yo'talishga sabab bo'ladi. Yutish jarayoni og'riqli bo'lganligi, ajralayotgan so'lakni og'izdan ko'p miqdorda to'planishiga olib keladi, ayniqsq yot jisim noksimon chuqurchada turib qolsa bu yerda **"so'lak dengizi simptomini"** xosil qiladi. Katta yot jisimlar xalqumni pastki, xiqildoq qismiga tushib qolganda, bemorlarda nafas olishni va gapirish faoliyatini buzilishi kuzatiladi. Qirralari o'tkir bo'lgan yot jisim qizilo'ngach tomonga o'tish jarayonida ko'pincha shilliq qavatlarni jaroxatlab o'tadi, natijada bu joylarda to'qimlar shishadi va bemorlarda doimo yot jisim borligi xissiyotini paydo qiladi.Uchlari o'tkir,kichik yot jisimlar (baliq suyagi) bodomcha bezlariga yoki shilliq qavatlarga sanchilib qolib, uzoq vaqtlar turib qolishi natijasida yallig'lanib, xayot uchun xafli turli asoratlarga (reterofarengial abstsess,bo'yin flegmonasi,mediastenit va sepsis) sabab bo'ladi.

Yutqindagi yot jismlarni **tashxislash** unchalik qiyin emas,asosan bemorni shikoyatlariga asoslanadi. Faringoskopiyada yot jisimlar ko'p turib qoladigan joylar - tanglay bezlari,valekulalar va noksimon chuqurchalar diqqat bilan tekshirilishi shart. Endoskopik tekshirishda burun-xalqumdan boshlab qizilo'ngach va xiqildoqqa kirish qisimlargacha to'liq tekshirish zarur. Rentgenologik tekshirishda bemorni ikki xolatda, oldindan va yonboshdan tekshiriladi. Xalqumni tekshirishni albatta maxalliy anesteziya qilib amalga oshirish kerak va yutqinning barcha bo'limlarini ko'zdan kechirishdan tashqari, qo'l yetadigan bo'limlarini barmoqlar bilan paypaslash kerak.

Davolash: yot jismlarni yutqindan olib tashlash uncha qiyin emas. Yutqinning o'rta bo'limidan yot jismlar maxsus qisqichlar (odatdagi faringoskopiyada) olib tashlanadi. Xalqumni xiqildoq qismidagi yot jismlar bevosita yoki bilvosita

laringoskopiya, fibroskopiya qilish yo'li bilan olib tashlanadi. Burun-halqumdagi yot jismlarni orqa rinoskopiya yoki burun yutqin fibroskopiyasi usulida olib tashlanadi. Yot jismlar olib tashlagandan so'ng o'rnida jaroxat bo'lsa, ikkilamchi yallig'lanishni oldini olish uchun shu joy 2-3% kumush nitrat eritmasi bilin surtiladi va bir necha kun antiseptik eritmalar bilan tomoq chayiladi.

XALQUM VA QIZILO'NGACHNI KUYISHI

Tashqi muxitni turli salbiy tahsirlari birinchi navbatda og'iz bo'shlig'i va xalqumga to'g'ri kelishi tufayli bu joylarda turli asoratlar ko'p uchraydi.SHunday asoratlardan biri xalqumni kuyishidir.Kuyish jarayoni deyarli xalqumda aloxida uchramaydi,asosan og'iz bo'shlig'ini, qizilo'ngachni va xiqildoqni kirish qismini birga kuyishi bilan kuzatiladi.

Kuyishlar kelib chiqishi bo'yicha termik, nurdan, kimyoviy va elektrik turlariga bo'linadi.Termik kuyishlar asosan qaynoq ovqat, choy ichilganda yoki issiq xavo, qaynoq bug' tahsirida ro'y beradi. Xayot uchun xaflisi va og'ir asorat beradigani bu kimyoviy kuyishdir. Kimyoviy moddalar (kislotalar yoki ishqorlar) bilan ko'pincha sirka kislotasi,nashatir spirti, ayrim xollarda oltingugurt,vodorod xlorid va azot kislotalar bilan kuyishlar kuzatiladi.

Kuyish **sabablari kattalarda** mast xolda va joniga qasd qilinganda,yosh bolalarda esa extyotsizlik oqibatlarida ro'y beradi. Bunday xollarda kuyishni darajasi kimyoviy moddani miqdori,kontsentratsiyasi,tahsir etish vaqti,yordam ko'rsatish sifati va bemorni xolatiga bog'liq bo'ladi. Kimyoviy kuyishlar odatda xalqumda qizilo'ngach va oshqozonga nisbatan yengil bo'ladi,chunki bu moddalar og'iz bo'shlig'idan tezda yutib yuboriladi. Kislotalarga nisbatan ishqorlar bilan kuyishlar og'ir kechadi. Ishqor tahsirida kuyishda, jarayon to'qimalarni barcha qavatlariga keng tarqaladi, shuning uchun xam og'ir kechadi va ko'p asorat beradi. Kislota bilan kuyishda,to'qimani yuza qavatida kuyish qatlami xosil bo'lib, jarayonni to'qimalarni ichki qatlamlariga tarqalishiga yo'l qo'ymaydi. Xalqumni kuyishida ko'proq tanglay yoylari,bodomcha bezlarini xalqum yuzasi,kichik til,xiqildoq ustki tog'ayini til yuzasi,xiqildoqga kirish qismi va qizilo'ngachni boshlanishi (birinchi anatomik qisilish joyi) jaroxatlanadi.

Kuyishni birinchi daqiqalarida xalqumda,qizilo'ngach va oshqozonda qattiq og'riq paydo bo'ladi, yutinishda va yo'talda bu og'riqlar kuchayadi, keyinchalik shish paydo bo'ladi va intoksikatsiya belgilari namoyon bo'ladi. Agar bemor kuyishni dastlabki bosqichlarida intoksikatsiyadan xalok bo'lmasa, keyinchalik nafas yo'llarida xayot uchun xafli bo'lgan shishlar paydo bo'lib,nafas o'tishi qiyinlashi kabi asoratlardan azob chekadi.

Kuyishni uch bosfichi tafovut qilinadi **1-bosqichida** shilliq qavat yuzasida qizarish,shish paydo bo'ladi, 3-4 kunlaridan so'ng kuygan joyni shilliq qavti yuzasi ko'chib tushadi. Bemorlarni bu bosqichda tomoqda og'riq,yutinishni qiyinligi,achishish va og'izdan so'lak ajralishi bezovta qiladi, tana xarorati subfebril bo'ladi,ammo bemorni umumiy axvoli sezirarli o'zgarmaydi.

Kuyishni **ikkinchi bosqichi** – jarayon to'qimalarni chuqurroq

qatlamlarini qamrab oladi, shilliq qavatlari yuzalarida qizarish,kuchli shish, ichi suyuqlik bilan to'lgan pufakchalar paydo bo'ladi, keyinchalik bu joylar xalqum bo'g'masidagi (difteriya) kabi oq kulrang karash bilan qoplanadi. Bu karashlar 5-6 kunlari ko'chib tushadi va o'rnida qonab turuvchi (eroziya) yarali yuzalar paydo bo'ladi. Bemorni umumiy axvoli ancha og'irlashadi,tomoqda qattiq og'riq,yutinishni qiyinligi, og'izdan so'lak oqadi,intoksikatsiya xisobiga tana xarorati 38-39 S darajagacha ko'tariladi, jag' osti va bo'yin limfatik tugunlar kattalashadi va og'riqli bo'ladi. Agar xiqildoqni kirish qismi xam kuygan bo'lsa bemorlarda ovozni xirilashi,nafas olishni qiyinlashuvi va yo'tal kuzatiladi. Kasallikni 10-14 kunlarida kuygan joylar yuzasida asta-sekin chandiqlar xosil bo'ladi.

Kuyishni og'riroq kechishi **uchinchi bosqichida** kuzatiladi – kasallikni bu bosqichida jarayon nafaqat shilliq qavatni,balki shilliq qavat osti to'qimalariga xam chuqurroq kirib boradi. Bu bosqichda doimo xiqildoq va qizilo'ngachga kirish qismlarin kuyishi bilan birga davom etadi. Tomoqda qattiq og'riq,bu og'riq qizilo'ngach bo'ylab ko'kis oralig'iga tarqaladi,yutinish jarayoni og'riqni kuchaytirganligi sababli qiyinlashadi, shuning uchun xam ko'p miqdorda ajralgan so'lak to'planib, og'izdan oqib turadi,qayt qilish kuchayishi xisobiga qusuqda qon aralashmasi bo'ladi. Bemorni axvoli og'ir,ayrim xollarda bexush,tana xarorati 40 S va undan xam yuqori bo'ladi. Kuyish alomatlari (terida kuyish dog'lar paydo bo'ladi) og'izni kirish qismlari,lablar va jag' osti terisida xam ko'zga yaqqol tashlanadi. Kuyish natijasida shilliq qavat yuzalarda nekrotik to'qimalar xosil bo'lib, ularni ko'chishi xisobiga bu joylarda eroziv yaralar paydo bo'ladi, bu yaralarga infektsiya tushishi xisobiga ikkilamchi flegmona va abstsesslar rivojlanadi. Kuyishni bu bosqichida bemorlar intoksikatsiya natijasida birinchi kunlari xalok bo'lmasa, kuyish alomatlari uzoqroq davom etadi, kasallikni 3-4 xaftalariga borib, shilliq qavatlar yuzasidagi karashlar asta-sekin ko'chadi va ular o'rnida granulyatsiya qoplanagan yara ko'rinadi. Keyinchalik bu granulyatsiyalar o'rnilarida qo'pol chandiqlar xosil bo'ladi, bunday chandiqlar yutinish, nafas olish va gapirish faoliyatlarini buzilishiga olib keladi.

Davolash: Davolashini kuyishni birinchi soniyalarida kuyishga olib keluvchi omillarni bartaraf qilishdan boshlanadi. Kimyoviy moddalar bilan kuyishdagi choralar quydagicha bo'ladi. Agar kislotalar bilan kuygan bo'lsa 2% natriy gidrokorbanat eritmasi yoki sovunli suv ichiriladi, ishqor bilan kuyganda oddiy suv yoki sirka,limon kislotalarini yengil eritmalari ichiriladi. Kimyoviy kuyishlarni bartaraf etishni eng yaxshi chorasi sut ichirishdir. Kelgusidagi davo choralari simptomatik davolar bo'lib,bunda og'riq qoldiruvchi,shishga qarshi dorilar,yutish uchun bir qoshiqdan sintomitsin emulg'siyasi yoki balig' moyi ichish tavsiya qilinadi. Kuygan nekrotik to'qimalar antiseptik dorilar shimdirilgan tamponlar bilan tozalanadi,yuzalariga antibiotikli aerozollar sepiladi. Ikkilamchi infektsiyani oldini olish maqsadida antibiotiklar buyuriladi. Intoksikatsiyani oldini olish maqsadida tomir ichiga glyukoza, reopoliglyukin,gemodez kabi suyuqliklar yuboriladi. Qo'pol chandiqlar xosil bo'lganda xalqum faoliyatini tiklovchi plastik jarroxligi o'tkaziladi.

XALQUMNI O'TKIR KASALLIKLARI

O'tkir faringitlar

Butun dunyo sog'liqni saqlash tashkilotini mahlumotiga binoan, dunyoda xar bir katta yoshdagi odam xar yili 4-6 marotaba qadar yuqori nafas yo'llarini o'tkir yallig'lanishi bilan og'riydi. Halqum shilliq pardasining o'tkir yallig'lanishi (o'tkir faringit) aksariyat xollarda burunni bo'shlig'ini o'tkir yallig'lanishi bilan birga kechadi, ammo bahzan, o'zini aloxida yallig'lanishi xam uchrab turadi. O'tkir faringitning paydo bo'lishidagi omillar, burun va burun yondosh bo'shliqlarining yallig'lanishlari, kasbdagi zararli omillar (chang,turli kimyoviy chiqindilarni tahsiri), ichkilik ichish, tamaki chekish, juda issiq va achchiq ovqat tanovul qilish kabilar sabab bo'ladi. Bundan tashqari ayrim yuqumli va qon kasalliklarda (terlama, chechak, agranulotsitoz, limfogranulomatoz va boshqalar) xam halqumda ikkilamchi o'tkir faringit kabi yallig'lanish kuzatiladi.

Kasallikni etiologiyasida viruslar 70% (adenovirus,enterovirus,gripp virusi) va 30% bakterialar (streptokokk,diplokokk,gonokokk) muxim o'rinni egallaydi. Patomorfologik o'zgarishlardan shilliq qavatlarni shishi,infilg'trtsiyasi,qon tomirlarini to'laqonligi,epiteliylar deskvamatsiyasi kuzatiladi. Bunday o'zgarishlar ko'proq limfoid to'qimalar to'plangan joylarda yaqqol namoyon bo'ladi,xalqumni orqa devori (granulyoz faringit) va yon tomonlarida (yonbosh faringit).

Bemorlarni shikoyatlari: Tomoqda og'riq, achishish, yutinishni qiyinligi va yo'talga bo'ladi.Tomoqdagi og'riq quruq,so'lakni yutishda kuchayadi. Og'riq burun xalqumga, quloqqa tarqaladi, keyinchalik yallig'lanish jarayoni tarqalib, tanglay yoylarini qamrab olgandan so'ng, bemorlarda tomoqda yot jism borligiga shikoyat paydo bo'ladi. Ayrim xollarda tomoqdagi achishish xissiyoti shu darajada kuchli bo'ladi,xatto bemorlarda ko'zlaridan yosh oqadi. Bemorlarni umumiy xolati keskin o'zgarmaydi,ularda sezirarli quvvatsizlik,tana xaroratini subfebril ko'tarilishi va ishtaxani buzilishi kuzatiladi.

Faringoskopiya qilinganda halqum shilliq qavatlari loklangandek qizarib,yaltirab ko'rinadi. Orqa devori shilimshiq ajralmalar bilan qoplanga, limfoid granulalar qizarib kattalashgan, qon tomirlari bo'rtgan bo'ladi. Kasallikni yon tomonlarini yallig'lanishi turida,ikki yon tomondagi valiklarni qizarib,shishganligi ko'zga tashlanadi,bunday o'zgarishlar tanglay yoylari, kichik tilga,xiqildoq ustki tog'ayi va xiqildoqni kirish qismilariga xam tarqaladi. SHiliq osti bezlarini faoliyati kuchayganligi sababli,xalqum shilimshiq ajralma bilan to'lgan bo'ladi.

Rasm 68. O'tkir faringit

O'tkir faringitni oddiy kataral anginadan, qon kasalliklarida xalqumdagi ikkilamchi o'zgarishlardan va xalqumni yolinidan (roja) farqlash lozim.

O'tkir faringit odatda maxalliy davolanadi. Davolashni qatnab, ambulator olib boriladi va dastlab kasallikni keltirib chiqaruvchi omillarni bartaraf qilishdan boshlanadi.

Bemorlarga iliq suyuq ovqatlar tavsiya qilinadi, tomoqni chayish uchun iliq antiseptik dorilarni qaynatmalari (evkalipt,shalfey va romashka qaynatmalari, natriy gidrokorbanat eritmasi) buyuriladi. Kuniga 4-5 maxal ingalipt, yoki kameton aerozollari sepish tavsiya etiladi va burunga moyli tomchilar (oblepixa,o'rik danagini moyi,shaftoli danagini moyi kuniga 4 maxal tomiziladi) tayinlanadi. Yog'li tomchilarni bemorlarga yotgan xolda tomizish buyuriladi,bundan yog'lar burun orqali o'tib xalqumni orqa devorini yog'laydi. Natijada shilliq qavatlar yuzasida moyli ximoya qatlami xosil bo'ladi. Antigistami dorilar va ximoya quvatini ko'taruvchi (imudon,tonzilgon va IRS-19) tavsiya qilinadi. Xarorat subfebril bo'lganda antibiotiklar va sulg'fanilamid preparatalari qo'llaniladi. So'rish uchun falimint, faringosept yoki antibiotiklardan makropen qo'llash yaxshi natija beradi.Oxirgi vaqtlarda antiseptik va og'riqsizlantiruvchi xususiyatga ega bo'lgan loroben va septoleta eritmalari qo'lanilmoqda. Lorben sprey xolida kuniga 4-6 maxal sepish tavsiya qilinadi.

Fizioterapevtik muolijalardan halqumni orqa devoriga UF nurlari bilan tahsir etish va yog'li-ishqorli ingolyatsiya qo'llaniladi.

ANGINALAR (HALQUM BEZLARINI O'TKIR YALLIG'LANISHI)

Angina o'tkir umumiy yuqumli kasallik bo'lib, bunda bitta yoki bir nechta halqum bezlarini maxalliy o'tkir yallig'lanishi namoyon bo'lishgi bilan kechadi. Anginalar kelib chiqishi bo'yicha birlamchi va ikkilamchi yahniy asosiy kasallikda (o'tkir yuqumli kasalliklar, bo'g'ma,ich terlama,qizilcha va tuleremiyada,qon kasalliklarida-yuqumli mononukleoz,agranulotsitoz,alimentar toksik aleykiya va leykozda)tomoqda angina sifatida yallig'lanish jarayoni kuzatiladi. Angina keng tarqalgan kasalliklar qatoriga kirib, yer shari axolisini 4-6 % qismida uchraydi. Askariyat xollarda tanglay bezlarini (1-2 bezlar) o'tkir yallig'lanishi kuzatiladi,

shuning uchun xam «angina» deganda tanglay bezlarini o'tkir yallig'lanishi tushuniladi. Angina lotin tilidan kelib chiqqan so'z "anqo", bo'g'ilmoq yoki qisilmoq mahnoni anglatadi. Angina tushunchasi ko'p adabiyotlarda o'tkir tonzillit deb xam yuritiladi. Kasallikni rivojlanishi fasllarga bog'liq bo'lib, sovuq va xavo namligi yuqori (kasallikni ko'tarilishi baxor va kuzda kuchayadi) bo'lgan oylarda ko'p uchraydi. Angina xavo-tomchi va alimentar infektsiyasi qatoriga kirganligi uchun, atrofdagilarga tez yuqib tarqaladi. Kasallik asosan 17-30 yoshlarda ko'p (70-90%) uchraydi. Asosiy kasallik qo'zg'atuvchisi strepto-stafilokokklar va kam xollarda zamburug'lar (kandida) xisoblanadi.

Insonda ximoya quvvatini pasayishi xisobiga ozgina sovuq o'tishi bilan halqum bezini o'tkir yallig'lanishi namoyon bo'ladi.

Infektsiya ekzogen yoki endogen bo'lishi mumkin,xalqum bezlarini shilliq pardasi yuzasiga ekzogen faktor sifatida kasallik chaqiruvchi mikrob xavo-tomchi va alimentar yo'l bilan yoki bemorga to'g'ridan-to'g'ri yaqin aloqada bo'lish natijasida o'tishi mumkin. Bundan tashqari odatda halqum shilliq pardasida, xalkum bezlarini lakunalarida bo'ladigan mikroblar yoki viruslardan autoinfektsiya sifatida rivojlanishi mumkin.

Oddiy angina uch xil vaziyatda kelib chiqadi (B.S.Preobrajenskiy bo'yicha).

1.**Epizodik vaziyat**: tashqi muxitni ijtimoiy sharoitlari yomonlashganda, immunologik ximoya quvvat pasayganda va sovuq tahsir etganda autoinfektsiya sifatida paydo bo'ladi.

2.**Epidemik vaziyat:** bemordan yuqishi tufayli rivojlanadigan angina.

3.**Surunkali tonzillitning qaytalanishi** sifatida paydo bo'ladigan angina.

Ko'pincha angina surunkali tonzillitning qaytalanishi sifatida kechadi.

Kasalliknii mukkamal o'rganish uchun,ularni avval **siniflarga bo'lish maqsadga muofiqdir.** Anginalarnii siniflarga bo'lishidan maqsad, kasallikni tashxisi, davolash va oldini olish masalalarini yagona bir tizimga tushirishdan iboratdir. Bu maqsadda turli mualiflar o'zlarini muloxazalarini taklif qilishgan. Kasallikni siniflanishida uni klinik, morfologik, patofiziologik, etiologik va boshqa masalalarni qamrab olishga asoslangandir.

Xozirgi kunda anginani eng ko'p tarqalagan va amaliyotda keng qo'llanilayotgan B.S.Preobrajenskiy tomonidan taklif qilingan va V.T.Palg'chun tomonidan o'zgartirilgan siniflanishidir:

Oddiy angina;

- kataral
- follikulyar
- lakunar,
- aralash.

Atipiki anginalar:

Cimanovskiy-Plaut-Vensan anginasi
Gerpetik
Flegmanoz
Zamburug'li
Aralash

Yuqumli kasalliklardagi angina:

Difteriyadagi
Qizilchadagi (skarlatina)
Qizamiqdagi
Zaxmdagi
VICH dagi

Qon kasalliklaridagi angina
Agranulotsitozdagi
Monotsitardagi
Leykozdagi

Anginada paydo bo'ladigan patologo-anatomik o'zgarishlarni asosida bez parenximasida mayda qon va limfa tomirlarning kengayishi, mayda venalarining trombozi, limfatik kapillyarning stazi aniq namoyon bo'lishi kuzatiladi. Quyida anginani xar bir turini aloxida ko'rib chiqamiz.

Kataral angina. Bodomcha bezlarini yuza qismini yallig'lanishi bilan kechadi. Kasallikni boshlanish boqichi bir necha soatdan 2-4 kungacha davom etadi. Klinik belgilari birdaniga namoyon bo'ladi, bemorlarni shikoyatlari tomoq qurishi, qirilishi, ozgina og'riq sezishdan va yutinishda bu og'riqlarni kuchayishidan iborat bo'ladi. Bemorlarni umumiy xolsizlanish, bosh og'rig'i, bo'g'imlarda og'riq, ahzoi badanda quvvatsizlik alomatlari bezovta qiladi. Tana xarorati odatda subfebril (37-37, 5S) bo'ladi, periferik qonda yallig'lanishga xos ozgina o'zgarish, leykotsitlar miqdori ortib, SOE tezlashganligi kuzatiladi.

Faringoskopiyada tanglay bezlari va tanglay yoylarining chetlarida qizarish va shish kuzatiladi, bezlar birmuncha kattalashadi, ayrim joylari shilimshiq aralash yiringli yupqa ekssudat parda bilan qoplangan. Til quruq, karash bilan qoplangan. Ko'pincha regionar (jag' osti va bo'yin tugunlari) limfatik tugunlarning kattalashish va ushlab ko'rilganda og'riqlik bo'ladi. Bolalarda xamma klinik alomatlar katta kishilardagiga nisbatan kuchli namoyon bo'ladi. Kasallik 3-5 kun davom etadi va sekin-asta yallig'lanish pasayib bemor tuzalishi yoki aksincha yallig'lanish alomatlari kuchayib anginani boshka og'irroq ko'rinishiga o'tishi mumkin.

Follikulyar angina. Kasallikni boshlanishdagi yashirin davri uncha uzoq bo'lmaydi. Ko'pincha bir necha soat, kamdan-kam xollarda bir necha kun davom etadi va kasallik o'tkir, odatda tana xaroratining 38-39 S gacha ko'tarilishi va qaltirash bilan boshlanadi. Yutinganda tomoqda kuchli og'riq paydo bo'ladi, ko'pincha og'riq quloqqa,bo'yinga tarqaladi, aksariyat so'lak ajralishi kuchayadi. Bemorlarda umumiy intoktsikatsiya rivojlanib, umumiy quvatsizlik, bosh og'rig'i, bo'g'imlar va yurak soxasida og'riq va ishtaxani buzilishi paydo bo'ladi. Bolalarda kasallikni klinik belgilari,umumiy intoksikatsiya birmuncha og'iroq bo'ladi: Tana xaroratini yuqori bo'lishi bilan birga ishtaxa buziladi, ko'krak yoshidagi bolalarda ich ketishi kuzatiladi, intoktsikatsiya kuchayib, meningizm alomatlari paydo bo'ladi va bemorni ko'ngli aynib qayt qiladi. Qondagi o'zgarishlar: neytrofil leykotsitoz bo'lib, leykotsitlar soni 12000 dan 15000 gacha ko'tariladi, eozinofiliya, SOE ko'pincha soatiga 30-40 mm. ni tashkil etadi. Siydikda oqsil paydo bo'ladi. Odatda regionar

limfatik tugunlar kattalashgan, ular paypaslanganda og'riydi, taloqning kattalashishi kuzatiladi.

Faringoskopiyada yumshoq tanglay va tanglay yoylarida tutash qizarish va infilg'tratsiya kuzatiladi, bezlar kattalashib, kizaradi,shishadi yuzalarida yumaloq, ozgina ko'tarilib turadigan sarg'imtir yoki oqimtir sarg'ich rangda 3 mm. gacha xajimda bo'lgan ko'p sonli yiringli nuqtalar ko'rinadi. Bu yiringli ajralmalar shpatelg' bilan olinsa yengil ko'chadi.

Bodomcha bezlarini qizargan shilliq qavatlari yuzalaridagi yiringli nuqtalarni adabiyotlarda "yulduz to'la osmonga" qiyoslaydi. Bu yiringli nuqtalar bezlarni follikulalarini yallig'lanishi natijasidir. Kasallik besh-etti kun davom etadi, keyinchalik asta-sekin yallig'lanish jarayoni pasayib,intoksikatsiya belgilari yo'qoladi, tana xarorati mo'tadillashadi va bemor asta-sekin sog'ayib ketadi. Ayrim xollarda kasalikni 4-kunlarida bemorni axvoli qaytadan og'irlashadi, bu xolat yallig'lanish jarayonini bez oldi to'qimalariga tarqalganligidan va paratonzillit yoki paratonzilyar abstsesslar bilan asoratlanganligidan darak beradi.

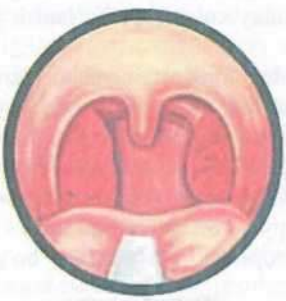

Kataral angina

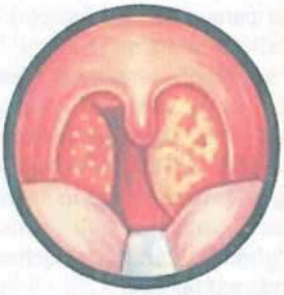

Lakunar va follikulyar angina

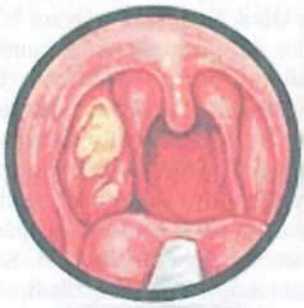

Rasm 69. Yarali-pardali angina

Lakunar angina. Kasallikning boshlanishi va uning umumiy belgilari follikulyar anginadagi kabi bo'ladi. Lakunar angina follikulyar anginaga qaraganda birmuncha og'ir kechadi. Anginalarni bu turlarini lakunar va follikulyar ko'rinishlariga bo'linishi shartli xisoblanib bir bemorni o'zida bir vaqtda xam lakunar xam follikulyar angina ko'rinishi uchrashi mumkin. Ayrim adabiyotlarda

mualiflar lakunar angina,folikulyar anginani kelgusi bosqichi deb xisoblaydi. Kasallik birdaniga tana xaroratini 40 S ko'tarilishi, qaltirash,intoksikatsiya belgilarini keskin namoyon bo'lishi bilan boshlanadi. Bemorlarni tomoqda qattiq og'riq,yutinishni qiyinligi,og'izdan ko'p miqdorda so'lak ajralishi,bosh og'rig'i,bo'g'imlar va yurak soxasida og'riqlar bezoata qiladi. Umumiy intoksikatsiyani kuchayishi xisobiga bemorlarda loxaslik va butun tanada og'irlik bezovta qiladi.

Faringoskopiyada Bodomcha bezlari keskin qizarib shishgan, yuzalaridagi avval xosil bo'lgan oq-sarg'imtir rangli yiringli ajralmalar keyinchalik kattalashib bir-birlari bilan qo'shilib yiringli orolchalar xosil qiladi. Bunday yiringli orolchalar faqat bezni yuzasida joylashgan bo'lib, bez tashqarisiga tarqalmaydi. Ammo shilliq qavatlarni qizarib shishi atrofga keng tarqaladi. Kasallik 5-7 kun davom etadi va keyinchalik yallig'lanish belgilari asta-sekin pasayib bezni shishi va qizarishi pasayadi, bez yuzasidagi yiringli ajralmalar yo'qoladi, ammo tana xarorati umumiy intoksikatsiya xisobiga yana bir necha kun ko'tarilib turadi, kattalashgan jag' osti limfatik bezlar uzoq vaqt og'riqli bo'lib turadi. Agar lakunar angina asoratlansa (paratonzillit va paratonzillyar abstsess), unday xolatda yallig'lanish jarayoni ancha vaqtgacha cho'zilishi mumkin.

Lakunar anginani xalqum bo'g'masidai, farqi,anginani boshlanishi tez klinik belgilari yaqqol namoyon bo'lishi bilan kechadi.Bodomcha bezlar yuzasida oqish rangli,yumshoq, yengil ko'chuvchi karash paydo bo'ladi. Bo'g'mada esa klinik belgilari sekin asta namoyon bo'ladi, kasallikni 3-4 kunlarida bez yuzalarida mayda,kulrang, to'qimalardan qiyin ko'chuvchi, qattiq karash paydo bo'ladi. Agar bu karashlar shpatel orasiga olib ezilsa,qiyn eziladi.Karashlarni laboratoriyada tekshirilsa bo'g'mada Lefler tayoqchasi topiladi. Davolashda bo'g'maga qarshi zardob qilinganda naf bo'ladi.

Kataral, lakunar va follikulyar anginalarni davolash: Bu ko'rinishdagi anginalarni kelib chiqishi va klinik kechishlari deyarli bir xil bo'lganligi, amaliyotda eng ko'p uchraganligi uchun, davolash masalalari umumlashtirilgan xolda,aloxida ko'rib chiqiladi. Kasallikning birinchi kunlaridan bemorlarni uyda yotqizilib davolanadi, ularga keskin jismoniy xarakatlar qilmaslik buyuriladi, bu tavsiya kasallikning davolashda xamda asoratlarning oldini olishda eng muxim chora xisoblanadi. Kasallikni atrofdagilarga yuqishini oldini olish uchun bemorni aloxida xonaga joylashtiriladi yoki yotgan joyi parda bilan to'sib, atrofdagilardan ajartiladi, ularga ovqatlanish uchun aloxida idish-tovoqlar va parvarish buyumlari ajratiladi, anginaga moyil bolalar bemor xuzuriga kiritilmaydi. Kasallik og'ir kechishi bilan boshlanganda bemorlar darxol kasalxonaga yotqiziladi.

Parxez ovqatlar: suyuq,iliq, yumshoq, sutli ovkatlar, vitaminlar tayinlanadi.

Maxalliy davolash uchun iliq natriy gidrokarbonat eritmasi (200 ml suvga 1 choy qoshiq natriy gidrokarbonat yoki natriy xlorid eritmasi), furatsillin, kaliy permanganat, vodorod peroksid, kalendula,romashka,shalfey damlamalarini yoki loroben eritmasi bilan tomoqni kuniga 5-6 maxal chayish tayinlanadi, tomoqqa xepilor spreyi kuniga 6 maxal sepiladi, bo'yinga kuniga 4-5 maxal isitadigan spirtli bog'lov qilinadi. Umumiy davolash uchun isitma tushiruvchi va antibakteral

preparatlar buyuriladi. Kasallikni birinchi kunlarida antibakterial dorilarni tonzilgon, faringosept,makropenni kuniga 4-5 marotaba so'rish tavsiya qilinadi. Antibiotiklardan penitsillinni (bemorning yoshiga qarab sutkasiga 1500000- 2500000 TB dozada odatda 5 kungacha inektsiya qilish maqsadga muvofik), yoki boshqa tahsir doirasi kengi antibiotiklar tegishli miqdorda qo'llaniladi. Tomir ichiga antitoksik xususiyatga ega bo'lgan metrit 200,0 ml. kuniga 2 maxal tomiziladi. Neomitsin, monomitsin, streptomitsin kabi ototoksik tahsiri bor preparatlarni imkoniyat darajasida qo'llamaslik zarur. Bemorlarni umumiy axvolini ehtiborga olib, antibiotiklarni ichishga tavsiya qilish mumkin. Mikroflorani pentsillinga chidamli turlariga tasir etish maqsadida antibiotiklarni augmentin,amoksiklav,kefzol,tsefamezin kabi turlarini qo'llash maqsadga muofiqdir.Bioporoksni ingolyatsiya shaklida kuniga 4 maxal qo'llash kasallikni tezda bartaraf etishga olib keladi.

Kandidozning rivojlanishini oldini olish uchun atibiotiklar bilan birga, ichishga nistatin yoki levorin tavsiya qilinadi. Organizm sezgirligini pasaytirish maqsadida antigistamin dorilari (dimedrol, suprastin, diazolin,klaritin,telfast,fenkakrol,lordes,lord va boshqalar) qo'llash maqsadga muvofiq. Yallig'lanishga qarshi,og'riq qoldiruvchi va isitma tushiruvchi sifatida salitsilatlar qo'llaniladi. Davolash ishlari doimo qon, siydik taxlili va kardiogramma natijalarini nazorat qilish bilan olib boriladi.

Kasallikning maxalliy va umumiy alomatlari yo'qolgandan so'ng 2-3 kun kuzatiladi,agar xech qanday asorat belgilari kuzatilmasa ularga jismoniy ishlar bilan shug'ullanishiga ruxsat beriladi. Bemornnig ishga layoqatsizlik muddati o'rta xisobda 10-12 kunni tashkil qiladi.

Flegmonoz angina (intratonzillyar abstsess). Kasallikni bu turi anginalarni og'ir va ko'p asorat beradigan ko'rinshiga oid bo'lib, bodomcha bezlarini mahlum bir qismini yiringli yalig'lanib, flegmona yoki abstsess xosil bo'lishi bilan davom etadi. Boshqa turlariga qaraganda kasallik nisbatan kam uchraydi, uning paydo bo'lishi bezning yiringli yallig'lanishi bilan bog'liqdir: odatda bir tomonlama bo'ladi. Flegmanoz angina boshqa anginalardan so'ng asorat sifatida yoki bezning shikastlanishdan natijasida paydo bo'ladi. Boshlanishi keskin tomoqda qattiq og'riq, yutinishni qiyinligi, kaltirash, bosh og'rig'i, kamquvatlik, tana xaroratini yuqoriga ko'tarilishi (39-40 S) bilan boshlanadi. Tomoqdagi og'riq shu darajada kuchli bo'ladiki,bemorlar xatto boshini burishini xam iloji bo'lmaydi. Og'izdan noxush xid keladi, yutinish jarayoni og'riqli bo'lganligi sababli og'izda ko'p miqdorda so'lak to'planadi. Bemorni terisi oqimtir-kulrang,yopishqoq ter bilan qoplanadi,bu xolat umumiy intoksikatsiyani kuchli ekanligidan darak beradi.

Faringoskopiyada tashqaridan qaralganda og'riq kuchaymasligi uchun bemorlar boshlarini yallig'langan bez tomonga egilgan xolda ushlaydi. Yallig'lanish jarayoni kuchli bo'lganligi natijasida bemorlarda chaynash mushaklarini qisman trizmi rivojlanganligi uchun, og'izni to'liq ochishni imkoni yo'q. Yalig'langan bez va uni atrof to'qimasi keskin qizarib shishganligi va tilcha tomonga surilganligi sababli, xalqumga kirish qismi to'silib qolgan. Yumshoq tanglayni xarakati keskin chegaralangan, shuning uchun xam bemorlarda ochiq pinqilik va ichilgan suyuq ovqat burundan oqib chiqishi kuzatiladi. Regionar limfa bezlari kattalashgan va

og'riqli bo'ladi. Bo'yinni xarakati tomoqdagi og'riqni kuchaytirganligi sababli bemorlar boshini burish uchun butun gavdasini burishadi.

Davolash: Abstsess to'liq shakillangan bo'lsa, avval bezni shishgan joyidan Kulikov ignasi o'pritsga kiydirilib punktsiya qilib yiring so'rib olinadi,so'ngra punktsiya qilingan joydan abstsess uchi o'tkir zajim bilan kengaytirilib barcha yiring chiqarib tashlanadi. Keyingi davolash boshqa anginalarni dovolagandek (antibiotiklar,isitma tushiruvchi,og'riq qoldiruvchi va antigistamin dorilar) olib borıladi. Agar yallig'lanish jarayoni qaytalanib, abstsess xosil bo'lishi davom etsa, unday xolda davolashni bir tomonlama tonzillektomiya qilishdan boshlanadi. Bunday usulda olib borilgan abstsess tongzilektomiya yalig'lanish jarayonini tez bartaraf qilib,bemorni axvolini yaxshilashga olib keladi.Ammo bahzan qon ketishi kabi asoratlarni xisobga olish zarur.

Xaqiqiy bezoldi abstsessini, epiteliy ostida xosil bo'ladigan sarg'imtir rangli retentsion kistalardan farq qilish kerak. Bunday kistalarda yallig'lanish jarayoni o'tkir kechmaydi,bemorni umumiy axvoli qoniqarli va tana xarorati doimo mo'tadil bo'ladi.

Gerpetik angina: Bu anginani qo'zg'atuvchisi adenovirus Koksaki A xisoblanadi. Kasallikni klinik kechishi qish va baxorda sporadik ko'rinishda, yoz va kuzda esa epidemik ko'rinishga bo'ladi. Gerpetik angina ko'pincha bolalarda asosan kichik yoshdagilarda uchraydi. Inkubatsion davri 2-5 kun bahzan 2 xaftagacha davom etadi. Kasallik kontakt yo'l bilan tarqalishiga moyil. Boshlanishi o'tkir bo'lib,tana xarorat 38-40 S darajaga ko'tariladi, yutinganda tomoqda kuchayadi,ishtaxa va uyqu buziladi, bemor loxas bo'lib, bosh og'riydi, qorin muskullarida og'riq paydo bo'ladi, qayt qilish va ich ketishi kuzatiladi, umumiy axvoli og'irlashadi. Qonda biroz leykotsitoz, ko'pincha ozgina leykopeniya va SOE tezlashadi. Ayrim xollarda bolalarda kasallik seroz meningit kabi asorat beradi.

Faringoskopiyada kasallikning birinchi soatlarida halqum shilliq pardasida diffuz qizarish ko'zga tashlanadi. Yumshoq tanglay, til yoychalarida va qisman bezlarda va halqumning orqa devorida uncha katta bo'lmagan qizg'ich pufakchalar ko'rinadi, 3-4 kundan so'ng pufakchalar yoriladi va oz miqdorda shilimshiq ajralmalar chiqadi. Ayrim xollarda pufakchalar yorilmasdan qayta so'riladi va shilliq parda odatdagi xolatiga keladi.

Davolash boshqa anginalarni davolangandek olib boriladi.

Yarali-pardali (Simanovskiy- Plaut-Vensen anginasi) angina. Bu anginaning qo'zg'atuvchisi tuksimon tayoqcha va og'iz bo'shlig'idagi saprofit spiraxeta simbiozi xisoblanadi. Bu tayoqchalar ko'pincha sog'lom kishilarning og'iz bo'shlig'ida saprofit xolatda uchraydi. Simanovskiy-Plaut-Vensen anginasi nisbatan kam, sporadik xolda uchraydi. Biroq urush va tahbiy ofatlar yuz bergan yillarda kasallik ko'p uchragan va og'ir kechgan,buning sababi ijtimoiy xayot tarzi yomonlashib insonlarda ximoya quvvatlari pasayishi xisobiga kasallikni avj olishidir. Bundan tashqari kasallik asosan ikkilamchi yo'ldosh kasalliklari bor, kam quvvat, ozg'in, vitaminlar yetishmovchiligi bor va immunologik qobilyati pasaygan odamlarda xam ko'proq uchraydi.

Kasallikni belgilari: bemorlar yutinganda tomoqda noqulaylik, yot jism borligiga o'xshash sezgidan, og'izdan sassik xid kelishidan, ko'p so'lak ajralishidan shikoyat qiladilar. Tana xarorati odatda mo'tadil bo'ladi, uning ko'tarilishi esa asoratlar paydo bo'lganidan darak beradi. Yallig'langan murtak tomonidagi regionar limfatik tugunlar kattalashadi, paypaslaganda og'riq seziladi. Kasallikni klinik belgilarini keskin namoyon bo'lmasligiga qaramay, bemorlarda umumiy intoksikatsiya belgilari yaqqol ko'zga tashlanadi. Yutinishda odatda og'riq bo'lmaydi. Kasallik bir xaftadan uch xaftagacha davom etadi. Ayrim xollarda esa bir oygacha cho'zilishi mumkin.Kasallikni klinik belgilari keskin namoyon bo'lmasligi sababli, ayrim xollarda bemorlar deyarli vrachlarga murojat etishmaydi va davolanmaydilar.Ko'pincha bunday bemorlarni umuiy tibiy ko'riklar o'tkazilayotganda tasodifan aniqlanadi.

Faringoskopik o'zgarishlar: jarayon ko'pincha bir tomonlama bo'lib, bez yuzasida chuqur bo'lmagan, qirg'oqlari notekis, nekrozli yara ko'rinadi, yara yuzi esa sarg'imtir, yengil ko'chuvchi yiringli parda bilan qoplangan bo'ladi.Ko'chgan karash tagida nekrotik to'qima bo'ladi (rasm 69).

Qiyosiy tashxisni xalqum bo'g'masi (diftireya) bilan,qon kasalliklarida xalqumdagi o'zgarishlar bilan o'tkaziladi.Kasallikni klinik belgilariga va qoplamadan olingan surtmada spiroxetani bo'lishligiga asosan qo'yiladi. Qonda yengil leykotsitoz va SOE tezlashgan bo'ladi.

Davolash: Odatdagi anginalarni davolagandek olib boriladi va qo'shimcha yarani antiseptik dorilar shimdirilgan tampon orqali extiyotlik bilan nekrozdan tozalanadi, og'iz bo'shlig'ini kuniga 5-6 maxal furatsilin eritmasi (1:5000) yoki shalfey va romashka damlamasi bilan chayiladi. Yara yod yoki kumush nitrat (5% yoki 10%) eritmasi bilan surtiladi, bundan tashqari yara yuzasiga neosalg'varsan, novarsenol surtish yoki sepish bir muncha yaxshi foyda beradi. Kasallik og'ir kechganda venaga novarsenol yuboriladi (0,3-0,4 g) xamda spiroxetalarga qarshi tahsir ko'rsatadigan penitsillin ishlatiladi.

Zamburug'li angina (Kandidoz). Asosan kichik yoshdagi bolalarda, bundan tashqari ko'p antibiotiklar,kortikostenroidlar,tsitostatiklar qo'llanilganda va immunologik quvvatlari past odamlarda uchraydi. Kasallik o'tkir boshlanadi, tana xarorati 37, 5-37, 9S gacha ko'tarilishi bilan kechadi. Klinik ko'rinishi boshqa anginalarga qaraganda kam namoyon bo'lishi bilan davom etadi. Bemorlarni tomoqda og'riq,yutinishni qiyinligi, umumiy quvvatsizlik bezovta qiladi. Bez yuzalarida kandidozga xos karashlar xosil bo'lganligi uchun xam bemorlarni tomoqda yot jism borligi xissiyoti bezovta qiladi. Oddiy anginalardan farqli, kandidozli anginadagi yiringli ajralmalar oq rangda,tvorog qoldiqlarini eslatadi.

O'z vaqtida va oxirigacha olib borilmagan davolash kasallikni tez kunlarda yana qaytalanishiga sabab bo'ladi.

Faringoskopiyada bezlar kattalashgan va biroz qizargan, yuzalarida oq mayda va tiniq, tvorogsimon ko'rinishidagi, yengil ko'chuvchi, nuqtasimon ajralmalar ko'rinadi.

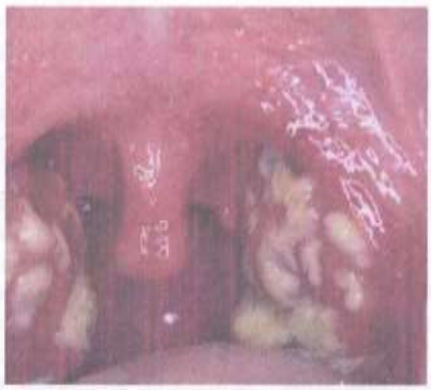

Расм. 90.Бодомча бези юзаси кандидозга хос карашлар билан қоплaнган.

Bunday koplamalar sekin-asta kattalashib qo'shilib qoplamalar xosil qiladi. Agar davolashni o'z vaqtida o'tkazilsa kasallikning 5-7 kunida boshlab bunday ajralmalar yo'qolib bez tozalanadi. Kasallik avj olganda regionar limfatik tugunlar kattalashadi, tana xarorati ko'tariladi,bemorni axvoli og'irlashadi.Tashxisda bez yuzasidan olingan surtmani bo'yalmagan xolda, mikroskop ostida ko'rilsa,kandida blastosporlarini faol bo'linayotganligi ko'zga tashlanadi.

Davolash Kasallik antibiotiklarni,kortikosteroidlar ko'p qo'llaganda disbakterioz rivojlanish xisobiga paydo bo'ladi. SHuning uchun davolashni bu dorilarni qo'llashni to'xtatishdan boshlanadi. So'ngra organizmning umumiy ximoya qarshiligini kuchaytirish, vitaminlar gruppasidan V, S, K qo'llash, kuniga 500000 TB dan nistatinni 3-4 marta 2 xafta davomida ichirshga buyuriladi. Jaroxatlangan bez yuzalari anilinli bo'yoqlar – metilbinafsha va genntsian binafshaning 2% li suvdagi yoki spirtagi eritmasi maxaliy surtiladi va bundan tashqari, 5-10% li kumush nitrat eritmasi yoki 2-5% li natriy gidrokarbonat yoki Lyugolg' eritmasi surtiladi. Tomoqni ni kuniga 5-6 marotaba 1:10000 nisbatdagi xinazol eritmasi bilan chayiladi.

Anginalarni asoratlari. Anginalar og'ir asoratlar beradi,bu asoratlar kasallik vaqtida yoki kasllikdan bir necha kun o'tgandan so'ng namoyon bo'lishi mumukin. Asoratlar maxalliy va umumiy ko'rinishga ega bo'ladi, maxalliy asoratlari paratonzillit, paratonzillyar abstsess, laterofaringial abstsess, tonzillogen mediastenit va tonzillogen sepsis, bo'yin flegmonasi sifatida ko'rinishga ega bo'ladi. Umumiy asoratlardan revmatizm, revmatik poliarterit,nefrit, xoletsistit va meningitlar uchraydi. Oxirgi keltirilgan mahlumotlarga qaraganda inson tanasida anginalar bilan bog'liq bo'lgan 100 dan ortiq kasalliklar mavjudligi aniqlangan.

QON TIZIMI KASALLIKLARIDAGI ANGINALAR

Qon tizimi kasalliklarida halqum bezlarida angina kabi yallig'lanish jarayoni kuzatiladi, bunday kasalliklarni o'z vaqtida aniqlab,oddiy anginalardan qiyosiy farqini ajratib, tashxis qo'yib davolash, bir qancha og'ir asoratlarni oldini oladi.

Qon tizimini bunday kasalliklari qatoriga quydagilar kiradi: Yuqumli mononukleoz, agranulotsitoz, alimentar toksik aleykiya va o'tkir leykoz. Qon tizimi kasalliklarida, bemorni immunologik ximoya kuchi keskin pasayadi,bunday sharoitda og'iz bo'shlig'idagi saprofit mikroflorani patologik xususiyatga kuchayadi yoki surunkali yallig'langan badomcha bezlaridagi jarayonni faollashishi xisobiga,bezlarda ikkilamchi anginalar paydo bo'ladi.

Yuqumli mononukleozda angina: Adabiyotlarda bu anginani boshqa nomlar bilan (Limfoid to'qimalari anginasi,Pfeyferni bezlar isitmasi,Filatov kasalligi) deb xam ataladi. Kasallik ko'proq bolalarda va yoshlarda uchraydi.

Kasallikni kelib chiqishida ikki xil nazariya mavjud,birinchi nazariya bo'yicha kasallik maxsus B. monocytogenus bakteriyalar keltirib chiqaradi, ikkinchi nazariya bo'yicha kasallik qo'zgatuvchisi limfatrop Epistayna-Barr virusi xisoblanib, bu virus doimo listerella bakteriyasi bilan birga uchraydi. Kasallik xavo-tomchi yo'l bilan va bemorni buyumlari orqali yuqadi.Asosiy kirish darvozasi burun va og'iz yo'llari xisoblanadi.

Kasallikni boshlanishida o'ziga xos triada simptom paydo bo'ladi: xaroratni ko'tarilishi,tomoqda anginaga xos o'zgarish,adenogepatosplenomegaliya va qonda leykotsitoz yahniy kasallikni 6 -10 kunlarida monotsitlarni (60- 80%) atipik turlari ko'payib ketishidir. Bemorlarda umumiy quvvatsizlik,ishtaxa va uyquni buzilishi bezovta qiladi,oradan 1-2 kun o'tgach birdaniga tana xarorati yuqoriga (39-40 S) ko'tariladi, bodomcha bezlari kattalashib,ayrim xollarda nafas olishga qiyinlik tug'diradi. Dastlab bo'yindagi limfatik bezlar, keyinchalik boshqa bezlar xam kattalashadi va paypaslaganda og'riqli bo'ladi. Bunga qo'shimcha jigar va taloq kattalashadi, ayrim bemorlarda terida toshmalar kuzatiladi. Kasallikni o'zi xos ko'rinishlaridan biri (ayniqsa bolalarda) burun-halqum shilliq qavatlarini keskin shishi bilan davom etadi, shuning uchun xam bemorlarda nafas olishni qiyinligi, ping'illab gapirish kabi belgilar paydo bo'ladi. Bodomcha bezlarida yarali-pardali angina yoki halqum bo'g'masi singari yiringli karashlar xosil bo'ladi. SHuning uchun xam ayrim xollarda adashib halqum bo'g'masi tashxisi qo'yilib davolanadi.

Faringoskopiyada: mononukleozda xalqum shilliq qavatlarni keskin shishi kuzatiiladi,halqum bezlari kattalashgan, qizargan yuzalarida difteriya qoplamasiga o'xshash sarg'imtir karash bilan qoplangan bo'ladi. Bez yuzasidagi karashlar tanglay yoylari, kichik tilga tarqaladi. Boshqa anginalardan farqi bu karashlar xalqumda uzoq muddat (1 oygacha) saqlanib turadi.

Tashxisda qonni umumiy taxlili katta o'rin egallaydi,kasallikni 2-3 kunlaridan leykotsitlarni miqdori ortadi (leykotsitoz) va 7-10 kunlarida eng yuqori darajasiga yetadi. Ortgan leykotsitlarni 60-80% o'zgargan monotsitlar – mononuklearlar tashkil etadi. Tashxisda serologik tekshirishlar xam muxim o'rinni egallaydi,bunda Paul-Bunnel reaktsiyasi musbat bo'ladi. Bauer- Goffa sinamasi qonda maxsus antigenni

miqdorini aniqlashda yordam beradi. Kasallik 3-4 xafta davom etadi va asta-sekin yallig'lanish jarayoni pasayadi,isitma mo'tadil bo'ladi,limfatik bezlalar,kichrayadi,bemorni axvoli yaxshilanadi .

Davolash: bemorga yotib davolanish tavsiya qilinadi va vitaminlarga boy suyuq,iliq ovqatlar tavsiya etiladi. Ikkilamchi infektsiyaning oldini olish uchun antibiotiklar qo'llaniladi. Tomoqni chayish uchun dezinfektsiyalovchi, burishtiruvchi suyuqliklar tavsiya etiladi, bezni nekrozga uchragan qismlarni 10% li kumush nitrat eritmasi bilan kuydiriladi, bu davolarga qo'shimcha ravishda kortikosteroidlar qo'llaniladi. Kasallikni avjida tonzilektomiya yaxshi foyda beradi,ammo bemorni axvoli keskin yomonlashib qolishi xam kuzatiladi.

Agranulotsitozda angina. Aloxida nozologik kasallik xisoblanmasdan, balki qon ishlab chiqarish tizimini turli yuqumli kasalliklar, toksik tahsirlar, o'tkir nurlanishdan so'ng, tsitostatik dorilar qo'llanilganda va Kandida zamburug'i tahsiri natijasida paydo bo'lgan reaktsiyasidir. Bu kasallikda qonda leykotsitlarni miqdori (neytrofil granulotsitlar) keskin (0,5-10 9\l) kamayib ketadi. Klinik kechishi kasallikni kelib chiqishiga qarab ikki xilga birinchisi:

sekin-asta boshlanadigan **mielotoksik**

ikkinchisi: o'tkir boshlanadigan **immunologik** turlariga bo'linadi.

Kasallikni mielotoksik turida boshlanishi (1-2kun davomida) dastlab umumiy quvatizlik,ishtaxa va uyquni buzilini sifatida namoyon bo'ladi,keyingi kunlarida tana xaroratini keskin ko'tariladi,qaltirash paydo bo'lib, umumiy axvoli og'irlashadi, tomoqda og'riq,yutinishni va gapirishni qiyinlagi paydo bo'ladi. Og'izdan noxush xid kelib,so'lak oqadi, oshqozon ichak tizimida turli dispeptik xolatlar paydo bo'ladi.

Kasallikni immunologik ko'rinishada yuqorida keltirilgan klinik belgilari birinchi kundan boshlab keskin namoyon bo'lishi bilan ajralib turadi.Bemorni umumiy axvoli og'irlashadi,tana xarorati septik tus oladi,tomoqdagi og'riq kuchayadi,bo'g'imlarda og'riqlar paydo bo'ladi,ko'zlarda sarg'ayish alomatlari ko'rinadi,yuqori isitma natijasida bemorlar alaxsiraydi.

Faringoskopiyada tanglay bezlarida,kichik tilda turli nekrotik yarachalar paydo bo'ladi,bu yarachalar to'qimalarni chuqur qismilarini xam qamrab oladi. Keyingi kunlarda nekrotik yarachalarni yuzalari ko'chib tushadi, o'rnida chuqur,sekin bitadigan yaralar paydo bo'ladi. SHilliqt qavatlar qizarib, shishib ketadi. Kasallikni avjga chiqish davrida og'izni shilliq qavatlariga xamda teri ostiga qon quyilishlar kuzatiladi.

Kasallikni tashxisida qon va suyak kemiklaridan olingan surtmalarni tekshirishlar natijasi muxim o'rin egallaydi.

Davolash: Kasallikni davolashda keltirib chiqaruvchi sabablarni bartaraf etish, qon tizimiga salbiy tahsir etuvchi dorilarni qo'llashni to'xtatish zarur.Tomirga leykotsitar massalar va qon quyiladi, mushak orasiga 5% nuklenat natriy eritmasi 5-10 ml 2 maxaldan yuboriladi. Bundan tashqari gormonal dorilar va vitaminlar tavsiya etiladi,og'izni turli antiseptik dorilar bilan chayiladi. Kasallikni natijasi ancha murakkab bo'lib,ayrim xollarda turli og'ir septik xolatlar singari asoratlar paydo bo'ladi.

Leykozda angina. Qon tizimidagi eng og'ir kasalliklardan biri xisoblanadi, bu kasallikda qonda leykotsitlarni yetilmagan tanachalari ko'payib ketadi.

Kasallikni asosida xromosomalarni tarkibini tug'ma yoki ortirilgan buzilishi yotadi

Klinik kechishi bo'yicha: o'tkir va surunkali ko'rinshlari tafovut qilinadi. Kasallik ko'proq yoshlarda uchraydi. Bu kasallikni og'ir kechadigan turi, o'tkir leykozni mieloz ko'rinishidir. Boshlanishi o'tkir,keskin tana xaroratini ko'tarilishi, (gektik ko'tarilishi kuzatladi) qaltirash bilan boshlanadi.Tomoqda og'riq,yutinishni qiyinligi va og'izdan noxush xid keladi. Bemorlarda umumiy quvatsizlak,ko'p terlash kuzatiladi va bosh aylanishi bezovta qiladi, ularda kuchli gemorragik belgilar,teri va shilliq qavatlarga qon quyilishi,burundan qon ketishi,ozgina jaroxatlardan xam uzoq vaqt to'tamaydigan qon ketadi.Bodomcha bezlarini yallig'lanishi, kasallikni 3-5 kunlarida namoyon bo'ladi, limfatik bezlar kattalashadi,bir vaqtni o'zida jigar va taloq xam kattalashadi. Kasallikni bir ko'rinishida leykotsitlarni miqdorini keskin ko'payib ketishi bilan davom etsa,boshqa ko'rinishida aksincha limfotsitlarni miqdorini kesin kamayib ketishi bilan kechadi.

Faringoskopiyada kasallikni boshlanishida tanglay bezlari qizaradi va shishgan bo'ladi, asta-sekin yuzalarida yaralar paydo bo'ladi,keyinchalik bu yaralar nekrozga aylanadi, nekrozga uchragan joylar oqish yoki sarg'imtir-oqish rangdagi karash bilan qoplanadi. Bu karashlar bez yuzasidan qiyin ko'chadi, ularni ko'chirilganda uzoq vaqt, qon ketuvchi yaralar ochiladi. Bunday yaralar og'iz bo'shlig'iga, tanglayga,milklarga tarqaladi va tez-tez qon ketishi bilan davom etadi.

Kasallikni tashxisida qonni va suyak kemigidan olingan surtma taxlili asosiy o'rinni egallaydi. Qonda ko'p miqdorda yosh va atipik (gematoblast, mieloblast, limfoblast) qon shaklari paydo bo'ladi.

Bu kasallikda natija ko'pincha o'lim bilan yakunlanadi.

Davolashda asosan tsitostatik (atleran, dopan), korotikosteroid dorilar qo'llaniladi, xamda leykotsitar massa va qon quyiladi, rentgen nurlari bilan tahsir ettiriladi. Xozirgi kunda yaxshi naf beradigan davolash usullaridan biri suyak kemigini ko'chirib o'tkazish xisoblanadi. Ikkilamchi infektsiyani oldini olish uchun antibiotiklar va fungostatik dorilar qo'llaniladi.

Yuqumli kasalliklardagi anginalar

Ayrim yuqumli kasalliklarda tanglayda va tanglay bezlarida xam anginaga xos yallig'lanishlar kuzatiladi. Buni bilishni axamiyati shundaki angina tashxisini qo'yib davolab, boshqa asosiy yuqumli kasalliklarni o'tkazib yubormaslik kerak. Bunday yuqumli kasalliklarga quydagilar kiradi: Bo'g'ma (diftereya), qizilcha (skarlatina), ich terlama va boshqalar. Bu kasalliklarni tashxis qo'yishda o'ziga xos klinik belgilari va laborator tekshirishlar natijalariga asoslanadi.

HALQUM BO'G'MASI (DIFTERIYa)

Halqum bo'g'masi o'tkir yuqumli kasallik xisoblanib, qo'zg'atuvchisi Klebsa-Lefflera (Cornybacterium di'hterie) xisoblanadi. Kasallikda 90-95 % xolatlarda halqumni yallig'lanishi bilan va tanglay bezlarida anginaga xos o'zgarish bo'lishi bilan kechadi.

Klinik kechishi bo'yicha chegaralangan, tarqalgan va toksik turlariga bo'linadi. CHegaralangan turi o'z yo'nalishida, kataral,orolcha (bez yuzida chegaralangan 5-6 mm xajmda qoplamalar xosil bo'lishi bilan kechadi) va karashli-qoplama (bez yuzasini to'liq qoplab oluvchi karash xosil bo'ladi) paydo bo'lishi ko'rinishda kechadi. Kasallikni kataral turi asosan emlangan bolalarda uchrab, kataral angina kabi,qoplama va karashlar xosil bo'lmasdan yengil kechadi. Qolgan barcha turlarida bo'g'maga xos halqumda va bodomcha bezlarda karashlar xosil bo'lib davom etadi.

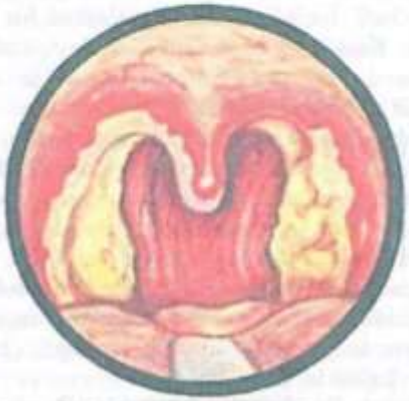

Rasm 70. Halqum bo'g'masi (difteriya)

Xalqum bo'g'masini klinik kechishida- Kasallik sekin-asta klinik belgilarni namoyon bo'lishi bilan boshlanadi. Birinchi navbatda intoksikatsiya belgilari paydo bo'ladi, bemorlar kam kuvvat, rangi oqargan,lanj bo'lib qoladi, ammo tana xarorati yuqori bo'lmasligi mumkin,vaqt o'tishi bilan intoksikatsiya kuchayadi.Keyinchalik tomoqda og'riq,tana xaroratini yuqoriga ko'tarilishi va bez yuzalarida qoramtir-kulrang karashlar paydo bo'ladi. Keyinchalik bu karashlar kattalashib bez yuzini to'liq qamrab oladi va tashqariga, tanglay yoylariga,kichik tilga,xalqumni orqa devoriga tarqaladi. Kasallikni eng og'ir kechishi, bu bergan asoratlaridir, yahniy toksik miokardit, kichik tilni falajligi, nefrit va boshqa ahzolarga toksik tahsiri.

Faringoskopiya: Qizarib shishgan tanglay shilliq qavatlarida va bezlar yuzasida avval katta bo'lmagan qalin qoramtir-kulrang karash xosil bo'ladi, keyinchalik bu karashlar bez yuzasidan tashqariga tanglay yoylari, kichik til va halqumni orqa devorlariga xam tarqaladi. Bez yuzasidagi bu karashlar qiyin ko'chadi va ko'chirish vaqtida bez yuzasida qonab turuvchi yara xosil bo'ladi. Bo'yin lifatik tugunlari kattalashgan, og'ir xolatlarda buyin yumshoq to'qimalarini shishi kuzatiladi.

Halqum bo'g'masini lakunar anginadan farqi agar follikulyar anginada jarayon doimo ikki tomonlama bo'lsa, bo'g'mada ayrim xollarda jarayon bir tomonlama bo'lishi mumkin. Lakunar anginada bez yuzasidagi qoplama oq-sarg'ish rangda,

yengil ko'chuvchi va qoplama ostidagi shilliq qavat yuzasi o'zgarmagan bo'ladi. Bo'g'madagi karash tog'ay singari qattiq bo'ladi,to'qimalardan qiyin ajraladi.. Kasallikni kechishida difteriyaga gumon qilinsa darxol bez yuzasidan surtma olinib bakteriologik tekshirish o'tkaziladi. Agar surtmada Klebsa-Lefflera tayoqchalari aniqlansa, bemor darxol yuqumli kasalliklar bo'limini aloxida ajratilgan xonasiga yotqizilab davolanadi.

Davolashda difteriyaga qarshi zardob Bezredka usulida kiritiladi.Kasallikni chegaralangan ko'rinishida 10 000-30000 AE,tarqalgan turida 40000-50000 AE va nekrotik ko'rinishida 100000 AE kiritiladi. Zardobni asosiy miqdorini kiritishdan 1 soat avval,nojo'ya tahsirini aniqlash maqsadida teri ostiga 0,5 ml kiritiladi, agar salbiy o'zgarish kuzatilmasa qolgan miqdorini kiritiladi.Davolashni qolgan qismi simptomatik olib boriladi.Xozirgi kunda zardobni kam asorat beradigan va tozalangan diaferm turi ishlatilmoqda.

Skarlatinada (kizilcha) angina.

O'tkir yuqumli kasallik bo'lib,chaqiruvchisi streptokokklar xisoblanadi. Qizilcha bilan asosan yosh bolalar (2-10 yosh) kasallanadi. Kasallik bemorlardan xavo-tomchi yo'l bilan tarqaladi. Boshlanishida tomokda angina singari o'zgarish bilan kechadi. Klinik kechishi bo'yicha yengil, o'rtacha og'ir va og'ir turlari mavjud. Tomoqdagi o'zgarish kasallikni kilinik turlari mos ravishda kataral yallig'lanishdan boshlanib nekrotik o'zgarishlargacha bo'lishi mumkin.

Kasallikni belgilari -kasallik o'tkir boshlanadi, bemorlarda tana xarorati keskin ko'tariladi, ko'ngil aynib qayt qiladi,ichi tez o'tadi va umumiy axvoli og'irlashadi. Bemorlar tomoqni quruqshab qolishi va kuchayib boruvchi og'riqga shikoyat qiladi. Intoksikatsiya kuchayib borishi natijasida,tana xarorati ko'tariladi, tomir urish va nafas olish tezlashadi bemorlarda vaxima va qo'rqinch xissiyotlari paydo bo'ladi,loxas bo'lib,uyqu va ishtaxa buziladi.

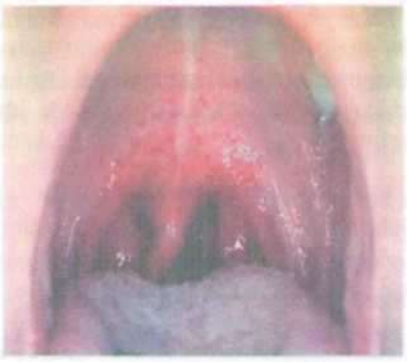

Rasm. Skarlatinada (kizilcha) angina xoc ozqarichlar

Bemor ko'rilganda lunjlari qizargan (arterial to'laqonlik xisobiga),

yanoqlari to'q qizil, ammo burun-lab uchburchagi oq rangda bo'ladi, bunday xolatni "skarlatinaga xos nikob" deyiladi (birinchi marotaba bu belgilar N.F.Filatov tomonidan yozilgan).

Kasallikni boshlanishida qattiq tanglayda, tanglay yoylari, kichik til, bezlar yuzasida, atrof to'qimalardan keskin chegaralangan, qizarib shishga skarlatinaga xos toshmalar kuzatiladi, bunday toshmalarni "skarlatina enantemasi" deb yuritiladi (toshmalarni shunday to'q qizil rangdaligi uchun kasallikni skarlatina deb nomlangan yoki italiyan tilida skarlatum –to'q qizil degan so'z). Bodomcha bezlari kattalashgan va to'laqonlik xisobiga qizargan. Til qalin oq karash bilan qoplangan, qirg'oqlari esa qizargan bo'ladi. Kasallikni yorqin namoyon bo'lgan davrida, bo'yin terisida, tanada va oyoq-qo'llarda mayda, qizil rangli bo'rtmali toshmalar paydo bo'ladi. Bo'yin va jag' osti lifatik tugunlar kattalashgan, ushlab ko'rilganda org'iqli bo'ladi. Kasallikni keyingi kunlarida bunday o'zgarishlar boshqa joylarda yo'qolib faqat bezlarda qoladi. Bodomcha bezlaridagi o'zgarishlar kasallikni og'ir kechishida kataral xolatdan yarali-nekrotik xolatgacha o'tishi mumkin. Bemorga tashxis qo'yilgandan so'ng darxol atrofdagilardan ajratiladi va yuqumli kasalliklar klinikasiga yotkizilib davolanadi.

Davolashda keng tahsir doirasiga ega bo'lgan antibiotiklar,sulhfanilamid preparatlari va antigistamin dorilar qo'llaniladi. Qolgan davolar simptomatik olib boriladi.

Ich terlamada (Bryushnoy tif) angin.

O'tkir yuqumli kasallik xisoblanib,asosan chaqiruvchisi terlama tayoqchasidir. Kasallik tarqatuvchisi bemor xisoblanib, ovqat o'tish yo'llari orqali yuqadi. Boshqa yuqumli kasalliklarga qaraganda ich terlamada, halqumda o'zgarishlar kam uchraydi.

Bu kasallikni eskicha nomi Dyuge anginasi deb xam yuritiladi.

Kasallikni boshlanishida tomoqda va bodomcha bezlarida kataral yallig'lanish xos o'zgarish paydo bo'ladi, keyinchalik tanglay yoylarida va bezlarda shishlar paydo bo'ladi. Asta-sekin bez yuzasida sarg'imtir-oqish rangda, yumaloq, mayda nekrotik yarachalar xosil bo'ladi. SHuning bilan birga bemorni umumiy axvoli og'ir bo'ladi, tana xarorati gipertermik chiziqda, bosh og'rig'i, terida ich terlamaga xos toshma (rozeola) kuzatiladi. Bemorlarda taloq kattalashadi (splenomegaliya), ichaklar faoliyatini buzilishi xisobiga metiorizm kuzatiladi, qonda leykotsitlarni miqdorini ozayishi (leykopeniya), ezinofillarni keskin pasayishi va kamkonlik belgilari paydo bo'ladi.

Halqum va bezlardagi nekrotik yarachalar uchinchi xaftaga borib sekin-asta tozalanadi va granulyatsiyalar o'sib epiteliy qatlami tiklanadi.

Tashxisda bakteriologik va serologik tekshirishlar natijalariga va kasallikni klinik belgilariga, axlatda ich terlamani quzgatuvchisini aniqlash natijalariga asoslanib qo'yiladi.

Davolashda ich terlama zardobi,immunotransfuziya kilinadi, xamda maxsus bakteriofag va nitrofuran antibiotiklari,immunologik quvvatni ko'taruvchi dorilar qo'laniladi.

ANGINANI ASORATLARI
Paratonzillit

Asoratlarni eng ko'p uchraydigan turi bu paratonzillit va paratonzillyar abstsesslar anginani ko'p uchraydigan asoratlari qatoriga kirib, Lor kasalliklarini 12,5% salmog'ini tashkil qiladi.

Paratonzillit so'zi kasallikning moxiyatini to'liq aks ettiradi, chunki bunda bezdagi yallig'lanish jarayoni bez oldi to'qimalariga tarqalishi va bu joyda yallig'lanish infilg'trati xosil bo'lishi bilan kechadi. Angina vaqtida makroorganizmni ximoya faoliyati pasayishi yoki mikroorganizmni virulentligi yuqori bo'lganda, infektsiyani bez oldi to'qimalariga o'tishi natijasida paratonzillit rivojlanadi.Bahzan paratonzillitni rivojlanishi bezni yuqori qismida,kapsulasidan tashqarida joylashgan shilishshiq ishlab chiqaruvchi Veber bezlarini yalig'lanishidan,yoki shu joydagi qo'shimcha bezni yallig'lanishi natijasida rivojlanishi mumkin. Ayrim xollarda partonzillit odontogen –yallig'langan tishlardan infektsiyani tarqalishini xisobiga paydo bo'ladi. Anginadan so'ng xosil bo'lgan bunday infilg'tratlar o'z vaqtida o'tkazilgan davolash natijasida sekin-asta qayta so'rilib ketishi yoki jarayon kuchayib paratonzilyar abstsessga o'tishi mumkin. Kasallik askariyat yoshlarda (15-30 yosh) ko'p uchraydi. Klinik-morfologik nuqtai nazardan paratonzillitni rivojlanishi ketma-ket kechadigan uch bosqichdan iborat bo'ladi: yahniy shish, infilg'tratsiya va abstsess xosil bo'lish.

Kasallikni kechishi: Ko'pchilik xollarda jarayon bir tomonlama bo'ladi. Yallig'lanish jarayonni joylashishi bo'yicha oldingi (oldingi tanglay yoyi va bez orasida), orqangi (orqa tanglay yoyi va bez orasida), yuqorgi (tanglay yoylarini yuqorgi birlashgan -supratonzillyar qismida) va pastki (bezni pastki qismi bilan xalqumni yon devori orasida) turlari tafovut qilinadi. Klinikada asosan 70% xolda oldingi va yuqorgi turlari,ikkinchi o'rinda 20% orqangi va qolgan xollarda pastki 7%, lateral 3% ko'rinishi uchraydi.Klinik kechishi bo'yicha eng kam uchraydigon lateral turi og'ir xisoblanadi,chunki boshqa turlariga qaraganda,abstsessni o'z-o'zidan yorilib yiringni chiqishi deyarli kuzatilmaydi.

Tonzilogen paratonzillitlar odatda tonzillitning navbatdagi xuruji tugagandan so'ng,bir necha kundan keyin yoki yallig'lanish jarayoni davrida rivojlanadi. Kasallikni boshlanishi o'tkir bo'lib, anginaga xos yallig'lanish belgilari pasayib bemorni axvoli bir oz yaxshilanib turganda,(kasallikni 4-5kunlari) birdaniga bemorni xarorati keskin ko'tariladi (39-40 S),tomoqda og'riq kuchayadi, jag' mushaklarini trizmi paydo bo'lib, yutinish qiyinlashadi, og'izdan so'lak oqadi,umumiy axvoli og'irlashadi. Mushaklarni trizimi paratonzillitni infilg'trativ ko'rinishidan,abstsess xosil bo'lish davriga o'tganligidan darak beradi.Og'riqni kuchli bo'lishi xisobiga bo'yin yallig'langan tomonga qiyshayib qoladi va bemor biror tomonga qarash uchun butun gavda bilan burilishga majbur,og'izdan noxush xid keladi. Yallig'lanish xisobiga kichik til falajlanib ovoz ping'illab chiqadi,ichayotgan suyuqlikni bir qismi burun orqali qaytib chiqadi.

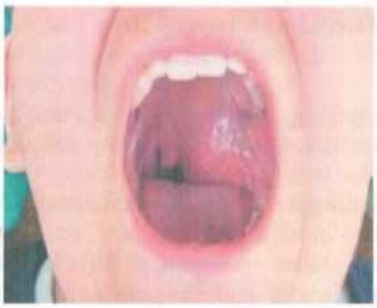

Расм Паратонзиллит асорати

Bemorni rangi oqarib,sovuq,yopishqoq ter bilan qoplanadi.

Mushaklar trizmi xisobiga og'izni ochish qiyin va og'riqli bo'ladi,shuning uchun xam **faringoskopiya** o'tkazish qiyin bo'ladi.Ko'rilganda bezni bir tomoni, bez oldi to'qimalari bilan keskin qizarib shishigan bo'ladi va oldinga bo'rtib kichik tilni sog' tomonga surib qo'yadi. Abstsess to'liq shakillanganda,bo'rtgan joyni markazi oqarib qoladi.Til sarg'imtir karash bilan qoplanadi,og'iz bo'shlig'i so'lak bilan to'lgan bo'ladi. Jag' osti va bo'yin limfatik tugunlari kattalashgan va og'riqli bo'ladi. Qonda leykotsitoz va SOE tezlashgan.

Agar davolash muolijalari o'z vaqtida boshlansa infilg'trat qayta so'rilib,bemorni axvoli yaxshilanadi. Agar o'tkazilgan dovolardan naf bo'lmasa yallig'lanish jarayoni kuchayib paratozillyar,parafarengial abstsesslar,tonzillagen mediastenit va tonzilloean sepssis kabi og'ir asoratlar paydo bo'ladi.

Kasallikni davolash keng doirada tahsir etuvchi antibiotiklar,isitma tushiruvchi,antigistamin va degidrotatsiya qiluvchi dori moddalari qo'llash bilan olib boriladi. Paratonzillyar to'qimaga antibiotiklarni inhektsiya qilib yuborish yaxshi natija beradi. Maxalliy davolashda antibakterial va og'riq qoldirish xususiyatiga ega bo'lgan loroben yoki xepilor preparati kuniga 5-6 maxal sepish uchun tavsiya qilinadi,so'rish uchun tarkibi dorivor o'simliklardan iborat tonzipret preparati, tomoqni antibikterial dorilar bilan chayish va bo'yinga spirtli kormpresslar qo'llash davolashni samarasini oshiradi.

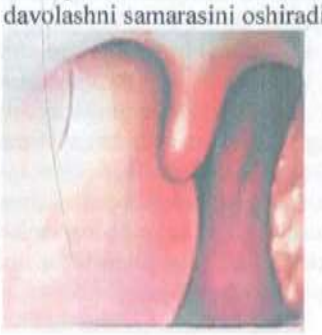

Rasm 71. Paratonzillyar abstsessni yorish

Paratonzillyar abstsess

Paratonzilyar abstsess paratonzillitni davomi xisoblanib, bez oldi to'qimalari atrofida xosil bo'lgan infilg'tratni yiringli yallig'lanishga aylanishi bilan davom etadi. Yuqorida keltirilgan klinik belgilarni kuchayishi - tomoqda og'riq kuchayadi va doimiy bo'ladi. So'lakni yutishga xarakat qilinganda og'riq zo'rayadi shunging uchun xam bemorlar iloji boricha yutinmaslikka xarakat qiladi natijada og'izdagi so'lak lablarni bir chetdan oqib turadi, ovqat yutish qiyinlashadi,og'izdan noxush xid keladi. Bosh og'rig'i paydo bo'ladi, butun tana zirqirab og'riydi, tana xarorati yuqoriga ko'tariladi. CHaynov mushaklarini tirizmi paydo bo'ladi, natijada og'izni to'la ochishni iloji bo'lmaydi, yallig'lanish natijasida kichik tilni xarakati chegaralanib qoladi,shuning uchun xam tovush pingillab qoladi va ichilgan suyuq ovqatni bir qismi burunda qaytib chiqadi. Halqum mushaklarini yallig'lanishi va bo'yin limfadeniti xisobiga boshni burganda bo'yinda va tomoqdagi og'riq kuchayadi shuning uchun bemor boshini yallig'langan tomonga egilgan xolda ushlaydi va kerak bo'lganda boshini burishi uchun butun gavdasi bilan buriladi.

Faringoskopiyada: CHaynash mushaklarini tirizmi tufayli og'izni ochish keskin chegaralangan va og'riqli shuning uchun xam ogiz 1-1, 5 sm ochiladi. Yumshoq tanglayning yallig'langan tomoni,bodomcha bezni va tanglay yoylarining yuqorisi bilan birga sharsimon ko'rinishida shishigan, uning satxi qizargan va taranglashgan ko'rinishda.SHishgan tanglay yoylari bezni to'liq berkitib qo'yadi, kichik tilcha qarama-qarshi tomonga siljigan. Til qalin karash bilan qoplangan, ajralayotgan so'lak yopishqoq bo'lib qoladi.

Ko'proq bo'rtib chiqqan soxada flyuktuatsiya aniqlanadi, shishni markazi yiring to'planganligi xisobiga oqarishib qoladi.Agar abstsessni o'z vaqtida yorib yiringini chiqarilmasa,keyinchalik yiring supratonzillyar chuqurchadan yoki oldingi tanglay yoyidan yorib chiqadi. Abstsess yetarli darajada ochilib yiringni to'liq chiqishini tahminlash xisobiga kasallikning xamma klinik belgilari keskin pasayib, bemorni axvoli yaxshilanadi. Konda leykotsitlar soni 1 mkl da $10x10_3$-$15x10_3$ gacha ko'tariladi va qon formulasi chapga siljiydi, eritrotsitlarning cho'kish tezligi ortadi.

Kasallikni qiyosiy tashxisida bodamcha bezini raki, sarkomasi va boshqa bir qator o'sma kasalliklarni istisno qilish kerak, bu kasalliklar odatda o'tkir klinik belgilar (tana xaroratining ko'tarilishi, tomoqda qattiq og'riq) bilan boshlanmaydi.

Davolash: Bemorlar kasalxonga yotqizilib davolanadi. Ularga suyuq iliq ovqatlar va ko'p suyuqlik ichish tavsiya etiladi. Maxalliy issiq muolijalari qo'llaniladi, buning uchun bo'yinga spirtli bog'lovlar (xar 3 soatda yangilinishi zarur) qilinadi, tomoqni iliq moychechak yoki shalfey damlamasi bilan kuniga 5-6 maxaldan chayiladi. Tomoqqa og'riq qoldiruvchi va antibakterial xususiyatga ega bo'lgan loroben yoki xepilor dorilari sprey xolida kuniga 4 maxaldan ovqatdan so'ng sepiladi.. Isitma tushiruvchi,og'riq qoldiruvchi va tinchlantiruvchi dorilar tavsiya qilinadi. Yallig'lanish jarayoni kuchayib,og'riq zo'raysa bo'yin terisi orasiga regionar yoki vagosimpatik novokainli blokada qilinadi.

Paratonzillyar abstsessni barcha bosqichlarida antibakterial dorilar qo'llaniladi. Agar bemorda yutinish jarayoni yengil bo'lsa, sulg'fanilamidlar va

antibiotiklarni ichishga buyuriladi. Og'ir xollarda antibiotiklar muskul orasiga yoki tomir ichiga yuboriladi.

Paratonzillyar abstsess to'liq yetilgandan so'ng (3-6 kun ichida) o'zini yorilishini kutmasdan yiringni yorib chiqarish lozim. Aksincha agar abstsess o'zicha yorilsa xosil bo'lgan kichik teshikdan yiring tez ajralib chiqishini iloji bo'lmaydi. Abstsessni yorish bahzan og'riqsizlantirmasdan yoki halqumga 5-10 % li kokain eritmasi yoki 2% dikain eritmasidan sepilgandan so'ng eng bo'rtib turgan joyidan kesiladi va uchi o'tmas zajim bilan (bu yo'l og'riqli bo'lishiga qaramay) yara kengaytiriladi. Abstsessni skalpelg' bilan yorishda,kesish chuqurlini 1-1,5 sm.dan oshmaslik zarur,ask xolda bo'yindagi yirik qon tomirlari (uyqu arteriyasi) jaroxatlanishi mumkin.

Ayrim klinikalarda paratonzillitning infilg'trativ yoki abstsessli ko'rinishiga tashxis qo'yilgandan so'ng,agar bemorni kasallik tarixida surunkali tonzillit shakillangan bo'lib, yilda bir necha marotaba angina shaklida qaytalinib,bahzan paratonzillit bilan asoratlanib turadigan bo'lsa, bemorga tonzilektomiya qilish maslaxat beriladi. Bahzan bemorlar anamnezida angina bo'lmasa-da, ammo paratonzillyar abstsess paydo bo'lib, jarayon yon tomonda joylashib va uni yorib yiringni chiqarishni iloji bo'lmasa, kasallik uzoq davom etib turli xayot uchun xafli asoratlarga (tonzillogen sepsis, halqum orti abstsessi, bo'yin flegmonasi, mediastint) gumon qilinsa, bunday xollarda xam tonzilektomiya qilish tavsiya etiladi. Bu usulni afzalligi shundaki, yiringli o'choqning qaerda joylashishidan qathiy nazar faqat, paratonzillitdan emas, balki surunkali tonzillitdan xam tez sog'ayishni tahminlaydi. Bunday muolijalarni bemorlar yaxshi o'tkazadilar.

Laterofaringial abstsess paratonzillyar abstsessni bir ko'rinishi bo'lib kam uchraydigan turiga kiradi, bunda yiring bez oldi to'qimasini yon qismida joylashib, klinik kechishi va davolashi paratonzillyar abstsess kabi davom etadi. Kasallikni o'z vaqtida tashxis qo'yish ancha mushkil,chunki klinik belgilari ko'proq tish va milk kasllikliariga o'xshash bo'ladi.SHuning uchun xam bu bemorlar uzoq vaqt,turli tashxislar bilan stomatologlarda davolanadilar. Kasallikni ikkinchi muxim tomoni kamdan-kam xollarda abstsess o'z-o'zidan yoriladi.

Halqum orti abstsessi (Reterofaringial abstsess). Halqum orqasi abstsessi asosan 3-4 yoshgacha bo'lgan bolalarda uchraydi va bunga sabab bu yoshdagi bolalarda halqumni yutqin muskullari fastsiyasi va umurtqa oldi fastsiyasi oralig'ida yumshoq yog' va limfoid to'qima bo'ladi, shu to'qimalarning yiringli yallig'lanishi halqum orti abstsessiga olib keladi. Yosh o'tgan sari bu yumshoq to'qimalar so'rilib, o'rniga qo'shuvchi to'qima egallaydi, shuning uchun xam katta yoshdagilarda bu kasallik uchramaydi. Infektsiya asosan burun,burun yondosh bo'shliqlari va xalqumni surunkali kasalliklarida limfa yo'llari orqali o'tadi yoki jaroxatdan so'ng ikkilamchi yallig'lanishi shaklida namoyon bo'ladi.

Kasallikni dastlabki belgilari xosil bo'lgan abstsessni joylashgan o'rniga va xajmiga bog'liq bo'ladi: odatda bemor yutinganda tomoqda qattiq og'riq paydo bo'ladi, nafas olish va ovqat luqmasini o'tishi qiyinlashadi. Bola ovqat yeyishni istamaydi va uyqusi buziladi, notinch va ko'p yig'laydigan bo'lib qoladi. Tana xarorati 38-39 S gacha ko'tariladi, bahzan immunologik qobilyati past bemorlarda xarorat subfebril bo'ladi. Abstsess burun- halqumga yaqinroq joylashgan bo'lsa,

burundan nafas olish qiyinlashadi, bemor ping'illab gapiradi va tovushning jarangdorligi pasayadi. Yiringli jarayon halqumning o'rta qismida joylashgan bo'lsa, tovush bo'g'ik, nafas olish shovqinli bo'ladi va bemor uxlaganda xurrak tortadi.. Abstsess halqumning pastki xalqumni xiqildoq qismiga tarqalgan bo'lsa, bemor bo'g'iladi va nafas yetishmasligi natijasida ko'karish xurujlari kuzatiladi. Bu esa xiqildoqqa kirish qismining torayishi, qizilo'ngach va kekirdak qisilishiga olib kelishi mumkin.

Regionar limfatik tugunlarning reaktsiyasi odatda, unchalik kuchli bo'lmaydi, ayrim og'ir xollatlarda infektsiya limfatik tugunlar o'tib yallig'lanish keltirib chiqarganda, ular shishib og'rishi paydo bo'ladi,natijada bemor boshini majburiy xolatda bir tomonga egilgan xolda tutib turishga majbur bo'ladi.

Faringoskopiyada Halqumni orqa devorini shilliq qavati qizargan,shishgan va bo'rtgan, ayrim xollarda bunday bo'rtma halqumning orqa devorini bir tomonida asimmetirik joylashishi mumkin.

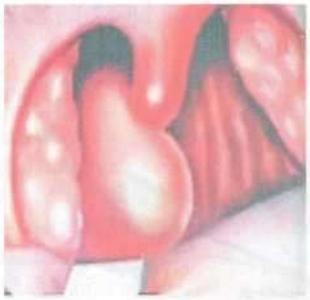

Rasm 72. Halqum orti abstsessi

Uchi tumtoq zond bilan bosib ko'rilsa, bo'rtma yumshoq va og'riqli bo'ladi. Odatda qonning taxlilida leykotsitoz, formulasi chapga siljigan, SOE soatiga 40-59 mm.

Kasallik 5-6 kun, bahzan bundan xam ko'proq vaqt kuchli intoksikatsiya bilan davom etadi va o'z vaqtida o'tkazilgan davolash xisobiga yaxshi natijalarga erishiladi. Faringoskopiya o'tkazish vaqtida extiyotlikka rioya qilish zarur,aks xolda muolija vaqtida bemor bola tinch o'tirmasdan boshini olib qochishga xarakat qiladi,natijada shpatelg' bilan abstsessga tegib uni yorilishiga sabab bo'ladi va ajralgan yiringni to'g'ri xiqilldoqqa tushib uni to'liq berkitib,asfiksiyaga olib kelishi mumkin.Klinikada shunday xolat kuzatilib,bemor bolani o'limiga sabab bo'lganligi adabiyotlarda keltirilgan.

Kasallikni qiyosiy tashxisida ko'pincha xalqum orti lipomasi,gemangiomasi yoki limfatik bezlarni xalqumni boshqa joyida paydo bo'lgan yomon sifatli o'smalarini metestazi natijasida yallig'lanishidan qiyosiy tashxis o'tkaziladi. Yoshi katta odamlarda uchraydigan halqum orti «sovuq» abstsessi, asosan bo'yin

umurtqasini sili yoki zaxmida kuzatiladi.Bu kasalliklarda to'qimalarni yallig'lanishi uzoq vaqt davom etib,joylarda abstsesslar va oqma yaralar shakillanadi. Bunday abstsess atrofida o'tkir yallig'lanish jarayoni kechmaydi,bemorni axvoli keskin yomonlashib,tana xaroratini ko'tarilishi kuzatilmaydi,shuning uchun xam uni sovuq abstsess deb yuritiladi.

Davolash: abstsess paydo bo'lgunga qadar konservativ davolanadi, buning uchun, antibiotiklar, sulg'fanilamidlar tayinlanadi, katta yoshdagi bolalarda kuchsiz dezinfektsiyalovchi eritmalardan og'izni chayish tavsiya etiladi. Kichik yoshdagi bolalarda esa bunday antiseptik eritmalar extiyotlik bilan maxsusu asboblar (pulivizator) orqali purkaladi. Abstsess belgilari paydo bo'lsa tezda yiringni chiqarishni chorasini ko'rish zarur.Abstsessni yorish paytida yiring pastga, nafas yo'llariga tushib qolishni va asfiktsiyani oldini olish zarur. Buning uchun avval abstsess yo'g'onroq igna bilan punktsiya qilinib yiring so'rib olinadi, so'ngra o'sha joydan kesiladi. Abstsessni imkoniyat darajasida bemor yotgan xolatda kesish qulay, ammo ko'pincha bu muolija bemorni o'tirgan xolda o'tkaziladi, shuning uchun xam abstsessni yorishi bilan darxol bemorni boshini pastga engashtirish zarur, bunda ajralib chiqqan yiring pastga emas

Rasm.Xalqum orti abstsessni punksiya qilich

balkim og'iz bo'shlig'iga tushadi Abstsess yorilib yiring chiqarilgandan so'ng davolash konservativ davom ettiriladi.

XALQUMNI SURUNKALI YALLIG'LANISH KASALLIKLARI

SURUNKALI FARINGITLAR

Surunkali faringit: kasallik asosan o'tkir faringitdan keyin rivojlanadi. Uning paydo bo'lishiga o'z vaqtida davolanmagan o'tkir faringit, burun va burun yondosh bo'shliqlari kasalliklari, oshqozon-ichak, yurak-qon tomir tizimi kasalliklari, diatez va qandli diabet, zararli odatlar (chekish, spirtli ichimlmklar ichish), kasbdagi turli salbiy (kimyoviy va fizik) tahsirlar, iqlim (quruq, issiq va chang xavo) sharoitlari sabab bo'ladi. Surunkali faringitni kelib chiqishida asosan shilliq qavatlarga salbiy omillarni uzoq vaqt tahsirini natijasidir. Surunkali faringitning uch turi tafovut kilinadi:

Kataral
Gipertrofik
Atrofik

Kataral faringitda bemorlar tomoqda achishish, yot jism borligi xissiyotiga va yo'talga shikoyat qiladilar.
Faringoskopiyada halqum orqa devorini shilliq qavatlari qizarib shishgan, qon tomirlari bo'rtib chiqqan va yuzasida ko'p miqdorda shilimshiq ajralma bo'ladi.
Gipertrofik faringitda kataral faringitdagi **shikoyatlar** kasallikni bu turida kuchliroq namoyon bo'ladi va ikki xil - tarqalgan (diffuz) yoki chegaralangan ko'rinishda kechadi. Yallig'lanish natijasida xalqumda ko'p xosil bo'lgan balg'am reflektor qo'zg'alish keltirib chiqarib,bemorlarni doimo yo'talib tupurishga majbur qiladi. Tomoqda yot jism xissiyoti bemorlarda o'sma borligi vaximasi "rakofobiya" olib keladi va ular doimo turli yo'nalishdagi vrach mutaxasisslarga murojat qilishga majbur.

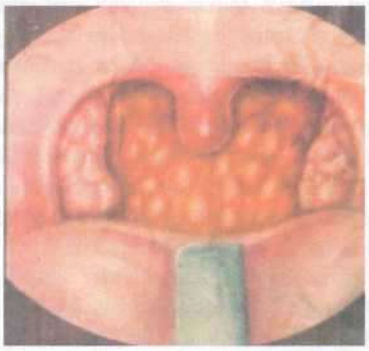

Rasm. Gipertrofik faringitd

Faringoskopiyada-shilliq qavatni epiteliy qatlamlarini ko'payishi xisobiga diffuz yoki chegaralangan gipertrofiya kuzatiladi. Joylarda tsilindrik epiteliy yassi epiteliyga almashadi. Gipertrofik jarayon asosida joylarda esa kistalar xolida ko'rinadi. Qon tomirlar bo'rtib chiqqan, shilliq qavat yuzasida yiring aralash balg'am bo'ladi. Klinik kechishi bo'yicha gipertrofik faringitlar granulez va yonbosh faringit turlariga bo'linadi. Granulyoz faringitda xalqumni orqa devori o'rtasida, qizarib shishigan shilliq qavat asosida, joylarda qizarib bo'rtgan limfoid granullar ko'zga tashlanadi. Yonbosh faringitda bunda o'zgarishlar halqumni orqa devorini ikki yon tomonlaridagi, orqa tanglay yoyiga paralel joylashgan limfoid to'qimalarda kuzatiladi.

Surunkali atrofik faringitni ko'pincha surunkali faringitlarni yakunlanish bosqichi deb xam ataladi, chunki uzoq davom etgan surunkali yallig'lanish keyinchalik, ko'pincha atrofik jarayon bilan yakunlanadi.

Bemorlarni **shikoyatlari**: tomoqni qurqushab qolishi, tomoqda og'riq, yutinishni qiyinligi va tomoqda yot jism borligi xissiyotiga bo'ladi.. Bemorlar achchiq va sho'r taomlar istemol qilishganda yuqoridagi belgila kuchayib ketadi. Tomoqdagi quruqshash belgisi bemorldarni uyqudan bezovta qiladi. SHunin uchun xam ular tomoqni xo'llash maqsadida doimo suyuqlik ichishga majbur.Atorfik jarayon qanchalik kuchli rivojlangan bo'lsa, yutinishni qiyinligi shunchalik keskin namoyon bo'ladi.Bemorlarni og'izdan noxush xid keladi.Tomoqdagi doimiy yot jism borligi va quruq yutinganda yot jism yuqoridan pastga o'tgandek xissiyoti bemorlarda o'smaga gumon tug'diradi. SHuning uchun xam bu bemorlar doimo vrachlar xuzurida turli tashxislar bilan davolanadilar.

Faringoskopiyada Xalqumdagi atrofik jarayon asosan atrofik rinitni davomi shaklida rivojlanadi. SHilliq qavati quruqshagan, yupqalashgan va qizargan bo'ladi, shuning xisobiga halqum shilliq qavati loklangan singari yiltirab ko'rinadi. SHilliq qavat yuzasida qo'yiq shilimshiq ajralma yoki quruq qasmoq bo'ladi .

Davolash: Kasallikni davolash qilinik ko'rinishiga asoslangan xolda olib boriladi. Kasallikni qaysi ko'rinishi bo'lishidan qahtiy nazar davolashni bemorlarga chekish va spirtli ichimliklarni ichish man etishdan boshlanadi. Tashqi muxitini salbiy tahsiri,ishlab chiqarishdagi nojuya tahsir etuvchi omillarni bartarf qilishga erishish zarur. Surunkali faringitlarni davolashdagi asosiy yo'nalish bu ingolyatsiyalar tavsiya qilish bilan olib borishdir. Agar surunkali kataral faringit bo'lsa ingolyatsiya uchun turli o'simlik (shalfey, chinni gul, evkalipt) antiseptik xususiyatiga ega bo'lgan damlamalari, gipertrofik turida esa yuzaki kuydiruvchi va bujmaytiruvchi dorilar,atrofik ko'rinishida ishqorli-yog'li muolijalar tavsiya qilinadi.

Gipertrofik faringitlarda tomoqni 5-10% taninni glitserindagi eritmasi bilan surtish yoki kattalashgan granulalarni kumush nitrat, uch xlorli sirka kislotasi eritmasi bilan aloxida-aloxida kuydiriladi. Ayrim xollarda bu kattalashgan granulalar termik yoki muzlatish (krio tahsir) usuli bilan xam tahsir etiladi. Atrofik faringitda yog'li-ishqorli ingolyatsiyalardan tashqari yana halqum shillik kavati Lyugolg' eritmasi bilan massaj qilinadi, vitamin A yog'li eritmalari surtiladi,shilliq qavati ostiga turli bioaktiv dorilar (gumizol, aloe) yuboriladi. Fizioterapevtik muolijalardan qo'shimcha yana lazer nurlari va magnit to'lqinlari tahsir etish usulari bilan davolash yaxshi yordam beradi. Jag' osti soxasiga 0,5% nikotin kislatasi eritmasi bilan elektroforez

qilish davolash kuchaytiradi. Vitaminlarni qo'llash davolanish tahsirini kuchaytiradi.

SURUNKALI TONZILIT

Kasallikni etiologiyasi va patogenezi- surunkali tonzillit muammosi xozirgi kunda nafakat otorinolaringologolarni, balki tibbiyotni barcha soxa mutaxasislarini muammosi bo'lib qolmoqda,chunki bemor tanasida, surunkali tonzillit asorati yoki uning bilan bog'liq bo'lgan kasalliklar miqdori xozirgi kunda 100 dan ortib ketdi.

Xalqum limfoadenoid tizimida eng ko'p yallig'lanish tanglay bezlarida uchraganligi uchun xam surunkali tonzillit xaqida so'z yuritilganda tanglay bezlarini yallig'lanishi tushuniladi. Bolalar orasida surunkali tonzillit 12-15% uchrasa,kattalar orasida esa 4-10% uchraydi

Surunkali tonzillit butun organizmni infektsion-allergik kasalligi xisoblanib, maxaliy tanglay bezlarida yallig'lanish jarayoni sifatida namoyon bo'ladi. Agar o'tkir angina kelib chiqishida infektsion agent turtki bersa, kasallikni keyingi davrlarida esa yangi patologik o'zgarish yahniy, alergik jarayonlar asosiy o'rinni egallaydi.

O'tkir anginada, yoki surunkali tonzillitni tez-tez qaytalanuvchi turida tanglay yoylari, murtak bezlari va atrof to'qimada distrofik o'zgarishlar xosil bo'ladi, organizm reaktivligi o'zgaradi, natijada bosh miya po'stlog'i va po'stloq osti markazlarida turgun qo'zg'olish o'choqlarni vujudga keladi. SHunday qilib surunkali tonzillitda infektsion agent va uni tahsiri natijasida paydo bo'lgan yangi patologik mexanizmi ishga tushadi, bu o'zgarishlar makroorganizm bilan mikroorganizmni o'zaro uzoq vaqt bir-biriga tahsiri natijasida shakillanadi.

Surunkali tonzillit bolalik davrdan yoki keyingi davrlarda tez-tez angina bo'lgan odamlarda, undan tashqari infektsion kasalliklar (skarlatina, qizamiq, difteriya) bilan og'rigan bemorlarda ko'prok rivojlanadi. Tanglay bezlarini lakunalaridagi yiringli ajralmalarni bez to'qimalariga doimo tahsir etishi natijasida, organizmda antigen-antitelo kompleksi xosil bo'ladi, buning natijada bez to'qimalarini tarkibi (yallig'lanish xisobiga to'qimalar kogulyatsiya uchraydi.) o'zgaradi, tarkibi o'zgargan bundayn to'qima kelgusida o'zini organizmi uchun antigen xususiyatiga ega bo'lgan to'qimaga aylanadi. Buning oqibatida bodomcha bezi asta-sekin allergiya o'chog'iga aylanib qoladi.

Surunkali tonzillit kelib chiqishida ko'p xollarda, og'iz bo'shlig'idagi surunkali kasalliklar muxim o'rin egallaydi (tish kariesi, surunkali faringit,stomatit). Ko'pincha surunkali tonzillit burun-halqumni va burun yondosh bo'shliqlarini yiringli yallig'lanishlari bilan kasallangan shaxslarda uchraydi, chunki bu kasalliklarida, bo'yinni chuqur limfa bezlarida limfadenit xolati vujudga keladi, oqibatida limfostaz rivojlanadi.Bu soxadagi limfa bezlar bilan, tanglay bezlari limfa tomirlarini o'zaro tutashligi uchun, ulardagi yallig'lanish jarayoni tanglay bezlariga xam tarqaladi.

Surunkali tonzillitda,boshqa ahzolarga patologik tahsiri turli ko'rinishda namoyon bo'ladi.Bunday o'zgarishlardan biri yurak qon-tomir tizimi misolida yaqqol ko'rinadi. Bezlarni surunkali yallig'lanishi natijasida tanglay bezlarida xosil bo'lgan patologik o'choqdan chiqayotgan impulg's, yurak qon tomir va markaziy asab tizimiga reflektor tag'sir qilishi xisobiga, bu ahzolarda avval funktsional

keyinchalik esa organik o'zgarishlar kuzatiladi.

Xulosa qilib aytilganda surunkali tonzillitni kelib chiqishida quydagi omillar muxim o'rin egallaydi:

- Tanglay bezlarini antomo-topografik joylashganligi xolati (tashqi muxitni doimiy salbiy tahsiri).
- Bezni lakunalarda doimo patologik ajralmalar va mikrofloralarni mavjudligi (antigen-antitelo komplesni doimiyligi).
- Bez to'qimalarini gistologik tuzilishini o'zgarishi (to'qimalarni kaogulyatsiyasi).
- Bezni ximoya faoliyatini buzilishi.
- Bemorni maxalliy va umumiy ximoya faoliyatini pasayishi.

SURUNKALI TONZILLITLARDA BEZLARDAGI PATOLOGO-ANATOMIK O'ZGARISHLAR

Patologo-anatomik nuqtai nazardan surunkali tonzillitda quyidagi o'garishlar kuzatiladi.

1. Epitelial qatlam yoki uni atrofidagi o'zgarishlar
2. Parenximadagi o'zgarishlar;
3. Peri va paratonzilyar to'qimadagi o'zgarishlar.

Surunkali tonzilitda **epitelial qatlamdagi o'zgarishlar** asosan lakunalarda rivojlangan bo'ladi, bunda yallig'lanish natijasida epiteliy qalinlashadi,joylarda ularni ko'chishi kuzatiladi. Epiteliyni o'zgarishi kriptalarni kengligi va uzunligi,ularni tarmoqlanganligiga bog'liqdir. Bu o'zgarishlar yallig'lanish jarayonini darajasi,vaqtiga,davomiyliga va bemorni yoshiga bog'liq bo'ladi,shuning uchun xam joylarda epiteliylar kalinlashadi yoki yupqalashadi, metaplaziyaga uchraydi,bag'zida esa bu qatlam butunlay tekislanib ketadi. Ayrim xollarda epiteliy qatlamini keskin infilg'tratsiyasi xisobiga kriptalarda leykotsit va limfotsitlarni chiqishi kuzatiladi. Kriptalar parenxima bilan qo'shilib, turli perilakunar yallig'lanish jarayonlari vujudga keltiradi.

Perenximadagi o'zgarishlar ikki ko'rinshda namoyon bo'ladi bulardan:

a) birinchisi faol yallig'lanish jarayoni

b) ikkinchisi esa yallig'lanish jarayonini asorati .

Birinchi guruxdagi o'zgarishlarda bezlarda infilg'tratlar va abstsesslarni xosil bo'lishi kuzatiladi, infilg'tratlar yagona yoki to'planib, perenximani turli yerlarida joylashadi, qirg'oqlari noaniq bo'lgan bir nechta follikulalarni qamrab oladi. Markazda joylashgan infilg'trat, periferiyaga tarqalib, bez kapsulasiga xam yetib boradi. Bahzi infilg'tratlarni markazida shakllanga abstsessni ko'rish mumkin. Abstsess butun follikula yoki bir nechta follikular guruxini qamrab oladi. Bunday yallig'lanish jarayoni natijasida tanglay bezlarini limfa yo'llarida, limfostaz kuzatiladi.

b) bezlardagi ikkinchi gurux o'zgarishlarga chandiqli sklerotik xolatlar kiradi, bu xolat yallig'lanishni oxiri bosqichi xisoblanadi. Bunda bezdagi kriptalar ozayadi va yuzaki joylashadi. Epiteliy qalinlashgan, folikulalar oz, chunki ularni o'rnini

biriktiruvchi to'qima egallagan bo'lada, bag'zida limfoid infilg'tratsiya kuzatiladi.

Peri va paratonzilyar to'qimadagi o'zgarishlar sklerotik xarakterda bo'lib, bunda baquvvat biriktiruvchi to'qima bezlarni nafaqat tashqi qismi,xatto kapsulasini xam qamrab oladi. Kamayib qolgan limfoid to'qimalarda yallig'lanish belgilari to'liq namoyon bo'lmaydi. Bezni kapsulasini ichkarisida va uni tashqarida peretonzilyar to'qima infilg'tratsiyasi yoki peretonzillit xolati kuzatiladi. Bunday xolat ko'pincha bezni yuqori qismida uchraydi.

SURUNKALI TONZILITNI KLINIKASI VA TASHXISI

Surunkali tonzillitni tashxisida, kasallik tarixini to'liq o'rganish asosiy omillardan biri xisoblanadi. Bemorlarni shikoyatlari kasalni individual xususiyatlari va patologik jarayonini qaysi yo'nalishida tus olishga bog'liqdir.

Bemorlarni xarakterli shikoyatlari – qaytalanuvchi tez-tez anginalar tonzillit uchun eng xos va yagona belgilardan xisoblanadi. Ammo 2-3% bemorlarda kasallik angina xolida qaytalanmasdan (anginasiz surunkali tonzillit) xam kechadi. Quyidagi keltirilgan xolat umumiy intoksikatsiyaga xos belgilar xisoblanadi: yutinganda tomoqda og'riq, bo'yin limfatik tugunlari soxasidagi og'riq, tana xaroratini subfebril ko'tarilishi, umumiy quvvatsizlik, ayrim xollarda yurak va bo'g'imlar soxasida og'riq, og'izdan noxush xid kelishi, ishtaxani buzilishi, tez charchab qolish, bosh og'rig'i va boshqalar.

Kasallikni rivojlanishida bemorlarni tez shamollashi, o'ta charchashi, zararli sharoitlarda ishlashi, noto'g'ri ovqatlanishi, xamda boshqa turli yo'ldosh yallig'lanishlar - tish kariesi, og'iz va burun bo'shlig'idagi surunkali yallig'lanishlar, immunologik ximoya quvvatini pasayib ketishi muxim o'rin egallaydi.

Faringoskopiyada maxalliy belgilaridan:

Bezlarni xajmi turlicha bo'lib, yallig'lanish jarayonini darajasi, bemorni yoshi, konstitutsion xususiyatiga,kasallikni davomiyligiga bog'liq bo'ladi. Bag'zida bodomcha bezlar katta o'lchamda bo'ladi (tanglay yoylaridan tashqariga chiqib, bir-biri bilan yopishib turadi – uchinchi darajada yo'g'onlashuvi)), bag'zida bezlar atrofik tuzilishda bo'lib, tanglay yoylari ortidan deyarli ko'rinmaydi. Bodomcha bezlarni xajmi ularni yallig'lanish darajasini baxolamaydi, shuning uchun xam bezlarini xajmi surunkali tonzilitni tashxisi uchun asos bo'la olmaydi.

Tashxisda tanglay yoylarnn shishganligi va qalinlashganligi katta axamiyatga ega bo'lib, surunkali yallig'langan bez atrofidagi kollateral qon va limfa aylanishi buzilishi natijasida xosil bo'lgan belgilardir.

Tanglay bezlari va uni atrofidagi to'qimalardagi tonzillitga xos o'zgarish xolatiga qarab, asoslanuvchi boshqa belgilar xam mavjud bo'lib ular quydagilardir:

1. **Giz belgisi (1920)** – oldingi tanglay yoylarini qirg'oqlarini qizarib qolishi. Bezni lakunalaridan doimo (chuqurchalari) chiqayotgan yiringli ajralmalarni atrof to'qimalarga tahsiri natijasida oldingi tanglay yoylarida qon tomirlarida mikrotsirkulyatsiyani buzilishi xisobiga qizarib qoladi.

2. **V.Ya.Zak belgisi (1933)** oldingi va orqangi tanglay yoylarini yuqori qismini burchak shaklida shishib qolishi. Bu belgi tanlay bezlarini yuqori qismidagi

lakunalardan ajralayotgan yiringni tahsiri natijasida paydo bo'lgan limfostazdir.

3. **B.S.Preobrajenskiy belgisi** (1958) -oldingi va orkangi tanglay yoylarni valiksimon qalinlashuvidir. Bu belgi tanglay bezlarni lakunalarda uzoq muddat davom etgan yallig'lanish jarayonini tahsiri xisobiga to'qimalarni giperplazisi kuzatiladi. Natijada tanglay yoylari qalinlashib o'ziga xos xalqa xosil qiladi, bu xalqa tanglay bezlarini kirish darvozasiga o'xshab qoladi.

Surunkali tonzillitni asosiy belgilaridan biri **lakunalarda patologik ekssudat yoki yiringli ajralmalarni bo'lishidir**. Lakunadagi bunday patologik ajralmalar (yiring) bezni surunkali yallig'lanishini natijasidir. Bag'zida faringoskopiyada bitta yoki bir nechta lakuna teshiklari oqish-sariq yiringli ajralmalar bilan to'lganligi ko'rinadi. Bu xolat lakunar anginani eslatadi, lekin undan farqi o'laroq surunkali tonzillitlarda bez to'qimalarida o'tkir yallig'lanish belgilari kuzatilmaydi. Bundan tashqari tashxisda kasallik tarixi mahlumotlari, bemorni shikoyatlari, regionar limfatik tugunlarni xolati, bunday o'zgarishlar surunkali tonzillitdan dalolat beradi.

Ko'p xollarda, lakunalardagi patologik ajralmalarni borligini aniqlash uchun shpatelg' bilan tilni uchdan bir qismi bosiladi, ikkinchi shpatelg' bilan bezni yuqorigi qismidan, oldingi tanglay yoylari orqali eziladi, natijada lakunadan suyuq yoki qo'yiq yiringli ekssudat ajralab chiqadi.

Surunkali tonzillitni yana belgilaridan biri, **bezni tanglay yuzasiga ezilganda og'riq bo'lishidir**.

Ayrim xollarda bodomcha bezlarini eziliganda turli asoratlar kelib chiqmasligini oldini olish maqsadida, bezlarni tekshirishda zondlardan foydalanish qulay xisoblanadi, buning uchun uzunligi 10-15 sm, oxiri to'mtoq bo'lgan zonddan foydalaniladi. Bunday zondlar ko'pincha davolash maksadda lakunani yuvish uchun qo'llaniladi. Bezlarni yuzalari notekis va dag'allashgan,bezlar tanglay yoylari bilan chandiqli chatishgan bo'ladi. Tonzillitni qaytalanishi qancha ko'p bo'lsa, chandiiqlanish jarayoni shunchalik rivojlangan bo'ladi.

Jag' osti va bo'yin limfatik tugunlar kattalashgan bo'ladi **(Blyumental belgisi)** va ushlab ko'rilganda qatiq va og'riqli **(Golg'dman belgisi)** bo'ladi.

Surunkali tonzillitni o'ziga xos umumiy intoksikatsiyaga xos belgilarin xam mavjud: Bemorlarda vaqti-vaqti bilan **tana xaroratini subfebril ko'tarilib turishligi** bezovta qiladi. Bunday xolatni assosiy sababi surunkali yallig'lanish xisobiga organizimda doimo intoksikatsiya jarayoni ketayotganligidan darak beradi. Surunkali tonzillitdagi umumiy intoktsikatsiyani ko'rinishlaridan yana biri bemorda uzoq davom etuvchi **quvvatlsizlik,lanjlik,ish qobiliyatini pasayishi,uyqu va ishtaxani buzilishidir**.

Surunkali tonzillitni boshqa asoratlardan biri bu revmatizimdir. Revmatizmda doimo yurakda yetishmovchilik (stenoz yoki yurak klapanlarini yetishmovchiligi, miokardiodistrofiya, infektsion-allernik miokardit) paydo bo'ladi. SHuning uchun xam bemorlar ko'proq yurak soxasidagi og'riqqa shikoyat qiladi va EKG da xam revmatizmga xos o'zgarishlar kuzatiladi.

Qon tizimi o'rganilganda leykotsitlarni fagotsitar faoliyati pasayganligi, ularni degenerativ turlari paydo bo'lishi aniqlanadi, limfotsitlarni umumiy miqdori pasayib ketadi. Yosh bolalarda kamqonlikka moyilik paydo bo'ladi. Uzoq davom etgan tonzilyar intoktsikatsiya trombotsitar pupuraga va gemoragik vaskulitga olib

keladi. Organizmni immunologik faoliyati pasayib ketadi yahniy: qon zardobida immunolglobulinlarni miqdori ozayadi T va V limfotsitlarni nomutanosibligi vujudga keladi,nospetsifik immunologik faoliyatni omillari xisoblangan immunoglobulinlarni miqdori keskin o'zgaradi .

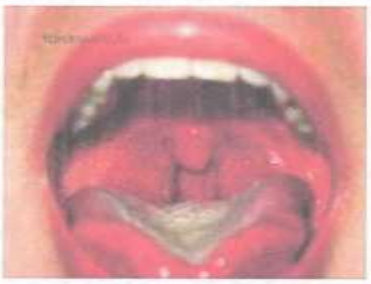

Расм 95.Сурункали тонзиллитни мезофарингоскопик кўриниши

Yuqorida keltirgan o'zgarishlardan tashqari surunkali tonzillitda organizni boshqa ahzolarida xam turli xildagi asoratlar paydo bo'ladi va ular xaqida kelgusi bo'limlarda batafsil to'xtalib o'tamiz.

Yuqorida keltirilgan mahlumotlardan ko'rinib turibdiki, keltirilgan xech bir belgilar surunkali tonzillit uchun maxsus belgi xisoblanmaydi. Boshqa kasalliklarga o'xshab surunkali tonzillitga tashxis qo'yishda bitta belgiga qarab emas, balki kasallikni barcha klinik ko'rinishlarini yig'indisi va yaxshi yig'ilgan kasallik tarixiga asoslanadi

SURUNKALI TONZILLITLARNI SINIFLANISHI

Surunkali tonzillitni to'liq taxlil qilish va davolash masalalarini aniq belgilash, ularni dispanser nazoratiga olish masalasini xal etish va amaliyotda qo'llashda oson bo'lishi uchun, albatta siniflarga bo'lib o'rganish maqsadga muofiqdir. Buning uchun surunkali tonzillitni tub moxiyatini ifoda etuvchi siniflanishni bir necha mualiflar tomonidan turli ko'rinshlarini taklif qilingan. Xozirgi kunda amaliyotda B. S. Preobrajenskiy tomonidan 1958 yilda taklif qilingan,siniflanish keng qo'llanilmoqda:

Surunkali tonzillit oddiy turi

Surunkali tonzillitni toksiko-allergik turi, bu turi o'z xolida toksiko-allergik birinchi va ikkinchi bosqichlarga bo'linadi.

Surunkali tonzillitni oddiy ko'rinishida kasallikni yuqorida keltirilgan maxalliy belgilari klinik ko'rinishi namoyon bo'ladi, bemorlarni kasallik tarixida xayotida bir marotaba angina o'tkazganligiga shikoyat bo'ladi. Kasallikni bu ko'rinishida surunkali tonzillitga xos bo'lgan,lekin keskin namoyon bo'lmagan maxalliy va umumiy belgilar ayon bo'ladi,surunkali tonzillit bilan bog'liq bo'lgan yo'ldosh kasalliklar uchramaydi.

Surunkali tonzillitni toksiko-allergik ko'rinishini birinchi bosqichida

kasallikni oddiy ko'rinishidagi barcha belgilari aniq ko'zga tashlanadi va bunga qo'shimcha surunkali tonzillit natijasida paydo bo'lgan yo'ldosh kasalliklar (revmokardit, revmatitzm) xam paydo bo'ladi. Kasallikni bu turida yuqorida keltirilgan belgilariga qo'shimcha,surunkali tonzillit tez-tez qaytalanadi (yiliga 3-4 marotaba),bahzan paratonzillit bilan asoratlanadi, tana xaroratini subfebril ko'tarilishi uzoq muddatilarga cho'ziladi,umumiy intoksikatsiya belgilari keskin namoyon bo'ladi.

Tonzillogen intoktsikatsiya xisobiga bemorlarda doimo quvvatsizlik, tez-tez charchash, ish qobiliyatini pasayishi bezovta qiladi. Bemorlarni vaqti-vaqti bilan bo'g'imlarida va yurak soxasida og'riqlar bezovta qilib turadi. Yurak soxasidagi og'riqlar funktsional xarakterga ega bo'lib faqat surunkali tonzillitni qaytalanish (angina) vaqtida kuzatiladi. Yurakni EKGda o'zgarishlar revmakarditga xos bo'lib, remissiya vaqtida deyarli o'zgarish aniqlanmaydi. Bo'yindagi va jag' ostidagi limfatik bezlar katalashgan, ushlab ko'rilganda bahzan og'riqli bo'ladi. Qonni taxlilidagi va immunologik faoliyatidagi o'zgarishlar doimiy .

Surunkali tonzillitni toksiko-allergik ko'rinishini ikkinchi bosqichi: kasallikni ancha og'ri va asoratli ko'rinishi xisoblanadi. Bu bosqichida kasallikni xam maxalliy, xam umumiy belgilari to'liq va doimiy namoyon bo'ladi. Yo'ldosh kasalliklar va kasallikni asoratidan so'ng paydo bo'lgan boshqa kasalliklar to'liq shakillangan. Anginalarni qaytalanishi deyarli xar oyda bir marotaba va undan xam ko'p bo'ladi,qaytalanish ko'pincha paratonzillit va paratonzilyar abstsesslar bilan asoratlanadi.

Toksiko-allergik xolat barcha ko'rinshida rivojlangan bo'ladi. Yurakdagi o'zgarishlar va og'riqlar doimiy va EKG da o'z aksini topgan. Boshqa ahzolarda: buyurak, bo'g'imlar, jigar va yurak-qon tomirlar tizimidagi o'zgarishlar doimiy va xam klinik, xam laboratoriya tekshirishlarida tasdiqlanadi.

Surunkali tonzillitni tashxisi. Kasallikni tashxisi umumiy va maxalliy belgilarga va bemorni shikoyatiga, kasallik tarixiga,laboratoriya tekshirishlar natijalariga asoslanib qo'yiladi. Ayrim gumon xollarda lakunalardan va bez yuzasidan olingan surtmalarni tekshirish, kasallikni tashxisini to'liq tasdiqlashga yordam beradi. Olingan surtmalarda patologik mikrorfloralar topiladi, leykotsitlarni fagotsitar faoligi pasaygan bo'ladi va qonda leykotsitlarni ko'p yadroli turlari paydo bo'ladi, limfotsitlar kamayyadi.

Surunkali tonzillitni qiyosiy tashxisi ko'p qiyinchilik tug'dirmaydi. Bodomcha bezlarini fiziologik gipertrofiyasini (ayniqsa yosh bolalarda) ko'pincha boshqa soxa vrachlarni surunkali tonzillit bilan almashtiradi, xolbuki xech qachon tanglay bezlarini xajmi surunkali tonzillitga tashxis qo'yishda axamiyat kasb etmaydi.

Ayrim xollarda limfatik tizimni va qon xosil qiluvchi ahzolarni sistemik kasalliklarida (leykozlarda) tanglay bezlarini giperplaziyasi va tonzillitga xos o'zgarishlari kuzatiladi. Bunda xollarda diqqat bilan umumiy tekshiruv o'tkazish, ayniqsa limfatik ahzolarni va qonni tekshirish kasallikni to'liq aniqlashga yordam beradi.

Bodomcha bezni yomon sifatli o'smasida, bezni bir tomonnini kattalashishi, o'smani qo'shni ag'zolarga o'sib kirishi, bo'yinnii limfa tugunlarini metastazi

xisobiga kattalashishi kuzatiladi. Aniq tashxisni o'tkazilgan biopsiya natijasiga asoslanadi.

Ko'pincha surunkali tonzillitni surunkali faringitni, oddiy yoki granulyoz turlarini farqlash kerak. Bu kasalliklarda bemorlarda surunkali tonzillitlardagi kabi shikoyatlar uchraydi. Surunkali faringitni qo'zg'alish davrini, ayrim xollarda kataral angina bilan chalkashtiriladi. Surunkali faringit uchun halqumni orqa devorini shilliq qavatini limfoadenoid to'qimalarini (diffuz yoki maxalliy), qizarishi, shishi bo'lishi xosdir. Bag'zida yonbosh faringitda, tilcha va tanglay yoylarni shishi kuzatiladi,ammo tanglay bezlarida deyarli o'zgarishlar kuzatilmaydi.

Agar surunkali faringit va surunkali tonzillit birdaniga kechsa, tashxisda bir oz qiyinchilik tug'ilishi mumkin. Bu xolatda, qiyosiy tasxislash uchun faringoskopik mag'lumotlar asos bo'ladi.

SURUNKALI TONZLITNI BOSHQA AG'ZOLAR KASALLIKLARI BILAN BOG'LIQLIGI

Xozirgi kunda surunkali tonzillit faqat xalqumni chegaralangan kasalliklari qatorida emas,balkim butun tanani kasalligi deb qaralmoqda. Bu kasallik xalqumda maxalliy o'zgarish bo'lishi bilan kechsada,ammo butun organizmda o'ziga xos o'zgarishlar keltirb chiqarishga sabab bo'lmoqda. Kasallikni bunday keng tarmoqlaganligini olimlar tomonidan XX asr boshida o'rganishga boshlashgan.

Davolash jarayonida jarroxlik usulini keng qo'llanishi (tonziloektomiya) surunkali tonzillitlarni va uning bilan bog'liq bo'lgan kasalliklarni bartaraf etishda yaxshi samara beradi. Adabiyotlarda keltirilgan mahlumotlarga qaraganda, surunkali tonzillitlarda tonzilektomiyadan so'ng ko'pgina yo'ldosh kasalliklarni klinik belgilarini bartaraf bo'lishi tezlashgan, chunki surunkali yallig'langan tanglay bezlari ko'p kasalliklar uchun infektsiya o'chog'i xisoblangan. Ingliz muallifi Mur (1929 y) o'zini tonzillit muammosiga bag'ishlangan monografiyasida surunkali tonzilit natijasida paydo bo'ladigan 10 dan oshiq kasalliklarni keltirgan,bular qatoriga: Surunkali toksimiya va septitsemiya, gastroentral dispepsiya, oshqozon va o'n ikki barmoq ichak yara kasalligi, o'tkir infektsion xoletsistit, o'tkir pankreatit, appenditsit, qizilcha, bo'yin limfadeniti, bo'qoq, fibrozit, bursit, periostit, osteomielit, miozit, nevritlar, bod, artritlar, bronxit, bronxoektoziyalar, gangrenalar, mitral va aortal paroklar, perekardit, endokardit miokardit, flebit, septikotromboflebit, nefrit, xoreya, epilepsiya, psixozlar, ko'p shaklli eritema, surunkali torvoq, temiratki, uchuqlar va xokozolar.

Surunkali tonzillitni uzoq davom etishi, turli yo'ldosh kasalliklarni paydo bo'lishi va uning natijasida bemorlarni erta yoshda mexnat qobiliyatini doimiy yo'qotishga xamda nogironlikka olib keladi. Bunday yo'ldosh kasalliklardan kallogan kasalliklar (revmatizm, dermatomiozit, sklerodermiya, tugunli periarterit, tizimli qizil volchanka), teri kasalliklari (psoriaz, ekzema,), nefrit, bo'qoq xisoblanadi. Uzoq davom etgan intoksikatsiya xisobiga trombotsitar purpura va gemoragik vaskulit rivojlanadi.

Yurakni tonzilogen zararlanish mexanizmida nerv-reflektor, infektsnon toksik, allergik omillar muxim o'rin tutadi. Yallig'lanish natijasida miokardda metabolik

o'zgarishlar rivojlanadi,to'qimada oksidlanish-kaytalanish jarayonlarini izdan chiqadi, bu xolat o'z navbatida yurak mushaklarini qisqaruvchanlik miqdorini o'zgartiradi.

Patologik o'zgargan tanglay bezlari, avvalgidek ximoya ahzosi emas balki organizmga «infektsiya tarqalish darvozasi» xisoblanib, septik xolat, revmatik infektsiya, xolitsistit, pielit, nefritni kabi kasalliklarni keltirib chiqaradi va bir vaqini o'zida organizmni doimiy infektsiya tarqatuvchi o'chog'iga aylanib (xronio-sepsis) qoladi. Natijada organizmda turli autoimmun va immunopatololgik xolatlar vujudga keladi.

SURUNKALI TONZILLITNI DAVOLASH.

Davolashni boshlashdan avval surunkali yallig'lanish jarayoni to'liq namoyon bo'lgan, surunkali tonzillitni butkul davolash mumkinligi xaqidagi savolni xal qilmoq kerak. Kasallikni oddiy ko'rinishini xozirgi kunda amaliyotda ishlatilayotgan antibakterial dorilar va zamonaviy davolash usullarini qo'llash bilan to'liq davolash mumkin, ammo toksiko-allergik birinchi va ikkinchi darajalarida batamom tuzalish masalalari anchagina muammolidir. Bunday xolat esa yuqorida keltirilgan,kasallik natijasida paydo bo'lgan va uning bilan bog'liq bo'lgan organizmdagi ikkilamchi kasalliklar asosiy sabablar xisoblanadi.

Kasallikni davolash usuli klinik shaklini turiga qarab konservativ, yarim xirurgik va xirurgik turlariga bo'linadi. Kasallikni qaytalanish davrida albatta yotib davolanish tavsiya etiladi.

Davolashdan oldin kasallikni keltirib chiqaruvchi omillarni, burun va burun yondosh bo'shliqlari, og'iz bo'shlig'laridagi turli surunkali yallig'lanish o'chog'larini to'liq bartaraf etish zarur.

Konservativ davolashga ko'rsatma: Asosiy tag'sir etish turiga qarab konservativ davo quyidagicha guruxlanadi.

1.**Organizmni reaktivligini oshirishga** qaratilgan davolar: kunlik xayot tarzini to'g'ri rejjalashtrish, o'z vaqtida ishlash,ovqatlanish va dam olish, vitaminlarga boy ratsional ovqatlar istemol qilish, jismoniy mashqlar, sanator-kurortlarda davolanish, gammaglobulin, temir, fosfor preparatlarini qo'llash.

2.**Giposensibilizatsiyalovchi davolar:** kalg'tsiy preparatlari, askorbin-kislota,epsilon-aminokapron kislota, antigistamin preparatlar, kortikosteroidlar tavsiya etiladi.

3.**Umumiy tag'sir qiluvchi ximioterapevtik preparatlar** (antibiotiklar, antiseptik dorilar, faringosept, metilurasil, falimit,tonzillgon,tonzipret,makropen,loraben,xepilor va x) .

4.**Tanglay bezlarini va ularni regionar limfa tugunlarini sanatsiya qiluvchi** vositalar qo'llash: lakunadagi yiringni so'rib olish, antiseptik va antibiotik eritmalari bilan lakunalarni yuvish, lakunalar ichiga antiseptik dorilar bilan to'ldirish, intra va paratonzilyar to'qimalarga antibiotiklar va antiseptik dorilarni ing'ektsiya qilish, lakunalarga davolovchi dori pastalarini yuborish, antibiotik va fitontsidlar bilan ingolyatsiya va aerozollar qilish, ulg'trabinafsha nurlari, ulg'tratovush, lazer nurlari va elektromagnit bilan tahsir etish, UVCH va boshqalar.

N.V.Belogolov tomonidan taklif qilingan lakunalarni yuvish eng yaxshi foyda beruvchi usuldir (bu usul nafakat davolash, balki diagnostik maqsadida xam qo'llaniladi. Yuvish uchun ingichka kanyula va shprits kerak. Bez lakunalari kun ora 10-12 marotaba yuviladi).

Lakunadagi yiring so'rib tashlash maqsadida bir uchi elektro so'rg'ichga, ikkinchi uchi dori moddasi bor eritmaga ulangan vakuum-qopqoqchadan foydalaniladi. Lakunalar yaxshi rivojlanmagan xolatlarda xar bir bodomcha beziga Z-4 kun tannafus bilan, 3 marotaba 0, 5 % novokain va 1% tripsin eritmasini aralashtirilib intra va parotonzilyar to'qimalarga inhektsiya qilish yaxshi samara beradi. (I. B. Soldatov) . Bunday usul bilan davolash uchun mikroflorani antibiotiklarga sezuvchanligini aniqlab antibiotiklar xam yuborish mumkin.

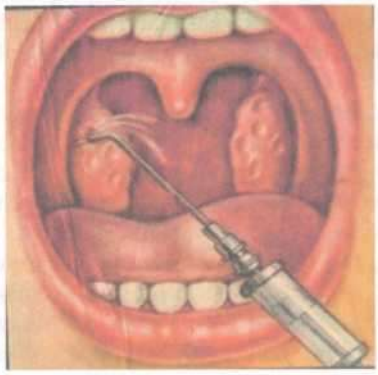

Rasm. lakunalarni yuvish

Xar bir bodomcha beziga va paratonzilyar to'qimalarga bir vaqtning o'zida 4 ta ing'ektsiya qilinadi, muolijani birin-ketin bezni yuqorigi, o'rta, pastki, qismlariga qilinadi.

5.**Reflektor tag'sir etish**, turli novokainli blokadalar, igna reflektor terapiyasi, bo'yinni ulg'trabinafsha nurlantirish.

6. **Konservativ davolashda organizmni tabiiy reaktivligini oshirish.** Buning uchun V. S. Jdanov usuli buyicha S, RR, V gurux vitaminlar, biostimulyatorlar (aloe ekstrakti, shishasimon tana, Fibs) ing'ektsiya qilinadi, kalg'tsiy glyukonat, fitin, temir preparatlari ichishga buyuriladi.

7.Oxirgi vaqtda levomizol,nukleat natriy, prodegiozan, imudon va auto zardob bilan **immunokorrektsiyalovchi davolash o'tkazish** yaxshi samara bermoqda. Konservativ davo yiliga ikki marotaba, ikki xaftadan baxor va kuzda o'tkaziladi. Surunkali tonzillitni tez-tez qaytalanishi bilan kechadigan ko'rinishida, konservativ davo yiliga 4 marotabagacha o'tkazish kerak.

Konservativ davolashni yuqorida ko'rsatib o'tilgan reja asosida olib borilganda, samaradorlik 71-85% ga yetadi.

O'tkazilgan konservativ davo natijasiz bo'lganda, surunkali tonzillitni dekompensatsiya turida, anginalar qaytalanishi tezlashganda **yarim xirurgik davolardan** xisoblangan galg'vanokaustika, diatermokogulyatsiya, lakunatomiya, bodomcha bezlariga krio (muzlatish) tag'sirlash, lazer destruktsiya qilinadi, bu davolash usullarini kasallikni klinik shakli, dekompensatsiya turi, albatta bodomcha bezni anatomik xususiyatini xisobga olingan xolda amalga oshiriladi.

SHunga ko'ra bodomcha bezlar keskin kattalashgan yoki kichik atrofik xolda,lakunalari yopiq bo'lsa krio tag'sirlash o'tkazilmaydi. Bundan tashqari surunkali tonzillitni gipertrofik ko'rinishida, ayrim xollarda bezni bir qismini (tonzillotomiya) kesib tashlanadi. Surunkali tonzillitlarda o'tkazilgan konservativ davolarni samaradarligini quyidagi belgilarga qarab aniqlanadi: ikki yil davomida nazorat qilinganda, kasallikni obhektiv belgilarini yo'qolishi, umumiy toksiko-allergik xolatni bartaraf bo'lishi va kasallikni qaytalanish xuruji (angina) kuzatilmaslik, laborator tekshirishlarni (qon,siydik taxlili,EKG) natijalarini mo'tadilligi xisoblanadi.

Surunkali tonzilitni jarroxlik usuli bilan davolash – tonzillektomiya. O'tkazilgan konservativ davolardan foyda bo'lmaganda va surunkali tonzillitni toksiko-allergik turini ikkinchi bosqichida anginalarni qaytalanishi davom etsa, paratonzillit va paratonzilyar abstsesslar bilan asoratlansa, bemorda intoktsikatsiya belgilari doimo namoyon bo'lsa, surunkali tonzillit natijasida bir qancha yo'ldosh kasalliklar paydo bo'lganda, bez olib tashlanadi – yahniy tonzilektomiya qilinadi. Bemorni tonzilektomiyaga tayyorlashda, to'liq xar tomonlama tekshirishdan o'tkaziladi, agar bemorlarda revmatizm xuruji davri bo'lsa, unga qarshi davolash ishlari olib boriladi, undan tashqari tonzilektomiya o'tkazish uchun qarshi ko'rsatmalar aniqlaniladi

Tonziloektomiyaga qarshi ko'rsatmalar: qon kasalliklari * (gemofiliya), yurak va buyrak yetishmovchiligi, stenokardiya, gipertenziyani yuqorigi darajasi, qandli diabetni og'ir shakli, silni faol davri, o'tkir yuqumli kasalliklar, xomiladorlikni oxirgi oylari, xayz davri.

Tashrix kasallikni qo'zg'almagan davrida, angina qaytalangandan 2-3 xaftadan o'tgandan keyin bajariladi.

Tonziloektomiyaga tayyorgarlik-poliklinikada, tashrixi - kasalxonada o'tkaziladi. O'tkazilgan tashrixdan so'ng eng ko'p uchraydigan xafli asoratlaridan biri bu qon ketishi bo'lib, ko'prok bu xolat revmatizm bilan asoratlangan bemorlarda yoki davolanish jarayonida salitsilatlar (aspirin) ichgan bemorlarda uchraydi. Tonziloektomiyani boshqa asoratlaridan: jag' orti o'tkir limfodeniti, teriosti emfizemasi, pnevmoniya, o'pka atelektazi va abstsessi xisoblanadi. Juda kam lekin xayot uchun xafli asoratlaridan meningit, miya abstsesslari xam kuzatilishi mumkin.

Asoratlarni eng xaflisi va kup uchraydigan turi qon ketish xisoblanib, quydagi turlari mavjud: arterial, venoz va parenximatoz. Qon ketishni o'ta xaflisi bu arterial qon ketishi bo'lib, agar katta arteriyalardan ketsa tomir urishiga monand qon otilib chiqadi va xayot uchun xafli bo'lib qoladi, shuning uchun xam vrach darxol qon to'xtatishni chorasini ko'rishi kerak.

Venoz qon ketishida, arterial qonga qaraganda ancha qoramtir rangda va past bosimda oqadi. Parinximatoz qon ketishda olingan bezni o'rnidan

kapilyar qon oqadi va aniq bir joyni topish qiyin bo'ladi.

Qon ketishni to'xtashishda eng avvalo qon oqayotgan joyni tampon bilan bosiladi, ayrim xollarda tamponlar qon to'xtatuvchi dorilarga (perikis vodorod, aminokapron kislotasi kukuni, quruq plazma va tromboplast) shimdirilib bosiladi, bundan tashqari turli qonni ivishini kuchaytiruvchi moddalar (10% kaltsiy xlorid eritmasi, 5% amnokapron kislotasi eritmasi, 1% vikasol) tomirga va mushak orasiga yuboriladi. Ko'pincha oz miqdordan qon quyish yaxshi yordam beradi. O'tkazilgan chora-tadbirlardan foyda bo'lmasa olingan bezni o'rniga tampon tiqilib, ustidan oldingi va orqangi tanglay yoylarini bir-biriga 36-48 soatga tikiladi.

Ayrim xollarda tonzilektomiyadan so'ng qilingan tavsiyalarga rioya qilinmaganda, yahniy 8-15 kunlarida kechki qon ketishi kuzatiladi, bunday kechki qon ketishlar, erta qon ketishga qaraganda xafsizrok bo'ladi va ko'rilgan choralardan so'ng tezda to'xtaydi.

Tonzillitlarni oldini olishga umum-gigienik va sanatsiya tadbirlari kiradi. Bu ikkilamchi oldini olish xisoblanadi.

Umumiy tadbirlardan: tanani chiniqtirish, ratsional ovqatlanish, yashash va ish joyi gigienasiga rioya qilish, bakterial ifloslikni yo'qotish, sanitar-oqartiriruv ishlarini rivojlantirish, og'iz bo'shlig'idagi surunkali yallishglanish o'choqlarini bartaraf qilish: yiringli sinuitlar, adenoitlarni davolash, burun orqali nafas olish tiklash kabi ishlari kiradi.

Surunkali tonzilit kasaligini oldini olish va uni asoratlarini pasaytirishda: bo'lim terapevti va pediatri, otorinolaringolog, stomatologlar birgalikda ishlar olib borib, surunkali tonzilliti bor bemorlarni doimiy nazoratga olish ishlarini yo'lga qo'yish, kasallarni faol izlash, ularni kuzatish, oldini olish tadbirlarni olib borish kerak.

Surunkaln tonzillit bilan xasta bemorlarni xammasi otorinolaringolog nazoratida bo'lishi shart. Kasallarni saralashi yoki dispanser xisobga olish, axolini yoppasiga davriy ko'rikdan o'tkazish, ambulator qabulda, statsionarda tekshirilganda, surunkali tonzillit yoki uni asorati bilan og'rib, vaqtincha mexnat qobiliyatini yo'qotgan bemorlarni vaqtida aniqlanib ularga kerakli chora-tadbirlar belgilanadi.

Dispanser nazoratda bo'lgan bemorlar xar 3 oyda 1 marta otorinolaringolog tomonidan tekshiriladi. Keyinchalik asoratlar, qo'zg'alishlar bo'lmasa, nazorat miqdorini yiliga 2 martaga kamaytiriladi.

Surunkali tonzillit bolalar orasida ko'p uchraganligi uchun dispanserizatsiyada pediatr va o'rta tibbiy xodim qatnashishi shart.

Agar konservativ davo samarador bo'lsa, dispanser nazoratda oxirgi davolash ishlaridan so'ng 3 yil davomida kasallikni qaytalanishi kuzatilmasa bunday bemorlar dispanser xisobidan chiqariladi. Agar, davo choralari samarasiz, maxalliy belgilar saqlangan, anginani qaytalanishi davom etaversa jarroxlik yo'li bilan davolashga o'tiladi.

BURUN HALQUM BEZINI KATTALASHUVI - ADENOIDLAR

Adenoid burun-halqum (3) bezini surunkali yallig'lanish natijasida yoki fiziologik kattalashuvidir. Burun-halqum bezini kattalashuviga olib keluvchi sabablar: bolalarda uchraydigan turli yuqumli va tez-tez qaytalanib turuvchi yuqori nafas yo'llarini virusli kasalliklari, immunotanqislik xolatlari, allergik kasalliklarga moyillik va kasallika irsiy moyilliklar muxim o'rin tutadi. Bu bezni kattalashuvi o'z o'rnida yuqori nafas yo'llari va eshitish ag'zolari kasalliklarini keltirib chaqarishda muxim o'rin egallaydi.

Adenond tufayli nafaqat burun, quloq va nafas yo'llari ag'zolarni faoliyatini buzilishi,balki shuning bilan bir qatorda, o'sib kelayotgan yosh organizmida xam bir qator funktsional xamda organik o'zgarishlar kalib chiqishida muxim o'rinni egallaydi. Bunday o'zgarishlar umumiy bir tushuncha - adenoidizm yoki adenondsimon o'zgarish deb yuritiladi.

Bolalarda adenoid ikkala jinsda bir xil miqdorda uchraydi va 15 yoshgacha kuzatilib, balog'at yoshiga yetgandan so'ng, bez asta-sekin atrofiyalanadi. Morfologik jixatadan adenoid quyidagicha tuzilgan: retikulyar-qo'shuvchi to'qima trabekulalari orasida, follikulalar joylashadi. Bez ko'p qatorli xilpillovchi tsilindrik epeteliy bilan qoplangan, stromasida shilliq ishlab chiqaruvchi bezchalar joylashgan, ular tomonidan ishlab chiqarilgan shilimshiq doimo burun - xalqum devorlarni yuvib turadi, natijada bez normal fiziologik faoliyat ko'rsatib turadi. Ayrim xollarda bez yuzasida mayda (pufakchalar) kistalar uchraydi.

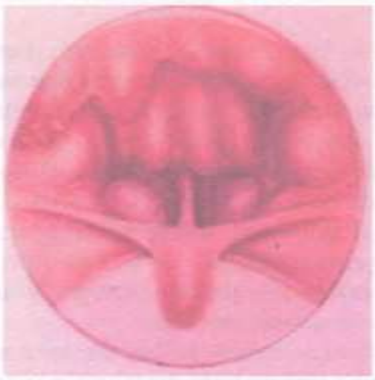

Rasm 73. Orqa rinoskopiyada burun-halqumni (adenoid) bezini gipertrofiyasini kurinishi

Belgilari: Adenoidizm belgilari bezlarni kattalashuvi darajasiga bog'liqdir.

Bemorlardagi asosiy o'zgarishlar: Burundan nafas olishni qiyinligi tufayli bemorlarni doimo og'iz yarim ochiq xolatda, burundan ko'p miqdorda shilimshiq oqib turadi, yuqori jag' biroz oldinga bo'rtib chiqqan, shuning uchun xam og'iz yumilganda yuqori lab, tishlarni to'liq berkitmaydi, pastki jag' osilib turadi, bemorni

rangi oqargan, burun-lab chiziqlari tekislangan, tish-jag' tizimi noto'g'ri shakllangan. yuqori tanglay cho'qqisi (gumbazi) ichkariga botib kirgan bo'ladi. Bunday o'ziga xos ko'rinishni adabiyotlarda "adenoidli chexra" (habitus adenoileus) deb yuritiladi. Burun-halqum qismini to'silishi xisobiga bemorlar dimog'da ping'illab gapiradi, kattalashgan bez qisman eshituv nayini teshigini to'sib qo'yishi natijasida eshitish pasayadi,quloqda noxushlik va og'riq kuzatiladi.

Uzoq muddat burundan nafas olishni qiyinlashuvi xisobiga, ko'krak qafasi tuzilishi o'zgarib "tovuq ko'kragi" shaklini oladi. Qonni kislorod bilan to'yinmasligi natijasida,bemorlar aqliy va jismoniy jixatlardan rivojlanishda o'z tengdoshlaridan orqada qoladi, ularni xayoli parishon,fikrini bir manzilga to'playolmaydi, xotirasi pasaygan, o'quv mashg'ulotlarida o'zlashtira olmaydi, tungi uyqu buzilgan, xurrak otib uxlaydi, uyqu vaqtida bezovtalanib tez-tez xolatini almashtiradi (qulay joy izlaydi), tunda uyqudan bexosdan cho'chib o'yg'onib ketadi, uyqudan bemorlar loxas va lanj bo'lib turishadi. SHuningdek refletor o'zgarishlar natijasida bosh og'rishi, tunda siyib qo'yishi, xurujsimon yo'tal, asmatik spazmofiliyaga xos xolatlar kuzatiladi.

Adenoid nafaqat burun orqali nafas olishga mexanik ravishda to'sqinlik ko'rsatadi, balki qon aylanishiga xam reflektor tag'sir etadi, natijada burun va uni atroflaridagi to'qimalarda qon to'planishi kuzatiladi, bu esa o'z navbatida burun shilliq qavatini va burun chig'anoqlarini surunkali shishiga va yallig'lanishiga olib keladi. Bunday o'zgarish ko'proq chig'anoqlarni orqangi qismida kechadi va bu joylarda ko'p miqdorda qo'yiq yopishqoq ajralma to'planib qolishi xisobiga, uzoq davom etuvchi tumovga sabab bo'ladi.

Burun-halqum bezini kattalashuvini 4 darajaga bo'lish mumkin, ayrim adabiyotlarda 3 darajaga bo'linadi.

1- daraja katalashuvi-adenoid to'qimasi dimog' suyagini 1/3 qismini egallaydi.

2 -daraja katalashuvi dimog' suyagini-1/2 (yarimini) qismini egallaydi

3- daraja katalashuvi dimog' suyagini- 2/3 qismini egallaydi

4- daraja katalashuvi - dimog' suyagi butunlay to'sib, burun –xalqumni to'liq egallaydi.

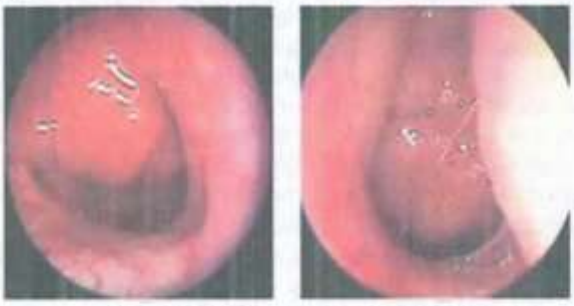

Расм 96. Орка риноскопияда бурун-халкумни (аденоид) безини А-11 даража ва Б-111 даража катталашуви (эндоскопик кўриниш).

Adenoid tashxisi yuqorida aytib o'tilgan belgilarga qo'shimcha yana orqangi rinoskopiyani natijalariga asoslanadi. Ko'pincha yosh bolalarda orqangi rinoskopiya qilishni iloji bo'lmaydi, bunda burun halqum qismi barmoq bilan tekshiriladi, bu tekshirishda bezni mavjudligini aniqlash emas, balki uni yuzasi, konsistentsiyasi, yumshoqliga, joylashuvi xolati, tarqalish soxasi,og'riq bor-yo'qligi xam aniqlanadi. Kerak bo'lsa oddiy yoki kontrast moddalar bilan rentgenografiya qilinadi. Xozirgi kunda endoskopik tekshirish yaxshi yo'lga qo'yilgan, bunday tekshirish natijasida burun halqumni xolati to'grisida to'liq mahlumot olish imkoniyati bor.

Kasallikni qiyosiy farqlash: Kasallik burun chig'anoqlari gipertrofiyasi, burun to'sig'ini qiyshayishi, o'smalar, burun ichidagi chandiqlanish jarayonlari, xoanal polip, dimog'ni tug'ma yetishmovchiligi, bag'zan esa burunda infilg'tratlar xosil bo'lishi bilan kechuvchi qon kasalliklari, dimog'dagi limfadenoid to'qimani destruktsiyasi bilan taqqoslanadi.

Davolash: Dimog' bezini yo'g'onlashish bosqichiga qarab konservativ va jarroxlik usulidan davolanadi. Bemorlarda jarroxlikka qarshi ko'rsatma bo'lganda yoki bezni xajmi katta bo'lmagan darajasida konservativ usul bilan davolanadi. Konservativ davolash usullardan iqlimni almashtirish (dengiz soxilida iqlim terapiyasi) yaxshi natija beradi. Antigistamin dorilar, burunga qon tomir toraytiruchi, bujmaytiruvchi va yuzaki kuydiruvchi dorilar (kollargol, protorgol) tomizish tavsiya qilinadi. Ayrim xollarda konservativ davoni foydasizligida rentgenoterapiya qo'llaniladi.

Eng oddiy jarroxlik usullaridan adenotomiya xisoblanadi. Jarroxlik 5-7 yoshda kilinadi, lekin kasallik asoratlangan bo'lsa: eshitishni yomonlashishida, o'rta quloqni yallig'lannshi jarayonida, burundan nafas olishni qiyinlashuvida maqsadga muvofiq ko'krak yoshidagi bolalarda va kattalarda xam qilinishi mumkin. Yosh bolalarda adenotomiya ambulatoriya sharoitida o'tkazilishi mumkin, kattalarida esa albatta statsionar sharoitida bo'lishi kerak. Jarroxlikdan avval quyidagi tekshirishlar olib boriladi: qonni umumiy taxlili, trombotsitlar soni, qonni ivish vaqti o'rganiladi, siydik va axlat taxlili, pediatr xulosasi, og'iz bo'shlig'ini sanatsiyasi o'tkaziladi. Adenotomiyadan avval bolani tana xarorati o'lchanadi. Jarroxlik og'riqsizlantirishsiz Bekman adenotomi yordamida qilinadi. Yosh bolalarda adenotomiyadan 15- 20 min. avval maxalliy og'riqsizlshtirish uchun 1% dikain eritmasi yoki 5% kokain eritmasi 5 tomchidan burunni xar bir tomoniga tomiziladi.

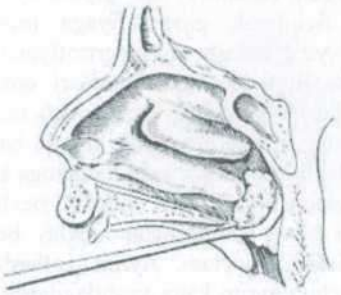

Расм 97.Аденотомия ўтказиш муолижаси

Adenotomlar 5 xil kattalikda bo'ladi, bemorni yoshi va dimog'ni xajmiga karab tanlab olinadi. Jarroxlik vaqtida jarroxni yordamchisi bolani quchog'iga o'tqazib,tizzalari orasiga oyoqlarini kirgizadi, bir qo'li bilan bolani boshi ushlaydi, ikkinchi qo'li bilan uni ko'kragini qo'llarini birgalikda qo'shib ushlaydi. Jarroxlik vaqtida bolani boshini xarakatga keltirmaslikga erishish zarur,aks xolda xalqumni jaroxatlanishiga yoki muolijani sifatsiz o'tkazishga olib keladi. SHpatelg' bilan tilni oldingi 1/3 qismi eziladi, adenotom yumshoq tanglay ortidan, dimoqqa kiritiladi va o'rta chiziq bo'ylab dimog'ni orqa-yuqori devoriga bosiladi, tez xarakat bilan dimog' bo'ylab oldindan orqaga va pastga qarab xarakat qilinib bez kesiladi va tashqariga olib chiqariladi. Agar bez to'liq kesilmasdan osilib qolgan bo'lsa, konxotom yoki egri qaychi bilan qirqib olinadi.

Qon ketish oz miqdorda bo'lib, tezda to'xtaydi. Bag'zan kesilgan adenoid to'qimasi halqumni pastki qismiga tushib qoladi, uni bemor bexosdan yutib yuborish mumkin. Juda kam xollarda kesilgan adenoid to'qimasi xiqildoqqa tushib, asfiktsiya keltirib chiqarishi kuzatilgan. Adenotomiyadan so'ng qon ketishi kuzatilmasa, 2-3 soatdan so'ng bemorni maxalliy pediatr nazorati ostida uyga jo'natish mumkin. Buning uchun burun va halqum orqali qon oqishi bor yo'qligi ko'riladi, 2 kun davomida bemor bolani uyda yotishi va vrach bergan ko'rsatmalarga rioya kilishi uqtiriladi. Ovqat yumshoq va suyuq bo'lishi kerak, jarroxlikdan ikki xaftadan so'ng bemor qayta tekshirishdan o'tkaziladi. Birinchi marotaba adenotomiyadan so'ng chala qoldirilgan to'qimalar qayta gipertrofiyaga uchrashi mumkin.

Bolani yoshi qanchalik kichik bo'lsa, adenoidni qaytalanishi extimoli shunchalik yuqori bo'ladi. Qayta gipertrofiyalangan adenoidni yana adenotomiya qilinadi.

TANGLAY BEZLARINI GIPERTROFIYASI

Tanglay bezlarini gipertrofiyasi burun-halqum (adenoid) bezi gipertrofiyasiga monand kechadi. Yosh bolalarda bezlarda fiziologik gipertrofiyaga moyillik bo'lganligi uchun xam, ularda tanlay bezlarini yo'g'onlashuvi (gipertrofiyasi) eng ko'p uchraydi. Tanglay bezlarini gipertrofiyasi limfadenoid to'qimalari umumiy giperpalaziya ko'rinishida bo'ladi. Odatda bu bezlar yumshoq, och pushti rangda, bolalarda ko'pincha kattalashib, tanglay yoylaridan tashqariga chiqib turadi, bahzan shu darajada kattalashadiki xatto ular bir biriga tegib turadi, natijada halqumga kirish qismini butunlay to'sib qo'yadi. Fiziologik gipertrofiyalangan tanglay bezlarida yallig'lanish belgilari uchramaydi. Vaqt o'tishi bilan kattalashgan tanglay bezlari xajmi jixatidan kichrayib, o'zini odatdagi shakliga qaytadi. Ayrim xollarda bu involyutsiya jarayon ushlanib qoladi, shuning uchun ayrim katta yoshdagilarda xam bezlarini gipertrofiyasini 11 va 111 darajada uchraydi. Bundan tashqari yallig'lanish jarayoniga javoban xam bezlarni gipertorfiyasi uchraydi. Bu turdagi kattalashgan tanglay bezlari qattiq, to'qimasida limfoid elementlar kam, qo'shuvchi to'qimalarga boy bo'ladi. Keyinchali qo'shuvchi to'qima ko'payishi xisobiga bezlarni kichrayib, atrofiyaga uchraydi.

Kasallikni kechishi: Gipertrofiyalangan bodomcha bezlari mahlum darajada mexanik ravishda nafas olishga, ovqat yutishga va tovush xosil bo'lishiga xalaqit beradi. Yosh bolalarda reflektor yo'talga sabab bo'ladi (bezga bog'liq yo'tal) va bunday yo'tallar tunda kuchayadi,uyqulari bezovta,yuzaki va xurrak otib uxlashadi. Tekshirishlar natijasiga asosan burun-halqum va tanglay bezlari kattalashgan bolalar turli yuqumli kasalliklarga tez beriluvchan bo'ladi va bu kasalliklar (skralatina, bo'g'ma) boshqa bolalarga qaraganda ancha og'ir kechadi.

Tashxis: bemorni shikoyatlari va faringoskopiyaga asosan qo'yiladi.

B. S. Preobrajenskiy bodomcha bezlari kattalashuvini shartli ravishda 3 darajaga bo'lgan. Oldingi tanglay yoylar qirg'og'i va kichik tilni o'rtasidan o'tkazilgan chiziqlar oralig'i o'lchov qilib olingan:

1.Tanglay bezlari shu halqum bo'shlig'ini 1/3 kismini egallasa bu birinchi daraja katalashuv xisoblanada.

2.Agar tanglay bezlari shu bo'shliqni 2\3 (yarimini) qismini egallasa ikkichi darajali katalashuv xisoblanadi.

3.Tanglay bezlari shu bo'shliqni to'liq egallasa va bir-biriga tegib tursa bu uchinchi daraja katalashgan xisoblanadi.

Tanglay bezlarini oddiy shakldagi gipertrofiyasini surunkali gipertrofik tonzillit bilan taqqoslash mumkin: surunkali tonzillitni bu shakli bemor anamnezida angina va faringoskopik ko'rinishda surunkali yallig'lanishga xos belgilarni borligi bilan ajralib turadi.

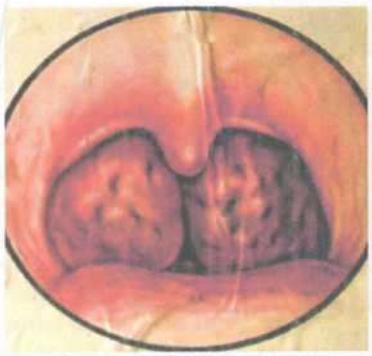

Rasm. Tanglay bezini gipertrofiyasi

Tanlay bezlarini uncha yuqori bo'lmagan bir tomonlama yallig'lanishi limfosarkomada, leykemiya, limfogranulematozda bo'lishi mumkin. Qon taxlili va biopsiya olinib gistologik tekshirish natijalariga asosan bu kasalliklar o'zaro taqqoslanadi.

Davolash: Tanglay bezalarini kichik xajmdagi gipertrofiyasida va yallig'lanish jarayonini qo'shilish natijasida xosil bo'lgan shishlarni kamaytirish maqsadida ishqorli yoki burishtiruvchi eritmalar bilan (5% natriy bikorbanat, tanin eritmasi 1: 1000) tomoqni chayqash taviya etiladi. Bundan tashqari bezlar yuzalari Lyugolg' eritmasi bilan yoki 3-5% lyapis bilan surtiladi. Kerakli xollarda qo'shimcha ravishda umumiy davolash tadbirlari, fizioterapevtik muolijalar qo'llaniladi. SHuningdek, iqlim almashtirish yahniy dengiz iqlimida dam olish yaxshi natija beradi.

Jarroxlik yo'li bilan davolashda tonzillotomiya qilinadi, bunda bezni kattalashgan qismi kesib tashlanadi.

Tonzillotomiya o'tkazishga qarshiliklar : qon kasalliklari, organizmda o'tkir va og'ir kasalliklar, yana epidemik yuqumli kasalliklar bilan aloqador xolatlar xisoblanadi. Tonzillotomiya asosan 5-7 yoshdagi bolalarda qilinadi.

Jarroxlik ambulatoriya sharoitda olib boriladi, ayrim xollarda ko'rsatmaga binoan go'daklarda bag'zan esa katta yoshdagilarda kasalxona sharoitida qilinadi. Jarroxlik. adenotomiya o'tkazish kabi olib boriladi. Halqum shilliq qavati 1% dikani eritmasini surtish yo'li bilan og'riqsizlantiriladi, yoki butunlay og'riqsizlantirishsiz o'tkaziladi chunki bez parenximasi amaliy jixatdan og'riq sezmaydi.

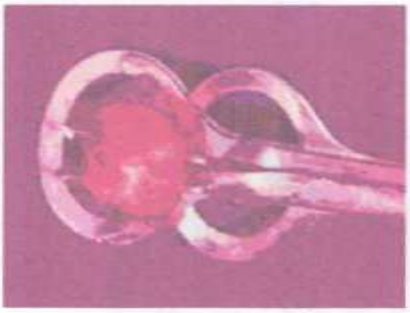

Rasm 75. Tonzilotom yordamida qirqib olingan tanglay bezi

Tonzillotomiyaga ko'rsatma xuddi adenotomiyaga ko'rsatma singari: bodomcha bezlari gipertrofiyasi aniqlangan bolalarda tonzillotomiya bir vaqtda adenotomiya bilan birga qilinishi mumkin. Bodomcha bezlarini qisman olib tashlash Matg'e yoki Boxon tonzillotomlari yordamida amalga oshiriladi. Bezlarni kattlashgan qismidan Koxer qisqichiga qisilib, qirqib olinadi. Jarroxlikdan keyingi nazorat adenotomiyadan so'ngi nazorat kabi bo'ladi.

XALQUM NEVROZI

Bu xolat aloxida nozologik kasallik xisoblanmaydi,balkim boshqa patologik xolatlarni,ikkilamchi simptomkompleksidir. Bu patologik xolatni ko'rinishi, xalqumni sezuvchanlik faoliyatini buzilishi (gipposteziya,giperesteziya va parasteziya) bilan davom etadi.

Xalqumni sezuvchanligini buzilishini asosida, uni turli yallig'lanish kasalliklarini tahsiri, shilliq qavatlarni sezuvchanligini tahmin etuvchi asab tolalarini quyi yoki markaziy buzilishlari yotadi. Xalqum nevrozini kelib chiqishini asosiy sababi bu isteriyadir. Kasallik asab tizimi o'zgaruvchan,muqum bir xolatga,irodaga ega bo'lmagan odamlarda eng ko'p uchraydi.

Gipposteziya va anesteziya xolatlari-bu xolatni ko'rinishida xalqumdagi refleksni pasayishi yoki umuman bo'lmasligi sifatida namoyon bo'ladi. Bu xolat isteriyadan tashqari, markaziy asab tizimida turli kasalliklar (zaxm,skleroz,bulg'bar falajlik,miya o'smasi) xisobiga paydo bo'lgan organik o'zgarishlar,bundan tashqari umumiy virusli kasalliklar va xalqum bo'g'masi sabab bo'ladi.Gipposteziya va anasteziya xolatlari xiqildoqni kirish qismiga yaqin joylarda bo'lsa, ko'p xollarda ovqat luqmasi yoki so'lakni nafas yo'llariga tushib aspiratsiya bo'lishi kuzatiladi.

Giperesteziya- yuqoridagi xolatga qarama-qarshi,bu yerda xalqumni reflekslarini va shilliq qavatlarni sezuvchanligini ortib ketganligi kuzatiladi. Giperesteziya xolati xalqumni turli surunkali kasalliklarida (granulyoz,yonbosh faringitlar,surunkali tonzillitlarda) yoki nevrosteniya va isteriyada asab tizimini qo'g'aluvchanligini ortib ketishi natijasida paydo bo'ladi.

Bu xolat uchun xos shikoyatlar:tomoqda doimiy yot jism borligi xissiyotiga, bu xolat ayniqsa yutinganda kuchayadi,bundan tashqari, qichishish,achishish,sanchilish,noxushlik belgilari bezovta qiladi.Tomoqdagi yot

jismni tupurib tashlash maqsadida bemorlar doimo tomoqni qirib, yo'talib,tupurib yuradi. Tomoqdagi qirilish xissiyti, vaqti-vaqti bilan yo'talish xurujini chaqiradi.

Parasteziya- yallig'lanish jarayoni bo'lmagan xolda tomoqda turli shikoyatlar:yot jism sanchilib turishi,sezish jarayonlarini pasayib qolganlik xolati,qichishib turishiga bo'ladi. Bunday xolat ko'pincha asab tizimi charchagan,tajang odamlarda yoki klimakterik xolatdagi ayollarda kuzatiladi.Bu bemorlar butun diqat etiborini tomoqdagi o'zgarishlarga qaratib, o'zlarini og'ir kasallikka chalingan bemorlardek tutadi. Ayrim xollarda rakafobiya vaximasi bilan, tinmasdan bir vrachdan,ikkinchi vrach qabulida bo'ladi.

Tashxis bemorni tomoqdagi o'ziga xos shikoyatlari, faringoskopik tekshirishlar natijasiga asoslanadi. Bundan bemorlarni tinchlantirsh maqsadida ichki kasalliklar mutaxassisi,nervpatolog,akusher-gnekolog ko'rigidan o'tkazish zarur. Xar extimolga qarshi, bo'yin soxasi osteoxondrozini aniqlash uchun shu soxani rentgenografiya qilinadi.

Davolash davolash muolijalari tekshirish natijalariga asoslanadi. Agar tomoqda turli surunkali yallig'lanish jarayoni aniqlanilsa,shu yo'nalishda muolijalar o'tkaziladi.Asab,ichki ahzolar va endokrin tizimi faoliyatini mo'tadillashtirish uchun turli muolijalar,fizioterapevtik tahsir etuvchi davolar olib boriladi.Bo'yin soxasiga O'erbak usuli bo'yicha kaltsiy xlor eritmasi bilan elektroforez o'tkaziladi,xalqum va xiqildoq soxasidagi simpatik tugunlarga novokainli blokada qilinadi.

Apnoe sindromi yoki uyquda xurrak otish

Apnoe sindromi-uyquda xurrak otish jarayonida,mahlum muddatga nafasni to'xtab qolishidir. Bemorlarni uyquda xurrak otishi va apnoe sindromi bilan kechishi,bu o'ziga xos nafas olish tizimini patologik xolatlariga kiradi. Bunday patologik xolatlar o'rta va qari yoshdagi xamda o'ta semiz odamlarda,ayollarga nisbatan erkaklar orasida ko'p uchraydi.

Dastlab uyquda oddiy xurrakdan boshlanadi, keyinchalik vaqti-vaqti bilan nafasni to'xtab qolishi - apnoe qo'shiladi.CHet ellarda bu xolatni **SAS (sle' a'nae sindrome) yoki ronxopatiya** deb yuritiladi. Vaqt o'tishi bilan apnoe xolati ko'payib bir necha soniyadan,bir necha daqiqigacha davom etadi. Apnoe vaqtida nafas olish bosh miya orqali ongli boshqarilmasdan,aksincha qonda kislorod miqdori ozayib,karbonat angidiridini miqdorini ko'payishi natijasida nafas markazini qitiqlash xisobiga amalga oshiriladi. Uyqudagi nafasni shu tarzda kechishi,vaqt o'tishi bilan inson tanasidagi xayotiy muxim ahzolarda patologik o'zgarishlar keltirib chiqaradi.Xurrak otish jarayonini apoe bilan davom etish xisobiga, uyquda bexosdan o'limlar xam kuzatilgan.

Xurrak otishni kelib chiqishi mexanizmida asosiy o'rinni kichik til o'ynaydi,ko'pincha xollarda kichik til uzayib,yo'g'onlashib qoladi yoki mushaklari o'z tonusini yo'qotib osilib qoladi. Bundan tashqari xurrakni rivojlanishida tanglay yoylarini,yumshoq tanglayni xolati va bodomcha bezlarini xajmi (yo'g'onlashuvi) muxim axamiyat kasb etadi.

Semiz, yo'g'on va bo'yni kalta odamlarda xam xurrak otishga moyillik

yuqoridir. Xurrak otishda nafas yo'llarini kasalliklari (adenoidlar,gipertrofik rinitlar,surunkali sinuitlar,adenoidlar) xiqildoq-xalqum ahzolarini (til o'zagi bezi,xiqildoq tog'ayini,xiqildoqqa kirish qismini tuzilishi) o'ziga xos tuzilishga ega ekanligi xam axamiyat kasb etadi.

Faringoskopiyada: ko'pincha bunday odamlarda kichik til cho'zilib pastga til o'zagiga tegib turadi,tanglay yoylari va yumshoq tanglay tonusi pasayib osilib qoladi,bodomcha bezlari kattalashgan ko'rinadi.

Tashxis xech qanday qiyinchilik tug'dirmaydi, ko'proq bemorlar o'zlari xurrak otishdan shikoyat qiladilar yoki atrofidagilar apnoe sindromi xaqida so'z yuritadilar.

Davolash: konservativ davolash maqsadida pastki jag'ni tortib bog'lab qo'yish,burun qanotlarini kengaytirib qo'yish,uxlashdan avval og'izga maxsus rezinali so'rg'ichlar solish, refleks davolash, fizioterapevtik davolar qo'laniladi. Xozirgi kunda sezirarli naf berayotgan davolash SRAR usuli (Continions 'ositive airway 'ressure) xisoblanadi. Bu usulda nafas yo'llarida doimo musbat bosim xosil qilish uchun, bemorga yotishda maxsus maska kiydiriladi va yuqori bosimda xavo yuborilib turiladi.

Davolashni eng samarali usuli jarroxlik xisoblanadi va umumiy qilib uvulopalatinofaringoplastika deb yuritiladi. Jarroxlik usulini asosida kichik til,tanglay yoylari,yumshoq tanglayda turlicha jarroxlik muolijalarini o'tkaziladi. Xozirgi kunda bunday jarroxlik usullarini 10 dan ortig'i mavjud va jarroxlik muolijalarini o'tkazishda xar bir bemorga shaxsiy yondoshish zarur.

Xalqum o'smalari

Boshqa LOR ahzolari kabi xalqumdagi xosilalari xam o'smasimon xosila, xafsiz va xafli o'smalarga bo'linadi.

Xalqumni o'smasimon xosilalariga kista kiradi. Bu kistalar xalqumni turli joylarida uchraydi, yahniy bodomcha bezlarida retintsion kista xolida,yoki yumshoq tanglayda xaqiqiy (intramural) kistalar shaklida uchraydi. Bunday kistalarni ichki qismi epitelial qavatdan iborat bo'lib, seroz suyuqlik bilan to'lgan bo'ladi. Xajmi unchalik katta bo'lmaganligi uchun,bemorlarni kam bezovta qiladi.

Davolash asosan jarroxlik usulida olib tashlanadi.

Xalqumni xafsiz o'smalari.

Xalqumni xafsiz o'smalriga papilloma,o'smirlar angiofibromasi kiradi.

Papilloma,xalqumni tanglay yoylarida,orqa devorini yon tomonida va xalqum usti tog'ayini til yuzasida uchraydi.Rangi qizil pusht bo'lib keng asosda joylashadi,so'rg'ich kabi ko'rinadi,xajmi katta bo'lmasa bemorlarni bezovta qilmaydi,faqat kattalashgan xolda, tomoqda yot jism borligi sifatida xalaqit beradi.

Davolash faqat jarroxlik usulida olib tashlanadi,lazer nurida kuydirish mumkin,agar qayta o'sishga moyillik bo'lsa olingandan so'ng o'rniga 30% prospedin malxami surtiladi.

O'smirlar angiofibromasi

Bu kasallik asosan 20 yoshgacha bo'lgan o'g'il bolalarda uchraydi. Agar davolanish o'z vaqtida o'tkazilmasa,bemorlar xayotiga xaf tug'ilmasa,keyinchalik asta-sekin qisman qayta so'rilishi mumkin. O'sma burun xalqumda uchraydi,kelib chiqishi embironal rivojlanishdagi mezinximani patologik qoldig'i sifatida paydo bo'ladi. Gistologik tuzilishi bo'yicha xafsiz o'sma,qo'shuvchi to'qima asosli,qon tomirlarga boy bo'ladi,ammo o'sish jarayoni xafli o'sma kabi bo'ladi.O'sishi qo'shni azolarni devorlarini yemirib, bosh miyaga,yondosh bo'shliqlarga va burun bo'shlig'iga kirib boradi. Kechishida ko'p va xafli qon ketishi kuzatiladi.

Kasallikni klinik kechishi uni o'sish bosqichiga bog'liqdir.O'sish bosqichlari V.S.Pogosov 1987 y.tomonidan taklif qilingan siniflanishga asoslanadi.

I.bosqich-o'sma burun xalqumni yoki burun bo'shlig'ini to'ldirgan,ammo suyak devorlarini yemirilishi kuzatilmaydi.

II.bosqich o'sma birinchi bosqichga to'g'ri keladi,qanotsimon chuqurga,burun yondosh bo'shliqlariga o'sib kiradi, suyak devorlarida yemirilishlar paydo bo'lgan.

III.bosqich o'sma ko'zga va bosh miyaga o'sib kiradi.

IY.bosqich o'sma III bosqichga to'g'ri keladi va qo'shimcha kavernoz venaga,gipofizar chuqurlikka o'sib kiradi.

Kasallikni boshlanishida burunni bir tomonida nafas olish bir muncha qiyinlashadi,tomoqda achishish xissiyoti bo'ladi,bahzan burundan qon ketishi kuzatiladi. Keyinchalik o'sma xajmi kattalashgandan so'ng burundan nafas olish butunlayin bo'lmaydi,xid bilish pasayadi,burundan qo'yiq yiringli ajralma keladi, tovush o'zgaradi (pinqilik),bemorda adenoid yuz xolati paydo bo'ladi, bemorlarda og'iz yarim ochiq,pastki jag' osilgan,nafas olish og'iz orqali bo'ladi. O'smani og'ir asoratlaridan biri vaqti-vaqti bilan burundan qon ketishidir,buning natijasida bemor ancha xolsizlangan,quvvatsiz,rangi oqargan. O'sma kattalashgan sari bemor yuzida assimetriya paydo bo'ladi,ko'z o'z joyidan (orbitadan) chiqqan,xarakati chegaralangan,ko'rish faoliyati pasaygan.

Rinoskopiyada burun bo'shlig'ida pushti kulrang,yuzalari tekis o'sma ko'rinadi,ayrim xollarda mezofaringoskopiyada burun xalqumdan osilib turgan o'sma ko'rinadi. Barmoq bilan burun xalqum paypaslanganda,yuzalari tekis, ammo qattiq o'sma aniqlanadi,tekshirish vaqtida qon ketishi kuzatiladi.

Tashxis bemorni shikoyati,kasallik tarixi,rinoskopiya,endoskopiya,rentgenografiya,angiografiya va KT,MRT tekshirish natijalariga asoslanadi. Oxirgi tashxis o'smani gistologik tekshirgandan so'ng qo'yiladi.

Qiyosiy tashxisni adenoiddan,xoanal polipdan va sarkomadan qilinadi.

Davolash faqat jarroxlik usulida bo'ladi,o'sma aniqlangandan so'ng tez muddatda olib tashlanishi zarur,aks xolda qo'shni ahzolarga tarqalish extimoli yuqori. O'smani olish usuli endonazal,endooral va transmaksillyar orqali amalga oshiriladi.Jarroxlik vaqtida ko'p qon ketishi kuzatiladi,shuning uchun xam o'smani olish to'xtovsiz qon quyish bilan olib boriladi. Ayrim xollarda qon ketishini oldini olish maqsadida,jaroxlikdan avval tashqi uyqu arteriyasini bog'lanadi.

Xalqumni xafli o'smalari.

Xalqumni xafli o'smalaridan kartsinoma, sarkoma, limfoepitelioma, tsitoblastomalar uchraydi.

O'smani burun xalqum qismida joylashgani uzoq vaqt birorta belgi bermaydi. Kasallikni boshlanishida bemorlarda burun xalqumda achishish,qirilish va yot jism borligi xissiyoti bezovta qiladi, kelgusida vaqti-vaqti bilan o'smadan qon ketadi, burundan yoki og'iz orqali shilimshiq ajralma paydo bo'ladi, regionar limfa bezlari kattalashadi.

Xalqumni og'iz qismida ko'proq rak va sarkoma kuzatiladi. Kasallikni boshlanishida bodomcha bezlarini bir tomonida o'sma paydo bo'ladi, keyinchalik kattalashadi va ayrim xollarda yuzalarida sarg'imtir karash boylagan yaraga aylanadi. Yara o'rnida og'riq bezovta qiladi.

Regianar limfa bezlari kattalashadi ushlab ko'rilganda og'riqli bo'ladi.

Kasallikni qiyosiy tashxisda yarali pardali Simanovskiy Vensen anginasida,xalqumni SPID o'zgarishlaridan,qon kasalliklarida bodomcha bezidagi o'zgarishlardan farqlash zarur.

Tashxis albatta o'smadan olingan biopsiya natijasiga asoslanadi.

Davolash masalasi-o'smani bosqichlariga bog'liq,asosan jarrolik usulida olib tashlangandan so'ng kimyoviy dori vositalari va nur bilan tahsir etish bilan davolanadi.

Xalqum zaxmi

Xalqum zaxmini qatiq shankir bosqichida,tomoqni bir tomonda eritema,eroziya va yara ko'rinishida bo'ladi,shu tarafdagi limfatik bezlar xam kattalashgan va og'riqli.

Zaxmni ikkinchi bosqichida xalqumdagi o'zgarishlar bilan birga terida turli toshmalar razeol va papulalr shaklida namoyon bo'ladi. O'tkir anginadan farqi bemorlarda tomoqda og'riq bo'lmaydi,tana xarorati subfebril,umumiy intoksikatsiya keskin namoyon emas.

Faringoskopiyada xalqumni shilliq qavatlari to'q qizil qizargan va va ularni tarqalgan shishi ko'rinadi.

Zaxmni uchlamchi davrida yumshoq va qattiq tanglayda o'sma shaklidagi chegaralangan gummalar paydo bo'ladi.Gummalar yaraga aylanadi,bu yaralarni qirg'oqlari tekis,nekrotik qoplama va uni tubida yog'li qatlam bo'ladi.

Tashxis bemorni shikoyatlariga,kasallik tarixiga va serologik tekshirishlar natijalariga asoslanadi.

Davolash etiotrop yo'nalishda olib boriladi. Yaralarni antiseptik dorilar bilan yuviladi va turli malxamlar surtiladi.

Davolash natijasida gummalar o'rnida qo'pol chandiq xosil bo'lib bitadi, uni natijasida bemorlarda pinqilik,eshitish faoliyatini pasayishi kabi kuzatilishi mumkin. Ikkilamchi xosil bo'lgan chandiqlar plastik jarroxligi orqali bartaraf qilinadi.

QIZILO'NGACH -OESO'HAGUS

(klinik anatomiyasi,fiziologiyasi va tekshirish usullari)

Qizilo'ngach xalqumni davomi xisoblanib,shilliq qavat va mushak to'qimalarida iborat bo'lgan naysimon ahzodir. Uzuksimon tog'ayni pastki qirg'og'i , yoki Y1 bo'yin umirtqasi satxidan boshlanib, umurtqalarni oldida va kekirdakni orqasida pastga davom etib, X1 ko'krak umurtqasi satxida oshqozonga o'tadi. Qizilo'ngachni olidingi tishlardan xisoblansa, oshqozongacha bo'lgan uzunligi 38-42 sm. tashkil etadi. Uni 3 ta anatomik va 2ta fiziologik qisilgan joylari mavjud. **Anatomik** qisilishlarga, **birinchisi** - qizilo'ngachni boshlang'ich qismi,yahniy qizilo'ngachni og'zi deyiladi,**ikkinchisi-** kekirdakni bronxlarga bo'linish (bifurkatsiya) joyida, **uchinchisi-** qizilo'ngachni diafragma orqali o'tish joyida.**Fiziologik** qisilishlarni **birinchisi**-aorta bilin kesishgan joyida va **ikkinchisi** oshqozonga kirish qismida joylashgan.Qizilo'ngachni bunday qisilishlari klinik jixatida katta axamiyat kasb etadi. Masalan anatomik qisilishlarni birinchisida ko'p xollarda yot jism turib qoladi. Qizilo'ngachni bo'yin va qorin qismilari odatda yopishgan xolda bo'ladi,ko'krak qismi esa bu joyda manfiy bosim mavjudligi uchun xam doimo ochiq xolda turadi. Devorlari tuzilishi: ichki qismi shilliq qavatdan iborat,o'rta qismi mushakdan va tashqisi qo'shuvchi to'qimali qatlamdan iborat.

Qon bilan tahminlanishida bo'yin qismi qizilo'ngach arteriyasi orqali amalga oshadi,ko'krak qismi esa aortadan olingan tarmoqdan va qorin qismi esa diafragma arteriyasidan tahminladai. Venoz qonlar yakka (v. azygos) va yarim yakka (v. hemiazygos) venoz tomirlar orqali ketadi. Limfa tomirlari yuzaki va chuqur limfa tizimi shaklida faoliyat ko'rsatadi. Inervatsiya adashgan nerv va simpatik tizim orqali amalga oshadi.

Qizilo'ngachni asosiy vazifasi ovqat luqmasini oshqozonga o'tkazishdan iborat.

Qizilo'ngachni tekshirish: Tekshirish uchun ko'proq so'rab surishtirshga ehtibor qaratiladi, bundan tashqari asosiy tekshirishlardan biri rentgenologik usullar xisoblanadi,agar yetarli mahlumot olinmasa, rentgenkontrast usuli qo'llaniladi.Endoskopik tekshirish usullaridan ezofagoskopiya qilish yo'li bilan to'liq mahlumot olish mumkin.

Qizilo'ngachni yot jismlari

Qizilo'ngachga yot jismlar asosan og'iz orqali ovqat luqmalari bilan birgalikda tushib qoladi.Katta yoshdagi odamlarda yot jismlar asosan ovqat bilan birga tushsa,kichik bolalarda esa o'ynab turib og'izga solingan jismlarni bexosdan yutib yuborish orqali tushib qoladi. Agar yot jismlar qizilo'ngachda uzoq turib qolsa devorlariga tahsir etib turli yallig'lanish chaqirib ezofagitga olib keladi.

Kasallikni belgilari asosan tushgan yot jismmlarni xajmi,shakli, og'irligi,tushgan vaqti va joylashgan o'rniga bog'liq bo'ladi. Bemorlarni asosiy shikoyatlaridan biri boshini xarakatga keltirganda, yutinganda qizilo'ngach soxasida, kurak soxasiga tarqaluvchi og'riq,achishishga bo'ladi. Kasallikni

belgilaridan yana biri, yot jisim qizilo'ngachda turib qolib,bemor keyinggi yutgan ovqat luqmalari pastga o'tib ketmasdan orqaga qayt qilib chiqarib tashlaydi. Yutinish jarayoni og'riqli bo'lishi xisobiga ular deyarli yutinmaydilar,shuning uchun bemorlarda og'izdan ko'p so'lak to'planib qolishi kuzatiladi.

Bemorlarni endoskopik qilib ko'rilganda xiqildoqni noksimon chuqurchasida ko'p miqdorda so'lak to'planligi kuzatiladi –**Jekson belgisi**, katta yot jism birinchi anatomik qisilishda turib qolganda, xiqildoqni oldiga surib qo'yadi-**Denmayer belgisi**, xiqildoqni ushlab ko'rilganda og'riqli bo'ladi (ayniqsa o'tkir qirrali yot jisim bo'lsa)-**SHlittler belgisi** kuzatiladi. Yot jisim uzoq turib qolganda ezofagit rivojlanib,og'riq kuchayadi,bemorlar ovqatdan bosh tortadi,isitma ko'tarilib,axvoli og'irlashadi. Ayrim xollarda o'z vaqtida aniqlanmagan yoki olib tashlanmagan yot jismlar qizilo'ngachni devorini yemirib, yiringli mediastinit kabi og'ir asoratlarga olib keladi.

Kasallikni tashxisi-tashxis uchun mukammal yig'ilgan bemorni shikoyati va kasallik tarixi muxim o'rinni egallaydi. Rentgenologik va endoskopik (ezofagoskopiya) tashxisni to'liq aniqlaydi.

Davolash:yot jismni endoskopik usulda olishdan iborat va kelgusi davolar bemorni xolatiga qarab belgilanadi.

Mavzuga oid kasallik tarixlarini taxlili

Bemor 6 yoshda

Kasalxonaga maxalliy poliklinka pediatri tomonidan surunkali tonzillit tashxisi bilan tonzilektomiyaga yuborilgan

Bemorni kelgandagi tashxisi-surunkali tonzillit

Bemorni kelgandagi shikoyatlari: tomoqda yot jisim borligi xissiyoti,yutinishni va gapirishni qiyinligi,ovqat luqmasini yutinishda o'tishini qiyinligiga.

Lor bo'limda tekshirilganda: Onasini aytishicha bolani anamnezida o'tkir angina bilan xech qachon og'rimagan,ammo bola doim tomoqda yot jisim borligi xissiyotiga,yutinishni qiynligiga,gapirganda ping'illab qolishiga shikoyat qilib kelingan.

Faringoskopiya: og'iz ochish bemalol,bodomcha bezlari 111 darajada kattalashgan,bir-biriga tegib turadi,yuzalari tekis,lakunalari keng va toza.

Bo'limda bolani tashxisi bodomcha bezlarini yo'g'onlashuvi (111 daraja) Tonzillotomiyaga tayyorlash maqsadida qoni va siydigi tekshirildi,stomatolog va pediatr ko'rigidan o'zkazildi. Kelgan kunini ertasiga tonzillotomiya jarroxligi o'tkazildi,muolijadan so'ng qon ketishi kuzatilmadi va 2 soat nazoratdan so'ng maxalliy pediatr nazoratida uyga javob berildi.

Bemor 63 yoshda

Kasalxonaga maxalliy QVP bosh xakimi tomonidan yarali-pardali angina tashxisi bilan davolanishga yuborilgan.

Bemorni shikoyatlari: Tomoqda og'riq, yutinishni qiyinligi,og'izdan noxush xid kelishi,umumiy quvvatsizlik,ishtaxa va uyquni buzilishiga.

Kasallik 3 oy avval boshlangan, dastlab tomoqda yot jisim borligi xissiyoti bezovtv qilgan,keyinchalik,og'riq qo'shilgan,so'ngra og'izdan noxush xid kelgan va jag' osti va bo'yin limfatik tugunlari kattalashgan.

Davolanish maqsadida: antibiotiklar,antigistamin dorilar qabul qilgan,tomoqni antiseptik dorilar bilan chayqagan,ammo foydasi bo'lmagan.

Faringoskopiyada: Og'izni ochishi bemalol,bodomcha bezi chap tomondag,bez oldi to'qimasi bilan qizarib shishigan,bez yuzasida,qirg'oqlari notekis,yuzalari sarg'imtir karash bilan qoplangan yara ko'rinyapti.Jag' osti va bo'yin limfatik tugunlari kattalashgan,ushlab ko'rilganda og'riqli.

Savol bemorni tekshirish va davolash bo'yicha siz qanday ishlarni olib borasiz?

Bemor A.17 yosh.

Klinikaga yashasha joyidagi LOR vrach tomonidan lakunar angina tashxisi bilan jo'natilgan.

Kelganda shikoyatlari: Tomoqda og'riq,yutinishni qiyinligi,tana xaroratini ko'tarilishi,og'iz ochishni qiyinligi,umumiy quvvatsizlikka

Faringoskopiya: Bemor bo'yni o'ng tomonga qiyshaygan,og'iz ochishi keskin qiyinlashgan,og'izdan noxush xid keladi.O'ng tanglay bezi,bez oldi to'qimalari bilan keskin qizargan, shishgan va bo'rtib chiqqan.Bezni bo'rtgan joyi markazi oqish rangda. Kichik til sog' tomonga surilgan.

Bemorga tashxis qo'ying va davolash choralarnini belgilang.

Mavzu bo'yicha nazorat savollari va vaziyat masalalari.

1. Halqumdagi yot jismlar qanday asoratlar keltirib chiqaradi?
   xA) parafaringit
   B) Laringit
   V) kataral angina
   G) nafas olishni qiyinligi
   D) Atrofik faringit

2. Halqumni ko'p sonli jaroxatida qon ketish qanday to'xtatiladi?
   xA) Birlamchm xirurgik tozalash, qon ketayotgan joyga tampon qo'yish, qon to'xtatuvchi dorilar qo'llash
   B) Eritrotsitar massa, plazma quyish
   V) Gemostatik gubka qo'yish
   G) Boshini osmonga qaratib yotqizish
   D) Qon ketgan joyni kumush nitrat bilan kuydirish

3. Tonzillektomiyadan so'ng birinchi kunda qanday parxez buyuriladi?

A) Suvni ko'p miqdorda ichish
B) Odatdagi kunlik ovqatlardan tanovul qilish
V) Issiq choy
G) Suyuq va iliq ovqatlar tavsiya etiladi
xD) Stol №15

4. Surunkali tonzillitni konservativ davolash qanday olib boriladi?
xA) Lakunalarni yuvish va ichidagi ajralmalarni so'rib olish
xB) Lakunalar ichiga antibiotiklarni yuborish
V) Lakunalarni uchxlorli sirka kislota bilan kuydirish
G) 5 % li yod eritmasi bilan halqumni artish
D) Glyukoza eritmasi bilan tomoqni chayish

5. Simonovskiy-Vensen qo'zg'atuvchisi qanday kasallik chaqiradi?
A) Halqum bo'g'masini keltirib chiqaradi
B) Halqum orti abstsessini keltirib chikaruvchi gerpetik virusi
xV) Anginani yarali-pardali turini chaqiruvchi leptospira
G) Yuqori nafas yo'llarida yallig'lanish keltirib chikaruvchi pnevmokokk
D) Sinusit

6. Tizimli qon kasalliklarida anginani qaysi turlari uchraydi?
xA) Monotsitar angina,alementar-toksik alekiyadagi angina
B) Simonovskiy Vensen anginasi
xV) Leykozdagi angina, agranulotsitar angina
G) Folikulyar angina
D) Difteriya

7. Quyidagi bemor tomonidan qilinadigan shikoyatlar qaysi kasallikka xos: og'izdan noxush xid kelishi, tomoqni qurishi, tomoqda yot jism borligi xissiyoti?
A) Flegmonoz angina
xB) Atrofik faringit
V) Yarali-pardali angina
G) Paratonzilyar abstsess
\D) Murtaklar flegmonasi

8. Bemorni quyidagi shikoyatlari qaysi kasallika xos: Tomoqda qattiq og'riq, yutinishni qiyinligi, chaynash mushaklarini trizmi xisobiga og'iz ochishni qiyinligi, tana xaroratini yuqoriligi va og'izdan so'lak oqish.
A) O'tkir faringit
B) Lakunar angina
V) Halqum bo'g'masi
xG) Paratonzilyar abstsess
D) Halqumorti abstsessi

9. Paratonzilyar abstsessni yorishni qanday turlarini bilasiz?
A) O'tmas yo'l bilan yoriladi
B) Uchli qaychi yordamida yoriladi

V)Umuman yorilmaydi
xG) Avval punktsiya qilinadi
xD) Punktsiya qilingandan so'ng skalpelg' yordamida yoriladi.

10 Paratonziyalar abstsessni yorish vaqtida qanday xavfli asoratlar kuzatilishi mumkin?
xA) Uyqu arteriyasini jaroxatlanishi
B) Kovak venani jaroxatlanishi
V) Adashgan nervni jaroxatlanishi
G) Yuz arteriyasini jaroxatlanishi
D) Yuz nervini jaroxatlanishi

11. Surunkali tonzillitni B.S. Preobrojenskiy (1964 y.) klassifikatsiyasi bo'yicha qanday klinik shakllarga bo'linadi?
xA)Surunkali tonzillitni oddiy shakli
B) Murakkab shakli
V) Kompensatsiya,subkompensatsiya shakli
xG) Toksiko-allergik 1 va 2 darajasi
D) Oddiy va gipertrofik shakli

12. Tonzillektomiya vaqtida qanday asoratlar kutilishi mumkin?
xA) Xushdan ketish
xB) Qon ketish
V) Sepsis
G) Nafas olishni to'xtab qolishi
D) Teri osti emfizemasi, pnevmoniya, o'pka atelektazi

13. Folikulyar anginani faringoskopik ko'rinishini tasvirlang
A) Halqum shilliq qavati va bodomcha bezlar qizargan,shishgan
B) Bodomcha bezlar shishgan, yuzasida serozli ajralma bor
V) Bodomcha bezlar yuzasida kulrang ifloslangan ajralma bor
xG) Bodomcha bezlarining yuzasida yengil ko'chuvchi, oq-sarg'ish rangdagi ajralmalar mavjud
D) Bezlardan qon ketish, yuzasida sariq nuktasimon ajralmalar kuzatiladi

14. Angina o'rtacha qaysi yoshda ko'p uchraydi
xA) 30 yoshgacha
B) Yosh bolalarda
V) Yoshga bog'liq emas
G) 10 yoshgacha bolalarda

15. Angina lor ahzolariga kanday asorat berishi mumkin?
xA) Paratonzilyar abstsess
xB) Paratonzillit,tonzillogen mediastenit va tonzillogen sepsis
V) Mezofaringit
G) Stomatit

D) Sepsis

16. Halqum orti abstsessini yorish uchun qancha chuqurlikda kesish kerak?
xA) 1 sm.
B) 2,5 sm.
V)0,5 sm.
G) 3,5 sm.
D) 4 sm.

17. Quydagi klinik belgilar qaysi kasallikka xos: Bemor 4 yoshda, shikoyatlari nafas olishni qiyinligi, nafas shovqin bilan davom etadi, tomoqda og'riq, yutinishni qiyinligiga va tana xaroratini yuqoriga ko'tarilishi. Ko'rilganda: Halqumni og'iz qismini orqa devori shilliq qavati qizargan va shishgan, zond bilan tekshiilganda flyuktatsiya kuzatiladi.
A) Paratonzillyar abstsess
B) Lakunar angina
xV) Halqum orti abstsessi
G) Adenoid

18. Burun halqumga ochiladi
A) Gaymorova bo'shlg'i
xB) Eshituv nayi
V) Yuz nerv kanali
G) Peshona suyagi bo'shlig'i

19. Yumshoq tanglay normada
xA) Och pushti rangda,xarakatchan
B) Harakatsiz
V) CHandiqli
G) Atrofiyalangan
D) SHishgan

20. Granulyoz faringitni mezofaringoskopik ko'rinishi qanday?
A) SHilliq qavat och pushti rangda,xarakatchan
B) Harakatsiz
V) CHandiqli
G) Atrofiyalangan
xD) Xalqum orqa devori shilliq qavati qizargan,yuzalarida qizarib, shishgan 2-3mm.xajmda limfoadenoid to'qimalari to'plangan.

21. Pirogov-Valg'deyr limfoid xalqasini qaysi bezlardan tashkil topgan? A)Xiqidoq va ko'ks oralig'idagi limfatik tugunlardan
B)Halqum ortidagi limfatik tugunlardan
xV)Halqum (1,2), burun-halqum (3) bezlari
xG)Til ildizi (4) bezi

xD) Eshituv nayi teshiklari oldidagi (5-6) bezlardan.

22.Bodomcha bezlari qaysi arteriyalardan tarmoq oladi?
xA)Tashqi uyqi arteriyasi,til arteriyasidan
xB)Yuz arteriyasi,ko'tariluvchi tanglay arteriyasidan
V)Xiqildoqni yuqorigi arteriyasidan
xG)Ko'tariluvchi halqum arteriyasidan
D) Pastki burun arteriyasidan

23.Halqumni vazifalari quydagilardan iborat.
A)Nafas olishda ishtirok etish
xB)Ovqat xazm qilish va ovqat o'tkazish
V)Tovush va ovoz xosil qilish
xG)Ximoya vazifasi

24. Anginani qanday turlari tafovut qilinadi?
xA)Kataral,lakunar,follikulyar
xB)Flegmanoz,yarali-pardali
xV)Gerpetik,aralash
G)Surunkali,odontogen turlari
D)Xamma javob to'g'ri

25. Halqum qanday qismlarga bo'linadi?
xA) Burun-halqum
xB)Og'iz-halqum
V)Quloq-halqum
xG)Xikildok-halqum
D)Umurtqa-halqum

26. Kizilo'ngachdan yot jisimni olishda kandiy asboblardan qo'llaniladi?
x1.Ezofagoskopiya,
2.Bronxoskopiya.
3.Laringoskopiya.
4.Orkangi rinoskop.

27. Akademik Soldatov I.B. otorinolaringologiyadagi xizmati
x1.Surunkali tonzillit klassifikatsiyasi,
2.Qizilo'ngach jarroxligi bilan shug'ullangan.
3.Burun - xalqum angiofibromasi masalasi bilan shug'ullangan.
4.Burma osti laringiti ustida ilmiy ish qilgan.

28. Til osti abstsessini yorish uchun kancha chuqurlikda kesish kerak?
x1.0,5 sm,
2.2,5 sm.
3.1 sm.

4.3,5 sm.

29. Xalqumdagi yot jismlar qanday asoratlar keltirib chiqaradi?
x1.Xalqumda flegmona
x2.Parafaringit.
3.O'pka abstsessi.
4. Xalqumdan kon ketishi.

30. Xalqumni ko'p sonli jaroxatida qon ketish qanday to'xtatiladi?
x1.Maxalliy tozalash, tamponada, kon to'xtatuvchi dorilar qo'llash
2.Eritrotsitar massa, plazma kuyish.
3.Gemostatik gubka qo'yish.
4.Boshini osmonga qarab yotqizish.

31. Xalqum innervatsiyasi quydagi nerv tarmoqlari bilan tahminlangan?
1.Uch shoxli nerv
x2.Til-yutqin nervi.
3.To'rt shoxli nerv.
4.Adashgan nerv.

32. O'tkir faringitda yallig'lanish qaerda kuzatiladi.?
x1.Yutqin shilliq pardasining o'tkir yallig'lanishi
2.Bodomcha bezi yallig'lanishi.
3.Tilchani yallig'lagishi.
4.Tanglay murtagi yallig'lanishi.

33. Anginada qaerda yallig'lanish kuzatiladi?
x1.Tanglay murtaklarining va yutqin shilliq qavatida
2.Tilchada.
3.Xalqumni orqa devorida.
4.Burun-xalkumda.

XIQILDOQNI KLINIK ANATOMIYaSI

Xiqildoq - yuqori nafas yo'lini oxirgi qismi xisoblanib 4-6 bo'yin umurtqasini satxiga to'g'ri keladi va pastdan kekirdakka o'tadi. Xiqildoq til osti suyagi, til, pastki jag' suyagi, kekirdak, qizilo'ngach, yirik qon-tomir va asab tolalari bilan chegarlanadi. Xarakatchan ahzo xisoblanib nafas olish, ovqat o'tishda yuqoriga ko'tariladi va pastga tushib turadi.

Xiqildoqni tashkil etishda 3 ta juft va 3 ta toq tog'aylar ishtirok etadi. Juft tog'aylardan: cho'michsimon, ponasimon va shoxsimon tog'aylar, toq tog'aylardan uzuksimon, qolqonsimon, xiqildoq ustki tog'aylardir.

Toq tog'aylar: Uzuksimon tog'ay (cartilaqo cricoidea) xiqildoqni asosini tashkil etadi va shakli bo'yicha uzukni eslatadi, uzukni keng ko'zi orqaga, qizilo'ngach tomonga va nozik xalqasi oldinga qaragan bo'ladi. Tog'ayni ikki yon tomonida qolqonsimon tog'ayni pastki shoxi birlashadigan bo'g'im yuzasi mavjud, tog'ayni keng qismini yuqorisida esa cho'michsimon tog'ay birlashadigan bo'g'im yuzasi bor.

Qalqonsimon tog'ay (cartilaqo thyroidea) o'z nomidan xam mahlumki bu tog'ay qalqon singari xiqildoqni tashqi tomondan to'sib turadi va turli tahsirdan ximoya qiladi. Tog'ay bir-biriga o'tkir burchak ostida birlashgan ikkita tog'ay plastinkalaridan iborat bo'lib, o'rtasida chuqurcha xosil qiladi va tog'ay uzuksimon tog'ayni ustiga joylashgan.

Qalqonsimon tog'ayni orqa tomonidan ikkitadan yuqorgi va pastki shoxlar chiqadi (cornu su'erior et ihferior). Yuqorgi shoxlari til osti suyagini katta shoxi bilan birlashadi, pastki shoxlari esa uzuksimon tog'ayni yon tomonidagi bo'g'imlarga birlashadi. Bu tog'ayni ustki qismi teri va teri osti fatsiyasi bilan qoplangan, shuning uchun xam oriq odamlardau tog'ay plastikalari birlashgan joy ayniqsa bo'rtib ko'rinib turadi, bu bo'rtmani odam ato olmasi (romum Adami) deb xam yuritiladi.

Xiqildoq ustki tog'ayi (cartilaqo e'iqlottica) tuzilishi barg shaklida bo'lib asosi bilan qalqonsimon tog'ayni o'rta chuqurchasi soxasiga birlashadi.Nafas olishda tik xolatda bo'ladi, ovqat yutishda esa pastga egilib, xiqildoqa kirishni berkitib, ovqat luqmasini qizilo'ngachga o'tkazadi.

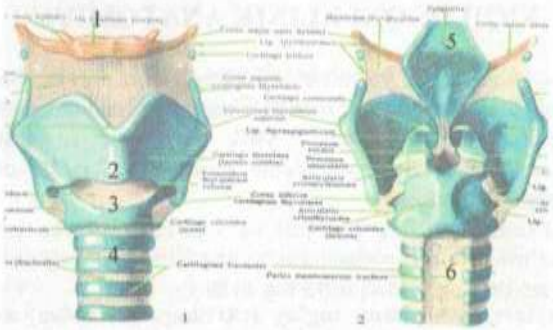

Rasm 76. Xiqildoq tog'aylarini joylashuvi.

1. Til osti suyagi. 2. Qalqonsimon tog'ay. 3. Uzuksimon tog'ay. 4. Kekirdak tog'aylari. 5. Xiqildoq ustki tog'ayi. 6. Kekirdak bo'shlig'i.

Xiqildoqni juft tog'aylaridan - cho'michsimon tog'ay (cartilaqines arythenoideae) o'z nomidan bilinib turibdi, shakli bo'yicha bu tog'ay cho'michni eslatadi. Tog'aylarni asosi (basis) va uchi (a'ex) tafovut qilinadi, asosida ikkita o'simta bo'lib, birichisi tashqi mushak o'simtasi ('rocessus muscularis) va ikkinchisi ovoz boylami yopishadigan o'simtasidir ('rocessus vocalis).CHo'michsimon tog'ay xiqildoqni faoliyatida asosiy vazifani bajaradi.

Qolgan ikkita juft tog'aylar qoldiq tog'aylari (rudimentar) xisoblanib xiqildoqni faoliyatida muxim o'rin egallamaydi, bulardan:

SHoxsimon tog'aylar (cartilaqines corniculatae) cho'michsimon tog'aylarni uchida joylashgan.

Ponasimon tog'aylar (sartilaqines cuneiformes) cho'michsimon xiqildoq ustki tog'aylar boylamlarida joylashgan.

Xiqildoqda axamiyatga molik bo'lgan ikkita juft bo'g'inlar bo'lib birinchisi uzuksimon-qalqonsimon tog'aylar bo'g'in xisoblanib, uzuksimon tog'ayni xalqasini yon qismi bilan qalqonsimon tog'ayni pastki shoxi orasida joylashgan. Bu bo'g'inlardagi xarakat natijasida xiqildoq o'z o'qi atrofida aylanma xarakat qiladi, bir vaqtda qalqonsimon tog'ay oldinga va orqaga xam xarakat qiladi, bu vaqtda ovoz boylamlari taranglashadi va bo'shashadi. Ikkinchisi uzuksimon-cho'michsimon (articulatio cricoarythenoidea) bo'g'in xisoblanib, uzuksimon tog'ayni ko'z qismini yuqorisi va cho'michsion tog'ayni pastki yuzasi orasida joylashgan va bu bo'g'inda ikki yo'nalishda xarakat amalga oshadi: birinchisi: cho'michsimon tog'ayni vertikal o'qi atrofida xarakati, bunda ovoz o'simtalari bir-biriga yaqinlashib uzoqlashadi, ikkinchisi: cho'michsimon tog'aylarni uzuksimon tog'ayni ustki qismidagi xarakatidir, bunda tog'aylar to'liq bir-biriga yaqinlashib,yopishadi va uzoqlashadi, natijada ovoz yorig'i kengayib torayadi.

Xiqildoqda bir qancha boylamlar mavjud bo'lib ularning axamiyati quydagilardan iboratdir:

Qalkonsimon-til osti suyagi boylami (membrana thyroidea) bu boylam til osti suyagi va cho'michsimon tog'aylar orasida tortilgan bo'lib boylam xisobiga xiqildok til osti suyagiga osilib turadi.

Xiqildoq tog'aylarini ichki tomonida elastik parda bo'lib u ikki qisimdan iborat, birinchi qismi to'rtburchaksimon pardani (membrana quadranqularis) tashkil qiladi, bu pardani yuqori qismi cho'michsimon-xiqildoq ustki tog'ayi boylamini tashkil qiladi. Pastki qismi esa daxliz boylamini (liq. vestibulare) asosini tashkil etadi. Pardani ikkinchi qismi elastik konus (conus elasticus) bo'lib,u xam o'z o'rnida ikki qismdan iborat, uni yuqori qismi ovoz boylamini (liq. vocale), pastki qismi esa konik boylamni (liq. conicum) tashkil etadi, xiqildoq o'tkir qisilishida zudlik bilan nafas yo'lini tiklashda, shu boylam kesiladi (konikotomiya) .

Ovoz boylami oldindan qalkonsimon tog'ayni burchagiga, orqadan esa cho'michsimon tog'ayni ovoz do'mbog'iga yopishadi. Bu boylamlar elastik tolalardan iborat, oq-sarg'imtir rangda bo'lib bir-biriga paralel joylashgan.

Xiqildoqni mushaklari: Mushaklar ikki guruxga bo'linadi tashqi gurux yoki sklet mushaklari xamda ichki guruxlarga.

Tashqi gurux mushaklari xiqildoqni tashqaridan o'raydi va bir vaqtni o'zida xiqildoqni tashqi tahsirdan ximoya xam qiladi. Asosiy vazifalaridan ular xiqildoqni to'liq xarakatga keltiradi,yahniy xiqildoqni ko'tarib tushiradi va uni o'z o'qi atrofida aylanishini tahminlaydi.

Bu mushaklar: qalkonsimon-to'sh (m. sternothyroideus), to'sh-til osti suyagi mushagi (m.sternohyoideus), qalqonsimon-tilosti suyagi mushagi (m. thyrohyoidtus). Ikkinchi guruxga xiqildoqni xarakatga keltiruvchi mushaklar kiradi bular quydagilar: Kurak-til osti suyagi mushagi (m. omohyoideus), biygizsimon o'sig'i-til osti suyagi mushagi (m. stylohyoideus) va ikki qorinli mushak (m. diqastricus) .

Ichki gurux mushaklari vazifalari bo'yicha xiqildoqni tog'aylarini o'zaro xarakatini boshqaradi, ular nafas olish,ovoz xosil qilish va yutinish vazifalarini boshqaradi. Bajarayotgan vazifalariga qarab quydagi guruxga bo'linadi:

1. Ovoz yorig'ini kengaytiruchi mushak: orqangi uzuksimon-cho'michsimon mushak (m. cricoaritythenoideus 'osterior yoki qisqartirib m. 'osticus deyiladi)

2. **Ovoz yorig'ini toraytiruvchi mushaklar:** oldingi uzuksimon-qalqonsimon mushak (m. cricothyroideus anterior), qiyshiq uzuksimon-qalqonsimon mushak (m. cricothyroideus obliqvus),yonbosh uzuksimon-cho'michsimon mushak (m. cricoarytenoidtus lateralis), ko'ndalang cho'michsimon mushak (m. arythenoideus transversus)

3.Ovoz boylamlarini boshqaruvchi mushaklar ular ovoz boylamlarini taranglashtirib bo'shashtirib turadi. Qalqonsimon-cho'michsimon mushak (m. thyroarithnoideus) va uzuksimon-qaloqonsimon mushak (m. cricothyroideus) .

4.Xiqildoq ustki tog'ayini boshqaruvchi mushaklar: CHo'michsimon-xiqildok ustki tog'ayi mushagi (m. arye'iglotticus) va qalqonsimon-xiqildoq ustki tog'ayi mushagi (m. thyroe'iglotticus) kabidir.

Xiqildoqni tuzilishi xamma bo'limlarida turli xilda joylashgan,uni bo'shlig'i vertikal kesimda shakli qum soatini shaklini eslatadi, yahniy o'rtasi toraygan yuqorisi va pastki qisimlari esa kengaygan bo'ladi.

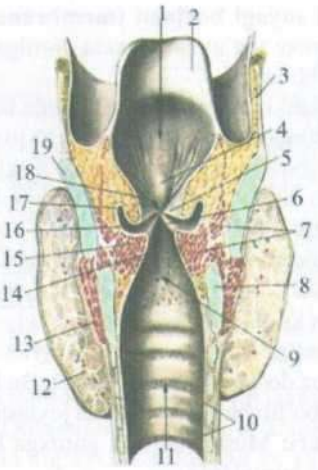

Rasm 77. Xikildokni kesimda ko'rinishi

1,4- Xiqilddoqqa kirish qismi, 2 – xiqildoq ustki tog'ayi, 5,18 – daxliz boylami, 6 – ovoz boylami, 7,13,15 – xiqildoq mushaklari, 8 – uzuksimon tog'ay, 9,14 – boylam osti qismi, 10, 11 – kekirdak xalqalari, 12 – qolqonsimon bez, 16,17 – xiqildoq qorinchasi, 19 – qalqonsimon tog'ay

Xiqildoqni shilliq qavatlari ko'p qatorli xilpillovchi epiteliy bilan qoplangan, faqat ovoz boylami soxasida, xiqildoq ustki tog'ayini til yuzasida va cho'michsimon tog'aylar oraligi yassi epiteliy bilan qoplangan. Epiteliyni bunday o'ziga xos tuzilishga ega bo'lishini doimo ehtiborga olinishi zarur, chunki gistologik tekshirishlar o'tkazishda uni axamiyati katta. Ayrim xollarda epiteliyni bunday o'ziga xos tuzilishi bilmagan xolda, tekshirishga olingan to'qimani normal tuzilishini metaplaziya sifatida qabul qilish mumkin.

Xiqildoqni uch qavati tafovut qilinadi, **yuqori qavati** xiqildoqqa kirish qismi yoki daxlizi (vestibulum laryngis) deb yuritiladi va ovoz boylamigacha bo'lgan joyni egallaydi. Bu qavatga xiqildoq ustki tog'ayi, cho'michsimon - xiqildoq usti tog'ayi boylami, cho'michsimon tog'aylar, cho'michsimon tog'aylar oralig'i bo'shlig'i, daxliz boylami, daxliz va ovoz boylamlari orasiga joylashgan xiqildoq qorinchalari (ventriculum laryngis) kiradi. CHo'michsimon-xiqildoq ustki tog'ayi boylami bilan xalqum devori orasida noksimon chuqurcha joylashgan va xiqildoqni orqasidan qizilo'ngachga o'tadi. SHu chuqurchani tubida yuqorgi xiqildoq nervi va qon tomiridan iborat bo'lgan va orqadan pastga qarab yo'nalgan burma mavjud. Qolqonsimon tog'ayni o'rta va pastki uchdan bir qismi satxida ikkita paralel burma mavjud bo'lib yuqorisi daxliz boylami va pastkisi ovoz boylamidir. Ovoz boylamlari uzunligi ayollarda 1,6-2,0.sm., erkaklarda esa 2,0-2,4 sm. SHu boylamlar orasida xiqildoq (Morganev qorincha) qorinchasi joylashgan. Qorinchani shilliq osti qismida xam ko'p miqdorda limfoadenoid to'qima joylashgan.

o'rta qavati ovoz boylami soxasi xisoblanadi, bu boylamlar orasida ovoz

yorig'i (rima glottidis) mavjud va xiqildoqni eng toraygan qismidir.

Pastki qavati (cavum infraglotticum) ovoz boylamini pastki qismi bo'lib, pastga kengayib boradi va bu qavat yumshoq,tez yallig'lanishga moyil to'qimadan iborat, ayniqsa 5 yoshgacha bo'lgan bolalarda bunday to'qimalar ko'p miqdorda bo'ladi,shuning uchun xam ularda nafas yo'llarini turli yallig'lanishlarida, jarayon bu joylarga tarqalib, tez shishlar xosil bo'lib, nafas olishni xayot uchun xafli qiyinlashuviga olib kelishi mumkin.

Xiqildoqni qon bilan tahminlanishi yuqorgi va pastki qalqonsimon arteriyalar (a. thyroidea su'erior et inferior) xisobigi amalga oshadi.

Xiqildoqni simpatik inervatsiyasi bo'yin simpatik tugunidan tola oladi. Parasimpatik tolani (sezuvchi va xarakatlantiruvchi tola) esa adashgan nervni qaytgan qismini (n. reccures) tarmog'i bo'lgan yuqorgi va pastki (n. larinqeus su'erior et inferior) xiqildoq tolasidan oladi.

Xiqildoqda 3 ta refleks maydonlari mavjud: **birinchi maydon** xiqildoq ustki tog'ayini xiqildoq yuzasi va xiqildoq ustki –cho'michsimon tog'aylar burmasi soxasida, **ikkinchi maydon** cho'michsimon tog'aylarni oldingi yuzasi va ularni ovoz boylamlari yuzasi oralig'ida va **uchinchi maydon** ovoz boylamini pastki qismida joylashgan. Birinchi va ikkinchi refleks maydonlari nafas olish va ximoya faoliyatida,uchinchi refleks maydoni esa ovoz xosil qilishda ishtirok etadi.

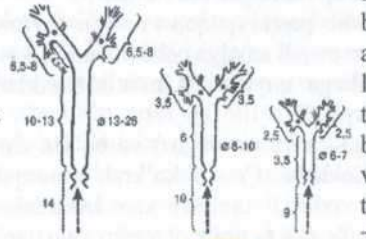

Xiqildoqni limfa tizimi ikki bo'limdan iborat bo'lib ular ovoz boylami soxasida ikkiga ajralgan bo'lib, yuqori qismidan to'plangan limfa bo'yin limfa tugunlariga quyiladi, pastki limfa tizimidagi limfa esa qalqonsimon bezini bo'yin qismidan boshlanib, ichki buyinturuq venasi bo'ylab kekirdak atrofidagi limfa tuguniga quyiladi. Yuqorgi limfa tizimi yaxshi rivojlanganligi va keng tarmoqli yomon sifatli o'smalarini tarqali

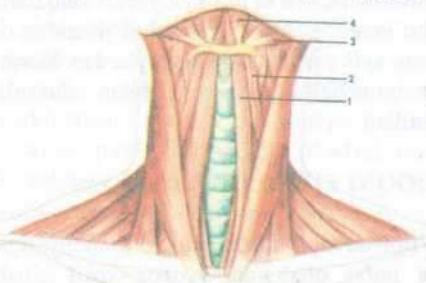

ıiyasi va

kekird bo'yin umurtqasi soxasida shakld qilinadi. Kekirdak tsilindrik ylardan iborat.

Bu xalqasimon tog'aylar bir-birlari bilan boylamlar (Ligg. anularia) orqali tutashadi va bu boylamlar xalqalarni orqa tutashmagan qismida o'ziga xos parda devorini xosil qiladi. SHu parda devorni ichida ko'ndalang va uzunasiga joylashgan kekirdak mushaklari (m. tracheales) bor. SHu mushaklar va pardali devor xisobiga kekirdak kengayib torayadi va yuqoriga ko'tarilib,pastga tushadi. Kekirdakni ichki shilliq qavati (tunica mucosa) xiqildoqni shilliq qavatini davomi xisoblanib, ko'p qavatli xilpillovchi tsilindrik epiteliy bilan qoplangan. SHilliq osti qismida shilimshiq ishlab chiqaruvi bezlar bo'lib,bu shilimshiq ajralma bakterotsid xususiyatiga ega, shuning uchun xam kekirdakga tushgan turli mikroblar,chang g'uborlar birdaniga kasallik keltirib chiqarmaydi.

Tashqaridan kekirdakni boshlanish qismi, qalkonsimon bezni bo'yni va ikki yon tarafdan uni bo'laklari bilan to'silgan, uni pastida esa yumshoq to'qimalar bilan to'lgan bo'shliq (s'atium 'retracheale) bo'lib, bu joyda qon tomirlar va limfatik bezlar joylashgan. Bu joyni klinikada o'ziga xosligi shundan iboratki,turli yallig'linish jarayonlarida,xosil bo'lgan yiringli ajralma,shu joy orqali pastga,ko'kis oralig'igacha tarqalishi mumkin. Kekirdakni orqa tomonida qizilo'ngach yotadi,ikki yon tomonida esa umumiy uyqu arteriyasi o'tadi.

Kekirdakni ko'krak qisminni oldida aortani ravog'i (arcus aortae) o'tadi, o'ng tomonida o'ng plevra qopchasi va o'ng adashgan nerv yotadi. CHap tomonida aorta ravog'i xamda chap uyqu arteriyasi va chap adashgan nerv o'tadi.

Kekirdakni qon bilan tahminlanishi pastki qalqonsimon (a. thyroidea inferior) va ichki ko'krak (a thoracica) arteriyalari orqali amalga oshadi. Venoz qonlar to'planib kekirdakni o'rab turgan venoz chigallarga quyiladi. Limfatik tomirlari kekirdak atrofida joylashgan limfa tugunlariga quyiladi.

Kekirdakni innervatsiyasi adashgan nerv (n. vagus) va bo'yin simpatik tugun tarmoqlari xisobiga amalga oshiriladi.Kekirdak 1Y – Y ko'krak umurtqalari soxasida chap va o'ng bronxlarga bo'linadi. Bronxlarni tuzilishi xam kekirdakni tuzilishiga o'xshashdir. O'ng bronx asosiy xisoblanib, 6-8 ta tog'ayli yarim xalqalardan iborat va o'z o'rnida 3 kichik bronxlarga bo'linadi. CHap bronx xajmi jixatidan o'ng bronxga qaraganda kichirok bo'lib, 9-12 tog'ayli yarim xalqa tog'aylardan iborat va 2 kichik bronxlarga bo'linadi. Bronxlar a. bronchalis orqali qon bilan tahminlanadi, venoz qonlar v. bronchialis orqali olib ketiladi.

XIQILDOQNI FIZIOLOGIYASI.

Xiqildoq yuqori nafas yo'lini davomi xisoblanib, o'z faoliyatiga binoan bir qator vazifalarni bajaradi,bular nafas olish,ximoya,ovoz xosil qilish va nutqni shakillantirishdir.

Nafas olish vazifasi Xiqildoq nafaqat xavo oqimini to'g'ridan-to'g'ri pastki nafas yo'liga o'kazadi va qayta o'tkazadi,balkim o'tayotgan xavo oqimini miqdorini, ovoz yorig'ini torayib kengayishi xisobiga boshqarib turadi. Nafas olishda orqangi uzuksimon-cho'michsimon mushak qisqarib ovoz yorig'i kengayadi, ovoz xosil bo'lishda esa aksincha. Xiqildoq tashqi nafasni,kekirdakga, keyin bronxlarga o'tkazadi,so'ngra alg'veolalarga yetkazib ularni xavo bilan to'lishini, undagi xavoni

diffuzi yo'li bilan qonga o'tishini va bu xavoni qaytishini xam reflektro boshqaradi.

Uzunchoq miyada joylashgan nafas olish markazi, adashgan nervni markazi bilan bog'langan. O'tayotgan xavo oqimi bu markaz uchun o'ziga xos qitiqlovchi vazifasini o'taydi. Xiqildoqdagi reflektor maydonlar nafas olishni miqdor, ritmi,chuqurligini doimo boshqarib turadi.

Ximoya vazifasi ovqat luqmasi o'tayotganda va xar bir yutinish vaqtida xiqildoq yuqoriga ko'tariladi, orqadan oldinga xarakat qiladi, natijada xiqildoq ovqat luqmasidan yuqorida ko'tariladi, xiqildoq ustki tog'ayi xiqildoqa kirish qismini berkitib qo'yadi, daxliz boylamlari qisqaradi, ovoz boylamlari bir-biriga yopishib, xavo yo'lini to'liq berkitadi va ovqat luqmasi xiqildoqqa tushmasdan, ikki yon tomonidan noksimon chuqurcha orqali qizilo'ngachni kirish qismiga tushadi. Xiqildoqni muxim ximoya vositasidan yana biri, yo'tal xisoblanadi. Turli yo'lar orqali xiqildoqqa yot jismlar tushganda, reflektor ravishda ovoz boylamlarini bir-biriga yupishib, yo'llarda berkitib qo'yadi va yo'talish xisobiga tashqariga chiqarib tashlaydi. Xiqildoqni ximoya vositalaridan yana biri, barher xususiyatiga ega bo'lgan ko'p qatorli xilpillovchi epiteliysidir. Epiteliyni xarakati tufayli tushgan yot jismlar qaytayotgan xavo oqimi bilan tashqariga chiqarib yuboriladi. Xalqumni turli infektsiyalarni kirishidan ximoya qiladigan limfoid to'qimalari va bakteriotsid xususiyatga ega bo'lgan shilimshiq ajralmalar xam ximoya tizimini biri xisoblanadi.

Ovoz xosil qilish vazifasi, xiqqildoqda ovoz xosil bo'lishida barcha nafas olish tizimi ahzolari to'liq ishtirok qiladi.Ovoz xosil bo'lishida, ovoz mushaklarini qisqarishi xisobiga,ovoz boylamlari bir maromda qisqarib, tebranib turadi,natijada o'pkadan chiqayotgan xavo oqimlari xam tebranayotgan ovoz boylamlarga urilib, o'ziga xos tebranishi xisobiga birlamchi qo'pol ovoz xosil bo'ladi. Bu jarayonda, ovoz boylamlari ko'ndalang ravishda ichkariga va tashqariga tebranadi. Birlamchi xosil bo'lgan tovushlar, o'ziga xos jarangdorlikka,balandlikka, tembrga va tushunarli ovozlarga aylanishda, ovoz yorig'idan yuqorida joylashgan (halqum,og'iz bo'shlig'i,burun va burun oldi bo'shliqlari) turli xavo saqlovchi rezanator bo'shliqlarni, rezanatorlik faoliyati muxim o'rinni egallaydi.

Nutq vazifasi xiqildoqni ovoz boylamlari soxasida birlamchi qo'pol ovoz xosil bo'ladi,ammo nutk xiqildoq-halqum, og'iz-halqum va burun-halqumlar va lablarni ishtirokida shakillanadi xamda o'zini xaqiqiy balandligiga,jarandorligiga va sofligiga ega bo'ladi. Ovozni past - balandligi o'pkadagi xavoni mikdoriga,ovoz boylamlarini taranglashish xolatiga va tebranish soniga bog'liq. Nutq eshitish analizatori bilan o'zaro uzviy aloqada bo'lganda to'liq shakillanadi.

Xiqildoqni tekshirish usullari.

Xiqildoqni tekshirish boshqa LOR ahzolarni tekshirgandek amalga oshiriladi. Avval bo'yinda xiqildoq soxasini **tashqi ko'rinishini** ko'zdan kechirishdan boshlanadi, bunda teridagi o'zgarishlar, xiqildoqni shakliga, paydo bo'lgan shishlarga ehtibor qaratiladi, so'ngra bo'yin soxasi **paypaslab ko'rishga** o'tiladi, paypaslashda bo'yindagi limfa tugunlarini xolati,xajmi,ularda og'riq bor-yo'qligi aniqlanadi. Bir

vaqtni o'zida xiqildoq tog'aylarini xarakatini tekshiriladi, bunday tekshirishda tog'aylarni bir-biriga ishqalanib o'ziga xos ovozni xosil qiladi. Ayrim kasalliklarda (o'smalarda) tog'aylarni ishqalanishida bunday tovushlari bo'lmaydi.

Tashqi tekshirish o'tkazilgandan so'ng xiqildoqni asboblar bilan tekshirishga (laringoskopiya) o'tiladi. Bunda **vositali** yahniy xiqildoq oynasi orqali ko'rish va **bevosita** yoki laringoskop bilan to'g'ridan-to'g'ri ko'rish usullari mavjud.

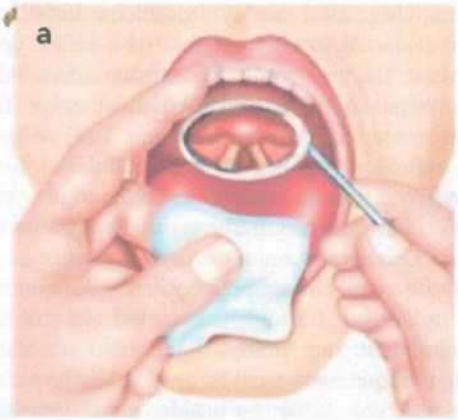

Rasm. Vositali laringoskopiya

Xiqildoqni vositali, yahniy oyna orqali, uni aksini ko'rish birinchi marotaba 1854 yili ispaniyalik ashulachi Manuelg' Garsiya tomonidan taklif qilingan usulda amalga oshiriladi. Buning uchun, yumaloq shaklda va diametri 10 mm.dan 40 mm.gacha, bo'lgan oyna va uni tututqich qisimlardan iborat moslama ishlatiladi. Oyna qismi tutqichga 125 gradus burchak ostida biriktrilgan bo'lib, ishlatishdan avval, oyna yuzasi terlab qolmaslik uchun qaynoq suvda yoki spirtovka lampasi ustida qizdiriladi. Oyna o'ta issiq bo'lmasligini tekshirish uchun, uni orqa tomoni kaftga tekizib tekshiriladi. Xiqildoq oynasi o'ng qo'lda ushlanib, chap qo'lni bosh va o'rta barmoqlar bilan til dokali salfetka orqali ushlab tortiladi, ko'rsatgich barmoq bilan esa yuqori lab ko'tarilib turiladi. Xiqilodoq oynasi kichik tilni orqasiga o'tkazilib,oyna qismi pastga qaratilgan xolda ko'riladi. Bemorda reflektor ko'ngil aynib, qayt qilishni oldini olish uchun, oyna halqumni orqa devoriga qattiq bosilmaydi. Ayrim bemorlarda reflektor ko'ngil aynish xolati yuqori bo'lsa, tekshirishdan avval xalqumga 10% lidokain yoki 2% dikain sepiladi.Tekshirishda xiqildoqni xolatini erkin nafas olishda va aloxida "e" yoki "i" xariflarini aytishda tekshiriladi. Bunday tekshirishda ovoz boylamlarini xarakatini to'liq aniqlanadi. Xozirgi kunda qo'llashi qulay bo'lgan portativ yig'ma otoskop-oftalg'moskop keng qo'llanilmoqda.

Rasm 78. Portativ yig'ma laringoskop

Muolija vaqtida xiqildok ustki tog'ayi,til o'zagi, noksimon chuqurcha,cho'michsimon tog'aylar, daxliz va ovoz boylamlari,boylam osti qismilari, xamda ularni simmetrik xarakatiga ehtibor beriladi. Ovoz boylami yorig'i odatda uchburchaksimon shaklda bo'ladi va bir maromda ochilib yopiladi.

Bu usulda tekshirishda yetarli darajada mahlumotga ega bo'linmasa, unda xiqildoqni bevosita,to'g'ridan-to'g'ri ko'rishga o'tiladi. Bu usul 1895 yili Kirstein tomonidan taklif kilingan va uni amalga oshirish uchun turli mualliflar tomonidan (Mezrin,Bryunigs,Undrits va Fridel) taklif qilingan laringoskop, direktoskop va bronxoezofagoskoplardan foydaliniladi.

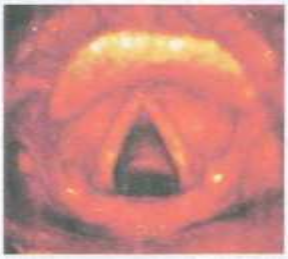

Rasm 80. Nafas olishdagi normal laringoskopik ko'rinish

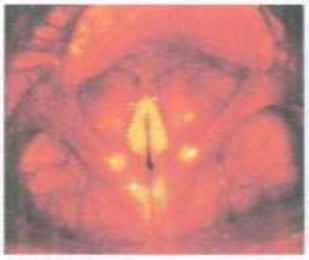

Rasm 81. Ovoz xosil qilishdagi normal laringoskopik ko'rinish

Mikrolaringoskopiya bu usulda tekshirish uchun operatsion mikroskop qo'llaniladi,tekshrishda xiqildoqni barcha qavatlari to'liq nazardan o'tkaziladi,agar kerak bo'lsa bir vaqtni o'zida turli mikrojarroxlik muolijalarini xam o'tkazish mumkin.

Fibrolaringoskopiya – elastik laringofibroskop uchida yoritgich va optik moslama bor, o'z o'qi atrofida 270 gradusga aylanish xususiyatiga ega bo'lganligi tufayli xiqildoqni barcha tomonlarini to'liq ko'rish imkonini beradi. Muolija maxalliy og'riksizlantrish yo'li bilan amalga oshiriladi va xiqildoqni turli joylarida tekshirish uchun biopsiya olish imkonini beradi

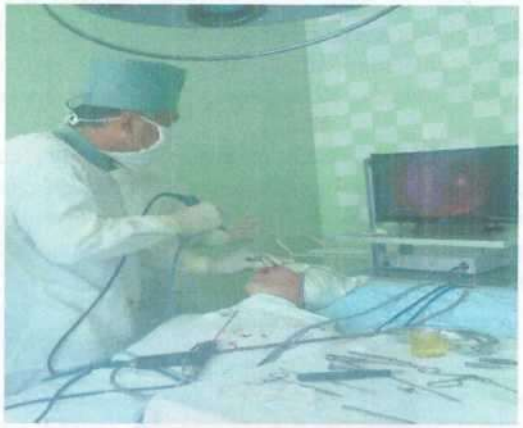

Rasm 82. Fibrolaringoskopiya o'tkazish muolajasi

Elektromiografiya – xiqildoq mushaklarini bioelektrik quvatlarini aniqlash imkonini beradi, bu usulda tekshirishda mushaklarni faoliyatini (parez va paralich), ulardagi turli o'zgarishlarini aniqlashga va tegishli chora-tadbir belgilashga yordam beradi.

Laringostroboskopiya ovoz boylamlarini uzunasiga,eniga qisqarishlari va to'lqinsimon tebranishlarinii yorug'lik orqali aniqlash usulidir.Bu usulda xiqildoqdagi turli patologik xolatlar (disfoniya,o'smalar,surunkali yallig'anishlarni) o'rganiladi. Tekshirishni asosida ovoz boylamlarini bir-biriga to'liq yopishish xolati o'rganiladi.

Tashqi nafas faoliyatini aniqlash- bu usulda tekshirish nafas yo'llarini qaysi soxasida, qanday darajada o'zgarishlar borligini aniqlash xaqida mahlumot beradi.

Xiqildoqni tekshirishni yana bir turi bu rentgenografiyadir – bu usulda xiqildoqni tuzilishi xaqida aniq mahlumot olinadi. Xozirgi vaqtda kompg'yuter tomografiya,MRT tekshirish usullari keng qo'lanilmokda.

Хиқилдоқни туғма нуқсонлари
Хиқилдоқ туғма пардаси

Бу касаллик болани эмбрионал ривожланишида нуқсонлар қаторига киради.Овоз бойламлари ва бойлам остида учрайди, асосан овозни пасайиб хирилаши,шовқинли нафас ва акилловчи йўтал билан давом этади. Айрим холларда касаллик клиник белгиларсиз кечади. Ота-оналари болани, озгина жисмоний зўриқишида, тез хансираб қолишига эътибор каратиб ЛОР врачларга мурожат қиладилар.

Ларингоскопияда овоз ёриғини олдинги комиссурасида ёки чўмичсимон тоғайлар оралиғида окиш кулранг, баъзан пушти рангдаги парда кўринади.

Даволаш болани ахволига каратилади. Агар нафас олишг қийин бўлмаса, пардани олишни хожати йўқ. Нафас олиш қийнлашган холда дархол эндоскопик усулда олиб ташланади.

Туғма стридор

Стридор янги туғилган ёки 2-3 хафтали чақалокларда пайдо бўлади. Касалликни асосида хиқилдоқ тоғайларини ёки умуман хиқилдоқни ўзини тўлиқ юмшоқлиги (хондромадяция ва миомаляция). Биринчи навбатда бундай юмшоқлик,хиқилдоқ устки тоғайида кўзга ташланади.Хиқилдоқ устки тоғайи най шаклида ўралиб колган, юмшоқ, бундай юмшоқлик чўмичсмион тоғайларда хам кузатилади. Чўмичсимон-хиқилдоқ устки бойламлар хам юмшаб осилиб қолади .

Клиник кечиши, нафас олишда бу тоғайлар ва бойламлар, юмшоқ тўқимлар ўтаётган хаво оқими таъсирида,нафас йўлига яқинлашиб қолади ва ўзига хос овоз чиқаради. Нафас чиқариш эса енгил бўлади, чунки бу аъзолар ўз ўрнига қайтиб, нафас йўллари очиқ қолади.Бундай болаларда овоз ўзгармаган ва равон.

Болалар ухлаган вактда стридор шовқини анча пасаяди, аксинча озгина жисмоний зўриқишда хансираш пайдо бўлади

Даволаш патогенетик хеч кандай даволаш усули йўқ,болаларга умумий куватни оширувчи, витаминлар тавсия қилинади.Агар стридор кучайиб, нафас олиш қийинлашса трахеотомия қилинади.

XIQILDOQNI O'TKIR KASALLIKLARI

O'TKIR LARINGIT

O'tkir laringit (laryngitis acuta) xiqildoq shilliq, shilliq osti va mushak qavatlarinig o'tkir yallig'lanishi bo'lib, xiqildoq kasalliklari ichida eng ko'p tarqalgan turi xisoblanadi. O'tkir laringit aloxida mustaqil kasallik sifatida kamdan-kam xollarda uchraydi,asosan o'tkir respirator xastaliklar, ORZ,gripp va tumov bilan birga yoki ularni asorati sifatida kechadi.

Aloxida kasallik sifatida o'tkir laringit xiqildoqni ovoz xosil bo'lish qismini o'ta zo'riqishi,ko'p chekish va spirtli ichimliklar ichish,kasbdagi turli salbiy tahsirlar

oqibatida yoki shamollash natijasida nafas yo'llaridagi mikrofloralarni faoligi kuchayishi natijasida yuzaga kelishi mumkin. O'tkir kataral laringitda xiqildoq bo'limlarining shilliq qavatlarini giperemiyasi va shishi bilan xarakterlanadi, bu xolat ayniksa daxliz burmalarida yaqqol bilinadi. Odatda ovoz boylamlarini chekkasi yupqa va tekis bo'ladi, ovoz xosil bo'layotgan vaqtda ular bir-biriga zich yopishadi. Yallig'lanishda boylamlar yo'g'onlashib, chetlari burishib qoladi, natijada boylamlarni taranglashish, bir-biriga yaqinlashib, uzoqlashish kabi xarakatlari va tebranishlari susayadi, bu esa ovoz xosil bo'lishni o'zgarishiga yahniy - disfoniyaga olib keladi. Yallig'lanish natijasida xosil bo'lgan shilimshiq ajralma ovoz boylamlariga yopishib, nafas yorig'larini qisman berkitib, xiqildoqni nafas olish va ovoz xosil qilish jarayoniga qo'shimcha xalaqit beradi.

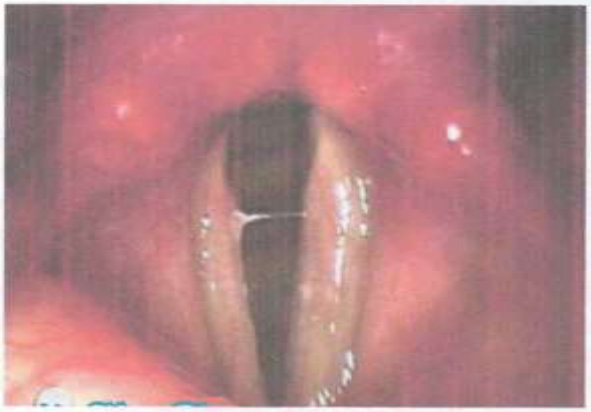

Расм 111. Ўткир катарал ларингитда хиқилдоқни кўриниши

Kasalikni belgilari: Yuqori nafas yo'llarini virusli kasalliklarida,yallig'lanish jarayoni pastga xiqqildoq soxasiga tarqalishi xisobiga o'tkir laringitni belgilari ORZ, grippni belgilariga ikkilamchi bo'lib qo'shiladi. Kasallikni aloxida mustaqil kechishida esa,bemorni umumiy axvoli qoniqarli bo'lgan xolda, klinik belgilar o'tkir birdaniga namoyon bo'lish bilan boshlanadi. Avval tovush o'zgarib dag'allashadi,keyinchalik umuman chiqmasdan (afoniya) qolishi mumkin, tomoq achishadi, qichishadi,tomoqda yot jism borligi xissiyoti paydo bo'ladi, avval quruq, so'ngra balg'amli yo'tal paydo bo'ladi. Ayrim xollarda yo'tallar bemorlarni xoldan toydirish darajasida,uzoq va xurujsimon davom etadi, turli darajadagi disfoniya kuzatiladi.Tana xarorati ko'tariladi,bemorda umumiy quvvatsizlik,lanjlik,uyqu va ishtaxani buzilishi paydo bo'ladi.Kasallikni boshlanishida shilliq qavatlarini shishlari keskin rivojlanmaganligi uchun, nafas olish deyarli o'zgarmaydi, keyinchalik shishlar paydo bo'lishi bilan, nafas olish xam turli darajada qiyinlashadi.

Laringoskopiyada - xiqildoqni barcha bo'limlarini shilliq qavatlari bir xil qizargan, shishgan, ovoz yorig'ida va boylamlarida yopishqoq shilimshiq

ajralma kuzatiladi. SHilliq qavatlarni shishi va shilimshiq ajralmalar borligi xisobiga, fonatsiya vaqtida ovoz boylamlari bir-biriga to'liq yopishmaydi.

Davolash. Muolijalarni kasalikni keltirib chiqaruvchi omillarni oldini olishdan yoki bartaraf qilishdan boshlanadi. Asosiy kasllikiarni belgilarini bartaraf qilish uchun simptomatik davolar boshlanadi.

Extiyot choralarini ko'rish uchun, imkoniyat darajasida ovoz boylamlariga tinch sharoit yaratish uchun gapirmaslikni tavsiya qilinadi. Agar bemorning egallagan kasbi bo'yicha, ko'p gapirishga to'g'ri kelsaa, ovoz faoliyati to'liq tiklanmaguncha ularni ishdan ozod qilinadi. Davolashda ovqatlanish rejimi muxim o'rin tutadi. Bunda o'ta sovuq yoki o'ta issiq, achchiq va sho'r ovqat istemol qilish,spirtli ichimlik ichish,chekish man qilinadi.

Bo'yinga turli isituvchi (spirtli) kompress qo'yiladi, oyoqlarga esa issiq vannalar qilinadi.Tarkibida antibiotiklar bor aerozollar (kameton,ingakamf,ingalipt,kamfomen,loroben,xepilor) ishlatish yaxshi natija beradi. SHuningdek, xiqildoq yorig'ida va boylamlar yuzasida qurib, yopishib qoladigan balg'amlarni xosil bo'lishini oldini olish va tezrok ko'chirish xamda yo'talni pasaytirish maqsadida yog'li-ishqorli ingolyatsiya, bir vaqitni o'zida turli moylarini (shaftoli,o'rik yoki oblepixa) quyish, balg'am ko'chiruvchi (termopsis,ipekakuana),yo'tal qoldiruvchi dorilar qo'llash maqsadga muofiqdir. SHishlarni pasaytirish uchun qon tomir devorlarining o'tkazuvchanligini yaxshiliovchi va shishni pasaytiruvchi (pipolg'fen, dimedrol, suprastin, kalg'tsiy xlorid,lordes,lord) dorilar beriladi, chalg'ituvchi vositalar sifatida ko'krak qafasiga va boldir mushaklariga xantal (gorchichnik) qo'yiladi. Imkoniyat darajasida dori moddalarini (mentol moyi, antibiotiklar eritmalari, gidrokrtizon, qon tomir toraytiruvchi dorilar) xiqildoqqa,maxalliy qo'llash yaxshi foyda beradi. O'z vaqtida, sifatli o'tkazilgan davolash natijasida yallig'lanish jarayoni 6-10 kunlarda bemorni sog'ayishi bilan tugallanadi.

O'TKIR TRAXEIT (Trachitis acuta)

O'tkir traxeit aloxida kasallik ko'rinishida kam uchraydi. Ko'pincha o'tkir rinit, faringit va laringitlarni davomchisi xisoblanadi. Kasallik (yuqori nafas yo'llarini virusli kasalliklari epidemiyasi vaqtlarida) kuzda, qishda va baxorda ko'p uchraydi. O'tkir traxeitni rivojlanishiga organizmni umumiy shamollashi bilan birga virusli infektsiyani qo'shilishi sabab bo'ladi.

Kekirdakdagi morfologik o'zgarishlar: shilliq qavatlarni qizarishi, infilg'tratsiyasi,qon tomirlarini to'laqonlik xolatlari va shishidan iborat bo'ladi. SHilliq osti qavatlarida limfotsitlar infilg'tratsiyasi kuzatiladi.SHilliq qavatlar yuzalarida shilimshiq ajralmalar to'planadi.

Belgilari: bemorlar ko'pincha tunda xurujsimon yo'taladi, yo'talish to'xtagandan so'ng ko'krak qafasida va xiqildok soxasida og'riq paydo bo'lishidan shikoyat qiladilar. Xurujsimon yo'talish avval quruq, so'ngra balg'am ko'chishi bilan davom etadi. Yo'talni kechasi bo'lishiga sabab,bemorlar yotgan xolda xosil bo'lgan ajralmalar kekirdakka to'planish xisobiga,reflektor yo'tal chaqiradi,balg'am to'liq chiqarib tashlangandan so'ng yo'tal xuruji pasayadi. Ovoz o'zgarib, xirillab

qoladi.

Tashxis: bemorni shikoyatiga, anamneziga, laringoskopik ko'rinishlariga (kekirdakni shillik qavati qizarishi va shishi) asosan qo'yiladi.

Davolash: o'tkir kataral laringitni davolash kabi olib boriladi. O'z vaqtida o'tkazilgan samarali to'g'ri davolashda kasallikni bashorati-yaxshi, lekin bahzida kasallik bronxopnevmoniya, yosh bolalarda kapillyar bronxit bilan asoratlanishi mumkin.

Soxta bo'g'ma

(Larinqitis subhordaiis)

Boylam osti laringiti (subxordal) yoki soxta bo'g'ma, o'tkir laringitlar turiga mansub bo'lib, ovoz boylamlari osti bo'shlig'ida (xiqildoqni pastki qavati) yallig'lanish natijasida sezilarli darajadagi shish paydo bo'lishi va nafas olishni buzilishi bilan namoyon davom etadi. Soxta bo'g'ma deb atalishiga sabab shundan iboratki, kasallik bir qancha klinik belgilari chin bo'g'mani (difteriya) eslatadi. Yosh bolalardagi xiqildoqni o'tkir qisilishini 95% sababchisi shu boylam osti laringiti xisoblanadi.

Kelib chikishi: kasallikni kelib chiqishida asosiy o'rinni yuqori nafas yo'llarini virusli kasalliklari (gripp,ORVI,paragripp) xisoblanadi. Adabiyotlarda ko'pincha yolg'on bo'g'ma, yuqori nafas yo'llarini virusli kasalliklarini sindromi deb ataladi. Yolg'on bo'g'ma asosan 6-7 yoshgacha bo'lgan bolalarda uchraydi.

Kasallik ekssudativ diatez, allergik kasalliklarga moyil bo'lgan,o'z mudatidan oldin tug'ilgan,suniy oziqlangan bolalarda, shuningdek umumiy yuqumli (qizamiq, skarlatina) kasalliklarga tez chalinadigan bolalarda uchraydi. Ayrim vaqtlarda soxta bo'g'ma laringospazm bilan birgalikda kechadi.

Rivojlanishi: Soxta bo'g'ma (xiqildoqni pastki qavati) ovoz boylami osti soxasini o'ziga xos anatomo-fiziologik tuzilishi (bolalarda boylam ostida tez yallig'lanishga chalinib, shish xosil bo'lishi bilan kechadigan, ko'p miqdorda yumshoq limfoadenoid to'qima mavjudligi, bundan tashqari bolalarda asab tizimi xamda qon tomirlari tashqi tahsirlarga javob reaktsiyasi ancha kuchli namoyon bo'lishi.) xisobiga, yallig'lanishi natijasida, bu soxada tez shish paydo bo'lib, ovoz yorig'ini berkitib qo'yib, xayot uchun xafli bo'lgan,nafas olishni buzilshi bilan kechadi.

Patologik anatomiyasi: Yallig'lanish jarayoni qon tomirlarga boy bo'lgan, yumshoq to'qimalardan iborat boylam osti qismida tez rivojlanadi. Kasallikni kechishida yallig'lanish natijasidagi patologik o'zgarishlar pastga, kekirdak tomonga qarab tarqalib boradi, yuqoriga ko'tarilmaydi,chunki bu joylarda shilliq qavat,shilliq ostidagi qavatiga mustaxkam yopishgan bo'ladi (ayniqsa ovoz burmalari qirg'oqlari shunday mustaxkam tuzilishiga ega) va shi -lliq osti qismida yumshoq limfoid to'qimalar deyarli bo'lmaydi.

Kasallikni belgilari: Kunduzi bemor bolalarda yuqori nafas yo'llarida kataral yallig'lanish xos o'zgarishlar kuzatiladi,yaniy ularni burnidan shilimshiq ajralma keladi, tana xaroratini subfebril ko'tariladi, bahzan yo'tal bo'lishi

mumkin, lekin bemor bola ancha faol bo'ladi. Ota-onalar bolalarni bunday xolatiga katta ehtibor bermaydi. Kasallik xuruji asosan kechkurun yotganda, birdaniga, o'tkir boshlanadi,bemorda vaqti-vaqti bilan akkilovchi yo'tal xuruji boshlanadi, inspirator turdagi xansirash, nafas shovkinli va qiyin olinadi, ovoz to'laligicha tiniq yoki oz miqdorda xirillaydi. Yo'talni bunday darajada bo'lishiga sabab, yallig'lanish xisobiga boylam osti qismini shishi, buning natijasida nafas yo'llarini drenaj faoliyati pasayishi xisobiga shilimshiq ajralmani to'planib qolishiga olib keladi. Bunday xolat yo'talni kuchayishiga, xiqildoq mushaklarini spazimiga, xamda nafasni xansirab,chiyillab chiqishiga sabab bo'ladi. Nafas olishni qiynlashishi natijasida bemor bolani butun tanasida gipoksiya xolati namoyon bo'ladi. Bemor bolada qo'rqich alomati paydo bo'ladi, yotgan joyida nafas olishni qulay vaziyatini izlab, bezovtalanadi,bu esa yana qo'shimcha gipoksiya xolatini kuchaytiradi.

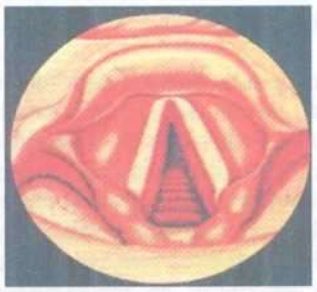

Rasm 83.Soxta bo'g'ma

Obhektiv tekshirishlarda: Tashqaridan qaraganda nafas olish va chiqarishda xiqildoqni ko'tarilib tushishi kuzatiladi, bemor og'izni ochib ko'proq xavoni yutishga xarakat qiladi. Xar bir nafas olishda bo'yinturuq,o'mrov usti va osti chuqurchalari ichkariga toriladi,bo'yin mushaklari va qon tomirlari bo'rtib chiqadi. Xavo yetishmaslik natijasida tirnoqlar,shillik kavatlar va burun-lab soxalari terisi ko'kimtir rangda, bemorni sovuq ,yopishqoq ter qoplaydi.

Bilvosita laringoskopiyada: Bemordagi o'tkir nafas yetishmovchiligi va bezovtaligi xolati laringoskopiya o'tkazishga imkon bermaydi,shuning uchun xam ko'pincha xollarda kasallikga tashxisni klinik belgilariga qarab qo'yiladi.

Laringoskopiya o'tkazilganda,xiqildoq shilliq qavatlari, daxliz boylamlari, qizargan, ovoz boylamlarida sezilarli o'zgarishlar yo'k,yoki yengil giperimiya xolati kuzatiladi, faqatgina yuzalari shilimshiq ajralma bilan qoplangan bo'ladi. Ovoz boylamlari ostda,ularga paralel xolda yostiqsimon shaklda qizarib shishgan qo'shimcha bo'rtma ko'rinadi. Bu bo'rtma shishib chiqib, nafas yo'llarini toraytirgan va yuzalarida shilimshiq ajralma, ayrim xollarda fibrinozli qoplamalar bo'ladi. Auskulg'tatsiyada o'pkani ikkala qismida chiyillovchi tovushlar eshitiladi. Bu tovushlar bronxlarda yallig'lanish xisobiga shishilliq qavatlarni shishi,shilimshik ajralmalar bilan to'lganligi va xiqildoq mushaklarini spazmidan dalolat beradi. Kasallikni kechishida nafas yetishmovchiligini keskin namoyon bo'lishiga sabab,

bolalarda tanani o'sishi bilan, nafas tizimini o'sishi orasidagi nomutanasiblik mavjudligidir.

Tashxis. Kasallik tarixi,bemorni shikoyatlari,bemorni obhektiv xolati va laringoskopik tekshirishlar natijalariga asoslanadi.

Kasallikni klinik kechishi xiqildoqni boshqa bir qancha kasalliklarga o'xshashligini xisobga olib quyidagi kasalliklardan qiysiy tasxishlash lozim

Xiqildoq bo'g'masidan (difteriya).
Xiqildoq yot jismdan.
Xiqildoqni qisilishi bilan davom etadigan turli yuqumli (qizamiq,suv chechak,skarlatina) kasalliklaridan.
Xiqildoq papillomatozidan.
Uremik xolatlardagi xiqildoq qisilishidan
Halqum orti abstsessidan.
Bronxial astma,zotiljamdan.

Birinchi navbatda xiqildoq, bo'g'masi bilan taqqoslanadi.

Xiqildoq bo'g'masi uchun xos xolat kasallikni belgilarni asta-sekin rivojlanishi bilan ajralib turadi, dastlab umumiy intoksikatsiya xos belgilar:umuiy quvvatsizlik,tana xaroratini ko'tarilishi,umumiy quvvatsizlik,uyqu va ishtaxani buzilishi paydo bo'ladi, keyinchalik yolg'on bo'g'mani belgilari paydo bo'ladi: nafas olishni kuchayib boruvchi qiyinligi,ovozni dastlab xirilashi,keyinchalik umuman chiqmasdan qolishi (afoniya) va yo'tal. Bo'g'madagi yo'tal yolg'on bo'g'ma singari akillovchi va xurujli bo'lmaydi. Kasallikni kechishi bo'g'mada doimo kuchayib, bemorni axvoli og'irlashib borish bilan kechadi.

Laringoskopiyada bo'g'mada xiqildoq shilliq qavatlari qizaragan, daxliz va ovoz boylamlarida, qoramtir-kulrang,qiyin ko'chuvchi karash bilan qoplangan bo'ladi. Karashlar uzib olinganda to'qimalarni qonashi kuzatiladi. Tashxisni to'liq bakteriologik tekshirish natijalariga asoslanib qo'yiladi.

Halqum orti abstsessida Xiqildoqni o'tkir qisilishi kuzatilmaydi, yo'tal deyarli bo'lmaydi, og'iz doimo yarim ochiq xolda, ovqat luqmasini yutish nafas olish jarayoni qiyin va og'riqli bo'ladi. Faringoskopiyada – halqum orti shilliq qavati shishib bo'rtib qoladi.

Xiqilldoq yot jismida doimo kasallik tarixi muxim o'rin egallaydi. Bemorda avval xech qanday yallig'lanish alomati bo'lmagan va tana xaroratini doimo mo'tadil bo'lgan xolda barcha klinik belgilar birdaniga paydo bo'ladi. Xiqildoqni qisilishi yot jism tushishi bilan bog'liq bo'lib, birdaniga boshlanadi, yo'talish xuruji va bemorni rangi ko'karib ketishi kuzatiladi.Biroz vaqt o'tgach bu xolatlar o'tib ketadi. Qiyosiy tashxisda muximi, o'tkazilgan laringoskopiyada xiqqildoqda xech qanday yallig'lanish alomatlari kuzatimaydi. Auskulg'tatsiya qilinganda xiqildoq soxasida yot jisimni xarakati tufayli paydo bo'lgan o'ziga xos ovoz (simptom ballotirovanie) eshitiladi. Tashxisni qo'shimcha rentgenologik tekshirishlar bilan to'ldiriladi.

Davolash: Davolash muolijalari zudlik bilan kasalxona sharoitida

o'tkazilishini taqoza qiladi,aks xolda bemorni xayoti uchun xafli vaziyat vujudga kelishi mumkin.

Soxta bo'g'ma ko'proq nimjon,kasalmand, immunologik quvvati pasaygan bolalarda uchrashini va yuqori nafas yo'llarini virusli kasalliklarida avj olishini xisobga olib, oldini olish maqsadida, bunday bemorlarga tumov epidemiyasi boshlanish davrlariga yaqin fursatlarda tumovga qarshi turli emlash choralari o'tkazish, gamma-globulin va interferon tavsiya qilinadi.

Soxta bo'g'mani davolash quyidagi yo'nalishda olib boriladi:

a) o'kir nafas qisilishi bo'lgan bemorlarga yordam ko'rsatishni tashkil etish (barcha choralar LOR bo'limida,pediatr va otorinolaringolog nazorati ostida olib boriladi).

b) nafas qisilishini kompensatsiya bosqichida bo'lgan bemorlarni davolashni tashkil etish (LOR bo'limida aloxida kislorodli palatalarda LOR mutaxassisi va pediatr nazoratida davolanadi).

v) nafasi qisilgan bemorlarni dekompensatsiya bosiqchiga o'tish xolatida davolashni intensiv palatalarda tashkil etish (reanimatsiya bo'limini intensiv paltasida reanimatolog,pediatr va LOR mutaxassisi nazoratida davolanadi)..

g) nafasi qisilgan bemorlarni dekompensatsiya bosqichida davolashni tashkil etish (intubatsiya yoki traxeostomiya qilingan xolda, reanimatsiya bo'limida,intensiv palatada, reanimatolog,pediatr va LOR mutaxassisi nazoratida davolanadi).

d) intubatsiya va traxeostomiya qilib davolangan bemorlarni reablitatsiya qilishni tashkil etish (LOR bo'limini intensiv palatasida LOR mutaxassisi, pediatr nazoratida davolanadi va reablitatsiya tadbirlari o'tkaziladi).

Tashkil qilingan davolash muolijalaridan ko'rinib turibdiki,bunday bemorlarga tibbiy yordam faqat kasalxona sharoitida nixoyatda tez va malakali o'tkazish zarur.

Bemor yotgan xonani xavosi namli bo'lshi kerak,buning uchun xonalarga nam choyshablar ilinadi,xona markazlashgan kislorod tahminotiga ulangan jixozlar o'rnatilgan bo'lishi shart. Bemorni kelgandagi xolatini baxolagandan so'ng, davolash choralarini boshlash zarur. Bemorga ichish uchun issiq sut yoki borjomi suvi tavsiya qilinadi. Nafas qisilishini reflektor bartaraf qilish maqsadida,shpatel bilan xalqumni orqa devorini qitiqlab qayt qilish refleksi chaqiriladi.

Nafas olish yetishmovchiligi keskin namoyon bo'lib, bemor axvoli og'irlashganda darxol tomir ichiga 25 mg. gidrokortizon yoki 30 mg. prednizolon yuboriladi va shu vaqtni o'zida ketma-ket qon tomirga quyidagi dorilarni jamlamasi qilinadi:Glyukoza 20% -20.0 ml, kalg'tsiy xlorid 10% - (xar bir yoshga 1 ml. xisobida), askorbin kislotasi 5%-3.0 ml, eufillin 2,4% (xar bir yoshga 0,2 ml. xisobida). Bir vaqtni o'zida mushak orasiga antigistamin dorilar yuboriladi. Yuqorida qilingan muolijalardan so'ng nafas olish bir oz yaxshilanishi bilan darxol namlangan kislorod berish zarur. Oyoqqa gorchichnikli xammom qilinadi va ko'krak qafasiga xam gorchichnik qo'yish yaxshi natija beradi. Yosh bolalarni terisi nozik bo'lishini xisobga olib,gorchichniklarni to'rt qavatli doka ustidan qo'yish kerak.

Nafas qisishni dekompensatsiya bosqichida bemor bolalarni maxsus kislorodli palatalarga joylashtiriladi va intubatsiya yoki traxeotomiya muolijalarini o'tkazishga tayyorgarlik qilinadi,kerak bo'lsa darxol amalga oshiriladi.

Antibiotiklar asosiy kasallikni asoratini (rinosinusitlar,bronxit,zotiljam) oldini olish maqsadida buyuriladi. Fizioterapevtik muolijalardan ingolyatsiya va boldir mushaklariga kvarts tavsiya qilinadi.

O'tkazilgan davolardan foyda bo'lmasdan jarayon kuchayib borilsa bemorni axvoli og'irlashsa intubatsiya yoki traxeostomiya qilinadi. Tezda rivojlanuvchi bo'g'ilishda bu jarroxlik avval umumiy intratraxeal narkoz bilan bemorni intubatsiya qilingandan so'ng amalga oshiriladi. Ayrim xollarda shunday vaziyat vujudga keladiki, traxeotomiya xech qanday tayyorgarsizlik va antiseptik qoidalarigsha rioya qilmasdan amalga oshirish zarur bo'lib qoladi. O'tkir xiqildoq xansirashining barcha turlarida bemor xam LOR vrachi bilan pediatr nazoratida turish kerak. Doimo o'pka va yurak-qon tomirlar tizimi faoliyati tekshirib boriladi. Davolashni pirovord natijasi, o'tkazilgan muolijalar o'z vaqtida va to'g'ri olib borilsa-yaxshilik bilan tugaydi. Kasallikni oldini olish uchun bolalardagi turli shamollash va yuqumli kasalliklarni o'z vaqtida bartaraf qilish zarur.

XIQILDOQ ANGINASI (Angina laryngea)

Xiqildoqqga kirishidagi shilliq osti qismidagi limfoid to'qimalarni (xiqildok ustki tog'ayi-cho'g'ichsmon tog'aylar burmalari oldidagi, xiqildoq qorinchasi soxasidagi va noksimon chuqurchadagi limfoid to'qimalar) o'tkir yallig'lanishi, xiqildoq anginasi deyiladi. Yallig'lanish natijasida shilliq qavatlarni infilg'tratsiyasi va shishi bilan kechganligi uchun,asosiy belgilaridan biri nafas olishni qiyinligidir,shuning uchun xam bu xolatni xiqildoq anginasi (lotin tilidan ango – bo'g'ilish degani) deb atalishi kasallikni asl moxiyatini to'liq izxor etadi. Kasallik bemorni umumiy ximoya qobilyati pasayganda, sovuq o'tganda, yuqori nafas yo'llarini o'tkir virusli kasalliklarida (ORVI.grip),jaroxatlardan so'ng va yot jism tushganda rivojlanadi. Asosiy chaqiruvchi turli stafilo va streptokokklar xisoblanadi.Xiqildoq anginasini klinik belgilari bemorni yoshi,uni immunologik qobilyati,mikroorganizmni virulentligi kabi omillarga bog'liq bo'ladi. SHuning uchun xam ayrim bemorlarda bu kasallik yengil kechsa,ayrimlarida esa og'ir asoratlarga,xattoki o'limga xam olib keladi.

Kasallikni belgilari: boshlanishi ikki xil kechadi, yengil va og'ir ko'rinshda. Og'ir kechishida boshlanishi o'tkir, tomoqda og'riq,ovozni xirrilab qolishi, yutinishni va nafas olishni qiyinligi bilan boshlanadi. Tomoqdagi og'riq yutinganda va bo'yinni burganda kuchayadi. Bemorni umumiy axvoli og'irlashadi, tana xarorati 38-39 S ko'tariladi, teri rangi oqarib, tanani to'liq,sovuq ter bosadi. Xiqildokni ushlab ko'rilganda og'riq kuchayadi, limfa bezlari kattalashgan, og'riqli bo'ladi. Kasallikni yegil kechishida esa, o'tkir kataral larigitni belgilariga xos o'zgarishlar kuzatiladi,tana xarorati subfebril,ovoz deyarli o'zgarmagan va bemorni umumiy axvoli qoniqarli xolda kechadi.

Laringoskopiyada: Kasallikni yengil kechishida,xiqildoq shilliq qavatlari kataral qizargan,yuzalarida oz miqdorda shilimshiq ajralma bo'ladi. Diqqat bilan ehtibor berilsa, xiqildoqni kirish qismidagi limfoid to'qimalar to'plangan soxalarda,boshqa joylarga qaraganda ko'proq chegaralangan infilg'tratsiya va

shishlar ko'zga tashlanadi.Xiqildoq ustki tog'ayi, noksimon chuqurcha, cho'michsimon tog'ay va ovoz boylamlari soxalari shiliq qavatlari qizirib shishgan, ayrim joylarda esa yiringli qoplamalar ko'rinadi.

Og'ir xolatlarda xiqildoq ustki tog'ayi,xiqildoq ustki-cho'michsimon tog'aylar burmalari, noksimon chuqircha va daxliz boylami soxalari shiliq qavtlari qizarib shishgan, bunday shishlar keyinchalik tarqalib, ovoz yorig'ini berkitib,nafas o'tishni qiyinlashtirb qo'yishi mumkin.Vaziyat shunday davom etib bemorni axvolini og'irlashuviga olib kelsa, zudlik bilan chora ko'rishga (intubatsiya yoki traxeotomiya) to'g'ri keladi. Kasallik davom etishi cho'zilib ketganda esa, xiqildoq ustki tog'ayini til yuzasida,yoki cho'michsimon-xiqildoq ustki tog'ayi burmalari soxalarida abstsesslar paydo bo'ladi.

Kasallikni tashxisi bemorni shikoyatlari, laringoskopiya natijalariga asoslanadi. Qiyosiy tashxis xiqildoq bo'g'masi (difteriya) va xiqildoq yolini (roja) bilan solishtiriladi. Xiqildoq bo'g'masida xosil bo'lgan karashlar, qoramtir-kulrang,to'qimalardan qiyin ajraladi.

Tashxisda bakteriologik tekshirishlarda Lyofler tayoqchalarini topilishi muxim o'rinni egallaydi. Xiqildoq anginasida yallig'lanish jarayoni chegaralangan bo'lib,karashlar xosil bo'lmaydi.

Davolash: Tavsiyalar o'tkir laringitniki kabi bo'ladi,ammo kasallikni og'ir kechishida, xar qanday bemorni xayoti uchun xafli vaziyatlar paydo bo'lishini esdan chiqarmaslik darkor. Bunday vaziyatlar kuzatilsa qo'shimcha ravishda antibiotiklarni keng tahsir etuvchi turlari,kortikosteroidlar va antigistamin dorilar qo'laniladi. Issiq ingolyatsiya va bo'yinga spirtli bog'lovlar qilinadi, bo'yinga novokainli blokadalar qilish bemorni axvolini tez yaxshilinishiga olib keladi. SHishlarni pasaytirish maqsadida tomir ichiga 40% glyukoza, 10% kaltsiy xlor yuboriladi,siydik xaydovchi dorilar va gormonlar(prednizolon,gidrokortizon) qo'laniladi. Agar jarayon zo'rayib konservativ davolar yordam bermasa intubatsiya yoki traxeotomiya qilish zarur bo'ladi.

FLEGMONOZ LARINGIT (Laryngitis 'hlegmonosa)

Xiqildoq yumshoq to'qimalarini o'tkir yiringli yaliglanishi bo'lib, ayrim xollarda og'ir asoratlar bilan namoyon bo'ladi. Boshqa xiqildoq kasallikariga nisbatan kam uchraydi va o'rta yoshdagi odamlarda orasida ko'proq kuzatiladi.

Kasallikni kelib chiqishi asosan xiqildoq anginasini keng tarqalib asoratlanishida, xiqildoqni jaroxatda (yot jismni to'qimalar orasiga tushib qolishi, termik va kimyoviy kuyish),turli yuqumli kasalliklarni natijasida paydo bo'ladi Jaroxat natijasida shilliq qavatlarni butunligi buzilib turli mikroblarni (stafilo-streptokokklar) tushishi va rivojlanib yallig'lanish keltirib chiqaradi. Yallig'lanish jarayoni nafaqat shillik qavatga, xattoki shilliq osti,mushak tog'ay usti qatlami va tog'aylarga xam tarqalishi mumkin. Flegmonoz laringit ikkilamchi kasallik sifatida paratonzillit, xiqildoq bo'g'masi, terlama, til o'zagi abstsessi va septik xolatlardan so'ng xam paydo bo'lishi mumkin. Kasalikni rivojlanishida shamolash, umumiy va maxalliy ximoya faoliyatini pasayishi muxim o'rin egallaydi.

Kasallikni klinik kechishi bo'yicha ikki xili tafovut qilinadi: infilg'tratli va yiringli.

Klinik kechishi: Kasallik boshlanishi o'tkir bo'lib, bemorlar umumiy quvvatsizlik, tomoqda og'riq, yutinishni qiyinligi, ayrim xollarda nafas olishni qiyinligi va tana xaroratini ko'tarilishiga shikoyat qiladilar. Agar jarayon xiqildoq usti tog'ayi yoki cho'michsimon - xiqildoq ustki tog'ayi burmasi soxasida bo'lsa tomoqdagi og'riq kuchli bo'ladi. Yallig'lanish jarayoni ovoz yorig'i soxasiga yaqin bo'lsa shish kuchayib, ovoz xirrilab, nafas olishi qiyinlashadi va ayrim xollarda tezlik bilan traxeotomiya qilishga to'g'ri keladi. Bo'yin va jag' osti limfatik tugunlar kattalashib, og'riqli bo'ladi. Ayrim xollarda yallig'lanish jarayoni keng tarqalib bo'yinni chuqur abstsesslariga, keyinchalik ko'kis oralig'ini yiringli yallig'lanishiga olib keladi. O'z vaqtida o'tkazilmagan davolash bemorlarni 30% xolatda o'lim bilan tugashiga olib keladi.

Laringoskopiyada: xiqildoq shilliq qavatlari qizarib shishgan, ayrim joylarida to'qimalarni chegaralangan nekrozi xosil bo'ladi va yuzasida yiringli ajralma ko'rinadi. Nekrotik joylar ko'pincha (40% xollarda) xiqildoq ustki tog'ayini til yuzasida uchraydi,bunda shilliq qavatlari keskin shishigan,infilg'trat markazi oqarib, yiring to'planganligidan darak beradi. Xiqildoqni xarakati keskin chegaralangan.Ayrim xollarda yallig'lanish jarayoni cho'michsimon tog'aylar soxasida joylashsa ovog' yorig'i to'silib ,nafas olish qiyinlashib qoladi.

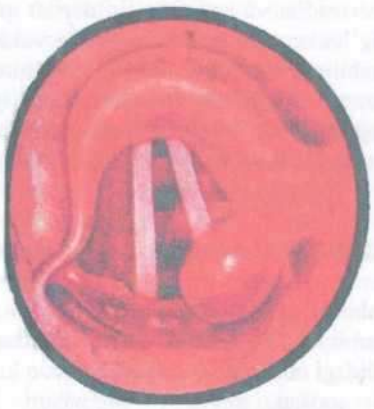

Rasm 84.Flegmonoz laringit

Tashxis bemorni shikoyatlari,laringoskopik tekshirish natijalariga asoslanadi.

Flegmonoz laringitni xiqildoq anginasida qiyoslash zarur.Yuqorida keltirilgandek flegmionoz laringitga kasallikni o'tkir boshlanishi,tezlik bilan abstsesslar paydo bo'lishi bilan kechishi xosdir.

Davolash: Turli xayot uchun xafli xolatlar vujudga kelmaslik uchun bemor LOR bo'limga yotqizilib davolanadi. Davolashni keng doirada tahsir etuvchi antibiotiklar tavsiya qilishdan boshlanadi. Sulfanilamid preparatlaridan ichish

uchun buyuriladi. Xiqildoq shishlarini oldini olish maqsadida antistamin dorilari, siydik xaydovchi va kortikosteroidlar (gidrokortizon,prednizolon) qo'llaniladi. Bo'yin simpatik tugunlar soxasiga qilingan novokainli blokada yaxshi natija beradi,antibiotklarni (penitsillin) paralarengial qilinsa tahsiri tez namoyon bo'ladi.Bo'yin soxasiga turli isituvchi spirtli kompresslar qo'yish,oyoqlarga issiq xammom qilish yaxshi yordam beradi. Fizioterapevtik muolijalardan xiqildoq soxasiga 10% kalg'tsiy xlorid + 1% dimedrol eritmasidan iborat elektroforez kilish davolash samarasini kuchaytiradi, bundan tashqari yog'li-ishqorli yoki antibiotikli ingolyatsiya ayni muddao xisoblanadi.Xiqildoqqa turli moylar (shaftoli,o'rik yoki oblepixa moylari) fuyiladi. Yallig'langan joyda abstsess paydo bo'lganda darxol xiqildoq uchun mo'ljallangan aloxida pichoq bilan ochiladi,yaralar antiseptik eritmalar bilan yuviladi,so'ngra kollargol yoki Lyugol eritmasi surtib turiladi. Kuchayib boruvchi xiqildoqni qisilishi kuzatilsa darxol traxeotomiya qilish zarur. Yiringli jarayon bo'yin yumshoq to'qimalariga tarqalsa bo'yini tashq tomonidan keng ochilib drenaj qo'yishi lozim.

GEMORRAGIK LARINGIT

Laringitning bu ko'rinishi toksik grippdan so'ng rivojlanadi, bahzan qon tizimi kasalliklari, yurak qon tomir tizimi, jigar kasalliklari, xomiladorlik xolatlarini asorati shaklida xam paydo bo'ladi.

Belgilari: kasallikni asosiy belgilaridan biri ertalab xurujsimon quruq yo'tal bo'ladi. Ayrim xollarda yo'tal bilan birga qasmoqlar, qon aralash balg'am ajralishi kuzatiladi. Yo'tal vaqtida qon ketishi kuzatilib,bemorlarda nafas olishi qiyinlashib, xattoki bo'g'ilishigacha olib keladi. Doimiy bo'lmagan belgilarga tomoqda quriqshab qolish va yot jism borligi xissiyoti paydo bo'ladi.

Laringoskopiyada Xiqildoq shilliq qavati qizargan va shishgan,joylarda qon ketishi yoki shilliq osti qavatiga qon quyilgan xolatlari ko'rinadi. Bunday qon quyilishlar turlicha kattaliklarda bo'lishi mumkin.

Gemorragik laringitni tashxisi: subhektiv mahlumotlarga va laringoskopik tekshirishlarga asoslanadi.

Davolash: o'tkir laringit davolangandek olib boriladi. Bemor albatta yotqiziladi,balg'am ko'chiruvchi dorilar, vitaminlar tavsiya etiladi. Qon ketishida qon ivishini kuchaytiruvchi dorilar - kalg'tsiy xlor,vikasol, ichishga buyuriladi va oz mikdorda qon quyiladi,parxez taomlar buyuriladi.

SURUNKALI LARINGITLAR. (Larynqitis chronica)

Surunkali laringitlar LOR ahzolari kasalliklarini 8-10% tashkil qiladi. Kasallikda asosan o'zgarishlar ovoz boylamlari, cho'michsimon tog'aylar oralig'idagi joylarda va cho'michsimon tog'ayni ovoz yuzalarida kuzatiladi. Klinik kechishi bo'yicha uch turi tafovut qilinadi: kataral, gipertrofik va atrofik ko'rinishlari. Kasallikni uchala turi uchun xam xiqildoqda ovoz xosil bo'lish faoliyatini buzilishi xosdir.

Surunkali laringitlarni kelib chiqishiga sabablar: o'tkir laringitni o'z vaqtida to'liq davolamaslik, kasallikni keltrib chiqaruchi omillarni bartaraf qilmaslik, yuqori nafas yo'llariga ish joyini va atrof muxit xavosini (issiq,quruq va chang xavo,ishlab chiqarishda turli zararli chiqindilar) salbiy tahsir etishi, yuqori nafas yo'llaridagi turli surunkali (sinusit, rinit, tonzillit va faringitlar) kasalliklarni davolamaslik, ko'p chekish va spirtli ichimliklar ichish, ovoz boylamlarini uzoq vaqt zo'riqishi xisoblanadi.

Uzoq muddat tamaki tutunini tahsiri xiqildoq, kekirdak va bronxlarni shillik pardasida barqaror,maxalliy to'laqonlik yuzaga keltiradi, bu esa o'z navbatida ko'p miqdorda balg'am ajralishi (ayniqsa ertalabda balg'amni chiqarish uchun,uzoq va qattiq yo'talish kuzatiladi) bilan davom etuvchi yallig'lanishga olib keladi. Tamaki tutuni nafas yo'llari shilliq qavatlarini ximoya qiluvchi, ko'p qatorli tsilindrik epiteliysini faoliyatini susaytiradi, bu xolat esa kun bo'yi yo'tal refleksini pasaytiradi, natijada xosil bo'lgan balg'am yo'talib chiqarib tashlanmasdan,aksincha ovoz boylami ostida to'planib qolishga olib keladi. Kechga borib bu balg'amlar pastga kekirdakka ko'chib tushib, shilliq qavatni qitiqlab uzoq davom etadigan yo'talga sabab bo'ladi. Yo'tal kuchli va uzoq davom etadi,chunki balg'am xiqildoq devorlarga yopishib qolib, ko'chishi ancha qiyin kechadi. Kuchli va uzoq davom etadigan yo'talda xiqildoq shilliq pardasini,ovoz boylamlarini doimo jaroxatlanishiga olib keladi,natijada ularni faoliyatini turli darajada buzilishi paydo bo'ladi..

SURUNKALI KATARAL LARINGIT (Larynqitis catarrhalis chronica)

Yuqorida keltirilgan sabablar natijasida xiqildoqni surunukali yalig'lanishini eng ko'p uchraydigan turi bo'lgan bu kataral yallig'lanishdir.Bu kasallikda xiqildoqni barcha bo'limlarini shilliq pardalarining turg'un, unchalik ifodalanmagan bir maromli to'laqonligi va ularning o'rtamiyona gipertrofiyasi, xamda shishganligi qayd qilinadi. Surunkali kataral laringitda, qoplovchi yassi epiteliy qalinlashadi, shilliq osti bezlari kattalashib, shilimshik ajralishi kuchayadi. Kasallikni bu turi boshqa turlariga qaraganda anchagina yengil kechadi.

Bemorlarni shikoyatlari: Bemorlarni doimiy shikoyatlari ovozni xirilab tez charchab qolishiga, balg'am ajralishi bilan davom etadigan yo'talga, tomoqda qichishi va yot jisim borligi xissiyotiga bo'ladi. Tomoqdagi achishish va qichishish jarayoni bemorda doimiy yo'talga sabab bo'ladi.

Bu o'rinda surunkali chekuvchilarni o'ziga xos yengil va kam namoyon bo'ladigan yo'talni doimo xisobga oliishi shart.

Laringoskopiya qilib ko'rilganda xiqildoqning shilliq pardasi, ayniqsa ovoz boylamlari soxasida va cho'michsimon tog'aylar oralik bo'shlig'da, shilliq pardalar qizirgan, shishgan va yopishqoq shilimshiq ajralma bilan qoplangan bo'ladi, buning natijasida nafas olishda va ovoz chiqarishda ovoz boylamlarini bir-biriga to'liq yopishmasligi kuzatiladi. Daxliz boylamlari xam qizargan, qalinlashgan va shishgan bo'ladi

Tashxisda bemorni shikoyati, laringoskopik tekshirishdan tashqari stroboskopiya, mikrolaringoskopiya va kerak vaqtida tsitologik tekshirishlar natijalariga xam asoslanadi.

Davolash. Davolashni surunkali laringitga olib keluvchi barcha omillarni bartaraf etishdan boshlash zarur. Agar o'tkir laringitni o'z vaqtida oxrigacha davolanmasa, kelgusida surunkali yallig'lanishga o'tish zamin yaratiladi. Bemorlarga chekishni va spirtli ichimliklarni ichishni man qilinadi, davolanish davrida kamrok gapirishga tavsiya beriladi. Yuqori nafas yo'llaridagi turli surunkali (rinitlar,adenoid,tonzillit,faringit) kasalliklarni davolanadi. Tomoqqa yog'li-ishqorli ingolyatsiyalar tavsiya etiladi. Tarkibida antibiotiklar tutgan aerozolardan (kameton,ingalipt) foydalaniladi, qo'shimcha ravishda xiqildoqqa turli yog'lar (o'rik, shaftoli moyi) quyiladi, bundan tashqari balg'am ko'chiruvchi dorilar (termopsis,ipekakuana), antibiotiklar va antigistamin (dimedrol,pipolg'fen,suprastin) dorilar tavsiya etiladi. Xiqildoqqa penitsillin 150000 YeD + 250000 YeD streptomitsin + 25 mg gidrokortizon + 4 ml fiziologik eritmada aralashtirlib 1,5 – 2 ml xar kuni bir maxal quyish yaxshi foyda beradi. Bemorlarni iqlimi yumshoq,namli bo'lgan joylarga borib davolash tavsiya qilinadi. Surunkali kataral laringitlarda davolangandan so'ng bemorlar dispaser nazoratiga olinib mahlum muddatlarda qaytadan ko'rib turish zarur.

SURUNKALI GIPERPLASTIK (GIPERTROFIK) LARINGIT
(Larynqitis chy'er'lastica chronica)

Surunkali kataral laringitga olib keluvchi omillarni bartaraf qilmaslik yoki uni o'z vaqtida batamom davolash choralarini olib bormaslik natijalarida jarayon kasallikni giperplastik ko'rinishiga o'tishi mumkin. Kasallini bu ko'rinishida, nafaqat **epiteliy qatlami balki shilliq osti qismida xam giperplaziya xolati kuzatiladi.** Gistologik tuzilishi bo'yicha giperplaziya uch xil ko'rinishda kechadi:

a) oddiy (epiteliy qatlamlarini va xujayra yadrolarini o'zgarmagan) turi,

b) atipik turi (epiteliy qatlamlari,xujayra yadrolarida atipik o'zgarilar mavjud) epiteliyni to'liq differentsiya xolati saqlanib qolgan.

v)epiteliyda kartsinomaga xos o'zgarishlar (epiteliyada to'liq differensatsiya xolati kuzatilmaydi, rak o'smasiga xos o'zgarishlar mavjud) kuzatiladi.

Giperplaziya jarayonini tarqalishi bo'yicha **to'liq (diffuz)** ovoz boylamlarini qamrab olishi mumkin yoki ayrim **chegaralangan** ko'rinishda tafovut qilinadi. CHegaralangan va oddiy giperplaziya xolati quyidagi ko'rinishda bo'ladi - paxidermiya, leykoplakiya va keratoz.

Paxidermiyada qoplovchi epiteliyni so'rg'ichsimon qalinlashuvi kuzatiladi, **leykoplakiyada** esa epiteliyni qatlamlarini yassi yoki so'rg'ichsimon qalinlashuvi kuzatiladi **va giperkeratozda** qoplovchi epiteliyni muguz va donali qatlamlarini keskin qalinlashuvi bo'ladi. CHegaralangan ovoz boylamlarini giperplaziyasi ayrim xollarda bir-biriga qarama-qarshi joylashgan chegaralangan,konus shaklidagi va ko'pincha ovoz boylamlarini oldingi uchdan bir qismida uchraydi, bunday xolatni **ashulachilar tuguni (yoshlarda esa baqroqlar tuguni)** deb yuritiladi. Giperplaziyani bu turi ko'pincha ovoz boylamlarini zo'riqishi bilan ishlaydigan mutaxassislarda (ashulachilar,mahruzachilar,o'qituvchilarda) uchraydi.

Ovoz boylamlarini to'liq giperplaziyasida, boylamlarni barcha qisimlari bir xilda diffuz qalinlashganligi,yuzalarida balg'am bilan qoplanganligi ko'rinadi.

Bemorlarni asosiy shikoyatlaridan biri ovozni xirilab qolishiga bo'ladi, ayrim

xollarda ovoz butunlay chiqmasdan (afoniya) qoladi. Ovozni to'liq chiqmasdan qolishi, ko'proq paxidermiyada kuzatiladi, ayniqsa jarayon cho'michsimon tog'aylar oralig'ida joylashsa, chunki bunda chegaralangan giperplaziya va shilimshiq balg'am, ovoz boylamlarini to'liq bir-biriga yopishiga xalaqit beradi. Ayrim xollarda yallig'lanish jarayoni daxliz boylamlariga tarqaladi,natijada ular qalinlashib va qizarib, to'liq ovoz boylamlarini to'sib qo'yadi.

Bundan tashqari bemorlarni balg'am ajralishi bilan davom etuvchi yo'tal xuruji qiynaydi. Balg'am xiqildoq devoriga yopishib,ko'chishi qiyin bo'ladi,natijada uzoq davom etuvchi yo'tal xuruji boshlanadi. Yo'tal xuruj bilan davom etganligi uchun nafas olish qiyinlashib,bahzan stenoz xolatlari vujudga keladi. Bunday yo'tallar bemorlarni xolda toydiradi,ularni sovuq ter bosadi.

Bemorlarni xiqildoq soxasida qirilish va yot jism borligi xissiyoti xam bezovta qiladi.

Laringoskopiyada kasallikni ovoz boylamlarini to'liq giperplaziyasida, boylamlar diffuz qalinlashib qizarib qoladi, chegaralangan ko'rinishida esa (paxidermiya, leykoplakiya va keratoz) ko'proq boylamlarni oldingi uchdan ikki qismida chegaralangan,qalinlashuvlari ko'rinadi. Ovoz boylamlarini "ashulachilar tuguni" deb nomlangan qalinlashuvda, ikkala boylamlarida bir biriga qarama-qarshi joylashgan,konus shaklidagi bo'rtma ko'rinadi.

Rasm 85. Ovoz boylamlarini chegaralangan bo'rtmasi yoki "ashulachilar tuguni".

Kasallikni paxidermiya turida epiteliy va uni osti qatlamlarini so'rg'ichsimon giperplaziyasi xolida ko'rinadi.Leykoplakiyada epiteliyni qatlamini ko'payishi xisobiga,ovoz boylami yassisimon yoki so'rg'ichsimon qalinlashadi.

Ovoz boylami giperkeratozi

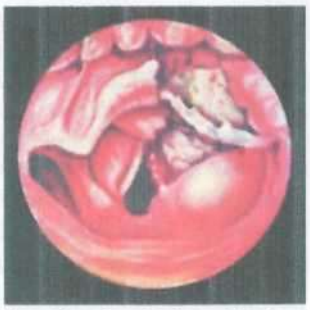

Ovoz boylami giperplaziyasi

Rasm 86. Giperplastik laringit

Giperplastik laringitni diffuz ko'rinishida jarayon asosan boylamlarni orqa qismida va cho'michsimon tog'aylar oralig'i bo'shlig'ida uchraydi.Ayrim xollarda bu jarayon xiqildoq qorinchalari va daxliz boylamlarini qamrab olgan bo'lsa,ular valiksimon yo'g'onlashib ovoz boylamlarini to'liq berkitib qo'yadi.

Kamdan-kam xollarda gipertrofik laringitni shishgan shakli uchraydi buni Reynke-Gayeka laringiti deb yuritiladi. Bu kasalikni asosida ovoz boylamlarini qon bilin tahminlanish jarayonini buzilishi,limfatik tomirlarda suyuqlikni dimiqishi yotadi. Jarayon asosan ovoz boylamlarini oldingi uchdan ikki qismini qamrab oladi. Ko'rilganda xiqildoqni shishgan shilliq kavati, oqish sarg'imtir rangda bo'lib polipni eslatadi. Kasallikda jarayon asosan ovoz boylamlarini ichki medial yuzasida uchraydi

Tashxisida asosan bemorni shikoyatlari, laringoskopi natijalariga va mikrolaringoskopiya xamda kerak bo'lsa tsitologik tekshirishlarga asoslanadi.

Davolash. Surunkali giperplastik laringitni davolash muammosi xozirgacha otorinolarigologiya amaliyotitda dolzarb masala bo'lib qolmoqda , chunki jarayon uzoq davom etadi va xar doim xam qo'lanilayotgan chora-tadbirlardan kutilgan natijalar bermaydi,bundan tashqari kasallikni yomon sifatli o'smalarga aylanish extimoli yuqoridir.SHuning uchun davolash masalalari xal etishda xar bir bemorga shaxsiy yondashish zarur. Davolashni surunkali laringitga olib keluvchi omillarni bartaraf kilishdan boshlanadi. Bemorlarga birinchi navbatda kam gapirish tavsiya qilinadi,spirtli ichimliklarni ichish, tamaki chekishnni man etiladi. Ovqatlar suyuq va iliq bo'ladi, o'ta sho'r,achiq ovqatlar man etiladi. Yallig'lanish jarayonini xolatiga qarab davolash choralari belgilanadi: turli yog'li-ishqorli yoki antibiotiklar bilan,kerak bo'lsa kortikosteroidlar bilan ingolyatsiyalar yaxshi foyda beradi. Bunda tashqari balg'amlar ajralishini yengillashtirish,yallig'lanish jarayonini pasaytirish maqsadida xiqildoqqa 10% imanin eritmasi yoki fiziologik eritmada eritilgan ximotripsin, gidrokortizon va aloe aralashmalari quyiladi. Bujmayrtiruvchi dori sifatida kollargolni 3% eritmasi yoki taninni suvli-glitserinli eritmalari xiqildoqqa surtiladi. Bundan tashqari xiqildoq Lyugol eritmasi bilan xam surtilib turiladi.Kasalikni chegaralangan giperplaziya turida kumush nitratni 1-3-10% eritmalari bilan kuydiriladi. Vaqti-vaqti bilan bemorlarga yog'li-ishkorli yoki

2% tsitralni yog'dagi aralashmasi bilan ingolyatsiya tavsiya etiladi.Mikrolaringoskopiya rivojlanishi bilan chegaralangan giperplastik joylar mikroxirurgik usullar bilan olib tashlanadi. Ayrim xollarda kriotahsir etish yo'llari bilan xam davolanadi. Ikkilamchi o'zgarishlarni rivojlanishini yoki kasallikni yomon sifatli o'smalarga aylanishini oldini olish maqsadida, bu bemorlar doimo LOR vrach nazorati bo'lishi shart va o'z mudatida profilaktik davolarni o'tkazilib turilishi kerak.

SURUNKALI ATROFIK LARINGIT
(Larynqitis atro'ica chronica)

Atrofik laringit ko'p xollarda atrofik rinofaringolaringit shaklida uchraydi,klinik kechishi bo'yicha subatrofik va atrofik turlari tafovut qilinadi, subatrofik laringitda atrofiya jarayonlari xiqildoqni chegaralangan joylarida orolcha shaklda uchraydi va klinik jixatdan keskin namoyon bo'lmaydi.

Kasallikni kelib chiqishida turli infektsion kasalliklar (bo'g'ma,skarlatina),atrof muxitni o'ta issiq,chang va quruq xavosini uzoq vaqt tahsiri natijasi, xamda ko'p tamaki chekish, spirtli ichimliklar ichish asosiy omillardan biri xisoblanadi. Yuqori nafas yo'llarini turli surunkali kasalliklari (rinitlar,sinuitlar,faringitlar va tonzilltitlar),atrofik jarayonni rivojlanishida muxim o'rinni egallaydi. Kasallikning asosida turli darajada distrofik o'zgarishlar bo'lishi kuzatiladi, joylarda epiteliy qatlamini pasayishi,tsilindrik epiteliyni ko'chishi yoki ularni metaplaziyasi ko'rinadi. Natijada shilliq qavatlar yupqalashib,quruqshab,xiralashib qoladi.SHilliq osti qismida qo'shuvchi to'qimalar ko'paygan, bezlar va qon tomirlar kichraygan, bezlarni faoliyati pasaygan,ular atrofida xujayralar infilg'tratsiyasi kuzatiladi.

Saqlanib qolgan bezlar kam miqdorda qo'yiq shilimshiq ishlab chiqaradi. Bu shilimshiq ajralma tezda qurib, qasmoqlar xosil qiladi.

Kasallikni klinik kechishi atrofik jarayonni qanday darajada tarqalishiga bog'lik bo'ladi. Bemorlar ovozni xirillashiga, tomoqni quruqshab,achishishiga,bahzan qichishishga, yot jism borligi xissiyotiga, balg'am ajralishi qiyin bo'lgan yo'talga shikoyat qiladilar. Ovozni xirillab qolishi ko'proqk ertalabda kuzatiladi, bunga sabab kechasi bilan xiqildoqda balg'am to'planganligidir, keyinchalik yo'talib balg'am chiqarilgandan so'ng ovoz biroz yaxshilanib qoladi. Uzoq davom etib yo'talish natijasida balg'amda qon aralashmasi bo'ladi,bunday xollarda bemorlarda rakofobiya vaximasi paydo bo'ladi.Kun davomida bunday xolat bir necha bor takrorlanishi mumkin. Ayrim xollarda balg'am ko'prok to'planib qolganda, nafas olish xam qiyinlashib qoladi. Kasallikni subatrofik ko'rinishida,yuqorida keltirilgan belgilar yaqqol namoyon bo'lmagan xolda kechadi.

Laringoskopiyada xiqildoq shilliq qavatlari quruqshagan, yupqalashgan, rangi xiralashgan, qon tomirlari aniq bo'rtib ko'rinadi va yuzasi qo'yiq balg'am va quruq qasmoq bilan qoplangan bo'ladi. Ayrim xollarda atrofik jarayon faqat xiqildoqniig shilliq pardasidagina emas, balki yuqori nafas yo'llaridan boshlanib burun, yutqii, kekirdaknnng shilliq pardalarida xam kuzatilishi mumkin.

Tashxis:Xiqildoqni yomon sifatli o'smalari xam boshlanish davrida atrofik laringitni ko'rinishiga o'xshash kechadi, shuning uchun kasallikni oldini olish

va tashxisni yana xam mukammal qilish maqsadida imkoniyat darajasida mikrolaringoskopiya va biopsiya o'tkazish zarur.

Davolash. Barcha surunkali laringitlarni davolagandek, atrofik laringitlarda xam kasallika olib keluvchi omilarni bartaraf qilishdan boshlanadi. Imkoniyat darajasida bemorlar yiliga 2-3 marotaba dengiz iqlimi bor joylarda davolanishi kasallikni yengil kechishiga olib keladi.

Bemorlarga turli yog'li-ishqorli yoki ishqorli-kaliyli ingolyatsiyalar tavsiya qilinadi. Ingolyatsiyalarni yodglitserinli yoki seravodorodli qilish yaxshi naf beradi.Xiqildoq shilliq qavati Lyugolg' eritmasi bilan maxalliy massaj qilish yo'li bilan surtiladi va yog'lar maxsus o'prits orqali kuniga 2-3 maxal quyiladi.

Tomoqni turli antiseptik xususiyatga ega bo'lgan o'tlarni (aloe,kalendulda,romashka) damlamasi bilan chayiladi va tarkibida antibiotiklar bor aerozollar (kameton,ingalipt) tavsiya etiladi. Agar ajralmalar qo'yiq yoki qasmoq xolida bo'lib ajralishi qiyin bo'lsa lizotsim yoki ximotripsinli aerozollar tavsiya buyuriladi, bunda ajralmalar tezroq yumshab ko'chishi osonlashadi. Fizoterapevtik muolijalardan UVCH,xiqildoq soxasiga diatermiyani shifobaxsh balchiq qo'yish bilan olib borish va uqalash yaxshi foyda beradi. Xalqumni orqa devoriga 10 kun davomida aloe 0,5 ml. va 0,5%-0,5 ml. novokain aralashmasini kuniga bir maxal inhektsiya qilish yaxshi naf beradi.

Surunkali laringitlarni oldini olish uchun yuqori nafas yo'llaridagi turli yallig'lanish kasalliklarni (burun va burun oldi bo'shliqlari, halqumdagi turli surunkali kasalliklar) bartaraf etish zarur, bemorlarni jismoniy chiniqtirish va turli salbiy tahsir etuvchi omillarni bartaraf etishdan iborat.

XIQILDOQNING O'TKIR VA SURUNKALI QISILISHLARI (STENOZLARI)

Xiqildoqni ovoz yorig'i torayishiga va nafas olishni buzilishiga olib keladigan patologik jarayonlar, xiqildoq kasalliklarining aloxida toifasini tashkil qiladi. Xiqildoq shilliq pardasining shishlari faqat yallig'lanish kasalliklari natijasida emas, balki bag'zi bir allergik xussiyatga ega bo'lgan vositalarni tahsir etish natijaisda xam yuzaga keladi.

Xiqildoqni qisilishi aloxida kasallik bo'lmasdan, balki boshqa turli kasalliklar va xolatlarni xiqildoqda namoyon bo'lishi bilan kechadigan klinik ko'rinishidir. Xiqildoq qisilishida tanani moslashish tizimi kuchayadi va to'liq ishga tushad

Moslashish mexanizmiga:

nafas olish

gemodinamik tizim (qon tomirlar tizimi)

qon tizimi

to'qima tizimi kiradi.

Nafas olish tizimi –nafas xansirash bilan davom etadi, o'pkani ventilyatsiyasi kuchayadi,nafas olish tezlashadi va chuqurlashadi.Nafas olishda barcha mushaklar (bo'yin,ko'krak qafasi va qorin mushaklari) ishtirok etadi.

Gemodinamik tizim-dastlab tomir urishi tezlashadi (taxikardiya) tomirlar tonusi ortadi,qon bosimi ko'tariladi,qonni minutlik xajmi 4- 5 marotaba

ortadi,butun depo bo'lib to'planib turgan qonlar xarakatga o'tadi. Buning natijasida kislorod tanqisligi bartaraf qilinadi,xayotiy muxim ahzolarni (bosh miya,o'pka,yurak,jigar) oziqlanishi va kisloradga bo'lgan talabi to'liq qondiriladi.Xiqildoq qisilishi natijasida xosil bo'lgan shlaklar organizmdan tezda chiqarib tashlanadi.

Qon tizimi-depo bo'lib to'planib turgan eritrotsitlar taloqdan qon aylanish tizimiga chiqadi,qon tomirlarini o'tkazuvchanligi ortadi,gemolglabinlarni qon bilan to'yinishi kuchayadi,eritropoez ortadi.

To'qima tizimi-to'qimalarni qondan kislorodni o'zlashtirish jarayoni kuchayadi,qisman xujayralardagi modda almashinuv tizimi anaerob turiga o'tadi. Yuqorida keltirilgan tizimlar organizdagi qonni va to'qimlarni kislorodga bo'lgan extiyojini qisman kamaytiradi va karbonat angidridni miqdorini esa ortiradi.

Klinik kechishi bo'yicha xiqildoqni o'tkir va surunkali qisilishlari farq qilinadi. O'tkir qisilishni paydo bo'lishi va kechishi bir necha soniyadan bir necha kungacha davom etadi, surunkali qisilishini paydo bo'lishi va kechishi bir necha xaftadan bir necha yillargacha davom etadi.

O'tkir qisilishni sabablari turlicha bo'lib: -xiqildoq shishi (yallig'lanish natijasidagi shishlar va yallig'lanishga aloqasi bo'lmagan shishlar), jaroxatlar, kimyoviy va termik kuyishlar, jarroxlik muolijalaridan so'ng, yot jismlar tushib qolishi, o'tkir virusli laringotraxeit, bo'g'ma (difteriya) xisoblanadi. Ayrim xollarda turli zaxarli moddalarni tahsiri natijasida ximoya refleksi ishga tushib,xiqildoqni reflektor qisilishi mumkin.

Xiqildoqni surunkali qisilishiga sabablar: xiqildoqni turli o'smalari, yuqumli granulyomalar (zaxm, sil va skleromadan so'ngi chandiqlar xisobiga qisilishlar), turli yallig'lanishdan so'ng paydo bo'ladigan (xondroperexondrit, kuyishlar, jaroxatlardan so'ngi) chandiqlar, xiqildoqni tug'ma va ortirilgan pardasi (membranasi), xiqildoqni xarakatlantiruvchi asab tolasini jaroxatlanishi va xiqildoq kistasi kabilar xisoblanadi. Xiqildoq qisilishlarini kelib chiqishi sabablaridan qahtiy nazar, kasalikni klinik kechishida bir xil xolat, yahniy inspirator xansirash yoki nafas olishni qiyinligi yotadi.

Xiqildoq qisilishini yuzaga kelishdagi vaqtni xisobga olganda quydagi 4ta ko'rinishi tafovu qilinadi:

Yashin tezligida qisilish-bu xolat bir necha soniyadan bir necha daqiqada paydo bo'ladi (xiqildoqqa yot jism tushganda) .

O'tkir qisilish-bir necha soatdan bir kecha-kunduzda paydo bo'ladi (xiqildoq anginasida, xiqildoqni kuyishda va shishlarida) .

O'tkir osti qisilishi-bunday vaziyat bir kecha-kunduzdan bir xafta davomida paydo bo'ladi (xiqildoq bo'g'masi, jaroxati, xiqildoqni turli yuqumli kasalliklarida va xiqildoqni qaytuvchi nervlarini falajligida) .

Surunkali qisilishi-bir xaftadan boshlanib, bir necha yillar davom- ida rivojlanishi mumkin (xiqildoqni turli yuqumli kasalliklari- zaxm,sil,skleroma, o'smalari, kistalari va ortirilgan xiqildoq chandiqlarida) .

Xiqildoqni qisilishini klinik kechishi bo'yicha 4ta bosqichi mavjud: kompensator, to'liq bo'lmagan kompensator, dekompensator va terminal. Bu

bosqichlarni klinik ko'rinishi bo'yicha xar birini o'ziga xos quydagicha tahrifi berilgan.

1-kompensatsiya bosqichi. Bu bosqichda nafas olish bilan chiqarish oraligidagi vaqt qisqaradi, nafas olish sekinlashgan,ammo chuqurlashgan va shovqinli bo'ladi. Tinch xolatda bemor xansiramaydi, ammo ozgina jismoniy zo'riqishda esa xansirash paydo bo'ladi. Yurak faoliyati kuchayadi, tomir urishi sekinlashgan, qon bosimi ko'tariladi. Odatda bu bosqichda bemor o'ta bezovta bo'lmaydi. Ovoz yorigi 6-7 mm tashkil etadi.

2-to'liq bo'lmagan kompensatsiya bosqichi. Bu bosqichda nafas olish qiyinlashganligi sababli barcha nafas olishga tahluqli mexanizmlari ishga tushadi. Nafas olishda zo'riqish xolati kuzatiladi, nafas shovqin bilan davom etadi va masofadan eshitiladi. Bemor o'ziga qulay joy topishga xarakat qilib bezovtalangan, teri rangi oqargan. Nafas olishda nafaqat ko'krak qafasi mushaklari, balki o'mrov osti va usti, bo'yin xamda qobirga oralari mushaklari ishtirok etadi. Kerakli darajadagi xavo almashinuvi endilikda ancha zo'riqib amalga oshadi va nafas olish bilan nafas chiqarish orasidagi muddat keskin yo'qoladi, nafas ancha siyraklashib qoladi. Ovoz yorigi 4-5 mm tashkil qiladi.

3- dekompensatsiya bosqichi xisoblanadi. Bemorni axvoli og'irlashgan, nafas olishi tezlashgan va yuzaki, teri rangi kulrang-ko'kimtir bo'ladi (boshlanishida akrotsianoz keyinchalik esa tsianoz paydo bo'ladi). Ozgina bo'lsa xam nafas olishni yengillatishga maqsadida bemor majburiy xolatni egalashga xarakat qilib,yarim o'tirgan xolatda, bosh orqaga tashlangan bo'ladi.Inspirator shovqinli nafas paydo bo'ladi. Burun-lab soxasi,panjalari uchlari ko'kimtir rangda.Yuzni yopishqoq, sovuq ter bosadi, ko'zlar kattalashib o'z joyidan bo'rtib chiqqan, ularda qo'rqinch alomatlari ko'rinadi. Bu bosqichda nafas tezlashsada, lekin u yuzaki, bilinar-bilinmas darajada bo'lib qoladi, chunki ko'krak qafasi deyarli qimirlamaydi va faqat xiqildoq nafas olishda va chiqarishda tepa va pastga tez-tez xarakat qiladi. Tovush va yo'tal eshitilmayda, tomir urishi past va tezlashadi, es-xush yo'qolmaydi. Ovoz yorigi kengligi 2-3 mm.

4- asfiksiya (bo'g'ilish) bosqichi: Bu bosqichda bemor o'ta charchagan, atrofga befarq,tashqi tahsirga javob yo'q, nafasni to'xtab-to'xtab oladi, nafasni olishni bu ko'rinishini CHeyn-Stoks (chuqur nafas olib chiqargandan so'ng ancha vaqtgacha tanaffus bo'ladi, so'ngra yana sekin-asta nafas paydo bo'ladi) turi deb yuritiladi. Ovoz yorig'i 1 mm. tashkil qiladi.Teri oq-kulrang, tomir urishi sanab bo'lmaydigan darajada tezlashgan, ko'z qorachig'i kattalashgan, bir nuqtaga qadalgan xolda, avvaliga esi-xushi kirdi-chiqdi bo'ladi, keyinchalik xushini batamom yo'qotadi va bemorlarda ixtiyorsiz siyishi, axlat ketishi kuzatiladi va jarayon o'lim bilan yakunlanadi.

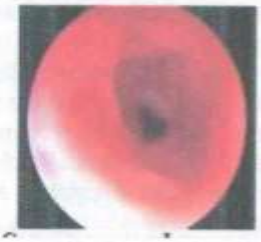

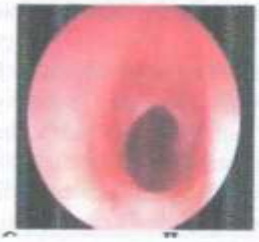

Хилдоқ торайиши **Хилдоқ торайиши**

I даража **II даража**

Торайиши 0-50% Торайиши 51-70%

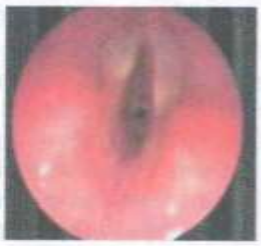

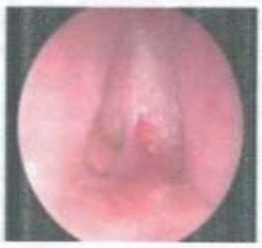

Хиқилдоқ торайиши **Хиқилдоқ торайиши**

III даража **IV даража**

Торайиши 71-99% Торайиши 100%

Расм. 116 Хиқилдоқни торайиш даражалари бўйича ларингоскопик кўриниш.

Xiqildoqni qisilishini davolash - birinchi navbatda qisilishni qaysi bosqichi ekanligi aniqlaniladi va tegishli tezkor chora-tadbir belgilanadi,nafas olish tiklanib,bemorni axvoli yaxshilangandan so'ng **ikkinchi navbatda** xiqildoq qisilishini keltirib chiqaruvchi sababni bartaraf qilishga qaratiladi. Xiqildoq qisilishini kompensatsiya va subkompensatsiya bosqichlarida o'z vaqtida chora ko'rilsa,

(konservativ) dorilar bilan davolashni imkoniyati bo'ladi, dekompensatsiya bosqichida darxol intubatsiya yoki traxeostomiya qilinishi zarur, asfiktsiyada esa tezlik bilan konikotomiya o'tkaziladi va nafas olish tiklanib, bemorni axvoli yaxshilangandan so'ng traxeotomiya qilinadi.

Agar xiqildoq qisilishini keltirib chiqaruvchi sabab xiqildoq shishi bo'lsa, bunday xolatda davolash shishni pasaytirib,nafasni tiklash uchun degidrotatsiya va giposensiblizatsiya qiluchi, kortikosteroidlar, tinchlantiruchi dorilar tavsiya etiladi

Davolashda chalg'ituvchi muolijalar: oyoqlarga issiq xammom, boldirlarga va ko'krak qafasiga xantal (gorchichnik) qo'yish yaxshi yordam beradi. Fizioterapevtik choralardan namlangan kislorod berish, elektroforez va ulg'tratovushli ingolyatsiya qilish bemorni axvolini tezda yaxshilanishiga olib keladi.

Agar kasallik sabablarida yallig'lanish jarayoni yotsa albatda davolashga antibiotiklar,sulfanilg'amidlar qo'shiladi.Xiqildoq soxasida yallig'lanish jarayonida yiringli abstsesslar paydo bo'lsa, darxol uni yorib yiringni chiqarish zarur, ko'pincha xiqildoqni qisilishiga bo'g'ma (difteriya) sababchi bo'ladi, bunday xollarda albatta bo'g'maga qarshi zardob yuborish zarur (agar nafas olish qiyinlashib qolsa,avval traxeotomiya qilinadi,so'ngra bo'g'mani davolashga kirishiladi) bo'ladi.

Xiqildoq qisilishini uchinchi va to'rtinchi bosqichlarida albatta jarroxlik muolijalar o'tkaziladi, yahniy traxeotomiya qilinadi, ayrim shoshilinch xolatlarda traxeotomiya o'tkazishga xam vakt bo'lmay qoladi, shunda tezlik bilan konik boylam kesiladi –konikotomiya qilinadi. Xiqildoqni tez qisilishiga o'tkir laringit sababchi bo'lgan xolatlarda nafas o'tishni tiklash uchun xiqildoqga uzoq mudatlarga intubatsion naylar qo'yiladi, bu qo'yilgan naylarni olish mudatlari ularni elastiklik xolatlariga, kasallikni kechishga bog'liq bo'ladi.

XIQILDOQ QISILISHIDA SHOSHILINCH YORDAMI

Xiqildoqning nafas yo'li tez torayib, shoshilinch yordam ko'rsatish zarurati tug'ilganda, shifokor bemor xolatini to'g'ri va o'z vaqtida boxolab, uni qayta tiklash uslulini tanlay bilishi zarur. Bunda bemorning nafas ololmay qolganligi sababini tezda aniqlash va bu xolatni to'g'ri va o'z vaqtida bartaraf qilishga kirishish kerak bo'ladi. Bunday xolatlarda ko'rsatiladigan shoshilinch yordamlardan intubatsiya va xirurgik muolijalardan **-traxeotomiya** amalga oshiriladi. Agar bemorni xolati to'g'ri kelsa,imkon darajasida traxeotomiya qilmasdan intubatsiya o'tkazishga xarakat qilish zarur.

Intubatsiya- o'tkazish uch bosqichda olib boriladi.

Birinchi bosqich- vrach chap qo'lni ko'rsatgich barmog'ini bemorni tilni o'rtasidan kirgizib,til o'zagiga yetib boradi va xiqildoq ustki tog'ayini tepa qismini til o'zagiga bosadi.

Ikkinchi bosqich-o'ng qo'l bilan intubatsion nayni ushlab og'izga kiritadi va chap qo'l ko'rsatgich barmog'i bo'ylab nayni sekin-asta xiqildoqni kirish qismiga yetkazadi.

Uchinchi bosqich-vrach chap qo'lni ko'rsatgich barmog'i bilan nayni ovoz boylami yorig'idan pastga o'tkazadi. Intubatsion naycha leykoplastir

yordamida yonoqqa yopishtiriladi. Nayni to'g'ri o'rnatganligi belgisi,bu nafasni to'liq tiklanishi va ovozni yo'qolishidir.Naycha turli ajralmalar bilan to'lib,berkilib qolmaslik uchun,vaqti-vaqti bilan xiqildoqdan chiqarib tozalab turiladi. Agar yallig'lanish jarayoni pasayib, xiqildoq qisilishi bartaraf qilinsa, 1-2 kundan so'ng intubatsion nayni olib tashlanadi.Agar ko'rsatilgan muddatda,o'tkazilgan intubatsiyadan kutilgan natija olinmasa,bunday bemorlarga trexotomiya jaroxligi qilinadi.

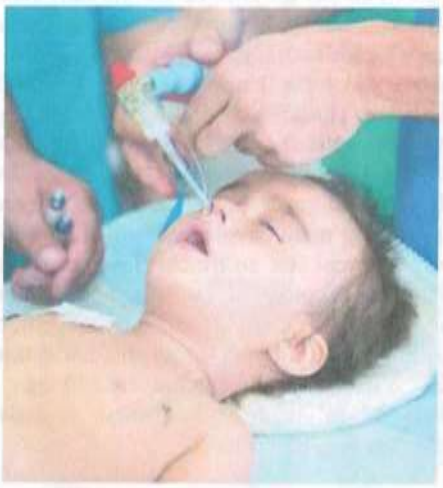

Расм.117.Бемор болага назотрахеал интубация найи қўйилган холат

Trexeotomiyani tezlik bilan o'tkazish ayrim xollarda, bo'yin soxasidagi qon tomirlarning qon bilan to'laligi, bemor bo'ynining anatomik tuzilish - uni kaltaligi,yoki teri ostidagi yog' to'qimasini qalinligi, jarroxlik ishini qiyinlashtiradi. Odatdagi to'liq traxeotomiyani o'tkazish sharoiti bo'lmaganda, vrach bemorning xayotini saqlab qolish imkonini beradagan barcha chora-tadbirlarni qo'llab, qisman nafas olinshni tiklashga erishish zarur, so'ngra bemorni xolatiga qarab traxeotomiya qilish imkoniyati bor davolash muassasasiga yuborish kerak. Lekin tibbiyot amaliyotida shu narsani yodda saqlab qolish zarurligi uqtirb o'tilgan –xar bir vrach egallagan tibbiy mutaxassisligidan qathtiy nazar, intubatsiya va traxeotomiya qilishni bilishi shart deyilgan.

Bag'zan sharoit taqozosi bilan (transportda , ko'chada, jamoat joylarida) traxeotomiya qilib nafas o'tishni tiklashni iloji bo'lmaganda, konikotomiya deb yuritladigan muolija qilinadi, yahniy konik boylamni kesib nafas tiklanadi, bemor axvoli yaxshilangandan so'ng,bemor tegishli tibbiyot muassasiga jo'natilgandan

so'ng bu joyda, odatdagi to'lik traxeotomiya qilinadi.

Konikotomiyada- uzuksimon tog'ayni yuqori qismi bilan qalqonsimon tog'aynnng pastki chekkasini tutashtiruvchi konik boylam shoshilinch xolatlarda nafasni tiklash uchun kesiladi. Konikotomiya qilinganda uzuksimon, qolqonsimon tog'ay yoki tovush osti bo'shlig'ini shikastlanishidan extiyot bo'lish kerak bo'ladi. Ko'pincha konikotomiyadan so'ng shu joylarda granulyatsiyalar, perixondritning avj olishi va chandiqli to'qima o'sishi xisobiga tovush osti bo'shlig'ining torayishi kuzatiladi. SHuning uchun bu muolija bemor xayotini saqlab qolishning boshqa iloji qolmaganda qilinadi.

Расм 118. Коникотомия ўтказиш жойи

Konikotomiyani bajarish uchun bemor boshi orqaga tashlangan xolda yotqiziladi. SHunda konik boylamning joylashgan o'rni aniq bilinadi,bundan tashqari, bu joyni aniqlashda barmoq bilan qalqonsimon tog'ayning oldingi chekkasi bo'ylab pastga tushib boriladi, shunda barmog'nnng uchi kichik chuqurchaga,konik boylam soxasi tushadi. Joyni aniqlab olgach vaqtni boy bermasdan anesteziya qilmay, skalpelni sanchib, terini va boylamni gorizontal kesib ovoz boylami osti bo'shlig'iga kiriladi. Bu muolijani bajarishda shu soxaning orqa bo'limlarini shikastlashdan extiyot bo'lish kerak. Kesilgan joyga kiritilgan naycha juda xam yo'g'on bo'lmasligi lozim, aks xolda bu naycha atrofidagi to'qimalarni bosib qo'yib, ularni yallig'lanishiga olib keladi.

TRAXEOTOMIYA VA TRAXEOSTOMIYA.

Traxeotomiya - xiqildoqning turli xil kasalliklarida va shikastlanishlarida, nafas yo'llarini o'tkir qisilishida xavo o'tishini tiklash,xamda bemor xayotini saqlab qolishning qadim zamonlardan mag'lum, bo'lgan jarroxlik usulidir. Ayrim

xollarda pastki bronxoskopiya qilish maqsadida avval traxeotomiya qilinadi.

Xozirgi kunda xam bu muolija juda murrakab jarroxlik aralashuvlari qatoriga kiradi, chunki o'z vaqtida va to'g'ri qilingan traxeotomiya xaqiqatdan xam bemor xayotinn saqlab qolish bilan birga, uniig keyinchalik to'liq sog'ayib ketishiga sabab bo'ladi.

Traxeotomiyada kekirdakni tog'aylarini kesib ochish tushuniladi, kekirdak tog'aylarini kesib ochilgandan so'ng vaqtinchalik yoki uzoq mudatga kekirdakni tashki muxit bilian tutashtiruvchi teshik (soustya) qo'yishdir. Bu muolijani to'liq amalga oshirish uchun kesilgan teshikga xavo o'tkazuvchi nay kiritiladi.

Traexeotomiya o'tkazish uchun ko'rsatmalar:

-Nafas yo'llariga tushgan yot jismlarni boshqa usullar bilan olishni imkoniyati bo'lmaganda.

-Nafas yo'llaridagi ayrim kasalliklarda (o'tkir laringotraxeit, xiqildoqni qisilishi va shishida) qo'yilgan intubatsiyadan 2-3 kun ichida foyda bo'lmaganda.

-O'tkir zaxarlanish natijasida o'pkada yallig'lanish va atelektaz jarayoni paydo bo'lganda.

-Nafas yo'llari faoliyati izdan chiqishi natijasida,bu joydagi ajralmalarni yo'talib chiqrish jarayoni buzilganda.

-Xiqildoq mushaklari va asab tomirlarini falajlanishi natijasida nafas yorig'i torayib qolganda,

-Ko'krak qafasi va bosh miya jaroxatlarida nafas yo'llarini faoliyati va nafas olish jarayoni buzilganda.

-Xiqildoqni va kekirdakni jaroxatlarida, kuyishida (kimyoviy va termik) nafas olish jarayoni buzilib, intubatsiya qilishni iloji bo'lmaganda.

-Xiqildoq va kekirdakdagi xosil bo'lgan chandiklar va ularni jarroxlik yo'li bilan bartaraf etishini iloji bo'lmaganda.

Muolijani o'tkazish uchun eng qulay xolat bemorni chalqamcha, yelka ostiga yostiqcha qo'yilib yotishi xisoblanadi, lekin qator xollarda traxeteomiya bemor boshini orqaga tashlab o'tirgan xolatida xam qilinadi.

Traxeotomiya shoshilinch jaroxlik xisoblanganligi sababli, ko'pchilik xollarda maxalliy og'riqsizlantirishdan foydalaniladi, lekin ayrim xollatlarda muolija kutilmagan joylarda,zudlik bilan amalga oirilishi zarur bo'lib qolganda xech qanday og'riqsizlantirishsiz va aseptika qoidalariga rioya qilinmasdan xam bajariladi. Agar traxeotomiya reja asosida va shoshilinch vaziyatda bo'lmasa, ayniqsa bolalarda intubatsion narkoz ostida o'tkazish xech qanday asorat qoldirmasdan, yaxshi natija beradi,chunki muolija vaqtida nafas olishni boshqarilib turiladi. Maxalliy og'riqsizlantirish uchun novokain yoki trimekain (1%) eritmalari ishlatiladi..

Muolija vaqtida traxeyani aniqlash uchun bo'yin oldi devorini ayrim belgilarga etibor qaratiladi: qalqonsimon tog'ayni yuqori burchagi, xiqildoq burmasi, uzuksimon tog'ay devori, bo'yinturuq chuqurchasi. Traxeotomiya jaroxligida bo'yinning oldingi yuzasidagi kesilgan teri chizig'i aniq o'rtadan o'tishi zarur, aks xolda assistent kesilgan joyni qirg'oqlarini bir xildan kengaytirib ushlamasa bo'yin ahzolari xam siljib qolib, jarrox kekirdakni topishga qiynalib qolishi mumkin.

Traxeotomiyada kekirdakni kesilgan joyiga qarab (qalqonsimon bezi bo'yniga nasbatan olinganda) yuqorigi, o'rta yoki pastki turlari mavjud. Muolija vaqtida

jarrox bemorga nisbatan quyidagi vaziyatda turadi: yuqorigi va o'rta traxeotomiya o'tkazishda o'ngda, pastki traxeotomiyada esa chapda, bu kekirdakning tez topishga va kerakli kattalikda ochishga imkon tug'diradi. Dastlab bo'yin terisi xiqildoq bo'rtmasi o'rtasidan bo'yinturuq chuqurchasiga qarab 5-6 sm uzunlikda kesiladi. To'sh-til osti mushaklarining birlashgan joyidan, bo'ynning oq chizig'i topiladi va muolija davomida oq chiziqni o'rtada bo'lishi jarroxlik to'g'ri bajarilayotganidan dalolat beradi.

Rasm 87. Traxeotomiya muolijasini bajarish bosqichlari

Bo'yinning oq chizig'i o'rtadan butun teri uzunligida kesiladi. Bunda qalqonsimon bez bo'yinchasini shikastlanmaslik uchun, skalg'pel emas, balki qaychi ishlatiladi,buning uchun kesilgan joyga tepadan pastga qaratib, tarnovsimon zond kiritiladi va shu zond bo'ylab bo'yinning oq chizig'i kesiladi.

Mushaklar ikki yon tarafga surilgandan keyin, qalqonsimon bezning bo'yini aniq ko'rinadi. Yuqorgi traxeotomiyani bajarish uchun qalqonsimon bez bo'yinchasi uchi tumtoq ilgak bilan pastka tortiladi. Kekirdak tog'aylarini ochilgandan so'ng birinchi tog'ay xalqasi qoldirib, keyingi tog'aylar uzunasiga kesiladi. Kekirdakni kesishdan avval yo'g'onroq igna bilan teshib ko'riladi,agar kekirdakga tushilgan bo'lsa igna orqali nafas o'tadi. Kekirdakga kiritilayotgan nayni o'tishini osonlashtirish uchun kesilgan tog'aylarni qirg'oqlari Trusso kengaytirgichi bilan kengroq ochiladi. Nafas olish uchun naycha o'rnatilgandan so'ng,bo'yin terisiga yuqori xamda pastki qirg'oqlariga 1-2 tadan ipakli chok qo'yiladi. Bolalarda xiqildoq ancha yuqori joylashganligini xisobga olib, ularda ko'pincha pastki trexeotomiya qilinadi.

Kekirdakni ochishdan oldin atrof to'qimalardan qon oqishini to'xtatish lozim. Kekirdak ochilgandan so'ng yo'tal refleksini bartaraf etish uchun kekirdakning shillik pardasiga 5% li kokain yoki 10% li dikain eritmasi tomiziladi. Yuqori traxeotomiyada kekirdakning ikkinchi va uchinchi xalqalari, o'rta traxeotomiyada esa uchinchi va to'rtinchi xalqalari, pastkisida esa – to'rtinchi va beshinchi xalqalari kesiladi. Yuqori traxeotomiyada ikkinchi xalqani kesishda, tovush osti bo'shlig'ining shilliq pardasini shikastlashdan extiyot bo'lish kerak, shu soxa to'qimalari shikastlanishi, traxeotomiya naychasi uzoq vaqt qolib ketishi to'g'ri keladi,buning

natijasida esa bu joylarda granulyatsiyalar o'sishiga olib keladi, keyinchalik bu granulyatsiyalar o'rnida chandiqlar xosil bo'lib, xiqildoq yorig'ini surunkali torayishiga sabab bo'ladi. Oqibat-natijada bemor uzoq vaqt bu naycha bilan yurishga majbur bo'ladi.

Xiqildoq qisilishida nafas olish va chiqarishda xiqildoq, kekirdak muntazam ravishda tepaga-pastga surilib turadi,shuning uchun uning devorini to'g'ri va kerakli joyidan kesish maqsadida yordamchi vrach uzuksimon tog'ay yoyiga bir tishli ilgak sanchib, kekirdak ochilgunicha uni tepaga ko'tarib turadi. Kekirdak xalqachalari o'tkir skalg'pel bilan kesiladi,bunda orqa devorini shikastlantirmaslik uchun skalg'pel qorinchasining uchidan 0,5 sm qoldirilib, qolgan qismiga dokali pilik o'raladi. Ikkita xalqa kesilib kengaytiriladi va kesilgan joyga mos xajimda tegishli traxeotomik naycha qo'yiladi. Agar jaroxatning (kerkirdak teshigining) kattaligi qo'yiladigan naychani xajmiga mos kelmasa, nafas olishda va yo'talganda teri osti to'qimasiga xavo kirib, emfizema paydo bo'ladi va keyinchalik emfizema bo'yin, yuz, ko'krak soxasiga xam tarqalib,xatto ko'ks oralig'i ahzolarini ezib xarakatini chegaralab qo'yishi mumkin.

Zudlik bilan traxeotomiya qilinib nafas tiklangandan keyin, barcha davolash muolijalari xiqildoqning o'tkir qisilishiga olib keladigan sabablarni bartaraf etishga qaratilishi lozim.

Asorati: traxeotomiya bilan bog'liq bo'lgan asoratlarga,birinchi navbatda qon ketishi (erta, kech) kiradi. Erta qon ketishida muolija vaqtida bo'yin qon tomirlarini jaroxatlanishi sababdir.Kech qon ketishiga asosiy sabablardan traxeotomik nayni atrofidagi to'qimalarda yallig'lanish kuchayib, avval flegmona, keyinchalik nekroz rivojlanish va qon tomirlarni yemrilishi xisobiga bo'ladi.

Asoratlardan biri teri ostida emfizema paydo bo'lishidir.Traxeostomik naycha va kekirdakni xajmi bir-biriga to'g'ri kelmaslik sababli kirib chiqayotgan xavo stoma atroflaridan so'rilib teri osti emzifemasi rivojlanadi.

Traxeostomiya qilingan bemorlarni parvarishlash birinchi kunlaridan aloxida ehtibor talab qiladi.Yana bir og'ir asoratlarg qo'yilgan traxeostomik naycha balg'am va qasmoqlar bilan to'lib, berkilib qolib nafas o'tishi qiyinlashishidir, bunday xolatni oldini olish uchun, bir kunda 2-3 marotaba xar 2-3 soatda naychaga 2-3 tomchidan o'simlik moyini tomizilib turiladi. Naychani ichki qismi bir kunda 2-3 marotaba chiqarib,kaynatilib, tozalab qayta qo'yilib turiladi.

Xavo oqimi to'g'ridan-to'g'ri kekirdakka kirganligi oqibatida, shilliq qavatlarini quruqshab kuzatiladi,bunday asoratni bartaraf etish uchun xonadagi xavoni namligi bir meyorda ushlab turiladi va traxeotomik nayni ustiga namlangan doka qo'yiladi.

Nafas olishni qiyinlashishiga olib keluvchi sabablrdan yana biri kekirdakni ichida qiyin ko'chuvchi qo'yiq balg'am,qasmoq to'planishidir,bunday xolatlarda kekirdakka 10-25 mg. tripsin yoki ximotripsin 5 ml. izotonik eritmalarda eritilib tomizaladi, natijada qasmoqlar yumshab, balg'am ko'chishi yengillashadi. Yo'talish vaqtida ko'chib chiqqan, shilimshiq,balg'amlar traxeostomik naycha atrofidagi terini yallig'lab yaraga aylanishini oldini olish maqsadida naycha atroflari vazelin yoki Lassar pastasi bilan surtib turiladi.

XIQILDOQNI SHISHLARI (Oedema laryngis)

Xiqildoq shishlari aloxida kasallik bo'lmasdan, asosan boshqa yo'ldosh kasalliklarni simptomatik ko'rinishi xisoblanadi. Kelib chiqishi bo'yicha yallig'lanishdan so'ngi va yallig'lanishga aloqasi bo'lmagan turlari tafovut qilinadi.

Yallig'lanish jarayonida paydo bo'lgan shishlar asosan quyidagi kasalliklarda namoyon bo'ladi: xiqildoq anginasi, flegmanoz laringit, xiqildoq ustki tog'ay abstsesi, halqum (paratonzillit va paratongzillyar abstsess) va halqum orti soxalaridagi abstsesslar, bo'yin va umurtqa pog'onasi xamda til o'zagidagi turli yiringli yallig'lanishlarda.

Xiqildoq shishlarini yallig'lanishdan so'ng paydo bo'ladigan asosiy ko'rinishlariga bu jaroxatlardir: urilgan,kesilgan,termik va kimyoviy kuyishlar kiradi.Bunday shishlar xiqildoqda o'tkazilgan jarroxlik muolijalaridan so'ng,uzoq vaqt intubatsion naylarni xiqildoqda bo'lishi, davolash maqsadida o'tkazilgan nur tahsiridan so'ng xam paydo bo'lishi mumkin.

Yallig'lanish jarayoniga aloqasi bo'lmagan shishlar: Bu turdagi shishlarga birinchi navbatda allergik xolatlardan so'ng paydo bo'ladigan shishlar kiradi .

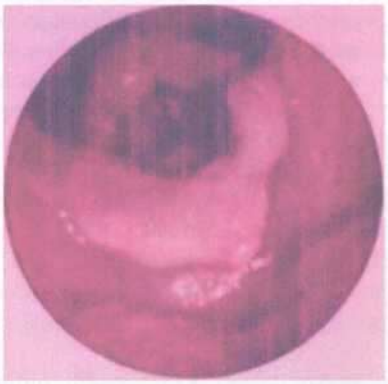

Rasm 88. Xikildok shishi

Xiqildoq shishlariga olib keladigan sabablardan yana biri bu yurak qon-tomir tizimi kasalliklari,qaysiki qon aylanishini buzilishi bilan kechadigan turlarida,buyrak kasalliklari,jigar tsirrozi,ayrim yuqumli kasalliklarda kuzatiladi. SHishlari asosan xiqildoqni shilliq osti yumshoq to'qimalarga boy qisimlarida (xiqildoq ustki tog'ayini til yuzasida, cho'michsimon-xiqildoq ustki tog'ayi burmasida,xiqildoqga kirish qismini orqa devorida va ovoz boylami ostki qismida) ko'proq uchraydi.

Xiqildoq shishlarini klinik kechishi: kasallikni klinik kechishi sabab bo'lgan kasallikni turiga va shishni qanday darajada namoyon bo'lganlik darajasiga bog'liq. Agar xiqildoq shishlari yallig'lanishdan so'ng paydo bo'lgan bo'lsa, shikoyatlar yutinganda og'riq,tomoqda yot jism borligi xissiyoti, nafas olishni qiyinligiga,ovozni o'zgarganligi va tana xaroratini ko'targanligiga bo'ladi. Yallig'lanishga aloqasi bo'lmagan shishlarda bemorlarni shikoyatlari xiqildoq soxasida yot jism

borligi,nafas olishni qiyinligi va ovozni o'zgarib qolganligiga bo'ladi.

Laringoskopiya yallig'lanish natijasida rivojlangan shishlarda shilliq qavatlar qizargan,shishgan,yuzalarida shilimshiq ajralmalar ko'rinadi. Agar shish xiqildoq ustki tog'ayi soxasida bo'lsa,unda tog'ay valik shaklida kattalashib qoladi.Ovoz boylamlari soxasidagi shishlada esa ovoz yorig'ini toraytrib qo'yadi. Boylam osti soxalaridagi shishlarda,yallig'langan shilliq qavat bo'rtib qo'shimcha boylam shaklida ovoz boylami tagidan ko'rinib g'turadi. SHishlar yallig'lanishga xos bo'lmagan sabablardan so'ng paydo bo'lsa, unda shilliq qavat baliq pufagi rangida (oq kulrang), shishgan bo'lib yallig'lanish alomatlari ko'rinmaydi.

Xiqildoq shishlarini tashxisi qiyinchilik tug'dirmaydi,bunda bemorlarni shikoyatlari,kasallik tarixi,laringoskopik va rentgenololgik tekshirish natijalariga asoslanadi.

Xiqildoq shishlarini davolash Bemorni xolatini baxolab,birinchi navbatda zudlik bilan qilinadigan tadbir nafas olishni tiklashga va asfiktsiya xolatiga tushib qolmaslika qaratiladi. Nafas olishni tiklab bemorni axvolini yaxshilagandan so'ng, davolashni kasallikni keltirib chiqaruvchi omillarni bartaraf qilishga qaratiladi.Buning uchun degidratatsiya, giposensiblizatsiya qiluvchi va tinchlantiruvchi dorilar qo'laniladi. Davo choralari albatta kasalxonada o'tkazishni taqozo qiladi, chunki xiqildoq shishlarida kutilmagan vaqtda bemorni axvoli og'irlashib, zudlik bilan traxeotomiya qilish lozim bo'lib qolishi mumkin.

Bemorlarga shishni oldini olish va nafasni tiklash uchun quyidagi dori chora-tadbirlarini qilish kerak: tomir ichiga 40% - 20 ml glyukoza eritmasi,kaltsiy xlorni 10%_10 ml eritmasi, 5 ml 5% urotropin, 30-90 mg mikdorida prednizolon yoki gidrokortizon yuborish. Xiqildoq mushaklarini spazmini olish maqsadida tomir ichiga eufillini 2,4% eritmasidan 10 ml yoki no-shpa qilinadi. Bir vaqtni o'zida bemorga namlangan kislorod bilan nafas oldiriladi. Mushak orasiga tinchlantiruchi, giposensiblizatsiya kiluvchi (2,0 – 1% dimedrol; 2,0 – 2,5% pipollfen), siydik xaydovchi dorilar (1 ml. laziks) qilinadi, bo'yinga spirtli kompress qo'yiladi. Fiziologik eritmaga ximotripsin va efedrin aralashmalari qo'shib ingolyatsiya qilinadi.

Muolijalarni chalg'ituvchi turlari xam shishni oldini olishda yaxshi natija beradi, buning uchun oyoqlarga issik xantali xammom,ko'rak qafasiga xantal qo'yiladi,reflektor tahsir etish maqsadida burun chig'anog'iga 1% - 2 ml. novokin bilan blokada qilinadi.Davolash jarayonida albatta simptomatik (isitma tushiruvchi, yutal koldiruvchi) davolar qo'llaniladi.

XIQILDOQNING O'SMALARI

Xiqildoqning yaxshi sifatli o'smalari.

Lor ahzolarni ichida xiqildoq o'smalari aloxida o'rin egallaydi. Xiqildoq o'smalarini tashxisi va davolash yo'nalishida erishilgan yutuqlarga qaramasdan ularni salmog'i oxirgi yillarda aksincha oshib bormoqda,ayniqsa o'smalarni yomon sifatli ko'rinishlari. SHuning uchun xam xiqildoq o'smalarini aniqlash va davolash masalalari LOR kasalliklari muammolarining eng dolzarb qismini kasb etmoqda. O'smalar tuzilishi xamda klinik kechishi bo'yicha yaxshi va yomon sifatli turlariga bo'linadi.

Yaxshi sifatli o'smalarga asosan: polip, fibroma, papilloma, angioma va kistalar kiradi.

Xiqildoq polipi o'smalar ichida eng ko'p uchraydigan turiga kiradi, asosan ovoz boylamlarida joylashadi, xajmi jixatidan turli bo'lib, ko'zga elas ko'rinishdan tortib, ayrim xollarda katta,gigant poliplar xam kuzatiladi. Bemorlarni shikoyatlari ovozni xirillab qolishiga va xiqildoq soxasida yot jism borligiga bo'ladi. Agar polip ovoz yorig'iga yaqin joylashib uni qisman berkitib tursa,nafas olish jarayoni xam qiyinlashadi. Laringoskopiyada o'smani yuzalari tekis, keng asosda yoki nozik oyoqchalar bilan boylamlarga yopishgan bo'lib, och pushti rangda bo'ladi. Polip katta kichikligiga va joylashgan o'rniga qarab xiqildoqni nafas olishga va ovoz xosil qilishga turlicha tahsir ko'rsatadi.

Davolash: polip asosan jarroxlik (endoskopiya) yo'li bilan olib tashlanadi.

Xiqildoq fibromasi xiqildoqning ko'p uchrab turadigan xavfsiz o'smalari qatoriga kirib, ular ovoz burmalarini qirg'oqlarida, oldingi bo'limlarga yaqin joylashadi. Sekin o'sadi va kamdan-kam xollarda katta xajmda bo'ladi. Ko'pincha yumaloq shaklda bo'lib keng asosi bilan boylamga birikadi,ayrim xollarda nozik oyoqli bo'lib,ancha keng doirada xarakatchan,ayrim xollarda ovoz yorig'iga qisilib qolib asfiktsiya xam chaqirish mumkin. Gistologik nuqtai nazardan fibromalar biriktiruvchi to'qimadan iborat va epiteliy bilan qoplangan bo'ladi, to'qimalrni zichligiga qarab qattiq va yumshoq turlarga bo'linadi. Qon tomirlar bilan xam turlicha tahminlangan

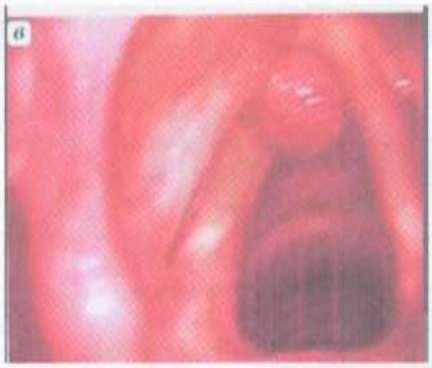

Расм 122.Хикилдок фибромаси

Tashki ko'rinishidan ular sferik shaklda, kulrangsimon tusli bo'rtmalarga o'xshab ketadi, tovush burmalari chekkasidan boshlanadigan ingichka oyoqchasi bo'ladi. Bahzan bunday o'smaning biriktiruvchi to'qimasida juda ko'p qon tomirlar bo'lib, qizg'ish-ko'kimtir tusda bo'ladi.

Bunday o'smalar angiofibroma xisoblanadi, juda sekin o'sadi va ularning joylashuviga qarab erta (o'sma boylamning erkin chekkasida joylashib, fonatsiyada boylamlarni bir-biriga yopishishiga xalaqit beradi) yoki kechikkan belgilari bo'ladi

(o'sma ovoz boylamlari faoliyatiga xalaqit qilmaydi), shuning uchun xam ular kech aniqlanadi.

Xiqildoq fibromasi bor bemorlar asosan tovushi xirillab qolishiga, ayrim bemorlar xiqildoq soxasida yot jism borligiga va yo'talga shikoyat qiladi. Bilvosita o'tkazilgan laringoskopiya tekshirish tashxis qo'yish imkonini beradi,tashxisni to'liq aniqlash uchun biopsiya olib tekshirish zarur.

Davolash: Avoz boylamlaridagi fibroma maxsus qisqichlar bilan maxalliy oriqsizlantrilgandan so'ng olib tashlanadi. Xozirgi kunda bunday muolijalar mikroskop ostida amalga oshirilmoqda.

Papiloma Xiqildoqni yaxshi sifatli o'smalarini orasida ko'p uchraydigan (45% tashkil etadi) o'smalar qatoriga kiradi. Bu o'sma 10 yoshgacha bo'lgan bolalar orasida keng tarqalgan.Ayollarga nisbatan,erkaklar orasida kasallik ko'p uchraydi. Papilamatozni eng xafli tomoni shundaki,yoshlarga qaraganda,keksalarda kasallik 15-20 % xolatlarda tez maliginizatsiyaga uchrab yomon sifatli o'smaga aylanish xafi bor shuning uchun xam bu kasallikni saraton (rak) oldi kasalliklar qatoriga kiritiladi.

Ko'pincha balog'at yoshida o'smani o'sishi sekinlashadi yoki butunlay to'xtaydi. Olimlarni fikricha kasallikni kelib chiqishida virus asosiy o'rinni egallaydi.Bundan tashqari xiqildoqni surunkali yallig'lanishlari xam asosiy o'rinni egallaydi. Papilloma klinik kechishi bo'yicha surunkali davom etib,tez-tez qaytalanib turadigan, xiqildoqning xamma bo'limlariga va xatto kekirdakka tarqalishi mumkin bo'lgan o'sma xisoblanadi.

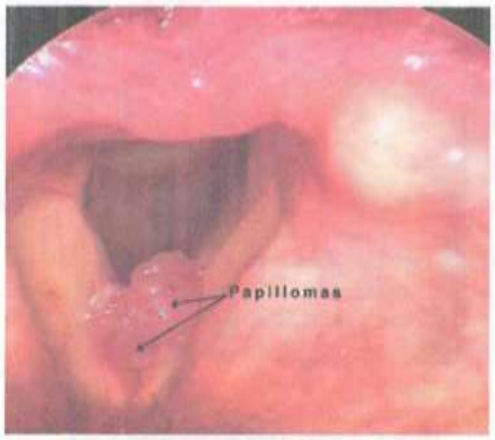

Rasm 89. Xiqildoq papillamatozi

Bemorni asosiy **shikoyatlari** kasallikni davomiyligiga, o'smani joylashgan o'rniga va xajmiga bog'liq bo'ladi. Doimiy shikoyatlaridan biri dastlab ovozni xirillashiga, keyinchalik umuman chiqmasdan (afoniya) qolishiga,nafas olishni qiyinligiga va yo'talga bo'ladi.

Kasallik ko'proq yosh bolalrda uchraganligi uchun,tashxisda vositali

laringoskopiya o'tkazish ancha mushkul,shuning uchun xam ularda bevosita laringoskopiya yoki fibrolaringoskopiya o'tkazish maqsadga muofiq xisoblanadi. Tashxisni to'liq gistologik tekshirish o'tkazish bilan aniqlanadi.

Papilloma ko'rinishi bo'yicha keng asosli, yuzasidan bir qancha so'rg'ichsimon bo'rtmalar bo'lib, tut mevasi yoki gulli karamni eslatadi.Ko'pincha ovoz boylamlarini oldingi qismi va komisuralarda joylashadi O'smani rangi qon tomirlar bilan tahminlanish xolatiga qarab oq-qizig'ish rangdan to'q qizil rangacha bo'ladi. Agar maliginizatsiya jarayoni kuzatilsa o'sma atrofida yallig'lanish cheragasi paydo bo'ladi,atroflarida yarachalar kuzatiladi,qon tomirlari ko'payadi va kattalashadi.

Davolash- Papilloma endolaringial yoki xiqildoqni ochib - laringotomiya qilib olinadi,bu polliativ chora xisoblanadi,chunki o'sma qaytalanishga moyil bo'lganligi sababli, qayta-qayta olishga to'g'ri keladi.Olib tashlangandan so'ng,qayta o'sishini oldini olish maqsadida tomir ichiga prospedin preparati yuboriladi,birinchi kunlari 50 mg. yuboriladi,agar bemor o'zini yaxshi xis qilsa,dorimiqdori 0,2 g. ko'tariladi,bir kurs davolashga 2-2,5 g.prospedin sarf qilinadi. Bir vaqtni o'zida shu preparatni 50% malxami o'sma olingan joyiga surtiladi. Bundan tashqari immunologik quvvatni ko'taruvchi va pirogenal dorilar qilinadi.

Jaroxlik bilan davolashda lazer nurlaridan foydalanilsa yaxshi natija olinadi.Ayrim xollarda o'sma katta bo'lib,keng tarqalsa, uni olish uchun traxeotomiya qilib, tashqi usul bilan olib tashlanadi. Ayrim xollarda kasallikni qaytalanishini oldini olish uchun o'sma olib tashlangandan so'ng o'rni muzlatish (krioterapiya) mumkin.

Laringotsele (xiqildoqning qorichasiga xavo to'lishi) xiqildoq o'smasi qatoriga kiradi,ayrim adabiyotlarda xavoli kista deb xam yuritiladi. Laringotsele asosan xiqilldoq qorinchalari soxasida vujudga keladi. Xiqildoqni turli surunkali yallig'lanishlarida,qorinchaga kirish qismi torayib,klapan tizimi vujudga keladi, yahniy xavo yo'talganda,aks urganda va kuchanganda,xavo oqimi katta bosim ostida xiqildoq qorinchalarga kiradi va qaytib chiqmaydi,natijada qorinchalar kengayib xavo to'lgan o'sma paydo bo'ladi.Kattagina ko'rinishga ega bo'lgan, bu o'sma bo'yinni jag' osti soxasida sferik shaklidagi shish xolida aniqlanadi. Bu shish odatdagidek og'riqsiz bo'lib, yumshoq elastik konstitentsiyaga ega bo'ladi, bilvosita laringoskopiya qilinganda burma daxlizidan boshlangan pushti rangdagi sferik shish ko'rinadi, ayrim xollarda bunday xavoli o'smalar nafas yorig'ini yopib qo'yishi xam mumkin.

Bemorlarni asosiy **shikoyatlari** xavoli o'smani xajmi va joylashgan o'rniga bog'liq bo'ladi. Ko'proq ovozni pasayib, xirilab qolishiga,tez-tez charchab qolishga, nafas olishni va bahzan gapirishga qiyinligiga bo'ladi. Laringotselini tashqi turida, ovoz va nafas olish deyarli o'zgarmaydi.Bunday o'smalar odatda kuchanishda yoki yo'talda paydo bo'lib, bo'yin soxasida teri ostidan bo'rtib ko'rinib turadi, bosib ko'rilganda xajmi kichrayadi, bahzan esa umuman yo'qolib ketadi. Ayrim xollarda tashxisni tasdiqlash maqsadida rentgenogramma qilinsa o'smani aniq tasviri ko'riladi.

Davolash asosan jaroxlik usuli bilan amalga oshiriladi,kichik shishlarda bilvosita laringoskopiya qilib olib tashlanadi, agar xajmi katta bo'lsa uni olish uchun bo'yini tashqarisidan kesib kiriladi va tashqi qobig'i bilan olib tashlanadi..

XIQILDOQNING YOMON SIFATLI O'SMALARI

Xiqildoqning xafli o'smalridan eng ko'p uchraydigani bu xiqildoq saratoni (rak) xisoblanadi. Insonda uchraydigan saraton (rak) o'smalari orasida xiqildoq saratoni 2-8% ni va LOR ahzolarini xafli o'smalarini orasida esa 38-65% tashkil qiladi.Xafli o'smalarni tashxisi va davolashi yo'nalishida erishilgan yutuqlarga qaramasdan, yildan-yilga xiqildoq raki bilan kasallangan bemorlarni soni ortib bormokda.Erkaklarda ayollarga qaraganda bir necha marotaba (22:1 nisbatda) yuqori, buni sabablaridan erkaklarda turli rak oldi kasalliklarini ko'proq chalinishi, ayollarga nisbatan erkaklar ko'proq salbiy (kantserogen) tahsir etuvchi sharoitlarda (ko'p tamaki chekish, spirtli ichimlmklar ichish,salbiy tahsir etuvchi sharoitlarda ishlash) bo'lish xisoblanadi. Ko'p xollarda xiqildoq raki ikkilamchi, yahniy og'iz bo'shliqlaridagi o'smani tarqalishi natijasida xam paydo bo'ladi. Xiqildoq raki asosan xiqildoqni yuqori qavatida,undan ozroq o'rta qavatda va kam xollarda pastki qavatlarida uchraydi.

Kasallikni keltirib chiqaruvchi omillardan chang va iflos ish sharoitlarida ishlash,turli kimyoviy chiqindilar tahsiri,ko'p chekish (xikildok raki chekuvchilarda, chekmaydiganlarga qaraganda 25 marta ko'proq uchraydi) va spirtli ichimliklar ichishi,ovozni ko'p zo'riqtirish,xiqildoqni surunkali kasalliklari va rak oldi xisoblangan turli yaxshi sifatli o'smalari kiradi. Xiqildoqni ayrim surunkali kasalliklari (surunkali laringitni giperplastik turi,keratoz,paxidermiya) saraton (rak) oldi kasalliklari qatoriga kiradi va shu kasalliklar bilan og'rigan bemorlarni 60% da saraton kasalliklari uchraydi. Yana bir axamiyat beradigan vaziyat shundan iboratki, tashxis qo'yish masalasi xozirgi kunda yaxshi yo'lga qo'yilganiga qaramay, xamon 75% bemorlar kech, kasallikni 3 -4 bosqichlarida murojat etishmokda.

Xiqildoqni yomon sifatli o'smalarini klinik belgilari o'smani joylashgan o'rni va xajmiga bog'liq bo'ladi,agar o'sma ovoz boylamlarida joylashgan bo'lsa, bemorlarni birinchi murojat etadigan shikoyati avval ovozni o'zgarib qolishiga bo'ladi.Ovoz boylamlarida joylashgan o'sma gistologik tuzilishi jixatidan sekin o'sadi, shu tariqa metastaz xam kechroq yuzaga chiqadi.Xiqildoqni daxlizida joylashgan o'smasi bir qadar tezroq avj olib, bo'yin limfa tugunlariga ertaroq metastaz beradi,ammo kasallikni boshqa klinik belgilari (ovozni xirilab qolishi,yo'tal,nafas olishni qiy-inligi) kechroq namoyon bo'lganligi uchun xam juda kech aniqlanadi. Ovoz boylami osti soxasi raki xam kech aniqlanadigan o'smalar turiga kiradi, chunki bemor mahlum vaqtgacha o'zida xech qanday o'zgarish sezmaydi, u shifokorga faqat nafas olishi qiyinlashib yo'tal paydo bo'lgandan so'ng murojaat qiladi.

Bemorni shikoyatlari: Kasallikni klinik belgilari o'smani boshlangan vaqti, shakli va o'rnashgan joyiga bog'liq bo'ladi.Dastlabki belgilaridan xiqildoqni kirish qismida (xiqildoq usti tog'ayi, cho'michsimon tog'aylar, cho'michsimon-xiqildoq usti tog'ayi burmalari soxalarida) achishish, goxida og'riq sezishi,yot jism borligiga shikoyat qiladi. Kasallikni to'liq shakillangan bosqichida – bemorlar ovozni xirilab qolishiga, yo'talga, nafas olishni va yutinishni qiyinligiga shikoyat qilishadi. Kasallikda metastaz paydo bo'lganda, shunga monand qo'shimcha shikoyatlar paydo bo'ladi.

Laringoskopiyada o'sma o'rnashgan joyda yuzalari notekis,gul karamga o'xshagan och-kulrangli o'sma ko'rinadi. O'smani bahzi joylarida yiring bilan qoplangan yaralar paydo bo'ladi.Ayrim xollarda o'sma bor tomondagi ovoz boylamini xarakati chegaralanib qoladi – **Semon belgisi**. SHunday qilib, xar kanday shifokor egallagan mutaxassisligidan qahtiy nazar, agar bemor o'zida yuqorida keltirilgan o'zgarishlardan shikoyat qilsa, onkologik xushyorlik qilib ularni zudlik bilan otolaringologka yuborish zarur. Natijada kasallikni ertaroq aniqlab, kerakli davolarni vaqtida boshlashga imkon yaratiladi.

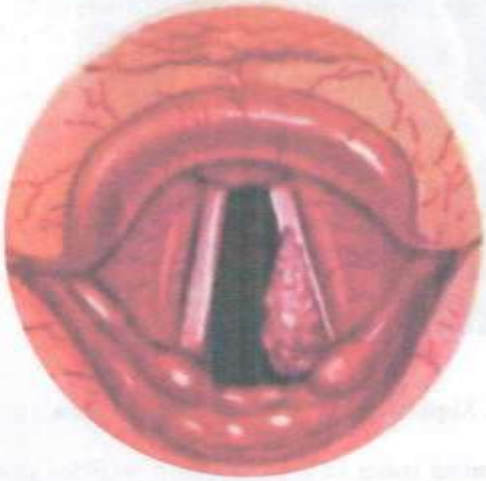

Rasm 90. Xiqildoq saratoni (raki)

Xiqildoq rakini o'sishiga qarab ekzofit va endofit turlari tafovut qilinadi. Ko'proq kasallikni ekzofit o'sishi uchraydi, bunda o'sma asosan shilliq parda yuzasiga keng yoki nozik oyoqchalari xosil qilib o'sib chiqib,nafas yo'llarini torayishiga olib keladi. O'smani endofit o'sishida ko'proq boylam osti qismida uchrab, asosan to'qimani ichiga o'sadi, shuning uchun xam uzoq vaqt klinik belgilar bermaydi.

Larigoskopiyada o'sma joylashgan joy to'qimasi diffuz bo'rtganligi va qizariganligi ko'riladi, ko'pincha bunday o'sishda kasallikni klinik belgilari kech namoyon bo'lganligi uchun, tashxis ancha kech qo'yilishi mumkin.

O'smaning tarqalganligiga xolatiga qarab, 4 bosqichga ajratiladi.

1-bosqich – o'sma xiqildoq bo'limini bir qismini chegarasida (masalan, ovoz boylamini bir qismida joylashgan.) metastaz bermagan.

2-bosqich – o'sma xiqildoqning bo'limini to'liq (butun ovoz boylami) qamrab olgan,ammo metastaz bermagan;

3-bosqich – o'sma xiqildoqning bir bo'limida,boshqa bo'limlariga xam tarqalgan (ovoz boylamlaridan , daxliz oldi burmasiga, xiqildoq kirish qismiga tarqalgan) regionar limfa tugunlariga metastaz bergan;

4-bosqich – o'sma xiqildoq chegarasida chiqib,qo'shni ahzolarga (til ildiziga, qizilo'ngachga ,o'pkaga) tarqaladi, regionar metastazlar beradi, o'smani oxirgi bosqichi, kaxeksiya kuzatiladi.

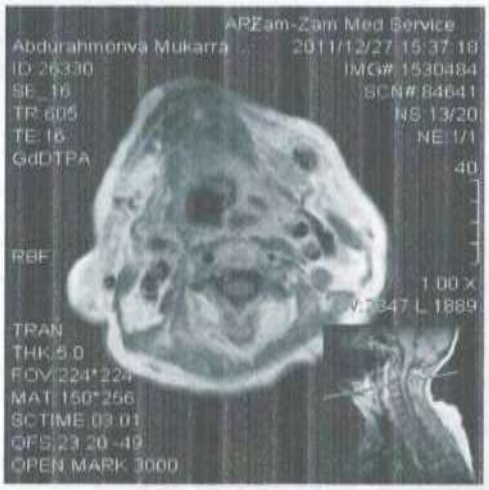

Rasm 91. Xiqildoq saratoni (raki) tomogramma

Tashxis: O'smaning tashqi ko'rinishiga qarab, xiqildoq rakiga gumon qilish mumkin, ammo aniq tashxis qo'yib bo'lmaydi. Bemorni shikoyatlarida ovozni o'zgarib qolganligi,ayrim xollarda nafas olishni qiyinligi va yo'tal bo'lishi,ko'rilganda o'sma joylashgan ovoz boylamining xarakatini chegaralanganligi yoki uning butunlay xarakatlanmasligi, xiqildoqni turli bo'limlarini shilliq qavatlarini rangining turli bo'lishi (ovoz boylamini bir tomoni odatdagi rangda bo'lsa, ikkinchisi qizargan) katta axamiyat kasb etadi. Frontal kesimida qilingan tomografiyasi xiqildoqda o'smani darajasini ko'rsatadi. Tashxisni uzil-kesil biopsiya natijasi xal qiladi.

Davolash: Xiqildoq o'smasini joylashgan o'rni va tarqalganlik darajasiga qarab davolash usullari belgilanadi. Davolash asosan qo'shma usulda olib boriladi,yahniy jarroxlik bilan olib tashlangandan so'ng, nur bilan tahsir etish va kimyoviy-terapevtik dorilar qo'llashdan iborat bo'ladi. Xozirgi vaqtda o'smaning erta aniqlash usullari yo'lga qo'yilganligi va ahzolarni saqlovchi xirurgik davolash usullarining ishlab chiqqanligi munosabati bilan davolash ishlari ancha muofaqiyatli olib borilmoqda, natijada xiqildoqni butunlay olib tashlash usuli ancha kam qo'llanilmoqda. Ayrim xollarda kasallik ancha kech aniqlanib,o'sma boshqa qo'shni ahzolarga tarqalgan xolatlarda to'liq laringoektomiya bilan birga, regionar limfa tugunlari, teri osti to'qimalari olib tashlash usullarini qo'lanilmokda. O'tkazilgan murakkab davolardan so'ng, bemor doimo LOR vrachi nazoratida turadi.

XIQILDOQ SILI

Ko'p xollarada xiqildoq sili ikkilamchi kasallik shaklida namoyon bo'lib, bunda birlamchi kasallik o'chog'i o'pkada joylashgan bo'ladi. Bemor muntazam balg'am ajratib yo'talishi oqibatida, xiqildoq shilliq pardasini qoplagan epiteliy qisman shikastlanadi va uni butunligi buziladi. O'zida sil mikrobakteriyalarini bo'lgan balg'am, shikastlangan shilliq pardaga tushib, bu yerda o'ziga xos yallig'lanishning keltirib chiqaradi, natijada avval bu joylarada infilg'trat xosil bo'ladi, keyinchalik infilg'trat markazi tvorogsimon yaraga aylanadi. Yaralar juda chuqur bo'lib, tarqalib xiqildoq tog'aylariga o'tib,bu joylarda perixondrit rivojlanishiga olib keladi.

Xiqildoqdagi yallig'lanishni rivojlanishining xar bir bosqichi o'ziga xos klinik ko'rinishlari bilan namoyon bo'ladi, bunday ko'rinishlar ko'p jixatdan yallig'langan o'choqning joylashgan o'rniga,kasallikni davomiyligiga bog'liq bo'ladi.

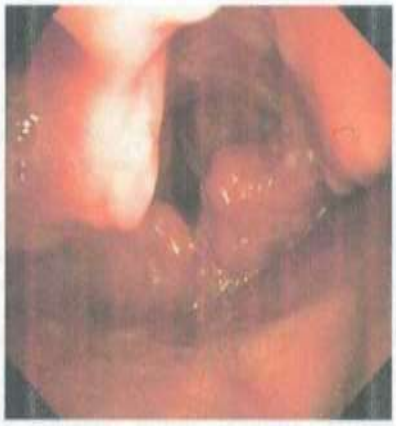

Расм 125. Хиқилдоқ силини инфильтратив боскичи

Bemorni shikoyatlari kasallik boshlanishida ovozni xirilab, keyinchalik umuman chiqmasdan qolishiga, yutish jarayonini og'riqli bo'lishiga,tomoqda yot jism borligi va balg'am ajralishi bilan davom etadigan yo'talga bo'ladi.Tomoqdagi og'riqlar yo'tal vaqtida va ovqat o'tishda kuchayadi. Agar yallig'lanish jarayoni xiqildoq ustki tog'ayi soxasida joylashsa bemorlarni ko'proq og'riq bezovta qiladi. Boylam ostida joylashgan sil jarayoni, dastlab nafas olishni qiyinlashiga olib keladi. Bemorlarni umumiy axvoli kasallikni intoksikatsiya xisobiga ancha og'ir,tana xarorati subfebril,ishtaxa va uyqu buzilgan,asablar taranglashgan,teri rangi oq kulrang,limfatik bezlar kattalashgan,ushlab ko'rilsa og'riqli bo'ladi.

Laringoskopiyada xiqildoq bo'limlarini shilliq qavatlarini rangining assimetriyasi yaqqol ko'rinib turadi.Kuchli og'riq beradigan qirg'oqlari notekis, yuzasi oq rangdagi kazeoz ajralma bilan qoplangan yara ko'rinadi. Tashxisda

bemorni kasallik tarixida birlamchi o'pka sili borligi,o'pkani rentgenologik tekshirish natijalari,silga xos turli sinamalarni musbatligi,kasallikni aniqlashda muxim o'rinni egallaydi.

Davolash maxsus silga qarshi davo (streptomitsin, ftivazid, PASK) tavsiya qilinib, bemorni ixtisoslashtirilgan silga qarshi muassasada kuzatib boriladi.Yaralarni 5-10% kumush nitratni eritmasi bilan kuydiriladi.

Xiqildoq zaxmi

Kasallikni bu turi xiqildoq sili kabi inson tanasidagi birlamchi zaxmni xiqildoqdagi asorati sifatida bir ko'rinishidir.

Xiqildoq zaxmidagi maxalliy o'zgarishlar, inson tanasidagi birlamchi zaxmni, xar bir bosqichiga mos o'zgaradi.Zaxmni dastlabki bosqichida xiqqildaqda deyarli o'zgarish yo'q.

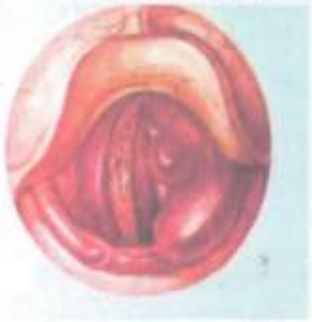

Расм 126. Хиқилдоқ захим,овоз бойламида яра, чап бойламда гумма.

Zaxmni **ikkinchi** bosqichida dastlab xiqildoq shilliq qavatida kataral yallig'lanishga xos bo'lgan o'zgarishlar kuzatiladi. Keyinchalik cho'michsimon tog'aylar, ovoz boylamlari va xiqildoq ustki tog'aylarida papulalar paydo bo'ladi.

Kasalikni **uchinchi** bosqichida ko'pincha xiqildoq ustki tog'ayini yuzasida zaxmga xos aniq chegarali gummalar paydo bo'ladi. Gummalar yuzalari yallig'lanib, yaralarga aylanadi, unga infektsiyalar qo'shilishi xisobiga ular kattalashib, yiringli oqma yaralarga aylanadi. Keyinchalik yaralar o'rnida, xiqildoqni deformatsiyaga olib keluvchi chandiqlar o'sadi,bunday chandiqlar keyinchalik xiqildoqni surunkali qisilishini keltirib chiqaradi.

Bemorlarni **shikoyatlari** kasallikni boshlanishida xech qanday klinik belgilar bezovta qilmaydi,shuning uchun xam bunday bemorlar uzoq vaqtlar,kasallik tarqatuvchi o'choqqa aylanib qoladi.Asosiy belgilari asosan ovozni xirilab qolishiga,bahzan yo'talga bo'ladi, kasallikni oxirgi bosqichlarida chandiqlar xosil bo'lishi natijasida esa nafas olishni va yutinishni qiyinligi paydo

bo'ladi. Agar zaxm yaralari xiqildoqni daxliz qismida joylashgan bo'lsa qisman yutinish jarayoni xam buziladi. **Laringoskopiyadagi** o'zgarishlar kasallikni qaysi bosqichiga bog'liqligiga mos ravishda o'zgaradi. Boshlang'ich davrida,xiqildoq raki va silida bo'lgani kabi, shillik pardasi rangining o'zgarishi (assimetrik bo'lishi) kuzatiladi, yahniy bitta ovoz burmasi odatdagi rangda bo'lsa, ikkinchisi qizarib shishgan xolda ko'rinadi. Bunday laringoskopik manzaradan vrach ogox, bo'lishi kerak va tashxisni oydinlashtirib, bemorni ixtisoslashgan muassasaga (puxta anamnez yig'ib, laringoskopiya qilinadi, shikoyatlarni taxlil etiladi, serologik tekshiruv va biopsiya o'tkaziladi) yuborish chorasini ko'rishi zarur. Kasallikni uchinchi bosqichida xiqildoqni deformatsiyaga olib keluvchi turli chandiqlar xosil bo'ladi.

Davolash: maxsus zaxmga qarshi davolar – novoarsenol, osarsol va antibiotiklar qo'llanilib maxsus kasalxonalarda olib boriladi.

XIQILDOQ, KEKIRDAK VA BRONXLARDA YOT JISMLAR

Kelib chiqishi va rivojlanishi: nafas yo'llariga yot jismlar ko'pincha yosh bolalarda uchraydi, ular qo'lidagi narsalarni o'ynab doimo og'ziga solishga odatlanganligi sababli bu buyumlar nafas yo'llariga tushib qoladi. Birdaniga paydo bo'lgan xayajonda, qo'rqinchda,kulganda yoki yig'laganda chuqur nafas olish xisobiga og'izdagi narsalar nafas yo'liga o'tib ketadi. Nafas yo'llarini yot jismlarini 65-70%, 3 yoshgacha bo'lgan bolalar orasida uchraydi.Joylashishi bo'yicha xiqildoqda 10-14%, kekirdakda 20-24% va bronxda 60-65% tashkil etadi. O'ng bronx deyarli kekirdakni davomi xisoblanganligi uchun xam 80% xollarda yot jism shu bronxga tushadi. Bunday yot jismlar tugmalar, tangalar, pista, tarvuz-qovun urug'lari, no'xat, mayda o'yinchoqlar, buyumlarni parchalari xisoblanadi. Katta yoshdagilarda xam nafas yo'llariga yot jismlar turli vaziyatlarda (etikdo'zlar,duradgor ustalar doimo og'izda mayda mix ushlashi, chevarlar ilgak tugma, ignalarni og'ziga solishi) tushib qoladi. Bundan tashqari qayt qilish vaqtida ovqat luqmalari, tish protezlari, qon va shilimshiq ajralmalar tushib qolishi mumkin. Juda kam xollarda yot jismlar bronxolitlar (bronx yuzasida tuz xosil bo'lishi xisobiga paydo bo'ladi), tirik jonzotlar – askaridalar, meda qurtlari, xasharotlar, ariqlardan yotib suv ichishda zuluklar tushishi mumkin.

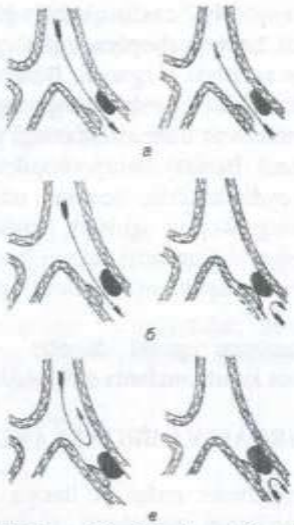

Rasm 92. Nafas yo'llaridagi yot jismlarni nafas olish va chiqarishdagi xolati

a) bronxlardan xavoni kirib chiqishi to'liq,ammo yot jism xisobiga qisman toraygan, b) bronxdan xavo kiradi ammo qayti chiqmaydi, v)bronxdan xavo umuman kirmaydi va chiqmaydi

Asosiy og'ir asoratlar nafas yo'llariga tirik yot jisim xisoblangan arilar tushganda kuzatiladi. Bunda nafas yo'lini mexanik ravishda to'silishidan tashqari, ari chaqishi xisobiga to'qimalarda paydo bo'ladigan shishlar xisobiga nafs o'tishi keskin qiyinlashib asfiktsiyaga olib kelishi mumkin.

Belgilari: yot jism tushib qolganda, uni klinik belgilari tushgan jisimni xajmiga,shakliga, o'rnashib qolgan xolatiga,joyiga va organizmni javob reaktsiyasiga bog'liq bo'ladi. Agar ovoz yorig'iga katta xajimdagi yot jism tushib qolsa, nafas yo'lini to'liq berkitib qo'yishi natijasida birdaniga asfiksiya rivojlanib, bemorni o'limiga sabab bo'lishi mumkin.

Agar nafas yo'llari yot (ayniqsa pastki nafas yo'llari) jism bor bemor murojat etsa o'ziga xos belgilarni bayon qiladi,yahniy - yot jism ovoz yorig'idan o'tib kekirdakga tushganda, ximoya refleksi qo'zg'alishi natijasida xurujsimon yo'tal boshlanadi,nafas olish qiyinlashib, bemorda teri va shilliq qavatlarni ko'karish alomatlari paydo bo'ladi, ovoz xirillab qoladi va xiqildoq soxasida og'riq paydo bo'ladi. Yot jismlar nafas yo'li devorlarida o'rnashib qolganda yoki o'tkir qirrasi bilan sanchilib qolganda uzoq yo'talishi natijasida chiqib ketishi xam mumkin.

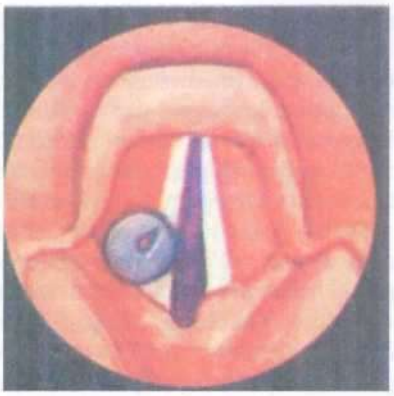

Rasm. Xiqildoq yot jisimlar

Yot jisimlar bronxlarda o'tib ketmasdan ayrim xollarda kekirdakda turib qoladi,shunday xolda nafas olishda xavo oqimi bilan pastga bronxlarni bo'lingan joyigacha tushadi va nafas chiqarishda esa yuqoriga ko'tarilib ovoz boylamlariga urilib, o'ziga xos bo'lgan tovush chiqaradi (simptom ballotirovanie). Bu belgini auskulg'tatsiya qilish yo'li bilan aniqlash mumkin. Xiqildoqda bunday yot jismlarni xafli tomoni shundaki,mahlum bir vaqtda,yuqoriga ko'tarilish jarayonida ovoz boylamlari orasiga kirib qolsa reflektor ovoz boylami qisilib,zudlik bilan asfiksiya chaqiradi va bemorni o'limga olib kelishi mumkin (amaliyotda bunday xolatlar uchragan).

Yot jismlar pastga tushib bronxlarga o'rnashib qolishi bilan asta-sekin yo'talish refleksini so'nib boradi va umuman to'xtaydi teri va shilliq qavatlar ko'karish alomatlari yo'qoladi.

Kekirdakga o'rnashib qolgan yot jism nafas olishni mahlum miqdorda o'zgartiradi,shuning uchun xam bunday bemorlarni diqqat bilan eshitilsa og'iz yaqinida xushtaksimon tovush eshitiladi– buni **Jekson belgisi** deyiladi.Tashqaridan qaraganda bemorda xech qanday yot jisim borligi alomati ko'rinmaydi, natijada ko'pincha shifokorlar yot jisim borligiga shuxba qilib yoki uni chiqib ketgan degan fikirga borib, bemorni diqqat-ehtibordan chetda qoldiradi. Bunday xolat keyinchalik yot jism bilan bog'liq bo'lgan turli ko'ngilsiz asoratlarga (zotiljam,o'pka abstsessi, nafas yo'llaridan qon ketishi) olib keladi. Bemorni diqqat bilan nazorat qilinsa,unda sezirarli darajada xansirash alomatlari borligini aniqlash mumkin. Kekirdakka tushib qolgan yot jism o'ziga xos ravishda kekirdakni qisilishiga olib keladi,shuning uchun xam bunday bemorlarni tekshirishda xiqildoq ustida nafasni pasayganligi kuzatiladi bunday xolatni **Aufrexta belgisi** deb yuritiladi.

Agar yot jism asosiy bronxlardan birini to'liq berkitib qo'ysa shu tomondagi o'pka qismi nafas olishda ishtirok etmaydi, natijada alg'veolalar bo'shashib, yopishib qoladi (atelektaz) va shu joyda yallig'lanish jarayoni rivojlanadi. Ayrim xollarda bronxlarga tushib qolgan yot jism bir tomonlama "qopqoqlik" (klapan) xolatini xosil qiladi, yahniy nafas olish vaqtida bronxlar kengayib yot jism atrofidan xavo pastga

o'tadi, nafas chiqarishda esa bronxni torayishi xisobiga yot jism atrofidan xavo qaytib chiqmasdan to'planib qoladi. Natijada o'pkada xavo to'planib emfizema xolati vujudga keladi va ko'ks orlig'idagi (mediastenum) ahzolarni sog' tomonga surib qo'yadi, buni xisobiga yot jism tushmagan sog' o'pkani faoliyati xam buziladi, bemorlarda xansirash va yurak,qon-tomir tizimi yetishmovchiligi paydo bo'ladi. Dukakli yot jismlar (no'xat,loviya,pista mag'izlari) xafli tomoni shundaki ular vaqt o'tishi bilan shishib kattalashadi va bronxlarni to'liq berkitib qo'yishi mumkin.

Yot jismlarni tashxisi bemorni shikoyatlari,obhektiv va rentgenologik tekshirishlar natijalariga asoslanadi. O'pkani rentgenologik tekshirish nafaqat yot jismni borligini aniqlaydi, xattoki uni asoratlarini xam ko'rsatib beradi. Rentgenografiyani **Golg'tsknet-Yakobson** belgisini aniqlash tarzida olib boriladi,bunda rentgenoskopiya bemorni turli vaziyatda va nafas olishni xamma bosqichida qilinadi. Agar bu simptom musbat bo'lsa nafas olishda ko'ks oralig'i bo'shlig'i ahzolarini sog' tomonga siljiganligini aniqlanadi.

Pastki nafas yo'llarida turib qolgan yot jismlarini 20% metallardan,80% esa metal bo'lmagan jismlardan iborat.Metal yot jismlarni rentgenologik tekshirib aniqlash qiyinchilik tug'dirmaydi.Agar rentgen nurlarini ushlamaydigan bo'lsa (o'simliklarga tahluqli yot jismlar),bunday bemorlarni fibrolaringoskopiya va fibrobronxoskopiya qilib tekshirish zarur.

Davolash: Xiqildoqdagi yot jismlar laringoskopiya (bevosita, bilvosita) qilinib, pastki nafas yo'llaridagi yot jismlar esa bronxoskopiya qilinib olib tashlanadi. Yosh bolalarda kekirdakdagi xarakatchan yot jismlarni kekirdakdan bilvosita laringoskopiya usulida olinadi. Bahzan bu usul rentgen nazorati ostida qilinadi. Agar yot jismlar temir bo'lib, yumaloq shaklida bo'lsa, elektromagnit bilan olinadi. Yot jismlar ilgak bo'lib ochiq tomoni yuqoriga qaragan bo'lsa, maxsus qisqichlar yordamida qisilib tortib olinadi. Asfiksiya xolatida bemorlarga darxol traxeotomiya qilinadi va yot jismni aniqlash uchun traxeotomiya qo'yilaga teshik orqali pastki va yuqorgi traxobronxoskopiya qilinadi.

Nafas yo'llariga yot jismlarni tushib qolishini oldini olish uchun axoli o'rtasida, poliklinikalarda, ona-bolani ximoya qilish bo'limlarida, bog'chalarda, bolalarni tarbiyalovchi muassasalarda tushuntirish ishlari olib borish zarur.Tibbiyotni birlamchi bo'g'ini bo'lgan QVP va SHVP vrachlariga nafas yo'llariga yot jismlar tushgan bemorlarga ko'satiladigan birinchi yordam xaqida doimo malakalarini oshirib borishi zarur.

XIQILDOQNI ASAB TIZIMINI BUZILISHIGA BOG'LIQ BO'LGAN KASALLIKLARI

Xiqldoqni asab tizimini buzilishiga bog'liq kasalliklari asosan ikki xil ko'rinishda namoyon bo'ladi: sezuvchi va xarakatga keltiruvchi tizimini buzilishi shaklida. Bunday buzilishlarni kelib chiqishi markaziy yoki quyi bo'lishi mumkin.

Xiqildoqni sezuvchi tizimini buzilishiga oid kasalliklari.

Sezuvchanlikni buzilishi markaziy yoki quyi qismlardagi turli patologik o'zgarishlar natijasida paydo bo'ladi. Markaziy buzilishlar asosan ikki tomonlama, quyi qismidagi buzilishlar esa faqat bir tomonlama bo'ladi.

Sezuvchanlikni buzilishini ko'rinishlari:

a)- umuman sezmaslik (anesteziya)

b)-o'ta sezuvchanlik (giperesteziya)

v)- o'zgargan sezuvchanlik (parasteziya) xolatlarida namoyon bo'ladi.

Umuman sezmaslik (anesteziya) – bunday xolat asosan jaroxatlardan so'ng,jarroxlik vaqtida xiqildoq nervni kesib quyish xolatlarida paydo bo'ladi. Bunday vaziyatda bemorlarda ko'pincha o'tayotgan ovqat luqmasi va ichilgan suyuqliklarni nafas yo'llariga tushib berkitib asfiktsiya chaqirishi,keyinchalik esa pastki nafas yo'llarida turli asoratlarga (zotiljam,atelektaz) olib kelishi mumkin.

O'ta sezuvchanlik (giperesteziya) – xiqildoqda yengil o'zgarishlar bo'lishiga qaramay, sezuvchanlik keskin ortib ketishi xolati (giperesteziya) kuzatiladi. Bunday bemorlarda na klinik,na morfologik o'zgarishlar bo'lmagan xolda turli nomutonosib shikoyatlar paydo bo'ladi: yahniy nafas olayotganda,ovqat yutayotganida turli og'riqlar,yot jism borligini sezadi, tomoqda balg'am to'plangandek bo'lib, doimo uni yo'talib tuflashga xarakat qiladi yoki sababsiz ko'ngil aynib qayt qiladi. Buni sabablari asab tizimini umumiy kasalliklari (nevrosteniya,isteriya) yoki maxalliy shilliq qavatlarni sezuvchanligini buzilishi xisoblanadi.

O'zgargan sezgi (parasteziya) – Tomoqda turli – tuman sezgilar (sanchik, yutgan narsasini tiqilib qolish sezgisi,yot jism borligi xissiyoti, achishish va qisilish) xis qilinadi, aslida bu belgilar paydo bo'lishiga xos xiqildoqda xech qanday o'zgarilar yo'q. Ulardagi asosiy shikoyat rakofobiya xisoblanadi.Bunday bemorlar uzoq vaqt turli mutaxassislarda,xar-xil tashxislar bilan davolanib yurishadi.

Bunday bemorlarni tashxisi shikoyatlar, kasallik tarixini o'rganish va laringoskopik tekshirishlar natijalariga asoslanib qo'yiladi.

Davolash – Bemorlarni asab tizimini tinchlantirishga qaratilgan davolar bo'ladi,vitaminlar, aloe, bo'yin soxasini uqalash,galg'vanik muolijalar,

ignarefleks davolash, nerv tugunlari soxasiga novokain bilan blokada qilish, dam olish va ish faoliyatini tartibga solishdan iborat bo'ladi.Dorilardan ko'proq platsebolardan foydalanish yaxshi natija beradi.

Xiqildoq xarakatini buzilishi kasalliklari.

Xiqildoqni xarakatini buzilishi xolatiga qarab **organik va fuktsional**, buzilishi doirasiga binoan **qisman yoki to'liq** bo'lishi mumkin Kelib chiqishi sabablariga qarab buzilishlar xiqildoq mushaklaridagi o'zgarishlar xisobiga **(miopatik)** yoki xiqildoqni xarakatga keltiruvchi asab tolalarini patologik o'zgarishlar **(neyropatik)** xisobiga yuzaga keladi. Neyropatik o'zgarishlar markaziy va quyi bo'ladi.

Xiqildoq xarakatini buzilishida mushaklarni (miopatik) shollik (parez) va falajlik (paralich) sabablari quydagi kasalliklarda kuzatiladi:

xiqildoqni turli o'tkir va surunkali yallig'lanishlarida

ovoz boylamlarini o'ta zo'riqtirishda

balog'at yoshida kuzatiladigan o'zgarishlar (ko'pincha bu xolat o'tkinchi bo'ladi).

turli yuqumli kasalliklarda (tumov, xiqildoq bo'g'masida,silda) uchraydi.

Mushaklar falajligi va sholligi ko'pincha ikki tomonlama bo'lib, asosan jarayon ovoz xosil qilishda to'g'ridan –to'g'ri ishtirok etuvchi mushaklarda kuzatiladi.

Kasallikni kechishi – bemorlar ko'pincha ovozni tez charchab, xirillab qolishiga,ovozlarni tiniqligi va balandligini o'zgarishi, ayrim xollarda esa nafas olishni qiyinligiga shikoyat qiladilar.

Laringoskopiyada – Xiqildoq shilliq qavatlari o'zgarmagan, ammo ovoz boylamlari nafas olishda va tovush xosil bo'lishida to'liq bir-biriga yopishmaydi. Jaroxatlangan mushaklarni turiga bog'liq xolda, ovoz yorig'ini shakli xam xar-xil bo'ladi.

Kasalikni tashxisi bemorni shikoyati,kasallik tarixi va laringoskopik tekshirishlarga asoslanib qo'yiladi.

Davolash – Kasallikni keltirib chiqaruvchi sabablarni oldini olishdan boshlanadi, ovozni zo'riqtirmaslik choralari ko'riladi. Yalig'lanishga qarshi davolar,xiqildoq soxasiga elektroforez,elektr stimulyatsiya muolijalari qo'llaniladi. Bemorga vitaminlar, biostmulyatorlar (aloe,ATF, gumizol), 0,1% strixinin inhektsiya qilinadi va ovoz gimnastikasi tavsiya etiladi.

Neyropatik falajlik va shollik

Neyropatik shollik va falajlik organik va fuktsional turlarga bo'linadi. Organik falajlakni markaziy va quyi ko'rinishi tafovut qilinadi. Organik turini markaziy ko'rinishi asosan bosh miyadagi turli kasalliklarda (bosh miya o'smasi, miyaga qon quyilishi,o'tkir poliomielit, zaxmdan so'ngi miyadagi o'zgarishlarda va entsefalitda).

Organik falajlik va shollikni quyi ko'rinishi esa ko'pincha adashgan nervni qaytuvchi tormog'ini jaroxatida, kekirdak va traxeyani jaroxatida,

qalonsimon bezda o'tkazilgan jaroxligida nervni jaroxatlanishida, ko'ks oralig'idagi o'smalar xarakatlantiruvchi asab tolasini ezib qo'yishida, turli yuqumli kasalliklarda (tumov,terlama,sil,bo'g'ma va zaxmda),o'tkir zaxarlanishlarda (alkogoldan,tamakidan, qo'rg'oshindan va margimushdan) va idiopatik - yahniy sababi noanik falajlik va shollik turlari tafovut qilinadi.

Kasallikni belgilari: Neyropatik shollik va falajlikda jarayon bir tomonlama bo'lsa, bemorlar ovozni o'zgarishiga shikoyat qilishadi, agar jarayon ikki tomonlama bo'lsa bemorlar ovoz o'zgarishdan tashqari yana nafas o'tishni qiyinligiga,xansirashga shikoyat qilishadi. Ayrim xollarda o'tkir ikki tomonlama falajlikda ovoz boylamlari yetarli darajada kengaymasdan nafas olish qiyinlashib qoladi, unday xolatda zudlik bilan traxeotomiya qilishga to'g'ri keladi.

Kasallikni tashxisi Bemorni shikoyatlari va laringoskopik tekshirishlar natijalariga asoslanadi.

Davolash Organik shollik va falajlikda davolash ishlari asosan kasallikni keltirib chiqaruvchi sabablarini oldini olishdan boshlanadi. Kasallikni funktsional ko'rinishida davolash turli ovoz boylamlari va nafas gimnastikasi tavsiya etiladi.Bundan tashqari tinchlantiruvchi, biostimulyatorlar va vitaminlar qo'llanadi. Ovoz boylamlarini to'liq falajligida strixinin, prozerin,galantamin, vitaminlar,ATF inhektsiya qilinadi. Fizioterapevtik muolijalardan elektrostimulyatsiya, 5% kaliy yod va geparin bilan elektroforez qilinadi.

Mavzu bo'yicha vaziyat masalalari va nazorat savollari

1. Bemor 4 yosh.

Lor bo'limiga kechqurun,tez tibbiy yordam tomonidan keltirilgan.

SHikoyatlari: (onasini so'zidan),tun yarimida,bemor birdaniga,qo'pol akkilovchi yo'tal xuruji boshlangan,o'yg'onib ketgan va bezovtalangan,nafas olish qiyin,shovqin bilan. Nafas olishda bo'yin,ko'krak qafasi mushaklari ishtirok etadi. Ovoz deyarli o'zgarmagan.

Ko'rilganda: teri rangi oqargan, sovuq ter bilan qoplangan,burun-lab soxasi ko'kargan, tana xarorati 38S. Bezovta bo'lganligi sababli laringoskopiya qilishni iloji yo'q.Onasini so'zidan,bemor kunduzi sog'lom bo'lgan,ozgina burundan shilimshiq ajralma kelgan,oz miqdorda quruq yo'tal kuzatilgan.

Sizning tashxisingiz va davolash tadbirlaringiz.

2. Bemor ayol 53 yosh.

Yashash joyidan QVP bosh shifokori tomonidan xiqildoq o'smasi tashxisi bilan jo'natilgan.

Kelganda shikoyatlari: ovozni xirillab va pasayib qolishiga,ozgina jismoniy xarakatda xansirashga.

Kasallik bundan 1,5 oy muqaddam bo'qoq kasalligi bilan jarroxlik bo'limida operatsiya o'tkazgandan so'ng boshlangan. Avvallari xiqildoq soxasida xech qanday shikoyati bo'lmagan.

Laringoskopiyada:Xiqildoq shilliq qavatlari,ovoz boylamlari odatdagi rangda o'zgarishsiz. Nafas olish va ovoz xosil bo'lishida ovoz boylamlarini xarakati umuman yo'q,ovoz yorig'i 2-3 mm. ochilgan.

Tashxis qo'ying va davolang.

3. Bemor 49 yosh

Bemorni tuman otorinolaringologi tomonidan giperplastik laringit tashxisi bilan yuborilgan.

SHikoyatlari: Ovozni xirillab kolishi,yo'tal,yutinganda tomoq soxasida og'riq,oxirgi kunlari nafas olishda qiyinchilik paydo bo'lgan.

Bemorni umumiy axvoli qoniqarli,paypaslab ko'rilganda bo'yin limfatik tugunlar kattalashgan,xiqildoq xarakatga keltirilganda,tog'aylarini ishkalanishini o'ziga xos (krepitatsiyasi) ovozi yo'qolgan.

Larinogkopiyada-xiqildoqni kirish qismini shilliq qavatlari qizargan,chap ovoz boylamida,yuzalari notkis,gul karamni eslatadigan o'sma,uni atrofidagi to'qimalar,qizarib,shishgan.

Fonatsiya vaqtida o'sma xisobiga ovoz boylamlari to'liq bir-biriga yopishmaydi.

Kasallikka tashxis qo'yishda va davolashda sizninig rejangiz.

4. Bemor 45 yosh

LOR bo'limiga ovozni xirillab qolishiga,xiqildoq soxasida yot jism borligiga va yo'talga,ayrim xollarda yo'tal balg'am ajralishi bilan davom etishiga shikoyat qilib kelgan. Bemor o'rta maktabda o'qituvchi bo'lib ishlaydi,oxirgi vaqtlarda dars so'ngida ovoz charchab xirillab qolishi bezovta qilgan,vaqt o'tgach bunday xolat doimiy bo'lib qolgan.Bir necha bor davolangan,ammo foydasi bo'lmagan.

Laringoskopiyada:xiqildoq shilliq qavatlari,o'zgarmagan,ovoz boylamlari och pushti rangda,oldingi uchdan bir qismida bir –biriga qarama-qarshi joylashgan konus shaklidagi bo'rtma bor.Ovoz xosil bo'lishida shu o'smalar xisobiga boylamlar bir-biriga to'liq yopishmaydi.

Sizninig tashxisingiz va davolash muolijalaringiz.

5. O'tkir laringitda laringoskopiyada ovoz boylamlari nima uchun to'liq bir –biriga birikmaydi?

xA) Ovoz boylamlarini shishi xisobiga

B) Ovoz boylamlari yuzasidagi to'plangan balg'am xisobiga.

V) Qaytuvchi nerv yallig'lanishi natijasida

G) Yuqori xiqildoq nervi falaji xisobiga

D) Xiqildoqda qon aylanishi buzilishi natijasida

6. O'tkir laringit bilan bemorni davolash rejasiga nimalar kiradi?

A) Bug'li ingalyatsiya, antibiotiklar, antigistaminlar qo'llash

B)Xiqildoqni antiseptik eritmalar bilan yuvish, sulg'fanilamid dorilar qo'llash

V) Vikasol, vitamin V1, V6

G) Novokain, prozerin, nikotin kislota

xD) Ovoz boylamlarini zo'riqtirmaslik va kam gapirish.

7. Xiqildoq anginasi qanday kasallik
A) Xiqildoq qon tomirlari yo'g'onlashuvi
xB) Xiqildoq limfoid to'qimasini o'tkir yallig'lanishi
V) Burma osti bo'shliig'ini o'tkir yallig'lanishi
G) Halqum- xiqildoqning o'tkir yallig'lanishi
D) Ovoz boylamini o'tkir yallig'lanishi

8. Xiqildoq anginasining laringoskopik ko'rinishini tariflang
xA)Xiqildoq qopqog'i shilliq qavati qizargan va infiltratsiyasi kuzatiladi.
B) Bo'g'im osti soxasi shilliq qavatini qizarishi va inflg'tratsiyasi
V) Qizilo'ngachga kirish soxasini qizarishi va infilg'tratsiyasi
G)Noksimon sinuslar va cho'michsimon tog'aylar infilg'tratsiyasi ko'rinadi
D) Hiqildoqni ovoz boylamlarini xarakati chegaralangan

9 Xiqildoq anginasini davolashni belgilang
xA) Antibiotiklar, kalg'tsiy xlor tomir ichiga tavsiya qilinadi.
B) Geparii, sanorin qo'llanadi
xV) Lidaza, laziks, prednizolon qo'llaniladi
G) Glyukoza, V1, V6
D) Bir xil guruxdagi qon quyiladi

10. Flegmanoz laringit bilan bemorda nafas olishni qiyinlashishda qanday chora ko'rish kerak?
A) Intubatsiya qilinadi
B) Bilvosita laringoskopiya o'tkaziladi
V) Traxeotomiya qilinadi
xG) Nafas olishni qiyinlashish darajasiga qarab davo chorasi belgilash zarur
D) Konxotomiya qilinadi

11. Ovoz yorigi bu
A) Xiqildoq qorinchalari oralig'idagi bo'shliq
B) CHo'michsimon tog'aylar oralig'idagi bo'shliq
xV) Ovoz boylamlari oraligidagi bo'shliq
G)Daxliz burmalar orasidagi bo'shliq
D) Noksimon sinuslar orasidagi bo'shliq

12. Pastki xiqildoq nervini asosiy vazifasi
xA) Xarakatlantiruvchi
B) Aralash
V) Sezuvchi
G) Simpatik
D) Sekretor

13. O'tkir lariigitda laringoskopik ko'rinish
xA) Xiqildoq shilliq qavati va ovoz burmalari qizargan
B) Xiqildoq shilliq qavati pushti rangda, ovoz burmalari oq rangda
V) Xiqildoq shilliq qavati qizargan, ovoz burmalari esa oq kulrang
G) Xiqildoq shilliq qavati shishgan
xD) Ovoz boylamlari yuzasida shilimshiq ajralma

14. Traxeostomiyani asoratlari qanday
A)Terini bichilib qolishi
xB) Qon ketishi
V) Yutinishni qiyinligi
G) Pastki nafas yo'llari yallig'linishi
xD) Teri osti emfizemasi

15. Traxeotomik trubkani uzoq muddat taqib yurishda qanday asoratlar kelib chiqishi mumkin
xA) Stoma atrofida granulatsiya o'sishi va teri bichilishi
B) Qon bosimini ko'tarilishi
V) Pnevmatorks
xG)Doimo trubka bilan yurishga o'rganib qolish
D) Xiqildoq falaji

16.Qizilo'ngachdagi qanday patologik ko'rinishni og'ir darajaga kiritish mumkin
A) Yiringli ezofagit
xB) Mediastenit
V) Ezofagit
G) Yutinish vaqtida og'riq

17. Qizilo'ngachda yot jismni olishda qandiy asboblardan qo'llaniladi.
xA) Ezofagoskop
B) Bronxoskop
V) Laringoskop
xD) Yot jismlarni olish uchun maxsus qisqichlar
G) Sinusoskop

18. Xiqildoqdagi yot jism qanday asoratlar keltirib chiqaradi
A) Parafaringit
B) Xiqildoq flegmonasi
V) Halqum abstsessi, qon ketish
G) Halqum orti abstsessi
xD) nafas olishni qiyinlashuvi va stenoz

19. Yot jismlarni aspiratsiya darajasi nimaga bog'liq

A) Nafas olish yo'lda xavoni miqdoriga
xB) Yot jism og'irligiga
xV) Yot jismni xajmiga
xG) Yot jismni shakli va turiga
D) Bemor yoshiga

20. Xiqildoq, traxeya, bronxlarda yot jism bo'lganda tashxis nimaga asoslanib va qanday tekshirishlar natijasiga asoslanadi
xA) Laringotraxobronxoskopiya
B) Faringoskopiya
V) Ezofagoskopiya
G) Sinusoskopiya
xD) O'pkani rentgenoskopiya qilish natijasiga

21. Xiqildoqni shikastlanish natijasida qon ketayotgan vaqtda bemor qanday xolatda bo'lishi kerak va nima uchun?
xA) Gorizontal xolatda,qon nafas yo'liga tushmaydi.
B) Vertikal xolatda, qon qizilo'ngachga tushadi
V) Qorin bilan yotishda qon oshqozonga tushadi
G) Tik turgan xolatda umuman qon oqmaydi
D) Yonbosh xolatda qon burundan tushadi

22. O'tkir laringitni klinikasi qanday
A) Tana xaroratini ko'tarilishi
B) Qon aralash balg'am ajralishi
xV) ovozni xiralashishi va yo'tal
G) ko'ngil aynib, qayt qilish
D) Yutinishni qiyinligi

23. Bemorning umumiy axvolini buzilishi, tana xaroratini 39 S darajaga ko'tarilishi, yutinish vaqtida tomoqda kuchli og'riq, tovushni xirillab qolishi, nafas olishni qiyinlashishi kabi belgilar qanday kasallikka xos?
A) Burma osti laringiti
B) Xiqildoq kistasi
xV) Xiqildoq anginasi
G) Xiqildoq papillomatozi
D) Giperplastik laringit

24. Papillomatoz xiqildoqni qaysi qismida ko'prok joylashadi?
A) Daxliz burmasida
B) Noksimon sinusda
xV) Ovoz burmasida
xG) CHo'michsimon tog'aylar oralig'i soxasida
D) Xiqildoqnik pastki qavatida

25. Xiqildoq papillomatozida bemorni shikoyatlari qanday?
A) Quv-kuvlab yo'talish xuruji
xB) Nafas olishning qiyinligi
xV) Ovozini xiralashishi
G) Xiqildoq quruqshab qolishi
D) Xiqildoqda yot jism borligi sezgisi

26. Traxeostomiya asoratlari
A) Traxeya tog'aylarni maydalanib sinishi
xB) Teri osti emfizemasi
xV) Qon ketishi
G) Qaytuvchi nerv shikastlanishi
D) Aspiratsiya va klinik o'lim

27. Quyidagi kasalliklardan qaysi biri surunkali giperplastik laringitga xos?
A) Hordit
xB) Xiqildoq fibromasi
V) Xiqidoq papillamatozi
G) Xiqildoq skleromasi
xD) Xiqildoq polipi

28. Xiqildoq-halqum shikastlanishi natijasida xiqildoq qisilishini oldini olish maqsadida qanday muolija o'tkaziladi?
xA) Traxeostomiya
B) Laringofissura
V) Konikotomiya
G) Ezofagotomiya
D) Laringotomiya

29. Xiqildoqni tekshirishni qanday usullarni bilasiz?
xA) Paypaslash
xB) Laringoskopiya
V) Mezofaringoskopiya
G) Difanoskopiya
xD) Stroboskopiya,rentgenografiya

30. Burma osti laringitni subhektiv belgilari
xA) Qo'pol akkilovchi yo'tal xuruji
B) Tovushnni xiralashishi
V) Xiqildoqdan qon ketish
G) Yiring ajralish
xD) nafas olishni qiyinlashishi

31. Soxta bo'g'mada laringoskopik ko'rinish qanday

A) Ovoz boylamlari qizargan va shishgan
xB) Burma osti soxasi shishgan
V) Xiqildoq ustki qopqog'ini xarakati pasaygan
G) Ovoz boylamlari yuzasida kulrang, qiyin ko'chadigan karash

32. Soxta bo'g'ma qaysi yoshda ko'proq uchraydi?
xA) 3 yoshgacha
B) 17 yoshgacha
V) Turli yoshda
G) Kattalarda
D) Ayollarda

33. Xiqilodoq shishini turlari
xA)Yallig'lanish natijasidagi shishlar
B) CHegaralangan xiqildoq shishi
xV) Yallig'lanishga aloqasi bo'lmagan shishlar
G) Xarakti pasayishi natijasidagi shishlar
D) Gemorragik- nekrotik shishlar

34. Xaqiqiy bo'g'ma nima?
A) Xiqildoqni o'tkir yallig'lanishi
xB) Xiqildoq bo'g'masi
V) Xiqildoq ustki qopqog'i yallig'lanishi
G) Halkum orti abstsessi
D) O'tkir traxeit

35. Xaqiqiy bo'g'mada kasallikni rivolanishi qanday kechadi
xA) Klinik belgilar asta sekin rivojlanadi
B) Birdaniga,o'tkir boshlanadi
xV) Ovoz xirillab, so'ngra butunlay chiqmasdan qoladi
G) CHaqmoqsimon tezlikda
D) Boshlanishida nafas olish o'zgarmaydi

36. Xaqiqiy bo'g'mada tovush qanday o'zgaradi?
xA) Dastlab ovoz xirilab sungra butunlay yo'qoladi
B) Ovoz vaqti-vaqti bilan bo'g'ilib turadi
V) Tovush kesin ko'tarilib ketadi
G) SHovqinli bo'ladi
D)Tovush o'zgarmaydi

37.O'tkir laringitlar etiologiyasiga qarab qanday asosiy guruxga bo'linadi?
xA) Yuqori nafas yo'llarini virusli kasalliklari natijasida
xB) Termik shikastlanish,ko'p miqdorda spirtli ichimliklar ichish va tamaki chekish natijasida.

xV) Ovoz boylamlarini o'ta zo'riqtirish xisobiga
G) Mexanik tahsir natijasida
xD) Tashki muxitni salbiy tahsiri (chang va kimyoviy chikindilar) natijasida

38. Kuyidagi kasalliklardan qaysi biri surunkali laringitni klinik ko'rinishidir ?.
A. Xordit,
x B. Xikildok fibromasi.
V. Xikildok granulomasi.
G. Xikildok skleromasi.

39. Ovoz yorigi bu
x A.Ovoz boylamlari oraligidagi bo'shlik,
B.CHo'michsimon tog'aylar oralig'idagi bo'shliq.
V.Xiqildoq qorinchalari oralig'idagi bo'shliq.
G.Vestibulyar burmalar orasidrgi bo'shliq.

40. Soxta bo'g'ma qaysi yoshda kuproq uchraydi?
x 5 yoshgacha,
17 yoshgacha.
Turli yoshda.
Kattalarda.

VICH infektsiyada LOR ahzolarini zaralanishi

VICH infektsiya sekin-asta kuchayib boruvchi, kontakt yo'l bilan tarqaluvchi antroponoz infektsiya xisoblanadi. Asosan immunollogik tizimga salbiy tahsir etib ikkilamchi immun tanqislik xolati (SPID) vujudga keltiradi. Immun tanqislikda ikkilamchi infektsiyani rivojlanib,turli yomon sifatli o'smalar paydo bo'ladi va autoimmun xolatlar kuchayib, pirovord natijada bemorlarni o'limga olib keladi. O'tgan asrni 80 yillarida Vich bilan zararlanganlar faqat markaziy afrikada va amerikada uchragan bo'lsa,xozirgi kunda yer sharini xamma joyini to'liq qamrab olgan. Vich infektsiyani asosan jinsiy yo'l bilan tarqaladi. Agar 1990 yilgacha,asosiy tarqalish yo'li jinsiy bo'lsa,undan keyingi davrda inhektsiya orqali (giyoxvand va bangilar orasida) tarqalish birinchi o'ringa ko'tarildi. Bundan tashqari bu infektsiyani tarqalishiga tibbiyot muassasalari,kosmetik salonlar xodimlari xam turli muolijalar orqali yuqtirishga o'z xissalarini qo'shishmoqda. VICH yuqtirilgan onadan sut orqali bolaga xam berilmoqda.

Inson tanasiga VICH virusi tushgandan so'ng,maxsus immunologik qobilyatni mustaxkamlovchi xujayralarga tahsir etadi,natijada inson tanasi ikkilamchi ifektsiya-bakteriya,zamburug' va viruslarni kirishiga,xamda yomon sifatli o'smalarni xujayra larini rivojlanishiga qarshi to'siqlik ko'rsata olmaydi.

VICH infektsiyasi yuqqan odamlarda kasallikni kechishini quyidagi bosqichlari tafovut qilinadi:

1. Inkubatsiya bosqichi

2.Kasallikni birlamchi belgilarini paydo bo'lishi

a.klinik belgilarisiz kechishi

b.o'tkir VICH infektsiya ikkilamchi kasaliklarsiz

v.o'tkir VICH infektsiya ikkilamchi kasalliklar bilan kechishi

3.Yashirin bosqichi

4.Ikkilamchi kasalliklar paydo bo'lishi bilan kechishi

a. ozib ketish,tanani og'irligini 10% miqdorida yo'qotish,teri va shilliq qavatlarda turli zamburug'li,virusli va bakterail yallig'lanishlar paydo bo'lishi,faringitlar,anginalar,sinusitlar va boshqalar.

b.ozib ketish,tana og'irligini 10% va undan ko'proq yo'qotish,ichki ahzolarda,o'pkada (pevmoniyalar),markaziy asab tizimini kasalliklari,sarkoma Kaposhi, turli yomon sifatli o'smalar o'sishi kabi o'zgarishlar paydo bo'ladi.

v. kaxeksiya, butun tanada keng tarqalgan zamburug'li,virusli,bakterial kasalliklar,sarkoma Kaposhi, o'smalar paydo bo'ladi.

5. Terminal bosqichi

Inkubatsiya bosqichi infektsiya yuqqandan boshlab 2-3 xaftadan 3 oygacha davom etadi.

Kasallikni birinchi belgilari bosqichi 6-8 xaftadan so'ng paydo bo'ladi. Boshlanishi asosiy kasallikka xos bo'lmasdan,balkim oddiy turnov,nafas yo'llarini kataral yallig'lanishlariga, oshqozon-ichak tizimi kasalliklariga yoki seroz meningit belgilariga xos bo'ladi.

VICH infektsiyalar bilan zararlangan bemorlarda birinchi klinik belgilar og'iz

bo'shlig'i shilliq qavatlarini va bodomcha bezlarini yallig'lanishi sifatida namoyon bo'ladi.Bunday yallig'lanishlarga og'iz bo'shlig'i **kandidozi** kiradi.Kasallik og'iz shilliq qavatlari,burun-xalqum va qizilo'ngachni kirish qismilari shilliq qavatalri qizargan ularni yuzalarida oq rangli, nuqtasimon, yumshoq va yengil ko'chuvchi ajralmalar paydo bo'ladi.

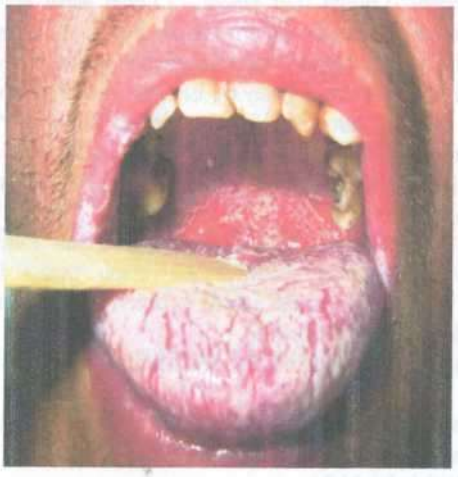

Rasm 93. VICH infektsiyasi yuqtirilgan bemorda og'iz bo'shlig'i kandidozi

Bo'yin va jag' osti limfatik tugunlar kattalashgan va ushlab ko'rilsa og'riqli bo'ladi. Xosil bo'lgan ajralmalardan surtmalar tayyorlab mikroskop ostida ko'rilsa Kandidani blastosporlari va ularni faol rivojlanayotganligi aniqlanadi. Agar maxsus ozuqalarga ekilsa kandidani o'ziga xos koloniyalari o'sadi. Xech qanday asosiz og'iz bo'shlig'idagi bunday o'zgarishlar kuzatilganda bemorlarni albatta VICH infektsiyaga tekshirish zarur.

Gistoplazmoz-zamburg'larni tizimiga kiradi,asosan o'pka,jigar va taloqda retikulo-endotelial tizimida turli giperplaziya o'zgarishlari keltirib chiqaradi. Og'iz bo'shlig'ida va bodomcha bezlarida turli shakldagi yaralar paydo bo'ladi,ularni yuzalari notekis,qirg'oqlarida granulyatsiyalar o'sadi,yuzalar oq rangli karash bilan qoplangan xolda ko'rinadi.

VICH infektsiya bilan bemorlarda ikkilamchi bakterial mikroflora qo'shilib og'iz bo'shlig'i shilliq qavatida,bodomcha bezlarida,xalqumni orqa devorida turli yaralar paydo bo'ladi,bu yaralarni qirg'oqlari notekis,ayrim xollarda qon ketishi kuzatiladi. Surunkali sinusitlar,otitlar tez-tez qaytalanib turadi,kechishi cho'zilib ketadi va o'tkazilgan davolarda deyarli foyda bo'lmaydi.

Qaytalanuvchi uchuqlar –teri va shilliq qavatlarda tez-tez qaytalanib turuvchi uchuqlar toshadi. VICH infektsiya yuqtirilgan bemorlarda esa R.Xanta sindromi kuzatiladi: quloq surpasida va tashqi eshituv yo'lida uchuqlar-toshmalar toshadi,qattiq og'riq paydo

bo'ladi,bu og'riqlar peshonaga,ensa soxasiga va bo'yinga tarqaladi, ko'p xollarda yuz nervni nevriti bilan davom etadi.

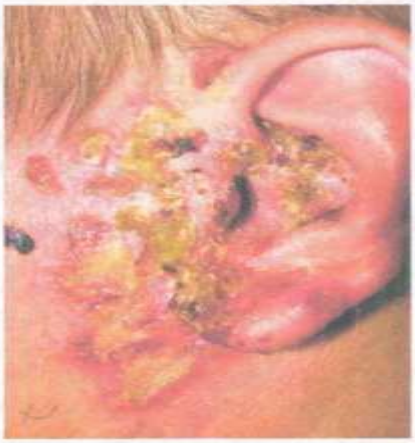

Rasm 94. VICH infektsiyasi yuqtirilgan bemorda tashqi otit belgisi-Xanta sindromi (tashqi eshituv yo'lida uchuqlar toshishishi)

Toshma toshgan tomonni yuz qismida sezuvchanlik pasayadi. Bemorlarda gorizontal nistagm,bosh aylanishi,eshitishni pasayishi kabi belgilar kuzatiladi. Ayrim xollarda uchlamchi, til-xalqum,adashgan va adashgan nervlarni xam yallig'lanishi kuzatiladi. SHuning uchun xam bunday bemorlarda turli klinik belgilar paydo bo'ladi. VICH yuqtirilgan bemorlarda ikkilamchi infektsiya sifatida ko'pincha papiloma-virus uchraydi.Bunday xollarda tanglayda,milklarda qizil rangda so'rg'ichsimon tugunchalar uchraydi.

Sarkoma Kaposhi – VICH yuqtirilgan bemorlarda sarkoma Kaposhi yoshlarda ko'p uchraydi. Kasallikni boshlanishida,quloq soxasida og'iz bo'shlig'ida,milklarda,xiqildoqda ko'k rangli yoki qoramtir,bahzan qizil randa yassiroq qon tomir bo'rtmalari paydo bo'ladi, vaqt o'tishi bilan ular kattalashadi qoramtir rang oladi va bo'laklarga bo'linib, yuzalarida yaralar xosil bo'ladi.

Quloq vaa tomoqda og'riqlar paydo bo'ladi, ovoz xirillab qoladi.

Kasallikni **tashxisida** quyidagi usullar qullaniladi:

1. Serologik usul, IFA, IB biologik suyuqliklarda (qon,so'lak,sperma suyuqligi va yiring) maxsus anti VICH antitelani aniqlash

2. Genodiagnostika – miqdorli PTSR
sifatli PTSR

3. Immunologik usul- SD4 va SD8 xujayralarni miqdorini aniqlash.

Kasallarni **davolash** uchun bemorlarni umumiy axvoliga qarab ambulator yoki kasalxonada davolanadi. Xozirgi kunda virusni faoliyatini pasaytirish yoki mahlum muddatga to'xtatish uchun bir qancha dori vositalri mavjud,bulardan:

abakavir,zidovidin,lanividin,didanozin,neviramin , indinavir va boshqalar. Bir vaqitni o'zida ikkilamchi infektsiya tufayli paydo bo'lgan kasalliklarini xam davolash zarur bo'ladi.

KASBGA LAYOQAT VA EKSPERTIZA

Xar bir vrachni o'z kasbi bilan bog'liq bo'lgan faoliyati,bu bemorlarni ishga layoqatini belgilab berishga yo'naltirilgan bo'ladi. Kasbga tanlash – insonnlarni mexnat faoliyatini u yoki bu turiga, qaysi kasbga salomatligi jixatidan layoqatligini aniqlashdan iborat.Bunda shaxsni ishlab chiqarishda ishlash qobilyatini bor yoki yo'qligini, xarbiy xizmatchilarni qurolli kuchlarda xizmat qila olishi imkoniyati aniqlanadi. Kishilarning sog'lig'ini umumiy xolatini xisobga olgan xolda, mexnatning qaysi turini tanlashda maslaxat beriladi. Kasb tanlashda tibbiy qarshilik ikki guruxga bo'linadi:

Birinchi qarshilik – inson jismonan sog'lom bo'lgan xolda, ayrim kasbga mos kelmaslik. Bunga xid bilishni buzilishi bir qancha kasbda (parfyumeriya, oziq-ovqat va ximiya sanoatida) ishlash mumkin bo'lmaydi. Boshqa bir qator kasblarda: dvigatellarni faoliyatini tekshiruvchi, musiqachilar, ashulachilar, yer osti va yer usti transporti xaydovchilari, radio, telegrafistlar va gidroakustik mutaxasissliklari bo'yicha ishlash uchun eshitish qobilyati nixoyatda sog'lom va ko'rsatilgan shartlarga to'la mos bo'lishi shart.

Balandlikda, suv ostida ishlovchilarga (dengizchilar,g'avvoslar, uchuvchi, kosmonavtlar) muvozanat analizatorini faoliyatini xolatiga talab yuqori bo'ladi.

Ikkinchi qarshilik – Salomatlikda mahlum bir nuqson bo'lib,kasbda va ishlab chiqarishni tahsirida bu nuqson yomonlashishi mumkin bo'lgan kasallik. Masalan - otoskleroz, koxlear nevrit, Meng'er kasalligi – bilan xastalangan bemorlarga shovqin bilan ishlash mumkin emas. Xiqildoqni surunkali kasalliklarida ovoz boylamini zo'riqtiruvchi (o'qituvchilik, suxandonlik, artistlik) kasblarda ishlash man etiladi.. Kasb tanlashda parashyutchilar, uchuvchilar, kessonchilar, dengizchilar, suv osti kemalarida xizmat qiluvchilarning quloq barofunktsiyasi va burun yon bo'shliqlari faoliyatini tekshirish katta axamiyatga ega. Quloqning barofunktsiyasi eshitish vaqtida tovushni o'tkazuvchanlik va nog'ora pardaning tebranishi xolatiga bog'liq. Nog'ora pardaning tebranishi otoskopik tekshirishda Zigle voronkasi (2,5 marotaba kattalashgan xolda) bilan aniqlanadi. Eshituv nayini o'tkazuvchanligini baxolashda: oddiy yutinish, burunni berkitib yutinish, burun va og'izni berkitib nafas chiqarish (Valg'salvi usuli), eshituv nayiga Polittser usuli bo'yicha xavo yuborish, eshituv nayiga kateter kiritib orqali tekshiriladi.

Quloqni muvozanat faoliyati bilan bog'lik bo'lgan kasbga tanlashda, reaktiv va tovushdan tez uchuvchi aviatsiyada, kosmik aviatsiyasida, shuningdek dengizchilarda, yuqorida ishlovchi-kuruvchi-montajchilarda muvozanat faoliyat to'liq tekshiriladi. Tekshiriluvchilarning xolati, vegetativ reaktsiyaning darajasiga qarab baxolanadi.

Mexnat qobiliyatini qanday darajada yo'qolganlik xolatini aniqlash katta axamiyat kasb etadi. Quloq, burun, tomoq kasalliklarida mexnat qobiliyatini butunlay yo'qolishi kamdan-kam kuzatiladi. Bunday xolat xavfli o'sma kasalliklarida (III-IV darajasida), Meng'er kasalligini og'ir shaklida, yoki boshqa sababli muvozanat

analizatorini faoliyati og'ir buzilishida, nafas yo'llarini surunkali qisilishi natijasida doimo nafas olishni qiyinligida kuzatiladi. Mexnat faoliyatini to'la yo'qolishi kasallik bo'yicha nogironlik guruxini ko'rib chiqishni talab etadi.

Ayrim kasalliklarda vaqtinchalik mexnat qobilyatini yo'qotish mudatlari belgilangan va shunga asosan ularni ishdan ozod etiladi.

Yuqori nafas yo'llari virusli kasalliklarida 7 kun ozod etiladi.

Anginalarda – 7 kun

Paratonzillyar abstsesslarda 8-12 kun

Burunni asoratsiz jaroxatida 3-4kun

Vazomotor rinitni qo'zg'alish davrida 3 kun

O'tkir gaymoritda 6-9 kun

O'tkir frontit va sfenoiditda 10-12 kun

Surunkali sinusitlarda 5-7 kun

Burun chipqonida 6-10 kun O'tkir laringit 4-7 kun

O'tkir yiringli o'rta otit va mastoidit 12-18 kun

Tashqi quloq jaroxatida 5-7 kun

Bemorlarni ishga yaroqsizligi belgilashda xar bir xolatda albatta shaxsiy yondashish va uni kasbini xisobga olgan xolda amalga oshirish zarur.

LOR AMALIYoTIDA QO'LLANILADIGAN DORI VOSITALARI RETSEPTURASI

BURUN VA BURUN YoNDOSH BO'SHLIQLARI KASALLIKLARIDA QO'LLANILADIGAN ASOSIY DORI VOSITALARI.

Maxalliy qon tomir toraytiruvchi dori vositalari

1.. R': Na'htysini 0,05% - 10,0
D. S. 2 - 3 tomchi 3 maxal.

2.R'.Emuls. Sanorini 10,0 ml
D.S . burunga 2 tomchidan 2 maxal tomiziladi.

3.R'. Sol. Adrenalini hydrochloride 0,1%-1,0
D.S. burundan qon ketish vaqtida paxtali pilikka shimdirilib burun bo'shlig'iga qo'yiladi

4.R'. Halasolini 0,05%.,0,1%-10,0 ml.
D.S. burunga 2 tomchidan 2 maxal

5.R'.Nazivini 0.01%, 0.025%,0.05%-10 ml.
D.S. burunga 2 tomchidan 2 maxal.

6.R'. Sol. Yerhedrini hidrochloridi 1-2%-1,0
D.S. 2-3 tomchidan 1 kuuda 3 marta burunga tomiziladi.

7.R'. Sol. Sanorini 0,05%—10,0 ml.
D.S. 2-3 tomchidan 1 kunda 3 marta burunga tomiziladi.

8. R': S'ray A'hrinum 20,0
D.S. burunga kuniga 2 maxal sepish uchun

9. R': Aerosolum Inhaly'tum
D.S.burunga kuniga 2 maxal sepish uchun

10. R': S'ray Ksemelinum 0,1%- 10.0
D.S.kuniga 2 maxal burunga sepish uchun

11. R': S'ray Kromosolum 28 ml.
D.S. burunga kuniga 2 maxal sepish uchun

12. R': 'inasolum 30 ml.
D.S.kuniga 2maxal 2 tomchidan burunga tomizish.

13. R': S'ray wibrocilim

D.S. burunga kuniga 2 maxal tomizish uchun.

15. R': S'ray Nasocortum
D.S.kuniga bir maxal burunga sepish uchun

16. R': S'ray Nasolum 30 ml.
D.S. kuniga bir maxal burunga sepish

Allergik rinitlarda qo'llaniladigan dori vositalari:

Tizimli antigistami dori vositalari.

17. R':Loratali 0,01
D.S. kuniga 1 tab.1 maxal ichish

18. R': 'hencaroli 0,025
D. t. d. N 30 S. 1 tabletkadan 3 maxal

19. R': Tab Zirtek 0.1
D. S. Kuniga 1 tabletkadan 1 maxal

20. **R':** Su'rastini 0,025
D. t. d. N 30 in tab
S.kuniga 1 tabletkadan 3 maxal

21.R':L-tset 0,5
D.t.d allergik rinitda 1 tabl. 1maxal ichiladi
(6 yoshdan katta bemorlarga buyuriladi)

22. R':Terix 100,0 ml. sirop,10,0 mg tab
D.S. sirop 1 choy qoshiqda 1 maxal yoki 1 tab 1 maxal
(bemor yoshi xisobga olinadi).

23. R'. Klemastini 1,0 tab.xolida yoki 2,0 ml inhektsiya uchun
D.S. kuniga 1 tab. 1maxal yoki 1,0 ml. inhektsiya uchun

24.R'.Zefeksal 120 mg.,180 mg.tab.xolida
D.S. kuniga 1 tab. 1 maxal

25.R': Lordestini 5 mg.
D.S.kuniga 1 tab 1 maxal

Maxalliy tahsir etuvchi antigistamin dori vositalari.

26. R': S'ray Allerqodili
D. S. kuniga 2 maxal sepish uchun

27. R': S'ray 'olidexy
D.S.Allergik rinitda kuniga 3-5 maxal burunga sepiladi.

28.R': S'ray Avamisi
D.S. allergik rinitda kuniga bir maxal sepiladi.
(12 yoshdan katta bemorlarga)

29.R'. S'ray Afrini 10.0 ml.
D.S. kuniga 2 maxal burunga sepish uchun

30.R': S'ray Flytonexi
D.S.allergik rinitda kuniga 1 maxal sepiladi
(4 yoshdan katta bolalarga)

31.R': S'ray Cromolinum 15 ml
D.S. kuniga 2 maxal burunga sepish.

32.R': S'ray Antirinoli 2%-25 ml.
D.S. kuniga 3 maxal burunga sepish

33.R'. Sol. Levamisoli 0,1%-10,0
D.S. 3-5 tomchidan kuniga 3 marta burunga tomiziladi (vazomotor tumovda).

Burunni o'tkir va surunkali yallig'lanishida qo'llaniladigan dori vositalari.

34.R': Tab. Sinu'reti et sol.100,0
D.S. O'tkir va surunkali rinosinusitlarda 1 tab.4 maxal,suyuq xolda esa 50 tomchidan kuniga 3 maxal ichishga buyuriladi.

35.R': Dimedroli 0,02
Furacillini 0,01
Sol. Stre'tocidi 0,8% - 20,0
Sol. Adrenalini hydrochloridi 0,1% gtt. X
M.D.S. Bolalarda o'tkir rinitda buruniga 3 tomchidan 3 maxal tomiziladi.

36.Rr. Stre'tocidi
Norsulfasoli
E'hredrini hydrochloride 0,03
(Venzulrenicillini-natrii-200.000 yed)
M.f. rulv. subtil.
D.S. Kuniga 2—3 martadan o'tkir rinitda burunga purkash uchun.

20.R'. Sol. Sollargoli 1-2%-10,0
D.S. 3-5 tomchidan kuniga 2-3 marta burunga tomiziladi.

37.R'. Sol. Rrotorgoli 1-2%-10,0
D.S. 3-5 tomchidan kuniga 3 marta burunga tomiziladi.

38.R'. Sol. Furacillini 1:5000-10,0
Yerhedrini hudrochloridi 0,2
D.S. O'tkir tumovda kuniga 3 tomchidan 3 marta tomiziladi.

39.R'. Sol. Acidi borici 2%-10,0
Sol. Adrehalini hydrochloridi 0,1% gtt. X
M.D.S. O'tkir tumovda 2-3 tomchidan kuniga 3 marta tomiziladi.

40.R'. Mentholi 0,1
0l. vaselini 10,0
M.D. O'tkir rinitda burunga 3 tomchidan kuniga 3 marta tomiziladi. (5 yoshdan katta bolalarga).

41.Rr. Rrotargoli 0,15
Mentholi 0,15
Lanolini 5,0
Vaselini 15,0
M.F. Ung.
D.S. Atrofik tumovda quniga 3 martadan dokali pilik bilan burun yo'llariga quyiladi.

42.Rr. Jodi 'uri 0,02
Kalil jodidi 0,2
Glicerini 20,0
M.D.S. Atrofik rinitda burunga, kuniga 2—3 marta tomizish uchun.

43.R'. So1. Jodinoli 1%-50,0
D.S. Burun ichiga purkash uchun 2-3 marta (ozena va at-rofik tumovda).

44.Rr. Su'rastini 0,025
S. 1/2 t dan quniga 2-3 marta ichiladi.

45.R'. Susr. Nudrocortisoni acetates 2,5%-5,0 ml.
S. Allergik sinuitlarda burun yon bo'shliqlariga quyiladi (1,0 ml suspenziyani 2,0 ml toza natriy xlor eritmasida aralashtirib, puktsiyadan so'ng yuqori jag' bo'shlig'iga yuboriladi).

46.Rr. Zinci oxidati 5,0

Vaselini 30,0
MDS. Burun chipqonida kuniga 3 marotaba surtish uchun,

47.Rr. Ung. Flavi oxidati 1% - 100,0
D.S. Burun chipqonida kuniga 3 marta surtish uchun.

48.R'. Ung. Hydrargyru albi 3-5%-10,0
Stre'tocidi 0,3
DS. Kuniga 2-3 marta burun chipqonida surtish uchun.

49.Rr. Sol. Dimexidi 30 %-30,0
D.S. Surunkali sinusitlarda punktsiya qilingandan so'ng 2,0 ml. bo'shliqqa yuboriladi.

50.R'. Sol. Dioxidini 10,0
D.t.d. N 10 am'.
S. Cinusitlarda burun yondosh bo'shliqlariga punktsiya qilib yuviladi.

51.R'. Sol. Chloro'hylli'ty 0,25%-2,0
D.t.d. N 5 in am'.
Sinusitlarda 1 dona ampulani 10,0 ml. distill suviga aralashtirib burun yondosh bo'shliqlari yuviladi.

52.R'. Ung. «Flucinari» 30,0.
D.S. Tashqi burun terisiga surtish uchun.

53.Rr. Levorini-natrii 200,00 ed
D.t.d. N 10
S. Zamburug'li sinusitlarda 1 flakondagi dori 10,0 ml. toza (distillangan) suvda eritilib burun yondosh bo'shlig'iga yuboriladi.

XALQUM KASALLIKLARIDA ISHLATILADIGAN DORI MODDALARI

Xalqum shilliq qavatlarining o'tkir kasalliklarida qo'llaniladigan dori moddalari:

54.R': Tab.Hexaliz N 10
D.S . angina va o'tkir faringitlarda kuniga 5 maxal ovqatdan so'ng shimiladi.

55.R':Tab.Sebedini N10
D.S. angina va o'tkir faringitlarda kuniga 5 maxal ovqatdan so'ng shimiladi.

56.R': S'ray Ha''ylor 10,0 ml.
D.S. angina va o'tkir faringitlarda tomqqa kuniga 4 maxal sepiladi.

57.R': S'ray Hexorali 0,2%-40,0.ml.
D.S. angina va o'tkir faringitlarda tomoqqa kuniga 4 maxal sepiladi.

58.R': S'ray Loroben 30,0 ml. et Sol.200,0 ml.
D.S.O'tkir faringi va anginada tomoqqa kuniga 4 maxal sepiladi.
Eritmasi bilan kuniga 4 maxal chayiladi.

59.R': Sol.Miramistini 0,01%-100,0 ml.
D.S. Surunkali tonzillitlarda lakunalar kuniga 1 maxal yuviladi.

60.R':Tab.Tonzi'reti
D.S. O'tkir faringit va anginlarda 1 tab.kuniga 4 maxal ichiladi

61.R':Ca'sulae Flunolum 150,0 mg.
D.S. kadidozli anginada 1 kapsuladan 1 maxal 10 kun davomida

62.R':Tab.Exzoli 100,0 ml.
D.S. Kandidozli anginada 1 tab.1 maxal 15 kun davomida.

63.R': Faringose'ti 0,01
D. t. d. N 20 in tab
D.S. o'tkir faringit va anginalarda ovqatdan so'ng 1 tabletka 3 maxal so'riladi.

64. R': Faliminti 0,025
D. t. d. N 20 in dragee.
S. O'tkir faringit va anginalarda kuniga 1 drajadan 3 maxal so'riladi.

65.R':Sol.Eludrili 90,0
D.S.O'tkir faringit va anginalarda 2 choy qoshiq 1staka iliq suvga aralashtilib tomoq kuniga 4 maxal chayiladi.

66.R': Ac. Borici 30,0
D. S. Anginada xalqumni chayqash uchun 1 choy qoshiqni 1 stakanda iliq suvga eritib 3-4 maxal chayqash.

67. R': Jodi 'uri 0,02
Kalii jodidi 0,25
Glycerini
Aq. Destillatae aā 10,0
M. D. S. Atrofik faringitlarda xalqum shilliq qavatiga kuniga 2 maxal surtish uchun.

68. R': Tannini 1. 0
Glycerini 10,0
M. D. S. Surunkali kataral faringitda xalqum orqa devori shilliq qavatiga

kuniga 2 maxalsurtish.

69.R':T-ae Calendulae 25,0
D. S. Xalqumni o'tkir yallig'lanishida tomoqni kuniga 4 maxal iliq xolda chayqash.

70.R'. Jnf. Radicis Althaeae 10,0%-300,0
DS. O'tkir faringit va anginalarda tomoqni kuniga 4 maxal chayish uchun.

71. R': T - gae Eucali'ti 30,0
D. S. Surunkali kataral faringitda tomoqni kuniga 4 maxal iliq xolda chayqash.

72. R': Sol. Argenti nitrici 2% - 10,0
Da in vitro nigro!
D. S. Granulyoz faringitda xalqum orqa devoriga kuniga 1 maxal surtish.

73. R': Natrii hydrocarbonatis 30,0
Natrii tetraboratis 10,0
Natrii chloridi
Natrii benzoatis aã 5,0 Ol. Menthae gtt. III
M. D. S. Atrofik faringitda tomoqni kuniga 2 maxal chayqash.

74.R'. So1. Jodinoli 1%-10,0
Natrii tetraboratis 0,6
Glicerini 10,0
M.D.S. Surunkali tonzillitlarda murtaklarga surtiladi.

75.R'. Sissi Kalanchoes 10,0
D.t.d. N 10 in am'.
S. Surunkali tonzillitlarad bodomcha bezlarini lakunalarini yuvish uchun.

76.R'. Sol. Gramicidini 2%-2,0
D.t.d. N 10 in amr.
S. Surunkali tonzillitda 1 ampulani 100 ml suvda eritib, lakunalar kuniga 2 marta yuviladi.

77.R'. Citrali 0,2
01. Rersicorum 10,0
M.D.S. Surunkali tonzillitda bodomcha bezlarga surtish uchun.

78.R'. Sol Dioxidini 1%-10,0
D.t.d. N 10 in am'.
S.Surunkali tonzillitda lakunalarni yuvish uchun.

79.R'. Sol. Chloro'hylli'ti 0,25%-2,0
D.t.d. N 5 in am'.
S. 1 ampulani 5,0 ml. distillangan suvga aralashtirilib lakunalarni yuviladi.

80.R'. Sol. Jodinoli 1%-10,0
Natrii tetraboratis 0,6
Glicerini 10,0
M.D.S. Surunkali tonzillitda murtaklarga surtiladi.

81.R'.Sol. Microcidi 100,0
D.S. Surunkali tonzillit va faringitlarda 1 stakan suvga 1 choy qoshiq eritmadan aralashtirib, tomoq chayiladi.

82.R'. Levamicini 0,01
Glucosae 0,3
M.F. 'ulv.
D.t.d. N 15
S. Kukunli dorini 10 ml distillangan suvda eritib, murtak lakunalari yuviladi.

83.Rr. Jodi 'uri 0,02
Kalil jodidi 0,2
Glicerini 20,0
M.D.S. Atrofik faringitda xalqum orqa devoriga kuniga 3 maxal surtiladi.

HIQILDOQ KASALLIKLARIDA QO'LLANILADIGAN DORILAR

84.R'. Sol. E'hedrini hydrochloridis 2%-1,0
Sol. Natrii hydrocarbonatis 2%-5,0
'rednisoloni 0,005
Stre'tomycini sulfatis 50,000 yed
M.D.S. O'tkir laringitda kunigu 1 maxal aerozol xolida yuboriladi.

85.R'. Jnf. herb. Thermo'sidis 0,12%-100,0
Liq. Ammonii anisati 2,0
Sir. Althaeae 10,0
M.D.S. Soxta bo'g'mada 1 choy qoshig'ida kuniga 5-6 marta qabul qilinadi

86.R'. Eu'hyllini 0,1
Dimedroli 0,2
Chymotri'sini 0,025
Aq. Destill. 20,0
M.V.S. O'tkir laringitda kuniga 1 maxal ingalyatsiya (2.0 ml.) uchun.

87.R'. Oxusort-aerozoli 75,0
D.S. Xalqum va hikildoqning shilliq qavati kuyganida kuniga 1 maxal 10 kun davomida sepiladi.

88.R'. Dimedroli 0,15
E'hyllini 0,3
Ac. Ascorbinici 0,5-1,0
Aq. Destill 30,0
M.D.S. Soxta bo'g'mada, xiqildoqni o'tkir yalliglanishida aerozolg' shaklida kuniga 1 marotaba qo'llaniladi.

89.R'. Sol. E'hedrini hudrochloridi 5%-0,5
Sol. Eu'hyllini 2,4%
Sol. Dimedroli 0,5%
Sol. Novocaini 0,5% aa 1,0
Ag destill 5,0
M.D.S. Soxta bo'g'mada ingolyatsiya xolida yuboriladi.

90. R': Am'hotericini B 50. mingED
D..S. Xiqildoqni kandidomikozida kuniga 1 maxaldan ingolyatsiya xolida ishlatiladi

QULOQ KASALLIKLARIDA ISHLATILADIGAN DORILAR

91.R':Sol. Dro'hlexi 20,0 ml.
D.S. Quloqdagi og'riqlarda kuniga 2 tomchidan 4 maxal tomiziladi.

91.R':Sol.Othofa 20,0 ml.
D.S.Quloqdagi yiringli otitlarda kuniga 2 tomchidan 2 maxal tomiziladi.

92.R': Sol.Safrodexi 5,0
D.S.Yiringli o'rta otitda quloqqa kuniga 2 maxal 2 tomchidan tomizaladi.

93.R':Sol.Cardexini 5,0 ml.
D.S. Yiringgli o'rta otitda quloqa 2 tomchidan 2 maxal tomizish

95.Rr. 'rednisoloni 0,05
Jecoris Aseli 3,0
Vaselini 6,0
M.F. Ung.
D.S. Allergik dermatitlarda quloq suprasiga surtiladi.

96. R'. Oxucort - aerosoli 75,0
D.S. Quloq suprasining yallig'langan qismiga kuniga 2 marta sepiladi.

97. R'. Oxusort 10,0
D.S. Quloq suprasining kuygan qismiga surtiladi.

98. R'. S'iritus asidi borici 3%-10,0
D.S. Quloqqa tomizish uchun.

99. R'. Recorcini 0,5
Anaesthesini 1,0
Jchthyoli
Vaselini aa 5,0
M.F. ung.
D.S. Tashqi quloqning ekzemasida ishlatiladi.

100. R'. Ung Nystatini 10,0
D.S. Otomikozda kuniga 2-3 marta tashqi eshituv yo'liga surtiladi.

101. R'. Ung. Levorini 30,0
D.S. Otomikozda kuniga 2 marta tashqi eshituv yo'liga surtiladi.

102. R'. Asidi Salicylisi 0,2
S'iritys aethylici 70°-20,0
M.D.S. Yiringli otitlarda 6-8 tomchidan kuniga 3 marta tomiziladi.

103. R'. Natrii hydrocarbonatis 0,5
Glycerini
Aq destill aa 5,0
M.D.S. Quloq kirini yumshatish uchun 7-10 tomchidan kuniga 3 marta tomiziladi.

104. R'. Sol. Zinci sulfatis 0,5%-10,0
D.S. 5 tomchidan kuniga 3 marta qulokka tomiziladi.

105. R'. Susr. Nudrocortisoni acetates 2,5%-5,0
D.S. Allergik otitlarda 3-5 tomchidan kuniga 2-3 marta tomiziladi.

106. R'. Sol. Argenti bitratis 10 (20-30)%-10,0
D.S. Quloqdan granulyatsiyalarni kuydirish uchun.

107. R'. Solfadexi 5,0
D.S. Yiringli otitlarda kuniga 2 maxal 2 tomchidan quloqqa tomizish uchun.

108. R'. Nitrofungini 20,0-30,0
D.S. Otomikozda tashki eshituv yo'liga 2 tomchidan tomiziladi.

109. R'. Sol. Dimexidi 30%-10,0

D.S. 5 tomchidan kuniga 2-3 marta kulokka tomiziladi.

110. R'. Novocaini 0,3
S'iritus aethylici 70^0-5,0
Glicerini 5,0
M.D.S. Quloq og'riganda 3-5 tomchidan eshituv yuliga tomiziladi.

111. R'. Furacillini 0,01
S'iritus aethylici 50^0-10,0
M.D.S. Yiringli otitlarda 3-5 tomchidan kuniga 3 marta kulokka tomiziladi.

112. R'. Laevomycetini 0,5
S'iritus aethylici 50^0-20,0
M.D.S. Yirinli otitlarda 3-5 tomchidan kuniga 2-3 marta tomizish uchun.

113. R'. Sol. Dioxydini 1%-10,0
D.S. Surunkali yiringli otitlarda o'rta quloq kuniga bir maxal yuviladi.

114. R'. Succi Kalanchoes 0,5
S'iritus aethylici 70^0-20,0
M.D.S. Yirinli otitlarda 3-4 tomchidan kuniga 2-3 marta tomizish uchun.

115. R'. S're'tocidi
Sulfademizini
Norsulfazoli
Levomycetini
Aetazoli aa 10,0
M.F. 'ulv. Subtilissimi
D.S Yiringli otitlarda kulokka purkash uchun.

116. R'.Unq. Synarali 20,0
D.S. Tashqi diffuz otitda quloq terisiga surtish uchun.

117. R'. Sol. 'rotargoli (seu Collargoli) 1%-10,0
D.S.Bolalarda o'tkir otitlarda 3-5 tomchidan kuniga 3 martadan kulokka tomizish uchun.

118. R'. Microcodi 50,0
D.S. Yiringli otitlarda quloqni kuniga 1 maxal yuviladi.

119. R'. Sol. Argentum nitrici 10(20)%-10,0
D.S. Nog'ora bo'shlig'dagi granulyatsiyani kuydirish uchun.

IZOXLI LUG'AT

Otoskopiya-quloqni ko'rish
Labirint-ichki quloqni chig'anoq qismi
Evistaxiy nayi-o'rta quloqni burun xalqum bilan tutashtiruvchi nay.
Nistagm - ko'z olmasini ritmik xarakati
Audiometriya - eshitish qobilyatini elektroakustik asbob yordamida tekshirish **Otolit apparat**- ichki quloqni daxliz qismida joylashgan,inson tanasini fazodagi xolati va to'g'ri yo'nalishdagi xarakatini boshqaruvchi quyi markazi **Otit**-quloqni yallig'lanishi
Mastoidit - so'rg'ichsimon o'simtani yallig'lanishi.
Otomikoz - quloqni zamburug'li yallig'lanishi.
Paratsentez - nog'ora pardani suhniy teshish.
Antrotomiya - so'rg'ichsimon o'simtani g'or (antrumni) qismini ochish.
Mezotimpanit -o'rta quloqni shilliq qavatlarini yallig'lanishi va nog'ora pardasini taranglashgan qismini teshilishi.
Epitimpanit- o'rta quloqni shilliq qavatlarini va suyak to'qimalrini yallig'lanishi xamda nog'ora pardasini salqi qismini teshilishi.

Otogen meningit-yallig'lanish jarayonini o'rta quloqdan bosh miyaga tarqalishi.
Neyrosensor karlik- eshitish analizatorini nerv tizimini yallig'lanishi tufayli, eshitish faoliyatini zaiflanishi.
Otoskleroz- ichki quloq chig'anoqlarini suyak qatlamida distrofik o'zgarishi.
Rinoskopiya- burnni maxsus asboblar bilan tekshirish.
Sinusit- burun yondosh bo'shliqlarini yallig'lanishi.
Gaymorit- yuqori jag' suyagi bo'shlig'ini yallig'lanish.
Frontit- peshona suyagi bo'shlig'ini yallig'lanishi.
Etmoidit- g'alvisimon suyak katakchalarini yallig'danishi.
Sfenoidit- asosiy suyak bo'shlig'ini yallig'lanishi.
Diafonoskopiya- burun yondosh bo'shliqlarini yorg'lik nuri bilan ko'rish.
Rinoskolioz- tashqi burunni yon tomonga qiyshayishi.
Rinolordoz- tashqi burunni qirrasini cho'kib qolishi.
Rinolit- burun bo'shlig'ida xosil bo'ladigan,oganik tuzlardan iborat toshlar.
Faringoskopiya- xalqumni tekshirish.
Angina- bodomcha bezlarini o'tkir yallig'lanishi.
Paratonzillit- bodomcha bezi va bez atrofi to'qimalarini o'tkir yallig'lanishi.
Adenotomiya- burun xalqum (adenoid) bezini olib tashlash.
Laringoskopiya- xiqildoqni tekshirish.
Laringostroboskopiya- ovoz boylamlarini xrakatlarini yorug'lik orqali tekshirish.
Subxordal laringit- ovoz boylami osti qismini o'tkir yallig'lanishi.
Konikotomiya- qalqonsimn va uzuksimon tog'aylar orasidagi konik boylamni

kesish.

Traxeotomiya- kekirdak tog'aylarini kesib ochish.

Laringotselle- xiqqildoq qorinchasiga xavoni to'planishi.

ADABIYOTLAR:

1. Atlas po operativnoy otorinolaringologii. /pod redaktsiey prof. Pogosova V.S. M. Meditsina. 1983. 416 s.
2. Babiyak V.I.,Nakatis Ya.A. Klinicheskaya otrinolaringologiya Sankt-Peterburg 2005. 800 s.
3. Voxidov N.X., Xasanov S.A. Bolalarda utkir laringotraxeit. Toshkent 2007. 207 s.
4. Grigoriev G.M. Sovremennaya lekarstvennaya terapiya i propisg' retseptov pri osnovnqx zabolevaniyax uxa, gorla i nosa. Yekaterinburg. 1998. 206 s.
5. Dadamuxamedov A., Mirzarasulov M. Bolalar otorinolaringologiyasi. Toshkent. Abu Ali Ibn Sino nashriyoti 1999. 216 s.
6. Isxaki Yu.B. Kalg'shteyn L.I. Detskaya otorinolaringologiya. Dushanbe. Maorif. 1977. 359 s.
7..Косимов К., Хасанов С.А., Вохидов Н.Х., Нуров У.И., «Оториноларингология детского возраста».Ташкент 2019,486 стр
8.Materialq III sehzda otorinolaringologov Uzbekistana T. 2010.
9.Muminov A.I. Kulok, tomok va burun kasalliklari. Toshkent. Abu Ali Ibn Sino. T. 1996. 270 s.
10. Ovchinnikov Yu.M. Otorinolaringologiya dlya meditsinskix vuzov. M. Meditsina. 1997. 296 s.
11. Otorinolaringologiya: natsionalg'naya rukovodstvo./Pod redaktsii V.T.Palg'chun. M. GEOTAR - Media 2008. 960 s.
12. A.A. Voronkin V.F. Rukovodstvo po poliklinicheskoy otorinolaringologii. Sankt-Peterburg. 1999. 256 s.
13. Soldatov I.B. Rukovodstvo po otorinolaringologii. M. Meditsina. 1996. 608 s.
14. Stratieva O.V. Klinicheskaya anatomiya uxa "Spets Lit" 2004. 271 s.
15. Feygin G.A. Nenaeva M.T. Osnovq klinicheskoy farmakologii dlya otorinolaringologa. Frunze: Ilim. 1985. 296 s.
16. Frantsuzov B.L.. Frantsuzova S.B., Lekarstvennaya terapiya zabolevaniy uxa, gorla i nosa. Kiev. 1988.
17. Xasanov S.A. Vaxidov N.X. Kulok, burun, xalkum va xikildok kasalliklari. Toshkent. 2011. 210 s
18. SHadiev X.D. Xlistov V.Yu. Xlistov Yu.A. Prakticheskaya otorinolaringologiya. M. Meditsina. 2002.
19. SHevrigin B.V. "Detskaya otorinolaringologiya". M. Meditsina. 1996. 608 s.
20. SHuster M.A., Kalina V.O., Neotlojnaya pomoo'g' v otorinolaringologii. M. «Meditsina». 1988. 304 s.
21.Hirshorn M.S., Meklenburg D.J., Dowell R., Clfrk G/ M/ Clinical results for the nucleus 22 channel cochlea im'lant// International congress of audiology, 18: Abstracts. – 'rague 1986 –' 89. O'quv qo'llanma.
22.Hinorjiosa R., Marion M. Otosclerosis and sensory – neural hearing loss: a histo'athological study // Amer.J. Otol -1987. Vol.8 – ' 296-307. O'quv qo'llanma.
23.Lasers in Facial Aesthetic and Reconstruktive surgery. Brian S. Biesman M.D. 1999. O'quv qo'llanma.

Bosmaxonaga 2022 yil 23 avgustda berildi. Bosishga 2022 yil 25 avgustda ruxsat etildi. Bichimi 84x108 1/32. Hajmi 25,25. Bosma taboq. Times New Roman garniturasi. Ofset qog'ozi, offset usulida chop etildi.
Buyurtma 12. Adadi 100 dona.

"Step by step print" MChJ bosmaxonasida chop etidi.
Andijon shahar Xrabek ko'chasi 94-b uy.
O'zbekiston Respublikasi Prezidenti admintratsiyasi huzuridagi Ahborot va ommaviy kommunikatsiyalar agentligining
12.07.2019.dagi 12-3299. Raqamli guvohnoma.