

**O‘ZBEKISTON RESPUBLIKASI OLIV VA O‘RTA MAXSUS  
TA‘LIM VAZIRLIGI**

**O'ZBEKISTON RESPUBLIKASI SOG'LIQNI SAQLASH  
VAZIRLIGI**

**ANDIJON DAVLAT TIBBIYOT INSTITUTI**

**EFIMENKO O.V., GANIEVA M.Sh., GANIEV A. G.,  
XAYDAROVA L. R., TESHABOYEV U.M.**

**«*BOLALARDA TUG‘MA YURAK NUQSONLARINI KLINIK-  
INSTRUMENTAL DIAGNOSTIKASI*»**

**o‘quv qo‘llanmasi**

**Ta‘lim yo‘nalishi: - 5510200 - PEDIATRIYA**

**Andijon-2022**

**Bilim sohasi - ijtimoiy ta'minot va sog'liqni saqlash - 500000**

**Ta'lim soxasi - Sog'liqni saqlash – 510000**

**Yo'nalish shifri - Pediatriya ishi - 5510200**

**Fanning o'quv reja bo'yicha bloki - Gospital pediatriya (Bolalar Kardiorevmatologiyasi)**

**Mualliflar:**

**Efimenko O.V** - tibbiyot fanlari nomzodi, dotsent

**Ganieva M.Sh.** - tibbiyot fanlari nomzodi, dotsent

**Ganiev A. G.** - tibbiyot fanlari nomzodi, dotsent

**Xaydarova L. R.** - katta o'qituvchi

**Teshaboyev U.M.** - assistent

**TAQRIZCHILAR:**

**1.Raxmanova Lola Karimovna** - Toshkent tibbiyot akademiyasi, 2-son Bolalar kasalliklari kafedrasida dotsenti, tibbiyot fanlari nomzodi

**2.Toshboyev Sherzod Olimovich** – Andijon Davlat tibbiyot instituti Anesteziologiya va reanimatciya, bolalar anesteziologiya va reanimatciyasi kafedrasida mudiri, dotsent, tibbiyot fanlari nomzodi.

O'quv qo'llanmada gemodinamik buzilishlarga qarab bolalarda turli xil tug'ma yurak nuqsonlarining epidemiologiyasi, etiologiyasi, patogenezi va klinik ko'rinishlari haqidagi zamonaviy g'oyalar yoritilgan.

Instrumental diagnostikaning zamonaviy usullaridan foydalangan holda asosiy diagnostika mezonlari to'g'risida umumlashtirilgan ma'lumotlar keltirilgan. Taqdim etilgan material bolalarda tug'ma yurak nuqsonlarining turli xil modifikatsiyalarini differentsial tashxislash uchun ishlatilishi mumkin.

Kitob tibbiyot institutlari yuqori kurs talabalari, klinik ordinatorlar, magistrlar, umumiy amaliyot shifokorlari va pediatrikardiorevmatologlar uchun mo'ljallangan.

77 ta rasm va 17 ta foydalanilgan adabiyotlar manbalarini o'z ichiga olgan.

**Andijon Davlat Tibbiyot Instituti, 2022**

## O'QUV ADABIYOTINING NASHR RUXSATNOMASI

O'zbekiston Respublikasi Oliy va o'rta maxsus ta'lim vazirligining 2022 yil 19 " iyul " dagi 233 " -sonli buyrug'iga asosan

O.V.Efimenko, M.Sh.Ganiyeva, A.Ganiyev,

(muallifning familiyasi, ismi-sharifi)

L.R.Xaydarova, U.M.Teshaboyev

5A 510204 - Bolalar kardiologiyasi va revmatologiyasi

(ta'lim yo'nalishi (mutaxassisligi))

ning talabalari (o'quvchilari) uchun tavsiya etilgan

*Bolalarda tug'ma yurak nuqsonlarini klinik-istrumental*

(o'quv adabiyotining nomi va turi: darslik, o'quv qo'llanma)

*diagnostikasi nomli o'quv qo'llanmasi*

ga O'zbekiston Respublikasi Vazirlar Mahkamasi tomonidan litsenziya berilgan nashriyotlarda nashr etishga ruxsat berildi.



Vazir  A. Toshkulov

(imzo)

Ro'yxatga olish raqami

233-1128



## **MUNDARIJA**

### **1 -bo'lim.**

1. TYN shakllanishi, tarqalishi va xav fom illar..... 5
2. TYN klasifikatsiyasi .....9

### **2-bo'lim. Kichik qon aylanish doirasida dimlanishi bilan kechuvchi tug'ma yurak nuqsonlari.**

- 1.Bo'lmachalar aro to'siq nuqsoni.....12
- 2.Qorinchalar aro to'siq nuqsoni.....18
- 3.Ochiq arterial yo'lak .....27
- 4.Ochiq atrioventrikulyar yo'lak.....33
- 5.O'pka tomirlarining anormal drenajlanishi.....42
- 6.Magistral qon tomirlar transpozitsiyasi .....50
- 7.Magistral qon tomirlarni to'g'rilangan transpozitsiyasi.....57
- 8.Magistral tomirlarning o'ng qorinchadan ikki marta shoxlanishi .....62
- 9.Umumiy arterial yo'lak.....65
- 10.Yurakning yagona qorinchasi.....69

### **Bo'lim 3. Kichik qon aylanish doirasida dimlanishi bilan kechuvchi tug'ma yurak nuqsonlari.**

1. Izolyatsiyalangan o'pka arteriyasi stenozini.....74
2. Fallo tetradasini.....81
3. Ebshteyn anomaliyasi.....94

### **Bo'lim 4. Katta qon aylanish doirasida dimlanishi bilan kechuvchi tug'ma yurak nuqsonlari.**

1. Aorta ravog'i stenozini.....102
2. Aorta koarktatsiyasini.....110

**Bo'lim 5. Gemodinamik o'zgarishsiz kechuvchi tug'ma yurak nuqsonlari.**

1. Yurak joylashuvidagi anomaliyalar.....123

**Adabiyotlar ro'yxati**.....133

## **Qisqartmalar ro'yxati**

AVK - atrioventrikulyar kanal

AK - aorta koarktatsiyasi

AS- aorta stenozi

BAT – bo'lmachalar aro to'siq

BATN - bo'chalar aro tosiq nuqsoni

DQB - diastolik qon bosimi

EKG - elektrokardiografiya (-gramma)

ExoKG – Exokardiografiya (-gramma)

FT - Fallo tetradasi

HII– homila ichi infektsiya

MK - mitral klapan

MKE- mitral klapan etishmovchiligi

MKP - mitral klapan prolapsasi

MQTT- magistral qon tomirlarning transpozitsiyasi

MS - mitral stenoz

MVB - markaziy venoz bosim

KQAD – kichik qon aylanish doirasi

OAVY - ochiq atrioventrikulyar yo'lak

OAQ – ochiq arterial oqim

OOD - ochiq oval darcha

QADH - qon aylanishining daqiqali hajmi

QAY- qon aylanishi yetishmovchiligi

QATN - qorinchalar aro tosiq nuqsoni

QB - qon bosimi TYN - tug'ma yurak nuqsoni

SQB - sistolik qon bosimi

TYN - tug'ma yurak nuqson

UAY - umumiy arterial yo'lak

UTK – Uch tabaqali klapan

UTKS - Uch tabaqali klapan stenozi

YI - yurak indeksi  
YEO' - yurak elektr o'qi  
YJA- yurak joylashuv anomaliyasi  
YKN –yurakning kichik nuqsonlari  
YRVOB- yurak ritmi va o'tkazuvchanligini buzilishi  
YUT - yurak urish tezligi  
YY- yurak etishmovchiligi  
YYQ - yurakning yagona qorinchasi  
O'A- o'pka arteriyasi  
O'AAS - o'pka arteriyasi alohidalangan stenozi  
O'AS - o'pka arteriyasi stenozi  
O'B- o'ng bolmacha  
O'G - o'pka gipertenziyasi  
O'V- o'pka venasi  
O'VAD - o'pka venasini anomal drenajlanishi  
O'GOTQ - o'ng Giss oyoqchasini toliq qamali  
O'Q- o'ng qorincha  
ChB - chap bo'lmacha  
ChGOTQ – chap Giss oyoqchasini toliq qamali  
ChQ- chap qorincha  
WPW - Volf - Parkinson - Vayt (sindrom)

## **1 -BOB.**

### **TYN SHAKLLANISHI, TARQALISHI VA XAVF OMILLARI**

Tug'ma yurak nuqsonlari qadim zamonlardan beri shifokorlar e'tiborini tortib kelmoqda va ko'p asrlik tarixga ega bo'lishiga qaramasdan, etiologiya va patogenezning ko'plab savollariga javob topilganicha yo'q.

Hozirgi vaqtda TYN tushunchasi ko'p ma'noga ega, ya'ni TYNni qachon aniqlanganidan qat'iy nazar, bachadonda rivojlanayotgan homilaning yurak va yirik qon tomirlarning anatomik deformatsiyasi deb ta'riflash mumkin. Hozirgi vaqtda TYN bolalardagi boshqa nuqsonlarga nisbatan tarqalish darajasi bo'yicha etakchi o'rinni egallaydi va ular o'limining asosiy sababi bo'lib qolmoqda. Bundan tashqari, TYN tarqalishining yanada oshishi taxmin qilinmoqda. Qisman, bu ultratovush diagnostikasi mutaxassislarining malakasini oshirish va texnikasini takomillashtirishni talab qilmoqda

Turli manbalarga ko'ra, bolalarda TYNni sezilarli darajada o'sgan va 1000 tirik tug'ilgan bolaga 4 tadan 50 tagacha to'g'ri kelmoqda

Yurak va yirik qon tomirlarning tug'ma anomaliyalarida bola o'limining yosh tuzilishida 91% ni hayotning birinchi yilidagi bolalar tashkil etadi, shundan 50% dan ko'prog'i yangi tug'ilgan chaqaloqlardir (hayotning birinchi 28 kuni). O'limlarning 35% dan ko'prog'i erta neonatal davrda (hayotning birinchi 7 kuni) sodir bo'ladi. Aynan shu davrda TYN ko'p uchraydi (30%gacha) - shiddatli gemodinamik buzilishlar yangi tug'ilgan chaqaloqning o'limiga olib keladi. Shoshilinch kardiojarrohlik amalga oshirilmasa yurak va yirik qon tomirlarning anatomik anomaliyasi chaqaloqni o'limga olib keladi.

Katta yoshdagi TYNli bolalar o'limi tarkibida murakkab anomaliyalar kamdan-kam uchraydi (12%), ko'pchilik esa devorlar aro nuqson, OOD (58,6%) nuqsonlari bilan bog'liq.

Shunday qilib, TYN bilan og'rigan bemorning yoshi qanchalik kichik bo'lsa, hayotning birinchi kunlaridan unga yurak - qon tomir tizimining murakkab anomaliyalari tashxis qilinadi va tez -tez TYN muhim gemodinamik buzilishlar



bilan namoyon bo'ladi. Murakkab yurak va yirik qon tomirlar nuqsonlari guruhida tabiiy o'lim darajasi 94% ga etadi.

Ko'pgina olimlar TYN ning ko'payishiga, homilaga salbiy ta'sir ko'rsatadigan omillar (kimyoviy, fizik, biologik teratogenlar) ta'sirining kuchayishi bilan bog'laydilar. Shu bilan birga, homiladorlikning dastlabki bosqichida homilada gemodinamikani saqlash funksiyasini bajaradigan yurak -qon tomir tizimi patogen ta'sirga juda sezgir bo'lib chiqadi.

TYN ehtimolini sezilarli darajada oshiradigan xavf omillariga quydagilar kiradi. Ularni ikki guruhga bo'lish mumkin:

- *biologik* (irsiy moillik, o'tkazib yuborilgan kasalliklar);
- *ijtimoiy va gigienik* (yashash sharoitining noqulayligi, atrof -muhitning zararli ta'siri, ota -onasining kasbiy xavfi, jinsi, chekish, spirtli ichimliklarni iste'mol qilish, ota -onasining yoshi va boshqalar).

Homilani rivojlanish davrida, ayniqsa, homiladorlikning dastlabki bosqichlarida yurak -qon tomir tizimining shakllanishi sodir bo'lganda, turli etiologiyali genetik omillar shuningdek tashqi muhitning salbiy omillar yurak -qon tomir tizimining tug'ma nuqsoniga sabab bo'ladi. Shuning uchun bolaning sog'lig'iga g'amxo'rlik homiladorlik boshlanishidan oldin va uning dastlabki bosqichlarida boshlanishi kerak.

Hozirgi vaqtda tug'ma yurak nuqsonlari bo'lgan bolalarning tug'ilishi куйидагилар билан боғлаш мумкин -

- \* Onaning yoshi bilan bog'liqligi,
- \* Homiladorlik paytida ona kasalliklari - epilepsiya, qandli diabet, sistematik qizil yuguruk, arterial gipertenziya, fenilketonuriya va yuqumli kasalliklar (toksoplazmoz, herpes viruslari, qizilcha).

Bola sog'lig'ining ota-onaning yoshiga bog'liqligi uzoq vaqtdan beri ma'lum. Onaning yoshi oshishi bilan kasal bola tug'ilish xavfi sezilarli darajada oshadi va 36 yoshdan oshgan ona yoshida maksimal darajaga etadi. Buning sababi, ehtimol, gormonal buzilishlar bo'lib, ular 35-40 yildan keyin tez-tez kuzatiladi va "jinsiy hujayralarning kamayishiga", plasentatsiyaning buzilishiga olib keladi. Ba'zi

mualliflar yurak tug'ma nuqsonlari va shunga o'xshash tug'ma yurak kasalliklarining kelib chiqishida otaning yoshi (45 yoshdan katta) muhimligini qayd etishadi. Ko'pgina olimlarning tadqiqotlarida og'ir akusherlik tarixining tug'ma yurak kasalligining shakllanishi bilan aloqasi aniqlangan. Tug'ma yurak nuqsonlari paydo bo'lishining fizik omillari orasida nurlanish va to'qimachilik kukuni haqida gapirish kerak. Platsenta etishmovchiligi va embriopatiya rivojlanishiga olib keladigan omillardan biri homila ichi infeksiyasi bo'lishi mumkin, uning oqibatida homilaning eng muhim organlari, shu jumladan yurakning tugma nuqsonlari paydo bo'lishi mumkuni.

Bolalarda TYN paydo bo'lishida homila ichi infeksiyalarning muhim roli aniqlangan. TYN, miya nuqsonlari va boshqa organlarning nuqsoni HII bilan bog'liq. HII turli xil tizimlarning malformatsiyalarining kombinatsiyasi bilan tavsiflanadi, bu patogenlarning ko'p organli tropizmini ko'rsatadi. TORCH infeksiyalari homila uchun alohida xavf tug'diradi, ular orasida qizilcha virusi TYN paydo bo'lishiga eng katta xavf tug'diradi.

TYN kelib chiqishidagi parazitlar infeksiyalar orasida toksoplazmoz muhim ahamiyatga ega. Xomila rivojlanishining dastlabki bosqichida toksoplazma bilan zararlanish og'ir nuqsonlar paydo bo'lishiga olib keladi, yurak nuqsonlari, karlik, mikrocefaliya va aqlning pasayishiga olib keladi.

Kimyoviy moddalar va dorilar tug'ma yurak nuqsonlarining shakllanishiga ta'sir ko'rsatadi: antikonvulsantlar, gormonal dorilar, spirtli ichimliklar, homiladorlik paytida zaharlar, laklar, bo'yoqlar, pestitsidlar bilan aloqa qilish.

Hozirgi vaqtda homiladorlikning birinchi uch oyligida foliy kislotasi etishmasligi yurak shakllanishiga salbiy ta'siri isbotlangan. So'nggi yillardagi tadqiqotlar shuni ko'rsatadiki, homiladorlik paytida foliy kislotasini qabul qilish TYN xavfini 28-39% ga kamaytiradi.

Shunday qilib, TYN bilan kasallangan bolalar tug'ilishining oldini olish har tomonlama bo'lishi kerak, onaning sog'lig'ini muhofaza qilishdan, anamnez yigish, irsiy va genetik xususiyatlarini o'rganish, ishdagi kasbiy xavflarni, homiladorlik va tug'ilishni to'g'ri boshqarish orqali amalga oshiriladi.

Bolaning sog'lig'i, uning to'g'ri rivojlanishi ko'p jihatdan onaning sog'lig'iga bog'liq.

Xomilada TYN shakllanishiga ta'sir etuvchi xavf omillarining ko'pini boshqarish mumkin, buni ko'plab tadqiqotlar aniqlaydi. Bu aholi o'rtasida TYN tarqalishining yanada oshishiga yo'l qo'ymaslik uchun sog'liqni saqlash dasturlarining ahamiyatini ko'rsatadi.

Hozirgi vaqtda diagnostika va jarrohlik texnikasini takomillashtirish orqali erishilgan yutuqlar tufayli ushbu bemorlar guruhida o'lim ko'rsatkichi pasaymoqda. Shu bilan birga, operatsiyalangan TYN bilan kasallangan bolalar va kattalarning omon qolish darajasi oshadi, bu bemorlarning hayot davomiyligi va sifatiga ta'sir etuvchi omillarni topish uchun tadqiqot o'tkazish zarurligini aniqlaydi.

*Prenatal tashxis uchun ko'rsatmalar:*

- Xomilada tug'ma yurak nuqsonlari rivojlanishi uchun xavf omillarining onada bo'lishi:
  - onaning yoshi 35 dan oshgan;
  - oldingi o'z -o'zidan tushish va (yoki) abortlarning mavjudligi;
  - oilaviy yurak -qon tomir kasalliklarining mavjudligi;
  - oilada irsiy kasalliklarning mavjudligi;
  - ko'psuvlilik;
  - homila boshi va tos suyagi bo'shlig'I olchamlari o'rtasidagi nomutanosiblik.
- Kasbiy va maishiy xavflarning onaga ta'siri:
  - shovqin 82 dB dan yuqori;
  - to'qimachilik changlari;
  - laklar, bo'yoqlar, pestitsidlar bilan aloqa qilish.
- Homiladorlik paytida onaning somatik kasalliklari:
  - qandli diabet;
  - epilepsiya;
  - arterial gipertenziya;
  - tizimli qizil yuguruk;

- fenilketonuriya, onada fenilalaninemiya (qon darajasi 16 mg / 100 ml dan yuqori).

• Homiladorlik paytida onaning yuqumli kasalliklari:

- qizilcha;

- toksoplazmoz;

- 1 va 2 herpes viruslari keltirib chiqaradigan infeksiyalar.

Homiladorlik paytida spirtli ichimliklarni suiiste'mol qilish.

• Dori vositalaridan foydalanish:

- antikonvulsanlar;

- gormonal dorilar;

- talidomid.

• Birinchi darajali qarindoshlarda tug'ma yurak nuqsoni.

### **YURAK TUG'MA NUQSONLARI TASNIFI**

TYN lari turlari, bir biri bilan kombinatsiyali uchrashi ko'pligi, qon aylanish sistemasidagi gemodinamik o'zgarishlarning va bu nuqsonlarning klinik kechishining turli xilligi tufayli TYN larini klassifikatsiya qilish murakkab bo'ladi.

#### **Yurak tug'ma nuqsonlari klassifikatsiyasi**

<b>Gemodinamika xususiyatlari</b>	<b>Cianoz</b>	
	<b>Mavjud</b>	<b>Mavjud emas</b>
Kichik qon aylanish doirasiga ko'p qon kelishi bilan	QATN, BATN, OAY, O'VAD, ochiq AVK	MTT, MTI, UAS, YUQ
Kichik qon aylanish doirasiga kam qon kelishi bilan	Izolatsiyalangan o'pka arteriyasi stenozi	MTT+O'AS, TF, Ebshteyn kasalligi, yolg'on umumiy arterial ustun, uch tabaqali klapan atreziyasi
Katta qon aylanish	AS, AKo	

doirasida qon aylanishini buzilishi		
Sezilarli gemodinamik buzilishlarsiz	Dekstrokardiya, qon tomirlar joylashuv anomaliyasi, Tolchinova-Roje kasalligi	

O'pka gipertenziyasi darajasi	O'pka arteriyasida AB ning Aortadagi AB ga nisbati (%da)
I a	30gacha
I b	30gacha
II	70dan kamroq
III a	70 dan ko'proq
III b	100 dan kamroq
IV	100 dan ko'proq

**Yurak nuqsonlarini kechish fazasi** – birlamchi moslanish

– nisbiy kompensatsiya

– terminal

Qon aylanishi yetishmovchilik darajasi	yoki	funksional sinf (NYHA bo'yicha)
I a		1
I b		2
II a		3
II b		4
III a		-
III b		-

Asoratlari:

Distrofiya.

Anemiya.

Retsedivlanuvchi pnevmoniya.

Infekcion endokardit.

Tromboembolik sindrom.

Ritm va o'tkazuvchanlikning buzilishi.

## 2 -BOB.

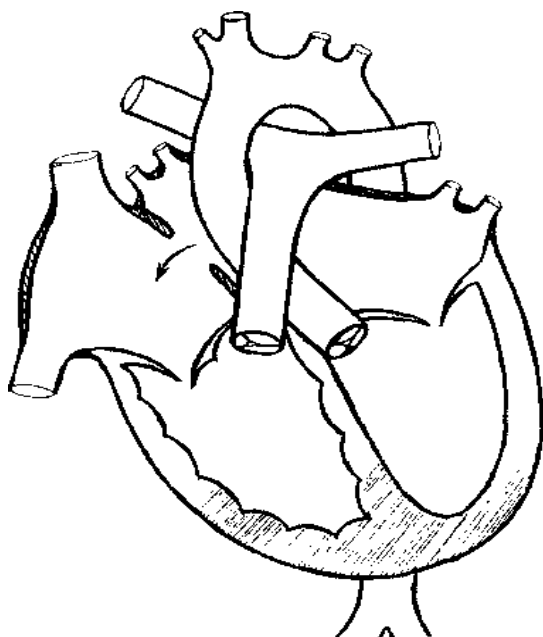
### KICHIK QON AYLANISH DOIRASIDA DIMLANISH BILAN KECHUVCHI YURAK NUQSONLARI.

#### BO'LMACHALAR ARO TO'SIQ NUQSONI

Bo'lmachalar aro to'siq nuqsoni (BATN) - ikkita bo'lmacha kamerasi orasidagi anomal aloqa bilan tavsiflanadigan TYN guruhi. Birlamchi va ikkilamchi BAT va endokardiyal tizmalarning rivojlanmaganligining tabiati va darajasiga qarab, birlamchi, ikkilamchi nuqsonlar va BATning to'liq yo'qligi ajratiladi (yagona, umumiy bo'lmacha, uch kamerali yurak).

Birlamchi BATN birlamchi BATning rivojlanmaganligi va bo'lmachalar orasidagi asosiy aloqaning saqlanib qolishi natijasida yuzaga keladi. Ikkilamchi BATN ikkilamchi BAT ning rivojlanmaganligi tufayli paydo bo'ladi, shuning uchun ular odatda septal to'qima halqasi bilan o'ralgan, pastki qismida esa har doim BATning chetida ikkita atrioventrikulyar klapan o'rtasida joylashgan bo'lmacha bo'lmacha chetidan ajratilgan. Nuqsonlarningning o'lchamlari juda keng diapazonda o'zgaradi-diametri 2-5 dan 20-30 mm gacha.

***Rasm. 1. Ikkilamchi bo'lmachalar aro to'siq nuqsonli yurak diagrammasi (shunt yo'nalishi strelka bilan korsatilgan).***



Ochiq oval darcha ham bo'lmachalar aro tosiq nuqsoninig bir variantidir va uni oval teshik qopqog'ining kam rivojlanganligi hisobiga yuzaga keladi. Ta'kidlash joizki, ochiq oval darcha to'qima yetishmovchiligidan kelib chiqqan bolib bolmachalar haqiqiy nuqsonlariga tegishli emas, shuning uchun uni BATN bilan bog'lab bo'lmaydi.

**Tarqalishi** BATN 5% dan 37,1% gacha oraliqda uchraydi. Bu, ehtimol, tekshiriluvchilarning har xil yoshdagi kontingenti va yosh bolalarda nuqsonni erta aniqlash va tashxislashdagi qiyinchilik bilan bog'liqdir.

Tug'ilgandan keyin paydo bo'ladigan gemodinamik buzilishlarning asosiy chap bo'lmachadan o'ngga arteriovenoz qon ketishi, bu nafaqat chap bo'lmacha (6-8 / 0-1 mm simob ustuni) va o'ng bo'lmacha (4-5/0-1 mm Hg mm) orasidagi bosimning ijobiy gradiyentidan kelib chiqadi.), lekin yurakning chap yarmining tegishli qismlari bilan solishtirganda, o'ng bo'lmacha va o'ng qorinchaning fiziologik kengayishi va mosligi (muvofiqligi) bilan, o'ng venoz og'izning katta diametri yurakning o'ng kamerasiga tashqi yuklama hajmini oshishi ularning kengayishiga va o'rtacha gipertrofiyasiga olib keladi, chunki kichik QAD (o'pkaning "qon tomir to'ri") ning qonni depolash qobiliyati va o'pka qarshiligining pastligi tufayli qon oqimining qarshiligi past bo'ladi. Faqat o'pka qon oqimi me'yordan 3 barobar oshib ketganda, giperkinez tipidagi mo'tadil o'pka gipertenziyasi (35-40 mm Hg ichida) rivojlanadi.

O'sib boruvchi o'pka gipertenziyasi yurakning diastolik va hajmiy va qarshilikning sistolik ortishi yuklanishiga olib keladi, bu esa o'ng qorinchaning yanada katta gipertrofiyasiga olib keladi. Nuqson rivojlanishining keyingi bosqichlarida (hayotning ikkinchi yoki uchinchi o'n yilligida) o'ng qorincha miokardining "eskirishi" (distrofiyasi, sklerozi) paydo bo'ladi va birinchi navbatda o'ng qorincha, keyin esa umumiy yurak etishmovchiligi rivojlanadi. Shu bilan birga, bo'lmachalar oqimi sezilarli darajada kamayadi.

**Klinikasi** - BATN gemodinamik jihatdan uzoq muddatli kompensatsiyalangan va kuchsiz namoyon bo'lgan nuqsonlarga mansub. Uning



belgilari nuqsonning kattaligiga va joylashgan joyi, shuningdek, ko'p jihatdan nuqsonning davomiyligiga va ikkilamchi asoratlarning rivojlanishiga bog'liq.

2-5 yoshgacha nuqsonning klinik belgilari juda kam uchraydi, shuning uchun kichik yoshdagi bolalarda nuqson kamdan-kam hollarda aniqlanadi yoki funksional kardiopatiya sifatida qaraladi (neonatal davrda yig'lash va bezovtalik ko'pincha perinatal ensefalopatiya bilan bog'liq).

O'rtacha kattalikdagi va katta hajimli nuqsonlarda TYNning birinchi belgilari yilning birinchi yarmida yoki hayotning birinchi yili oxirida doimiy rangparlik, jismoniy rivojlanishning kechikishi va vaznning etishmasligi ko'rinishida namoyon bo'lishi mumkin. Nafas olish kasalliklari tez -tez uchrab turish bilan tavsiflanadi, ayniqsa takroriy bronxit va kamdan -kam hollarda pnevmoniya umumiy klinik va o'tkir fazali ko'rsatkichlar bilan, lekin o'pkada og'ir jismoniy alomatlar bilan (uzoq muddatli nam yo'tal, tez -tez takrorlanadigan ho'l xirillashlar), doimiy xansirash va boshqalar), bu oldindan belgilanadigan fonga bog'liq – kichik QAD gipervolemiyasi. Ehtimol, xuddi shu sababga ko'ra, ular bosh aylanishi, hushidan ketish, shuningdek jismoniy mashqlar paytida tez charchash va xansirashning xarakterli bo'ladi. Ba'zida charchoq va xansirash, jismoniy mashqlarga bogliq bo'lmaydir. Keyinchalik paydo bo'ladigan shikoyat yurak sohasidagi og'riqlar, yurak o'ynash hissi, koronar qon oqimining etarli pastligi hisobiga, yurakning o'ng bo'lmasiga yuklamani ortishi bilan bog'liq.

Kichkina nuqsonli (10-15 mm gacha) bolalar normal rivojlanadi, stressga qoniqarli darajada toqat qiladilar va nuqsonning birinchi belgilari ularda faqat hayotning ikkinchi o'n yilligida paydo bo'lishi mumkin.

O'ng qorinchaning kengayishi va gipertrofiyasidan kelib chiqqan yoy shaklidagi ko'krak qafasi deformatsiyasi faqat 5-8% hollarda kuzatiladi bu holat katta nuqsonlar, katta yoshdagi o'pka gipertenziyasi tez rivojlanayotganlarda kuzatiladi. Sistolik titroq odatda sezilmaydi. Yurak uchi turtkisi normal kuchga ega bo'ladi, Yurak uchi turtkisi uchinchi yoki to'rtinchi qovurg'alararo bo'shliqlarda, ayniqsa ozgin bolalarda aniq eshitiladi.

Yurak chegaralari o'ngga va yuqoriga kengayadi, lekin katta nuqsonli va katta yoshdagi bolalarda, yurakning chap chegarasi o'ng qorincha chap qorinchani itaradi tufayli orqaga kengayadi. Katta hajimli kardiomegaliya kam uchraydi.

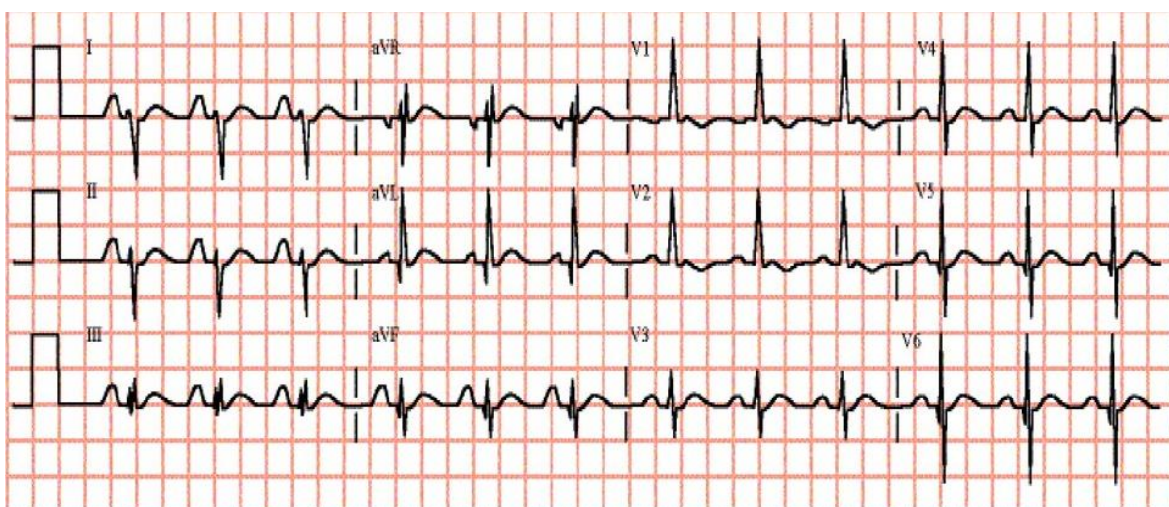
Auskultatsiyada I va II ton kuchayadi. Sistolik shovqin - o'rtacha intensivlik va davomiylikda bo'lib yengil shovqin ko'krak qafasining chap tomonidagi ikkinchi yoki uchinchi qovurg'alararo oraliqda eshitiladi va kuchsiz holda chap o'mrov soxasiga va kamdan -kam hollarda 5 -nuqtaga tarqaladi. Shovqin bemorning yotgan holatida va chuqur nafas chiqarganda yaxshi eshitiladi.

### **Elektrokardiografiya**

BATN bilan og'rigan bemorlarning ko'pchiligida yurak elektr o'qi o'ngga siljigan, +90 dan +150 oralig'ida, kam sonli bemorlarda (5-10%) normogramma kuzatiladi. O'ng qorincha gipertrofiyasi belgilari bo'lib aVR, V1-V2 uzatmalarida yuqori R tishcha va V5 V6 uzatmalarida chuqur S tishcha-kam holda sistolik yuklama bilan.

Bazan o'ng bo'lmacha gipertrofiyasi (10-20%) – II standart V1 – uzatmalarda o'tkir P to'lqin kuzatiladi. Chap bo'lmacha gipertrofiya belgilari kam uchrab, bu bemorlarda o'ng gis oyoqchasini noto'liq qamali o'ng uzatmada defarmatsiyalangan qorincha kompleksi rSr tipida kuzatiladi. Bazi bolalarda (taxminan-10) doimiy atrioventrikulyar blokada ko'pincha 1darajada kuzatiladi.

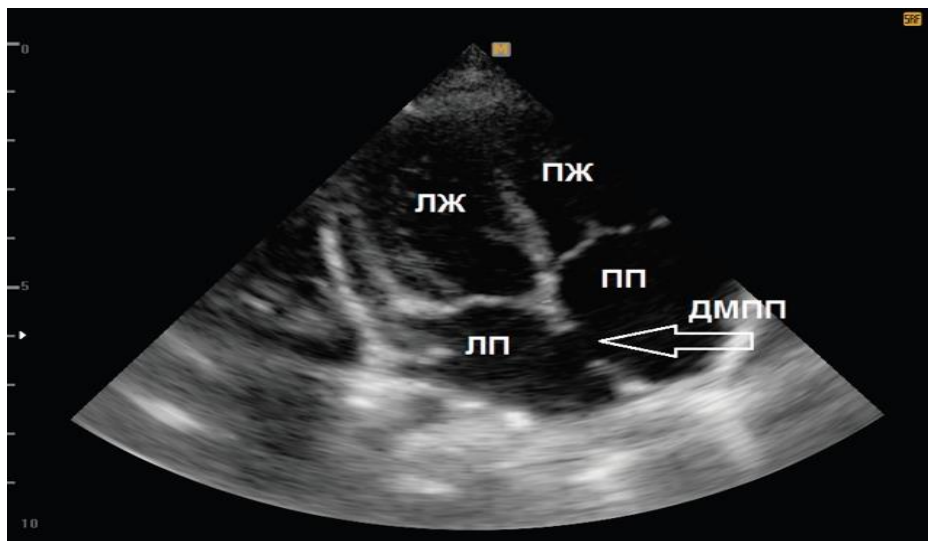
### **2 -rasm. BATNda EKG**



## Exokardiografiya.

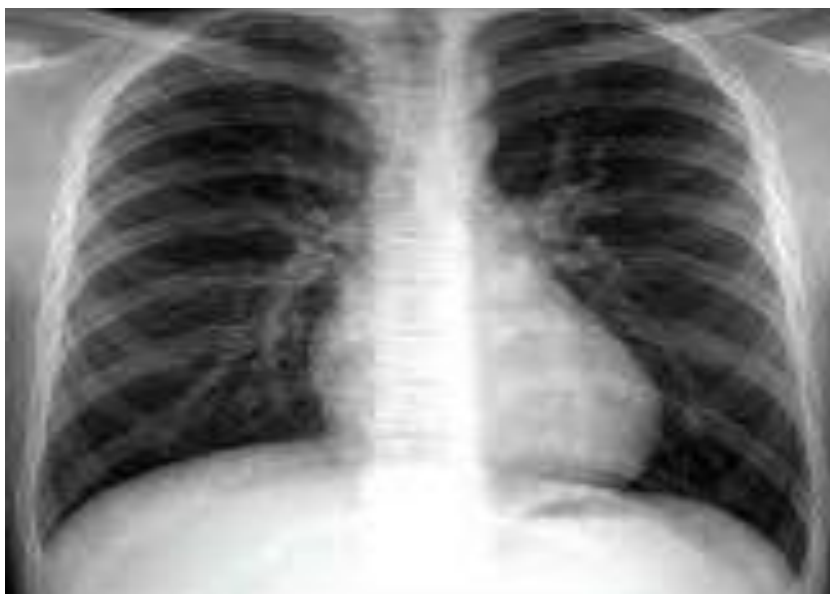Bir o'lchovli va ikki o'lchovli exokardiografiya bilan M va 2D skanerlash rejimlarida BATN ning bilvosita va to'g'ridan-to'g'ri belgilari aniqlanadi. Qisqa va uzun skanerlar oqi bo'ylab 4 kamerali proyeksiyada va parasternal holatda 20 rejimda ikkilamchi BATN ning bevosita belgilari aks sado uzilishining uzilishi va nuqsonning bo'sh qirralari uzoqda joylashgan qismda ko'rinadi.

**Rasm. 3- BATN bilan ExoKG.**



**Rentgenografiya.** Ko'pgina bemorlarda o'pka oqimi kuchaygan arterial oqim hisobiga kengaygan. To'g'ri proektsiyada o'ng qorincha gipertrafiyasi tufayli yurak diametri kattalashadi. O'pka arteriyasi bo'rtib chiqqanligi sababli yurak egriligi tekislanadi.

**4 -rasm - BATN bilan rentgenogramma** - o'pka rasmini kuchayishi, o'ng yurak chegarasini kuchayishi.



Xirurgik davo. Operatsiya uchun optimal yosh-5-12 yosh.

Jarrohlik - bu yagona samarali davolanish usuli. Kichik ikkilamchi BATN choklar bilan yopiladi, katta nuqsonlar bo'lsa, birlamchi BATNlarda choklarning chiqib ketish tufayli, nuqson har doim avtoperikard yoki sintetik to'qima bilan yopiladi. Operatsiya quruq yurakda, gipotermiya va sun'iy qon aylanish sharoitida amalga oshiriladi. O'limning eng ko'p uchraydigan sabablari - o'tkir yurak etishmovchiligi, emboliya va gipoksik miya shikastlanishi.

## QORINCHALAR ARO TO'SIQ NUQSONI

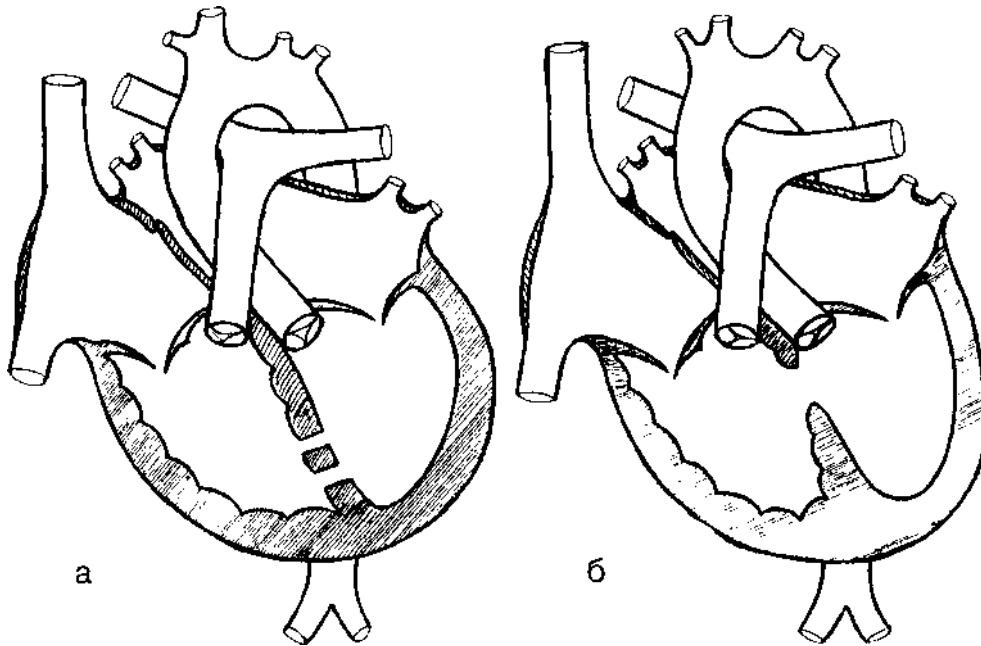
Qorinchalar aro to'siq nuqson (QATN) - bu qorinchalar aro devorni rivojlanish nuqsoni bo'lib, natijada chap va o'ng qorinchalar orasidagi aloqa paydo bo'ladi. Bu nuqson aloxida holatda yoki murakkab yurak nuqsonining bir qismi ko'rinishida bo'lishi mumkin, masalan, Fallo tetradasi, to'liq ochiq atrioventrikulyar yo'lak, magistral tomirlarning transpozitsiyasi.

Qorinchalar aro to'siqni quyidagi nuqsonlari ajratiladi:

- membranali (kirish, chiqish)
- muskulli
- qorinchalar aro to'siqni rudimentar holati yoki yo'qligi.

**5 -rasm. Qorinchalar aro tosiq nuqsonli yurakni diagrammasi.**

**a - mushak qismida, b - membranada.**



**Gemodinamika.** QATN dagi gemodinamik buzilishlarning tabiati va darajasi ularning kattaligiga, soni va joylashishiga, kasallikning davomiyligi va o'pka gipertenziyasi darajasiga, yurakning o'ng va chap qorinchalari miokardining kompensatsion gipertrofiyasi darajasiga, katta va kichik qon aylanish dorasining tomir qarshiligiga bog'liq. QATN da asosiy patogenetik belgilar bo'lib chaOAYn o'ngga shuntlanish va o'pkaning qon tomir to'rini shikastlanishi.

Qorinchalar aro to'siq nuqsonida chaOAYn o'ngga shutlanish uchta ketma-ket gemodinamik buzilishlarni keltirib chiqaradi: 1) chap qorinchaga hajmiy yuklamani haddan tashqari oshishi, 2) o'pka gipersirkulyatsiyasi va 3) tizimli qon otib berishni o'zgarishi.

Simptomlar va fizik kattaliklar nuqsonning kattaligi va chaOAYn o'ngga shuntning kattaligi bilan belgilanadi.

• Kichik QATN bo'lgan bolalar (5 mm gacha):

- nuqsonning klinik belgilari yo'q;
- ko'pincha QATN klinik tekshiruv paytida yoki boshqa ichki kasalliklarda yurakdagi shovqinni eshitganda aniqlanadi;
- ovqatlanish va vazn ortishi normada.

Jismoniy ma'lumotlar.

• Yengil QATN bilan og'rigan bolalar:

- jismoniy rivojlanishning normal ko'rsatkichlari;
- o'pkada xirillash kuzatilmaydi;
- bo'yni tomirlarining shishishi, gepatomegaliya yoki shish kuzatilmaydi;
- yurak uchi turtkisini giperaktivligi;
- II tonda fiziologik ikkilanish bo'lishi mumkin;
- To'sh suyagidan chap tomonda qo'pol sistolik shovqin eshitiladi;
- yangi tug'ilgan chaqaloqlarda sistolik shovqin nuqsonni asosiy mushak to'qimalari bilan yopilishi tufayli qisqa muddatli bo'lishi mumkin;
- ba'zida shovqin musiqiy bo'ladi.

Kichik hajimli QATN da elektrokardiografik o'zgarishlar kuzatilmaydi va rentgenogrammada yurak o'lchamlari va o'pka tomirlar torida o'zgarish kuzatilmaydi. Kichik hajimli QATN bo'lgan bolalarda kasallik belgilari kuzatilmaydi, normal rivojlanadi va ijobiy prognozga ega. O'rtacha (10-20 mm) va katta (20 mm dan ortiq) nuqsonlari bo'lgan bolalar ham o'z vaqtida tug'iladi va normal tana vazniga ega.

Qoida tariqasida, hayotning birinchi haftalaridan boshlab bolalarda qon aylanishining etishmovchiligining belgilari vaqti -vaqti bilan kuchsiz namoyon

bo'lib turadi, ko'krakni tez tez emmaslik, xansirash va rangi oqarishi, terlash, og'iz Sianozi. Sianoz, yig'lash, defekatsiya, zo'riqish paytida nafasni ushlab turganda ham paydo bo'lishi mumkin. Periferiyada mikrosirkulyatsiyaning buzilishi bilan bog'liq bo'lgan qo'l-oyoq uchlarini sovuqligi, terining oqarishi va marmarsimon teri kuzatiladi. Ammo, hayotning birinchi haftalarida ko'pchilik bemorlarda qon aylanishining etishmovchiligining aniq belgilari yo'q, bu o'pka tomirlarining tabiiy rivojlanishini kechikishi bilan bog'liq bo'lishi mumkin, bu esa o'pka arteriyasida bosimni pasayishiga va qon bosimining tez pasayishiga to'sqinlik qiladi.

Anamnezda ko'pchilik bemorlarda uzoq muddatli yoki takroriy pnevmoniya, KQAD tomirlarining og'ir gipervolemiyasi natijasida kelib chiqqan bronxitga moyillik kuzatiladi. Xuddi shu sababga ko'ra, o'pkada kechuvchi jarayonlarning buzilishi tufayli katta QATN bo'lgan bolalarda doimiy xansirash kuzatiladi, bu holatining o'zgarishi, ovQATNlantirishdan so'ng, yeg'lashdan so'ng ortadi.

Bemorlarda puls to'q taranglikda va kuchga ega, qon bosimi o'zgarishsiz. Bemorlarning yarmidan ko'pida, hayotning birinchi olti oyi oxirida, gumbazsimon shaklidagi ko'krak qafasini deformatsiyasi va yurak uchi turtkisini kuchayishi shakllanadi. Bunday bemorlarda sistolik titroq seziladi, Tolochinov-Rojer variantiga qaraganda biroz kamroq.

Yurak chegaralari dastlab chapga va sezilarsiz darajada yuqoriga, chap qorincha va bo'lmacha tufayli kengayadi, o'ng tomonga- o'pka gipertenziyasi ortishi bilan o'ng yurak qiuzatmai hisobiga kengayadi.

**Auskultatsiyada** I ton kuchaygan, II ton dastlab o'rta darajada kuchaygan va jarayon dinamikada - kuchayadi va o'pka arteriyasi ustida bo'linadi. III to'nning ko'rinishi QATN bo'lgan bolalarda chap qorincha hajmining haddan tashqari yuklanishi bilan bog'liq va kamdan -kam eshitiladi. Sistolik shovqin - bu nuqsonning asosiy belgisi. Bu shovqinning intensivligi va davomiyligi nuqsonning rivojlanish dinamikasida o'zgaradi. Shovqin hayotning birinchi haftalarida kuchsiz bo'ladi, hayotning 2-3-oyidan boshlab uning intensivligi va davomiyligi oshadi, u pansistolik, kuchli (4-6-darajali), qo'pol, "qirib tashlash" ga aylanadi. uchinchi yoki to'rtinchi qovirg'alar oralig'ida va hanjarsimon o'simta soxasida eshitiladi.

Shovqinning chap tarafga tarqalishi tavsiflanadi, eng muhimi – o'mrovning o'ng tomonida va orqasigatarqaladi ("kamar shovqini").

Asosiy sistolik shovqindan tashqari, katta arteriovenoz oqim hisobiga QATN da diastolik shovqinlar ham eshinishi mumkin. Nuqson kuchaygani sari bolalar tana og'irligi va jismoniy rivojlanishi bo'yicha tengdoshlaridan ortda qoladi va harakatli o'yinlarda QATN ashishdan bosh tortadi.

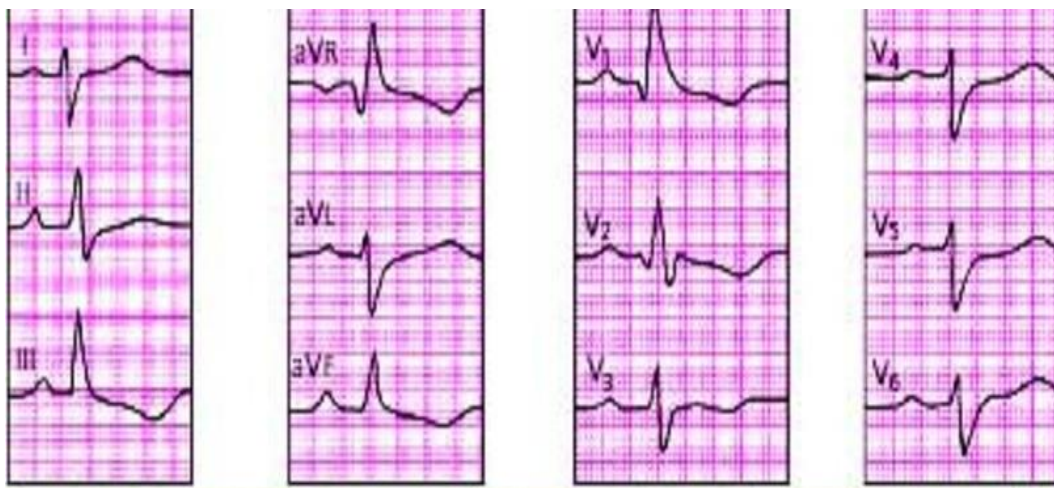
3-4 yoshli bolalar yurak soxasida og'riqlar, yurak urishi tezlashishi, yurak o'ynashiga shikoyat qilishlari mumkin, ba'zilar esa hushidan ketish va burundan qon ketish kuzatiladi. O'ng qorincha etishmovchiligining ortishi bilan jigar normada, ammo doimiy ravishda kattalashib, qalinlashishi va og'riqli bo'lishi mumkin. E'tiborlisi shuki, bolalarda aniq periferik shish va bo'yin venalarining bo'rtishi kuzatilmaydi.

**Elektrokardigrafiya.** O'rta va katta hajimli nuqsonlarda o'zgarishlar ma'lum dinamikada ortib boradi. Zararlanishning 8dastlabki bosqichlarida yurakning chap qismiga ortiqcha yuklanish belgilari aniqlanadi. I, II, V5-V6 uzatmalarda P to'lqini kuchsiz kattalashgan, tekislanishsiz. V1-2 uzatmalarda S tishcha va V5-6 uzatmalarda R tishcha amplitudasi oshadi. V5-6 uzatmalarda chuqur (4 mm dan ortiq) Q tishcha paydo bo'ladi, bu chap qorincha gipertrofiyasi hisobiga yuzaga keladi.

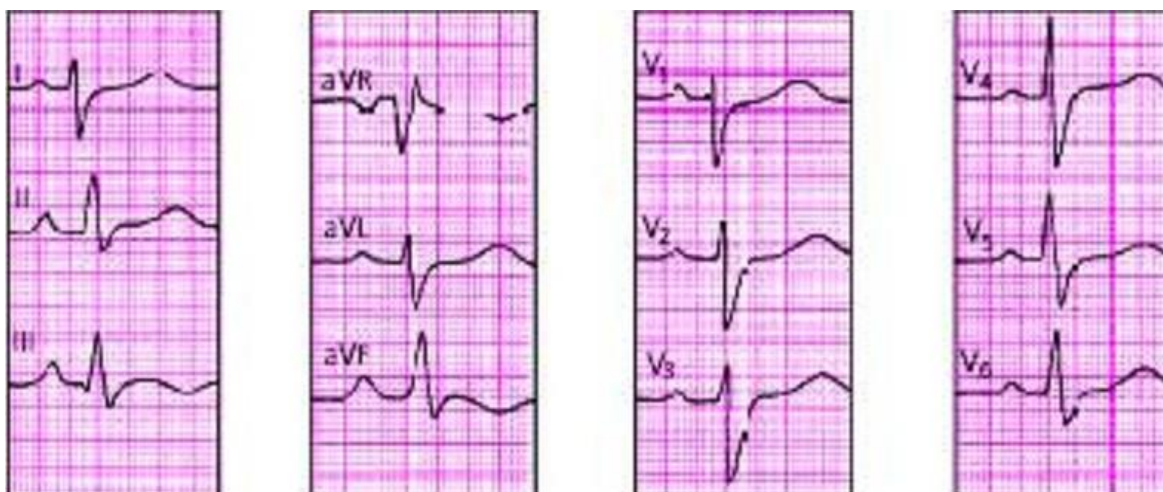
O'pka gipertenziyasi oshgani sayin, II V1-2 uzatmalarda P tishcha, aVR, V1-V2 uzatmalarda rSR tipidagi, V2 uzatmada qR kompleksida chap va o'ng yurakning kombinatsiyalangan gipertrofiyasi belgilari hosil bo'ladi. Natijada o'ng yurakning gipertrofiyasi ustunlik qiladi va qR tipidagi komplekslarni o'ng ko'krak qafasida qayd etish mumkin, bu o'pkaning doimiy gipertenziyasini ko'rsatadi. Repolyarizatsiya fazasini doimiy buzilishi ST segmentining qoshilishi, V1dan V4gacha ko'krak uzatmalarda chuqur otkirlashgan T tishcha ko'rinishining buzilishi o'ng qorincha miokardining haddan tashqari yuklanishi va distrofiyasi bilan bog'liq. Katta yoshli bolalarda yurak ritmi, atrioventrikulyar va intraventrikulyar o'tkazuvchanlikning buzilishlari qayd etiladi.



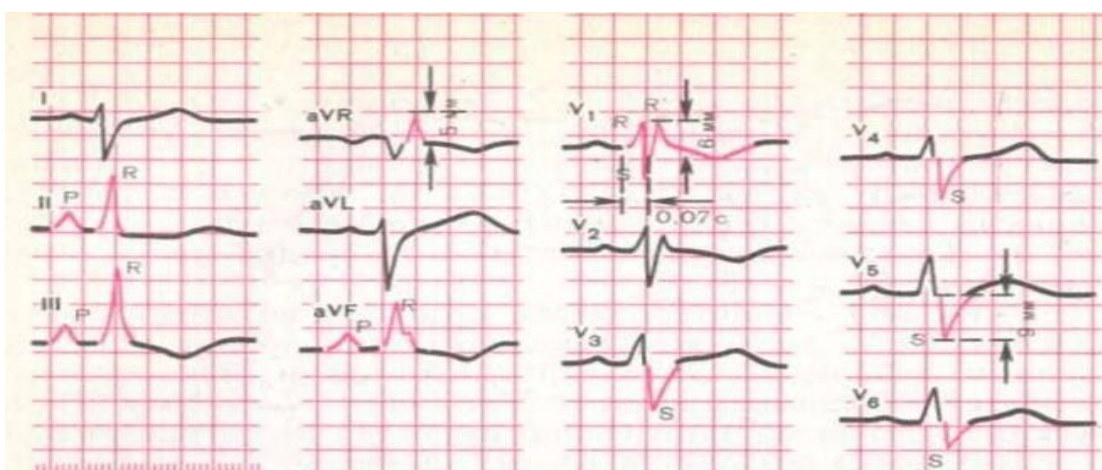
**Rasm. 6. QATN da EKG - o'ng qorincha miokard gipertrofiyasi belgilari.**



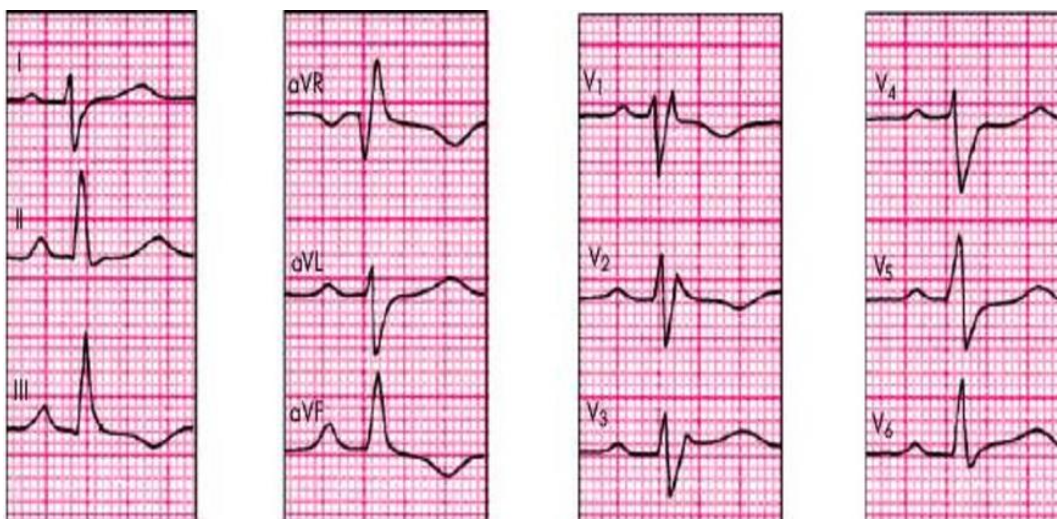
**a - R turi**



**b - S turi**



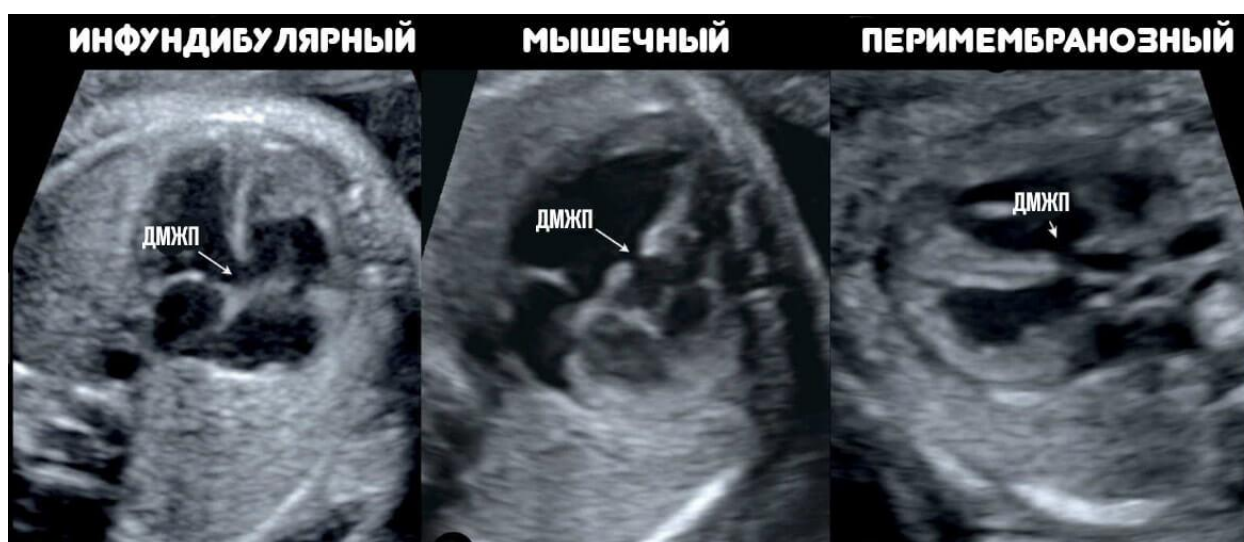**c - RSR turi**



*r - rSR turi*

**Exokardiografiya.** Parasternal, apikal va subkostal pozitsiyalarda ikki o'lchovli (2D) skanerlashda bo'lmacha ichidagi katta bo'shliq aniqlanadi. Bundan tashqari, 2D va M-skanerlash ma'lumotlariga ko'ra, o'ng qorincha, chap qorincha va chap bo'lmacha bo'shlig'ining kattalashishi, old devor qalinligining oshishi ko'rinishidagi nuqsonning bilvosita belgilari mavjud. o'ng qorincha, QATN giperkinezi va oldingi mitral klapan varaqasining harakat amplitudasining oshishi. Doppler tekshiruvi nuqson orqali anormal qon oqimini aniqlay oladi.

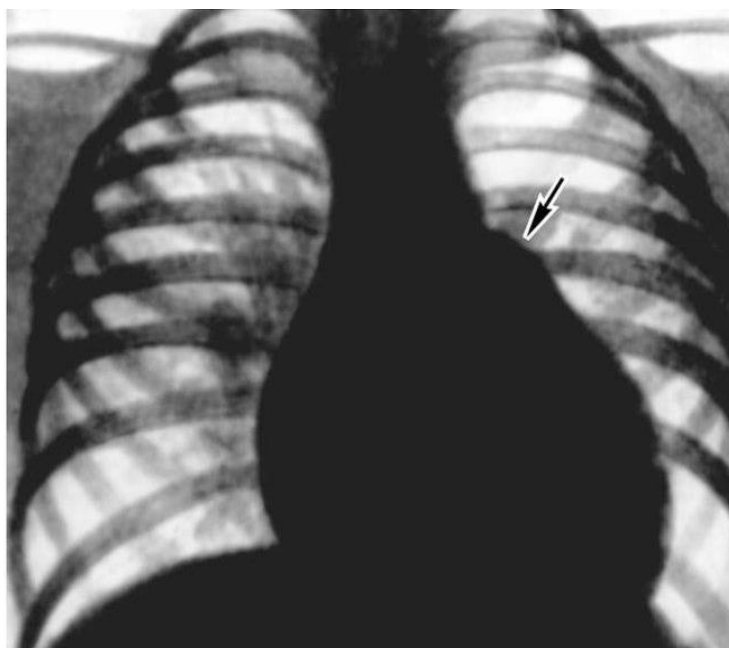
*Rasm. 7. QATN variantlari*



**Rentgenografiya.** Arterial yoy bo'ylab o'pka naqshining sezilarli darajada oshishi, yurakning chap konturi bo'ylab o'pka arteriyasi yoyining bo'rtishi, chap va

o'ng yurak bo'laklari diametri ortishi yurak hajmining oshishi kuzatiladi. O'pka gipertenziyasi o'sishi bilan o'pkaning ildizlari sezilarli darajada kengayadi, o'pka arteriyasining aniq, ba'zida anevrizmatik bo'rtishi kuzatiladi va o'pkaning periferik chegarasi "shaffof" bo'lib qoladi, bu sklerozlanish va periferik o'pka tomirlari bilan bog'liq.

**Rasm. 8 QATN bilan og'rigan bemorning ko'krak qafasi rentgenogrammasi.** Yurak soyasi ikkala qorincha hisobiga kengaygan, o'pka yoyi sezilarli darajada bo'rtishi, o'pkaning qon tomir to'ri hisobiga oqimini kuchayishikuzatiladi.



**Kechishi va asorati:** QATN nuqsonning kattaligi va joylashuvi va kasallikning davomiyligiga qarab sezilarli o'zgarishlarga uchraydigan nuqsonlarni bildiradi. Kichik nuqsonlar, ayniqsa, bo'lmachaning pastki mushak qismida joylashgan, o'z -o'zidan yopilishga moyildir. Bemorlarning 25-60% da kichik nuqsonlar 1-4 yoshgacha yopiladi, lekin katta yoshda o'z-o'zidan yopilishi ham mumkin. Kamdan kam hollarda (bemorlarning 10 foizida) o'rta va hatto katta o'lchamdagi nuqsonlar yopiladi.

QATN ning asoratlari.

1. Eyzemenger sindromi (reaktsiyasi), bilan tavsiflanadi:

- a) o'pkada keng sklerotik obliteratsion o'zgarishlar tufayli yuqori umumiy o'pka qarshiligi bo'lgan og'ir o'pka gipertenziyasi.
- b) Sianozning klinik ko'rinishlari bilan o'zaro faoliyat yoki venoarterial qon shuntining mavjudligi ("shunt o'zgarishi");
- v) o'pka arteriyasi hajmining kengayishi (14.5 -rasmga qarang) va periferik o'pka oqimining yemirilishi klinik va radiologik ko'rinishlari bilan KQAD periferik tomirlarining vayron bo'lishi ("amputatsiya sindromi");
- d) o'pka qon oqimining hajmi tizimli qon oqimining hajmiga teng yoki undan kam bo'ladi;
- e) yurakning barcha qismlarining gipertrofiyasi va kengayishi;
- f) sistolik shovqin va sistolik titroqning sezilarli kamayishi yoki yo'qolishi, Grem-Still diastolik shovqinining paydo bo'lishi;
- g) o'pka arteriyasi ustidagi II tonni ikkilanishi, o'pka komponenti tufayli uning aksentuatsiyasi va amplitudasi oshishi bilan.

2. QATN ning "orttirilgan", "ikkilamchi", "oq", "asinotik" Fallo tetradasiga aylanishi. QATN ning Fallo tetradasiga aylanishi, nuqson uch tavaqali klapani ostida, supraventrikulyar tepalik ostida, bo'lmachaning orqa qismida joylashganida sodir bo'lishi mumkin. Nuqson orqali qon oqimi katta va turbulent bo'lgani uchun, supraventrikulyar do'glik to'qimasini shikastlantirish xususiyati, uning gipertrofiyasi va fibrozi paydo bo'ladi. Natijada, o'ng qorinchaning infundibular qismida torayish hosil bo'ladi va o'pka arteriyasining infundibular stenozini paydo bo'ladi. Qonning chap qorinchadan o'ngga oqishi kamayadi va katta QAD zo'riqadi. Dastlab, katta QAD tizimiga qonning almashingan, so'ngra venoarterial oqishi paydo bo'ladi, bu ma'lum darajada Fallo tetradasining klinik va gemodinamik shakliga o'xshaydi, ya'ni kichik QAD tugashi bilan ko'k tipdagi nuqsonga o'xshaydi.

3. O'pka gipertenziyasi fonida distrofiyalangan miokardning "eskirishi" va uning sistolik ortiqcha yuklanishi natijasida yurak etishmovchiligi.

4. Yuqumli (septik) endokardit, uning qo'zg'atuvchi omillari yiringli infeksiya o'choqlarining mavjudligi bo'lib, qisqa muddatli bakteremiya va endokardning "tayyorlangan" (locus minoris resistentia) maydoniga zarar etkazadi.

5. Takroriy dimlanishli- bakterial pnevmoniya

6. Yurak ritmining buzilishi (ekstrasistollar, paroksizmal taxikardiya yoki atriyal fibrilatsiya shaklida) va o'tkazuvchanlik (atrioventrikulyar blok I-III darajali, to'liq RBBB)

7. Tromboemboliya.

8. Distrofiya va jismoniy kechikish

**Davolash.** Agar o'rta yoki katta hajimli nuqsonli yosh bolada qon aylanishi etishmovchiligi belgilari bo'lsa, u holda uni kasalxonada kardiotonik preparatlar (digoksin, izolanid, lanikor va boshqalar) yordamida davolash kerak; diuretiklar (gipotiazid, furosemid va boshqalar); angiotensinga aylantiruvchi ferment ingibitorlar

i (captopril, lisinopril va boshqalar), kardirotrof (riboksin, kaliy orotat, inozin, kobenzim, teotriUAYlin, mildronat, panangin va boshqalar) va antioksidant dorilar (A, C, E, selen vitaminlari).

Jarrohlik uchun optimal yosh-5-9 yosh.

Jarrohlik uchun ko'rsatmalar:

- 1) 3-4 yoshgacha kichik nuqsonlarni o'z -o'zidan yopish tendentsiyasi yo'q;
- 2) o'pka gipertenziyasi belgilarining paydo bo'lishi;
- 3) doimiy refrakter yurak etishmovchiligi;
- 4) bolaning tana vazni va jismoniy rivojlanishida sezilarli kechikish, anemiya zo'ravonligining oshishi;
- 5) takrorlanuvchi pnevmoniya va bronxit, ularni davolash qiyin va murakabligi;
- 6) konservativ terapiyaga chidamli, infeksiyon endokardit bilan QATN ning asoratlanishi.

Operatsiya o'pka gipertenziyasining sklerotik bosqichida taqiqlanadi. Eng tipik operatsiyadan keyingi asoratlar - o'tkazuvchanlik buzilishi (bemorlarning 34-80 foizida) - atrioventrikulyar blok, Giss oyoqchasi blokadasi, uch tabaqali klapan

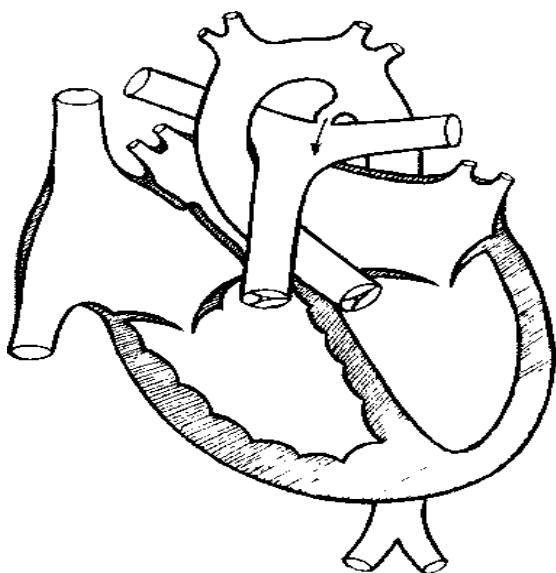
etishmovchiligi. Operatsiyadan keyingi uzoq muddatlarda o'lim darajasi 2,5%ga etadi.

### OCHIQ ARTERIAL YO'LAK

Ochiq arterial yo'lak (OAY) - aorta va o'pka arteriyasi o'rtasida anormal qon tomir aloqasi mavjudligi. Bu nuqsonni ajratish yoki boshqa yurak -qon tomir anomaliyalari bilan birlashtirish mumkin.

Kanal silindrik yoki kesilgan konus shakliga ega, aortaning uchida asosi nisbatan uzun (25-30 mm) va tor (2-3 mm), burma yoki qisqa (3-5 mm) va keng (20-25 mm gacha).

*Rasm 9. Ochiq arterial yolakli yurak sxematik korinishi.*



**Gemodinamika.** Prenatal davrda, arterial oqim, ochiq oval darcha kabi, embrional qon aylanishining normal komponenti hisoblanadi. O'ng qorincha tomonidan o'pka arteriyasiga chiqarilgan kislorodli qon hajmining 2/3 qismi u orqali aortaga o'tadi. Bu esa aortaga qaraganda o'pka arteriyasida yuqori bosim tufayli, ishlamaydigan KQADning o'pka tomirlarining yuqori qarshiligi bilan bog'liq. Birinchi nafasdan so'ng o'pka tomirlari ochilganda o'pka arteriyasidagi bosim birinchi kun davomida 60-80 dan 35-40 mm Hg gacha tez pasayadi, bir vaqtning o'zida KQAD bosimining oshishi bilan. Dastlab, bu funktsional holat ya'ni qon aylanishining ikki doirasining qarshiligini muvozanatlashiga, o'pka

arteriyasidan aortaga qon ketishini to'xtatishga, so'ngra kanalning anatomik obliteratsiyasiga olib keladi.

Bolalarning 35 foizida kanalni to'liq yo'q qilish 2 hafta ichida va bolalarning 80 foizida 8 haftalik hayotda tugaydi. Ba'zi bolalarda obliteratsiya jarayoni bir necha oy yoki hatto yillar davom etadi.

OAYdagi gemodinamik buzilishlar aortadan o'pka arteriyasiga kanal orqali qonni oqishi bilan tavsiflanadi. Chiqarish miqdori kanalning uzunligiga, kengligiga, tushirish va tushish burchagiga, katta QAD va kichik QADda qon bosimi qiymatlari nisbatiga bog'liq.

Gemodinamik buzilishlar kichik QADda kuchsiz gipervolemiyasi bilan harakterlanadi, chap qorinchaning kuchsiz kengayishi, o'pka gipertenziyasining uzoq vaqt davomida yo'qligi, katta QADda gemodinamik buzilishlar va o'ng yurakning buzilmaganligi bilan tavsiflanadi.

kichik QADga qonning uzoq vaqt oqishi jarayonning dinamikasida kichik QAD ning gipervolemik vazokonstriktorli gipertenziyasiga olib keladi. O'ng qorinchaga sistolik yuklama ortadi, bu esa uning o'ng bo'lmacining ikkilamchi gipertrofiyasi bilan uning gipertrofiyasiga olib keladi.

**Klinikasi.** Bolalar normal vazn va uzunlik bilan tug'iladi. Keyingi klinik alomatlar juda o'zgaruvchan va kanalning uzunligi va kengligiga, arteriovenoz shuntning kattaligiga, shuningdek bemorlarning yoshiga bog'liq.

Tor va uzun OAY bilan bemorlar deyarli sog'lom bolalardan farq qilmaydi, normal rivojlanadi va og'irlik qo'shadi. Ulardagi nuqsonning yagona namoyon bo'lishi yurak tubida xarakterli uzluksiz sistolik-diastolik shovqin bo'lishi mumkin, maksimal darajada o'pka arteriyasidan yuqori. Biroq, yosh bolalarda shovqin faqat sistolik bo'ladi, lekin juda kuchli emas, 1/2 sistoldan oshmaydi, prekordial soxaga o'rtacha tarqalish bilan. Yurak tovushlari, uning chegaralari, puls va qon bosimi, EKG va rentgen ma'lumotlari normada. Shikoyatlar va nuqsonning klinik ko'rinishi faqat 5-6 yoshda paydo bo'ladi, bu nuqsonning erta topikal tashxisini murakkablashtiradi.

O'rtacha va katta arteriovenozli shunt bilan yuzaga keladigan keng va qisqa OAY bilan, nuqsonning barcha belgilari hayotning birinchi oylarida aniqlanishi mumkin. katta QADning "o'g'irlash sindromi" natijasida atrofga qon ta'minoti kamayishi tufayli doimiy rangparlik xarakterlanadi. Yosh bolalarda jismoniy mashqlar paytida (qichqiriq, emish, spastik yo'tal va h.k.) vaqtincha periferik sianoz paydo bo'lishi mumkin, asosan oyoqlarda, ular mashg'ulotdan so'ng darhol yo'qoladi. Hayotning birinchi oylaridan boshlab bolalar tana og'irligi va jismoniy rivojlanishidan orqada qoladilar, ular takroriy bronxit va pnevmoniyaga moyil bo'ladi.

Tez charchash, birinchi navbatda, ovqatlanish vaqtining uzayishi, vaqti - vaqti bilan emish va uzoq pauza qilish bilan namoyon bo'ladi, katta yoshdagi bolalarda esa - ochiq o'yinlardan voz kechish. 3-5 yoshdan keyin bolalar yurakdagi og'riq, yurak , tez-tez hushidan ketish, jismoniy mashqlar paytida xansirash, intensivlikning etarli emasligidan shikoyat qiladilar.

Jismoniy jihatdan pulsi tez va yuqori toliqlikda (celer etaltus), tez pasayishi bilan, ayniqsa son arteriyasida bo'g'im chuqurchasida yaxshi paypaslanganda. Aortaga katta sistolik eksektsiya tufayli sistolik qon bosimi normal yoki o'rtacha ko'tariladi va diastolik qon bosimi sezilarli darajada pasayadi (0-20-30 mm simob ustuni), bu bir vaqtning o'zida o'pka arteriyasiga qonning tez tushishi va tushayotgan qonni aortaga oqishi bilan bog'liq.

Bunday holda, puls bosimi sezilarli darajada oshadi. Puls va qon bosimining o'zgarishi juda xarakterli va arteriovenoz shunt hajmiga mos keladi o'zgaradi , bu shovqin belgilari etarlicha aniq va aniq bo'lmaganida ayniqsa muhimdir. Chap tarafdagi donglik tufayli yurak chegaralari deformatsiyalanishi mumkin, to'lishganda pulsatsiyasining oshishi, yurak uchi turtkisini ko'tarilishi ko'rinadi, bu nafaqat chapga, balki pastga ham siljiydi.

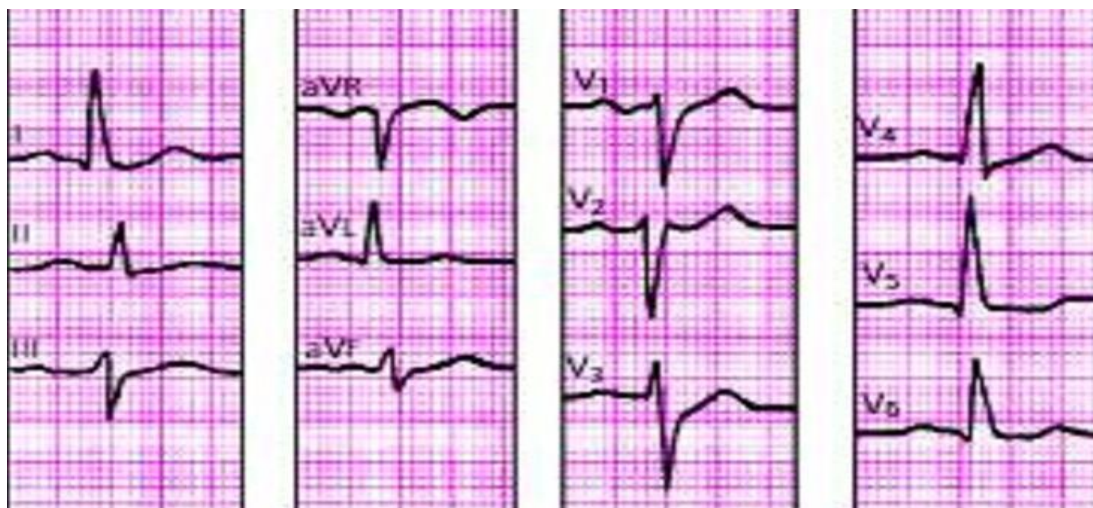Keyingi bosqichlarda, katta yoshli bolalarda, o'ng qorincha gipertrofiyasi fonida, yurak uchi turtkisi kuchaygani ham aniqlanadi. Ba'zi bolalarda yurak asosida sistolik, kamroq sistolik-diastolik titroq seziladi. Yurak chegaralari chapga va yuqoriga kengaytiriladi. OAY ning o'ziga xos belgisi-bu yurakning pastki



qismida, ayniqsa, ikkinchi qovurg'alararo soxada tez-tez eshitiladigan kuchli, Qattiq, uzluksiz ("mashina"), uzoq davom etadigan sistolik-diastolik shovqinning mavjudligi. to'sh suyagining chap tomonida. Shovqinning kelib chiqishi aortadan o'pka arteriyasiga anormal bir tomonlama qon oqimi bilan bog'liq.

**Elektrokardiografiya.** Kasallikning dastlabki bosqichida YEO' normal yoki chapga siljigan . Chap bo'lmachaning kuchsiz gipertrofiyasi (II, aVL, V5-V6 uzatmalardada P tishcha kengaygan, deformatsiyalangan, o'rtacha tekislangan) va chap qorincha (V1-V2 uzatmalarda chuqur S tishcha V5-V6 uzatmalarda yuqori R tishcha o'tish zonasida o'ngga, ba'zan V5-V6 uzatmalarda tekislangan yoki zaif salbiy T tishcha bilan). Keyinchalik o'pka gipertenziyasi oshishi bilan YEO' asta-sekin o'ngga buriladi, III, aVR, V1-V2 uzatmalardagi R to'lqinlarining amplitudasi oshadi, S to'lqini V5-V6da chuqurlashadi. V1-V2 uzatmalarda izoliniya ostida S-T segmentining siljishi paydo bo'ladi, T to'lqinlari chuqur va uchli bo'ladi. Keyingi bosqichlarda ham qorincha, ham bo'lmachani birlashgan gipertrofiyasi belgilari, yurak ritmi va o'tkazuvchanligining turli buzilishlari aniqlanadi.

**Rasm. 10. OAY bilan EKG: Chap qorincha gipertrofiyasi belgilari.**



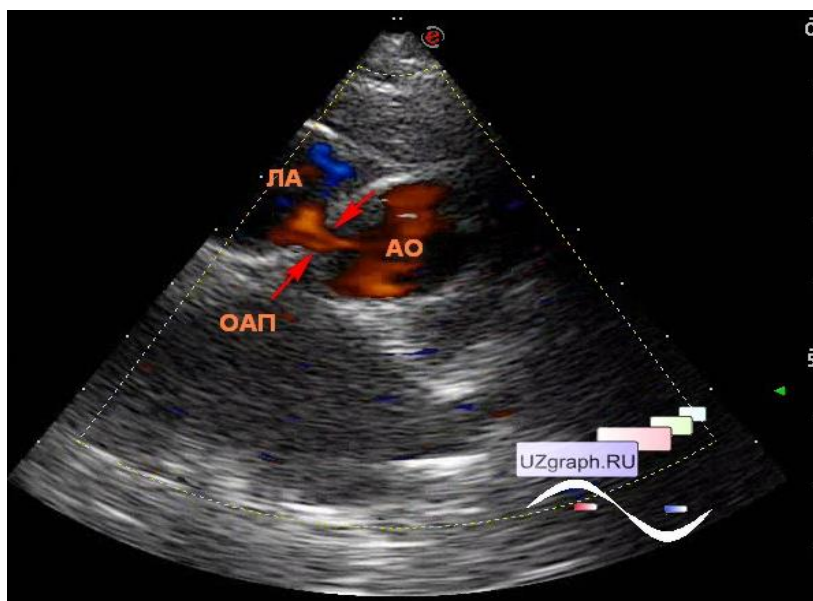
### **Exokardiografiya.**

Shuntning kattaligidan qat'iy nazar chap qorinchani hajmiy kattalashishi bir biriga to'g'iri proporsional. Chap bo'lmacha o'chamini aorta diametriga nisbatan oshishi (1.1dan yuqori) Chap bo'lmachani hajmiy zo'riqish belgilari kuzatiladi bu holat qorinchalararo to'siq amplitudasi oshishi va chap qorincha orqa devoir

hisobiga yuzaga keladi Mitral klapani old tavaqasi ochilishi diastolik ekskursiya hisobiga yuzaga keladi

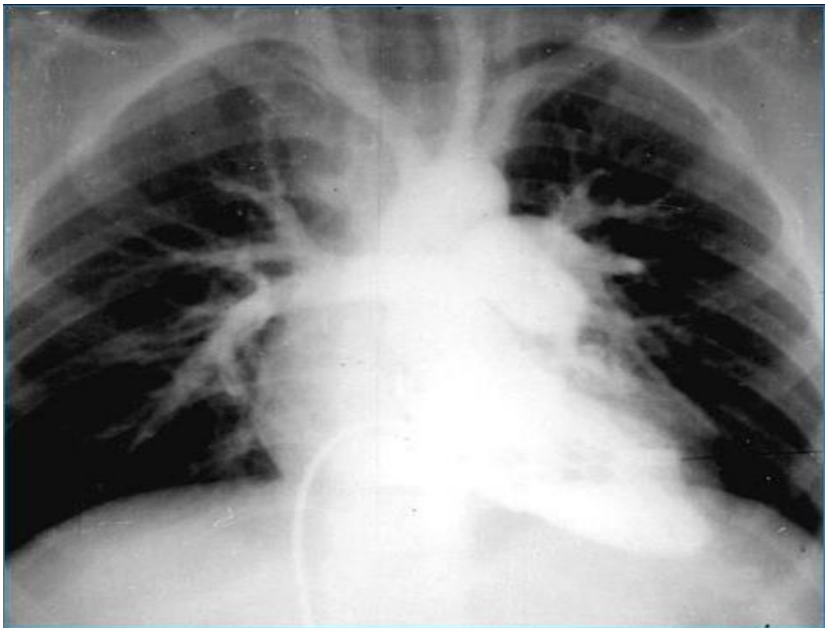
Do'plerografik tekshiruv natijasida o'pka arteriyasi bifurkatsiya soxasida oqim aniqlandi, rangli dopler tekshiruvida o'pka arteriyasi soxasida mozaik rasim aniqlandi.

*Rasm.11. ExoKGda OAY.*



**Rentgenografiya.** Nuqson rivojlanishining dastlabki bosqichlarida o'pkaning qon tomir naqshlari shunt hajmiga mutanosib ravishda oshadi. Chap qorincha (yurak atorasi indeksi 55-60%dan yuqori) va belning silliqiligi tufayli chap bo'lmacha kattalashishi tufayli yurak diametrining oshishi kuzatiladi. Keyingi bosqichlarda, o'pka gipertenziyasi shakllanishi paytida, arteriolalarning zararlanishi natijasida periferik chegaraning kamayishi aniqlanadi, shu bilan birga markaziy tanasi kengayadi (masalan, "kesilgan daraxt"), o'pka arteriyasi kengayadi va yurakning chap konturi bo'ylab bo'rtib chiqadi va ko'tarilgan aorta kengayadi.

**Rasm. 12. OAY bilan rentgenografiya**



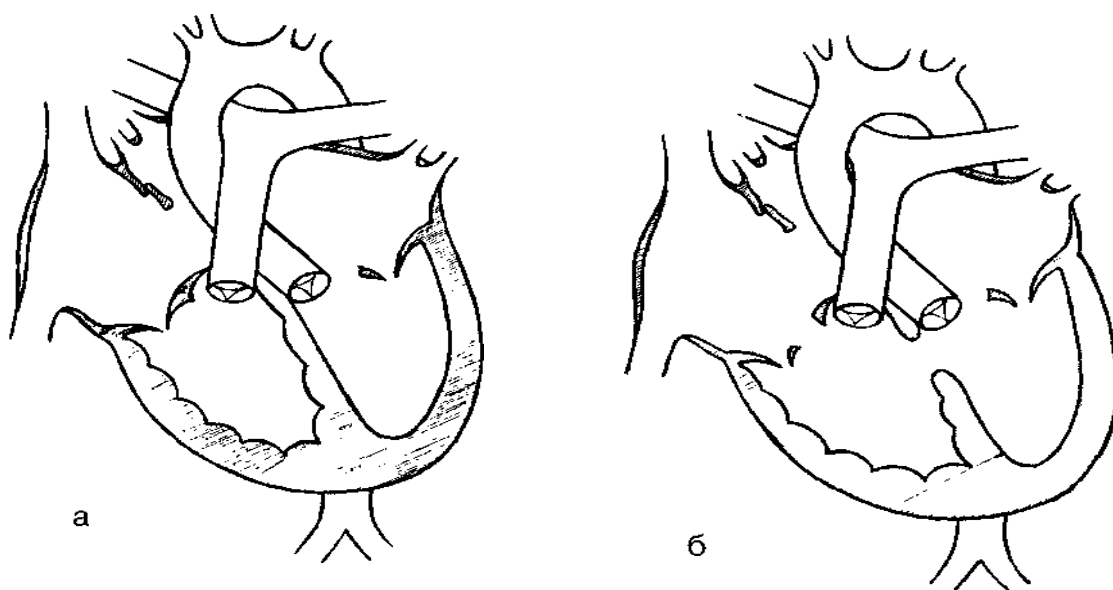
**Davolash.** Hayotini 6-12 oyligidan keyin bolada nuqson borligini aniqlash kerak, chunki o'z-o'zidan yopilish ehtimoli minimal ravishda, hatto kichik nuqsonning mavjudligi ham ikkinchi darajali asoratlar paydo bo'lishi mumkin. Jarrohlik uchun optimal yosh-2-5 yosh, chunki nuqsonni erta tuzatish bilan uzoq muddatli natijalar eng qulaydir. Ammo katta arteriovenoz shuntli yosh yoki katta bolalarda refrakter yurak etishmovchiligi, takrorlanuvchi pnevmoniya, og'ir .distrofiya yoki progressiv o'pka gipertenziyasi rivojlansa, u holda operatsiya har qanday yoshda o'tkaziladi.

Dori moddalarni bilan yo'q qilish usuli faqat oxirgi yigirma yil davomida va faqat hayotning dastlabki ikki haftasida qo'llanilgan. Indometatsin tomir ichiga 0,1-0,2 mg / kg tana vazniga kuniga 1-2 marta 1-3 kun davomida, elektrokardiyografik nazorat ostida yuboriladi. Bosh dozasi tana vazniga 0,6 mg / kg dan oshmasligi kerak.

## OCHIQ ATRIOVENTRIKULYAR KANAL

Ochiq atrioventrikulyar kanal (yoki atrioventrikulyar aloqa - AVK) - bu murakkab ko'p qisimli TYN bo'lib, unda qorincha va bo'lmacha o'rtasida umumiy atrioventrikulyar kanal orqali noodatiy aloqa mavjud bo'lib, uning paydo bo'lishi endokard tizimini(yostiqlar) rivojlanishidagi nuqson tufayli yuzaga keladi. Qorinchalar aro to'siq va bo'lmachalar aro to'siqni to'liq rivojlanmasligi, mitral va uch tabaqali klapanlarni ravoqlari rivojlanishi buziladi, bo'lmacha va qorinchalar bitta atrioventrikulyar teshikdan iborat murakkab atrioventrikulyar kanal bilan o'zaro bog'langan. Nuqsonning ikkita shakli bor: AVKning to'liq bo'lmagan shakli va AVKning to'liq shakli.

*Rasm. 13.a - atrioventrikulyar kanalning to'liq bo'lmagan shakli, b - to'liq shakl*



To'liq AVK - bu og'ir darajali (birlamchi, katta) nuqson, bo'lmachalar aro to'siqning yuqori qismi(membranali) nuqsoni, anomal, markazda joylashgan katta atrioventrikulyar teshik, varaqalarning bo'linishi (ko'pincha mitral - anteromedial yoki triküspitli - go - septal) klapanlar.

**Gemodinamika.** Bu nuqson kichik qon aylanish doirasida gipervolemiya bilan kechuvchi tug'ma yurak nuqsonlar guruhiga kiradi, atrioventrikulyar devor nuqsoni orqali o'ng yurakka va o'pka arteriyasi tizimiga arteriovenoz qon ketishi natijasida

kelib chiqadi. Qon o'tishi bo'lmacha va qorinchalar darajasida sodir bo'ladi. Bunday holda, chap qorinchadan qon bir vaqtning o'zida QATN orqali o'ng qorinchaga, BATN orqali o'ng bo'lmachaga va nuqsonli atrioventrikulyar klapan orqali chap bo'lmachaga oqishi mumkin, ya'ni ularning kombinatsiyasi natijasida gemodinamik holat yuzaga keladi. uchta nuqson: QATN , BATN va atrioventrikulyar klapan etishmovchiligi. Yurakning deyarli barcha qismlari orqali "balast" qon hajmining aylanishi natijasida, ikkita bo'lmacha va o'ng qorinchaning haddan tashqari yuklanishi va kengayishi, shuningdek, gipervolemiyasi va KichQAD spastik gipertenziyasiga olib keladi.

Yurakning o'ng kameralari hajmining haddan tashqari yuklanishi natijasida kardiomegaliya tez shakllanadi va o'pka arteriyasi kengayadi. O'ng bo'lmachaning haddan tashqari yuklanishi ayniqsa aniq, chunki unga nafaqat chap bo'lmachadan, balki chap qorinchadan ham qon tushadi. O'pka gipertenziyasi tez rivojlanadi, bu esa o'ng yurakning diastolik va sistolik yuklanishini oshiradi va ularning gipertrofiyasiga olib keladi. O'pka gipertenziyasining oshishi bilan Eisenmenger sindromining belgilari paydo bo'ladi.

**Klinikasi.** Bolalar normal tana vazni va uzun-ligi bilan tug'iladi, ammo hayotning birinchi oylaridan boshlab ular ovQATNlanishda qiyinchiliklarga duch kelishadi - charchoq, dam olishda xansirash, emganda va yig'lash bilan kuchayadi, og'iz Sianoz rivojlanadi. Bolalar oqargan, juda bezovtalanishgan. Hayotning birinchi oylaridan boshlab ular tana og'irligi va psixomotor rivojlanishida orqada qoladilar. Takroriy pnevmoniya va bronxitga moyillik bor.

Taxikardiya va dam olishda xansirash, ortopnoe, o'pkada xirillash, jigar hajmining kattalashishi, lablar Sianozi va akroSianoz ko'rinishida qon aylanish etishmovchiligi kabi erta klinik belgilari rivojlanadi. Sistolik qon bosimi hisobiga, kichik to'lqinli puls tufayli qon bosimi o'rtacha pasayadi. Hayotning 3-4 oyligida yurak soxasida do'nglik shakllanadi, yurak uchi sohasida sistolik titroq va 5-chi nuqtada, yurak urish tezligining oshishi aniqlanadi. Yurak chegaralari chapga va o'ngga ko'tariladi. I ton o'rta darajada kuchaygan, II ton sezilarli darajada aksentlangan ko'pincha o'pka arteriyasi ustida ikkiladi, ammo o'pka gipertenziyasi

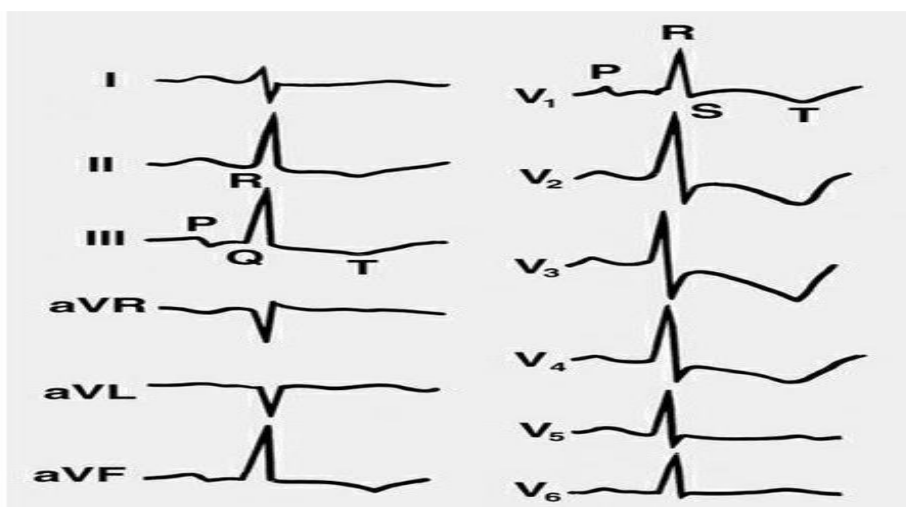
oshgani sari II tonning ikkilanishi yo'qoladi va aksentuatsiya kuchayadi. QATN ning kuchli, qo'pol, sistolik shovqini xarakterlanadi, u to'sh suyagining chap chetida va tepasida to'rtinchi qovurg'alararo oraliqda imkon qadar ko'proq eshitiladi. Shovqin nafaqat o'ngga, balki chap qo'ltiq osti soxasiga, to'sh suyagining chap chetiga yaxshi tarqaladi va orqa tomondan eshitiladi. O'pka arteriyasi bir vaqtning o'zida stenoz bo'lsa, to'sh suyagining chap tomonidagi ikkinchi yoki uchinchi qovurg'alar oraliq'idagi bo'shliqda patologik bifurkatsiya va ikkinchi to'ning aksentuatsiyasi bilan Qattiq, juda kuchli "chiqarib yuborish" sistolik shovqini eshitiladi.

Agar bolalar bir yoshga to'lgunga qadar pnevmoniya fonida yuzaga keladigan refrakter yurak etishmovchiligidan o'lmasalar, u holda Eisenmenger sindromi shaklida o'pka gipertenziyasining boshqa belgilari paydo bo'ladi.

**Elektrokardiografiya.** EKG juda tipik bo'lib, YuEO'ning chapga keskin burilishi bilan tavsiflanadi (burchak -30 dan -160 gacha), bir vaqtning o'zida o'ng qorincha gipertrofiyasining aniq belgilari (aVR, V1 -V2 etakchalarida yuqori R to'lqinlari) mavjud. ) va o'ng bo'lmacha (II, V1-V2 etakchalarida yuqori Trenny P to'lqinlari). Shu bilan birga, chap atriyal gipertrofiya belgilari (keng, deformatsiyalangan P II, V5-V6, salbiy faza P V1-V2) va chap qorincha (keng o'tish davri, yuqori amplitudali R V5-V6 tishlari) belgilari qoladi.

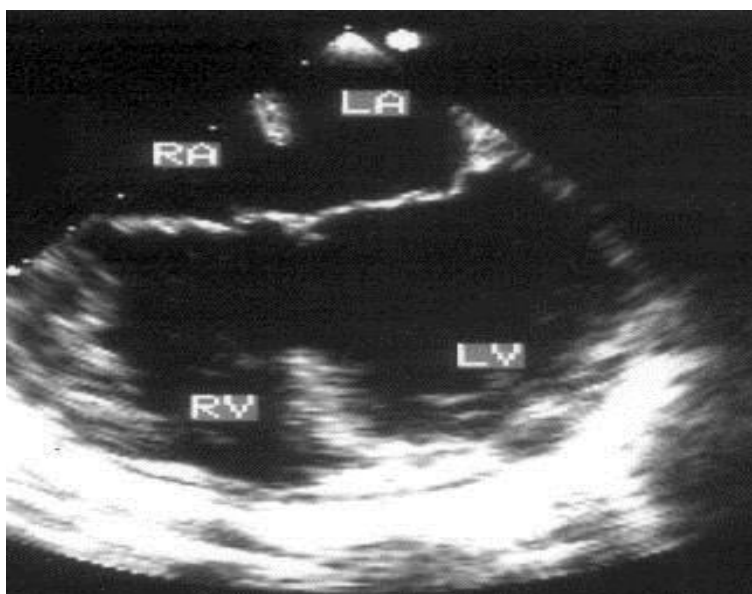
Nuqsonni keyingi bosqichlarida o'ng qorinchaning sistolik ortiqcha yuklanishi ST segmentining inversiyasi va V1 dan V4-V5gacha bo'lgan uzatmada T to'lqinining negativligi ko'rinishida oshadi.

**Rasm. 14. AVKning to'liq shakli bilan EKG - o'ng qorincha va ikkala bo'lmacha gipertrofiyasi.**



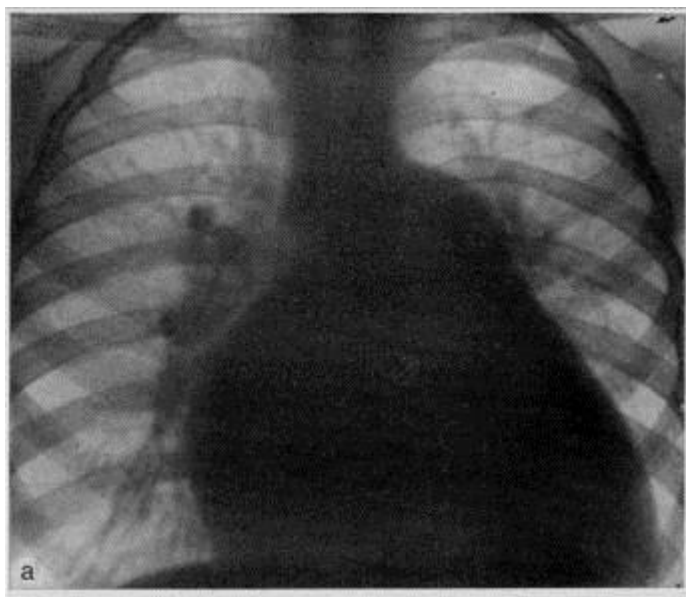
**Exokardiografiya.** Ikki o'lchovli (2D) rejimda, apikal 4 kamerali proektsiyada, BATning pastki qismida va QATN ing yuqori qismida nuqson, mitral va trikuspit klapanlari orasidagi bo'shliq mavjudligi aniqlanadi. Bir o'lchovli (M) rejimda, nuqsonning bilvosita belgilari chap bo'lmacha va o'ng qorinchaning kengayishi, QATNga yaqinlashadigan yoki unga yopishib oluvchi oldingi mitral klapaning paradoksal harakati shaklida aniqlanadi. Bundan tashqari, Doppler kardiogrammasi bo'lmacha va qorinchalarda qon oqimi aralashmasini, atrioventrikulyar klapanlar darajasida regurgitatsiyani ko'rsatadi.

**Rasm. 15. AVKning to'liq shakli bilan ExoKG**



**Rentgenografiya.** Arterial va ba'zida venoz oqim tufayli o'pka naqshlari sezilarli darajada yaxshilanadi, o'pkaning ildizi kengaygan, yurakning barcha qismlarida o'sish tufayli kardiomegaliya qayd etiladi, ammo o'ng qorincha va ikkita bo'lmacha, ayniqsa chap bo'lmacha kattalashadi. Nuqsoning keyingi bosqichlarida o'pka arteriyasi magistralining kengayishi va bo'rtib chiqishi kuzatiladi, buning natijasida chap bo'lmachaning oshishi bilan birga yurakning beli sezilarli darajada tekislanadi va o'pkaning periferik qon tomir surati birlashadi.

**Rasm. 16. AVKning to'liq shakli bilan rentgenografiya**



**Nuqsonning kechishi va oqibati.** Bu nuqsonning og'ir, davolashga chidamli, to'liq yurak etishmovchiligi, pnevmoniyaning shakillanishi va o'pka tomirlari shikastlanishining erta rivojlanishi va qaytarilmasligi bilan kechadigan yomon rivojlanib kechadi. Aksariyat bolalar hayotning birinchi 4 oyi - 1 yilida vafot etadi.

**Davolash.** Nuqsonni mavjudligi jarrohlik tuzatish uchun mutlaq ko'rsatma Bu nuqsonni jarrohlik yo'li bilan tuzatish eng og'ir yurak operatsiyalaridan biri bo'lib, o'lim darajasi yuqori bo'ladi.

**Gemodinamika.** Gemodinamika kichik QADsida nuqson borligi va mitral klapaning yetishmasligi bilan belgilanadi va uning buzilish darajasi har bir nuqsonning og'irligiga bog'liq. Diastolada qon chap bo'lmachadan o'ngga katta BATN orqali chiqariladi, bu nafaqat bosim gradiyenti bo'ylab, balki o'ng yurakning holati va uch tabaqaliklapan halqasining katta diametri tufayli yuzaga keladi.



Shuning uchun, bu anomaliya bilan, yurakning o'ng kameralari, ayniqsa, o'ng bo'lmacha, chap qorincha va kamroq darajada chap bo'lmachaning ortiqcha yuklanishi kuzatiladi.

Katta arteriovenoz oqim o'pka gipervolemiyasiga olib keladi, ammo gipertoniya asosan vazospastik xarakterga ega bo'lib, sekin rivojlanadi va to'liq AVK kabi yuqori darajaga etib bormaydi. Rivojlanayotgan gipertenziya, shuningdek, o'ng qorinchaga sistolik yukni va sistolik ortiqcha yuk bilan uning gipertrofiyasini oshiradi.

**Klinikasi.** Bolalar normal tana vazni va uzunligi bilan tug'iladi va odatda hayotning birinchi yillarida qoniqarli rivojlanadi. Ammo, agar BATN ning o'lchami va mitral etishmovchilik darajasiga bog'liq holatda, hayotning birinchi oylaridan boshlab ular tana vazni va jismoniy rivojlanishida orqada qola boshlaydi. katta QAD "o'g'irlash sindromi" tufayli terining aniq rangparligi ko'zga tashlanadi. Jismoniy mashqlar paytida xansirash va taxikardiya, bronxit va pnevmoniya qaytalanish tendentsiyasida namoyon bo'ladi. Bemorlarning deyarli yarmida qon aylanishining buzilishi belgilari mavjud.

Jismoniy jihatdan maksimal puls va qon bosimining o'rtacha pasayishi, kuchsiz to'lish pulsi aniqlanadi. Ko'krak qafasida ko'pincha chap tarafda do'nglik rivojlanishi tufayli deformatsiyalanadi. Ba'zida o'ng qorinchaning sezilarli kengayishi va gipertrofiyasi, shuningdek yurak uchi turtkisida sistolik titroq tufayli aniq epigastral pulsatsiya kuzatiladi. Yurak chegaralari chapga yuqoriga va o'ngga kengaygan. I to'n biroz kuchayadi, II to'n aksenti va o'pka arteriyasi ustida bo'linadi.

Auskultativ shovqin simptomatologiyasi juda xarakterlidir, xususan, har xil lokalizatsiya, intensivlik va tembrdagi ikkita sistolik shovqin eshitiladi. Mitral etishmovchilik shovqini iloji boricha yurak tepasida, o'rtacha intensivlikda (3-4 daraja) eshitiladi, "puflovchi" tembr chap qo'litiq osti soxasida yaxshi eshitiladi, lekin odatdagi shovqindan farqli o'laroq. mitral etishmovchilik, u to'sh suyagining chap qirralari bo'ylab yurak tubiga yaxshi tarqaladi.

BATNning sistolik shovqini - unchalik kuchli bo'lmagan, tashqariga yo'nalgan (o'pka arteriyasining nisbiy stenozini bilan bog'liq), nozik, to'sh suyagining chap tomonidagi ikkinchi qovurg'alararo oraliqda, aniq tarqalmagan, maksimal darajada

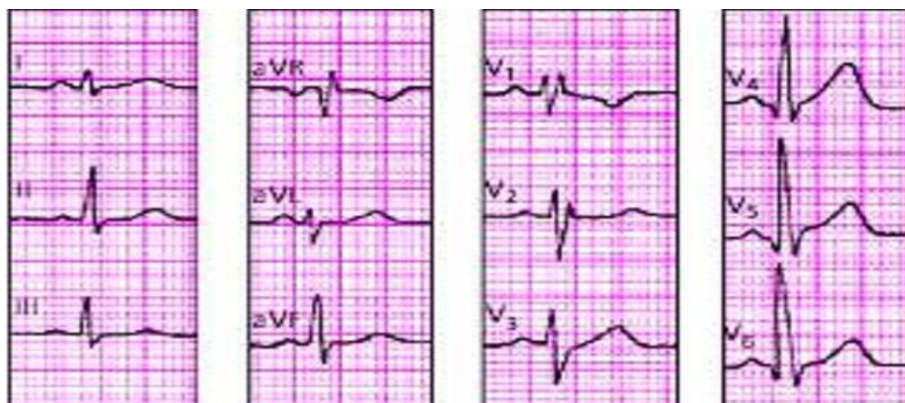eshitiladi.

Bu shovqinlarga qo'shimcha ravishda, 5 nuqtada va Erb-Botkin nuqtasida, uch tabaqali klapan halqasi orqali katta hajmli qon oqimi sabab bo'lgan, nisbiy uch tabaqali klapan stenozining kuchli bo'lmagan, yumshoq diastolik shovqini eshitiladi.

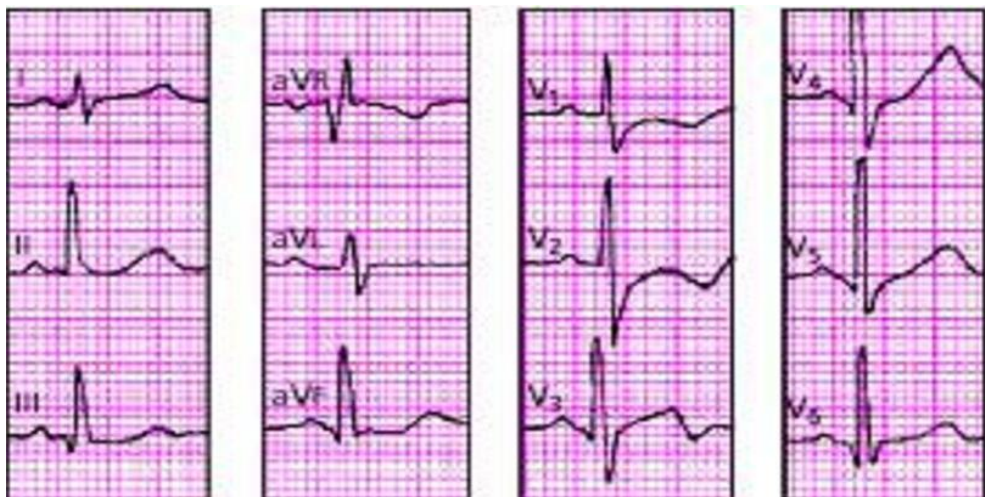**Elektrokardiografiya.** Bu nuqsonda tashxisni osonlashtiradigan xususiyatlar mavjud. YuEO' (to'liq AVKga qaraganda kamroq darajada), chapga  $-40-60^\circ$  gacha buriladi. Qoida tariqasida, ikkita qorinchaning kombinatsiyalangan gipertrofiyasi V1 uzatmalarda rSR tipidagi komplekslar yoki V1 uzatmalarda rsR yoki aVR uzatmalarida qR - o'ng qorincha gipertrofiyasi va yuqori amplitudali komplekslar ko'rinishida aniqlanadi. qRS turi V4-V6 uzatmalarida, chap qorincha gipertrofiyasi bilan bir vaqtda aniqlanadi. Q tishchening dastlabki bosqichlarida chap qorincha gipertrofiyasi o'ngdan ustun (17 -rasm), keyingi bosqichlarda esa o'ng qorincha gipertrofiyasi ustunlik qiladi (17 -rasm) ST segmentining teskari shaklidagi sistolik ortiqcha zo'riqish bilan va V1-V4 uzatmalarida salbiy T tishlarini chuqurlashishi kuzatiladi..

Bo'lmachaga haddan tashqari yuklanish ko'p bo'lsa o'ng bo'lmacha gipertrofiyasi ko'rinishida II, aVR, V1-V2 uzatmada yuqori amplitudali uchli P to'lqinlari ko'rinishida namoyon bo'ladi. To'liq AVK singari, I -II darajali atrioventrikulyar blokadani nuqsonning kech bosqichlarida aniqlash mumkin, bo'lmachaning haddan tashqari cho'zilishi va ortiqcha yuklanishi natijasida asoratlar - yurak aritmiyasi (politopik ekstrasistol, paroksizmal taxikardiya va boshqalar) paydo bo'lishi mumkin.

**Rasm. 17. AVKning to'liq bo'lmagan shakli bilan EKG - a**

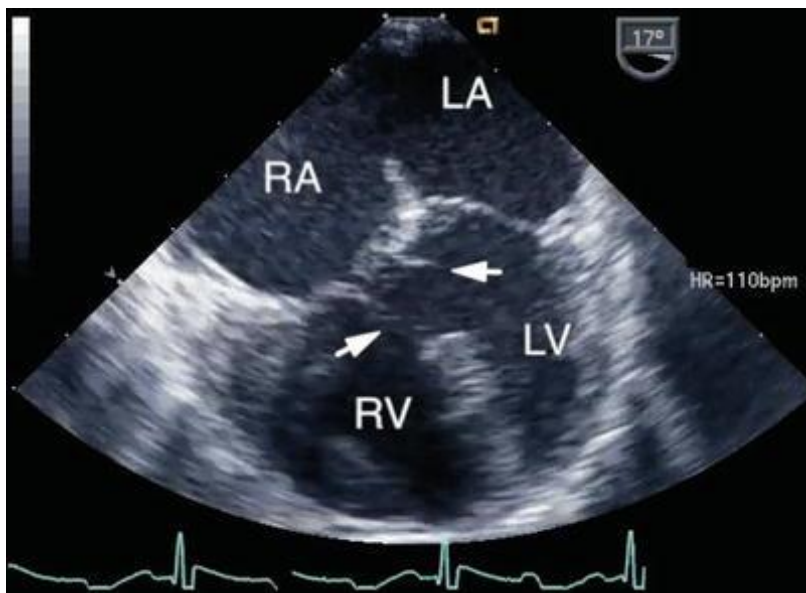


*b*



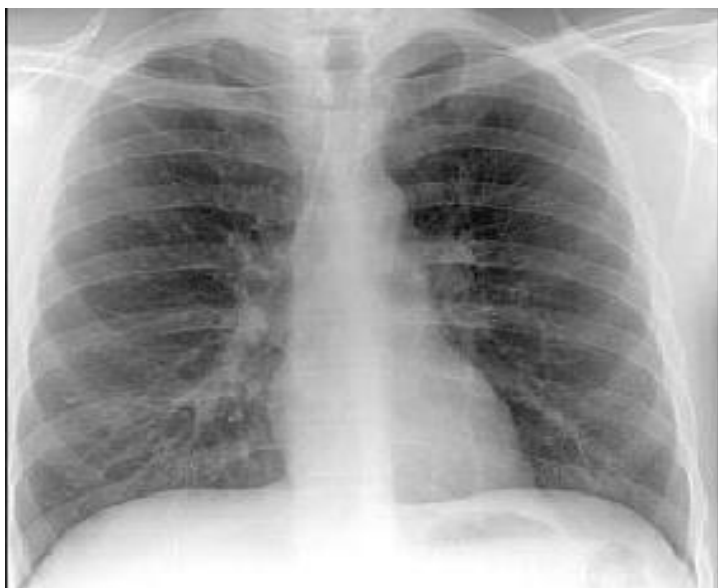
**Exokardiografiya.** Ikki o'lchovli (2D) rejimda, apikal 4 kamerali holatda, nuqsonning bevosita belgilari BATning pastki qismidan exogenlikning uzilishi shaklida va chap qismida aniqlanadi. qorincha klapan darajasida, mitral klapan varag'ining bo'linishi aniqlanadi. Nuqsonni bilvosita belgilari - bu o'ng qorincha va bo'lmaning kengayishi, QATN ing paradoksal harakati, chap qorinchadan chiqish yo'lining torayishi, mitral klapaning anteromedial diastolada kontaktli yopishishi ko'rinishidagi harakati xarakterlidir. QATNga "yopishish").

**Rasm. 18. AVKning to'liq bo'lmagan shakli bilan ExoKG**



**Rentgenografiya.** O'pka naqshlari arterial oqim hisobidan boyitiladi va chap qorincha yurak yetishmovchiligining oshishi bilan - va venoz oqim. O'pka arterkengaygan va chap yuqori kontur bo'ylab chiqib ketgan. Kardiomegali ikkala qorinchaning ko'payishi natijasida yuzaga keladi (kardiorasik indeks 60-65%dan oshadi), yurakning bel qismi tekislanadi va yurak "mitral" konfiguratsiyani qabul qilishi mumkin.

***Rasm. 19. AVKning to'liq bo'lmagan shakli bo'lgan uning rentgenografiya***



**Davolash.** Jarrohlik uchun ko'rsatmalar - bu dori -darmonlar bilan to'xtamaydigan progressiv og'ir distrofiya va qon aylanishining yetishmasligi. Ammo yuqumli endokarditning xavfi tufayli, nuqsonning nisbatan muvaffaqiyatli kechishi bilan ham, operatsiya maktabgacha yoki maktab yoshidagi bolalarga amalga oshiriladi.

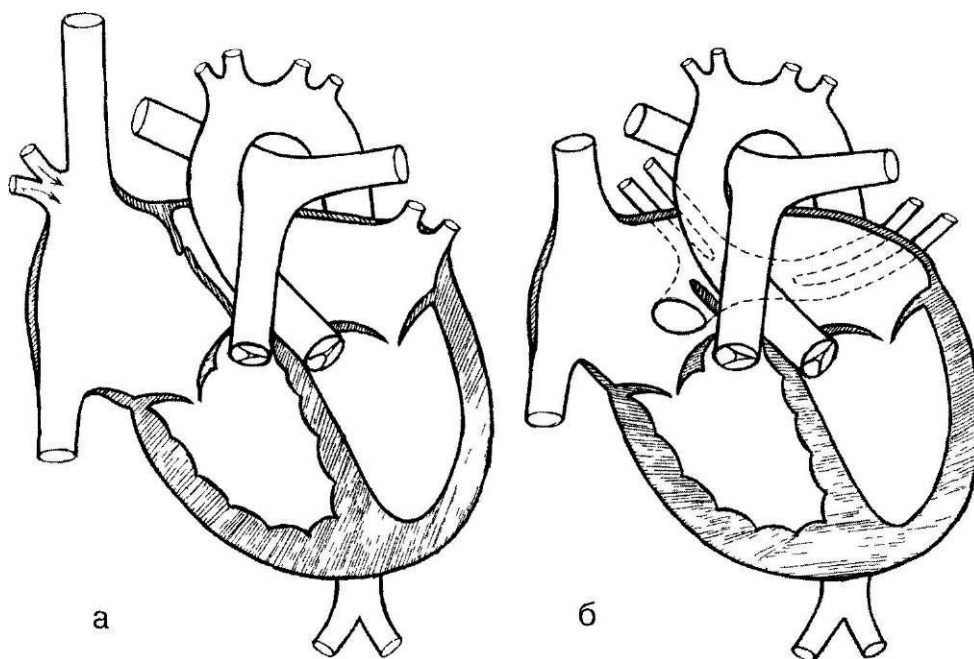
## O'PKA VENASINING ANORMAL DRENAJLANISHI

O'pka venalarining anomal drenajlanishi (O'VAD) - tug'ma yurak nuqsoni bo'lib, u o'pka venalarining o'ng bo'lmachaga yoki tizimli qon aylanishining venoz tomirlariga patologik kirib kelishi bilan tavsiflanadi. O'VAD qisman bo'lishi mumkin (bir yoki bir nechta o'pka tomirlari, ko'pincha o'ngda) yoki umumiy (barcha o'pka tomirlari tizimli qon aylanishining venoz tizimiga tushganda).

**Rasm. 20. O'pka tomirlarning anomal drenajlanishi bilan yurakning diagrammasi.**

*a - o'pka venalarining qisman anomal drenajlanishi*

*b - atriyal septal nuqsonli o'pka tomirlarining anomal drenajlanishi.*



**Gemodinamika.** Bu nuqson o'ng bo'lmacha, o'ng qorinchaning ortiqcha yuklanishi va kichik qon aylanish doirasining gipervolemiyasi bilan tavsiflanadi, chunki "o'pka tomirlari - o'ng bo'lmacha" darajasida doimiy ravishda anomal arteriovenoz qon ketishi "balast" qon hajmining qayta aylanishiga olib keladi. o'ng yurakdan va o'pka tomirlari orqali qon hajmining qayta aylanishiga olib keladi.. Yurakning chap qismlari kam darajada "kam ishlatilgan" zo'riqadi.

O'ng yurak va KichikQADning ortiqcha yuklanish darajasi quyidagilarga bog'liq: 1) anomal oqayotgan tomirlar soniga; 2) ularning qo'shilish darajasi; 3) birgalikda BATN ning mavjudligi, hajmi va lokalizatsiyasi, shuningdek boshqa yurak

va yurakdan tashqari nuqsonlarning mavjudligiga.

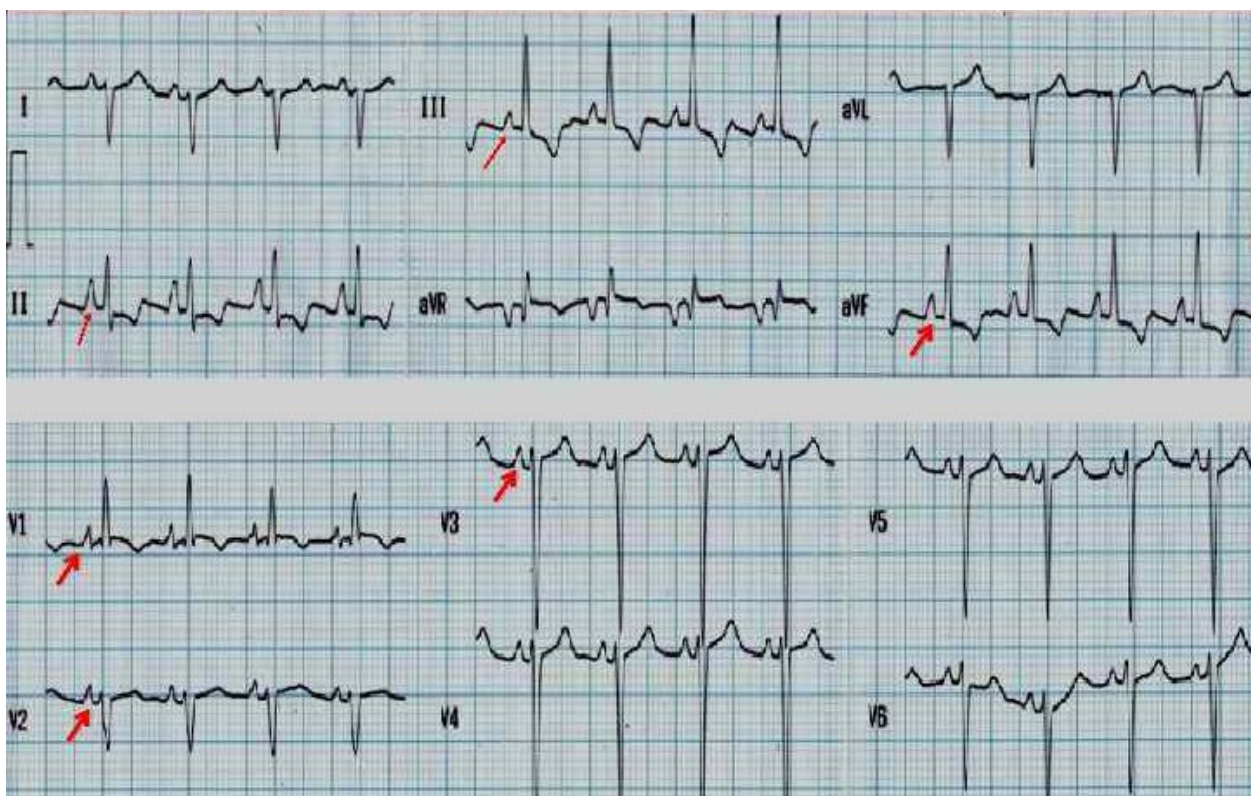
Agar bitta o'pka venasi drenajlansa va BATN yoki ochiq teshik ochilmasa, bu nuqson gemodinamik ko'rinishda bo'lmasligi mumkin. Ko'p sonli anomal oqayotgan tomirlar va BATN borligi bilan, gemodinamika va kasallikning kechishi asoratlanmagan ikkilamchi BATNga juda o'xshaydi. Arteriovenoz oqim natijasida o'ng bo'lmacha va o'ng qorincha hajmining ortiqcha yuklanishi, kengayishi va o'rtacha gipertrofiyasi paydo bo'ladi. O'pka gipertenziviyasi uzoq vaqt davomida ro'y bermaydi va rivojlanish davrida u yuqori darajaga etib bormaydi.

**Klinikasi.** Yosh bolalarda simptomlar kam, Bronx o'pka kasalliklarning qaytalanish tendentsiyasi kuzatiladi. Keyinchalik, xansirash, jismoniy mashqlarda tez charchash kuzatiladi, jismoniy rivojlanishda tana vaznining kechikishi paydo bo'ladi.

Katta yoshli bolalarda yurak chegaralarining o'ngga kengayishi aniqlanadi, yurak urish tezligining oshishi, kamdan -kam hollarda markaziy yurak do'ngligi paydo bo'ladi. Auskultativ, BATNda bo'lgani kabi, II tonning ikkilanishi va aksenti aniqlanadi, to'sh suyagining chap tomonidagi ikkinchi yoki uchinchi qovurg'alararo oraliqda o'rtacha intensivlikdagi sistolik shovqin, ikkinchisi - bu nisbiy funktsional stenoz. Agar arteriovenoz oqimda qiymati o'ngga o'pka-venoz qaytishning yarmidan ko'pini tashkil qilsa, bemorlarda o'pka gipertenziviyasi asta-sekin o'sib boradi va o'ng qorinchaning dekompensatsiyasi rivojlanadi.

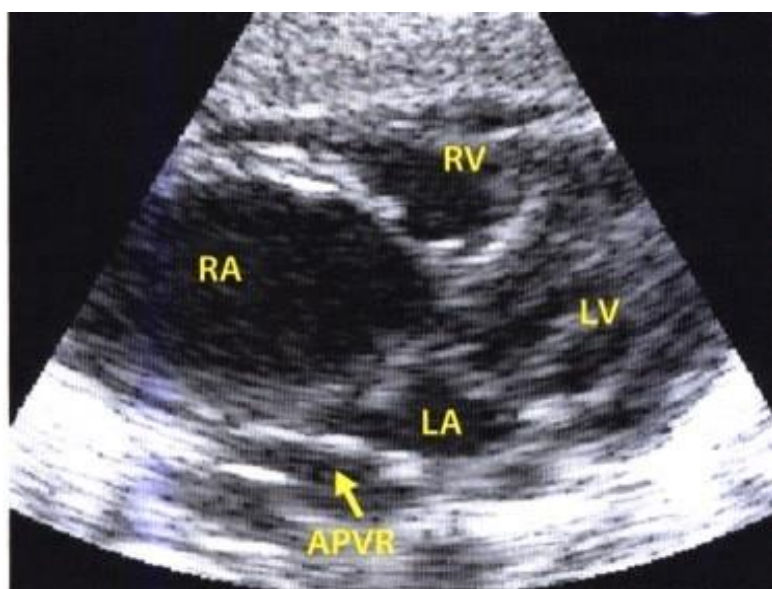
YuEO'ning o'ngga burilishi **elektrokardiografik**, kamdan -kam hollarda – normogramma qayd etiladi. Keksa yoshdagi guruhlarda, o'ng chiziqlarda (III, aVR, V1-V2) ko'pincha o'ng qorincha gipertrofiyasining "blokadasini" shakli uchraydi, kech R to'lqini amplitudasi oshadi (rSR yoki rsR kabi) va o'ng bo'lmacha gipertrofiyasi, aniqrog'i P tishcha to'lqin shaklida, ayniqsa II va V2 uzatmalarida.

**Rasm. 21. O'pka tomirlarining qisman anormal drenajlanishi bilan EKG.**



**Exokardiografiya.** M-rejimida O'VADning qisman miqdorini haddan tashqari yuklanish belgilari va o'ng yurak soxasi orqali qon oqimining oshishi (o'ng bo'lmachaning kengayishi, uch tabaqali klapaning ekskursiyalari, o'ng qorinchaning kengayishi va paradoksal harakati) bilvosita baholanadi. QATN va chap bo'limlarning kam yuklanishi (kichik o'lchamli yoki yurakning chap kameralari gipoplaziyasi).

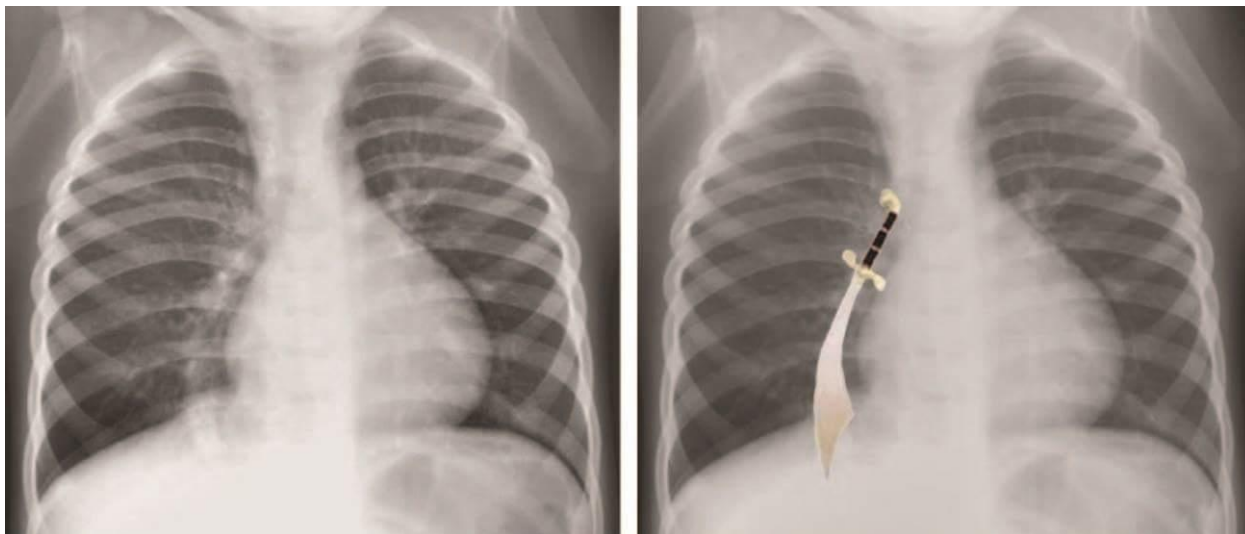
**Rasm. 22.** O'pka tomirlarining qisman anomal drenajlanishi bilan ExoKG.



Arterial oqim bo'ylab o'pka suratini boyitilishi va mustahkamlanishi, o'pka

arteriyasi bo'rtib chiqishi bilan o'pka ildizlarining kengayishi va keyinchalik pulsatsiyalanishi rentgenologik jihatdan aniqlanadi. O'ng qorincha va o'ng bo'lmacha tufayli yurak o'rtacha kengaygan, o'ng atriovazal burchak yuqoriga siljigan. O'pka tomirlari sagittal proektsiyada pastki vena kavasiga tushganda, o'ng o'pkaning pastki bo'lagining fonida, yurakning o'ng konturi bo'ylab, oval xarakterli soyani topish mumkin ("skimitar" alomati).

**23 -rasm. Qisman anomal drenajlangan rentgenografiya. Yatagana simptomi**



Nuqsonni jarrohlik yo'li bilan tuzatish. Jarrohlikga ko'rsatmalar va uni bajarish vaqti ajratilgan BATNga o'xshash. Operatsion o'lim 2-4%ni tashkil qiladi, lekin hayotning birinchi yilidagi bolalarda - 14%, 6 oygacha bo'lgan bemorlarda - 25%. Nuqsonlarni tuzatishning qoniqarsiz natijalari, operatsiyaning texnik nuqsonlari bilan bir QATNorda, asUAYn, o'pka gipertenziasining sklerotik fazasi allaqachon mavjud bo'lgan va degeneratsiyalangan miokard eskirgan bo'lsa, operatsiyaga kech murojaat qilish bilan bog'liq.

Total ADLV o'pka venalarining chap bo'lmacha bilan aloqasi yo'qligi va barcha o'pka venalarining tizimli qon aylanishining venoz tizimiga qo'shilishi, o'ng bo'lmacha va koronar sinus, yuqori va pastki vena kava darajasida qo'shilishi bilan tavsiflanadi.

Bemor faqat BATN yoki ochiq teshik ochilganda, kamdan -kam hollarda - QATN yoki OAY bo'lsa, hayotiy bo'ladi.



**Gemodinamika.** Gemodinamik buzilishlar katta va kichik qon aylanishining venoz tomirlaridan barcha qon o'ng bo'lmachaga kirishi bilan bog'liq. Bu uning sezilarli kengayishiga va atriyal bosimning oshishiga olib keladi. O'ng bo'lmacha "kollektor" qonining ko'p qismi o'ng qorincha va o'pka arteriyasiga kiradi, bu o'ng qorinchaning ortiqcha yuklanishiga va o'pka qon aylanishining gipervolemiyasiga olib keladi. O'ng bo'lmachada aralashgan arteriovenoz qonning bir qismi BATN yoki ochiq teshik orqali chap bo'lmachaga, so'ng chap qorincha va tizimli qon aylanishiga chiqariladi.

Uzoq muddatli hajmning ortiqcha yuklanishi o'ng qorincha gipertrofiyasini keltirib chiqaradi va o'pka qon aylanishining gipervolemiyasi tufayli asta -sekin o'pka gipertenziyasi shakllanadi. Gemodinamik "kam yuk" natijasida yurakning chap qismlari o'rtacha darajada gipoplastik bo'lishi mumkin.

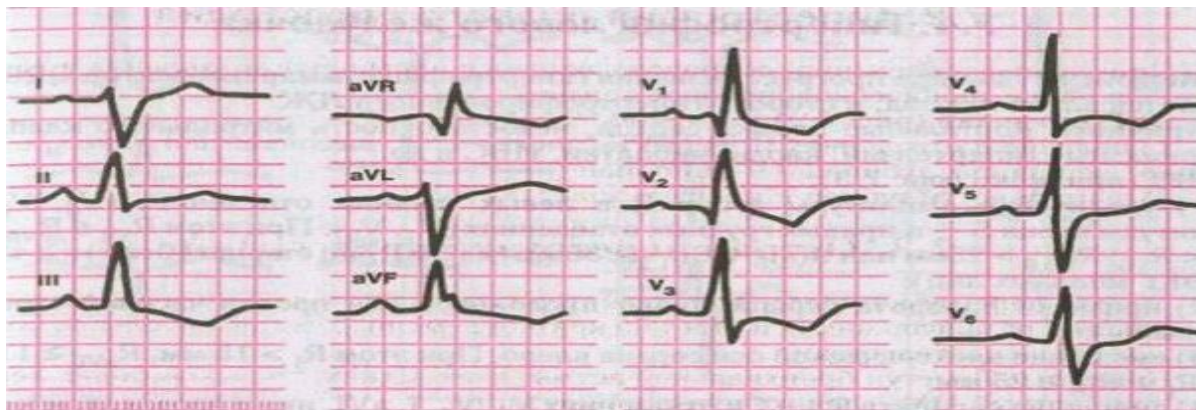
**Klinikasi.** Antenotal nuqson gemodinamikaga ta'sir qilmaydi, chunki kichik qon aylanishi doirasi ishlamasa, bo'lmacha va arterial oqim darajasidagi qon normal hajmda homila ichi qon aylanishini ta'minlaydi va bola normal uzunlik va vazni bilan tug'iladi. Hayotning birinchi haftalaridagi nuqsonning asosiy alomati - xansirash, ovQATNlantirish, yig'lash va tashvish bilan kuchayadi. Uzoq muddatli yo'tal bilan takroriy nafas olish kasalliklariga moyillik bor. O'rtacha Sianoz hayotning birinchi haftalarida nafasni ushlab turish bilan (yig'lash, emish) paydo bo'lishi mumkin, keyinchalik uning intensivligi pasayadi va hayotning ikkinchi yarmida yana ko'payishi mumkin. Hayotning birinchi kunlaridan boshlab doimiy Sianoz, venoz obstruksiyaga xos. Bolalar vazn ortishi va jismoniy rivojlanishdan orqada qoladilar.

Jismoniy jihatdan zaif to'lg'azish va kuchlanish pulsi. Sistolik bosim tufayli qon bosimi o'rtacha pasayadi. Tug'ilgandan 6 oy o'tgach, to'sh suyagining chap tomonidagi uchinchi qovurg'alararo oraliqda yurak impulsining oshishi, yurak chegaralarining o'ngga kengayishi aniqlanadi. I to'n o'rta darajada kuchaygan, ehtimol, uch tabaqali klapan komponenti tufayli. II ton o'pka komponenti tufayli kuchayadi, bo'linadi; III to'nni eshitish mumkin, u o'ng qorinchaning tez to'ldirilishi bilan bog'liq. O'rtacha intensivlik va davomiylikdagi engil, funktsional kelib chiqishi o'pka arteriyasi ustidagi sistolik shovqin, o'pka arteriyasining kengaygan magistraliga

o'pka qopqog'ining ochilishi orqali turbulent qon oqimining oshishi natijasida yuzaga keladi. Biroq, ba'zi bolalarda shovqin kuchli bo'lishi mumkin, deyarli butun sistolani egallaydi va to'sh suyagining chap chetida eshitiladi. O'pka gipertenziyasining tez o'sishi bilan o'ng qorincha yurak etishmovchiligi belgilari paydo bo'ladi (zich og'riqli jigar hajmining oshishi, Sianozning ko'payishi, kichik periferik shish).

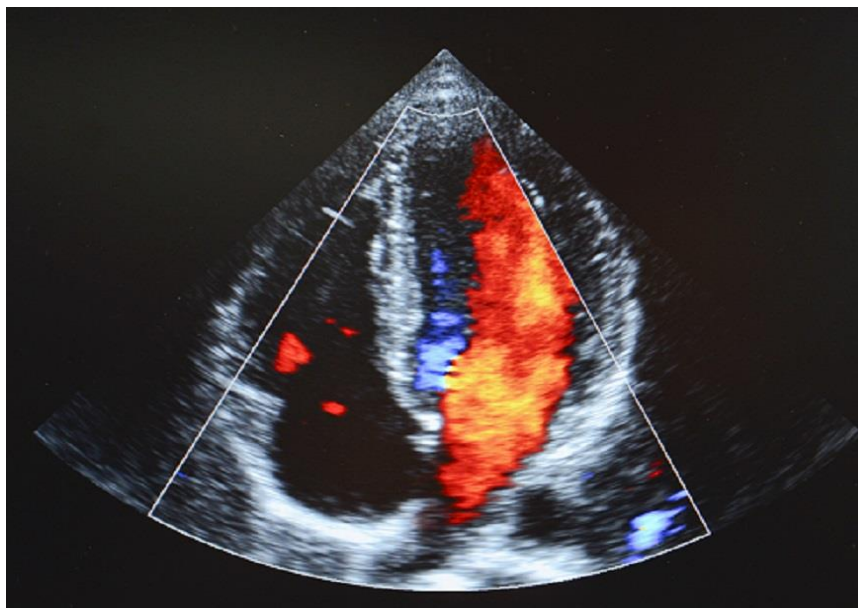
**Elektrokardiogramma.** YuEO'ning o'ngga sezilarli burilishlari aniqlandi. O'ng qorincha gipertrofiyasi III, aVR, V1-V2 va I, V5-V6 o'tkazmalarda chuqur S to'lqinlarida gipertrofiyaning blokirovka shakli (rSR turi) yoki kamdan-kam hollarda R shakli (qR turi) sifatida qayd etiladi. R to'lqinining balandligi o'pka gipertenziyasining bir xil darajasida bo'lishi mumkin, bu o'ng qorinchaning ST segmenti izolinasi ostidan siljish shaklida sistolik haddan tashqari yuklanish belgilari va ko'krak qafasidagi chuqur T to'lqinlari V1 dan V4. Deyarli barcha bemorlarda gipertrofiya va o'ng bo'lmachaning ortiqcha yuklanishi II, III, V1-V2 uzatmada yuqori uchli P to'lqini ko'rinishida kuzatiladi. Ko'pincha o'tkazuvchanlik buzilishining belgilari paydo bo'ladi.

**Rasm. 24. O'pka tomirlarining anormal drenajlanishi bilan EKG.**



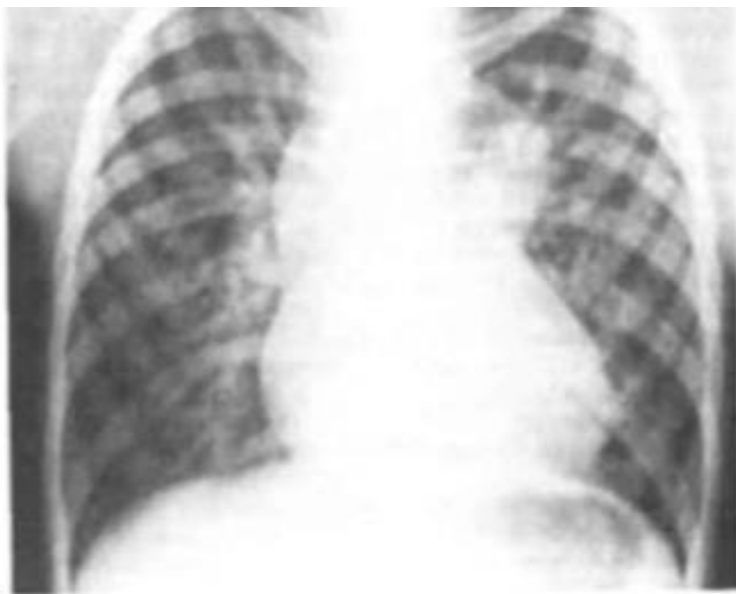**Exokardiografiya.** O'VADning umumiy exokardiyografik belgilari yo'q. Bilvosita belgilarga o'ng bo'lmacha va qorinchaning kengayishi va gipertrofiyasi, chap yurakning bir vaqtning o'zida nisbiy pasayishi bilan QATN ing paradoksal harakati kiradi. O'VADni faqat o'ng o'pka tomirlaridan o'ng bo'lmachaga issiq to'nlar oqishini aniqlaydigan rangli Dopplerografiya yordamida tanib olish mumkin.

**Rasm. 25. O'pka tomirlarining anormal drenajlanishi bilan ExoKG**



**Rentgenografiya.** Arterial gipervolemiya va ba'zan venoz gipervolemiya tufayli o'pka tuzilishi sezilarli darajada kuchayadi. O'ng qorincha va bo'lmachaning o'lchamlari kattalashadi, chap yurakning o'lchamlari buzilmagan yoki biroz kamayadi. Eng ko'p uchraydigan suprakardiyal nuqson bilan, o'pka tomirlari umumiy kollektor orqali yuqori vena kavasiga tushganda, "8" yoki "qor" raqami ko'rinishidagi frontal proektsiyada xarakterli soyani aniqlash mumkin. ayol ". Bunday holda, sakkiz raqamning yuqori atrofi kollektor soyasi va anevrizma kengaygan yuqori vena kava hosil qi'ladi.

**26 -rasm. O'pka tomirlarining anomal drenajlanishi bilan rentgenografiya.  
"Qor ayol" belgisi.**



Nuqsonning tabiiy kechishi va prognozi nuqsonning kattaligiga, o'pka gipertenziyasi va venoz obstruktsiyaning mavjudligiga bog'liq. Ko'pgina bemorlarda o'pka gipertenziyasining tez rivojlanishi, hayotning birinchi yilida yurak va nafas etishmovchiligining rivojlanishi og'ir kechadi.

Nuqsonni jarrohlik yo'li bilan tuzatish. Jarrohlik ko'rsatmalari mutlaqdir va KichQAD gipervolemiyasi bilan yuzaga keladigan boshqa tug'ma yurak kasalliklaridan farqli o'laroq, o'pka gipertenziyasi kontrendikatsiya emas, chunki bu bosqichda ko'pincha o'pka tomirlarining obstruktsiyasi sabab bo'ladi, ularni yo'q qilish tiklanadi.

## **MAGISTRAL QON TOMIRLAR TARNSPOZITSIYASI**

Magistral qon tomirlarning transpozitsiyasi (MQTT) - bu ikkita asosiy magistral qon tomirlar anomal joylashlashgan TYN: Bunda aorta morfologik o'ng (venoz) qorinchadan, o'pka tomiri esa morfologik chap (arterial) qorinchadan chiqadi. Bunday holda, atrioventrikulyar klapanlar to'g'ri shakllanadi va joylashadi, ichi bo'sh venalar odatda o'ng bo'lmachaga, o'pka tomirlari esa chapga oqadi, natijada qon aylanishining ikkita ochiq doirasi hosil bo'ladi.

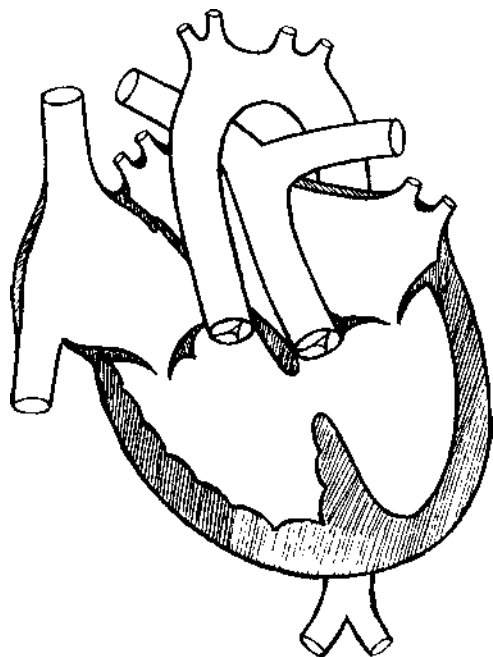
Aorta anomal ravishda morfologik o'ng (venoz) qorinchadan kelib chiqadi va kislorodsiz venoz qonni tizimli qon aylanishiga o'tkazadi, bu esa yuqori va pastki vena kavasining o'ng bo'lmachaga normal oqimi bilan tugaydi va o'zgarmagan uch tabaqali klapan orqali o'ng qorincha bilan aloqa qiladi. .

O'pka arteriyasi tomiri morfologik chap qorinchadan kelib chiqadi va kislorodli arterial qonni o'pka qon aylanishiga o'tkazadi, bu o'pka venalarining chap bo'lmachaga normal birikishi bilan tugaydi.

Shunday qilib, qon aylanishining ikkita ochiq doirasi mavjud bo'lib, ular hayotga mos kelmaydi. Shu sababli, bu bolalar bir vaqtning o'zida intrakardiyal va yurakdan tashqari nuqsonlar bo'lgan taqdirda tirik qoladilar, bu orqali qon aylanishi doirasidan ikkinchisiga o'tishi va uning aralashishi sodir bo'ladi.

Bemorning hayoti uchun zarur shart - bu tirik bola tug'ilishining barcha holatlarida kuzatiladigan kompensatsion nuqsonlarning mavjudligi. Bu, birinchi navbatda, OAY (50-75% hollarda); QATN (40-61% hollarda); OOD yoki ikkinchi darajali BATN (38,7-50% hollarda). Bir vaqtning o'zida bitta nuqson faqat 30-40% hollarda kuzatiladi, ko'pincha ikkita (55%), kamdan-kam uch (5%) marta uchraydi

*Rasm. 27. MQTT va QATN bilan yurakning diagrammasi.*



**Gemodinamika.** Oddiy sharoitda, tizimli va o'pka qon aylanishi bir -biriga ketma -ket zanjirda ulanadi, katta tomirlarning transpozitsiyasi bilan qon aylanishining ikkala doirasi ajralib chiqadi va parallel ishlaydi. Shuning uchun yurak-qon tomir tizimining moslashuvchan-kompensatsion ishlashi faqat ikki tomonlama manevr va tabiiy va patologik aloqalar darajasida ikkala qon aylanish doirasining venoarterial qonini aralashtirishda (bronxial arteriyalar orqali, ochiq teshikli oval, BATN, QATN , OAY) mumkin. ) ...

Aloqa qanchalik ko'p bo'lsa va ularning lümeni qanchalik keng bo'lsa, venoarterial qonning aralashishi shunchalik yuqori bo'ladi va uning kislorodlanishi yuqori bo'ladi. Eng yaxshi gemodinamik sharoitlar ikkita katta septal nuqson borligida yaratiladi.

O'ng qorincha aortadagi yuqori periferik qarshilikka qarshi, katta qon aylanishi tizimida ishlashi tufayli, u sezilarli darajada gipertrofiyalanadi. Chap qorincha o'pka qon oqimining oshishi tufayli ortiqcha yuklanadi, shuning uchun u kamroq gipertrofiyalanadi. Shu bilan birga, o'pka arteriyasi stenoz bilan birga yoki o'pka tomirlarida sklerotik o'zgarishlar rivojlanishi natijasida chap qorincha miokardining

gipertrofiyasi ham aniqlanadi.

**Klinikasi.** Katta tomirlarning joylashishi odatda siyanotik TYN hisoblanadi. Shu bilan birga, klinik o'zgarishlar va gemodinamik buzilishlarning tabiati ko'p jihatdan kompensatsion aloqa va boshqa nuqsonlar, KichikQAD holatiga bog'liq. Shuning uchun, MQTTning ko'plab tasniflariga qaramay, nuqsonning ko'p variantlarini ikkita guruhga birlashtirish mumkin:

1. O'pka qon oqimi normal yoki ko'paygan MQTT:

- a) ochiq oval darcha yoki BATN bilan;
- b) QATN bilan;
- c) OAY yoki ularning kombinatsiyasi bilan.

2. O'pka qon oqimi kamaygan MQTT:

- a) chap qorincha chiqishi stenoz bilan;
- b) QATN va chap qorincha chiqishi stenoz bilan.

Ko'pincha chaqaloqlar normal uzunlik va vazn bilan, hatto ortiqcha vazn bilan tug'iladi. Kelajakda jismoniy va psixomotor rivojlanishda ortda qolish va gipotrofiya kuzatiladi

Nuqson bola hayotining birinchi kunlaridan Sianoz kuzatilishi hisobiga kasalxonada aniqlanadi. Sianozning intensivligi har xil, lekin u deyarli barcha yangi tug'ilgan chaqaloqlarda aniqlanadi. Umumiy Sianoz bilan bir QATNorda, ko'pchilik bolalarda xansirash va taxikardiya kuzatiladi. Sianozning og'irligi aloqa soni bilan teskari bog'liq. Eng og'ir Sianoz, oval teshik darajasida bitta aloqa mavjud bo'lganda kuzatiladi. Sianozning intensivligi va xansirash emish, yig'lash bilan sezilarli darajada oshadi.

Jismoniy jihatdan, yangi tug'ilgan chaqaloqlarda yurak soxasi o'zgarmaydi, ammo bir oylik muddatda kelib, o'ng qorinchaning progressiv gipertrofiyasi va kengayishi tufayli kardiomegaliya tez o'sadi. Yurak uchi turtkisi kuchayadi, prekordial pulsatsiya ko'rinadi. Periferik pulsatsiya qoniqarli, qon bosimi normal. Yurak chegaralari diametri kengaygan. Katta yoshli bolalarda markaziy yurak do'g'ligining rivojlanishi mumkin. I to'n baland, II - ton aksentlangan, ayniqsa QATN borligida. Keyinchalik, QAY rivojlanishi bilan "protodiastolik ot dupuri" ning uch

a'zoli ritmi eshitiladi.

Rivojlanishi tugallanmagan ochiq oval teshikda, ba'zida o'pka arteriyasining nisbiy stenoz bilan bog'liq bo'lgan, o'rtacha intensivlikdagi 1/2 sistolli yumshoq sistolik shovqin eshitiladi. Ba'zi bolalarda hayotning birinchi haftalarida shovqin eshitilmaydi.

Birgalikda uchraydigan nuqsonlarning turidan QATN'i nazar, MQTT uchun nafaqat umumiy Sianoz, balki erta rivojlanayotgan qon aylanish etishmovchiligi ham xosdir. Bitta aloqa mavjud bo'lgan nuqson variantlari eng qiyin va tanqidiy hisoblanadi. Xususan, og'ir xansirash, Sianoz, taxikardiya va dimlanishli (davolanishga chidamli) qon aylanishining buzilishi bilan kechadigan eng noqulay nuqson oddiy MQTT bilan, ya'ni ochiq teshik teshigi shaklidagi kichik aloqa bilan kuzatiladi. Bunday bemorlar ko'pincha hayotning birinchi haftalarida nobud boladi.

Katta QATN bilan birgalikda yoki ikkita katta septal aloqa mavjud bo'lganda MQTTning klinik ko'rinishlari unchalik sezilmaydi va bolalar 3-6 oydan ortiq tirik qoladilar, chunki qonning yaxshi aralashishi tufayli uning qoniqarli kislorod bilan ta'minlanishadi, mos ravishda va kamroq gipoksemiya va gipoksiya. Biroq, bu KichikQADning og'ir gipervolemiyasi, o'pka gipertenziyasi va chap qorinchaning ortiqcha yuklanishiga olib keladi.

3-6 oydan ortiq yashaydigan bolalarda umumiy Sianoz fonida tana vaznining sezilarli darajada kechikishi, motor funktsiyasining kechikishi va aqliy rivojlanish kuzatiladi. Surunkali gipoksiyaning belgilari bor - barmoqlar va tirnoqlarning terminal falangalarida o'zgarishlar ("baraban tayoqchalari", "soat ko'zoynaklari"). Ko'krak qafasi shishadi (doimiy giperventilyatsiya tufayli), kardiomegaliya natijasida yurak do'nglik rivojlanadi. Qorin atonik, hajmi kattalashgan, jigari kattalashgan, o'rtacha og'riqli. Periferik shishlar ahamiyatsiz. Kichik QAD gipervolemiyasi natijasida MQTT QATN va BATN bilan birlashtirilganda, bemorlarda qaytalanuvchi bronxit va dimlanishli - bakterial pnevmoniyaga moyillik paydo bo'ladi, unga mos ravishda bemor holati sezilarli darajada yomonlashishi va o'lim yuzaga kelishi mumkin.

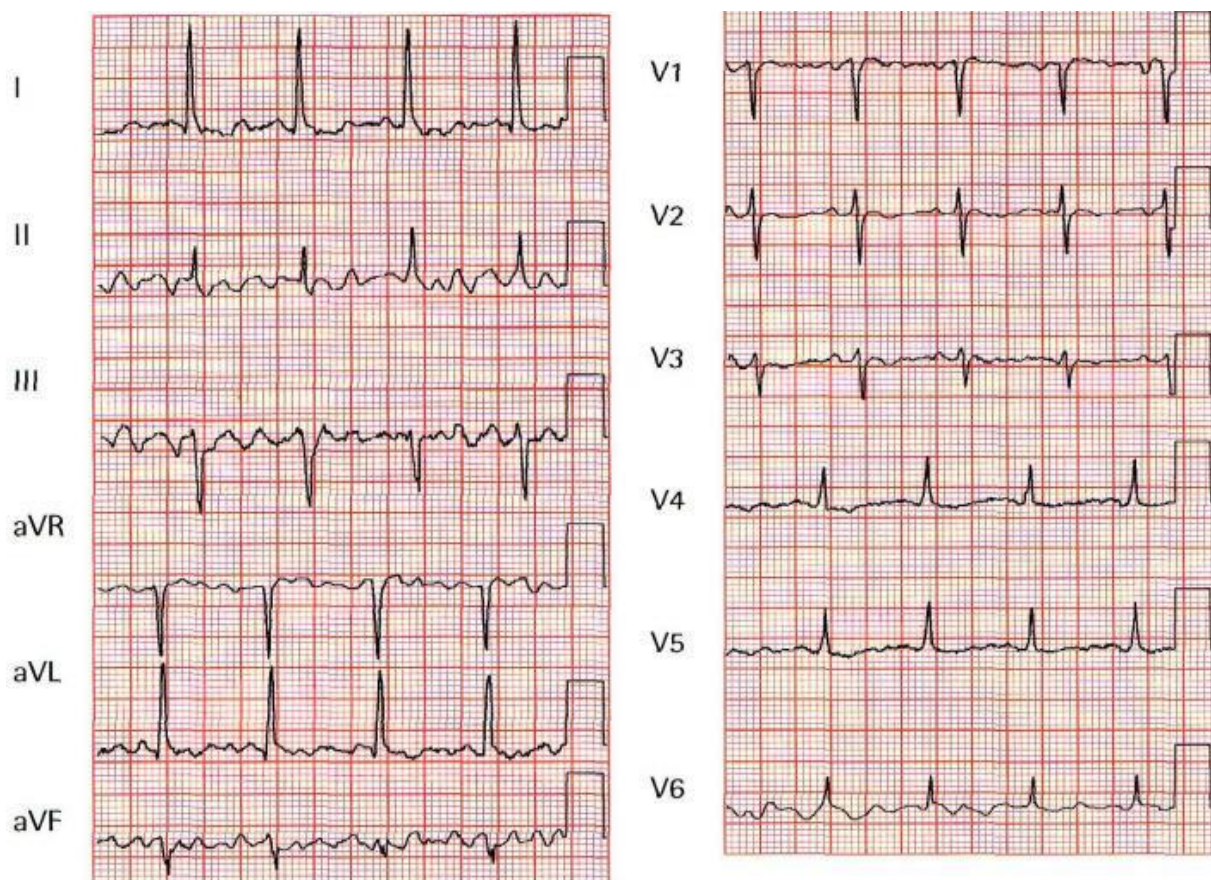
Qon testlarida-politsitemiya, eritrotsitlar tarkibining 5-6 milliondan oshishi,



poliglobuliya (gemoglobin konsentratsiyasi 180-200 g / l dan yuqori), yuqori gematokrit, past ECHT (1-2 mm / soat). Politsitemiya va poliglobuliya, barcha siyanotik nuqsonlar singari, kompensatsion hisoblanadi, ular qonning kislorod sig'imini oshiradi, ECHTning pasayishi esa qon yopishqoqligining oshishi bilan bog'liq. Biroq, ba'zi bolalarda nisbiy yoki mutlaq anemiya rivojlanadi, bu kasallikning prognozini yomonlashtiradi.

**Elektrokardiografiya.** YuEO' o'ng tomonga siljigan. MQTT bilan og'rikan barcha bemorlarda, qo'shma nuqsonlardan QATN'i nazar, hayotning 3-4 xaftaligida o'ng qorincha va o'ng bo'lmacha gipertrofiyasi belgilari paydo bo'ladi. Hayotning 3-6 oyligida, QATN va OAY bir vaqtda bo'lsa, chap qorincha gipertrofiyasi, o'ng qorin bo'shlig'ining gipertrofiyasi shaklida, aniqlanishi mumkin. Chap qorincha gipertrofiyasi belgilarining erta o'sishi kamdan -kam uchraydi va MQTTning QATN va klapan osti o'pka arteriyasi stenozini ko'rsatishi mumkin.

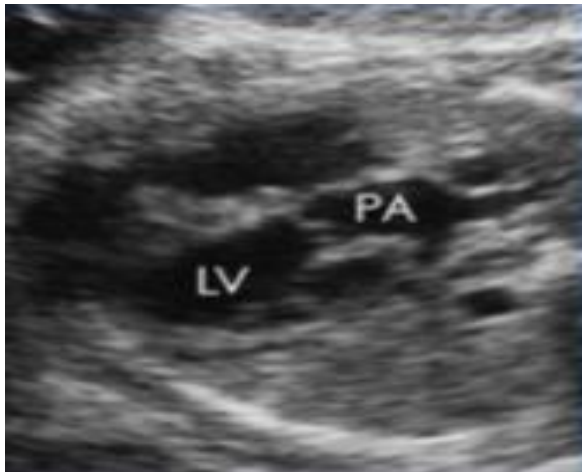**Rasm. 28. MQTT da EKG.**



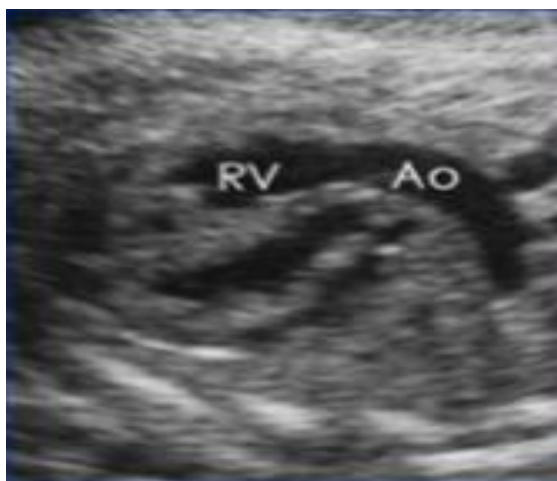**Exokardiografiya.** Exokardiyografik diagnostika asosiy asosiy tomirlar, qorinchalar va ularning klapan apparatlarini aniqlashga asoslangan.

**Rasm. 29. MOTT bilan Exokardiografiya.**

*a*



*b*



*a - o'pka arteriyasi chap qorinchani tark etadi*

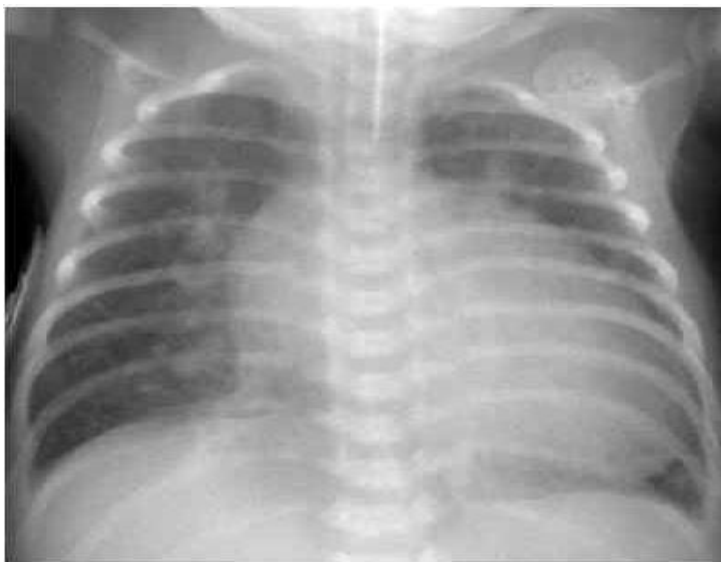*b - aorta o'ng qorinchani tark etadi*

**Rentgenografiya.** O'pka surati ko'pincha arterial oqim bo'ylab kuchayadi, ayniqsa MOTT QATN va OAY bilan birlashganda. Yurakning shakli va kattaligi xarakterlidir, uning konturlari "yon tomonida yotgan tuxum" ga o'xshaydi. Odatda yurak har tomonlama kengayadi. Dinamikadagi tadqiqotda har oy kardiomegaliya o'sishi kuzatiladi, ham gipertrofiya, ham o'ng yurak kengayishi, ham yurak etishmovchiligining kuchayishi tufayli.

MOTT QATN va o'pka arteriyasining klapan osti stenozi bilan birlashganda,

o'pka naqshlari kamayadi. Ikkala qorincha ham kattalashgan, ammo kardiomegaliya katta QATN va o'pka qon aylanishining gipervolemiyasiga qaraganda kamroq seziladi. Yurakning chap chegarasi bo'ylab o'pka arteriyasi yoyining qaytarilishi mumkin.

**Rasm. 30. MOTT bilan rentgenografiya.**



MOTTning tabiiy kechishi bilan prognoz yomon, chunki ko'pchilik bolalar hayotning birinchi 3-6 oylarida vafot etadi.

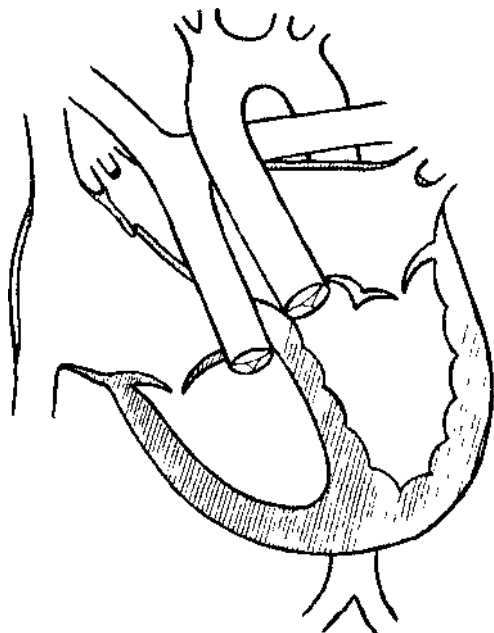
O'limning asosiy sabablari - yurak etishmovchiligi, og'ir gipoksiya va atsidoz va ko'pincha bir -birini to'ldiruvchi dimlanishli bakterial pnevmoniya.

Nuqsonni jarrohlik yo'li bilan tuzatish - bu bemorlarni qutqarishning yagona usuli, va u qanchalik erta amalga oshirilsa, bemorning omon qolish ehtimoli shuncha yuqori bo'ladi, chunki keyingi bosqichlarda barcha organlar va to'qimalarda, birinchi navbatda miokarda jiddiy distrofik o'zgarishlar ro'y beradi. .

## MAGISTRAL QON TOMIRLARNI TO'GIRLANGAN TRANSPOZITSIYASI

Magistral qon tomirlarni to'girlangan transpozitsiyasi. - bu sianozsiz TYN, bunda aorta anormal tarzda morfologik jihatdan o'ng qorinchadan, lekin fiziologik jihatdan arterial, o'pka arteriyasi esa morfologik chap qorinchadan, lekin fiziologik venadan chiqadi, normal qon aylanishini saqlaydi.

*Rasm. 31. MQTTT bilan yurakning diagrammasi.*



Shunday qilib, atrioventrikulyar klapan va qorinchalarning normal joylashgan bo'lmachaga (qorincha-atriyal kelishmovchilik) nisbatan "ko'zgu" joylashuvi va katta tomirlar tanasining qarama-qarshi qorinchalarga nisbatan transpozitsiyasi (arterial-qorincha buzilishi) mavjud.

Ko'pincha, MQTTT asUAYn perimembranoz soxalarda joylashgan QATN bilan birgalikda sodir bo'ladi.

**Gemodinamika.** Birgalikda TYN bo'lmagan aloxidalangan MQTTT gemodinamikada o'zgarishlarga olib kelmaydi, chunki kislorodli qon aortaga kiradi va o'pka arteriyasi venoz bo'ladi. Gemodinamik buzilishlar, asUAYn, birga keladigan nuqsonlarning soni va tabiati bilan bog'liq.

MQTTTni QATN bilan biriktirganda, gemodinamik buzilishlar KichikQAD gipervolemiyasi bilan och rangdagi nuqsonli holatdagidek bo'ladi. Qorincha bo'shlig'i darajasida chapdan o'ngga arteriovenoz shunt hajmning ortiqcha yuklanishiga va

arterial qorincha gipertrofiyasiga va venoz kengayishiga olib keladi. Keyinchalik, o'pka gipertenziyasining oshishi sistolik ortiqcha yuklamani va gipertrofiyaga uchraydigan venoz qorinchani kengaytiradi, keyinchalik o'ng bo'lmachaning ortiqcha yuklanishi va gipertrofiyasi kuzatiladi.

**Klinikasi.** TYN bo'lmagan MQTTT bilan, yurakning joylashuvidan QATN'i nazar, nuqson hech qanday namoyon bo'lmsdan uzoq vaqt davom etadi. Tug'ilganda bolalarning uzunligi va tana og'irligi normal, jismoniy va psixomotor jihatdan normal rivojlanadi, shikoyatlar yo'q.

Kasallikning birlamchi tashxisi MQTTTga xos bo'lgan yurak aritmiyasi va o'tkazuvchanlik anormalliklarini aniqlash bilan bog'liq va yurak o'tkazuvchanlik tizimining anomal yo'nalishi bilan bog'liq.

Yurak tovushlari baland, ayniqsa, yurak poydevori ustidagi II ton, bu aorta qopqog'ining oldingi retrosternal joylashuvidan kelib chiqadi. O'ngdagi II to'nni bo'linishi va chap tomonda yurak poydevori ustida bir komponentli II to'nni kuchayishi mumkin.

Ba'zi bemorlarda arterial (triküspit) atrioventrikulyar klapaning etishmovchiligi tufayli, tepada va Erb-Botkin nuqtasida sistolik shovqin eshitiladi. Bunday holda, klapaning birlamchi nuqsoni har qanday yoshda tizimli qon bosimi rejimida ishlash shartlari bilan kuchayishi mumkin.

Shunday qilib, QATN bilan MQTTT klinik jihatdan o'pka qon aylanishini boyitgan holda oq tipdagi TYN bo'lib va MQTTT, QATN va O'AS bilan kombinatsiyasida nuqsonning klinik ko'rinishini Fallo tetradidan farqlash qiyin. Bu holda nuqson TYN bo'lib, o'pka qon aylanishining pasayishi, gipoksemiya va Sianoz bilan kechadi, ularning og'irligi o'pka arteriyasi stenoziga va QATN hajmiga bog'liq. Shu bilan birga, MQTTT fonida nuqsonning kechishi, yurak ritmi va o'tkazuvchanlik xususiyatlarining buzilishi tufayli, izolyatsiyalangan QATN yoki TFGa qaraganda og'irroq bo'ladi.

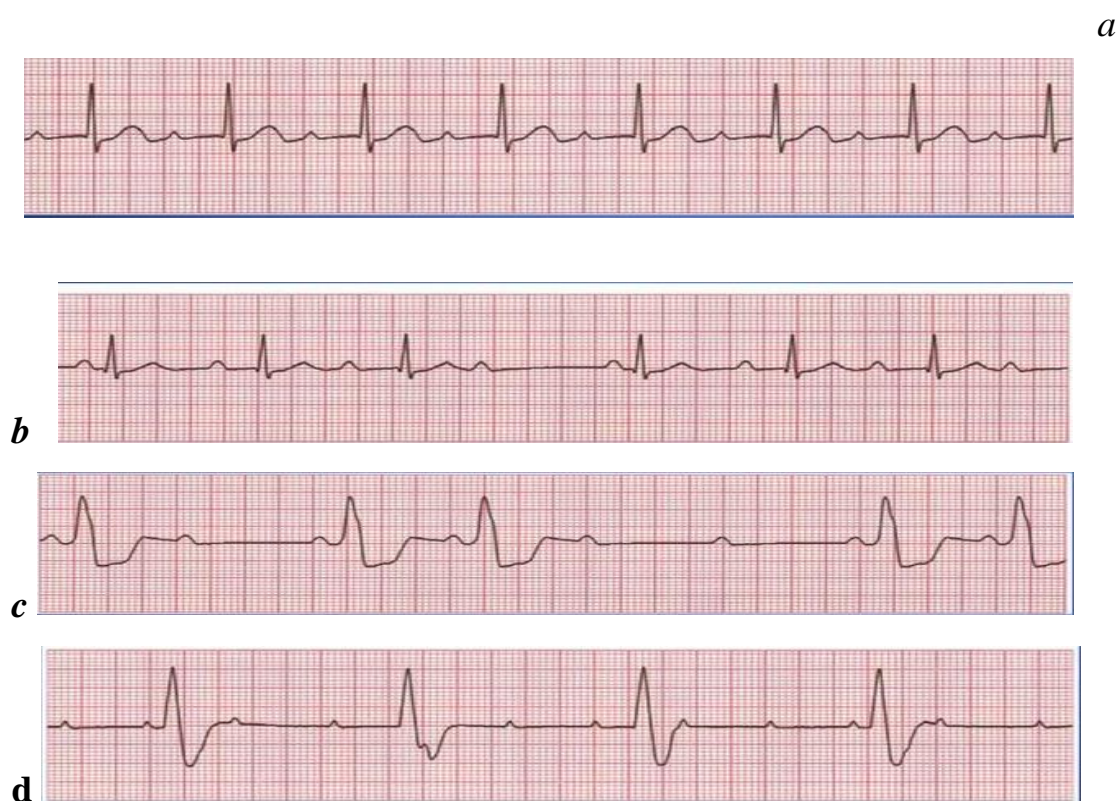
**Elektrokardiografiya.** EKGda xarakterli o'zgarishlar qayd etiladi. O'tkir bradikardiya bilan bir QATNorda, to'liq AV blokirovkasi fonida, YuEO'ning chap tomonga sezilarli burilishi aniqlanadi. Yillar o'tib, AV blokadasi doimiy bo'lib qoladi.

MQTTTning yana bir EKG belgisi - bu o'ng ko'krak qafasida Q to'lqinlarining mavjudligi va chap ko'krak o'tkazgichlarida ularning yo'qligi, shuningdek o'ng ko'krak qafasidagi T -to'lqinlarining ijobiy bo'lishi. Bu o'zgarishlar qorinchalarning teskari joylashuvi va qo'zg'alish jarayonining o'zgarishi bilan bog'liq.

Tug'ma yurak kasalligi va anomaliyalarning mavjudligi yurak nuqsonning elektrokardiografik rasmini o'zgartiradi, bu har bir aniq holatda tug'ma yurak kasalligining EKG tashxisini murakkablashtiradi.

Bundan tashqari, paroksizmal taxikardiya va atrioventrikulyar dissotsiatsiya shaklida boshqa o'zgarishlar bo'lishi mumkin. Uzoq muddatli ritm va o'tkazuvchanlik buzilishlarining mavjudligi, ayniqsa AV blokadasi prognostik jihatdan noqulay va tabiiy ravishda qon aylanishining buzilishiga olib kelishi mumkin.

**Rasm. 32. MQTTTda EKG.**



*a - AV blokadasi I darajali*

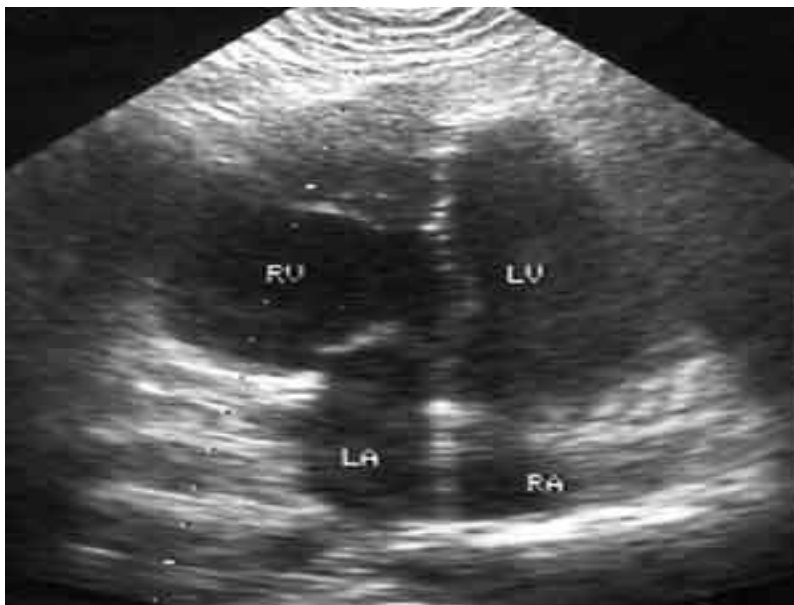*b - AV bloki II darajali Mobitz 1 turi*

*c - AV blokadasi II darajali Mobitz 2 -toifa*

*d - III darajali AV blok*

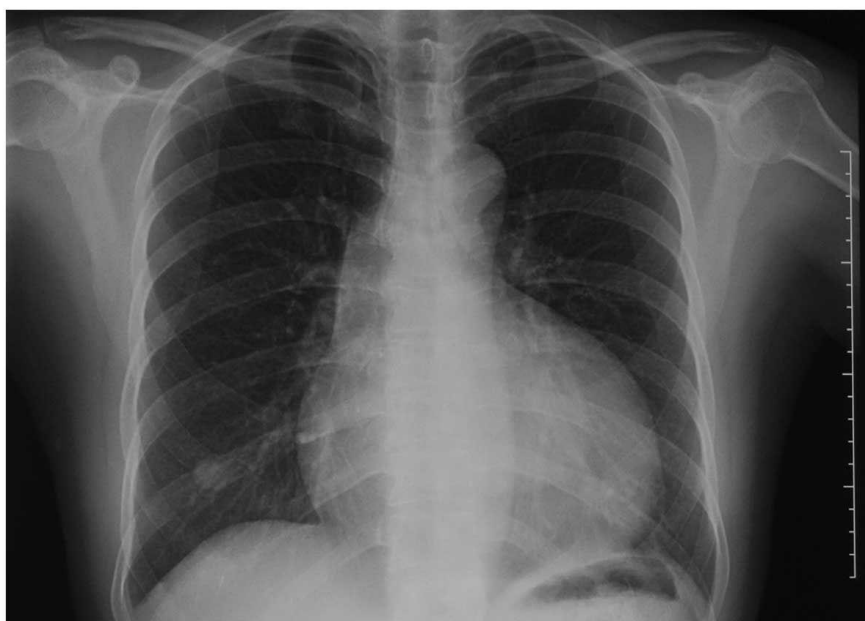**Exokardiografiya.** Exokardiografiya MQTtT uchun eng qimmatli diagnostika usuli hisoblanadi, bu nafaqat katta tomirlarning anomal joylashuvi va yo'nalishini, balki atrioventrikulyar klapanlarning joylashishini, ularning tuzilishini, shuningdek qorinchalarni aniqlash imkonini beradi.

*Rasm. 33. MQTTT bilan Exokardiografiya.*



**Retgenografiya** xarakterli o'zgarishlarga ega. Chap kontur ko'tarilgan aorta tomonidan hosil bo'ladi, qon tomir to'plami keng va MQTTT va QATN bilan birlashganda yurak "sharsimon" shaklga ega bo'lishi mumkin.

*Rasm. 34. MQTTTda rentgenografiya.*



**Tabiiy kechishi va asorati.** Izolyatsiya qilingan MQTTT bilan nuqson ba'zan uzoq vaqt simptomsiz bo'ladi. Birgalikda TYN mavjud bo'lganda, MQTTT nuqsoni gemodinamik buzilishlarning tabiati va og'irligi va ular keltirib chiqaradigan asoratlar bilan belgilanadi. MQTTTning QATN bilan kombinatsiyasi o'pka gipertenziyasi bilan bir vaqtda murakkablashadi va QATN va o'pka arteriyasi stenozi bilan birga erta gipoksemiya, Sianoz paydo bo'ladi va nuqson Fallo tetrada sifatida davom etadi.

Izolyatsiya qilingan CMQTTni jarrohlik davolash uchun ko'rsatma faqat yurak o'tkazgichining implantatsiyasini talab qiladigan AV o'tkazuvchanlik anormalliklarining to'liq AV blokadasiga o'tishidir.



## **MAGISTRAL TOMIRLARNING O'NG QORINCHADAN IKKI MARTA SHOXLANISHI**

Magistral tomirlarning o'ng qorinchadan ikki marta shoxlanishi (MTO'QIMSh) - yurak nuqsoni, bunda ikkala katta tomir ham morfologik o'ng qorinchadan chiqib ketadi, katta tomirlar transpozitsiyasi va qorin bo'shlig'i oralig'idagi nuqson paydo bo'ladi.

O'ng qorinchadan MQO'QMSHda gemodinamik buzilishlar, birinchi navbatda, nuqson va o'pka qon oqimining anatomik varianti bilan belgilanadi.

MQO'QMSH interventrikulyar septumdagi katta nuqson bilan birlashtirilganda, o'ng qorinchadan qon alohida oqim bilan o'pka arteriyasiga kiradi, buning natijasida o'pka qon aylanishining gipervolemiyasi o'pka gipertenziyasini rivojlanishiga olib keladi.

**Klinikasi:** o'pka arteriyasi stenozisiz QATN bilan MQO'QMSH - vizual aniqlangan yurak impulslari, yurak tepaligidan yuqori sistolik tremor. Auskultativ sistolik shovqin to'sh suyagining chap tomonidagi III-IV qovurg'alararo bo'shliqda va ikkinchi to'nning baland ovozli o'pka komponentida, o'pka gipertenziyasi natijasida eshitiladi.

QATN va o'pka arteriyasi stenozisi bilan kasallangan MQO'QMSH o'ng qorincha impulsining kuchayishi, to'sh suyagining chap yuqori qismida sistolik tremor, qo'pol sistolik shovqin, yurakning ikkinchi va baland ovozi bilan namoyon bo'ladi.

**EKG:** QATN bilan o'pka arteriyasi stenozisiz MQO'QMSHda biventrikulyar gipertrofiya aniqlanadi, yurakning elektr o'qi chapga, kamroq o'ngga burilishi mumkin.

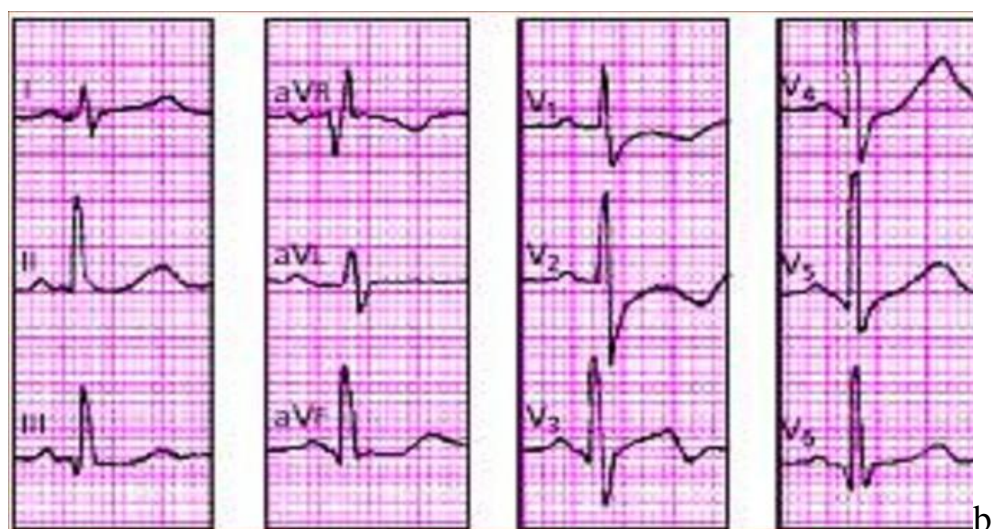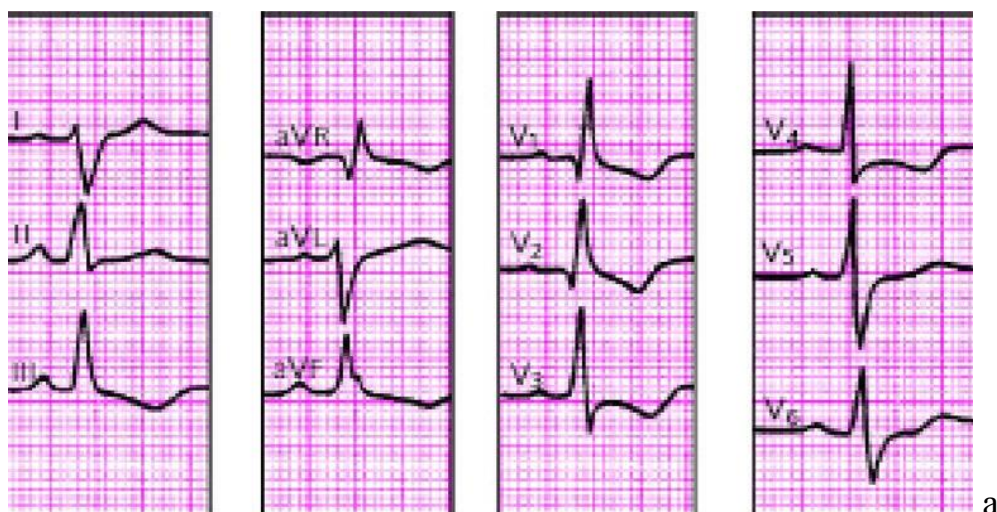QATN va o'pka arteriyasi stenozisi bo'lgan MQO'QMSHda elektrokardiografik rasm Fallo tetradadagi kabi; yurakning elektr o'qining o'ngga burilishi, o'ng qorincha gipertrofiyasi belgilari.

O'ng bo'lmachaning haddan tashqari yuklanishi ko'pincha barcha turdagi nuqsonlarda aniqlanadi.

**Rasm. 35. MQO'QMSHda EKG.**

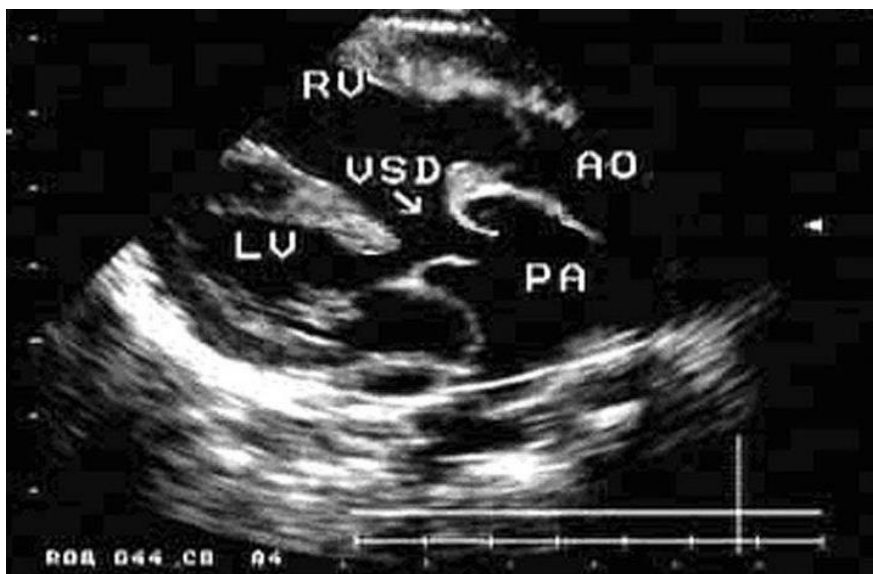*a - o'ng bo'lmacha va o'ng qorincha gipertrofiyasi*

*b - biventrikulyar gipertrofiya*



**Exokardiyografiya:** ikkita parallel magistral chiziqlar tasvirlangan o'ng qorinchadan chiquvchi tomirlar (orqa tomir o'pka arteriyasi); QATN ning lokalizatsiyasi va hajmini aniqlash, shuningdek o'pka arteriyasi stenozining mavjudligini yoki yo'qligini aniqlash.

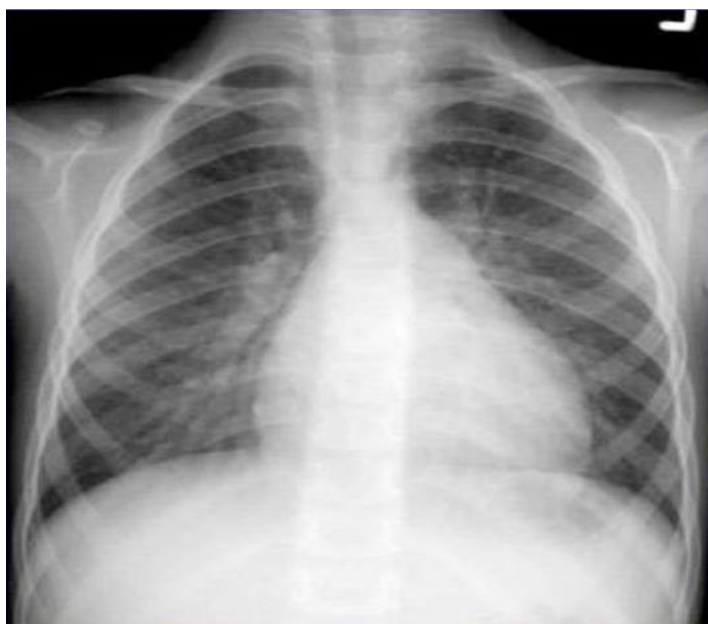**Rasm. 37. O'ng qorinchadan MQO'QMSHda ExoKG**



**Rentgenografiya:** O'pka arteriyasi stenozisiz o'ng qorinchadan MQO'QMSH, arterial oqimning oshib ketishi, o'pka gipertenziyasining yuqori belgilari tufayli o'pka naqshining oshishi bilan tavsiflanadi. O'ng va chap qismlar tufayli yurak kengaygan.

O'pka arteriyasi stenozisi bo'lgan o'ng qorinchadan MQO'QMSH, o'pka qon tomir naqshining kamayishi bilan o'ng yurakning kengayishi bilan tavsiflanadi.

**Rasm. 36. MQO'QMSH bilan rentgenografiya - o'pka naqshining oshishi bilan o'ng qorincha gipertrofiyasi**



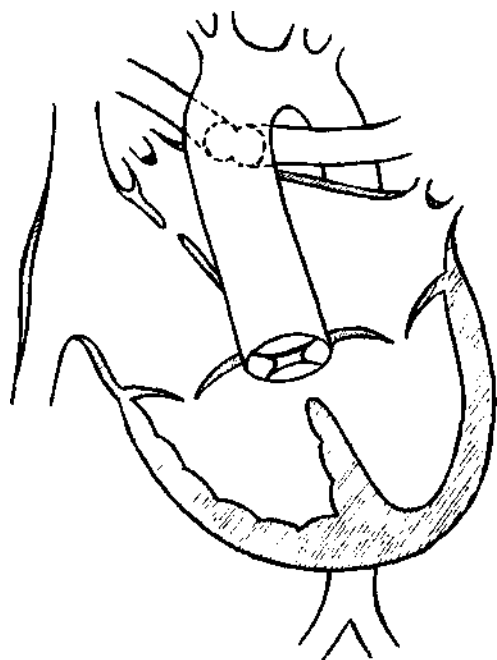
**Asoratlar** - Qaytarilmaydigan o'pka gipertenziyasi va o'ng qorincha dekompensatsiyasining rivojlanishi.

**Davolash** - bolalarga operatsiyadan oldin dori terapiyasi beriladi. Yurak etishmovchiligini yurak glikozidlari, diuretiklar va o'pka gipertenziyasi rivojlanishi bilan standart tuzatish qo'llaniladi- vazodilatatorlar.

### UMUMIY ARTERIAL YO'LAK

Umumiy arterial yo'lak (UAY) - yurakning ikkala qorinchasidan bitta klapan orqali bitta katta qom tomirni chiqishi bilan tavsiflanadigan va katta subaortal QATN bilan birgalikda tizimli o'pka va koronar qon aylanishini ta'minlaydigan siyanotik turdagi TYN, bu ham UAY tarkibiga kiradi.

*Rasm. 38. UAY bilan yurakning diagrammasi.*



**Gemodinamika.** UAYda gemodinamik buzilishlar darajasi, asosan, umumiy magistraldan cho'zilgan o'pka tomirlarining diametriga va shuning uchun o'pka qon oqimining kattaligiga va o'pka qon aylanishidagi bosimga qarab belgilanadi. UAY bir vaqtning o'zida ikkala qorinchadan chiqariladigan qonning odatdagidan katta hajmini oladi. QATN sezilarli darajada bo'lganligi sababli, ko'p miqdordagi qon Kichik QADga kirib, uning aniq gipervolemiyasini keltirib chiqaradi.

Tasviriy ma'noda aytganda, kichik QAD to'lgan qondan "bo'g'ilib" qoladi, shu

bilan birga ikkala qorinchaga gemodinamik yuklama keskin oshadi. O'ng qorincha UAY tizimli bosimini (qarshilikning haddan tashqari yuklanishi) engish uchun sistolik ortiqcha yuklamani va kichik QADdan keladigan katta hajmli qonning "pompalanishi" tufayli chap qorincha va bo'lmachaga ortiqcha yuk tushadi.

Natijada, ikkala qorinchaning gipertrofiyasi va kengayishi rivojlanadi va erta chap qorincha yoki ikkala qorinchani etishmovchiligi paydo bo'ladi, bu esa KichikQADda gemodinamika ishi buziladi.

Ikkala qorinchadan aralash qon bir vaqtning o'zida UAYga kirganligi sababli, arterial qonning kislorodlanishi kamayadi.

**Klinikasi.** Nuqsonni mavjudligi homila ichi gemodinamik buzilishlar bilan kechmaydi va homila rivojlanishiga ta'sir qilmaydi. Chaqaloqlar normal uzunlik va vazn bilan tug'iladi. Tug'ilgandan so'ng darhol o'pka shoxlari stenoz bo'lgan bemorlarda xansirash tezlashadi (nafas tezligi daqiqada 80-100 gacha) va taxikardiya paydo bo'ladi. Ammo Sianoz engil va odatda ovqatlantirish va yig'lash bilan kuchayadi. Bolalar bezovtalanadilar. Chap qorincha yoki ikkala qorinchada ham yurak etishmovchiligining tezda rivojlanadi, o'pkada nam hirrilash eshitiladi, jigar kattalashadi, lekin periferik shish aniqlanmaydi.

Bemorlarning aksariyatining ahvoli hayotning birinchi haftalarida, yurak etishmovchiligi tufayli davolanishga chidamli. Pnevmoniya tez-teztakrorlanishi mumkin, buni ba'zida o'pka shishidan farqlash qiyin. Pnevmoniya nuqsonning kechishini sezilarli darajada murakkablashtiradi va o'limga olib kelishi mumkin. Bemorlarning 50% dan 85% gacha hayotining birinchi 2-8 haftasida vafot etadi.

Periferik arteriyalarda puls qoniqarli, qon bosimi normal. Agar bolalar hayotning birinchi oylarini boshdan kechirishsa, markaziy yurak dongligi paydo bo'ladi, yurak uchi pulsatsiyasi kuchayadi. Kardiomegaliya tufayli yurak chegaralari diametri kengaygan.

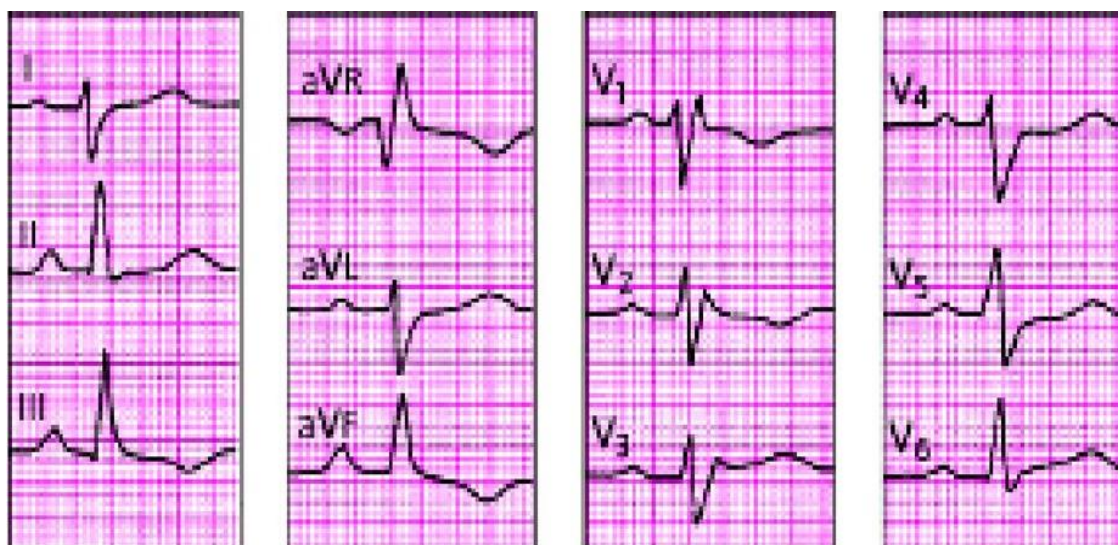I ton odatdagidek, ikkinchi yoki uchinchi qovurg'alar aro bo'shliqda II to'n, bir komponentli, keskin mustahkam. To'sh suyagining chap tomonidagi uchinchi yoki to'rtinchi qovurg'alararo oraliqda QATN, uzoq davom etadigan sistolik shovqin eshitiladi, bu QATN bilan bog'liq va to'sh suyagining o'ng va chap tomoniga

tarqaladi. Xuddi shu joyda va tepada nisbiy mitral stenozning qisqa mezodiastolik shovqini (Kumbs shovqini") eshutilishi mumkin. Bundan tashqari, uchinchi yoki to'rtinchi qovurg'alararo va to'sh suyagi sohasidagi ko'plab bemorlarda o'pka arteriyasi qopqog'i etishmovchiligining "yumshoq" protodiastolik shovqini eshutiladi.

O'pka tomirlari shoxlari torayganida, tug'ilgandan keyingi bolalarning ahvoli unchalik og'ir bo'lmaydi, ularda xansirash va qon aylanishining yetishmovchiligining zaif belgilariga ega, aniq ko'rinarli kardiomegaliya va yurak do'ngligi yo'q, lekin tug'ilishdan boshlab doimiy Sianoz kuzatiladi, surunkali gipoksemiyaning dastlabki belgilari barmoqlar va tirnoqlar terminal falangalari deformatsiyasi ko'rinishida rivojlanadi ("baraban tayoqchalari", "soat oynasi"), Qonda kompensatsion polisitemiya va poliglobuliya, yuqori gematokrit aniqlanadi.

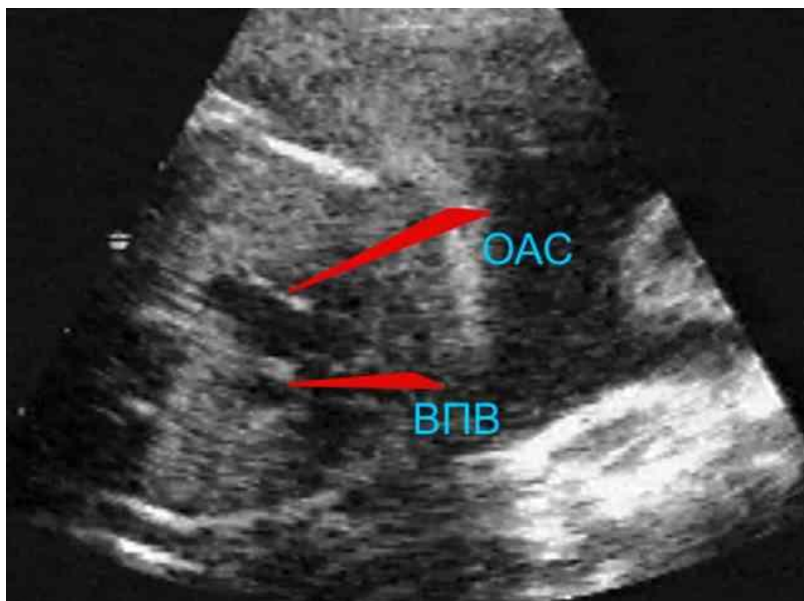
**EKGda.** YEO'ning o'ngga burilishi yoki normogramma qayd qilinadi. O'ng qorincha gipertrofiyasi (V1 uzatmada R yoki qR ko'rinishida) sistolik ortiqcha yuklama bilan (ST izo-chiziqdan pastroq siljishi va V1-V4 uzatmalarida chuqur manfiy T tishcha) qayd etiladi. Kamdan kam hollarda ikkita qorincha va o'ng bo'lmaxaning gipertrofiyasi va ortiqcha yuklanishi aniqlanadi.

**Rasm. 39. UAY bilan EKG.**



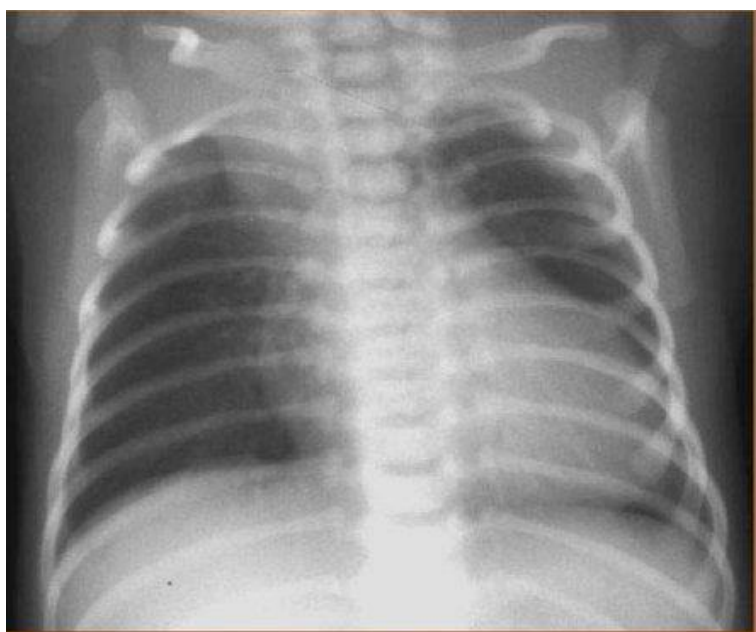
**Exokardiografiya.** 2D rejimida, chap qorinchaning uzun o'qi bo'ylab uzunasiga, QATN va yurakdan cho'zilgan keng bitta katta tomir ko'rinadi.

**Rasm. 40. UAYda Exokardiografiya.**



**Rentgenografiya.** Radiografik ma'lumotlar juda aniq. KQAD gipervolemiyasi bo'lgan UAYda o'pka surati kuchaygan, va keyingi bosqichlarda o'pka gipertenziyasi rivojlanishi fo'nida ildiz zonasi kengayadi. Yurak sferik shakilda, ikkala qorinchaning kengayishi tufayli kardiotalakal indeks sezilarli darajada oshadi (CTI 0,65-0,75 dan yuqori). Qon tomir to'plamining soyasi keskin kengayadi.

**Rasm. 41. UAYda rentgenografiya.**



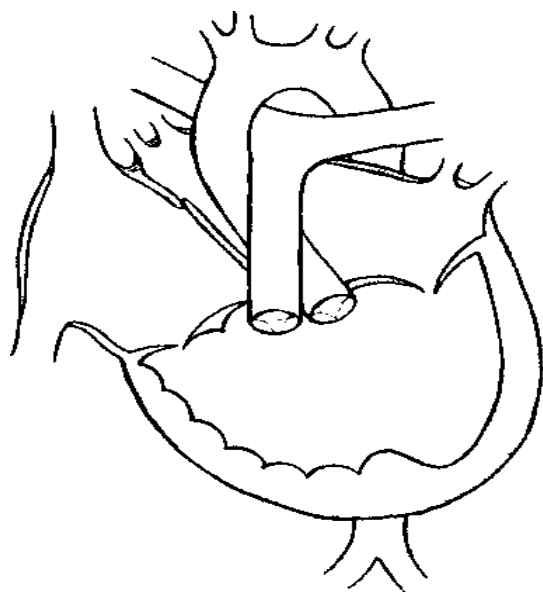
**Tabiiy kechishi va oqibati.** Hayotning birinchi kunlaridan boshlab nuqsonning kechishi og'ir yoki o'ta og'ir bo'lib, o'pkaning "dimlanishi " va KQAD gipervolemiyasidan kelib chiqadigan asoratlar, shuningdek, arterial gipoksemiyaning og'irligi bilan belgilanadi. o'pka arteriyalarining stenoz kuzatiladi

**Davolash.** Jarrohlik uchun ko'rsatma - bu hayotning birinchi oylaridagi nuqsonning muhim bosqichi va glikozidlar, diuretiklar va vazodilatatorlardan foydalanishning hech qanday ta'siri yo'qligi.

### **YURAKNING YAGONA QORINCHASI**

Yurakning yagona qorinchasi (YYQ) - bu siyanotik tipdagi TYN, yurakning uchta kamerasi - ikkita bo'lmacha mavjudligi va ular bilan yurakning yagona qorinchasining ikkita atrioventrikulyar klapanlari orqali aloqa qilish bilan tavsiflanadi. tomirlar aorta va o'pka klapanlari orqali chiqadi. Yagona yurak qorinchasining bir necha turlari mavjud.

**Rasm. 42. Yagona yurak qorinchasi bilan yurakning diagrammasi.**



A turi (78%) - yagona qorincha morfologik va tuzilish jihatidan chap qorincha miokardiy bilan ifodalanadi, ya'ni uning devorlari qalin, ixcham, ko'plab ingichka trabekulalar, o'ng qorinchaning o'rniga faqat kichik silliq bo'ladi. -devorli, boshlang'ich infundibulyar kamera (1,5-8, 5 sm<sup>2</sup>).

B turi (5%) - yagona qorincha o'ng qorinchaning miokardida ifodalanadi. Uning



devorlari ingichka, ichki yuzasi taxminan trabekulyar.

C turi (7%) - yagona qorincha yurakning chap va o'ng qorinchalarining miokardidan iborat, QAT yo'q yoki uning rudimentar rudimenti bor.

D turi (10%) - miokardning aniq strukturaviy farqlanishi yo'q, QAT yo'q.

Ikki bo'lmacha bilan qorincha normal joylashgan mitral va uch tabaqalial klapanlar orqali aloqa qiladi.

**Gemodinamika.** YYQda intrakardial gemodinamik buzilishlarning asosiy xususiyati - bitta qorincha kamerasida o'ng bo'lmachadan keladigan venoz qon va chap bo'lmachadan kislorodli qon aralashishi. Bu mikserning bir turi bo'lib, undan past yoki o'rta kislorodli aralash qon katta tomirlarga kiradi.

Kichik QADdagi qonning daqiqali miqdori katta QADdagi YMHdan oshib ketadi, shuning uchun o'ng bo'lmachadan venoz qonga qaraganda, chap bo'lmacha orqali qorincha ichiga kislorodli arterial qon ko'proq kiradi va gipoksemiya kuchaymaydi.

**Klinikasi.** Homila ichi nuqsoni gemodinamikaga sezilarli darajada tasir qilmaydi, uni 100% ehtimollik bilan exokardiografiya yordamida aniqlash mumkin, shuning uchun bolalar normal vazn va uzunlikda tug'ilishi mumkin. Nuqsonning namoyon bo'lishi va klinik ko'rinishlarning xususiyatlari boshqa tug'ma yurak kasalliklariga bog'liq. Agar YYQ O'AS va MQTT bilan birlashgan bo'lsa (O'AS va MQTT bilan chap qorincha A turi), bu kasallikning klinik ko'rinishi og'ir gipoksemiya va Sianoz bilan TFga o'xshaydi. Agar YYQ O'AS bilan birlashtirilmagan bo'lsa, unda nuqsonning kechishi katta QATN va chap-o'ng shuntli, og'ir gipervolemiya va o'rtacha sianozli TYNga o'xshaydi.

Ko'pgina bolalarda nuqson tug'ilgandan keyingi birinchi oylarda aniqlanadi. O'AS siz YYQ, birinchi oylarda Sianoz ochiq ko'k rangda, lablar va tirnoq falangalarida zaif ifodalangan, qichqiriqda va ovqatlantirishda kuchayadi. Bemorlar takroriy pnevmoniya va bronxit bilan og'riydilar, jismoniy rivojlanishdan orqada qoladilar. Ularda doimiy taxikardiya va xansirash, o'pkada dimlanishli xirillash va jigarning erta kattalashishi kuzatiladi. 1 yildan keyin Sianoz kuchayishi mumkin, bu o'pka gipertenziasining ortishi va o'pka qon oqimining pasayishi bilan bog'liq.

YYQ O'AS bilan birlashganda, tug'ilish paytidan boshlab Sianoz kuzatiladi, u kuchliroq bo'ladi. Nuqsonda gipoksemiya belgilari periferiyada erta paydo bo'ladi - barmoqlar va proksimal falangalari deformatsiyasi ("baraban tayoqchalari" va "soat ko'zoynaklari"). Bolalar nafas olish kasalliklari bilan tez -tez kasal bo'lishadi, xansirashga qaramay, o'pkada xirillash ko'p emas.

Bemorlarda, ayniqsa, O'AS bo'lmasa, yurak do'ngligi, diffuz yurak impulsining oshishi, "bitiruvchi" qon o'tishi bilan bog'liq sistolik titroqlarni aniqlash mumkin.

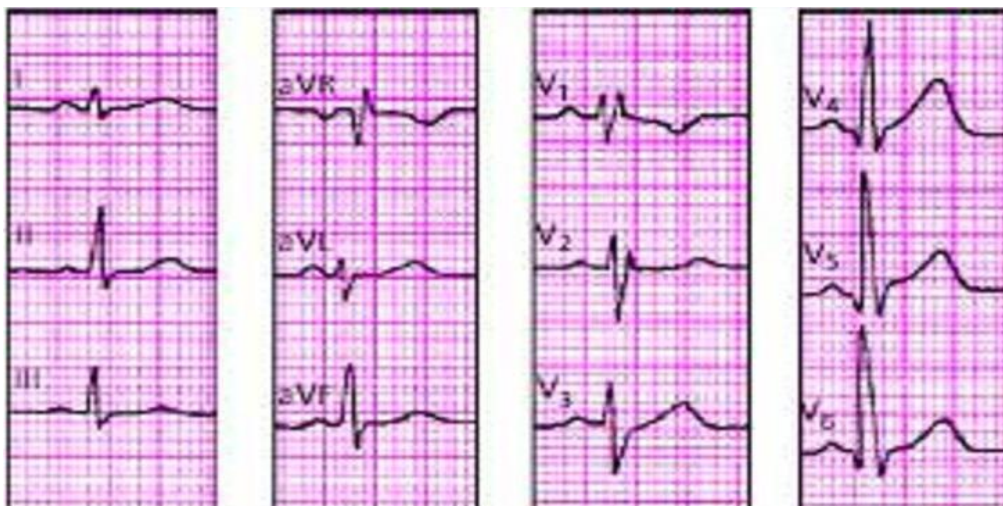Yurak chegaralari o'ngga, chapga va yuqoriga kengayadi, ayniqsa O'ASsiz YYQ bilan. O'AS bilan YYQ kombinatsiyasi bilan kardiomegaliya kuchsiz ifodalanadi.

Birinchi to'n baland, ikkinchi to'n to'sh suyagi tutqichining chap tomonida va uchinchi yoki to'rtinchi qovurg'alararo oraliqda keskin ko'tariladi, bu aortaning L-transpozitsiyasi va o'pka gipertenziyasi bilan bog'liq bo'lishi mumkin. Ba'zida uchinchi to'n yurak tepasida eshitiladi. Chap va o'ngda to'sh suyagi bo'ylab bo'g'iq sistolik shovqin eshitiladi. Bundan tashqari, yurak uchida o'pka arteriyasi stenozining qo'pol sistolik shovqini va yurak uchida mitral etishmovchilikning "yumshoqroq" shovqini eshitiladi, lekin chap qo'ltiq osti soxasiga tarqalmaydi.

**Elektrokardiografiya.** YYQ bilan EKGdagi o'zgarishlar patognomonik emas. Taxminan bir xil chastotali YEO'ni chapga ham, o'ngga ham burish mumkin. Gipertrofiyalangan qorinchaga qarama -qarshi yo'nalishda YEO' o'zg'ishining tez -tez mos kelmasligi ko'proq xarakterli hisoblanadi, bu ma'lum darajada chap bo'lak shoxlarining qisman blokadasi bilan bog'liq.

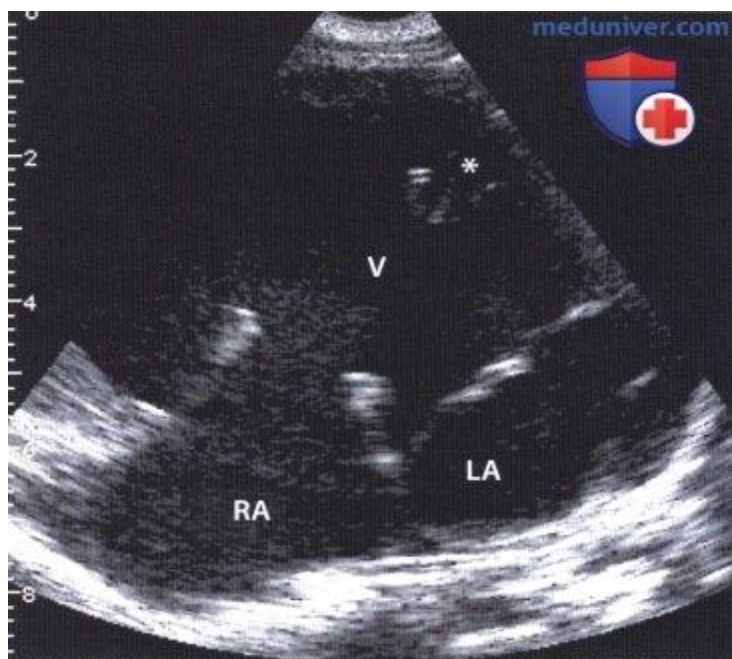
Ko'krak uzatmalarida V2-V6 uzatmada RS tipidagi yuqori amplitudali ekvifazali komplekslar mavjud, lekin har doim S to'lqinining amplitudasi engil ustunlik qiladi. YYQ nafaqat intraventrikulyar va AV o'tkazuvchanligi, balki yurak ritmining buzilishi bilan tavsiflanadi.

**Rasm. 43. Yurakning yagona qorinchasi bilan EKG.**



**Exokardiografiya.** Exokardiyografiya nuqson tashxisi uchun eng qimmatli ma'lumotlarni beradi: BAT bilan ajratilmagan mitral va uch tabaqali klapanlarni aniqlash bilan bitta qorincha bo'shlig'ini aniqlash mumkin.

**Rasm. 44. Yurakning yagona qorinchasi bilan ExoKG.**



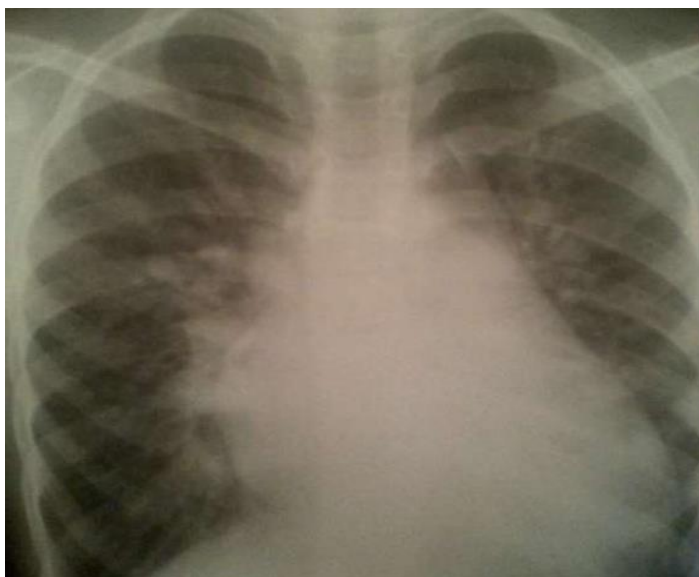**Rentgenografiya.** Barcha bemorlarda yurak diametri kattalashgan, bu ayniqsa, O'AS bo'lmaganida aniq ko'rinadi, o'ng atriovazal burchak yuqoriga siljigan, chap qorincha yoyi yumaloqlangan va tepasi diafragma ustida ko'tarilgan.

O'pka naqshlari Eizenmenger kompleksiga o'xshaydi - arterial oqimning to'lib

toshishi va o'pkaning ildizlari kengayishi tufayli mustahkamlanadi. Bunday holda, periferik qismlar kamayadi, katta arterial stvolning kesilishi aniqlanadi ("amputatsiya" alomati), bu o'pkaning og'ir gipertenziyasining erta rivojlanishidan dalolat beradi.

YYQ O'AS bilan birlashganda, o'pka naqshlari kamayadi, yurak kichik va TFga o'xshaydi.

***Rasm. 45. Yurakning yagona qorinchasi bo'lgan rentgenografiya.***



Nuqsoning tabiiy kechishi mutlaqo mumkin emas va bemorlarning 2/3 qismi hayotning birinchi yilida vafot etadi, ko'pincha o'pkaning og'ir gipertenziyasi, progressiv yurak etishmovchiligi, takroriy pnevmoniya, og'ir gipoksemiya va yurak ritmining buzilishi fonida.

Ko'plab nuqsonli yosh bolalar va bir vaqtning o'zida bir nechta TYN bilan og'rigan bemorlar palliativ operatsiyalarni o'tkazadilar, ularning maqsadi o'pka qon oqimini yaxshilash va gipoksemyani kamaytirishdir.

### 3 -BOB.

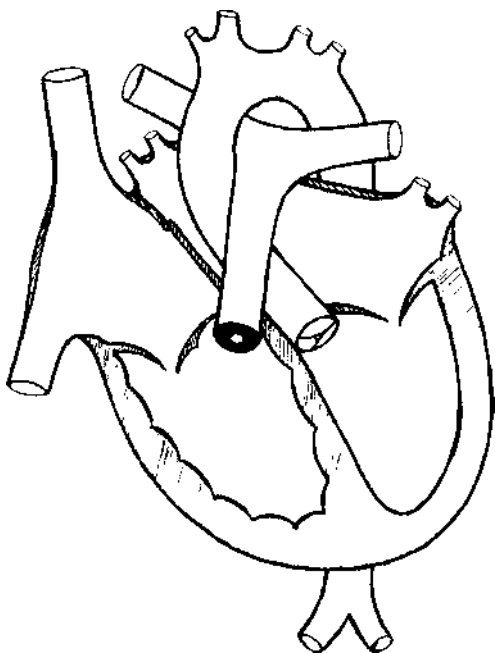
## KICHIK QON AYLANISH DOIRASIDA ALOXIDALANISH BILAN KECHUVCHI TUG'MA YURAK NUQSONLARI

### IZOLYATSIYALANGAN O'PKA ARTERIYASI STENOZI

Izolyatsiyalangan o'pka arteriyasi stenozi (IO'AS) - tug'ma anomaliya, o'ng qorinchadan Kichik QADga qon oqimining buzilishi bilan tavsiflanadi.

O'ng qorinchadan Kichik QADga qon ketish yo'llarini buzishning ko'plab variantlari mavjud. Chiqish yo'llari obstruksiyasining 3 ta asosiy anatomik varianti mavjud: 1) o'pka arteriyasining klapanli (varaqli) stenozi; 2) Qopqoq osti stenozi o'ng qorinchaning subvalvulyar (infundibular) stenozi; 3) Qopqoq ustistenozi o'pka arteriyasini supravalyular (postvalvular) stenozi ("o'pka arteriyasi koarktatsiyasi").

*Rasm. 46. Izolyatsiya qilingan o'pka arteriyasi stenozi bilan yurakning diagrammasi*



**Gemodinamika.** Gemodinamik buzilishlar o'ng qorinchaning toraygan chiqishi yoki o'pka arteriyasi torayishi orqali qon oqimining tiqilib qolishi natijasida yuzaga keladi, bu esa gipertrofiyaga, o'ng qorinchada sistolik yuklamani oshishiga olib keladi. O'pka arteriyasi stenozining darajasi yurak va o'pka gemodinamikasi buzilishlarining tabiati va rivojlanganligini belgilovchi omil hisoblanadi.

Stenozning og'irligi klinik jihatdan gemodinamik tarzda o'ng qorinchadagi sistolik bosimning qiymati va o'ng qorincha va o'pka arteriyasi orasidagi masofaning torayishiga qarab belgilanadi:

1) yengil stenoz - o'ng qorinchada sistolik bosim 60 mm Hg ga ko'tariladi. San'dart yoki tizimli qon bosimining 50% dan oshmasligi. Bemorlarning shikoyati yo'q, EKGda o'ng qorincha ortiqcha yuklanishining dastlabki belgilari bor;

2) o'rta og'irlikdagi stenoz - sistolik o'ng qorincha bosimi 100 mm Hg ga ko'tariladi. San'dart yoki tizimli qon bosimining 75% dan ko'prog'i, nuqsonning aniq klinik belgilari;

3) Og'ir stenoz - sistolik o'ng qorincha bosimi 100 mm Hg dan yuqori. San'dart yoki tizimli qon bosimining 75-120% ni tashkil qiladi. O'ng yurak kengayishi va yurak dekompensatsiyasi bilan defektning og'ir kechishi.

**Klinikasi** Nuqsoning klinik ko'rinishi stenoz darajasiga, yurakning o'ng qorinchasining kompensatsion gipertrofiyasi va chidamliligiga, Kichik QADda o'pka qon oqimining holatiga bog'liq. Bolalar normal vazn va tana uzunligida tug'iladi.

O'rtacha stenoz bilan bemorlar normal rivojlanadi, ular nafas olish kasalliklariga moyil emas va ko'pincha nuqson faqat boshlang'ich maktab yoshida aniqlanadi. Xarakterli erta shikoyatlar - bu jismoniy faollik paytida xansirash, bu esa dam olishda tezda yo'qoladi. Teri oqarib ketgan, ammo Sianoz yo'q ("oqargan turdagi" nuqson). Dastlabki alomatlar o'pka arteriyasi ustidan qo'pol, o'rtacha intensivlikdagi sistolik shovqin bo'lishi mumkin, bu ko'pincha tasodifan aniqlanadi va ba'zida funktsional hisoblanadi.

Kuchli stenoz bilan bemorlar tez charchash, bosh aylanishi, zo'riqish paytida xansirash, ba'zida yurak zo'riqishida kuchli siquvchi og'rig'idan shikoyat qiladilar, bu koronar qon oqimining nisbiy etishmasligi bilan bog'liq. Teri oqarib ketadi, Sianoz odatiy emas va agar u mashg'ulot paytida paydo bo'lsa, bu ko'pincha ochiq teshikning mavjudligi bilan bog'liq bo'lib, u orqali qon o'ng bo'lmaxadan chap yurakka bosim gradienti bo'ylab vaqtincha qon chiqariladi. . Maktab yoshiga etganda, bolalar allaqachon jismoniy rivojlanish va tana vaznini ortishidan nisbatan orqada qoladi.

Taxikardiyaga moyil bo'lmagan, qoniqarli to'lg'azish va kuchlanish pulsi. Qon

bosimi sezilarli darajada o'zgarmaydi. Yurak soxasida markaziy yurak do'ngligining shakllanishi bilan deformatsiyalanadi. Palpatsiya chapdan ikkinchi qovurg'alar aro bo'shliqda sistolik titrash bilan aniqlanadi va infundibulyar yoki kombinatsiyalangan infundibular -klapanli stenozda, tremor biroz pastroq - to'sh suyagining chap tomonidagi uchinchi yoki to'rtinchi qovurg'alararo bo'shliqda aniqlanadi. Yurak impulsi yaxshi aniqlangan, ba'zan esa ko'zga ko'rinadi va gipertrofiyalangan o'ng qorincha tufayli epigastral pulsatsiyani ham paypaslash mumkin. O'ng qorincha tufayli yurak diametri o'rtacha kattalashgan, ammo, odatda, kardiomegaliya yo'q, chunki o'ng qorinchaning konsentrik gipertrofiyasi ustunlik qiladi.

I to'n o'zgarmaydi, II to'n o'pka arteriyasi ustida sezilarli darajada zaiflashadi.

Kuchli stenoz bilan, nuqsonning birinchi ko'rinishlari chaqaloqlik davrida paydo bo'ladi, bolalar tana vaznidan va jismoniy rivojlanishidan erta orqada qolishni boshlaydilar, emishdagi qiyinchiliklar tez charchash, holsizlik, og'ir xansirash ko'rinishida qayd etiladi, dam olishda ular davom etishi mumkin. Yoshi bilan, mashg'ulot paytida paydo bo'ladigan ochiq rangga o'rtacha sianoz qo'shiladi, bu nafaqat teshikning ochilishi yoki yopilishining mumkin emasligi, balki kichik QAD gipovolemiyasi tufayli surunkali gipoksiya tufayli yuzaga keladi. Surunkali gipoksiyaning boshqa belgilari ham aniqlanadi - barmoqlarning terminal falangalari deformatsiyasi ("baraban tayoqchalari") yoki tirnoqlar ("soatoynasi").

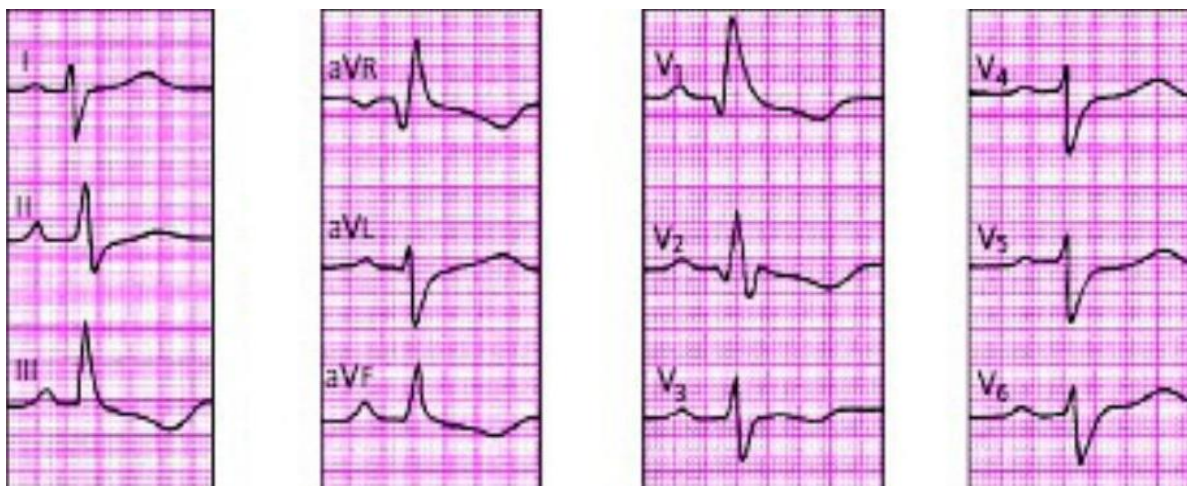Bosh aylanishi va hushidan ketish kuchayib boradi, bu nafaqat surunkali gipoksiya bilan, balki aritmiya xususiyatga ham ega bo'lishi mumkin. Yurak og'rig'i hatto kichik jismoniy zo'riqish bilan ham sodir bo'ladi, ishlash sezilarli darajada kamayadi.

Belgilangan stenoz darajasidagi nuqsonning keyingi bosqichlarida o'ng bo'shliqlarning kengayishi belgilari paydo bo'ladi - yurak chegaralarining o'ng tomonga kengayishi, yurakning keng tarqalgan pulsatsiyasi, sistolik bosim zaiflashishi va sistolik shovqinning kuchayishi.

O'ng qorincha etishmovchiligi belgilari, jigar hajmining kattalashishi va periferik shish paydo bo'ladi. Yurak ritmining buzilishi tez -tez uchraydi va ularning murakkabligi oshadi.

**Elektrokardiografiya.** YEO'ning o'ngga burilishi, o'ng bo'lmachaning gipertrofiyasi II, aVR, V1 uzatmada yuqori amplitudali uchli P tishcha ko'rinishida bo'ladi. Hamma bolalarda o'ng qorinchaning gipertrofiyasi rsR kompleks tipidagi yuqori, "kech" R to'lqinli M-shakli yoki o'ng chiziqlarda yuqori R yoki qR to'lqinli R-shakl shaklida aniqlanadi. V1 uzatmaidagi R to'lqinining balandligi bilan yurakning o'ng qorinchasidagi sistolik bosimning qiymati o'rtasida to'g'ridan -to'g'ri bog'liqlik bor. O'ng qorincha sistolik haddan tashqari yuklanishi va nisbiy koronar etishmovchilik ST segmentining pastga siljishi va V1 dan V4-V5 gacha bo'lgan chuqur, tez-tez salbiy T to'lqinlari ko'rinishidagi repolarizatsiyaning o'zgarishi bilan namoyon bo'ladi.

**Rasm. 47. Izolyatsiyalangan o'pka arteriyasi stenozida bilan EKG**



**Exokardiografiya.** 2D rejimida, chap parasternal holatda, o'ng qorinchaning chiqish qismi orqali yoki katta o'qlar darajasida qisqa o'q bo'ylab, o'pka arteriyasining klapan yoki qorincha usti sohasida torayishi aniqlanadi.

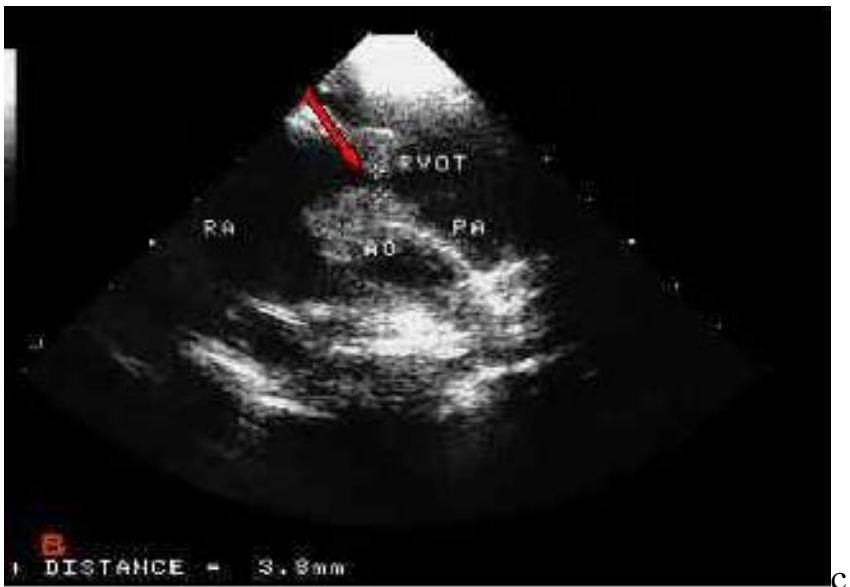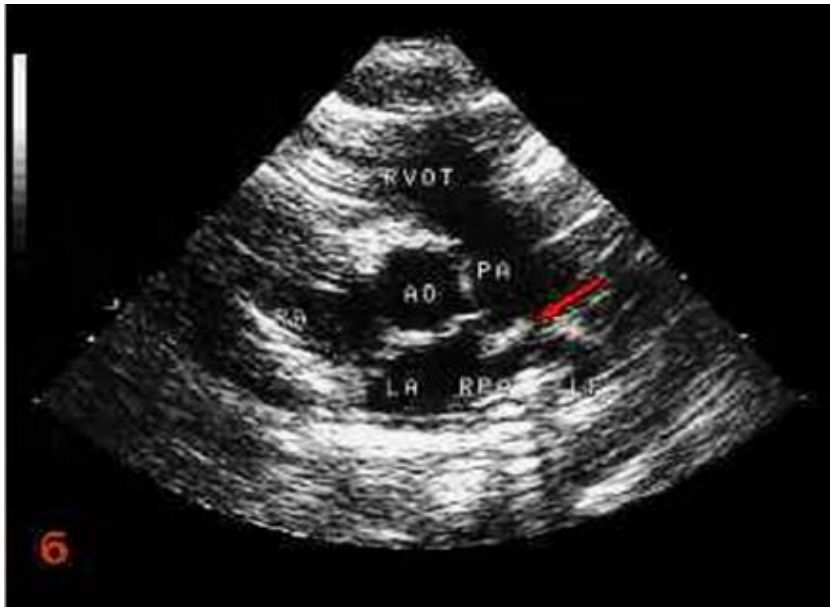
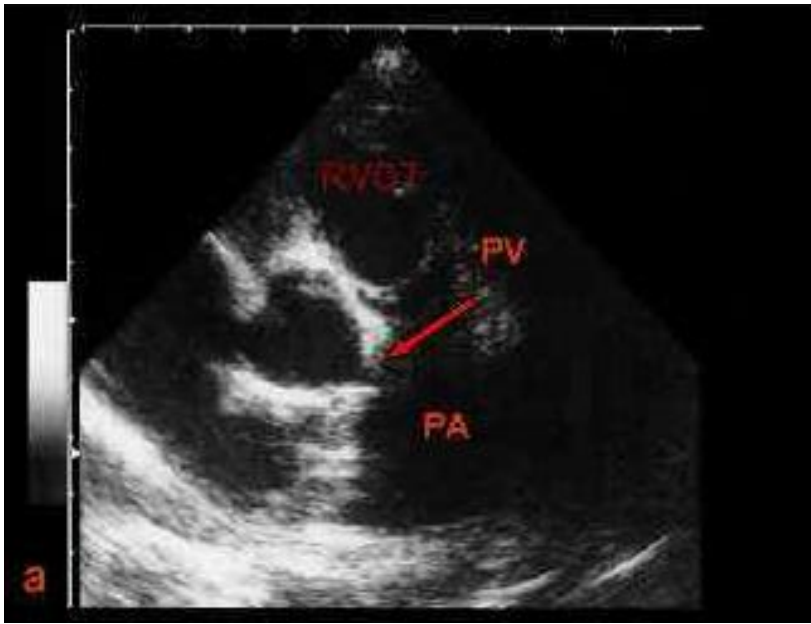
**Rasm. 48. Izolyatsiyalangan o'pka arteriyasi stenozida ExoKG**

*a – O'pka arteriyasi stenozida klapan soxasida*

*b - O'pka arteriyasi stenozida klapan ustida*

*c - O'pka arteriyasi stenozida klapan ostida*

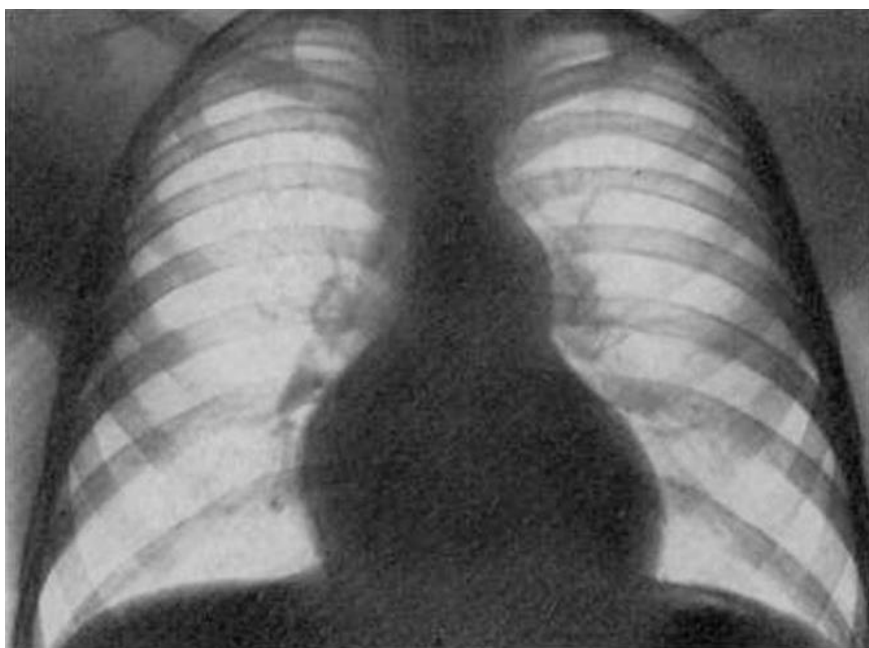




**Rentgenografiya.** O'pka surati kuchaygan. Yurakning shakli va o'lchami stenoz darajasiga va uning lokalizatsiyasiga bog'liq bo'ladi. Aniq ifodalangan stenozda o'ng kontur kengayishi va o'ng atriovazal burchak yuqoriga siljishi tufayli yurak hajmi o'rtacha kattalashadi. Diafragma ustida ko'tarilgan u o'ng qorinchadan chap qorinchani oldinga va yuqoriga siljishidan hosil bo'ladi.

Keyingi bosqichlarda, o'ng qorinchaning kengayishi bilan, yurak yumaloq shaklga ega bo'lib, yanada kengayishi mumkin. Biroq, asosiy farqlovchi belgi - o'pkaning rasmini kuchayishi va o'pka arteriyasi yoyini bo'rtib chiqishi.

***Rasm. 49. Izolyatsiya qilingan o'pka stenozida rentgenografiya***



Kechishi va asorati. stenoz darajasiga bog'liq va undan kamroq uning lokalizatsiyasiga bog'liq.

Nuqsonni kuchayishi quyidagi sabablarga bog'liq.

1) stenoz darajasining nisbiy o'sishi, bolaning yoshi oshishi, yurak bo'shlig'ining fiziologik kattalashishi va qon otib berish hajmini oshishi chiqish teshigini kattalashishi hisobiga.

2) Progressivlanuvchi infundibulyar stenoz qorinchadan chiqish qismini kengayishi hisobiga

3) o'ng qorinchaning gipertrofiyalangan miokardida fibrozlanuvchi va kardiosklerotik jarayonlarning kuchayishi.

Nuqsonni jarrohlik yo'li bilan tuzatish uchun ko'rsatmalar:

1) jismoniy zo'riqish paytida xansirash va o'ng qorincha yurak etishmovchiligi belgilari paydo bo'lishi;

2) o'ng yurakning gipertrofiyasi va sistolik haddan tashqari yuklanishining EKG belgilari, shuningdek rentgen va Exokardiografiya bo'yicha o'ng yurak kengayish belgilarining ko'payishi;

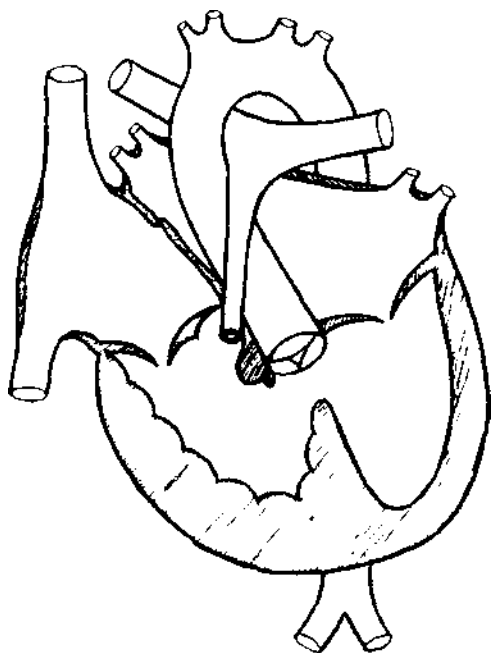
3) o'ng qorinchada bosimning 70-80 mm Hg gacha ko'tarilishi. O'n qorincha va o'pka arteriyasi orasidagi bosim gradyenti 40-50 mm Hg gacha oshishi

Operatsiyadan keyingi davrda, ikki yil davomida bola jismoniy yuklardan ozod qilinadi, shu bilan birga u jismoniy mashqlar bilan davolash dasturiga muvofiq (klinik va instrumental ko'rsatkichlar nazorati ostida) doimiy ravishda jismoniy mashqlarni bajarishi kerak. Har chorakda kardiotrofik va metabolik terapiya kurslarini o'tkazish kerak.

## TETRADA FALLO

Fallo tetralogiyasi (TF) - ko'p komponentli TYuN, shu jumladan, o'ng qorincha chiqib ketish yo'lining stenozi, qorincha septal defekti, kengaygan aortaning dekstropoziyasi va o'ng qorinchaning miokard gipertrofiyasi. Bu nuqson kichik QAD yakkalanishi bilan kechuvchi siyanotik turdagi TYuNga tegishli.

*Rasm. 50. Fallo tetradasi bilan yurakning diagrammasi*



Fallo tetradasining 4 ta komponentdan tashkil topgan patologik yurak kompleksi har bir komponentning tabiati va ifodalanganligiga bog'liq bo'lgan klinik va gemodinamik holatni, nuqsonning borishini va uning og'irligini aniqlaydi.

1. O'ng qorinchaning qon ketishining o'pka arteriyasiga to'sqinlik qiladigan chiqish qismining torayishi (arterial konus) nuqsonning asosiy aniqlovchi komponenti hisoblanadi. Obstruksiya har xil anatomik darajalarda bo'lishi mumkin: o'ng qorinchaning infundibular qismida, o'pka arteriyasi qopqog'i darajasida, o'pka arteriyasi tanasi va shoxlari bo'ylab yoki bir necha darajalarda.

2. TFdagi QATN, infortibulyar, katta, membranali, aorta ildizi ostida joylashgan.

3. TFda aortaning dekstropoziyasi ko'pincha to'g'ri emas, lekin ikkilamchi bo'lib, IVSga nisbatan og'zining o'ngga siljishi sifatida qaraladi va shu bilan birga aorta asUAYn chaOAYn emas, balki tashqariga ham chiqib ketadi. o'ng qorinchadan.

4. O'ng qorincha miokardining gipertrofiyasi haqiqiy tug'ma nuqson emas, chunki u homilada aniqlanmaydi va qarshilik bilan o'ng qorinchaning sistolik ortiqcha yuklanishida harakat qiladigan kompensator mexanizm sifatida shakllanadi.

**Gemodinamika.** Gemodinamik buzilishlarning tabiati va ularning rivojl, birinchi navbatda, o'pka arteriyasi stenozining og'irligi va kamroq darajada QATN ta'siridan kelib chiqadi. Aorta ko'p yoki kamroq dekstropoz bo'lganligi sababli, u QATNustida "tepada o'tiradi" va chap va o'ng qorinchalardan qon olishi mumkin.

Qon aylanishining kompensatsiyasi nafaqat o'ng qorinchaning gipertrofiyasi, balki o'ng qorinchaning yuqori intraventrikulyar qarshiligini (bosimini) engishga to'g'ri keladigan o'ng bo'lmachaning ikkilamchi gipertrofiyasi tufayli ham amalga oshiriladi. Chap bo'lmacha, gipovolumatsiyalangan kichik QADda kichik qon oqimi tufayli, kam yuklangan va gipoplastikdir.

Arterial gipoksemiya darajasini pasaytiradigan TFda teng darajada muhim kompensatsion mexanizm yuqori polisitemiya (eritrotsitemiya) va poliglobuliya (gemoglobin tarkibining oshishi) tufayli nuqsonning gemik kompensatsiyasi hisoblanadi. Aortaga venoz qon oqishi natijasida kelib chiqadigan arterial gipoksemiya qonning qon birligi kislorod bilan to'yinganligini pasayishiga olib keladi. Shuning uchun qondagi kislorod va gemoglobin tashuvchilar sonining ko'payishi arterial gipoksemyani qisman qoplaydi.

Ko'p komponentli nuqsonlar klinikasi homilaning intrauterin rivojlanishiga sezilarli ta'sir ko'rsatmaydi va bolalar normal uzunlik va vaznda tug'iladi. Bu xomiladorlikda kichik QADsini ishlamayotganligi bilan bog'liq.

TF bilan og'rigan bemorlarning klinik ko'rinishi juda xilma -xil bo'lishi mumkin, chunki bu o'pka arteriyasi stenozining tabiati va darajasiga bog'liq. Asosann nuqsonning 3 klinik va anatomik shakli mavjud:

- 1) oqargan (asyanotik), o'rtacha stenoz bilan;
- 2) klassik (siyanotik), og'ir stenoz bilan;
- 3) ekstremal (siyanotik), o'pka arteriyasining muhim stenoz yoki to'liq atreziyasi.

Ko'p hollarda kuzatiladigan TFning siyanotik varianti bilan bolalar normal vazn

va tana uzunligida tug'iladi va birinchi 4-8 xafta davomida na Sianoz, na xansirash, emish va vazn ortishi qoniqarli bo'ladi. Kamchilikning birinchi belgisi faqat bola hayotining birinchi haftalarida eshitiladigan o'pka stenozining sistolik shovqini yoki yopilmagan OAY shovqini bo'lishi mumkin.

Biroq, hayotning 6-8 xaftaligida, emish va yig'lashda o'rtacha xansirash va rangparlik paydo bo'ladi. Sianoz faqat 3-6 oy yoki 1 yilgacha aniqlanadi, birinchi navbatda lablar, tirnoqlar va xansirash, emotsional qo'zg'alish, yig'lash, emish bilan o'tuvchi Sianoz shaklida, 1 yildan keyin - jismoniy faollik yoki yurish kuchayishi bilan. Kelgusida Sianoz tez o'sadi va 1-2 yilga bemorlarning 60-70 foizida doimiy bo'lib qoladi.

Odatda, bu vaqtga kelib bolalar allaqachon tana vaznidan va jismoniy rivojlanishidan orqada qolishadi, ammo II-III darajali og'ir distrofiya bemorlarning 1/3 qismida uchraydi. Kichik bolalar keyinchalik o'tirishni, yurishni, motorli ko'nikmalarni egallashni boshlaydilar, katta yoshdagilar esa aqliy rivojlanishida orqada qoladilar, bu uzoq muddatli arterial gipoksemiya, barcha organlarning trofizmining buzilishi va miya gipoksiyasi bilan bog'liq. TF bilan og'rikan bemorlarda bronxit va pnevmoniya keng tarqalgan.

Sianoz - bu nuqsonning asosiy klinik belgilaridan biri bo'lib, 1 yoshida teri va shilliq pardalarning umumiy sianoz ko'rinishida namoyon bo'ladi. Uning intensivligi och binafsha rangdan to'q qizil yoki quyuq temir ko'kgacha o'zgaradi. Eng aniq Sianoz burun uchida, quloq bo'shlig'ida va ekstremitalarning tirnoq falangalarida ifodalanadi. Bosh terisi, old ko'krak va qorin devorlarida aniq, kengaygan venoz tarmoq bilan teri juda pigmentli bo'lishi mumkin. Teri osti tomirlarning sezilarli rivojlanishi teriga "marmar" ko'rinish beradi.

Tili malinasimon qip-qizil, aniq papillalar bilan, sklerada tomirlar ko'rinadi. Ko'z tubi tekshirganda, "siyanotik to'r pardasi" aniqlanadi, ya'ni optik nerv tolasini giperemiyasi fonida juda keng va burma tomirlar ko'rinadi, arteriyalar torayib ketgan va rangi deyarli tomirlardan farq qilmaydi. .

TF va boshqa siyanotik nuqsonlarda Sianoz NK bilan bog'liq emasligi xarakterlidir, lekin arterial oqimda venoz qonning tushishi va undagi gemoglobin

miqdorining oshishi natijasida yuzaga keladi.

Muskul-skelet sistemasidagi o'zgarishlar 2-3 yoshdan boshlab aniqlanadi. Ko'pgina bemorlarda ko'krak qafasi yassilangan, mushak massasi va bog'lamli apparatlar juda kam rivojlangan, keng tarqalgan tishlarning anomal o'sishi va umumiy kariesning tez rivojlanishi, umurtqa pog'onasining skoliotik deformatsiyasi, ekstremitalarning terminal falangalari. "baraban tayoqchalri" shaklida va tirnoqlar "soat oynasi" ko'rinishida o'zgarishi kuzatiladi.

TFda eng ko'p uchraydigan shikoyat va xarakterli alomat - xansirash. Bu hayotning birinchi oylarida, birinchi navbatda ovqatlanish va tashvish bilan sodir bo'ladi va 6-12 oyligida doimiy bo'lib qoladi. Bu jismoniy zo'riqish paytida keskin oshadi, organizmning kislorodga bo'lgan ehtiyojini sezilarli darajada oshiradi va bir daqiqali qon hajmini oshiradi. Shuning uchun, ko'plab bemorlar, hatto 30-50 metr balandlikda yoki zinapoyaga ko'tarilishdan keyin, hatto ovqatdan keyin qisqa vaqt ichida yuzaga keluvchi behollik, bosh aylanishi, yurak urishi haqida shikoyat qilib, majburiy holatga - cho'kkalab o'tirib yoki tizzalari qoringa yopishtirib yonboshlab yotishadi. Bu holatning paydo bo'lishini qisman qorin aortasining mexanik siqilishi va periferik qarshilikning oshishi (aortaga tushish miqdori kamayadi), shuningdek yurakka venoz oqimning tezlashishi bilan izohlash mumkin, to'qimalarga kislorod kamroq, yurakka esa qon ko'proq oqadi.

TFda xarakterli klinik va gemodinamik sindrom-xansirash-siyanotik hujum. Birinchi hujumlar hayotning 3-6 oyidan keyin sodir bo'ladi va eng aniq va ko'pincha hayotning 1-3 yilida namoyon bo'ladi, birinchi navbatda "rangpar" gipoksik xujumlar yoki ularning ekvivalentlari ko'rinishida, keyinroq tipik xansirash-siyanotik. Xansirash -siyanotik sindrom paroksizmal boshlanishi va spontan tugaydi. To'satdan, ko'pincha hech qanday sababsiz yoki jismoniy yoki hissiy hayajondan so'ng, bolalar bezovtalanadilar, taxipnoe tipidagi xansirash keskin oshadi, bunda yosh bolalarda nafas olish tezligi 1 daqiqada 70-80 ga etadi, taxikardiya kamroq seziladi. Butun tananing umumiy to'q binafsha sianozisi tezda kuchayadi, behollik, qorachiqlar kengayadi, yosh bolalarda esa hushdan ketish (gipoksik koma) va talvasa bo'lishi mumkin.

Hujumlar og'irligi va davomiyligi bilan farq qiladi - 10-15 soniyadan 2-3 daqiqagacha va odatda o'z-o'zidan to'xtaydi, lekin bemorlar bir necha soat davomida adinamik bo'lib qoladi va og'ir behollikdan shikoyat qiladi. Ba'zida beqaror gemiparez va kamdan-kam hollarda og'ir miya qon tomir kasalliklari yoki o'lim holatlari qayd etiladi.

4-6 yoshda hujumlarning chastotasi va intensivligi kamayadi yoki yo'qoladi. Biroq, ba'zi bolalarda xujumlar yoki xujumni engil ekvivalentlari balog'at yoshigacha saqlanib qolishi mumkin, garchi ularni cho'kkallab o'tirish bilan bartaraf qilish mumkin.

Xujumlarning boshlanishi o'ng qorinchaning infundibular qismidagi mushaklarning spazmi bilan bog'liq bo'lib, bu chiqish yo'lining deyarli to'liq tiqilib qolishiga va barcha venoz qonning QATN orqali arterial oqimga tushishiga olib keladi, bu esa og'ir gipoksemiyaga olib keladi.

TF bilan og'rigan bemorlarni fizik tekshiruvda puls qoniqarli darajada to'ldiriladi, kamdan -kam hollarda zaiflashadi, sistolik komponent tufayli qon bosimi o'rtacha pasayadi. Boshqa TYuNdan farqli o'laroq, ko'krak qafasi yassilanadi yoki kilsimon, lekin yurak bukrisi juda kam uchraydi, ko'pincha OAY bilan birgalikda bo'lganda. Buning sababi shundaki, TF paytida yurak bo'shliqlarining kengayishi bo'lmaydi va gipertrofiya konsentrik bo'lib, bu kardiomegaliyaga olib kelmaydi.

Chapdan ikkinchi yoki uchinchi qovurg'alar aro sohalarida sistolik tremorni paypaslash mumkin. Yurak turtkisi o'rtacha darajada ifodalangan, epigastral pulsatsiyani sezish mumkin. Yurak chegaralari o'ng va chap tomonga o'rtacha kengaygan.

**Auskultatsiyada** I to'n o'zgarmaydi, II ton o'pka arteriyasi ustidan sezilarli darajada zaiflashdi, bu TFga xos va kichik QAD gipovolemiyasi bilan bog'liq.

Chap ikkinchi yoki uchinchi qovurg'alar aro sohalarida o'pka stenozining qo'pol sistolik shovqini eshitiladi.

To'sh suyagi chap tomonidagi uchinchi-to'rtinchi qovurg'alar aro sohalarida QATN shovqini qorinchalar orasidagi bosim gradyanining kichikligi yoki umuman

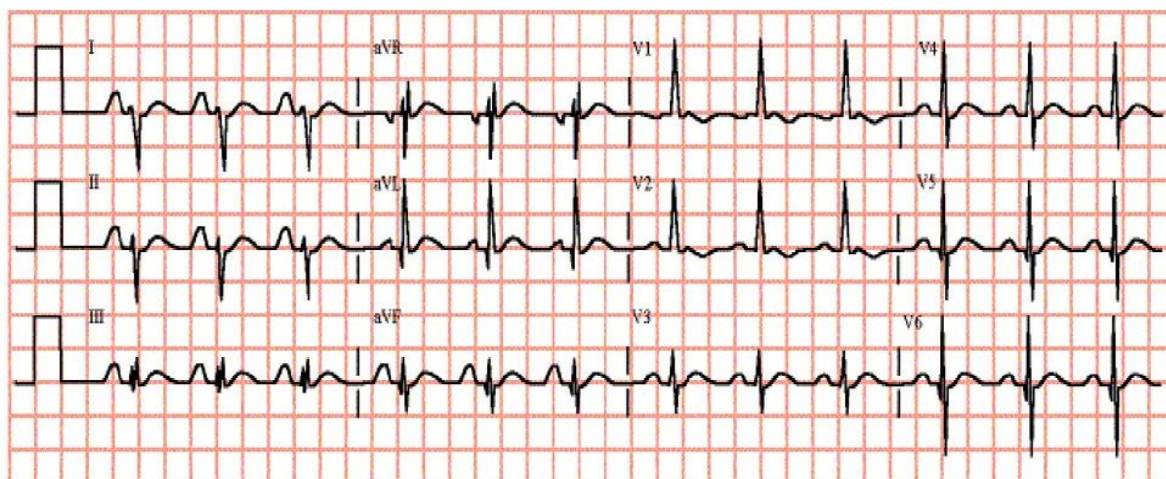


yo'qligi tufayli juda yumshoq yoki eshitilmasligi mumkin.

Orqa tarafda, belkurak sohalarida ba'zida kollateral qon oqimining past intensivlikdagi sistolik-diastolik shovqini eshitiladi.

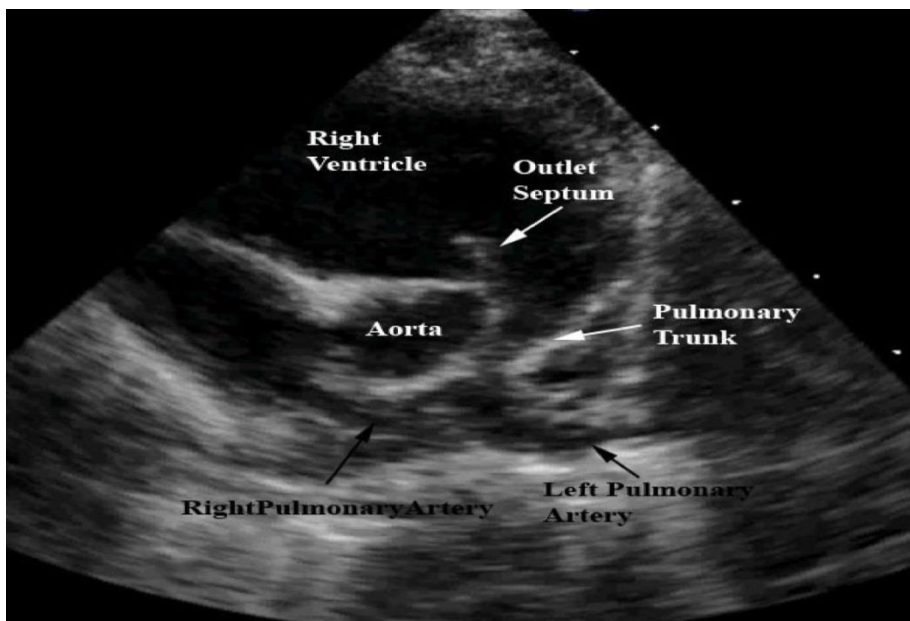
**Elektrokardiografiya.** Qoida tariqasida, YEO'ning o'ng tomonga sezilarli burilishi mavjud (burchak  $+ ] 20^\circ$  dan  $+ 180^\circ$  gacha) va bu odatiy holdir. O'ng qorincha gipertrofiyasi belgilari ko'pchilik bemorlarda hayotning 1-2 yilligida qayd etiladi, ko'pincha V1 uzatmada R, qR tipidagi "R shakli" gipertrofiyasi, yuqori R to'lqinli V1 uzatmada aVR yoki rsR tipida qayd etiladi. V1 dan V4 gacha va V5-V6 o'tkazgichlarda chuqur S. Gipertrofiyaga o'ng qorinchaning sistolik haddan tashqari yuklanishi va miokard gipoksiyasi ST joy almashishi va V1-V4 etakchalarida chuqur salbiy T bilan birga keladi. O'ng bo'lmacha gipertrofiyasi II va V1-V2 choklarda P to'lqinining kuchayishi va keskinlashishi ko'rinishida o'rtacha darajada ifodalanadi. O'ng yurakdagi bu o'zgarishlar ko'pincha o'ng to'planning to'liq bo'lmagan blokadasi, ekstrasistoliya bilan, kamroq - atrioventrikulyar o'tkazuvchanlikning buzilishi bilan birlashtiriladi.

**Rasm. 51. Fallo tetradasida EKG**



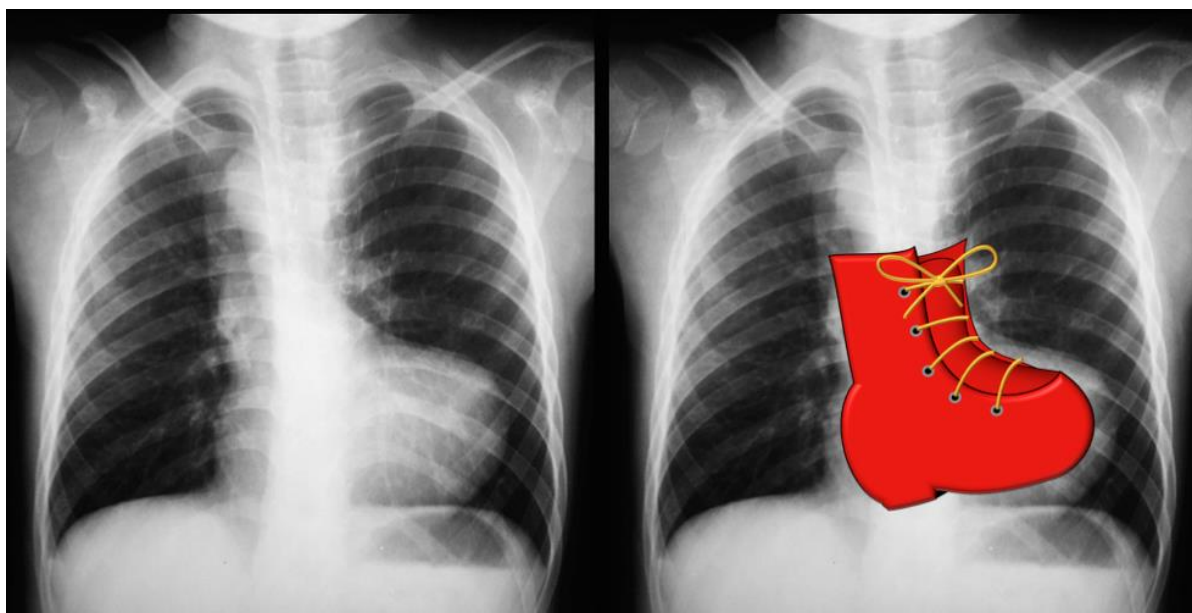
**Exokardiografiya.** Ikki o'lchovli rejim (2D) nuqsonning to'g'ridan-to'g'ri belgilarini ko'rsatadi: yuqori katta QATN va QATni kesib o'tuvchi kengaygan "so'ruvchi aorta". QAT va o'ng qorinchaning old devorining 2D va M rejimida qalinligi oshishi bilvosita belgilar hisoblanadi.

*Rasm. 52. Fallo tetradasida Exokardiografiya*



**Rentgenografiya.** O'pka naqshining kamayishi tufayli o'pka maydonlarining soyasi kuchayadi. Yurak o'lchamlari kichkina, shakli esa "poyabzal" shaklida, yurakning aniq beli bilan. Bu shakl gipertrofiyalangan o'ng qorincha tufayli yuzaga keladi, u butun old yuzani egallaydi va chap qorinchni orqaga yuqoriga suradi.

*Rasm. 53. Fallo tetradiidagi rentgenogramma*



Suyak iligining gipoksik stimulyatsiyasi (retikulotsitoz, anizotsitoz, poikilotsitoz, polikromatofiliya) va poliglobuliya tufayli yuqori eritrotsitoz ( $5-7 \times 10^{12}/L$  gacha) tufayli TFda periferik qonning klinik tahlillarida kompensatsion polisitemiya aniqlanadi, gemoglobin miqdorini 180-220 g / l gacha oshadi.

Polisitemiya, kompensatsion reaksiya sifatida, qonning kislorod sig'imini oshirishga qaratilgan, ammo gematokritning 60-80% gacha oshishi bilan qonning yopishqoqligi oshadi, kapillyar qon oqimi buziladi, bu esa tromb hosil bo'lishiga olib keladi.

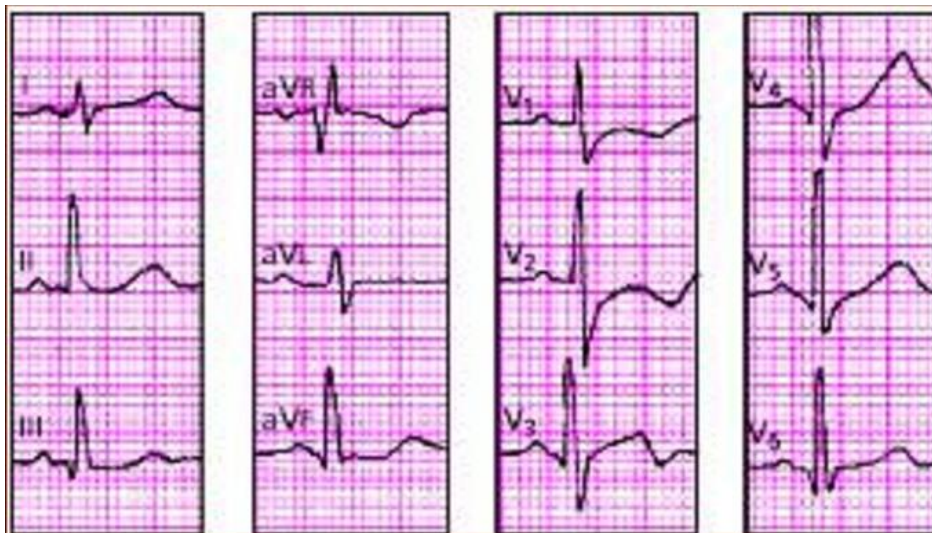Boshqa tomondan, surunkali gipoksemiya va suyak iligi to'yib ovqatlanmasligi natijasida TF bilan og'rigan bemorlarda anemiya rivojlanishi mumkin, bu mutlaq bo'lishi mumkin (gemoglobin konsentratsiyasi 110 g / L dan past; eritrotsitlar soni  $4 \times 10^{12}/L$  dan kam) yoki nisbiy (nisbiy), qachon eritrotsitlar soni  $5 \times 10^{12}/L$  dan kam, gemoglobin darajasi esa 140-150 g/ l dan past. Anemiya ko'pincha temir tanqisligi ko'rinishida, gipoxromik bo'lib, 6 oylikdan 2-3 yoshgacha rivojlanadi va ko'pincha xansirash-siyanotik xujumlarning maksimal davriga to'g'ri keladi.

Rangpar (TFning asianotik shakli) o'pka arteriyasining mo'tadil stenozini bilan yuzaga keladi, bunda aortadagi qarshilik stenozning qarshiligidan yuqori yoki unga teng bo'ladi, bu mo'tadil chap-o'ng shunt yoki o'zaro faoliyati natijasida shuntni oldindan belgilab beradi. Venoarterial oqim va mos keladigan sianoz bu holatda uzoq vaqt rivojlanmaydi va qisqa vaqt davomida jismoniy zo'riqish paytida paydo bo'ladi.

**Klinikasi,** bemorlarda uzoq vaqt dam olishda shikoyat, sianoz va xansirash kuzatilmaydi. Ammo, fizik yuklamada xansirash, taxikardiya va qisqa muddatli sianoz paydo bo'ladi, ular dam olishda tezda yo'qoladi. Bu guruhdagi bemorlarning taxminan 30% yurak do'nligiga ega bo'lishi mumkin va yurak chegaralari nafaqat o'nga, balki o'rtacha chapga ham kengaygan. O'pka arteriyasi ustidagi II ton kamroq zaiflashadi va sistolik shovqin uchinchi yoki to'rtinchi qovurg'alararo oraliqda kuchli va qo'pol, o'rtacha kuchlanish bilan eshitiladi.

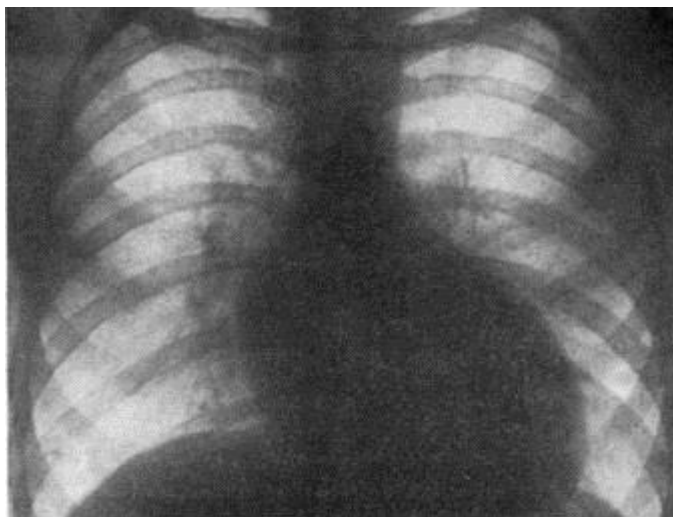
**Elektrokardiografiya** o'zgarishlar TFning "klassik" shaklidagi o'zgarishlarga o'xshaydi, lekin o'ng qorin bo'shlig'ining ustunligi bilan ikkita qorinchaning kombinatsiyalangan gipertrofiyasini qayd etish mumkin.

**Rasm. 54. Fallo tetradasining rangpar shaklidagi EKG**



**Rentgenografiya** o'pka naqshlari kamaymagan, o'pka arteriyasi yoyining orqaga tortilishi va "poyabzal" shaklidagi yurakning xarakterli konfiguratsiyasi yo'q. Ko'tarilgan aorta kengaygan va ko'pincha chap tomonda joylashgan. Yurak diametri o'rtacha kengaygan. Yoshi kattalashishi bilan nuqsonning "oqargan shakllari" "ko'k" ga aylanadi.

**Rasm. 55. Fallo tetradasining rangpar shaklidagi rentgenogramma**



O'pka arteriyasining og'ir gipoplaziyasi yoki atreziyasi bilan yuzaga keladigan ekstremal TF shakli, ba'zida haqiqiy umumiy arterial qon tomirlar bilan klinik va gemodinamik o'xshashligi tufayli "umumiy (noto'g'ri) arterial magistral" deb ataladi. Nuqsonning bu varianti bilan hayot faqat OAY (kanalga bog'liq shakl) va kollateral qon aylanishining tez rivojlanishi sharoitida mumkin bo'ladi, chunki o'ng

qorinchadan qon faqat aortaga tushishi mumkin.

Bolalar tug'ilishidanoq ko'k rangga aylanadi va keyingi Sianoz kuchayadi. Hayotning birinchi oylaridan boshlab bemorlar tana og'irligi va jismoniy rivojlanishdan orqada qoladilar. TFning "klassik shakli" dan farqli o'laroq, TFning ekstremal varianti bilan, xarakterli nafas qisilish-siyanotik hujumlar yo'q va birinchi oylarda xansirash o'rtacha darajada ifodalanadi. Yurakning do'ngligi o'rtacha darajada aniqlanadi, yurak impulsining pulsatsiyasi 5 -nuqtada va epigastral sohada kuchayadi va yurak diametri kattalashadi.

O'pka arteriyasi ustidagi ikkinchi to'n faqat aortadan uzatilgan aorta komponenti orqali hosil bo'ladi va yaxshi eshitiladi. O'pka stenozining sistolik shovqini yo'q, chapda ikkinchi yoki uchinchi qovurg'alararo bo'shliqda va orqa tomondan kurak suyaklari bo'shliqda ba'zida rivojlangan kollaterallarning yumshoq sistolik-diastolik shovqini eshitiladi.

Nuqsonni kechishi va asoratlari Nuqsonning tabiiy kechishida o'rtacha umr ko'rish davomiyligi o'pka arteriyasi stenozining og'irligiga bog'liq va o'rtacha 12-15 yil. O'ng qorincha chiqish yo'lining Qattiq tiqilib qolgan bemorlarining 25% hayotning birinchi yilida vafot etadi, ko'pincha neonatal davrda bolalarning 40-75% i 2-3 yilgacha vafot etadi, bemorlarning 30% ga yaqini 10 yilgacha tirik qoladi. , 10%-20 gacha, va bemorlarning atigi 1-5% 30-40 yilgacha yashaydi.

Hayotning birinchi 10 yilidagi o'lim sabablari gipoksiya, gemo- va likorodinamikaning buzilishi, miya tomirlarining trombozi va xo'ppoz shakllanishi, katta yoshdagi bolalar va kattalarda- qon tomirlari, yuqumli endokardit (5-10%), yurak etishmovchiligi (8% kasal). Bemorlarning taxminan 1/3 qismi distrofiya va kamqonlikni rivojlantiradi, bemorlarning 10 foizida serebrovaskulyar yetishmovchilik fonida doimiy parez paydo bo'ladi. Siyanotik TF bilan og'rigan bolalarning 5-7 yoshida aqliy va intellektual rivojlanishida tengdoshlaridan 2-3 yoshga ortda qoladilar. Kuchli intellektual zo'riqish bilan ular bosh og'rig'i, aqliy charchoq, behollikni rivojlantiradi.

**Davolash** (konservativ davo). Defektning anatomik, fiziologik va gemodinamik xususiyatlari va TFda kompensatsion mexanizmlarning tabiati tufayli uning

konservativ davosi o'ziga xosdir. Bu, birinchi navbatda, kardiotonik dorilarni qo'llash bilan bog'liq. Ma'lumki, TFda taxikardiya, xansirash va Sianoz kamdan -kam rivojlanadigan yurak etishmovchiligidan emas, balki subaortik QATN va tepada o'tirgan aortaning mavjudligi tufayli to'g'ridan -to'g'ri aortaga venoz qon oqimi bilan bog'liq. Shuning uchun nafaqat chap, balki o'ng qorinchaning kontraktilligini oshiradigan kardiotoniklarni buyurganda, veno-arterial oqim ko'payadi. Bundan tashqari, o'ng qorinchaning qisqarishi kuchayishi bilan uning chiqish qismining fibromuskulyar spastik obstruksiyasi oshadi, bu esa venaga qonning aortaga tushishini yanada kuchaytiradi. Klinik tajriba shuni tasdiqlaydiki, yurak glikozidlari yoki sintetik katexolaminlar bemorlarning ahvolini yaxshilamaydi, hatto Sianoz va xansirashni oshiradi. Shu bilan birga, zaif kardiotonik ta'sirga ega dorilarni qo'llash mumkin (adonisid), ular ham tinchlantiruvchi ta'sir ko'rsatadi.

Nisbiy yoki mutlaq anemiyadan 3-6 oy o'tgach rivojlanayotgan arterial gipoksemiyani kuchaytirishi va xansirash-siyanotik xujumlarning rivojlanishiga olib kelishini hisobga olib, oqsil, vitamin va mikroelementlar (ayniqsa temir, mis va kobalt) natijada paydo bo'ladigan anemiya ko'pincha temir tanqisligidir, shuning uchun vitaminli temir preparatlari buyuriladi (ferropleks, fesovit, Iberet suyuqligi va boshqalar), va katta yoshdagi bolalarga - tardiferon, ularni mis sulfat preparatlari bilan birlashtirib, temir preparatlarini ota -ona tomonidan yuborish (ferrum- JIEK, ferkoven va boshqalar) faqat og'ir anemiya, jigar va oshqozon -ichak trakti funksiyasi buzilishi uchun buyuriladi.

Qonning quyushishi va gematokritning ko'payishi bilan, etarli ichimlik rejimini ta'minlash kerak (ayniqsa issiq mavsumda, gipertermiya, diareya va boshqalar) - kuniga kamida 1-1,5 l/ kuniga yoki 100-150 ml/kg. ) - sharbatlar (olma, apelsin, olxo'ri, anor, pomidor), kompotlar va sabzavotli bulionlarni iste'mol qilish hisobiga. Suvsizlanish keskin o'sib borayotgan hollarda, fiziologik eritmalar yoki "qutblashtiruvchi aralashma" shaklida tomir ichiga suyuqlik yuborish ham zarur.

Qon va mikrosirkulyatsiyaning reologik xususiyatlarini yaxshilash uchun antitrombosit va antikoagulyant terapiya buyuriladi - atsetilsalitsil kislotasi, kamdan -kam hollarda fenilin yoki kurantil. Xuddi shu maqsadda, operatsiyadan 2-4 hafta

oldin, brufen kuniga 20 mg /kg dozada buyuriladi. Antianemik va antikoagulyant terapiyani qo'llash bilan bir QATNorda qon parametrlarini (eritrotsitlar, gemoglobin, qon ketish vaqti, ivish, trombotsitlar soni, fibrinogen miqdori, protrombin indeksi) doimiy (chorakda 2 marta) monitoringini o'tkazish zarur. Bu sizga ob'ektiv ko'rsatkichlarga qarab terapiyani to'g'rilash imkonini beradi.

Gipoksik xujumlarning oldini olish uchun yurak glikozidlaridan farqli o'laroq, beta-blokerlar buyuriladi (inderal, obzidan, anaprilin, trasikor va boshqalar), ular miokard kontraktilligini pasaytirib, infundibulyar stenozda mushaklarning spazmini oldini oladi. Bundan tashqari, ular yurak tezligini, miyokard kislorodiga bo'lgan talabni va yurak aritmiyalarining paydo bo'lishini kamaytiradi. Ammo bu dorilarni atrioventrikulyar blokada va arterial gipotenziyada ehtiyotkorlik bilan ishlatish kerak. Anaprilin kuniga 0,5-1 mg/kg dozalarda, uzoq vaqt davomida, 3-6 oy yoki undan ko'proq vaqt davomida buyuriladi.

Rivojlanayotgan xansirash -siyanotik hujum bilan kislorodni doimiy ingalatsiyasi amalga oshiriladi, kordiamin teri ostiga 0,02 ml / kg og'irlikda va promedol 0,01 ml / kg (bitta dozada), gipoksik koma rivojlanishi bilan esa - anaprilin yuboriladi. 0,1 mg / kg dozada, GOMK - 100 mg / kg, "polarizatsiya aralashmasi" ni tomchilab quyish (100 ml 10% glyukoza, 5 ml 7,5% kaliy xlorid eritmasi yoki 3-5 ml panangin, 2 U insulin), unda siz 100 ED / kg ga geparin qo'shib, 100-150 ml "aralashma" yuborishingiz mumkin.

Miyaning gipoksiyasiga qarshi kurashish va miya qon aylanishini yaxshilash uchun diakarb, kavinton, nootropik dorilar va serebroprotektorlar (piratsetam, amination, ensefabol, glutamik kislota va boshqalar) buyuriladi.

Gipotrofiyani kamaytirish va anabolik va metabolik jarayonlarni yaxshilash uchun nosteroid (kaliy orotat, inozin, riboksin, mega-L-karnitin) yoki steroid (retabolil, nerobol) anabolik steroidlar, multivitaminlar, B | 2 va B | 5 vitaminlari, antioksidantlar (A vitaminlari) , C, E, selen)beriladi .

Jarrohlik uchun ko'rsatmalar. Operatsiya TF bo'lgan barcha bemorlarga ko'rsatiladi. Hayotning birinchi yilida shoshilinch kasalxonaga yotqizish zarurati tug'iladi:

- 1) ekstremal TF shaklida, erta, tez-tez va og'ir xansirash-siyanotik xujumlari;
- 2) konservativ davo yordamida bartaraf etilmaydigan, doimiy xansirash va taxikardiya holatida;

- 3) og'ir distrofiya va anemizatsiya kuchayishi bilan.

Operatsiyaga nisbatan nisbiy kontrendikatsiyalar:

- 1) miya qon aylanishining o'tkir buzilishi;
- 2) aniq oqadigan infeksiyon endokardit;
- 3) QATNli yurak dekompensatsiyasi;
- 4) barcha organlarning disfunktsiyasi bilan anoksik kaxeksiya;
- 5) faol o'pka sil kasalligi va boshqalar.

Operatsiyaning mumkin bo'lgan asoratlari:

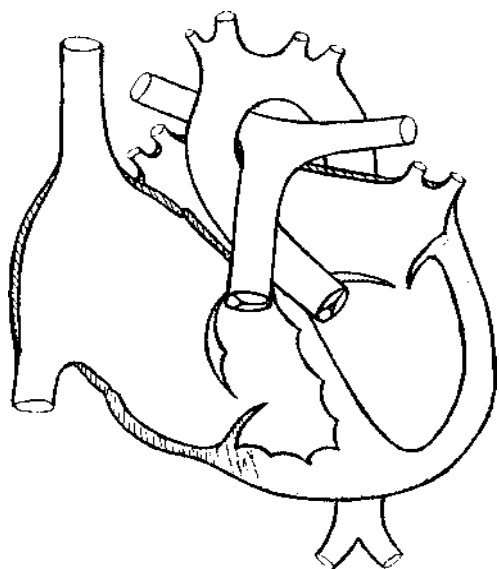
- 1) o'pka gipertenziyasi;
- 2) etarlicha keng bo'lmagan anastomoz bilan yaxshi rivojlanmagan chap qorincha dekompensatsiyasi, bu kichik QADga katta miqdorda qon oqishiga va chap yurakka o'pka oqimining oshishiga olib keladi;
- 3) anastomoz tomonida o'pka arteriyasi egilishi;
- 4) anastomoz trombozi.



## EBSHTEYN ANOMALIYASI

Uch tabaqali klapan varaqalari rivojlanishidagi anomaliya (Ebshteyn anomaliyasi) - bu uch tabaqali klapan varaqalari displaziyasi va uning bir qismini o'ng qorincha bo'shlig'iga distal ravishda siljishi bilan tavsiflanadigan TYuN, bu anomal darajada katta o'ng bo'lmacha hosil bo'lishiga olib keladi. va o'ng qorincha qisqargan.

*Rasm. 56. Ebshteyn anomaliyasi bilan yurakning diagrammasi*



**Gemodinamika.** Gemodinamik buzilishlarning markazida o'ng qorinchaning qon otib berishini buzilishi yotadi, uning bo'shlig'i kamayishi tufayli diastolada kam to'ldiriladi va shuning uchun o'pka arteriyasiga oz miqdordagi qonni chiqarib yuboradi. Kichik QAD gipovolemiyasi bilan. Natijada, o'ng qorinchani to'ldirish bo'yicha o'ng bo'lmachaning ishi samarasiz bo'lib, bo'lmachada qon saqlanib qoladi. Bularning barchasi o'ng bo'lmachaning kengayishi va cho'zilishi bilan, va vaqt o'tishi bilan - va uning devorlarining gipertrofiyasi paydo bo'lishi bilan birga keladi. Shuning uchun, bu bemorlarda oval teshik ochilmaydi va haddan tashqari cho'zilib ketadi.

O'ng bo'lmachaning kengayishi va gipertrofiyasi tufayli qon o'ngdan chapga otadi.

**Klinikasi.** Nuqsonning klinik ko'rinishi uch tabaqali qopqog'i qisqichlarining displazi darajasiga va uning o'ng qorincha tomon siljishiga, shuningdek, yurak nuqsonlarining tabiati va og'irligiga bog'liq. O'rtacha displaziya va uch tabaqali qopqog'ining siljishi bilan bolalar jismoniy va psixomotor jihatdan qoniqarli rivojlanadi. Nosozlikning klinik belgilari minimal bo'lishi mumkin va mashqlar bardoshligining pasayishi, yurak urishi, yurakdagi og'riq, to'sh suyagining chap chetida kuchli bo'lmagan, engil sistolik shovqin borligida namoyon bo'ladi va nuqsonga tashxis quidagi tekshiruvlar ekokardiyografiya, rentgen va ExoKG tadqiqotlari orqali qoyiladi. Ammo, bemorlarning 2/3 qismida, displaziyasi va uch tabaqali qopqog'ining joyidan chiqishi bilan, emizishda qiyinchilik, charchoq, xansirash, yurak urishi, o'tkinchi Sianoz tufayli kasalxonada yoki hayotning birinchi oylarida topiladi.

2-3 yildan keyin, bolalarning jismoniy va harakatli faolligi oshganda, nuqsonning eng aniq klinikasi ko'rinadi. Sianoz birinchi navbatda periferik bo'lib, u o'ng qorinchaning kichik zarbasi, o'pka qon oqimining pasayishi va past qon kislorodlanishidan kelib chiqadi. Shuning uchun to'qimalarda kislorodga bo'lgan ehtiyoj oshadigan jismoniy faollik qonning kislorod qarzini va gipoksiyani oshiradi.

Keyinchalik, o'ng bo'lmachaning kengayishi va uning gipertrofiyasi ortishi bilan, bosim gradiyenti oshadi, o'ngdan chapga shunt doimiy bo'lib qoladi va Sianoz markaziy xarakterga ega bo'ladi. Teri va shilliq pardalar binafsha -siyanotik bo'ladi, barmoqlarning terminal falangalari "baraban tayoqchalari" shaklida, tirnoqlar esa "soat oynalari" shaklida deformatsiyalanadi. Jismoniy zo'riqish bilan sianoz, xansirash, yurak urishi kuchayadi, ular ba'zida paroksizmal xarakterga ega va ongni yo'qotishi bilan kechishi mumkin.

Ekstrasistol va supraventrikulyar taxikardiya xujumlarining paydo bo'lishi, ehtimol, tezashtirilgan atrioventrikulyar o'tkazuvchanlikning patologik yo'llari mavjudligi bilan, shuningdek, o'ng bo'lmachaning haddan tashqari cho'zilishi bilan bog'liq.

BATN va o'ngdan chapga shunt bo'lmagan Ebshteyn anomaliyasi bo'lgan bemorlarda Sianoz bo'lmasligi yoki o'rtacha periferik xarakterga ega bo'lishi mumkin

("malina Sianozi"), bu o'pkaning qon oqimi pastligidan kelib chiqadi. Vaqt o'tishi bilan ular bachadon bo'yni tomirlarining shishishi va pulsatsiyasi, dimlanishli jigar hajmining oshishi bilan namoyon bo'ladigan katta QADda qon aylanish etishmovchiligini kuchaytirdilar.

Bemorlarning ko'pchiligida kardiomegaliya rivojlanadi, chunki bu holat o'ng qorinchaning bir qismi va o'ng bo'lmacha bo'shlig'ining kengayishi natijasida yuzaga keladi, bu 50% hollarda markaziy yoki o'ng tomonlama yurak kamarining shakllanishiga olib keladi. Apikal impuls o'ng yurak hisobidan chapga va pastga siljiydi va oldingi aksillar chizig'i bo'ylab beshinchi -oltinchi qovurg'alararo oraliqda palpatsiya qilinadi, yurak impulsi uchinchi -to'rtinchi qovurg'alararo bo'shliqlarda ifodalanadi. to'sh suyagining o'ng va chap tomonida. Yurak diametri sezilarli darajada kattalashgan va o'ng chegara to'sh suyagining o'ng chetidan tashqariga 2-3 sm gacha kengayishi mumkin.

↪ Auskultativ simptomlar kam namoyon bo'ladi va kardiomegaliya darajasi va boshqa nuqsonlarning zo'ravonligi bilan bog'liq emas. I va II yurak tovushlari tez -tez zaiflashadi va sustlashadi (uch tabaqali komponentining zaiflashuvi tufayli I ton, II – ton o'pka komponenti va o'pka qon oqimining pasayishi tufayli). Bemorlarda ko'pincha to'sh suyagining chap tomonida yoki 5 ta nuqtada uch a'zoli gallop ritmi bo'ladi, bu o'ng bo'lmachada yuqori bosim va uning kuchli qisqarishi bilan bog'liq bo'lishi mumkin. Xuddi shu hududda, ba'zida uch tabaqaliklapan yetishmovchiligi tufayli I ton bilan bog'liq, o'rtacha intensivlikdagi yumshoq tembrli mahalliy sistolik shovqin eshitiladi, bu uning kuchayishi bilan tabaqalanadi.

Bemorlarning deyarli yarmida dimlanish jigarda o'rtacha o'sish kuzatiladi. Sianoz va gipoksemiya doimiy va uzoq davom etganda, kompensatsion polisitemiya va poliglobuliya rivojlanadi, gematokrit ko'rsatkichi oshadi.

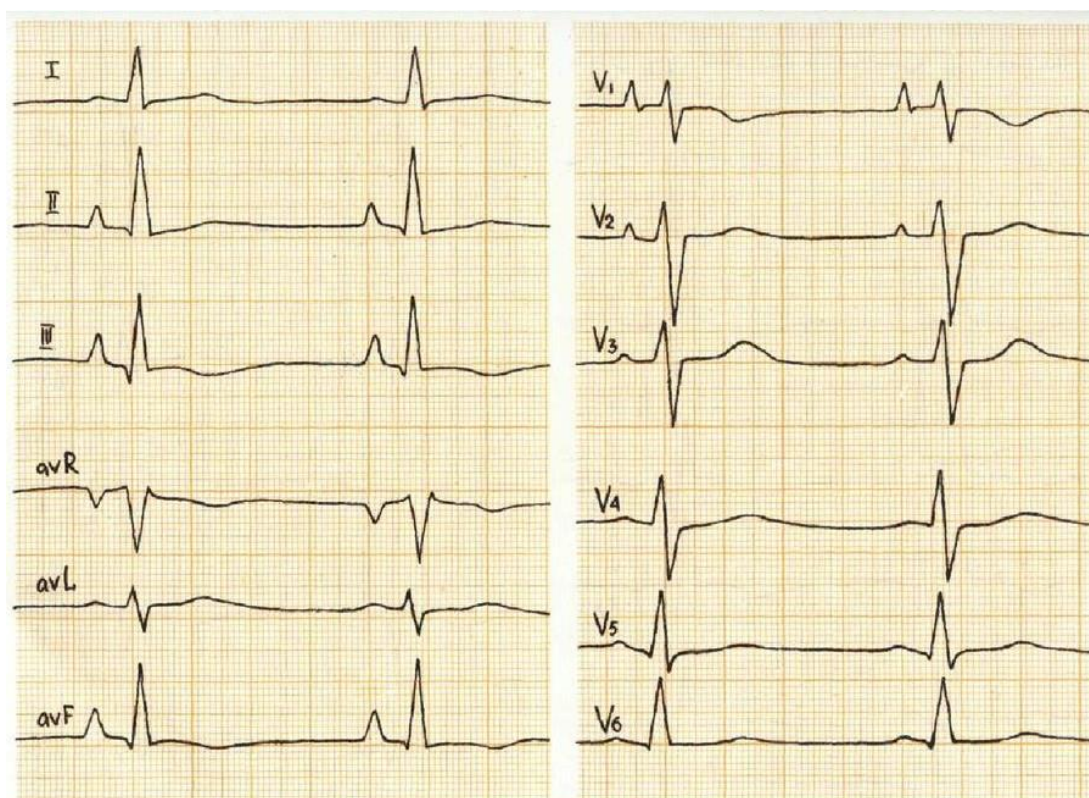
**Elektrokardiografiya.** EKG o'zgaruvchan. Valfning kichik deformatsiyasi va dislokatsiyasi bilan o'zgarishlar minimal bo'ladi va EKG me'yordan deyarli farq qilmaydi. Ebshteyn anomaliyasining odatiy holatlarida bir qator xarakterli xususiyatlar paydo bo'ladi. I, II, V1-V2 uzatmaidagi P to'lqini yuqori, uchli, cho'qqisiga o'xshash, ba'zan biroz tishli, bu o'ng bo'lmachaning keskin kengayishi,

gipertrofiyasi va ortiqcha yuklanishi bilan bog'liq. P to'lqinining kengligi o'rtacha kattalashishi mumkin, bu kengayish va katta venoarterial shuntli chap bo'lmacha bilan bog'liq. Ulkan P to'lqinlari mavjud bo'lganda, V1-V2 uzatmaidagi QRS komplekslarining amplitudasi kichik, ya'ni P to'lqinining amplitudasi QRS kompleksining amplitudasidan oshib ketishi juda xarakterlidir (57 a-rasm).

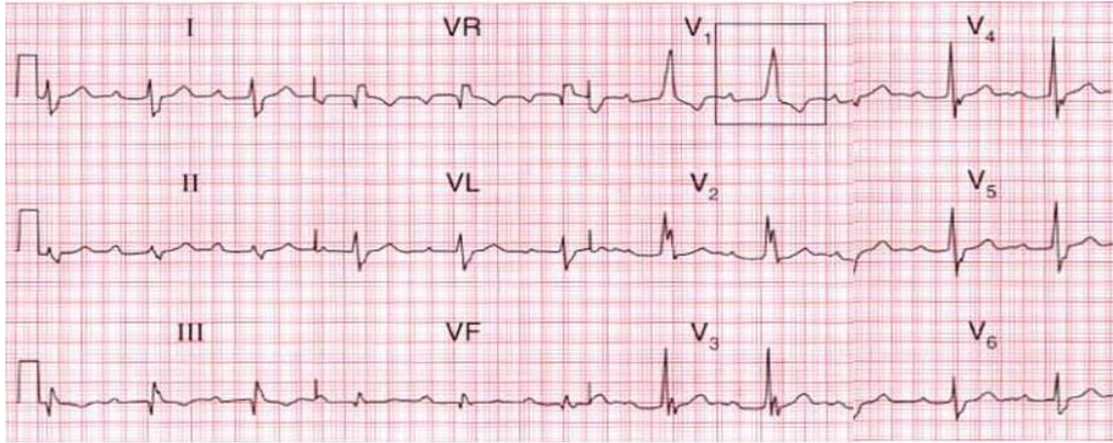
Chap ko'krak qafasidagi qorincha komplekslarining amplitudasi normal, S to'lqini etarlicha chuqur, bu esa o'ng qorincha gipertrofiyasini ko'rsatadi. Yurak ritmi va o'tkazuvchanligining buzilishi I darajali AV blokada, to'liq bo'lmagan yoki kamroq, to'liq O'GOTQ (57-rasm b), atriyal blokada (57-rasm c) va WPW sindromi (57-d,f-rasm) bilan tavsiflanadi. WPW sindromi supraventrikulyar paroksizmal taxikardiya (57 –rasm j), supraventrikulyar ekstrasistol (57 –rasm h) va atriyal fibrilatsiyaga (57 –rasm i) hamrohlik qiladi.

**Rasm. 57. Ebshtein anomaliyasida EKG**

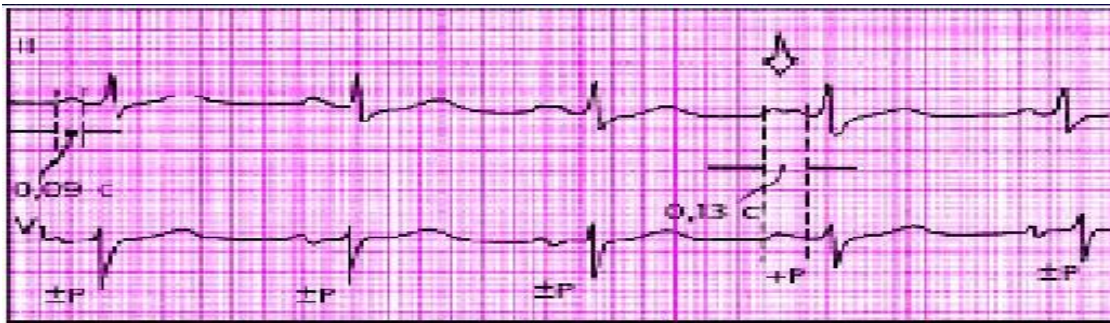
**a**



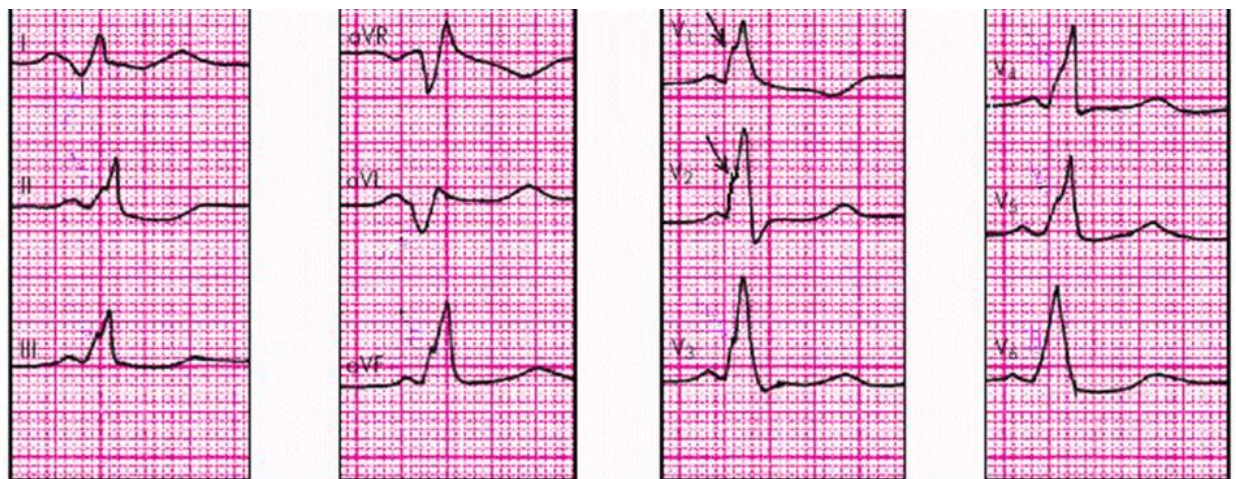
*b*



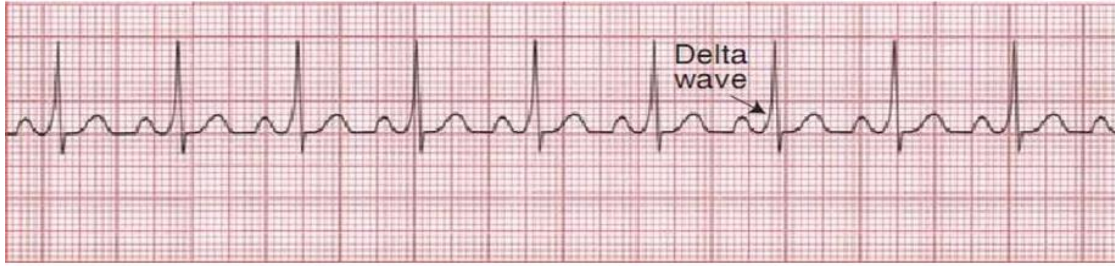
*c*



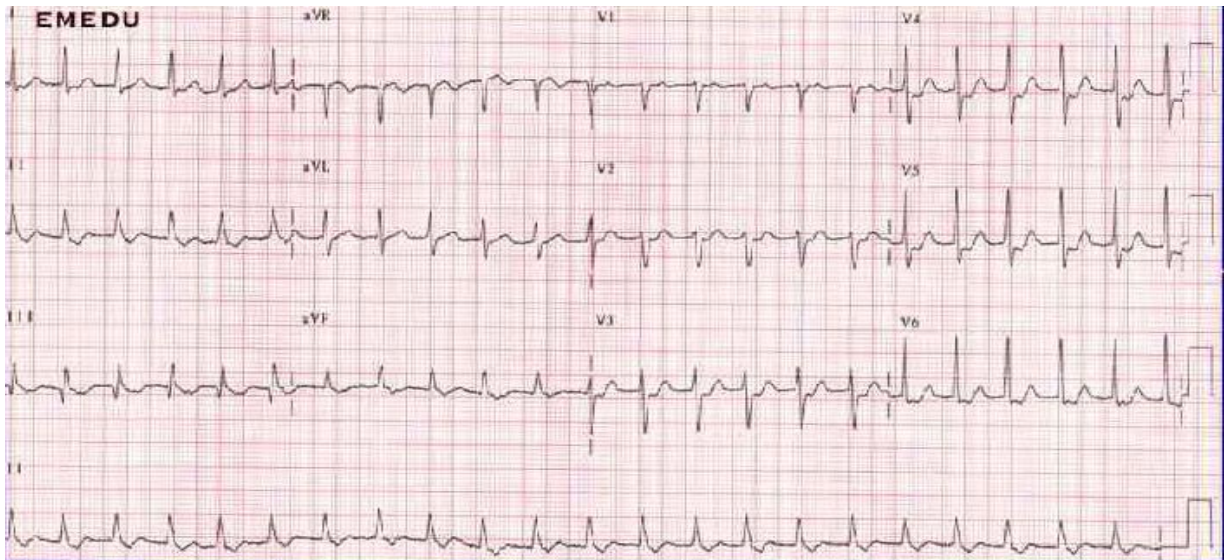
*d*



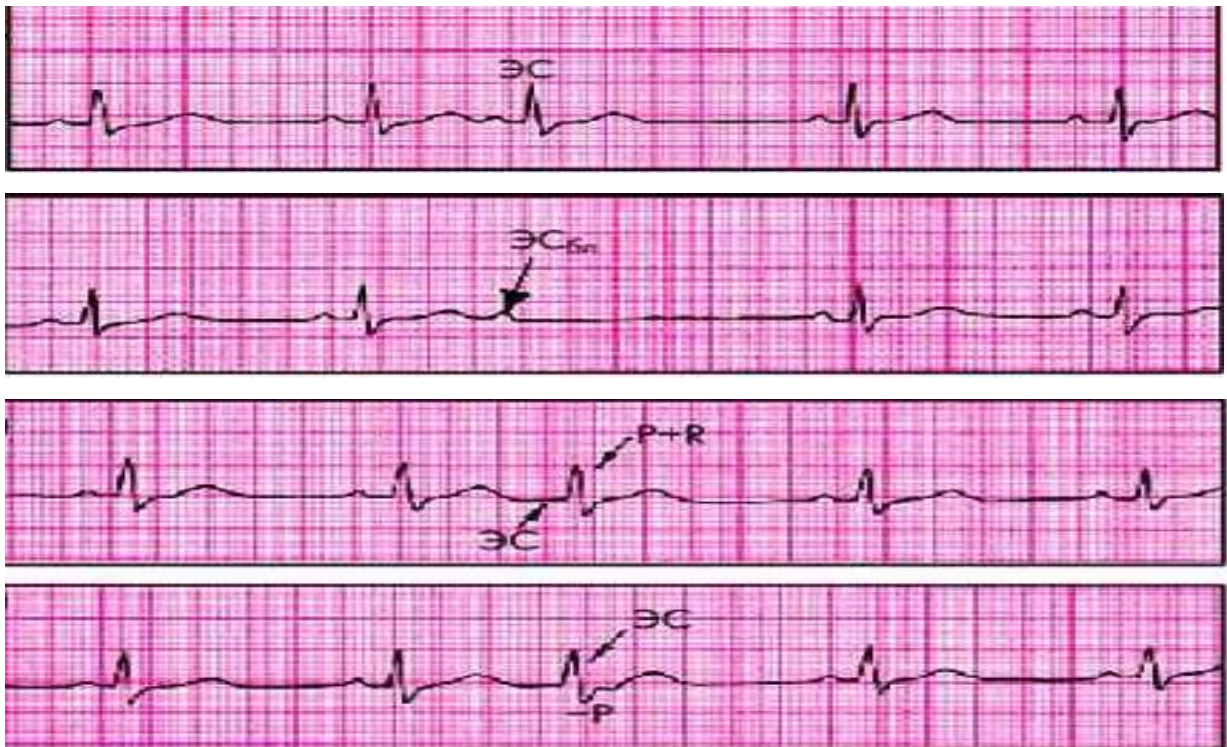*f*



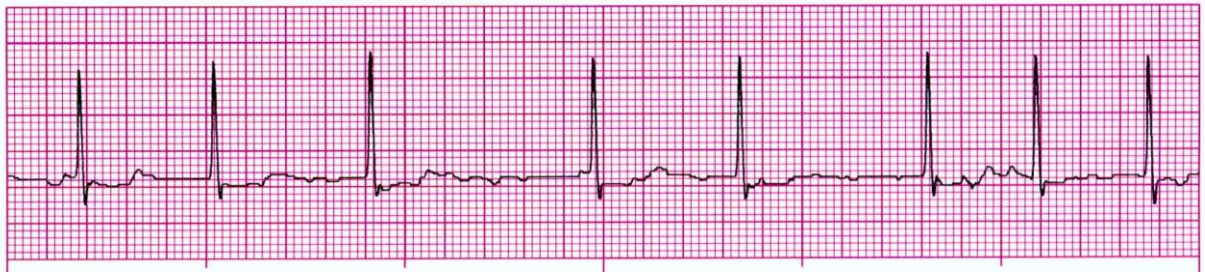
*j*



*h*



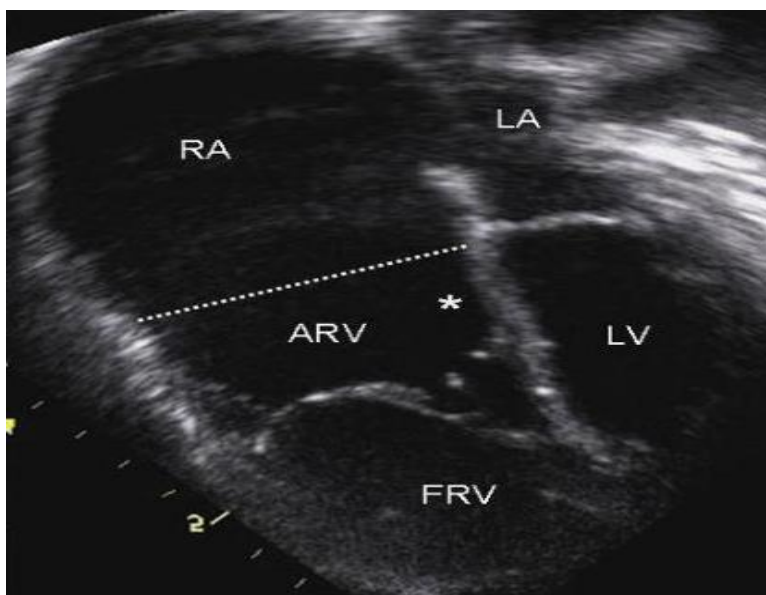
*i*



**Exokardiografiya.** Ekokardiyografiya yordamida nuqsonning asosiy belgilari 2D va M-skanerlash rejimlarida aniqlanadi:

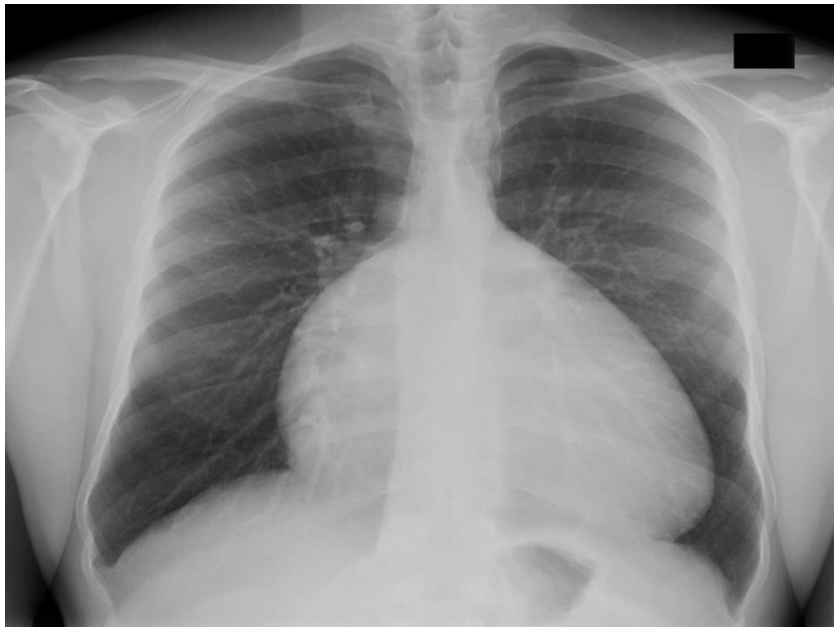- 1) Uch tabaqali klapaning yurak uchiga yaqinroq joylashishi
- 2) o'ng bo'lmacha va o'ng qorincha qismining volumetrik kengayishi;
- 3) mitral klapaning yopilishi bilan solishtirganda, uch tabaqali qopqog'ining kech yopilishi;
- 4) uch tabaqali qopqog'ining ochilish amplitudasining oshishi va uning klapanlaridan aks sado signalining deformatsiyasi;
- 5) uch tabaqali qopqog'ining kech yopilishi;
- 6) bir vaqtning o'zida BATN yoki ochiq oval darcha

**Rasm. 58. Ebshtein anomaliyasida Exokardiografiya**



**Rentgenografiya.** O'pka naqshlari kamayadi, o'pka maydonlarining shaffofligi oshadi. O'ng bo'lmacha va o'ng qorinchaning bir qismi tufayli xarakterli "teskari piyola" yoki sferik konfiguratsiyaga ega bo'lgan yurak hajmining eng tipik o'sishi. Chap yurak odatda kattalashmaydi.

***Rasm. 59. Ebshteyn anomaliyasida rentgenografiya***



**Kechishi va asorati .** O'rtacha umr ko'rish taxminan 20 yil. O'limning asosiy sabablari - yurak etishmovchiligi (odatda o'ng qorincha) va og'ir yurak ritmi va o'tkazuvchanlik buzilishi.

Jarrohlik uchun to'g'ridan -to'g'ri ko'rsatmalar - bu terapiyaga chidamli progressiv yurak etishmovchiligi, paroksizmal supraventrikulyar taxikardiya, kardiomegiya, og'ir arterial gipoksemiya (kislородning to'yinganligi 80%dan past)



#### 4 -BOB.

### KATTA QON AYLANISH DOIRASIDA DIMLANISH BILAN KECHUVCHI TUG'MA YURAK NUQSONLARI

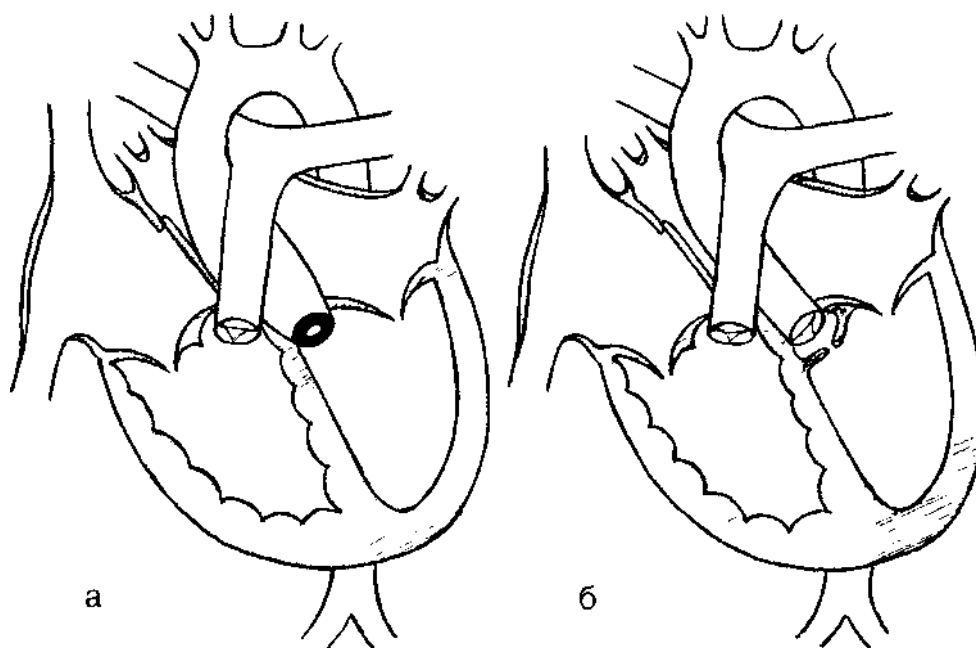
#### AORTA RAVOG'I STENOZI

Aorta ravog'i stenozi (ARS) - yurakning tug'ma nuqsoni bo'lib, unda chap qorinchadan qonning katta qon aylanish doirasiga chiqishi buziladi, chap qorinchaning chiqish qismida obstruksiya (subvalvular stenoz), klapan darajasida (klapan stenozi), aortaning ko'tarilgan qismida (supravalvular stenoz) nuqsonlar hisobiga yuzaga keladi.

*Rasm. 60. Aorta stenozi bilan yurakning diagrammasi.*

*a - klapanli aorta stenozi*

*b - subvalvulyar aorta stenozi*



**Klapan** stenozi vana halqasining o'zi torayishi yoki aorta qopqog'i varaqalarining birlashishi natijasida hosil bo'ladi.

**Subvalvulyar** stenoz (tolali subaortik stenoz) aorta qopqog'i ostida joylashgan biriktiruvchi to'qimalarning tolali burmasi orqali hosil bo'ladi. aorta chiqishining yarmini qoplaydi.

**Supravalvular** stenoz aorta ichida joylashgan tolali yoki fibromuskulyar membrana bilan ifodalanadi, bu esa bo'shliqning torayishiga olib keladi. Bunda

tashqi yuzasida torayish va aortaning post-stenotik kengayishi kuzatilmaydi.

**Gemodinamika.** Gemodinamik buzilishlar qonning aortaga sistolik chiqishi va yurakning chap qorinchasining bo'shashiga to'siq borligidan kelib chiqadi. Shu munosabat bilan, chap qorincha devorining gipertrofiyasiga va intraventrikulyar bosimning oshishiga olib keladigan qonning chiqarilishiga qarshilikni (sistolik ortiqcha yuk) engish uchun chap qorinchaning sistolik ishi kuchayadi. Bu o'zgarishlarning tabiati va jiddiyligi stenoz darajasiga bevosita bog'liq.

ARSning muhim xususiyati koronar qon oqimining nisbiy va kamroq darajada kamayishi hisoblanadi. Nisbatan koronar etishmovchilik yurak mushaklarining gipertrofiyasi tufayli yuzaga keladi, bu esa qarshilik yukini engish uchun, hatto dam olganda ham kislorod bilan ta'minlanishini talab qiladi.

Gipertrofiyalangan chap qorinchada yengillik va diastolik to'ldirish jarayonlari buziladi, chap qorinchaning oxirgi diastolik bosimi ko'tariladi, miokard subendokardial qatlamlarining ishemiyasi paydo bo'ladi.

**Klinikasi** Nuqson paydo bo'lishining boshlanishi va uning klinik ko'rinishlarining tabiati stenozning og'irligiga bog'liq. Agar stenoz kuchli bo'lsa, unda nuqsonning dastlabki ko'rinishlari allaqachon bachadonda paydo bo'ladi. Xomilalik nuqsonni aorta diametrining aniq torayishi yoki chap qorincha gipoplaziyasi yoki uning aniq gipertrofiyasiga shubha qilish mumkin, bu odatda kuzatilmaydi. Bunday holda, tug'ruqdan oldin, yurak etishmovchiligi va homila o'sishining kechikishi rivojlanishi mumkin.

Bolalar tug'ilishdan oldin to'yib ovqatlanmaslik bilan tug'ilishadi va neonatal davrda og'ir yurak etishmovchiligi belgilari kuchayadi: rangparlik, xansirash, charchoq, ovqatlanishda qiyinchilik, to'satdan tashvishlanish. Ko'pincha bunday hollarda aniq aorta stenozining endomiyokardiyal fibroelastoz bilan kombinatsiyasi kuzatiladi.

Ko'pchilik uchun gemodinamik buzilishsiz nuqsonning nisbatan qulay kechishi xarakterlidir. Ko'pgina bolalar normal vazn va tana uzunligida tug'iladi, kelajakda ular subvalvular aorta stenozining ayrim turlari bo'lgan bemorlardan tashqari, jismoniy va intellektual rivojlanishda tengdoshlaridan qolishmaydi.

Kasallikning klinik ko'rinishi faqat maktab yoshida paydo bo'ladi. Bunday kech namoyon bo'lishi, ehtimol, yurakning boshqa qismlariga qaraganda kuchliroq, chap qorinchaning yaxshi kompensatsion qobiliyatlari bilan bog'liq bo'lib, u gipertrofiyalanadi va normal yurak qon otib berishini uzoq vaqt saqlaydi. Birinchi shikoyatlar kuchli jismoniy zo'riqish paytida paydo bo'ladi: xansirash, yurak urishi, charchoq, ishlashning pasayishi va jismoniy mashqlar bardoshliligi.

Keyinchalik, jismoniy mashqlar paytida paydo bo'ladigan yurak sohasidagi og'riqlar haqida shikoyatlar mavjud. Avvaliga ular teshuvchi, so'ngra siquvchi xarakterga ega bo'lib, bu bolalarni jismoniy faolligini cheklashga majbur qiladi. Ba'zi katta yoshli bolalarda rangparlik, bosh aylanishi, bosh og'rig'i, hushidan ketish hollari kuzatiladi, ular QATN bilan og'riganlardan farqli o'laroq, tez -tez jismoniy faoliyat to'xtashi yoki undan keyin sodir bo'ladi. Yurakdagi og'riqlar anginal xarakterga ega bo'lib, kuchli zo'riqish paytida gipertrofiyalangan miokardning nisbatan koronar etishmovchiligi bilan bog'liq, hushidan ketish holatlari esa yurak ishlab chiqarishining etarli darajada oshmaganligi natijasida periferik qon oqimi buzilishidan kelib chiqadi. Bundan tashqari, o'tkir yurak aritmiyalari tufayli hushdan ketish paydo bo'lishi mumkin.

Ko'pgina bolalarning terisi oqarib ketadi, ayniqsa jismoniy zo'riqish bilan, lekin Sianoz belgilari yo'q. Jismoniy rivojlanishda faqat og'ir aorta stenoz bo'lgan chaqaloqlar yoki chap qorincha yurak etishmovchiligi belgilari bo'lgan katta yoshdagi bolalar orqada qoladilar. Klapan va subvalvulyar stenozli bolalarning ko'pchiligida intellektual rivojlanish yosh normasiga to'g'ri keladi.

Supravalvular aorta stenoz bilan, u ham xarakterli o'sish buzilishlari, mushak gipotenzivasi, bo'g'imlarning "bo'shashishi", aqliy behollik. Ular "elflar" deb ataladigan yuz bilan tavsiflanadi (baland, qavariq peshonasi, yuqori jag 'kengligi va kichkina pastki, kalta, lekin chiqadigan burni, terining burmalari yuqori ko'z qovoqlari ustidan, ko'zlari qisilgan, yuqori labi qalin, og'zi yarim ochiq) , past balandlikdagi, chiqadigan quloqlar).

ARSda jismoniy, apikal impuls aniq kuchayadi, ko'tariladi, chapga va beshinchi yoki oltinchi qovurg'alararo bo'shliqqa siljiydi. Yurak chegaralari chap qorincha va

bo'lmacha tufayli mo'tadil ravishda chapga va yuqoriga ko'tariladi va faqat nuqsonning keyingi bosqichlarida chap bo'shliqlarning miyogen kengayishi tufayli yanada aniqroq kardiomegaliya rivojlanishi mumkin. Aortaga qonni chiqarib yuborish qiyinligi sababli, keskin ko'tarilgan apikal impuls va ekstremitalarda pulsning zaif to'ldirilishi o'rtasidagi tafovut xarakterlidir.

Qo'l va oyoqlarda arterial bosim sistolik va diastolik qon bosimi tufayli o'rtacha pasayadi. Agar ARS aorta qopqog'i etishmovchiligi bilan birlashtirilsa, diastolik qon bosimi pasayadi va puls bosimi oshadi. Supravalvular ARS bilan, ba'zida qo'llarda 10 mm Hg dan yuqori qon bosimida farq bor. San'at va pulsning teng bo'lmagan to'liqligi.

**Palpatsiya** sistolik tremor bilan aniqlanadi, u o'ngdagi ikkinchi qovurg'alararo bo'shliqda va bo'g'im chuqurchasi hududida aniqlanadi. Tremor Erb-Botkin nuqtasida qalqonsimon qopqoq stenozda aniqroq va subvalvular stenozda kamroq aniqlanadi

**Auskultatsiya**, I to'n, kuchayadi, bu chap qorinchaning kuchli systoli bilan bog'liq, II to'n o'zgarmaydi va faqat og'ir (muhim) stenoz bilan o'rtacha zaiflashishi mumkin. Biroq, chap qorincha yurak etishmovchiligi belgilari mavjud bo'lganda, o'pka arteriyasi ustidan II tonusning kuchayishi uning aorta ustidagi zaiflashuvining diagnostik qiymatini oshiradi.

Sistolik shovqin "surgun" xarakteri, qo'pol "qirib tashlash", I to'n bilan bog'liq, lekin sistolaning o'rtasiga qarab o'sadi, golosistolik yoki uning 2/3 qismini egallaydi. Shovqin iloji boricha to'sh suyagining o'ng tomonidagi ikkinchi qovurg'alararo oralig'ida yoki bo'g'im chuqurchasi sohasidagi to'sh suyagida eshitiladi, u to'sh suyagining chap tomoniga va o'ngdagi bo'yin tomirlariga yaxshi tarqaladi. . Subvalvulyar stenoz bilan shovqin unchalik kuchli emas va 5 -chi nuqtada yaxshi eshitiladi.

**Elektrokardiografiya.** Bemorlarning deyarli yarmida YEO'ning chapga burilishi yoki normogramma mavjud. O'rtacha stenozda, chap qorincha elektr faolligining oshishining murakkab ko'rsatkichlari faqat V1-V1 uzatmada S to'lqinining chuqurlashishi va V5-V6 ( $S V1 + R V6 > 35 \text{ mm}$ )uztmalarda chuqur Rtishcha.. Og'ir (muhim) stenozda chap qorincha gipertrofiyasining og'ir belgilari

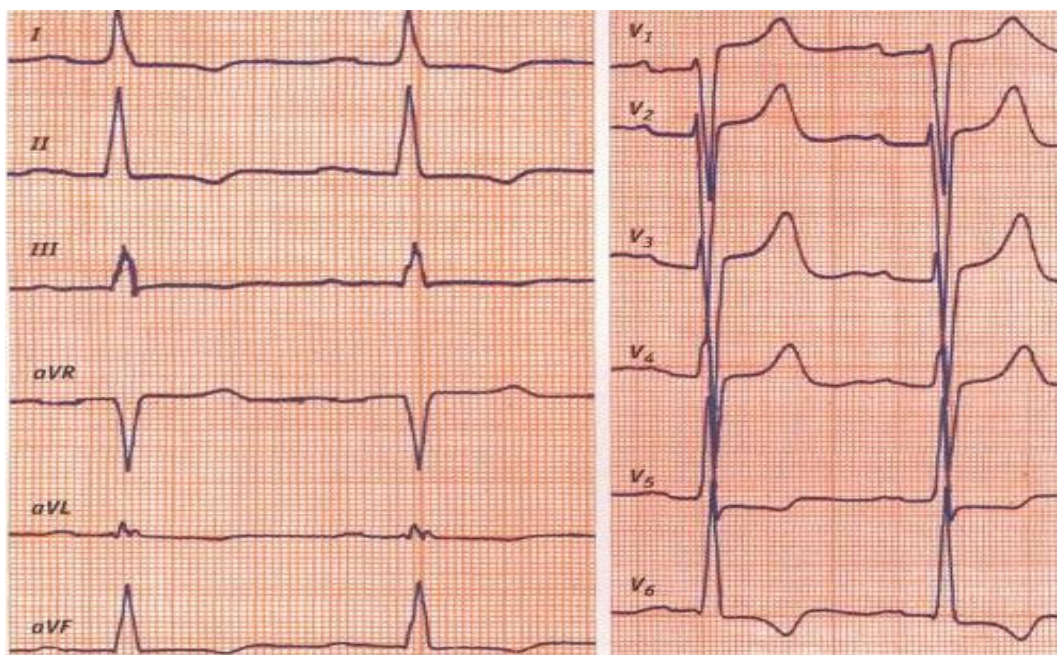
paydo bo'ladi-V4-V6 uzatmaidagi R to'lqinlarining amplitudasi 25 mm dan oshadi, V4-V6 uzatmaidagi Q to'lqinlari 4 mm dan oshadi. EKGda sistolik haddan tashqari yuklanish va miyokardning ortiqcha zo'riqishi ST segmentining izo-chiziq ostidagi siljishi (2 mm dan oshiq) va uning chap ko'krak qafasidagi T-to'lqinlarga o'tishida ifodalanadi (61-rasm). ST segmenti va T to'lqinining tushishi miokardning subendokard ishemiyasini, uning degeneratsiyasini, elektrolitlar va metabolik kasalliklarni ko'rsatadi.

Chap atriyal gipertrofiya ikkinchi darajali. Uning belgilari EKGda keyingi bosqichlarda II, V5-V6 va P1 to'lqinning salbiy fazasi P to'lqinining kengayishi va deformatsiyasi ko'rinishida namoyon bo'ladi (61-rasm a).

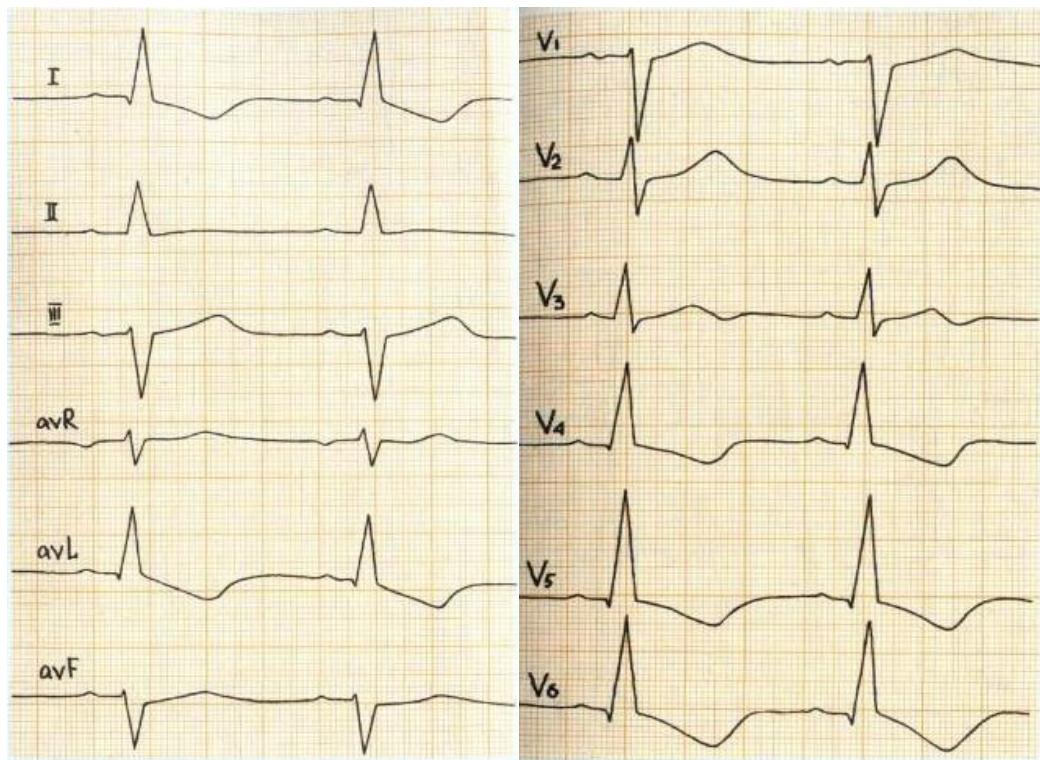
Ritm buzilishlari intraventrikulyar blokada va chap shoxchanning oldingi shoxining blokadasini bilan namoyon bo'ladi (61 -rasm).

**Rasm. 61. Aorta stenoz bilan EKG**

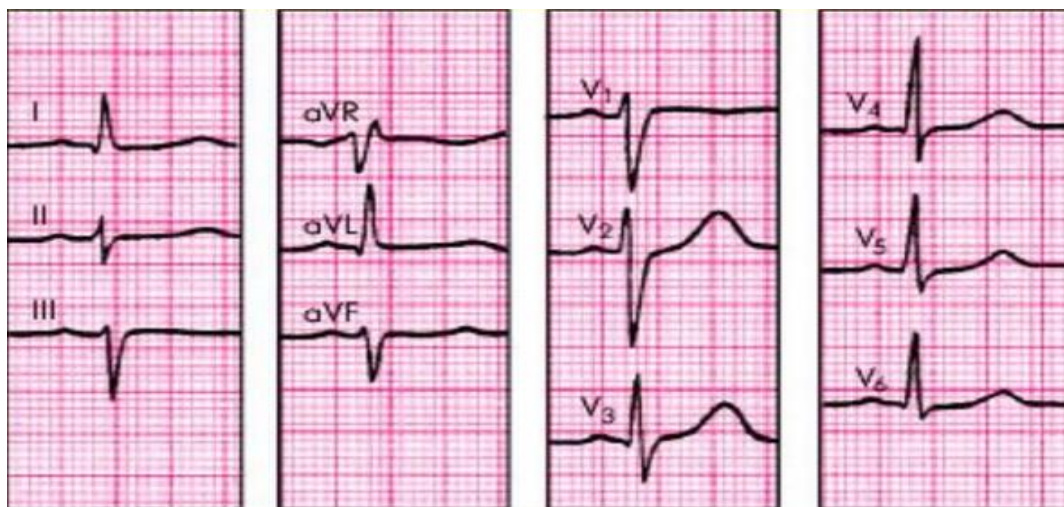
a



6



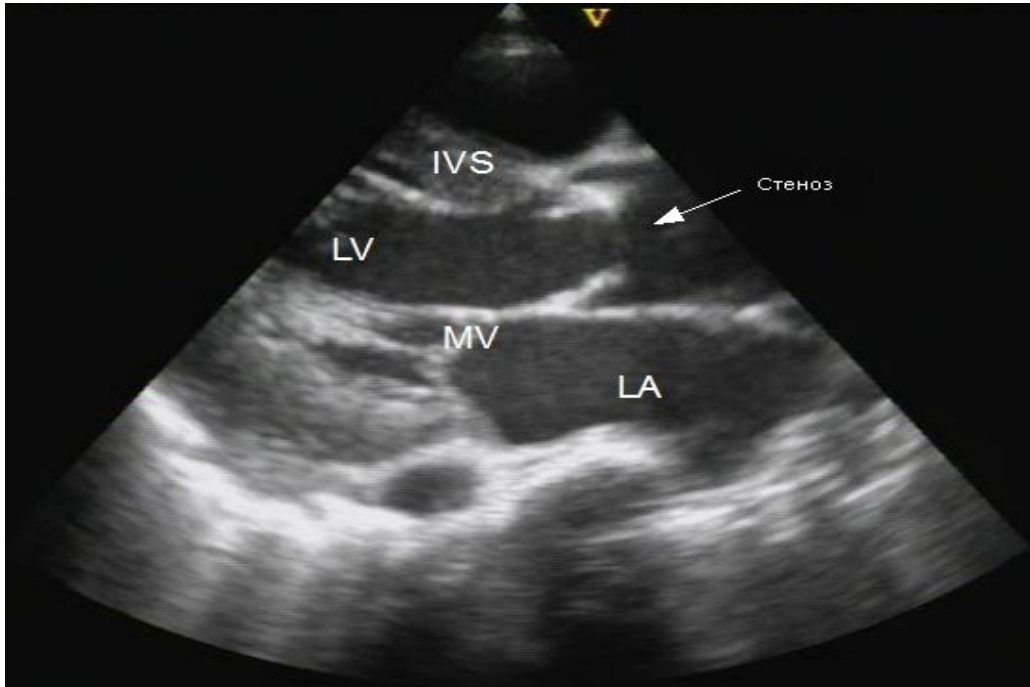
6



**Exokardiografiya.** 2D rejimida aortaning torayishini aniqlash, uning klapan ochilishining tolali halqasiga nisbatan holatini aniqlash, shuningdek, aorta klapanlari ochilishining pasayishi, klapan deformatsiyasi va ravoqlarini qattiqlashishi.

Supravalvular stenozda "qum soati" alomati aniqlanadi va subvalvular stenozda chiqish yo'lini toraytiruvchi membrananing lokalizatsiyasi aniqlanadi.

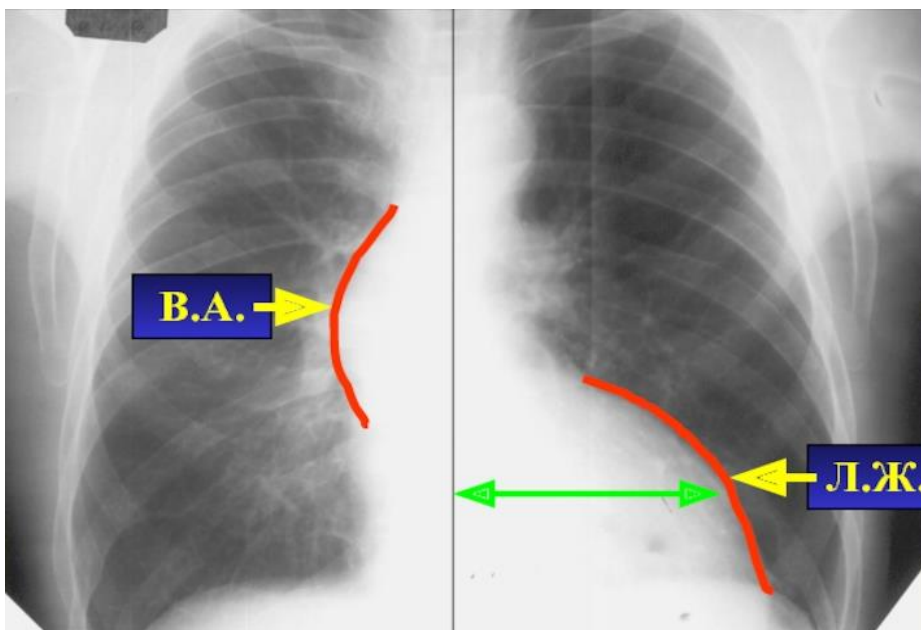
**Rasm. 62. Aorta stenoz bilan ExoKG**



**Rentgenografiya.** O'pka surati o'zgarmaydi, og'ir stenoz va chap qorincha yurak etishmovchiligi hollari bundan mustasno, bunda venoz oqim bo'ylab o'pka naqshining ko'payishi mumkin. To'g'ridan -to'g'ri proektsiyada yurak o'ziga xos shaklga ega: diafragma ustida ko'tarilgan bel va tepalik yaxshi ifodalanadi..

Yurakning o'ng konturi bo'ylab klapan stenoz bilan, ko'tarilgan aortaning post-stenotik bo'rtishi aniqlanadi.

**Rasm. 63. Aorta stenoz bilan rentgenografiya**



Nuqson va uning asoratlari. Stenoz aniq ("kritik") erta namoyon bo'lganda chaqaloqlarda o'lim darajasi yuqori bo'ladi. Bu subendokardial miokard ishemiyasi, chap qorinchaning kichik bo'shlig'i yoki papilyarr mushaklarining nekrozi erta rivojlanishi oqibatida endomiyokardning bir vaqtda fibroelastozidan kelib chiqadi.

O'limning asosiy sabablari: yuqumli endokardit (IE), yurak etishmovchiligi, to'satdan o'lim sindromi. Yurak etishmovchiligi, ko'pincha chap qorincha tipidagi, to'satdan o'lim sindromi.

ARSning fojiali asoratlaridan biri, stenozning turi va darajasidan qat'iyl nazar, to'satdan (kutilmagan o'lim) bo'lib, u og'ir yurak aritmi (paroksizmal taxikardiya, atriyal fibrilatsiya, qorincha chayqalishi) xujumidan kelib chiqadi.

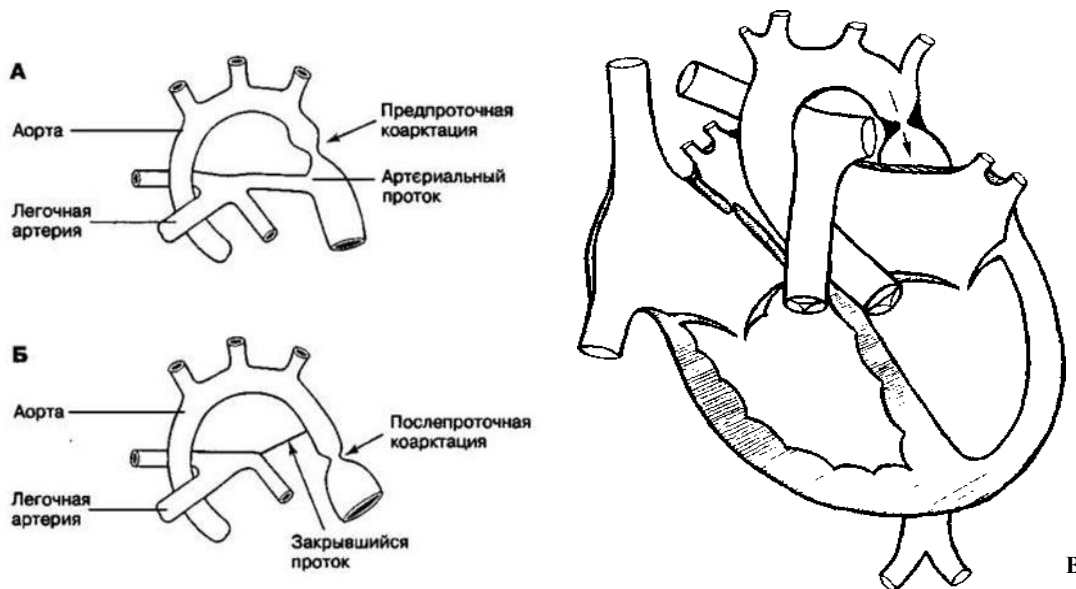
Jarrohlik ko'rsatmalari nuqson va klinik ko'rinishlarning xususiyatlariga bog'liq.



## AORTA KOARKTATSIYASI

Aortaning koarktatsiyasi (AK) - aortaning tug'ma segmentar torayishi, u har xil darajasi tvsiflanadi, tanaffusigacha, kamar, istmus, pastki ko'krak yoki qorin soxasidagi har qanday sohada bo'lishi mumkin.

**Rasm. 64. Aortaning koarktatsiyasining turli xil variantlari bilan yurak diagrammasi**



**Gemodinamika.** AKda torayish lokalizatsiya, shakli, teshik diametri va davomiyligi bilan farq qilishi mumkin. Eng tipik lokalizatsiya (holatlarning 90% dan ko'prog'i) – aortaning bo'yin maydonini toraygan joyi esa arterial kanal paydo bo'lgan joydan yuqorida aniqlash mumkin (preduktal tip - 64 -rasm a). arteriya kanalining oqishi (64 -rasm b) va arterioz kanalining ostidan (postduktal tip - 64 –e rasm).

Bachadon ichidagi rivojlanish davrida AK gemodinamikaning buzilishiga olib keladi. O'ng qorinchada OAY orqali o'pka arteriyasidan aortaga qon oqimi paytida koarktatsiya tufayli katta yuklama boladi, buning natijasida u sezilarli gipertrofiyalanadi. Tug'ilgandan keyingi davrda, o'pka arteriyasidagi bosim pasayishi va ko'tarilgan aortada qon oqimi oshishi bilan, chap qorincha qarshiligi ortadi, bu gipertrofiyaga uchraydi va o'ngdan ustun kela boshlaydi. Biroq, hayotning birinchi oylarida ba'zida ikkala qorinchaning kombinatsiyalangan gipertrofiyasi aniqlanadi. Prenatal va tug'ilgandan keyingi birinchi oylarda qorinchalarning bunday ortiqcha

yuklanishi miokard ishemiyasi, fokal infarktlar va nisbiy koronar etishmovchilik tufayli kelib chiqqan nekrozning sababi bo'lib, endomiyokard fibroelastoziyning rivojlanishiga olib keladi.

Tug'ilgandan so'ng, tanada ikkita qon aylanish rejimi o'rnatiladi: proksimal (yuqorida) va distalda (pastda) torayish joyi.

1. Toraygan joyiga proksimal, ya'ni ko'tarilgan aorta va uning kamarida, uyqu arteriyalarida va bosh tomirlarida, subklavian arteriyalarda va elka kamarining tomirlarida va yuqori ekstremitalarda qon oqimiga stenotik qarshilik tufayli. aortada tushayotgan arterial gipertenziyaga normal chiqib ketishining buzilishi kuzatiladi. Sistolik, diastolik va o'rtacha gemodinamik qon bosimi ko'tariladi. Tananing yuqori yarmidagi tomirlarda qon bosimi qiymati 200 mm Hg ga etishi mumkin. Bunday o'sish aortadan qon ketishining mexanik buzilishi va vazorenal omil ta'siridan kelib chiqadi-tushayotgan aortadagi qon oqimining pasayishi va buyrak ishemiyasi renin-angiotensin-aldosteronikning faollashishiga olib keladi.. Chaqaloqlarda, ehtimol, mexanik omil, katta yoshdagi bolalarda esa arterial gipertenziyaning vazorenal mexanizmi ustunlik qiladi.

Aortadagi bosimni, gipertrofiyalarni, so'ngra chap bo'lmachani ham gipertrofiyalarni engib o'tish zarurati tufayli doimiy ravishda ortiqcha yukni boshdan kechiradigan yurakning chap qorinchasi. Koronar va o'pka qon oqimi buzilmaydi. Ammo chap qorincha gipertrofiyasi va uning sistolik haddan tashqari yuklanishi tufayli, koronar qon oqimining nisbiy etishmovchiligi va hayotning birinchi oylik bolalarida - va o'ng qorincha gipertrofiyasi bo'lishi mumkin. Qon bosimi tufayli yurakning chiqishi oshadi va aylanib yuradigan qon miqdori kollateral qon aylanishining rivojlanishiga bog'liq va agar u yaxshi bo'lsa, uni ko'paytirish mumkin.

2. Torayish joyiga distal, ya'ni tushayotgan aortada, uning ko'krak va qorin soxalarida va tananing pastki yarmi va pastki ekstremitalarning tomirlarida arterial gipotenziya rejimi va qon oqimining pasayishi o'rnatiladi. Bu holat qon aylanishining og'irligi va rivojlanish tezligiga qarab qisman qoplanadi. Tananing pastki yarmidagi tomirlardagi qon bosimi yuqori yarmidagi tomirlarga teng yoki pastroq bo'ladi. Ammo aortaning barcha qismlarida DAB ko'tarilishi mumkin va aortaning

torayishidan pastda puls bosimi kamayishi mumkin.

Postduktal AKda kompensatsion qon aylanishi prenatal davrda shakllangan va asosan subklavian arteriyalar, shuningdek qovurg'alararo, ichki ko'krak, skapular, epigastral va umurtqali arteriyalar orqali amalga oshiriladi. Bu postduktal KA tipidagi qon aylanishining tezroq va yaxshiroq rivojlanishini, nuqsonning kamroq og'ir kechishini va bemorlarning omon qolishini tushuntirishi mumkin.

Bemorlarning yoshi ulg'aygan sari kollateral tomirlar keng, qiyshiq, ingichka bo'ladi, ayniqsa subklavian arteriyalar, ular orqali asosiy kollateral qon oqimi amalga oshiriladi. Shunday qilib, chap subklavian arteriya shunchalik keng bo'ladiki, u aorta kamarining davomini ifodalaydi va keng qovurg'alararo arteriyalarning tortilishi pastki qovurg'alar qirralarining deformatsiyasiga olib keladi. Aorta, subklavian arteriyalar va miya tomirlarining anevrizmalari mavjud.

Ko'pincha AK OAY bilan birlashtiriladi. Postduktal AK bilan aorta va o'pka arteriyasi o'rtasida yuqori bosimli gradient hosil bo'ladi, bu OAY orqali o'pka arteriyasiga ko'p miqdorda qon ketishiga va kichik QAD gipervolemiasiga, shuningdek o'pka gipertenziasining tez rivojlanishiga olib keladi. . O'pkadan chap yurakka qon oqimining oshishi chap qorinchaning zarba hajmini oshiradi, bu aortadan chiqishga to'sqinlik qilish bilan birga sistolik arterial gipertenziya va chap qorincha kengayishi bilan gipertrofiyaning tez rivojlanishiga sabab bo'ladi. Katta chap-o'ng shunt tufayli proksimal aortadagi DAB kamayadi.

Katta uzunlikdagi stenoz bilan xarakterlanadigan preduktal AK bilan, tushayotgan aortadagi bosimning pasayishi tufayli, shuntning kattaligi va yo'nalishi tushayotgan aorta va o'pka arteriyasidagi bosim qiymatlarining nisbatiga bog'liq. . Ko'pincha shunt arteriovenoz bo'ladi. Pastga tushayotgan aortada SAB, DAB va qon tomir qarshiligi o'pka arteriyasiga qaraganda hali ham yuqori, shuning uchun AK va OAY kombinatsiyasining bu varianti kichik QAD gipervolemiasiga bilan yuzaga keladi. Pastki aortaga OAY orqali venoz qon oqishi bilan veno-arterial shunt faqat yuqori o'pka gipertenziasiga bilan hosil bo'ladi. Agar tushayotgan aortaga venerarterial oqinda bo'lsa, chap qorinchadan kislorodli qon tananing yuqori yarmining tomirlariga oqsa, Sianoz bo'lmasa va kislorodsiz qon tomirlarga tushsa, differentsial Sianoz

paydo bo'lishi mumkin. tananing pastki yarmi.

Aortaning koarktatsiyasi QATN bilan birlashganda, nuqson orqali o'ng qorinchaga arteriovenoz oqim miqdori sezilarli darajada oshadi va o'pka gipertenziyasi tezroq rivojlanib, xatarli yo'lga o'tadi.

**Klinikasi.** Kasallikning klinik ko'rinishi AK og'ir darajasiga, bir vaqtda OAY va uning kengligiga, OAY ga nisbatan torayishning lokalizatsiyasiga (oldingi yoki postduktal), yurak anomaliyalarining xarakteriga bog'liq (QATN, AS, fibroelastoz, va boshqalar.). Bundan tashqari, nuqsonning klinik ko'rinishi erta va katta yoshdagi bemorlarda juda farq qiladi.

Yosh bolalarda AK ning klinik ko'rinishi.

Aksariyat chaqaloqlar normal vaznda yoki perenatal gipotrofiyan bilan tug'iladi. Keyinchalik, hayotning birinchi oylarida gipotrofiya kuchayadi, bola jismoniy va motor rivojlanishida orqada qola boshlaydi.

Hayotning birinchi haftalaridan boshlab bolalar bezovtalanadi, ovqatlalanishda qiynaladi, sekin so'riladi, tez charchaydi va rangi oqarib ketadi. Ularda xansirash, asabiylashish, yo'tal bor. Vaqti -vaqti bilan bezovtalanish, yig'lash, kuchli oyoq harakatlari yurak og'rig'i sindromining namoyon bo'lishi mumkin.

Teri oq yoki kulrang rangda. Ba'zida yurak etishmovchiligi tufayli engil og'iz atrofida yoki akrosianoz topiladi. Qo'llarda akrosianoz yoki differentsial Sianoz, oyoqlarda og'ir holatda namoyon bo'ladi, uning yo'qligida yoki uning ahamiyatsiz namoyon bo'lishida, og'ir AKni boshqa TYuN bilan birlashtirganda va o'pka gipertenziyasi mavjud bo'lganda, AK ning preduktiv lokalizatsiyasi va kollateral qon aylanishining zaifligi fonida paydo bo'ladi. .

Xansirash aniqlanadi, nafas olish vaqtida qovurg'alararo bo'shliqlar va bo'g'im chuqurchalari tortiladi, nafas olish tezligi daqiqada 80-100 ga etadi. O'pkada pnevmoniya, nam kichik pufakchali turg'un hirrilashlar eshitiladi. Shu bilan birga, bemorlar kichik QAD ning gipervolemiyasi oqibatida takrorlanuvchi pnevmoniyaga ham duch kelishi mumkin.

AK ning xarakterli diagnostik belgisi - tananing yuqori va pastki yarmida periferik arteriyalarning differentsial pulsatsiyalanishi mavjudligi. Radial, karotid va

ulnar arteriyalarda yaxshi to'lg'azish va kuchlanish pulsi, femoral arteriyalarda va oyoq tomirlarida pulsatsiya keskin zaiflashadi yoki yo'q. Shu bilan birga, differentsiatsiyalangan Sianoz bilan, oyoq va son arteriyalaridagi puls faqat o'rta darajada zaiflashishi mumkin. Oyoqlarda pulsning mavjudligi, pastki ekstremitalarning differensial akrosianoz bilan birgalikda, aniq preduktiv koarktatsiyani ko'rsatadi.

Qo'llardagi qon bosimi normal ko'rsatkichlardan 30-60%ga oshadi, bemorning gorizontal holatida o'lchanadigan oyoqlardagi qon bosimi qo'l bosimiga tenglashadi yoki undan ham pasayib, ijobiy gradiyent hosil bo'ladi. Bosim gradiyaning kattaligi to'g'ridan -to'g'ri stenozning darajasi bilan bog'liq va aksincha kollateral qon oqimining kattaligi bilan bog'liq. Qolaversa, QATN, aorta stenoz va chap qorincha yurak etishmovchiligi bilan bosim gradiyenti pasayadi.

Yurak uchi turtkisi kuchayagan, keng tarqalgan. Yurak chegaralari chap va o'ng bo'laklari tufayli diametri oshadi va bir vaqtda fibroelastoz bo'lsa, ular chapga va yuqoriga sezilarli darajada kengayadi.

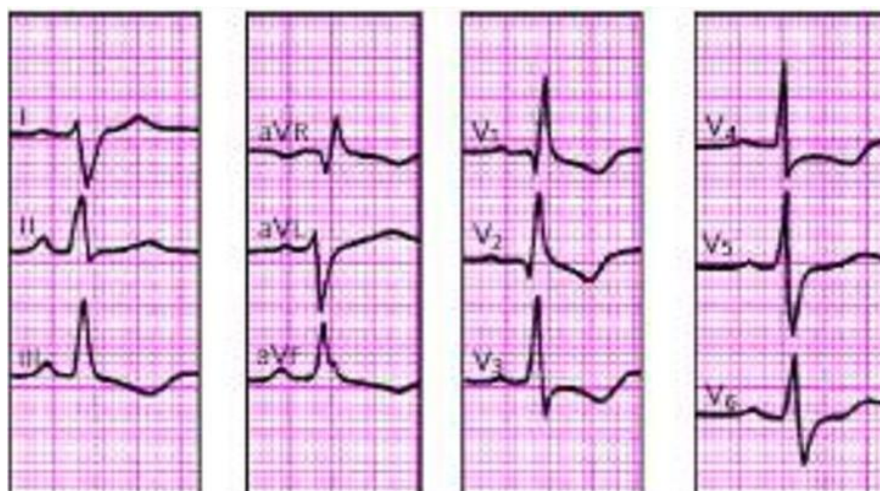I to'n o'zgarmaydi, II - o'pka arteriyasi ustidan kuchayadi, ko'pincha uch a'zoli "gallop" ritmi tepada aniqlanadi. Chapdan ikkinchi yoki uchinchi qovurg'alar oralig'ida OAY ning sistolik-diastolik yoki sistolik shovqini eshitiladi. Yurak uchida endomiyokard fibroelastozi bilan bir vaqtda bo'lsa, zaiflashgan va sust I to'n va nisbiy mitral etishmovchilik shovqini eshitiladi. Yurak etishmovchiligining ko'payishi jigarning kengayishi va ba'zan periferik shish bilan umumiy (biventrikulyar) dekompensatsiyalanishi bilan birga bo'lishi mumkin. Biroq, chaqaloqlarda bo'yin venalarining shishishi va periferik shish kabi o'ng qorincha dekompensatsiyasining bunday belgilari odatiy emas.

**EKG.** Ko'pgina chaqaloqlarda EKGda, pravogramma, izolyatsiyalangan gipertrofiya belgilari va yurakning o'ng qismini ortiqcha yuklanishi (65 -rasm a), yurakning ikkala qorinchasining kombinatsiyalangan gipertrofiyasi (65 -rasm b) va chap qorincha izolyatsiyalangan gipertrofiyasi aniqlanadi. (65 -rasm). Bemorlarning yarmida repolarizatsiya fazasidagi buzilishlar ST segmentining siljishi va chapdagi salbiy T to'lqinlari ko'rinishida bo'lishi mumkin, bu ehtimol gipertrofiyalangan chap

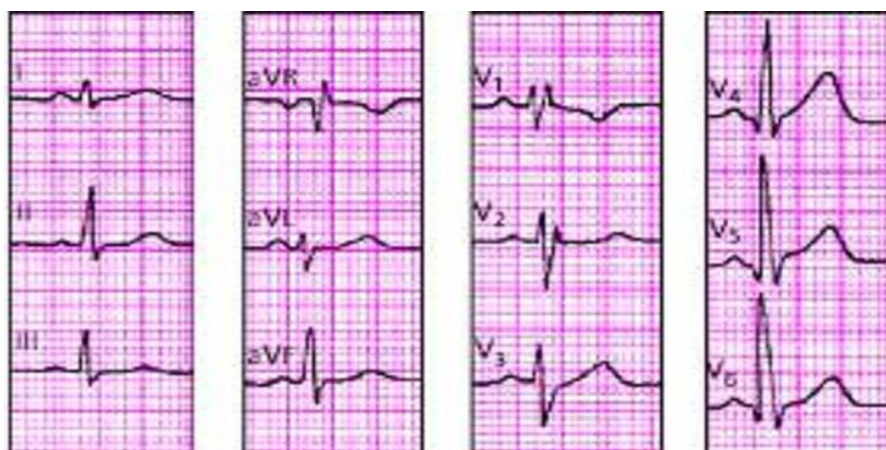qorincha sistolik haddan tashqari yuklanishi va koronar etishmovchiligi bilan bog'liq.

**65 -rasm - Aorta koarktatsiyasi bilan EKG**

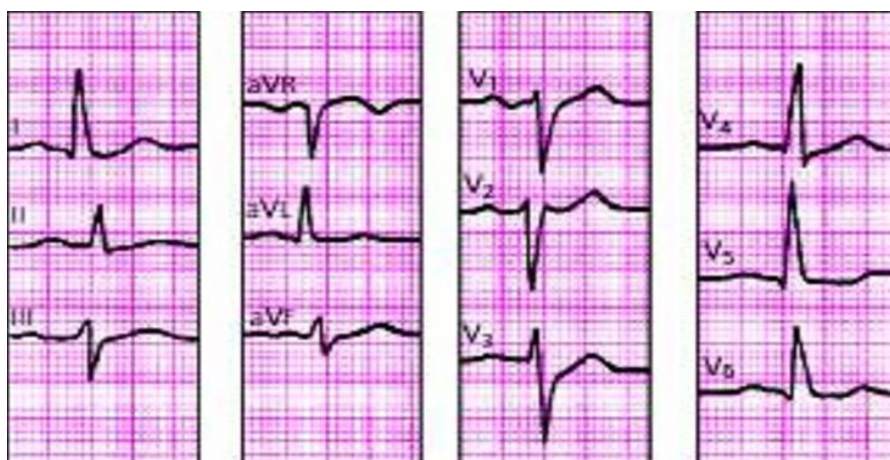a



b



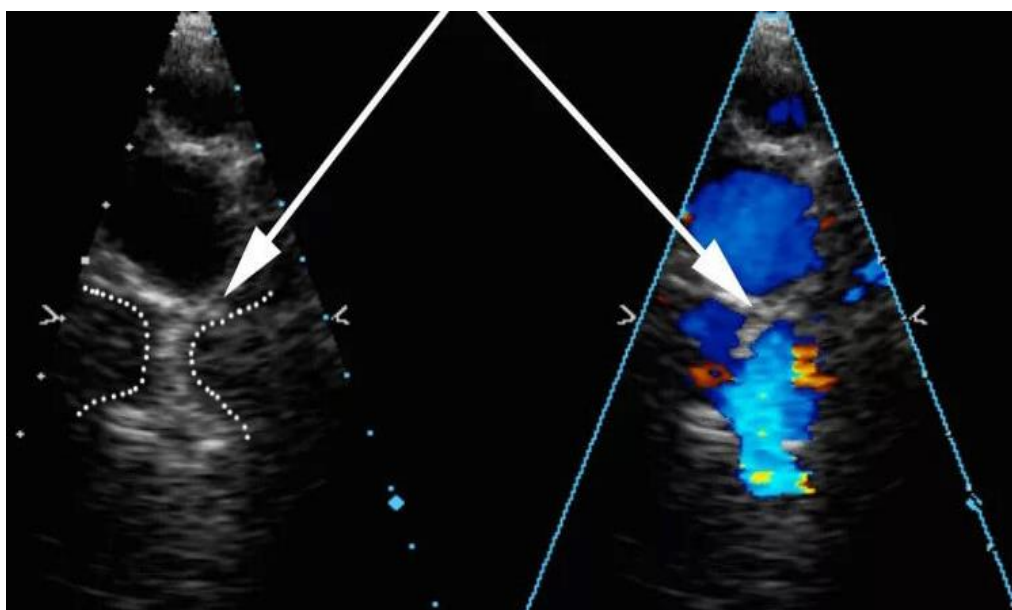
6



**Exokardiografiya.** Antenatal usulda aortaning toraygan joyini, shuningdek, o'ng qorinchaning gipertrofiyasi va kengayishi, o'pka arteriyasining kengayishi, aorta kamarining gipoplaziyasi ko'rinishidagi AK ning bilvosita belgilarini tasavvur qilish mumkin.

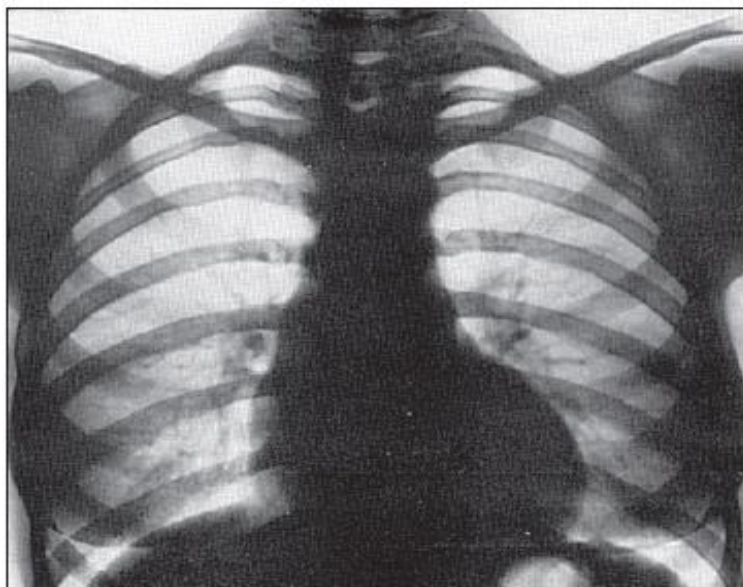
Tug'ilgandan so'ng, ikki o'lchovli skanerlashda aortaning torayishi odatiy joyda aniqlanadi va AK ning bilvosita belgilari yaxshiroq ko'rinadi - chap qorincha va bo'lmacha gipertrofiyasi, chap qorincha orqa devorining giperkinezi, tezlashtirilgan turbulent qon oqimi. torayish joyining orqasida aniqlanadi.

**66 -rasm - aortaning koarktatsiyasi bilan ExoKG**



**Rentgenografiya.** Ko'krak yoshidagi bolalarda arterial oqim va kichik qon aylanish doirasida dimlanish hisobiga o'pka surati kuchaygan, yoki dekompensatsiya hisobiga dimlanish yuzaga kelgan. yurak hajmi ikkala qorincha kattalashishi hisobiga kattalashgan, KTI 60-65% gaoshgan. O'pka arteriyasi yoyi chap qirg'og'I bo'ylab shishgan.

### 67-Rasm Aorta koarktatsiyasi rentgenogrammasi



Kattaroq bolalardagi AKning klinik ko'rinishlari aortaning proksimal va distal qismlarida koarktatsiyadan qon aylanishining ikkita rejimi mavjudligini aks ettiruvchi 3 asosiy shikoyat va alomatlar guruhi bilan tavsiflanadi:

- 1) tananing yuqori yarmida arterial gipertenziya sindromi;
- 2) tananing pastki yarmida arterial gipotenziya sindromi;
- 3) Chap qorincha sistolik ortiqcha yuk sindromi.

1) Tananing yuqori yarmida arterial gipertenziya sindromida bemorlarning shikoyati gipertoniya kasaliga o'xshaydi. Bu boshda og'rlik, bosh og'rig'i, yomon uyqu va asabiylashish, bosh aylanishi, ayniqsa pastga tushganda va metro eskalatorida, katta yoshdagi bolalarda quloqda shovqin eshitiladi. Bu hodisalarning barchasi kuchli jismoniy zo'riqishdan so'ng, tana holatining keskin o'zgarishi va hissiy qo'zg'alishdan keyin ortadi.

Bemorlarga tez ruhiy charchash, xotira va ko'rishning buzilishi, burundan qon ketish xosdir. Yuz tez -tez giperemik bo'ladi, tana va yuqori oyoq -qo'llarning mushaklari yaxshi rivojlangan, bu esa sportchilar qomatineslatadi.

Qo'lda puls yuqori, tarang, yaxshi to'ldirilgan, "**celler et altus**" kabi. Chap qo'ldagi puls va qon bosimi o'ngga qaraganda kuchsiz bo'lsa, oyoqlarda differentsial pulsatsiya bo'lishi mumkin. Bu chap o'mrov osti arteriyasining AK ning atipik yuqori joyidan uzoqlashganda kuzatiladi. Shuning uchun, AK yordamida barcha to'rt



a'zoning puls va qon bosimini aniqlash muhim ahamiyatga ega.

Qo'ltiq osti bo'shlig'ida, karotid arteriyalarda, bo'g'im chuqurchasida, shuningdek, kurak soxasida va qovurg'alararo bo'shliqda pulsatsiyaning kuchayishi. Qovurg'alararo pulsatsiya kuchayadi va bola tik turganida, oldinga egilganda va qo'llarini pastga qo'yganda qovurg'alarining pastki chetida yaxshi paypaslanadi. Ichki uyqu arteriyalarining epigastral soxada va to'sh suyagi chetlari bo'ylab pulsatsiyasining oshishini aniqlash mumkin. Ko'krak devori arteriyalarining pulsatsiyasining oshishi kollateral qon aylanishining yaxshi rivojlanganligidan dalolat beradi.

Qo'llardagi qon bosimi yosh me'yoridan 30-80%ga oshadi, katta yoshdagi bolalarda ba'zan 180-200 mm Hg ga etadiva aniq eshitiladi. Birgalikda tug'ma yurak kasalligi (QATN, AS) bo'lsa, qon bosimi har doim ham yuqori emas. DAB ham ortadi, lekin o'rtacha darajada, katta yoshdagi bolalarda kamdan-kam hollarda 90-100 mm Hg dan oshadi. Bunday holda, pulslar qon bosimi sezilarli darajada oshadi - 80-100 mm Hg gacha.

Jismoniy zo'riqish paytida va undan keyin, hattoki, u dam olish holatida o'rtacha ko'tarilgan bemorlarda ham SABning sezilarli darajada oshishi bilan tavsiflanadi.

Tananing yuqori qismidagi gipertenziya ko'z tubi tomirlarining o'zgarishiga olib keladi, ular chayqaladi va keskin torayadi, tomirlar o'rtacha kengayadi, markaziy to'r pardasida sistolik va diastolik bosim sezilarli darajada oshadi. .

Ba'zida miyada qon aylanishining dinamik buzilishi, miya qon tomir inqirozi, gemiparez va boshqalar bilan bog'liq nevrologik anormalliklar mavjud. Bemorlarning 25 foizida asab tizimining patologiyasi neyrosirkulyatsion disfunktsiya yoki asteno-nevrotik sindrom ko'rinishida aniqlanadi. Ulardan ba'zilari miya va umurtqada organik shikastlanish belgilariga ega.

2) Tananing pastki yarmida arterial gipotenziya sindromi bilan, uning qon ta'minoti buzilganida, bemorlar yugurish va hatto yurish paytida tez charchashdan shikoyat qiladilar, masalan, vaqti -vaqti bilan klaudikatsiya, ish faoliyatini pasayishi, mushaklardagi og'riq va kuchsizlik. pastki ekstremitalar, ba'zida buzoq mushaklaridagi kramplar, ayniqsa kuchli jismoniy zo'riqishdan so'ng, pastki

ekstremitalarning sovuqligi, pastlik hissi.

Ob'ektiv ravishda, tananing yuqori yarmi bilan taqqoslaganda, pastki extremitalarning mushaklari rivojlangan, bu nomutanosib jismoniy holat taassurotini beradi. Oyoqlari oqargan, teginanda sovuq. Son arteriyalarining pulsatsiyasi sezilarli darajada zaiflashadi va oyoqning orqa arteriyalarida sezilmaydi. Son arteriyalarda puls to'liqligining kechikishi tananing yuqori yarmidagi arteriyalarga nisbatan kechiktiriladi. Ba'zida pastki extremitalarning tomirlarida pulsatsiya nisbatan qoniqli bo'lib, bu aorta stenozining o'rtacha darajasini va yaxshi kompensatsion kollateral qon aylanishini ko'rsatadi.

Oyoqlardagi sistolik qon bosimi 20-40 mm Hg ga kamayadi. Qo'l va oyoqlardagi qon bosimi bir xil bo'lsa ham, bu AK borligini taxmin qilishga asos beradi. Oyoqlardagi DQB normal bo'lib qolaveradi, ehtimol vazorenal kompensatsion mexanizmlar tufayli va pulsli qon bosimi mos ravishda sezilarli darajada kamayadi.

Yuqori va pastki extremitalarda AB va oyoqlarda past yurak urish bosimi o'rtasidagi ijobiy gradiyent AK ning asosiy belgilari bo'lib, qaysidir ma'noda aorta stenozining darajasi bilan bog'liq.

AK dan uzoqda joylashgan organlarga qon ta'minoti yomonligi natijasida bemorlarda oshqozon -ichak trakti kasalliklari (gipoatsid gastrit) va buyraklar (ayniqsa, buyrakning tug'ma kistalari, taqa buyragi va boshqalar fonida) moyilligi kuzatiladi. Ko'pincha AK bo'lgan erkaklarda impotensiya paydo bo'ladi, ayollarda esa hayz sikli buziladi va reproduktiv funktsiya pasayadi.

3) Chap qorinchani sistolik zo'riqish sindromida bemorlar yurakni tez urishidan, kamdan -kam hollarda yurakdagi uzilishlardan shikoyat qiladilar. Kattaroq bolalar jismoniy zo'riqish bilan yurakda qisish va kuchli og'riqqa, ba'zida kuchli va uzoq davom etadi, chap yelka va orqa tomonga tarqaladi. Og'riqning tabiati nisbatan koronar etishmovchilik va gipertrofiyalangan chap qorincha miokardining gipoksiyasi, uning sistolik ortiqcha yuklanishi bilan bog'liq. Ba'zida xansirash tepalikka tez yurish va kuchli jismoniy zo'riqish bilan sodir bo'ladi. Yurak urishi va uzilishlar har doim ham taxikardiya va yurak aritmiyasiga to'g'ri kelmaydi. Shunday qilib, katta yoshli bolalarda yurak urish tezligining sezilarli darajada oshishi,

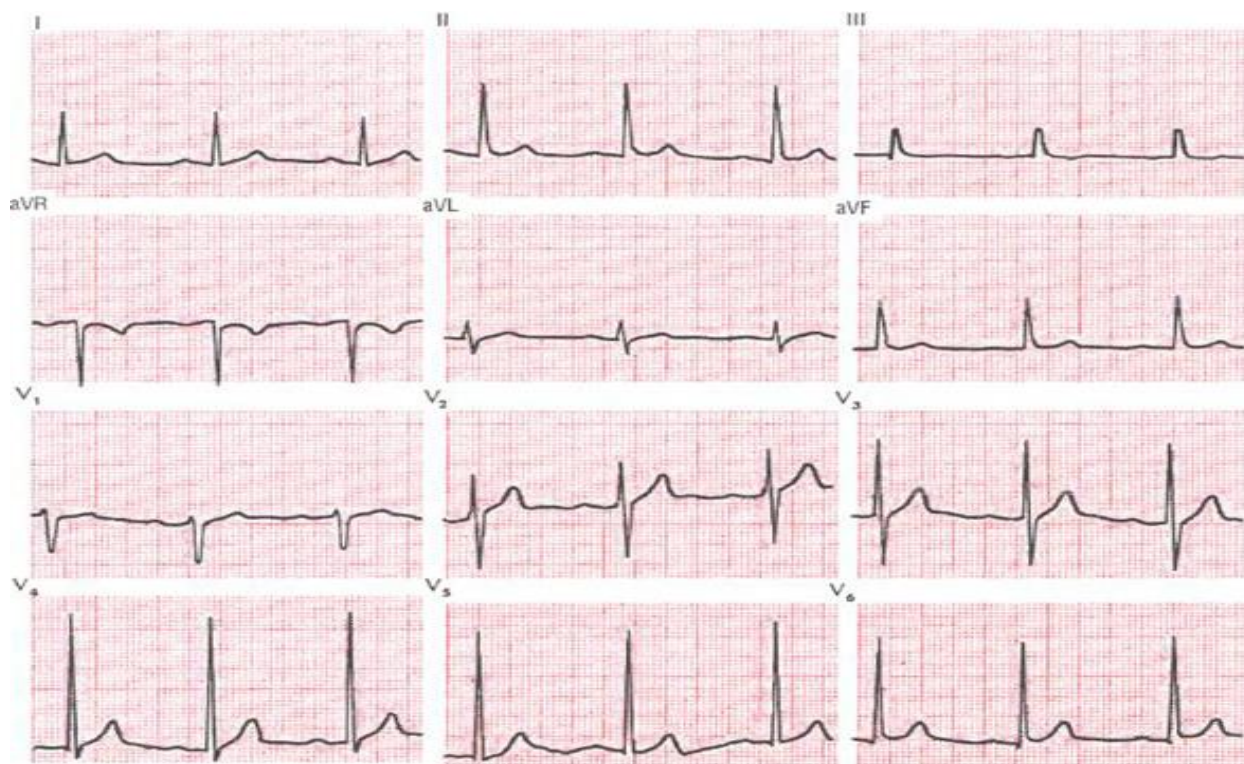shuningdek, faqat kattalardagi bemorlarda rivojlanadigan yurak etishmovchiligining rivojlanish tendentsiyasi yo'q.

Yurak uchi turtkisi vizual tarzda aniqlanadi, keskin kuchayadi, ko'tariladi, o'rtacha chapga siljiydi. Yurak chegaralari chap qorincha va bo'lmacha tufayli mo'tadil ravishda chapga va yuqoriga kengayadi. Bunday holatda chap qorincha gipertrofiyasi asosan uning kengayishsiz sodir bo'ladi, shuning uchun kardiomegaliya hatto katta yoshdagi bolalarda ham namoyon bo'lmaydi.

Aortaning tepasida 1 ton aniq, biroz kuchaygan, aortaning ustidagi II ton (ayniqsa katta yoshdagi bolalarda) kuchaygan.

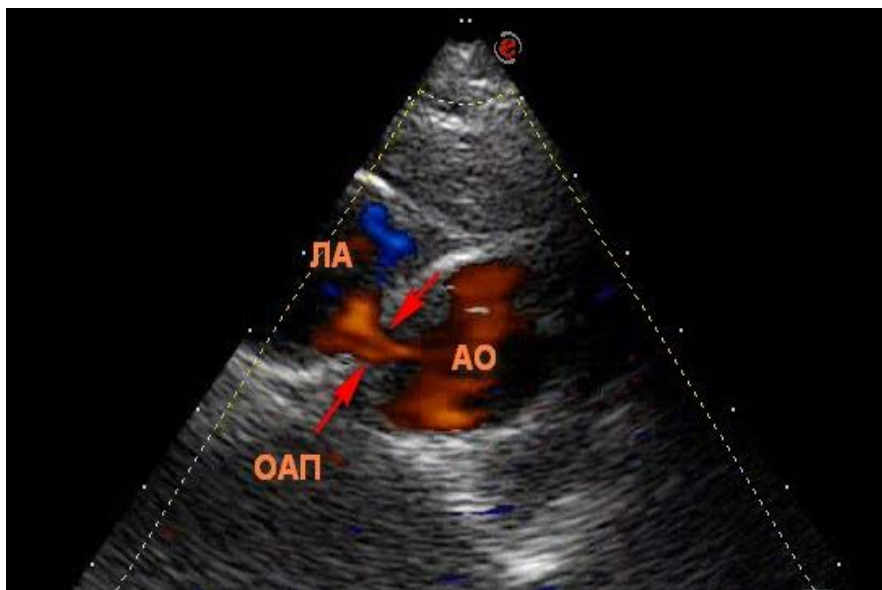
EKG. Katta yoshli bolalarda YEO'ning normogramma yoki chapga burilishi qayd etiladi. Agar YEO' keskin chapga yoki o'ngga burilsa oyoqchasini oldingi va pastki oyoqlarining lokalizatsiyasi buzilganligi sababli yuzaga keladi Qoidaga ko'ra, izolyatsiyalangan chap qorincha gipertrofiyasi yuqori voltli QRS komplekslari ko'rinishida qRs tipidagi chap uzatmada va rS tipidagi o'ng chiziqlarda aniqlanadi. KoAdagi repolarizatsiya buzilishi ko'krak qafasidagi yuqori T to'lqinlari bilan namoyon bo'ladi.

**68 -rasm - Katta yoshdagi bolalarda aortaning koarktatsiyasida EKG**



**Exokardiografiya.** 2D rejimida aortaning segmentar torayishi odatda bir joyda AK ning bilvosita belgilariga gipertrofiya va chap qorincha massasining oshishi, uning orqa devorining giperkinezi, chap bo'lmachaning ko'payishi kiradi. Doppler kardiografiya poststenotik tezlashtirilgan turbulent qon oqimini aniqlashga, shuningdek torayish joyidan oldin va keyin aorta sohasidagi bosim gradyanini hisoblash imkonini beradi.

**69 -rasm - Katta yoshdagi bolalarda aortaning koarktatsiyasida ExoKG**

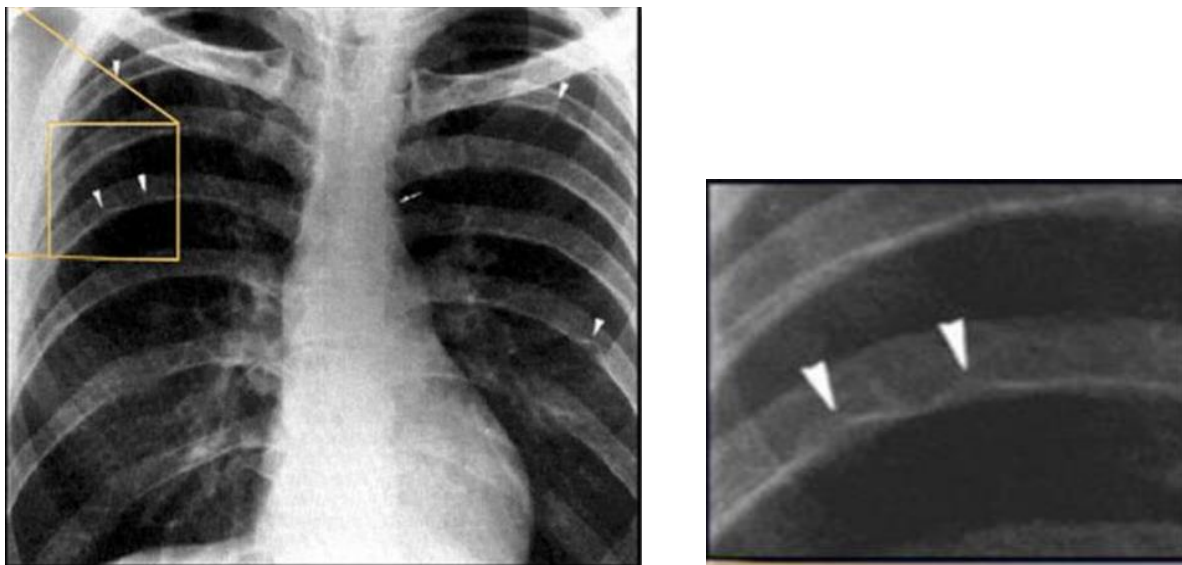


**Rentgenografiya.** Bemorlarning 50% da yurak soyasi chap qorincha tufayli diametri o'rtacha kattalashadi, uning konturini yumaloq qilib diafragma ustida ko'tarish mumkin. Yurak beli aniq ifodalangan. Qon tomir to'plami ko'tarilgan aortaning kengayishi tufayli yurakning o'ng konturi bo'ylab chiqib ketadi, aorta yoyining soyasi bo'lmasa uning chap konturini tekislash mumkin.

Qizilo'ngach kontrast qilinganida, aortaning post-stenotik kengayishi tufayli uning chapga burilishini qayd etish mumkin.

Aortaning koarktatsiyasidagi tipik o'zgarishlar frontal proyeksiyada, ko'pincha katta yoshli bolalarda, 3-8-chi juft qovurg'alarining pastki chetida, ikki tomonning orqasida "uzur" qilinadi. "Uzury" qovurg'alarining pastki konturining notekisligi ko'rinishida, taassurot qoldiradi, kengaygan va konusli anastomozli qovurg'alararo arteriyalarning doimiy bosimi tufayli yuzaga keladi.

## **70 -rasm - Aortaning koarktatsiyasida rentgenogramma**



**Tabiiy kechishi va asorati.** Chaqaloqlik davrida nuqson juda og'ir kechadi. Birgalikda TYuNning soni qanchalik ko'p bo'lsa va qanchalik aniq bo'lsa, o'lim darajasi, ayniqsa neonatal davrda, shunchalik yuqori bo'ladi.

AK bilan og'rigan bemorlar hayotidagi eng muhim davr, boshqa ko'pchilik TYuN kabi, hayotning birinchi yili. Shundan so'ng, hayotning birinchi o'n yilligida, shakllangan kompensatsion mexanizmlar (garov aylanishi, miokard gipertenziyasi va boshqalar), shuningdek, OAYning o'z -o'zidan yopilishi tufayli ularning holati nisbatan barqarorlashadi. Bemorlarning o'rtacha umr ko'rish davomiyligi 30-35 yoshni tashkil qiladi, lekin "chaqaloq" tipidagi AK bilan u 2 yildan oshmaydi.

Chaqaloqlarda asosiy asoratlar va shunga mos ravishda o'lim sabablari refrakter yurak etishmovchiligi va og'ir pnevmoniya (ayniqsa OAY va fibroelastoz bilan), keksa yoshdagi bemorlarda - torayish joyidan yuqorida va pastda anevrizma va aorta yorilishi; serebrovaskulyar inqiroz va insult; yuqumli endokardit; juda kamdan -kam hollarda - yurak etishmovchiligi bilan aorta kalsifikatsiyasi va kardioskleroz.

Jarrohlik uchun ko'rsatmalar. Chaqaloqlarda jarrohlik ko'rsatmalari - bu arterial gipertenziya bilan kechadigan nuqsonning erta namoyon bo'lishi va og'ir qaytalanuvchi pnevmoniya, refrakter yurak etishmovchiligi, kamqonlik va boshqalar ko'rinishidagi asoratlar, ya'ni bemorning o'limiga olib keladigan holatlar. hayotning birinchi oylarida. Ammo, uch oygacha bo'lgan, nuqsonning murakkab kechishi

fonida, shoshilinch ko'rsatma bo'yicha bajarilgan operatsiyalar, tabiiyki, kasalxonada o'limning yuqori darajasi bilan birga keladi.

## 5 -BOB

### GEMODINAMIK O'ZGARISHLARSIZ KECHUVCHI TUG'MA YURAK NUQSONLARI.

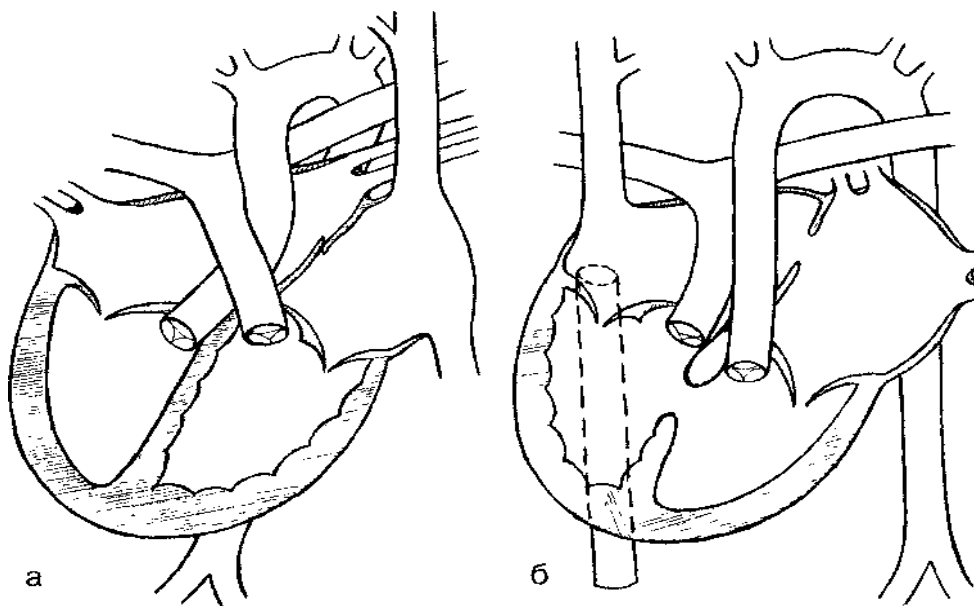
#### YURAK JOYLASHUVIDAGI ANOMALIYALARI.

Yurak joylashuvining anomaliyalari (YJA) yurakning umuman yoki uning alohida qismlari ko'kragida va (yoki) boshqa ichki organlarga nisbatan joylashishidagi patologik anormalliklarni o'z ichiga oladi.

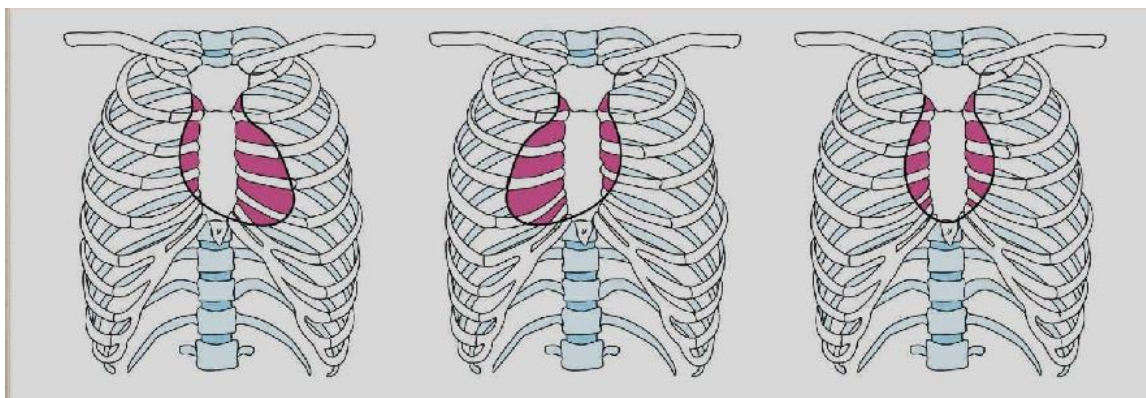
*71 -rasm - Yurak joylashuvi anomaliyalari tasviri diagrammasi*

*a-chap shaklli, o'ng qirrali*

*b-o'ng shaklli, o'ng qo'li*



Dekstreversiya - levokardiya, dekstakardiya, mezokardiya



YJA-ning quyidagi variantlari tasniflanadi:

- 1) o'ng shakllangan o'ng tomonlama yurak (qorin bo'shlig'i a'zolarining normal joylashuvi bilan);
- 2) o'ng shakllangan o'rta pozitsiyali yurak (qorin bo'shlig'i organlarining normal joylashuvi bilan);
- 3) o'ng-chap chap yurak
- 4) chapdan shakllangan o'ng tomonlama yurak (qorin bo'shlig'i organlarining teskari pozitsiyasi bilan);
- 5) chapdan shakllangan chap tomonlama yurak (qorin organlarining teskari pozitsiyasi bilan);
- 6) noaniq shakllangan chap, o'ng, o'rta pozitsiyali yurak, qorin reterotaksiyasi bilan.

Bolalarda **intratorasik** anomaliyalarning ishchi tasnifi

### **Anomaliyalarning kelib chiqishi**

- boshlang'ich (disembriogenetik)
- ikkilamchi (ko'krak qafasining deformatsiyasi, o'pkaning o'zgarishi natijasida)

### **Yurak shakllanishining turi**

- To'g'ri shakllangan
- Chap shakllandi
- noaniq shakl

### **Yurak uchini joylashuvi turi**

- To'g'ri joylashtirilgan

-Chap pozitsiyada

-O'rta pozitsiyada

### **Ichki organlarning joylashishi**

-Oddiy

-teskari

-Abdominal geterotaksiya

### **TYN mavjudligi**

-TYuNsiz

-TYuN bilan(joylashuvini ko'rsating)

### **Yurak etishmovchiligi (funktsional sinf)**

- I

-II

-III

-IV

Kasallikning etiopatogenezi homila rivojlanishining dastlabki 6 xaftasida normal embriogenezning buzilishi bilan bog'liq.

1. O'ng tomonlama rivojlangan o'ng tomonda joylashgan yurak (O'TRO'TJY, dextroversion)-bu joylashuv anomaliyasi bo'lib venoz bo'lmacha odatda o'ngda (o'ngdan rivojlangan) joylashgan, yurak uchi umurtqa pog'onasining o'ng tomonida joylashgan(o'ng tomonda joylashgan ) ichki organlarning normal joylashuvi bilan.

O'TRO'TJYga gemodinamik buzilishlar hamrohlik qilmaydi, lekin, qoida tariqasida, u boshqa tug'ma yurak kasalliklari bilan birlashtirilgan va ko'plab tug'ma anomaliyalarning bir qismidir.

**Klinikasi.** Yurak uchi turtkisi ko'pincha to'sh suyagining o'ng tomonida yoki uning ikkala tomonida joylashgan to'sh suyagi hanjarsimon o'simtasiasosida paypaslanadi. Agar nuqson to'sh suyagi orqasida joylashgan bo'lsa aniqlash qiyin. Biroq, har qanday holatda, chap tomonda yurak uchi pulsatsiyasining yo'qligidan tashvishlanish kerak. Birgalikda TYuN bo'lsa, to'sh suyagining pastki qismida yoki uning o'ng tomonida sistolik titroq bilan markaziy yoki o'ng tomonlama yurak do'ngligi paydo bo'lishi mumkin.



Yurakning o'ng chegarasi o'ng ko'krak chizig'ida, chap chegarasi esa to'sh suyagidan 1-2 sm chapda aniqlanishi mumkin. Yurak tovushi to'sh suyagining o'ng tomonida yaxshiroq eshitiladi. Bu erda, odatda, TYuN bilan birga kelganda shovqinlar eshitiladi.

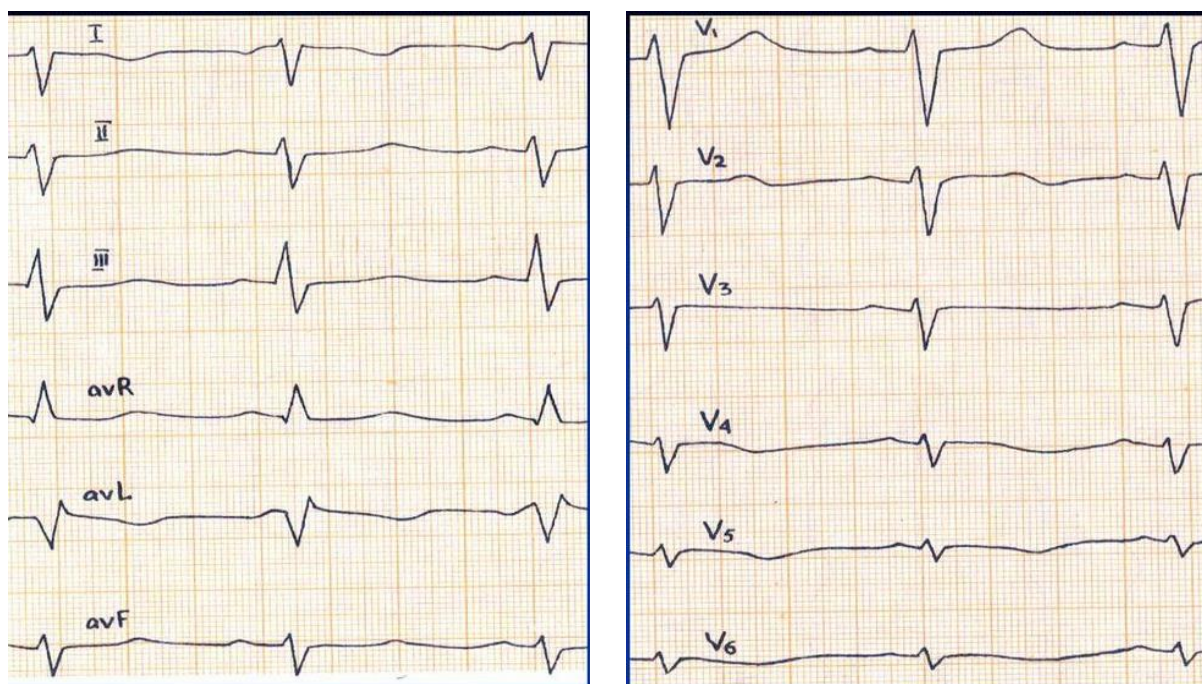
Jigar o'ng qovurg'a ostida seziladi, bu o'ng tomondan shakllangan venoz bo'lmachaning bilvosita tasdig'i hisoblanadi va chapda oshqozon tovushi aniqlanadi.

**Elektrokardiografiya.** Ko'krak qafasini chap chiziqalarda (I, aVL, V5-V6) ijobiy P to'lqini qayd etiladi, bu sinus tugun o'ngda joylashganini bildiradi, aVF uzatmaidagi ijobiy P to'lqini sinus tuguni yurakning yuqori qismida joylashganligini ko'rsatadi. venoz (o'ng) bo'lmachada, ya'ni yurak to'g'ri shakllangan. Bundan tashqari, o'ng ko'krak qafasidagi P to'lqinining amplitudasining oshishi V2 dan V5 gacha, shuningdek, venoz bo'lmachaning o'ngda joylashganligini ko'rsatadi.

V1-V6 dan keladigan uzatmada R to'lqinining amplitudasi asta-sekin kamayadi.

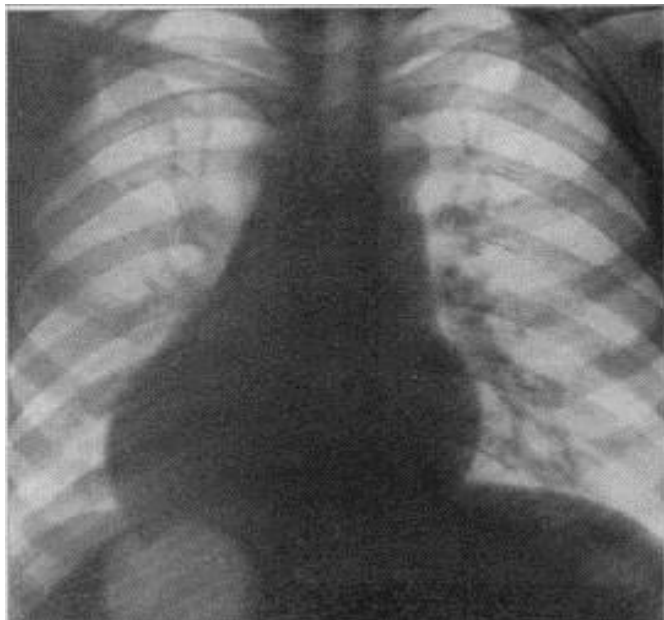
Bir vaqtning o'zida TYuN va chap qorincha gipertrofiyasi bo'lsa, qRs komplekslarining maksimal amplitudasi V1-V6 etakchalariga o'tadi va o'ng qorincha gipertrofiyasi bilan V3 dan V6 gacha bo'lgan chiziqalarda R yoki Rs komplekslari paydo bo'ladi.

### **72 -rasm - o'ng yurak shakllangan EKG**



**Rentgenografiya.** Yurakning joylashuvining xarakterli tasviri, asosan ko'krakning o'ng yarmida aniqlanishi qiyin bo'gan yurak uchi teskari tepasi bilan joylashgan.

**73 -rasm - o'ng yurak shakllangan rentgenografiya**



2. O'ng tomondan shakllangan, o'rtada joylashgan yurak (mezoversion, mezokardiya)-YJA, unda yurak o'rta pozitsiyani egallaydi. Bunday holda, yurakning bo'ylama o'qi bo'ylab o'ngga mo'tadil aylanishi, yurakning o'ng va chap qismlari, go'yo, umurtqa pog'onasining o'rta chizig'ining o'ng va chap tomonlarida nosimmetrik tarzda yotishiga olib keladi.

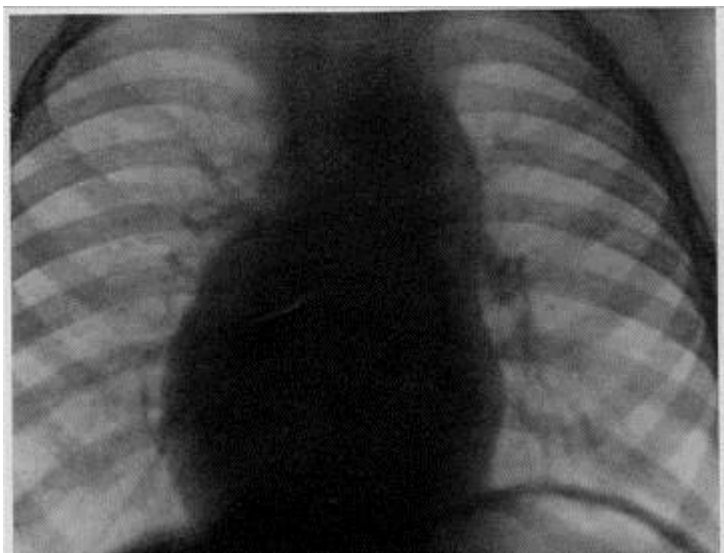
**Klinikasi.** Yurak uchi turtkisi epigastral soxada epigastral pulsatsiya shaklida palpatsiya qilinadi, yurakning chap chegarasi to'sh suyagining chap chetidan 2-3 sm gacha ichkariga siljiydi va yurakning o'ng chegarasining perkussiyasi aniqlanadi uning o'ng to'sh suyagi chizig'ining o'ng tomonidagi "o'sishi". Birgalikda TYuN bo'lsa, yurakning o'ngga siljishi va uning epigastral pulsatsiyasini o'ng qorinchaning aniq gipertrofiyasining namoyon bo'lishi deb noto'g'iri qabul qilish mumkin. Yurak shovqinlari to'sh suyagining o'ng va chap tomonida ham yaxshi eshitiladi. Jigar o'ng gipokondriyumda seziladi.

**Elektrokardiografiya.** I va aVF pozitivlarida ijobiy P to'lqinlari qayd etiladi, manfiy - aVR bu yurakning o'ng yuqori qismida venoz bo'lmachaning joylashishini

ko'rsatadi.

**Rentgenografiya.** "Osilib turgan" yurakning o'rtacha soyasi "yomg'ir tomchisi" ko'rinishini beradi, uning uchi yaxshi ko'rinmaydi va yurakning o'ng konturi bo'ylab uzun qavariq yoyi bor.

***74-rasm-To'g'ri shakllangan o'rta joylashgan yurak rentgenografiya***



3. O'ngdan shakllangan chap tomonlama joylashgan yurak (O'ShChTJY)-yurakning ko'krak qafasidagi normal holati bilan tavsiflanadigan, ammo qorin bo'shlig'i organlarining qarama-qarshi joylashuvi bilan tavsiflanadigan tug'ma anomaliya (jigar chap, taloq esa o'ng tomonda) Qorin bo'shlig'i organlarining qarama-qarshi "oynasimon" joylashishi visseral atriyal nomutanosiblikka olib keladi, bunda venoz bo'lmacha va jigar qarama-qarshi tomonda joylashgan.

EKG va ko'krak qafasi rentgenografiyasi ma'lumotlari normal, lekin jigar soyasi diafragmaning chap gumbazi ostida, oshqozon gaz pufagi esa o'ngda joylashgan.

4. Chap tomondan shakllangan o'ngda joylashgan yurak(ChTShO'JY) qorin bo'shlig'i a'zolarining teskari pozitsiyali (haqiqiy dekstroardiya, "oina dekstroardiya") -bu YJA, unda "ko'zgu" joylashuvi bilan barcha ichki organlarning to'liq inversiyasi mavjud.

Yurak asosan ko'kragingning o'ng yarmida joylashgan bo'lib, tepasi o'ng tomonga yo'naltirilgan. O'ng bo'lmacha chap tomonda joylashgan, chap tomondagi kavadan qon oladi va uch tabaqali qopqog'i orqali chap tomonda joylashgan o'ng qorinchaga

ulanadi, undan o'pka arteriyasi magistrali chiqadi, o'rta chiziqning o'ng tomonida joylashgan.

O'ng tomonda o'pka tomirlaridan qon oladigan va mitral klapan orqali o'ng va orqada joylashgan chap qorincha bilan bog'langan chap bo'lmacha joylashgan. Aorta undan chiqib ketadi, uning ko'tarilgan qismi o'pka arteriyasi magistraliga nisbatan chap va orqada yotadi. Yurak uchi arterial qorinchadan hosil bo'ladi va o'ng tomonga yo'naltiriladi.

Ichki organlarning topografiyasi, shuningdek, "ko'zgu" tuzilishi bilan tavsiflanadi, ya'ni. traxeobronxial daraxtni burish orqali, o'ngda 2 ta bo'lak, chapda 3 ta o'pka bo'lagi bor. Jigar va o'n ikki barmoqli ichak chap tomonda joylashgan, ya'ni. visseral-atrival bog'lanishlar mavjud, bu erda ko'tarilgan yo'g'on ichak va qo'shimchalar. Oshqozon, tushayotgan yo'g'on ichak, oshqozon osti bezi dumi va taloq o'ng tomonda joylashgan.

**ChTShO'JYda** yurakdan tashqari tug'ma anomaliyalar orasida eng keng tarqalgani Kartagener sindromidir.

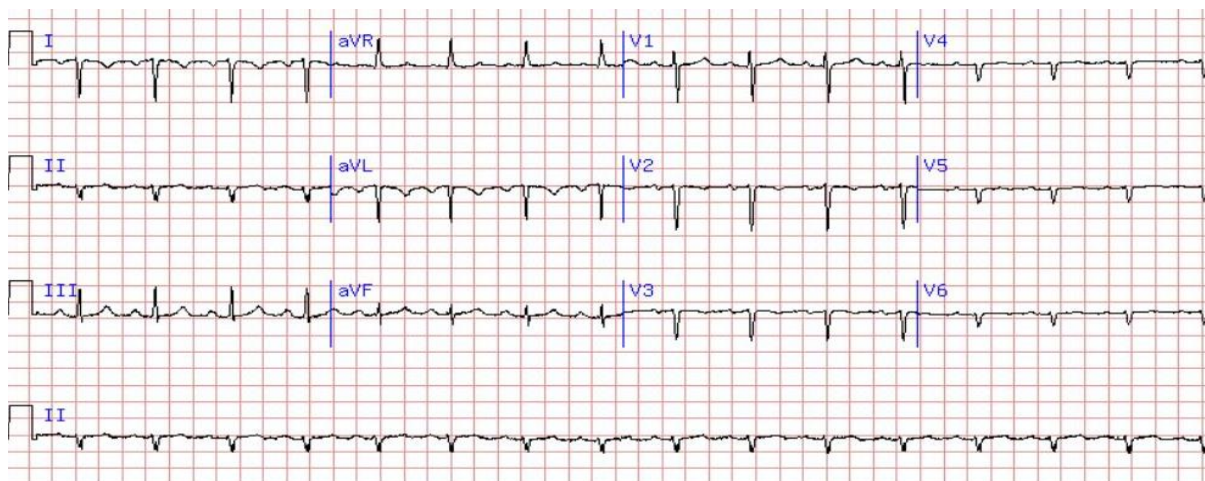
Yurak uchi turtkisi noaniq tarzda aniqlanadi va to'sh suyagining o'ng tomonidagi to'rtinchi - beshinchi qovurg'alar aro bo'shliqda lokalizatsiya qilinadi, yurakning chap chegarasi ichkariga siljiydi va o'ngdagi o'rta klavikulyar chiziqda aniqlanadi. Yurak tovushlari to'sh suyagining o'ng tomonida yaxshiroq eshitiladi, chap tomonda esa zaiflashadi.

TYuN mavjud bo'lganda, shovqinlar imkon qadar ko'kraging o'ng yarmida, ham uning old devorida, ham orqa tomonida eshitiladi.

**EKG.** Chap uzatmalarda (I, aVL, V5-V6) manfiy P to'lqini qayd etiladi, bu sinus tugunli chap o'ng bo'lmacha bilan bog'liq.

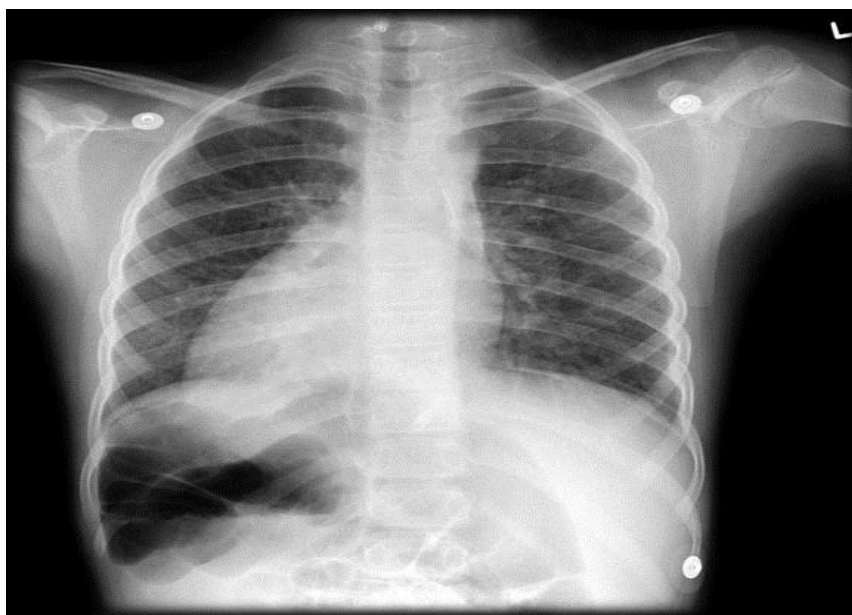
Uzatma I va aVLda QRS komplekslari teskari yo'naltiriladi, ya'ni pastga yo'naltiriladi, II va III uzatmalarda esa - III uzatmaing maksimal amplitudasi bilan yuqoriga yo'naltiriladi. I, aVL, V5 - V6 uzatmaidagi T to'lqinlari ham manfiy, III va aVF uzatmada esa - musbat bo'ladi.

### **75 -rasm - haqiqiy dekstrakardiya bilan EKG**



**Rentgenografiya.** Yurak soyasi ko'kragingning o'ng yarmida joylashgan bo'lib, tepasi o'ng tomonga yo'naltirilgan. Jigarining soyasi chap qovurg'a ostida, diafragmaning chap gumbazi esa o'ngdan yuqori, oshqozonning gaz pufagi o'ngda.

### **76 -rasm - haqiqiy dektakardiya bilan rentgenografiya**



5. Chap shakllangan chap tomonlama joylashgan yurak (ChShChTJY), ichki organlarning teskari joylashuvi (atriyal inversiya bilan chap yurak kasalligi). Bu anomaliya bo'lib, unda yurak asosan ko'krakning chap yarmida, tepasi chap tomonda joylashgan. Yurak va qon tomirlarining anatomik tuzilishi o'zgarmagan, lekin hamma tomirlar (yuqori va pastki vena kava, o'pka arteriyasi) chap tomonda joylashgan bo'lib, bu gemodinamikaga sezilarli ta'sir ko'rsatmaydi.

Jigar diafragmaning chap gumbazi ostida joylashgan, ya'ni visseral-atriyal

aloqalarr mavjud, oshqozon va taloq esa o'ngda joylashgan.

**Klinikasi** Yurak uchi turtkisi chap tomonida joylashgan va bu erda yurakning chap chegarasi ham aniqlangan. Yurak tovushlari, xuddi TYuN shovqinlari kabi, iloji boricha chap tomondan eshitiladi. Jigar chap tomonda seziladi, o'ngda oshqozon timpaniti aniqlanadi.

**EKG.** P to'lqinlari-manfiy I, aVL uzatmalarida, musbat - III, aVF va aVR o'tkazgichlarda qayd etiladi.

Chap qorincha R to'lqinining amplitudasi o'ng ko'krak o'tkazgichlarida yuqori (V1-V3), o'ng qorincha R to'lqinining amplitudasi esa chap ko'krak o'tkazgichlarida yuqori (V4-V6).

**Rentgenografiya.** Yurak soyasining ko'p qismi chap tomonda, tepasi esa o'ngga oldinga yo'naltirilgan. Yurakning o'ng konturi chap bo'lmachadan, chap kontur esa asosan o'ng qorinchadan hosil bo'ladi. O'pka shakli va yurak qismlarining kattalashishi bir vaqtning o'zida TYuN xarakteriga bog'liq.

Jigarning soyasi diafragmaning chap gumbazi ostida, o'ng gumbaz yuqoriroqda joylashgan.

6. Noma'lum shakllangan chap, o'ng yoki o'rta pozitsiyali yurak-bu yurak atriyal soxasining anomaliyasi va tomirlarning birikishi yurakning shakllanishi va joylashishini aniq baholashga imkon bermaydigan YJA. yurak har xil bo'lishi mumkin, odatda dekstroardiya ustunlik qiladi.

YJAning ikkita asosiy patologik sindromi mavjud bo'lib, ular quyidagi umumiy patologik belgilar bilan tavsiflanadi: 1) umumiy bo'lmacha, aksessuar yuqori vena kava, umumiy bo'lmachaning chap yarmiga oqadi, bu erda ham bitta qorincha bor.

Bu sindromlarning farqi shundaki, ularning birinchisida har bir o'pkada ikkita bo'lak va polspleniya, ikkinchisida - har o'pkada va aspleniya 3 ta bo'lak bor.

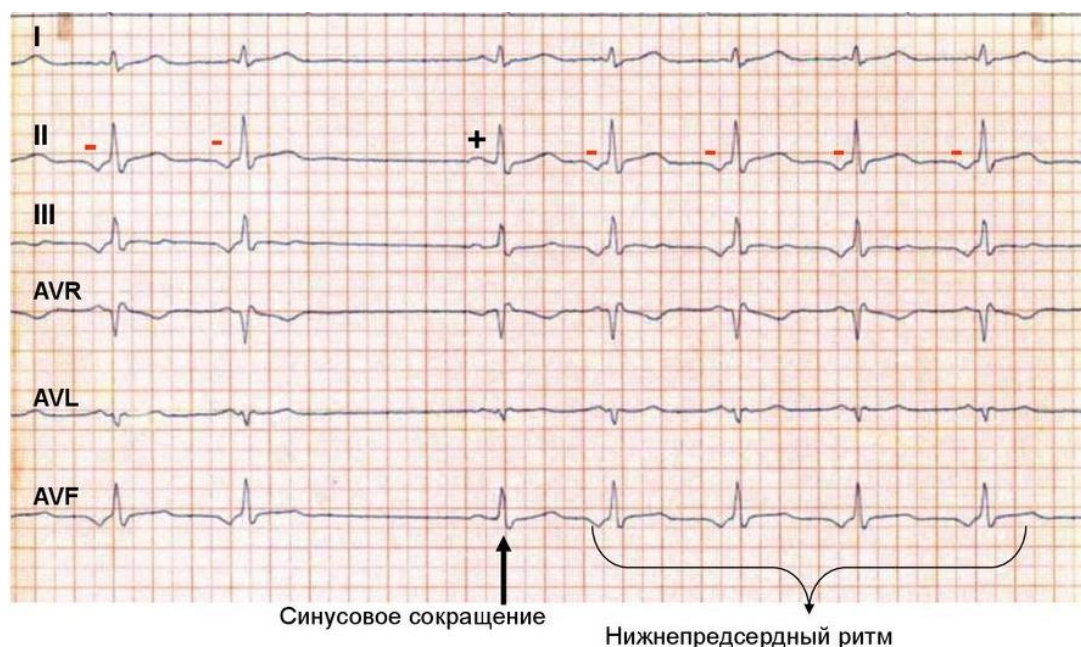
Gemodinamik jihatdan, noaniq shakllangan yurakning ikkala varianti umumiy bo'lmachada arterial va venoz qonning aralashishi va yurakning umumiy qorinchasi va stenoz bo'lganida, ikkinchi sindromda aniqroq bo'lgan arterial gipoksemiya mavjudligi bilan tavsiflanadi. o'pka arteriyasi.

Klinik nuqtai nazardan, bu YJA juda qiyin, hayotning birinchi oylaridan og'ir

qon aylanishining buzilishi, xansirash, gipoksiya va Sianoz kuzatiladi. Yurak uchi turtkisi va yurak chegaralarini chapda ham, o'rtada ham, o'ngda ham topish mumkin, lekin tez -tez dekstrokardiya aniqlanadi. Ikkinchi sindromli va QATN va o'pka arteriyasi stenoz bo'lgan bemorlarda yurak shovqinlari kuchli bo'lishi mumkin, ko'pincha ko'krakning o'ng yarmida lokalizatsiya qilinadi.

**Elektrokardiografiya.** I va aVL uzatmaining P to'lqini bitta bo'lmachada o'ng yoki chap sinus tugunining lokalizatsiyasiga qarab ijobiy yoki salbiy bo'lishi mumkin. Ammo, bu anomaliya bilan, ektopik ritmlar ko'pincha o'ng yoki chap pastki atriya ritm shaklida aniqlanadi.

**Rasm. 77 - Pastki atriya ritmli EKG**



**Rentgenografiya.** Frontal proyeksiyada yurak va uning tepasi umurtqa pog'onasining chap yoki o'ng tomonida joylashgan bo'lishi mumkin, ammo dekstrokardiya ko'proq uchraydi. Yurak diametri kattalashishi mumkin.

## ADABIYOTLAR RO'YXATI

1. Bezrukova D.A. TYuN uchun xavf omillarining miqdoriy ahamiyati. // Rossiyada bolalar salomatligi. Rivojlanish strategiyasi. Rossiya pediatrlarining IX Kongressi materiallari. - M., - 2011
2. Belozarov. Yu.M. Bolalar kardiologiyasi: Moskva. Med. Matbuot-axborot. 2014 yil
3. Belozarov Yu.M., Bolbikov V.V. Bolalar kardiologiyasida ultratovushli semiotika va diagnostika. - M.: MEDpress, 2001 yil
4. Yurak va qon tomirlari kasalliklari. Evropa kardiologiya jamiyatining ko'rsatmalari / Ed. Jahannam. Kemma, T.F. Lyusher, P.V. Serruis. - Per. ingliz tilidan - M.: GEOTAR-Media, 2011
5. Tug'ma yurak nuqsonlari: shifokorlar uchun ma'lumotnoma / Ed. E.V. Krivoshchekova, I.A. Kovaleva, V.M. Shipulina. - Tomsk: STT, 2009. 6. Tug'ma va orttirilgan yurak nuqsonlari // III Butunrossiya ishi. professor xotirasiga bag'ishlangan seminar. A.N. Belokon. Ma'ruzalar va ma'ruzalar / tahr. IN VA. Makarova. - Arxangelsk, 2013 yil
7. Garibyan, V.A. Yosh bolalarda qorincha septal nuqsoni / V.A. Garibyan, E.E. Bobrakov // Kardiologiya. - 2008. -
8. Kardiologiya (milliy qo'llanma) / Ed. Yu.N. Belenkova, R.G. Oganov. - M.: GEOTAR Media, 2007.
9. Tug'ma yurak xastaligi bo'lgan bolalarni boshqarishning klinik ko'rsatmalari / Ed. L.A. Bokeriya, Moskva: A.N nomidagi qishloq xo'jaligi akademiyasining ilmiy markazi. Bakuleva, 2015 yil
10. Kotelnikova, S. B. Bolalarda tug'ma yurak nuqsonlarining chastotasi va tabiati. / C.B. Kotelnikova, A.A. Yailenko // Bolalar kardiologiyasi 2014: Butunrossiya referatlari. Kongress. - M., 2014 yil
11. Kotlukova, N.P. Yosh bolalarda yurak -qon tomir patologiyasini rivojlanish mexanizmlari haqidagi zamonaviy g'oyalar / N.P. Kotlukova, L.V. Simonova, D.I. Jdanov va boshqalar. // Rossiya perinatologiya va pediatriya byulleteni. - 2013
12. Leontieva I.V. Bolalar kardiologiyasi bo'yicha ma'ruzalar. Moskva 2015 yil



13. Makarov L.M. Klinik amaliyotda Xolter monitoringi texnikasini qo'llash bo'yicha Rossiya milliy ko'rsatmalari. Rossiya kardiologiya jurnali. 2014 yil

14. Mutafyan, O. A. Bolalar kardiologiyasi: qo'llar. GEOTAR MED., 2019 yil

15. Mutafyan, O. A. Bolalar va o'smirlardagi yurak nuqsonlari: qo'llar. shifokorlar uchun  
GEOTAR MED., 2017 yil

16. Shkolnikova M.A., Bereznitskaya V.V. Bolalardagi yurak ritmi va o'tkazuvchanlik buzilishlarini diagnostikasi va davolash. SPb.: "Odam", 2012

17. Xoffman J. Bolalar kardiologiyasi. Per. ingliz tilidan - M. Amaliyot, 2006.

Internet saytlari:

1. [www.med-info.ru](http://www.med-info.ru)

2. [www.rosmedlib.ru](http://www.rosmedlib.ru)

3. [www.pubmed.com](http://www.pubmed.com)

4. [www.ziyonet.uz](http://www.ziyonet.uz)

5. [www.medlinks.ru](http://www.medlinks.ru)

6. [www.jcmfs.com](http://www.jcmfs.com)