

## ВОЗМОЖНЫЕ ПРИЧИНЫ ВТОРИЧНЫХ ДЕФОРМАЦИЙ ПОСЛЕ КОРРЕКЦИИ ГРУДНОЙ СТЕНКИ У ДЕТЕЙ

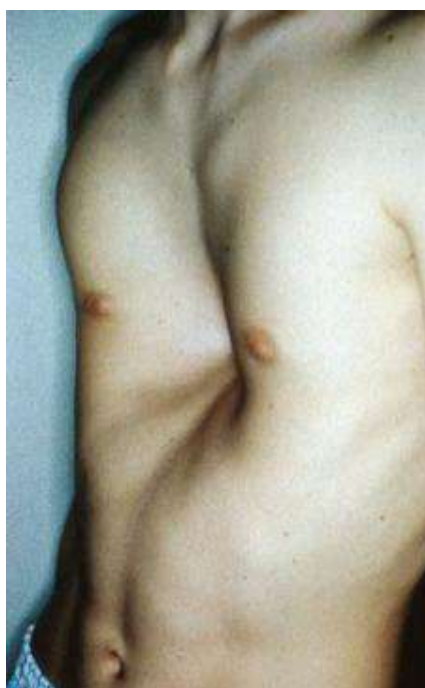**Джумабоев Ж.У., Мирзакаримов Б.Х., Каримов Д.К.**

*Андижанский государственный медицинский институт, Узбекистан*

**Резюме.** В основу работы легли результаты исследования причин вторичных деформаций после кардиохирургических операций и корригирующие торакопластики по поводу врожденных деформаций грудной клетки.

**Ключевые слова:** вторичные деформации грудной клетки и их хирургическая коррекция

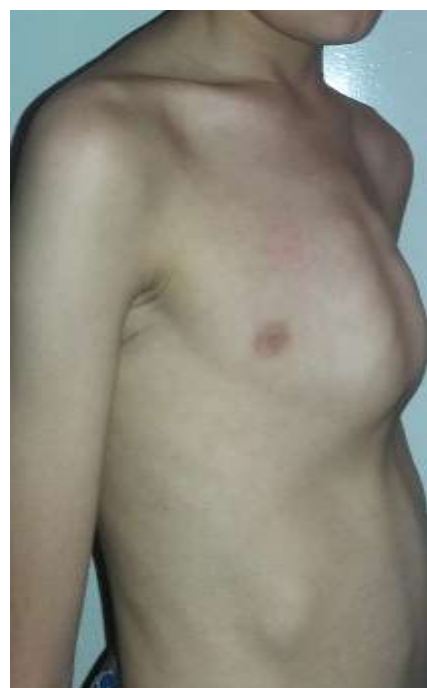**Актуальность.** По данным литературы до 3% детского населения могут встречаться различные виды аномалий развития грудной клетки. Они нуждаются в оперативном лечении, т.к. сопровождаются не только косметическим, но и функциональным нарушением со стороны дыхательной и сердечно-сосудистой систем. Наиболее частой врожденной патологией грудной стенки является воронкообразная и килевидная деформация (рис. 1,2) [1,2,3,4,5]. Кроме вышеизложенных видов на грудной стенке могут встречаться различные дефекты такие как отсутствие ребер, сращение ребер, аплазия ребер.



В

*Рисунок 1.*

*Воронкообразная деформация*



*Рисунок 2.*

*Килевидная деформация*

настоящее время наиболее распространенной классификацией деформаций грудной клетки является классификация Acastello в модификации M.Torre (2012) [10].

Тип 1. Деформации хрящевой части ребра. Воронкообразная, килевидная деформация

Тип 2. Деформации костной части ребра (аплазия, гипоплазия и т.д.)

Тип 3. Деформации хрящевой и костной части (синдром Поланда)

Тип 4. Деформации тела грудины (расщепление грудины)

Тип 5. Деформации ключицы и лопатки

В настоящее время более актуальным является тактика при приобретенных деформациях грудной клетки, причиной которых могут быть заболевания легких, рахит, травмы, оперативные вмешательства на органах грудной клетки, а также изолированные деформации после корригирующей торакопластики по поводу воронкообразной или килевидной деформаций. Большинство авторов считают, что единственным эффективным методом лечения врожденных деформаций грудной клетки является корригирующая торакопластика. Существует множество методов и модификации хирургического лечения, но каждый из них имеет свои определенные недостатки и по данным авторов количество неудовлетворительных результатов достигает до 20%. В связи с этим применение некоторых методов торакопластики остаются дискуссионными.

В литературе относительно достаточно сообщений о подобных осложнениях [6,7,8,9,11]. При анализе лечебных исходов отмечено, что результат тесно связан с такими факторами как возраст больного, характер и длительность метода фиксации грудины, степень радикальных хирургических вмешательств, наличие сопутствующих заболеваний и прежде всего хроническая пневмония, синдромы Марфана и Дауна, системные заболевания. Удовлетворительные результаты лечения характеризуются небольшим западением грудины или ее гиперкоррекцией, а также экзостозами отдельных ребер. Неудовлетворительные исходы представляют собой рецидивы деформаций грудной клетки.

Остаются дискуссионными применение некоторых методов торакопластики в связи различных осложнений в послеоперационном периоде. Наиболее популярный метод Nuss используют в большинстве стран в различных модификациях, но до сих пор нет единого мнения об оптимальном возрасте для операции, о сроках удаления пластины. Учитывая частые осложнения как смещения пластины, бактериальных осложнений, серомы, пневмонии, повреждения плевры, некоторые авторы предлагают к дифференцированному подходу [11]. Отдельное внимание заслуживает подход к процедуре удаления пластины, которая трудна для хирурга, опасна

и травматична для пациента. Существует несколько основных методов удаления пластины после коррекции грудины по методике Nuss, но все они достаточно травматичны.

Разумовский А.Ю. и соавт. (2017) анализируя послеоперационные осложнения коррекции ВДГК по модификации методики Nuss пришли к следующему заключению [7]:

1. На частоту таких ранних неспецифических осложнений, как гемоторакс, пневмоторакс, кровотечения, не влияет ни возраст, ни наличие генетической патологии, ни вид деформации.

2. Такое осложнение, как смещение пластины, возникает в 4 раза чаще у пациентов с асимметричной деформацией и в 3 раза чаще у детей с генетической патологией. Дети с сочетанием асимметричной деформации и генетической патологии требуют особо тщательной фиксации пластины.

3. Необходимость разгибания пластины в связи с давлением на грудную клетку возникает у пациентов до 12 лет в 10 раз чаще. Оптимально проводить операцию после 12 лет.

4. Все пациенты, которым потребовалась переустановка пластины ввиду неполной коррекции деформации, имели сочетание тяжелой асимметричной деформации и генетической патологии. 75% из них пациенты в возрасте до 12 лет с синдромом Марфана. У таких пациентов следует решать вопрос об установке 2 пластин.

При анализе лечебных исходов отмечено что результат тесно связан с такими факторами как возраст больного, характер и длительность метода фиксации грудины, степень радикальных хирургических вмешательств, наличие сопутствующих заболеваний и прежде всего хроническая пневмония, синдромы Марфана и Дауна, системные заболевания.

**Материалы и методы.** В хирургическом отделении детского многопрофильного центра на обследовании и лечении находились 20 детей с различными деформациями грудной клетки после оперативного вмешательства на органах грудной клетки и грудной стенки в возрасте от 3 лет до 15 лет.

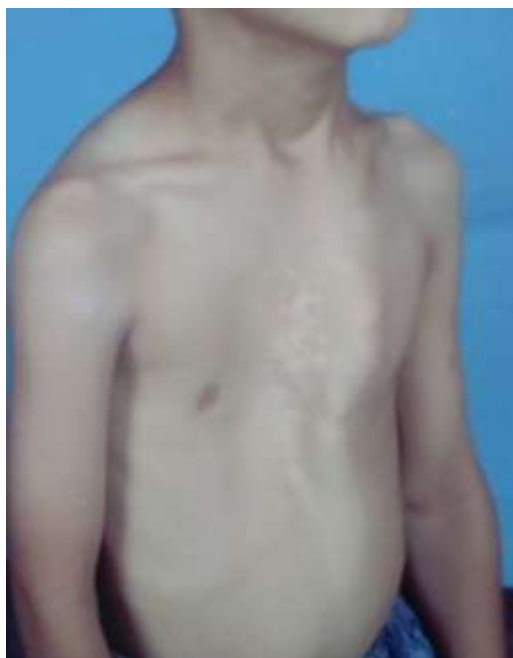Больные дети в зависимости от порока сердца и послеоперационной деформации грудной клетки представлена в таблице 1.

Таблица 1.

№	Возраст	Порок сердца, при коррекции которого выполнена стернотомия	Послеоперационная деформация грудной клетки
---	---------	--	---

1	12 лет	Дефект межжелудочковой перегородки, дефект межпредсердной перегородки, открытый артериальный проток	Килевидная деформация грудной клетки
2	6 лет	Дефект межжелудочковой перегородки, открытый артериальный проток	Воронкообразная деформация грудной клетки
3	3 года	Дефект межжелудочковой перегородки, комбинированный стеноз легочной артерии	Ложный сустав грудины по линии стернотомии
4	5 лет	Тетрада Фалло	Экзостозы грудины по линии стернотомии

В связи имевшихся вторичных деформаций после корригирующей торакопластики на грудной стенке, нами изучены возможные причины удовлетворительных и неудовлетворительных результатов лечения. Удовлетворительными признаны результаты у 15 детей, у которых имелось частичное западение какого-либо участка в области операции (8), гиперкоррекция грудины (3) (рис. 3), экзостозы того или иного ребра (4) (рис. 4).



*Рисунок 3.  
Гиперкоррекция грудины*

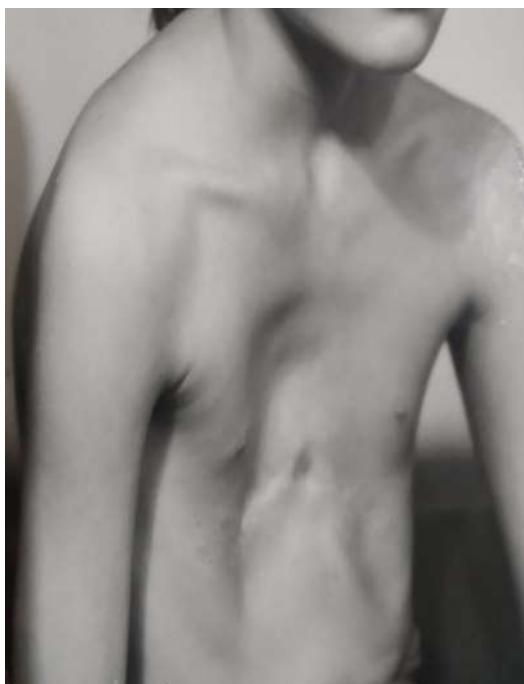

*Рисунок 4.  
Экзостозы ребер*

Неудовлетворительные результаты получены у 4 больных, оперированных по поводу врожденной воронкообразной деформации грудной клетки, в течении первого года после операции вновь появилось

западение грудной клетки в области операции. Произведена повторная операция.

Пример 1. Больная Ф., 11 лет. В возрасте 6 лет была оперирована по поводу воронкообразной деформации грудной клетки II степени. Основному диагнозу сопутствовали хроническая пневмония и синдром Марфана. Непосредственный результат операции был признан хорошим, но через год было отмечено повторное западение в области операции. Появились жалобы на утомляемость, одышку, отставание в физическом развитии (рис. 5).



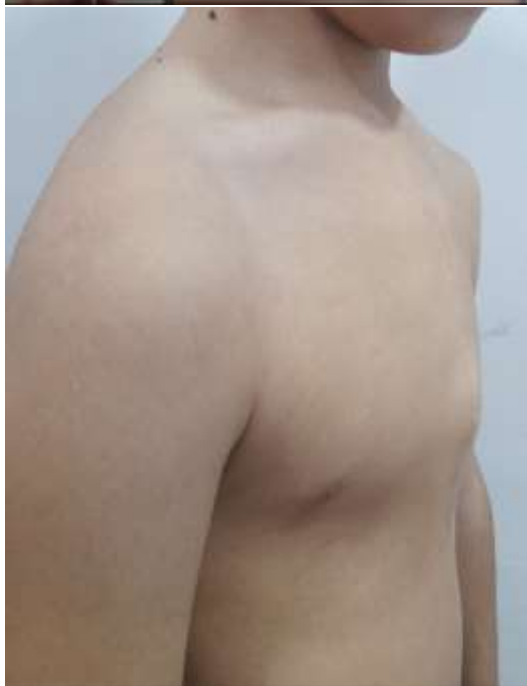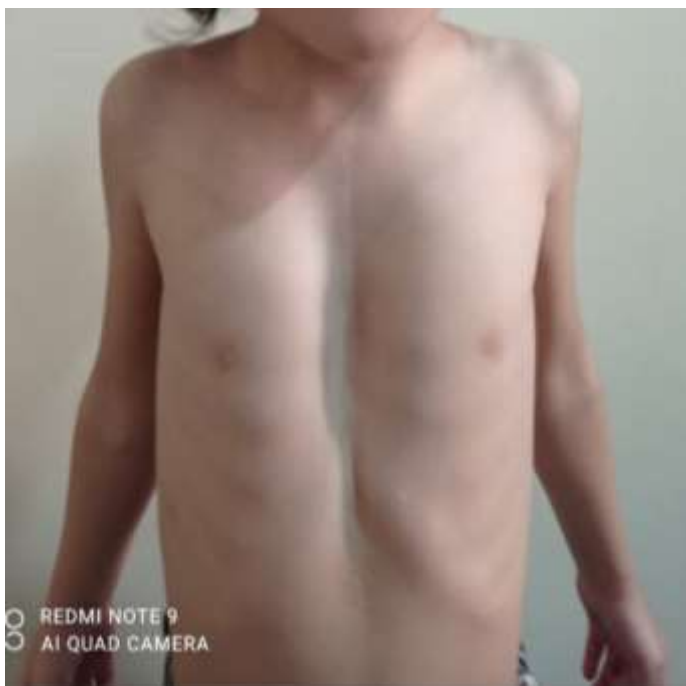
*Рисунок 5. Рецидив воронкообразной деформации*

Анализ 15 наблюдений с деформацией грудной клетки, наступившей после оперативной коррекции воронкообразной деформации показали, что при рецидивах у больных с сопутствующим синдромом Марфана и Дауна обычный срок фиксации оказался недостаточным. Причиной западения ребер в местах остеотомии явилась недостаточная резекция деформированных сегментов ребер. К образованию экзостозов приводили излишки надкостницы при поднадкостничной резекции, а чрезмерное вытяжение за грудину приводило к гиперкоррекции. Необходимо отметить, что вторичные деформации после торакопластики при килевидной деформации встречаются крайне редко.

Под нашим наблюдением также находились больные со вторичными деформациями грудной стенки после операций на сердце (рис. 6,7).

Пример 2. Больная О., 6 лет. В возрасте 1.5 года проведена операция по устранению дефекта межжелудочковой перегородки, открытого артериального протока. При осмотре отмечалось искривление грудины с

западением ребер в парастеральной зоне по типу воронкообразной деформации. Из анамнеза западение замечена через 6 месяцев после операции.



*Рисунок 7. Вторичная килевидная деформация после операции на сердце*

*Рисунок 6. Вторичная воронкообразная деформация после операции на сердце*

**Техника.** В ходе корригирующей торакопластики кожный разрез выполнен по старому вертикальному рубцу. Отсечен и удален мечевидный отросток. Мобилизация тупым путем плевры и перикарда от задней поверхности грудины. Отсечены и резецированы ребра в хрящевой зоне от грудины вместе с надхрящницей. Для устранения западения грудины

была произведена поперечная клиновидная стернотомия на уровне рукоятки и нижней трети поверхности грудины. Ребра были зафиксированы к грудиने по мере эластичности. Мышечная часть удаленного мечевидного отростка была фиксирована к средней части поверхности грудины. Пластика грудных мышц. Послойно наложен косметический шов. Достигнуто правильное положение грудины без фиксирующих устройств.

Послеоперационное течение без осложнений. Выписана на 8-е сутки после операции в удовлетворительном состоянии. Повторный осмотр был проведен через 6 месяцев и 1 год. Грудная клетка имела правильную форму, косметических и функциональных нарушений не выявлено.

**Результаты и обсуждение.** Вторичные деформации на грудной стенке довольно часто встречаются после оперативного вмешательства на органах грудной клетки. Деформации грудной клетки после кардиохирургических операций развиваются в результате срединной стернотомии. При рассечении грудины от яремной вырезки до мечевидного отростка повреждаются все зоны ее роста. Недостаточная фиксация рассеченных частей грудины приводят к косметическим дефектам грудной клетки.

**Заключение.** Вторичные деформации грудной клетки возможны при различных операциях на органах грудной клетки и стенки. При восстановлении структуры грудной стенки необходимо учитывать возможность осложнений. Анализ допущенных ошибок позволит разработать профилактику.

#### *Список литературы:*

1. Виноградов А.В. Хирургическое лечение редких врожденных и приобретенных деформаций грудной клетки у детей. Дис. канд. мед. наук. М., 1999.
2. Акилов Х.А., Мирзакаримов Б.Х., Джумабоев Ж.У. Оптимизация хирургической коррекции килевидной деформации грудной клетки у детей. Новый день в медицине: 4(28)2019, стр. 126-129.
3. Мирзакаримов Б.Х. Оптимизация методов диагностики и коррекции грудной клетки у детей при ее воронкообразной деформации. Дис. канд. мед. наук. Андижан, 2010г.
4. Нечаева Г.И., Викторова И.А., Бережной В.В. Клинико-функциональное состояние больных с деформациями грудной клетки до и после торакопластики. Сб.: Материалы V юбилейного симпозиума «Дисплазия соединительной ткани». Омск, 1995г, стр. 63-66.

5. Баиров Г.А. Джумабоев Ж.У., Маршев И.Д. Отдаленные результаты оперативного лечения детей с воронкообразной деформацией грудной клетки. Вестник хирургии. 1982г, №4.
6. Баиров Г.А. Джумабоев Ж.У. К вопросу о возможных причинах рецидива воронкообразной деформации грудной клетки. Вестник хирургии. 1982, №6.
7. Разумовский А.Ю., Алхасов А.Б., Митупов З.Б., Далакян Д.Н., Савельева М.С. Анализ периоперационных осложнений при коррекции воронкообразной деформации грудной клетки по модифицированной методике Насса. Детская хирургия. 2017; 21(5): с.251-257.
8. Haje S.A. "Iatrogenic pectus excavatum." A case report. Int Orthop 1995; 19(6):370-3
9. Dell Frari B., Sigl S., Schwabegger A.H. Complications Related to Pectus Carinatum Correction: Lessons Learned from 15 Years' Experience. Management and Literature Review. Plast. Reconst. Surg. 2016 Aug; 138(2): 317e-329e.
10. Torre M., Rapuzzi G., Jasonni V. Chest wall deformities: An overview on classification and surgical options. In: Topics in Thoracic Surgery / Ed. P. Cardoso, 2012. P. 117-136.
11. David M. Notrica. The Nuss procedure for repair of pectus excavatum: 20 error traps and a culture of safety. Semin Pediatr Surg. 2019 Jun;28(3):172-177.