ISSN 2308-1198 (Print)
ISSN 2658-7432 (Online)
№ 2 ■ 2023
Том 11

ЖУРНАЛ
ИМЕНИ
АКАДЕМИКА
Б.В. ПЕТРОВСКОГО

КЛИНИЧЕСКАЯ И ЭКСПЕРИМЕНТАЛЬНАЯ ХИРУРГИЯ

■ Гигантский токсический зоб

→ с. 125

■ ГКМП: хирургическое и регредиентное ремоделирование сердца

→ с. 101

Cesurg.ru

ИЗДАТЕЛЬСКАЯ ГРУППА
«ГЭОТАР-Медиа»

№ 2 ■ 2023
Том 11

ЖУРНАЛ ИМЕНИ АКАДЕМИКА Б.В. ПЕТРОВСКОГО

КЛИНИЧЕСКАЯ И ЭКСПЕРИМЕНТАЛЬНАЯ ХИРУРГИЯ

Главный редактор
С.Л. Дземешкевич

Журнал официально предоставляет свою информационную поддержку научным мероприятиям Министерства науки и высшего образования РФ

Журнал включен в Перечень российских рецензируемых научных изданий, которые рекомендованы Высшей аттестационной комиссией (ВАК) при Министерстве науки и высшего образования Российской Федерации для публикации результатов диссертаций на соискание ученой степени кандидата и доктора наук

Журнал индексируется: Scopus, Ulrich's International Periodicals Directory, Российский индекс научного цитирования (РИНЦ, elibrary); входит в базу данных ведущего мирового поставщика научных, технических и медицинских информационных продуктов и услуг Elsevier

CLINICAL AND EXPERIMENTAL SURGERY

Petrovsky Journal

Editor-in-Chief **Sergey Dzemeshkevich**, MD

The journal provides its official information support to all scientific events held by the Russian Ministry of Science and Higher Education

The journal has been included in the List of Russian peer-reviewed scientific publications recommended by the Higher Attestation Commission (the VAK) under the Russian Ministry of Science and Higher Education to publish reports on the thesis work in order to be awarded advanced academic degrees

The journal is indexed by Scopus, Ulrich's International Periodicals Directory, Russian Science Citation Index (RSCI, elibrary); and is in the database of Elsevier, leading supplier of scientific, technical and medical information products and services

ИЗДАТЕЛЬСКАЯ ГРУППА
«ГЭОТАР-Медиа»

КЛИНИЧЕСКАЯ И ЭКСПЕРИМЕНТАЛЬНАЯ ХИРУРГИЯ

Журнал имени академика Б.В. Петровского

Том 11 ■ № 2 (40) ■ 2023

Мнение эксперта ■ ***Краткие сообщения*** ■ ***Анонсы научных событий***

Свидетельство о регистрации средства массовой информации ПИ № ФС 77-54751 от 17.07.2013
Журнал выходит 1 раз в 3 месяца.

ISSN 2308-1198 (Print)
ISSN 2658-7432 (Online)

Учредители
Государственный научный центр РФ
ФГБНУ «Российский научный центр хирургии имени академика Б.В. Петровского»;
ООО Издательская группа «ГЭОТАР-Медиа»

Редакция журнала доводит до сведения читателей, что в издании соблюдаются принципы международной организации «Комитет по издательской этике» (Committee On Publication Ethics – COPE).

Сайт журнала: http://www.cesurg.ru.

Правила для авторов на русском и английском языке размещены на сайте журнала.

Адрес редакции:
119991, г. Москва, Абрикосовский пер., д. 2
E-mail: journal@cesurg.ru

Журнал распространяется бесплатно по базам данных профессиональных медицинских обществ по хирургии.
Для остальных подписчиков: подписной индекс 91880 (в каталоге «Пресса России»)

Издатель
ООО Издательская группа «ГЭОТАР-Медиа»:
115035, г. Москва,
ул. Садовническая, д. 11, стр. 12
Телефон: (495) 921-39-07
www.geotar.ru

Верстка: Килимник А.И.
Корректор: Макеева Е.И.
Выпускающий редактор:
Кузнецова Мария, journal@cesurg.ru

Подписано в печать 01.06.2023.
Дата выхода в свет 21.06.2023.
Тираж 3000 экземпляров.
Формат 60 × 90 $^1/_8$.
Печать офсетная. Печ. л. 19.

Отпечатано в ООО «Центр полиграфических услуг «Радуга»:
117105, г. Москва, Варшавское ш., д. 28А
Заказ № 158.

Цена свободная.

CLINICAL AND EXPERIMENTAL SURGERY

Petrovsky Journal

Volume 11 ■ N 2 (40) ■ 2023

The mass media registration
certificate PI N FS 77-54751
from 17.07.2013
The journal is published 1 time per 3 months.

ISSN 2308-1198 (Print)
ISSN 2658-7432 (Online)

Founders
State Scientific Center of the Russian Federation "Petrovsky National Research Centre of Surgery"; GEOTAR-Media Publishing Group

The Journal follows the standards of publication ethics of the international organization "Committee On Publication Ethics" (COPE).

The journal's website: http://www.cesurg.ru

Rules for authors in Russian and in English are available on the website.

Address of the editorial office:
Abrikosovsky per., 2, Moscow, 119991, Russia
E-mail: journal@cesurg.ru

The journal is distributed for free through databases of professional medical societies for surgery.
For other subscribers: subscription index 91880 (in the "Press of Russia" catalogue)

Publisher
GEOTAR-Media Publishing Group:
Sadovnicheskaya str., 11/12, Moscow
115035, Russia
Phone: (495) 921-39-07
www.geotar.ru

Layout: Kilimnik A.I.
Proofreader: Makeeva E.I.
Desk editor:
Kuzhetsova Mariya, journal@cesurg.ru

Signed to print 01.06.2023.
Publication date 21.06.2023.
Circulation of 3000 copies.
Format 60 × 90 1/8.
Offset printing. 19 print. sh.

Printed in LLC Center for Printing Services Raduga:
117105, Moscow, Varshavskoe highway, 28A
Order No. 158.

Uncontrolled price.

Expert opinion ■ ***Short reports*** ■ ***Announcements of scientific events***

СОДЕРЖАНИЕ

CONTENT

Уважаемые коллеги, авторы и читатели!

Главный редактор профессор ***Сергей Дземешкевич***

Ровно 10 лет назад вышел в свет первый номер нашего журнала, идея издания которого была приурочена к 50-летию Российского научного центра хирургии имени академика Б.В. Петровского. Тот номер открывала программная статья профессоров П.Д. Тищенко и Б.Г. Юдина о проблеме добросовестности научных исследований. Это было особенно важно в связи с заявлением нашей редколлегии о стремлении не только объединить все хирургические специальности в единое интеллектуальное пространство, но и максимально соединить наши прикладные разработки с современными фундаментальными исследованиями, методами генетической и молекулярной медицины. Наступает время, когда хирургическое обратное ремоделирование миокарда обсуждается наряду с обратным ремоделированием кардиомиоцитов, а термин «молекулярная сердечная хирургия» обоснованно появляется в научных публикациях.

Сегодня наш журнал сертифицирован не только по хирургии, но также по генетике, патологической анатомии и трансплантологии. И настоящий номер журнала в год 60-летия хирургического центра имени Бориса Васильевича Петровского символично вновь открывает статья по биоэтике, биоэтике фундаментальной медицины как напоминание о том, что без социогуманитарного обеспечения эффективность всех наших хирургических усилий будет недостаточно полной: статья о биоэтических проблемах геномных сердечно-сосудистых заболеваний в прецизионной медицине. Биоэтика науки сегодня в России – это не просто важно, а чрезвычайно значимо. Потому что либерализация жизненных вековых концепций внесла элементы вседозволенности и в научное сообщество: публикации ради количества, не имеющие оригинального содержания; защиты «близнецовых» диссертаций, дублирующих исследования многолетней давности; определение победителей научных конкурсов до их проведения; издание монографий, копирующих в худшем варианте плагиата оригинальные западные исследования... Только самоконтроль и самоуважение научного сообщества может отсеять подобные практики, компрометирующие смысл нашей деятельности.

Редколлегия поздравляет всех настоящих и бывших сотрудников РНЦХ с юбилейной датой и приглашает к продолжению плодотворного сотрудничества: ценность научного издания определяется не только качеством подачи материала (это издательство «ГЭОТАР-Медиа» выполняет на международном уровне), но и новизной хирургических идей и решений. Уверен в том, что наши совместные усилия позволят приумножить достигнутые результаты в течение следующего десятилетия.

Dear colleagues, authros and readers,

Editor-in-Chief ***Sergey Dzemeshkevich***

Ten years exactly have passed since the time the first issue of our journal was published. The idea of publishing the journal was timed to the 50th anniversary of the Petrovsky National Research Centre of Surgery (Russian Academy of Medical Sciences) named after Academician B.V. Petrovsky. A policy article by professors P.D. Tishchenko and B.G. Yudin on the problem of integrity of scientific research opened that issue. This was especially important in relation to the statement of our editorial team about our intention not only to unite all surgical specialties into a single intellectual space, but also, to the fullest extent, combine our application developments with the current fundamental research, methods of genetic and molecular medicine. Now is the time when surgical reverse ventricular remodelling is being discussed along with the reverse cardiomyocyte remodelling, and the term 'molecular cardiac surgery' appears in scientific publications for a good reason.

Nowadays, our journal has been certified not only for surgery, but for genetics, anatomical pathology and transplantology as well. And it is emblematic that this issue, in the year of the 60th anniversary of the Petrovsky National Research Centre of Surgery, opens again with an article on bioethics, the bioethics of fundamental medicine, as a reminder that, without socio-humanistic support, efficiency of all our surgical efforts will not be fully sufficient: an article on bioethical problems of genomic cardiovascular diseases in precision medicine. Today, bioethics of science in Russia is not simply important but, rather, extremely important. Because liberalization of the centuries-old life concepts has introduced elements of the policy of all-permissiveness into the scientific community: publications without original content for the sake of quantity; defence of 'twin' theses duplicating studies from way back; determining winners of scientific competitions before they are held; publication of monographs copying, in the worst form of plagiarism, original Western research... Only self-control and self-respect of the scientific community can eliminate such practices that undermine the meaning of our activities.

The editorial team congratulates all current and former employees of Petrovsky National Research Centre of Surgery on the anniversary date and invites you to continue fruitful cooperation: the value of a scientific publication is determined not only by quality of the presentation (which is done by the GEOTAR publishing house on the level accepted internationally), but also by novelty of surgical ideas and solutions. I am confident that our joint efforts will make it possible for us to multiply the achieved results during the next decade.

Биоэтические проблемы геномики сердечно-сосудистых заболеваний в прецизионной медицине

Гребенщикова Е.Г.[1,2], Тищенко П.Д.[3]

[1] Федеральное государственное бюджетное учреждение науки «Институт научной информации по общественным наукам» Российской академии наук, 117418, г. Москва, Российская Федерация
[2] Федеральное государственное автономное образовательное учреждение высшего образования «Российский национальный исследовательский медицинский университет имени Н.И. Пирогова» Министерства здравоохранения Российской Федерации, 117997, г. Москва, Российская Федерация
[3] Федеральное государственное бюджетное учреждение науки «Институт философии» Российской академии наук, 109240, г. Москва, Российская Федерация

ДЛЯ КОРРЕСПОНДЕНЦИИ
Гребенщикова Елена Георгиевна – доктор философских наук, заместитель директора по научной работе ФГБУН ИНИОН РАН; заведующий кафедрой биоэтики ФГАОУ ВО РНИМУ им. Н.И. Пирогова Минздрава России (Москва, Российская Федерация)
E-mail: aika45@yandex.ru
http://orcid.org/ 0000-0002-5007-7626

Прецизионный подход в области сердечно-сосудистой медицины предполагает самое широкое использование геномных и цифровых технологий. Происходит формирование новой точности локализации, диагностики и терапии болезней, формирование новых медицинских классификаций. В статье предлагается обсуждение биоэтических и психологических проблем, связанных с формированием новых структурных отношений в системе «врач – пациент прецизионной медицины». Отмечается важнейшая роль в их функционировании медико-генетического консультирования. Фундаментом прецизионной медицины является принцип справедливости, обеспечивающий не только доступность медицинской помощи широким слоям населения, но и доверие людей к современным цифровым и геномным технологиям. Обсуждается конфликт между принципом конфиденциальности, запрещающим передавать информацию о пробанде третьим лицам, и долгом врача защитить его родственников от возможных опасностей, связанных с носительством патологических генов. Анализируется психологическое значение генетической информации для «пациентов-в-ожидании», обсуждаются проблемы генетического консультирования детей, их права на открытое будущее. Рассматриваются биоэтические проблемы ширящегося использования технологий больших данных и чат-ботов в медико-генетическом консультировании.

Ключевые слова: автономия пациентов; биоэтика; большие данные; геномика; генетическая информация; геномная хирургия; классификация болезней; медико-генетическое консультирование; принцип открытого будущего; «пациент-в-ожидании»; прецизионная медицина; принцип конфиденциальности; чат-боты

Финансирование. Гребенщикова Е.Г. – статья подготовлена при поддержке РНФ, проект № 19-18-00422; Тищенко П.Д. – статья подготовлена по Государственному заданию Института философии РАН, мегатема «Наука, человек и перспективы техногенной цивилизации».

Конфликт интересов. Авторы заявляют об отсутствии конфликта интересов.

Для цитирования: Гребенщикова Е.Г., Тищенко П.Д. Биоэтические проблемы геномики сердечно-сосудистых заболеваний в прецизионной медицине // Клиническая и экспериментальная хирургия. Журнал имени академика Б.В. Петровского. 2023. Т. 11, № 2. С. 7–16. DOI: https://doi.org/10.33029/2308-1198-2023-11-2-7-16

Статья поступила в редакцию 24.04.2023. Принята в печать 05.05.2023.

Bioethical problems in genomics of cardiovascular diseases in precision medicine

Grebenshchikova E.G.[1,2], Tishchenko P.D.[3]

[1] Institute of Scientific Information on Social Sciences, Russian Academy of Sciences, 117418, Moscow, Russian Federation
[2] Pirogov Russian National Research Medical University (RNRMU), Ministry of Health Care of the Russian Federation, 117997, Moscow, Russian Federation
[3] Institute of Philosophy, Russian Academy of Sciences, 109240, Moscow, Russian Federation

CORRESPONDENCE
Elena G. Grebenshchikova – MD, Deputy Director for Research Institute of Scientific Information on Social Sciences Russian Academy of Sciences; Head of the Department of Bioethics Pirogov Russian National Research Medical University (RNRMU), Ministry of Health of the Russian Federation (Moscow, Russian Federation)
E-mail: aika45@yandex.ru
http://orcid.org/ 0000-0002-5007-7626

Keywords:
patient autonomy; bioethics; big data; genomics; genetic information; genomic surgery; classification of diseases; medical genetic counseling; open future principle; patient-in-waiting; precision medicine; privacy principle; chat-bots

The precision approach in cardiovascular medicine involves the widest use of genomic and digital technologies. There is an emergence of new accuracy of localization, diagnostics and therapy of diseases, new medical classifications. The article offers a discussion of bioethical and psychological problems associated with the formation of new structural relations in the system doctor – patient in precision medicine. The most important role of medical and genetic counseling in their functioning is noted. The foundation of precision medicine is the principle of justice, which ensures not only the accessibility of medical care to the general population, but also people's confidence in modern digital and genomic technologies. The conflict between the principle of confidentiality, which forbids the transfer of information about a proband to third parties, and the doctor's duty to protect his relatives from the possible dangers of carrying pathological genes is discussed. The psychological significance of genetic information for patients-in-waiting is analyzed, and the problems of genetic counseling for children and their rights to an open future are discussed. Bioethical problems of the increasing use of big data technologies and chat-bots in medical and genetic counseling are discussed.

Funding. Grebenshchikova E.G. – the article was prepared with the support of the Russian Science Foundation, project No. 19-18-00422; Tishchenko P.D. – the article was prepared according to the State order of the Institute of Philosophy of the Russian Academy of Sciences, the mega-theme "Science, Man and the Prospects of Technogenic Civilization".
Conflict of interest. The authors declare no conflict of interest.

For citation: Grebenshchikova E.G., Tishchenko P.D. Bioethical problems in genomics of cardiovascular diseases in precision medicine. Clinical and Experimental Surgery. Petrovsky Journal. 2023; 11 (2): 7–16. DOI: https://doi.org/10.33029/2308-1198-2023-11-2-7-16 (in Russian)
Received 24.04.2023. **Accepted** 05.05.2023.

В современном мире сердечно-сосудистые заболевания занимают ведущее место среди причин заболеваемости, инвалидности и смертности. Значительная доля в этой патологии принадлежит наследственным заболеваниям. Например, у пациентов до 35 лет генетически детерминированные кардиомиопатии и каналопатии выявляются в 10–15% случаев [1]. Новые перспективы борьбы с этими заболеваниями появились в результате успешной реализации международного проекта «Геном человека» (90% генома человека были секвенированы к 2003 г., 100% – к 2022 г.). Достижения геномики позволяют качественно улучшить диагностику заболеваний, связав их возникновение с конкретными вариациями генома. К настоящему времени описано около 2500 моногенных наследственных синдромов, проявляющихся симптомами поражения сердечно-сосудистой системы [2]. Причем эта диагностика может быть осуществлена в досимптоматический период их развития, что играет важную прогностическую роль. Понимание конкретных генетических причин и патогенетических механизмов их реализации обеспечивает прорыв в области фундаментальных биологических исследований сердечно-сосудистых заболеваний и одновременно создает возможности для разработки более эффективных методов лечения и профилактики. В обобщенной форме можно утверждать, что «стремительное развитие генетических технологий открывает новые возможности для решения профилактических и лечебно-диагностических проблем, в перспективе это приведет к формированию новой парадигмы медицины и трансформации ее системной организации» [3].

Прецизионная парадигма

Новую парадигму медицины и трансформацию ее организации возможно охарактеризовать различно в зависимости от выбора доминирующей тенденции – как персонализированную, цифровую, трансляционную, геномную или какую-то иную современную форму медицины. Нами выбирается такая характеристика, как точность врачевания. Утверждается, что в медицине возникает новое понятие *точности*, вследствие чего новый тип системной организации можно назвать *прецизионной медициной*. В основе идеи прецизионной медицины лежит традиционное врачебное требование – «лечить больного, а не болезнь». Реализация новой точности осуществляется за счет сочетанного влияния отмеченных выше геномных технологий и технологий искусственного интеллекта, глубокого обучения и нейросетей, основанных на использовании «больших данных». В результате возникает новая реальность страдания, дополняющая классические представления и медицинские практики.

Любое терапевтическое, и тем более хирургическое, вмешательство предполагает локализацию страдания. На протяжении веков картами,

позволявшими распознать тип заболевания (найти место в классификации), описать его возможные причины и локализовать врачебные действия, т. е. обеспечить их точность, выступали постоянно уточнявшиеся в результате анатомических исследований и хирургической практики анатомические атласы. Особое значение с практической точки зрения приобрела топографическая анатомия, в разработке которой важную роль сыграл хирург Н.И. Пирогов. В современной медицине точность резко возрастает за счет применения значительно более чувствительных, усиленных приборами (в том числе включающими искусственный интеллект) методов визуализации тела как объекта действия (операционные микроскопы, компьютерные томографы и др.). Одновременно технологически оснащается и приобретает новый уровень точности недоступное человеческой руке само действие хирурга. Появляются роботизированные системы типа «Да Винчи», которые редактируют телесное движение хирурга, позволяя выполнять манипуляции в масштабах, не различимых для естественного человеческого восприятия. Этот уровень развития прецизионной медицины можно условно назвать анатомическим, поскольку локализация врачебного действия осуществляется в пространствах, визуализируемых анатомическими атласами.

Развитие геномики переносит представления о страданиях человека из анатомического пространства в сложное пространство генетически определенных процессов. Поэтому в дополнение к классификациям, основанным на описаниях клинических синдромов и патогенетических данных, возникают новые классификации, учитывающие особенности геномных, транскриптомных, метаболомных и других молекулярно-биологических характеристик организма. «Классификация заболеваний является основой прецизионной медицины, а методы, разработанные для классификации заболеваний, перспективны для революционных изменений в персонализированной медицине и улучшения нашего понимания этиологии заболеваний» [4]. Создание таких классификаций предполагает компьютерное моделирование, использующее не просто статистический учет экспрессии тех или иных генов, но и учет сетевого взаимодействия множества генетических, клинических, поведенческих и средовых факторов, сгруппированных технологиями больших данных. Импульсом к формированию новой формы точной локализации врачебного действия «послужило активное внедрение в практику достижений *геномики, протеомики, метаболомики* и *биоинформатики*, позволяющих проникать внутрь биоструктур и создавать в них условия для визуализации очагов поражения, скрытых от глаз клинициста» [5]. Как следствие возникла возможность манипуляций с наследственным материалом для исправления геномных нарушений, что позволило говорить о *геномной хирургии* [6].

Следует отметить, что внедрение прецизионной медицины как новой парадигмы является важнейшим элементом государственной научно-технологической политики, которая предполагает нормативную перенастройку научных исследований и практики здравоохранения. В общем биоэтическом плане это означает, что в прецизионной медицине «визуализация очагов поражения» предполагает не только развитие биологических, но и гуманитарных (прежде всего биоэтических и психологических) технологий. Рассмотрим проблемы, связанные с реализацией двух основных биоэтических принципов – справедливости и автономии.

Прецизионная медицина и проблема справедливости

Генетические технологии активно интегрируются в клиническую медицину, что подкрепляется существенными финансовыми вложениями со стороны государственных структур по крайней мере в 14 странах. Так, Китайская инициатива прецизионной медицины представляет собой 15-летний проект стоимостью 9,2 млрд долларов США, направленный на секвенирование 100 000 000 геномов к 2030 г. [7]. Подобного рода программы в различных странах имеют разные цели и задачи: подготовка специалистов и развитие инфраструктуры, разработка общих стандартов политики и работы медицинских платформ по сбору, хранению, анализу и обмену данными, разработка дорожных карт для обмена стратегиями, стандартами и данными на международном уровне для ускорения внедрения геномных технологий, решение которых должно оказать существенное влияние на эффективную интеграцию геномики в клиническую медицину. Практически все национальные инициативы включают тестирование большого числа пациентов с разными заболеваниями, что, как ожидается, может принести клиническую пользу уже в ближайшие годы. В Российской Федерации действует «Федеральная научно-техническая программа развития генетических технологий на 2019–2027 годы», направленная на решение аналогичных задач.

С биоэтической точки зрения развитие программ научно-технического развития геномных технологий, в том числе технологий генетического тестирования и консультирования, реализуя принцип *справедливости*, должно включать расширение доступности этих технологий, что предполагает в первую очередь оплату за счет программ обязательного медицинского страхования (ОМС). Хотя, в принципе, на законодательном уровне

основания для обеспечения доступности медико-генетического консультирования предусмотрены, но в ситуации реальной ограниченности ресурсов эти ресурсы концентрируются в значительной степени в программах планирования семьи и в меньшей – в клинической медицине. К примеру, Федеральный закон от 21.11.2011 № 323-ФЗ в редакции 2022 г. «Об основах охраны здоровья граждан в Российской Федерации» (с дополнениями и изменениями от 01.03.2023) в ст. 51 предусматривает оплату по ОМС «в целях предупреждения возможных наследственных и врожденных заболеваний у потомства». Законодательное расширение бесплатной доступности генетического консультирования в целях оказания помощи пациентам, страдающим наследственными заболеваниями, стало бы важным шагом на пути обеспечения справедливости в контексте развития прецизионной медицины. Материальное положение граждан, нуждающихся в медико-генетической помощи, может быть низким, в результате чего сама помощь окажется недоступной.

Но не только бесплатность помощи обеспечивает реализацию принципа справедливости. Важными аспектами являются также территориальная доступность и наличие достаточного количества квалифицированных кадров медицинских генетиков. В настоящее время укомплектованность кадрами составляет 64%, а дефицит кадров в лабораториях медико-генетических консультаций – 73,7% [8]. Концентрация организаций, оказывающих медико-генетическую помощь в крупных городах, создает серьезные проблемы территориальной доступности в сельских и малонаселенных территориях. Данное обстоятельство ограничивает не только возможности граждан обратиться за получением медико-генетической помощи, но и возможности врачей-генетиков провести каскадное консультирование, в случае необходимости – связаться с родственниками пробанда и оказать им помощь. Медицина с древних времен была важнейшей формой солидарности людей перед лицом угрозы страдания и смерти. Поэтому обеспечение в государственной политике в области здравоохранения принципов справедливости является условием реализации врачебного призвания.

Вместе с тем успешность государственной политики напрямую зависит от эффективного диалога с обществом. В Российской Федерации существует множество общественных пациентских организаций, связанных с оказанием поддержки семей и пациентов, страдающих наследственными заболеваниями. Основы генетики, включая медицинскую генетику, преподаются в школах, университетах, медицинских вузах. Издается просветительская литература. Однако следует признать, что, как и в других странах, уровень генетической грамотности даже среди образованных граждан в нашей стране остается низким [9].

Подчеркнем: смысл справедливости не следует понимать формально, ограничиваясь вопросами доступности ресурсов прецизионной медицины. Следование принципу справедливости – важнейшая форма общественной солидарности, которая обеспечивает переживание в сознании людей (врачей и пациентов) реального присутствия *общего блага*. Естественно, что переживание несправедливости превращает общее благо в формальность, формируя индивидуалистическое массовое сознание. Доминирование индивидуалистических установок, которые в биоэтике выражаются в требовании соблюдения автономии пациентов, создает весьма специфические моральные затруднения, с которыми сталкиваются врачи в практиках генетического консультирования.

Генетическое консультирование и проблема автономии пациентов

Проблемы, порождаемые генетизацией медицины, весьма разнообразны. Однако не будет преувеличением сказать, что особую значимость приобретают проблемы информирования, вызванные, по крайней мере, двумя обстоятельствами. Во-первых, тем обстоятельством, что в традиционной системе «врач–пациент» появляется новое действующее лицо. Моральные и правовые стандарты информирования в клинической медицине традиционно ограничивались правами отдельного пациента и долгом врача обеспечить его автономию как доминирующую ценность. Прежде всего защищать врачебную тайну, не передавать информацию третьим лицам. При генетической и особенно геномной диагностике, которые проводятся для уточнения природы заболевания конкретного пациента, возникает информация, касающаяся не только этого индивида, но и его родственников разной степени родства. Эти третьи лица с определенной степенью вероятности являются носителями патологического гена и, следовательно, их здоровье, а иногда и жизнь, могут оказаться в опасности. Должен ли генетик-консультант нарушить врачебную тайну (этим может быть нанесен урон автономии диагностируемого пациента), сообщив информацию «третьему лицу» (родственнику пациента), с тем чтобы защитить его от грозящей опасности? В данном случае врачебный долг защитить пациента входит в противоречие с долгом сохранить конфиденциальность отношений. Принцип конфиденциальности требует от врача сохранения полученной информации в тайне даже от родственников.

Но здесь возникает второе обстоятельство. Всегда ли допустимо информировать пациента

о результатах, полученных во время геномных исследований? В середине прошлого века утверждение автономии пациента и информированного добровольного согласия привело к стандартам полного информирования в медицине. В генетике этот стандарт оказывается под вопросом, особенно когда речь идет о результатах секвенирования экзома и генома. При таких процедурах появляется масса генетической информации, которая не имеет отношения к клиническому поводу, по которому клиент обратился. Ее ценность различна – возможна информация о генетических вариантах, которые могут клинически манифестировать в разное время, некоторые только к старости, с разной вероятностью, с различной степенью угрозы здоровью и жизни человека. В отношении одних вариаций будут иметься профилактические или терапевтические средства, а в отношении других их не будет. Будут варианты, клиническая значимость которых пока неизвестна. В тех случаях, когда медицина не имеет соответствующих профилактических или терапевтических средств, обладание подобной информацией может стать источником самых разных патологических расстройств. Поэтому вместе с правом на получение и защиту генетической информации во многих странах мира законодательно закреплено «право не знать» как форма защиты психоэмоционального состояния пациента.

В зависимости от того, о каком генетическом заболевании идет речь, могут возникнуть различные проблемы, связанные с характером раскрытия информации, его сроками, определением лиц, подверженных риску, и выявлением круга лиц, которые должны быть проинформированы. Вместе с тем общим правилом является просьба к пробанду или его близкому родственнику (в случае если пробанд не достиг совершеннолетия или недееспособен) проинформировать членов семьи из группы риска. К сожалению, в определенном числе случаев консультант получает активный отказ, выраженный в явной форме, или пассивный отказ, при котором пробанд избегает обсуждать эту тему или не выполняет взятые на себя обязательства. В ряде стран, например во Франции [2] и Австралии, при наличии серьезной опасности для других членов семьи консультант получает *право* сообщить генетическую информацию родственникам. Следует иметь в виду, что речь идет именно о праве, а не об обязанности, поскольку в реальной ситуации клиенты сами, опираясь на принцип автономии, могут отказаться от получения неблагоприятной информации [10]. Как уже отмечалось, человек имеет право не только знать касающуюся его информацию, но и не знать ее. В ситуации, когда пробанд отказывается информировать членов своей семьи, входящих в группу риска, генетик-консультант сталкивается с моральным конфликтом между своей обязанностью сохранять конфиденциальность клиента и желанием предотвратить причинение вреда и защитить интересы родственников, входящих в группу риска.

При этом, если оценивать правовую и этическую вооруженность (наличие соответствующих законов и иных регуляций), становится очевидно, что перевес на стороне принципа автономии. Реализация принципа автономии осуществляется значительно проще, можно сказать, автоматически, в то время как защита интересов родственников требует серьезных усилий для преодоления психологического сопротивления пробандов и/или несовершенства законодательства. В целом можно согласиться с утверждением авторов: «Современная биоэтика с ее ориентацией на права человека не всегда адекватна для решения проблем кардиогенетики. Этика, которая учитывает не только индивидуальные права пациента, но и обязанности в отношении родственников и общества в целом, необходима для формирования правовых норм и клинической практики, если мы хотим полностью реализовать огромный потенциал кардиогенетики» [11]. Однако следует учитывать и то обстоятельство, что вменение обязанности информировать родственников, исполняя тем самым свой долг перед членами семьи и обществом в целом, может основываться только на развитых практиках семейной взаимопомощи и социальной солидарности. Как уже отмечалось выше, индивидуализм сознания граждан происходит из опыта отсутствия или недостаточности реальной поддержки, которую мог бы получить пациент в случае выявления неблагоприятной генетической информации. Поэтому на пути реализации основных задач прецизионный медицины стоят сложные социальные проблемы.

«Пациент-в-ожидании» и психологическое значение генетической информации

Следует отметить, что новая точность локализации достигается за счет не только погружения вглубь предмета врачебного действия, но и преобразования его временной структуры. Исследование геномных и эпигеномных взаимодействий позволило точнее представить на фундаментальном уровне *историю* возникновения человеческих страданий, описать пути их патогенеза и предложить новые подходы к их лечению. Одновременно в оптике прецизионной медицины значительно более конкретно раскрылся горизонт будущего: появилась возможность достаточно точно прогнозировать вероятности развития генетически детерминированных заболеваний и начать разработку превентивных методов. Внутри традиционных отношений «врач–пациент» стала

различимой новая социальная роль «пациента-в-ожидании», теоретически описанная С. Тиммермансом и М. Бухбиндером на примере генетического скрининга новорожденных [12].

Ожидание как переходная (лиминальная) форма существования человека обладает специфическими свойствами. Пациенты находятся в пограничном состоянии между болезнью и здоровьем, а точнее между нормальной жизнью и жизнью, ограниченной генетически детерминированными рисками. Это психологически трудно переносимая жизнь в неопределенности и тревоге, в ожидании манифестации клинических проявлений. Политика здравоохранения, направленная на вторичную профилактику, цель которой – предотвратить прогрессирование заболевания, избежать осложнений и инвалидности, социально оформляет место пациента-в-ожидании, точнее его специфический путь маршрутизации, включающий повторные обследования, тестирования, консультации, постоянный самоконтроль, соблюдение определенного образа жизни. В результате формируется особая самоидентичность страдающего человека и нередко его семьи, особого рода психопатологическое состояние, требующее оказания помимо врачебной и психологической помощи.

Психологический анализ в поведении пациентов тех изменений, которые вызваны получением во время генетической консультации информации, серьезно меняющей их образ жизни, позволяет учесть возможные причины непонимания ими (пациентами) смысла полученной информации (наличие личного неверного понимания, непонимание целей генетической консультации и ошибки врачей в выборе тактики информирования) и правильно построить процесс консультации. Важно также принимать в расчет, что неблагоприятная генетическая информация вызывает не просто патологическую поведенческую реакцию, а запускает процесс, в котором могут быть различные состояния, требующие особой психологической поддержки: стресс, страх, растерянность, отрицание диагноза, агрессия против врача, кризис внутрисемейных отношений, формирование чувства личной неполноценности, отказ от имеющегося лечения и ряд других психологических нарушений [2]. Особенно драматично существование «пациента-в-ожидании», связанное с диагностикой первичных, генетически детерминированных аритмий (например, синдром Бругада), являющихся причиной внезапной смерти в результате остановки деятельности сердца. Пациент имеет право знать генетический диагноз (свой или своего ребенка). Однако, получив от генетика-консультанта информацию о потенциальной неустранимой опасности для жизни, пациент оказывается ввергнут в ятрогенную ситуацию психологического кризиса, несущего опасности психосоматических расстройств [13], включая в ряде случаев суицид [14]. Иными словами, даже вне прямой связи с обнаруженным генетическим дефектом состояние «пациента-в-ожидании» само по себе нуждается в психологической диагностике и специфической помощи. Особо специфичны проблемы ребенка как пациента-в-ожидании.

Прогностическое генетическое тестирование несовершеннолетних и право на открытое будущее

Консенсус против прогностического генетического тестирования в заявлениях ведущих профессиональных обществ основан на заботе о психосоциальном статусе тестируемого и праве на «открытое будущее». Проблема психоэмоционального статуса пациента – одна из широко обсуждаемых в этике генетики. Если результаты генетического тестирования в настоящее время не имеют клинического значения и/или заболевание неизлечимо, информирование пациента и его родителей может нанести больший психологический вред, чем та польза, которую они получат, узнав такую информацию. К настоящему времени проведено множество исследований на эту тему, которые постепенно оказываются аргументами тех, кто считает, что информировать необходимо. Один из важных аспектов этой проблематики связан с диагностической одиссеей – периодом от появления симптомов до постановки диагноза, который может продолжаться от нескольких месяцев до десятков лет. По данным исследования, проведенного EURORDIS (Rare Diseases Europe – некоммерческое объединение пациентских организаций из более чем 60 стран), 25% пациентов, страдающих редкими заболеваниями, услышали свой диагноз через 5–30 лет с момента первого обращения к врачу, и в течение этого времени у 40% из них было ошибочно диагностировано другое заболевание [15]. Низкая распространенность орфанных и неизвестных/недиагностированных заболеваний определяет сложности диагностического поиска – у врачей не хватает знаний и опыта для постановки правильного диагноза. Однако пациент не остается без внимания – нередко он подвергается множеству обследований у разных специалистов, проходит инвазивные и неинвазивные обследования, в том числе лабораторные тесты, что оказывается бременем как для него самого и его семьи, так и для системы здравоохранения. Большинство этих заболеваний является хроническими, прогрессирующими с развитием серьезных осложнений, и потеря времени в период длительного диагностического поиска нередко приводит пациента к инвалидизации [16]. Учитывая, что большинство этих ситуаций связано с детским

возрастом, диагностическая одиссея оказывается тяжелым психологическим бременем для ребенка и его семьи. Окончание периода неопределенности и постановка диагноза, даже если нет лечения, имеет большое значение для семьи, поскольку позволяет планировать дальнейшую помощь, подключаться к программам поддержки пациентов и к пациентским организациям. Безусловно, это знание может иметь существенное значение с точки зрения репродуктивных планов родителей.

Второй аргумент касается особого морального статуса детей как будущих взрослых и является наиболее часто цитируемым возражением против прогностического генетического тестирования среди клиницистов и специалистов по биоэтике. Согласно этому аргументу, дети имеют право на «открытое будущее», которое может быть нарушено, если вместо ребенка делают необратимый выбор [17].

Консенсус относительно «права на будущее» сформировался в середине 1990-х годов [18] и закрепился в официальных заявлениях профессиональных сообществ по всему миру. В настоящее время он стал предметом критики и переосмысления, которые во многом продиктованы расширяющимися возможностями NGS (англ. Next Generation Sequencing – секвенирование нового поколения) получать много информации о здоровье. В частности, критики указывают на неопределенность того, что считать «открытым» или «закрытым» будущим. Немногие решения, принятые в детстве, навсегда исключают какую-либо возможность в будущем. Однако многие решения делают определенные варианты будущего более или менее трудными для реализации. И если любое решение, которое усложняет определенное будущее, понимать как закрытие будущего, это право будет применяться слишком широко, запрещая многие обычные и даже неизбежные практики воспитания детей [19].

Еще один критический аргумент связан с попыткой определить, что именно должно защищать право на открытое будущее. Если право на открытое будущее требует лишь сохранения и развития основных способностей детей, то немногие медицинские решения, включая прогностическое генетическое тестирование, будут серьезно угрожать этому праву. Однако, если право запрещает исключать определенные варианты и возможности, тогда оно будет слишком сильным, подразумевая, что родители постоянно нарушают открытое будущее своих детей, поощряя одни возможности и закрывая другие [20].

Третий критический аспект связан с тем, как – качественно или количественно – понимается открытое будущее. Другими словами, идет ли речь о максимально возможном количестве вариантов выбора или же важно, что дети достигают зрелости с некоторыми жизненно важными вариантами, возможностями и преимуществами, которые остаются открытыми. Дискуссия в таком контексте неизбежно показывает, что любое решение, принятое в отношении детей (проходить тестирование или нет), повлияет на их будущее. Эти решения могут навсегда закрыть определенные варианты, однако неполучение информации или же решение отложить ее получение также может закрыть важные возможности. Они могут иметь существенное значение не только для ребенка, но и для его родственников.

Следует при этом отметить, что решения, которые сегодня принимает человек, рассуждая о своем генетически детерминированном прошлом и будущем, осуществляются в качественно специфичной среде врачевания цифровой медицины. В этой среде быстрыми темпами формируется новый субъект оказания медицинской помощи – машина, оснащенная искусственным интеллектом (ИИ). Пандемия COVID-19 не только резко ускорила научные разработки в области компьютерных технологий, но и создала определенный *кредит доверия* к деятельности ИИ. Оказалось, что для решения многих медицинских проблем не только *возможно*, но и *необходимо* использовать роботизированные системы. Более того, доверие населения к машинному интеллекту в кризисной ситуации нередко оказывается выше доверия к профессионалам медикам. Одной из таких систем стали чат-боты, обеспечивавшие первичный контакт с пациентами – роль, обычно выполнявшуюся регистраторами. Существенную роль в мониторинге, прогнозировании и принятии организационных решений сыграли технологии больших данных. По окончании пандемии технологии ИИ, уже ставшие незаменимыми в идеологии прецизионной медицины, получили резкое ускорение в своем развитии.

Биоэтика, чат-боты и технологии больших данных в прецизионной медицине

История научной медицины неразрывно связана с установкой на получение объективных данных о характере заболеваний и об эффективности их лечения. Методы статистики и доказательной медицины прочно вошли в арсенал современного врачевания. Они продолжают занимать важное место в методологии прецизионной медицины, однако дополняются новым инструментарием технологий больших данных, искусственного интеллекта и нейросетей. При этом данные, группируемые этими технологиями, отличаются от традиционных медицинских данных, включая в себя значительный блок персональной информации о пациентах.

«Термин “большие данные” относится к чрезвычайно большим наборам данных, которые невоз-

можно анализировать, искать, интерпретировать или хранить с помощью традиционных методов статистической обработки данных. Большие данные включают данные из приложений для мобильных телефонов, носимых на теле регистраторов, социальных сетей, факторов окружающей среды и образа жизни, социодемографических данных, "омических" данных (например, геномика, метаболомика, протеомика), а также данные из электронных медицинских карт или специализированных платформ прецизионной медицины» [21]. Каждый человек является «хранилищем» огромных объемов информации, но возможность ее полноценного использования для лечения конкретного пациента реализуется лишь за счет агрегации индивидуальных данных на платформах общественного или коммерческого здравоохранения, доступности этой информации для использования организациями управления здравоохранения, клиниками, научными институтами и фармацевтическими компаниями.

Симптоматично, что уже на уровне сбора и переработки информации возникает основная моральная проблема прецизионной медицины, которая в ином аспекте предстает в генетическом консультировании – обеспечение индивидуального блага пациента возможно лишь в форме солидарности значительного числа людей, готовых предоставить свою персональную информацию на общее благо, разрешая ее использование на конкретных условиях информационным платформам. *Индивидуалистическая* установка на обеспечение собственного здоровья должна сочетаться с *альтруистической* заботой об общем благе. Естественно, что гармоничность подобного сочетания возможна лишь при условии *доверия* институтам, обеспечивающим работу медицинских платформ. Причем для обеспечения доверия необходима не только солидарность граждан, но и эффективная государственная политика в данной области. В частности, необходима существенная доработка нормативной базы применения технологий больших данных в медицине, которая бы надежно защитила автономию и неприкосновенность частной жизни пациентов, одновременно обеспечив эффективную работу новых информационно-коммуникативных технологий в данной области. С точки зрения биоэтики решающую роль в разрешении и предупреждении этических конфликтов при широком использовании технологий больших данных должно сыграть переосмысление базового правила информированного согласия.

Получение информированного согласия практически на любое медицинское вмешательство стало рутинной процедурой в медицине. Врач информирует пациента, а тот, осмыслив ее с точки зрения практической полезности, предоставляет или не предоставляет согласие. Получая информацию, врач гарантирует конфиденциальный характер ее использования. Однако эта процедура работает лишь в условиях, ограниченных конкретным врачебным вмешательством. По завершении этого вмешательства согласие теряет свою юридическую силу. В случае применения технологий больших данных эта процедура оказывается неэффективной. Дело в том, что, соглашаясь на обработку персональной информации, человек не знает, как и кем эта информация будет в дальнейшем использована, не понимает смысла конкретных преобразований, которым она (его информация) будет подвергаться, технически не в состоянии вступить в какие бы то ни было отношения с пользователями и контролировать их активность, требуя информированного согласия на любое применение. Причем эта активность может иметь самое разное содержание. Например, возникла новая индустрия информационных брокерских компаний, собирающих информацию (в том числе личную) из разных баз данных, обрабатывающих ее под определенный заказ и торгующих ею [19]. Возможно ли в данных условиях обеспечить базовые моральные и правовые ценности?

В настоящее время этот вопрос остается открытым и в нашей стране, и за рубежом. Обсуждая биоэтические проблемы прецизионной медицины, мы уже отмечали, что условием готовности граждан руководствоваться идеями *общего блага* является доверие социальным институтам, которые обеспечивают надежность и безопасность деятельности информационных платформ. Трудно ожидать альтруистического поведения населения в области сбора, хранения и переработки персональной информации пациентов при отсутствии ее (информации) эффективно работающей этико-правовой защиты.

С аналогичными проблемами мы встречаемся в относительно новой области использования в прецизионной медицине чат-ботов. Чат-бот – это программа, которая осуществляет разговор (письменно или устно) пользователя, например пациента, с провайдером информации, играющим в нашем случае роль консультирующего врача или медицинского генетика. В Москве на платформе mos.ru, связанной с единой медицинской информационно-аналитической системой (ЕМИАС), создан чат-бот, который на середину лета 2022 г. мог проводить предварительную беседу с пациентами в качестве терапевта, педиатра, гинеколога, отоларинголога и офтальмолога. Функционально чат-боты осуществляют регистрацию, первичный опрос и маршрутизацию (запись ко врачу) пациента. В перспективе ожидается, что алгоритмические решения позволят автоматизировать рутинные

операции регистрации и маршрутизации пациентов, разгрузят и оптимизируют работу медицинских сестер и врачей, создадут информационные оперативно доступные ресурсы для пациентов, которые будут консультировать их по возникающим проблемам и при необходимости связывать с лечащим врачом (последнее особенно важно в послеоперационном уходе за пациентами и для пациентов, страдающих хроническими заболеваниями). За рубежом созданы и проходят апробацию десятки чат-ботов, играющих роль медицинских консультантов-генетиков [22]. Реализация программ создания чат-ботов генетиков-консультантов в сочетании с развитием ресурсов телемедицины позволит смягчить отмечавшиеся выше проблемы доступности генетического консультирования, особенно в удаленных районах.

Одновременно чат-боты предоставляют ресурсы для активного пациента, контролирующего свой образ жизни и состояние здоровья. Повсеместно разрабатываются чат-боты адвокатов пациентов, призванные защищать их права, помогая оформлять заявления в правоохранительные органы и органы здравоохранения по поводу некачественного предоставления медицинских услуг, проводить правовое образование. Иными словами, происходит не только локальное внедрение тех или иных инновационных технологий, но и системное преобразование здравоохранения, изменение базисных отношений «врач–пациент», что создает объективный запрос на разработку современной этико-правовой базы, способной урегулировать новые напряжения между принципами автономии индивида и общим блага.

Заключение

Развитие прецизионной медицины предполагает решение новых биоэтических проблем, обеспечивающее особого рода человекоразмерную точность, которая строится на паритете индивидуалистических установок, выраженных в требовании уважения принципа автономии, и коллективных ценностей семьи и общества в целом, выраженную принципом солидарности людей перед лицом телесных страданий. Можно утверждать, что для обеспечения социально приемлемого и ответственного развития новых технологий «...необходим диалог с обществом. В таком контексте важную роль приобретает биоэтика, которая может дать экспертную оценку и согласовать разные, а порой конкурирующие, ценностные и мировоззренческие позиции, тем самым обеспечив социальную акцептацию инноваций в биомедицине» [23].

Литература

1. Соничева Н.А., Затейщиков Д.А. Кардиология: время генетики (по материалам конгресса «Генетика и сердце», 24–25 января 2020, Москва) // Consilium Medicum. 2020. Т. 22, № 5. С. 35–39. DOI: https://doi.org/10.26442/20751753.2020.5.200185

2. Бостанова Ф.М., Ижевская В.Л. Этические проблемы генетического тестирования при наследственных заболеваниях сердечно-сосудистой системы // Сибирский журнал клинической и экспериментальной медицины. 2021. Т. 36, № 4. С. 29–36. DOI: https://doi.org/10.29001/2073-8552-2021-36-4-29-36

3. Воронцова М.В., Гребенщикова Е.Г., Ижевская В.Л. Социогуманитарные контуры геномной медицины // Социогуманитарные контуры геномной медицины : коллективная монография. Москва, 2021. С. 11–22.

4. Mi Z., Guo B., Yin Z., Li J., Zheng Z. Disease classification via gene network integrating modules and pathways // R. Soc. Open Sci. 2019. Vol. 6. Article ID 190214. DOI: http://dx.doi.org/10.1098/rsos.190214

5. Бодрова Т.А., Костюшев Д.С., Антонова Е.Н., Гнатенко Д.А., Бочарова М.О., Лопухин Ю.М. и др. Введение в предиктивно-превентивную медицину: опыт прошлого и реалии дня завтрашнего // Вестник Российской академии медицинских наук. 2013. № 1. С. 58–64.

6. El-Kenawy A. Gene surgery: Potential applications for human diseases // EXCLI J. 2019. Vol. 18. P. 908–930.

7. Stark Z. et al. 2019 integrating genomics into healthcare: A global responsibility // Am. J. Hum. Genet. 2019. Vol. 104, N 1. P. 13–20. DOI: https://doi.org/10.1016/j.ajhg.2018.11.014

8. Куцев С.И. Состояние и перспективы развития медико-генетической службы Российской Федерации // Аналитический вестник. 2020. № 14 (757). О деятельности медико-генетических консультаций и центров в субъектах Российской Федерации. Материалы заседания Совета по региональному здравоохранению при Совете Федерации Федерального Собрания. С. 16, 18.

9. Chapman R. et al. New literacy challenge for the twenty-first century: Genetic knowledge is poor even among well educated // J. Community Genet. 2019. Vol. 10, N 1. P. 73–84. DOI: https://doi.org/10.1007/s12687-018-0363-7 Epub 2018 Mar 28. (date of sccess April 01, 2023).

10. d'Audiffret Van Haecke D., de Montgolfier S. Genetic diseases and information to relatives: Practical and ethical issues for professionals after introduction of a legal framework in France // Eur. J. Hum. Genet. 2018. Vol. 26, N 6. P. 786–795.

11. Meggiolaro N. et al. Disclosure to genetic relatives without consent – Australian genetic professionals' awareness of the health privacy law // BMC Med. Ethics. 2020. Vol. 21. P. 13. DOI: https://doi.org/10.1186/s12910-020-0451-1

12. Dugan R.B. et al. Duty to warn at-risk relatives for genetic disease: Genetic counselors' clinical experience // Am. J. Med. Genet. C Semin. Med. Genet. 2003. Vol. 119C, N 1. P. 27–34.

13. Timmermans S., Buchbinder M. Patients-in-waiting: Living between sickness and health in the genomics era // J. Health Soc. Behav. 2010. Vol. 51, N 4. P. 408–423. DOI: https://doi.org/10.1177/0022146510386794 URL: http://jhsb.sagepub.com

14. Гузеев Г.Г. Психологические проблемы в генетическом консультировании. Гл. 6. Актуальные проблемы медико-генетического консультирования // Основы пренатальной диагностики / под ред. Е.В. Юдиной, Ю.В. Медведева. 1-е изд. Москва : РАВУЗПГ; Реальное время, 2002. С. 163–169.

15. Madhavan P.S. et al Risk assessment and psychological implications of genetic counselling // Int. J. Hum. Genet. 2019. Vol. 19, N 2. P. 111–120. DOI: https://doi.org/10.31901/24566330.2019/19.02.725

16. Bird Th.D. Outrageous fortune: The risk of suicide in genetic testing for huntington disease // Am. J. Hum. Genet. 1999. Vol. 64. P. 1289–12192.

17. Survey of the delay in diagnosis for 8 rare diseases in Europe («EurordisCare2») [Electronic resource]. Paris : Eurordis, 2007. URL: https://www.eurordis.org/publication/survey-delay-diagnosis-8-rare-diseases-europe-'eurordiscare2'

18. Васичкина Е.С., Костарева А.А. Редкие и неизвестные заболевания – современный тренд медицины // Российский журнал персонализированной медицины. 2022. Т. 2, № 2. С. 72–83. DOI: https://doi.org/10.18705/2782-3806-2022-2-2-72-83

19. Garrett J.R. et al. Rethinking the «open future» argument against predictive genetic testing of children // Genet. Med. 2019. Vol. 21, N 10. P. 2190–2198.

20. Harper P.S., Clarke A. Should we test children for «adult» genetic diseases? // Lancet. 1990. Vol. 335. P. 1205–1206.

21. Cohen C.B. Wrestling with the future: Should we test children for adult-onset genetic conditions? // Kennedy Inst. Ethics J. 1998. Vol. 8. P. 111–130.

22. Krittanawong Ch. et al. Artificial intelligence in precision cardiovascular medicine // J. Am. Coll. Cardiol. 2017. Vol. 69, N 21. P. 2657–2664. DOI: http://dx.doi.org/10.1016/j.jacc.2017.03.571

23. Лисина О. Брокеры данных: кто, где и как продает информацию о нас // RB.RU. 01.07.2020. URL: https://rb.ru/story/data-brokers/

References

1. Sonicheva N.A., Zateyshchikov D.A. Cardiology: Time for genetics (from Genetics and Heart Congress, January 24–25, 2020, Moscow). Consilium Medicum. 2020; 22 (5): 35–9. DOI: https://doi.org/10.26442/20751753.2020.5.200185 (in Russian)

2. Bostanova F.M., Izhevskaya V.L. Ethical problems of genetic testing in hereditary diseases of the cardiovascular system. Sibirskiy zhurnal klinicheskoy i eksperimental'noy meditsiny [Siberian Journal of Clinical and Experimental Medicine]. 2021; 36 (4): 29–36. DOI: https://doi.org/10.29001/2073-8552-2021-36-4-29-36 (in Russian)

3. Vorontsova M.V., Grebenshchikova E.G., Izhevskaya V.L. Sociohumanitarian contours of genomic medicine. In: Sociohumanitarian Contours of Genomic Medicine: Collective monograph. Moscow, 2021: 11–22. (in Russian)

4. Mi Z., Guo B., Yin Z., Li J., Zheng Z. Disease classification via gene network integrating modules and pathways. R Soc Open Sci. 2019; 6: 190214. DOI: http://dx.doi.org/10.1098/rsos.190214

5. Bodrova T.A., Kostyushev D.S., Antonova E.N., Gnatenko D.A., Bocharova M.O., Lopuhin Yu.M., et al. Introduction to predictive and preventive medicine: past experience and realities of tomorrow. Vestnik Rossiiskoy akademii meditsinskikh nauk [Annals of the Russian Academy of Medical Sciences]. 2013; (1) 59–64. (in Russian)

6. El-Kenawy A. Gene surgery: Potential applications for human diseases. EXCLI J. 2019; 18: 908–30.

7. Stark Z., et al. 2019 integrating genomics into healthcare: A global responsibility. Am J Hum Genet. 2019; 104 (1): 13–20. DOI: https://doi.org/10.1016/j.ajhg.2018.11.014

8. Kutsev S.I. State and prospects for the development of medical and genetic service of the Russian Federation. In: Analiticheskiy vestnik [Analytical Bulletin]. 2020; 14 (757): 16, 18. (in Russian)

9. Chapman R., et al. New literacy challenge for the twenty-first century: Genetic knowledge is poor even among well educated. J Community Genet. 2019; 10 (1): 73–84. DOI: https://doi.org/10.1007/s12687-018-0363-7 Epub 2018 Mar 28. (date of sccess April 01, 2023).

10. d'Audiffret Van Haecke D., de Montgolfier S. Genetic diseases and information to relatives: Practical and ethical issues for professionals after introduction of a legal framework in France. Eur J Hum Genet. 2018; 26 (6): 786–95.

11. Meggiolaro N., et al. Disclosure to genetic relatives without consent – Australian genetic professionals' awareness of the health privacy law. BMC Med Ethics. 2020; 21: 13. DOI: https://doi.org/10.1186/s12910-020-0451-1

12. Dugan R.B., et al. Duty to warn at-risk relatives for genetic disease: Genetic counselors' clinical experience. Am J Med Genet C Semin Med Genet. 2003; 119C (1): 27–34.

13. Timmermans S., Buchbinder M. Patients-in-waiting: Living between sickness and health in the genomics era. J Health Soc Behav. 2010; 51 (4): 408–23. DOI: https://doi.org/10.1177/0022146510386794 URL: http://jhsb.sagepub.com

14. Guzeev G.G. Psychological problems in genetic counseling. Chap. 6. Actual problems of medical and genetic counseling. In: E.V. Yudina, Yu.V. Medvedev (eds). Fundamentals of Prenatal Diagnosis. 1st ed. Moscow: RAVUZPG; Real'noe vremya, 2002: 163–9. (in Russian)

15. Madhavan P.S., et al Risk assessment and psychological implications of genetic counselling. Int J Hum Genet. 2019; 19 (2): 111–20. DOI: https://doi.org/10.31901/24566330.2019/19.02.725

16. Bird Th.D. Outrageous fortune: The risk of suicide in genetic testing for huntington disease. Am J Hum Genet. 1999; 64: 1289–92.

17. Survey of the delay in diagnosis for 8 rare diseases in Europe («EurordisCare2») [Electronic resource]. Paris: Eurordis, 2007. URL: https://www.eurordis.org/publication/survey-delay-diagnosis-8-rare-diseases-europe-'eurordiscare2'

18. Vasichkina E.S., Kostareva A.A. Rare and unknown diseases-a modern trend in medicine. Rossiyskiy zhurnal personalizirovannoy meditsiny [Russian Journal of Personalized Medicine]. 2022; 2 (2): 72–83. DOI: https://doi.org/10.18705/2782-3806-2022-2-2-72-83 (in Russian)

19. Garrett J.R., et al. Rethinking the «open future» argument against predictive genetic testing of children. Genet Med. 2019; 21 (10): 2190–8.

20. Harper P.S., Clarke A. Should we test children for «adult» genetic diseases? Lancet. 1990; 335: 1205–6.

21. Cohen C.B. Wrestling with the future: Should we test children for adult-onset genetic conditions? Kennedy Inst Ethics J. 1998; 8: 111–30.

22. Krittanawong Ch., et al. Artificial intelligence in precision cardiovascular medicine. J Am Coll Cardiol. 2017; 69 (21): 2657–64. DOI: http://dx.doi.org/10.1016/j.jacc.2017.03.571

23. Lisina O. Data brokers: who, where and how sells information about us. RB.RU. 01.07.2020. URL: https://rb.ru/story/data-brokers/ (in Russian)

Сравнение эффективности и безопасности пункционного и хирургического трансфеморального доступа для устройств большого диаметра

Поляков Р.С.[1,2], Попов С.О.[1], Чаргазия Ш.Г.[1], Кур-ипа К.А.[1], Пурецкий М.В.[1,2], Марданян Г.В.[1], Пиркова А.А.[1], Чарчян Э.Р.[1], Абугов С.А.[1,2]

[1] Государственный научный центр Российской Федерации Федеральное государственное бюджетное научное учреждение «Российский научный центр хирургии имени академика Б.В. Петровского», 119991, г. Москва, Российская Федерация

[2] Федеральное государственное бюджетное образовательное учреждение дополнительного профессионального образования «Российская медицинская академия непрерывного профессионального образования» Министерства здравоохранения Российской Федерации, 125993, г. Москва, Российская Федерация

ДЛЯ КОРРЕСПОНДЕНЦИИ

Чаргазия Шота Георгиевич – клинический ординатор отделения рентгенохирургических (рентгенэндоваскулярных) методов диагностики и лечения ГНЦ РФ ФГБНУ «РНЦХ им. акад. Б.В. Петровского» (Москва, Российская Федерация)

E-mail: shota.chg@gmail.com

https://orcid.org/0000-0002-8598-2933

Ключевые слова: минимально инвазивный трансфеморальный доступ; устройства для закрытия сосудистого доступа

В качестве доступа при эндопротезировании грудного, брюшного отдела аорты и транскатетерной имплантации аортального клапана стандартно используется общая бедренная артерия (ОБА). Для обеспечения доступа возможно применение открытой хирургической или чрескожной техники. В данной работе мы изучили эффективность и безопасность малоинвазивного пункционного и хирургического метода.

Материал и методы. Было ретроспективно проанализировано 263 оперативных вмешательства: эндопротезирование грудного, брюшного отдела аорты, транскатетерная имплантация аортального клапана. В качестве сравниваемых характеристик были взяты время операции, объем рентгеноконтрастного вещества, длительность госпитализации, большие гематомы, псевдоаневризмы, значимые стенозы артерии доступа, потребовавшие эндоваскулярного или хирургического лечения, инфекционные осложнения, лимфорея, кровотечения, потребовавшие гемотрансфузии.

Результаты и обсуждение. Средняя длительность госпитализация составила 6,2±1,4 дня для пункционного доступа со средней разностью в -1 день (p<0,0001) по сравнению с хирургическим. Среднее время операции составило 113,5±46,8 мин для пункционного доступа со средней разностью -50,7 мин (p<0,0001) по сравнению с хирургическим. Средний объем рентгеноконтрастного вещества составил 153,5±49,9 мл для пункционного доступа со средней разностью +3,3 мл (p=0,674) по сравнению с хирургическим. Частота конверсий составила 4% (8 случаев), частота применения дополнительных ушивающих устройств – 34% (72 случая). При оценке влияния кальциноза и повторного доступа на применение дополнительной системы эндоваскулярного закрытия доступа значимой разницы выявлено не было, p=0,184 и p=0,634 для кальциноза и повторного доступа соответственно. В каждой группе отмечен 1 случай значимого стеноза просвета артерии доступа, потребовавший эндоваскулярного или хирургического лечения, и 1 значимое кровотечение, потребовавшее проведения гемотрансфузии. При хирургическом доступе у 1 пациента зарегистрировано инфекционное осложнение, а также 1 случай лимфореи. В группе пункционного доступа у 2 пациентов по данным послеоперационного ультразвукового контроля выявлена гематома более 5 см. Процедуральной и госпитальной летальности не отмечено.

Заключение. Малоинвазивный пункционный доступ к ОБА при использовании устройств большого диаметра сопоставим с хирургическим по эффективности и безопасности. Целесообразно его рутинное использование у пациентов с подходящей анатомией.

Финансирование. Исследование не имело спонсорской поддержки.

Конфликт интересов. Авторы заявляют об отсутствии конфликта интересов.

Для цитирования: Поляков Р.С., Попов С.О., Чаргазия Ш.Г., Кур-ипа К.А., Пурецкий М.В., Марданян Г.В., Пиркова А.А., Чарчян Э.Р., Абугов С.А. Сравнение эффективности и безопасности пункционного и хирургического трансфеморального доступа для устройств большого диаметра // Клиническая и экспериментальная хирургия. Журнал имени академика Б.В. Петровского. 2023. Т. 11, № 2. С. 17–23. DOI: https://doi.org/10.33029/2308-1198-2023-11-2-17-23
Статья поступила в редакцию 28.12.2022. **Принята в печать** 02.05.2023.

Comparison of efficacy and safety of percutaneous and surgical transfemoral access for large-bore devices

Polyakov R.S.[1,2], Popov S.O.[1], Chargaziia Sh.G.[1], Kur-ipa K.A.[1], Puretskiy M.V.[1,2], Mardanyan G.V.[1], Pirkova A.A.[1], Charchyan E.R.[1], Abugov S.A.[1,2]

[1] Petrovsky National Research Center of Surgery, 119991, Moscow, Russian Federation
[2] Russian Medical Academy of Continuous Professional Education, Ministry of Health of the Russian Federation, 125993, Moscow, Russian Federation

CORRESPONDENCE
Shota G. Chargaziia – Clinical Resident of Department of X-ray Surgical (X-Ray Endovascular) Methods of Diagnosis and Treatment, Petrovsky National Research Center of Surgery (Moscow, Russian Federation)
E-mail: shota.chg@gmail.com
https://orcid.org/0000-0002-8598-2933

Keywords: minimally invasive percutaneous transfemoral access; vascular closure devices

The common femoral artery (CFA) is standard approach for endovascular aortic repair and transcatheter aortic valve implantation. Access could be obtained using surgical or percutaneous techniques. In this work we investigated the efficacy and safety of minimally invasive percutaneous and surgical approach to CFA.

Material and methods. 263 surgical interventions (endovascular aortic repair and transcatheter aortic valve implantation) were retrospectively analyzed. We compared surgical time, length of stay, contrast media volume, large hematomas (greater than 5 cm), pseudoaneurysms, acute lower limb ischemia, infectious complications, lymphorrhea, and bleeding that required blood transfusion.

Results and discussion. The mean length of stay was 6.2±1.4 days for percutaneous approach with mean difference -1 day (p<0.0001) compared with surgical. The mean surgical time was 113.5±46.8 minutes for percutaneous approach with mean difference -50.7 minutes (p<0.0001) compared with surgical. Mean contrast media volume was 153.5±49.9 mL for percutaneous approach with mean difference +3.3 mL (p=0.674) compared with surgical access. Conversion rate was 4% (8 cases), the rate of additional VCD was 34% (72 cases). When assessing the effect of calcification and reaccess on the use of additional VCD, no significant difference was found, p=0.184 and p=0.634 for calcification and reaccess respectively. There was one case of significant stenosis requiring endovascular or surgical correction and one significant bleeding requiring blood transfusion in each group. One case of infectious complication and lymphorrhea in surgical access group. Two patients in the percutaneous group had hematoma over 5 cm according to postoperative ultrasound imaging. There was no procedural or hospital mortality observed.

Conclusion. The minimally invasive percutaneous transfemoral access for large-bore devices is comparable with the surgical access in terms of efficacy and safety. Its routine use is reasonable in patients with suitable anatomy.

Funding. The study had no sponsor support.
Conflict of interest. The authors declare no conflict of interest.

For citation: Polyakov R.S., Popov S.O., Chargaziia Sh.G., Kur-ipa K.A., Puretskiy M.V., Mardanyan G.V., Pirkova A.A., Charchyan E.R., Abugov S.A. Comparison of efficacy and safety of percutaneous and surgical transfemoral access for large-bore devices. Clinical and Experimental Surgery. Petrovsky Journal. 2023; 11 (2): 17–23. DOI: https://doi.org/10.33029/2308-1198-2023-11-2-17-23 (in Russian)
Received 28.12.2022. **Accepted** 02.05.2023.

За последние 2 десятилетия кардинально изменились подходы к лечению патологии аорты и аортального клапана. Эндопротезирование брюшного (ЭПБА) и грудного отдела аорты (ЭПГА) являются минимально инвазивными операциями по имплантации стент-графта через артериальный доступ. На сегодняшний день ЭПБА и ЭПГА являются предпочтительными методами лечения для пациентов с аневризмами аорты по сравнению с открытой операцией [1].

Потенциальные преимущества эндопротезирования включают снижение периоперационной и годовой летальности, сокращение пребывания в стационаре и меньшее число перипроцедуральных осложнений, что особенно актуально для коморбидных пациентов [2–4].

Кроме того, отмечается стойкая тенденция к увеличению выполняемых транскатетерных имплантаций аортального клапана (ТИАК) пациентам всех групп риска [5].

В качестве доступа при вышеперечисленных операциях стандартно используется общая бедренная артерия (ОБА). Так, по данным регистра USA-based Society of Thoracic Surgeons (STS) American College of Cardiology (ACC) доля трансфеморального доступа при ТИАК в 2019 г. составила 95,3%. [6]. Учитывая необходимость использования устройств большого диаметра, размером более 10–12 Fr, гемостаз с помощью мануальной компрессии исключен в связи с высоким риском сосудистых осложнений. Для обеспечения доступа к ОБА можно использовать открытую хирургическую или чрескожную технику. При открытой стратегии выполняется хирургическое выделение, подготовка и ушивание целевого сосуда, при пункционной – применяются системы эндоваскулярного закрытия доступа (СЭЗД).

Однако хирургическая тактика ассоциируется с относительно большим разрезом, дискомфортом пациента. СЭЗД были впервые представлены в начале 1990-х годов. Они были разработаны с целью сокращения времени обеспечения и безопасного закрытия доступа, уменьшения длительности операции и пребывания пациента в стационаре за счет возможности более ранней активизации. Применение СЭЗД сводит инвазивность эндоваскулярных вмешательств к минимуму, что обусловливает их нынешнюю популярность.

В данной работе мы изучили эффективность и безопасность малоинвазивного пункционного и хирургического доступа при ЭПБА, ЭПГА и ТИАК.

Рис. 1. Количество проанализированных операций и частота доступа

ЭПБА – эндопротезирование брюшной аорты; ЭПГА – эндопротезирование грудной аорты; ТИАК – транскатетерная имплантация аортального клапана.

Fig. 1. Number of operations and access type frequency

EVAR – endovascular aneurysm repair; TEVAR – thoracic endovascular aortic repair; TAVI – transcatheter aortic valve implantation.

Материал и методы

Нами было ретроспективно проанализировано 263 оперативных вмешательства (ЭПБА, ЭПГА, ТИАК), выполненных в РНЦХ им. акад. Б.В. Петровского в период с 2019 по 2022 г. *Критериями включения* являлись: пациенты с показаниями к элективному ЭПБА, ЭПГА, ТИАК; анатомия подвздошно-бедренного сегмента, позволяющая использовать пункционный доступ.

Критерии исключения: экстренные оперативные вмешательства; операции с осложнениями, не связанными с местом доступа, однако повлиявшие на показатели, которые учитывались в данной работе.

Клинико-демографические характеристики пациентов указаны в табл. 1.

В изучаемом периоде отмечалась тенденция к увеличению частоты использования пункционного доступа. Так, во включенных операциях 2022 г. доля малоинвазивного доступа составила 100; 97,2 и 96,4% для ЭПБА, ЭПГА и ТИАК соответственно (рис. 1).

Пункционный доступ к ОБА осуществлялся под ангиографической или ультразвуковой (УЗ) навигацией на усмотрение оператора. Во всех случаях применялась техника предварительного ушивания

Таблица 1. Клинико-демографические характеристики пациентов

Показатель	Пункционный доступ (*n*=212)	Хирургический доступ (*n*=52)	*p*
Средний возраст, годы	68,9 (±9,9)	68,4 (±6,8)	0,731[в]
Мужской пол, *n* (%)	174 (82,1)	48 (92,3)	0,09[а]
ИМТ, кг/м^2	28,3 (±4,6)	28,5 (±4,3)	0,784[в]
ППТ, м^2	1,9 (±0,2)	2 (±0,2)	0,118[в]
Артериальная гипертензия, *n* (%)	189 (89,2)	51 (98,1)	0,056[а]
Сахарный диабет, *n* (%)	58 (27,4)	7 (13,5)	0,047[а]
Ишемическая болезнь сердца, *n* (%)	74 (34,9)	27 (51,9)	0,024[б]
ХБП ≥3а, *n* (%)	51 (24,1)	12 (23,1)	0,99[а]
Кальциноз, *n* (%)	34 (16)	15 (28,8)	0,033[б]
Повторный доступ, *n* (%)	30 (14,2)	6 (11,5)	0,822[а]

Примечание. Расшифровка аббревиатур дана в тексте; [а] – точный критерий Фишера; [б] – χ^2 Пирсона; [в] – Т-критерий.

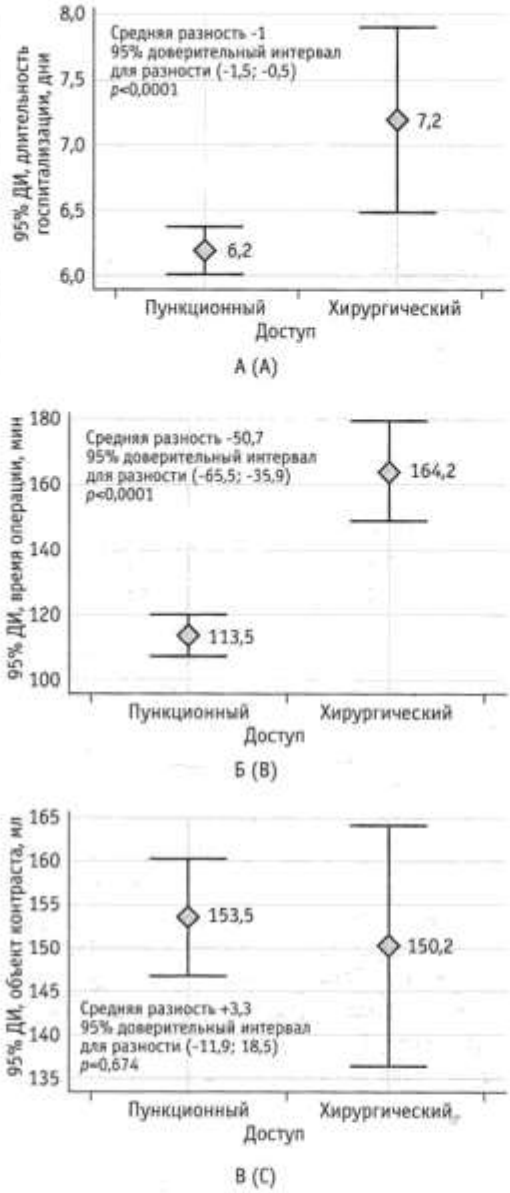

Рис. 2. Столбцы ошибок для времени госпитализации (А), длительности операции (Б) и объема рентгеноконтрастного вещества (В) при пункционном и хирургическом доступах

Fig. 2. Error bars for length of stay (A), procedural time (B) and contrast media use (C)

pre-close устройствами ProStar XL (Abbott Vascular) или Proglide (Abbott Vascular). В случае неэффективного гемостаза использовались дополнительные устройства ProStar XL (Abbott Vascular), Proglide (Abbott Vascular) или AngioSeal VIP 6-8 Fr (Terumo). После завершения процедуры проводился ангиографический или УЗ-контроль места доступа на усмотрение оператора.

При хирургическом доступе выполнялось выделение ОБА в треугольнике Скарпа, после чего накладывался кисетный шов в месте будущей пункции. После извлечения всех инструментов производилось затягивание кисетного шва, наложение дополнительных швов при необходимости, послойное ушивание раны, установка дренажной системы на усмотрение хирурга.

Для оценки влияния неблагоприятных факторов на успешность ушивания с помощью СЗЗД по данным предоперационной мультиспиральной компьютерной томографии (МСКТ)-ангиографии оценивалось наличие кальциноза в месте доступа: циркулярного либо по передней стенке ОБА. Также учитывалось, осуществлялся ли доступ к ОБА ранее.

В качестве сравниваемых характеристик между двумя группами были взяты время операции, объем рентгеноконтрастного вещества (РКВ), длительность госпитализации.

Для сравнения безопасности и эффективности учитывались следующие осложнения: большие гематомы (более 5 см), псевдоаневризмы, острая ишемия нижних конечностей, инфекционные осложнения, лимфорея, кровотечения, потребовавшие гемотрансфузии.

Материалы исследования были подвергнуты статистической обработке с использованием методов параметрического и непараметрического анализа. Накопление, корректировка, систематизация исходной информации и визуализация полученных результатов осуществлялись в электронных таблицах Microsoft Office Excel 2019. Статистический анализ проводился с использованием программы IBM SPSS Statistics v.26 (разработчик – IBM Corporation). Количественные показатели оценивались на предмет соответствия нормальному распределению. Для показателей, имеющих нормальное распределение, проводился расчет средних арифметических величин (*M*) и стандартных отклонений (*SD*), границ 95% доверительного интервала (ДИ). При сравнении средних величин в нормально распределенных совокупностях количественных данных рассчитывался *t*-критерий Стьюдента. Полученные значения *t*-критерия Стьюдента оценивались путем сравнения с критическими значениями.

Сравнение номинальных данных проводилось при помощи критерия χ^2 Пирсона или точного критерия Фишера. В качестве количественной меры эффекта при сравнении относительных показателей нами использовался показатель отношения шансов (ОШ), определяемый как отношение вероятности наступления события в группе, подвергнутой воздействию фактора риска, к вероятности наступления события в контрольной группе. Различия показателей считались статистически значимыми при уровне значимости $p<0,05$.

Результаты

Исходя из полученных данных использование пункционного доступа достоверно сокращало время операции и госпитализации, достоверной разницы объема РКВ выявлено не было (рис. 2).

Средняя длительность госпитализация составила 6,2±1,4 (95% ДИ 6–6,4) и 7,2±2,5 дня (95% ДИ 6,5–7,9) при малоинвазивной и хирургической тактике соответственно. Средняя разность в пользу

Таблица 2. Частота осложнений в группах пункционного и хирургического доступов

Показатель	Пункционный доступ (*n*=212)	Хирургический доступ (*n*=52)	*p*
Инфекция, *n* (%)	0	1 (1,9)	0,198[а]
Гематома, *n* (%)	2 (0,9)	0	0,99[а]
Псевдоаневризма, *n* (%)	0	0	–
Лимфорея, *n* (%)	0	0	–
Ишемия, *n* (%)	1 (0,5)	1 (1,9)	0,281[б]
Гемотрансфузии, *n* (%)	1 (0,5)	1 (1,9)	0,281[б]
Летальный исход, *n* (%)	0	0	–

Примечание. [а] – точный критерий Фишера; [б] – χ^2 Пирсона.

пункционного доступа составила 1 день (p<0,0001). Среднее время операции составило 113,5±46,8 мин (95% ДИ 107,2–119,9) и 164,2±55,4 дня (95% ДИ 148,8–179,6) при малоинвазивной и хирургической тактике соответственно. Средняя разность в пользу пункционного доступа составила 50,7 мин (p<0,0001). Средний объем РКВ составил 153,5±49,9 (95% ДИ 146,7–160,2) и 150,2±49,9 мл (95% ДИ 136,3–164,1) при малоинвазивной и хирургической тактике соответственно. Средняя разность в пользу хирургического доступа составила 3,3 мл (p=0,674).

Частота полученных осложнений между группами значимо не различалась (табл. 2).

При использовании малоинвазивного пункционного доступа частота конверсий составила 4% (8 случаев) у пациентов с первичным доступом и без кальциноза.

Частота применения дополнительных ушивающих устройств – 34% (72 случая) (рис. 3).

При оценке влияния кальциноза и повторного доступа на применение дополнительной СЭЗД значимой разницы выявлено не было, p=0,184 и p=0,634 для кальциноза и повторного доступа соответственно (рис. 4).

Рис. 3. Круговая диаграмма успешности пункционного доступа: серый – успешное ушивание; белый – успешное ушивание дополнительной системой эндоваскулярного закрытия доступа; черный – хирургическая конверсия

Fig. 3. Pie chart for percutaneous access success: grey – successful; white – successful with additional vascular closure device; black –conversion to cutdown access

Обсуждение

При выполнении ЭПБА, ЭПГА, ТИАК предпочтителен трансфеморальный доступ в связи с достаточным диаметром общей бедренной артерии и низким риском сосудистых осложнений. До широкого распространения СЭЗД доступ к общей бедренной артерии осуществлялся путем хирургического выделения в скарповом треугольнике.

Однако с появлением данных о безопасности и эффективности современных СЭЗД пункционный доступ становится методом выбора. Это связано с доступностью ушивающих устройств, их эффективностью и безопасностью, что способствует увеличению доли пункционного доступа за последние годы [7, 8].

Закономерно в клинических рекомендациях ACC/AHA 2022 г. по диагностике и ведению пациентов с аортальными синдромами при подходящей анатомии рекомендован пункционный доступ под УЗ-навигацией для снижения продолжительности операции, кровопотери, длительности госпитализации, времени заживления раны и болевых ощущений (I B-R) [1].

Данная рекомендация главным образом опирается на РКИ PiERO [9] и анализ реестра VQI (Vascular Quality Initiative registry) [10]. В PiERO исследовался трансфеморальный доступ под УЗ-навигацией против хирургического: значимой разницы по инфекционным осложнениям между группами выявлено не было, однако пункционный доступ был ассоциирован с бóльшим комфортом для пациента и быстрым заживлением раны.

Анализ реестра VQI 2017 г. показал снижение времени операции, кровопотери, длительности госпитализации в группе пункционного доступа. Также примечательно, что доля малоинвазивной тактики составила 64% [10].

Ключевым фактором для высокой эффективности и безопасности пункционного доступа является опыт оператора. В нашем исследовании все вмешательства выполнены операторами с многолетним опытом использования СЭЗД.

Полученные результаты также показали уменьшение времени операции (на 50,7 мин, p<0,0001) и госпитализации (на 1 день, p<0,0001).

Стоит отметить, что разница по времени вмешательства может быть недооцененной, так как эндопротезирование брюшного отдела аорты с одномоментным бифуркационным эндопротезированием общей подвздошной артерии и операции с применением фенестрированных стент-графтов были только в группе пункционного доступа и из исследования не исключались. Таким образом,

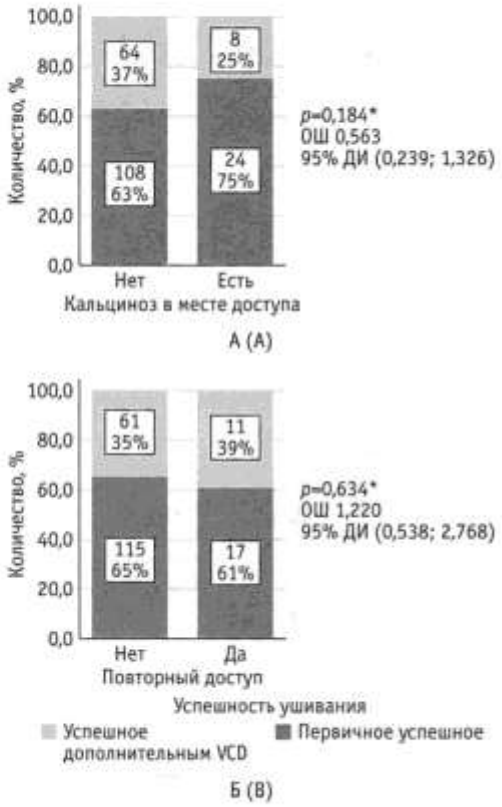

Рис. 4. Диаграммы успешности пункционного доступа с учетом факторов риска: А – кальциноз в месте доступа; Б – повторный доступ

Fig. 4. Clustered bar chart for risk factors and technical success: A – access site calcification; B – femoral access in past

данные вмешательства ввиду своей технической сложности могли негативно повлиять на среднюю длительность операции.

Также минимально инвазивный подход позволяет снизить объем анестезиологического пособия, так как местная инфильтрационная анестезия в сочетании с премедикацией зачастую являются достаточными для комфортного обеспечения пункционного доступа к ОБА. Хирургический подход, как правило, требует дополнительного обезболивания и седации пациента. Поэтому пункционная техника особенно оправдана у тяжелых коморбидных пациентов, имеющих ограничения по анестезиологическому пособию.

Относительно продолжительности госпитализации может создаться впечатление о незначимом преимуществе малоинвазивного подхода, однако стоит учесть, что ко всем пациентам применялись единые внутрибольничные временные стандарты, хотя пациенты с пункционным доступом (помимо осложнений и конверсий) могли быть выписаны в более ранние сроки. Это возможно в связи с отсутствием необходимости продолжительного наблюдения за кожным разрезом как при хирургическом доступе. Больший разрез закономерно повышает дискомфорт пациента и увеличивает время занятости медицинского персонала по уходу за ним. В то же время пункционный доступ при отсутствии осложнений и жалоб не требует дополнительного внимания.

В начале эры СЭЗД были описаны некоторые ограничения к их применению. Противопоказаниями к их использованию считались ожирение, разрыв аневризмы, кальцинированные или стенозированные ОБА, рубцовые изменения в месте доступа, так как эти факторы приводили к увеличению частоты осложнений и конверсий на хирургический доступ. По современным данным, частота конверсий варьирует от 4 до 15% [10].

С совершенствованием техник пункции, широким внедрением УЗ- диагностики отмечается тенденция к значительному снижению количества конверсий [8, 11].

В исследовании 2022 г. A. Rebelo и соавт. получили 6,4% конверсий, использование СЭЗД было ассоциировано с бóльшим комфортом пациента, а также с уменьшением времени операции. При этом значимой разницы по эффективности и сосудистым осложнениям получено не было [7].

Не стоит забывать о факторах, которые потенциально могут усложнить или исключить применение пункционного доступа. Чаще всего к ним относят повышенный индекс массы тела (ИМТ), трансфеморальный доступ в анамнезе, выраженный кальциноз в месте пункции (особенно по передней стенке).

В нашей работе из 212 пункционных доступов было 8 (4%) конверсий у пациентов с первичным доступом без кальциноза ОБА. В то же время в некоторых источниках описана достоверная связь между кальцинозом и конверсией доступа [8, 12]. Различия, вероятно, связаны с количеством проанализированных нами пациентов, что могло не позволить выявить значимую причину. Кроме того, полученные нами результаты не показали связи между кальцинозом, повторным доступом и необходимостью использования дополнительного ушивающего устройства.

В случае неэффективного гемостаза после техники предварительного ушивания у оператора имеется возможность применения дополнительного устройства для успешного закрытия артериотомии, что также позволяет снизить частоту конверсий. В данном вопросе преимуществом ProGlide (Abbott Vascular) и ProStar (Abbott Vascular) является сохранение доступа, так как они позволяют оставлять проводник в целевом сосуде. При использовании устройства Angio-Seal (Terumo), напротив, доступ к артерии теряется, что требует осмысленного подхода оператора к выбору подходящего инструмента.

Значимой разницы по осложнениям выявлено не было (см. табл. 2). В каждой группе отмечен 1 случай значимого стеноза просвета артерии доступа, потребовавший эндоваскулярного или хирургического лечения, и 1 значимое кровотечение, потребовавшее проведения гемотрансфузии. При хирургическом доступе у 1 пациента зарегистрировано инфекционное осложнение, потре-

бовавшее продления курса антибиотикотерапии, а также 1 случай лимфореи, потребовавший дальнейшего наблюдения пациента хирургом. В группе пункционного доступа у 2 пациентов по данным послеоперационного УЗ-контроля выявлена гематома более 5 см. Процедуральной и госпитальной летальности не отмечено.

Исходя из полученных результатов, а также данных современных исследований, важно отметить факт низкого количества осложнений и при хирургической тактике [7, 9, 10].

При всех преимуществах малоинвазивной стратегии все же возможны клинические случаи, когда она сопряжена с высоким риском неудачи, например, при выраженном кальцинозе и извитости подвздошно-бедренного сегмента, при выраженных рубцовых изменениях, при протезированной ОБА. Наличие безопасной альтернативы в виде хирургического доступа является безусловным преимуществом для эндоваскулярного хирурга, так как позволяет выполнить ЭПБА и в такой группе пациентов без увеличения риска осложнений.

Заключение

Малоинвазивный пункционный доступ к ОБА при использовании устройств большого диаметра сопоставим с хирургическим по эффективности и безопасности. Имеются данные о том, что чрескожная тактика может снижать время операции, госпитализации, дискомфорт пациента, в связи с чем целесообразно ее рутинное использование у пациентов с подходящей анатомией.

Литература/References

1. Isselbacher E.M., et al. 2022 ACC/AHA guideline for the diagnosis and management of aortic disease. J Am Coll Cardiol. 2022; 80 (24): e223–393.

2. Hogg M.E., Kibbe M.R. Percutaneous thoracic and abdominal aortic aneurysm repair: Techniques and outcomes. Vascular. 2006; 14 (5): 270–81.

3. Brown L., et al. The UK EndoVascular Aneurysm Repair (EVAR) trials: Randomised trials of EVAR versus standard therapy. Health Technol Assess. 2012; 16 (9): 1–218.

4. Greenhalgh R. Comparison of endovascular aneurysm repair with open repair in patients with abdominal aortic aneurysm (EVAR trial 1), 30-day operative mortality results: Randomised controlled trial. Lancet. 2004; 364 (9437): 843–8.

5. Otto C.M., et al. 2020 ACC/AHA guideline for the management of patients with valvular heart disease: A report of the American College of Cardiology/American Heart Association Joint Committee on Clinical Practice Guidelines. Circulation. 2021; 143 (5): e72–227.

6. Carroll J.D., et al. STS-ACC TVT registry of transcatheter aortic valve replacement. J Am Coll Cardiol. 2020; 76 (21): 2492–516.

7. Rebelo A., et al. Comparison of percutaneous and cut-down access related minor complications after endovascular aortic repair. Exp Ther Med. 2022; 24 (4): 626.

8. Mousa A.Y., et al. Predictors of percutaneous access failure requiring open femoral surgical conversion during endovascular aortic aneurysm repair. J Vasc Surg. 2013; 58 (5): 1213–9.

9. Vierhout B.P., et al. Randomized multicenter trial on percutaneous versus open access in endovascular aneurysm repair (PiERO). J Vasc Surg. 2019; 69 (5): 1429–36.

10. Siracuse J.J., et al. Comparison of access type on perioperative outcomes after endovascular aortic aneurysm repair. J Vasc Surg. 2018; 68 (1): 91–9.

11. Schermerhorn M.L., et al. Long-term outcomes of abdominal aortic aneurysm in the medicare population. N Engl J Med. 2015; 373 (4): 328–38.

12. Manunga J.M., et al. Femoral artery calcification as a determinant of success for percutaneous access for endovascular abdominal aortic aneurysm repair. J Vasc Surg. 2013; 58 (5): 1208–12.

Госпитальные результаты чрескожных коронарных вмешательств у пациентов с бифуркационным поражением ствола левой коронарной артерии (данные многоцентрового регистра лечения бифуркационных поражений коронарных артерий)

Утегенов Р.Б.[1], Хелимский Д.А.[2], Бадоян А.Г.[2], Баранов А.А.[2], Горгулько А.П.[2], Крестьянинов О.В.[2], Бессонов И.С.[1], Эралиев Т.К.[3]

[1] Тюменский кардиологический научный центр, филиал Федерального государственного бюджетного научного учреждения «Томский национальный исследовательский медицинский центр Российской академии наук», 625026, г. Тюмень, Российская Федерация

[2] Федеральное государственное бюджетное учреждение «Национальный медицинский исследовательский центр имени академика Е.Н. Мешалкина» Министерства здравоохранения Российской Федерации, 630055, г. Новосибирск, Российская Федерация

[3] Общество с ограниченной ответственностью «Кардио Азия Плюс», г. Ош, Республика Киргизия

ДЛЯ КОРРЕСПОНДЕНЦИИ

Утегенов Руслан Булатович – врач по рентгенэндоваскулярным диагностике и лечению, младший научный сотрудник ТКНЦ – филиала ФГБНУ «Томский национальный исследовательский медицинский центр Российской академии наук» (Тюмень, Российская Федерация)

E-mail: ruslanutegenov8776@gmail.com

https://orcid.org/0000-0001-8619-6478

Ключевые слова: бифуркационные поражения; коронарные артерии; бифуркационное стентирование; ствол левой коронарной артерии; чрескожное коронарное вмешательство

Бифуркационные поражения коронарных артерий являются одной из наиболее сложных областей в интервенционной кардиологии, на долю которых приходится 15–20% общего числа атеросклеротических поражений коронарных артерий.

Цель – проанализировать процедурные и госпитальные результаты у пациентов, которым выполнялось стентирование бифуркационного поражения ствола левой коронарной артерии в сравнении с нестволовыми бифуркациями.

Материал и методы. В исследование включили 1230 пациентов, которым выполнялось стентирование бифуркационных поражений коронарных артерий. Пациенты были разделены на 2 группы: с бифуркационным поражением ствола левой коронарной артерии (ЛКА) (n=285) и нестволовыми бифуркационными поражениями (n=945).

Результаты. Среди пролеченных бифуркаций коронарных артерий частота стволовых поражений составила 23%. Большинство пациентов были мужского пола: 704 (74,5%) и 208 (73%) соответственно, и у этих пациентов чаще отмечались сочетанные поражения периферических артерий (10,5 против 6,5%, p=0,028). Истинные бифуркационные стенозы отмечались чаще в группе нестволовых поражений (23,3 против 13,7% соответственно; p=0,0004). Среднее значение Syntax Score у пациентов с бифуркацией ствола ЛКА составило 17,7±6,7 балла. В группе бифуркаций ствола ЛКА предилатация главной ветви использовалась реже, чем у пациентов с бифуркацией нестволовой локализации (50,5 против 74%, p<0,0001), но чаще выполнялась предилатация боковой ветви (23,5 против 17,1%, p=0,015).

Частота двустентовых методик значимо не различалась между группами (12,3 против 8,5%, p=0,06). Финальная киссинг-постдилатация чаще проводилась в группе пациентов со стволовыми бифуркационными поражениями (66 против 34,7%, p<0,0001). Технический успех в главной ветви не различался между группами, при этом технический успех в боковой ветви был выше в группе бифуркаций ствола ЛКА (92 против 71,2%, p<0,0001). Частота неблагоприятных сердечно-сосудистых и цереброваскулярных событий (MACCE) составила 1,8% в группе бифуркаций ствола ЛКА против 2,1% в группе нестволовых бифуркаций (p=0,8). Однако деформация стента чаще была в группе бифуркаций ствола ЛКА (2,1 против 0,3%, p=0,007).

Заключение. Выполнение чрескожного коронарного вмешательства бифуркационных поражений ствола ЛКА ассоциируется с хорошими непосредственными результатами и низкой частотой перипроцедурных осложнений, сопоставимыми с бифуркационными поражениями нестволовой локализации.

Финансирование. Исследование не имело спонсорской поддержки.

Конфликт интересов. Авторы заявляют об отсутствии конфликта интересов.

Для цитирования: Утегенов Р.Б., Хелимский Д.А., Бадоян А.Г., Баранов А.А., Горгулько А.П., Крестьянинов О.В., Бессонов И.С., Эралиев Т.К. Госпитальные результаты чрескожных коронарных вмешательств у пациентов с бифуркационным поражением ствола левой коронарной артерии (данные многоцентрового регистра лечения бифуркационных поражений коронарных артерий) // Клиническая и экспериментальная хирургия. Журнал имени академика Б.В. Петровского. 2023. Т. 11, № 2. С. 24–33. DOI: https://doi.org/10.33029/2308-1198-2023-11-2-24-33

Статья поступила в редакцию 10.08.2022. **Принята в печать** 10.05.2023.

Clinical outcomes of percutaneous coronary interventions in patients with bifurcation lesions of the left main coronary artery (results from the Multicenter Registry for the study of bifurcation intervention)

Utegenov R.B.[1], Khelimsky D.A.[2], Badoyan A.G.[2], Baranov A.A.[2], Gorgulko A.P.[2], Krestyaninov O.V.[2], Bessonov I.S.[1], Eraliev T.K.[3]

[1] Tyumen Cardiology Research Center, Branch of the Tomsk National Research Medical Center, Russian Academy of Science, 625026, Tyumen, Russian Federation
[2] National Medical Research Center named after Academician E.N. Meshalkin, Ministry of Health of the Russian Federation, 630055, Novosibirsk, Russian Federation
[3] Medical Center "Cardio Asia Plus", Osh, Republic of Kyrgyzstan

CORRESPONDENCE
Ruslan B. Utegenov – Doctor for X-ray Endovascular Diagnostics and Treatment, Tyumen Cardiology Research Center, Branch of Tomsk National Research Medical Center, Russian Academy of Science (Tyumen, Russian Federation)
E-mail: ruslanutegenov8776@gmail.com
https://orcid.org/0000-0001-8619-6478

Keywords:
bifurcation lesions; coronary arteries; bifurcation stenting; left main coronary artery; percutaneous coronary intervention

Bifurcation lesion of the coronary artery is one of the most difficult fields in interventional cardiology, accounting for 15–20% of the total number of atherosclerotic lesions of the coronary arteries.

Aim. To investigate procedural and clinical outcomes in patients undergoing PCI for left main bifurcation disease in comparison with non-left main bifurcations.

Material and methods. We retrospectively analyzed 1230 patients undergoing PCI of bifurcation lesions in coronary arteries. Patients were divided into 2 groups: with left main bifurcation disease (n=285) and non-left main bifurcation lesions (n=945).

Results. The overall prevalence of left main bifurcation lesions was 23%. Most of patients, in each of groups, were males: 704 (74.5%) and 208 (73%), respectively, and these patients more often had associated peripheral arterial lesions (10.5% vs 6.5%, p=0,028). True bifurcation lesions was statistically higher in the non-LM bifurcation group (23.3% vs 13.7%, p=0,0004). The mean Syntax Score of patients with bifurcation of the left main coronary artery was 17.7±6.7 points. Main branch predilatation was statistically lower in the LM bifurcation group (50.5% vs 74%, p<0,0001), while side branch predilatation was more common in the LM bifurcation group (23.5 vs 17.1%, p=0,015). There was no difference in the frequency of two-stents techniques between groups (12.3% versus 8.5%, p=0.06). Final kissing postdilatation was more often performed in the LM group (66 vs 34.7%, p<0,0001). Technical success in the main branch did not differ in compared groups, while technical success in the side branch was higher in LM group (92% vs 71.2%, p<0,0001). The overall in-hospital MACCE rate was 1.8% in the group of LM bifurcation lesions versus 2.1% in the non-LM bifurcations (p=0.8). However, stent deformation was statistically higher among the procedural complications in LM bifurcation group (2.1% vs 0.3%, p=0,007).

Conclusion. PCI of the LM bifurcation lesions is associated with good immediate results and a low incidence of periprocedural complications comparable to bifurcation lesions of non-LM localization.

Funding. The study had no sponsor support.

Conflict of interest. The authors declare no conflict of interest.

For citation: Utegenov R.B., Khelimsky D.A., Badoyan A.G., Baranov A.A., Gorgulko A.P., Krestyaninov O.V., Bessonov I.S., Eraliev T. K. Clinical outcomes of percutaneous coronary interventions in patients with bifurcation lesions of the left main coronary artery (results from the Multicenter Registry for the study of bifurcation intervention). Clinical and Experimental Surgery. Petrovsky Journal. 2023; 11 (2): 24–33. DOI: https://doi.org/10.33029/2308-1198-2023-11-2-24-33 (in Russian)
Received 10.08.2022. **Accepted** 10.05.2023.

Список сокращений

БВ – боковая ветвь
БП – бифуркационные поражения
ВСУЗИ – внутрисосудистое ультразвуковое исследование
ГВ – главная ветвь
КА – коронарные артерии
ЛКА – левая коронарная артерия
ОКТ – оптическая когерентная томография
ПОТ – проксимальная оптимизация
ЧКВ – чрескожное коронарное вмешательство
MACCE (Major Adverse Cardiac and Cerebrovascular Events) – основные неблагоприятные сердечно-сосудистые и цереброваскулярные события

Бифуркационные поражения (БП) коронарных артерий (КА) являются одной из наиболее сложных областей в интервенционной кардиологии, на долю которых приходится 15–20% общего числа атеросклеротических поражений КА [1, 2]. Это объясняет более низкий процент технического успеха, высокий риск перипроцедурных осложнений и более высокую вероятность формирования рестеноза, чем у пациентов с небифуркационным поражением КА [3, 4]. Согласно последним рекомендациям по реваскуляризации миокарда, методика провизорного стентирования является стратегией выбора как для ложных, так и для истинных бифуркаций нестволовой локализации [5]. В то же время вопрос выбора оптимальной методики стентирования бифуркации ствола левой коронарной артерии (ЛКА) остается дискутабельным. С одной стороны, рекомендуется имплантация минимального количества стентов, с другой – стратегией выбора для стволовых поражений является методика DK-crush [6].

Таким образом, **целью** нашего исследования был анализ процедурных и госпитальных результатов у пациентов, которым выполнялось стентирование бифуркационного поражения ствола ЛКА в сравнении с нестволовыми бифуркациями.

Дизайн исследования

Данное исследование было проведено на основании проспективного многоцентрового регистра IBS, посвященного чрескожным коронарным вмешательствам (ЧКВ) бифуркационных поражений.

Материал и методы

В данный анализ вошли 1230 пациентов, которым выполнялось стентирование бифуркационных поражений КА в период с 2018 по 2019 г.

Пациенты были разделены на 2 группы: с бифуркационным поражением ствола ЛКА (n=285) и с нестволовыми бифуркационными поражениями (n=945). Представленное исследование было одобрено локальными этическими комитетами каждого из участвующих медицинских центров.

Процедуры

Все коронарные вмешательства выполнялись в соответствии с принятыми клиническими стандартами конкретного медицинского центра, участвующего в исследовании. Все пациенты перед ЧКВ получали нагрузочную дозу ацетилсалициловой кислоты (300 мг) и клопидогрела (300–600 мг) либо тикагрелора (180 мг) или прасугрела (60 мг), если ранее не получали эти препараты. Антикоагулянтная терапия в виде нефракционированного гепарина проводилась во время ЧКВ интраартериально для достижения активированного времени свертывания от 250 до 350 с. Выбор техники бифуркационного стентирования (одно- или двухстентовая), проведение финальной киссинг-дилатации, метода проксимальной оптимизации (ПОТ), интраоперационного введения блокаторов гликопротеиновых IIb/IIIa рецепторов тромбоцитов (эптифибатид, абциксимаб), использование оптической когерентной томографии (ОКТ) или внутрисосудистого ультразвукового исследования (ВСУЗИ), инвазивной физиологии (фракционный резерв кровотока) применялись по решению рентгенэндоваскулярного хирурга, выполняющего вмешательство. После ЧКВ двойная антиагрегантная терапия назначалась на 6 мес для больных со стабильной ишемической болезнью сердца (ИБС) и на 12 мес при остром коронарном синдроме при отсутствии высокого риска кровотечения.

Таблица 1. Клинико-демографические характеристики пациентов

Показатель		Общая выборка бифуркаций, *n*=1230	Группа нествольных бифуркаций, *n*=945	Группа с бифуркационными поражениями ствола ЛКА, *n*=285	*p*
Пол	Мужской, *n* (%)	912 (74,1)	704 (74,5)	208 (73,0)	0,64
	Женский, *n* (%)	318 (25,9)	241 (25,5)	77(27,0)	
Возраст, годы		63,8±9,5	63,6 ± 9,4	64,5± 9,9	0,18
Диагноз	Стабильная стенокардия напряжения, *n* (%)	693 (56,3)	515 (54,5)	178 (62,5)	**0,02**
	Нестабильная стенокардия, *n* (%)	240 (19,5)	186 (19,7)	54 (18,9)	0,87
	Крупноочаговый инфаркт миокарда, *n* (%)	117 (9,5)	103 (10,9)	14 (4,9)	**0,002**
	Мелкоочаговый инфаркт миокарда, *n* (%)	112 (9,1)	88 (9,3)	24 (8,4)	0,73
	Безболевая ишемия миокарда, *n* (%)	68 (5,5)	53 (5,6)	15 (5,3)	0,88
Сахарный диабет, *n* (%)		307 (25)	235 (24,9)	72 (25,3)	0,94
Гипертоническая болезнь, *n* (%)		1151 (93,6)	887 (93,9)	264 (92,6)	0,49
Дислипидемия, *n* (%)		409 (33,3)	317 (33,5)	92 (32,3)	0,72
Фибрилляция предсердий, *n* (%)		170 (13,8)	136 (14,4)	34 (11,9)	0,33
Фракция выброса, %		58 (51,8; 64)	58 (51; 63)	60 (54; 65)	**0,001**
СКФ, мл/мин на 1,73 м^2		75,5±16,3	75,6±16,2	75,3±16,8	0,82
Постинфарктный кардиосклероз, *n* (%)		594 (48,3)	462 (48,9)	132 (46,3)	0,46
Цереброваскулярные заболевания, *n* (%)		142 (11,5)	105 (11,1)	37 (13,0)	0,4
Заболевания периферических артерий, *n* (%)		91 (7,4)	61 (6,5)	30 (10,5)	**0,028**
ЧКВ в анамнезе, *n* (%)		514 (41,8)	385 (40,7)	129 (45,3)	0,19
АКШ в анамнезе, *n* (%)		62 (5,0)	42 (4,4)	20 (7,0)	0,09

Примечание. ЛКА – левая коронарная артерия; АКШ – аортокоронарное шунтирование; СКФ – скорость клубочковой фильтрации; ЧКВ – чрескожное коронарное вмешательство.

Определения и конечные точки исследования

Под проксимальной оптимизацией понимали дилатацию коротким баллонным катетером сегмента артерии непосредственно перед зоной бифуркации для оптимизации прилегания страт стента [7]. Углом бифуркации считался угол между дистальным отделом главной ветви (ГВ) и боковой ветви (БВ). Бифуркационные поражения были разделены в соответствии с классификацией Медина, в которой проксимальному сегменту ГВ, дистальному сегменту ГВ и БВ присваивается цифровое значение 1 или 0 в зависимости от наличия стеноза >50% или его отсутствия [8]. К истинными бифуркационным стенозам относились поражения типа 1.1.1, 1.0.1, 0.1.1 по классификации Медина. Под неблагоприятными сердечно-сосудистыми и цереброваскулярными событиями (MACCE) подразумевались смерть от всех причин, нефатальный инфаркт миокарда (ИМ), инсульт и повторная реваскуляризация. Реваскуляризацией целевого поражения (РЦП) считалось повторное ЧКВ ранее стентированного сосуда в пределах 5 мм от края имплантированного стента или операция аортокоронарного шунтирования (АКШ) целевого сосуда. Реваскуляризация целевой артерии – это повторное ЧКВ в стентированной коронарной артерии, но не в стентированном ее сегменте, а в нативном участке [9]. Технический успех процедуры рассматривался отдельно как для ГВ, так и для БВ и определялся как остаточный стеноз менее 30% и кровоток TIMI-3 без признаков диссекции по целевой артерии. Процедурный успех определялся как технический успех ГВ при отсутствии кардиальной смерти, ИМ, экстренной реваскуляризации (методом АКШ или ЧКВ), инсульта или гемоперикарда на госпитальном этапе.

Статистический анализ

Результаты представлены в виде *M±SD* при нормальном распределении; при распределении, отличном от нормального, значения представлены медианой (*Me*) с интерквартильным размахом в виде 25-го и 75-го процентилей. Распределение количественных переменных определяли с помощью критерия Колмогорова–Смирнова. При сопоставлении количественных переменных при нормальном распределении использовали *t*-критерий Стьюдента; при распределении, отличном от нормального, применяли непараметрический критерий Манна–Уитни. Межгрупповые сравнения качественных признаков выполняли с помощью точного критерия Фишера. Качественные признаки представлены как абсолютные и относительные (в скобках) значения в процентах общего количества пациентов. Значения $p<0,05$ считались статистически значимыми. Все расчеты осуществляли с помощью программного обеспечения

Таблица 2. Ангиографическая характеристика пациентов

Характеристика поражения коронарного русла		Общая выборка бифуркаций, *n*=1230	Группа нестволовых бифуркаций, *n*=945	Группа с бифуркационными поражениями ствола ЛКА, *n*=285	*p*
Целевой сосуд	Бифуркация СтЛКА, *n* (%)	285 (23,2)	0	285 (100)	
	ПНА/ДА, *n* (%)	565 (45,9)	565 (59,8)	–	
	ОА/ВТК, *n* (%)	232 (18,9)	232 (24,6)	–	
	Бифуркация ПКА, *n* (%)	111 (9,03)	111 (11,8)	–	
	ПНА/септальная ветвь, *n* (%)	21 (1,7)	21 (2,2)	–	
	Прочие, *n* (%)	16 (1,3)	16 (1,7)	–	
Угол бифуркации		53 (40;71)	51 (39;68)	65 (48;82)	**<0,001**
Кальциноз		227 (18,5)	156 (16,5)	71 (24,9)	**0,002**
Тромбоз		62 (5)	54 (5,7)	8 (2,8)	0,06
Рестеноз/реокклюзия		90 (7,3)	65 (6,9)	25 (8,8)	0,3
Классификация Медина, *n* (%)					
Истинные бифуркации		**259 (21,1)**	**220 (23,3)**	**39 (13,7)**	**0,0004**
1.1.1		98 (7,9)	91 (9,6)	7 (2,5)	**<0,0001**
1.0.1		60 (4,9)	43 (4,6)	17 (5,9)	0,35
0.1.1		101 (8,2)	86 (9,1)	15 (5,3)	**0,037**
Ложные бифуркации		**971 (78,9)**	**725 (76,7)**	**246 (86,3)**	**0,0004**
0.1.0		351 (28,5)	240 (25,4)	111 (38,9)	**<0,0001**
1.0.0		257 (20,9)	209 (22,1)	48 (18,8)	0,06
1.1.0		217 (17,6)	188 (19,9)	29 (10,2)	**<0,0001**
0.0.1		146 (11,9)	88 (9,3)	58 (20,4)	**<0,0001**
Трифуркация		59 (4,8)	18 (1,9)	41 (14,4)	<0,0001
Длина поражения основной ветви, мм		15 (9; 22)	16 (9; 23)	10 (7; 16)	**<0,001**
Длина поражения боковой ветви, мм		8 (5; 13)	8 (5; 13)	7 (5; 11)	0,52
Диаметр проксимального сегмента основной ветви, мм		3,4±0,6	3,18±0,48	3,9±0,6	**<0,001**
Диаметр дистального сегмента основной ветви, мм		2,9±1,1	2,8±1,2	3,2±0,4	**<0,001**
Диаметр боковой ветви, мм		2,6±0,6	2,4±0,4	3,2±0,6	**<0,001**
Степень стеноза проксимального сегмента основной ветви, %		70 (55; 90)	75 (60; 90)	60 (40; 76)	**<0,001**
Степень стеноза дистального сегмента основной ветви, %		80 (60; 90)	80 (60; 90)	75 (62; 90)	0,372
Степень стеноза боковой ветви		70 (40; 86)	65 (30; 89)	75 (49; 85)	0,199

Примечание. ЛКА – левая коронарная артерия; ВТК – ветвь тупого края; ДА – диагональная артерия; ОА – огибающая артерия; ПНА – передняя нисходящая артерия; СтЛКА – ствол левой коронарной артерии.

GraphPad 2365 (Northside Dr.Suite 560, Сан-Диего, Калифорния, США) и SPSS Statistics 22.0 (IBM Corporation, Армонк, США).

Результаты

Всего в анализ были включены 1230 пациентов с БП. Частота встречаемости стволовых поражений КА составила 23%. Клинико-демографические характеристики представлены в табл. 1. Большинство пациентов в каждой из групп были мужского пола: 704 (74,5%) и 208 (73%) соответственно. Средний возраст пациентов составил 63,6±9,4 и 64,5±9,9 года соответственно. Пациенты с бифуркационными поражениями ствола ЛКА чаще проходили лечение с диагнозом стабильной стенокардии напряжения (62,5 против 54,5%, *p*=0,02), кроме того, у этих пациентов чаще отмечались сочетанные поражения периферических артерий (10,5 против 6,5%, *p*=0,028).

Ангиографические характеристики представлены в табл. 2. У пациентов с поражениями ствола ЛКА реже отмечались истинные бифуркационные стенозы по сравнению с группой нестволовых бифуркаций (13,7 против 23,3% соответственно; *p*=0,0004). Важно отметить, что в 14,4% случаев у больных со стволовой бифуркацией имелось трифуркационное поражение. У пациентов с поражениями ствола ЛКА чаще отмечался кальциноз (24,9 против 16,5%, *p*=0,002) и меньшая протяженность атеросклеротической бляшки [10(7;16) против 16(9; 23); *p*<0,001]. Среднее значение Syntax Score у пациентов с бифуркацией ствола ЛКА составило 17,7±6,7 балла.

Процедурные результаты представлены в табл. 3. В группе бифуркаций ствола ЛКА предилатация главной ветви использовалась реже, чем в группе нестволовых бифуркаций (50,5 против 74%, *p*<0,001), но чаще выполнялась предилатация боковой ветви

Таблица 3. Процедурные характеристики

Показатель		Общая выборка бифуркаций, *n*=1230	Группа нестволовых бифуркаций, *n*=945	Группа с бифуркационными поражениями ствола ЛКА, *n*=285	*p*
Защита боковой ветви, *n* (%)		503 (41)	374 (39,7)	129 (45,3)	0,09
Доступы	лучевой, *n* (%)	1120 (91,5)	868 (92,4)	252 (88,4)	0,08
	бедренный, *n* (%)	37 (3)	28 (3)	9 (3,2)	0,8
	локтевой, *n* (%)	6 (0,5)	4 (0,4)	2 (0,7)	0,6
	плечевой, *n* (%)	67 (5,5)	43 (4,6)	24 (8,4)	**0,017**
Предилатация главной ветви, *n* (%)		842 (68,6)	698 (74)	144 (50,5)	**<0,0001**
Предилатация боковой ветви, *n* (%)		228 (18,6)	161 (17,1)	67 (23,5)	**0,015**
Двухстентовая техника		115 (9,1)	80 (8,5)	35 (12,3)	0,06
Тип двухстентовых методик	Т-стентирование	39 (33,6)	29 (35,8)	10 (28,6)	0,7
	TAP-техника	27 (23,3)	19 (23,5)	8 (22,9)	0,5
	V-стентирование/SKS	7 (6)	4 (4,9)	3 (8,6)	0,2
	Crush	1 (0,9)	0	1 (2,9)	0,2
	Mini-crush	4 (3,4)	3 (3,7)	1 (2,9)	0,99
	Culotte	37 (31,9)	25 (30,9)	12 (34,3)	0,17
Количество стентов	1	751 (77,8)	567 (77,5)	184 (79)	0,19
	2	194 (20,1)	147 (20,1)	47 (20,2)	0,7
	3	18 (1,9)	16 (2,2)	2 (0,9)	0,27
	4	2 (0,2)	2 (0,3)	0	0,99
Одностентовая техника	из проксимального сегмента главной ветви в дистальный	839 (76,6)	706 (82,7)	133 (55,2)	**<0,0001**
	из главной ветви в боковую	122 (11,1)	69 (8,1)	53 (22)	**<0,0001**
	стентирование дистального сегмента главной ветви	65 (5,9)	29 (3,3)	36 (14,9)	**<0,0001**
	стентирование проксимального сегмента главной ветви	11 (1)	11 (1,3)	0	0,13
	стентирование боковой ветви	55 (5,1)	39 (4,6)	16 (6,6)	0,33
	из главной ветви в боковую (при трифуркации)	3 (0,3)	0	3 (1,3)	**0,012**
Отсроченная двухстентовая техника		20 (1,8)	11 (1,3)	9 (3,6)	**0,029**
Диаметр стента, мм		3,3±1,1	3,2±1,1	3,7±0,5	**<0,001**
Длина стента, мм		24,7±8,9	25,5±9,1	21,8±7,7	<0,001
Постдилатация, *n* (%)		367 (30,9)	286 (31,5)	81 (29)	0,61
Киссинг-постдилатация, *n* (%)		507 (42)	321 (34,7)	186 (66)	**<0,0001**
Количество проводников, *n*		2,2±1,2	2,2±1,3	2,4±1,1	**<0,001**
Количество баллонов, *n*		2,2±1,3	2,1±1,3	2,5±1,4	**<0,001**
Технический успех в главной ветви		1188 (96,8)	909 (96,5)	279 (97,9)	0,19
Технический успех в боковой ветви		785 (76)	566 (71,2)	219 (92)	**<0,0001**
Процедурный успех		1170 (95,2)	895 (94,8)	275 (96,5)	0,3
Время флюороскопии		16 (11; 25)	16 (11; 25)	17 (11; 24)	0,8
Объем контраста, мл		190 (150; 240)	180 (150; 240)	200 (150; 245)	0,3

(23,5 против 17,1%, *p*=0,015). Частота двухстентовых методик значимо не различалась между группами (12,3 против 8,5%, *p*=0,06). Важно отметить, что, основываясь на ангиографических и клинических параметрах конкретного пациента (степень компрометации боковой ветви, результаты внутрисосудистых методов визуализации), финальная киссинг-постдилатация чаще проводилась в группе пациентов со стволовыми бифуркационными поражениями (66 против 34,7%, *p*<0,0001). Технический успех в главной ветви не различался между группами (97,9 против 96,5%, *p*=0,19), при этом технический успех в боковой ветви был выше в группе бифуркаций ствола ЛКА (92 против 71,2%, *p*<0,0001). Процедурный успех также не различался между группами (96,5 против 94,8%, *p*=0,3).

Госпитальные осложнения представлены в табл. 4. Частота MACCE составила 1,8% в группе стволовых бифуркационных поражений против 2,1% в группе бифуркаций нестволовой локализации (*p*=0,8). Однако деформация стента чаще была в группе бифуркаций ствола ЛКА (2,1 против 0,3%, *p*=0,007).

Таблица 4. Госпитальные осложнения

Осложнение	Общая выборка бифуркаций, *n*=1230	Группа нестволовых бифуркаций, *n*=945	Группа с бифуркационными поражениями ствола ЛКА, *n*=285	*p*
MACCE, *n* (%)	25 (2)	20 (2,1)	5 (1,8)	0,8
Инфаркт миокарда, *n* (%)	16 (1,3)	13 (1,4)	3 (1,1)	0,99
Смерть, *n* (%)	4 (0,3)	3 (0,3)	1 (0,4)	0,99
Ишемический инсульт, *n* (%)	2 (0,2)	2 (0,2)	0	0,99
Реваскуляризация целевого поражения, *n* (%)	8 (0,7)	6 (0,6)	2 (0,7)	0,99
Тромбоз стента, *n* (%)	6 (0,5)	5 (0,5)	1 (0,3)	0,99
Перфорация, *n* (%)	9 (0,7)	8 (0,9)	1 (0,3)	0,7
Перикардиоцентез, *n* (%)	2 (0,2)	2 (0,2)	0	0,99
Деформация стента, *n* (%)	9 (0,7)	3 (0,3)	6 (2,1)	**0,007**
Осложнение сосудистого доступа, *n* (%)	1 (0,1)	0	1 (0,4)	0,2

MACCE (Major Adverse Cardiac and Cerebrovascular Events) – основные неблагоприятные сердечно-сосудистые и цереброваскулярные события.

Обсуждение

За последние годы возможности эндоваскулярных вмешательств при бифуркационных стволовых поражениях коронарных артерий приблизились к таковым при открытой хирургии. Это обусловлено появлением новых устройств, накоплением опыта стентирования стволовых поражений ЛКА (в том числе с помощью двухстентовых техник), а также развитием и активным внедрением методик внутрисосудистой визуализации.

Основные результаты представленного исследования заключаются в следующем.

Частота MACCE в группе стволовых бифуркаций на госпитальном этапе составила 1,8% и была сопоставима с результатами у пациентов с нестволовыми бифуркационными поражениями. Полученные данные не соотносятся как с ранее проведенным исследованием DELTA, так и с результатами исследования EXCEL, где частота госпитальных неблагоприятных событий у пациентов с бифуркационным стентированием ствола ЛКА составила 7,3 и 4,9% соответственно. Столь большая разница неблагоприятных сердечно-сосудистых событий, вероятно, обусловлена высоким исходным показателем Syntax Score в сравниваемых исследованиях. Так, данный показатель в исследовании регистра DELTA составил 29,7±14,3 балла, а в исследовании EXCEL – 26,5±9,3 балла, что несомненно выше, чем среднее значение Syntax Score в настоящем исследовании (17,7±6,7 балла) [10, 11].

При этом необходимо отметить, что в настоящем исследовании у пациентов в группе бифуркаций ствола ЛКА чаще отмечалась деформация стента, чем в группе бифуркаций нестволовой локализации, что обусловлено, по всей видимости, тем, что при стентировании ствола ЛКА стент имплантируется от устья артерии. Это приводит к тому, что при дальнейших манипуляциях стент может повреждаться проводниковым катетером. Влияние деформации стента в стволе ЛКА на отдаленные неблагоприятные сердечно-сосудистые события были продемонстрированы в исследовании Song-Yi Kim и соавт. Так, в данной работе острая деформация стента произошла в 6,5% случаях стентирования ствола ЛКА, которая привела к 28% ствол-ассоциированным MACCE через 3 года наблюдения [12].

Технический успех в боковой ветви был выше в группе бифуркаций ствола ЛКА (92 против 71,2%, *p*<0,0001). Вероятно, это обусловлено более высокой частотой финальной киссинг-дилатации (66 против 34,7%, *p*<0,0001). Киссинг-дилатация на стволе ЛКА имеет важное значение в оптимизации результата стентирования и восстановлении естественной геометрии бифуркации. В настоящее время, согласно рекомендациям Европейского бифуркационного клуба, выполнение киссинг-дилатации должно рассматриваться только при наличии значимой БВ, а также при явной ангиографической компрометации БВ или клинических проявлениях ангинозных болей [1]. При этом бифуркация ствола ЛКА априори рассматривается как бифуркация с вовлечением значимой БВ, и соответственно операторы чаще стараются выполнять киссинг-дилатацию у данной категории пациентов.

В то же время данные о влиянии киссинг-дилатации при бифуркационном стентировании ствола ЛКА на клинические исходы противоречивы. Так, в исследовании Annapoorna S. Kini и соавт. частота MACCE на госпитальном этапе после одностентовой реваскуляризации ствола ЛКА составила 5,7% с проведением киссинг-дилатации и 3,1% без нее (*p*=0,2). При этом частота MACCE также не различалась в отдаленном периоде через 4 года наблюдения (17,5% с выполнением киссинг-дилатации и 15,9% без ее проведения, *p*=0,65) [13].

В другом исследовании L. Gaido и соавт. финальная киссинг-дилатация на стволе ЛКА при

двухстентовых методиках ассоциировалась с меньшим риском рестеноза в отдаленном периоде наблюдения [14].

Важное значение в оптимизации стентирования ствола ЛКА имеют методы внутрисосудистой визуализации, такие как ВСУЗИ и ОКТ. Их использование считается оправданным в данной ситуации, поскольку существует доказанная взаимосвязь субоптимальных результатов стентирования ствола ЛКА с неблагоприятными клиническими исходами. В нашем исследовании методы внутрисосудистой визуализации выполнялись в небольшом проценте случаев, что могло повлиять на итоговый результат. Как ВСУЗИ, так и ОКТ могут выявлять важные интраоперационные особенности прилегания стента, такие как его недораскрытие, мальпозиция страт или диссекция стенки артерии [15, 16]. По сравнению с ангиографическим успехом стентирование ствола ЛКА под контролем внутрисосудистой визуализации ассоциировано с лучшими клиническими результатами, поэтому его использование рекомендовано Европейским бифуркационным клубом [17, 18].

Частота применения двухстентовой техники на стволе ЛКА была выше, чем в группе бифуркаций нестволовой локализации, и составила 12,3 против 8,5% на бифуркации нестволовой локализации (p=0,06). Это несколько ниже, чем в исследовании COBIS III, где частота выполнения двухстентовой техники на стволе ЛКА составила 27,1 против 11,7% в группе нестволовых БП (p<0,05). Вероятно, это обусловлено разными популяциями пациентов. Так, в данном регистре чаще отмечались пациенты с истинным БП – 53,8%, в том числе ствола ЛКА – 35,5% [19]. Это, несомненно, выше, чем в настоящем исследовании (23,3 и 13,7% соответственно).

В нашем исследовании при использовании двухстентовой техники на стволе ЛКА чаще использовалась методика Culotte (34,3% случаев). В то же время, согласно рекомендациям Европейского общества по реваскуляризации миокарда, стратегией выбора у пациентов с бифуркационным поражением ствола ЛКА методика стентирования DK-crush связана с более низкой частотой неблагоприятных сердечно-сосудистых событий в сравнении с техникой Culotte у пациентов с истинным бифуркационным поражением ствола ЛКА как через 1 год, так и через 3 года наблюдения [20]. Но несмотря на то что DK-crush во многих исследованиях демонстрирует преимущество над другими стратегиями стентирования ствола ЛКА, Европейский бифуркационный клуб все-таки дает возможность хирургу выбирать ту методику, с которой он лучше всего знаком [1]. Так, в крупном рандомизированном исследовании EBC MAIN при стентировании ствола ЛКА главной остается provisional-техника. В то же время из двухстентовых методик чаще использовалась техника Culotte, что сопоставимо с нашими результатами [21].

Заключение

Выполнение ЧКВ бифуркационных поражений ствола ЛКА ассоциируется с хорошими непосредственными результатами и низкой частотой перипроцедурных осложнений, сопоставимыми с бифуркационными поражениями нестволовой локализации.

Благодарности. Данные научной работы были собраны и редактированы с использованием электронного сбора данных REDCap, размещенных в ФГБУ «НМИЦ им. ак. Е.Н. Мешалкина» Минздрава России (Новосибирск, Российская Федерация). Обслуживание электронного сбора данных REDCap производится авторами P.A. Harris, R.Taylor, B.L. Minor, V. Elliott, M. Fernandez и др.

Литература

1. Lassen J.F., Burzotta F., Banning A.P., Lefèvre T., Darremont O., Hildick-Smith D. et al. Percutaneous coronary intervention for the left main stem and other bifurcation lesions: 12th consensus document from the European Bifurcation Club // EuroIntervention. 2018. Vol. 13, N 13. P. 1540–1553. DOI: https://doi.org/10.4244/EIJ-D-17-00622

2. Эралиев Т.К., Хелимский Д.А., Бадоян А.Г., Крестьянинов О.В. Бифуркационные поражения коронарного русла: современные техники эндоваскулярного лечения // Патология кровообращения и кардиохирургия. 2021. Т. 25, № 2. С. 38–49. DOI: https://doi.org/10.21688/1681-3472-2021-2-38-49

3. Chen X., Zhang D., Yin D., Li J., Zhao Z., Wang H. et al. Can «true bifurcation lesion» actually be regarded as an independent risk factor of acute side branch occlusion after main vessel stenting? A retrospective analysis of 1,200 consecutive bifurcation lesions in a single center: Impacts of True Bifurcations on Side Branch // Cathet. Cardiovasc. Intervent. 2016. Vol. 87. P. 554–563. DOI: https://doi.org/10.1002/ccd.26403

4. Tan S., Ramzy J., Burgess S., Zaman S. Percutaneous coronary intervention for coronary bifurcation lesions: latest evidence // Curr. Treat. Options Cardiovasc. Med. 2020. Vol. 22, N 2. P. 6. DOI: https://doi.org/10.1007/s11936-020-0806-4 PMID: 32034505.

5. Neumann F.J., Sousa-Uva M., Ahlsson A., Alfonso F., Banning A.P. et al.; ESC Scientific Document Group. 2018 ESC/EACTS guidelines on myocardial revascularization // Eur. Heart J. 2019. Vol. 40, N 2. P. 87–165. DOI: https://doi.org/10.1093/eurheartj/ehy394

6. Chen S.L., Zhang J.J., Han Y., Kan J., Chen L., Qiu C. et al. Double kissing crush versus provisional stenting for left main distal bifurcation lesions: DKCRUSH-V randomized trial // J. Am. Coll. Cardiol. 2017. Vol. 70, N 21. P. 2605–2617. DOI: https://doi.org/10.1016/j.jacc.2017.09.1066

7. Dérimay F., Rioufol G., Cellier G., Souteyrand G., Finet G. Benefits of final proximal optimization technique (POT) in provisional stenting // Int. J. Cardiol. 2019. Vol. 274. P. 71–73. DOI: https://doi.org/10.1016/j.ijcard.2018.09.041

8. Medina A., Suárez de Lezo J., Pan M. A new classification of coronary bifurcation lesions // Rev. Esp. Cardiol. 2006. Vol. 59, N 2. P. 183. PMID: 16540043.

9. Cutlip D.E., Windecker S., Mehran R., Boam A., Cohen D.J., van Es G.A. et al.; Academic Research Consortium. Clinical end points in coronary stent trials: A case for standardized definitions // Circulation. 2007. Vol. 115, N 17. P. 2344–2351. DOI: https://doi.org/10.1161/CIRCULATIONAHA.106.685313

10. Naganuma T., Chieffo A., Meliga E., Capodanno D., Park S.J., Onuma Y. et al. Long-term clinical outcomes after percutaneous coronary intervention for ostial/mid-shaft lesions versus distal bifurcation lesions in unprotected left main coronary artery: The DELTA Registry (drug-eluting stent for left main coronary artery disease): A multicenter registry evaluating percutaneous coronary intervention versus coronary artery bypass grafting for left main treatment // JACC Cardiovasc. Interv. 2013. Vol. 6, N 12. P. 1242–1249. DOI: https://doi.org/10.1016/j.jcin.2013.08.005 PMID: 24355114.

11. Stone G.W., Sabik J.F., Serruys P.W., Simonton C.A., Généreux P., Puskas J. et al.; EXCEL Trial Investigators. Everolimus-eluting stents or bypass surgery for left main coronary artery disease // N. Engl. J. Med. 2016. Vol. 375, N. 23. P. 2223–2235. DOI: https://doi.org/10.1056/NEJMoa1610227

12. Kim S.-Y., Maehara A., Merkely B., Ungi I., Van Boven A., Schampaert E. et al. TCT-44 Frequency and impact of acute stent deformation after PCI of left main coronary artery disease: An EXCEL trial intravascular ultrasound substudy // J. Am. Coll. Cardiol. 2017. Vol. 70, N 18. P. B19. DOI: https://doi.org/10.1016/j.jacc.2017.09.092

13. Kini A.S., Dangas G.D., Baber U., Vengrenyuk Y., Kandzari D.E., Leon M.B. et al. Influence of final kissing balloon inflation on long-term outcomes after PCI of distal left main bifurcation lesions in the EXCEL trial // EuroIntervention. 2020. Vol. 16, N 3. P. 218–224. DOI: https://doi.org/10.4244/EIJ-D-19-00851

14. Gaido L., D'Ascenzo F., Imori Y., Wojakowski W., Saglietto A., Figini F. et al. Impact of kissing balloon in patients treated with ultrathin stents for left main lesions and bifurcations: An analysis from the RAIN-CARDIOGROUP VII study // Circ. Cardiovasc. Interv. 2020. Vol. 13, N 3. Article ID e008325. DOI: https://doi.org/10.1161/CIRCINTERVENTIONS.119.008325

15. Созыкин А.В., Никитин А.Э., Шлыков А.В., Новикова Н.А., Оганесян А.С., Фараджов Р.А. и др. Внутрисосудистые методы визуализации: интервенционное лечение пациентов с ишемической болезнью сердца на современном этапе // Эндоваскулярная хирургия. 2018. Т. 5, № 3. С. 335–345. DOI: https://doi.org/10.24183/2409-4080-2018-5-3-335-345

16. Ибрагимов Р.У., Бадоян А.Г., Крестьянинов О.В., Покушалов Е.А., Нарышкин И.А., Кретов Е.И. и др. Сравнительный анализ эндотелиального покрытия эверолимус-выделяющих стентов Synergy с биодеградируемым покрытием и Xience с постоянным полимером с помощью оптической когерентной томографии через 3 месяца после чрескожного коронарного вмешательства на стволе левой коронарной артерии // Патология кровообращения и кардиохирургия. 2017. Т. 21, № 4. С. 59–68. DOI: https://doi.org/10.21688/1681-3472-2017-4-59-68 (in Russian)

17. Burzotta F., Lassen J.F., Lefèvre T., Banning A.P., Chatzizisis Y.S., Johnson T.W. et al. Percutaneous coronary intervention for bifurcation coronary lesions: The 15th consensus document from the European Bifurcation Club // EuroIntervention. 2021. Vol. 16, N 16. P. 1307–1317. DOI: https://doi.org/10.4244/EIJ-D-20-00169

18. Fujimura T., Matsumura M., Witzenbichler B. et al. Stent expansion indexes to predict clinical outcomes // JACC Cardiovasc. Interv. 2021. Vol. 14, N 15. P. 1639–1650. DOI: https://doi.org/10.1016/j.jcin.2021.05.019

19. Choi K.H., Song Y.B., Lee J.M., Park T.K., Yang J.H., Hahn J.Y. et al. Prognostic effects of treatment strategies for left main versus non-left main bifurcation percutaneous coronary intervention with current-generation drug-eluting stent // Circ. Cardiovasc. Interv. 2020. Vol. 13, N 2. Article ID e008543. DOI: https://doi.org/10.1161/CIRCINTERVENTIONS.119.008543

20. Chen S.L., Xu B., Han Y.L., Sheiban I., Zhang J.J., Ye F. et al. Clinical outcome after DK crush versus culotte stenting of distal left main bifurcation lesions: The 3-year follow-up results of the DKCRUSH-III study // JACC Cardiovasc. Interv. 2015. Vol. 8, N 10. P. 1335–1342. DOI: https://doi.org/10.1016/j.jcin.2015.05.017

21. Hildick-Smith D., Egred M., Banning A., Brunel P., Ferenc M., Hovasse T. et al. The European bifurcation club Left Main Coronary Stent study: A randomized comparison of stepwise provisional vs systematic dual stenting strategies (EBC MAIN) // Eur. Heart J. 2021. Vol. 42, N 37. P. 3829–3839. DOI: https://doi.org/10.1093/eurheartj/ehab283 PMID: 34002215.

References

1. Lassen J.F., Burzotta F., Banning A.P., Lefèvre T., Darremont O., Hildick-Smith D., et al. Percutaneous coronary intervention for the left main stem and other bifurcation lesions: 12th consensus document from the European Bifurcation Club. EuroIntervention. 2018; 13 (13): 1540–53. DOI: https://doi.org/10.4244/EIJ-D-17-00622.

2. Eraliev T.K., Khelimsky D.A., Badoyan A.G., Krest'yaninov O.V. Coronary bifurcation lesions: current techniques for endovascular treatment. Patologiya krovoobrashcheniya i kardiokhirurgiya [Pathology of Blood Circulation and Cardiac Surgery]. 2021; 25 (2): 38–49. DOI: https://doi.org/10.21688/1681-3472-2021-2-38-49 (in Russian)

3. Chen X., Zhang D., Yin D., Li J., Zhao Z., Wang H., et al. Can «true bifurcation lesion» actually be regarded as an independent risk factor of acute side branch occlusion after main vessel stenting? A retrospective analysis of 1,200 consecutive bifurcation lesions in a single center: Impacts of True Bifurcations on Side Branch. Cathet Cardiovasc Intervent 2016; 87: 554–63. DOI: https://doi.org/10.1002/ccd.26403

4. Tan S., Ramzy J., Burgess S., Zaman S. Percutaneous coronary intervention for coronary bifurcation lesions: latest evidence. Curr Treat Options Cardiovasc Med. 2020; 22 (2): 6. DOI: https://doi.org/10.1007/s11936-020-0806-4 PMID: 32034505.

5. Neumann F.J., Sousa-Uva M., Ahlsson A., Alfonso F., Banning A.P., et al.; ESC Scientific Document Group. 2018 ESC/EACTS guidelines on myocardial revascularization. Eur Heart J. 2019; 40 (2): 87–165. DOI: https://doi.org/10.1093/eurheartj/ehy394

6. Chen S.L., Zhang J.J., Han Y., Kan J., Chen L., Qiu C., et al. Double kissing crush versus provisional stenting for left main distal bifurcation lesions: DKCRUSH-V randomized trial. J Am Coll Cardiol. 2017; 70 (21): 2605–17. DOI: https://doi.org/10.1016/j.jacc.2017.09.1066

7. Dérimay F., Rioufol G., Cellier G., Souteyrand G., Finet G. Benefits of final proximal optimization technique (POT) in provisional stenting. Int J Cardiol. 2019; 274: 71–3. DOI: https://doi.org/10.1016/j.ijcard.2018.09.041

8. Medina A., Suárez de Lezo J., Pan M. A new classification of coronary bifurcation lesions. Rev Esp Cardiol. 2006; 59 (2): 183. PMID: 16540043.

9. Cutlip D.E., Windecker S., Mehran R., Boam A., Cohen D.J., van Es G.A., et al.; Academic Research Consortium. Clinical end points in coronary stent trials: A case for standardized definitions. Circulation. 2007; 115 (17): 2344–51. DOI: https://doi.org/10.1161/CIRCULATIONAHA.106.685313

10. Naganuma T., Chieffo A., Meliga E., Capodanno D., Park S.J., Onuma Y., et al. Long-term clinical outcomes after percutaneous coronary intervention for ostial/mid-shaft lesions versus distal bifurcation lesions in unprotected left main coronary artery: The DELTA Registry (drug-eluting stent for left main coronary artery disease): A multicenter registry evaluating percutaneous coronary intervention versus coronary artery bypass grafting for left main treatment. JACC Cardiovasc Interv. 2013; 6 (12): 1242–9. DOI: https://doi.org/10.1016/j.jcin.2013.08.005 PMID: 24355114.

11. Stone G.W., Sabik J.F., Serruys P.W., Simonton C.A., Généreux P., Puskas J., et al.; EXCEL Trial Investigators. Everolimus-eluting stents or bypass surgery for left main coronary artery disease. N Engl J Med. 2016; 375 (23): 2223–35. DOI: https://doi.org/10.1056/NEJMoa1610227

12. Kim S.-Y., Maehara A., Merkely B., Ungi I., Van Boven A., Schampaert E., et al. TCT-44 Frequency and impact of acute stent deformation after PCI of left main coronary artery disease: An EXCEL trial intravascular ultrasound substudy. J Am Coll Cardiol. 2017; 70 (18): B19. DOI: https://doi.org/10.1016/j.jacc.2017.09.092

13. Kini A.S., Dangas G.D., Baber U., Vengrenyuk Y., Kandzari D.E., Leon M.B., et al. Influence of final kissing balloon inflation on long-term outcomes after PCI of distal left main bifurcation lesions in the EXCEL trial. EuroIntervention. 2020; 16 (3): 218–24. DOI: https://doi.org/10.4244/EIJ-D-19-00851

14. Gaido L., D'Ascenzo F., Imori Y., Wojakowski W., Saglietto A., Figini F., et al. Impact of kissing balloon in patients treated with ultrathin stents for left main lesions and bifurcations: An analysis

from the RAIN-CARDIOGROUP VII study. Circ Cardiovasc Interv. 2020; 13 (3): e008325. DOI: https://doi.org/10.1161/CIRCINTERVENTIONS.119.008325

15. Sozykin A.V., Nikitin A.E., Shlykov A.V., Novikova N.A., Oganesyan A.S., Faradzhov R.A., et al. Intravascular methods of visualization: novel insights into interventional treatment of patients with coronary heart disease. Endovaskulyarnaya khirurgiya [Endovascular surgery]. 2018; 5 (3): 335–45. DOI: https://doi.org/10.24183/2409-4080-2018-5-335-345

16. Ibragimov R.U., Badoyan A.G., Krest'yaninov O.V., Pokushalov E.A., Naryshkin I.A., Kretov E.I., et al. Optical coherence tomography for evaluating Synergy everolimus-eluting stents with biodegradable polymer and Xience durable polymer everolimus-eluting stents following percutaneous coronary intervention in patients with left main coronary artery stenosis. Patologiya krovoobrashcheniya i kardiokhirurgiya [Pathology of Blood Circulation and Cardiac Surgery]. 2017; 21 (4): 59–68. DOI: https://doi.org/10.21688/1681-3472-2017-4-59-68 (in Russian)

17. Burzotta F., Lassen J.F., Lefèvre T., Banning A.P., Chatzizisis Y.S., Johnson T.W., et al. Percutaneous coronary intervention for bifurcation coronary lesions: The 15th consensus document from the European Bifurcation Club. EuroIntervention. 2021; 16 (16): 1307–17. DOI: https://doi.org/10.4244/EIJ-D-20-00169

18. Fujimura T., Matsumura M., Witzenbichler B., et al. Stent expansion indexes to predict clinical outcomes. JACC Cardiovasc Interv. 2021; 14 (15): 1639–50. DOI: https://doi.org/10.1016/j.jcin.2021.05.019

19. Choi K.H., Song Y.B., Lee J.M., Park T.K., Yang J.H., Hahn J.Y., et al. Prognostic effects of treatment strategies for left main versus non-left main bifurcation percutaneous coronary intervention with current-generation drug-eluting stent. Circ Cardiovasc Interv. 2020; 13 (2): e008543. DOI: https://doi.org/10.1161/CIRCINTERVENTIONS.119.008543

20. Chen S.L., Xu B., Han Y.L., Sheiban I., Zhang J.J., Ye F., et al. Clinical outcome after DK crush versus culotte stenting of distal left main bifurcation lesions: The 3-year follow-up results of the DKCRUSH-III study. JACC Cardiovasc Interv. 2015; 8 (10): 1335–42. DOI: https://doi.org/10.1016/j.jcin.2015.05.017

21. Hildick-Smith D., Egred M., Banning A., Brunel P., Ferenc M., Hovasse T., et al. The European bifurcation club Left Main Coronary Stent study: A randomized comparison of stepwise provisional vs systematic dual stenting strategies (EBC MAIN). Eur Heart J. 2021; 42 (37): 3829–39. DOI: https://doi.org/10.1093/eurheartj/ehab283 PMID: 34002215.

Применение мини-инвазивных технологий литотрипсии и антеградной гидравлической литоэкстракции в комплексном лечении больных с холедохолитиазом, осложненным механической желтухой и холангитом

Цеймах А.Е.[1], Куртуков В.А.[2], Мищенко А.Н.[2], Теплухин В.Н.[2], Шойхет Я.Н.[1], Цеймах М.Е.[1]

[1] Федеральное государственное бюджетное образовательное учреждение высшего образования «Алтайский государственный медицинский университет» Министерства здравоохранения Российской Федерации, 656038, г. Барнаул, Российская Федерация

[2] Краевое государственное бюджетное учреждение здравоохранения «Городская больница № 5, г. Барнаул», 656045, г. Барнаул, Российская Федерация

ДЛЯ КОРРЕСПОНДЕНЦИИ
Цеймах Александр Евгеньевич – кандидат медицинских наук, доцент кафедры факультетской хирургии им. проф. И.И. Неймарка с курсом ДПО ФГБОУ ВО АГМУ Минздрава России (Барнаул, Российская Федерация)
E-mail: alevtsei@rambler.ru
https://orcid.org/0000-0002-1199-3699

Ключевые слова: холедохолитиаз; мини-инвазивная литотрипсия; антеградная гидравлическая литоэкстракция; механическая желтуха; холангит

Актуальность. Холедохолитиаз (ХЛ) является одним из наиболее частых осложнений желчнокаменной болезни. «Золотым стандартом» лечения ХЛ на современном этапе являются мини-инвазивные ретроградные эндоскопические и видеолапароскопические методы лечения. Однако, по данным различных авторов, частота случаев так называемого трудного ХЛ, когда вышеперечисленные методы не могут быть применены технически либо неэффективны, составляет от 10 до 15% случаев ХЛ.

Цель – оценить эффективность применения мини-инвазивных технологий литотрипсии и антеградной гидравлической литоэкстракции в комплексном лечении пациентов с ХЛ, осложненным механической желтухой и холангитом.

Материал и методы. В основной (1-й) группе, состоящей из 18 пациентов с ХЛ, осложненным механической желтухой и холангитом, проводили комплексное лечение с применением мини-инвазивных технологий литотрипсии и гидравлической антеградной литоэкстракции. В группе сравнения (2-я группа), в которую вошли 35 пациентов с ХЛ, осложненным механической желтухой и холангитом, проводили комплексное лечение без применения мини-инвазивных технологий литотрипсии и гидравлической антеградной литоэкстракции.

Результаты. На фоне лечения у больных обеих групп наблюдалось статистически значимое снижение лабораторных показателей билирубинемии, цитолиза и холестаза на фоне ликвидации клинических проявлений механической желтухи. При этом во 2-й группе было статистически значимо больше поствоспалительных стриктур и рубцовых стенозов холедоха. Основная доля этих осложнений приходилась на лапаротомные вмешательства, такие как наружное дренирование холедоха по Керу и Вишневскому, которых в 1-й группе удалось избежать благодаря применению мини-инвазивных технологий литотрипсии и антеградной гидравлической литоэкстракции.

Заключение. Мини-инвазивные технологии литотрипсии и антеградная гидравлическая литоэкстракция являются безопасными альтернативами традиционным методам литоэкстракции и могут быть рекомендованы к применению у пациентов, у которых неэффективны видеолапароскопическая и ретроградная эндоскопическая литоэкстракции, особенно в случае наличия холангита как фактора риска развития поствоспалительных стриктур и рубцовых стенозов холедоха.

Финансирование. Исследование не имело спонсорской поддержки.

Конфликт интересов. Авторы заявляют об отсутствии конфликта интересов.

Для цитирования: Цеймах А.Е., Куртуков В.А., Мищенко А.Н., Теплухин В.Н., Шойхет Я.Н., Цеймах М.Е. Применение мини-инвазивных технологий литотрипсии и антеградной гидравлической литоэкстракции в комплексном лечении больных с холедохолитиазом, осложненным механической желтухой и холангитом // Клиническая и экспериментальная хирургия. Журнал имени академика Б.В. Петровского. 2023. Т. 11, № 2. С. 34–40. DOI: https://doi.org/10.33029/2308-1198-2023-11-2-34-40

Статья поступила в редакцию 21.07.2022. **Принята в печать** 02.05.2023.

The use of minimally invasive technologies of lithotripsy and antegrade hydraulic lithoextraction in the complex treatment of patients with choledocholithiasis complicated by obstructive jaundice and cholangitis

Tseimakh A.E.[1], Kurtukov V.A.[2], Mishchenko A.N.[2], Tepluhin V.N.[2], Shoikhet Ya.N.[1], Tseimakh M.E.[1]

[1] Altai State Medical University, Ministry of Health of the Russian Federation, 656038, Barnaul, Russian Federation
[2] City Hospital # 5, 656045, Barnaul, Russian Federation

CORRESPONDENCE
Alexander E. Tseimakh – MD, Associate Professor of the Department of Faculty Surgery named after Prof. I.I. Neimark, Altai State Medical University, Ministry of Health of the Russian Federation (Barnaul, Russian Federation)
E-mail: alevtsei@rambler.ru
https://orcid.org/0000-0002-1199-3699

Keywords:
choledocholithiasis; minimally invasive lithotripsy; antegrade hydraulic lithoextraction; obstructive jaundice; cholangitis

Actuality. Choledocholithiasis is one of the most common complications of cholelithiasis. The gold standard for the treatment of choledocholithiasis at the present stage is minimally invasive retrograde endoscopic and videolaparoscopic methods of treatment. However, according to various authors, the incidence of so-called «difficult choledocholithiasis», when the above methods cannot be applied technically or are ineffective, ranges from 10 to 15% cases of choledocholithiasis.

Aim. To evaluate the effectiveness of the use of minimally invasive technologies of lithotripsy and antegrade hydraulic lithoextraction in the complex treatment of patients with choledocholithiasis complicated by obstructive jaundice and cholangitis.

Material and methods. In the main group, consisting of 18 patients with choledocholithiasis complicated by obstructive jaundice and cholangitis, a complex treatment was carried out using minimally invasive technologies of lithotripsy and hydraulic antegrade lithoextraction. In the comparison group, which included 35 patients with choledocholithiasis complicated by obstructive jaundice and cholangitis, complex treatment was carried out without the use of minimally invasive lithotripsy technologies and hydraulic antegrade lithoextraction.

Results. During treatment, patients in both groups demonstrated statistically significant decrease in laboratory parameters of bilirubinemia, cytolysis and cholestasis against the background of the elimination of clinical manifestations of obstructive jaundice. At the same time, in the comparison group, there were statistically significant post-inflammatory strictures and cicatricial stenoses of the choledochus. The main proportion of these complications accounted for laparotomic interventions, such as external drainage of the choledochus according to Ker and Vishnevsky, which were avoided in the main group due to the use of minimally invasive lithotripsy technologies and antegrade hydraulic lithoextraction.

Conclusion. Minimally invasive technologies of lithotripsy and antegrade hydraulic lithoextraction are safe alternatives to traditional methods of lithoextraction and can be recommended for use in patients in whom video-laparoscopic and retrograde endoscopic lithoextraction are ineffective, especially in the case of cholangitis as a risk factor for the development of post-inflammatory strictures and cicatricial stenosis of the choledochus.

Funding. The study had no sponsor support.
Conflict of interest. The authors declare no conflict of interest.

For citation: Tseimakh A.E., Kurtukov V.A., Mishchenko A.N., Tepluhin V.N., Shoikhet Ya.N., Tseimakh M.E. The use of minimally invasive technologies of lithotripsy and antegrade hydraulic lithoex-traction in the complex treatment of patients with choledocholithiasis complicated by ob-structive jaundice and cholangitis. Clinical and Experimental Surgery. Petrovsky Journal. 2023; 11 (2): 34–40. DOI: https://doi.org/10.33029/2308-1198-2023-11-2-34-40 (in Russian)
Received 21.07.2022. **Accepted** 02.05.2023.

Желчнокаменная болезнь (ЖКБ) является одним из самых распространенных в мире заболеваний, поражающим до 20% населения. Холедохолитиаз (ХЛ) – одно из наиболее частых осложнений ЖКБ, 90% случаев обусловлены миграцией конкрементов из желчного пузыря, 10% – образованием конкрементов непосредственно в желчевыводящих протоках. Частота встречаемости в различных странах варьирует от 5 до 30%, при этом доля ХЛ, не осложненного механической желтухой и выявляемого во время холецистэктомии, не превышает 5% [1–4]. «Золотым стандартом» лечения ХЛ на современном этапе являются мини-инвазивные ретроградные эндоскопические и видеолапароскопические методы лечения. Однако, по данным разных авторов, частота случаев так называемого «трудного ХЛ», когда вышеперечисленные методы не могут быть применены технически либо неэффективны, составляет от 10 до 15% случаев ХЛ [3–5]. Наиболее сложные проблемы, с которыми сталкивается хирург во время проведения эндоскопической или видеолапароскопической литотрипсии и литоэкстракции, все еще связаны с характеристиками и количеством камней. Частота встречаемости множественного ХЛ с размерами, превышающими нормальный диаметр холедоха, достигает 50%, составляя 7,8% всех случаев ХЛ [3–5]. Методом выбора в этом случае в большинстве своем остаются открытые лапаротомные вмешательства, сопровождающиеся значимыми количествами ранних и послеоперационных осложнений на фоне увеличения количества пациентов с мультиморбидностью [1, 2, 5–7]. При этом холангит является важным фактором риска образования поствоспалительных стриктур и послеоперационных стенозов холедоха, особенно после выполнения лапаротомных вмешательств [1, 2, 5–7].

В связи с актуальностью проблемы ХЛ продолжается поиск альтернативных методов мини-инвазивного лечения данной нозологии.

Цель – оценить эффективность применения мини-инвазивных технологий литотрипсии и антеградной гидравлической литоэкстракции в комплексном лечении пациентов с ХЛ, осложненным механической желтухой и холангитом.

Материал и методы

В сравнительном проспективном исследовании участвовали 53 пациента с ХЛ, осложненным механической желтухой и холангитом, проходивших комплексное лечение на базе краевого гепатологического центра КГБУЗ «Городская больница № 5, г. Барнаул» (г. Барнаул, Российская Федерация) с 2017 по 2020 г. Больные распределены на 2 группы.

В основную (1-ю) группу вошли 18 пациента с ХЛ, осложненным механической желтухой и холангитом, которым проводилось комплексное лечение с применением мини-инвазивных технологий литотрипсии и гидравлической антеградной литоэкстракции.

В группу сравнения (2-ю) вошли 35 пациентов с ХЛ, осложненным механической желтухой и холангитом, которым проводилось комплексное лечение без применения мини-инвазивных технологий литотрипсии и гидравлической антеградной литоэкстракции.

В 1-й группе медиана возраста пациентов составила 65,5 (56,75; 73,75) года, во 2-й группе – 67 (62; 73) лет. Сравнительный анализ показал, что группы были сопоставимы по возрасту (p=0,645). В 1-ю группу вошли 12 женщин и 6 мужчин, во 2-ю – 22 женщины и 13 мужчин. Сравнительный анализ показал, что группы были сопоставимы по полу (p=0,443).

Таблица 1. Сравнительная характеристика групп больных по сопутствующей патологии

Сопутствующее заболевание	1-я группа, n=18		2-я группа, n=35		p
	абс.	%	абс.	%	
Сахарный диабет	2	11,11	3	8,57	0,844
Гипертоническая болезнь, в том числе с хронической сердечной недостаточностью	12 9	66,67 50,00	25 14	71,43 40,00	0,967 0,687
Стабильная стенокардия, в том числе с постинфарктным кардиосклерозом	1 0	5,56 0,00	7 2	20,00 5,71	0,324 0,785
Острое нарушение мозгового кровообращения в анамнезе	2	11,11	3	8,57	0,844
Хроническая анемия	1	5,56	4	11,43	0,844
Мерцательная аритмия, тахисистолическая форма	1	5,56	6	17,14	0,452
Алкогольный цирроз печени, осложненный хронической печеночной недостаточностью	1	5,56	0	0,00	0,732
Хронический пиелонефрит, осложненный хронической почечной недостаточностью	1	5,56	1	2,86	0,785
Хроническая печеночная недостаточность	1	5,56	0	0,00	0,732
Хронический панкреатит	0	0,00	1	2,86	0,732

Таблица 2. Сравнительная характеристика групп больных по оперативному лечению

Название операции	1-я группа, *n*=18		2-я группа, *n*=35		*p*
	абс.	%	абс.	%	
Чрескожное чреспеченочное наружное монолобарное дренирование желчных протоков	12	66,67	11	31,43	0,031
Чрескожное чреспеченочное наружно-внутреннее монолобарное дренирование желчных протоков	1	5,56	0	0,00	0,732
Антеградное стентирование холедоха	1	5,56	0	0,00	0,732
Антеградная гидравлическая литоэкстракция	12	66,67	0	0,00	<0,001
Антеградная механическая литотрипсия	3	16,67	0	0,00	0,035
Антеградная электроимпульсная литотрипсия	1	5,56	0	0,00	0,732
Эндоскопическая папиллосфинктеротомия	10	55,56	21	60,00	0,987
Эндоскопическая баллонная дилатация холедоха	12	66,67	17	48,57	0,336
Ретроградная механическая литотрипсия	3	16,67	0	0,00	0,035
Ретроградная электроимпульсная литотрипсия	3	16,67	0	0,00	0,035
Эндоскопическая ретроградная холедохолитоэкстракция с ревизией холедоха корзинкой Дормиа или катетером Фогерти	8	44,44	19	54,29	0,697
Ретроградное стентирование холедоха	2	11,11	6	17,14	0,861
Назобилиарное дренирование холедоха	0	0,00	5	14,29	0,234
Лапаротомия. Гепатикоеюностомия на выключенной по Ру петле	0	0,00	8	22,86	0,040
Лапаротомия. Холедохотомия. Холедохолитоэкстракция. Наружное дренирование холедоха по Керу	0	0,00	12	34,29	0,004
Лапаротомия. Холедохотомия. Холедохолитоэкстракция. Наружное дренирование холедоха по Вишневскому	0	0,00	3	8,57	0,543
Видеолапароскопическая холецистэктомия. Дренирование холедоха по Пиковскому	4	22,22	15	42,86	0,237

В 1-й группе у 2 пациентов был выявлен синдром Мириззи; также в 1-й и 2-й группах было 2 пациента, у которых развился сепсис с полиорганной недостаточностью. Сравнительный анализ показал, что группы были сопоставимы по осложнениям основного заболевания (*p*=0,111 – синдром Мириззи, *p*=0,598 – сепсис с полиорганной недостаточностью).

У всех больных ХЛ возник на фоне наличия хронического калькулезного холецистита. Медиана длительности анамнеза ЖКБ в 1-й группе составила 0,23 (0,04; 7) года, во 2-й – 0,42 (0,15;3,5) года. Медиана длительности анамнеза механической желтухи в 1-й группе составила 27,5 (8,75; 85,25) дня, во 2-й – 8,5 (3; 30,5) дня. Сравнительный анализ показал, что группы были сопоставимы по длительности анамнеза ЖКБ (*p*=0,630). Длительность анамнеза механической желтухи у больных основной группы была статистически значимо выше, чем у больных группы сравнения (*p*=0,013). Сравнительный анализ показал, что сравниваемые группы были сопоставимы по сопутствующей патологии (табл. 1).

Консервативное лечение в обеих группах, направленное прежде всего на ликвидацию осложнений ХЛ, таких как механическая желтуха, включало инфузионную, дезинтоксикационную, аналгетическую, гепатопротекторную, антибактериальную терапию, согласно современным рекомендациям [8, 9].

Хирургическое лечение в обеих группах проводили согласно современным рекомендациям [8, 9], включающее проведение на первом этапе эндоскопических ретроградных вмешательств, направленных на ликвидацию ХЛ и механической желтухи. При этом в случае технической невозможности проведения ретроградной литоэкстракции, ее неэффективности или тяжелого состояния пациента, обусловленного механической желтухой и ее осложнениями, больным проводили мини-инвазивное чреспеченочное чрескожное дренирование желчевыводящих протоков для ликвидации механической желтухи и получения антеградного доступа к билиарной системе.

На втором этапе в случае отсутствия результата при выполнении ретроградной литоэкстракции больным основной группы проводили антеградную гидравлическую литоэкстракцию с ретроградной или антеградной мини-инвазивной механической либо контактной электроимпульсной литотрипсией при наличии несмещаемых камней. У больных группы сравнения в случае отсутствия результата при выполнении ретроградной литоэкстракции проводилось лапаротомное вмешательство с наложением гепатикоеюноанастомоза на выключенной по Ру петле или наружным дренированием холедоха.

В случае отсутствия результата при ретроградной литоэкстракции традиционными мето-

Таблица 3. Сравнительная характеристика групп больных по уровню лейкоцитов и лабораторным показателям билирубинемии, цитолиза и холестаза после лечения

Показатель	1-я группа, *n*=18		2-я группа, *n*=35		p_1	p_2	p_3
	до лечения	после лечения	до лечения	после лечения			
	Me (Q_1; Q_3)	*Me* (Q_1; Q_3)	*Me* (Q_1; Q_3)	*Me* (Q_1; Q_3)			
Лейкоциты, $\times 10^9$/л	7,69 (6,82; 12,31)	8,80 (4,90; 10,80)	7,40 (5,66; 9,15)	8,08 (6,21; 10,68)	0,983	0,287	0,344
Общий билирубин, мкмоль/л	51,34 (21,87; 73,06)	18,75 (15,47; 31,22)	41,94 (21,42; 128,58)	16,55 (12,74; 23,83)	0,034	0,002	0,788
Непрямой билирубин, мкмоль/л	26,22 (11,05; 76,91)	11,13 (7,55; 13,26)	15,56 (10,32; 29,52)	10,00 (4,40; 16,08)	0,033	0,025	0,182
Прямой билирубин, мкмоль/л	37,96 (9,95; 85,65)	9,71 (4,81; 18,45)	25,25 (7,55; 116,89)	8,49 (4,60; 17,02)	0,036	0,04	0,487
Аспартатаминотрансфераза, ед./л	70,02 (22,53; 130,63)	28,32 (16,62; 33,64)	61,28 (35,58; 118,04)	23,85 (17,48; 30,89)	0,026	0,001	0,909
Аланинаминотрансфераза, ед./л	81,09 (34,49; 129,32)	36,92 (23,09; 55,62)	78,75 (42,03; 140,12)	27,70 (14,37; 46,56)	0,029	0,003	0,898
Щелочная фосфатаза, ед./л	553,97 (421,89; 1986,51)	340,68 (269,09; 922,87)	700,01 (326,09; 1919,52)	300,02 (184,27; 541,89)	0,036	0,014	0,689

Примечание. p_1 – статистическая значимость различий до и после лечения в 1-й группе; p_2 – статистическая значимость различий до и после лечения во 2-й группе; p_3 – статистическая значимость различий до лечения в 1-й и 2-й группах.

дами, наличия крупных камней >20 мм или множественного ХЛ, при котором механическая литотрипсия была неэффективна, больным основной группы проводили контактную электроимпульсную литотрипсию по методике, предложенной в клинике хирургии КГБУЗ «Городская больница № 5, г. Барнаул», с помощью аппарата «Уролит-107». При мощности 2–4 Вт, частоте 2 Гц проводили ретроградную или антеградную контактную электроимпульсную литотрипсию 2–3 импульсами до полного разрушения камня и образования мелких отломков, доступных для последующей инструментальной ретроградной либо антеградной литоэкстракции соответственно (уведомление о положительном результате формальной экспертизы заявки на изобретение № 2021136845 от 13.12.2021).

В случае отсутствия клинической картины механической желтухи тяжелой степени и холангита при поступлении больным проводили видеолапароскопическую холецистэктомию с дренированием холедоха по Пиковскому для последующего выполнения ретроградных эндоскопических вмешательств по методике «рандеву».

После купирования явлений ХЛ, механической желтухи и стихания воспалительных явлений после рентгенохирургических и эндоскопических процедур всем больным с хроническим калькулезным холециститом выполняли видеолапароскопическую холецистэктомию, после чего пациентов выписывали на амбулаторное наблюдение с последующим отслеживанием послеоперационных осложнений в течение года.

Сравнительный анализ показал, что в 1-й группе с целью ликвидации клинической картины механической желтухи и обеспечения доступа для гидравлической литоэкстракции статистически значимо больше проводили чрескожных чреспеченочных дренирований с последующими гидравлическими литоэкстракциями и литотрипсиями, а во 2-й группе при неэффективности традиционных ретроградных методов статистически – значимо больше лапаротомных вмешательств (табл. 2).

Статистический анализ проводили с помощью пакета статистических программ SigmaPlot 14.0 (регистрационный номер 775400014). Для связанных выборок в статистическом анализе использовали непараметрический критерий Вилкоксона, для несвязанных выборок – непараметрический критерий Манна–Уитни, поскольку, согласно критерию Шапиро–Уилка, все изучаемые показатели имели распределение, отличное от нормального в основной группе и в группе сравнения. Результаты представлены в виде медианы (*Me*), первого (Q_1), третьего (Q_3) квартилей. Для анализа относительных величин использовали точный критерий Фишера при количестве наблюдений <5, z-критерий Фишера

Таблица 4. Сравнительный анализ групп больных по осложнениям раннего послеоперационного периода

Название операции	1-я группа, *n*=18		2-я группа, *n*=35		*p*
	абс.	%	абс.	%	
Дислокация чрескожного чреспеченочного дренажа	0	0	1	2,86	0,733
Кровотечение из папиллотомной раны	0	0	1	2,86	0,733
Кровотечение из печени после чреспеченочного дренирования	1	5,56	1	2,86	0,785
Серома послеоперационного шва	0	0	2	5,71	0,786
Абсцесс подпеченочного пространства	0	0	1	2,86	0,733
Несостоятельность гепатикоеюноанастомоза	0	0	2	5,71	0,786
Желчеистечение в брюшную полость с развитием локального перитонита	0	0	1	2,86	0,733
Подкожная эвентрация кишечника	0	0	2	5,71	0,786
Дислокация стента	1	5,56	1	2,86	0,785
Панкреонекроз	0	0	2	5,71	0,786
Острая послеоперационная кишечная непроходимость	0	0	1	2,86	0,733
Постгеморрагическая анемия	0	0	3	8,57	0,515
Поствоспалительная стриктура холедоха	4	22,22	19	54,29	0,043

при количестве наблюдений >5. Критический уровень значимости результатов исследования принимался $p<0,05$.

Результаты

Сравнительный анализ показателей уровня лейкоцитов, билирубинемии, печеночных ферментов и маркеров холестаза до и после лечения показал, что сравниваемые группы были сопоставимы по всем лабораторным маркерам до лечения, а после лечения наблюдалось статистически значимое снижение показателей билирубинемии, печеночных ферментов и маркеров холестаза на фоне ликвидации механической желтухи и ее клинических проявлений (табл. 3). При этом показатель лейкоцитоза статистически значимо не изменялся.

В 1-й группе умер 1 пациент, во 2-й – 2 пациента. Группы были сопоставимы по летальности (p=0,545).

Сравнительный анализ ранних послеоперационных осложнений выявил статистически большее количество поствоспалительных стриктур во 2-й группе, чем в 1-й (табл. 4). Среди отдаленных осложнений во 2-й группе наблюдалось 2 (5,71%) рецидива ХЛ; в 1-й группе выявлен 1 (5,56%) рубцовый стеноз холедоха, во 2-й – 11 (31,43%). Сравнительный анализ показал статистически значимо большее количество рубцовых стенозов во 2-й группе, чем в 1-й (p=0,041).

Обсуждение

Большинство поствоспалительных стриктур и рубцовых стенозов в группе сравнения были послеоперационными осложнениями таких лапаротомных вмешательств, как наружное дренирование холедоха по Керу и Вишневскому. Холангит при этом являлся важным фактором риска образования поствоспалительных стриктур и неэффективности баллонной дилатации, из-за чего более половины стриктур в позднем послеоперационном периоде превратились в рубцовые стенозы.

Необходимость в проведении лапаротомных вмешательств в группе сравнения была обусловлена отсутствием возможности ликвидации ХЛ с помощью традиционной ретроградной литоэкстракции и лапароскопической холедохолитоэкстракции. На этом фоне в основной группе подобных вмешательств удалось избежать благодаря методикам мини-инвазивной литотрипсии, позволявшим разрушать и дробить камни, чтобы удалять их с последующей гидравлической или ретроградной литоэкстракцией. При этом данные методы не имели осложнений как в раннем, так и в позднем послеоперационном периоде.

На современном этапе мини-инвазивные технологии литотрипсии и антеградной гидравлической литоэкстракции являются перспективным методом выбора при неэффективности традиционных ретроградной и видеолапароскопической литоэкстракции и позволяют избежать перехода на лапаротомные вмешательства, предотвращая связанные с ними ранние и поздние послеоперационные осложнения наряду с безопасностью и снижением сроков восстановления после операции. Данные вмешательства могут быть особенно важны у пациентов с механической желтухой и холангитом, у которых высок риск развития поствоспалительных стриктур с переходом в рубцовые стенозы.

Заключение

Таким образом, антеградная гидравлическая литоэкстракция и мини-инвазивные технологии литотрипсии позволяют ликвидировать ХЛ в тех

случаях, когда традиционные методы ретроградной литоэкстракции неэффективны, что особенно актуально для пациентов с механической желтухой и холангитом, у которых высок риск развития поствоспалительных стриктур с переходом в рубцовые стенозы. Наряду с безопасностью для пациента антеградная гидравлическая литоэкстракция и мини-инвазивные технологии литотрипсии являются альтернативой традиционным ретроградным и лапароскопическим методам литоэкстракции и могут быть рекомендованы к применению у пациентов, у которых отсутствует эффект после лапароскопической холедохотомии с холедохолитоэкстрацией и ретроградной эндоскопической холедохолитоэкстракции либо проведение данных операций технически невозможно.

Литература/References

1. Tanaja J., Lopez R.A., Meer J.M. Cholelithiasis. 2021. In: StatPearls [Electronic resource]. Treasure Island, FL: StatPearls Publishing, 2022. PMID: 29262107.
2. McNicoll C.F., Pastorino A., Farooq U., St Hill C.R. Choledocholithiasis. 2021. In: StatPearls [Electronic resource]. Treasure Island, FL: StatPearls Publishing, 2022. PMID: 28722990.
3. Tringali A., Costa D., Fugazza A., Colombo M., Khalaf K., Repici A., et al. Endoscopic management of difficult common bile duct stones: Where are we now? A comprehensive review. World J Gastroenterol. 2021; 27 (44): 7597–611. DOI: https://doi.org/10.3748/wjg.v27.i44.7597
4. Manes G., Paspatis G., Aabakken L., Anderloni A., Arvanitakis M., Ah-Soune P., et al. Endoscopic management of common bile duct stones: European Society of Gastrointestinal Endoscopy (ESGE) guideline. Endoscopy. 2019; 51 (5): 472–91. DOI: https://doi.org/10.1055/a-0862-0346
5. ASGE Standards of Practice Committee; Buxbaum J.L., Abbas Fehmi S.M., Sultan S., Fishman D.S., Qumseya B.J., Cortessis V.K., et al. ASGE guideline on the role of endoscopy in the evaluation and management of choledocholithiasis. Gastrointest Endosc. 2019; 89 (6): 1075–105.e15. DOI: https://doi.org/10.1016/j.gie.2018.10.001
6. Cianci P., Restini E. Management of cholelithiasis with choledocholithiasis: Endoscopic and surgical approaches. World J Gastroenterol. 2021; 27 (28): 4536–54. DOI: https://doi.org/10.3748/wjg.v27.i28.4536
7. Wu Y., Xu C.J., Xu S.F. Advances in risk factors for recurrence of common bile duct stones. Int J Med Sci. 2021; 18 (4): 1067–74. DOI: https://doi.org/10.7150/ijms.52974
8. Wang L., Yu W.F. Obstructive jaundice and perioperative management. Acta Anaesthesiol Taiwan. 2014; 52 (1): 22–9. DOI: https://doi.org/10.1016/j.aat.2014.03.002
9. EASL Clinical Practice Guidelines on the prevention, diagnosis and treatment of gallstones. J Hepatol. 2016; 65: 146–81. DOI: https://doi.org/10.1016/j.jhep.2016.03.005

Роботическая реконструкция желчных протоков после ятрогенного повреждения

Тимербулатов М.В.[1], Гришина Е.Е.[1], Азиев М.М.[2], Зиганшин Т.М.[3]

[1] Федеральное государственное бюджетное образовательное учреждение высшего образования «Башкирский государственный медицинский университет» Министерства здравоохранения Российской Федерации, 450008, г. Уфа, Российская Федерация

[2] Государственное бюджетное учреждение здравоохранения города Москвы «Городская клиническая больница № 1 имени Н.И. Пирогова» Департамента здравоохранения города Москвы, 119049, г. Москва, Российская Федерация

[3] Государственное бюджетное учреждение здравоохранения Республики Башкортостан «Городская клиническая больница № 21 города Уфы», 450071, г. Уфа, Российская Федерация

ДЛЯ КОРРЕСПОНДЕНЦИИ
Гришина Елена Евгеньевна – кандидат медицинских наук, доцент кафедры факультетской хирургии ФГБОУ ВО БГМУ Минздрава России (Уфа, Российская Федерация)
E-mail: alyonagrishina662@mail.ru
https://orcid.org/0000-0002-5621-8266

Ключевые слова:
повреждение желчных протоков; лапароскопическая гепатикоеюностомия; роботическая гепатикоеюностомия; стриктура анастомоза; подтекание желчи

При полном пересечении общего желчного протока в результате неудачной холецистэктомии операцией выбора считается гепатикоеюностомия, которая, тем не менее, характеризуется нередким развитием стриктур в послеоперационном периоде. Поэтому совершенствование методики выполнения гепатикоеюноанастомоза является актуальным.

Материал и методы. Представлены результаты лапароскопической робот-ассистированной гепатикоеюностомии на петле по Ру с использованием хирургической системы da Vinci Si, выполненной у 3 пациентов с ятрогенной травмой общего желчного протока в результате неудачной лапароскопической холецистэктомии.

Результаты. Все больные получили ятрогенное повреждение общего желчного протока при лапароскопической холецистэктомии по поводу осложненного острого холецистита, поэтому для реконструкции выбрано время более 6 нед после первого вмешательства с целью полного купирования воспалительного процесса в области гепатодуоденальной связки. Критериями проходимости гепатикоеюноанастомоза считали отсутствие эпизодов холангита, желтухи, желчного свища, стентирования, чрескожного чреспеченочного дренирования и повторной хирургической реконструктивной операции в течение как минимум 90 дней после операции.

Заключение. Лапароскопическая робот-ассистированная гепатикоеюностомия является безопасной и эффективной операцией при ятрогенной травме внепеченочных желчных протоков. Требуется большее количество наблюдений для исследования ранних и поздних послеоперационных осложнений.

Финансирование. Исследование не имело спонсорской поддержки.

Конфликт интересов. Авторы заявляют об отсутствии конфликта интересов.

Для цитирования: Тимербулатов М.В., Гришина Е.Е., Азиев М.М., Зиганшин Т.М. Роботическая реконструкция желчных протоков после ятрогенного повреждения // Клиническая и экспериментальная хирургия. Журнал имени академика Б.В. Петровского. 2023. Т. 11, № 2. С. 41–47. DOI: https://doi.org/10.33029/2308-1198-2023-11-2-41-47

Статья поступила в редакцию 16.01.2023. **Принята в печать** 05.05.2023.

Robotic reconstruction of bile ducts after iatrogenic injury

Timerbulatov M.V.[1], Grishina E.E.[1], Aziev M.M.[2], Ziganshin T.M.[3]

[1] Bashkir State Medical University, Ministry of Health of the Russian Federation, 450008, Ufa, Russian Federation

[2] City Clinical Hospital # 1 named after N.I. Pirogov, 119049, Moscow, Russian Federation

[3] City Clinical Hospital # 21, 450071, Ufa, Russian Federation

CORRESPONDENCE
Elena E. Grishina – MD, Associate Professor, Department of Faculty Surgery, Bashkir State Medical University, Ministry of Health of the Russian Federation (Ufa, Russian Federation)
E-mail: alyonagrishina662@mail.ru
https://orcid.org/0000-0002-5621-8266

Keywords:
bile duct injury; laparoscopic hepaticoejunostomy; robotic hepaticoejunostomy; anastomosis stricture; bile leakage

Hepaticojejunostomy remained the best treatment in patients with major bile duct injury during laparoscopic cholecystectomy. But the number of postoperative strictures is still high. Therefore, improving the technique of hepaticojejunostomy is still relevant.

Material and methods. The results of laparoscopic robot-assisted hepaticojejunostomy using the da Vinci Si surgical system performed in 3 patients with iatrogenic injury of the common bile duct as a result of unsuccessful laparoscopic cholecystectomy are presented.

Results. All patients had iatrogenic damage of the common bile duct in other clinics during laparoscopic cholecystectomy for complicated acute cholecystitis. Therefore, more than 6 weeks after the first intervention was chosen for reconstruction in order to completely stop the inflammatory process. The criteria for patency of hepaticojejuanastomosis were the absence of cholangitis, jaundice, biliary fistula, stenting, percutaneous transhepatic drainage and re-surgical reconstructive surgery within at least 90 days after operation.

Conclusion. Laparoscopic robot-assisted hepaticojejunostomy is a safe and effective approach for iatrogenic bile duct injury. More observations are required to study early and late postoperative complications.

Funding. The study had no sponsor support.
Conflict of interest. The authors declare no conflict of interest.

For citation: Timerbulatov M.V., Grishina E.E., Aziev M.M., Ziganshin T.M. Robotic reconstruction of bile ducts after iatrogenic injury. Clinical and Experimental Surgery. Petrovsky Journal. 2023; 11 (2): 41–7. DOI: https://doi.org/10.33029/2308-1198-2023-11-2-41-47 (in Russian)
Received 16.01.2023. **Accepted** 05.05.2023.

На сегодняшний день ятрогенное повреждение внепеченочных желчных протоков при лапароскопической холецистэктомии остается нередким событием, встречающимся в среднем в мире с частотой 0,4% [1].

При полном пересечении или клипировании общего желчного протока операцией выбора, менее остальных приводящей к развитию стриктуры анастомоза, является гепатикоеюностомия [2]. Стриктура анастомоза – серьезное позднее послеоперационное осложнение, сопровождающееся рецидивирующим холангитом, внутрипеченочным холестазом, абсцессами печени, механической желтухой, печеночной недостаточностью и даже сепсисом. После открытой гепатикоеюностомии развитие стриктуры происходит у 11–20% пациентов [3], подтекание желчи в послеоперационном периоде наблюдается примерно у 3,3% больных [4]. Среди факторов риска развития перечисленных осложнений выделяют наличие холангита на момент наложения анастомоза, повреждение сосудов в воротах печени, низкое качество шва. Существует мнение, что узловые швы при выполнении открытой гепатикоеюностомии связаны с меньшим риском развития стриктуры по сравнению с непрерывными швами [5]. Но использование узловых швов не является удобным при лапароскопическом выполнении анастомоза из-за запутывания нити, сложности манипуляций, увеличения времени операции. Роботическая хирургическая система da Vinci Si позиционируется как инструмент, улучшающий эргономику хирурга, облегчающий манипуляции в малых пространствах, что позволяет преодолеть ограничения лапароскопической методики и обеспечить максимальную прецизионность движений. Качество наложенных швов гарантирует технология дистанционного центра, представляющая собой фиксированную точку в пространстве, вокруг которой движутся инструменты, полностью исключающая их тремор и значительно снижающая давление на ткани пациента. Инструменты имеют 7 степеней свободы и способны изгибаться под углом 90°, что позволяет сделать их позиционирование в 5 раз более точным, чем движения человеческой кисти. К тому же трехмерное стереоскопическое изображение при 20-кратном увеличении создает «эффект присутствия» [6–8].

В настоящее время существует небольшое количество публикаций о результатах лапароскопических реконструктивных операций после ятрогенного повреждения желчных протоков и еще меньше – об использовании для этого роботической техники [9].

Цель – представить результаты лапароскопической робот-ассистированной гепатикоеюностомии с использованием узловых швов после ятрогенной травмы общего желчного протока при лапароскопической холецистэктомии.

Материал и методы

Представлены результаты реконструктивных операций, выполненных на базе клиники БГМУ

г. Уфы с 2015 по 2022 г., по поводу ятрогенной травмы у 3 пациентов. Во всех случаях произведена лапароскопическая робот-ассистированная гепатикоеюностомия на петле по Ру с использованием хирургической системы da Vinci Si (рис. 1).

Повреждение желчных протоков у всех пациентов случилось в ходе лапароскопической холецистэктомии в других лечебных учреждениях Республики Башкортостан. Определение типа повреждения проводилось согласно классификации S. Strasberg. На этапе предоперационной подготовки перед реконструктивной операцией всем пациентам выполнена компьютерная томография для определения диаметра внепеченочных и внутрипеченочных желчных протоков, исключения внутрипеченочных абсцессов и зон пониженной васкуляризации печеночной ткани, а значит, возможного повреждения сосудов. Также оценена функция печени с помощью биохимического анализа крови. Для определения типа повреждения желчных протоков до операции проведены магнитно-резонансная холангиопанкреатография или чрескожная чреспеченочная холангиография (когда потребовалось наружное дренирование желчных протоков у одного пациента с механической желтухой на момент поступления). Поскольку у всех пациентов первая операция была выполнена на фоне острого воспалительного процесса, могло иметь место развитие холангита, несмотря на отсутствие симптомов. Таким образом, перед реконструкцией проводилась терапия согласно современным клиническим рекомендациям: цефалоспоринами IV поколения в течение 3–5 дней, при перитоните и перипузырном абсцессе – карбапенемами в течение 5–7 дней, с последующей коррекцией антибактериального препарата с учетом высеянных культур микроорганизмов [2].

При выполнении восстановительной операции использовалась французская позиция пациента на операционном столе, при которой хирург находится между ног пациента. Пациент располагался на операционном столе лежа на спине в положении Тренделенбурга с приподнятой правой стороной. Первый этап операции был лапароскопический, без использования робота. Выполнялась лапароскопическая оценка подпеченочного пространства с эвакуацией скопления желчи в области культи общего печеночного протока и рассечением спаек, а также наложение энтеро-энтероанастомоза. Порт для лапароскопа 12 мм располагался в области пупка, еще 2 порта 12 мм размещались в правой и левой боковых областях живота чуть выше пупка по принципу триангуляции на расстоянии 20 см от целевого центра (культи общего желчного протока) и таким образом, чтобы расстояние между портами составляло не менее 8 см. Пневмоперитонеум 12 мм рт.ст.

Рис. 1. Вид операционной с хирургической системой da Vinci Si

Fig. 1. Operating room setup

осуществлялся с помощью иглы Вереша. В брыжейке поперечной ободочной кишки с помощью биполярного коагулятора производилось окно, и на расстоянии около 40 см от связки Трейтца петля тощей кишки пересекалась с помощью эндостеплера. Далее между отводящей и приводящей петлями тощей кишки накладывался анастомоз «бок-в-бок» с помощью эндостеплера на расстоянии 80 см от связки Трейтца, интракорпоральным непрерывным швом нитью Викрил 3-0 сшиты края отверстий для браншей степлера в стенках тощей кишки.

Следующим этапом выполнялась робот-ассистированная гепатикоеюностомия. Консоль пациента хирургической системы da Vinci Si располагалась в стерильной зоне за головой пациента ближе к левому плечу (рис. 1). Стереоэндоскоп с 30° оптикой устанавливался через параумбиликальный порт, рабочие канюли № 1 и № 2 располагались в правых и левых боковых портах. Далее проводился докинг – стыковка канюлей с манипуляторами (рис. 2). Ассистент в стерильной зоне постоянно необходим для аспирации, ретракции, доставки шовного материала в брюшную полость, работы марлевым шариком. Для ассистента устанавливался дополнительный порт 8 мм в правой боковой области живота, между камерой и правым рабочим портом, таким образом, чтобы расстояние между дополнительным и основными портами было

Рис. 2. Фото передней брюшной стенки пациента. Расположение портов, стыкованных с манипуляторами стойки пациента хирургической системы da Vinci Si

Fig. 2. Port position for robotic-assisted hepaticojejunostomy

Рис. 3. Эндофото роботического наложения гепатикоеюноанастомоза

Fig. 3. Endophoto of robotic hepaticojejuno-anastomosis

не менее 5 см. После докинга оперирующий хирург занимал место за консолью хирурга, а ассистент перемещался на позицию между ног пациента.

При формировании гепатикоеюноанастомоза сначала накладывали узловые швы нитью Викрил 5-0 на заднюю губу анастомоза в направлении от латерального угла к медиальному, таким образом, что завязанные узлы располагались на наружной поверхности задней стенки анастомоза. Затем сшивалась передняя губа анастомоза в направлении от медиального края к латеральному также узловыми швами (рис. 3).

Таблица 1. Клиническая характеристика исследуемых пациентов

Клиническая характеристика, медиана (интерквартильный размах)	Всего (n=3)
Возраст, годы	57 (37–68)
Сопутствующие заболевания, n (%)	
Сахарный диабет	2 (67)
Гипертоническая болезнь	1 (33)
Показания к лапароскопической холецистэктомии, n (%)	
Острый холецистит	3 (100)
Перипузырный инфильтрат	1 (33)
Перипузырный абсцесс	1 (33)
Перитонит	1 (33)
Хронический холецистит	0
Повреждение диагностировано во время операции, n (%)	
Да	3 (100)
Нет	0
Симптомы перед реконструкцией, n (%)	
Желтуха	1
Холангит	0
Наружный желчный свищ	2
Билома	1
Тип повреждения, n (%)	
E1	1
E2	0
E3	1
E4	1
Время реконструкции, n (%)	
<3 дней	0
3 дня – 6 нед	0
>6 нед	3 (100)

В случае если диаметр общего печеночного протока превышал 1 см, производилось наложение гепатикоеюноанастомоза «конец-в-бок» (у одного пациента с механической желтухой на момент поступления для реконструктивной операции). При повреждении E3 по классификации S. Strasberg (повреждение локализуется прямо в области слияния правого и левого печеночных протоков) использовалась техника Hepp-Couinaud. Проводилось рассечение передней стенки общего печеночного протока, разрез продолжался на переднюю стенку левого печеночного протока до обнаружения устья правого печеночного протока. Это необходимо для расширения диаметра анастомоза и полноценного дренирования правого и левого печеночных протоков. Далее накладывался анастомоз «бок-в-бок» длиной не менее 2 см узловыми швами нитью Викрил 5-0. Сначала в направлении от латерального края к медиальному левая стенка рассеченного желчного протока сшивалась с задней губой анастомоза, затем в направлении от медиального края к латеральному правая стенка рассеченного протока сшивалась с передней губой анастомоза.

При повреждении E4 (повреждение с разобщением правого и левого печеночных протоков) сформировано новое соустье между правым и левым печеночными протоками с рассечением левого протока до 1 см и правого протока до 1 см нитью Викрил 5-0 узловым швом, с последующим формированием единого широкого гепатикоеюноанастомоза не менее 2 см.

Результаты

Основная характеристика пациентов представлена в табл. 1. Все оперированные больные имели довольно серьезные сопутствующие заболевания и получили ятрогенное повреждение желчных протоков на фоне осложненного острого холецистита. Поэтому для реконструкции выбрано время 7–9 нед после лапароскопической холецистэктомии, с целью полного купирования воспалительного процесса в области гепатодуоденальной связки.

У всех пациентов травма желчных протоков диагностирована интраоперационно, имело место полное пересечение окружности общего желчного протока в двух местах и его иссечение на протяжении с сохранением менее 2 см общего печеночного протока до слияния правого и левого печеночных протоков (типы E2, E3 по классификации S. Strasberg). Это самый распространенный сценарий повреж-

дения, когда при краниальной тракции дна желчного пузыря в ходе лапароскопической холецистэктомии при коротком пузырном протоке общий желчный проток подтягивается кверху и ошибочно принимается за пузырный проток, а общий печеночный проток пересекается под видом пузырной артерии. Один из пациентов поступил на реконструктивную операцию с наличием механической желтухи в результате раздельного клипирования и пересечения правого и левого печеночных протоков (тип повреждения E4 по классификации S. Strasberg). Первым этапом выполнено чрескожное чреспеченочное наружное дренирование желчного дерева. Еще один пациент поступил также с признаками механической желтухи, расширением диаметра культи общего печеночного протока – ему проведена декомпрессия с помощью наружного чрескожного чреспеченочного дренирования. У одного пациента после первой операции был оставлен трубчатый дренаж к культе общего печеночного протока, сформировался наружный желчный свищ. У пациентов с наружными желчными свищами перед реконструктивной операцией проводилось бактериальное исследование желчи, антибактериальная терапия с учетом полученных результатов.

Основные интраоперационные данные представлены в табл. 2. Осложнений в ходе операции не наблюдалось. В послеоперационном периоде у одного пациента имело место подтекание желчи по дренажу подпеченочного пространства в течение 18 дней. Критериями проходимости гепатикоеюноанастомоза считали отсутствие эпизодов холангита, желтухи, желчного свища, стентирования, чрескожного чреспеченочного дренирования и повторной хирургической реконструктивной операции в течение как минимум 90 дней после операции.

Таблица 2. Интра- и послеоперационные результаты

Интраоперационные данные (интерквартильный размах)	Всего (n=3)
Время операции, мин	260 (220–320)
Неоконфлуенс, n (%)	1 (33)
Кровопотеря, мл	80 (50–250)
Длительность госпитализации, дни	8 (5–14)
Результаты, n (%)	
Подтекание желчи	1 (25)
Стриктура	0
Время наблюдения после реконструкции, мес	24 (6–72)

Обсуждение

Гепатикоеюностомия «бок-в-бок» является оптимальным вариантом при ятрогенной травме желчных протоков типа E по классификации S. Strasberg, позволяет сохранить кровоснабжение общего желчного протока, обеспечить формирование широкого анастомоза, добиться отличных отдаленных результатов с высоким качеством жизни у 75–98% пациентов [10].

Успех реконструктивной операции во многом зависит от прецизионной техники выполнения анастомоза, которая может быть обеспечена главным образом качеством визуализации и качеством шва анастомоза [11].

Возможность лапароскопической гепатикоеюностомии после травмы общего желчного протока в настоящее время является предметом дискуссии, и в литературе существует небольшое количество публикаций о ее успешном исполнении. Большинство хирургов предпочитают открытое наложение анастомоза, ссылаясь на неудобную локализацию и малый диаметр анастомозируемых структур для использования лапароскопической методики. Хотя данная категория пациентов не менее других нуждается в преимуществах мини-инвазивной хирургии перед традиционными вмешательствами [12, 13].

В данном отчете представлен опыт наложения узловых швов для создания гепатикоеюноанастомоза достаточно тонким шовным материалом – нитью Викрил 5-0. Это оказалось возможным благодаря использованию микрохирургических инструментов роботической системы da Vinci Si, имеющих 7 степеней свободы работы в разных плоскостях, полному отсутствию тремора, 20-кратному увеличению изображения и его 3D-реконструкции. Качественная визуализация позволила создать одно из важных условий успешного формирования гепатикоеюноанастомоза – полное сопоставление слизистых оболочек. Немаловажным преимуществом роботической системы является максимально удобная эргономика для хирурга – положение сидя, поддержка рук и головы существенно облегчают выполнение кропотливой работы над анастомозом.

Также важными факторами успешного функционирования гепатикоеюноанастомоза считаются его ширина около 1,5–2,0 см и хорошее кровоснабжение желчного протока в зоне анастомоза. Существуют публикации, описывающие диаметр желчного протока менее 0,6 см как основной предиктор развития анастомотической стриктуры. Поэтому считается недопустимым отдельное наложение анастомозов с правым и левым печеночным протоками при повреждении E4, предпочтительнее создание нового соустья между этими протоками и наложение единого широкого гепатикоеюноанастомоза. Также с целью увеличения диаметра анастомоза производится рассечение передней поверхности общего печеночного протока с переходом на левый печеночный проток при повреждениях E2 и E3 (техника Hepp-Couinaud) [14].

Для обеспечения оптимальной васкуляризации анастомоза в ряде современных публикаций рекомендуется наложение более высокого анастомоза (в области слияния правого и левого печеночных протоков), даже если повреждение локализуется в дистальной части общего желчного протока [15].

Время диагностики повреждения желчных протоков и выбор сроков и методов реконструкции играют решающую роль в развитии ранних и поздних послеоперационных осложнений. Чем раньше проведена диагностика повреждения, тем более благоприятен исход ситуации. В настоящее время, по данным литературы, частота диагностики повреждений желчных протоков вовремя, т.е. во время холецистэктомии, варьирует от 25 до 92% [16].

Много мнений существует также по поводу сроков восстановления непрерывности желчных протоков после повреждения. Некоторые авторы являются сторонниками интраоперационной одномоментной реконструкции [17]. В то же время неудачная попытка первичной реконструктивной операции может привести к развитию протяженной стриктуры анастомоза [18]. Реконструктивная операция на желчных протоках в условиях перитонита, перифокального воспаления, сепсиса, выполненная в ранние сроки после травмы, чревата неудовлетворительными результатами, по мнению многих авторов [19, 20].

Согласно данным результатов большого количества исследований за последние несколько лет, с увеличением промежутка времени между повреждением внепеченочных желчных протоков и реконструкцией снижается вероятность образования стриктуры анастомоза. Промежуточный период, который длится со 2-й по 6-ю неделю после повреждения, является самым неблагоприятным в плане развития стриктуры [21].

Так, среди описанных в данной статье пациентов у всех имелись признаки острого воспалительного процесса в области гепатодуоденальной связки и даже в брюшной полости, что не исключало наличие сепсиса. Поэтому после повреждения желчных протоков было выполнено дренирование подпеченочного пространства или клипирование культи протоков и транспортировка пациентов в центр гепатобилиарной хирургии, где после соответствующей подготовки в сроки более 6 нед после повреждения была проведена реконструктивная операция.

Необходимо отметить, что вопрос о выборе времени для реконструктивной операции в настоящее время остается открытым. Следует учитывать, что с каждой последующей операцией шансы на развитие стриктуры анастомоза увеличиваются [22–24].

Заключение

Лапароскопическая робот-ассистированная гепатикоеюностомия является безопасной и эффективной операцией при ятрогенной травме желчных протоков. Требуется большее количество наблюдений для исследования ранних и поздних послеоперационных осложнений.

Литература

1. Pisano M., Allievi N., Gurusamy K. et al. World Society of Emergency Surgery updated guidelines for the diagnosis and treatment of acute calculus cholecystitis // World J. Emerg. Surg. 2020. Vol. 15, N 1. P. 61. DOI: https://doi.org/10.1186/s13017-020-00336-x

2. de'Angelis N., Catena F., Memeo R. et al. 2020 WSES guidelines for the detection and management of bile duct injury during cholecystectomy // World J. Emerg. Surg. 2021. Vol. 16, N 1. P. 30. DOI: https://doi.org/10.1186/s13017-021-00369-w

3. Moldovan C., Cochior D., Gorecki G., Rusu E., Ungureanu F.D. Clinical and surgical algorithm for managing iatrogenic bile duct injuries during laparoscopic cholecystectomy: A multicenter study // Exp. Ther. Med. 2021. Vol. 22, N 6. P. 1385. DOI: https://doi.org/10.3892/etm.2021.10821

4. Malgras B., Duron S., Gaujoux S., Dokmak S., Aussilhou B., Rebours V. et al. Early biliary complications following pancreaticoduodenectomy: Prevalence and risk factors // HPB (Oxford). 2016. Vol. 18. P. 367–374.

5. Bustos R., Fernandes E., Mangano A., Aguiluz G., Valle V., Masrur M. et al. Robotic hepaticojejunostomy: Surgical technique and risk factor analysis for anastomotic leak and stenosis // HPB (Oxford). 2020. Vol. 22. P. 1442–1449.

6. Cuendis-Velázquez A., Bada-Yllán O, Trejo-Ávila M. et al. Robotic-assisted Roux-en-Y hepaticojejunostomy after bile duct injury // Langenbecks Arch. Surg. 2018. Vol. 403. P. 53–59.

7. Cuendis-Velázquez A., Trejo-Ávila M., Bada-Yllán O. et al. A new era of bile duct repair: robotic-assisted versus laparoscopic hepaticojejunostomy // J. Gastrointest. Surg. 2019. Vol. 23. P. 451–459.

8. Старжов Ю.Г., Замолодчиков Р.Д., Джантуханова С.В., Конторщиков П.К. Лапароскопическая реконструктивная гепатикоеюностомия на петле по Ру // Хирургия. Журнал имени Н.И. Пирогова. 2022. № 4. С. 86–90. DOI: https://doi.org/10.17116/hirurgia202204186

9. Потапов П.А., Тимошенко Д.С., Армашов В.П., Матвеев Н.Л., Белоусов А.М. Роботическая хирургия: вчера, сегодня, завтра // Хирургия. Журнал имени Н.И. Пирогова. 2022. № 11. С. 29–35. DOI: https://doi.org/10.17116/hirurgia202211129

10. Booij K.A.C., Coelen R.J., de Reuver P.R., Besselink M.G., van Delden O.M., Rauws E.A. et al. Long-term follow-up and risk factors for strictures after hepaticojejunostomy for bile duct injury: An analysis of surgical and percutaneous treatment in a tertiary center // Surgery. 2018. Vol. 163. P. 1121–1127.

11. Dong J., Feng X., Duan W. Steping into the segment era of biliary surgery // Chin. J. Dig. Surg. 2017. Vol. 16. P. 341–344.

12. Ayloo S., Schwartzman J. Robot-assisted repair of E1 biliary ductal injury with Roux-en-Y hepaticojejunostomy // J. Laparoendosc. Adv. Surg. Tech. A. 2019. Vol. 29, N 6. P. 817–819. DOI: https://doi.org/10.1089/lap.2018.0664

13. Cuendis-Velázquez A., Bada-Yllán O., Trejo-Ávila M., Rosales-Castañeda E., Rodríguez-Parra A., Moreno-Ordaz A. et al. Robotic-assisted Roux-en-Y hepaticojejunostomy after bile duct injury // Langenbecks Arch. Surg. 2018. Vol. 403, N 1. P. 53–59. DOI: https://doi.org/10.1007/s00423-018-1651-8 Epub 2018 Jan 26. PMID: 29374315.

14. Nagakawa Y., Kozono S., Takishita C., Osakabe H., Nishino H., Nakagawa N. et al. Incidence of anastomotic stricture after hepaticojejunostomy with continuous sutures in patients who underwent laparoscopic pancreaticoduodenectomy // Surg. Today.

2021. Vol. 51, N 7. P. 1212–1219. DOI: https://doi.org/10.1007/s00595-020-02223-z Epub 2021 Jan 9. PMID: 33420821.

15. Mercado M.Á., Franssen B., Dominguez I., Arriola-Cabrera J.C., Ramírez-Del Val F., Elnecavé-Olaiz A. et al. Transition from a low: to a high-volume centre for bile duct repair: Changes in technique and improved outcome // HPB (Oxford). 2011. Vol. 13, N 11. P. 767–773. DOI: https://doi.org/10.1111/j.1477-2574.2011.00356.x Epub 2011 Jul 19. PMID: 21999589; PMCID: PMC3238010.

16. Fletcher R., Cortina C.S., Kornfield H., Varelas A., Li R., Veenstra B. et al. Bile duct injuries: A contemporary survey of surgeon attitudes and experiences // Surg. Endosc. 2019. Vol. 34, N 7. P. 3079–3084.

17. Malla B.R., Rajbhandari N., Karmacharya R.M. Management of bile duct injury following cholecystectomy // J. Nepal Health Res. Counc. 2020. Vol. 18, N 2. P. 214–218. DOI: https://doi.org/10.33314/jnhrc.v18i2.1579

18. Cho J.Y., Baron T.H., Carr-Locke D.L., Chapman W.C., Costamagna G., de Santibanes E. et al. Proposed standards for reporting outcomes of treating biliary injuries // HPB (Oxford). 2018. Vol. 20. P. 370–378. DOI: https://doi.org/10.1016/j.hpb.2017.10.012

19. Booij K.A.C., Coelen R.J., de Reuver P.R., Besselink M.G., van Delden O.M., Rauws E.A. et al. Long-term follow-up and risk factors for strictures after hepaticojejunostomy for bile duct injury: An analysis of surgical and percutaneous treatment in a tertiary center // Surgery. 2018. Vol. 163. P. 1121–1127.

20. Díaz-Martínez J., Chapa-Azuela O., Roldan-García J.A., Flores-Rangel G.A. Bile duct injuries after cholecystectomy, analysis of constant risk // Ann. Hepatobiliary Pancreat. Surg. 2020. Vol. 24, N 2. P. 150–155. DOI: https://doi.org/10.14701/ahbps.2020.24.2.150

21. Schreuder A.M., Nunez Vas B.C., Booij K.A.C. Optimal timing for surgical reconstruction of bile duct injury: Meta-analysis // BJS Open. 2020. Vol. 4, N 5. P. 776–786.

22. Kambakamba P., Crémen S., Möckli B., Linecker M. Timing of surgical repair of bile duct injuries after laparoscopic cholecystectomy: A systematic review // World J. Hepatol. 2022. Vol. 14, N 2. P. 442–455. DOI: https://doi.org/10.4254/wjh.v14.i2.442 PMID: 35317176; PMCID: PMC8891678.

23. Tekant Y., Serin K.R., İbiş A.C., Ekiz F., Baygül A., Özden İ. Surgical reconstruction of major bile duct injuries: Long-term results and risk factors for restenosis // Surgeon. 2023. Vol. 21. P. e32–e41. DOI: https://doi.org/10.1016/j.surge.2022.03.003 PMID: 35321812.

24. Otto W., Sierdziński J., Smaga J., Kornasiewicz O., Dudek K., Zieniewicz K. Actuarial patency rates of hepatico-jejunal anastomosis after repair of bile duct injury at a reference center. J Clin Med. 2022; 11 (12): 3396. DOI: https://doi.org/10.3390/jcm11123396 PMID: 35743465; PMCID: PMC9224737.

References

1. Pisano M., Allievi N., Gurusamy K., et al. World Society of Emergency Surgery updated guidelines for the diagnosis and treatment of acute calculus cholecystitis. World J Emerg Surg. 2020; 15 (1):61. DOI: https://doi.org/10.1186/s13017-020-00336-x

2. de'Angelis N., Catena F., Memeo R., et al. 2020 WSES guidelines for the detection and management of bile duct injury during cholecystectomy. World J Emerg Surg. 2021; 16 (1): 30. DOI: https://doi.org/10.1186/s13017-021-00369-w

3. Moldovan C., Cochior D., Goreckl G., Rusu E., Ungureanu F.D. Clinical and surgical algorithm for managing iatrogenic bile duct injuries during laparoscopic cholecystectomy: A multicenter study. Exp Ther Med. 2021; 22 (6): 1385. DOI: https://doi.org/10.3892/etm.2021.10821

4. Malgras B., Duron S., Gaujoux S., Dokmak S., Aussilhou B., Rebours V., et al. Early biliary complications following pancreaticoduodenectomy: Prevalence and risk factors. HPB (Oxford). 2016; 18: 367–74.

5. Bustos R., Fernandes E., Mangano A., Aguiluz G., Valle V., Masrur M., et al. Robotic hepaticojejunostomy: Surgical technique and risk factor analysis for anastomotic leak and stenosis. HPB (Oxford). 2020; 22: 1442–9.

6. Cuendis-Velázquez A., Bada-Yllán O, Trejo-Ávila M., et al. Robotic-assisted Roux-en-Y hepaticojejunostomy after bile duct injury. Langenbecks Arch Surg. 2018; 403: 53–9.

7. Cuendis-Velázquez A., Trejo-Ávila M., Bada-Yllán O., et al. A new era of bile duct repair: robotic-assisted versus laparoscopic hepaticojejunostomy. J Gastrointest Surg. 2019; 23: 451–9.

8. Starkov Yu.G., Zamolodchikov R.D., Dzhantukhanova S.V., Kontorshchikov P.K. Laparoscopic reconstructive Roux-en-Y hepaticojejunostomy. Khirurgiya. Zhurnal imeni N.I. Pirogova [Surgery. The Journal named after N.I. Pirogov]. 2022; (4): 86–90. DOI: https://doi.org/10.17116/hirurgia202204186 (in Russian)

9. Potapov P.A., Timoshenko D.S., Armashov V.P., Matveev N.L., Belousov A.M. Robotic-assisted surgery: yesterday, today, tomorrow. Khirurgiya. Zhurnal imeni N.I. Pirogova [Surgery. The Journal named after N.I. Pirogov]. 2022; (11): 29–35. DOI: https://doi.org/10.17116/hirurgia202211129 (in Russian)

10. Booij K.A.C., Coelen R.J., de Reuver P.R., Besselink M.G., van Delden O.M., Rauws E.A., et al. Long-term follow-up and risk factors for strictures after hepaticojejunostomy for bile duct injury: An analysis of surgical and percutaneous treatment in a tertiary center. Surgery. 2018; 163: 1121–7.

11. Dong J., Feng X., Duan W. Steping into the segment era of biliary surgery. Chin J Dig Surg. 2017; 16: 341–4.

12. Ayloo S., Schwartzman J. Robot-assisted repair of E1 biliary ductal injury with Roux-en-Y hepaticojejunostomy. J Laparoendosc Adv Surg Tech A. 2019; 29 (6): 817–9. DOI: https://doi.org/10.1089/lap.2018.0664

13. Cuendis-Velázquez A., Bada-Yllán O., Trejo-Ávila M., Rosales-Castañeda E., Rodríguez-Parra A., Moreno-Ordaz A., et al. Robotic-assisted Roux-en-Y hepaticojejunostomy after bile duct injury. Langenbecks Arch Surg. 2018; 403 (1): 53–9. DOI: https://doi.org/10.1007/s00423-018-1651-8 Epub 2018 Jan 26. PMID: 29374315.

14. Nagakawa Y., Kozono S., Takishita C., Osakabe H., Nishino H., Nakagawa N., et al. Incidence of anastomotic stricture after hepaticojejunostomy with continuous sutures in patients who underwent laparoscopic pancreaticoduodenectomy. Surg Today. 2021; 51 (7): 1212–9. DOI: https://doi.org/10.1007/s00595-020-02223-z Epub 2021 Jan 9. PMID: 33420821.

15. Mercado M.Á., Franssen B., Dominguez I., Arriola-Cabrera J.C., Ramírez-Del Val F., Elnecavé-Olaiz A., et al. Transition from a low: to a high-volume centre for bile duct repair: Changes in technique and improved outcome. HPB (Oxford). 2011; 13 (11): 767–73. DOI: https://doi.org/10.1111/j.1477-2574.2011.00356.x Epub 2011 Jul 19. PMID: 21999589; PMCID: PMC3238010.

16. Fletcher R., Cortina C.S., Kornfield H., Varelas A., Li R., Veenstra B., et al. Bile duct injuries: A contemporary survey of surgeon attitudes and experiences. Surg Endosc. 2019; 34 (7): 3079–84.

17. Malla B.R., Rajbhandari N., Karmacharya R.M. Management of bile duct injury following cholecystectomy. J Nepal Health Res Counc. 2020; 18 (2): 214–8. DOI: https://doi.org/10.33314/jnhrc.v18i2.1579

18. Cho J.Y., Baron T.H., Carr-Locke D.L., Chapman W.C., Costamagna G., de Santibanes E., et al. Proposed standards for reporting outcomes of treating biliary injuries. HPB (Oxford). 2018; 20: 370–8. DOI: https://doi.org/10.1016/j.hpb.2017.10.012

19. Booij K.A.C., Coelen R.J., de Reuver P.R., Besselink M.G., van Delden O.M., Rauws E.A., et al. Long-term follow-up and risk factors for strictures after hepaticojejunostomy for bile duct injury: An analysis of surgical and percutaneous treatment in a tertiary center. Surgery. 2018; 163: 1121–7.

20. Díaz-Martínez J., Chapa-Azuela O., Roldan-García J.A., Flores-Rangel G.A. Bile duct injuries after cholecystectomy, analysis of constant risk. Ann Hepatobiliary Pancreat Surg. 2020; 24 (2): 150–5. DOI: https://doi.org/10.14701/ahbps.2020.24.2.150

21. Schreuder A.M., Nunez Vas B.C., Booij K.A.C. Optimal timing for surgical reconstruction of bile duct injury: Meta-analysis. BJS Open. 2020; 4 (5): 776–86.

22. Kambakamba P., Cremen S., Möckli B., Linecker M. Timing of surgical repair of bile duct injuries after laparoscopic cholecystectomy: A systematic review. World J Hepatol. 2022; 14 (2): 442–55. DOI: https://doi.org/10.4254/wjh.v14.i2.442 PMID: 35317176; PMCID: PMC8891678.

23. Tekant Y., Serin K.R., İbiş A.C., Ekiz F., Baygül A., Özden İ. Surgical reconstruction of major bile duct injuries: Long-term results and risk factors for restenosis. Surgeon. 2023; 21: e32–41. DOI: https://doi.org/10.1016/j.surge.2022.03.003 PMID: 35321812.

24. Otto W., Sierdziński J., Smaga J., Kornasiewicz O., Dudek K., Zieniewicz K. Actuarial patency rates of hepatico-jejunal anastomosis after repair of bile duct injury at a reference center. J Clin Med. 2022; 11 (12): 3396. DOI: https://doi.org/10.3390/jcm11123396 PMID: 35743465; PMCID: PMC9224737.

Роль Ронколейкина® в коррекции реактивных изменений тонкой кишки (экспериментальная модель)

Ишунина Т.А.[1], Гончаров И.М.[1], Полянский М.Б.[2], Назаренко П.М.[1], Назаренко Д.П.[1]

[1] Федеральное государственное бюджетное образовательное учреждение высшего образования «Курский государственный медицинский университет» Министерства здравоохранения Российской Федерации, 305041, г. Курск, Российская Федерация

[2] Областное бюджетное учреждение здравоохранения «Курский онкологический научно-клинический центр имени Г.Е. Островерхова» Министерства здравоохранения Курской области, 305524, х. Кислино, Курская обл., Российская Федерация

ДЛЯ КОРРЕСПОНДЕНЦИИ
Ишунина Татьяна Александровна – доктор медицинских наук, доцент, профессор кафедры гистологии, эмбриологии, цитологии ФГБОУ ВО КГМУ Минздрава России (Курск, Российская Федерация)
E-mail: ishunina@gmail.com
https://orcid.org/0000-0002-2743-7515

Ключевые слова: мукоклазия желчного пузыря; холецистит; тонкая кишка; лимфоциты; эпителий

Актуальность. «Традиционная» холецистостомия с последующей мукоклазией желчного пузыря минимизирует операционно-анестезиологические риски у пациентов пожилого и старческого возраста с острым калькулезным холециститом, а послеоперационное введение Ронколейкина® позволяет повысить показатели клеточного звена иммунитета у этой категории больных. В то же время эффективность Ронколейкина® в отношении клеточных индикаторов местного иммунитета расположенной рядом тонкой кишки остается неизученной.

Цель – изучить реакции различных тканевых элементов тонкой кишки на воспалительный процесс, индуцированный экспериментальным моделированием мукоклазии желчного пузыря и влияние Ронколейкина® на эти изменения.

Материал и методы. Исследование выполнено на 21 кролике, которые были разделены на 3 группы по 7 особей соответственно срокам выведения из эксперимента на 7-е, 14-е и 21-е сутки. В каждой группе выделили 2 подгруппы: контрольную, в которой моделировали мукоклазию желчного пузыря без введения Ронколейкина®, и опытную, в которой кроликам на 1-е, 3-и и 5-е сутки после операции вводили 25 000 МЕ препарата Ронколейкин®. Проводили гистологическое исследование фрагментов тимуса, лимфатических узлов и тонкой кишки.

Результаты. В тонкой кишке отмечено изменение плотности расположения лимфоцитов в собственной пластинке, а также реакция покровного эпителия, нейронов межмышечного сплетения и мышечной оболочки. Введение Ронколейкина® достоверно увеличивало размеры лимфоцитов тонкой кишки на всех сроках эксперимента.

Заключение. Оперативные вмешательства на желчном пузыре у кроликов приводят к реактивным изменениям тонкой кишки, протекающим в логической связи с динамикой воспалительного процесса. Введение Ронколейкина® активирует лимфоциты тонкой кишки, что может способствовать купированию воспаления и более быстрому восстановлению после операции.

Финансирование. Исследование не имело спонсорской поддержки.

Конфликт интересов. Авторы заявляют об отсутствии конфликта интересов.

Для цитирования: Ишунина Т.А., Гончаров И.М., Полянский М.Б., Назаренко П.М., Назаренко Д.П. Роль Ронколейкина® в коррекции реактивных изменений тонкой кишки (экспериментальная модель) // Клиническая и экспериментальная хирургия. Журнал имени академика Б.В. Петровского. 2023. Т. 11, № 2. С. 48–55. DOI: https://doi.org/10.33029/2308-1198-2023-11-2-48-55

Статья поступила в редакцию 28.03.2023. **Принята в печать** 10.05.2023.

The role of Roncoleukin in the correction of reactive changes of the small intestine (an experimental model)

Ishunina T.A.[1], Goncharov I.M.[1], Polyansky M.B.[2], Nazarenko P.M.[1], Nazarenko D.P.[1]

[1] Kursk State Medical University, Ministry of Health of the Russian Federation, 305041, Kursk, Russian Federation
[2] Kursk Cancer Research and Clinical Center named after G.E. Ostroverkhov, Ministry of Health of the Kursk Region, 305524, farm Kislino, Kursk Region, Russian Federation

Background. "Traditional" cholecystostomy with subsequent gallbladder mucoclasia minimizes surgical and anesthetic risks in elderly and senile patients with acute calculous cholecystitis, whereas postoperative administration of Roncoleukin allows to increase the cellular immunity in this category of patients. At the same time, the effectiveness of Roncoleukin in relation to cellular indicators of local immunity of the small intestine located nearby remains unexplored.
Aim – to investigate the reaction of various tissue elements of the small intestine to the inflammatory process induced by experimental modeling of gallbladder mucoclasia and the effect of Roncoleukin on these changes.
Material and methods. The study was performed on the 21 rabbit, that were divided into 3 groups with 7 animals each, according to the timing of withdrawal from the experiment on the 7th, 14th and 21st days. In each group, 2 subgroups were identified: a control group in which gallbladder mucoclasia was simulated without the introduction of Roncoleukin, and an experimental one in which 25,000 IU of the drug "Roncoleukin" was administered to rabbits on the 1st, 3rd and 5th days after surgery. Histological examination of fragments of the thymus, lymph nodes and small intestine was performed.
Results. In the small intestine, there was a change in the density of lymphocytes. The reaction of the integumentary epithelium, neurons of the intermuscular plexus and of the muscularis externa was noted as well. The use of Roncoleukin significantly increased the size of small intestinal lymphocytes at all periods of the experiment.
Conclusion. Surgical interventions on the gallbladder in rabbits lead to reactive changes in the small intestine, proceeding in logical connection with the dynamics of the inflammatory process. The introduction of Roncoleukin activates lymphocytes of the small intestine, which can contribute to the relief of inflammation and faster recovery following surgery.

Funding. The study had no sponsor support.
Conflict of interest. The authors declare no conflict of interest.

For citation: Ishunina T.A., Goncharov I.M., Polyansky M.B., Nazarenko P.M., Nazarenko D.P. The role of Roncoleukin in the correction of reactive changes of the small intestine (an experimental model). Clinical and Experimental Surgery. Petrovsky Journal. 2023; 11 (2): 48–55. DOI: https://doi.org/10.33029/2308-1198-2023-11-2-48-55 (in Russian)
Received 28.03.2023. **Accepted** 10.05.2023.

CORRESPONDENCE
Tatjana A. Ishunina – MD, Associate Professor, Professor of the Department of Histology, Embryology, Cytology, Kursk State Medical University, Ministry of Health of the Russian Federation (Kursk, Russian Federation)
E-mail: ishunina@gmail.com
https://orcid.org/0000-0002-2743-7515

Keywords:
gallbladder mucoclasia; cholecystitis; small intestine; lymphocytes; epithelium

По данным эпидемиологических наблюдений, распространенность желчнокаменной болезни (ЖКБ) составляет 10–15%. С возрастом частота этого заболевания увеличивается и достигает 25–30% у людей 60–70 лет [1, 2]. С целью минимизации операционно-анестезиологических рисков для этой категории больных были предложены щадящие операции [3]. В их основе – применение традиционной холецистостомии с последующей мукоклазией желчного пузыря, позволяющей обеспечить облитерацию его полости, что приравнивается к эффекту холецистэктомии [4]. Одной из разновидностей этого хирургического способа лечения является термическая мукоклазия, при которой в полость желчного пузыря после его санации вводят нагретый до 65–70 °С термоагент (например, фурацилин), что влечет за собой деструкцию слизистой оболочки желчного пузыря и инициирует рубцевание его стенки [4, 5]. С целью коррекции иммунодефицита нами предложен Ронколейкин®, представляющий отечественный рекомбинантный препарат интерлейкина-2 (ИЛ-2), получаемый из непатогенных пекарских дрожжей сахаромицетов (*Saccharomyces cerevisiae*) [6, 7]. К основным эффектам ИЛ-2, который вначале называли фактором роста Т-лимфоцитов, относят их пролиферацию и увеличение популяции Т-эффекторных и Т-клеток памяти, в связи с чем соответствующие препараты рекомендовали онкологическим больным для активации иммунитета. В последнее время в литературе чаще упоминают стимулирующий эффект ИЛ-2 в отношении Т-регуляторных клеток и возможность его применения в лечении аутоиммунных заболеваний [8–10]. Однако эффективность Ронколейкина® в отношении показателей местного иммунитета расположенного рядом с желчным пузырем кишечника остается практически не изученной.

Рис. 1. Концентрация лимфоцитов в периферической крови кроликов на разных сроках эксперимента

Fig. 1. The concentration of lymphocytes in the peripheral blood of rabbits at different periods of the experiment

Известно, что тонкая кишка чутко реагирует на малейшие воспалительные процессы в брюшной полости [11, 12].

Целью настоящего исследования стало: 1) выявление динамики морфологической реорганизации различных тканевых элементов в составе тонкой кишки на фоне воспалительного процесса, индуцированного в экспериментальной модели мукоклазии желчного пузыря; 2) влияние Ронколейкина® на реактивные изменения тонкой кишки при этом способе хирургического лечения острого холецистита.

Материал и методы

Исследование выполнено на 21 кролике породы шиншилла массой 2,5±0,15 кг с соблюдением этических требований Конвенции Совета Европы от 1986 г. (Страсбург), Директивы 2010/63/EU Европейского парламента и Совета Европейского союза от 22.09.2010 и приказа Минздрава России № 199н от 01.04.2016 «Об утверждении правил надлежащей лабораторной практики». Животные были разделены на 3 группы по 7 особей соответственно срокам выведения из эксперимента на 7-е, 14-е и 21-е сутки. В каждой группе было выделено 2 подгруппы: 1) контрольная (n=3), в которой производили оперативное вмешательство без введения Ронколейкина® и 2) опытная (n=4), в которой кроликам на 1-е, 3-и и 5-е сутки после операции вводили 25 000 МЕ препарата Ронколейкин®. Концентрацию форменных элементов периферической крови из ушных вен оценивали на гематологическом анализаторе Abacus vet-10 (Австрия) до операции и перед выведением животных из эксперимента. С целью обезболивания перед оперативным вмешательством животным внутримышечно вводили раствор Ксила (анестетик, анальгетик и миорелаксант), из расчета 0,15 мл на 1 кг массы тела [13]. Затем проводили инфильтрационную анестезию области правого подреберья 0,25% раствором новокаина, после чего выполняли лапаротомию косым разрезом. Экспериментальная мукоклазия осуществлялась следующим образом. В рану выводили долю печени с желчным пузырем. Для отключения желчного пузыря от протоковой системы лигировали место перехода его шейки в пузырный проток. Затем пунктировали дно желчного пузыря и аспирировали желчь. Не вынимая иглы, заполняли желчный пузырь предварительно нагретым до 70 °С раствором фурацилина на 3 мин. После аспирации раствора происходило сморщивание желчного пузыря. В конце производили послойное ушивание операционной раны и накладывали асептическую повязку. Послеоперационный период протекал без осложнений. Все животные выжили. Выведение из эксперимента осуществлялось путем передозировки средств для наркоза на 7-е, 14-е и 21-е сутки.

Для гистологического исследования были взяты и зафиксированы методом погружения в 10% раствор нейтрального формалина участок желчного пузыря с прилежащей печеночной паренхимой, тимус, лимфатические узлы брюшной полости и фрагменты тонкой кишки. Парафиновые срезы перечисленных структур толщиной 5–7 мкм окрашивали гематоксилином и эозином и по Ван-Гизону. Препараты фотографировали с помощью микроскопа Leica CME 3-2 (Германия) и цифровой камеры Micromed MVV 5000 (Китай) при увеличении в 100, 400 и 1000 раз. С помощью программы Image J 1.48v [Java 1.6.0_20(32-bit)] при увеличении в 400 раз определяли площадь сечения лимфоцитов, ядер поверхностного эпителия тонкой кишки и ядер нейронов межмышечного нервного сплетения. Оценка плотности лимфоцитов внутри ворсинок и в покрывающем их эпителиальном слое осуществлялась при увеличении в 400 раз посредством плагина analyze – grid, позволявшего разделить микрофотографию на равные участки 8500 мкм² [14]. Толщину мышечной оболочки измеряли при увеличении в 100 раз.

Согласно тестам Шапиро–Уилка и Д'Агостино–Пирсона распределение полученных значений не отклонялось от нормального (p=0,123 для разме-

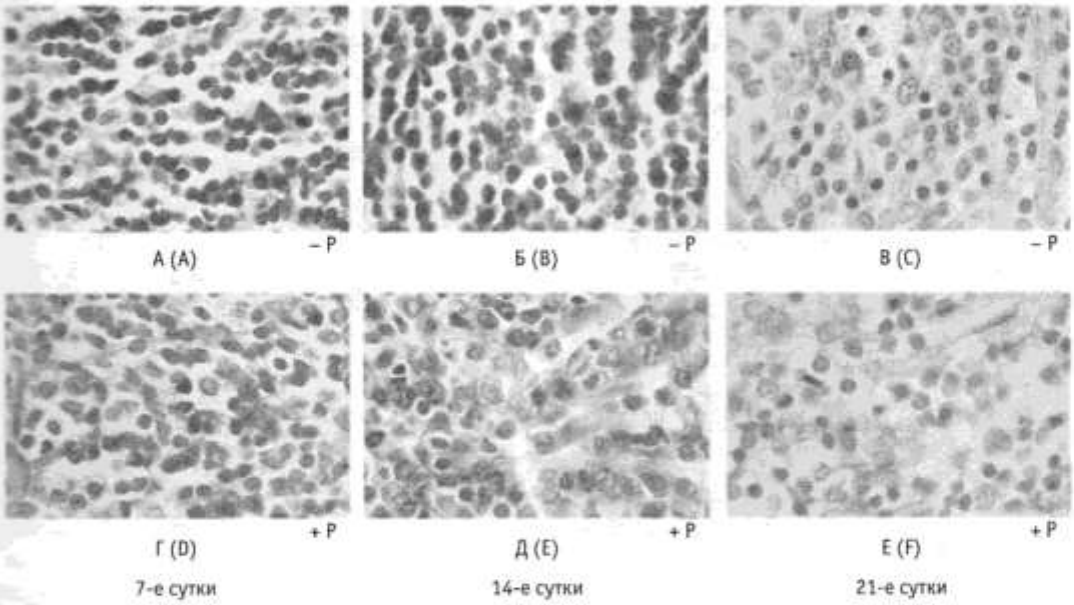

Рис. 2. Лимфоциты собственной пластинки слизистой оболочки тонкой кишки кроликов.
– Р: без введения Ронколейкина® (А, Б, В).
+ Р: после введения 25 000 МЕ Ронколейкина® (Г, Д, Е).
А, Г – 7-е сутки эксперимента;
Б, Д – 14-е сутки эксперимента;
В, Е – 21-е сутки эксперимента. Окраска гематоксилином и эозином. Объектив ×100

Fig. 2. Lymphocytes in the lamina propria of the small intestine of rabbits.
– P: no use of Roncoleukin (A, B, C).
+ P: following the use of 25,000 IU of Roncoleukin (D, E, F).
A, D – 7 days of the experiment;
B, E – 14 days of the experiment;
C, F – 21 days of the experiment. Staining H+E. Objective ×100

ров лимфоцитов; p=0,08 и p=0,09 для плотности лимфоцитов внутри ворсинок и эпителия; p=0,655 для ядер покровного эпителия; и p=0,307 для ядер нейронов межмышечного сплетения). Поэтому для оценки различий между группами применяли дисперсионный анализ ANOVA с критерием Тьюки для множественных сравнений. Наличие корреляционных связей определяли с помощью коэффициента Пирсона.

Результаты

В группах животных, которым вводили Ронколейкин®, концентрация лимфоцитов была повышена на всех сроках эксперимента (рис. 1), наблюдалось увеличение толщины коркового вещества тимуса и паракортикальной зоны лимфатических узлов, а также более быстрое и эффективное разрастание соединительной ткани в стенке желчного пузыря, обеспечивающее его надежную облитерацию.

В тонкой кишке размеры лимфоцитов внутри собственной пластинки слизистой оболочки увеличивались после введения Ронколейкина® на всех сроках эксперимента (рис. 2, табл. 1). Согласно результатам теста One-Way ANOVA, этот показатель достоверно различался между 6 экспериментальными группами (F=12,986; p=0,000053) и был значимо выше в 3 подгруппах (2-я, 4-я и 6-я), получавших Ронколейкин®, по сравнению с животными (1-я, 3-я и 5-я подгруппы), которым Ронколейкин® не вводили (p=0,05; p= 0,00025; p=0,0088 соответственно) (см. табл. 1). При этом максимальные отличия отмечены на 14-е сутки эксперимента.

В отличие от размеров лимфоцитов, Ронколейкин® практически не влиял на плотность этих клеток внутри ворсинок (p=0,128) и в их покровном эпителии (p=0,115). При разделении животных на 3 группы соответственно срокам выведения из эксперимента, но без учета применения Ронколейкина®, были выявлены достоверные различия в плотности расположения лимфоцитов внутри ворсинок между группами (F=5,997; p=0,01). Максимальные отличия отмечены между 1-й (7-е сутки) и 3-й (21-е сутки) группами (p=0,0075) (табл. 2). Такие же различия, но в меньшей степени, наблюдались в отношении плотности межэпителиальных лимфоцитов (F=3,17; p=0,066 между 3 группами) (см. табл. 2). Динамика указанных показателей отражает реакцию местного звена иммунной системы тонкой кишки на воспаление в области желчного пузыря.

К этой группе изменений следует отнести реакцию эпителия и нейронов межмышечного сплетения в виде снижения размеров их ядер. Площадь сечения ядер покровного эпителия, отражающая

Таблица 1. Размеры лимфоцитов в собственной пластинке слизистой оболочки тонкой кишки у животных на разных сроках эксперимента в зависимости от применения препарата Ронколейкин®

Показатель	7-е сутки		14-е сутки		21-е сутки	
	– препарат	+ препарат	– препарат	+ препарат	– препарат	+ препарат
Профильная площадь лимфоцитов, мкм^2	16,4±0,15[1]	17,7±0,52	14,5±0,22[1,2]	17,8±0,21[2]	15,1±0,57[3]	17,4±0,37[3]

Примечание. [1]p=0,05; [2]p=0,00025; [3]p=0,0088; «–» – препарат не вводился; «+» – препарат вводился.

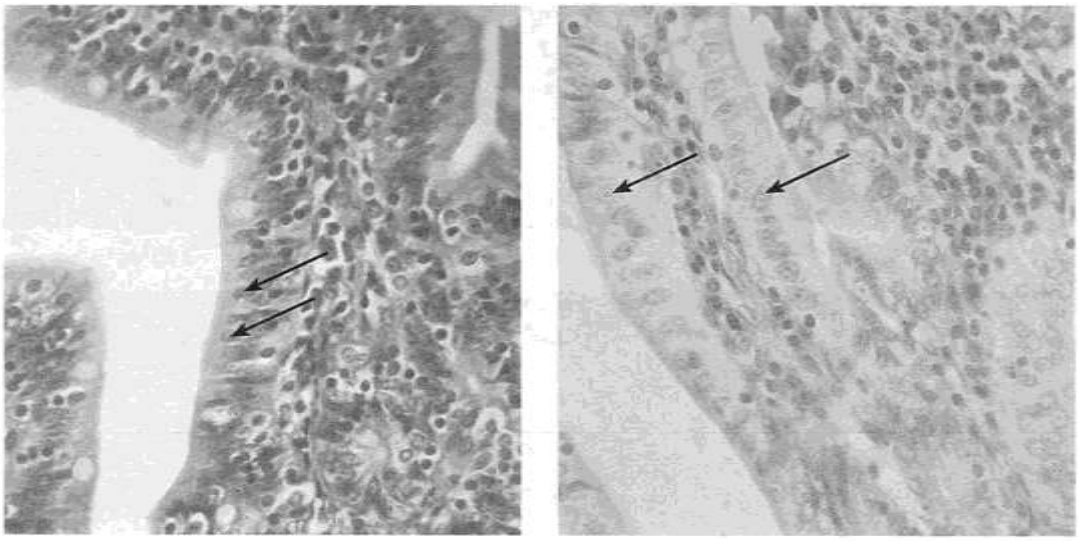

14-е сутки

А (А)

21-е сутки

Б (В)

Рис. 3. Покровный эпителий ворсинок тонкой кишки кроликов на 14-е (А) и 21-е (Б) сутки эксперимента; окраска гематоксилином и эозином. Объектив ×40

Fig. 3. The lining epithelium of the small intestinal villi of rabbits on the 14th (A) and 21st (B) days of the experiment. Staining H+E. Objective ×40

степень их функциональной активности, достоверно различалась между 3 группами соответственно срокам выведения из эксперимента, но без учета применения Ронколейкина® (F=5,497; p=0,014) с максимальной разницей между 2-й (14-е сутки) и 3-й (21 сутки) группами (p=0,01) (рис. 3, см. табл. 2). Аналогично статистически значимые отличия выявлены между указанными группами и для площади ядер нейронов межмышечного сплетения (F=4,7; p=0,023) с наиболее выраженной разницей между 1-й (7-е сутки) и 3-й (21-е сутки) группами (p=0,018).

Несмотря на отсутствие достоверных различий толщины мышечной оболочки между 6 подгруппами (F=1,74; p=0,186), учитывающих использование Ронколейкина®, было очевидно, что на ранних сроках эксперимента препарат препятствует морфологическим изменениям этой структуры. При объединении показателей на 7-е и 14-е сутки, которые были практически идентичны, в группе с использованием Ронколейкина® толщина мышечной оболочки тонкой кишки была в 1,7 раза тоньше (51,7±8,8), чем у животных, которым препарат не вводили (30,3±2,8) (F=6,725; p=0,024).

Обсуждение

При экспериментальном моделировании мукоклазии желчного пузыря у кроликов наблюдались реактивные изменения со стороны практически всех тканевых элементов стенки тонкой кишки. Увеличивалась плотность расположения лимфоцитов в собственной пластинке и эпителиальном пласте ворсинок, изменялись размеры ядер покровного эпителия и нейронов межмышечного сплетения, возрастала толщина мышечной оболочки. К 21-м суткам все указанные показатели демонстрировали обратную динамику.

Введение Ронколейкина® способствовало активации иммунной системы, что проявлялось: 1) повышением концентрации лимфоцитов в крови; 2) увеличением ширины коркового вещества долек тимуса и паракортикальной зоны регионарных лимфатических узлов. В настоящем исследовании впервые показан эффект Ронколейкина® в отношении элементов местного иммунитета тонкой кишки, который проявлялся в достоверном увеличении размеров лимфоцитов в собственной пластинке слизистой оболочки на всех сроках эксперимента. Это свидетельствует о функциональной активиза-

Таблица 2. Плотность лимфоцитов, размеры ядер эпителия и нейронов межмышечного сплетения у кроликов в зависимости от сроков эксперимента

Показатель	7-е сутки	14-е сутки	21-е сутки
Плотность лимфоцитов внутри ворсинок, количество на 8500 мкм²	3,64±0,25[1]	3,14±0,23	2,67±0,05[1]
Плотность межэпителиальных лимфоцитов, количество на 8500 мкм²	1,18±0,12[2]	0,95±0,06	0,86±0,09[2]
Профильная площадь ядер поверхностного эпителия тонкой кишки, мкм²	36,6±1,6	32,9±1,1[3]	40,3±1,9[3]
Профильная площадь ядер нейронов межмышечного сплетения, мкм²	34,6±1,8[4]	37,7±1,9	41,5±0,9[4]

Примечание. [1]p=0,0075; [2]p=0,063; [3]p=0,01; [4]p=0,018. Эффект от введения Ронколейкина® отсутствует.

ции лимфоцитов, которая обычно сопровождается увеличением размеров, снижением ядерно-цитоплазматического отношения, расширением поверхности гранулярной эндоплазматической сети [15]. Отмеченные морфологические критерии частично прослеживались в собственных микропрепаратах (см. рис. 2).

В группах животных, получавших Ронколейкин®, для лимфоцитов характерны более светлые ядра и отчетливая визуализация ядрышка, что указывает на рост метаболической активности. В литературе под функциональной активизацией лимфоцитов чаще всего имеют в виду их пролиферацию и дифференцировку. В этом случае отмечают повышение числа ядрышек и фигуры митоза [16, 17]. Однако в представленном эксперименте лимфоциты реагировали на введение Ронколейкина® увеличением размеров при наличии единственного четко визуализирующегося ядрышка в более светлых ядрах, что является общепринятым показателем секреторно-метаболической функции [18]. Скорее всего, под воздействием Ронколейкина® в лимфоцитах стимулируется секреция некоторых цитокинов, включая ИЛ-2, которая по ауторегуляторной связи будет продолжать стимуляцию пролиферации и дифференцировки Т-лимфоцитов. Помимо цитокинов, активированные Т-лимфоциты могут секретировать экзосомы и факторы роста, например В-клеточный фактор роста [19, 20].

Местная иммунная система кишечника неразрывно связана с покровным эпителием, который в настоящем эксперименте реагировал на послеоперационное воспаление. На ранних сроках в покровных энтероцитах отмечали гиперхромию ядер и цитоплазмы и меньший размер клеточных ядер, что является признаком реактивного ответа на воспалительный/повреждающий фактор. Функциональными последствиями этих изменений могут быть нарушения резорбционной активности и пристеночного пищеварения [21]. К 21-м суткам происходило достоверное увеличение размеров ядер, снижалась интенсивность их окраски, указывающая на преобладание эухроматина, более четко визуализировалось ядрышко (рис. 3). Как и в случае с лимфоцитами, это признаки роста секреторно-метаболической активности. Эпителиоциты способны продуцировать хемокины, влияющие на иммунные клетки и модулирующие их активность, и в то же время сами подвержены эффектам продуцируемых лимфоцитами цитокинов, которые регулируют пролиферацию и гибель эпителиальных клеток [22]. В совокупности эпителий и иммунная система кишечника образуют самый крупный барьер от внешней среды, представленный тремя последовательными взаимозависимыми слоями: 1) слой слизи с иммуноглобулинами IgA; 2) эпителиальный пласт; 3) иммунные клетки собственной пластинки слизистой оболочки, включающие, помимо макрофагов, нейтрофилов и тучных клеток, популяцию Т-регуляторных лимфоцитов – мишеней ИЛ-2. Основу эпителиального барьера составляют межклеточные контакты: плотные, адгезирующие, коммуникационные, десмосомы. Они не только отвечают за механические соединения эпителиоцитов, но и обеспечивают их взаимодействия [23, 24].

Результаты настоящего исследования демонстрируют синхронную реакцию со стороны покровного эпителия и лимфоцитов слизистой оболочки тонкой кишки в ответ на оперативное вмешательство в области желчного пузыря. На ранних сроках при максимальной выраженности воспалительного процесса плотность лимфоцитов в ворсинках повышена, размеры ядер эпителия снижены, преобладает гетерохроматин, эпителиоциты более узкие, гиперхромные, плотнее прилежат друг к другу. Указанные морфологические критерии свидетельствуют об активизации защитного барьера кишки.

Оперативное вмешательство на желчном пузыре сопровождалось утолщением мышечной оболочки на ранних (7-е и 14-е сутки) сроках эксперимента и реакцией нейронов межмышечного сплетения, контролирующего перистальтику. Причем введение Ронколейкина® нивелировало эти изменения, вероятно, за счет более эффективного купирования воспалительного процесса. В клинических исследованиях показано, что у пациентов с острым холециститом прием пищи сопровождается нарушением моторной функции двенадцатиперстной и тощей кишки [25]. Эти изменения исчезают после холецистэктомии, это свидетельствует о том, что причиной моторных дисфункций тонкой кишки является удаленное воспаление в области желчного пузыря [25]. Результаты собственного исследования подтверждают эти выводы и предоставляют морфологические данные, лежащие в основе нарушений моторики тонкой кишки. Более того, представляется очевидным, что эффект Ронколейкина® не ограничивается активизацией лимфоцитов. Препарат способен облегчить симптомы моторной дисфункции кишечника.

Выводы

1. Экспериментальное моделирование мукоклазии желчного пузыря влечет за собой реактивные изменения практически всех тканевых элементов тонкой кишки, развивающиеся соответственно динамике послеоперационного воспалительного процесса.

2. Применение Ронколейкина® стимулировало иммунную систему кроликов в целом, что прояв-

лялось увеличением концентрации лимфоцитов в периферической крови, расширением коркового вещества долек тимуса и Т-зависимой паракортикальной зоны регионарных лимфатических узлов.

3. Помимо централизованного эффекта в отношении иммунной системы, препарат влиял и на состояние местного иммунитета тонкой кишки. Введение Ронколейкина® способствовало активации лимфоцитов собственной пластинки слизистой. Под влиянием иммуномодулятора они приобретали фенотип, напоминающий реактивные или широкоцитоплазменные лимфоциты. Помимо некоторых инфекционных заболеваний, при которых появление реактивных лимфоцитов улучшает прогноз, такие изменения могут происходить при иммунизации.

4. Активация лимфоцитов с увеличением размеров указывает на усиление их секреторной функции, направленной на выработку цитокинов, что, в свою очередь, может повлиять на состояние покровного эпителия, представляющего важнейший компонент барьерной системы кишечника.

Литература

1. Вахрушев Я.М., Хохлачева Н.А. Желчнокаменная болезнь: эпидемиология, факторы риска, особенности клинического течения, профилактика // Архивъ внутренней медицины. 2016. Т. 6, № 3. С. 30–35. DOI: https://doi.org/10.20514/2226-6704-2016-6-3-30-35

2. Жидков С.А., Елин И.А. Влияние сопутствующей патологии на исходы острого холецистита у больных старше 60 лет // Новости хирургии. 2009. Т. 17, № 4. С. 16–22.

3. Ермолов А.С., Гуляев А.А., Иванов П.А., Самсонов В.Т., Рогаль М.Л., Тимербаев В.Х. и др. Миниинвазивные технологии в лечении острого холецистита у больных с высоким операционно-анестезиологическим риском // Хирургия. Журнал имени Н.И. Пирогова. 2014. № 8. С. 4–8.

4. Назаренко П.М., Назаренко Д.П., Волков Д.В., Коваленко Б.С. Клинико-экспериментальное обоснование способов мукоклазии желчного пузыря при лечении холецистостомированных больных // Вестник экспериментальной и клинической хирургии. 2010. Т. 3, № 1. С. 35–43.

5. Полянский М.Б., Назаренко П.М., Назаренко Д.П., Ишунина Т.А., Квачахия Л.Л. Комплексная оценка данных лабораторных и инструментальных методов исследования, включая иммунологические показатели, у пациентов старшей возрастной группы с острым холециститом в зависимости от метода оперативного лечения // Вестник экспериментальной и клинической хирургии 2018. Т. 11, № 1. С. 24–32. DOI: https://doi.org/10.18499/2070-478X-2018-11-1-2432

6. Полянский М.Б., Назаренко П.М., Ишунина Т.А., Назаренко Д.П., Тарасов О.Н. Применение ронколейкина для коррекции вторичного иммуннодефицита пациентов пожилого и старческого возраста с острым холециститом // Российский иммунологический журнал. 2017. Т. 11, № 3 (20). С. 470–471.

7. Андреев А.А., Донченко В.К., Глухов А.А., Новомлинский В.В., Остроушко А.П., Лаптиёва А.Ю. Применение интерлейкина-2 в комплексном лечении хирургических больных // Вестник экспериментальной и клинической хирургии. 2022. Т. 15, № 1. С. 85–91. DOI: https://doi.org/10.18499/2070-478X-2022-15-1- 85-91

8. Ронколейкин в иммунопрофилактике постхирургических инфекций : пособие для врачей / авт.-сост.: А.А. Останин и др. Новосибирск : Скиф, 2005. 31 с.

9. Abbas A.K., Trotta E. R., Simeonov D., Marson A., Bluestone J.A. Revisiting IL-2: Biology and therapeutic prospects // Sci. Immunol. 2018. Vol. 3, N 25. Article ID eaat1482. DOI: https://doi.org/10.1126/sciimmunol.aat1482

10. Pol J.G., Caudana P., Paillet J., Piaggio E., Kroemer G. Effects of interleukin-2 in immunostimulation and immunosuppression // J. Exp. Med. 2020. Vol. 217, N 1. Article ID e20191247. DOI: https://doi.org/10.1084/jem.20191247

11. Peuhkuri K., Vapaatalo H., Korpela R. Even low-grade inflammation impacts on small intestinal function // World J. Gastroenterol. 2010. Vol. 16, N 9. P. 1057–1062. DOI: http://dx.doi.org/10.3748/wjg.v16.i9.1057

12. Zhou L., Chu C., Teng F. et al. Innate lymphoid cells support regulatory T cells in the intestine through interleukin-2 // Nature. 2019. Vol. 568, N 7752. P. 405–409. DOI: https://doi.org/10.1038/s41586-019-1082-x

13. Липатов В.А., Лазаренко С.В., Северинов Д.А., Тарасова А.В. Исследование гистологических особенностей реакции печени при использовании новых образцов полимерных кровоостанавливающих материалов в эксперименте in vivo // Вестник экспериментальной и клинической хирургии. 2020. Т. 13, № 1. С. 34–40. DOI: https://doi.org/10.18499/2070-478X-2020-13-1-34-40

14. Ишунина Т.А. Морфологические изменения соматосенсорной коры морских свинок при моделировании раневого процесса брюшной стенки // Журнал анатомии и гистопатологии. 2021. Т. 10, № 4. С. 36–42. DOI: https://doi.org/10.18499/2225-7357-2021-10-4-36-42

15. Petrzilka G.E., Schroeder H.E. Activation of human T-lymphocytes. A kinetic and stereological study // Cell Tissue Res. 1979. Vol. 201, N 1. P. 101–127. DOI: https://doi.org/10.1007/BF00238051

16. Бугоркова С.А., Щуковская Т.Н., Курылина А.Ф. Ядрышковый аппарат лимфоцитов как индикатор функциональной активности лимфоидных органов при доклинической оценке вакцин // Проблемы особо опасных инфекций. 2015. № 2. С. 75–78.

17. Моралева А.А., Малышева М.В., Хайдуков С.В., Зацепина О.В. Повышенное содержание белка ядрышка SURF6 В активированных лимфоцитах доноров и в лимфоцитах больных лимфопролиферативными заболеваниями // Доклады Российской академии наук. Науки о жизни. 2020. Т. 494, № 1. С. 532–536. DOI: https://doi.org/10.31857/S2686738920050169

18. Wu G., Flynn N.E. Regulation of glutamine and glucose metabolism by cell volume in lymphocytes and macrophages // Biochim. Biophys. Acta. 1995. Vol. 1243, N 3. P. 343–350. DOI: https://doi.org/10.1016/0304-4165(94)00157-s

19. Howard M., Matis L., Malek T.R., Shevach E., Kell W., Cohen D. et al. Interleukin 2 induces antigen-reactive T cell lines to secrete BCGF-I // J. Exp. Med. 1983. Vol. 158, N 6. P. 2024–2039. DOI: https://doi.org/10.1084/jem.158.6.2024

20. Wahlgren J., Karlson T. de. L., Glader P., Telemo E., Valadi H. Activated human T cells secrete exosomes that participate in IL-2 mediated immune response signaling // PLoS One. 2012. Vol. 7, N 11. Artyicle ID e49723. DOI: https://doi.org/10.1371/journal.pone.0049723

21. Иванов Л.А., Ильина А.В., Марданов Д.Н. Некоторые патогенетические аспекты энтеральных проявлений постхолецистэктомического синдрома (ПХЭС) // Экспериментальная и клиническая гастроэнтерология. 2009. № 5. С. 42–46.

22. Andrews C., McLean M.H., Durum S.K. Cytokine tuning of intestinal epithelial function // Front. Immunol. 2018. Vol. 9. P. 1270. DOI: https://doi.org/10.3389/fimmu.2018.01270

23. Allaire J.M., Crowley S.M., Law H.T., Chang S.Y., Ko H.J., Vallance B.A. The intestinal epithelium: Central coordinator of mucosal immunity // Trends Immunol. 2018. Vol. 39, N 9. P. 677–696. DOI: https://doi.org/10.1016/j.it.2018.04.002

24. Schoultz I., Keita A.V. The intestinal barrier and current techniques for the assessment of gut permeability // Cells. 2020. Vol. 9, N 8. P. 1909. DOI: https://doi.org/10.3390/cells9081909

25. Le Blanc-Louvry I., Denis P., Ducrotte P. The role of remote gut inflammation in duodenojejunal dysmotility // Neurogastroenterol. Motil. 2002. Vol. 14, N 2. P. 143–150. DOI: https://doi.org/10.1046/j.1365-2982.2002.00313.x

References

1. Vakhrushev J.M., Khokhlacheva N.A. Gallstone disease: epidemiology, risk factors, clinical features, prevention. Arkhiv vnutrenney meditsiny [Archives of Internal Medicine]. 2016; 6 (3): 30–5. DOI: https://doi.org/10.20514/2226-6704-2016-6-3-30-35 (in Russian)

2. Zhidkov S.A., Elin I.A. The effect of concomitant pathology on the outcomes of acute cholecystitis in patients older than 60 years. Novosti khirurgii [news of Surgery]. 2009; 17 (4): 16–22. (in Russian).

3. Ermolov A.S., Gulyaev A.A., Ivanov P.A., Samsonov V.T., Rogal' M.L., Timerbaev V.Kh., et al. Mini-invasive technologies in treatment of acute cholecystitis in patients with high operational and anesthetic risk. Khirurgiya. Zhurnal imeni N.I. Pirogova [Surgery. The Journal named after N.I. Pirogov]. 2014; (8): 4–8. (in Russian)

4. Nazarenko P.M., Nazarenko D.P., Volkov D.V., Kovalenko B.S. Clinical and experimental substantiation of methods of gallbladder mucoclasia in the treatment of cholecystostomated patients. Vestnik experimental'noy i klinicheskoy khirurgii [Bulletin of Experimental and Clinical Surgery]. 2010; 3 (1): 35–43. (in Russian)

5. Polyansky M.B., Nazarenko P.M., Nazarenko D.P., Ishunina T.A., Kvachakhiya L.L. Complex assessment of the laboratory and ultrasound methods of clinical examination including immunological markers in elderly patients with acute cholecystitis depending on the surgical treatment. Vestnik experimental'noy i klinicheskoy khirurgii [Bulletin of Experimental and Clinical Surgery]. 2018; 11 (1): 24–32. DOI: https://doi.org/10.18499/2070-478X-2018-11-1-2432 (in Russian)

6. Polyansky M.B., Nazarenko P.M., Ishunina T.A., Nazarenko D.P., Tarasov O.N. The use of ronkoleukin for the correction of secondary immunodeficitis in elderly and senile patients with acute cholecystitis. Rossiyskiy immunologicheskiy zhurnal [Russian Journal of Immunology]. 2017; 11 [3 (20)]: 470–1. (in Russian)

7. Andreev A.A., Donchenko V.K., Glukhov A.A., Novomlinsky V.V., Ostroushko A.P., Laptiyova A.Yu. Interleukin-2 in the complex treatment of surgical patients. Vestnik experimental'noy i klinicheskoy khirurgii [Bulletin of Experimental and Clinical Surgery]. 2022; 15 (1): 85–91. DOI: https://doi.org/10.18499/2070-478X-2022-15-1- 85-91 (in Russian)

8. Roncoleukin in immunoprophylaxis of post-surgical infections: A manual for doctors. In: A.A. Ostanin, et al. (auth.-comp.). Novosibirsk: Skif, 2005: 31 p. (in Russian)

9. Abbas A.K., Trotta E. R., Simeonov D., Marson A., Bluestone J.A. Revisiting IL-2: Biology and therapeutic prospects. Sci Immunol. 2018; 3 (25): eaat1482. DOI: https://doi.org/10.1126/sciimmunol.aat1482

10. Pol J.G., Caudana P., Paillet J., Piaggio E., Kroemer G. Effects of interleukin-2 in immunostimulation and immunosuppression. J Exp Med. 2020; 217 (1): e20191247. DOI: https://doi.org/10.1084/jem.20191247

11. Peuhkuri K., Vapaatalo H., Korpela R. Even low-grade inflammation impacts on small intestinal function. World J Gastroenterol. 2010; 16 (9): 1057–62. DOI: http://dx.doi.org/10.3748/wjg.v16.i9.1057

12. Zhou L., Chu C., Teng F., et al. Innate lymphoid cells support regulatory T cells in the intestine through interleukin-2. Nature. 2019; 568 (7752): 405–9. DOI: https://doi.org/10.1038/s41586-019-1082-x

13. Lipatov V.A., Lazarenko S.V., Severinov D.A., Tarasova A.V. Investigation of histological features of the liver reaction when using new samples of polymer hemostatic materials in an in vivo experiment. Vestnik experimental'noy i klinicheskoy khirurgii [Bulletin of Experimental and Clinical Surgery]. 2020; 13 (1): 34–40. DOI: https://doi.org/10.18499/2070-478X-2020-13-1-34-40 (in Russian)

14. Ishunina T.A. Morphological changes in the somatosensory cortex of guinea pigs following simulation of the abdominal surgery wound. Zhurnal anatomii i gistopatologii [Journal of Anatomy and Histopathology]. 2021; 10 (4): 36–42. DOI: https://doi.org/10.18499/2225-7357-2021-10-4-36-42 (in Russian)

15. Petrzilka G.E., Schroeder H.E. Activation of human T-lymphocytes. A kinetic and stereological study. Cell Tissue Res. 1979; 201 (1): 101–27. DOI: https://doi.org/10.1007/BF00238051

16. Bugorkova S.A., Shchukovskaya T.N., Kurylina A.F. The nucleolar apparatus of lymphocytes as an indicator of the functional activity of lymphoid organs in the preclinical evaluation of vaccines. Problemy osobo opasnykh infektsiy [Problems of Particularly Dangerous Infections]. 2015; (2): 75–8. (in Russian)

17. Moraleva A.A., Malysheva M.V., Khaydukov S.V., Zatsepina O.V. Increased content of SURF 6 nucleolar protein in activated lymphocytes of donors and in lymphocytes of patients with lymphoproliferative diseases. Doklady Rossiyskoy akademii nauk. Nauki o zhizni [Reports of the Russian Academy of Sciences. Life Sciences]. 2020; 494 (1): 532–6. DOI: https://doi.org/10.31857/S2686738920050169 (in Russian)

18. Wu G., Flynn N.E. Regulation of glutamine and glucose metabolism by cell volume in lymphocytes and macrophages. Biochim Biophys Acta. 1995; 1243 (3): 343–50. DOI: https://doi.org/10.1016/0304-4165(94)00157-s

19. Howard M., Matis L., Malek T.R., Shevach E., Kell W., Cohen D., et al. Interleukin 2 induces antigen-reactive T cell lines to secrete BCGF-I. J Exp Med. 1983; 158 (6): 2024–39. DOI: https://doi.org/10.1084/jem.158.6.2024

20. Wahlgren J., Karlson T. de. L., Glader P., Telemo E., Valadi H. Activated human T cells secrete exosomes that participate in IL-2 mediated immune response signaling. PLoS One. 2012; 7 (11): e49723. DOI: https://doi.org/10.1371/journal.pone.0049723

21. Ivanov L.A., Il'ina A.V., Mardanov D.N. Some pathogenetic aspects of enteral manifestations of postcholecystectomy syndrome (PES). Eksperimental'naya i klinicheskaya gastoenterologiya [Experimental and Clinical Gastroenterology]. 2009; (5): 42–6. (in Russian)

22. Andrews C., McLean M.H., Durum S.K. Cytokine tuning of intestinal epithelial function. Front Immunol. 2018; 9: 1270. DOI: https://doi.org/10.3389/fimmu.2018.01270

23. Allaire J.M., Crowley S.M., Law H.T., Chang S.Y., Ko H.J., Vallance B.A. The intestinal epithelium: Central coordinator of mucosal immunity. Trends Immunol. 2018; 39 (9): 677–96. DOI: https://doi.org/10.1016/j.it.2018.04.002

24. Schoultz I., Keita A.V. The intestinal barrier and current techniques for the assessment of gut permeability. Cells. 2020; 9 (8): 1909. DOI: https://doi.org/10.3390/cells9081909

25. Le Blanc-Louvry I., Denis P., Ducrotte P. The role of remote gut inflammation in duodenojejunal dysmotility. Neurogastroenterol Motil. 2002; 14 (2): 143–50. DOI: https://doi.org/10.1046/j.1365-2982.2002.00313.x

Результаты морфологической оценки санационного эффекта газообразного озона при лечении экспериментального инфицированного панкреонекроза

Теплякова О.В.[1], Винник Ю.С.[1], Кириченко А.К.[1,2], Ергулеева А.Д.[1,2], Понедельник Д.Н.[1]

[1] Федеральное государственное бюджетное образовательное учреждение высшего образования «Красноярский государственный медицинский университет имени профессора В.Ф. Войно-Ясенецкого» Министерства здравоохранения Российской Федерации, 660022, г. Красноярск, Российская Федерация

[2] Частное учреждение здравоохранения «Клиническая больница "РЖД-Медицина" города Красноярск», 660058, г. Красноярск, Российская Федерация

ДЛЯ КОРРЕСПОНДЕНЦИИ
Теплякова Ольга Валериевна – доктор медицинских наук, доцент, профессор кафедры общей хирургии им. проф. М.И. Гульмана ФГБОУ ВО КрасГМУ им. проф. В.Ф. Войно-Ясенецкого Минздрава России (Красноярск, Российская Федерация)
E-mail: teplyakova-olga@ya.ru
http://orcid.org/0000-0003-0005-3316

Ключевые слова: острый панкреатит; инфицированный панкреонекроз; антисептики; озон; санация

Актуальность. Проблема поиска новых средств и способов санации брюшной полости сохраняет свое значение на фоне растущей антибиотикорезистентности бактериальных возбудителей хирургической инфекции. Особую актуальность эта проблема приобретает при развитии гнойных осложнений острого панкреатита в связи со сложностью радикального контроля источника воспаления.
Цель – оценить характер патогистологических изменений поджелудочной железы, париетальной брюшины, печени, легких на фоне местного применения направленного потока газообразного озона в лечении экспериментального инфицированного панкреонекроза.
Материал и методы. Проспективное экспериментальное исследование выполнено на 43 лабораторных животных – кроликах породы советская шиншилла. В группе 1 (13 особей), а также группах 2 и 3 (по 12 особей) моделировали экспериментальный инфицированный панкреонекроз. Через 24 и 60 ч после моделирования всем животным под наркозом проводили санационные релапаротомии: в группе 1 – с применением раствора натрия хлорида 0,9%, в группе 2 – раствора хлоргексидина биглюконата 0,02%, в группе 3 – с применением озоно-кислородной газовой смеси. Контрольная группа включала 6 ложнооперированных особей. Все животные выведены из эксперимента через 96 ч с момента выполнения первой операции.
Результаты. Препараты поджелудочной железы животных групп 1 и 2 характеризовались наибольшей выраженностью некротических, воспалительных и геморрагических изменений, в то время как в группе 3 преобладали явления экзокринной регенерации и фиброза. Интенсивность отека, геморрагий, нейтрофильной инфильтрации, дефектов мезотелия, фибринозных отложений в препаратах париетальной брюшины особей группы 3 была значимо ниже в сравнении с теми же показателями животных групп 1 и 2. Минимальная интенсивность экстраабдоминальных патоморфологических изменений отмечалась при исследовании препаратов особей группы 3 и контрольной.
Заключение. Результаты определяют актуальность дальнейших исследований безопасности и эффективности санационного действия направленного потока озоно-кислородной газовой смеси в местном лечении гнойных осложнений острого панкреатита.

Финансирование. Исследование не имело спонсорской поддержки.
Конфликт интересов. Авторы заявляют об отсутствии конфликта интересов.

Для цитирования: Теплякова О.В., Винник Ю.С., Кириченко А.К., Ергулеева А.Д., Понедельник Д.Н. Результаты морфологической оценки санационного эффекта газообразного озона при лечении экспериментального инфицированного панкреонекроза // Клиническая и экспериментальная хирургия. Журнал имени академика Б.В. Петровского. 2023. Т. 11, № 2. С. 56–67. DOI: https://doi.org/10.33029/2308-1198-2023-11-2-56-67
Статья поступила в редакцию 03.07.2022. **Принята в печать** 02.05.2023.

The results of morphological evaluation of gaseus ozone cleansing effect in the experimental infected pancreatic necrosis treatment

Teplyakova O.V.[1], Vinnik Yu.S.[1], Kirichenko A.K.[1,2], Erguleeva A.D.[1,2], Ponedelnik D.N.[1]

[1] Professor V.F. Voino-Yasenetsky Krasnoyarsk State Medical University, Ministry of Health of the Russian Federation, 660022, Krasnoyarsk, Russian Federation

[2] Clinical Hospital "RZD-Medicine", 660058, Krasnoyarsk, Russian Federation

CORRESPONDENCE
Olga V. Teplyakova – MD, Associate Professor, Professor of the Department of General Surgery named after Professor M.I. Gulman, Professor V.F. Voino-Yasenetsky Krasnoyarsk State Medical University, Ministry of Health of the Russian Federation (Krasnoyarsk, Russian Federation)
E-mail: teplyakova-olga@ya.ru
http://orcid.org/0000-0003-0005-3316

Keywords:
acute pancreatitis; infected pancreatic necrosis; antiseptics; ozone; cleansing

Background. The search for new drugs and approaches to the peritoneal cavity cleansing is still a serious problem against the background of the growing antimicrobial resistance of the surgical bacterial pathogens. This problem becomes particularly relevant in cases of infected pancreatic necrosis due to the difficulty in surgical control of the infection source.

Aim – to evaluate the histopathological changes of the pancreas, parietal peritoneum, liver and lung in an experimental model of infected pancreatic necrosis against the background of topical application of the directed gaseous ozone flow.

Material and methods. A prospective experimental study was conducted in 43 laboratory animals – adult male Soviet Chinchilla rabbits. In Group-1 (n=13), as well in Groups 2 and 3 (n=12 each), infected pancreatic necrosis was inducted. In 24 and 60 hours, all animals under anesthesia underwent repeated sanitation interventions. Group 1 – the peritoneal cavity was washed with 0,9% saline solution, Group 2 – the peritoneal cavity was washed with 0.02% chlorhexidine bigluconate solution, Group 3 – the peritoneal cavity was cleansed with the ozone-oxygen gas mixture. In the control Group (n=6) the animals were submitted for the sham operative procedure. In 96 hours after the first operation all animals were sacrificed and tissue specimens were harvested for analysis.

Results. Pancreatic specimens in Group 1 and 2 were characterized by the greatest severity of necrotic, inflammatory and hemorrhagic changes, while exocrine regeneration and fibrosis were predominant in Group 3. The intensity of edema, hemorrhages, neutrophil infiltration, mesothelial defects, fibrinous deposits in the parietal peritoneum specimens in Group 3 were significantly lower compared to the same indicators in Group 1 and 2. The extraabdominal histopathological changes were significantly lower in Group group-3 and sham operated animals.

Conclusion. The results determine the relevance of further studies of the safety and efficacy of topical application of the directed gaseous ozone flow in a treatment of infected pancreatic necrosis.

Funding. The study had no sponsor support.
Conflict of interest. The authors declare no conflict of interest.

For citation: Teplyakova O.V., Vinnik Yu.S., Kirichenko A.K., Erguleeva A.D., Ponedelnik D.N. The results of morphological evaluation of gaseus ozone cleansing effect in the experimental infected pancreatic necrosis treatment. Clinical and Experimental Surgery. Petrovsky Journal. 2023; 11 (2): 56–67. DOI: https://doi.org/10.33029/2308-1198-2023-11-2-56-67 (in Russian)

Received 03.07.2022. **Accepted** 02.05.2023.

Проблема поиска новых средств и способов санации брюшной полости сохраняет свое значение на фоне растущей антибиотикорезистентности бактериальных возбудителей хирургической инфекции [1–3]. Особую актуальность эта проблема приобретает при развитии гнойных осложнений острого панкреатита в связи со сложностью радикального контроля источника воспаления [4, 5]. Действующие клинические рекомендации регламентируют показания, оптимальные сроки и технику выполнения оперативных вмешательств по поводу инфицированного панкреонекроза, но не содержат информации по обоснованному выбору местных антисептиков для интра- и/или послеоперационного применения [6–8]. В клинических рекомендациях по лечению перитонита документирована исключительная важность этапа интраоперационной санации брюшной полости для последующей динамики патологического процесса, при этом отмечена нецелесообразность применения антисептических растворов в связи с их низкой эффективностью, малой экспозицией и возможной токсичностью [9].

В зарубежной литературе последних лет присутствуют обнадеживающие сведения относительно эффективности применения антисептических растворов при выполнении малоинвазивных вмешательств (чрескожного дренирования, эндоскопической транслюминальной некрэктомии) у пациентов с гнойными осложнениями острого панкреатита [10–12]. Вместе с тем существенным фактором, препятствующим реализации как системного антибактериального, так и локального антисептического эффекта, является высокая способность ассоциантов инфицированного панкреонекроза к формированию бактериальных сообществ – биопленок [13]. В составе последних микроорганизмы не только механически защищены от внешних воздействий биополимерным матриксом, но и способны изменять уровень метаболической и пролиферативной активности, мутировать, экспрессировать гены лекарственной устойчивости, т.е. эффективно противостоять как факторам иммунной защиты макроорганизма, так и действию антимикробных средств [14, 15].

Бактерицидный эффект медицинского озона широко применяется в комплексном лечении разных форм хирургических инфекций [16–18]. В последние годы интерес к его использованию возрос в связи с разработкой оборудования, позволяющего использовать локально направленный поток озоно-кислородной газовой смеси (ОКГС) без опасности превышения предельно допустимых концентраций действующего вещества во внешней среде [19]. При этом принципиальными преимуществами использования ОКГС по сравнению с раствором являются отсутствие создаваемого поверхностного натяжения на полимерном матриксе микробных биопленок, большая проникающая способность вещества в газовой фазе, а также возможность использования высоких концентраций, не ограниченных пределом растворимости и скоростью распада в растворе [20–22].

Цель исследования – оценить характер патогистологических изменений поджелудочной железы, париетальной брюшины, печени, легких на фоне местного применения направленного потока газообразного озона в лечении экспериментального инфицированного панкреонекроза (ЭИП).

Материал и методы

Проспективное экспериментальное исследование выполнено на 43 лабораторных животных – кроликах породы советская шиншилла в условиях вивария ФГБОУ ВО КрасГМУ им. проф. В.Ф. Войно-Ясенецкого Минздрава России с соблюдением Правил надлежащей лабораторной практики Евразийского экономического союза, утвержденных Решением Совета Евразийской экономической комиссии № 81 от 03.11.2016. План эксперимента одобрен биоэтической комиссией при локальном этическом комитете ФГБОУ ВО КрасГМУ им. проф. В.Ф. Войно-Ясенецкого Минздрава России.

В исследование включались самцы в возрасте от 4 до 6 мес с массой тела от 2800 до 4000 г после периодов карантина и адаптации. Животные содержались в отдельных клетках при постоянной температуре внешней среды 20–22 °С, влажности 60–70% с естественным циклом освещения, получали стандартный корм и воду ad libitum в соответствии с требованиями ГОСТ 33216-2014 «Руководство по содержанию и уходу за лабораторными животными. Правила содержания и ухода за лабораторными грызунами и кроликами». За 12 ч до операции доступ к пище исключали.

За 30 мин до индукции в наркоз всем особям вводили подкожно раствор атропина сульфата (0,1 мг/кг), внутримышечно – раствор ксилазина (4 мг/кг). Для общей анестезии использовали раствор натрия тиопентала (20 мг/кг, внутрибрюшинно) и ксилазина (10 мг/кг, внутримышечно). Все животные были распределены в 4 группы с разным объемом вмешательств.

В группе 1 (13 особей), а также в группах 2 и 3 (по 12 особей) моделировали ЭИП. Для этого после срединной лапаротомии осуществляли пункцию желчного пузыря с забором пузырной желчи и последующим ушиванием пункционного отверстия. Создавали гипертензию в панкреатическом протоке путем его прошивания и лигирования в брыжейке у места впадения в двенадцатиперстную кишку, после чего ретроградно интрадуктально пункционно вводили 1 мл пузырной желчи и 1 мл микробной взвеси, содержащей 10^8 колониеобразующих единиц клинического штамма *A. baumannii*. Операцию завершали непрерывным ушиванием брюшной стенки без оставления дренажей.

Спустя 24 ч после моделирования ЭИП всем животным под наркозом проводили первую санационную релапаротомию. В группе 1 асептически эвакуировали экссудат, после чего брюшную полость на 3 мин заполняли 0,9% раствором натрия хлорида в объеме 400 мл, затем раствор аспирировали. Такую процедуру осуществляли дважды, после чего брюшную стенку ушивали непрерывным швом. У особей группы 2 после однократной санации физиологическим раствором брюшную полость еще на 3 мин заполняли 0,02% водным раствором хлоргексидина биглюконата в количестве 400 мл. У животных группы 3 в интервале между 2 промываниями брюшной полости физиологическим раствором выполняли локальную обработку макроскопически измененных участков поджелудочной железы ОКГС с концентрацией озона 40 мг/л, ско-

ростью направленного потока 2 л/мин, временем воздействия 30 с/8 см² поверхности с помощью оригинального устройства (патент РФ на полезную модель № 151779 от 24.03.2015).

Антибактериальной терапии животные не получали. С целью регидратации в межоперационном периоде всем особям вводили физиологический раствор натрия хлорида подкожно в количестве 30 мл/кг в сутки. Спустя 36 ч после первой релапаротомии (60 ч с момента моделирования ЭИП) выжившим животным выполняли вторую санационную операцию с аналогичным объемом мероприятий.

Контрольная группа включала 6 ложнооперированных особей, перенесших только лапаротомию, ревизию органов и непрерывное ушивание брюшной стенки без моделирования ЭИП. Через 24 и 60 ч после лапаротомии в этой группе осуществляли повторные вмешательства, во время каждого брюшную полость двукратно заполняли физиологическим раствором, в объеме и с кратностью аналогичными использовавшимся в группе 1.

Наблюдение за всеми животными продолжали в течение 4 сут с момента выполнения первой операции. По истечении этого периода под наркозом выполняли третью релапаторомию, забор биоптатов париетальной брюшины, поджелудочной железы, печени. Осуществляли трансдиафрагмальный доступ в левую плевральную полость для забора биоптата левого легкого, после чего животных выводили из эксперимента путем внутрисердечной передозировки натрия тиопентала.

Биоптаты фиксировали в 10% растворе нейтрального формалина, обезвоживали в спиртах восходящих концентраций, помещали в ксилол с последующей заливкой в парафин. Срезы толщиной 4 мкм готовили с помощью микротома Leica SM 2000R (Германия), окрашивали гематоксилином и эозином, визуализировали с помощью микроскопа Olympus BX-41, видеоадаптера Olympus U-CMAD3 (Япония) и программы Lumenera Infinity Analyze Release 4.6.0 (Канада). Выраженность патогистологических изменений органов и тканей оценивали полуколичественно в соответствии с критериями балльных систем J. Schmidt [23], N. Braun [24], L.A. Gatto [25].

Для оценки значимости различий частоты встречаемости качественных признаков использовали непараметрический критерий Пирсона χ^2 с поправкой на непрерывность, при наличии хотя бы одного ожидаемого значения менее 5 – двусторонний точный критерий Фишера. Абсолютные величины представлены в виде Me (P_{25}; P_{75}), где Me – медиана, (P_{25}; P_{75}) – интерквартильный размах. После проведения множественного сравнения с использованием непараметрического критерия Краскела–Уоллиса данные независимых групп подвергали парному сравнению с помощью критерия Манна–Уитни. С учетом поправки Бонферрони критический уровень статистической значимости принимали равным 0,017 для 3 групп сравнения и 0,008 – для 4 групп.

Результаты

Через 24 ч после моделирования ЭИП всем животным выполнена первая санационная релапаротомия. В промежутке времени между 2 программными операциями (в сроки от 24 до 60 ч) погибли 3 особи группы 1 (23,1%) и 2 – группы 2 (16,7%, p=1,000). Вторая санация выполнена 20 выжившим животным групп 1 и 2, а также всем особям групп 3 и контрольной. До окончания периода наблюдения погибли еще 3 кролика группы 1 (23,1%), 4 – группы 2 (33,3%) и 2 – группы 3 (16,7%, p>0,05).

Суммарная летальность за весь 96-часовой период наблюдения составила в исследуемых группах в среднем 37,8%, в том числе 46,2% (6 особей) в группе 1, 50,0% (6 особей) – в группе 2 и 16,7% (2 особи) – в группе 3 (p>0,05). Все ложнооперированные животные выведены из эксперимента в запланированные сроки – по истечении 4 сут с момента выполнения первой операции.

Макроскопически во время финальной релапаротомии у 5 (71,4%) и 4 особей (66,7%) групп 1 и 2 соответственно выявлен гнойный перитонеальный экссудат, у всех животных (100,0%) наблюдались явления динамической кишечной непроходимости. Участки панкреонекроза белесоватого и серого цвета носили сливной характер, распространялись на мезодуоденум, при этом тонкая кишка у большинства животных была вовлечена в межкишечные инфильтраты (57,1 и 100,0% в группах 1 и 2 соответственно, p=0,192) и абсцессы (28,6 и 83,3% в группах 1 и 2 соответственно, p=0,103).

В группе 3 гнойный экссудат брюшной полости выявлен лишь у 1 особи (10,0%, p=0,035 и p=0,036 при сравнении с результатов в группах 1 и 2 соответственно). У большинства животных группы 3 (90,0%) экссудат брюшной полости характеризовался прозрачностью и окраской от бесцветной до темно-желтой. Париетальная и висцеральная брюшина сохраняла бледно-розовую окраску и блеск. Дилатация желудка и тонкой кишки в группе 3 наблюдалась у 3 особей (p=0,010 и p=0,011 по сравнению с частотой в группах 1 и 2 соответственно). При этом рыхлые межкишечные инфильтраты без абсцедирования обнаружены у 2 особей группы 3 [20,0%, p=0,007 при сравнении с частотой аналогичных изменений в группе 2 (100%)]. Таким образом, макроскопически через 96 ч после индукции ЭИП в группе 3 отмечена значимо меньшая по сравнению с группами 1 и 2 час-

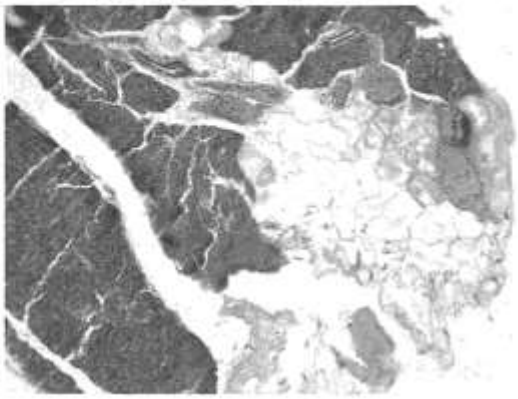

Рис. 1. Поджелудочная железа животного группы 1: диффузный отек междолевого и междольковых пространств, очаги кровоизлияний, периваскулярная инфильтрация стромы, жировые некрозы. Окраска гематоксилином и эозином, ×100

Fig. 1. Pancreas of animal group 1: diffuse edema of the interlobar and interlobular spaces, foci of hemorrhages, perivascular infiltration of the stroma, fatty necrosis. Hematoxylin and eosin, ×100

тота выявления признаков энтеральной недостаточности, а также значимо меньшая по сравнению с группой 2 частота формирования внутрибрюшинных инфильтратов и абсцессов.

Микроскопически в препаратах поджелудочной железы особей группы 1 определялся тотальный некроз стромы и паренхимы, распространявшийся на окружающую жировую клетчатку брыжейки тонкой кишки. Участки сохранившейся паренхимы характеризовались дискомплексацией ацинусов, лизисом панкреатоцитов по периферии долек, наличием множественных кровоизлияний, очагов периваскулярной инфильтрации (рис. 1).

У большинства особей группы 2 массивные участки панкреатических некрозов отграничивала сформированная зона перифокального воспалительного инфильтрата, в которой выявлялось обилие сегментоядерных нейтрофилов, эозинофилов и лимфоцитов (рис. 2). На протяженных участках висцеральной брюшины органа отсутствовал мезотелий, на поверхности и в толще брюшины определялись скопления фибрина.

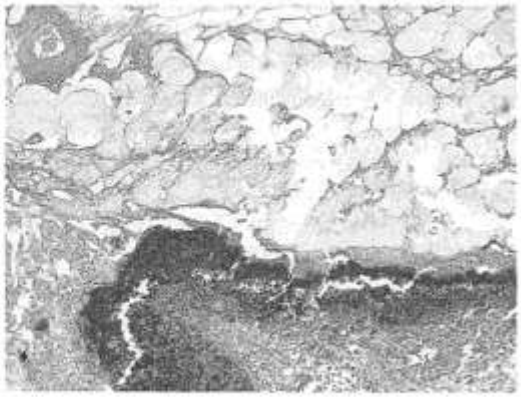

Рис. 2. Поджелудочная железа животного группы 2: жировые, ацинарные некрозы, зона перифокального воспаления. Окраска гематоксилином и эозином, ×100

Fig. 2. Pancreas of animal group 2: fatty, acinar necrosis, perifocal inflammation zone. Hematoxylin and eosin, ×100

Препараты поджелудочной железы группы 3, помимо дезинтеграции и полиморфизма ацинарных клеток, характеризовались объемными включениями волокнистой соединительной ткани с многочисленными фибробластоподобными клетками (рис. 3). Большая часть междольковых выводных протоков сохраняла цилиндрический эпителий. Местами отмечалось кистозное расширение крупных протоков с уплощением выстилающего эпителия. В паренхиме органа преобладали тубулярные структуры небольшого диаметра, выстланные однорядным кубическим эпителием – пролиферирующие протоки, присутствовали гипертрофированные островки Лангерганса, определялась скудная инфильтрация мононуклеарами и палочкоядерными нейтрофилами (рис. 4).

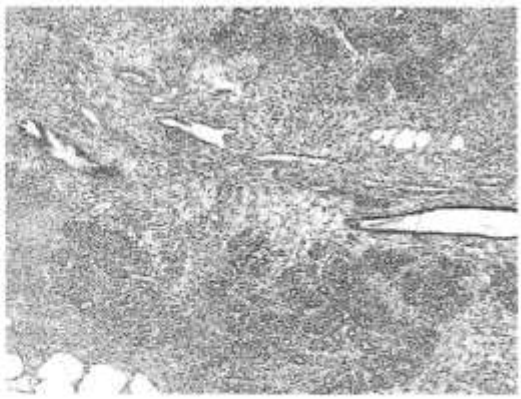

Рис. 3. Поджелудочная железа животного группы 3: включения волокнистой соединительной ткани с многочисленными фибробластоподобными клетками. Окраска гематоксилином и эозином, ×100

Fig. 3. Pancreas of animal group 3: fibrous connective tissue inclusions with numerous fibroblast-like cells. Hematoxylin and eosin, ×100

Суммируя результаты гистологического исследования поджелудочной железы по критериям J. Schmidt, препараты животных групп 1 и 2 характеризовались наибольшей выраженностью некротических, воспалительных и геморрагических изменений, в то время как в группе 3 преобладали явления экзокринной регенерации и фиброза (табл. 1).

Препараты брюшины животных группы 1 отличались умеренно выраженным отеком, пролиферацией фибробластоподобных клеток с продукцией волокнистых структур и утолщением субмезотелиального слоя. Среди клеток воспалительного инфильтрата определялись как нейтрофильные гранулоциты, так и мононуклеары. Препараты брюшины особей группы 2 отличались значительными участками отсутствия мезотелиального слоя, объемными включениями фибрина. В ряде препаратов группы 2 отмечен отек собственной пластинки, в других – ее утолщение за счет повышенного

Таблица 1. Результаты оценки патогистологических изменений поджелудочной железы, согласно критериям шкалы J. Schmidt в эксперименте, баллы, *Me* (P_{25}; P_{75})

Критерий шкалы J. Schmidt	Группа			
	1	2	3	контрольная
Отек	1,5 (0,5; 2,5) [1]	2 (1; 3) [1]	1 (0,5; 1,5)	0 (0; 0,5)
Ацинарный некроз	4 (3,5; 4) [1,3]	4 (3; 4) [1,3]	1,5 (0,5; 2) [1]	0 (0; 0)
Жировой некроз	4 (4; 4) [1,3]	4 (4; 4) [1,3]	1 (0,5; 1) [1]	0 (0; 0)
Кровоизлияния	3 (2; 3,5) [1,3]	3,5 (1,5; 4) [1,3]	1 (0; 1,5)	0 (0; 0,5)
Периваскулярная инфильтрация	3,5 (3,5; 4) [1,3]	4 (3; 4) [1,3]	1,5 (0,5; 2) [1]	0 (0; 0,5)
Воспалительная инфильтрация паренхимы	3,5 (3,5; 4) [1,3]	4 (3,5; 4) [1,3]	1,5 (1,5; 3) [1]	0 (0; 0,5)
Фиброз	0 (0; 1) [3]	0 (0; 0,5) [3]	2,5 (2; 3) [1]	0 (0; 0,5)

[1,3] – $p<0,005$ при сравнении с результатом контрольной и группы 3 соответственно, согласно критерию Манна–Уитни.

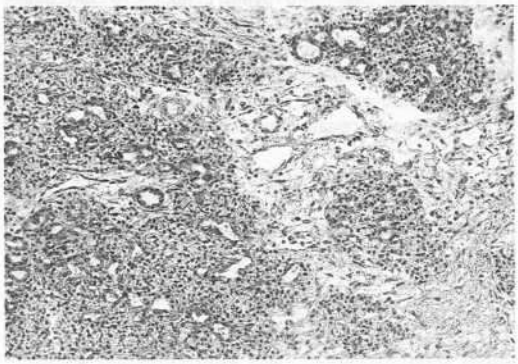

Рис. 4. Поджелудочная железа животного группы 3: дискомплексация и полиморфизм ацинарных клеток, преобладание тубулярных структур, участков волокнистой соединительной ткани со скоплениями фибробластоподобных клеток, периваскулярная инфильтрация мононуклеарами и палочкоядерными нейтрофилами. Окраска гематоксилином и эозином, ×200

Fig. 4. Pancreas of animal group 3: discomplexation and polymorphism of acinar cells, predominance of tubular structures, areas of fibrous connective tissue with accumulations of fibroblast-like cells, perivascular infiltration by mononuclear and neutrophils. Hematoxylin and eosin, ×200

содержания волокнистых структур, мелких капилляров, пролиферации фиробластоподобных клеток. Клеточный инфильтрат париетальной брюшины в этой группе содержал сегментоядерные и палочкоядерные нейтрофилы, эозинофилы, макрофаги и распространялся на скелетную мускулатуру брюшной стенки животных (рис. 5).

Статистически значимые различия в результатах исследования препаратов брюшины групп 1 и 2 отмечены при сравнении распространенности включений фибрина, более часто выявлявшихся в группе с санацией брюшной полости раствором хлоргексидина биглюконата (табл. 2). Интенсивность отека, геморрагий, нейтрофильной инфиль-

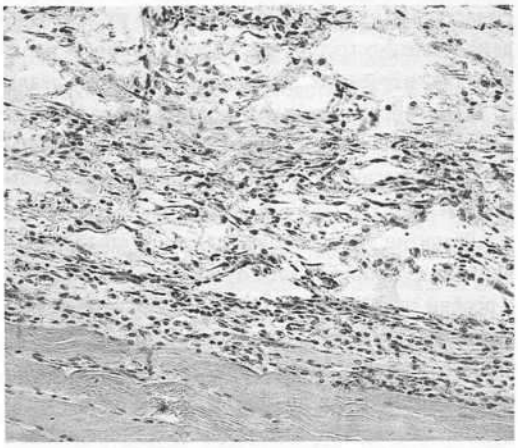

Рис. 5. Париетальная брюшина животного группы 2: мезотелиальный слой отсутствует. Отмечаются отек, пролиферация фибробластоподобных клеток, выраженная инфильтрация мононуклеарами и сегментоядерными нейтрофилами. Окраска гематоксилином и эозином, ×200

Fig. 5. Parietal peritoneum of animal group 2: no visible mesothelium. There is swelling, proliferation of fibroblast-like cells, pronounced infiltration with mononuclear and neutrophils. Hematoxylin and eosin, ×200

Таблица 2. Результаты оценки патогистологических изменений париетальной брюшины, согласно критериям шкалы N. Braun в эксперименте, баллы, *Me* (P_{25}; P_{75})

Критерий шкалы N. Braun	Группа			
	1	2	3	контрольная
Отек	2 (1; 3) [1,3]	2 (1,5; 2) [1]	0,5 (0; 1) [2]	0 (0; 0,5)
Фиброз	2 (1; 2) [1]	1,5 (1; 2) [1]	1 (1; 2) [1]	0 (0; 0,5)
Пролиферация ФПК	2 (2; 3) [1]	2 (2; 3) [1]	1 (0; 3)	1 (1; 1,5)
Васкуляризация	1 (1; 2)	2 (1; 3) [1]	1 (0,5; 1,5)	0,5 (0; 1)
Кровоизлияние	1 (1; 2) [1,3]	2 (1; 3) [1]	0 (0; 0,5) [2]	0 (0; 0,5)
Инфильтрация ПЯЛ	2 (2; 3) [1,3]	3 (2,5; 3) [1]	0,5 (0; 1) [2]	0 (0; 1)
Инфильтрация МНЛ	2 (1; 3) [1]	1,5 (1; 2) [1]	1 (0,5; 1,5)	0,5 (0; 1)
Фибрин	1 (1; 1) [1,2]	2 (2; 3) [1]	0,5 (0; 1) [2]	0 (0; 0)
Повреждение мезотелия	1 (1; 3) [1,3]	2 (1,5; 3) [1]	0 (0; 0,5) [2]	0 (0; 0,5)

Примечание. ФПК – фибробластоподобные клетки; ПЯЛ – полиморфноядерные лейкоциты; МНЛ – мононуклеарные лейкоциты; [1,2,3] – $p<0,005$ при сравнении с результатом контрольной, групп 2 и 3 соответственно, согласно критерию Манна–Уитни.

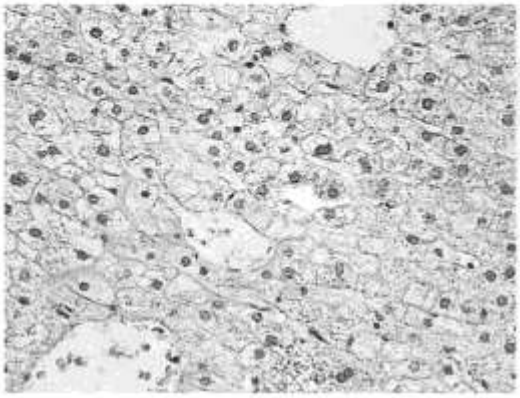

Рис. 6. Печень животного группы 2: просветы синусоидов неравномерно расширены. Имеются признаки гидропических изменений гепатоцитов (вакуолизация цитоплазмы, неоднородность окраски, формы и размеров) и колликвационного некроза (изменения ядер от пикноза до лизиса). Окраска гематоксилином и эозином, ×400

Fig. 6. Liver of animal group 2: sinusoid lumens are unevenly expanded. There are signs of hydropic changes in hepatocytes (vacuolization of the cytoplasm, heterogeneity of color, shape and size) and colliquative necrosis (changes in nuclei from pycnosis to lysis). Hematoxylin and eosin, ×400

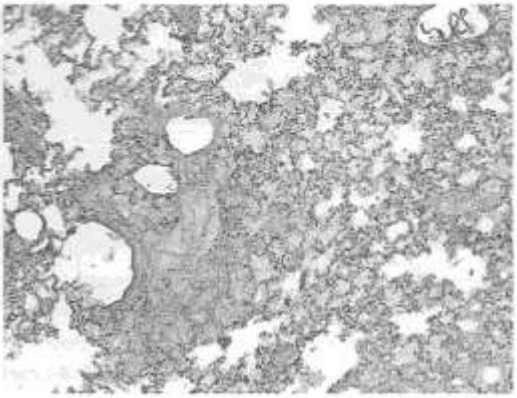

Рис. 7. Легкое животного группы 2: на фоне преобладания участков с тотальным заполнением просвета альвеол эозинофильным содержимым имеются участки истончения и деструкции межальвеолярных перегородок, формирования эмфизематозных булл. Окраска гематоксилином и эозином, ×100

Fig. 7. Lung of animal group 2: against the background of predominance of areas with total filling of air compartment with edematous fibrin deposits, there are areas of thinning and destruction of interalveolar septa, formation of emphysematous bulls. Hematoxylin and eosin, ×100

трации, дефектов мезотелия, фибринозных отложений в препаратах брюшины особей группы 3 была существенно ниже в сравнении с теми же показателями животных групп 1 и 2. По выраженности большинства изученных критериев балльной шкалы N. Braun морфологические изменения париетальной брюшины особей группы 3 значимо не отличались от аналогичных у ложнооперированных животных (см. табл. 2).

Развитие ЭИП сопровождалось экстраабдоминальными патогистологическими проявлениями. У особей групп 1 и 2 отмечено выраженное полнокровие центральных вен и синусоидов печени, полиморфно-клеточная перидуктальная инфильтрация портальных трактов. Форма и размеры гепатоцитов характеризовались полиморфностью, окраска цитоплазмы варьировала от бледной эозинофильной до зернистой или оптически пустой. Ядра большинства клеток были децентрированы, имели нечеткие контуры. В ряде препаратов особей групп 1 и 2 выявлялись признаки гепатоцеллюлярного некроза: ядра гепатоцитов, а также границы между отдельными клетками не дифференцировались (рис. 6).

Минимальная интенсивность этих патоморфологических изменений без статистически значимых межгрупповых различий отмечалась при исследовании препаратов особей группы 3 и контрольной. Выраженность вакуолизации цитоплазмы и некроза гепатоцитов, интерстициальной клеточной инфильтрации в группах 1 и 2, уровень венозного полнокровия в группе 2 значительно превышали аналогичные значения группы 3 (табл. 3).

В препаратах легкого животных группы 1 выявлялись зоны сливной дольковой пневмонии с обилием полиморфноядерных и мононуклеарных лейкоцитов, эозинофилов, десквамированного

Таблица 3. Результаты оценки патогистологических изменений печени, согласно критериям шкалы L. A. Gatto в эксперименте, баллы, *Me* (P_{25}; P_{75})

Критерий шкалы L.A. Gatto	Группа			
	1	2	3	контрольная
Интерстициальный отек	1 (0; 1)	1,5 (0,5; 2)	0 (0; 1)	0 (0; 1)
Полнокровие синусоидов	2 (0; 2)	2 (1; 3)[1]	0,5 (0; 1)[2]	0 (0; 1)
Гепатоцеллюлярный некроз	1 (1; 1)[1,3]	1,5 (1; 2,5)[1]	0 (0; 0,5)[2]	0 (0; 0)
Вакуолизация гепатоцитов	3 (2; 3)[1,3]	3 (2; 4)[1]	0,5 (0; 1)[2]	0 (0; 0,5)
Лейкоцитарная инфильтрация интерстиция	2 (1; 3)[1,3]	3 (2; 3)[1]	0,5 (0,5; 1)[2]	0,5 (0; 0,5)
Лейкоцитарная инфильтрация паренхимы	0 (0; 1)	0,5 (0; 1)	0 (0; 0)	0 (0; 0)

[1,2,3] – $p<0,005$ при попарном сравнении с результатом контрольной, групп 2 и 3 соответственно, согласно критерию Манна–Уитни.

эпителия в просвете альвеол и мелких бронхов. Вне воспалительных фокусов паренхимы определялись участки истончения и разрыва стенок альвеол. У большинства особей группы 2, а также в единичных препаратах животных группы 1 выявлялись патогистологические признаки респираторного дистресс-синдрома: интерстициальный и внутриальвеолярный отек, тотальное заполнение альвеол оксифильным экссудатом, выраженное полнокровие и тромбоз венул (рис. 7). Просвет отдельных альвеол выстилали хорошо сформированные кольцевидные гиалиновые мембраны. В зоне ателектазов отмечали разную степень деструкции ядер эпителия альвеол (от пикноза до лизиса), утолщение альвеолярных перегородок с полиморфноклеточной инфильтрацией, полнокровием капилляров и периваскулярными кровоизлияниями. На этом фоне также выявлялись участки истончения и разрыва стенок альвеол с формированием эмфизематозных булл. В отдельных полях зрения определялись колонии микроорганизмов (рис. 8). В соответствии с критериями шкалы L.A. Gatto для ткани легкого статистически значимые различия между препаратами животных групп 1 и 2 отмечены по интенсивности отложений фибрина, с контрольной группой – по всем анализируемым параметрам, за исключением выраженности внутриальвеолярных кровоизлияний у особей группы 1 (табл. 4).

В препаратах легкого животных группы 3 обширных зон ателектазов, эмфиземы, образования гиалиновых мембран не выявлено. У отдельных особей обнаруживались умеренное увеличение толщины альвеолярных перегородок, интерстициальная инфильтрация мононуклеарами, а также полнокровие капилляров. Существенные различия выраженности критериев шкалы L.A. Gatto для ткани легкого между группами 3 и контрольной отмечены только по баллам лейкоцитарной инфильтрации и утолщения альвеолярных стенок (табл. 4). Препараты особей группы 3 отличались от других групп, где моделировался ЭИП, минимальной степенью депонирования фибрина, полнокровия капилляров, от группы 2, помимо этого, – незначительной выраженностью

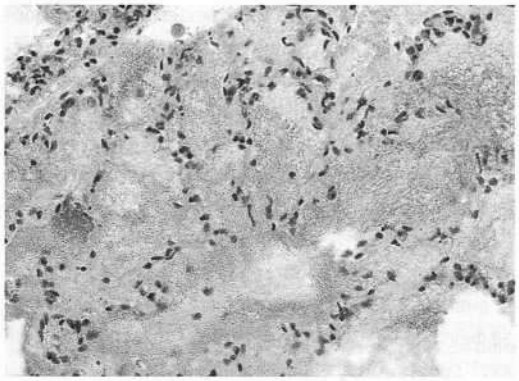

Рис. 8. Легкое животного группы 2: просвет альвеол плотно заполнен эозинофильными массами. Отмечаются деформация клеток альвеолярного эпителия, инфильтрация эозинофилами, нейтрофилами, макрофагами, присутствуют колонии микроорганизмов. Окраска гематоксилином и эозином, ×400

Fig. 8. Lung of animal group 2: air compartment exhibited edematous fibrin deposits. Deformity of alveolar epithelium cells is noted, infiltration by eosinophils, neutrophils, macrophages, colonies of microorganisms are present. Hematoxylin and eosin, ×400

инфильтративных и геморрагических изменений, меньшей толщиной альвеолярной стенки (табл. 4, $p<0{,}005$).

Обсуждение

Результаты морфологического исследования подтверждают системный характер патологических проявлений острого деструктивного панкреатита [5, 26, 27] и адекватность выбранной модели ЭИП. Помимо закономерных для панкреонекроза изменений собственно поджелудочной железы, а также париетальной брюшины (в условиях интраперитонеального расположения источника воспаления у лабораторных животных – кроликов), во всех исследуемых группах гистологически в той или иной степени выявлялись признаки дисфункции паренхиматозных органов.

Использование для санации брюшной полости животных с моделью ЭИП 0,9% раствора натрия хлорида и 0,02% водного раствора хлоргексидина биглюконата не сопровождалось значимыми статистическими различиями большинства исследованных показателей (см. табл. 1–4). Вместе с тем у особей, перенесших интраперитонеальное воздействие хлоргексидина биглюконата, макроскопически отмечена максимальная частота формирования межкишечных инфильтратов и абсцессов, морфологически – значимо больший уровень депонирования фибрина в перитонеальной брюшине и паренхиме легкого. Известно, что избыточное

Таблица 4. Результаты оценки патогистологических изменений легкого, согласно критериям шкалы L.A. Gatto в эксперименте, баллы, *Me* (P_{25}; P_{75})

Критерий шкалы L.A. Gatto	Группа			
	1	2	3	контрольная
Скопления фибрина	2 (1; 2) [1, 2, 3]	3,5 (2,5; 4) [1]	0 (0; 1) [2]	0 (0; 0)
Кровоизлияния в просвет альвеол	1 (0; 1)	1,5 (1; 2) [1]	0 (0; 0,5) [2]	0 (0; 0)
Полнокровие капилляров	2 (2; 4) [1, 3]	3 (2; 4) [1]	0,5 (0; 1) [2]	0 (0; 1)
Утолщение альвеолярных стенок	2 (2; 3) [1]	3 (3; 4) [1]	1 (1; 2) [1, 2]	0 (0; 0,5)
Лейкоцитарная инфильтрация	2 (1; 3) [1]	2,5 (2; 4) [1]	1 (1; 1) [1, 2]	0 (0; 0,5)

[1, 2, 3] – $p<0{,}005$ при попарном сравнении с результатом контрольной, групп 2 и 3 соответственно, согласно критерию Манна–Уитни

отложение фибрина, обладающего антимикробными свойствами, в условиях бактериального воспаления может иметь защитный характер, направленный на отграничение источника от окружающих тканей [28]. По результатам предшествующих исследований *in vitro* водный раствор хлоргексидина не обладал достаточным бактерицидным эффектом в отношении клинических штаммов вирулентных микроорганизмов в составе биопленок [13, 29, 30]. Риски использования малоэффективных антисептических растворов или их субингибирующих концентраций связаны с созданием неблагоприятных, но не лимитирующих условий для микроорганизмов, стимуляцией к продукции факторов вирулентности и персистенции [31–33], в том числе в составе биопленок [34–36], что косвенно подтверждается результатами морфологического исследования поджелудочной железы (см. рис. 2), сравнительно высокими показателями депонирования фибрина в париетальной брюшине и паренхиме легких у особей группы 2.

B. Uysal и соавт. (2010) впервые представили возможности и преимущества интраперитонеального применения газообразного озона перед гипербарической оксигенацией в уменьшении тяжести экспериментального острого панкреатита, сокращении летальности и частоты инфекционных осложнений у лабораторных животных [37]. В последующем Y. Oztas и соавт. (2011) подтвердили эффективность внутрибрюшного введения газообразного озона в качестве монотерапии экспериментального панкреонекроза, предупреждающего процессы бактериальной транслокации и уменьшающего степень повреждения железы, в отличие от варианта комбинированного лечения [38]. Согласно результатам D. Siniscalco и соавт. (2018), ОКГС предотвращала клеточную гибель панкреатоцитов в условиях стретозотоцин-индуцированного повреждения *in vivo* посредством увеличения экспрессии ядерного фактора-2, связанного с эритроидом-2 (Nrf2), повышения активности эндогенной глутатион-S-трансферазы с последующим снижением уровней продукции 4-гидроксиноненала и поли(АДФ-рибоза)-полимеразы-1 (PARP-1) [39].

Нами впервые изучены местные и системные эффекты санационного применения ОКГС в условиях ЭИП. При этом в препаратах поджелудочной железы особей, перенесших 2 релапаротомии с использованием направленного потока газообразного озона, отмечена минимальная в сравнении с жидкостными вариантами санации выраженность некробиотических, геморрагических и инфильтративно-воспалительных изменений (см. табл. 1). Морфологическое состояние париетальной брюшины, печени и легких животных группы 2 по большинству показателей значимо не отличалось от аналогичного у ложнооперированных животных (см. табл. 2, 3). Помимо вышеописанных механизмов цитопротекции, в условиях ЭИП имеет значение возможность эффективного воздействия на биопленки вирулентных бактериальных возбудителей. Известно, что обработка ОКГС *in vitro* сопровождается эффективной эрадикацией фиксированных в составе сообществ микроорганизмов [13, 20] за счет нарушения трехмерной структуры матрикса и повреждения бактериальных мембран [21]. Непосредственные механизмы бактерицидного действия озона включают окисление сульфгидрильных групп и аминокислот ферментов, пептидов и белков клеточной стенки, а также полиненасыщенных жирных кислот фосфолипидов цитоплазматической мембраны с последующей деструкцией внутриклеточных компонентов [40].

Дальнейшие перспективы трансляции полученных результатов в клиническую практику определяют актуальность продолжения исследования с использованием современных методов бактериологического анализа и оценкой безопасности различных режимов направленной обработки тканей брюшной полости ОКГС.

Заключение

Интраперитонеальное использование направленного потока ОКГС в концентрации 40 мг/л в условиях ЭИП способствовало значимому снижению активности явлений некроза, воспалительной инфильтрации и кровоизлияний в поджелудочной железе с преобладанием процессов фиброза и протоковой пролиферации, в отличие от применения растворов натрия хлорида (0,9%) и хлоргексидина биглюконата (0,02%). Препараты париетальной брюшины особей, перенесших санационную обработку ОКГС, отличались минимальной выраженностью дефектов мезотелия, продукции фибрина, кровоизлияний, отека и воспалительной клеточной инфильтрации, в отличие от групп сравнения, где имелись признаки выраженного продуктивного воспаления. Системные эффекты направленного воздействия ОКГС включали улучшение морфологического состояния печени и легких, в то время как в группах сравнения выявлялись признаки гидропических изменений гепатоцитов, гепатоцеллюлярного некроза, респираторного дистресс-синдрома и сливной дольковой пневмонии.

Вышеописанные результаты определяют актуальность дальнейших исследований безопасности и эффективности санационного действия направленного потока ОКГС в лечении гнойных осложнений острого панкреатита.

Литература

1. Миллер С.В., Винник Ю.С., Теплякова О.В., Перьянова О.В. Динамика этиологической структуры и антибиотикочувствительности микрофлоры инфицированного панкреонекроза // Анналы хирургии. 2011. № 5. С. 54–61.

2. Шляпников С.А., Насер Н.Р., Батыршин И.М. Третичный перитонит и антибактериальная терапия: пути решения (аналитический обзор) // Клиническая и экспериментальная хирургия. Журнал имени академика Б.В. Петровского. 2013. Т. 1, № 1. С. 47–53.

3. Cheng G., Wang D., Zhu P., Lin Z., Zhu S., Li J. et al. Clinical characteristics of acute pancreatitis patients with multidrug-resistant bacterial infection // Infect. Drug Resist. 2022. Vol. 15. P. 1439–1447. DOI: https://doi.org/10.2147/IDR.S354347

4. Винник Ю.С., Перьянова О.В., Якимов С.В., Анишина О.В., Петрушко С.И. Применение озонированного физиологического раствора в комплексном лечении гнойных осложнений острого панкреатита // Анналы хирургической гепатологии. 2002. Т. 7, № 1. С. 59–62.

5. Цеймах Е.А., Бомбизо В.А., Булдаков П.Н., Аверкина А.А. Патогенетические подходы в лечении больных острым тяжелым панкреатитом // Клиническая и экспериментальная хирургия. Журнал имени академика Б.В. Петровского. 2019. Т. 7, № 2. С. 60–65. DOI: https://doi.org/10.24411/2308-1198-2019-12008

6. Ревишвили А.Ш., Кубышкин В.А., Затевахин И.И., Багненко С.Ф., Полушин Ю.С., Майстренко Н.А. и др. Острый панкреатит. Клинические рекомендации [Электронный ресурс]. Москва : Министерство здравоохранения Российской Федерации, 2020. 66 с. URL: https://cr.minzdrav.gov.ru/recomend/326_4 (дата обращения: 20.06.2022).

7. Leppäniemi A., Tolonen M., Tarasconi A., Segovia-Lohse H., Gamberini E., Kirkpatrick A.W. et al. 2019 WSES guidelines for the management of severe acute pancreatitis // World J. Emerg. Surg. 2019. Vol. 14. P. 27. DOI: https://doi.org/10.1186/s13017-019-0247-0

8. Baron T.H., DiMaio C.J., Wang A.Y., Morgan K.A. American gastroenterological association clinical practice update: management of pancreatic necrosis // Gastroenterology. 2020. Vol. 158, N 1. P. 67–75.e1. DOI: https://doi.org/10.1053/j.gastro.2019.07.064

9. Григорьев Е.Г., Кривцов Г.А., Плоткин Л.Л., Прибыткова О.В., Совцов С.А. Острый перитонит. Клинические рекомендации [Электронный ресурс]. Москва : Министерство здравоохранения Российской Федерации, 2017. 91 с. URL: http://xn----9sbdbejx7bdduahou3a5d.xn--p1ai/stranica-pravlenija/unkr/urgentnaja-abdominalnaja-hirurgija/ostryi-peritonit.html (дата обращения: 20.06.2022).

10. Zerem E., Omerović S. Successful percutaneous drainage with iodine irrigation for pancreatic fistulas and abscesses after necrotizing pancreatitis // Med. Princ. Pract. 2012. Vol. 21, N 4. P. 398–400. DOI: https://doi.org/10.1159/000336594

11. Baron T.H. Hydrogen peroxide as an adjunctive therapy for walled-off pancreatic necrosis during direct endoscopic necrosectomy: A solution to the problem or a problematic solution? // Am. J. Gastroenterol. 2021. Vol. 116, N 4. P. 666–668. DOI: https://doi.org/10.14309/ajg.0000000000001090

12. Mohan B.P., Madhu D., Toy G., Chandan S., Khan S.R., Kassab L.L. et al. Hydrogen peroxide-assisted endoscopic necrosectomy of pancreatic walled-off necrosis: A systematic review and meta-analysis // Gastrointest. Endosc. 2022. Vol. 95, N 6. P. 1060–1066.e7. DOI: https://doi.org/10.1016/j.gie.2022.01.018

13. Винник Ю.С., Теплякова О.В., Перьянова О.В., Тяпкин С.И., Соседова Е.В. Адгезивная активность микроорганизмов в выборе дренажного полимера и местных антисептиков при инфицированном панкреонекрозе // Анналы хирургической гепатологии. 2013. Т. 18, № 4. С. 100–108.

14. Law S.K.K., Tan H.S. The role of quorum sensing, biofilm formation, and iron acquisition as key virulence mechanisms in Acinetobacter baumannii and the corresponding anti-virulence strategies // Microbiol. Res. 2022. Vol. 260. Article ID 127032. DOI: https://doi.org/10.1016/j.micres.2022.127032

15. Zheng Y., Lu X., Liu B., Li B., Yang C., Tang W. et al. Novel FabI inhibitor disrupts the biofilm formation of MRSA through down-regulating the expression of quorum-sensing regulatory genes // Microb. Pathog. 2022. Vol. 163. Article ID 105391. DOI: https://doi.org/10.1016/j.micpath.2022.105391

16. Мокеев О.А., Зайцев А.Б., Мухин А.С. Опыт применения озонотерапии в лечении у больных с инфицированным панкреонекрозом // Биорадикалы и антиоксиданты. 2018. Т. 5, № 3. С. 205–207.

17. Rowen R.J. Ozone and oxidation therapies as a solution to the emerging crisis in infectious disease management: A review of current knowledge and experience // Med. Gas. Res. 2019. Vol. 9, N 4. P. 232–237. DOI: https://doi.org/10.4103/2045-9912.273962

18. Wen Q., Liu D., Wang X., Zhang Y., Fang S., Qiu X. et al. A systematic review of ozone therapy for treating chronically refractory wounds and ulcers // Int. Wound J. 2022. Vol. 19, N 4. P. 853–870. DOI: https://doi.org/10.1111/iwj.13687

19. Винник Ю.С., Плахотникова А.М., Кириченко А.К., Куконков В.А., Теплякова О.В. Использование направленного потока озоно-кислородной газовой смеси для санации гнойной раны в эксперименте // Новости хирургии. 2015. Т. 23, № 4. С. 372–378. DOI: https://doi.org/10.18484/2305-0047.2015.4.372

20. Ibáñez-Cervantes G., Cruz-Cruz C., Durán-Manuel E.M., Loyola-Cruz M.Á., Cureño-Díaz M.A., Castro-Escarpulli G. et al. Disinfection efficacy of ozone on ESKAPE bacteria biofilms: Potential use in difficult-to-access medical devices // Am. J. Infect. Control. 2023. Vol. 51, N 1. P. 11–17. DOI: https://doi.org/10.1016/j.ajic.2022.03.037

21. Piletić K., Kovač B., Perčić M., Žigon J., Broznić D., Karleuša L. et al. Disinfecting action of gaseous ozone on OXA-48-producing Klebsiella pneumoniae biofilm in vitro // Int. J. Environ. Res. Public Health. 2022. Vol. 19, N 10. P. 6177. DOI: https://doi.org/10.3390/ijerph19106177

22. Rapone B., Ferrara E., Santacroce L., Topi S., Gnoni A., Dipalma G. et al. The gaseous ozone therapy as a promising antiseptic adjuvant of periodontal treatment: A randomized controlled clinical trial // Int. J. Environ. Res. Public Health. 2022. Vol. 19, N 2. P. 985. DOI: https://doi.org/10.3390/ijerph19020985

23. Schmidt J., Rattner D.W., Lewandrowski K., Compton C.C., Mandavilli U., Knoefel W.T. et al. A better model of acute pancreatitis for evaluating therapy // Ann. Surg. 1992. Vol. 215, N 1. P. 44–56. DOI: https://doi.org/10.1097/00000658-199201000-00007

24. Braun N., Fritz P., Ulmer C., Latus J., Kimmel M., Biegger D. et al. Histological criteria for encapsulating peritoneal sclerosis – a standardized approach // PLoS One. 2012. Vol. 7, N 11. Article ID e48647. DOI: https://doi.org/10.1371/journal.pone.0048647

25. Kubiak B.D., Albert S.P., Gatto L.A., Snyder K.P., Maier K.G., Vieau C.J. et al. Peritoneal negative pressure therapy prevents multiple organ injury in a chronic porcine sepsis and ischemia/reperfusion model // Shock. 2010. Vol. 34, N 5. P. 525–534. DOI: https://doi.org/10.1097/SHK.0b013e3181e14cd2

26. Алексеев С.А., Усович А.К., Кошевский П.П., Дудко А.А., Шестопалов С.А., Тарасенко А.В. и др. Танатогенетические аспекты морфологических нарушений внутренних органов при остром деструктивном панкреатите // Новости хирургии. 2017. Т. 25, № 3. С. 250–256. DOI: https://doi.org/10.18484/2305-0047.2017.3.250

27. Hong X.X., Wang H.Y., Yang J.M., Lin B.F., Min Q.Q., Liang Y.Z. et al. Systemic injury caused by taurocholate-induced severe acute pancreatitis in rats // Exp. Ther. Med. 2022. Vol. 24, N 1. P. 468. DOI: https://doi.org/10.3892/etm.2022.11395

28. Rodríguez Sánchez F., Verspecht T., Castro A.B., Pauwels M., Andrés C.R., Quirynen M. et al. Antimicrobial mechanisms of leucocyte- and platelet rich fibrin exudate against planktonic porphyromonas gingivalis and within multi-species biofilm: A pilot study // Front. Cell. Infect. Microbiol. 2021. Vol. 11. Article ID 722499. DOI: https://doi.org/10.3389/fcimb.2021.722499

29. Bonez P.C., Dos Santos Alves C.F., Dalmolin T.V., Agertt V.A., Mizdal C.R., Flores V. da C. et al. Chlorhexidine activity against bacterial biofilms // Am. J. Infect. Control. 2013. Vol. 41, N 12. P. e119–e122. DOI: https://doi.org/10.1016/j.ajic.2013.05.002

30. Хабадзе З.С., Генералова Ю.А., Шубаева В.С., Исмаилов Ф.Р., Шерозия М.Е., Недашковский А.А. и др. Анализ бактерицидного действия гипохлорита натрия и хлоргексидина на резистентные микроорганизмы биопленки (E. faecalis, C. albicans) // Эндодонтия today. 2020. Т. 18, № 4. С. 36–43. DOI: https://doi.org/10.36377/1683-2981-2020-18-4-36-43

31. Дятлов И.А., Детушева Е.В., Мицевич И.П., Детушев К.В., Подкопаев Я.В., Фурсова Н.К. Чувствительность и формирование устойчивости к антисептикам и дезин-

фектантам у возбудителей внутрибольничных инфекций // Бактериология. 2017. Т. 2, № 2. С. 48–58. DOI: https://doi.org/10.20953/2500-1027-2017-2-48-58

32. Liu W.J., Fu L., Huang M., Zhang J.P., Wu Y., Zhou Y.S. et al. Frequency of antiseptic resistance genes and reduced susceptibility to biocides in carbapenem-resistant Acinetobacter baumannii // J. Med. Microbiol. 2017. Vol. 66, N 1. P. 13–17. DOI: https://doi.org/10.1099/jmm.0.000403

33. Guo J., Li C. Molecular epidemiology and decreased susceptibility to disinfectants in carbapenem-resistant Acinetobacter baumannii isolated from intensive care unit patients in central China // J. Infect. Public Health. 2019. Vol. 12, N 6. P. 890–896. DOI: https://doi.org/10.1016/j.jiph.2019.06.007

34. Günther F., Kaiser S.J., Fries T., Frank U., Mutters N.T. Susceptibility of multidrug resistant clinical pathogens to a chlorhexidine formulation // J. Prev. Med. Hyg. 2015. Vol. 56, N 4. P. E176–E179. URL: https://www.ncbi.nlm.nih.gov/pmc/articles/PMC4753819/

35. Park K.H., Jung M., Kim D.Y., Lee Y.M., Lee M.S., Ryu B.H. et al. Effects of subinhibitory concentrations of chlorhexidine and mupirocin on biofilm formation in clinical meticillin-resistant Staphylococcus aureus // J. Hosp. Infect. 2020. Vol. 106, N 2. P. 295–302. DOI: https://doi.org/10.1016/j.jhin.2020.07.010

36. Buxser S. Has resistance to chlorhexidine increased among clinically-relevant bacteria? A systematic review of time course and subpopulation data // PLoS One. 2021. Vol. 16, N 8. Article ID e0256336. DOI: https://doi.org/10.1371/journal.pone.0256336

37. Uysal B., Yasar M., Ersoz N., Coskun O., Kilic A., Cayc T. et al. Efficacy of hyperbaric oxygen therapy and medical ozone therapy in experimental acute necrotizing pancreatitis // Pancreas. 2010. Vol. 39, N 1. P. 9–15. DOI: https://doi.org/10.1097/MPA.0b013e3181bb5ae3

38. Oztas Y., Uysal B., Kaldirim U., Poyrazoglu Y., Yasar M., Cayci T. et al. Inhibition of iNOS reduces the therapeutic effects of ozone in acute necrotizing pancreatitis: An in vivo animal study // Scand. J. Clin. Lab. Invest. 2011. Vol. 71, N 5. P. 370–377. DOI: https://doi.org/10.3109/00365513.2011.572183

39. Siniscalco D., Trotta M.C., Brigida A.L., Maisto R., Luongo M., Ferraraccio F. et al. Intraperitoneal administration of oxygen/ozone to rats reduces the pancreatic damage induced by streptozotocin // Biology (Basel). 2018. Vol. 7, N 1. P. 10. DOI: https://doi.org/10.3390/biology7010010

40. Panebianco F., Rubiola S., Di Ciccio P.A. The use of ozone as an eco-friendly strategy against microbial biofilm in dairy manufacturing plants: A review // Microorganisms. 2022. Vol. 10, N 1. P. 162. DOI: https://doi.org/10.3390/microorganisms10010162

References

1. Miller S.V., Vinnik Yu.S., Teplyakova O.V., Per'yanova O.V. Dynamics of etiological structure and antibiotic sensitivity of microflora of infected pancreatonecrosis. Annaly khirurgii [Annals of Surgery]. 2011; (5): 54–61. (in Russian)

2. Shlyapnikov S.A., Nasser N.R., Batyrshin I.M. Tertiary peritonitis and antibacterial therapy: solution approach (analytical review). Clinical and Experimental Surgery. Petrovsky Journal. 2013; 1 (1): 47–53. (in Russian)

3. Cheng G., Wang D., Zhu P., Lin Z., Zhu S., Li J., et al. Clinical characteristics of acute pancreatitis patients with multidrug-resistant bacterial infection. Infect Drug Resist. 2022; 15: 1439–47. DOI: https://doi.org/10.2147/IDR.S354347

4. Vinnik Yu.S., Per'yanova O.V., Yakimov S.V., Anishina O.V., Petrushko S.I. Application of the ozonated sodium solution in complex with antibiotics in management and prophylacsis of the acute pancreatitis septic complications. Annaly khirurgicheskoy gepatologii [Annals of Surgical Hepatology]. 2002; 7 (1): 59–62. (in Russian)

5. Tseymakh E.A., Bombizo V.A., Buldakov P.N., Averkina A.A. Pathogenetic approaches in the treatment of patients with severe acute pancreatitis. Clinical and Experimental Surgery. Petrovsky Journal. 2019; 7 (2): 60–5. DOI: https://doi.org/10.24411/2308-1198-2019-12008 (in Russian)

6. Revishvili A.Sh., Kubyshkin V.A., Zatevakhin I.I., Bagnenko S.F., Polushin Yu.S., Maystrenko N.A., et al. Acute pancreatitis. Practice guidelines [Electronic resource]. Moscow: Ministerstvo zdravookhraneniya Rossiyskoy Federatsii, 2020: 66 p. URL: https://cr.minzdrav.gov.ru/recomend/326_4 (date of access June 20, 2022). (in Russian)

7. Leppäniemi A., Tolonen M., Tarasconi A., Segovia-Lohse H., Gamberini E., Kirkpatrick A.W., et al. 2019 WSES guidelines for the management of severe acute pancreatitis. World J. Emerg. Surg. 2019; 14: 27. DOI: https://doi.org/10.1186/s13017-019-0247-0

8. Baron T.H., DiMaio C.J., Wang A.Y., Morgan K.A. American gastroenterological association clinical practice update: management of pancreatic necrosis. Gastroenterology. 2020; 158 (1): 67–75.e1. DOI: https://doi.org/10.1053/j.gastro.2019.07.064

9. Grigor'ev E.G., Krivtsov G.A., Plotkin L.L., Pribytkova O.V., Sovtsov S.A. Acute peritonitis. Practice guidelines [Electronic source]. Moscow: Ministerstvo zdravookhraneniya Rossiyskoy Federatsii, 2017: 91 p. URL: http://xn—9sbdbejx7bdduahou3a5d.xn--p1ai/stranica-pravlenija/unkr/urgentnaja-abdominalnaja-hirurgija/ostryi-peritonit.html (date of access June 20, 2022). (in Russian)

10. Zerem E., Omerović S. Successful percutaneous drainage with iodine irrigation for pancreatic fistulas and abscesses after necrotizing pancreatitis. Med Princ Pract. 2012; 21 (4): 398–400. DOI: https://doi.org/10.1159/000336594

11. Baron T.H. Hydrogen peroxide as an adjunctive therapy for walled-off pancreatic necrosis during direct endoscopic necrosectomy: A solution to the problem or a problematic solution? Am J Gastroenterol. 2021; 116 (4): 666–8. DOI: https://doi.org/10.14309/ajg.0000000000001090

12. Mohan B.P., Madhu D., Toy G., Chandan S., Khan S.R., Kassab L.L., et al. Hydrogen peroxide-assisted endoscopic necrosectomy of pancreatic walled-off necrosis: A systematic review and meta-analysis. Gastrointest Endosc. 2022; 95 (6): 1060–6.e7. DOI: https://doi.org/10.1016/j.gie.2022.01.018

13. Vinnik Yu.S., Teplyakova O.V., Per'yanova O.V., Tyapkin S.I., Sosedova E.V. Microbial adhesion activity on choosing drainage polymer and local antiseptics in patients with pancreonecrosis and local antiseptics in patients with pancreonecrosis. Annaly khirurgicheskoy gepatologii [Annals of Surgical Hepatology]. 2013; 18 (4): 100–8. (in Russian)

14. Law S.K.K., Tan H.S. The role of quorum sensing, biofilm formation, and iron acquisition as key virulence mechanisms in Acinetobacter baumannii and the corresponding anti-virulence strategies. Microbiol Res. 2022; 260: 127032. DOI: https://doi.org/10.1016/j.micres.2022.127032

15. Zheng Y., Lu X., Liu B., Li B., Yang C., Tang W., et al. Novel FabI inhibitor disrupts the biofilm formation of MRSA through down-regulating the expression of quorum-sensing regulatory genes. Microb Pathog. 2022; 163: 105391. DOI: https://doi.org/10.1016/j.micpath.2022.105391

16. Mokeev O.A., Zaytsev A.B., Mukhin A.S. The experience of application of ozone therapy in patients with infected pancreatic necrosis. Bioradikaly i antioksidanty [Bioradicals and Antioxidants]. 2018; 5 (3): 205–7. (in Russian)

17. Rowen R.J. Ozone and oxidation therapies as a solution to the emerging crisis in infectious disease management: A review of current knowledge and experience. Med Gas Res. 2019; 9 (4): 232–7. DOI: https://doi.org/10.4103/2045-9912.273962

18. Wen Q., Liu D., Wang X., Zhang Y., Fang S., Qiu X., et al. A systematic review of ozone therapy for treating chronically refractory wounds and ulcers. Int Wound J. 2022; 19 (4): 853–70. DOI: https://doi.org/10.1111/iwj.13687

19. Vinnik Yu.S., Plakhotnikova A.M., Kirichenko A.K., Kukonkov V.A., Teplyakova O.V. The application of directional flow of the ozone-oxygen gaseous mixture to a sanitation of pyogenic wounds in the experiment. Novosti khirurgii [News of Surgery]. 2015; 23 (4): 372–8. DOI: https://doi.org/10.18484/2305-0047.2015.4.372 (in Russian)

20. Ibáñez-Cervantes G., Cruz-Cruz C., Durán-Manuel E.M., Loyola-Cruz M.Á., Cureño-Díaz M.A., Castro-Escarpulli G., et al. Disinfection efficacy of ozone on ESKAPE bacteria biofilms: Potential use in difficult-to-access medical devices. Am J Infect Control. 2023; 51 (1): 11–7. DOI: https://doi.org/10.1016/j.ajic.2022.03.037

21. Piletić K., Kovač B., Perčić M., Žigon J., Broznić D., Karleuša L., et al. Disinfecting action of gaseous ozone on OXA-48-producing Klebsiella pneumoniae biofilm in vitro. Int J Environ Res Public Health. 2022; 19 (10): 6177. DOI: https://doi.org/10.3390/ijerph19106177

22. Rapone B., Ferrara E., Santacroce L., Topi S., Gnoni A., Dipalma G., et al. The gaseous ozone therapy as a promising antiseptic adjuvant of periodontal treatment: A randomized controlled clinical trial. Int J Environ Res Public Health. 2022; 19 (2): 985. DOI: https://doi.org/10.3390/ijerph19020985

23. Schmidt J., Rattner D.W., Lewandrowski K., Compton C.C., Mandavilli U., Knoefel W.T., et al. A better model of acute pancreatitis for evaluating therapy. Ann Surg. 1992; 215 (1): 44–56. DOI: https://doi.org/10.1097/00000658-199201000-00007

24. Braun N., Fritz P., Ulmer C., Latus J., Kimmel M., Biegger D., et al. Histological criteria for encapsulating peritoneal sclerosis – a standardized approach. PLoS One. 2012; 7 (11): e48647. DOI: https://doi.org/10.1371/journal.pone.0048647

25. Kubiak B.D., Albert S.P., Gatto L.A., Snyder K.P., Maier K.G., Vieau C.J., et al. Peritoneal negative pressure therapy prevents multiple organ injury in a chronic porcine sepsis and ischemia/reperfusion model. Shock. 2010; 34 (5): 525–34. DOI: https://doi.org/10.1097/SHK.0b013e3181e14cd2

26. Alekseev S.A., Usovich A.K., Koshevsky P.P., Dudko A.A., Shestopalov S.A., Tarasenko A.V., et al. Thanatogenetic aspects of morphological disorders of internal organs at acute pancreatitis. Novosti khirurgii [News of Surgery]. 2017; 25 (3): 250–6. DOI: https://doi.org/10.18484/2305-0047.2017.3.250 (in Russian)

27. Hong X.X., Wang H.Y., Yang J.M., Lin B.F., Min Q.Q., Liang Y.Z., et al. Systemic injury caused by taurocholate-induced severe acute pancreatitis in rats. Exp Ther Med. 2022; 24 (1): 468. DOI: https://doi.org/10.3892/etm.2022.11395

28. Rodríguez Sánchez F., Verspecht T., Castro A.B., Pauwels M., Andrés C.R., Quirynen M., et al. Antimicrobial mechanisms of leucocyte- and platelet rich fibrin exudate against planktonic porphyromonas gingivalis and within multi-species biofilm: A pilot study. Front Cell Infect Microbiol. 2021; 11: 722499. DOI: https://doi.org/10.3389/fcimb.2021.722499

29. Bonez P.C., Dos Santos Alves C.F., Dalmolin T.V., Agertt V.A., Mizdal C.R., Flores V. da C., et al. Chlorhexidine activity against bacterial biofilms. Am J Infect Control. 2013; 41 (12): e119–22. DOI: https://doi.org/10.1016/j.ajic.2013.05.002

30. Khabadze Z.S., Generalova Yu.A., Shubaeva V.S., Ismailov F.R., Sheroziya M.G., Nedashkovsky A.A., et al. Analysis of bactericidal effects of sodium hypochlorite and chlorhexidine on resistant biofilm microorganisms (E. faecalis, C. albicans). Endodontiya today [Endodontics Today]. 2020; 18 (4): 36–43. DOI: https://doi.org/10.36377/1683-2981-2020-18-4-36-43 (in Russian)

31. Dyatlov I.A., Detusheva E.V., Mitsevich I.P., Detushev K.V., Podkopaev Ya.V., Fursova N.K. Sensitivity and formation of stability to antiseptics and disinfectants in hospital infections. Bakteriologiya [Bacteriology]. 2017; 2 (2): 48–58. DOI: https://doi.org/10.20953/2500-1027-2017-2-48-58 (in Russian)

32. Liu W.J., Fu L., Huang M., Zhang J.P., Wu Y., Zhou Y.S., et al. Frequency of antiseptic resistance genes and reduced susceptibility to biocides in carbapenem-resistant Acinetobacter baumannii. J Med Microbiol. 2017; 66 (1): 13–7. DOI: https://doi.org/10.1099/jmm.0.000403

33. Guo J., Li C. Molecular epidemiology and decreased susceptibility to disinfectants in carbapenem-resistant Acinetobacter baumannii isolated from intensive care unit patients in central China. J Infect Public Health. 2019; 12 (6): 890–6. DOI: https://doi.org/10.1016/j.jiph.2019.06.007

34. Günther F., Kaiser S.J., Fries T., Frank U., Mutters N.T. Susceptibility of multidrug resistant clinical pathogens to a chlorhexidine formulation. J Prev Med Hyg. 2015; 56 (4): E176–9. URL: https://www.ncbi.nlm.nih.gov/pmc/articles/PMC4753819/

35. Park K.H., Jung M., Kim D.Y., Lee Y.M., Lee M.S., Ryu B.H., et al. Effects of subinhibitory concentrations of chlorhexidine and mupirocin on biofilm formation in clinical meticillin-resistant Staphylococcus aureus. J Hosp Infect. 2020; 106 (2): 295–302. DOI: https://doi.org/10.1016/j.jhin.2020.07.010

36. Buxser S. Has resistance to chlorhexidine increased among clinically-relevant bacteria? A systematic review of time course and subpopulation data. PLoS One. 2021; 16 (8): e0256336. DOI: https://doi.org/10.1371/journal.pone.0256336

37. Uysal B., Yasar M., Ersoz N., Coskun O., Kilic A., Cayc T., et al. Efficacy of hyperbaric oxygen therapy and medical ozone therapy in experimental acute necrotizing pancreatitis. Pancreas. 2010; 39 (1): 9–15. DOI: https://doi.org/10.1097/MPA.0b013e3181bb5ae3

38. Oztas Y., Uysal B., Kaldirim U., Poyrazoglu Y., Yasar M., Cayci T., et al. Inhibition of iNOS reduces the therapeutic effects of ozone in acute necrotizing pancreatitis: An in vivo animal study. Scand J Clin Lab Invest. 2011; 71 (5): 370–7. DOI: https://doi.org/10.3109/00365513.2011.572183

39. Siniscalco D., Trotta M.C., Brigida A.L., Maisto R., Luongo M., Ferraraccio F., et al. Intraperitoneal administration of oxygen/ozone to rats reduces the pancreatic damage induced by streptozotocin. Biology (Basel). 2018; 7 (1): 10. DOI: https://doi.org/10.3390/biology7010010

40. Panebianco F., Rubiola S., Di Ciccio P.A. The use of ozone as an eco-friendly strategy against microbial biofilm in dairy manufacturing plants: A review. Microorganisms. 2022; 10 (1): 162. DOI: https://doi.org/10.3390/microorganisms10010162

Анализ видов стернорафии в эксперименте

Шнейдер В.Э.[1], Соколова В.В.[1], Муратов К.Р.[2], Мамедов Г.М.[1], Янин Е.Л.[1]

[1] Федеральное государственное бюджетное образовательное учреждение высшего образования «Тюменский государственный медицинский университет» Министерства здравоохранения Российской Федерации, 625023, г. Тюмень, Российская Федерация

[2] Федеральное государственное бюджетное образовательное учреждение высшего образования «Тюменский индустриальный университет», 625000, г. Тюмень, Российская Федерация

ДЛЯ КОРРЕСПОНДЕНЦИИ
Соколова Вера Валерьевна – кандидат медицинских наук, доцент кафедры госпитальной хирургии ФГБОУ ВО «Тюменский ГМУ» Минздрава России (Тюмень, Российская Федерация)
E-mail: svv-doc@mail.ru
https://orcid.org/0000-0001-7011-7720

Ключевые слова: стернотомия; эксперимент; грудина; стальная проволока; мононить из полиамида; 8-образный перистернальный шов; 8-образный перикостальный шов

Выбор наилучшего материала и метода восстановления целостности грудины позволит повысить качество лечения пациента и поможет предупредить инфекционные послеоперационные осложнения, связанные с доступом.

Материал и методы. В эксперименте на искусственной модели с имитацией срединной стернотомии изучены одиночный и 2 варианта 8-образного шва (перикостальный и перистернальный) и 2 вида шовного материала – стальная проволока (Ethicon steel, Johnson & Johnson, США) и полиамидная мононить «МедКапрон» (ЗАО НПП «МедИнж», Россия). Проведен сравнительный анализ прочности соединений и шовного материала, а также эластичность полиамидной нити при боковой нагрузке в 200 Н.

Результаты. Разрыв стальной проволоки происходит при 1270 Н, полиамидной нити – при 544 Н. При нагрузке в 200 Н диастаз между половинами грудины при перистернальном соединении в виде «восьмерки» составил 1,26±0,15 мм, при одиночном узловом шве – 1,62±0,11 мм, а при 8-образном перикостальном виде соединения – 2,77±0,18 мм. При формировании диастаза в 3 мм между краями модели, соединенной полиамидной нитью, после прекращения действия силы в течение 330 с происходит полное восстановление.

Заключение. Перистернальный 8-образный шов выдерживает наибольшую нагрузку при использовании стальной и полиамидной нитей. При воздействии боковой нагрузки в 200 Н статистически значимой разницы между простым одиночным и перистернальным 8-образным соединениями обнаружено не было. Перикостальный 8-образный способ соединения может быть применен, когда необходимо избежать нагрузку на костную ткань грудины и для укрепления поперечных переломов.

Эластичность полиамидной нити позволяет нивелировать деформацию в пределах 3 мм, возникающую при воздействии силы в 200 Н на шов, что позволит уменьшить риск осложнений со стороны доступа.

Финансирование. Исследование не имело спонсорской поддержки.

Конфликт интересов. Авторы заявляют об отсутствии конфликта интересов.

Для цитирования: Шнейдер В.Э., Соколова В.В., Муратов К.Р., Мамедов Г.М., Янин Е.Л. Анализ видов стернорафии в эксперименте // Клиническая и экспериментальная хирургия. Журнал имени академика Б.В. Петровского. 2023. Т. 11, № 2. С. 68–74. DOI: https://doi.org/10.33029/2308-1198-2023-11-2-68-74

Статья поступила в редакцию 23.01.2023. **Принята в печать** 10.05.2023.

Analysis of types of sternorrhaphy in the experiment

Shneider V.E.[1], Sokolova V.V.[1], Muratov K.R.[2], Mamedov G.M.[1], Yanin E.L.[1]

[1] Tyumen State Medical University, Ministry of Health of the Russian Federation, 625023, Tyumen, Russian Federation

[2] Tyumen Industrial University, 625000, Tyumen, Russian Federation

Choosing the best material and method for restoring the integrity of the sternum will improve the quality of patient care and help prevent infectious postoperative complications associated with access.

Material and methods. In an experiment was studied on an artificial model of the sternum with imitation of a median sternotomy, a single suture and two variants of the figure-of-eight (pericostal and peristernal) and two types of suture mat erial – steel wire (Ethicon steel, Johnson & Johnson, USA) and polyamide monofilament (Medeng.ru, Russia). A comparative analysis of the strength of joints and suture material, as well as the elasticity of the polyamide thread under a lateral load of 200 N, was carried out.

Results. The rupture of the steel wire occurs at 1270 N, the polyamide thread – at 544 N. Under a load of 200 N, the diastases between the halves of the sternum with a peristernal connection of the figure-of-eight was 1.26±0.15 mm, with a single suture – 1.62±0.11 mm, and with figure-of-eight pericostal type of connection – 2.77±0.18 mm. With the formation of a diastases of 3 mm between the edges of the model, connected by a polyamide thread, after the termination of the force, a complete recovery occurs within 330 seconds.

Conclusion. The "figure eight" peristernal suture withstands the greatest load when using steel and polyamide threads. When exposed to a lateral load of 200 N, there was no statistically significant difference between simple single and peristernal of the figure-of-eight. The pericostal method of connection can be used when it is necessary to avoid stress on the bone tissue of the sternum and to strengthen transverse fractures.

The elasticity of the polyamide thread allows to level the deformation within 3 mm, which occurs when a force of 200 N is applied to the seam, which will reduce the risk of complications from the access side.

CORRESPONDENCE
Vera V. Sokolova – MD, Associate Professor, Department of Hospital Surgery, Tyumen State Medical University, Ministry of Health of the Russian Federation (Tyumen, Russian Federation)
E-mail: svv-doc@mail.ru
https://orcid.org/0000-0001-7011-7720

Keywords:
sternotomy, experiment; sternum, steel wire; polyamide monofilament; figure-of-eight peristernal suture; figure-of-eight pericostal suture

Funding. The study had no sponsor support.
Conflict of interest. The authors declare no conflict of interest.

For citation: Shneider V.E., Sokolova V.V., Muratov K.R., Mamedov G.M., Yanin E.L. Analysis of types of sternorrhaphy in the experiment. Clinical and Experimental Surgery. Petrovsky Journal. 2023; 11 (2): 68–74. DOI: https://doi.org/10.33029/2308-1198-2023-11-2-68-74 (in Russian)
Received 23.01.2023. **Accepted** 10.05.2023.

Основным доступом в кардиохирургии остается срединная стернотомия. Ежегодно в мире проводится более 2 млн операций на сердце [1, 2]. Симметричная стернотомия и адекватная фиксация половин грудины играют ключевую роль в профилактике послеоперационных осложнений, связанных с доступом, встречающихся в 0,5–8,4% случаев [3, 4]. До сих пор продолжается поиск новых методов и материалов для стернорафии, что подтверждает неудовлетворенность послеоперационными результатами [5].

Вопрос выбора шовного материала и способа соединения грудины до сих пор остается дискутабельным и чаще зависит от предпочтений самого хирурга. Самым распространенным материалом, используемым кардиохирургами для остеосинтеза, остается стальная проволока, наложенная в виде простого узлового или 8-образного шва, основными преимуществами которой являются ее высокая прочность, доступность, однако отсутствие эластичности обусловливает основные недостатки, связанные с этим шовным материалом. Как альтернатива проволоке предложены синтетические, полиэфирные материалы в различных модификациях. Наиболее часто в литературе упоминается PDS (полидиоксанон) [6, 7]. При сравнении результатов стернорафии стальной проволокой и «леской» в литературе единого мнения нет, одни авторы настоятельно рекомендуют PDS и его аналоги не только для профилактики осложнений, но и для лечения нестабильности грудины [6], другие, наоборот, отдают предпочтение традиционному шовному материалу [8], а часть авторов считают его неподходящим для стернорафии [7]. Кроме того, не все исследования можно сравнивать между собой, так как используются нити разных производителей, различной толщины. В настоящее время появились отечественные аналоги, в частности полиамидная нить «МедКапрон».

Следующий актуальный вопрос – это способ соединения грудины после стернотомии. В основном в клинической практике используются простой узловой и 8-образный швы. При изучении литературы мы встретили описание 2 способов 8-образного шва. Одни авторы называют 8-образным шов, который укрепляет грудину спереди, обхватывая межреберья (перикостальный), и «восьмерка» располагается поперек грудины [9, 10]. Но большинство кардиохирургов под 8-образным швом подразумевают расположение «восьмерки» вдоль грудины. При этом шов стягивает половинки грудины как с передней,

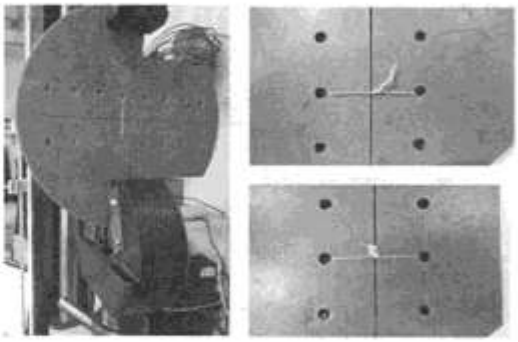

Рис. 1. Модель стернотомии со сформированным одиночным узловым швом установлена в разрывную машину (фото слева). Сформирован одиночный шов стальной проволокой (верхний ряд справа) и полиамидной нитью (нижний ряд справа), вид спереди

Fig. 1. A sternotomy model with a single nodular suture formed is installed in a bursting machine (photo on the left). A single seam is formed with steel wire (upper row on the right) and polyamide thread (lower row on the right), front view

так и с задней стороны, обхватывая грудину (перистернальный). Этот же способ используют при проведении шовного материала через ткань грудины (трансстернальный). Сравнения этих 2 способов формирования соединения грудины после стернотомии в литературе мы не встретили.

Обоснованный выбор наилучшего материала и метода восстановления целостности грудины позволит повысить качество лечения данной категории пациентов и поможет предупредить опасные осложнения, что, в свою очередь, сократит время нахождения в стационаре.

Цель исследования – на основании сравнительного анализа основных способов соединения грудины (простой узловой и два варианта 8-образных швов) и двух видов шовного материала (стальная проволока и полиамидная нить отечественного производства) выбрать оптимальные метод и материал для соединения грудины после срединной стернотомии в эксперименте.

Материал и методы

Экспериментальное исследование проведено в лаборатории кафедры физики, методов контроля и диагностики Тюменского индустриального университета. Для испытания нами была создана искусственная модель из текстолита с имитацией срединной стернотомии. Размеры модели соответствуют грудине взрослого человека с массой тела 75 кг. Для моделирования межреберных промежутков на обеих половинах искусственной грудины выполнены 8 отверстий.

Было проверено 3 основных способа соединения грудины: одиночный узловой шов, перистернальный (1-й вариант) и перикостальный (2-й вариант) 8-образные швы (рис. 1–3). Для стернорафии использованы стальная проволока USP 7 (Ethicon steel, Johnson & Johnson, США) и полиамидная нить «МедКапрон», USP 6 (ЗАО НПП «МедИнж», Россия).

Одиночный узловой шов имитирует соединение грудины через межреберные промежутки. Стальная проволока закручивалась до сопоставления краев грудины, нить из полиамида завязывалась на 5 узлов (рис. 1).

Формирование перистернального 8-образного шва (1-й вариант) проводилось через 2 «межреберных промежутка» в виде «восьмерки», при этом на задней поверхности модели образуется двойной шов, дополнительно фиксирующий обе половины (рис. 2).

Перикостальный 8-образный шов в виде поперечной «восьмерки» (2-й вариант) формируется через 2 «межреберных промежутка», с захватом «ребра», при этом на задней поверхности модели швы располагаются параллельно доступу (рис. 3).

Опыт проведен с помощью универсальной электромеханической машины ИР-5047-50-10, которая позволяет определить характеристики свойств материалов по ГОСТ 1497 и ГОСТ 10006 и выдает протокол результатов испытаний (сертификат Госстандарта России № 6726).

Нами было проведено 2 опыта. В первом опыте стальной проволокой или полиамидной нитью выполняли восстановление целостности «грудины» на модели с имитацией срединной стернотомии, которая затем помещалась в разрывную машину. Путем растяжения в поперечном направлении фиксировались результаты воздействия силы в 200 Н (20 кг) на модель грудины, что соответствует усилию, оказываемому на один шов при кашлевом толчке [3], и оценивалась максимальная нагрузка, при которой происходил разрыв соединения. Одновременно проводились замеры формирующегося диастаза «грудины». Проведено 3 серии опыта с каждым вариантом соединения и были получены кривые смещения.

Второй опыт заключался в определении свойств эластичности материалов для остеосинтеза грудины. На шов, сформированный между половинами модели, осуществлялась нагрузка в 20 кг путем подвешивания груза и формирование необходимого диастаза. После этого действие силы

Таблица 1. Сравнительный анализ прочности различных способов соединения модели грудины и шовных материалов

Способ соединения	Усилие, $M \pm SD$, Н	Сравнение
Стальная проволока		
1	675±32,5	p^{12}=0,008, p^{11}=0,006
2	1271±89,1	p^{23}=0,002, p^{22}=0,006
3	610,5±6,4	p^{31}=0,15, p^{33}=0,001
Полиамидная нить		
1	336,5±34,6	p^{12}=0,045
2	544,5±52,6	p^{23}=0,026
3	316,5±17,7	p^{31}=0,64

Примечание. 1 – одиночный; 2 – 8-образный перистернальный; 3 – 8-образный перикостальный; p^{11}– сравнение 1-го способа соединения стальной проволокой и полиамидной нитью; p^{12} – сравнение 1-го и 2-го способов; p^{23} – сравнение 2-го и 3-го способов соединения; p^{31} – сравнение 3-го и 1-го способов.

прекращали и проводили замер расстояния между краями модели сразу после нагрузки и каждую минуту в течение 15 мин.

Процедуры статистического анализа выполнялись с помощью статистического пакета SPSS Statistica 26. Критическое значение уровня статистической значимости при проверке нулевых гипотез принималось равным 0,05. Проверка нормальности распределения количественных признаков проводилась с использованием критерия Колмогорова–Смирнова. Данные представлены в виде среднего значения и стандартного отклонения ($M \pm SD$). Для сравнения средних величин в нормально распределенных совокупностях количественных данных рассчитывали t-критерий Стьюдента.

Результаты

Сравнительный анализ прочности способов соединения «грудины» выявил закономерность, одинаковую для обоих видов шовного материала (табл. 1). При формировании одиночного узлового шва (1-й способ) и перикостального 8-образного шов (3-й способ) максимальное усилие, необходимое для разрыва соединения, было сопоставимо (p>0,01), но статистически значимо меньше (p<0,05), чем при перистернальном 8-образном шве (2-й способ), как для стальной проволоки так и для полиамидной нити (см. табл. 1). Разрыв одиночного узлового шва, сформированного стальной проволокой, происходил при усилии в 675±32,5 Н, а перикостального 8-образного – 610,5±6,4 Н (p=0,15), соединения полиамидной нитью выдержали воздействие до 336,5±34,6 и 316,5±17,7 Н соответственно (p=0,6). Перистернальное 8-образное соединение стальной проволокой в среднем потребовало в 2 раза большую силу растяжения модели (от 1208 до 1334 Н) по сравнению с 8-образным перикостальным и одиночным швом, а сформированное нитью из полиамида – в 1,6–1,7 раза больше (см. табл. 1).

Полиамидная нить выдержала нагрузку от 305 до 593 Н при различных способах соединения, что статистически значимо меньше (p<0,05), чем у стальной проволоки – от 601 до 1334 Н, но, несмотря на это, прочность данного шовного материала больше в 1,5–3 раза, чем необходимо при воздействии внешних сил на стернотомический доступ (200 Н) в раннем послеоперационном периоде (Casha, 1999; McGregor, 1999).

Изучение расстояния между половинами модели при воздействии клинически значимой силы в 200 Н показало, что наибольший диастаз возник при формировании перикостального 8-образного шва, как при использовании стальной проволоки – 2,77±0,18 мм, так и при использовании полиамидной нити – 2,95±0,32 мм (рис. 4, 5). При

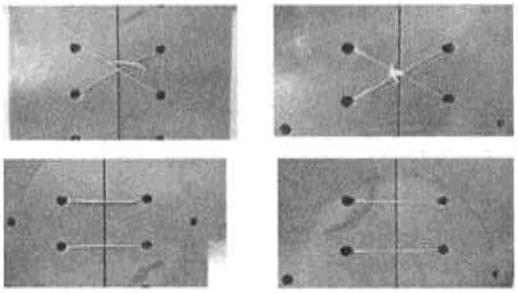

А (А) Б (В)

Рис. 2. Сформирован 8-образный шов, 1-й вариант, из стальной проволоки (А) и полиамидной нити (Б), вид спереди (верхний ряд) и вид сзади (нижний ряд)

Fig. 2. Peristernal connection of the figure-of-eight is formed from steel wire (A) and polyamides thread (B), front view (top row) and rear view (bottom row)

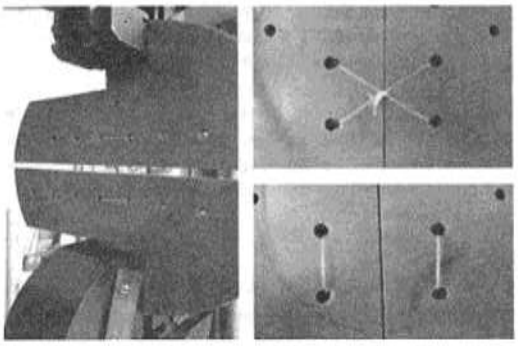

Рис. 3. Модель грудины со сформированным 8-образным швом, 2-й вариант, установлена в разрывную машину (фото слева). Сформирован 8-образный шов из полиамидной нити, вид спереди (верхний ряд справа) и вид сзади (нижний ряд справа)

Fig. 3. A model of the sternum with figure-of-eight pericostal type of connection is installed in a bursting machine (photo on the left). A figure-of-eight polyamide thread seam has been formed, front view (top row on the right) and rear view (bottom row on the right)

фиксации одиночным узловым швом расстояние между краями модели составило для стального шва 1,62±0,11 и 1,98±0,16 мм для полиамидной нити, что статистически значимо меньше в сравнении с перикостальным швом в виде «восьмерки» – p=0,012 и p=0,05 соответственно (см. табл. 2). Наименьшей деформации подвержен перистернальный 8-образный шов, причем расстояние статистически значимо отличалось только от перикостального соединения и не имело существенной разницы от одиночного узлового соединения (см. рис. 4, 5). Изучение диастаза при действии силы в 200 Н не выявило значимых отличий (p>0,05) при сравнении шовных материалов во всех сериях опыта (см. табл. 2).

При проведении опытов нами было отмечено, что стальная проволока и полиамидная нить при увеличивающейся нагрузке ведут себя по-разному. Стальная проволока постепенно растягивается до 3–5 мм при действии силы до 400–600 Н, затем начинается раскручивание в месте скрутки узла и при максимальной нагрузке рвется возле узлового соединения.

При каждом раскручивании узла образуется скачок на графике. Наибольшее количество скачков, связанных с раскручиванием проволоки, наблюдалось при одиночном узловом соединении, наименьшее при 8-образном (рис. 6).

Края «грудины» при использовании стальной проволоки повреждаются, что в клинической практике может привести к прорезыванию швов

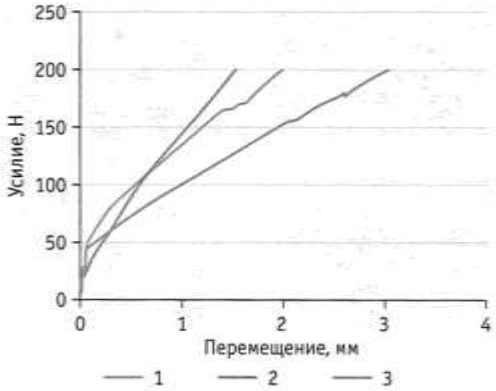

Рис. 4. Среднее расстояния между краями модели при усилии 200 Н для различных способов соединения грудины полиамидной нитью: 1 – одиночный; 2 – 8-образный (1-й вариант); 3 – 8-образный (2-й вариант)

Fig. 4. The average distance between the edges of the model at a force of 200 N for various methods of connecting the sternum with a polyamide thread: 1 – single; 2 – figure-of-eight (1 option); 3 – figure-of-eight (2 option)

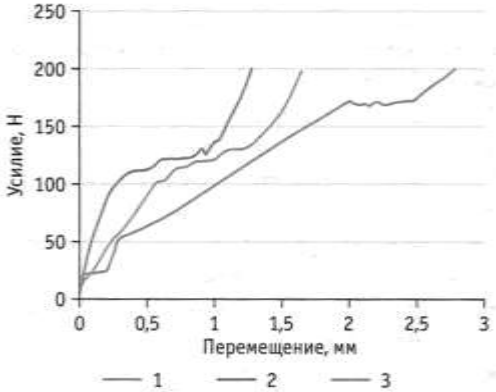

Рис. 5. Среднее расстояние между краями модели при усилии 200 Н для различных способов соединения грудины стальной нитью: 1 – одиночный; 2 – 8-образный (1-й вариант); 3 – 8-образный (2-й вариант)

Fig. 5. The average distance between the edges of the model at a force of 200N for various methods of connecting the sternum with steel thread: 1 – single; 2 – figure-of-eight (1 option); 3 – figure-of-eight (2 option)

с последующим формированием нестабильности или перелома грудины. Полиамидная нить под действием силы постепенно растягивается, без скачков, узлы не развязываются и рвется при нагрузке, в 1,5–2 раза превышающей 200 Н (см. рис. 6).

Второй опыт был проведен для оценки эластичности нити из полиамида и стальной проволоки. Фрагменты «грудины» были соединены с помощью одиночного узлового шва, и подвешен груз 20 кг до формирования диастаза в 3 мм. После этого натяжение прекращали и фиксировали по времени уменьшение диастаза на экспериментальной модели. Проводились видеофиксация эксперимента и фотофиксация каждые 15 с до полного соединения краев «грудины».

Таблица 2. Сравнительный анализ расстояния между краями модели грудины при усилии в 200 Н для различных способов соединения модели грудины и шовных материалов

Способ соединения	Перемещение, *M±SD*, мм	Сравнение
Стальная проволока		
1	1,62±0,11	p^{12}=0,15, p^{11}=0,16
2	1,26±0,15	p^{23}=0,008, p^{22}=0,20
3	2,77±0,18	p^{31}=0,012, p^{33}=0,62
Полиамидная нить		
1	1,98±0,16	p^{12}=0,06
2	1,51±0,03	p^{23}=0,021
3	2,95±0,26	p^{31}=0,05

Примечание. 1 – одиночный; 2 – 8-образный (1-й вариант); 3 – 8-образный (2-й вариант); p^{11} – сравнение 1-го способа соединения стальной проволокой и полиамидной нитью; p^{23} – сравнение 2-го и 3-го способов соединения.

Сразу после прекращения нагрузки на соединение полиамидной нитью в течение 1 с произошло сокращение расстояния между половинами «грудины» в 2 раза. Затем постепенно в течение 330 с края экспериментальной модели полностью сблизились (рис. 7).

При формировании диастаза в 5–6 мм также происходит постепенное сокращение нити из полиамида, однако остается зазор между краями модели в 0,5 мм как через 6 мин, так и через 24 ч наблюдения, за счет перерастяжения нити и необратимой деформации материала.

По данным нашего исследования, максимальная деформация полиамидной нити при воздействии силы 200 Н составила 3,07 мм (в среднем от 1,51 до 2,95 мм) между краями модели (см. табл. 2). Иначе говоря, если у пациента сформируется при кашле диастаз до 3 мм, то восстановление стабильности «грудины» произойдет уже в первые секунды после прекращения воздействия благодаря с эластическим свойствам полиамида.

Стальная проволока в тех же условиях эксперимента (при воздействии силы в 200 Н) постепенно растягивается, приводя к необратимой деформации металла, при этом диастаз между половинами модели, образуемый под воздействием силы, приводит к нестабильности соединения.

Обсуждение

Наша задача состояла в сравнительном анализе прочности 2 материалов при поперечной нагрузке на стернотомию и проверке гипотезы о способности полиамидной нити за счет ее эластичности нивелировать нагрузку на доступ в раннем после-

операционном периоде. Выбор полиамидной нити для нашей экспериментальной работы обусловлен ее доступностью, экономичностью и необходимостью импортозамещения в современных условиях.

Мы использовали растяжение с силой в 200 Н на одно соединение, основываясь на биомеханических исследованиях, проведенных A.R. Casha и соавт. (1999), а также W.E. McGregor и соавт. (1999), определивших уровень действия силы на грудную клетку, вызывающей боковое смещение при кашле [5, 11]. Мы не проводили эксперименты по смещению в орокаудальном и переднезаднем направлении, так как силы, действующие на грудную клетку при кашле, по этим осям значительно меньше и приводят к смещению менее 1 мм. Для создания экспериментальной модели грудины применили прочный композитный материал (текстолит), отказавшись от биологических моделей по экономическим соображениям, для упрощения эксперимента и создания абсолютно одинаковых условий эксперимента. У нас не было задачи создать условия как можно ближе к реальным, и мы исключили влияние на эксперимент свойств самой «грудины», изучали непосредственно свойства шовного материала и способов соединения в одинаковых условиях.

Наши результаты по прочности стальной проволоки (Ethicon) сопоставимы с данными других исследований [5, 9, 11]. Для эксперимента мы использовали полиамидную нить толщиной 0,8 мм, которая оказалась более прочной, чем PDS UPS 2 (полидиоксанон) с расчетной нагрузкой 230 Н на узел и 350 Н на нить. K. Schade, H. Greve (1989) при формировании одиночных и матрацных швов на трупной грудине определили максимальную нагрузку от 385 до 780 Н на грудину, фиксированную 4 швами PDS, что составило усилие на 1 шов в 96,3–195 Н. Этого уровня прочности недостаточно в клинических условиях для предотвращения нестабильности грудины. Но они обратили внимание, что видимое расхождение швов начинается при силе воздействия на грудину в 200–240 Н в зависимости от способа стернорафии и отметили обратимость этого растяжения [6].

Большинство клинических или биомеханических исследований не продемонстрировало какого-либо превосходства метода «восьмерки» над простым одиночным швом стальной проволокой [7]. Наш эксперимент показал, что 8-образный перистернальный шов выдерживает наибольшую нагрузку при использовании обоих видов шовного материала, но при воздействии боковой нагрузки в 200 Н статистически значимой разницы между простым одиночным и перистернальным 8-образным соединениями мы не обнаружили (см. табл. 2). Перикостальный 8-образный способ соединения имеет ограниченное применение, когда необходимо избежать нагрузку на костную ткань грудины и для укрепления поперечных переломов.

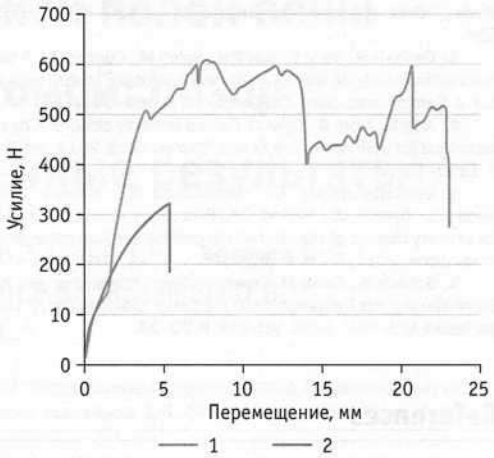

Рис. 6. Кривые смещения при одиночном узловом соединении модели:
1 – стальная проволока;
2 – полиамидная нить

Fig. 6. Displacement curves with a sternotomy model with a single nodular suture:
1– steel wire;
2 – polyamide thread

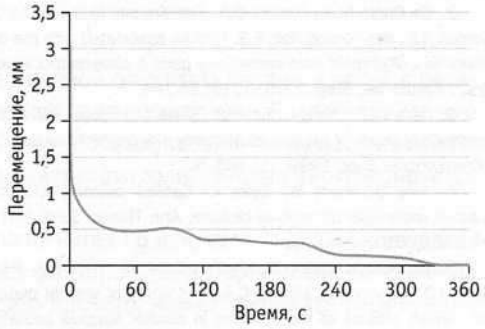

Рис. 7. График уменьшения расстояния между краями модели, соединенной узловым швом из полиамидной нити после воздействия нагрузки в 200 Н

Fig. 7. Graph of the reduction of the distance between the edges of the model connected by a polyamide thread nodal seam after exposure to a load of 200 N

Заключение

Наиболее ценным выводом нашей работы мы считем, что эластичность полиамидной нити позволяет нивелировать деформацию в пределах 3 мм, возникающую при воздействии силы в 200 Н на шов, которая может возникнуть в раннем послеоперационном периоде. Использование этого материала в клинической практике позволит предотвратить риск осложнений со стороны доступа.

Таким образом, мы считаем обоснованным использование для стернорафии полиамидной нити, особенно у пациентов с высоким риском нестабильности грудины.

Литература

1. Слесаренко С.С., Агапов В.В., Прелатов В.А. Медиастинит. Москва : Медпрактика-М, 2005.

2. Da Costa M.A., Trentini C.A., Schafranski M.D., Pipino O., Gomes R.Z., dos Santos Reis E.S. Factors associated with the

development of chronic post-sternotomy pain: A case-control study // Braz. J. Cardiovasc. Surg. 2015. Vol. 30, N 5. P. 552–556.

3. Casha A.R., Yang L., Kay P.H., Saleh M., Cooper G.J. A biomechanical study of median sternotomy closure techniques // Eur. J. Cardiothorac. Surg. 1999. Vol. 15. P. 365–369.

4. Jolly S., Flom B., Dyke C. Cabled butterfly closure: A novel technique for sternal closure // Ann. Thorac. Surg. 2012. Vol. 94. P. 1359–1361.

5. Bennett-Guerrero E., Phillips-Bute B., Waweru P.M., Gaca J.G., Spann J.C., Milano C.A. Pilot study of sternal plating for primary closure of the sternum in cardiac surgical patients // Innovations. 2011. Vol. 6. P. 382–388.

6. Schade K., Greve H. Experimentelle Untersuchungen zur Stabilisierung der Refixation nach medianer Sternotomie // Langenbecks Arch. Chir. 1989. Vol. 374. P. 20–24.

7. van Sterkenburg S.M., Brutel de la Riviere A., Vermeulen F.E. Sternal fixation with resorbable suture material // Eur. J. Cardiothorac. Surg. 1990. Vol. 4. P. 345.

8. Khasati N., Sivaprakasam R., Dunning J. Is the figure-of-eight superior to the simple wire technique for closure of the sternum? // Interact. Cardiovasc. Thorac. Surg. 2004. Vol. 3. P. 191–194.

9. Losanoff J.E., Foerst J.R., Huff H., Richman B.W. et al. Biomechanical porcine model of median sternotomy closure // J. Surg. Res. 2002. Vol. 107. P. 108–112.

10. Wilkinson G.A., Clarke D.B. Median sternotomy dehiscence: A modified wire suture closure technique // Eur. J. Cardiothorac. Surg. 1988. Vol. 2, N 4. P. 287–290.

11. McGregor W.E., Trumble D.R., Magovern J.A. Mechanical analysis of midline sternotomy wound closure // J. Thorac. Cardiovasc. Surg. 1999. Vol. 117. P. 1144–1150.

References

1. Slesarenko S.S., Agapov V.V., Prelatov V.A. Mediastinitis. Moscow: Medpraktika-M, 2005. (in Russian)

2. Da Costa M.A., Trentini C.A., Schafranski M.D., Pipino O., Gomes R.Z., dos Santos Reis E.S. Factors associated with the development of chronic post-sternotomy pain: A case-control study. Braz J Cardiovasc Surg. 2015; 30 (5): 552–6.

3. Casha A.R., Yang L., Kay P.H., Saleh M., Cooper G.J. A biomechanical study of median sternotomy closure techniques. Eur J Cardiothorac Surg. 1999; 15: 365–9.

4. Jolly S., Flom B., Dyke C. Cabled butterfly closure: A novel technique for sternal closure. Ann Thorac Surg. 2012; 94: 1359–61.

5. Bennett-Guerrero E., Phillips-Bute B., Waweru P.M., Gaca J.G., Spann J.C., Milano C.A. Pilot study of sternal plating for primary closure of the sternum in cardiac surgical patients. Innovations. 2011; 6: 382–8.

6. Schade K., Greve H. Experimentelle Untersuchungen zur Stabilisierung der Refixation nach medianer Sternotomie. Langenbecks Arch Chir. 1989; 374: 20–4.

7. van Sterkenburg S.M., Brutel de la Riviere A., Vermeulen F.E. Sternal fixation with resorbable suture material. Eur J Cardiothorac Surg. 1990; 4: 345.

8. Khasati N., Sivaprakasam R., Dunning J. Is the figure-of-eight superior to the simple wire technique for closure of the sternum? Interact Cardiovasc Thorac Surg. 2004; 3: 191–4.

9. Losanoff J.E., Foerst J.R., Huff H., Richman B.W., et al. Biomechanical porcine model of median sternotomy closure. J Surg Res. 2002; 107: 108–12.

10. Wilkinson G.A., Clarke D.B. Median sternotomy dehiscence: A modified wire suture closure technique. Eur J Cardiothorac Surg. 1988; 2 (4): 287–90.

11. McGregor W.E., Trumble D.R., Magovern J.A. Mechanical analysis of midline sternotomy wound closure. J Thorac Cardiovasc Surg. 1999; 117: 1144–50.

Протезирование нижней полой вены у детей с гепатобластомой: обзор литературы и собственные результаты

Филин А.В.[1], Чарчян Э.Р.[1], Метелин А.В.[1], Галян Т.Н.[1], Ховрин В.В.[1], Камалов Ю.Р.[1], Пименов Р.И.[2], Маячкин Р.Б.[1], Казакова О.В.[1], Новиков Д.И.[1], Бабаян А.А.[1], Тарба Н.С.[1]

[1] Государственный научный центр Российской Федерации Федеральное государственное бюджетное научное учреждение «Российский научный центр хирургии имени академика Б.В. Петровского», 119991, г. Москва, Российская Федерация

[2] Государственное бюджетное учреждение здравоохранения «Морозовская детская городская клиническая больница Департамента здравоохранения города Москвы», 119049, г. Москва, Российская Федерация

ДЛЯ КОРРЕСПОНДЕНЦИИ
Метелин Алексей Владимирович – врач-хирург, младший научный сотрудник отделения пересадки печени ГНЦ РФ ФГБНУ «РНЦХ им. акад. Б.В. Петровского» (Москва, Российская Федерация)
E-mail: alex2799757@gmail.com
https://orcid.org/0000-0002-2399-6811

Ключевые слова:
печень; нижняя полая вена; протезирование сосуда; гепатобластома; трансплантация печени; обширная резекция; отдаленные результаты

Гепатобластома (ГБ) является самой частой злокачественной опухолью печени у детей с регистрируемым ростом заболеваемости во всем мире за последние десятилетия. Распространенные стадии заболевания PRETEXT III и IV диагностируют в 45–80% случаев. К числу неблагоприятных факторов прогноза при ГБ относят сосудистую инвазию опухоли, которая верифицируется у 19–36% пациентов.

Основополагающим постулатом хирургического этапа лечения ГБ является радикальное удаление опухоли. Если микрососудистая инвазия является фактором, влияющим исключительно на прогноз заболевания, то макрососудистая, кроме всего прочего, может требовать расширения объема операции за счет необходимости сосудистой реконструкции.

В статье представлена серия оперативных вмешательств у пациентов с ГБ, которым на хирургическом этапе лечения выполнено протезирование нижней полой вены по поводу макрососудистой инвазии опухоли.

Финансирование. Исследование не имело спонсорской поддержки.
Конфликт интересов. Авторы заявляют об отсутствии конфликта интересов.

Для цитирования: Филин А.В., Чарчян Э.Р., Метелин А.В., Галян Т.Н., Ховрин В.В., Камалов Ю.Р., Пименов Р.И., Маячкин Р.Б., Казакова О.В., Новиков Д.И., Бабаян А.А., Тарба Н.С. Протезирование нижней полой вены у детей с гепатобластомой: обзор литературы и собственные результаты // Клиническая и экспериментальная хирургия. Журнал имени академика Б.В. Петровского. 2023. Т. 11, № 2. С. 75–84. DOI: https://doi.org/10.33029/2308-1198-2023-11-2-75-84
Статья поступила в редакцию 24.01.2023. **Принята в печать** 02.05.2023.

Prosthetics of the inferior vena cava in children with hepatoblastoma: a literature review and our own results

Filin A.V.[1], Charchyan E.R.[1], Metelin A.V.[1], Galyan T.N.[1], Khovrin V.V.[1], Kamalov Yu.R.[1], Pimenov R.I.[2], Mayachkin R.B.[1], Kazakova O.V.[1], Novikov D.I.[1], Babayan A.A.[1], Tarba N.S.[1]

[1] Petrovsky National Research Center of Surgery, 119991, Moscow, Russian Federation

[2] Morozov Children's City Clinical Hospital, 119049, Moscow, Russian Federation

CORRESPONDENCE
Aleksey V. Metelin – Surgeon, Junior Researcher, Department of Liver Transplantation, Petrovsky National Research Center of Surgery (Moscow Russian Federation)
E-mail: alex2799757@gmail.com
https://orcid.org/0000-0002-2399-6811

Hepatoblastoma (HB) is the most common malignant liver tumor in children with a recorded increase in incidence worldwide over the past decades. Common stages of the disease – PRETEXT III and IV are diagnosed in 45–80% of cases. Vascular invasion is an unfavorable factor that is recorded in 19–36% of patients.

Radical removal of the tumor is the fundamental postulate of the surgical stage in the treatment of HB. Microvascular invasion is a factor affecting only the prognosis of the disease, while macrovascular invasion, among other things, may require an expansion of the volume of the surgical operation due to the need for vascular reconstruction.

Keywords: liver; inferior vena cava; vessel prosthesis; hepatoblastoma; liver transplantation; extended resection; long-term outcomes

The article presents a series of surgical treatment in patients with HB, who underwent prosthetics of the inferior vena cava for macrovascular tumor invasion.

Funding. The study had no sponsor support.
Conflict of interest. The authors declare no conflict of interest.

For citation: Filin A.V., Charchyan E.R., Metelin A.V., Galyan T.N., Khovrin V.V., Kamalov Yu.R., Pimenov R.I., Mayachkin R.B., Kazakova O.V., Novikov D.I., Babayan A.A.,Tarba N.S. Prosthetics of the inferior vena cava in children with hepatoblastoma: a literature review and our own results. Petrovsky Journal. 2023; 11 (2): 75–84. DOI: https://doi.org/10.33029/2308-1198-2023-11-2-75-84 (in Russian)
Received 24.01.2023. **Accepted** 02.05.2023.

Наибольшее число наблюдений опухолевых тромбозов нижней полой вены (НПВ) у детей представлено при нефробластоме (опухоли Вильмса) [1–5]. В более редких случаях они описаны при гепатобластоме (ГБ), нейробластоме, адренокортикальном раке, лейомиосаркоме [3, 6, 7].

При нефробластоме с инвазией опухоли в НПВ общий прогноз по заболеванию и тактика хирургического этапа лечения определяются такими факторами, как распространенность тромбоза, его эмбологенность, гистологическая картина и чувствительность к неоадъювантной химиотерапии [2, 5, 8, 9]. Полный или частичный регресс опухолевых тромбов при нефробластоме на фоне неоадъювантной химиотерапии отмечен в 33–100% наблюдений [1, 2, 9, 10]. При сохраняющемся после завершения химиотерапии тромбозе НПВ хирургическое вмешательство предполагает выполнение тромбэктомии, которая у пациентов с распространением тромба в полость правого предсердия может потребовать применения искусственного кровообращения [10–12].

Публикации, посвященные опухолевым тромбозам НПВ у детей с ГБ, встречаются не столь широко и представлены отдельными клиническими наблюдениями [3, 7, 13–20]. Макрососудистая инвазия при ГБ относится к неблагоприятным прогностическим факторам, ее наличие по критериям SIOPEL (до 2016 г.) определяло стратификацию пациента в группу высокого риска, а с 2016 г. по критериям PHITT – в группу промежуточного риска [13, 21]. Распространение опухоли в просвет НПВ происходит как через основные печеночные вены (преимущественно правую), так и через короткие (коммуникантные) печеночные вены, дренирующиеся в позадипеченочный сегмент НПВ. Как и при нефробластоме, на фоне неоадъювантной химиотерапии возможно уменьшение размеров опухолевого тромба, что позволяет выполнить частичную резекцию стенки НПВ с различными вариантами пластики [17, 19, 22–24]. Полный регресс опухолевого тромба НПВ при ГБ, первоначально распространяющегося в правое предсердие, представлен в литературе единственным наблюдением 18-месячного ребенка, которому по окончанию неоадъвантной химиотерапии выполнили правостороннюю гемигепатэктомию [25]. У ряда пациентов с ГБ, несмотря на проведенную химиотерапию, сохраняется протяженный окклюзирующий тромбоз позадипеченочного сегмента НПВ, в связи с чем выполняют его резекцию и протезирование. Первое наблюдение резекции печени с протезированием НПВ у ребенка датировано 1990 г. Хирургами из Нового Орлеана была выполнена правосторонняя гемигепатэктомия с протезированием НПВ протезом из политетрафторэтилена (ПТФЭ, англ. PTFE) Gore-Tex 18-месячному мальчику с ГБ [7]. Через 2 года по данным ультразвукового исследования (УЗИ) и компьютерной томографии (КТ) подтверждена проходимость протезированного сегмента. К тому моменту в литературе было представлено лишь 3 наблюдения протезирования НПВ при резекциях печени у взрослых: в 1980 г. T. Starzl в ходе правосторонней трисекторэктомии с резекцией НПВ использовал подвздошно-кавальный венозный сегмент посмертного донора [26], а в 1988 г., при аналогичных операциях, S. Iwatsuki [27] и K. Kumada [28] использовали соответственно протезы из полиэтилентерафталата (Dacron) и ПТФЭ (Gore-Tex).

Общее количество публикаций, посвященных протезированию НПВ при резекциях или трансплантациях печени у детей, крайне мало, и до настоящего времени даже с учетом значительного опыта протезирования у взрослых не определен «золотой стандарт» при выборе в пользу различных вариантов гомографтов или синтетических протезов. Однако среди последних преференции отданы в пользу протезов из ПТФЭ.

В представляемой нами серии из 4 наблюдений детей с ГБ для восстановления целостности НПВ у 3 пациентов использовали протез из ПТФЭ и у 1 – трубку из ксеноперикарда.

Цель – оценить особенности и результаты реконструкции НПВ синтетическими протезами при ее опухолевой инвазии у детей с ГБ.

Материал и методы

За период с апреля 2009 г. по июнь 2022 г. в отделении пересадки печени ГНЦ ФГБНУ РНЦХ им. акад. Б.В. Петровского оперированы 132 ребенка с ГБ. В 78% (*n*=103) наблюдений выполнены анатомические резекции печени и в 22% (*n*=29) – трансплантации фрагментов печени от живых родственных доноров (рис. 1). В соответствии с общепринятым определением расширенных резекций печени мы относим к ним трисекторэктомии, а также гемигепатэктомии с сегментэктомией из прилежащего сектора контралатеральной доли. Из общего числа органосохраняющих операций у детей с ГБ расширенные резекции выполнены в 63% (*n*=65) наблюдений.

Макрососудистая инвазия с опухолевым тромбозом НПВ на этапе предоперационного обследования диагностирована у 5 пациентов с ГБ. Во всех наблюдениях на фоне неоадъювантной химиотерапии отмечено частичное уменьшение размеров опухолевого тромба. В 1 опубликованном ранее наблюдении редкого сочетания ГБ с опухолью желточного мешка уменьшение размеров тромба на фоне предоперационной химиотерапии SIOPEL-3 (HR) позволило выполнить правостороннюю гемигепатэктомию с резекцией и аутопластикой стенки НПВ без использования заплат и протезов [22]. Несмотря на радикальность операции (морфологически подтверждены R0 резекция печени и резекция стенки НПВ в пределах интактных тканей), адъювантную химиотерапию и отсутствие локального рецидива, через 7 мес диагностирован рецидив заболевания в виде множественных двусторонних метастазов в легких с последующей прогрессией, ставшей причиной смерти через 15 мес после операции.

Протезирование НПВ выполнено 4 пациентам в возрасте от 21 до 136 мес (медиана – 29 мес) (см. таблицу). У одного пациента (№ 1) диагностирован опухолевый тромб НПВ, распространяющийся в полость правого предсердия и верхнюю полую вену. Данное клиническое наблюдение детально рассмотрено ранее [14]. После проведения 9 курсов неоадъвантной химиотерапии по протоколу SIOPEL-3 для группы высокого риска отмечено уменьшение размеров опухолевого тромба с сохраняющимся распространением в полость правого предсердия.

Совместно со специалистами ФГБУ «НМИЦ ССХ им. А.Н. Бакулева» ребенку выполнена симультанная операция: правосторонняя трисекторэктомия (ПТСЭ), сегментэктомия S_1 с резекцией НПВ от устьев почечных вен до правого предсердия и удалением en-bloc объемного образования из правого предсердия с резекцией стенок правого и левого предсердий и участка межпредсердной перегородки; протезирование НПВ протезом из ПТФЭ (НПК «Экофлон», Санкт-Петербург) в условиях искусственного кровообращения (ИК) с реконструкцией венозного оттока от левого латерального сектора печени в бок протеза в условиях полной сосудистой изоляции (ПСИ). Пациентка выписана из стационара на 19-е сутки после операции с нормальными лабораторными и ультразвуковыми характеристиками резецированной печени, хорошими показателями сердечной гемодинамики, без признаков тромбоза протеза. Через 1,5 мес после операции по данным МСКТ, ниже уровня анастомоза с левой печеночной веной диагностирован окклюзирующий тромбоз протеза на фоне его деформации. Несмотря на проведение адъювантной химиотерапии развился рецидив заболевания с поражением легких, позвоночника и последующей прогрессией, ставшей причиной смерти через 9 мес. Признаков локального рецидива в резецированной печени за весь период послеоперационного наблюдения зарегистрировано не было.

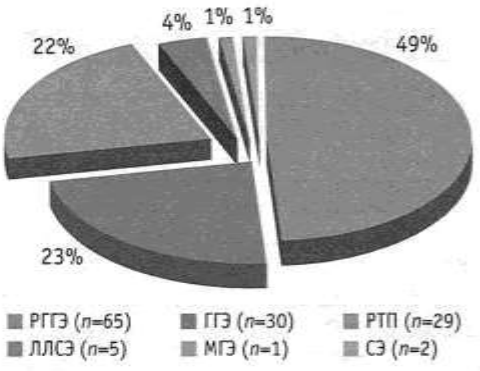

Рис. 1. Хирургические вмешательства при ГБ

РГГЭ – расширенная гемигепатэктомия;
ГГЭ – гемигепатэктомия;
РТП – родственная трансплантация печени;
ЛЛСЭ – левая латеральная секторэктомия;
МГЭ – мезогепатэктомия;
СЭ – сегментэктомия.

Fig. 1. Surgical interventions for hepatoblastoma

ERH – extended right hemihepatectomy; HLR – hepatic lobe resection; LTx – living related liver transplant; LLR – left lateral sector resection; MLR median liver resection; MSE – monosegmentectomy.

Еще у одного ребенка (№ 3, см. таблицу) с вовлечением в опухолевый процесс правой доли печени и I сегмента (PRETEXT II, C1+, E0, F0, H0, M0, N0, P1+, V3+) на этапе первичной диагностики (МСКТ) подтвержден опухолевый тромбоз НПВ с ее полной окклюзией от инфраренального сегмента до правого предсердия. Зарегистрирован динамический рост альфа-фетопротеина (АФП) с максимальным значением перед началом неоадъювантной химиотерапии (нПХТ) 1 125 900 МЕ/мл. Диагноз ГБ был верифицирован морфологически при пункционной биопсии опухоли. По окончании нПХТ (4 блока SIOPEL-3 для группы высокого риска) отмечено значимое снижение АФП, уменьшение размеров образования печени и опухолевого тромба при сохраняющейся окклюзии НПВ от инфраренального сегмента НПВ до устьев печеночных вен (рис. 2). Пациенту выполнены правосторонняя гемигепатэктомия со срединной веной, сегментэктомия S_V, резекция и протезирование НПВ от инфраренального сегмента до устьев печеночных вен (ПТФЭ, НПК «Экофлон», Санкт-Петербург) с восстановлением венозного оттока от почек

Характеристика наблюдений по пациентам

Показатель	Пациент № 1	Пациент № 2	Пациент № 3	Пациент № 4
Пол	ж	м	м	м
Возраст на момент операции, мес	21	136	25	33
PRETEXT	III	IV	II	IV
POST-TEXT	III	IV	II	III
Хвостатая доля	Да			
Количество узлов	УФ	МФ	УФ	МФ
АФП (исход)	99 795	89 752	1 125 900	2 808 349
АФП (перед операцией)	117	146	1640	105
Морфология до операции	Нет	Нет	Да	Нет
Протокол нПХТ	SIOPEL-3, высокий риск	SIOPEL-3, высокий риск	SIOPEL-3, высокий риск	SIOPEL-4, очень высокий риск
Метастазы до операции	Нет	Нет	Нет	Да
Уменьшение тромба	Да	Да	Да	Да
Операция (протез)	ПТСЭ с удалением тромба правого предсердия (ПТФЭ)	РТП (ПТФЭ)	ПГГЭ со срединной веной (ПТФЭ)	РТЛЛС ксеноперикард
Продолжительность, мин	540	600	480	630
ИК, мин	132	Нет	Нет	Нет
ПСИ/БПП, мин	24	60	24	60
Объем кровопотери, мл	500	2800	600	600
Тип протеза	ПТФЭ	ПТФЭ	ПТФЭ	Ксеноперикард
Гепарин (доза, продолжительность)	Да	Нет	Да	Да, 4 сут
Эноксапарин (доза, продолжительность)	Да (1 мг/кг 2 раза в сутки, в течение 3 мес)	Да (1 мг/кг 2 раза в сутки, в течение 7 сут)	Да (1 мг/кг 2 раза в сутки, в течение 8 мес)	Да (0,5 мг/кг 2 раза в сутки, в течение 14 мес)
Ривароксабан (доза, продолжительность	Нет	Да, 7,5 мг (0,3 мг/кг) 1 раз/сут в течение года после опреации	Нет	Нет
Срок наблюдения, мес/результат	15, смерть	38, жив	29, жив	28, жив
Проходимость протеза	Частичный тромбоз	Проходим	Частичный тромбоз	Тромбоз
аПХТ после операции	Нет	Да	Да	Да
Рецидив, прогрессия	Прогрессия, легкие	Нет	Нет	Нет
Гистологический вариант гепатобластомы	Смешанная с тератоидным компонентом	Смешанная	Смешанная	Смешанная

Примечание. УФ – унофокальное; МФ – мультифокальное; нПХТ – неоадъювантная полихимиотерапия; аПХТ – адъювантная полихимиотерапия; ПТСЭ – правосторонняя трисекторэктомия; РТП – родственная трансплантация печени; ПТФЭ – политетрафторэтилен; РТЛЛС – родственная трансплантация левого латерального бисегмента печени; ИК – искусственное кровообращение; ПСИ/БПП – полная сосудистая изоляция/беспеченочный период.

путем формирования анастомозов «конец-в-бок» между правой и левой почечными венами и синтетическим протезом (рис. 3).

В раннем послеоперационном периоде в течение 7 сут проводилась терапия гепарином в виде постоянной инфузии: инициальная доза 15 мг/кг в час с коррекцией дозы по показателям АСТ (activated clotting time) (целевые значения 140–160 с, норма – 90–120 с). С 8-х суток пациент переведен на эноксапарин в дозе 1 мг/кг 2 раза в сутки. В послеоперационном периоде отмечалась абдоминальная лимфорея с максимальным объемом дренажного отделяемого до 1000 мл на 2-е и 3-е сутки с последующим снижением к моменту выписки. На 12-е сутки после операции пациент переведен в профильный стационар для проведения адъювантной химиотерапии с нормальными лабораторными показателями функции печени и почек, хорошими допплеровскими характеристиками печеночных и почечных кровотоков и с полной проходимостью протеза на фоне продолжающейся терапии эноксапарином в указанной дозе.

Через 3 мес после операции при МСКТ выявлен неокклюзирующий (пристеночный) тромбоз протеза (рис. 4А), в связи с чем антикоагулянтная терапия продолжена до 8-го месяца после операции. Через 2,5 года после операции признаков рецидива заболевания не выявлено. Уровень АФП

составил 4,6 МЕ/мл. По данным радиологических методов исследования сохраняется пристеночный тромбоз протеза с кальцинацией тромба без признаков прогрессии и регистрируется тромбоз левой почечной вены (рис. 4Б) без признаков нарушения почечной функции.

Двум пациентам с мультифокальными опухолевыми поражениями выполнены родственные трансплантации фрагментов печени от живых доноров. В наблюдении № 2 у мальчика 10 лет выявлено билобарное мультифокальное очаговое поражение печени с опухолевым тромбозом НПВ

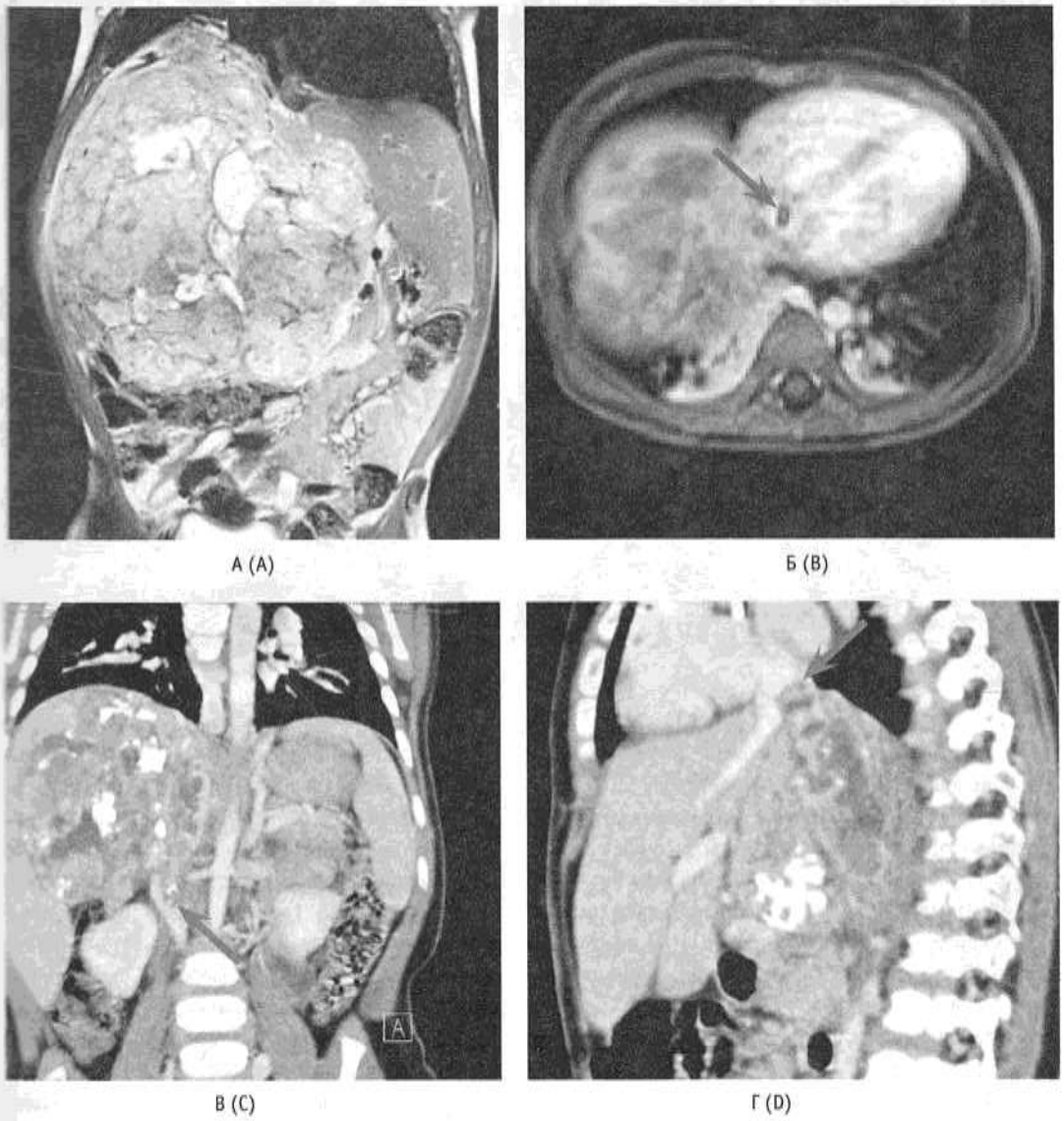

Рис. 2. Распространенность опухолевого поражения перед началом и по окончании нПХТ в наблюдении № 3: А – МРТ органов брюшной полости с гепатотропным контрастным веществом – ГБ PRETEXT III до начала нПХТ; Б – МРТ органов брюшной полости с гепатотропным контрастным веществом до начала нПХТ – опухолевый тромб правого предсердия (указан стрелкой); В – МСКТ органов брюшной полости с контрастированием по окончанию нПХТ – нижняя граница тромба в ренальном сегменте НПВ (указан стрелкой); Г – МСКТ органов брюшной полости с контрастированием по окончанию нПХТ – верхняя граница тромба НПВ на уровне устьев печеночных вен (указан стрелкой)

Здесь и на рис. 3–8: расшифровка аббревиатур дана в тексте.

Fig. 2. The prevalence of tumor lesions before and after neoadjuvant chemotherapy in observation No. 3: A – abdominal MRI with hepatotropic contrast agent – HB PRETEXT III before neoadjuvant chemotherapy; B – abdominal MRI with hepatotropic contrast agent before neoadjuvant chemotherapy – tumor thrombus of the right atrium (indicated by an arrow); C – abdominal CT with contrast at the end of neoadjuvant chemotherapy – the lower border of the thrombus in the renal segment of the IVC (indicated by an arrow); D – abdominal CT with contrast at the end of neoadjuvant chemotherapy – the upper border of the thrombus in IVC, near orifices of the hepatic veins (indicated by an arrow)

Here and in fig. 3–8: abbreviations are given in the text.

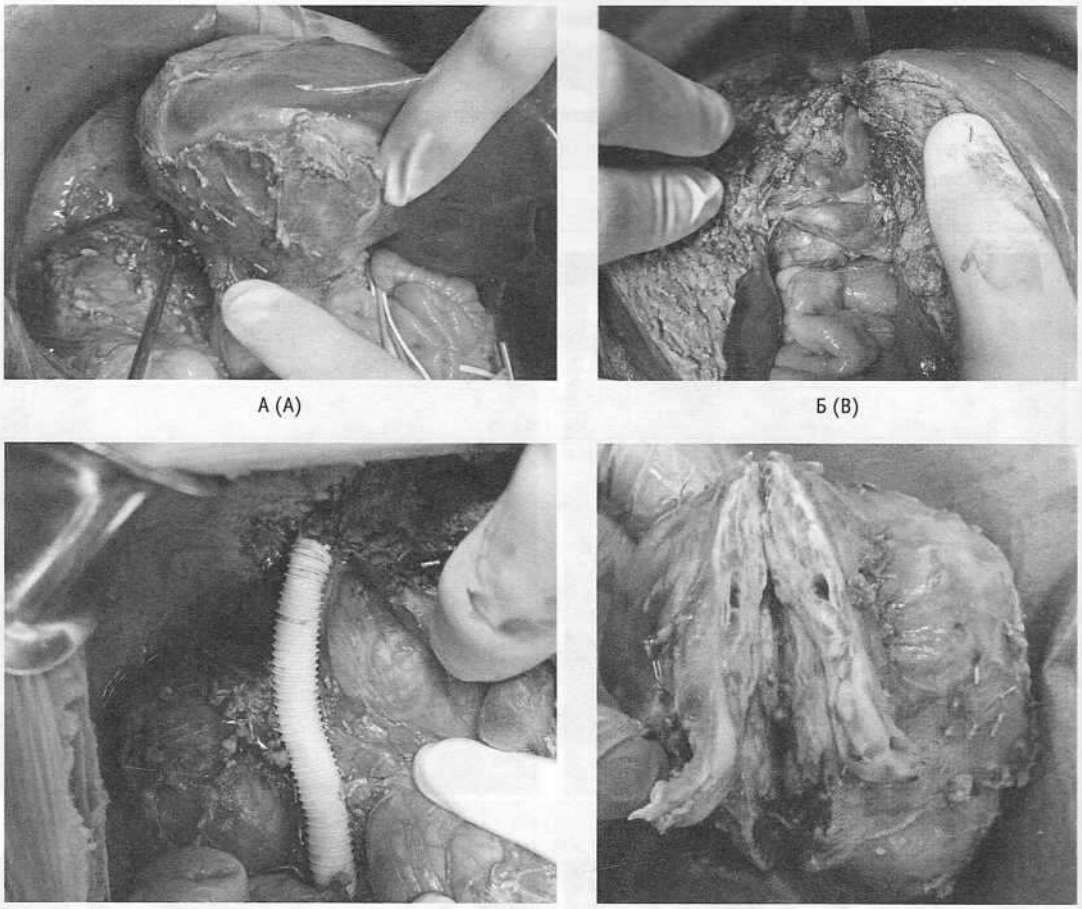

Рис. 3. Интраоперационные фотографии:
А – вид опухоли после мобилизации правой доли печени и НПВ;
Б – диссекция паренхимы в объеме ПГГЭ со срединной веной;
В – окончательной вид после удаления правой доли печени с опухолью и протезирования НПВ;
Г – макропрепарат с рассеченной стенкой НПВ и тромбом в ее просвете

Fig. 3. Intraoperative photo:
A – tumor view after right lobe and IVC mobilization;
B – dissection of the parenchyma;
C – liver remnant view after right lobe resection and IVC prosthetics;
D – macropreparation with a dissected wall of the IVC and a thrombus in its lumen

(рис. 5). Инициальный уровень АФП – 89 752 МЕ/мл. На фоне проведенной нПХТ по протоколу SIOPEL-3 для группы высокого риска (7 блоков) зарегистрировано уменьшение размеров опухолевых узлов, опухолевого тромба НПВ и снижение АФП до 146 МЕ/мл. 21.05.2019 выполнена гепатэктомия с резекцией и протезированием НПВ протезом из ПТФЭ (НПК «Экофлон», Санкт-Петербург) и имплантация левой доли печени родственного донора с восстановлением венозного оттока от трансплантата путем формирования анастомоза «конец-в-бок» между общим стволом срединной и левой печеночных вен и стенкой протеза. Более детально хирургический этап представлен ранее [15].

Антикоагулянтная терапия с 1-х по 7-е сутки проводилась эноксапарином в дозе 1 мг/кг 2 раза в сутки с последующим переходом на ривароксабан 0,3 мг/кг (7,5 мг) 1 раз в сутки. Через 3 мес после операции при МСКТ выявлены признаки неокклюзирующего пристеночного тромбоза протеза, в связи с чем указанная терапия пролонгирована до 12-го месяца после трансплантации с последующей отменой. Через 38 мес после трансплантации отсутствуют данные за рецидив заболевания и прогрессию тромбоза (рис. 6) при оптимальной функции трансплантата.

Еще одно наблюдение (№ 4) было представлено мультифокальной ГБ с поражением обеих долей печени, опухолевыми тромбозами правой воротной вены и позадипеченочного сегмента НПВ с его инициальным распространением до правого предсердия (рис. 7), а также двусторонним метастатическим поражением легких. Ребенок стратифицирован в группу очень высокого риска. В ходе проведения нПХТ по протоколу SIOPEL-4 (A1A2A3) отмечено уменьшение размеров узлов в печени, распространенности тромбозов правой воротной и НПВ вместе с полным радиологическим регрессом легочных метастазов. Была выполнена гепатэктомия с резекцией позадипеченочного сегмента НПВ, имплантация левого латерального сектора печени с протезированием НПВ трубкой из ксеноперикарда. Выбор варианта протезирования в данном случае основывался на малой протяженности остаточного тромбоза НПВ.

Антикоагулянтная терапия в течение первых 4 сут проводилась в виде постоянной инфузии гепарина в инициальной дозе 15 мг/кг в час с ее динамической коррекцией по показателям АСТ (целевые значения 140–160 с, норма – 90–120 с). С 5-х суток пациент переведен на эноксапарин в дозе 0,5 мг/кг 2 раза в сутки, терапия которым

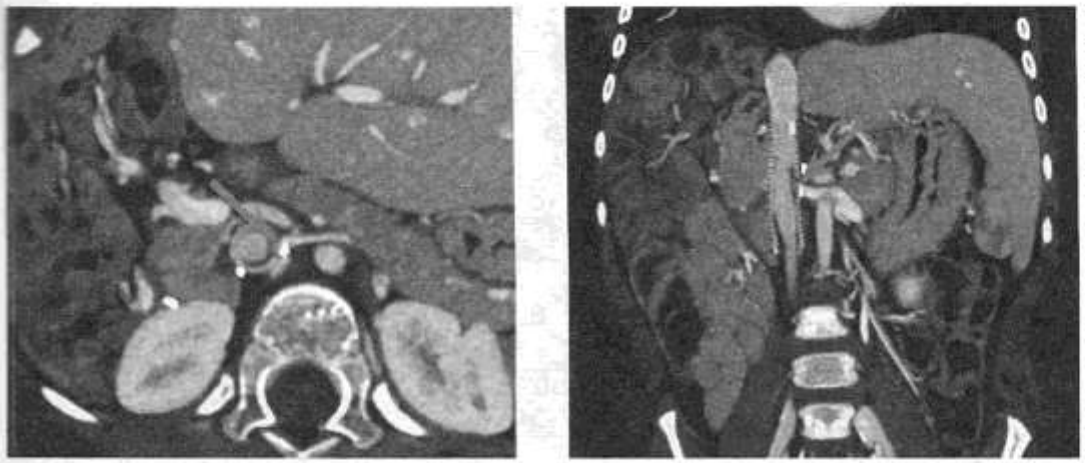

А (А)

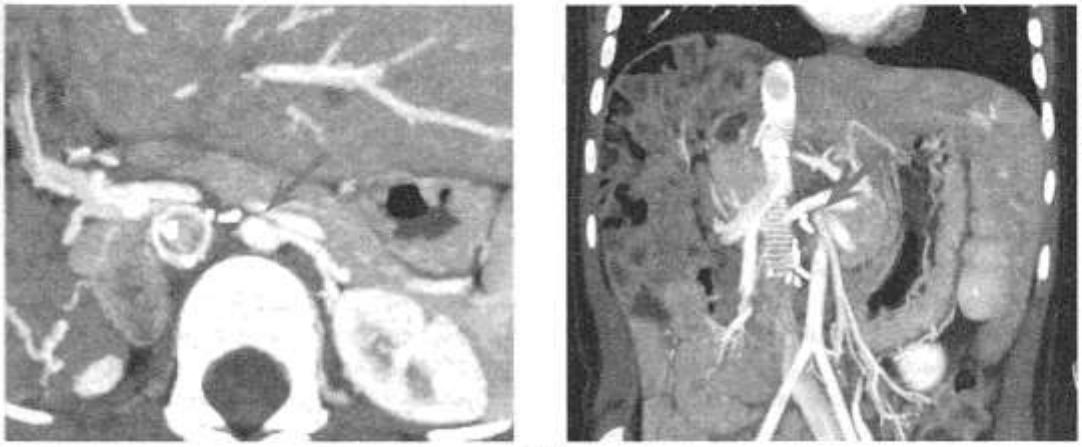

Б (В)

Рис. 4. МСКТ-ангиография в наблюдении № 3:
А – 3 мес после операции, неокклюзирующий (пристеночный) тромбоз протеза с сохраненной проходимостью левой почечной вены (указано стрелкой);
Б – 2,5 года после операции, тромбоз проксимального сегмента левой почечной вены (указано стрелкой)

Fig. 4. CT angiography in observation No. 3:
A – 3 months after surgery, non-occlusive thrombosis of the prosthesis with preserved patency of the left renal vein (indicated by arrow);
B – 2.5 years after surgery, thrombosis of the proximal segment of the left renal vein (indicated by arrow)

продолжалась в течение 1 года после трансплантации. Через 5 мес после операции по данным УЗИ и МСКТ у пациента диагностирован неокклюзирующий тромбоз протеза на фоне его деформации за счет компрессии трансплантатом с сохраняющейся частичной проходимостью протеза через год после операции (рис. 8). Каких-либо клинических проявлений развившегося осложнения на момент публикации не выявлено. Данных за рецидив заболевания нет. Уровень АФП – 8,1 нг/мл.

Обсуждение

Сосудистая инвазия предопределяет высокие риски рецидива при ГБ. Наличие опухолевого тромбоза НПВ диктует необходимость расширения объема вмешательства для обеспечения радикальности хирургического этапа лечения. При распространенных тромбозах возникают показания к протезированию НПВ. В литературе данная практика у детей с ГБ представлена лишь единичными наблюдениями. При решении вопроса о проте-

Рис. 5. МСКТ-ангиография в наблюдении № 2: мультифокальное билобарное поражение печени, осложненное опухолевым тромбозом НПВ (указан стрелками)

Fig. 5. CT angiography in observation No. 2: multifocal bilobar liver lesion complicated by tumor thrombosis of the IVC (indicated by arrows)

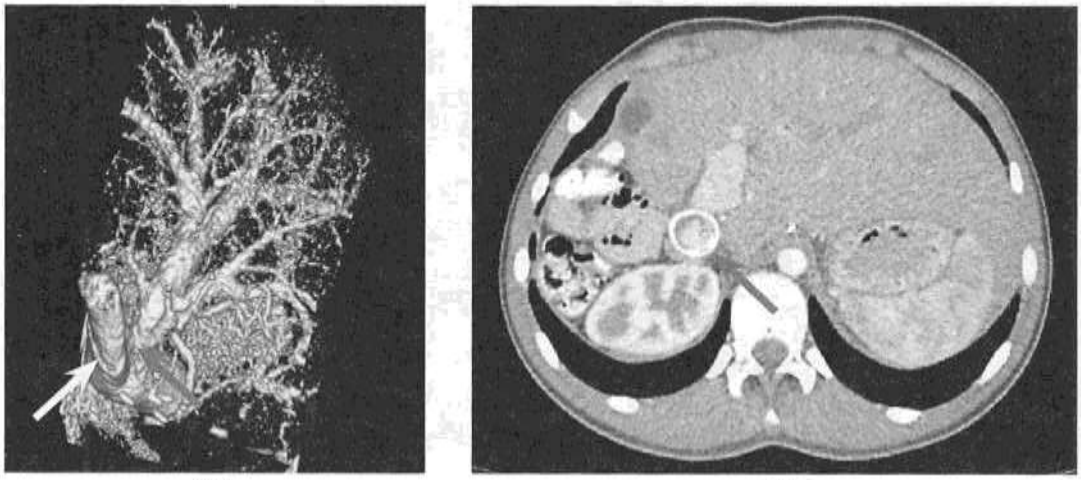

А (А) Б (В)

Рис. 6. МСКТ-ангиография в наблюдении № 2: А – 3D-постобработка изображения с визуализацией анастомозов протеза с надпеченочным сегментом НПВ (белая стрелка) и гепатикокавального анастомоза общего устья левой и срединной печеночных вен с протезом (красная стрелка); Б – область пристеночного тромбоза протеза с кальцинозом (красная стрелка)

Fig. 6. CT angiography in observation No. 2: A – 3D post-processing of the image with visualization of anastomoses of the prosthesis with the suprahepatic segment of the IVC (white arrow) and hepaticocaval anastomosis of the common orifice of the left and median hepatic veins with the prosthesis (red arrow); B – area of parietal thrombosis of the prosthesis with calcification (red arrow)

зировании НПВ у детей с опухолевой инвазией в НПВ мы, безусловно, понимаем, что по мере роста ребенка диаметр протеза остается неизменным. В то же время имеются публикации, посвященные оценке размеров НПВ, ее физиологических изменений в зависимости от фазы дыхания и при различных патологических состояниях у взрослых и детей [29–31]. На основании анализа

Рис. 7. МСКТ с контрастированием на этапе первичной диагностики опухоли в наблюдении № 4: А – ГБ PRETEXT IV с опухолевым тромбозом НПВ до правого предсердия (указан стрелками); Б – легочные метастазы (красный маркер)

Fig. 7. CT with contrast at the stage of primary tumor diagnosis in observation No. 4: A – PRETEXT IV HB with tumor thrombosis of the IVC to the right atrium (indicated by arrows); B – pulmonary metastases (red marker)

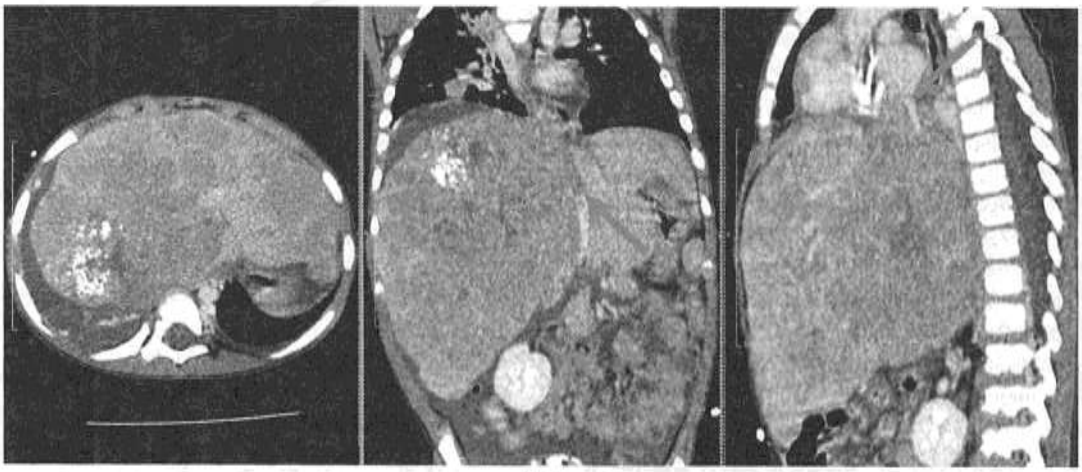

А (А)

Б (В)

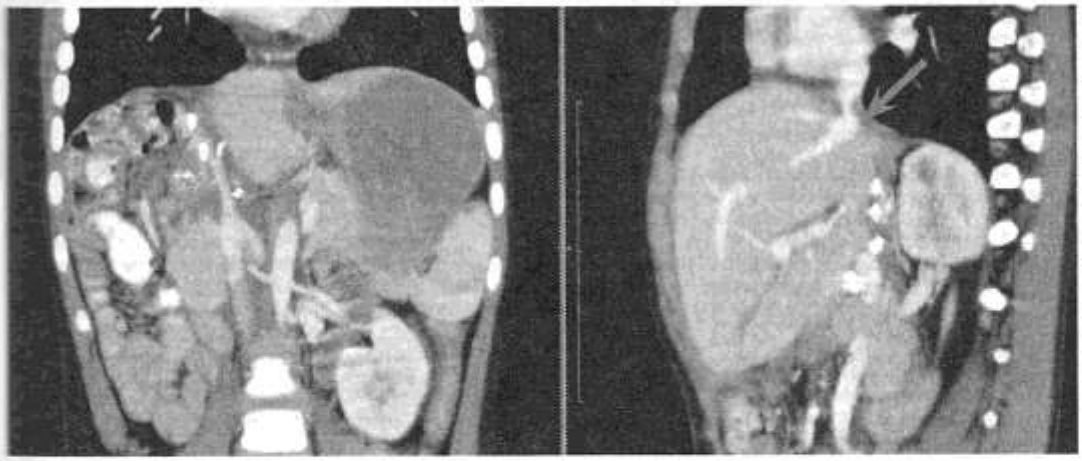

Рис. 8. МСКТ-ангиография через 1 год после родственной трансплантации печени в наблюдении № 4: неокклюзирующий тромбоз протеза НПВ (указан стрелками)

Fig. 8. CT angiography 1 year after LTx in observation No. 4: non-occlusive thrombosis of the IVC prosthesis (indicated by arrows)

источников литературы мы допустили, что использование синтетического протеза диаметром 10 мм и более при протезировании позадипеченочного сегмента НПВ может обеспечить компенсацию венозного оттока. У детей старшего возраста расширяются возможности использования протезов большего диаметра, приближающегося к среднестатистическим показателям диаметра НПВ взрослого. Диаметры синтетических протезов в наших наблюдениях составили 15 мм (№ 1), 20 мм (№ 2) и 10 мм (№ 3). Полная окклюзия синтетического протеза, причиной которой могла стать его деформация, диагностирована в наблюдении № 1. В двух других случаях использования протезов из ПТФЭ, в сроки 38 мес (№ 2) и 30 мес (№ 3) после операции подтверждена их проходимость при наличии неокклюзирующего пристеночного тромбоза без тенденции к динамической прогрессии.

В наблюдении № 4 для протезирования использована трубка из ксеноперикарда. На фоне ее сдавления трансплантатом и деформации к 5-му месяцу отмечено развитие неокклюзирующего тромбоза с последующей прогрессией и полной окклюзией через год после операции. Ни в одном из наблюдений представленной серии не было зарегистрировано случаев тромбоэмболии легочной артерии. Всем пациентам проводили антикоагулянтную терапию. На момент написания статьи у 3 выживших пациентов регистрируется нормальная функция резецированной или трансплантированной печени и отсутствуют какие-либо клинико-лабораторные проявления нарушений венозного оттока от почек и нижних конечностей.

Заключение

Хорошие отдаленные результаты без признаков рецидива или прогрессии первичного онкологического заболевания в представленной нами серии наблюдений пациентов с ГБ свидетельствуют об эффективности стратегии, предполагающей резекцию или трансплантацию печени en-block с НПВ при ее макрососудистой инвазии. Даже при распространении тромба в полость правого предсердия мультидисциплинарная команда специалистов экспертных центров обеспечивает проведение симультанной операции с радикальным удалением опухоли. Особое внимание необходимо уделять устранению факторов риска деформации протеза. Восстановление оттока по резецированному сегменту НПВ способствует быстрому восстановлению пациента в раннем послеоперационном периоде. Несмотря на выявленные пристеночные тромбозы протезов из ПТФЭ, длительный динамический контроль демонстрирует их проходимость в объеме физиологических потребностей венозного оттока от почек и нижних конечностей. Более объективная оценка преференций в использовании различных сосудистых протезов и выборе протокола антикоагулянтной терапии может быть дана по мере накопления опыта и анализа большего количества наблюдений.

Литература/References

1. Al Diab A. et al. Inferior vena cava involvement in children with Wilms tumor // Pediatr. Surg. Int. 2017. Vol. 33, N 5. P. 569–573. DOI: https://doi.org/10.1007/s00383-016-4034-7

2. Elsyadi M. et al. Management and outcome of pediatric Wilms tumor with malignant inferior Vena cava thrombus: Largest cohort of single-center experience // Int. J. Clin. Oncol. 2020. Vol. 25, N 7. P. 1425–1431. DOI: https://doi.org/10.1007/s10147-020-01667-0

3. Fanelli M.C.A. et al. Management of pediatric tumors with vascular extension // Front. Pediatr. 2022. Vol. 9. P. 1–5. DOI: https://doi.org/10.3389/fped.2021.753232

4. Xu S., Sun N., Zhang W.P., Song H.C., Huang C.R. Management of Wilms tumor with intravenous thrombus in children: a single center experience // World J. Pediatr. 2019. Vol. 15, N 5. P. 476–482. DOI: https://doi.org/10.1007/s12519-019-00272-0

5. Shamberger R.C. et al. Intravascular extension of Wilms tumor // Ann. Surg. 2001. Vol. 234, N 1. P. 116–121. DOI: https://doi.org/10.1097/00000658-200107000-00017

6. Grimaldi C. et al. Caval replacement strategy in pediatric retroperitoneal tumors encasing the vena cava: A single-center experience and review of literature // J. Pediatr. Surg. 2019. Vol. 54, N 3. P. 557–561. DOI: https://doi.org/10.1016/j.jpedsurg.2018.06.008

7. Risher W.H., Arensman R.M., Ochsner J.L., Hollier L.H. Retrohepatic vena cava reconstruction with polytetrafluoroethylene graft // J. Vasc. Surg. 1990. Vol. 12, N 3. P. 367–370. DOI: https://doi.org/10.1016/0741-5214(90)90162-4

8. Dome J.S. et al. Treatment of anaplastic histology Wilms' tumor: Results from the fifth National Wilms' Tumor Study // J. Clin. Oncol. 2006. Vol. 24, N 15. P. 2352–2358. DOI: https://doi.org/10.1200/JCO.2005.04.7852

9. Lall A. et al. Wilms' tumor with intracaval thrombus in the UK Children's Cancer Study Group UKW3 trial // J. Pediatr. Surg. 2006. Vol. 41, N 2. P. 382–387. DOI: https://doi.org/10.1016/j.jpedsurg.2005.11.016

10. Boam T.D., Gabriel M., Shukla R., Losty P.D. Impact of neoadjuvant chemotherapy on thrombus viability in patients with Wilms tumour and caval extension: Systematic review with meta-analysis // BJS Open. 20211. Vol. 5, N 3. DOI: https://doi.org/10.1093/bjsopen/zrab020

11. Emir S. Wilms tumor with intravascular tumor thrombus // Transl. Pediatr. 2014. Vol. 3, N 1. P. 29–33. DOI: https://doi.org/10.3978/j.issn.2224-4336.2014.01.03

12. Szavay P., Luithle T., Semler O., Graf N., Fuchs J. Surgery of cavoatrial tumor thrombus in nephroblastoma: A report of the SIOP/GPOH study // Pediatr. Blood Cancer. 2004. Vol. 43, N 1. P. 40–45. DOI: https://doi.org/10.1002/pbc.20056

13. Angelico R. et al. Ante situm liver resection with inferior vena cava replacement under hypothermic cardiopolmunary bypass for hepatoblastoma: Report of a case and review of the literature // Int. J. Surg. Case Rep. 2017. Vol. 37. P. 90–96. DOI: https://doi.org/10.1016/j.ijscr.2017.06.008

14. Kim E.F., Shatalov K.V., Filin A.V., Arnautova I.V. Possibilities of surgical treatment of hepatoblastoma PRETEXT / POST-TEXT III and IV. Khirurgiya. Zhurnal imeni N.I. Pirogova [Surgery. The Journal named after N.I. Pirogov]. 2017; (12): 70–4. DOI: https://doi.org/10.17116/hirurgia20171270-74 PMID: 29286034. (in Russian) [Ким Э.Ф., Шаталов К.В., Филин А.В., Арнаутова И.В. Возможности хирургического лечения гепатобластомы PRETEXT/POST-TEXT III и IV // Хирургия. Журнал имени Н.И. Пирогова. 2017. № 12. С. 70–74. DOI: https://doi.org/10.17116/hirurgia20171270-74 PMID: 29286034.]

15. Filin A.V., Kim E.F., Charchyan E.R., Metelin A.V., Dymova O.V., Kachanov D.Yu. Liver transplantation in children with hepatoblastoma. Khirurgiya. Zhurnal imeni N.I. Pirogova [Surgery. The Journal named after N.I. Pirogov]. 2020; (11): 5–13. DOI: https://doi.org/10.17116/hirurgia20201115 PMID: 33210501. (in Russian) [Филин А.В., Ким Э.Ф., Чарчян Э.Р., Метелин А.В., Дымова О.В., Качанов Д.Ю. Трансплантация печени при гепатобластоме у детей // Хирургия. Журнал имени Н.И. Пирогова. 2020. № 11. С. 5–13. DOI: https://doi.org/10.17116/hirurgia20201115 PMID: 33210501.]

16. Huang Y.L., Shih S.L., Liu H.C., Yeh T.C. Hepatoblastoma with tumor extension through the inferior vena cava into the right atrium // J. Pediatr. Gastroenterol. Nutr. 2010. Vol. 50, N 6. P. 577. DOI: https://doi.org/10.1097/MPG.0b013e3181dcd277

17. Endo K. et al. Resectable hepatoblastoma with tumor thrombus extending into the right atrium after chemotherapy: A case report // J. Pediatr. Surg. Case Rep. 2016. Vol. 7. P. 20–22. DOI: https://doi.org/10.1016/j.epsc.2016.01.004

18. Hemming A.W., Mekeel K.L., Zendejas I., Kim R.D., Sicklick J.K., Reed A.I. Resection of the liver and inferior vena cava for hepatic malignancy // J. Am. Coll. Surg. 2013. Vol. 217, N 1. P. 115–124. DOI: https://doi.org/10.1016/j.jamcollsurg.2012.12.003

19. Uchida H. et al. A feasible surgical approach for treating extensive hepatoblastoma using a backup for living donor liver transplantation: Case report // Surg. Sci. 2013. Vol. 4, N 1. P. 72–76. DOI: https://doi.org/10.4236/ss.2013.41013

20. Sayed S., Prabhu S., Fawcett J., Choo K., Alphonso N. A systematic surgical approach to hepatoblastoma with intracardiac extension // Asian Cardiovasc. Thorac. Ann. 2017. Vol. 25, N 4. P. 300–303. DOI: https://doi.org/10.1177/0218492317705565

21. Zhou S. et al. Independent assessment of the children's hepatic tumors international collaboration risk stratification for hepatoblastoma and the association of tumor histological characteristics with prognosis // JAMA Netw. Open. 2022. Vol. 5, N 2. P. 1–11. DOI: https://doi.org/10.1001/jamanetworkopen.2021.48013

22. Morozova M.M. et al. Combined hepatoblastoma and yolk sac tumor of the liver // Pediatr. Hematol. Immunopathol. 2020. Vol. 19, N 1. P. 92–99. DOI: https://doi.org/10.24287/1726-1708-2020-19-1-92-99

23. Freely J., Hardy C., Uejima T. Combined Resection of hepatoblastoma with intracaval right atrial extension with cardiopulmonary bypass // SPA/AAP Pediatric Anesthesiology 2010 – Winter Meeting April 15–18. San Antonio, 2010.

24. Fuchs J. et al. POST-TEXT III and IV Hepatoblastoma // Ann. Surg. 2017. Vol. 266, N 2. P. 318–323. DOI: https://doi.org/10.1097/SLA.0000000000001936

25. Kesik V., Yozgat Y., Sari E., Kocaoglu M., Kismet E., Koseoglu V. Hepatoblastoma metastatic to the right atrium responding to chemotherapy alone // Pediatr. Hematol. Oncol. 2009. Vol. 26, N 8. P. 583–588. DOI: https://doi.org/10.3109/08880010903116678

26. Starzl T.E., Koep L.J., Weil R., Lilly J.R., Putnam C.W., Aldrete J.A. Right trisegmentectomy for hepatic neoplasms // Surg. Gynecol. Obstet. 1980. Vol. 150, N 2. P. 208–214. DOI: https://doi.org/10.1016/s0022-3468(80)80620-8

27. Iwatsuki S., Todo S., Starzl T.E. Right trisegmentectomy with a synthetic vena cava graft // Arch. Surg. 1988. Vol. 123, N 8. P. 1021–1022. DOI: https://doi.org/10.1001/archsurg.1988.01400320107023

28. Kumada K., Shimahara Y., Fukui K., Itoh K., Morikawa S., Ozawa K. Extended right hepatic lobectomy: Combined resection of inferior vena cava and its reconstruction by EPTFE graft (Gore-Tex). Case report // Acta Chir. Scand. 1988. Vol. 154, N 7–8. P. 481–483. [Electronic resource]. URL: http://europepmc.org/abstract/MED/2847455

29. Lyon M.L. Ultrasound guided volume assessment using inferior vena cava diameter // Open Emerg. Med. J. 2010. Vol. 3, N 1. P. 22–24. DOI: https://doi.org/10.2174/1876542401003010022

30. Patil S. et al. Assessment of inferior vena cava diameter by echocardiography in normal Indian population: A prospective observational study // Indian Heart J. 2016. Vol. 68. P. S26–S30. DOI: https://doi.org/10.1016/j.ihj.2016.06.009

31. Haines E.J. et al. Derivation of a pediatric growth curve for inferior vena caval diameter in healthy pediatric patients: Brief report of initial curve development // Crit. Ultrasound J. 2012. Vol. 4, N 1. P. 1–5. DOI: https://doi.org/10.1186/2036-7902-4-12

Отдаленные результаты операции Росса у взрослых

Чернов И.И.[1], Энгиноев С.Т.[1,2], Абдулмежиджидова У.К.[2], Зеньков А.А.[1], Гамзаев А.Б.[3]

[1] Федеральное государственное бюджетное учреждение «Федеральный центр сердечно-сосудистой хирургии» Министерства здравоохранения Российской Федерации (г. Астрахань), 414011, г. Астрахань, Российская Федерация

[2] Федеральное государственное бюджетное образовательное учреждение высшего образования «Астраханский государственный медицинский университет» Министерства здравоохранения Российской Федерации, 414000, г. Астрахань, Российская Федерация

[3] Федеральное государственное бюджетное образовательное учреждение высшего образования «Приволжский исследовательский медицинский университет» Министерства здравоохранения Российской Федерации, 603005, г. Нижний Новгород, Российская Федерация

ДЛЯ КОРРЕСПОНДЕНЦИИ

Энгиноев Сослан Тайсумович – кандидат медицинских наук, врач – сердечно-сосудистый хирург ФГБУ «ФЦССХ» Минздрава России; ассистент кафедры сердечно-сосудистой хирургии ФПО ФГБОУ ВО «Астраханский ГМУ» Минздрава России (Астрахань, Российская Федерация)

E-mail: Soslan.enginoev@gmail.com

https://orcid.org/0000-0002-8376-3104

Ключевые слова: аортальный стеноз; аортальная регургитация; приобретенный порок сердца; протезирование аортального клапана; аортальный клапан; операция Росса

Цель – проанализировать опыт выполнения операции Росса у взрослых пациентов.

Материал и методы. В ретроспективное исследование включены 206 пациентов с патологией аортального клапана (АК): 154 мужчины, 74,8%/52 женщины, 25,2%. Критерии включения: больные, которым выполнена операция Росса с 2009 по 2019 г., возраст пациента 18 лет и старше. Критерии исключения отсутствуют. Медиана возраста составила 35 [26–44] лет. Инфекционный эндокардит в качестве дисфункции АК был диагностирован у 56 (27,2%) больных, а двустворчатый АК – у 125 (60,7%) пациентов. Медиана периода наблюдения составила 94 [42–115] мес.

Результаты. Комбинированные вмешательства были выполнены в 38 (18,4%) случаях. Модифицированные методики были применены в 23,3% случаях. Медиана продолжительности операции составила 220 [195–255] мин, искусственного кровообращения – 138 [123–155] мин, ишемии миокарда 115 [103–127] мин. Госпитальная летальность составила 0,5%. В раннем послеоперационном периоде 5 (2,4%) пациентам была показана имплантация постоянного электрокардиостимулятора в связи с нарушениями проводимости. У 9 (4,4%) пациентов развилось периоперационное повреждение миокарда, количество инсультов – 2 (1%). 10-летняя общая выживаемость, свобода от реоперации на легочном аутографте и гомографте составила 95,6; 87,8; 96,5% соответственно. К концу периода наблюдения медиана пикового и среднего градиента на легочном аутографте составила 6 [4–8] и 3 [2–5] мм рт.ст., а аортальная регургитация ≥II степени выявлена у 34 (17,8%) пациентов.

Заключение. Процедура Росса является безопасной альтернативой протезированию АК в опытных руках с низкой госпитальной летальностью и приемлемыми отдаленными результатами.

Финансирование. Исследование не имело спонсорской поддержки.

Конфликт интересов. Авторы заявляют об отсутствии конфликта интересов.

Для цитирования: Чернов И.И., Энгиноев С.Т., Абдулмежиджидова У.К., Зеньков А.А., Гамзаев А.Б. Отдаленные результаты операции Росса у взрослых // Клиническая и экспериментальная хирургия. Журнал имени академика Б.В. Петровского. 2023. Т. 11, № 2. С. 85–92. DOI: https://doi.org/10.33029/2308-1198-2023-11-2-85-92

Статья поступила в редакцию 09.03.2023. **Принята в печать** 02.05.2023.

Long-term results of the Ross operation in adults

Chernov I.I.[1], Enginoev S.T.[1,2], Abdulmedzhidova U.K.[2], Ziankou A.A.[1], Gamzaev A.B.[3]

[1] Federal Center for Cardiovascular Surgery of the Ministry of Health of the Russian Federation (Astrakhan), 414011, Astrakhan, Russian Federation

[2] Astrakhan State Medical University, Ministry of Health of the Russian Federation, 414000, Astrakhan, Russian Federation

[3] Privolzhsky Research Medical University, 603005, Nizhny Novgorod, Russian Federation

CORRESPONDENCE
Soslan T. Enginoev – MD, Cardiovascular Surgeon, Federal Center for Cardiovascular Surgery; Assistant at the Department of Cardiovascular Surgery Astrakhan State Medical University (Astrakhan, Russian Federation)
E-mail: Soslan.enginoev@gmail.com
https://orcid.org/0000-0002-8376-3104

Keywords:
aortic stenosis; aortic regurgitation; acquired heart disease; aortic valve replacement; aortic valve; Ross operation

Aim. To analyze the experience of performing the Ross procedure in adult patients.

Material and methods. The retrospective study included 206 patients with AK pathology [154 men (74.8%)/52 women (25.2%)]. Inclusion criteria: patients who underwent the Ross operation from 2009 to 2019, the patient's age is 18 years and older. Exclusion criteria none. The median age was 35 [26–44] years. Infective endocarditis as an AV dysfunction was diagnosed in 56 (27.2%) patients, and bicuspid AV in 125 (60.7%) patients. The median follow-up period was 94 [42–115] months.

Results. Combined interventions were performed in 38 (18.4%) cases. Modified techniques were applied in 23.3% of cases. The median duration of surgery was 220 [195–255] min, cardiopulmonary bypass – 138 [123–155] min, myocardial ischemia 115 [103–127] min. Hospital mortality was 0.5%. In the early postoperative period, implantation of a permanent pacemaker was indicated in 5 (2.4%) patients due to conduction disturbances. 9 (4.4%) patients developed perioperative myocardial injury, the number of strokes was 2 (1%). Ten-year overall survival, freedom from reoperation on a pulmonary autograft, freedom from reoperation on a pulmonary homograft was 95.6%, 87.8%, 96.5%, respectively. By the end of the observation period, the median of the peak and mean gradient on the lung autograft was 6 [4–8] and 3 [2–5] mm Hg and aortic regurgitation ≥2 degree was detected in 34 (17.8%) patients.

Conclusion. The Ross procedure is a safe alternative to AV replacement if performed by experienced specialists with acceptably low in-hospital mortality and excellent long-term outcomes.

Funding. The study had no sponsor support.
Conflict of interest. The authors declare no conflict of interest.

For citation: Chernov I.I., Enginoev S.T., Abdulmedzhidova U.K., Ziankou A.A., Gamzaev A.B. Long-term results of the Ross operation in adults. Clinical and Experimental Surgery. Petrovsky Journal. 2023; 11 (2): 85–92. DOI: https://doi.org/10.33029/2308-1198-2023-11-2-85-92 (in Russian)
Received 09.03.2022. **Accepted** 02.05.2023.

Лечение пациентов молодого и среднего возраста с пороком аортального клапана (АК) остается сложной задачей. Обычно используемые варианты хирургической замены АК имеют определенные недостатки: биопротезы подвержены дегенерации, требующей повторного вмешательства, а механические протезы – пожизненной антикоагулянтной терапии [1]. И альтернативой протезам является протезирование АК (ПАК) легочным аутографтом, предложенная Д. Россом в 1967 г. (операция Росса) [2, 3]. В последнее десятилетие накопились достаточные доказательства преимущества операции Росса в выживаемости и неоднократно демонстрировались в одно- и многоцентровых когортных исследованиях [4–7], метаанализах [8–10] и рандомизированных контролируемых исследованиях [11]. В рекомендациях Американского колледжа кардиологии и Американской кардиологической ассоциации (ACC/AHA) операция Росса упоминается как приемлемый вариант при тщательном отборе пациентов [12].

Цель нашего исследования – проанализировать отдаленные результаты операции Росса у взрослых пациентов.

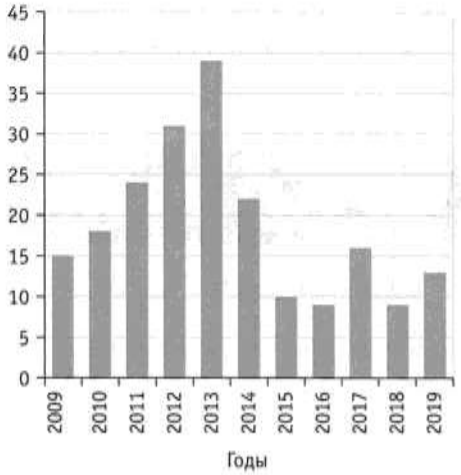

Рис. 1. Количество операций по годам

Fig. 1. Number of operations by years

Материал и методы

С апреля 2009 по декабрь 2019 г. было выполнено 206 операций Росса у взрослых пациентов. Количество операций по годам представлено на рис. 1. Всем пациентам проводилось эхокардиографическое (ЭхоКГ) исследование АК до, интраоперационно, сразу после операции и до выписки из стационара. Пациентам ≥35 лет до операции выполнялась коронарография. До, интраоперационно и в раннем послеоперационном периоде (до выписки из стационара) ЭхоКГ проводилось на аппарате экспертного класса Philips IE 33. После выписки из стационара ЭхоКГ выполняли по месту жительства или в нашем медучреждении. Медиана периода наблюдения составила

94 (42–115) мес. Информация по отдаленным результатам была получена из историй болезни, путем телефонного опроса больных или их родственников, почтовой переписки и приглашения пациентов в клинику.

Клиническая и демографическая характеристика 206 включенных пациентов (154 мужчины, 74,8%/52 женщины, 25,2%) представлена в табл. 1. Медиана возраста пациентов составила 35 (26–44) лет, при этом минимальный возраст – 18 лет, а максимальный – 62 года. В основном включенные в исследование больные имели сохранную фракцию выброса левого желудочка (ФВ ЛЖ), медиана ФВ ЛЖ составила 60 (54–64). Инфекционный эндокардит в качестве дисфункции АК выявлен у 56 (27,2%) больных, а двустворчатый АК – у 125 (60,7%) пациентов.

Критерии включения: больные, которым выполнена операция Росса с 2009 по 2019 г., возраст пациента 18 лет и старше. *Критерии исключения*: отсутствовали.

Статистический анализ

Статистическая обработка материала выполнялась с использованием пакета программного обеспечения IBM SPSS Statistics 26 (Chicago, IL, USA). Выполнена проверка всех количественных переменных на тип распределения с помощью критерия Колмогорова–Смирнова с поправкой Лиллиефорса. Количественные признаки, имеющие распределение, близкое к нормальному, описывали в форме среднего значения и стандартного отклонения (*M±SD*), в случае отличного от нормального распределения в виде медианы и 25-го, 75-го процентиля (*Me* [Q1–Q3]). Качественные переменные описывали абсолютными (*n*) и относительными (%) значениями. В качестве критериев оценки выживаемости установлены: кумулятивная выживаемость – промежуток между датой операции и датой смерти от любой причины; отсутствие сердечно-сосудистой смертности – промежуток между датой операции и датой развития сердечно-сосудистой смертности; отсутствие инсульта – промежуток между датой операции и датой развития инсульта; отсутствие реопераций на АК и легочном клапане (ЛК) – промежуток между датой операции и датой реоперации на АК или ЛК; отсутствие реопераций на легочном аутографте – промежуток между датой операции и датой реоперации на легочном аутографте; отсутствие реопераций по поводу дилатации легочного аутографта – промежуток между датой операции и датой реоперации на неоаорте; отсутствие реопераций на легочном гомографте – промежуток между датой операции и датой реоперации на легочном гомографте. К сердечно-сосудистой смертности относили смертность от инфаркта миокарда, инсульта, декомпенсацию сердечной недостаточности, нарушения ритма, протезный эндокардит, эмболию легочной артерии. На основании этого были построены кривые Каплана–Мейера.

Таблица 1. Клинико-демографическая характеристика пациентов

Показатель	*n*=206
Возраст, годы, *Me* [Q1–Q3]	35 [26–44]
Пол (м/ж), *n* (%)	154(74,8)/ 52(25,2)
ИМТ, кг/м², *Me* [Q1–Q3]	26 [22–30]
ХСН NYHA, *n* (%) I ФК II ФК III ФК IV ФК	 19 (9,2) 112 (54,4) 69 (33,5) 6 (2,9)
ИБС, *n* (%)	15 (7,3)
СД, *n* (%)	2 (1)
Заболевания (атеросклероз) периферических артерий, *n* (%)	9 (4,4)
ФП, *n* (%)	8 (3,9)
ХОБЛ, *n* (%)	8 (3,9)
Инсульт в анамнезе, *n* (%)	8 (3,9)
АГ в анамнезе, *n* (%)	45 (21,8)
Повторные вмешательства на сердце, *n* (%)	6 (2,9)
ИЭ, *n* (%)	56 (27,2)
Двустворчатый АК, *n* (%)	125 (60,7)
Эхокардиографические данные	
ФВЛЖ, %, *Me* [Q1–Q3]	60 [54–64]
СДЛА, мм рт.ст., *Me* [Q1–Q3]	30 [25–35]
Медиана фиброзного кольца АК, мм, *Me* [Q1–Q3]	24 [23–26]
Размер восходящего отдела аорты, мм, *Me* [Q1–Q3]	36 [32–41]
Размер синусов Вальсальвы, мм, *M±SD*	36±5

Примечание. АГ – артериальная гипертензия; АК – аортальный клапан; ИБС – ишемическая болезнь сердца; ИМТ – индекс массы тела; ИЭ – инфекционный эндокардит, СД – сахарный диабет; СДЛА – систолическое давление в легочной артерии; ФВ ЛЖ – фракция выброса левого желудочка; ФК – функциональный класс; ФП – фибрилляция предсердий; ХОБЛ – хроническая обструктивная болезнь легких; ХСН – хроническая сердечная недостаточность.

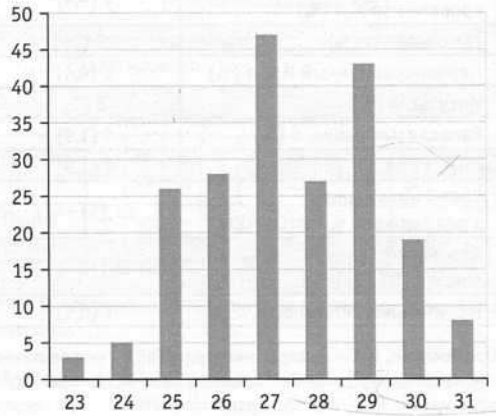

Рис. 2. Размеры легочных гомографтов

Fig 2. Dimensions of pulmonary homografts

Таблица 2. Операционные параметры

Параметр	*n*=206
Срединная стернотомия, *n* (%)	204 (99)
Длительность операции, мин, *Me* [Q1–Q3]	220 [195–255]
Время ИК, мин, *Me* [Q1–Q3]	138 [123–155]
Время ишемии миокарда, мин, *Me* [Q1–Q3]	115 [103–127]
Методики Росса, *n* (%): классическая (полный корень аорты) модифицированные (окутывание дакроновым протезом: аортой)	 158 (76,7) 48 (23,3) (23:25)
Укрепление фиброзного кольца, *n* (%)	36 (17,5)
Имплантация легочного аутографта, *n* (%): одиночные швы непрерывный шов	 170 (82,5) 36 (17,5)
Комбинированные вмешательства, *n* (%)	38 (18,4)
КШ, *n* (%) Плановое Экстренное	16 (7,8) 6 (2,9) 10 (4,9)
Пластика МК, *n* (%)	16 (7,8)
Пластика ТК, *n* (%)	4 (1,9)
Супракоронарное протезирование восходящего отдела аорты, *n* (%)	13 (6,3)

Примечание. ИК – искусственное кровообращение; КШ – коронарное шунтирование; ЛП – левое предсердие; МК – митральный клапан; ТК – трикуспидальный клапан.

Результаты

Интраоперационные результаты

Комбинированные вмешательства выполнялись в 38 (18,4%) случаях. До 2014 г. применяли классическую методику операции Росса у 158 (76,7%) пациентов; начиная с 2014 г. в основном применяются модифицированные методики: окутывание собственной аортой (25 операций) и дакроновым протезом (23 операции). Укрепление фиброзного кольца выполнялось в 36 (17,5%) случаях. Имплантация легочного аутографта выполнялась в основном при помощи одиночных швов – 170 (82,5%). В легочную позицию имплантировали в основном легочные гомографты, чаще всего 27 мм и более (рис. 2). Медиана продолжительности операции составила 220 (195–255) мин, искусственного кровообращения – 138 (123–155) мин, ишемии миокарда – 115 (103–127) мин (табл. 2).

Постоперационные результаты

Госпитальная летальность составила 0,5% (1 пациент умер от геморрагического шока). В раннем послеоперационном периоде 5 (2,4%) пациентам понадобилась имплантация постоянного электрокардиостимулятора в связи с нарушениями проводимости. У 9 (4,4%) пациентов развилось периоперационное повреждение миокарда, у 4 (1,9%) – острое почечное повреждение, потребовавшее заместительной почечной терапии, инсульт диагностирован у 2 (1%) больных (табл. 3).

Эхокардиографические параметры

Медиана пикового и среднего градиента давления на АК в раннем послеоперационном периоде составила 6 (4–8) и 4 (3–7) мм рт.ст. соответственно, ФВ ЛЖ – 55 (51–60)%. В отдаленном периоде медиана пикового и среднего градиента давления на АК составила 6 (4–8) и 3 (2–5) мм рт.ст., а ФВ ЛЖ – 58 (55–63)%, аортальная регургитация (АР) ≥II степени у 34 (17,8%) больных (табл. 4).

Отдаленный период

Отдаленный период прослежен у 195 (94,6%) больных. Медиана периода наблюдения составила

Таблица 3. Послеоперационные осложнения

Показатель	*n*=206
Имплантация ЭКС, *n* (%)	5 (2,4)
ПОФП, *n* (%)	10 (4,9)
Рестернотомия по поводу кровотечения, *n* (%)	9 (4,4)
Тампонада, *n* (%)	2 (1)
Периоперационный ИМ, *n* (%)	9 (4,4)
Инсульт, *n* (%)	2 (1)
Раневая инфекция, *n* (%)	4 (1,9)
ОПП, *n* (%)	4 (1,9)
Время нахождения в реанимации, ч, *Me* [Q1–Q3]	21 [17–42]
Длительность госпитализации, дни, *Me* [Q1–Q3]	12 [10–15]
Госпитальная летальность, *n* (%)	1 (0,5)

Примечание. ИМ – инфаркт миокарда; ОПП – острое почечное повреждение; ПОФП – постоперационная фибрилляция предсердий; ЭКС – электрокардиостимулятор.

Таблица 4. Отдаленные эхокардиографические параметры

Параметр	*n*=191
ФВ ЛЖ, %, *Me* [Q1–Q3]	58 [55–63]
Пиковый градиент на легочном аутографте, мм рт.ст., *Me* [Q1–Q3]	6 [4–8]
Средний градиент на легочном аутографте, мм рт.ст., *Me* [Q1–Q3]	3 [2–5]
АР ≥II степени, *n* (%)	34 (17,8)
Размер фиброзного кольца, мм, *Me* [Q1–Q3]	24 [22–25]
Размер проксимальной части восходящего отдела аорты, мм, *Me* [Q1–Q3]	39 [36–43]
Размер синусов Вальсальвы, мм, *Me* [Q1–Q3]	39 [36–43]
Пиковый градиент на легочном гомографте, мм рт.ст., *Me* [Q1–Q3]	8 [5–13]

Примечание. АК – аортальный клапан; ФВ ЛЖ – фракция выброса левого желудочка.

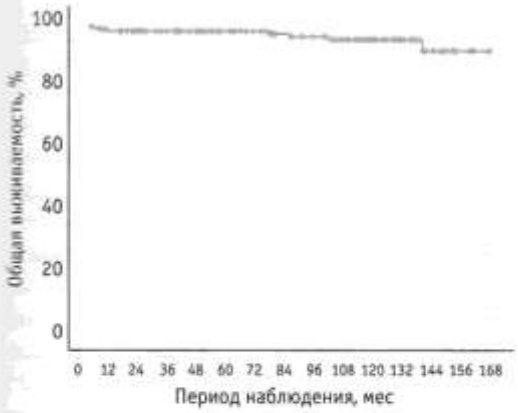

Оставшиеся под наблюдением пациенты

Месяц	0-й	12-й	24-й	36-й	48-й	60-й	72-й	84-й	96-й	108-й	120-й
Пациенты	206	185	172	164	142	128	119	110	102	72	45

Рис. 3. Кривая общей выживаемости Каплана–Мейера

Fig. 3. Kaplan–Meier curve of overall survival

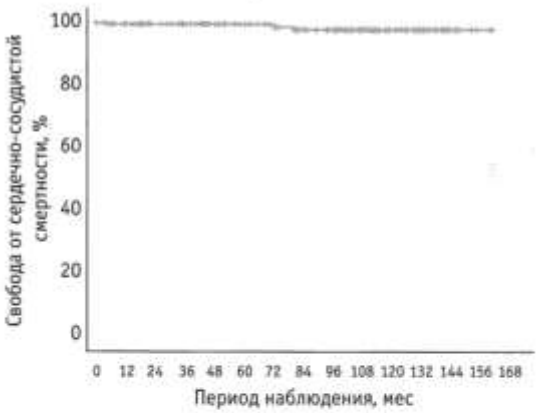

Оставшиеся под наблюдением пациенты

Месяц	0-й	12-й	24-й	36-й	48-й	60-й	72-й	84-й	96-й	108-й	120-й
Пациенты	206	185	172	164	142	128	119	110	102	72	45

Рис. 4. Свобода от сердечно-сосудистой смерти

Fig. 4. Freedom from cardiovascular death

94 (42–115) мес. После выписки из стационара в течение наблюдаемого периода умерли 6 пациентов, 3 больных в результате тромбоэмболии легочной артерии, инсульта и 1 внезапная смерть, у 2 причина смерти неизвестна, 1 умер от печеночной недостаточности. Таким образом, 1, 5 и 10-летняя общая выживаемость составила 98,4; 98,4 и 95,6 % соответственно (рис.3), а свобода от сердечно-сосудистой смерти (ССС) через 1,5 и 10 лет составила 99,4; 99,4 и 97,7% (рис. 4).

Повторные вмешательства на легочном аутографте и гомографте выполнялись 18 пациентам. Изолированное вмешательство на легочном аутографте понадобилось 14 пациентам, 3 пациентам – комбинированные вмешательства на легочном аутографте и гомографте, 1 пациенту – изолированное вмешательство на легочном гомографте. У 15 пациентов в отдаленном периоде причиной дисфункции легочного аутографта являлась аневризма неоаорты с аортальной регургитациией и без нее [10 больным была выполнена операция Дэвида, 3 – операция Бенталла Де Боно механическим кондуитом и 2 – супракоронарное протезирование аорты (у 1 с пластикой АК)]. У 1 пациента выполнено протезирование АК механическим протезом из-за выраженной АР, у 1 – шовная пластика также из-за выраженной АР.

У 4 пациентов в отдаленном периоде возникла дисфункция легочного гомографта. У 1 пациента выполнена тромбэктомия из легочного гомографта. У 3 пациентов возник стеноз легочного гомографта (2 было выполнено протезирование легочным гомографтом, у 1 – пластика легочного ствола заплатой из ксеноперикарда). Таким образом одногодичная, 5- и 10-летняя свобода от реоперации на легочном аутографте и гомографте составила 98,9; 97,7 и 88,2% (рис. 5). Свобода от реоперации на легоч-

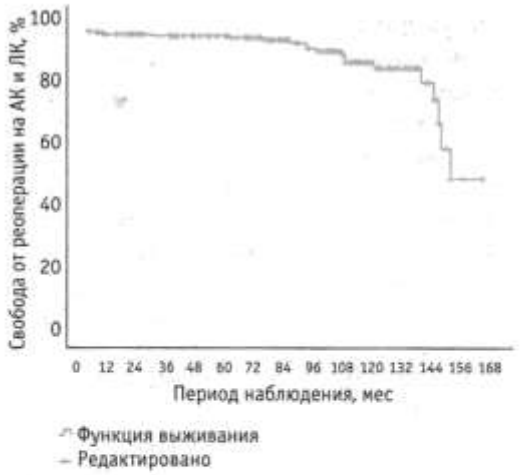

Оставшиеся под наблюдением пациенты

Месяц	0-й	12-й	24-й	36-й	48-й	60-й	72-й	84-й	96-й	108-й	120-й
Пациенты	206	184	171	166	150	140	124	108	96	66	41

Рис. 5. Свобода от реоперации на аортальном и легочном клапанах

Fig. 5. Freedom from reoperation on aortic and pulmonary valves

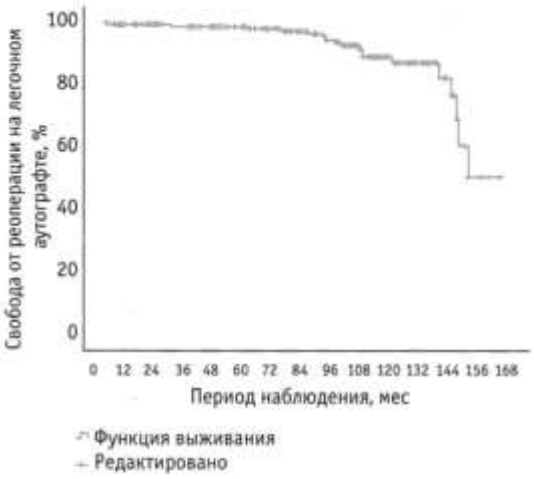

Оставшиеся под наблюдением пациенты

Месяц	0-й	12-й	24-й	36-й	48-й	60-й	72-й	84-й	96-й	108-й	120-й
Пациенты	206	185	172	167	151	141	124	108	95	66	41

Рис. 6. Свобода от реоперации на легочном аутографте

Fig. 6. Freedom from reoperation on pulmonary autograft

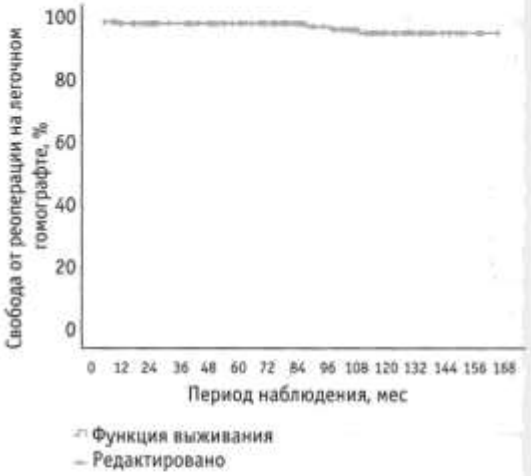

Оставшиеся под наблюдением пациенты

Месяц	0-й	12-й	24-й	36-й	48-й	60-й	72-й	84-й	96-й	108-й	120-й
Пациенты	206	184	171	166	150	141	126	110	100	70	44

Рис. 7. Свобода от реоперации на легочном гомографте

Fig. 7. Freedom from reoperation on pulmonary homograft

ном аутографте через 1 год, 5 и 10 лет – 99,4; 98,2 и 87,8% (рис. 6). Свобода от реоперации на легочном гомографте через 1 год; 5 и 10 лет – 99,4; 99,4 и 96,5% (рис. 7).

Обсуждение

Механические или биологические протезы остаются наиболее распространенным выбором, однако имплантации как биопротезов, так и механических клапанов пациентам молодого и среднего возраста связаны с повышенной смертностью [8 13–15]. Процедура Росса обеспечивает выживаемость, эквивалентную выживаемости населения соответствующего возраста и пола [16–18]. Истинная частота операций Росса у взрослых в РФ неизвестна, в США она составила 0,1% из всех ПАК [3]. Несмотря на это, небольшая группа центров, в том числе и ФГБУ ФЦССХ Минздрава России (г. Астрахань), продолжала выполнять и совершенствовать эту процедуру и предоставила отдаленные результаты, подтверждающие превосходство процедуры Росса над другими вариантами ПАК у отдельных взрослых пациентов с пороком АК [4–6, 11, 19]. По нашим данным, одногодичная, 5- и 10-летняя выживаемость составила 98,4; 98,4 и 95,6%, а свобода от сердечно-сосудистой смертности через 1 год, 5 и 10 лет составила 99,4; 99,4 и 97,7%. Было показано [20], что операция Росса имеет низкий риск протез-зависимых осложнений (0,69% в год вмешательств на аутографте, 0,62% в год вмешательств на легочном гомографте, 0,15% в год больших кровотечений, 0,07% в год тромбозов клапана, 0,36% в год ИЭ, 0,13% в год инсультов), а, по нашим данным, после выписки из стационара у 1 больного развился инсульт и тем самым 10-летняя свобода от инсульта составила 98,4%. Операция Росса, несмотря на ее техническую сложность, дает возможность уменьшить осложнения, связанные с клапаном, по сравнению с обычным ПАК. Частота госпитальной летальности, по нашим данным, составила 0,5%.

Легочный аутотрансплантат представляет собой живую структуру, с почти физиологическими трансклапанными градиентами при выписке и при последующем наблюдении по сравнению с обычным ПАК [21]. Медиана пикового и среднего градиента на протезе в нашем центре составила 6 (4–8) и 3 (2–5) мм рт.ст., АР ≥II степени у 34 (17,8%) пациентов. Благоприятная гемодинамика легочного аутотрансплантата может способствовать более быстрой и полной регрессии массы левого желудочка и уменьшению застойной сердечной недостаточности, что считается движущей силой улучшения выживаемости и качества жизни [22, 23].

Основной причиной дисфункции легочного аутографта (у 15 из 17 больных) была аневризма аорты: свобода от реоперации по поводу дилатации аорты через 1 год; 5 и 10 лет составила 100; 98,7 и 90,7%. К этому осложнению особенно склонны пациенты, перенесшие операцию Росса по поводу аортальной недостаточности, и паци-

енты с дилатацией аортального кольца ≥27 мм до операции [24, 25]. Уменьшение размера кольца аорты с наложением швов было предложено в качестве меры безопасности для предотвращения ранней дилатации, однако, согласно имеющимся отдаленным данным, этот метод не предотвращает поздние неудачи [25]. Модифицированные методики с окутыванием легочного аутографта собственной аортой или дакроновым протезом показали многообещающие результаты в снижении риска последующей дилатации аортального кольца и аутографта [26–29]. Эти методики используются в нашей клинике начиная с 2014 г. и составляют 23,3% всех операций Росса. При дилатации аорты ≥40 мм нами применяется методика окутывания собственной аортой, а при отсутствии дилатации – окутывание дакроновым протезом. Однако необходимо более длительное наблюдение, чтобы подтвердить эффективность этих процедур в стабилизации аортального кольца и аутографта у пациентов с процедурой Росса.

Заключение

Процедура Росса является безопасной альтернативой ПАК в опытных руках с низкой госпитальной летальностью и приемлемыми отдаленными результатами.

Литература/References

1. Sénage T., Gillaizeau F., Le Tourneau T., Marie B., Roussel J.-C., Foucher Y. Structural valve deterioration of bioprosthetic aortic valves: An underestimated complication // J. Thorac. Cardiovasc. Surg. 2019. Vol. 157. P. 1383–1390.e5. DOI: https://doi.org/10.1016/j.jtcvs.2018.08.086

2. Ross D.N. Replacement of aortic and mitral valves with a pulmonary autograft // Lancet. 1967. Vol. 2. P. 956–958. DOI: https://doi.org/10.1016/s0140-6736(67)90794-5

3. Reece T.B., Welke K.F., O'Brien S., Grau-Sepulveda M.V., Grover F.L., Gammie J.S. Rethinking the ross procedure in adults // Ann. Thorac. Surg. 2014. Vol. 97. P. 175–181. DOI: https://doi.org/10.1016/j.athoracsur.2013.07.036

4. David T.E., David C., Woo A., Manlhiot C. The Ross procedure: Outcomes at 20 years // J. Thorac. Cardiovasc. Surg. 2014. Vol. 147. P. 85–93. DOI: https://doi.org/10.1016/j.jtcvs.2013.08.007

5. Skillington P.D., Mokhles M.M., Takkenberg J.J.M., Larobina M., O'Keefe M., Wynne R. et al. The Ross procedure using autologous support of the pulmonary autograft: Techniques and late results // J. Thorac. Cardiovasc. Surg. 2015. Vol. 149. P. S46–S52. DOI: https://doi.org/https://doi.org/10.1016/j.jtcvs.2014.08.068

6. Mastrobuoni S., de Kerchove L., Solari S., Astarci P., Poncelet A., Noirhomme P. et al. The Ross procedure in young adults: over 20 years of experience in our Institution // Eur. J. Cardiothorac. Surg. 2016. Vol. 49. P. 507–513. DOI: https://doi.org/10.1093/ejcts/ezv053

7. Martin E., Mohammadi S., Jacques F., Kalavrouziotis D., Voisine P., Doyle D. et al. Clinical outcomes following the ross procedure in adults: A 25-year longitudinal study // J. Am. Coll. Cardiol. 2017. Vol. 70. P. 1890–1899. DOI: https://doi.org/10.1016/j.jacc.2017.08.030

8. Mazine A., Rocha R.V., El-Hamamsy I., Ouzounian M., Yanagawa B., Bhatt D.L. et al. Ross procedure vs mechanical aortic valve replacement in adults: A systematic review and meta-analysis // JAMA Cardiol. 2018. Vol. 3. P. 978–987. DOI: https://doi.org/10.1001/jamacardio.2018.2946

9. McClure G.R., Belley-Cote E.P., Um K., Gupta S., Bouhout I., Lortie H. et al. The Ross procedure versus prosthetic and homograft aortic valve replacement: A systematic review and meta-analysis // Eur. J. Cardiothorac. Surg. 2019. Vol. 55. P. 247–255. DOI: https://doi.org/10.1093/ejcts/ezy247

10. Etnel J.R.G., Grashuis P., Huygens S.A., Pekbay B., Papageorgiou G., Helbing W.A. et al. The Ross procedure: A systematic review, meta-analysis, and microsimulation // Circ. Cardiovasc. Qual. Outcomes. 2018. Vol. 11. Article ID e004748. DOI: https://doi.org/10.1161/CIRCOUTCOMES.118.004748

11. El-Hamamsy I., Eryigit Z., Stevens L.-M., Sarang Z., George R., Clark L. et al. Long-term outcomes after autograft versus homograft aortic root replacement in adults with aortic valve disease: A randomised controlled trial // Lancet. 2010. Vol. 376. P. 524–531. DOI: https://doi.org/10.1016/S0140-6736(10)60828-8

12. Otto C.M., Nishimura R.A., Bonow R.O., Carabello B.A., Erwin J.P. 3rd, Gentile F. et al. 2020 ACC/AHA guideline for the management of patients with valvular heart disease: executive summary: A report of the American College of Cardiology/American Heart Association Joint Committee on Clinical Practice Guidelines // Circulation. 2021. Vol. 143. P. e35–e71. DOI: https://doi.org/10.1161/CIR.0000000000000932

13. Bourguignon T., Bouquiaux-Stablo A.-L., Candolfi P., Mirza A., Loardi C., May M.-A. et al. Very long-term outcomes of the Carpentier-Edwards Perimount valve in aortic position // Ann. Thorac. Surg. 2015. Vol. 99. P. 831–837. DOI: https://doi.org/10.1016/j.athoracsur.2014.09.030

14. Bouhout I., Stevens L.-M., Mazine A., Poirier N., Cartier R., Demers P. et al. Long-term outcomes after elective isolated mechanical aortic valve replacement in young adults // J. Thorac. Cardiovasc. Surg. 2014. Vol. 148. P. 1341–1346.e1. DOI: https://doi.org/10.1016/j.jtcvs.2013.10.064

15. Mazine A., David T.E., Rao V., Hickey E.J., Christie S., Manlhiot C. et al. Long-term outcomes of the ross procedure versus mechanical aortic valve replacement: Propensity-matched cohort study // Circulation. 2016. Vol. 134. P. 576–585. DOI: https://doi.org/10.1161/CIRCULATIONAHA.116.022800

16. Mazine A., El-Hamamsy I., Verma S., Peterson M.D., Bonow R.O., Yacoub M.H. et al. Ross procedure in adults for cardiologists and cardiac surgeons: JACC state-of-the-art review // J. Am. Coll. Cardiol. 2018. Vol. 72. P. 2761–2777. DOI: https://doi.org/10.1016/j.jacc.2018.08.2200

17. Sibilio S., Koziarz A., Belley-Côté E.P., McClure G.R., MacIsaac S., Reza S.J. et al. Outcomes after Ross procedure in adult patients: A meta-analysis and microsimulation // J. Card. Surg. 2019. Vol. 34. P. 285–292. DOI: https://doi.org/10.1111/jocs.14020

18. Tsaroev B., Chernov I., Enginoev S., Mustaev M. Survival and freedom from reoperation after the Ross procedure in a Russian adult population: A single-center experience // JTCVS Open. 2022. Vol. 10. P. 140–147. DOI: https://doi.org/10.1016/j.xjon.2022.04.026

19. Bouhout I., Noly P.-E., Ghoneim A., Stevens L.-M., Cartier R., Poirier N. et al. Is the Ross procedure a riskier operation? Perioperative outcome comparison with mechanical aortic valve replacement in a propensity-matched cohort // Interact. Cardiovasc. Thorac. Surg. 2017. Vol. 24. P. 41–47. DOI: https://doi.org/10.1093/icvts/ivw325

20. Aboud A., Charitos E.I., Fujita B., Stierle U., Reil J.C., Voth V. et al. Long-term outcomes of patients undergoing the Ross procedure // J. Am. Coll. Cardiol. 2021. Vol. 77. P. 1412–1422. DOI: https://doi.org/10.1016/j.jacc.2021.01.034

21. Um K.J., Mcclure G.R., Belley-Cote E.P., Gupta S., Bouhout I., Lortie H. et al. Hemodynamic outcomes of the Ross procedure versus other aortic valve replacement: A systematic review and meta-analysis // J. Cardiovasc. Surg. (Torino). 2018. Vol. 59. P. 462–470. DOI: https://doi.org/10.23736/S0021-9509.18.10255-2

22. Duebener L.F., Stierle U., Erasmi A., Bechtel M.F., Zurakowski D., Böhm J.O. et al. Ross procedure and left ventricular mass regression // Circulation. 2005. Vol. 112. P. I415–I422. DOI: https://doi.org/10.1161/CIRCULATIONAHA.104.525444

23. Chan V., Rubens F., Boodhwani M., Mesana T., Ruel M. Determinants of persistent or recurrent congestive heart failure

after contemporary surgical aortic valve replacement // J. Heart Valve Dis. 2014. Vol. 23. P. 665–670.

24. Bouhout I., Ghoneim A., Tousch M., Stevens L.M., Semplonius T., Tarabzoni M. et al. Impact of a tailored surgical approach on autograft root dimensions in patients undergoing the Ross procedure for aortic regurgitation // Eur. J. Cardiothorac. Surg. 2019. Vol. 56. P. 959–967. DOI: https://doi.org/10.1093/ejcts/ezz105

25. David T.E., Woo A., Armstrong S., Maganti M. When is the Ross operation a good option to treat aortic valve disease? // J. Thorac. Cardiovasc. Surg. 2010. Vol. 139. P. 65–68. DOI: https://doi.org/10.1016/j.jtcvs.2009.09.053

26. Lansac E., Di Centa I., Sleilaty G., Lejeune S., Khelil N., Berrebi A. et al. Long-term results of external aortic ring annuloplasty for aortic valve repair // Eur. J. Cardiothorac. Surg. 2016. Vol. 50. P. 350–360. DOI: https://doi.org/10.1093/ejcts/ezw070

27. Youssefi P., El-Hamamsy I., Lansac E. Rationale for aortic annuloplasty to standardise aortic valve repair // Ann. Cardiothorac. Surg. 2019. Vol. 8. P. 322–330. DOI: https://doi.org/10.21037/acs.2019.05.13

28. Basmadjian L., Basmadjian A.J., Stevens L.-M., Mongeon F.-P., Cartier R., Poirier N. et al. Early results of extra-aortic annuloplasty ring implantation on aortic annular dimensions // J. Thorac. Cardiovasc. Surg. 2016. Vol. 151. P. 1280–1285.e1. DOI: https://doi.org/https://doi.org/10.1016/j.jtcvs.2015.12.014

29. Chernov I.I., Enginoev S.T., Kondrat'ev D.A., Koz'min D.Yu., Demetskaya V.V., Aliev E.R., et al. Five-year outcomes of the modified Ross surgery in adults: experience from one center. Patologiya krovoobrashcheniya i kardiokhirurgiya [Pathology of Blood Circulation and Cardiac Surgery]. 2021; 25 (3): 43–50. DOI: http://dx.doi. org/10.21688/1681-3472-2021-3-43-50 (in Russian) [Чернов И.И., Энгиноев С.Т., Кондратьев Д.А., Козьмин Д.Ю., Демецкая В.В., Алиев Э.Р. и др. Пятилетние результаты модифицированной операции Росса у взрослых: опыт одного центра // Патология кровообращения и кардиохирургия. 2021. Т. 25, № 3. С. 43–50. DOI: http://dx.doi. org/10.21688/1681-3472-2021-3-43-50]

Непосредственные результаты трансаортальной расширенной септальной миоэктомии у детей с обструктивной гипертрофической кардиомиопатией

Кожанов Р.С., Егунов О.А., Янулевич О.С., Соколов А.А., Кривощеков Е.В.

Научно-исследовательский институт кардиологии, Федеральное государственное бюджетное научное учреждение «Томский национальный исследовательский медицинский центр Российской академии наук», 634009, г. Томск, Российская Федерация

ДЛЯ КОРРЕСПОНДЕНЦИИ
Кожанов Роман Сергеевич – врач – сердечно-сосудистый хирург кардиохирургического отделения № 2 Научно-исследовательский институт кардиологии, ФГБНУ «Томский НИМЦ Российской академии наук» (Томск, Российская Федерация)
E-mail: romankozhanoff@yandex.ru
https://orcid.org/0000-0002-0493-4762

Ключевые слова: обструктивная гипертрофическая кардиомиопатия; трансаортальная расширенная септальная миоэктомия; обструкция выводного отдела левого желудочка

Актуальность. Гипертрофическая кардиомиопатия (ГКМП) – наследственное заболевание с выраженной клинической и генетической гетерогенностью, характеризующееся неуклонным прогрессированием. «Золотым стандартом» лечения данной патологии у детей является трансаортальная расширенная септальная миоэктомия.

Цель – оценить непосредственные результаты трансаортальной расширенной септальной миоэктомии у детей с обструктивной ГКМП.

Материал и методы. Проведен ретроспективный анализ пациентов с диагнозом «обструктивная ГКМП» после трансаортальной расширенной септальной миоэктомии, выполненных в кардиохирургическом отделении № 2 НИИ кардиологии Томского НИМЦ с 2010 по 2022 г.

Результаты. В исследование были включены 40 пациентов с диагнозом «обструктивная ГКМП». Медиана возраста составила 7 (2,9; 12,3) лет. Всем пациентам была выполнена трансаортальная расширенная септальная миоэктомия. В 11 (27,5%) случаях потребовалось сочетанное устранение бивентрикулярной обструкции. После миоэктомии медиана пикового градиента на выводном отделе левого желудочка (ВОЛЖ) снизилась с 88 (74,5; 109) до 14,0 (8,5; 20,0) мм рт.ст. Недостаточность митрального клапана (МК) уменьшалась с 1,88±0,93 до 0,77±0,58 степени (p<0,001). SAM-синдром (p=0,001) эффективно устранялся после операции у всех пациентов. Летальности в раннем послеоперационном периоде не было. 2 (5%) пациентам потребовалось протезирование МК и 3 (7,5%) был установлен постоянный электрокардиостимулятор (ЭКС). До оперативного вмешательства 38 (95%) пациентов имели сердечную недостаточность (СН) III функционального класса (ФК) сердечной недостаточности. На момент выписки у 37 (92,5%) пациентов клинический статус улучшался до I ФК СН по NYHA/Ross.

Заключение. Адекватно выполненная трансаортальная расширенная септальная миоэктомия безопасно и эффективно устраняет обструкцию на ВОЛЖ, недостаточность МК и основные симптомы СН в раннем послеоперационном периоде.

Финансирование. Исследование не имело спонсорской поддержки.

Конфликт интересов. Авторы заявляют об отсутствии конфликта интересов.

Для цитирования: Кожанов Р.С., Егунов О.А., Янулевич О.С., Соколов А.А., Кривощеков Е.В. Непосредственные результаты трансаортальной расширенной септальной миоэктомии у детей с обструктивной гипертрофической кардиомиопатией // Клиническая и экспериментальная хирургия. Журнал имени академика Б.В. Петровского. 2023. Т. 11, № 2. С. 93–100. DOI: https://doi.org/10.33029/2308-1198-2023-11-2-93-100

Статья поступила в редакцию 10.02.2023. **Принята в печать** 10.05.2023.

Immediate results of transaortic extended septal myectomy in children with obstructive hypertrophic cardiomyopathy

CORRESPONDENCE
Roman S. Kozhanov – Cardiovascular Surgeon, Cardiac Surgery Department #2 Cardiology Research Institute, Tomsk National Research Medical Center, Russian Academy of Sciences (Tomsk, Russian Federation)
E-mail: romankozhanoff@yandex.ru
https://orcid.org/0000-0002-0493-4762

Keywords:
obstructive hypertrophic cardiomyopathy; transaortic extended septal myectomy; obstruction of the outflow tract of the left ventricle

Kozhanov R.S., Egunov O.A., Yanulevich O.S., Sokolov A.A., Krivoshchekov E.V.

Cardiology Research Institute, Tomsk National Research Medical Center, Russian Academy of Sciences, 634009, Tomsk, Russian Federation

Background. Hypertrophic cardiomyopathy (HCM) is inherited disease characterized by pronounced clinical and genetic heterogeneity, with progredient course. Transaortic extended septal myectomy is the gold standard for the treatment of this pathology in children.
Aim. To assess the immediate results of transaortic extended septal myectomy in children with obstructive hypertrophic cardiomyopathy (HCM).
Material and methods. A retrospective analysis of patients with a diagnosis of obstructive HCM after transaortic extended septal myectomy, performed at the Cardiosurgery Department # 2 of the Research Institute of Cardiology of the Tomsk National Research Medical Center for the period from 2010 to 2022.
Results. The study included 40 patients diagnosed with obstructive HCM. Median age was 7 [2.9; 12.3] years. All patients underwent transaortal extended septal myectomy. In 11 (27,5%) cases, combined elimination of biventricular obstruction was required. After myectomy, median left ventricle outflow tract peak gradient decreased from 88 [74.5; 109] to 14.0 [8.5; 20.0] mm Hg. Mitral valve (MV) regurgitation decreased from 1,88±0,93 degree up to 0,77±0,58 degree (p<0,001). SAM-syndrome (p=0.001) was effectively eliminated after surgery. There was no mortality in the early postoperative period. Two (5%) patients required MV replacement and three (7.5%) received a permanent pacemaker. Before surgery, 38 (95%) patients had FC III heart failure (HF). At the time of discharge, 37 (92.5%) patients the clinical status improved to NYHA/Ross HF functional class I.
Conclusion. Properly performed transaortic extended septal myectomy safely and effectively eliminates LV obstruction, MV insufficiency, and the main symptoms of HF in the early postoperative period.

Funding. The study had no sponsor support.
Conflict of interest. The authors declare no conflict of interest.

For citation: Kozhanov R.S., Egunov O.A., Yanulevich O.S., Sokolov A.A., Krivoshchekov E.V. Immediate results of transaortic extended septal myectomy in children with obstructive hypertrophic cardiomyopathy. Clinical and Experimental Surgery. Petrovsky Journal. 2023; 11 (2): 93–100. DOI: https://doi.org/10.33029/2308-1198-2023-11-2-93-100 (in Russian)
Received 10.02.2023. **Accepted** 10.05.2023.

Список сокращений

АВБ – атриовентрикулярная блокада
АК – аортальный клапан
ВОЛЖ – выводной отдел левого желудочка
ВОПЖ – выводной отдел правого желудочка
ГКМП – гипертрофическая кардиомиопатия
ДМЖП – дефект межжелудочковой перегородки
ИК – искусственное кровообращение
ЛЖ – левый желудочек
МЖП – межжелудочковая перегородка
МК – митральный клапан
ПЖ – правый желудочек
ПСМК – передняя створка митрального клапана
СН – сердечная недостаточность
ФК – функциональнй класс
ЭхоКГ – эхокардиография

Обструктивная гипертрофическая кардиомиопатия (ГКМП) – это генетически обусловленное заболевание миокарда, характеризующееся гипертрофией миокарда левого (ЛЖ), реже правого желудочка (ПЖ). Частота встречаемости в популяции 1:200 [1–3].

Клиническая картина варьирует от бессимптомного течения до манифестации тяжелой сердечной недостаточности (СН). Ежегодная смертность у бессимптомных пациентов старше 1 года достигает 1%, а у детей с клиническими проявлениями показатель летальности составляет 6% [4–6].

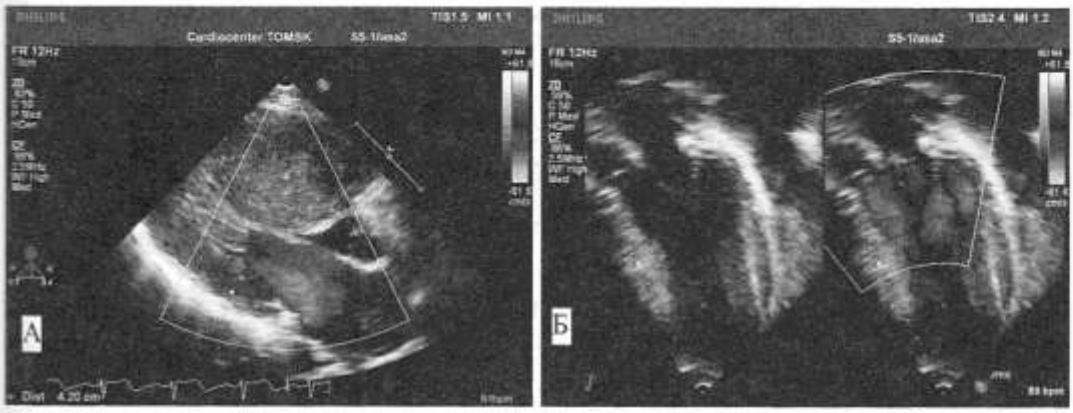

А (А) Б (В)

Рис. 1. Эхокардиография с допплерографией пациента с гипертрофической кардиомиопатией: А – до оперативного вмешательства; Б – после оперативного лечения

Fig. 1. Doppler echocardiography in patient with hypertrophic cardiomyopathy: A – before surgery; B – after surgery

В патогенезе обструктивной ГКМП наряду с мышечной обструкцией выводного отдела левого желудочка (ВОЛЖ) важную роль играет SAM-синдром, возникающий за счет эффекта Вентури. Поэтому необходимость вмешательств на митральном клапане (МК) у пациентов с обструктивной ГКМП является широко обсуждаемой проблемой.

Консервативная терапия эффективна лишь у 70% пациентов, в остальных случаях необходимо хирургическое вмешательство [4, 5, 7].

В настоящий момент «золотым стандартом» оперативного лечения обструктивной ГКМП является трансаортальная расширенная септальная миоэктомия, позволяющая одномоментно устранить обструкцию ВОЛЖ и недостаточность МК [5, 8]. Несмотря на изученность патологии у взрослых пациентов, результаты хирургического лечения обструктивной ГКМП у детей достаточно противоречивы [8].

Цель – проанализировать непосредственные результаты хирургического лечения обструктивной ГКМП методом трансаортальной расширенной септальной миоэктомии у детей.

Материал и методы

Проведен ретроспективный анализ историй болезней пациентов после трансаортальной расширенной септальной миоэктомии, выполненной в кардиохирургическом отделении № 2 НИИ кардиологии Томского НИМЦ с 2010 по 2022 г.

Критериями включения в исследование являлись подтвержденный диагноз левожелудочковой или бивентрикулярной обструктивной ГКМП, в том числе с гемодинамическими незначимыми врожденными пороками сердца (ВПС), возраст до 18 лет. Критерии исключения: обструкция ВОЛЖ в виде диффузного подклапанного стеноза, сочетанные гемодинамически значимые ВПС или системные заболевания.

Всем пациентам выполнялось комплексное эхокардиографическое обследование (ЭхоКГ) с оценкой основных показателей и структур. Для неиндексированных значений использовалась шкала Z-score.

Диагноз обструктивной ГКМП подтверждался с помощью ЭхоКГ при наличии пикового градиента в ВОЛЖ >30 мм рт.ст. Бивентрикулярная обструкция устанавливалась при градиенте в выводном отделе правого желудочка (ВОПЖ) >40 мм рт.ст. (рис. 1).

Показаниями для оперативного лечения являлись: пиковый градиент в ВОЛЖ в покое и/или при нагрузке ≥50 мм рт.ст. в сочетании с выраженными симптомами СН; пиковый градиент в ВОЛЖ ≥75 мм рт.ст. в покое, при полном отсутствии симптомов или с их незначительными проявлениями.

Хирургическая техника

Все операции выполнялись через срединную стернотомию в условиях искусственного кровообращения (ИК) и нормотермии с антеградной кровяной кардиоплегией.

После кардиоплегической остановки сердца выполнялась косая аортотомия, позволяющая визуализировать субаортальную область межжелудочковой перегородки (МЖП) и переднюю створку митрального клапана (ПСМК).

Первый разрез МЖП начинался на 4–5 мм ниже правого коронарного синуса и продолжался по направлению к верхушке сердца. Второй разрез МЖП выполнялся, отступив 2–3 мм книзу от комиссуры между левой и правой коронарными створками по направлению к верхушке. Глубина и длина разрезов зависели от толщины гипертрофированной МЖП, которая определялась по ЭхоКГ. Затем 2 разреза соединялись между собой с иссечением участка МЖП трапециевидной формы (рис. 2). При необходимости миоэктомии в апикальной части МЖП для ее визуализации осуществлялось нажатие тупфером на ПЖ. У детей с фиброзным кольцом АК, ограничивающим манипуляции с апикальной частью МЖП, применялся инструмент конхотом (рис. 3).

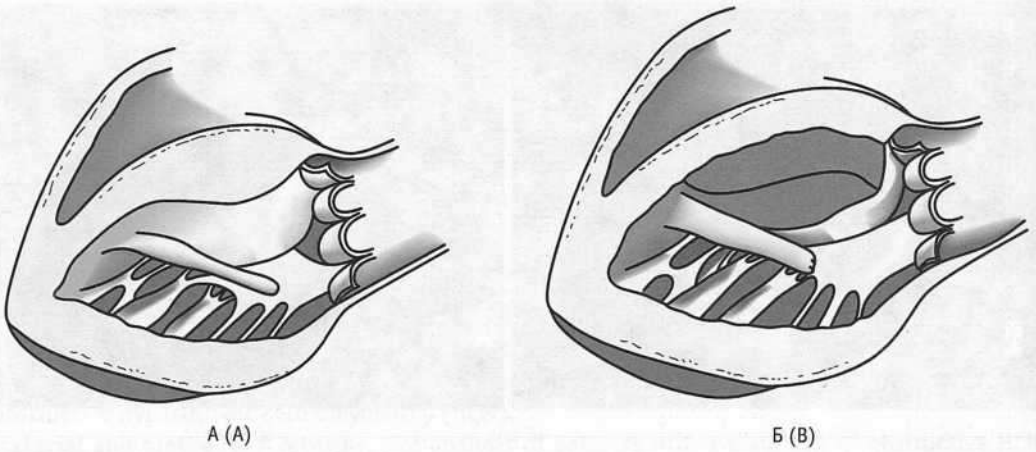

Рис. 2. Техника трансаортальной расширенной септальной миоэктомии: А – до оперативного вмешательства; Б – после оперативного лечения

Fig. 2. Transaortic extended septal myectomy technique: A – before surgery; B – after surgery

Таблица 1. Общеклинические показатели пациентов

Показатель	*n*=40
ППТ, м²	0,8 (0,5; 1,1)
Возраст, годы	7 (2,9; 12,3)
Масса, кг	21,4 (13,8; 32,0)
Рост, см	118,5 (91,8; 136)
Бессимптомные	2 (5%)
Наличие симптомов	38 (95%)
Семейный анамнез ГКМП	11 (27,5%)
II–III степень ФК СН	38 (95%)
Медикаментозная терапия	37 (92,5%)

Примечание. ГКМП – гипертрофическая кардиомиопатия; ППТ – площадь поверхности тела; ФК СН – функциональный класс сердечной недостаточности по NYHA.

При наличии аномальных папиллярных мышц МК выполнялась папиллотомия, а вторичные хорды, ограничивающие подвижность створок, иссекались.

При бивентрикулярной обструкции дополнительно рассекался ВОПЖ с иссечением гипертрофированной МЖП. После этого выполнялась его пластика аутоперикардиальной заплатой.

После окончания основного этапа проводилась ревизия аортального (АК) и митрального клапанов, полость ЛЖ промывалась от остаточных тканей, аорта ушивалась. Затем завершалось ИК с последующим ушиванием операционной раны.

Коррекция сопутствующих ВПС выполнялась одномоментно по стандартным методикам.

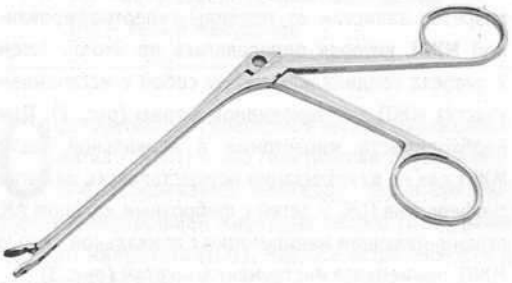

Рис. 3. Инструмент конхотом

Fig. 3. Tool "Conchotom"

Оценивались интраоперационные (продолжительность операции, время пережатия аорты и ИК) и послеоперационные (частота осложнений и послеоперационная летальность, данные ЭхоКГ, время нахождения в палате интенсивной терапии и длительность искусственной вентиляции легких, ФК СН при выписке и длительность нахождения пациента в стационаре) данные.

Статистический анализ

Анализ полученных данных выполнен при помощи пакета статистических программ SPSS 23 (IBM SPSS Statistics, США). Описание количественных показателей проведено с указанием медианы [Q1; Q3] или $M \pm m$, где M – среднее арифметическое, m – стандартное отклонение. Сравнение количественных показателей 2 зависимых выборок проводилось с использованием t-критерий Вилкоксона. Результаты считали статистически значимыми при $p<0,05$.

Результаты

В ретроспективное исследование были включены 40 пациентов с диагнозом «обструктивная ГКМП», которым выполнялось хирургическое лечение. Основные характеристики пациентов, включенных в исследование, представлены в табл. 1.

Всем больным, включенным в исследование, была выполнена расширенная трансаортальная миоэктомия, с устранением бивентрикулярной обструкции у 27,5% пациентов.

Частота интраоперационных осложнений составила 15% (n=6). В 2 (5%) случаях из-за тракции фиброзного кольца АК произошел частичный отрыв левой коронарной створки с ее последующей шовной пластикой. У 1 (2,5%) пациента при иссечении вторичных хорд МК был сформирован дефект в ПСМК, который был ушит одиночными швами. В 1 (2,5%) случае выполнялась пластика ятрогенного дефекта межжелудочковой перегородки (ДМЖП).

Таблица 2. До- и послеоперационные эхокардиографические показатели пациентов

Показатель	До операции	После операции	*p*
Индекс объема ЛП	43,5 (28,1; 57,4)	33,4 (25,1; 42,9)	**0,008**
ФВ ЛЖ, %	81 (78; 85)	73 (68,8; 78)	**<0,001**
СИ, л/мин/м²	2,8 (2,2; 3,6)	2,9 (2,5; 3,4)	0,834
КДИ, мл/м²	43,9 (32,8; 54,5)	44,6 (34,3; 52,7)	0,861
КСИ, мл/м²	7,8 (6,1; 10,5)	11,4 (7,0; 15,2)	**<0,001**
z-индекс МЖП	11,0 (8,4; 15,3)	6,3 (2,3; 10,4)	**<0,001**
z-индекс ЗСЛЖ	2,2 (1,1; 4,8)	2,7 (1,2; 4,9)	0,704
иММЛЖ, г/м²	176,0 (140,8; 237,0)	151 (116,8; 229,4)	**0,001**
СДЛЖ	182 (154; 222)	95,5 (86,3; 128,8)	**<0,001**
SAM-синдром	40	0	**<0,001**
Пиковый градиент ВОЛЖ	88 (74,5; 109)	14,0 (8,5; 20,0)	**<0,001**
Средний градиент ВОЛЖ	40 (33,5; 48)	6 (4; 9)	**<0,001**
Пиковый градиент ВОПЖ (*n*=11)	37 (29; 64)	22,0 (16,0; 27,8)	**0,001**
Недостаточность МК	1,88±0,93	0,77±0,58	**<0,001**
I степени	11	23	
II степени	14	4	
III степени	13	0	
Недостаточность АК	0,18±0,41	0,67±0,69	**<0,001**
I степени	6	17	
II степени	1	4	

Примечание. ФВ ЛЖ – фракция выброса левого желудочка; СИ – сердечный индекс; КДИ – конечно-диастолический индекс; КСИ – конечно-систолический индекс; МЖП – межжелудочковая перегородка; ЗСЛЖ – задняя стенка левого желудочка; иММЛЖ – индекс массы миокарда левого желудочка; ВОЛЖ – выводной отдел левого желудочка; МК – митральный клапан; АК – аортальный клапан.

В 2 (5%) случаях для устранения обструкции ВОЛЖ потребовалось протезирование МК механическим двустворчатым протезом. Трем (7,5%) пациентам выполнялась имплантация постоянного ЭКС по поводу полной атриовентрикулярной блокады (АВБ III степени).

Вмешательства по поводу сопутствующих ВПС были выполнены 13 пациентам и включали пластику дефекта межпредсердной перегородки – 20% (*n*=8), пластику трехстворчатого клапана по поводу значимой недостаточности – 5% (*n*=2) и пластику ДМЖП – 2,5% (*n*=1).

Медиана времени пережатия аорты составила 43,5 (33,5; 60,8) мин, время ИК – 67,5 (49,8; 89,3) мин.

По результатам послеоперационной ЭхоКГ ни у одного из пациентов не определялся SAM-синдром и происходило значимое уменьшение степени недостаточности МК. Снижение пикового и среднего градиентов в ВОЛЖ, а в случаях бивентрикулярной обструкции и в ВОПЖ отмечалось у всех больных.

Все ЭхоКГ-показатели, отражающие функциональное состояние левых отделов сердца, изменились и приблизились к референсным значениям после оперативного вмешательства.

Также было обнаружено статистически значимое увеличение степени недостаточности АК в послеоперационном периоде ($p<0,001$).

ЭхоКГ-данные в до- и послеоперационном периоде представлены в табл. 2.

В исследовании не было летальных исходов. В раннем послеоперационном периоде отмечались следующие осложнения: у 30 (75%) пациентов определялась жидкость в плевральных полостях, у 3 (7,5%) гидроперикард, в 2 (5%) случаях хилоторакс и у 1 (2,5%) ребенка был пневмоторакс.

Основные показатели пребывания пациентов в стационаре представлены в табл. 3.

При выписке из стационара СН I ФК по NYHA/Ross имели 87,5% пациентов, а II ФК – 12,5 % пациентов. 90% пациентов продолжили принимать препараты для лечения СН.

Обсуждение

Первая успешная миоэктомия была выполнена W.P. Cleland в 1958 г. [4]. За следующе 65 лет было разработано множество различных методов хирургического лечения обструкции ВОЛЖ, но до сих

Таблица 3. Послеоперационные показатели пациентов в стационаре

Показатель	Значение
Время нахождения в реанимации, ч	22 (22; 120)
Длительность искусственной вентиляции легких, ч	5,92 (5,17; 7,33)
Длительность нахождения в стационаре, дни	15 (13; 21)

пор остаются нерешенные вопросы относительно показаний к хирургическому лечению у детей, оптимального возраста и техники выполнения расширенной миоэктомии [8].

Нарастание градиента в ВОЛЖ у пациентов с обструктивной ГКМП является предиктором прогрессирования СН и резко увеличивает вероятность летального исхода, поэтому основной целью лечения является снижение градиента в ВОЛЖ [7, 8]. Это приводит к улучшению перфузии миокарда, способствует уменьшению диастолической дисфункции, субэндокардиальной ишемии и предотвращает образование патологических проводящих путей [8–10].

Кроме того, согласно результатам недавних исследований, после адекватного устранения обструкции ВОЛЖ происходит регресс гипертрофии ЛЖ [11–14]. У всех пациентов в послеоперационном периоде по результатам ЭхоКГ отмечалось статистически значимое снижение толщины МЖП, индекса массы миокарда левого желудочка (иММЛЖ) и увеличение конечного систолического индекса (КСИ). Изменение этих показателей, отражающих диастолическую и систолическую функцию ЛЖ, говорит об увеличении полости ЛЖ и регрессе гипертрофии непосредственно после выполнения миоэктомии.

Наличие выраженной недостаточности МК приводит к закономерному увеличению объема ЛП, что является фактором риска тромбоэмболических осложнений, фибрилляции предсердий и усугубляет прогрессирование СН [11, 15]. В исследовании G. Finocchiaro и соавт. сообщается об обратном ремоделировании ЛП после хирургического лечения обструктивной ГКМП уже к моменту выписки пациента из стационара [12]. В проведенном нами исследовании также отмечалось уменьшение объема и индекса объема ЛП в послеоперационном периоде, связанное с уменьшением недостаточности МК.

Уменьшение динамической обструкции в ВОЛЖ, формировавшейся за счет SAM-синдрома, отмечалось у всех прооперированных пациентов ($p<0,001$). В большинстве случаев не требуется каких-либо дополнительных вмешательств на МК. Исключением являются случаи отрыва хорд, пролапса и врожденных аномалий («гамак», «парашют») [5–7].

В проведенном исследовании в 1 (2,5%) случае при резекции вторичных хорд произошло повреждение ПСМК, которое было устранено с помощью пластики аутоперикардиальной заплатой. У 2 (5%) пациентов обструкция ВОЛЖ формировалась за счет утолщения задней стенки ЛЖ и аномальных папиллярных мышц МК. Миоэктомия оказалась неэффективна, потребовалась резекция аномальных мышц МК, которая также не привела к значимому снижению градиента в ВОЛЖ. Поэтому была выполнена полная резекция всех подклапанных структур с последующим протезированием МК механическим двустворчатым протезом. При ретроспективном анализе было обнаружено, что в дооперационном периоде, на ЭхоКГ толщина задней стенки ЛЖ за счет аномальных мышц МК была больше, чем толщина МЖП.

Самыми часто описываемыми хирургическими осложнениями миоэктомии являются ятрогенные ДМЖП, стойкие нарушения ритма сердца и повреждения аортального или митрального клапана [4, 5, 7, 8]. Часть из них связана с резкими ограничениями визуализации необходимых структур, особенно у детей с небольшим размером фиброзного кольца АК и достаточно легко устранимы, без серьезных последствий для пациента. Другие осложнения, такие как нарушения ритма сердца, труднопредсказуемы, поскольку даже при соблюдении общеизвестных анатомических ориентиров риск повреждения проводящих путей сердца всегда остается.

В проведенном нами исследовании единственным осложнением, не поддающимся радикальному лечению, была полная АВБ у 3 (7,5%) пациентов. Тем не менее мы придерживаемся мнения, что данные риски оправданы, поскольку сохранение и прогрессирование обструкции в ВОЛЖ гораздо сильнее снижают качество и продолжительность жизни, чем потенциальный риск нарушений ритма сердца.

В послеоперационном периоде отмечалось увеличение числа пациентов с недостаточностью АК, связанной с интраоперационной тракцией фиброзного кольца. Степень регургитации была гемодинамически незначима. Это не приводило к появлению жалоб и не потребовало дополнительного хирургического вмешательства на клапане.

Отдельно стоит выделить пациентов с бивентрикулярной обструкцией, которая может быть частью диффузной гипертрофии у детей [5, 16]. В проведенном исследовании 27,5% пациентов расширенная миоэктомия из ВОЛЖ была дополнена иссечением гипертрофированной части МЖП со стороны ПЖ, без каких-либо технических сложностей.

До хирургического вмешательства 38 (95%) пациентов имели III ФК СН. К моменту выписки из стационара у 37 (92,5%) детей отсутствовали основные симптомы СН, клиническая оценка улучшилась до I ФК у 87,5% и до II ФК у 12,5% пациентов по NYHA/Ross.

Риск госпитальной летальности после трансаортальной расширенной септальной миоэктомии у взрослых менее 1% в центрах, имеющих достаточный опыт [7, 8]. Несмотря на ограничения миоэктомии, обусловленные в первую очередь маленьким размером фиброзного кольца АК, результаты про-

веденного исследование демонстрируют, что расширенная септальная миоэктомия может успешно применяться для лечения обструктивной ГКМП у детей с низким риском осложнений и без летальных исходов.

Выводы

1. Трансаортальная расширенная септальная миоэктомия позволяет эффективно устранить обструкцию в ВОЛЖ, снижая пиковый градиент до 14,0 (8,5; 20,0) мм рт.ст. и ФК СН до I степени в 87,5% случаев.

2. При выполнении расширенной септальной миоэктомии недостаточность МК уменьшается до 0,77±0,58 степени, а протезирование требуется в 5% случаев, при этом SAM-синдром устраняется у всех пациентов.

3. В раннем послеоперационном периоде отмечается значимое уменьшение индекса объема ЛП (p=0,008), МЖП (p<0,001), иММЛЖ (p=0,001), а также увеличение КСИ (p<0,001), что косвенно говорит об обратном ремоделировании левых отделов сердца.

4. Хирургическое лечение бивентрикулярной обструкцией у детей не увеличивает риски осложнений и летальных исходов, при этом наряду со снижением градиента в ВОЛЖ также происходит значимое снижение пикового градиента в ВОПЖ до 22,0 (16,0; 27,8) мм рт.ст. (p=0,001).

Литература

1. Леонтьева И.В., Макарова В.А. Гипертрофическая кардиомиопатия у детей // Российский вестник перинатологии и педиатрии. 2013. № 5. С. 23–33.

2. Дземешкевич С.Л., Мотрева А.П., Калачанова Е.П., Никитюк Т.Г., Мартьянова Ю.Б., Калмыкова О.В. и др. Манифестация гипертрофической кардиомиопатии у детей: фенотип, генотип и особенности хирургического лечения // Клиническая и экспериментальная хирургия. Журнал имени академика Б.В. Петровского. 2021. Т. 9, № 3. С. 16–24. DOI: https://doi.org/10.33029/2308-1198-2021-9-3-16-24

3. Дземешкевич С.Л., Мотрева А.П., Мартьянова Ю.Б., Калмыкова О.В., Садекова М.А., Заклязьминская Е.В. Сочетанные операции при гипертрофической кардиомиопатии Клиническая и экспериментальная хирургия. Журнал имени академика Б.В. Петровского. 2022. Т. 10, № 3. С. 59–63. DOI: https://doi.org/10.33029/2308-1198-2022-10-3-59-63

4. Altarabsheh S.E., Dearani J.A., Burkhart H.M., Schaff H.V., Deo S.V., Eidem B.W. et al. Outcome of septal myectomy for obstructive hypertrophic cardiomyopathy in children and young adults // Ann. Thorac. Surg. 2013. Vol. 95, N 2. P. 663–669. DOI: https://doi.org/10.1016/j.athoracsur.2012.08.011

5. Xu H., Yan J., Wang Q., Li D., Guo H., Li S. et al. Extended septal myectomy for hypertrophic obstructive cardiomyopathy in children and adolescents // Pediatr. Cardiol. 2016. Vol. 37. P. 1091–1097. DOI: https://doi.org/10.1007/s00246-016-1396-5

6. Arghami A., Dearani J.A., Said S.M., O'Leary P.W., Schaff H.V. Hypertrophic cardiomyopathy in children // Ann. Cardiothorac. Surg. 2017. Vol. 6, N 4. P. 376–385. DOI: https://doi.org/10.21037/acs.2017.07.04

7. Dearani J.A., Ommen S.R., Gersh B.J., Schaff H.V., Danielson G.K. Surgery insight: Septal myectomy for obstructive hypertrophic cardiomyopathy – the Mayo Clinic experience // Nat. Clin. Pract. Cardiovasc. Med. 2007. Vol. 4, N 9. P. 503–512. DOI: https://doi.org/10.1038/ncpcardio0965

8. Minakata K., Dearani J.A., O'Leary P.W., Danielson G.K. Septal myectomy for obstructive hypertrophic cardiomyopathy in pediatric patients: Early and late results // Ann. Thorac. Surg. 2005. Vol. 80, N 4. P. 1424–1430. DOI: https://doi.org/10.1016/j.athoracsur.2005.03.109

9. Monteiro P.F., Ommen S.R., Gersh B.J., Dearani J.A., Schaff H.V., Nishimura R.A. et al. Effects of surgical septal myectomy on left ventricular wall thickness and diastolic filling // Am. J. Cardiol. 2007. Vol. 100, N 12. P. 1776–1778. DOI: https://doi.org/10.1016/j.amjcard.2007.07.031

10. Menon S.C., Ackerman M.J., Ommen S.R., Cabalka A.K., Hagler D.J., O'Leary P.W. et al. Impact of septal myectomy on left atrial volume and left ventricular diastolic filling patterns: An echocardiographic study of young patients with obstructive hypertrophic cardiomyopathy // J. Am. Soc. Echocardiogr. 2008. Vol. 21, N 6. P. 684–688. DOI: https://doi.org/10.1016/j.echo.2007.11.006

11. Nguyen A., Schaff H.V., Nishimura R.A., Dearani J.A., Geske J.B., Lahr B.D. et al. determinants of reverse remodeling of the left atrium after transaortic myectomy // Ann. Thorac. Surg. 2018. Vol. 106, N 2. P. 447–453. DOI: https://doi.org/10.1016/j.athoracsur.2018.03.039

12. Finocchiaro G., Haddad F., Kobayashi Y., Lee D., Pavlovic A., Schnittger I. et al. Impact of septal reduction on left atrial size and diastole in hypertrophic cardiomyopathy // Echocardiography. 2016. Vol. 33, N 5. P. 686–694. DOI: https://doi.org/10.1111/echo.13158

13. Deb S.J., Schaff H.V., Dearani J.A., Nishimura R.A., Ommen S.R. Septal myectomy results in regression of left ventricular hypertrophy in patients with hypertrophic obstructive cardiomyopathy // Ann. Thorac. Surg. 2004. Vol. 78, N 6. P. 2118–2122. DOI: https://doi.org/10.1016/j.athoracsur.2004.05.063

14. Shamim W., Yousufuddin M., Wang D., Henein M., Seggewiss H., Flather M. et al. Nonsurgical reduction of the interventricular septum in patients with hypertrophic cardiomyopathy // N. Engl. J. Med. 2002. Vol. 347, N 17. P. 1326–1333. DOI: https://doi.org/10.1056/NEJMoa012710

15. Menon S.C., Eidem B.W., Dearani J.A., Ommen S.R., Ackerman M.J., Miller D. Diastolic dysfunction and its histopathological correlation in obstructive hypertrophic cardiomyopathy in children and adolescents // J. Am. Soc. Echocardiogr. 2009. Vol. 22, N 12. P. 1327–1334. DOI: https://doi.org/10.1016/j.echo.2009.08.014

16. Zhu C., Wang S., Ma Y., Wang S., Zhou Z., Song Y. et al. Childhood hypertrophic obstructive cardiomyopathy and its relevant surgical outcome // Ann. Thorac. Surg. 2020. Vol. 110, N 1. P. 207–213. DOI: https://doi.org/10.1016/j.athoracsur.2019.10.016

References

1. Leont'eva I.V., Makarova V.A. Hypertrophic cardiomyopathy in children. Rossiyskiy vestnik perinatologii i pediatrii [Russian Bulletin of Perinatology and Pediatrics]. 2013; (5): 23–33. (in Russian)

2. Dzemeshkevich S.L., Motreva A.P., Kalachanova E.P., Nikityuk T.G., Mart'yanova Yu.B., Kalmykova O.V., et al. Manifestation of hypertrophic cardiomyopathy in children: phenotype, genotype and features of surgical treatment. Clinical and Experimental Surgery. Petrovsky Journal. 2021; 9 (3): 16–24. DOI: https://doi.org/10.33029/2308-1198-2021-9-3-16-24 (in Russian)

3. Dzemeshkevich S.L., Motreva A.P., Mart'yanova Yu.B., Kalmykova O.V., Sadekova M.A., Zaklyaz'minskaya E.V. Combined operations for hypertrophic cardiomyopathy. Clinical and Experimental Surgery. Petrovsky Journal. 2022; 10 (3): 59–63. DOI: https://doi.org/10.33029/2308-1198-2022-10-3-59-63 (in Russian)

4. Altarabsheh S.E., Dearani J.A., Burkhart H.M., Schaff H.V., Deo S.V., Eidem B.W., et al. Outcome of septal myectomy for obstructive hypertrophic cardiomyopathy in children and young adults. Ann Thorac Surg. 2013; 95 (2): 663–9. DOI: https://doi.org/10.1016/j.athoracsur.2012.08.011

5. Xu H., Yan J., Wang Q., Li D., Guo H., Li S., et al. Extended septal myectomy for hypertrophic obstructive cardiomyopathy in children and adolescents. Pediatr Cardiol. 2016; 37: 1091–7. DOI: https://doi.org/10.1007/s00246-016-1396-5

6. Arghami A., Dearani J.A., Said S.M., O'Leary P.W., Schaff H.V. Hypertrophic cardiomyopathy in children. Ann Cardiothorac Surg. 2017; 6 (4): 376–85. DOI: https://doi.org/10.21037/acs.2017.07.04

7. Dearani J.A., Ommen S.R., Gersh B.J., Schaff H.V., Danielson G.K. Surgery insight: Septal myectomy for obstructive hypertrophic cardiomyopathy – the Mayo Clinic experience. Nat Clin Pract Cardiovasc Med. 2007; 4 (9): 503–12. DOI: https://doi.org/10.1038/ncpcardio0965

8. Minakata K., Dearani J.A., O'Leary P.W., Danielson G.K. Septal myectomy for obstructive hypertrophic cardiomyopathy in pediatric patients: Early and late results. Ann Thorac Surg. 2005; 80 (4): 1424–30. DOI: https://doi.org/10.1016/j.athoracsur.2005.03.109

9. Monteiro P.F., Ommen S.R., Gersh B.J., Dearani J.A., Schaff H.V., Nishimura R.A., et al. Effects of surgical septal myectomy on left ventricular wall thickness and diastolic filling. Am J Cardiol. 2007; 100 (12): 1776–8. DOI: https://doi.org/10.1016/j.amjcard.2007.07.031

10. Menon S.C., Ackerman M.J., Ommen S.R., Cabalka A.K., Hagler D.J., O'Leary P.W., et al. Impact of septal myectomy on left atrial volume and left ventricular diastolic filling patterns: An echocardiographic study of young patients with obstructive hypertrophic cardiomyopathy. J Am Soc Echocardiogr. 2008; 21 (6): 684–8. DOI: https://doi.org/10.1016/j.echo.2007.11.006

11. Nguyen A., Schaff H.V., Nishimura R.A., Dearani J.A., Geske J.B., Lahr B.D., et al. determinants of reverse remodeling of the left atrium after transaortic myectomy. Ann Thorac Surg. 2018; 106 (2): 447–53. DOI: https://doi.org/10.1016/j.athoracsur.2018.03.039

12. Finocchiaro G., Haddad F., Kobayashi Y., Lee D., Pavlovic A., Schnittger I., et al. Impact of septal reduction on left atrial size and diastole in hypertrophic cardiomyopathy. Echocardiography. 2016; 33 (5): 686–94. DOI: https://doi.org/10.1111/echo.13158

13. Deb S.J., Schaff H.V., Dearani J.A., Nishimura R.A., Ommen S.R. Septal myectomy results in regression of left ventricular hypertrophy in patients with hypertrophic obstructive cardiomyopathy. Ann Thorac Surg. 2004; 78 (6): 2118–22. DOI: https://doi.org/10.1016/j.athoracsur.2004.05.063

14. Shamim W., Yousufuddin M., Wang D., Henein M., Seggewiss H., Flather M., et al. Nonsurgical reduction of the interventricular septum in patients with hypertrophic cardiomyopathy. N Engl J Med. 2002; 347 (17): 1326–33. DOI: https://doi.org/10.1056/NEJMoa012710

15. Menon S.C., Eidem B.W., Dearani J.A., Ommen S.R., Ackerman M.J., Miller D. Diastolic dysfunction and its histopathological correlation in obstructive hypertrophic cardiomyopathy in children and adolescents. J Am Soc Echocardiogr. 2009; 22 (12): 1327–34. DOI: https://doi.org/10.1016/j.echo.2009.08.014

16. Zhu C., Wang S., Ma Y., Wang S., Zhou Z., Song Y., et al. Childhood hypertrophic obstructive cardiomyopathy and its relevant surgical outcome. Ann Thorac Surg. 2020; 110 (1): 207–13. DOI: https://doi.org/10.1016/j.athoracsur.2019.10.016

Гипертрофическая кардиомиопатия в стадии декомпенсации кровообращения: трансплантация или обратное ремоделирование

Дземешкевич С.Л.[1], Грамович В.В.[2], Синицин В.Е.[3], Стукалова О.В.[2], Мершина Е.А.[3], Рыжкова Е.В.[3], Мотрева А.П.[4], Калмыкова О.В.[4], Мартьянова Ю.Б.[4], Пасюга В.В.[4], Заклязьминская Е.В.[1]

[1] Государственный научный центр Российской Федерации Федеральное государственное бюджетное научное учреждение «Российский научный центр хирургии имени академика Б.В. Петровского», 119991, г. Москва, Российская Федерация

[2] Федеральное государственное бюджетное учреждение «Национальный медицинский исследовательский центр кардиологии имени академика Е.И. Чазова» Министерства здравоохранения Российской Федерации, 121552, г. Москва, Российская Федерация

[3] Медицинский научно-образовательный центр, Федеральное государственное бюджетное образовательное учреждение высшего образования «Московский государственный университет имени М.В. Ломоносова», 119192, г. Москва, Российская Федерация

[4] Федеральное государственное бюджетное учреждение «Федеральный центр сердечно-сосудистой хирургии» Министерства здравоохранения Российской Федерации (г. Астрахань), 414011, г. Астрахань, Российская Федерация

ДЛЯ КОРРЕСПОНДЕНЦИИ

Дземешкевич Сергей Леонидович – доктор медицинских наук, профессор, главный научный сотрудник отделения хирургического лечения дисфункций миокарда и сердечной недостаточности ГНЦ РФ ФГБНУ «РНЦХ им. акад. Б.В. Петровского» (Москва, Российская Федерация)

E-mail: sdzemeshkevich@gmail.com

https://orcid.org/0000-0003-0939-1063

Ключевые слова: гипертрофическая кардиомиопатия (ГКМП); обструктивная ГКМП; дилатационная фаза ГКМП; обструкция притока; митральная дисплазия; *MYH7*; органосохраняющая хирургия; трансплантация сердца; диастолическая дисфункция

Прогредиентное течение гипертрофической кардиомиопатии (ГКМП) отличается многообразием вариантов, которые не являются случайными. В основе индивидуального развития клинических событий лежит сочетанное действие как генетических факторов, так и многообразных эпигенетических влияний. В настоящей работе мы представляем описание успешного хирургического лечения пациентки с обструктивной ГКМП в стадии декомпенсации, которая уже была обследована по программе трансплантации комплекса «сердце–легкие». Это клиническое наблюдение позволяет говорить о реальной возможности успешного обратного ремоделирования гипертрофической кардиомиопатии даже в дилатационной стадии, что приводит к регредиентному уменьшению нарушений внутрисердечной анатомии и функции, стабилизации системного кровообращения и дает шансы избежать или отодвинуть на длительный срок вопрос о необходимости трансплантации сердца или комплекса «сердце–легкие».

Финансирование. Исследование было выполнено в рамках государственного задания НИР FURG-2023-009.

Конфликт интересов. Авторы заявляют об отсутствии конфликта интересов.

Для цитирования: Дземешкевич С.Л., Грамович В.В., Синицин В.Е., Стукалова О.В., Мершина Е.А., Рыжкова Е.В., Мотрева А.П., Калмыкова О.В., Мартьянова Ю.Б., Пасюга В.В., Заклязьминская Е.В. Гипертрофическая кардиомиопатия в стадии декомпенсации кровообращения: трансплантация или обратное ремоделирование // Клиническая и экспериментальная хирургия. Журнал имени академика Б.В. Петровского. 2023. Т. 11, № 2. С. 101–110. DOI: https://doi.org/10.33029/2308-1198-2023-11-2-101-110

Статья поступила в редакцию 20.05.2023. **Принята в печать** 31.05.2023.

Hypertrophic cardiomyopathy at the circulatory decompensation stage: transplantation or reverse remodeling

Dzemeshkevich S.L.[1], Gramovich V.V.[2], Sinitsyn V.E.[3], Stukalova O.V.[2], Mershina E.A.[3], Ryzhkova E.V.[3], Motreva A.P.[4], Kalmykova O.V.[4], Martyanova Yu.B.[4], Pasyuga V.V.[4], Zaklyazminskaya E.V.[1]

[1] Petrovsky National Research Center of Surgery, 119991, Moscow, Russian Federation

[2] National Medical Research Center for Cardiology named after Academician E.I. Chazov, Ministry of Health of the Russian Federation, 121552, Moscow, Russian Federation

CORRESPONDENCE
Sergei L. Dzemeshkevich – MD, Professor, Chief Researcher of the Department of Surgical Treatment of Myocardial Dysfunctions and Heart Failure, Petrovsky National Research Center of Surgery (Moscow, Russian Federation)
E-mail: sdzemeshkevich@gmail.com
https://orcid.org/0000-0003-0939-1063

Keywords: hypertrophic cardiomyopathy (HCM); obstructive HCM; dilated phase of HCM; mitral dysplasia; MYH7; organ preserving surgery; heart transplantation; diastolic dysfunction

[3] Medical Scientific and Research Center of Moscow State University by M.V. Lomonosov, 119192, Moscow, Russian Federation
[4] Federal Center for Cardiovascular Surgery, Ministry of Health of the Russian Federation (Astrakhan), 414011, Astrakhan, Russian Federation

Progressive course of the hypertrophic cardiomyopathy (HCM) is characterized by a variety of non-random directions. The combined action of both genetic factors and diverse epigenetic influences underlies the individual development of clinical events. Here we present a unique case of the successful surgical treatment of a patient with decompensated obstructive HCM, who has already been examined under the heart-lung complex transplantation program. This clinical observation allows us to speak about the real possibility of successful reverse remodeling of the hypertrophic cardiomyopathy even at the dilated stage. It leads to a regredient decrease in intracardiac anatomy and function disorders, stabilization of systemic circulation and provide a chance to avoid or postpone for a long time the need for the heart or heart-lung transplantation.

Funding. This study was supported by research project FURG-2023-009.
Conflict of interest. The authors declare no conflict of interest.

For citation: Dzemeshkevich S.L., Gramovich V.V., Sinitsyn V.E., Stukalova O.V., Mershina E.A., Ryzhkova E.V., Motreva A.P., Kalmykova O.V., Martyanova Yu.B., Pasyuga V.V., Zaklyazminskaya E.V. Hypertrophic cardiomyopathy at the circulatory decompensation stage: transplantation or reverse remodeling. Clinical and Experimental Surgery. Petrovsky Journal. 2023; 11 (2): 101–10. DOI: https://doi.org/10.33029/2308-1198-2023-11-2-101-110 (in Russian)
Received 20.05.2023. **Accepted** 31.05.2023.

Гипертрофическая кардиомиопатиия (ГКМП) встречается, по современным данным, с частотой 1:500–1:200 во всех этнических группах [1]. Клиническое течение отличается чрезвычайным разнообразием, и причины выраженного внутрисемейного и межсемейного полиморфизма все еще требуют объяснения. Индивидуальный характер прогредиентного течения в значительной степени определяет сочетание генетических (мутаций) и негенетических факторов. Особого внимания в связи с угрожающим развитием патологии заслуживают пациенты с диффузно-генерализованным субмитральным фенотипом [2–4]. У этих пациентов гипертрофия межжелудочковой перегородки (МЖП) является лишь частью патологии, и в силу этого они нуждаются в специальной технике и объеме хирургического вмешательства. К этой особой группе пациентов следует отнести также пациентов с ГКМП в стадии дилатации левых отделов сердца, с нарушением не только внутрисердечного, но и системного кровообращения.

В настоящей публикации мы приводим описание истории болезни с успешной хирургической реконструкцией тяжелого варианта субмитральной ГКМП, осложнившейся атриомегалией, легочной гипертензией и недостаточностью кровообращения по большому и малому кругу, и послеоперационного наблюдения в течение 50 мес после операции. Положительные результаты позволяют сделать определенные теоретические предположения и дать практические рекомендации о характере и возможных механизмах регредиентного развития этой патологии и ее осложнений в отдаленном периоде после реконструкции.

Клиническое наблюдение

Пациентка, 42 года, была оперирована с диагнозом «гипертрофическая обструктивная кардиомиопатия, тяжелая митральная и трикуспидальная регургитация, тяжелая легочная гипертензия; пароксизмальная фибрилляция предсердий (ФП), пароксизмы наджелудочковой тахикардии (НЖТ) и желудочковой экстрасистолии (ЖЭС). Пресинкопальные состояния. Недостаточность кровообращения 2Б, хроническая сердечная недостаточность (ХСН) IV функционального класса (ФК по NYHA)».

Персональный и семейный анамнез

Шумы в сердце выявили в возрасте 11 лет, через 2 года (в возрасте 13 лет) была впервые госпитализирована в кардиоревматологический интернат. В возрасте 20 лет благополучно перенесла беременность, самостоятельные роды в срок (дочери 27 лет, кардиологически не обследована). В возрасте 22 лет была диагностирована обструктивная ГКМП. В последующем при неоднократных обследованиях в кардиохирургических учреждениях оперативное лечение не предлагали. Вторая беременность в возрасте 37 лет протекала на фоне ухудшения состояния, роды в срок кесаревым сечением (сын, 15 лет, не обследован).

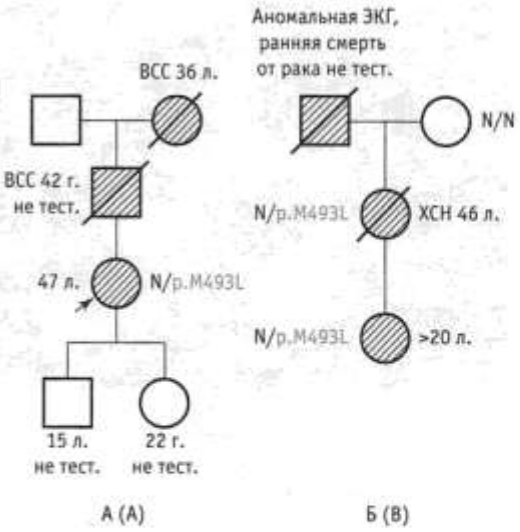

Рис. 1. Родословные носителей мутации p.M493L в гене *MYH7*. Клинически здоровые члены семьи обозначены открытыми символами, больные – заштрихованными. Возраст членов семьи (когда известен) указан рядом с соответствующим символом. Пробанд указан стрелкой: А – родословная пациентки Г. (настоящее наблюдение); Б – родословная пациента № 3 (восстановлена по тексту статьи T. Kubo T. и соавт., 2007 [15])

N/N – норма; N/p.M493L – носитель мутации p.M493L в гене *MYH7* в гетерозиготном состоянии. ВСС – внезапная сердечная смерть, не тест. – не тестирован.

Fig. 1. Pedigrees of the carriers of the p.M493L mutation in the MYH7 gene. Asymptomatic family members are shown with open symbols, affected – with hatched symbols. Age of family members (if known) is assigned near the corresponding symbol. Proband is marked by arrow.: A. Pedigree of the patient G. (this study); B. Pedigree of the patient N 3 (reconstructed based on T. Kubo et al., 2007 [15])

N/N – normal; N/p.M493L – heterozygous carrier of the p.M493L mutation in the MYH7 gene. BCC – sudden cardiac death, SCD – non tested.

Состояние неуклонно ухудшалось, несмотря на медикаментозное лечение, к возрасту 40 лет была диагностирована легочная гипертензия, давление в легочной артерии (ЛА) 84/36 мм рт.ст. При очередном обследовании хирургическое лечение было признано чрезвычайно рискованным, рекомендовано продолжить медикаментозную терапию. В 42 года рекомендована трансплантация «сердце–легкое», прошла обследование в профильном учреждении по программе трансплантации. В том же году обратилась за консультацией в РНЦХ им. акад. Б.В. Петровского, где ей была предложена операция хирургического ремоделирования ГКМП в условиях искусственного кровообращения (ИК).

Семейный анамнез отягощен внезапной сердечной смертью (ВСС): отец и бабушка по отцовской линии умерли внезапно в возрасте 42 и 36 лет соответственно (рис. 1А).

Генетическое обследование

Поиск мутаций был проведен методом полупроводникового секвенирования (Ion Torrent PGM™ System, ThermoFisher, USA) в таргетной панели, включающей 10 генов, кодирующих саркомерные белки миокарда (*MYBPC3, MYH7, TPM1, MYL2, MYL3, ACTC1, TNNI3, TNNT2, TAZ, LDB3*). В гене *MYH7* выявлен генетический вариант NM_000257.3:c.1477A>T (p.Met493Leu), в гетерозиготном состоянии (рис. 2). Вариант является патогенным (класс V) согласно уточненным критериям патогенности ACMG(2018) для гена *MYH7* [5]. Пациентка была приглашена на повторное медико-генетическое консультирование.

Обоим детям, 27 и 15 лет, рекомендован каскадный семейный скрининг.

Предоперационное обследование

Пациентка жалуется на одышку, перебои в работе сердца, периферические отеки.

По данным трансторакальной эхокардиограммы (ЭхоКГ): фракция выброса левого желудочка (ФВ ЛЖ) 52%, толщина межжелудочковой перегородки (тМЖП) 22–27 мм, большое количество аномальных мышечных трабекул и хорд в субмитральном отделе ЛЖ и в зоне его верхушки;



Рис. 2. Фрагмент NGS-секвенирования таргетной панели генов на платформе Ion Torrent PGM. Показаны прочтения, содержащие вариант NM_000257.3:c.1477A>T (p.Met493Leu) в гене *MYH7*

Fig. 2. Fragment of the NGS-sequencing of the target genes panel based on Ion Torrent PGM instrument. The reads presented variant NM_000257.3:c.1477A>T (p.Met493Leu) in the *MYH7* gene are shown

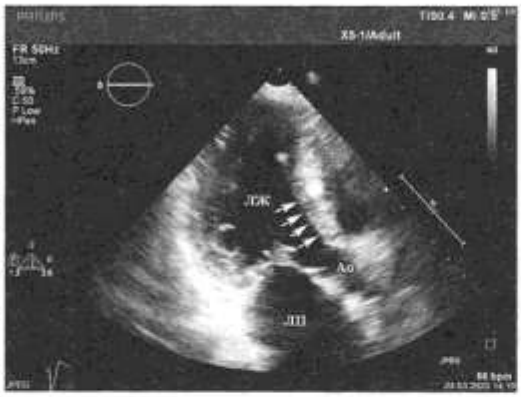

Рис. 3. Выходной тракт ЛЖ. Зона миоэктомии в базальном отделе МЖП указана стрелками. Исследование в 2D-режиме из апикального доступа в проекции по длинной оси сердца

ЛЖ – левый желудочек; ЛП – левое предсердие; Ао – корень аорты.

Fig. 3. The left ventricular outflow tract. Arrows indicate myectomy area in the basal part of the interventricular septum

LV – left ventricle; LA – left atrium; Ar – aortic root.

пиковый градиент давления в выходном отделе левого желудочка (ВОЛЖ) до 84 мм рт.ст. (в покое). Размер левого предсердия (ЛП) 75×54 мм, размер правого предсердия (ПП) 69×57 мм. Митральная недостаточность (МН) IV степени, трикуспидальная недостаточность III степени, систолическое давление в легочной артерии (ЛА) 90–95 мм рт.ст., давление заклинивания легочной артерии (ДЗЛА) 26 мм рт.ст. *Заключение:* ГКМП, субмитральный диффузно-генерализованный фенотип, со смещением оснований гипертрофированных папиллярных мышц к верхушке ЛЖ, большим количеством аномальных межмышечных трабекул и хорд.

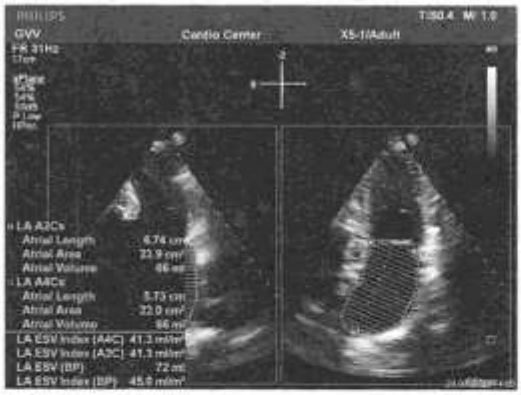

Рис. 4. Измерение объема ЛП биплановым методом дисков (модифицированный метод Симпсона). Режим xPlane из апикального доступа, конец систолы

Fig. 4. Measurement of the LA volume by biplane disc method (modified Simpson's method)

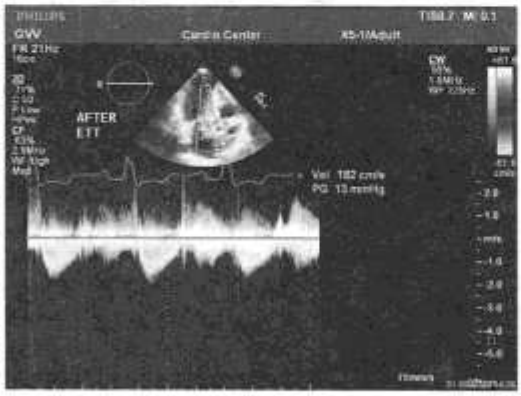

Рис. 5. Скорость кровотока на путях оттока из ЛЖ после пробы с физической нагрузкой. Признаков латентной обструкции не выявлено. Исследование в постоянно-волновом допплеровском режиме из апикального доступа

Fig. 5. Blood flow velocity in LV outflow pathways after exercise testing. No signs of latent obstruction detected

На электрокардиограмме (ЭКГ) покоя и при суточном холтеровском мониторировании – ЖЭС, эпизоды желудочковой тахикардии. По данным коронароангиографии – без патологии.

Биохимические маркеры сердечной недостаточности: выраженный подъем плазменного уровня NT-pro-BNP до 3229 пг/мл (норма до 125 пг/мл).

Хирургическое лечение

Пациентке в возрасте 42 года было выполнено хирургическое ремоделирование ЛЖ: расширенная миоэктомия МЖП на всем протяжении, мобилизация папиллярных мышц с иссечением межмышечных и верхушечных аномальных трабекул; парааннулярная объем-редуцирующая пластика ЛП и линейная пластика ПП.

Ранний послеоперационный период протекал гладко, без осложнений и органных дисфункций. Пациентка экстубирована по показаниям через 8 ч после поступления в отделение интенсивной терапии. Гемодинамика оставалась стабильной, ритм синусовый с частотой сердечных сокращений (ЧСС) 75–80 в минуту, без необходимости в фармакологической поддержке или электрокардимостимуляции, диурез адекватный, 1,2–2 мл/ч. Кровопотеря по послеоперационным дренажам составила 300 мл. Максимальный уровень лактата в артериальной крови 2,2 ммоль/л. Время пребывания в отделении анестезиологии-реанимации и интенсивной терапии (ОАРИТ) – 23 ч. Время пребывания в стационаре составило 11 сут.

Среднесрочные результаты хирургического лечения

Пациентка была выписана с рекомендациями по кардиотропной терапии, назначены регулярные очные консультации для динамики состояния не реже 1 раза в год. Срок динамического наблюдения составил 50 мес (>4 лет).

В настоящее время пациентке 47 лет, субъективно отмечает улучшение клинического состояния, увеличение толерантности к физической нагрузке, сердечная недостаточность соответствует II ФК (NYHA) (*до операции – IV ФК*).

По результатам инструментального обследования также отмечается выраженная положительная динамика. При ЭхоКГ покоя и с нагрузкой: скрытой динамической обструкции ВТЛЖ не выявлено; сохраняется умеренно выраженная диастолическая дисфункция миокарда ЛЖ, систолическое давление в ЛА 32 мм рт ст. (*до операции – 95 мм рт.ст.*) (рис. 3–5).

По данным магнитно-резонансной томографии (МРТ) с контрастированием (рис. 6–8): признаков

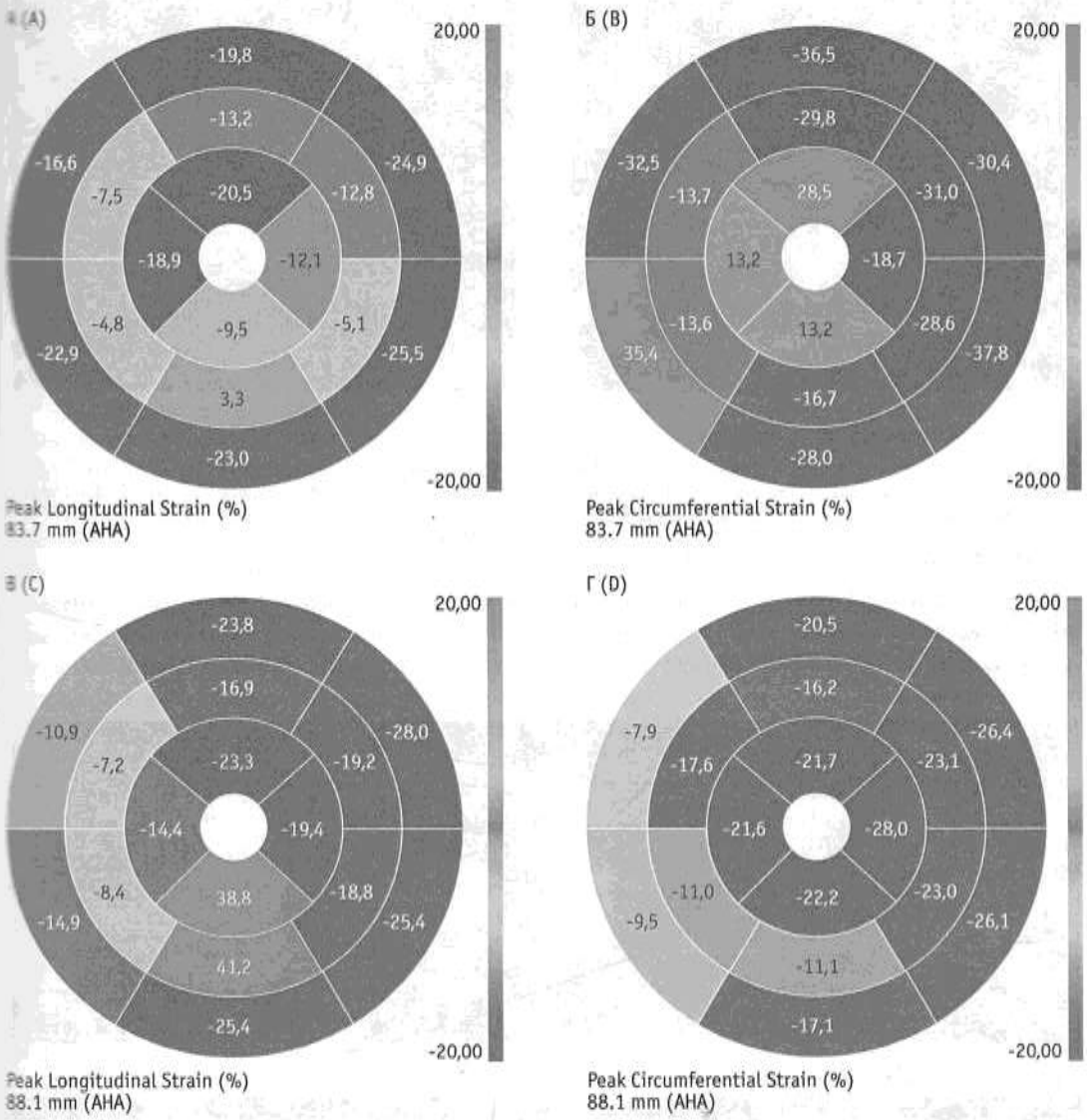

Рис. 6. МРТ сердца до (А, Б) и после (В, Г) хирургического вмешательства: А, Б – пиковая глобальная продольная деформация ЛЖ (-)12,8%; пиковая глобальная циркумференциальная деформация ЛЖ (-)15,2%; В, Г – пиковая глобальная продольная деформация ЛЖ (-)13,9%; пиковая глобальная циркумференциальная деформация ЛЖ (-)17,1%. Результаты представлены на схеме «бычий глаз»

ЛЖ – левый желудочек.

Fig. 6. Cardiac MRI before (A, B) and after (C, D) surgery: A, B – peak global LV (-) 12.8%; peak global CS (-)15.2%; C, D – peak global LV (-) 13.9%, peak global CS (-)17.1%. Results are represented in Bull's eye plots

CS – Circumferential Strain.

обструкции ВТЛЖ, равно как и внутриполостной обструкции, не выявлено. Отмечается уменьшение толщины миокарда МЖП как в базальных, так и в средних сегментах – с 17–20 до 11–15 мм. Папиллярные мышцы широкими основаниями фиксированы к апикальному сегменту ЛЖ. Также отчетливо уменьшилась толщина миокарда в зонах, не подвергнутых миоэктомии. Увеличение конечного диастолического размера (КДР) ЛЖ с 44 до 49 мм, ФВ ЛЖ 62%. Митральная недостаточность (МН) 1–2-й степени, трикуспидальная недостаточность (ТН) 0–1-й степени. Выявлена тенденция к снижению выраженности диастолической дисфункции, несмотря на сохраняющиеся признаки значительного интрамиокардиального фиброза (до 27% массы миокарда).

Катетеризация правых отделов сердца: сердечный выброс (СВ) – 3,4 л/мин, ударный объем (УО) – 50,9 мл; давление в ЛА (систолическое/диастолическое/среднее) – 51/15/28 мм рт.ст. Давление в ПП (а-волна/v-волна/среднее) – 13/10/6 мм рт.ст.

На ЭКГ покоя и 48-часовом холтеровском мониторировании были зарегистрированы одиночные и групповые желудочковые экстрасистолы.

Обсуждение

Термин «изолированный гипертрофический субаортальный стеноз» (ИГСС) давно канул в прошлое. Однако, несмотря на обоснованный и утвердившийся новый термин ГКМП, представление о существе этой генетически детерминированной патологии у многих кардиологов и кардиохирургов практически не изменилось. Об этом свидетельствует тот факт, что в большинстве современных публикаций анализ результатов не предполагает сравнительной оценки групп пациентов с учетом внутрисердечного фенотипа патологии и, тем более, генотипа. Между тем ГКМП однозначно понимается экспертами как клинически и генетически гетерогенное заболевание миокарда [6].

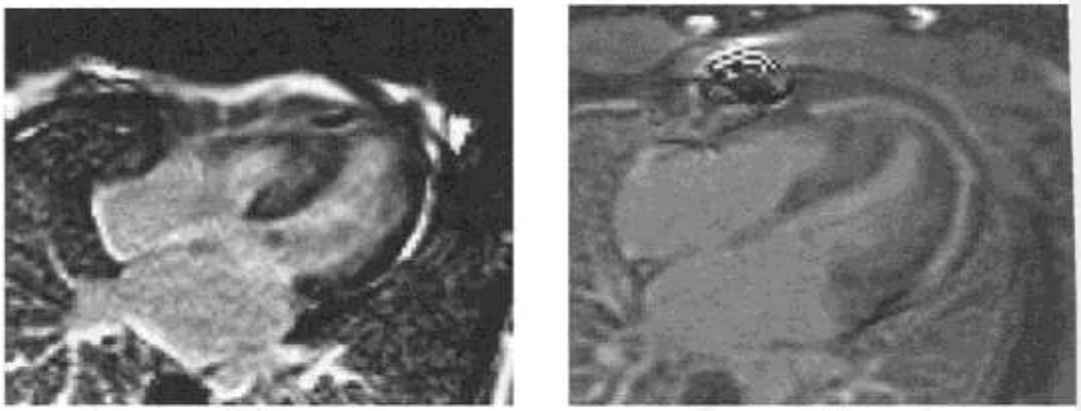

А (А) Б (В)

Рис. 7. МРТ с отсроченным контрастированием гадолиний-содержащим препаратом до (А) и после (Б) операции. По данным МРТ с отсроченным контрастированием распространенность интрамиокардиального фиброза МЖП до (А) и после (Б) операции не различалась. Представлена четырехкамерная проекция ЛЖ

ЛЖ – левый желудочек; МЖП – межжелудочковая перегородка.

Fig. 7. CMR with late-gadolinium enhancement before (A) and after (B) surgery. No changes in intramyocardial fibrosis in the IVS (4-chamber LAX view)

LV – left ventricle; IVS – interventricular septum.

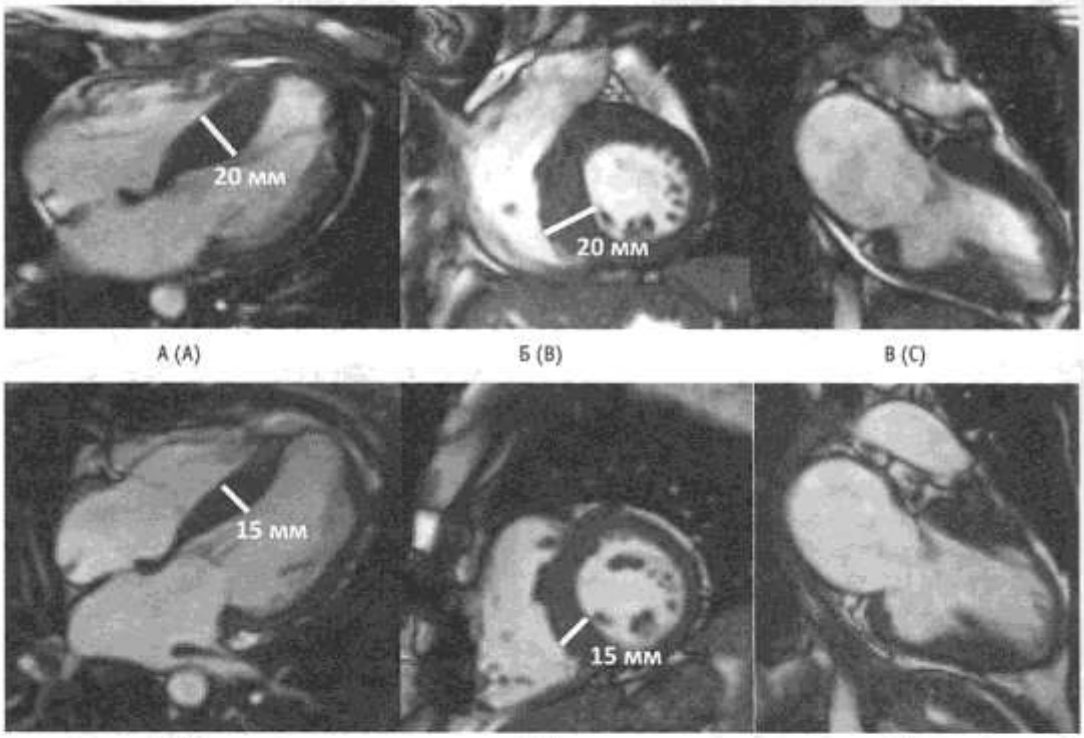

А (А) Б (В) В (С)

Г (D) Д (Е) Е (F)

Рис. 8. МРТ в кинорежиме ЛЖ до (А, Б, В) и после операции (Г, Д, Е): четырехкамерная проекция (А, Г), короткая ось (Б, Д) и двухкамерная проекция (В, Е)

После операции снизилась индексированная масса миокарда с 70 до 63 г/м². Отмечалось увеличение размера индексированного конечного диастолического объема (КДО) ЛЖ с 39 до 66 мл/м². Обращало на себя внимание уменьшение индексированного объема ЛП с 57 до 45 мл/м², сопровождавшееся повышением ФВ ЛП с 32 до 50%. КДО – конечно-диастолический объем; ЛП – левое предсердие; ЛЖ – левый желудочек; МЖП – межжелудочковая перегородка; ФВ – фракция выброса.

Fig. 8. Cine CMR image of LV before (A, B, C) and after surgery (D, E, F): 4-chamber LAX view (A, D), SAX view (B, E) and 2-chamber LAX view (C, F)

After surgery CMR showed decrease indexed LV mass from 70 g/m² to 63 g/m². Indexed EDV increased from 39 mL/m2 to 66 mL/m². Indexed LA volume diminished from 57 mL/m² to 45 mL/m². LA EF increased from 32 to 50%. EDV – end-diastolic volume; LA – left atrium; LV – left ventricle; IVS – interventricular septum; EF – ejection fraction.

Пациенты с субмитральной (и, как редкий вариант, верхушечной) локализацией гипертрофии имеют, как правило, раннюю манифестацию, требуют своевременной и нестандартной хирургии [6–11]. Чем ниже уровень обструкции, тем меньше градиент в ВОЛЖ, и тем более рестриктивна данная патология. Именно такие пациенты с ГКМП являются кандидатами на пересадку сердца. Характерно, что в этой группе реципиентов донорского сердца отмечена наибольшая частота несовпадений до- и послеоперационного диагноза типа кардиомиопатии [8].

Особенности прогредиентного развития клинических симптомов при ГКМП достаточно подробно описаны в современных публикациях [2]. Однако причины и факторы такой отрицательной динамики и тем более ее индивидуальной вариабельности еще требуют своего анализа. Эти факторы представляются нам чрезвычайно важными, определяющими характер послеоперационного регредиентного процесса. При субмитральном фенотипе диффузная гипертрофия МЖП со смещением оснований гипертрофированных папиллярных мышц к верхушке ЛЖ является результатом первичных генетических нарушений. В то же время прогредиентное развитие этого процесса и его генерализация на другие отделы ЛЖ представляются следствием нарушений внутрисердечной гемодинамики. Ведущие факторы – это повышение давления в ВОЛЖ (или двухуровневый перепад), уменьшение рабочего диастолического объема ЛЖ и прогрессирование внутримиокардиального фиброза, приводящие к снижению диастолического комплаенса.

Как результат происходят перегрузка и увеличение объема ЛП с последующим повышением давления в ЛА, декомпенсация кровообращения по большому кругу с развитием ХСН. Иными словами, предоперационный фенотип ГКМП определяется 2 группами факторов: локализацией и особенностями гипертрофированных зон миокарда ЛЖ (генетические факторы), а также степенью рабочей гипертрофии миокарда, вызванных этими первичными аномалиями (гемодинамические факторы). Интрамиокардиальный фиброз при ГКМП является следствием перегрузки на фоне нарушения микроциркуляции. Такая концепция позволяет точнее оценивать и отдаленные хирургические результаты расширенной миоэктомии (под данным термином не следует понимать расширение объема эктомированной перегородки ЛЖ. Эта процедура скорее соответствует термину «хирургическое ремоделирование полости ЛЖ»). Хирургическое ремоделирование ГКМП с субмитральным фенотипом позволяет заложить основы последующего регредиентного ремоделирования сердца и прогрессирующего уменьшения симптоматики сердечной недостаточности. В литературе чаще сообщают о ближайших и непосредственных (до 12 мес) результатах операций [12]. Авторы отмечают, что уже в первые месяцы после миоэктомии происходит продолжающееся обратное ремоделирование ЛЖ, причем это касается не только зоны резекции миокарда.

В приведенном нами клиническом наблюдении пациентки с крайней степенью нарушений внутрисердечной и центральной гемодинамики мы также отмечаем продолжающиеся позитивные регредиентные процессы. Эти процессы заключаются в следующем: в продолжающемся уменьшении толщины стенок ЛЖ и массы миокарда, удержании достигнутых интраоперационно и даже дополнительно уменьшающихся размеров предсердий, уменьшении степени диастолической дисфункции ЛЖ, отчетливой тенденции к нормализации давления в легочной артерии. Тот факт, что эти показатели отмечены через 50 мес после операции, говорит о стабильности и продолженности позитивных регредиентных процессов. Полученные результаты убедительно свидетельствуют о том, что процессы послеоперационного обратного ремоделирования затрагивают не только зону резекции.

У пациентов с ГКМП особого внимания и контроля требует риск развития фибрилляции предсердий (ФП) и ВСС. Несмотря на то что уже появились рекомендации по имплантации кардиовертера-дефибриллятора (ИКД) не только взрослым, но и детям [11], однако в отношении принятия такого решения для оперированных пациентов согласованного экспертного мнения не выработано. У нас также нет убедительной концепции относительно нашей пациентки: с одной стороны, имеется явная позитивная послеоперационная фенотипическая и клиническая симптоматика, с другой – налицо явные факторы риска: отягощенный по ВСС семейный анамнез, значительный уровень интрамиокардиального фиброза (27%) и сохраняющаяся ЖЭС. Как минимум, это говорит о том, что оптимальные сроки хирургического лечения в данном случае были пропущены. Оперативное лечение должно выполняться раньше, до развития необратимых морфологических и функциональных дефектов миокарда и системного кровообращения. Важно помнить, что уровень дооперационного перепада давления для многих пациентов с ГКМП, особенно имеющих субмитральный фенотип, не может быть решающим симптомом и, тем более, единственным критерием показаний к хирургическому вмешательству.

Роль и значение конкретных генетических причин в формировании внутрисердечного варианта гипертрофии миокарда обсуждаются, начиная с 2009 г. [13, 14]. Однако малое число детальных

описаний пациентов с одной и той же генетической причиной (мутацией) существенно замедляют выявление и валидацию закономерностей генотип-фенотип.

Выявленная у нашей пациентки мутация p.Met493Leu в гене *MYH7* впервые была описана в специфической группе относительно молодых больных с ГКМП (средний возраст 43 года) с тяжелой диастолической дисфункцией, у которых умеренная выраженность собственно гипертрофии миокарда (МЖП ≤15 мм) сопровождалась рестриктивным фенотипом [15]. Поскольку пациент из статьи [15] не был оперирован, можно говорить об описанном примере естественного течения ГКМП, вызванного этой мутаций (продолжительность жизни составила 45 лет, причина смерти – ХСН). Интересно, что дочь этого пробанда (возраст не указан, предположительно около 20 лет) также была носительницей этой мутации и имела установленный диагноз ГКМП, также с умеренной выраженностью гипертрофии (МЖП 14 мм) и рестриктивным фенотипом [15]. К сожалению, в публикации не обсуждается преимущественная локализация гипертрофии и отсутствуют данные о градиенте давления в ВОЛЖ.

В целом клинические проявления у представленной нами пациентки и описанных в литературе двоих родственных носителей этого генетического варианта согласуются (см. рис. 1Б). Столь малое число даже согласующихся наблюдений носителей с одной мутацией не позволяет делать количественных, статистически значимых выводов, однако это очень важно в контексте планируемого каскадного семейного скрининга (тестирование двоих детей пациентки 22 и 15 лет), планирования плана обследования и лечения для носителей мутаций.

Анализ настоящей истории болезни позволяет сделать ряд принципиальных практических рекомендаций.

1. Точная диагностика ГКМП должна обязательно включать генетическое тестирование и МРТ-исследование с контрастированием. На сильно запущенных стадиях заболевания эти данные могут служить важным дифференциально-диагностическим инструментом, позволяющим исключить кардиомиопатии метаболического генеза, требующие не хирургической реконструкции, а современного геноспецифического медикаментозного лечения.

2. Выраженная диастолическая дисфункция, увеличение ЛП и легочная гипертензия, появление верхушечной аневризмы ЛЖ хотя и свидетельствуют об упущенных оптимальных сроках для операции, не закрывают полностью возможности ремоделирующей реконструкции сердца.

3. Величину перепада давления в ВОЛЖ следует учитывать как один из важных показателей в принятии решения об операции, но не единственный и далеко не решающий: диастолический объем ЛЖ, выраженность фиброза миокарда, размеры ЛП и легочная гипертензия, наличие наджелудочковых аритмий являются более значимыми симптомами и предикторами необходимости агрессивного лечебного вмешательства.

4. Хирургическое лечение таких пациентов должно включать не только расширенную миоэктомию перегородки, но и полноценную ревизию субмитрального пространства с резекцией аномальных мышечных трабекул (в том числе верхушечных) и хорд, добиваясь полной мобилизации папиллярных мышц.

5. Резекция опорных хорд передней створки митрального клапана, играющих значимую роль в сократимости обоих желудочков [16], равно как и устранение переднесистолического движения этой створки путем пластики «край-в-край», всегда приводящей к той или иной степени выраженности стенотического эффекта [17], являются особенно нежелательными у пациентов с дилатационной фазой ГКМП и прогрессирующей недостаточностью кровообращения.

Заключение

Приведенная клиническая история болезни убедительно, на наш взгляд, свидетельствует о реальной возможности успешного обратного ремоделирования гипертрофической кардиомиопатии даже в дилатационной стадии, что ведет к регредиентному уменьшению нарушений внутрисердечной анатомии и функции, стабилизации системного кровообращения и дает шансы избежать или отодвинуть на длительный срок вопрос о необходимости трансплантации сердца или комплекса «сердце–легкие».

Мы считаем важным акцентировать внимание читателей не только на клинических особенностях, но и именно на истории данной пациентки: от первого выявления врожденной кардиальной патологии (в возрасте 11 лет) до хирургического лечения (42 года) прошло более 30 лет регулярных обследований в ведущих профильных центрах страны, и место хирургического лечения в рекомендациях было представлено заключениями «еще не показано», «уже не показано», «рекомендована трансплантация комплекса "сердце–легкие"». Мы полагаем, что в настоящее время назрела настоятельная необходимость в организации специальной сертификации по тематике ГКМП как лечебных учреждений, так и конкретных специалистов, работающих в области диагностики и лечения пациентов с этой самой частой среди некоронарных кардиомиопатий патологией, которые составляют около половины листа ожидания на ортотопическую трансплантацию сердца.

Литература

1. Semsarian Ch., Jngles J., Maron M.S., Maron B.S. New perspectives of hypertrophic cardiomyopathy // J. Am. Coll. Cardiol. 2015. Vol. 65, N 12. P. 1249–1254. DOI: https://doi.org/10.1016/j.jacc.2015.01.019

2. Biagini E., Coccolo F., Ferlito M., Perugini E., Rocchi G., Bacchi-Reggiani L. et al. Dilated-hypokinetic evolution of hypertrophic cardiomyopathy: prevalence, incidence, risk factors, and prognostic implications in pediatric and adult patients // J. Am. Coll. Cardiol. 2005. Vol. 46, N 8. P. 1543–1550. DOI: https://doi.org/10.1016/j.jacc.2005.04.062

3. Sato A., Sakamoto N., Ando K., Kaneshiro T., Uekita H., Sugimoto K. et al. Dilated phase of hypertrophic cardiomyopathy caused by two different sarcomere mutations, treated with surgical left ventricular reconstruction and cardiac resynchronization therapy with a defibrillator // Intern. Med. (Tokyo, Japan). 2012. Vol. 51, N 18. P. 2559–2564. DOI: https://doi.org/10.2169/internalmedicine.51.7684

4. Дземешкевич С.Л., Мотрева А.П., Арешидзе Д.А., Козлова М.А., Черников В.П., Мершина Е.А. и др. Ремоделирование левого желудочка и реконструкция митральной дисплазии при гипертрофической кардиомиопатии с обструкцией притока // Клиническая и экспериментальная хирургия. Журнал имени академика Б.В. Петровского. 2023. Т. 11, № 1. С. 129–137. DOI: https://doi.org/10.33029/2308-1198-2023-11-1-129-137

5. Kelly M.A., Caleshu C., Morales A., Buchan J., Wolf Z., Harrison S.M. et al. Adaptation and validation of the ACMG/AMP variant classification framework for MYH7-associated inherited cardiomyopathies: recommendations by ClinGen's Inherited Cardiomyopathy Expert Panel // Genet. Med. 2018. Vol. 20, N 3. P. 351–359. DOI: https://doi.org/10.1038/gim.2017.218

6. Ommen S.R., Mital S., Burke M.A., Day S.M., Deswal A., Elliott P. et al. 2020 AHA/ACC guideline for the diagnosis and treatment of patients with hypertrophic cardiomyopathy: a report of the American College of Cardiology/American Heart Association Joint Committee on Clinical Practice Guidelines // J. Thorac. Cardiovasc. Surg. 2021. Vol. 162, N 1. P. e23–e106. DOI: https://doi.org/10.1016/j.jtcvs.2021.04.001

7. Schaff H.V., Brown M.L., Dearani J.A., Abel M.D., Ommen S.R., Sorajja P. et al. Apical myectomy: a new surgical technique for management of severely symptomatic patients with apical hypertrophic cardiomyopathy // J. Thorac. Cardiovasc. Surg. 2010. Vol. 139, N 3. P. 634–640. DOI: https://doi.org/10.1016/j.jtcvs.2009.07.079

8. Harris K.M., Spirito P., Maron M.S., Zenovich A.G., Formisano F., Lesser J.R. et al. Prevalence, clinical profile, and significance of left ventricular remodeling in the end-stage phase of hypertrophic cardiomyopathy // Circulation. 2006. Vol. 114, N 3. P. 216–225. DOI: https://doi.org/10.1161/CIRCULATIONAHA.105.583500

9. Дземешкевич С.Л., Мотрева А.П., Калачанова Е.П., Никитюк Т.Г., Мартьянова Ю.Б., Калмыкова О.В. и др. Манифестация гипертрофической кардиомиопатии у детей: фенотип, генотип и особенности хирургического лечения // Клиническая и экспериментальная хирургия. Журнал имени академика Б.В. Петровского. 2021. Т. 9, № 3. С. 16–24. DOI: https://doi.org/10.33029/2308-1198-2021-9-3-16-24

10. Bogachev-Prokophiev A.V., Afanasyev A.V., Zheleznev S.I., Pivkin A.N., Fomenko M.S., Sharifulin R.M. et al. Concomitant ablation for atrial fibrillation during septal myectomy in patients with hypertrophic obstructive cardiomyopathy // J. Thorac. Cardiovasc. Surg. 2018. Vol. 155, N 4. P. 1536–1542.e2. DOI: https://doi.org/10.1016/j.jtcvs.2017.08.063

11. Miron A., Lafreniere-Roula M., Steve Fan C.P., Armstrong K.R., Dragulescu A., Papaz T. et al. A validated model for sudden cardiac death risk prediction in pediatric hypertrophic cardiomyopathy // Circulation. 2020. Vol. 142, N 3. P. 217–229. DOI: https://doi.org/10.1161/CIRCULATIONAHA.120.047235

12. Yamabe T., Ginns J., Vedula V., Leb J.S., Shimada Y.J., Weiner S.D. et al. Left ventricular remodeling following septal myectomy in hypertrophic obstructive cardiomyopathy // JTCVS Open. 2022. Vol. 11. P. 105–115. DOI: https://doi.org/10.1016/j.xjon.2022.05.018

13. Bos J.M., Towbin J.A., Ackerman M.J. Diagnostic, prognostic, and therapeutic implications of genetic testing for hypertrophic cardiomyopathy // J. Am. Coll. Cardiol. 2009. Vol. 54, N 3. P. 201–211. DOI: https://doi.org/10.1016/j.jacc.2009.02.075

14. Lopes L.R., Garcia-Hernández S., Lorenzini M., Futema M., Chumakova O., Zateyshchikov D. et al. Alpha-protein kinase 3 (ALPK3) truncating variants are a cause of autosomal dominant hypertrophic cardiomyopathy // Eur. Heart J. 2021. Vol. 42, N 32. P. 3063–3073. DOI: https://doi.org/10.1093/eurheartj/ehab424

15. Kubo T., Gimeno J.R., Bahl A., Steffensen U., Steffensen M., Osman E. et al. Prevalence, clinical significance, and genetic basis of hypertrophic cardiomyopathy with restrictive phenotype // J. Am. Coll. Cardiol. 2007. Vol. 49, N 25. P. 2419–2426. DOI: https://doi.org/10.1016/j.jacc.2007.02.061

16. Dzemeshkevich S.L., Korolev S.V., Gramovich V.V., Frolova Y.V., Lugovoy A.N., Dombrovskaya A.V. et al. Modified chordal sparing mitral valve replacement as effective technique for both stenotic and insufficient mitral valves // J. Cardiovasc. Surg. 2022. Vol. 63, N 4. P. 498–506. DOI: https://doi.org/10.23736/S0021-9509.22.12065-3

17. Афанасьев А.В. Оптимизация методов хирургического лечения обструктивной гипертрофической кардиомиопатии : дис. ... д-ра мед. наук. Новосибирск, 2023. 304 с.

References

1. Semsarian Ch., Jngles J., Maron M.S., Maron B.S. New perspectives of hypertrophic cardiomyopathy. J Am Coll Cardiol. 2015; 65 (12): 1249–54. DOI: https://doi.org/10.1016/j.jacc.2015.01.019

2. Biagini E., Coccolo F., Ferlito M., Perugini E., Rocchi G., Bacchi-Reggiani L., et al. Dilated-hypokinetic evolution of hypertrophic cardiomyopathy: prevalence, incidence, risk factors, and prognostic implications in pediatric and adult patients. J Am Coll Cardiol. 2005; 46 (8): 1543–50. DOI: https://doi.org/10.1016/j.jacc.2005.04.062

3. Sato A., Sakamoto N., Ando K., Kaneshiro T., Uekita H., Sugimoto K., et al. Dilated phase of hypertrophic cardiomyopathy caused by two different sarcomere mutations, treated with surgical left ventricular reconstruction and cardiac resynchronization therapy with a defibrillator. Intern Med (Tokyo, Japan). 2012; 51 (18): 2559–64. DOI: https://doi.org/10.2169/internalmedicine.51.7684

4. Dzemeshkevich S.L., Motreva A.P., Areshidze D.A., Kozlova M.A., Chernikov V.P., Mershina E.A., et al. Left ventricular remodeling and mitral reconstruction in patient with hypertrophic cardiomyopathy and inflow obstruction. Clinical and Experimental Surgery. Petrovsky Journal. 2023; 11 (1): 129–37. DOI: https://doi.org/10.33029/2308-1198-2023-11-1-129-137 (in Russian)

5. Kelly M.A., Caleshu C., Morales A., Buchan J., Wolf Z., Harrison S.M., et al. Adaptation and validation of the ACMG/AMP variant classification framework for MYH7-associated inherited cardiomyopathies: recommendations by ClinGen's Inherited Cardiomyopathy Expert Panel. Genet Med. 2018; 20 (3): 351–9. DOI: https://doi.org/10.1038/gim.2017.218

6. Ommen S.R., Mital S., Burke M.A., Day S.M., Deswal A., Elliott P., et al. 2020 AHA/ACC guideline for the diagnosis and treatment of patients with hypertrophic cardiomyopathy: a report of the American College of Cardiology/American Heart Association Joint Committee on Clinical Practice Guidelines. J Thorac Cardiovasc Surg. 2021; 162 (1): e23–106. DOI: https://doi.org/10.1016/j.jtcvs.2021.04.001

7. Schaff H.V., Brown M.L., Dearani J.A., Abel M.D., Ommen S.R., Sorajja P., et al. Apical myectomy: a new surgical technique for management of severely symptomatic patients with apical hypertrophic cardiomyopathy. J Thorac Cardiovasc Surg. 2010; 139 (3): 634–40. DOI: https://doi.org/10.1016/j.jtcvs.2009.07.079

8. Harris K.M., Spirito P., Maron M.S., Zenovich A.G., Formisano F., Lesser J.R., et al. Prevalence, clinical profile, and significance of left ventricular remodeling in the end-stage phase of hypertrophic cardiomyopathy. Circulation. 2006; 114 (3): 216–25. DOI: https://doi.org/10.1161/CIRCULATIONAHA.105.583500

9. Dzemeshkevich S.L., Motreva A.P., Kalachanova E.P., Nikityuk T.G., Mart'yanova Yu.B., Kalmykova O.V., et al. Clinical and Ex-

perimental Surgery. Petrovsky Journal. 2021; 9 (3): 16–24. DOI: https://doi.org/10.33029/2308-1198-2021-9-3-16-24 (in Russian)

10. Bogachev-Prokophiev A.V., Afanasyev A.V., Zheleznev S.I., Pivkin A.N., Fomenko M.S., Sharifulin R.M., et al. Concomitant ablation for atrial fibrillation during septal myectomy in patients with hypertrophic obstructive cardiomyopathy. J Thorac Cardiovasc Surg. 2018; 155 (4): 1536–42.e2. DOI: https://doi.org/10.1016/j.jtcvs.2017.08.063

11. Miron A., Lafreniere-Roula M., Steve Fan C.P., Armstrong K.R., Dragulescu A., Papaz T., et al. A validated model for sudden cardiac death risk prediction in pediatric hypertrophic cardiomyopathy. Circulation. 2020; 142 (3): 217–29. DOI: https://doi.org/10.1161/CIRCULATIONAHA.120.047235

12. Yamabe T., Ginns J., Vedula V., Leb J.S., Shimada Y.J., Weiner S.D., et al. Left ventricular remodeling following septal myectomy in hypertrophic obstructive cardiomyopathy. JTCVS Open. 2022; 11: 105–15. DOI: https://doi.org/10.1016/j.xjon.2022.05.018

13. Bos J.M., Towbin J.A., Ackerman M.J. Diagnostic, prognostic, and therapeutic implications of genetic testing for hypertrophic cardiomyopathy. J Am Coll Cardiol. 2009; 54 (3): 201–11. DOI: https://doi.org/10.1016/j.jacc.2009.02.075

14. Lopes L.R., Garcia-Hernández S., Lorenzini M., Futema M., Chumakova O., Zateyshchikov D., et al. Alpha-protein kinase 3 (ALPK3) truncating variants are a cause of autosomal dominant hypertrophic cardiomyopathy. Eur Heart J. 2021; 42 (32): 3063–73. DOI: https://doi.org/10.1093/eurheartj/ehab424

15. Kubo T., Gimeno J.R., Bahl A., Steffensen U., Steffensen M., Osman E., et al. Prevalence, clinical significance, and genetic basis of hypertrophic cardiomyopathy with restrictive phenotype. J Am Coll Cardiol. 2007; 49 (25): 2419–26. DOI: https://doi.org/10.1016/j.jacc.2007.02.061

16. Dzemeshkevich S.L., Korolev S.V., Gramovich V.V., Frolova Y.V., Lugovoy A.N., Dombrovskaya A.V., et al. Modified chordal sparing mitral valve replacement as effective technique for both stenotic and insufficient mitral valves. J Cardiovasc Surg. 2022; 63 (4): 498–506. DOI: https://doi.org/10.23736/S0021-9509.22.12065-3

17. Afanas'ev A.V. Optimization of surgical treatment methods for obstructive hypertrophic cardiomyopathy: Diss. Novosibirsk, 2023: 304 p. (in Russian)

Успешное применение веноартериальной экстракорпоральной мембранной оксигенации у пациентки с рефрактерным кардиогенным шоком после проведения операции радиочастотной абляции

Еременко А.А., Бабаев М.А., Колыванова В.В., Зюляева Т.П., Подоляк Д.Г., Евсеев Е.П., Айдамиров Я.А., Пшеничный Т.А., Урбанов А.В., Комнов Р.Д., Поляков Р.С., Петров А.С.

Государственный научный центр Российской Федерации Федеральное государственное бюджетное научное учреждение «Российский научный центр хирургии имени академика Б.В. Петровского», 119435, г. Москва, Российская Федерация

ДЛЯ КОРРЕСПОНДЕНЦИИ
Бабаев Максим Александрович – доктор медицинских наук, главный научный сотрудник отделения реанимации и интенсивной терапии II НКЦ № 1, ГНЦ РФ ФГБНУ «РНЦХ им. акад. Б.В. Петровского» (Москва, Российская Федерация)
E-mail: maxbabaev@mail.ru
https://orcid.org/0000-0002-4288-3791

Ключевые слова: кардиогенный шок; экстракорпоральная мембранная оксигенация; левосимендан

Представленный клинический случай описывает успешное восстановление сердечной деятельности на фоне механической поддержки кровообращения и введения левосимендана после острого инфаркта миокарда, осложненного кардиогенным шоком и остановкой кровообращения, возникшего при катетерной абляции левожелудочковой экстрасистолии у молодой пациентки.

Клинический случай. Во время проведения операции радиочастотной абляции левожелудочковой экстрасистолии у пациентки, 46 лет, вследствие острого инфаркта миокарда развился кардиогенный шок, сопровождавшийся остановкой кровообращения. Реанимационные мероприятия потребовали сначала подключения искусственного кровообращения, а затем перехода на механическую поддержку с помощью веноартериальной экстракорпоральной мембранной оксигенации (ЭКМО). По данным эхокардиографии фракция выброса левого желудочка составляла 13% (по Симпсону). Пациентке выполнена коронарная ангиография, при которой обнаружены гемодинамически значимый стеноз устья ствола левой коронарной артерии 80% и признаки тубулярного сужения тела ствола левой коронарной артерии (ЛКА) до 50% с переходом на устье огибающей артерии. Для восстановления коронарного кровотока были выполнены ангиопластика и стентирование ствола ЛКА. В послеоперационном периоде на фоне циркуляторного шока и использования антикоагулянтов у пациентки развилось массивное кровотечение, потребовавшее применения больших объемов гемотрансфузии, комбинированной фармакологической терапии, хирургического гемостаза и экстракции тромба из левого предсердия. В дальнейшем тяжесть послеоперационного периода была обусловлена присоединившейся полиорганной дисфункцией (13 баллов по шкале SOFA): сердечно-сосудистой; дыхательной недостаточностью на фоне двусторонней полисегментарной пневмонии, вызванной *Klebsiella pneumonia* ssp.; синдрома диссеминированного внутрисосудистого свертывания; печеночно-почечной недостаточности; энцефалопатии.

Результаты. Восстановление функции сердца (фракция изгнания до 35%), отключение механической поддержки через 16 сут, выписка из стационара на 73-и сутки.

Заключение. Острая коронарная окклюзия, приводящая к развитию и кардиогенного шока, является очень редким, но тяжелым зарегистрированным осложнением радиочастотной катетерной абляции. Использование веноартериальной ЭКМО при рефрактерном кардиогенном шоке позволяет выиграть время для эффективной терапии, направленной на восстановление сердечной деятельности.

Финансирование. Исследование не имело спонсорской поддержки.
Конфликт интересов. Авторы заявляют об отсутствии конфликта интересов.

Для цитирования: Еременко А.А., Бабаев М.А., Колыванова В.В., Зюляева Т.П., Подоляк Д.Г., Евсеев Е.П., Айдамиров Я.А., Пшеничный Т.А., Урбанов А.В., Комнов Р.Д., Поляков Р.С., Петров А.С. Успешное применение веноартериальной экстракорпоральной мембранной оксигенации у пациентки с рефрактерным кардиогенным шоком после проведения операции радиочастотной абляции // Клиническая и экспериментальная хирургия. Журнал имени академика Б.В. Петровского. 2023. Т. 11, № 2. С. 111–118. DOI: https://doi.org/10.33029/2308-1198-2023-11-2-111-118
Статья поступила в редакцию 11.04.2023. **Принята в печать** 03.05.2023.

Restoration of cardiac function and prevention of multiorgan failure during the use of veno-arterial ECMO support and levosimendan therapy in a patient with refractory cardiogenic shock

Eremenko A.A., Babaev M.A., Kolyvanova V.V., Zyulyaeva T.P., Podolyak D.G., Evseev E.P., Aidamirov Ya.A., Pshenichny T.A., Urbanov A.V., Komnov R.D., Polyakov R.S., Petrov A.S.

Petrovsky National Research Center of Surgery, 119991, Moscow, Russian Federation

CORRESPONDENCE
Maxim A. Babaev – MD, Chief Researcher of the Department of Resuscitation and Intensive Care II NCC # 1, Petrovsky National Research Center of Surgery (Moscow, Russian Federation)
E-mail: maxbabaev@mail.ru
https://orcid.org/0000-0002-4288-3791

Keywords:
cardiogenic shock; extracorporeal membrane oxygenation; levosimendan

The presented clinical case describes the successful restoration of cardiac activity against the background of mechanical circulatory support and the administration of levosimendan after acute myocardial infarction complicated by cardiogenic shock and circulatory arrest, which occurred during catheter ablation of left ventricular extrasystole in a 46-year-old patient.
Clinical case. During radiofrequency ablation of left ventricular extrasystole, a 46-year-old patient developed cardiogenic shock, accompanied by circulatory arrest, due to acute myocardial infarction. Resuscitation required cardiopulmonary bypass, and then mechanical support using veno-arterial (VA) extracorporeal membrane oxygenation (ECMO). According to ECHO-CG, the ejection fraction of the left ventricle was 13% (according to Simpson). The patient underwent coronary angiography, which revealed hemodynamically significant stenosis of the mouth of the left coronary artery (LCA) trunk 80% and signs of tubular narrowing of the body of the LCA trunk up to 50% with a transition to the mouth of the circumflex artery. To restore coronary blood flow, angioplasty and stenting of LCA trunk were performed. In the postoperative period, against the background of circulatory shock and the use of anticoagulants, the patient developed massive bleeding, which required the use of large volumes of blood transfusion, combined pharmacological therapy, surgical hemostasis, and extraction of a thrombus from the left atrium. In the future, the severity of the postoperative period was due to the associated multiple organ dysfunction (SOFA scores 13): cardiovascular; respiratory failure due to bilateral polysegmental pneumonia caused by *Klebsiella pneumonia* ssp.; DIC syndrome; hepatic and renal insufficiency; encephalopathy.
Results. Restoration of heart function (ejection fraction up to 35%), discontinuation of mechanical support in 16 days, discharge from the hospital on the 73rd day.
Conclusion. Acute coronary occlusion leading to myocardial infarction and cardiogenic shock is a very rare but severe reported complication of radiofrequency catheter ablation. The use of VA ECMO in refractory cardiogenic shock can buy time for effective therapy aimed to restore cardiac activity.

Funding. The study had no sponsor support.
Conflict of interest. The authors declare no conflict of interest.

For citation: Eremenko A.A., Babaev M.A., Kolyvanova V.V., Zyulyaeva T.P., Podolyak D.G., Evseev E.P., Aidamirov Ya.A., Pshenichny T.A., Urbanov A. V., Komnov R.D., Polyakov R.S., Petrov A.S. Restoration of cardiac function and prevention of multiorgan failure during the use of veno-arterial ECMO support and levosimendan therapy in a patient with refractory cardiogenic shock. Clinical and Experimental Surgery. Petrovsky Journal. 2023; 11 (2): 111–8. DOI: https://doi.org/10.33029/2308-1198-2023-11-2-111-118 (in Russian)
Received 11.04.2023. **Accepted** 03.05.2023.

Список сокращений

ВА ЭКМО – веноартериальная экстракорпоральная мембранная оксигенация
ЖЭ – желудочковая экстрасистолия
ИМ – инфаркт миокарда
КГШ – кардиогенный шок
КДОЛЖ – конечно-диастолический объем левого желудочка
КСОЛЖ – конечно-систолический объем левого желудочка
ЛКА – левая коронарная артерия
МПК – механическая поддержка кровообращения
ПОН – полиорганная недостаточность
РЧА – радиочастотная абляция
УОЛЖ – ударный объем левого желудочка
ФИ – фракция изгнания
Шкала SAVE – шкала выживаемости после ЭКМО
ЭхоКГ – эхокардиография
SOFA (Sequential Organ Failure Assessment Score) – шкала последовательной оценки органной недостаточности

Кардиогенный шок (КГШ) в настоящее время остается серьезной проблемой, возникает у 10% пациентов при остром инфаркте миокарда, 30-дневная летальность при этом осложнении составляет 40%, а годовая – 50% [1]. Основой терапии КГШ является устранение причины снижения насосной функции миокарда и сопутствующая поддерживающая фармакологическая терапия инотропными и вазоактивными препаратами [2]. Пациентам, состояние которых продолжает ухудшаться, несмотря на проводимую терапию, может потребоваться механическая поддержка кровообращения (МПК), в частности экстракорпоральная мембранная оксигенация (ЭКМО), однако частота геморрагических и тромбоэмболических осложнений при этом остается достаточно высокой, являясь основными причинами неблагоприятных исходов использования данного вида МПК. Гетерогенность этиологии и течения КГШ, отсутствие доказательной базы по стратегиям и срокам отлучения от веноартериального (ВА) ЭКМО увеличивают риск неуспешного применения ЭКМО [3]. Совместное использование с ЭКМО инодилататора левосимендана связано со значительным увеличением шансов на успешное отлучение пациентов от МПК и является темой для дискуссии [4].

Клинический случай

Пациентка, 46 лет, поступила в РНЦХ им. акад. Б.В. Петровского с диагнозом: «желудочковая тахикардия. Желудочковая экстрасистолия (I47.2)».

Из анамнеза известно, что 10 лет назад больная стала ощущать перебои в работе сердца, на ЭКГ впервые была зарегистрирована частая желудочковая экстрасистолия (ЖЭ). Проводившаяся терапия пропафеноном, этацизином, сотагексалом привела к незначительному уменьшению эпизодов ЖЭ. По холтеровскому мониторированию ритма сердца регистрировались эпизоды желудочковой тахикардии (ЖТ) и около 30 тыс. ЖЭ, что явилось показанием к проведению радиочастотной абляции (РЧА).

При поступлении: частота сердечных сокращений (ЧСС) 74 в минуту, ритм синусовый, артериальное давление (АД) 120/80 мм рт.ст. По данным эхокардиографии (ЭхоКГ) глобальная и локальная систолическая и диастолическая функции левого желудочка (ЛЖ) не нарушены; незначительная дилатация полости левого предсердия (ЛП); аортальная недостаточность I степени; митральная недостаточность I–II степени, варьирует на фоне частой ЖЭ; трикуспидальная недостаточность I степени; недостаточность клапана легочной артерии I степени; конечно-диастолический объем ЛЖ (КДОЛЖ) – 95 мл, конечно-систолический объем ЛЖ (КСОЛЖ) – 39 мл, ударный объем ЛЖ (УОЛЖ) – 56 мл, фракция изгнания (ФИ) по Симпсону – 59%.

Во время операции после нанесения 3 радиочастотных воздействий на миокард в области передней стенки фиброзного кольца митрального клапана Abl-*QRS* – 20 мс на ЭКГ было отмечено развитие блокады левой ножки пучка Гиса, падение АД до 60/30 мм рт.ст., далее – асистолия. Проводился непрямой массаж сердца, а затем после выполнения стернотомии и перикардотомии – прямой массаж сердца и дефибрилляция. По данным ЭхоКГ выявлен диффузный гипоакинез ЛЖ, КДОЛЖ – 102 мл, КСОЛЖ – 89 мл, УОЛЖ – 13 мл, ФИ 13% по Симпсону. В связи с неэффективностью реанимационных мероприятий, проводимых в течение 90 мин, начато искусственное кровообращение (ИК) со спонтанным охлаждением. При ревизии сердца наблюдались диффузный гипокинез ЛЖ, отек и интрамиокардиальные гематомы, наиболее выраженные в проекции верхушки и межжелудочковой перегородки (МЖП), гиперкинез правого желудочка (ПЖ). Состояние пациентки расценено как крайне тяжелое, что было обусловлено инфарктом миокарда (ИМ) ЛЖ (тропонин I 350 – нг/мл), осложнившимся КГШ, рефрактерным к проводимым мероприятиям и нарастанием метаболических нарушений (норадреналин до 1000 нг/кг в минуту; допамин до 8 мкг/кг в минуту, адреналин до 100 нг/кг в минуту, pH 6,99, BE – 14,7ммоль/л,

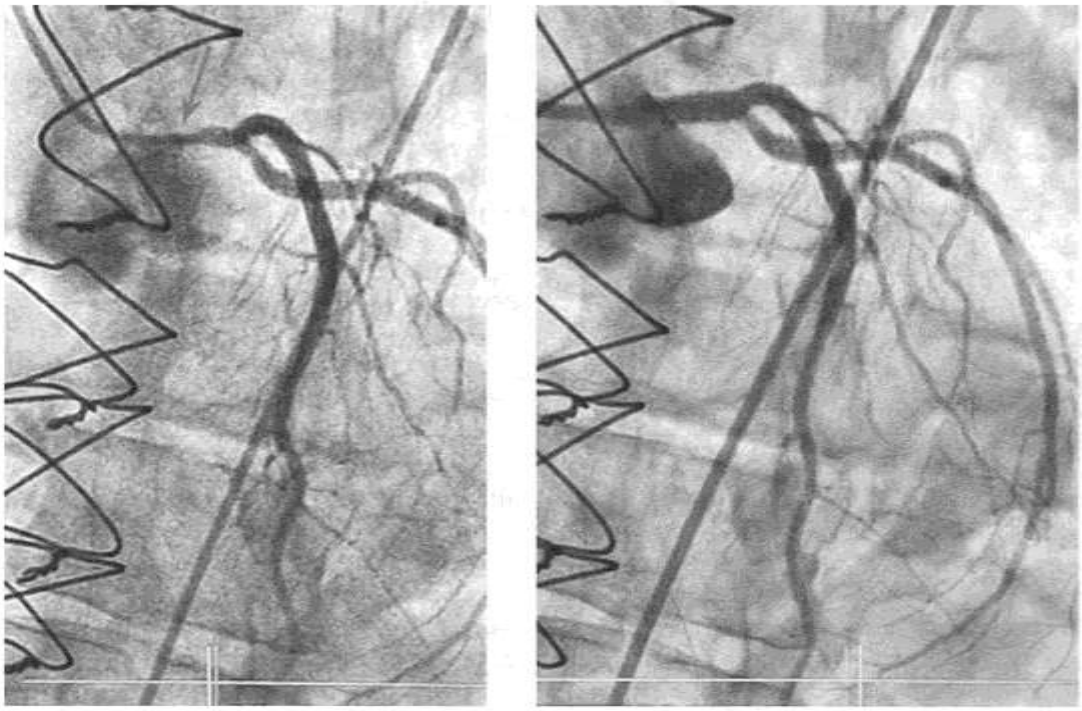

А (А) Б (В)

Рис. 1. Стеноз устья левой коронарной артерии (ЛКА) по данным коронарной ангиографии (А); Б – результат после стентирования ствола ЛКА

Fig. 1. Stenosis of the orifice of the left coronary artery (LCA) according to coronary angiography (A); B – result after the trunk of LCA stenting

лактат 12,6 ммоль/л). После нескольких неудачных попыток отключения ИК (суммарно 165 мин) консилиумом специалистов принято решение о подключении периферического ВА ЭКМО (Medos Deltastream, Германия). Прогноз по шкале выживаемости после ВА ЭКМО (SAVE) составил 3 балла из 5 возможных, что соответствовало II классу риска и прогнозируемой госпитальной выживаемости 58%. ВА ЭКМО с производительностью 4,2 л/мин позволило стабилизировать гемодинамику, снизить дозы катехоламинов (допамин – 2,5 мкг/кг в минуту, норадреналин – 150 нг/кг в минуту) и нормализовать показатели кислотно-щелочного состояния (КЩС).

В срочном порядке проведена коронарная ангиография, при которой выявлен гемодинамически значимый стеноз устья ствола левой коронарной артерии (СЛКА) 80% и признаки тубулярного сужения тела ствола ЛКА до 50% с переходом на устье огибающей артерии (рис. 1). Данная картина сохранялась, несмотря на двукратное применение интракоронарного нитроглицерина в дозировке 250 мкг. Учитывая полученные результаты, было принято решение о проведении реваскуляризации миокарда со стентированием СЛКА и имплантации стента с лекарственным покрытием. Вмешательство прошло без осложнений, с полным восстановлением просвета ствола ЛКА и кровотока TIMI-3 по левой коронарной артерии.

В 1-е сутки после операции тяжесть состояния по шкале SOFA составила 13 баллов и была связана с развившимися органными нарушениями: сердечно-сосудистой дисфункцией, требующей поддержки ВА ЭКМО (производительность насоса 4,3 л/мин) и инфузии катехоламинов (ДА – 2 мкг/кг в минуту; НА – до 150 нг/кг в минуту), сопровождавшейся эпизодами ЖЭ (антиаритмическая терапия амиодароном 900 мг/сут); снижением оксигенирующей функции легких (индекс оксигенации менее 200 мм рт.ст.); выраженной тромбоцитопенией до 53×10^9 л; печеночно-почечной дисфункцией (билирубин до 30 мкмоль/л, креатинин до 110 мкмоль/л); энцефалопатией смешанного генеза (при отключении медикаментозной седации – 6–7 баллов по шкале комы Глазго). На фоне перенесенного кардиогенного шока, длительного периода реанимационных мероприятий, применения антикоагулянтной терапии (гепарин 1000 ЕД/ч) у пациентки возникли нарушения в системе коагуляции, приведшие к развитию кровотечения и потребовавшие коррекции во всех ее звеньях. При контрольной ЭхоКГ в полости ЛЖ от верхушки до выходного тракта выявлен стелящийся по МЖП организующийся тромб. На рис. 2 показаны результаты тромбоэластометрии в 1-е сутки работы ВА ЭКМО.

По данным ROTEM, отмечался дефицит фибриногена (FIBTEM), тромбоцитарного звена, факторов свертывания внутреннего (INTEM) и наружного пути (EXTEM). Все это потребовало массивной трансфузии: 8 доз криопреципитата, переливания свежезамороженной плазмы (за время пребывания в отделении реанимации и интенсивной терапии около 50 доз), трансфузии тромбоцитов, 41 дозы

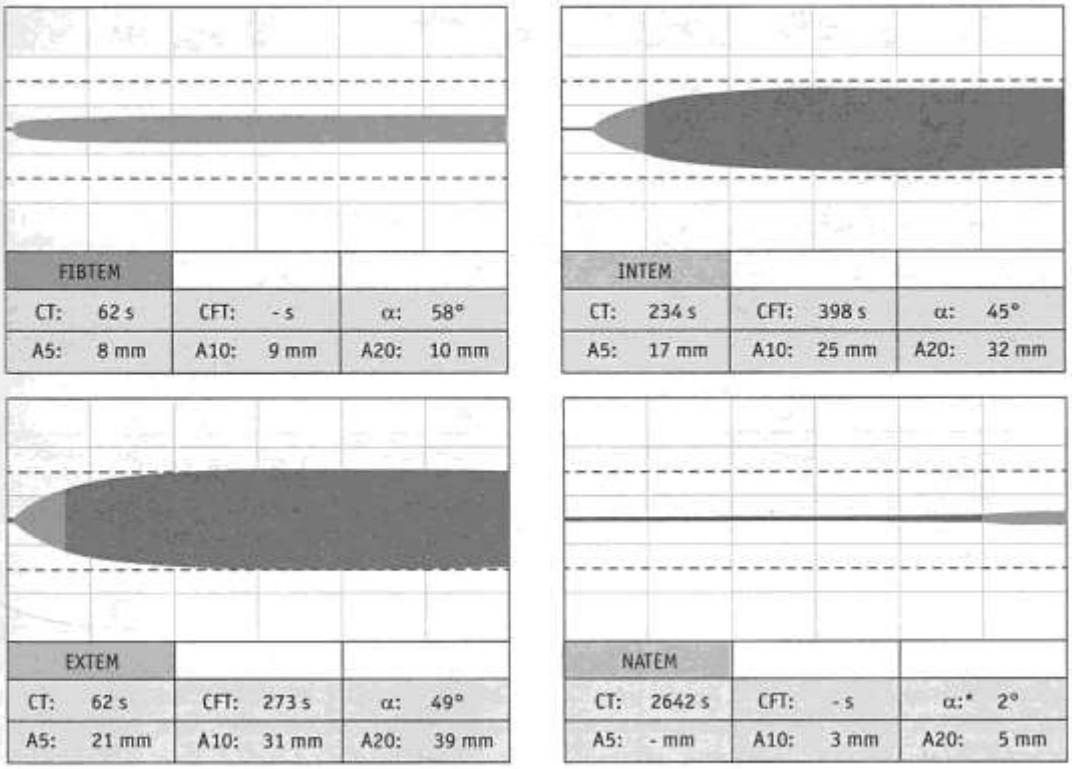

Рис. 2. Результаты тробоэластометрии в 1-е сутки проведения ЭКМО

CT – время свертывания крови; CFT – время образования сгустка; α – альфа-угол; A5 – амплитуда через 5 мин после CT; A10 – амплитуда через 10 мин после CT; A20 – амплитуда через 20 мин после CT.

Fig. 2. Results of troboelastometry on the first day of ECMO

CT – clotting time; CFT – clot formation time; α – Alfa-angle; A5 – amplitude 5 min after CT; A10 – amplitude 10 min after CT; A20 – amplitude 20 min after CT.

эритроцитной взвеси и около 4 л отмытых эритроцитов, возвращенных через аппарат Cell Saver. Посттрансфузионных реакций и осложнений не отмечалось.

Несмотря на проводимую коррекцию показателей системы гемостаза, на 2-е послеоперационные сутки, в связи с продолжающимся кровотечением по дренажам пациентка была подана в операционную для проведения ревизии раны и хирургического гемостаза. На чреспищеводной ЭхоКГ зафиксирована миграция тромба ЛЖ в левом предсердии (ЛП), в связи с чем произведена экстракция тромба. На 7-е послеоперационные сутки выполнена повторная рестернотомия с целью остановки продолжающегося кровотечения, ревизии и санация операционной раны. Суммарный объем кровопотери составил за весь период около 16 л.

В дальнейшем ведущую роль в тяжести больной приобрела дыхательная недостаточность на фоне присоединившейся двусторонней полисегментарной пневмонии, вызванной *Klebsiella pneumonia* ssp. Антибиотикотерапия назначалась в соответствии с данными бактериологического исследования (эртапенем 1 г внутривенно + амикацин в ингаляциях 500 мг 3 раза/сут; меропенем 1 г внутривенно каждые 8 ч; фосфомицин 4 г внутривенно каждые 8 ч; имипенем + циластатин 0,5 + 0,5 г внутривенно). Динамика состояния пациентки, показатели работы ЭКМО и данные ЭхоКГ представлены на рис. 3.

В целях успешного отлучения от ЭКМО на 11-е сутки после операции проведена 24-часовая инфузия левосимендана в дозе 0,1 мкг/кг в минуту, после чего по ЭхоКГ отмечалась положительная динамика в виде перехода зон, находившихся ранее в акинезе, в состояние нормо- или гипокинеза и увеличения фракции выброса (ФВ) по Симпсону до 30%. С 13-х суток послеоперационную производительность ЭКМО постепенно снижали не более чем на 500 мл в сутки при отсутствии нарастания признаков сердечной недостаточности, на 16-е сутки от момента подключения ЭКМО пациентка была деканюлирована. После нормализации клинико-лабораторных данных на 23-е послеоперационные сутки переведена в хирургическое отделение. Из стационара выписана на 73-е послеоперационные сутки с увеличением ФВ 35% по Симпсону.

Обсуждение

Данный клинический случай демонстрирует, что ВА ЭКМО является перспективным методом спасения больных с ИМ, сопровождающимся рефрактерным кардиогенным шоком, выступая в роли «моста» для восстановления функции миокарда. КГШ определяется как угрожающее жизни состояние критической органной гипоперфузии вследствие уменьшения сердечного выброса, которое характеризуется снижением среднего АД менее 65 мм рт.ст. в течение более 30 мин, либо необходимости применения вазопрессоров для поддержания систолического АД ≥90 мм рт.ст. [5, 6].

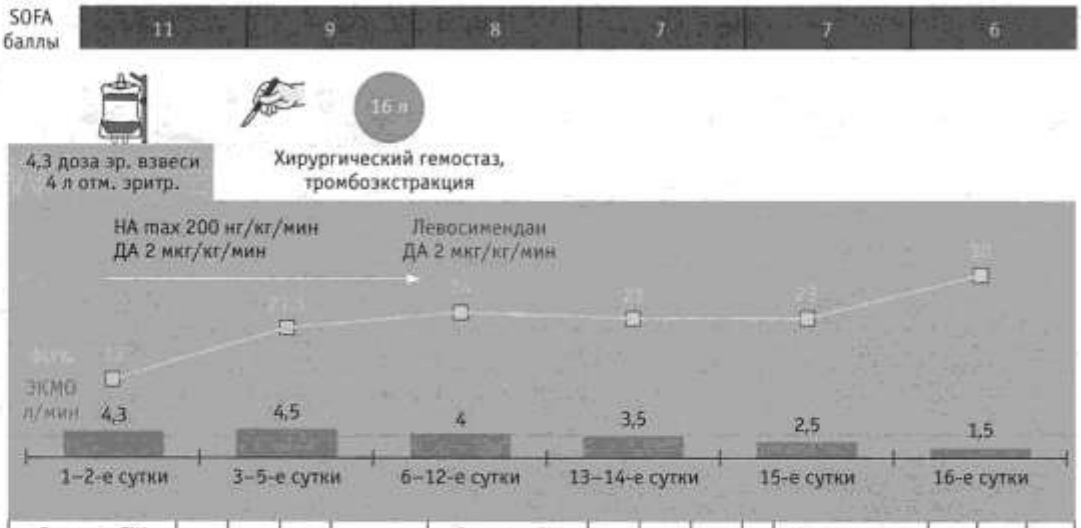

Сегменты ЛЖ			
Передний	А	А	А
Передне-перегородочный	А	А	А
Перегородочный	А	А	А
Нижний	Г	А	А
Задний	Г	А	А
Боковой	А	А	А

Сегменты ЛЖ			
Передний	Н	А	А
Передне-перегородочный	Г	А	А
Перегородочный	Г	А	А
Нижний	Г	А	А
Задний	Н	А	А
Боковой	Н	А	А

Сегменты ЛЖ			
Передний	Н	А	А
Передне-перегородочный	Г	А	А
Перегородочный	Г	А	А
Нижний	Н	Н	А
Задний	Н	Н	А
Боковой	Н	Г	А

Рис. 3. Динамика состояния пациентки, показатели работы ЭКМО и данные ЭхоКГ

SOFA (sequential organ failure assessment score) – шкала последовательной оценки органной недостаточности; ЭКМО – экстракорпоральная мембранная оксигенация; ЭхоКГ – эхокардиография; ЛЖ – левый желудочек; баз. – базальный; сред. – средний, верх. – верхушечный; А – акинез; Г – гипокинез; Н – нормокинез.

Fig. 3. Dynamics of the patient's condition, ECMO performance and echocardiography data

SOFA – sequential organ failure assessment score; ECMO – extracorporeal membrane oxygenation; ЭхоКГ – echocardiography; ЛЖ – left ventricle; баз. – basal; сред. – middle, верх – apical; А – akinesis; Г – hypokinesis; Н – normokinesis.

По данным литературы, ИМ при выполнении РЧА, особенно инфаркт в области кровоснабжения правой коронарной артерии, является нечастым осложнением этого вмешательства, частота которого составляет от 0,09 до 0,7% [7–9].

Наиболее частой причиной ИМ является термическое повреждение коронарных артерий вблизи мест абляции, что может приводить к стенозу и возможной закупорке пораженных кровеносных сосудов. Очень редко имели место случаи перфорации коронарной артерии, приводящей к ИМ [10]. Наиболее часто упоминаемые факторы, определяющие такие осложнения, включают мощность, продолжительность и место абляции [8]. Анатомически главные коронарные артерии и их ветви обычно находятся в непосредственной близости от места абляции. Известно, что коронарный синус, основное место абляции, находится очень близко к правой коронарной артерии (более чем у 60% взрослых пациентов в пределах 2 мм от коронарного синуса или его притоков) [11].

В нашем клиническом случае ИМ развился в области устья ЛКА, что встречается значительно реже. Из-за отсутствия доступности внутрисосудистого ультразвука на момент вмешательства остается открытым вопрос о происхождении подобного поражения у данной пациентки с исходно низким априорным риском наличия коронарного атеросклероза. Одним из вероятных объяснений может быть неумышленное повреждение устья ствола ЛКА при проведении абляционного катетера. Следует отметить, что независимо от патогенеза развития подобного поражения была выбрана общепринятая тактика реваскуляризации миокарда.

На сегодняшний день ВА ЭКМО может успешно применяться у пациентов с рефрактерным КГШ. Основная идея применения МПК основана на снижении степени напряжения стенки желудочка и потребления кислорода миокардом за счет декомпрессии сердца, а также в увеличении перфузии органов и тканей. ВА ЭКМО является наиболее совершенной и временно используемой системой жизнеобеспечения, которая обеспечивает немедленную и полную гемодинамическую поддержку и газообмен [12]. Во многих исследованиях сообщается о хороших среднесрочных и долгосрочных результатах у выживших, а также о довольно высоком уровне жизни после перенесенного ВА ЭКМО [13]. Самая высокая выживаемость наблюдалась при миокардите (81,3%), самая низкая – при остром коронарном синдроме (44,0%). Выписка и годовая выживаемость для всей когорты из 133 пациентов, получивших ВА ЭКМО по поводу КГШ, составили 63,9 и 60,9% соответственно [14]. Одной из основных проблем при использовании МПК является преодоление тяжелой коагулопатии. В крупнейшем многоцентровом исследовании среди взрослых с поддержкой ЭКМО отмечено, что в целом распространенность тромбозов и кровотечений со временем снижается, но встречается примерно у 40% пациентов. Наиболее частыми тромботическими осложнениями был тромбоз контура (31,8%)

и оксигенатора (12,7%), а наиболее частыми причинами кровотечений – места канюляции (15,5%) и область хирургического вмешательства (9,6%). Возникновение любого кровотечения было связано с более высокой смертностью, чем в случае с тромботическим осложнением [15].

В нашем клиническом случае массивная кровопотеря как раз явилась камнем преткновения. По данным литературы, при применении ВА ЭКМО для более точного контроля системы гемостаза и выбора стратегии восполнения кровопотери необходимо использовать тромбоэластографию (ТЭГ). Было обнаружено, что пациенты на ВА ЭКМО имели более низкие показатели прочности сгустка [максимальная амплитуда (МА)] по сравнению с пациентами на вено-венозном ЭКМО и более низкое значение G (маркер общей производительности тромбоцитов и фибрина). Низкая прочность сгустка является прогностическим признаком кровотечения [16].

Время отлучения пациента от ЭКМО также имеет решающее значение. Преждевременное отлучение может привести к рецидиву шока и вторичному повреждению едва восстанавливающихся органов. И, наоборот, слишком большая продолжительность ЭКМО связана с более высокой частотой осложнений и внутрибольничной летальности. Организация экстракорпорального жизнеобеспечения (ELSO) рекомендует отлучать гемодинамически стабильных пациентов при отсутствии кровотечения и низкой вазоактивной поддержкой под контролем ЭхоКГ. У взрослых пациентов, находящихся на ВА ЭКМО по поводу кардиогенного шока, установлены следующие показатели, предсказывающие успешное отлучение от ВА ЭКМО [17]: изначально более низкий уровень тяжести шока, лактата и маркеров повреждения миокарда (тропонина), раннее восстановление системной перфузии (снижение уровня лактата, печеночных, почечных ферментов), восстановление функции ПЖ и ЛЖ сердца, стабильное среднее АД без значительного увеличения инотропной поддержки, стабильная или улучшенная функция ЛЖ и ПЖ во время пробы со снижением скорости кровотока.

По данным литературы, для оценки поведения желудочков и возможности отключения от ЭКМО производительность снижали до 33% в течение 10–15 мин, а затем до минимума (1–1,5 л/мин) еще в течение 10–15 мин. Если во время пробы среднее АД значительно снижалось и было постоянно ниже 60 мм рт.ст., то поток ЭКМО возвращали к 100%, а исследование прекращали. ЭхоКГ повторялась при каждой скорости потока ЭКМО. Отказ от ЭКМО рассматривался в случае, если у пациента отсутствовала терминальная стадия сердечной недостаточности, происходило частичное или полное восстановление после первоначальной дисфункции, ФВ ЛЖ >20–25% и аортальный интеграл скорости кровотока >10 см при минимальной поддержке ЭКМО [18].

Использование левосимендана может быть связано со значительным увеличением шансов на успешное отлучение от ВА ЭКМО, а также со значительным преимуществом в выживаемости пациентов. Например, M. Alonso-Fernandez-Gatta с коллегами проанализировали 123 случая ВА ЭКМО в одном центре, где 23 пациента получали непрерывную инфузию 0,05–0,1 мкг/кг в минуту левосимендана, и это было связано с более высокой частотой успешного отлучения (частота составила 61 против 44% у пациентов, не получавших левосимендан). При приеме левосимендана также наблюдалось увеличение выживаемости (52 по сравнению с 36% при выписке) [4].

Заключение

Таким образом, своевременное использование ВА ЭКМО при рефрактерном кардиогенном шоке позволяет выиграть время для эффективной терапии, направленной на восстановление сердечной деятельности, а фармакологическая терапия левосименданом позволяет сохранить резервы миокарда и благополучно отключить вспомогательную поддержку.

Благодарности. Авторский коллектив благодарит всех сотрудников ГНЦ РФ ФГБНУ РНЦХ им. акад. Б.В. Петровского, участвовавших в успешном лечении пациентки.

Литература/References

1. Samsky M.D., Morrow D.A., Proudfoot A.G., Hochman J.S., Thiele H., Rao S.V. Cardiogenic Shock After Acute Myocardial Infarction: A Review. JAMA. 2021; 326 (18): 1840–50. DOI: https://doi.org/10.1001/jama.2021.18323 Erratum in: JAMA. 2021; 326 (22): 2333. PMID: 34751704; PMCID: PMC9661446.

2. Henry T.D., Tomey M.I., Tamis-Holland J.E., et al.; American Heart Association Interventional Cardiovascular Care Committee of the Council on Clinical Cardiology; Council on Arteriosclerosis, Thrombosis and Vascular Biology; Council on Cardiovascular and Stroke Nursing. Invasive management of acute myocardial infarction complicated by cardiogenic shock: A scientific statement from the American Heart Association. Circulation. 2021; 143 (15): e815–29. DOI: https://doi.org/10.1161/CIR.0000000000000959

3. Meuwese C.L., Brodie D., Donker D.W. The ABCDE approach to difficult weaning from venoarterial extracorporeal membrane oxygenation. Crit Care. 2022; 26 (1): 216. DOI: https://doi.org/10.1186/s13054-022-04089-8 PMID: 35841052; PMCID: PMC9284848.

4. Alonso-Fernandez-Gatta M., Merchan-Gomez S., Gonzalez-Cebrian M., Diego-Nieto A., Alzola E., Toranzo-Nieto I., et al. Levosimendan in veno-arterial extracorporeal membrane oxygen-

ator supported patients: Impact on the success of weaning and survival. Artif Organs. 2021; 45 (7): 717–25. DOI: https://doi.org/10.1111/aor.13899 Epub 2021 Feb 20. PMID: 33377185.

5. Thiele H., Ohman E.M., de Waha-Thiele S., Zeymer U., Desch S. Management of cardiogenic shock complicating myocardial infarction: An update 2019. Eur Heart J. 2019; 40 (32): 2671–83. DOI: https://doi.org/10.1093/eurheartj/ehz363 PMID: 31274157.

6. van Diepen S., Katz J.N., Albert N.M., et al. Contemporary management of cardiogenic shock: A scientific statement from the American Heart Association. Circulation. 2017; 136 (16): e232–68. DOI: https://doi.org/10.1161/cir.0000000000000525 PMID: 28923988.

7. Sassone B., Leone O., Martinelli G.N., Di Pasquale G. Acute myocardial infarction after radiofrequency catheter ablation of typical atrial flutter: Histopathological findings and etiopathogenetic hypothesis. Ital Heart J. 2004; 5 (5): 403–7. PMID: 15185908.

8. Hindricks G. The Multicentre European Radiofrequency Survey (MERFS): Complications of radiofrequency catheter ablation of arrhythmias. The Multicentre European Radiofrequency Survey (MERFS) Investigators of the Working Group on Arrhythmias of the European Society of Cardiology. Eur Heart J. 1993; 14 (12): 1644–53. DOI: https://doi.org/10.1093/eurheartj/14.12.1644 PMID: 8131762.

9. Roberts-Thomson K.C., Steven D., Seiler J., Inada K., Koplan B.A., Tedrow U.B., et al. Coronary artery injury due to catheter ablation in adults: presentations and outcomes. Circulation. 2009; 120 (15): 1465–73. DOI: https://doi.org/10.1161/CIRCULATIONAHA.109.870790. Epub 2009 Sep 28. PMID: 19786630.

10. Hsieh C.H., Ross D.L. Case of coronary perforation with epicardial access for ablation of ventricular tachycardia. Heart Rhythm. 2011; 8 (2): 318–21. DOI: https://doi.org/10.1016/j.hrthm.2010.09.086 Epub 2010 Nov 12. PMID: 20920603.

11. Hasdemir C., Yavuzgil O., Payzin S., Aydin M., Ulucan C., Kayikcioglu M., et al. Angiographic analysis of the anatomic relation of coronary arteries to mitral and tricuspid annulus and implications for radiofrequency ablation. Am J Cardiol. 2007; 100 (4): 666–71. DOI: https://doi.org/10.1016/j.amjcard.2007.03.082 Epub 2007 Jun 27. PMID: 17697826.

12. Brewer J.M., Tran A., Yu J., Ali M.I., Poulos C.M., Gates J., et al. ECMO after cardiac surgery: A single center study on survival and optimizing outcomes. J Cardiothorac Surg. 2021; 16 (1): 264. DOI: https://doi.org/10.1186/s13019-021-01638-0 PMID: 34538270; PMCID: PMC8451085.

13. Khorsandi M., Dougherty S., Bouamra O., Pai V., Curry P., Tsui S., et al. Extra-corporeal membrane oxygenation for refractory cardiogenic shock after adult cardiac surgery: A systematic review and meta-analysis. J Cardiothorac Surg. 2017; 12 (1): 55. DOI: https://doi.org/10.1186/s13019-017-0618-0 PMID: 28716039; PMCID: PMC5512816.

14. Jäämaa-Holmberg S., Salmela B., Suojaranta R., Jokinen J.J., Lemström K.B., Lommi J. Extracorporeal membrane oxygenation for refractory cardiogenic shock: patient survival and health-related quality of life. Eur J Cardiothorac Surg. 2019; 55 (4): 780–7. DOI: https://doi.org/10.1093/ejcts/ezy374 Erratum in: Eur J Cardiothorac Surg. 2020; 58 (3): 664. PMID: 30534984.

15. Nunez J.I., Gosling A.F., O'Gara B., Kennedy K.F., Rycus P., Abrams D., et al. Bleeding and thrombotic events in adults supported with venovenous extracorporeal membrane oxygenation: An ELSO registry analysis. Intensive Care Med. 2022; 48 (2): 213–24. DOI: https://doi.org/10.1007/s00134-021-06593-x Epub 2021 Dec 18. Erratum in: Intensive Care Med. 2022; Jan 18. PMID: 34921625; PMCID: PMC9178906.

16. Cartwright B., Bruce H.M., Kershaw G., et al. Hemostasis, coagulation and thrombin in venoarterial and venovenous extracorporeal membrane oxygenation: the HECTIC study. Sci Rep. 2021; 11 (1): 7975. DOI: https://doi.org/10.1038/s41598-021-87026-z PMID: 33846433; PMCID: PMC8042030.

17. Charbonneau F., Chahinian K., Bebawi E., Lavigueur O., Lévesque É., Lamarche Y., et al. Parameters associated with successful weaning of veno-arterial extracorporeal membrane oxygenation: A systematic review. Crit Care. 2022; 26 (1): 375. DOI: https://doi.org/10.1186/s13054-022-04249-w PMID: 36471408; PMCID: PMC9724323.

18. Ortuno S., Delmas C., Diehl J.L., Bailleul C., Lancelot A., Naili M., et al. Weaning from veno-arterial extra-corporeal membrane oxygenation: Which strategy to use? Ann Cardiothorac Surg. 2019; 8 (1): E1–8. DOI: https://doi.org/10.21037/acs.2018.08.05 PMID: 30854330; PMCID: PMC6379199.

«Слабое место» в применении полнослойного лоскута передней брюшной стенки в грудной хирургии и как его преодолеть

Медведчиков-Ардия М.А.[1,2], Корымасов Е.А.[1,3], Бенян А.С.[1]

[1] Федеральное государственное бюджетное образовательное учреждение высшего образования «Самарский государственный медицинский университет» Министерства здравоохранения Российской Федерации, 443099, г. Самара, Российская Федерация

[2] Государственное бюджетное учреждение здравоохранения Самарской области «Самарская городская клиническая больница № 1 имени Н.И. Пирогова», 443096, г. Самара, Российская Федерация

[3] Государственное бюджетное учреждение здравоохранения «Самарская областная клиническая больница имени В.Д. Середавина», 443095, г. Самара, Российская Федерация

ДЛЯ КОРРЕСПОНДЕНЦИИ
Медведчиков-Ардия Михаил Александрович – кандидат медицинских наук, доцент кафедры хирургии ИПО ФГБОУ ВО СамГМУ Минздрава России; заместитель главного врача по хирургии ГБУЗ СО «Самарская ГКБ № 1 им. Н.И. Пирогова» (Самара, Российская Федерация)
E-mail: doctormama163@yahoo.com
https://orcid.org/0000-0002-8884-1677

Цель – обратить внимание на новый вариант вентральной грыжи в торакальной хирургической практике и наметить путь его предупреждения.

Материал и методы. Проведен анализ лечения пациентки с постстернотомным медиастинитом. После выполнения реконструктивно-восстановительной операции с использованием полнослойного лоскута с передней брюшной стенки развилось осложнение – послеоперационная вентральная грыжа, что потребовало повторной госпитализации и оперативного вмешательства.

Результаты. Проведение мини-инвазивной операции по устранению послеоперационной вентральной грыжи привело к выздоровлению пациентки. Отмечен хороший отдаленный результат через 6 мес.

Заключение. Полнослойный лоскут с передней брюшной стенки является хорошим пластическим материалом для устранения дефекта передней грудной стенки. Риск развития послеоперационной вентральной грыжи передней брюшной стенки может отрицательно сказаться на результатах лечения пациентов с постстернотомным медиастинитом. Применение синтетических материалов для превентивного укрепления передней брюшной стенки после забора полнослойного лоскута на верхней надчревной артерии будет способствовать профилактике развития послеоперационной вентральной грыжи. В случае возникновения слабости передней брюшной стенки вариантом выбора ее укрепления является лапароскопическая герниопластика композитным пластическим имплантатом.

Ключевые слова: постстернотомный медиастинит; остеомиелит грудины; мышечные лоскуты; мышечная пластика грудной стенки; послеоперационная вентральная грыжа; лапароскопическая герниопластика

Финансирование. Исследование не имело спонсорской поддержки.

Конфликт интересов. Авторы заявляют об отсутствии конфликта интересов.

Для цитирования: Медведчиков-Ардия М.А., Корымасов Е.А., Бенян А.С. «Слабое место» в применении полнослойного лоскута передней брюшной стенки в грудной хирургии и как его преодолеть // Клиническая и экспериментальная хирургия. Журнал имени академика Б.В. Петровского. 2023. Т. 11, № 2. С. 119–124. DOI: https://doi.org/10.33029/2308-1198-2023-11-2-119-124

Статья поступила в редакцию 16.01.2023. **Принята в печать** 05.05.2023.

"Weak point" in the application of a full layer anterior abdominal wall flap in thoracic surgery and how to overcome it

Medvedchikov-Ardiia M.A.[1,2], Korymasov E.A.[1,3], Benyan A.S.[1]

[1] Samara State Medical University, Ministry of Health of the Russian Federation, 443099, Samara, Russian Federation

[2] Samara City Clinical Hospital # 1 named after N.I. Pirogov, 443096, Samara, Russian Federation

[3] Samara Regional Clinical Hospital named after V.D. Seredavin, 443095, Samara, Russian Federation

CORRESPONDENCE
Mikhail A. Medvedchikov-Ardiia – MD, Associate Professor, Department of Surgery, Samara State Medical University, Ministry of Health of the Russian Federation; Deputy Chief Physician for Surgery, Samara City Clinical Hospital # 1 named after N.I. Pirogov (Samara, Russian Federation)
E-mail: doctormama163@yahoo.com
https://orcid.org/0000-0002-8884-1677

Keywords: poststernotomy mediastinitis; osteomyelitis of the sternum; muscle flaps; chest wall muscle reconstruction; postoperative ventral hernia; laparoscopic hernioplasty

Aim. To pay attention to a new variant of ventral hernia in thoracic surgical practice and outline a way to prevent it.
Material and methods. An analysis of the treatment of a patient with poststernotomy mediastinitis was carried out. A reconstructive operation using a full-thickness flap from the anterior abdominal wall was complicated afterwards by postoperative ventral hernia, which required repeated hospitalization and surgical intervention.
Results. A minimally invasive operation to eliminate a postoperative ventral hernia led to the recovery of the patient. A good long-term result was noted after 6 months.
Conclusion. A full-thickness flap from the anterior abdominal wall is a good plastic material for eliminating an anterior chest wall defect. The risk of developing postoperative ventral hernia of the anterior abdominal wall may adversely affect the results of treatment of patients with poststernotomy mediastinitis. The use of synthetic materials for preventive strengthening of the anterior abdominal wall after taking a full-thickness flap on the superior epigastric artery will help prevent the development of postoperative ventral hernia. In case of weakness of the anterior abdominal wall, the choice of strengthening it is laparoscopic hernioplasty with a composite plastic implant.

Funding. The study had no sponsor support.
Conflict of interest. The authors declare no conflict of interest.

For citation: Medvedchikov-Ardiia M.A., Korymasov E.A., Benyan A.S. "Weak point" in the application of a full layer anterior abdominal wall flap in thoracic surgery and how to overcome it. Clinical and Experimental Surgery. Petrovsky Journal. 2023; 11 (2): 119–24. DOI: https://doi.org/10.33029/2308-1198-2023-11-2-119-124 (in Russian)
Received 16.01.2023. **Accepted** 05.05.2023.

Оперативные вмешательства у пациентов с воспалительными заболеваниями грудной стенки впоследствии требуют устранения ее обширных дефектов [1, 2]. Решение о способе пластического восстановления целости грудной стенки принимается индивидуально: на основе опыта, традиций и возможностей хирургических отделений. Выбор объема пластического материала зависит от глубины, площади и размеров дефекта [1, 3]. Аутологичные ткани (большой сальник, мышца) могут быть применены как изолированно, так и в сочетании с синтетическими и металлическими имплантами [4–6]. Применение собственных тканей пациента имеет неоспоримое преимущество – отсутствие риска отторжения трансплантата, а комбинированное применение различных видов аутопластики позволяет ликвидировать обширные дефекты грудной стенки [1, 7]. Между тем одним из слабых мест применения мышечных лоскутов передней брюшной стенки является слабость места забора трансплантата с риском образования послеоперационной грыжи. Данное обстоятельство может ухудшить качество жизни пациента, приводя к необходимости повторных операций.

Мнения различных авторов в отношении опасности грыжи передней брюшной стенки у пациентов после перемещения лоскута прямой мышцы живота не единодушны. Часть исследователей не акцентирует внимание на этом осложнении отдаленного периода [8]. Именно поэтому в начальном периоде применения миопластики при закрытии дефекта грудной стенки мы следовали стандартным рекомендациям по закрытию раны передней брюшной стенки после перемещения лоскута прямой мышцы живота [9].

Между тем по мере накопления клинических наблюдений мы все-таки столкнулись со своего рода прогнозируемым последствием в виде вентральной грыжи.

Цель исследования – профилактика вентральной грыжи после миопластики в торакальной хирургической практике.

Клиническое наблюдение

Пациентка, 59 лет, поступила в клинику хирургии ИПО ФГБОУ ВО СамГМУ на базе хирургического торакального отделения ГБУЗ «Самарская ОКБ им. В.Д. Середавина» в срочном порядке с жалобами на наличие раны в области постстернотомного послеоперационного рубца и повышение температуры тела до 37,3 °С. Ранее в кардиохирургическом отделении, 2 мес назад, выполнена операция – стернотомия, трехсосудистое коронарное шунтирование (маммарно-коронарное шунтирование – передняя межжелудочковая ветвь, аортокоронарное шунтирование – ветвь тупого края, задняя межжелудочковая ветвь). Сопутствующая патология: гипертоническая болезнь III степени, риск 4; HI; II функцио-

нальный класс по NYHA; атеросклероз артерий брахеоцефальной зоны (гемодинамически незначимый). Была выписана в удовлетворительном состоянии. Через 12 дней после операции образовался абсцесс послеоперационного рубца, который был вскрыт и дренирован. Однако консервативное лечение в поликлинике по месту жительства было безуспешно. При поступлении в клинику хирургии состояние пациентки средней тяжести. Была выполнена компьютерная томография органов грудной клетки. Диагностирован остеомиелит тела грудины, диастаз створок грудины до 3 мм в нижней части тела грудины, передний медиастинит. В анализе крови: лейкоциты – $9{,}5\times10^9$/л, гемоглобин 111 г/л, эритроциты $3{,}5\times10^{12}$/л, тромбоциты 245×10^9/л, уровень С-реактивного белка 23 мг/л. Выставлен клинический диагноз: постстернотомный медиастинит 2-го типа по Oakley–Wright.

В лечении пациентки была применена двухэтапная хирургическая тактика, в условиях общей анестезии выполнен дебридмент раны: удалены металлические лигатуры, экссудат и костные секвестры, мечевидный отросток, некротизированная клетчатка переднего средостения; установлена вакуум-ассистированная повязка в постоянном режиме – 125 мм рт.ст. Ревизия раны и замена вакуум-ассистированной повязки выполнялась дважды. Изначально микробиологическое исследование выявило *St. aureus* 10^5 КОЕ/г. Сочетанное использование антибактериальной терапии (амоксициллин + клавулановая кислота 1200 мг 2 раза в сутки внутривенно в течение 12 дней) и вакуум-ассистированных повязок позволило подготовить рану к пластическому закрытию. Контрольный посев из раны перед пластикой был стерильным. Накануне операции выполнено цветное дуплексное картирование правой верхней надчревной артерии, которое подтвердило наличие хорошего линейного и объемного кровотока в бассейне будущего трансплантата для устранения дефекта грудной стенки.

Под тотальной комбинированной анестезией через 16 дней пациентке проведена операция: резекция грудины и ребер с двух сторон (правой реберной дуги), пластика грудной стенки полнослойным лоскутом на *a. epigastrica superior dextra*.

Ход оперативного вмешательства: выполнено иссечение краев кожи и подкожной клетчатки. Выявлено изъязвление и некроз краев VI ребер с двух сторон и правой реберной дуги. Нижняя часть тела грудины представлена фрагментированными створками с диастазом до 30 мм. Металлические лигатуры в области рукоятки и верхней части тела грудины состоятельные, прикрыты полноценным кожным рубцом. Проведена резекция правой реберной дуги до уровня среднеключичной линии, резекция хрящевых частей VI ребер с двух сторон, а также обеих створок в нижней части тела грудины (рис. 1). Далее в проекции правой прямой мышцы живота произведен овальной формы разрез кожи, подлежащей подкожной жировой клетчатки, переднего листка влагалища прямой мышцы живота

Рис. 1. Интраоперационное фото. Рана грудной стенки после дебридиента

Fig. 1. Intraoperative photo. Chest wall wound after debridement

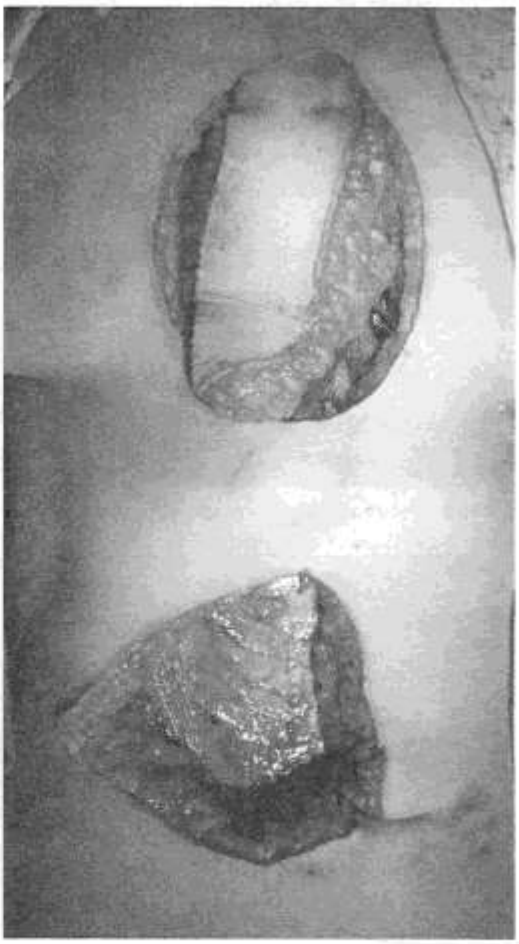

Рис. 2. Интраоперационное фото. Лоскут с передней брюшной стенки перемещен в дефект грудной стенки

Fig. 2. Intraoperative photo. The flap from the anterior abdominal wall was moved to the defect of the chest wall

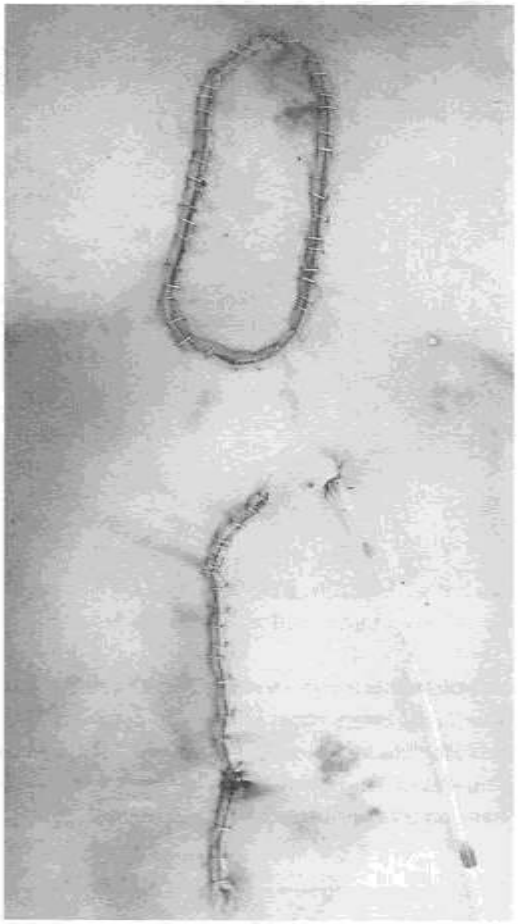

Рис. 3. Интраоперационное фото. Вид ран грудной и брюшной стенок после их ушивания

Fig. 3. Intraoperative photo. View of the wounds of the chest and abdominal walls after their suturing

Рис. 4. Интраоперационное фото. Дефект в апоневрозе передней брюшной стенки

Fig. 4. Intraoperative photo. Defect in the aponeurosis of the anterior abdominal wall

Рис. 5. Интраоперационное фото. Протез фиксирован к передней брюшной стенке в области дефекта апоневроза

Fig. 5. Intraoperative photo. The prosthesis is fixed to the anterior abdominal wall in the area of the aponeurosis defect

и самой мышцы с перевязкой и пересечением *a. epigastrica inferior dextra* и перфорантных ветвей таким образом, что был сформирован полнослойный лоскут на *a. epigastrica superior dextra*. Пальпаторно и при ультразвуковой диагностике пульсация артерии хорошая, отчетливая. Затем в проекции правой реберной дуги сформирован подкожный тоннель, в котором полнослойный трансплантат перемещен в дефект грудной стенки (рис. 2). Передняя брюшная стенка послойно ушита. При этом латеральный край переднего листка влагалища прямой мышцы живота соединен с белой линией узловыми нерассасывающимися нитями. Рана дренирована перфорированной трубкой. В области грудной стенки под перемещенный трансплантат установлен перфорированный дренаж. Подкожная жировая клетчатка трансплантата фиксирована к подкожной жировой клетчатке грудной стенки редкими узловыми рассасывающимися нитями. С помощью кожного степлера выполнено окончательное ушивание ран (рис. 3). Послеоперационный период протекал без особенностей. Дренажи удалены на 4-е сутки, швы сняты на 10-й день. Пациентка выписана в удовлетворительном состоянии.

Спустя 3 мес после операции в области живота пациентка стала отмечать опухолевидное образование, которое стало появляться в положении стоя и при физической нагрузке. При осмотре в области правой половины живота в месте забора трансплантата определялось мягкотканное округлое образование размерами 100×90 мм. При ультразвуковом исследовании живота выявлен дефект апоневроза передней брюшной стенки. Поставлен клинический диагноз «послеоперационная вентральная грыжа M4W2». Принято решение о выполнении лапароскопической герниопластики.

Под тотальной комбинированной анестезией выполнена операция: лапароскопия, пластика передней брюшной стенки сетчатым имплантом (полимерно-композитный эндопротез Reperen (Iconlab) R-16-iPP150-100).

Ход операции: в надпупочной области выполнен лапароцентез с последующим проведением инсуффляции углекислого газа в объеме 4 л. В правой подвздошной, правой боковой и правой подреберной области установлены троакары. При ревизии брюшной полости в гипогастрии справа определяется пролабирование передней брюшной стенки. Диаметр дефекта около 80 мм (рис. 4). Края дефекта представлены апоневрозом. В брюшную полость введен сетчатый протез размерами 150×100 мм, который неадгезивной поверхностью обращен к органам брюшной полости и позиционирован в проекции грыжевого выпячивания. Четырьмя транскутанными швами протез по периметру фиксирован к брюшной стенке. Далее с помощью герниостеплера произведена фиксация

протеза к передней брюшной стенке, в том числе в области грыжевого выпячивания (рис. 5). Проведена проверка на гемостаз и инородные тела. Троакары удалены. Раны ушиты. Послеоперационный период был без особенностей. Пациентка выписана на амбулаторное наблюдение.

Пациентка осмотрена через 6 мес после операции. Грыжевых выпячиваний на передней брюшной стенке не определяется. Качеством жизни довольна.

Обсуждение

Полнослойный лоскут на верхней надчревной артерии является хорошим вариантом пластической реконструкции грудной стенки. Образование послеоперационной грыжи на месте забора лоскута – известная проблема после данного способа вмешательства [9]. Частота этого осложнения, по данным различных авторов, составляет от 3,9 до 9% [10, 11]. При заборе полнослойного лоскута в «донорской области» передней брюшной стенки возникает «слабое место», в котором основным защитным каркасом служат поперечная фасция живота и задний листок влагалища прямой мышцы живота. Как показал клинический опыт, дополнительное подшивание латерального края переднего листка влагалища прямой мышцы к белой линии живота существенного значения не имеет. Это связано с тем, что в результате сокращения наружной косой мышцы живота латеральная часть переднего листка влагалища прямой мышцы находится в максимально боковой позиции, так что его ушивание создает неизбежное натяжение и прорезывание швов (как узловых, так и непрерывных). В таких условиях нагрузка на переднюю брюшную стенку в послеоперационном периоде неизбежно приведет к формированию послеоперационной вентральной грыжи. Технологически обусловленное потенциальное слабое место операции по использованию полнослойного лоскута передней брюшной стенки не должно быть поводом для отказа от его применения в реконструктивно-восстановительной хирургии грудной клетки. Тем более что, как показывает наше клиническое наблюдение, в арсенале есть оптимальный и малоинвазивный способ его коррекции (лапароскопическая герниопластика). Среди 5 пациентов, которым был выполнен данный вид пластики в течение последнего года, послеоперационная вентральная грыжа возникла лишь у 1 человека.

Тем не менее, желание предотвратить это осложнение и не подвергать наших пациентов повторным вмешательствам (фактически по поводу уже нового заболевания) заставляет искать пути улучшения результатов.

В литературе описаны случаи применения синтетических имплантов для укрепления передней брюшной стенки после формирования TRAM-лоскута для реконструкции молочных желез [12, 13].

Принимая во внимание положительный опыт наших зарубежных коллег, мы стали укреплять переднюю брюшную стенку в месте забора лоскута синтетическим полипропиленовым имплантом, который вшивается между латеральным краем влагалища прямой мышцы живота и белой линией живота. По данной методике в период с января по ноябрь 2022 г. нами выполнено 4 операции. Ни у одного пациента не выявлено развития послеоперационной вентральной грыжи.

Выводы

1. Полнослойный лоскут на верхней надчревной артерии служит хорошим пластическим материалом для устранения дефекта грудной стенки, сопровождающегося субтотальной резекцией грудины.

2. «Слабым местом» этой реконструктивно-восстановительной операции является потенциальная опасность формирования вентральной грыжи в зоне забора лоскута.

3. При возникновении послеоперационной вентральной грыжи выбор операции следует сделать в пользу лапароскопической герниопластики, особенно если у пациентов не было в анамнезе лапаротомии.

4. С целью профилактики развития послеоперационной вентральной грыжи целесообразно использование синтетического полимерно-композитного импланта.

Литература

1. Sanna S., Brandolini J., Pardolesi A., Argnani D., Mengozzi M., Dell'Amore A. et al. Materials and techniques in chest wall reconstruction: A review // J. Vis. Surg. 2017. Vol. 3. P. 95. DOI: https://doi.org/10.21037/jovs.2017.06.10 PMID: 29078657; PMCID: PMC5638032.

2. Seder C.W., Rocco G. Chest wall reconstruction after extended resection // J. Thorac. Dis. 2016. Vol. 8. Suppl. 11. P. S863–S871. DOI: https://doi.org/10.21037/jtd.2016.11.07 PMID: 27942408; PMCID: PMC5124596.

3. Wald O., Islam I., Amit K., Ehud R., Eldad E., Omer O. et al. 11-year experience with Chest Wall resection and reconstruction for primary Chest Wall sarcomas // J. Cardiothorac. Surg. 2020. Vol. 15, N 1. P. 29. DOI: https://doi.org/10.1186/s13019-020-1064-y PMID: 31992336; PMCID: PMC6988268.

4. Huang S.C., Chen C.Y., Qiu P., Yan Z.M., Chen W.Z., Liang Z.Z. et al. Reconstruction of complex chest wall defects: A case report // World J. Clin. Cases. 2022. Vol. 10, N 11. P. 3505–3510. DOI: https://doi.org/10.12998/wjcc.v10.i11.3505 PMID: 35582050; PMCID: PMC9048570.

5. Colella S., Brandimarte A., Marra R., Marinari S., D'Incecco A., Di Genesio Pagliuca M., De Vico A., Crisci R., Divisi D. Chest wall reconstruction in benign and malignant tu-

mors with non-rigid materials: An overview. Front Surg. 2022 ; 9: 976463. DOI: 10.3389/fsurg.2022.976463.

6. Корымасов Е.А., Медведчиков-Ардия М.А., Бенян А.С. Комбинированная мио- и оментопластика передней грудной стенки // Клиническая и экспериментальная хирургия. Журнал имени академика Б.В. Петровского. 2022. Т. 10, № 3. С. 131–136. DOI: https://doi.org/10.33029/2308-1198-2022-10-3-131-136

7. Chiappetta M., Facciolo F. Sternum reconstruction using titanium plates matched with «sandwich» Gore-Tex meshes // J. Vis. Surg. 2018. Vol. 4. P. 47. DOI: https://doi.org/10.21037/jovs.2018.02.12 PMID: 29682457; PMCID: PMC5897679.

8. Baumann D.P., Butler C.E. Component separation improves outcomes in VRAM flap donor sites with excessive fascial tension // Plast. Reconstr. Surg. 2010. Vol. 126, N 5. P. 1573–1580. DOI: https://doi.org/10.1097/PRS.0b013e3181ef8d00

9. Медведчиков-Ардия М.А., Лысов Н.А., Корымасов Е.А., Бенян А.С. Способ пластики дефекта грудной стенки полнослойным кожно-подкожно-фасциально-мышечным лоскутом на верхней надчревной артерии. Патент РФ на изобретение № 2765632. 01.02.2022. Бюл. № 4.

10. Mortada H., AlNojaidi T.F., AlRabah R., Almohammadi Y., AlKhashan R., Aljaaly H. Morbidity of the donor site and complication rates of breast reconstruction with autologous abdominal flaps: A systematic review and meta-analysis // Breast J. 2022. Vol. 2022. Article ID 7857158. DOI: https://doi.org/10.1155/2022/7857158 PMID: 35847769; PMCID: PMC9249529.

11. Momoh A.O., Colakoglu S., Westvik T.S., Curtis M.S., Yueh J.H., de Blacam C. et al. Analysis of complications and patient satisfaction in pedicled transverse rectus abdominis myocutaneous and deep inferior epigastric perforator flap breast reconstruction // Ann. Plast. Surg. 2012. Vol. 69, N 1. P. 19–23. DOI: https://doi.org/10.1097/SAP.0b013e318221b578 PMID: 21659842.

12. Schellerer V.S., Bartholomé L., Langheinrich M.C., Grützmann R., Horch R.E., Merkel S. et al. Donor site morbidity of patients receiving vertical rectus abdominis myocutaneous flap for perineal, vaginal or inguinal reconstruction // World J. Surg. 2021. Vol. 45, N 1. P. 132–140. DOI: https://doi.org/10.1007/s00268-020-05788-5 Epub 2020 Sep 29. PMID: 32995931; PMCID: PMC7752873.

13. Espinosa-de-Los-Monteros A., Avendano-Peza H., Novitsky Y.W. Abdominal closure after tram flap breast reconstruction with transversus abdominis muscle release and mesh // Plast. Reconstr. Surg. Glob. Open. 2016. Vol. 4, N 9. P. e1014. DOI: https://doi.org/10.1097/GOX.0000000000001014 PMID: 27757337; PMCID: PMC5055003.

References

1. Sanna S., Brandolini J., Pardolesi A., Argnani D., Mengozzi M., Dell'Amore A., et al. Materials and techniques in chest wall reconstruction: A review. J Vis Surg. 2017; 3: 95. DOI: https://doi.org/10.21037/jovs.2017.06.10 PMID: 29078657; PMCID: PMC5638032.

2. Seder C.W., Rocco G. Chest wall reconstruction after extended resection. J Thorac Dis. 2016; 8 (suppl 11): S863–71. DOI: https://doi.org/10.21037/jtd.2016.11.07 PMID: 27942408; PMCID: PMC5124596.

3. Wald O., Islam I., Amit K., Ehud R., Eldad E., Omer O., et al. 11-year experience with Chest Wall resection and reconstruction for primary Chest Wall sarcomas. J Cardiothorac Surg. 2020; 15 (1): 29. DOI: https://doi.org/10.1186/s13019-020-1064-y PMID: 31992336; PMCID: PMC6988268.

4. Huang S.C., Chen C.Y., Qiu P., Yan Z.M., Chen W.Z., Liang Z.Z., et al. Reconstruction of complex chest wall defects: A case report. World J Clin Cases. 2022; 10 (11): 3505–10. DOI: https://doi.org/10.12998/wjcc.v10.i11.3505 PMID: 35582050; PMCID: PMC9048570.

5. Colella S., Brandimarte A., Marra R., Marinari S., D'Incecco A., Di Genesio Pagliuca M., De Vico A., Crisci R., Divisi D. Chest wall reconstruction in benign and malignant tumors with non-rigid materials: An overview. Front Surg. 2022; 9: 976463. DOI: 10.3389/fsurg.2022.976463.

6. Korymasov E.A., Medvedchikov-Ardiya M.A., Benyan A.S. Combined myo- and omentoplasty of the anterior chest wall. Clinical and Experimental Surgery. Petrovsky Journal. 2022; 10 (3): 131–6. DOI: https://doi.org/10.33029/2308-1198-2022-10-3-131-136

7. Chiappetta M., Facciolo F. Sternum reconstruction using titanium plates matched with «sandwich» Gore-Tex meshes. J Vis Surg. 2018; 4: 47. DOI: https://doi.org/10.21037/jovs.2018.02.12 PMID: 29682457; PMCID: PMC5897679.

8. Baumann D.P., Butler C.E. Component separation improves outcomes in VRAM flap donor sites with excessive fascial tension. Plast Reconstr Surg. 2010; 126 (5): 1573–80. DOI: https://doi.org/10.1097/PRS.0b013e3181ef8d00

9. Medvedchikov-Ardiya M.A., Lysov N.A., Korymasov E.A., Benyan A.S. A method for plasty of a chest wall defect with a full-thickness skin-subcutaneous-fascio-muscular flap on the superior epigastric artery. RF patent for the invention No. 2765632. 01.02.2022. Bull. No. 4. (in Russian).

10. Mortada H., AlNojaidi T.F., AlRabah R., Almohammadi Y., AlKhashan R., Aljaaly H. Morbidity of the donor site and complication rates of breast reconstruction with autologous abdominal flaps: A systematic review and meta-analysis. Breast J. 2022; 2022: 7857158. DOI: https://doi.org/10.1155/2022/7857158 PMID: 35847769; PMCID: PMC9249529.

11. Momoh A.O., Colakoglu S., Westvik T.S., Curtis M.S., Yueh J.H., de Blacam C., et al. Analysis of complications and patient satisfaction in pedicled transverse rectus abdominis myocutaneous and deep inferior epigastric perforator flap breast reconstruction. Ann Plast Surg. 2012; 69 (1): 19–23. DOI: https://doi.org/10.1097/SAP.0b013e318221b578 PMID: 21659842.

12. Schellerer V.S., Bartholomé L., Langheinrich M.C., Grützmann R., Horch R.E., Merkel S., et al. Donor site morbidity of patients receiving vertical rectus abdominis myocutaneous flap for perineal, vaginal or inguinal reconstruction. World J Surg. 2021; 45 (1): 132–40. DOI: https://doi.org/10.1007/s00268-020-05788-5 Epub 2020 Sep 29. PMID: 32995931; PMCID: PMC7752873.

13. Espinosa-de-Los-Monteros A., Avendano-Peza H., Novitsky Y.W. Abdominal closure after tram flap breast reconstruction with transversus abdominis muscle release and mesh. Plast Reconstr Surg Glob Open. 2016; 4 (9): e1014. DOI: https://doi.org/10.1097/GOX.0000000000001014 PMID: 27757337; PMCID: PMC5055003.

Мультидисциплинарный подход к лечению гигантского диффузного токсического зоба с синдромом сдавления органов шеи

Глушков П.С.[1], Азимов Р.Х.[1], Созыкин А.В.[1], Никитин П.А.[1], Шубин Д.И.[1], Марущак Е.А.[1], Кузьмина И.В.[1], Плетнер О.И.[1], Хусанов Ш.С.[1], Карнеев Н.А.[2], Левикин К.Е.[2], Шемятовский К.А.[1], Шулутко А.М.[4], Горский В.А.[2, 3]

[1] Государственный научный центр Российской Федерации Федеральное государственное бюджетное научное учреждение «Российский научный центр хирургии имени академика Б.В. Петровского», 119991, г. Москва, Российская Федерация

[2] Федеральное государственное автономное образовательное учреждение высшего образования «Российский национальный исследовательский медицинский университет имени Н.И. Пирогова» Министерства здравоохранения Российской Федерации, 117997, г. Москва, Российская Федерация

[3] Федеральное государственное автономное образовательное учреждение высшего образования «Российский университет дружбы народов имени Патриса Лумумбы», 117198, г. Москва, Российская Федерация

[4] Федеральное государственное автономное образовательное учреждение высшего образования Первый Московский государственный медицинский университет имени И.М. Сеченова Министерства здравоохранения Российской Федерации (Сеченовский Университет), 119991, г. Москва, Российская Федерация

ДЛЯ КОРРЕСПОНДЕНЦИИ
Шемятовский Кирилл Александрович – кандидат медицинских наук, врач-хирург отделения хирургии НКЦ № 2 ГНЦ РФ ФГБНУ РНЦХ им. Б.В. Петровского (Москва, Российская Федерация)
E-mail: kiroll@mail.ru
https://orcid.org/0000-0002-1710-4055

Ключевые слова: тиреоидэктомия; гигантский зоб; лечение зоба; реабилитация после тиреоидэктомии

Хирургическая тактика при гигантских узловых образованиях щитовидной железы достаточно широко освещена в литературе. Однако при лечении таких пациентов возникает ряд задач, требующих мультидисциплинарного подхода. Их решение позволяет минимизировать риски хирургического лечения и оптимальное восстановление в послеоперационном периоде. Мы представляем клинический случай 49-летней пациентки, обратившейся за лечением по поводу гигантского узлового токсического зоба. В статье описан комплексный подход в лечении таких пациентов, технические особенности и возможные риски при планировании лечения в условиях многопрофильного стационара.

Финансирование. Исследование не имело спонсорской поддержки.
Конфликт интересов. Авторы заявляют об отсутствии конфликта интересов.

Для цитирования: Глушков П.С., Азимов Р.Х., Созыкин А.В., Никитин П.А., Шубин Д.И., Марущак Е.А., Кузьмина И.В., Плетнер О.И., Хусанов Ш.С., Карнеев Н.А., Левикин К.Е., Шемятовский К.А., Шулутко А.М., Горский В.А. Мультидисциплинарный подход к лечению гигантского диффузного токсического зоба с синдромом сдавления органов шеи // Клиническая и экспериментальная хирургия. Журнал имени академика Б.В. Петровского. 2023. Т. 11, № 2. С. 125–131. DOI: https://doi.org/10.33029/2308-1198-2023-11-2-125-131
Статья поступила в редакцию 16.01.2023. **Принята в печать** 02.05.2023.

Multidisciplinary approach to the treatment of patient with giant diffuse toxic goiter with neck compression syndrome

Glushkov P.S.[1], Azimov R.Kh.[1], Sozykin A.V.[1], Nikitin P.A.[1], Shubin D.I.[1], Maruchak E.A.[1], Kuzmina I.V.[1], Pletner O.I.[1], Husanov S.S.[1], Karneev N.A.[2], Levikin K.E.[2], Shemyatovsky K.A.[1], Shulutko A.M.[4], Gorsky V.A.[2, 3]

[1] Petrovsky National Research Center of Surgery, 119991, Moscow, Russian Federation

[2] Pirogov Russian National Research Medical University (RNRMU), Ministry of Health of the Russian Federation, 117997, Moscow, Russian Federation

[3] Peoples' Friendship University of Russia named after Patrice Lumumba, 117198, Moscow, Russian Federation

[4] I.M. Sechenov First Moscow State Medical University, Ministry of Health of the Russian Federation (Sechenov University), 119991, Moscow, Russian Federation

CORRESPONDENCE
Kirill A. Shemyatovsky – MD, Surgeon, Department of Surgery, NCC # 2, Petrovsky National Research Center of Surgery (Moscow, Russian Federation)
E-mail: kiroll@mail.ru
https://orcid.org/0000-0002-1710-4055

Keywords:
thyroidectomy; giant goiter; goiter treatment; rehabilitation after thyroidectomy

Surgical tactics for giant thyroid nodules are widely covered in the literature. However, the treatment of such patients requires multidisciplinary approach. The team approach minimizes the risks of surgical treatment and ensures optimal recovery in the postoperative period. We present the clinical case of a 49-year-old female patient with a giant nodular toxic goiter. The article describes an integrated approach to the treatment of such patients, technical features and possible dangers when planning treatment in a multi-speciality hospital.

Funding. The study had no sponsor support.
Conflict of interest. The authors declare no conflict of interest.

For citation: Glushkov P.S., Azimov R.Kh., Sozykin A.V., Nikitin P.A., Shubin D.I., Maruchak E.A., Kuzmina I.V., Pletner O.I., Husanov S.S., Karneev N.A., Levikin K.E., Shemyatovsky K.A., Shulutko A.M., Gorsky V.A. Multidisciplinary approach to the treatment of patient with giant diffuse toxic goiter with neck compression syndrome. Clinical and Experimental Surgery. Petrovsky Journal. 2023; 11 (2): 125–31. DOI: https://doi.org/10.33029/2308-1198-2023-11-2-125-131 (in Russian)
Received 16.01.2023. **Accepted** 02.05.2023.

В литературе описано множество случаев оперативного лечения крупных узловых образований щитовидной железы (ЩЖ), детально описана тактика и технические особенности тиреоидэктомии [1–5]. Однако в практике хирурга иногда встречаются уникальные случаи, требующие нестандартного подхода к диагностике и лечению пациента, привлечения максимально возможного количества специалистов и использования всех лечебных и диагностических возможностей крупного многопрофильного стационара. Для сокращения интраоперационной кровопотери у пациентов с крупными узловыми образованиями в зарубежной литературе описаны случаи применения дооперационной эмболизации тиреоидных артерий [6, 7]. Нами была предпринята попытка и оценена возможность предварительной эмболизации у пациентки с гигантским зобом.

Клиническое наблюдение

Пациентка, 49 лет, обратилась в НКЦ № 2 РНЦХ им Б.В. Петровского с клинической картиной узлового токсического зоба. Впервые узловые образования были выявлены в 2001 г. В 2006 г. по поводу левостороннего узлового эутиреоидного зоба с размером узла до 35 мм в диаметре было поведено 4 курса лазероиндуцированной термотерапии узла левой доли ЩЖ инфракрасным диодным лазером с длиной волны 1060 нм длительностью 720, 240, 180 и 240 с. С 2014 г. в связи с возникновением тиреотоксикоза назначена терапия тиреостатиком «Тирозол» в дозировке 10 мг/сут. По результатам неоднократно проводившейся пункционной биопсии – коллоидный зоб (Bethesda 2). За 6 мес до поступления отметила резкий рост зоба. Появились жалобы на одышку при незначительной физической нагрузке, затруднение при глотании. При осмотре на передней поверхности шеи: крупное образование, в проекции левой доли ЩЖ, деформирующее контур шеи (рис. 1). При пальпации безболезненное, плотноэластической консистенции, плохо смещаемое относительно окружающих тканей.

Пациентка была обследована на догоспитальном этапе. При ультразвуковом (УЗ) исследовании ЩЖ от 03.10.2022, выполненном на аппарате GE VOLUSON E8 линейным датчиком ML 6–15 мГц, общий объем ЩЖ, измеренный с помощью конвексного датчика, составил около 920 см^3. Размер правой доли – 1,9×1,9×5 см, объем – 9,5 см^3. В проекции правой доли выявлены множественные гипо- и изоэхогенные образования размерами от 9 до 11 мм со смешанным типом кровотока. Левая доля объемом ориентировочно 910 см^3, представлена крупным узловым образованием, расположенным частично загрудинно, оттесняющим кнаружи общую, внутреннюю и наружную сонные артерии. Образование имеет кистозно-солидное строение за счет очагов асептического некроза и очагов дегенерации. Размеры узла 9,1×11,5×16,5 см. Васкуляризация по смешанному типу. Создается впечатление о наличии крупного артериального сосуда 4–4,5 мм, извитой формы, идущего латерально от узла. Паращитовидные железы не лоцируются. Лимфатические узлы не увеличены, структурно не изменены. TI-RADS II справа, TI-RADS III слева.

С целью планирования тактики хирургического вмешательства на дооперационном этапе пациентке выполнена мультиспиральная компьютерная

Рис. 1. Вид шеи пациентки до операции

Fig. 1. Neck before surgery

томография (МСКТ) шеи с внутривенным болюсным контрастированием (рис. 2). На полученных мультипланарных реконструкциях выявлено увеличение размеров обеих долей ЩЖ. Правая доля размерами до 2,6×2,4×5,6 см с наличием в структуре гиподенсивных включений диаметром до 0,6 см. Левая доля увеличена в размерах до 11×11,5×12,6 см (объемом около 830 мл) за счет наличия в структуре гетерогенного образования гигантских размеров. Выявленное образование неоднородной структуры с активным накоплением контрастного вещества по периферии и гиподенсивными сливными участками в центральных отделах. Кровоснабжение образования осуществляется преиму-

А (А) Б (В)

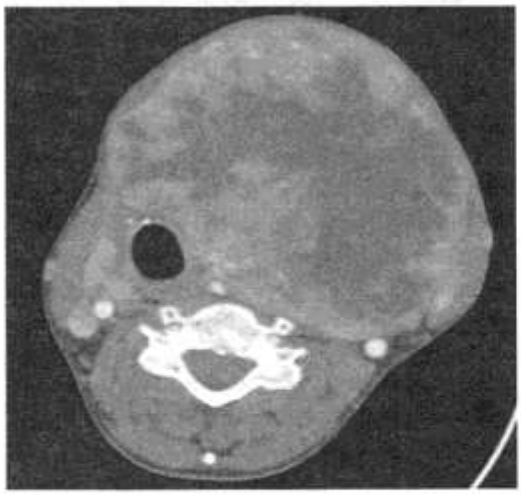

В (С)

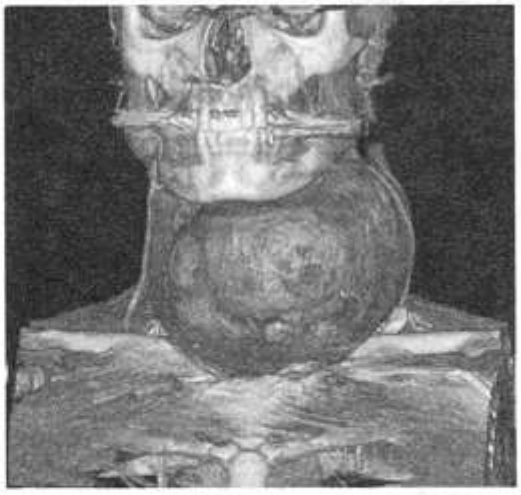

Г (D)

Рис. 2. Мультиспиральная компьютерная томография шеи с внутривенным контрастированием:
А – сагиттальная проекция;
Б – корональная проекция;
В – аксиальная проекция;
Г – 3D-реконструкция

Fig. 2. Computed tomography of the neck with intravenous contrast:
A – sagittal projection;
B – coronal projection;
C – axial projection;
D – 3D reconstruction

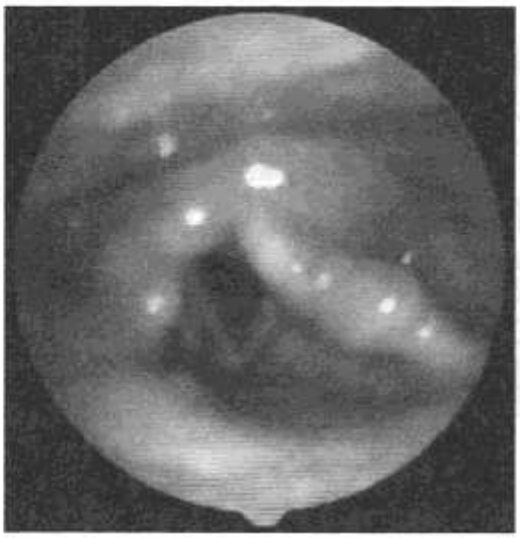

Рис. 3. Вид голосовых связок при ларингоскопии со стробоскопией до операции

Fig. 3. Vocal cords at laryngoscopy with stroboscopy before surgery

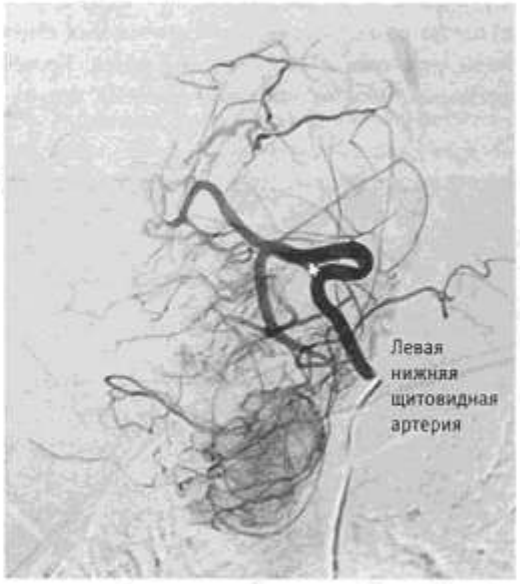

Рис. 4. Дооперационная ангиография левой нижней щитовидной артерии

Fig. 4. Preoperative angiography of the left inferior thyroid artery

щественно из бассейна левой нижней щитовидной артерии, расширенной до 0,3 см с формированием разветвленной артериальной сети по периферии и в структуре образования. Образование резко оттесняет гортаноглотку вправо; левую общую сонную артерию и левую внутреннюю яремную вену влево; суживает просвет трахеи до 1,1 см.

Для оценки состояния связочного аппарата перед операцией выполнена фиброларингоскопия в режиме стробоскопии (рис. 3) с помощью фиброларингоскопа Pentax 2,7 мм. При осмотре гортань смещена вправо. Слизистая оболочка гортани ярко-розовая. Надгортанник в форме лопатки. Грушевидные синусы свободны. Черпалонадгортанные складки не изменены. Черпаловидные хрящи не изменены, отмечается их гипермобильность и пролабирование в область голосовой щели при фонации. Вестибулярные складки незначительно увеличены. Гортанные желудочки незначительно расширены. Задняя комиссура не изменена. Голосовые складки серые, подвижные, полностью смыкаются при фонации, края ровные, амплитуда колебаний снижена, время фонации сокращено. Голосовая щель широкая. Подскладковый отдел свободен.

При поступлении в стационар пациентка находилась в эутиреоидном состоянии на фоне приема 10 мг Тирозола: ТТГ 0,01 мкМЕ/мл, св. T_4 1,44 нг/дл, св. T_3 4,36 пг/мл. При осмотре – нормостенического телосложения. Рост – 168 см, вес – 62 кг (индекс массы тела – 22 кг/м^2). Кожные покровы обычной окраски, АД – 110/80 мм рт.ст., пульс – 72/мин. Сопутствующих заболеваний нет. Результаты лабораторных анализов в пределах референсных значений.

Учитывая объем ЩЖ, равный 930 см^3 (при норме у женщин 18 см^3), для уточнения источников кровоснабжения накануне планируемого оперативного вмешательства доступом через правую бедренную артерию была выполнена ангиография подключичных артерий с селективным контрастированием левой нижней щитовидной артерии (рис. 4).

Как видно из рис. 4, патологически увеличенная левая доля ЩЖ кровоснабжалась в основном за счет левой нижней щитовидной артерии. Учитывая диаметр питающего сосуда около 9 мм, от ранее запланированной эмболизации артерии было решено воздержаться.

Тиреоидэктомию выполняли под комбинированным эндотрахеальным наркозом. Несмотря на наличие синдрома сдавления органов шеи, интубация трахеи была выполнена без технических особенностей интубационной трубкой № 7. Во время операции использовали стандартный набор инструментов для тиреоидэктомии. Для диссекции тканей применяли УЗ-скальпель Harmonic (Ethicon, США). После рассечения кожи, подкожной мышцы и предтрахеальных мышц была обнажена резко увеличенная левая доля ЩЖ. Учитывая данные проведенной до операции ангиографии, была выделена и перевязана увеличенная до 9 мм левая нижняя щитовидная артерия. В целях профилактики повреждения возвратных нервов проводили их визуальную идентификацию, начиная с треугольника возвратного нерва (треугольника Beahrs) [12]. Для пересечения связки Берри использовали ультразвуковые ножницы, направленные пассивной браншей в сторону возвратных нервов. С правой и левой стороны нервы располагались в типичных местах позади нижних щитовидных артерий. После идентификации нервов выполнили интраоперационный нейромониторинг по стандартному европейскому протоколу (рис. 5) с использованием оборудования фирмы Inomed (Германия).

После экстирпации левой доли ЩЖ при визуальной сохранности возвратного нерва получили снижение амплитуды и увеличение латентного периода левого возвратного нерва, что, видимо, было связано с избыточным тракционным воздействием на нерв во время выделения резко увеличенной левой доли. Экстирпация правой доли ЩЖ прошла без технических особенностей. Интраоперационная кровопотеря составила 20 мл. Для профилактики напряженной гематомы в послеоперационном периоде проведено дренирование послеоперационной раны силиконовым дренажем с активной аспирацией. После удаления зоба имел место избыток перерастянутой кожи и *m. platisma*. Выполнено иссечение кожного лоскута и медиальная платизмопластика с последующим наложением внутрикожного шва нитью монокрил 4-0. Вид удаленного препарата представлен на рис. 6. Правая и левая доли удалены в пределах собственной капсулы. Левая доля резко увеличена, плотноэластической консистенции, поверхность гладкая.

Послеоперационный период протекал без особенностей. Кашлевой толчок был сглажен, наблюдалась осиплость голоса, поперхивания при глотании жидкой пищи не наблюдалось. Симптом Хвостека не определялся, клинических признаков гипокальциемии не отмечено. Дренаж был удален через 24 ч после операции. Объем выделившегося экссудата составил 60 мл.

Для оценки состояния связочного аппарата на 3-и сутки после операции была выполнена повторная фиброларингоскопия в режиме стробоскопии (рис. 8), при которой выявлены признаки ограничения подвижности левой голосовой связки.

Учитывая удовлетворительное состояние, отсутствие изменений в контрольном анализе крови, на 4-е сутки после операции пациентка была выписана домой.

С учетом наличия клинической картины незначительного пареза левого возвратного нерва пациентке был проведен комплекс реабилитационных мероприятий, включающий в себя лечебную фонопедическую гимнастику, электростимуляцию возвратного нерва и мышц гортани, низкочастотную магнитотерапию и массаж воротниковой области. Проведена нейропротекторная и противовоспалительная терапия (нейромидин, дексаметазон, тиоктацид).

Через 4 нед после операции подвижность левой голосовой связки восстановилась.

Обсуждение

Оперативное лечение крупных образований ЩЖ может сопровождаться различными осложнениями, должно проводиться в многопрофильном стационаре и требует максимально возможного дооперационного обследования и тщательного планирования. Проведение МСКТ с внутривенным контрастированием позволяет оценить синдром сдавления органов шеи, степень компрессии трахеи и пищевода, смещения сосудистых пучков, оценить характер и источник кровоснабжения патологически увеличенной ЩЖ. Дооперационная фиброларингоскопия в режиме стробоскопии помогает выявить скрытые нарушения подвижности голосовых связок, а также их колебаний во время фонации, документировать состояние гортани и создать точку отчета для повторного сравнительного исследования в послеоперационном периоде. При хирургическом лечении гигантского зоба для снижения интраоперационной кровопотери в литературе описаны случаи проведения предварительной эмболизации тиреоидных артерий.

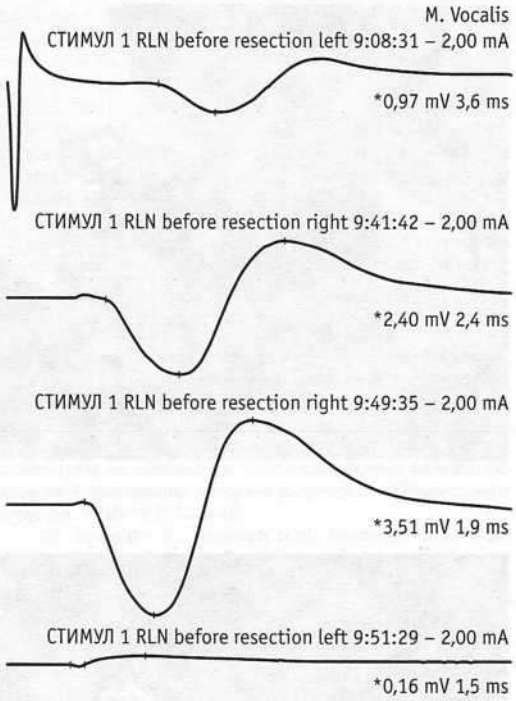

Рис. 5. Протокол интраоперационного нейромониторинга

Fig. 5. Neuromonitoring during surgery

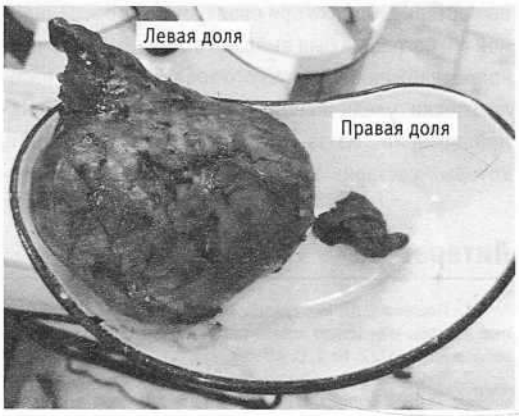

Рис. 6. Вид удаленного препарата: слева – увеличенная левая доля щитовидной железы размерами 13×12×10 см, справа – удаленная правая доля обычных размеров 2,5×2,5×5 см

Fig. 6. Removed thyroid gland: on the left - an enlarged left lobe of the thyroid gland 13×12×10 cm, on the right - the removed right lobe of normal size 2.5×2.5×5 cm

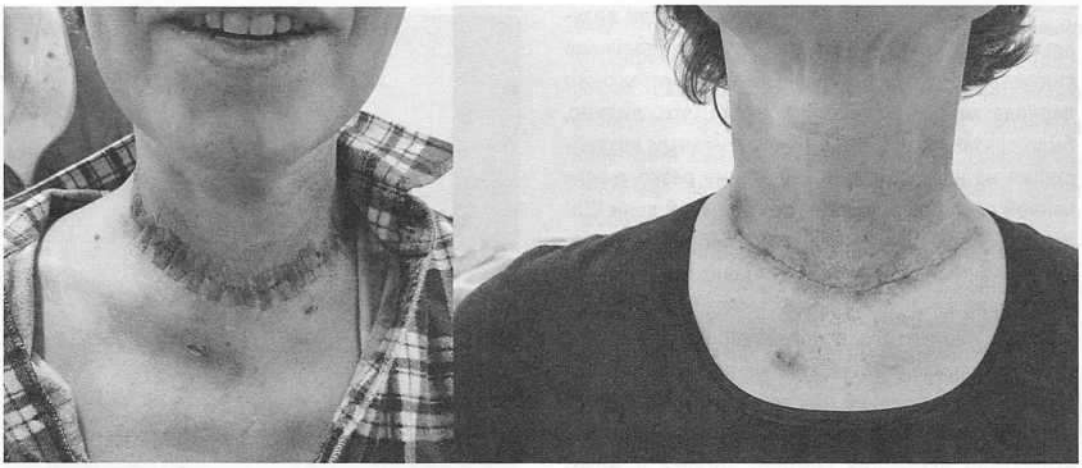

Рис. 7. Вид послеоперационной раны на 1-е и 14-е сутки после операции

Fig. 7. Postoperative wound on the 1st and 14th day after surgery

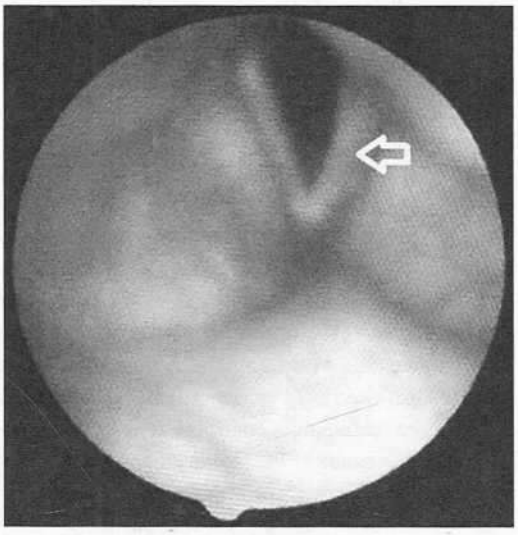

Рис. 8. Фиброларингоскопия на 4-е сутки после операции (стрелкой показано ограничение подвижности левой голосовой связки)

Fig. 8. Fibrolaryngoscopy on the 4th day after surgery (the arrow indicates the limitation of mobility of the left vocal cord)

Эмболизация выполнялась у пациентов с объемом ЩЖ от 210 до 380 см^3 в сроки от 1 до 36 ч до операции [8, 9]. Авторами отмечается минимальная интраоперационная кровопотеря и отсутствие специфических осложнений от проведения эмболизаций. Учитывая имеющийся мировой опыт и объем ЩЖ 830 см^3, по данным КТ, нами также была запланирована дооперационная эмболизация тиреоидных артерий. Однако при проведении дооперационной ангиографии был выявлен атипичный источник кровоснабжения гигантского зоба с наличием патологически увеличенной левой нижней щитовидной артерии. Из-за крупного диаметра артерии, который составил 9 мм, проведение ее эмболизации было признано нецелесообразным. Однако ангиография позволила правильно спланировать оперативное вмешательство, начать операцию с целенаправленной перевязки нижней щитовидной артерии и свести интраоперационную кровопотерю к минимуму.

Идентификация возвратных нервов во время операции позволяет снизить риск их повреждений в 1,4 раза [10]. Для облегчения их локализации полезно использовать «нижний центральный треугольник» и «треугольник Beahrs», а также учитывать варианты взаимного расположения возвратных нервов и нижних щитовидных артерий [11]. Интраоперационный нейромониторинг не является средством поиска возвратных нервов, однако позволяет документировать их функцию до и после экстирпации каждой доли ЩЖ [12–14]. Наиболее частым механизмом повреждения возвратного нерва является тракционное воздействие [15]. При крупном узловом образовании отведение доли ЩЖ от трахеи для пересечения связки Берри может привести к чрезмерной тракции возвратного нерва. Использование инструментов высоких энергий для тиреоидэктомии требует выполнения особых приемов (правильная локализация активной бранши, охлаждение ее за счет прислонения к грудиноключично-сосцевидной мышце).

В случае возникновения пареза возвратного нерва использование фонопедической гимнастики, нейромиостимуляции и нейропротекторной терапии позволяет ускорить восстановление подвижности голосовых связок и сократить время реабилитации пациента после операции.

Литература

1. Пешева Е.Д., Моргунова Т.Б., Фадеев В.В. Современные подходы к ведению пациентов с болезнью Грейвса // Лечебное дело. 2022. № 1. С. 48–56.

2. Трошина Е.А., Свириденко Н.Ю., Ванушко В.Э., Румянцев П.О., Фадеев В.В., Петунина Н.А. Федеральные клинические рекомендации по диагностике и лечению токсического зоба // Проблемы эндокринологии. 2014. Т. 60, № 6. С. 67–77.

3. Григорьев Е.Г., Ильичева Е.А., Берсенев Г.А., Махутов В.Н., Серебренникова Т.Ю. Клиническое наблюдение ток-

сического многоузлового зоба со сдавлением органов шеи // Эндокринная хирургия. 2020. № 2. С. 10–15.

4. Белоконев В.И., Ковалева З.В., Пушкин С.Ю., Галстян Н.Э., Ларина Т.В. Показания к объему операции и особенности техники тиреоидэктомии у пациентов с загрудинным зобом // Таврический медико-биологический вестник. 2020. Т. 23, № 2. С. 15–19.

5. Кухтенко Ю.В., Косивцов О.А., Рясков Л.А., Абрамян Е.И. Тиреоидэктомия у больной с гигантским многоузловым нетоксическим шейно-загрудинным зобом // Тихоокеанский медицинский журнал. 2020. № 1. С. 97–99.

6. Shojaku H., Takakura H., Watanabe Y., Seto H. Preoperative embolisation of the thyroid artery in a patient with a large papillary carcinoma of the thyroid // J. Laryngol. Otol. 2012. Vol. 126, N 9. P. 955–959.

7. Tartaglia F., Sorrenti S., Maturo A., Ulisse S. Selective embolization of the thyroid arteries (SETA): Ten years' experience // Asian J. Surg. 2019. Vol. 42, N 8. P. 847–848.

8. Созыкин А.В., Кичин В.В., Юрищев А.Ю., Лобода А.А. Применение метода эндоваскулярной эмболизации сосудистым окклюдером артерии, питающей ювенальную ангиофиброму, и его влияние на уровень операционной кровопотери при проведении эндоскопической резекции опухоли // Международный журнал интервенционной кардиоангиологии. 2014. № 39. С. 20–24.

9. Dedecjus M., Tazbir J., Kaurzel Z., Strózyk G., Zygmunt A., Lewiński A. et al. Evaluation of selective embolization of thyroid arteries (SETA) as a perspective treatment in selected cases of toxic goitre // Thyroid Res. 2009. Vol. 2, N 1. P. 1–7.

10. Thomusch O., Machens A., Sekulla C., Ukkat J., Lippert H., Gastinger I. et al. Multivariate analysis of risk factors for postoperative complications in benign goiter surgery: Prospective multicenter study in Germany // World J. Surg. 2000. Vol. 24. P. 1335–1341.

11. Lee E., Lee K., Yu H.W., Kim S.J., Chai Y.J., Choi J.Y. et al. Comparison of recurrent laryngeal nerve identification time in the lower central triangle during thyroid surgery using neurophysiological mapping and monitoring // Medicina (Kaunas). 2021. Vol. 57, N 8. P. 748.

12. Barczynski M., Konturek A., Cichon S. Randomized clinical trial of visualization versus neuromonitoring of recurrent laryngeal nerves during thyroidectomy // Br. J. Surg. 2009. Vol. 96. P. 240–246.

13. Cirocchi R., Arezzo A., D'Andrea V., Abraha I., Popivanov G.I., Avenia N. et al. Intraoperative neuromonitoring versus visual nerve identification for prevention of recurrent laryngeal nerve injury in adults undergoing thyroid surgery // Cochrane Database Syst. Rev. 2019. Vol. 1. CD012483.

14. Макарьин В.А., Успенская А.А., Алексеев М.А. и др. Интраоперационный нейромониторинг при оперативных вмешательствах на щитовидной и околощитовидных железах: показания к проведению, методика выполнения // Эндокринная хирургия. 2016. № 2. С. 5–16.

15. Schneider R., Randolph G.W., Dionigi G. et al. International Neural Monitoring Study Group guideline 2018 part I: Staging bilateral thyroid surgery with monitoring loss of signal // Laryngoscope. 2018. Vol. 128. P. 1–17.

References

1. Pesheva E.D., Morgunova T.B., Fadeev V.V. Modern approaches to the management of patients with Graves' disease. Lechebnoe delo [Medical Care]. 2022; (1): 48–56. (in Russian)

2. Troshina E.A., Sviridenko N.Yu., Vanushko V.E., Rumyantsev P.O., Fadeev V.V., Petunina N.A. Federal clinical guidelines for the diagnosis and treatment of toxic goiter. Problemy endokrinologii [Problems of Endocrinology]. 2014; 60 (6): 67–77. (in Russian)

3. Grigor'ev E.G., Il'icheva E.A., Bersenev G.A., Makhutov V.N., Serebrennikova T.Yu. Clinical observation of toxic multinodular goiter with compression of the neck organs. Endokrinnaya khirurgiya [Endocrine Surgery]. 2020; (2): 10–5. (in Russian)

4. Belokonev V.I., Kovaleva Z.V., Pushkin S.Yu., Galstyan N.E., Larina T.V. Indications for the scope of the operation and features of the thyroidectomy technique in patients with retrosternal goiter. Tavricheskiy mediko-biologicheskiy vestnik [Taurian Medical and Biological Bulletin]. 2020; 23 (2): 15–9. (in Russian)

5. Kukhtenko Yu.V., Kosivtsov O.A., Ryaskov L.A., Abramyan E.I. Thyroidectomy in a patient with a giant multinodular non-toxic cervical-retrosternal goiter. Tikhookeanskiy meditsinskiy zhurnal [Pacific Medical Journal]. 2020; (1): 97–9. (in Russian)

6. Shojaku H., Takakura H., Watanabe Y., Seto H. Pre-operative embolisation of the thyroid artery in a patient with a large papillary carcinoma of the thyroid. J Laryngol Otol. 2012; 126 (9): 955–9.

7. Tartaglia F., Sorrenti S., Maturo A., Ulisse S. Selective embolization of the thyroid arteries (SETA): Ten years' experience. Asian J Surg. 2019; 42 (8): 847–8.

8. Sozykin A.V., Kichin V.V., Yurishchev A.Yu., Loboda A.A. Application of the method of endovascular embolization by a vascular occluder of the artery supplying juvenile angiofibroma and its effect on the level of surgical blood loss during endoscopic tumor resection. Mezhdunarodniy zhurnal interventsionnoy kardioangiologii [International Journal of Interventional Cardioangiology]. 2014; (39): 20–4. (in Russian)

9. Dedecjus M., Tazbir J., Kaurzel Z., Strózyk G., Zygmunt A., Lewiński A., et al. Evaluation of selective embolization of thyroid arteries (SETA) as a perspective treatment in selected cases of toxic goiter. Thyroid Res. 2009; 2 (1): 1–7.

10. Thomusch O., Machens A., Sekulla C., Ukkat J., Lippert H., Gastinger I., et al. Multivariate analysis of risk factors for postoperative complications in benign goiter surgery: Prospective multicenter study in Germany. World J Surg. 2000; 24: 1335–41.

11. Lee E., Lee K., Yu H.W., Kim S.J., Chai Y.J., Choi J.Y., et al. Comparison of recurrent laryngeal nerve identification time in the lower central triangle during thyroid surgery using neurophysiological mapping and monitoring. Medicina (Kaunas). 2021; 57 (8): 748.

12. Barczynski M., Konturek A., Cichon S. Randomized clinical trial of visualization versus neuromonitoring of recurrent laryngeal nerves during thyroidectomy. Br J Surg. 2009; 96: 240–6.

13. Cirocchi R., Arezzo A., D'Andrea V., Abraha I., Popivanov G.I., Avenia N., et al. Intraoperative neuromonitoring versus visual nerve identification for prevention of recurrent laryngeal nerve injury in adults undergoing thyroid surgery. Cochrane Database Syst Rev. 2019; 1: CD012483.

14. Makar'in V.A., Uspenskaya A.A., Alekseev M.A., et al. Intraoperative neuromonitoring in surgical interventions on the thyroid and parathyroid glands: indications for performance, technique. Endokrinnaya khirurgiya [Endocrine Surgery]. 2016; (2): 5–16. (in Russian)

15. Schneider R., Randolph G.W., Dionigi G., et al. International Neural Monitoring Study Group guideline 2018 part I: Staging bilateral thyroid surgery with monitoring loss of signal. Laryngoscope. 2018; 128: 1–17.

Развитие нейроостеоартропатии Шарко коленного сустава после реконструктивной операции по поводу диабетической нейроостеоартропатии голеностопного сустава

Оснач С.А.[1], Бреговский В.Б.[2], Процко В.Г.[1,3], Тамоев С.К.[1], Оболенский В.Н.[4,5], Гогия К.Т.[1]

[1] Государственное бюджетное учреждение здравоохранения города Москвы «Городская клиническая больница имени С.С. Юдина Департамента здравоохранения города Москвы», 115446, г. Москва, Российская Федерация
[2] Санкт-Петербургское государственное бюджетное учреждение здравоохранения «Городской консультативно-диагностический центр № 1», 194354, г. Санкт-Петербург, Российская Федерация
[3] Федеральное государственное автономное образовательное учреждение высшего образования «Российский университет дружбы народов имени Патриса Лумумбы», 117198, г. Москва, Российская Федерация
[4] Государственное бюджетное учреждение здравоохранения города Москвы «Городская клиническая больница № 13 Департамента здравоохранения города Москвы», 115280, г. Москва, Российская Федерация
[5] Федеральное государственное автономное образовательное учреждение высшего образования «Российский национальный исследовательский медицинский университет им. Н.И. Пирогова» Министерства здравоохранения Российской Федерации, 117997, г. Москва, Российская Федерация

ДЛЯ КОРРЕСПОНДЕНЦИИ
Бреговский Вадим Борисович – доктор медицинских наук, врач-эндокринолог кабинета «Диабетическая стопа» СПб ГБУЗ «Городской консультативно-диагностический центр № 1» (Санкт-Петербург, Российская Федерация)
E-mail: dfoot.tdc@gmail.com
https://orcid.org/0000-0002-5285-8303

Ключевые слова: клинический случай; синдром диабетической стопы; артропатия Шарко; артродез; надлодыжечная остеотомия; чрескостный остеосинтез; аппарат внешней фиксации

Представлены результаты обследования и лечения пациента с последовательным развитием диабетической нейроостеоартропатии (ДНОАП) голеностопного сустава и коленного сустава той же конечности. Пациент, 24 года, с сахарным диабетом 1-го типа с 13 лет и ДНОАП левого голеностопного сустава на стадии Eichenholtz 2. Проведена надлодыжечная малоинвазивная остеотомия малоберцовой и большеберцовой костей с коррекцией деформации и стабилизацией костных фрагментов аппаратом внешней фиксации (АВФ). Через 6 мес АВФ был снят. При инициации ходьбы произошло развитие ДНОАП коленного сустава оперированной конечности, диагностированной на стадии 0 при помощи магнитно-резонансной томографии (МРТ). Полная разгрузка (костыли) в сочетании с иммобилизацией индивидуальной разгрузочной повязкой привели к купированию процесса в коленном суставе без формирования деформации в течение 4 мес, что подтверждено исчезновением температурного градиента, а также данными МРТ. Через 2,5 мес после прекращения иммобилизации пациент ходит с 50% нагрузкой на конечность, клинических признаков рецидива артропатии обеих локализаций не отмечено. Надлодыжечная малоинвазивная остеотомия в сочетании с фиксацией АВФ была эффективна при поражении голеностопного сустава, однако она спровоцировала развитие ДНОАП коленного сустава. Возможно, другими факторами, способствовавшими этому, могли быть сочетание дефицита витамина D, длительной диареи, а также усугубление саркопении и ослабление связочного аппарата конечности вследствие некомпенсированного сахарного диабета и длительной иммобилизации.

Финансирование. Исследование не имело спонсорской поддержки.
Конфликт интересов. Авторы заявляют об отсутствии конфликта интересов.

Для цитирования: Оснач С.А., Бреговский В.Б., Процко В.Г., Тамоев С.К., Оболенский В.Н., Гогия К.Т. Развитие нейроостеоартропатии Шарко коленного сустава после реконструктивной операции по поводу диабетической нейроостеоартропатии голеностопного сустава // Клиническая и экспериментальная хирургия. Журнал имени академика Б.В. Петровского. 2023. Т. 11, № 2. С. 132–139. DOI: https://doi.org/10.33029/2308-1198-2023-11-2-132-139
Статья поступила в редакцию 03.03.2023. **Принята в печать** 10.05.2023.

Development of Charcot neuroosteoarthropathy of the knee joint after reconstructive surgery for diabetic neuroosteoarthropathy of the ankle joint

Osnach S.A.[1], Bregovskiy V.B.[2], Protsko V.G.[1,3], Tamoev S.K.[1], Obolenskiy V.N.[4,5], Gogia K.T.[1]

[1] City Clinical Hospital named after S.S. Yudin, 115446, Moscow, Russian Federation
[2] St. Petersburg City Consultative Diagnostic Center # 1, 194354, St. Petersburg, Russian Federation
[3] Peoples' Friendship University of Russia named after Patrice Lumumba, 117198, Moscow, Russian Federation
[4] City Clinical Hospital # 13, 115280, Moscow, Russian Federation
[5] Pirogov Russian National Research Medical University (RNRMU), Ministry of Health of the Russian Federation, 117997, Moscow, Russian Federation

CORRESPONDENCE
Vadim B. Bregovskiy – MD, Endocrinologist of the Office "Diabetic Foot", St. Petersburg City Consultative Diagnostic Center # 1 (St. Petersburg, Russian Federation)
E-mail: dfoot.tdc@gmail.com
https://orcid.org/0000-0002-5285-8303

We present the results of examination and treatment of a patient with the consecutive development of diabetic neuroosteoarthropathy (DNOAP) of the ankle joint and knee joint of the same limb. The patient 24 y.o. with type 1 diabetes mellitus since age of 13 and DNOAP of the ankle joint (Eichenholtz 2). A supra-malleolar minimally invasive osteotomy of the fibula and tibia was performed with correction of deformation and stabilization of bone fragments by an external fixation device (EFD). EFD was removed 6 months later. During the initiation of walking, the development of the DNOAP of knee joint of the operated limb, diagnosed at stage 0 using magnetic resonance imaging, occurred. Complete unloading (crutches) in combination with immobilization with total contact cast led to the relief of the process in the knee joint without deformity formation for 4 months, which was confirmed by the disappearance of the temperature gradient, as well as magnetic resonance imaging data. 2.5 months after the end of immobilization, the patient walks with a 50% load on the limb, there are no clinical signs of recurrence of arthropathy of both localizations. Supra-malleolar minimally invasive osteotomy in combination with EFD fixation was effective in the defeat of the ankle joint, but it provoked the development of DNOAP of the knee joint. Perhaps other factors contributing to this could be a combination of vitamin deficiency, prolonged diarrhea, as well as aggravation of sarcopenia and weakening of the ligamentous apparatus of the limb due to uncompensated diabetes mellitus and prolonged immobilization.

Keywords: case report; diabetic foot; Charcot foot; arthrodesis; supra-malleolar osteotomy; transosseous osteosynthesis; Ilizarov apparatus

Funding. The study had no sponsor support.
Conflict of interest. The authors declare no conflict of interest.

For citation: Osnach S.A., Bregovskiy V.B., Protsko V.G., Tamoev S.K., Obolenskiy V.N., Gogia K.T. Development of Charcot neuroosteoarthropathy of the knee joint after reconstructive surgery for diabetic neuroosteoarthropathy of the ankle joint. Clinical and Experimental Surgery. Petrovsky journal. 2023; 11 (2): 132–9. DOI: https://doi.org/10.33029/2308-1198-2023-11-2-132-139 (in Russian)
Received 03.03.2023. **Accepted** 10.05.2023.

Диабетическая нейроостеоартропатия Шарко (ДНОАП) «является не связанным с инфекционным процессом лавинообразным разрушением костно-суставного аппарата стопы на фоне полиневропатии, которое при манифестации патологии сопровождается признаками локального воспаления» [1]. Несмотря на то что основной причиной остеоартропатии на современном этапе развития медицины служит сахарный диабет (СД), описаны и другие, редкие локализации этой патологии, поражающие в основном крупные суставы, в первую очередь коленный. Так, причинами недиабетической остеоартропатии, помимо впервые описанной сифилитической, могут быть сирингомиелия, алкогольная невропатия и некоторые другие денервационные, воспалительно-дегенеративные и дисметаболические заболевания [1–6].

У большинства пациентов ДНОАП поражает одну стопу, однако частота поражения обеих стоп и повторной ДНОАП на той же стопе, что и первичная артропатия, по литературным данным, колеблется от 15 до 25% [1, 7]. В доступной литературе нам не встретилось описания случаев, когда первая ДНОАП поражала стопу или голеностопный сустав, а вторая локализовалась в других крупных суставах.

Мы представляем случай последовательного развития ДНОАП сначала в области дистальных метаэпифизов большеберцовой и малоберцовой костей, а затем, после оперативного лечения этого процесса, проявлений ДНОАП коленного сустава на этой же конечности.

Клинический случай

Пациент, 24 года, не работающий, страдает СД 1-го типа с 2011 г. (с 13 лет). Получает инсу-

Рис. 1. Внешний вид конечности на момент обращения

Fig. 1. The appearance of the limb at the time of treatment

лин детемир 25 ЕД/сут в одну инъекцию и инсулин аспарт перед приемами пищи в суточной дозе 25–30 ЕД. Углеводы не подсчитывает. Самоконтроль гликемии проводит, но бессистемно. Гликемия весьма вариабельна, пациент часто испытывает гипогликемии, преимущественно в утренние часы, с минимальным значением до 2,2 ммоль/л. Наблюдение у эндокринолога эпизодическое, только для оформления рецептов. Уровень гликированного гемоглобина не определялся несколько лет. О хронических осложнениях СД неизвестно, однако при прицельном расспросе выяснилось, что более 1 года пациент страдает ежедневной диареей после каждого приема пищи. По этому поводу за медицинской помощью не обращался и лечения не получал. Стопы никогда медработниками не осматривались.

В конце мая – начале апреля 2021 г. отметил появление деформации левого голеностопного сустава, при этом ходил с полной нагрузкой, так как боли не ощущал. По мере нарастания деформации и усиления вывиха стопы появилось сдавление латеральной лодыжки обувью и развитие на ней язвенного дефекта. Обратился в травмпункт по месту жительства, где был выявлен патологический перелом дистальных метаэпифизов обеих костей левой голени со смещением, однако иммобилизация не назначалась. В дальнейшем консультировался в разных учреждениях, однако точный диагноз установлен не был, и иммобилизация так и не была назначена. Вместо этого проводилась «сосудистая» и «нейротропная» парентеральная терапия, без эффекта.

Результаты

В Центр хирургии стопы и диабетической стопы ГБУЗ ГКБ им. С.С. Юдина ДЗМ обратился самостоятельно в июле 2021 г., через 3 мес после развития ДНОАП.

При осмотре состояние удовлетворительное. Масса тела пациента 46 кг при росте 168 см, индекс массы тела – 16,3 кг/м^2, что соответствует дефициту массы тела. Техника инъекций инсулина ошибочна, на что указывают липогипертрофии и гематомы на животе, бедрах и плечах в местах инъекций.

Локальный статус: помимо вывиха левой стопы кнутри, отмечался умеренный отек стопы и области голеностопного сустава. Определялась местная гипертермия: температурный градиент составил +4 °С в сравнении с контралатеральной стопой. Стопа была неярко гиперемирована. Сохранялся неинфицированный язвенный дефект (Wagner 1) на латеральной лодыжке. Пульсация артерий обеих стоп сохранена. Вибрационная и тактильная чувствительность снижена, температурная чувствительность к Тип-Терму отсутствует, ахилловы рефлексы ослаблены, но сохранены. Суставно-мышечное чувство не нарушено. На рис. 1 представлен внешний вид конечности.

При рентгенографии отмечена деструкция дистальных метаэпифизов обеих костей голени: их лизис, одновременная остеопролиферация и костная перестройка с тенденцией к формированию параоссальной мозоли. Таким образом, рентгенологически процесс по классификации Eichenholtz находился между II и III стадиями. На рис. 2 представлена исходная рентгенограмма конечности.

Кровоток периферических артерий по данным дуплексного сканирования магистральный с обеих сторон. Гликированный гемоглобин на момент госпитализации не определялся. Данных за хроническую болезнь почек, печеночную недостаточность не получено. Признаков воспаления в клиническом анализе крови выявлено не было, уровень С-реактивного белка не повышался, анемии также не обнаружено. Отмечен близкий к нижней гра-

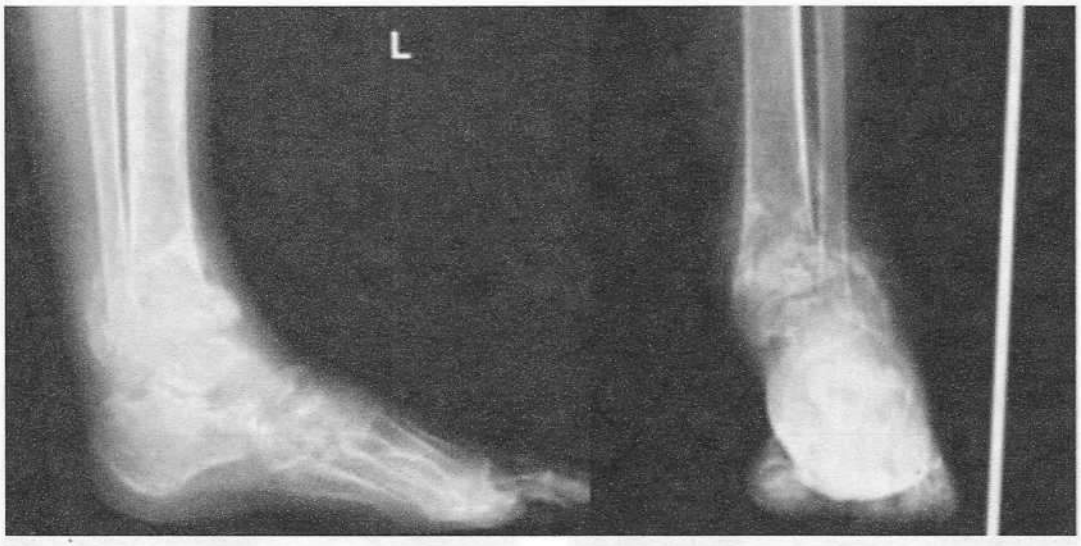

Рис. 2. Исходная рентгенограмма конечности в прямой и боковой проекции

Fig. 2. Initial radiograph of the limb in direct and lateral projection

нице нормы уровень альбумина сыворотки крови – 34,4 г/л (норма 34–50 г/л). Уровень витамина D составил 8,14 нг/мл, что соответствовало его дефициту. Неожиданным у пациента, не ведущего половую жизнь, было выявление положительной реакции Вассермана (RW), по поводу которой выполнены повторные анализы [иммуноферментный анализ (ИФА) на *Treponema pallidum* (IgM + IgG) с отрицательным результатом].

Диагноз костной патологии сформулирован как синдром диабетической стопы, нейропатическая форма: диабетическая нейроостеоартропатия Шарко правого голеностопного сустава, активная I стадия.

Лечение

В июле 2021 г. выполнена корригирующая остеотомия в нижней трети обеих костей голени с одномоментной коррекцией деформации аппаратом внешней фиксации (АВФ) (рис. 3).

Срок фиксации в АВФ составил 6 мес. После демонтажа аппарата в январе 2022 г. стопа была фиксирована задней гипсовой лонгетой до верхней трети голени до заживления мест выхода удаленных спиц и уменьшения отека местных тканей. Через 2 нед гипсовая лонгета заменена на индивидуальную разгрузочную повязку Total Contact Cast (TCC), которую пациент носил до апреля

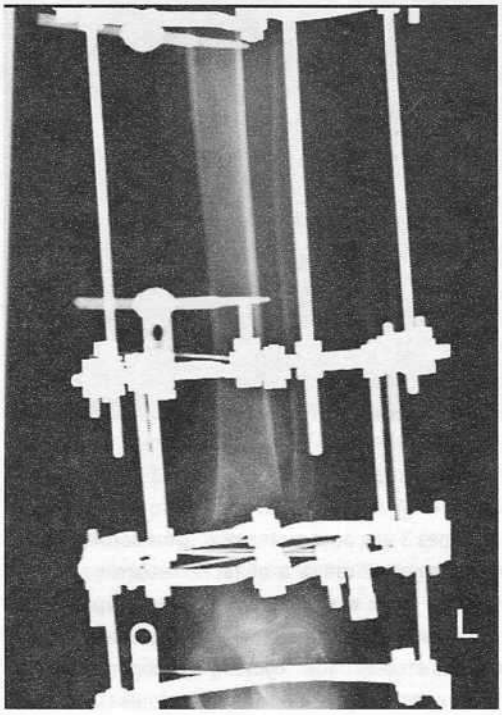

А (А)

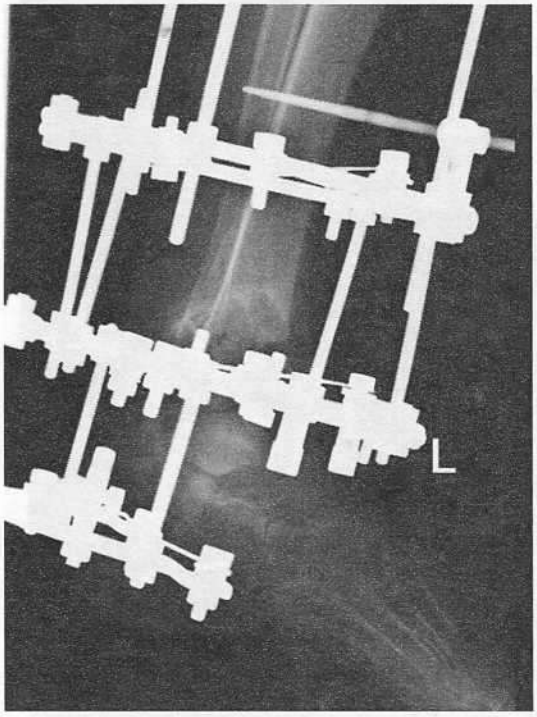

Б (В)

Рис. 3. Рентгенограммы после корригирующей остеотомии

Fig. 3. Radiographs after corrective osteotomy

Рис. 4. Контрольные рентгенограммы и внешний вид конечности после демонтажа аппарата внешней фиксации

Fig. 4. Control radiographs and appearance of the limb after removal of the external fixation device

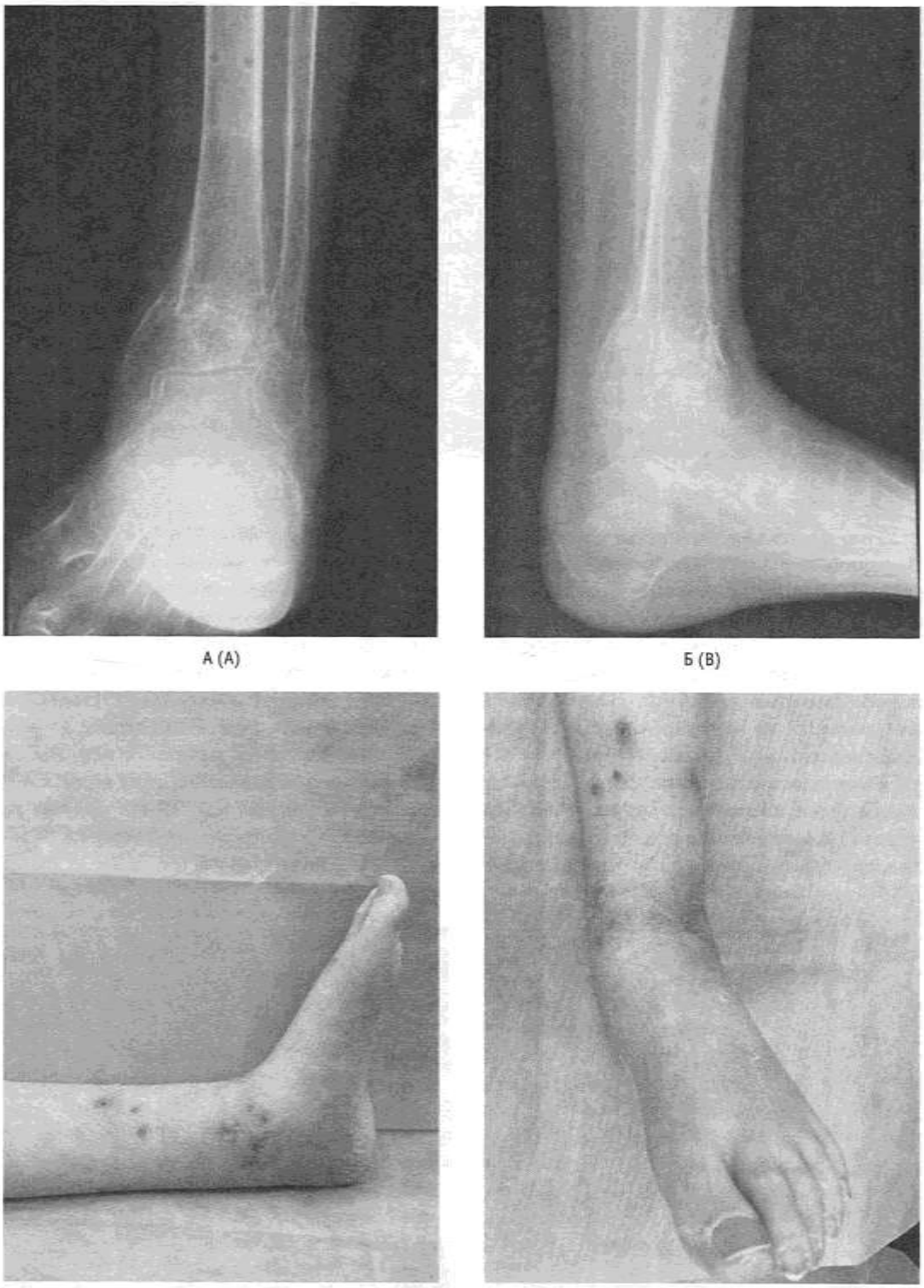

А (A) Б (B) В (C) Г (D)

2022 г. В апреле ТСС преобразован в съемный, и пациенту была разрешена ходьба с помощью костылей с дозированной нагрузкой на оперированную конечность. С момента выявления дефицита витамина D проводилась коррекция его уровня. Вид стопы и контрольная рентгенограмма представлены на рис. 4.

Через 3 нед после начала ходьбы пациент отметил появление отека в области левого коленного сустава. При осмотре отмечались выраженный отек коленного сустава, наличие незначительного выпота в коленном суставе (слабоположительный симптом флотации надколенника), локальная гипертермия с разницей в 6,5 °С в сравнении

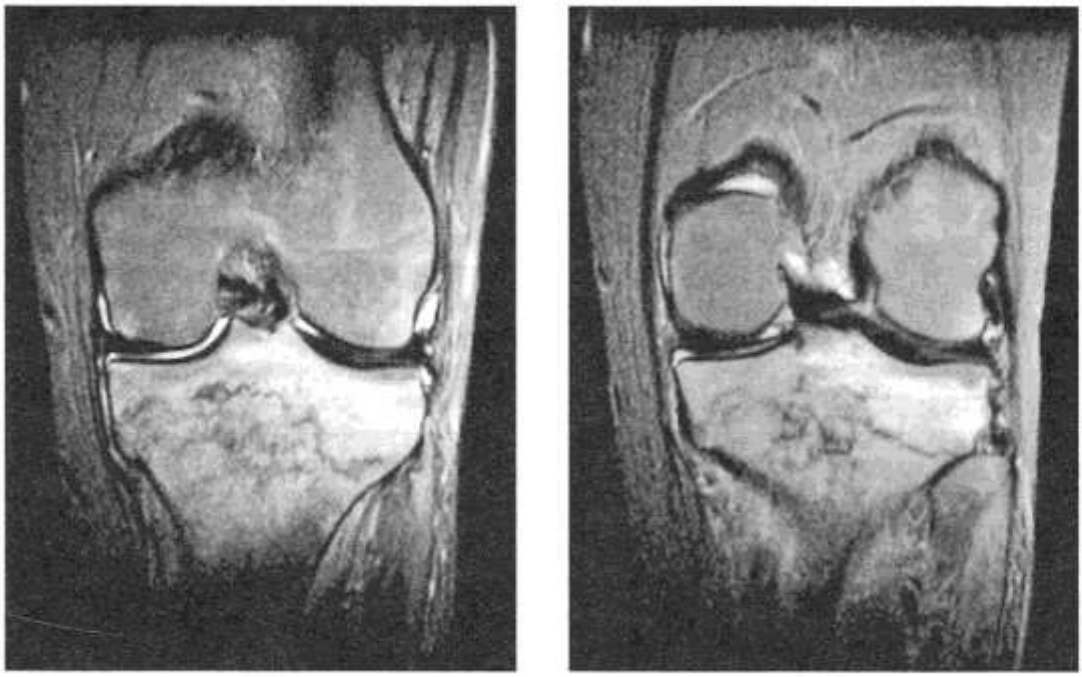

А (А) Б (В)

Рис. 5. Срезы магнитно-резонансной томографии в режиме жироподавления, наличие отека костного мозга

Fig. 5. Sections of magnetic resonance imaging in fat suppression mode, the presence of bone marrow edema

с температурой на контралатеральном суставе. При рентгенографии убедительных данных за остеодеструкцию получено не было. Выполнена магнитно-резонансная томография (МРТ) коленного сустава в стандартных режимах. Обнаружены обширный отек костного мозга дистального метаэпифиза бедренной кости и надколенника, краевой перелом латерального эпифиза бедренной кости, отек костного мозга и многоплоскостные зоны деструкции костной ткани большеберцовой кости (рис. 5). Уровень гликированного гемоглобина на этот момент составил 8,6%.

Установлен диагноз: диабетическая остеоартропатия Шарко левого коленного сустава, соответствующая активной стадии 0 по классификации Chantelau [8].

Наложена съемная иммобилизирующая разгрузочная повязка ТСС от пальцев до средней трети бедра. Учитывая отсутствие обильного выпота в коленном суставе, проведение пункции сустава было принято нецелесообразным. В течение первой же недели после наложения ТСС отмечалась положительная динамика в виде снижения локальной температуры на 3 °С, уменьшения отека и гиперемии. В дальнейшем отек уменьшался, температурный градиент снижался и к 4-му месяцу иммобилизации отсутствовал.

На контрольной МРТ от 30.09.2022 отмечалось отсутствие отека костного мозга и иных патологических изменений в области интереса (рис. 6).

Пациенту было разрешено разрабатывать пассивные движения в коленном суставе и приступать на конечность с нагрузкой на 1/3 от обычной. Таким образом, иммобилизация конечности по поводу артропатии коленного сустава продолжалась около 4,5 мес.

Исход и результаты последующего наблюдения

На 10 декабря 2022 г. (2,5 мес после возобновления нагрузки на конечность) пациент ходит с 50% нагрузкой на пораженную конечность, пользуясь тростью. Отек коленного сустава не рецидивирует. Температурный градиент отсутствует по стопе и коленному суставу. Планируется изготовление ортопедической обуви. Состояние углеводного обмена остается неудовлетворительным (уровень HbA1c от 12.12.2022 составил 10,6%).

Рис. 6. Срез магнитно-резонансной томографии в режиме жироподавления без признаков отека костного мозга

Fig. 6. Section of magnetic resonance imaging in the fat suppression mode without signs of bone marrow edema

Обсуждение

Диабетическая остеоартропатия коленного сустава является весьма редким осложнением. Так, при поиске по ресурсу PubMed за последние 20 лет нам удалось выявить 76 публикаций о поражении коленного сустава как проявления ДНОАП, из них подавляющее большинство были описаниями клинических случаев. Тяжесть поражения, неожиданность локализации процесса вследствие редкости патологии неизбежно приводят к запаздыванию лечения, снижению его эффективности и инвалидизации пациентов.

Представленный нами клинический случай демонстрирует редкое поражение ДНОАП коленного сустава конечности после реконструкции стопы по поводу «классической» ДНОАП стопы. С формальной точки зрения, генез ДНОАП коленного сустава у нашего пациента очевиден: увеличение нагрузки после длительной иммобилизации и, вероятно, нарушение алгоритма ходьбы в ТСС с использованием костылей, инициирующее стресс-перелом и деструкцию. Таким образом, в каком-то смысле можно говорить об осложнении лечения ДНОАП голеностопного сустава. Тем не менее возникает вопрос: почему такой сценарий реализовался именно у этого пациента?

Развитие ДНОАП у Л. произошло через 10 лет после заболевания сахарным диабетом. Известно, что такая продолжительность заболевания недостаточна для формирования терминальных осложнений у пациента с СД 1-го типа при условии его компенсации. Поэтому мы предполагаем, что углеводный обмен у пациента Л. все эти годы был в крайне неудовлетворительном состоянии. Об этом свидетельствует наличие тяжелой диабетической полиневропатии нижних конечностей, а также дефицит массы тела. Кроме того, диарея после каждого приема пищи в течение года перед развитием обоих случаев артропатии Шарко характерна для диабетической энтеропатии, также позднего осложнения СД. Нам представляется, что в обсуждаемом случае наличие диареи сыграло свою негативную роль в развитии ДНОАП. Хроническая диарея нередко сопровождается внекишечными осложнениями вследствие нарушения всасывания важнейших нутриентов. В частности, могут развиться гипопротеинемия, анемия, дефицит витамина D с последующим остеопорозом. Особенно часто эти явления встречаются при целиакии. Поскольку целиакия (непереносимость глютена), особенно ее стертые формы, встречаются не так редко, диабетическая энтеропатия может усугублять скрытую патологию, и оба состояния утяжеляют друг друга, усиливая метаболические расстройства [9, 10].

У нашего пациента не выявлено анемии, но содержание альбумина в сыворотке крови было близко к нижней границе нормы и составило 34,4 г/л (норма 34–50 г/л), что может указывать на транскишечную потерю белка. Гипокальциемия также выявлена не была, но дефицит витамина D позволял обосновать высокий риск патологических переломов.

Стоит также отметить, что при поступлении был зафиксирован положительный тест RW, однако при повторных исследованиях сифилис подтвержден не был. Между тем ложноположительная RW встречается при некоторых аутоиммунных заболеваниях, в частности при болезни Крона, которая также может проявляться диареей и иметь внекишечные проявления, например, энтезиты или артриты. К сожалению, ввиду организационных трудностей за время госпитализации нам не удалось провести обследование пациента на предмет патологии кишечника, а в последующем рекомендации по дообследованию в амбулаторных условиях не были реализованы. Они включали проведение фиброколоноскопии, выполнение анализа крови на антитела класса IgG к тканевой трансглутаминазе (исключение целиакии), а также молекулярно-генетическое исследование HLA-B27 как маркера серонегативных артритов, в том числе ассоциированных с воспалительными заболеваниями кишечника.

Помимо изложенных факторов риска повторной ДНОАП, представляется важным отметить длительную иммобилизацию конечности как причину атрофии мышц пораженной конечности, ослабления связочного аппарата и прогрессирования локального остеопороза.

Обсуждая тактику лечения первичной ДНОАП, нельзя не отметить предшествовавшее промедление с инициацией иммобилизации на стадии, когда смещения костных структур еще не было. Несомненно, значительную роль в позднем обращении пациента сыграла его низкая приверженность к лечению и наблюдению у эндокринолога. Тем не менее и медицинский персонал показал свою некомпетентность, не назначив вовремя иммобилизацию. Более того, бессмысленное с точки зрения патогенеза артропатии Шарко медикаментозное лечение могло ухудшить течение процесса, так как дополнительная нагрузка на конечность провоцировалась ходьбой до поликлиники и обратно. Известно, что на рентгенонегативной стадии ДНОАП, когда патология визуализируется только при МРТ, лечение должно начинаться с иммобилизации при помощи ТСС и разгрузки посредством костылей или иных приспособлений (режим non-weight-bearing) [1]. Показано, что при своевременном консервативном лечении на ранней стадии в 70% случаев удается предотвратить клинически значимые деструкции и избежать инвалидизирующей деформации [8]. В нашем случае подход к лечению новой ДНОАП коленного сустава был консервативным именно по этой причине.

Поэтому иммобилизация посредством ТСС позволила добиться успеха. Стоит отметить, что в случаях рентгенонегативной стадии ДНОАП контроль процесса приходится проводить не столько визуально и по динамике градиента температуры между пораженной и контралатеральной конечностью, сколько преимущественно при помощи МРТ.

Поражение голеностопного сустава при позднем обращении обычно осложняется подвывихом или вывихом в голеностопном суставе и развитием язвенного дефекта в контактной зоне. Подобное поражение создает крайне высокий риск гнойно-некротических осложнений и окончательной потери опороспособности конечности. Исходя из этого консервативное лечение было признано нецелесообразным. Авторы отказались от выполнения резекционного артродеза из-за вероятности большого пострезекционного укорочения сегмента и появления относительного укорочения конечности, которое потребовало бы постоянного использования сложного ортеза для ходьбы или проведения второго оперативного вмешательства для коррекции укорочения. Выполнение одномоментной надлодыжечной корригирующей остеотомии с дальнейшей стабилизацией конечности в аппарате наружной фиксации в режиме поддерживающей компрессии расценивалось авторами как создание благоприятной среды для более быстрого перехода процесса в неактивную стадию.

Заключение

Неклассическая локализация нейроостеоартропатии, даже у пациента с сахарным диабетом, должна насторожить врача и направить диагностический поиск в отношении сопутствующих патологических состояний, способствовавших развитию этого осложнения.

Иммобилизация и полная разгрузка пораженного сегмента, предпринятая на стадии рентгенонегативной артропатии, позволяет не только купировать деструктивно-воспалительный процесс, но и предотвратить клинически значимую деформацию пораженного сегмента конечности.

При ДНОАП с поражением дистальных метаэпифизов большеберцовой и малоберцовой костей и тяжелой деформацией сустава надлодыжечная малоинвазивная остеотомия с коррекцией деформации и стабилизацией костных фрагментов аппаратом внешней фиксации привела к купированию асептического воспаления и восстановлению биомеханической оси и опороспособности конечности.

Литература

1. Rogers L.C., Frykberg R.G., Armstrong D.G. et al. The Charcot foot in diabetes // Diabetes Care. 2011. Vol. 34. P. 2123–2129. DOI: https://doi.org/10.2337/dc11-0844

2. Sanders L., Edmonds M., Jeffcoate W. Who was first to diagnose and report neuropathic arthropathy of the foot and ankle: Jean-Martin Charcot or Herbert William Page? // Diabetologia. 2013. Vol. 56. P. 1873–1877. DOI: https://doi.org/10.1007/s00125-013-2961-6

3. Кудаева Ф.М., Елисеев М.С., Владимиров С.А., Барскова В.Г. Артропатия Шарко: место встречи ревматолога и эндокринолога // Современная ревматология. 2010. Т. 4, № 4. С. 77–82.

4. Arapostathi C., Tentolouris N., Jude E.B. Charcot foot associated with chronic alcohol abuse // BMJ Case Rep. 2013. URL: https://www.ncbi.nlm.nih.gov/pmc/articles/PMC3644892 DOI: https://doi.org/10.1136/bcr-2012-008263

5. Grear B.J., Rabinovich A., Brodsky J.W. Charcot arthropathy of the foot and ankle associated with rheumatoid arthritis // Foot Ankle Intern. 2013. Vol. 34. P. 1541–1547. DOI: https://doi.org/10.1177/1071100713500490

6. Lomax A., Ferrero A., Cullen N. et al. Destructive pseudoneuroarthropathy associated with calcium pyrophosphate deposition // Foot Ankle Intern. 2015. Vol. 36. P. 383–390. DOI: https://doi.org/10.1177/1071100714560399

7. Waibel F.W., Berli M.C., Gratwohl V. et al. Midterm fate of the contralateral foot in Charcot arthropathy // Foot Ankle Int. 2020. Vol. 41. P. 1181–1189. DOI: https://doi.org/10.1177/1071100720937654

8. Chantelau E., Richter A. The acute diabetic Charcot foot managed on the basis of magnetic resonance imaging – a review of 71 cases // Swiss Med. Wkly. 2013. Vol. 143. Article ID w13831. URL: https://smw.ch/article/doi/smw.2013.13831

9. Авдеев В.Г. Диабетическая энтеропатия // Фарматека. 2010. № 3. С. 46–49.

10. Al-Toma A., Volta U., Auricchio R. et al. European Society for the Study of Coeliac Disease (ESsCD) guideline for coeliac disease and other gluten-related disorders // United European Gastroenterol. J. 2019. Vol. 7. P. 583–613. DOI: https://doi.org/10.1177/2050640619844125

References

1. Rogers L.C., Frykberg R.G., Armstrong D.G., et al. The Charcot foot in diabetes. Diabetes Care. 2011; 34: 2123–9. DOI: https://doi.org/10.2337/dc11-0844

2. Sanders L., Edmonds M., Jeffcoate W. Who was first to diagnose and report neuropathic arthropathy of the foot and ankle: Jean-Martin Charcot or Herbert William Page? Diabetologia. 2013; 56: 1873–7. DOI: https://doi.org/10.1007/s00125-013-2961-6

3. Kudaeva F.M., Eliseev M.S., Vladimirov S.A., Barskova V.G. Charcot arthropathy - the place of rendezvous of reumathologist and endocrinologist. Sovremennaya revmatologiya [Modern Rheumatology]. 2010; 4 (4): 77–82. (in Russian)

4. Arapostathi C., Tentolouris N., Jude E.B. Charcot foot associated with chronic alcohol abuse. BMJ Case Rep. 2013. URL: https://www.ncbi.nlm.nih.gov/pmc/articles/PMC3644892 DOI: https://doi.org/10.1136/bcr-2012-008263

5. Grear B.J., Rabinovich A., Brodsky J.W. Charcot arthropathy of the foot and ankle associated with rheumatoid arthritis. Foot Ankle Intern. 2013; 34: 1541–7. DOI: https://doi.org/10.1177/1071100713500490

6. Lomax A., Ferrero A., Cullen N., et al. Destructive pseudoneuroarthropathy associated with calcium pyrophosphate deposition. Foot Ankle Intern. 2015; 36: 383–90. DOI: https://doi.org/10.1177/1071100714560399

7. Waibel F.W., Berli M.C., Gratwohl V., et al. Midterm fate of the contralateral foot in Charcot arthropathy. Foot Ankle Int. 2020; 41: 1181–9. DOI: https://doi.org/10.1177/1071100720937654

8. Chantelau E., Richter A. The acute diabetic Charcot foot managed on the basis of magnetic resonance imaging – a review of 71 cases. Swiss Med Wkly. 2013; 143: w13831. URL: https://smw.ch/article/doi/smw.2013.13831

9. Avdeev V.G. Diabetic entheropathy. Farmateka [Pharmateca]. 2010; (3): 46–9. (in Russian)

10. Al-Toma A., Volta U., Auricchio R., et al. European Society for the Study of Coeliac Disease (ESsCD) guideline for coeliac disease and other gluten-related disorders. United European Gastroenterol J. 2019; 7: 583–613. DOI: https://doi.org/10.1177/2050640619844125

Успешная клеевая облитерация аневризмы культи большой подкожной вены при рецидиве варикозной болезни

Ширинбек О.[1], Одинокова С.Н.[1,2], Мнацаканян Г.В.[1]

[1] Общество с ограниченной ответственностью «СМ-Клиника», 125130, г. Москва, Российская Федерация
[2] Федеральное государственное автономное образовательное учреждение высшего образования Первый Московский государственный медицинский университет имени И.М. Сеченова Министерства здравоохранения Российской Федерации (Сеченовский Университет), 119991, г. Москва, Российская Федерация

ДЛЯ КОРРЕСПОНДЕНЦИИ
Мнацаканян Геворг Вачикович – врач – сердечно-сосудистый хирург Центра флебологии ООО «СМ-Клиника» (Москва, Российская Федерация)
E-mail: cordestro@yandex.com
https://orcid.org/0000-0001-8402-4381

Ключевые слова: цианоакрилатная облитерация; клеевая облитерация; цианоакрилатная эмболизация; варикозная болезнь нижних конечностей; нетермические нетумесцентные методы; венозная аневризма

Возможности лечения варикозных вен нижних конечностей с помощью метода цианоакрилатной клеевой облитерации (ЦКО) постоянно расширяются. С момента его появления, регистрации и разрешения к использованию накопился большой международный опыт применения клеевой технологии в клинической практике. Вместе с тем сегодня отсутствуют четкие показания и ограничения применения ЦКО с точки зрения диаметра расширенной вены. Последующий результат в виде облитерации или возможной реканализации особенно крупных по диаметру вен остается вопросом, до конца не изученным. Мы сообщаем об успешном случае использования системы клеевого закрытия вен VenaSeal с целью лечения аневризмы культи большой подкожной вены диаметром 5 см на фоне рецидива варикозной болезни нижних конечностей.

Финансирование. Исследование не имело спонсорской поддержки.
Конфликт интересов. Авторы заявляют об отсутствии конфликта интересов.

Для цитирования: Ширинбек О., Одинокова С.Н., Мнацаканян Г.В. Успешная клеевая облитерация аневризмы культи большой подкожной вены при рецидиве варикозной болезни // Клиническая и экспериментальная хирургия. Журнал имени академика Б.В. Петровского. 2023. Т. 11, № 2. С. 140–145. DOI: https://doi.org/10.33029/2308-1198-2023-11-2-140-145
Статья поступила в редакцию 29.09.2022. **Принята в печать** 02.05.2023.

Successful glue ablation of a great saphenous vein stump aneurysm in a recurrent varicose veins case

Shirinbek O.[1], Odinokova S.N.[1,2], Mnatsakanyan G.V.[1]

[1] LLC SM-Clinic, 125130, Moscow, Russian Federation
[2] I.M. Sechenov First Moscow State Medical University, Ministry of Health of the Russian Federation (Sechenov University), 119991, Moscow, Russian Federation

CORRESPONDENCE
Gevorg V. Mnatsakanyan – Cardiovascular Surgeon, Center for Phlebology, SM-Clinic (Moscow, Russian Federation)
E-mail: cordestro@yandex.com
https://orcid.org/0000-0001-8402-4381

Keywords: cyanoacrylate adhesive closure; glue ablation; cyanoacrylate embolization; varicose veins; non-thermal non-tumescent methods; venous aneurysm

The potential and applicability of the cyanoacrylate adhesive closure (CAC) in superficial venous incompetence is constantly expanding. Since its advent, registration and permission for use, a broad international experience has been gained in applying glue ablation into routine clinical practice. However, there are no distinct indications and limitations for the use of CAC regarding the diameter of the truncal vein. The subsequent result in the form of occlusion or possible recanalization of large veins remains an issue that has not been fully studied. We report a successful case of using the VenaSeal Closure System for the treatment of an aneurysm of the stump of the great saphenous vein with a diameter of 5 cm in a recurrent varicose veins case.

Funding. The study had no sponsor support.
Conflict of interest. The authors declare no conflict of interest.

For citation: Shirinbek O., Odinokova S.N., Mnatsakanyan G.V. Successful glue ablation of a great saphenous vein stump aneurysm in a recurrent varicose veins case. Clinical and Experimental Surgery. Petrovsky Journal. 2023; 11 (2): 140–5. DOI: https://doi.org/10.33029/2308-1198-2023-11-2-140-145(in Russian)
Received 29.09.2022. **Accepted** 02.05.2023.

Основная концепция лечения варикозной болезни нижних конечностей (ВБНК) заключается в устранении патологических венозных рефлюксов. Длительное время «золотым стандартом» лечения была комбинированная флебэктомия. Однако последние 2 десятилетия ознаменовались появлением эндовенозных вмешательств, позволяющих выполнить устранение рефлюкса без разрезов, наркоза и госпитализации, что и сделало их новым «золотым стандартом» лечения ВБНК [1, 2]. Сегодня термические тумесцентные (ТТ) методы с использованием радиочастотной или лазерной энергии широко применяются в лечении ВБНК, однако и у данных методов существуют определенные недостатки и ограничения. В этой связи в современной флебологии появились новые нетермические нетумесцентные (НТНТ) методы, такие как механохимическая и цианоакрилатная клеевая облитерация [3]. Из этих методов в РФ с 2017 г. разрешен к применению метод облитерации сафенных вен с помощью цианоакрилатного клеевого состава – VenaSeal Closure System (Medtronic). Данный метод положительно себя зарекомендовал в ряду крупных международных исследований с точки зрения эффективности, безопасности, непосредственных и отдаленных результатов [4–7].

N-бутил-2-цианоакрилат – основное действующее вещество клеевого состава – под воздействием плазмы и форменных элементов крови полимеризуется, приводя к облитерации вены. Последующие гистологические изменения вены характеризуются утолщением стенки, фиброзом и длительным периодом рассасывания [8, 9]. Основным достоинством цианоакрилатной клеевой облитерации (ЦКО) является низкий уровень боли за счет отсутствия необходимости проведения множественных инъекций препарата для тумесцентной анестезии и нетермического воздействия [10, 11]. Также важно отметить, что ношение компрессионного трикотажа после изолированной процедуры (без вмешательства на притоках) не требуется, при условии если нет других показаний к компрессии [7, 12].

Несмотря на вышеперечисленные преимущества ЦКО и неоспоримый комфорт пациента в периоперационном периоде, для многих хирургов ограничением к применению метода в клинической практике является анатомия варикозной вены, в частности ее извитой ход и крупные размеры. Отсутствуют четкие показания и ограничения применения метода с точки зрения диаметра расширенной вены. Последующий результат в виде облитерации или возможной реканализации особенно крупных по диаметру вен остается вопросом, до конца не изученным.

Максимальный диаметр облитерированной вены по методике VenaSeal в проанализированной литературе составил 2,84 см [13]. Мы сообщаем об успешном случае использования этой системы для облитерации аневризмы культи большой подкожной вены (БПВ) диаметром 5 см с периодом наблюдения 18 мес.

Клиническое наблюдение

Пациентка, 61 год, обратилась в Центр флебологии «СМ-Клиника» (Москва, Россия) с жалобами на отеки, тяжесть и расширение вен в левой нижней конечности. Из анамнеза известно, что она длительное время страдает ВБНК. В 2012 г. выполнена эндовазальная электрокоагуляция БПВ слева, в 2013 г. – электрокоагуляция БПВ справа. Индекс массы тела (ИМТ) пациентки составил 38 кг/м^2 (морбидное ожирение II степени). Во время осмотра выявлены отек и варикозно-трансформированные вены на левой нижней конечности в бассейне передней добавочной подкожной вены (ПДПВ) (рис. 1), ретикулярные вены и телеангиэктазии на обеих нижних конечностях. При ультразвуковом ангиосканировании (УЗАС) вен нижних конечностей: проходимость глубоких вен сохранена, клапаны их состоятельны; определяется несостоятельность терминального клапана слева с рефлюксом по культе БПВ и ПДПВ; сафено-феморальное соустье слева – 15 мм, культя БПВ слева представлена в виде аневризмы до 50 мм, длиной до 6 см (рис. 2). Картина классифицирована как C2r, 3sEpAsPr; GSVa, AASV; LII (слева), C1sEpAsPr; Tel.Ret (справа), состояние после эндовенозной электрокоагуляции БПВ с обеих сторон (от 2012 и 2013 гг.). Пациентке предложена ЦКО аневризмы культи БПВ и ствола ПДПВ. Согласие на проведение вмешательства получено.

Ход операции

В асептических условиях после обработки операционного поля спиртовым раствором дважды под местной анестезией выполнена пункция и канюляция аневризмы культи БПВ в верхней трети

Рис. 1. Фото нижних конечностей пациента до и после лечения

Fig. 1. Photo of the patient's lower limbs before and after treatment

левого бедра. По стандартной методике выполнена катетеризация ствола БПВ. По технологии VenaSeal набрано в шприц 3,0 мл цианоакрилатного адгезива. Шприц присоединен к пистолету-дозатору, клей введен в доставочный катетер. Последний по интродьюсеру установлен в центре аневризмы на 3 см ниже сафено-феморального соустья (СФС). Зона СФС пережата ультразвуковым (УЗ) датчиком. Выполнено введение в ствол культи БПВ 2,5 мл клея с последующей мануальной компрессией в течение 5 мин. Аналогичным способом выполнены пункция и канюляция расширенной ПДПВ у нижней границы рефлюкса в верхней трети левого бедра. По стандартной методике выполнена катетеризация ствола ПДПВ. Зона СФС пережата УЗ-датчиком. Посегментарно выполнено введение в ствол ПДПВ клея с последующей мануальной компрессией. Израсходовано 0,6 мл клея. Наложены стрипы, асептическая наклейка на место венозного доступа. При контрольном ультразвуковом исследовании (УЗИ): культи БПВ и ПДПВ не сдавливаются. Пациентка активизирована.

Интраоперационную боль по визуально-аналоговой шкале пациентка оценила на 1 балл. Послеоперационный контроль осуществлен на 3-и сутки, через 1, 3, 6, 12 и 18 мес после вмешательства (рис. 2 и 3). За время наблюдения никаких специфических осложнений не зарегистрировано. Варикозно расширенные притоки регрессировали. На УЗ-картине отмечается полная облитерация аневризмы культи БПВ и ствола ПДПВ, устья варикозно расширенных притоков также заполнены клеевыми массами, кровоток в них не регистрируется; проходимость глубоких вен сохранена. На контрольном УЗИ через 18 мес – облитерация вены сохранена, признаков реканализации не выявлено (рис. 3), отмечается уменьшение размеров аневризмы до 27 мм.

Обсуждение

Нами описан первый опыт лечения ВБНК по методике VenaSeal с диаметром вены более 5 см. Хотя ранее пациентке выполняли процедуры по устранению вертикального рефлюкса, наблюдаемый нами рецидив отражал яркую клиническую картину ВБНК с признаками выраженной хронической венозной недостаточности (ХВН). Отягощенный соматический статус в виде коморбидного ожирения II степени и негативный опыт у пациентки от ранее полученного лечения ВБНК в виде достаточно выраженных болевых ощущений и дискомфорта во время процедуры склонили нас к отказу от применения ТТ-методов в данном случае. Учитывая достаточный опыт проведения ЦКО и небольшой процент реканализаций [14, 15], нами было принято решение о проведении клеевого закрытия несостоятельных магистральных подкожных вен. Следует отметить, что спустя 1,5 года пациентка отмечает практически полное купиро-

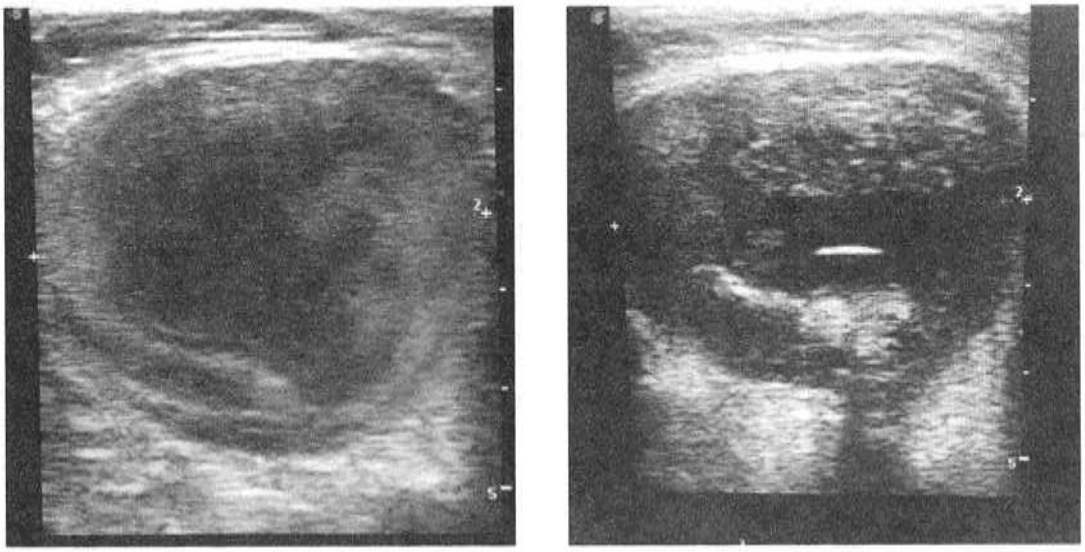

Рис. 2. Ультразвуковая картина культи большой подкожной вены до и через 1 мес после цианоакрилатной клеевой облитерации

Fig. 2. Ultrasound picture of the GSV stump before and 1 month after CAC

вание симптомов ХВН и отсутствие варикозного синдрома. Достигнутый положительный результат и отсутствие рецидива подтверждаются соответствующей УЗ-картиной.

Ранее корейский хирург I. Park опубликовал клинический случай успешной ЦКО БПВ с максимальным диаметром на уровне средней трети бедра 2,84 см. Автор сообщает, что в наиболее широкой части вены на протяжении 6 см было использовано дополнительное введение клея (3 двойные инъекции через каждые 2 см), это позволило должным образом обработать наиболее расширенный участок БПВ. За период наблюдения, составивший 1 мес, реканализации облитерированного участка не произошло [13].

В целом производитель VenaSeal Closure System для ЦКО не ограничивает максимальный диаметр варикозной вены, однако ссылается на результаты исследований, где в выборку включены пациенты с диаметрами вен в диапазоне от 3 до 12 мм [16].

В одноцентровое проспективное исследование WAVES [6], изучающее использование VenaSeal у пациентов с симптоматическим венозным рефлюксом, были включены вены достаточно большего диаметра (до 20 мм), при этом во время процедуры по усмотрению лечащего врача разрешалось введение дополнительного объема адгезива (>0,1 мл). На фоне этого частота облитерации вен достигла 100% в период наблюдения 30 дней.

Клиническое исследование [17], направленное на поиск предикторов реканализации БПВ после ЦКО, выполненное на 108 венах (55 пациентов), демонстрирует ранние и среднесрочные результаты применения цианоакрилатного клея VenaSeal для облитерации ствола варикозной вены. Предоперационные характеристики, такие как диаметр БПВ, продолжительность лечения, наличие несостоятельных перфорантов бедра, клиническая тяжесть ВБНК, а также опыт хирурга были проанализированы как предикторы реканализации. Регрессионный анализ Кокса показал, что средний диаметр БПВ 6,6 мм был единственным значимым предиктором реканализации. Частота закрытия БПВ <6,6 мм составляла 100; 100; 100 и 90,0% через 1 нед, 1, 6 и 12 мес после операции; для БПВ >6,6 мм

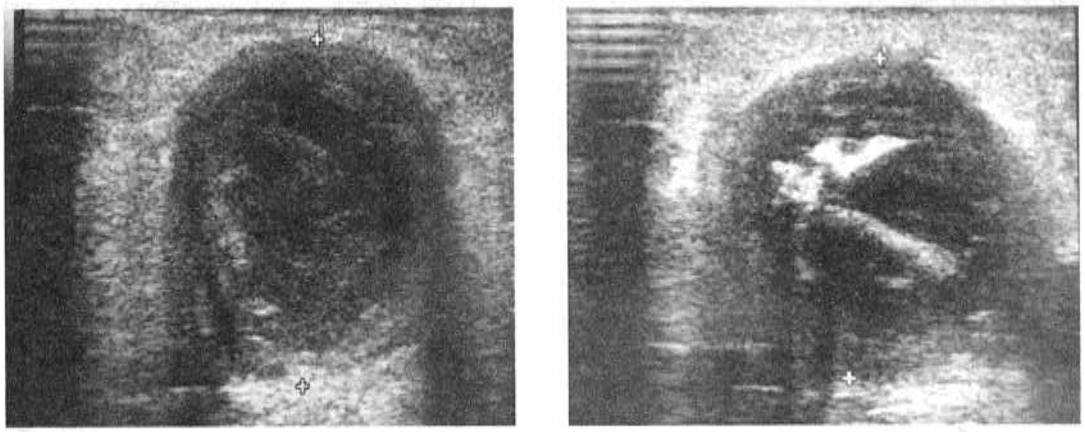

Рис. 3. Ультразвуковая картина культи большой подкожной вены через 12 и 18 мес после цианоакрилатной клеевой облитерации

Fig. 3. Ultrasound picture of the GSV stump 12 and 18 months after CAC

частота закрытия составила 93,8; 82,3; 76,2 и 58,6% через 1 нед, 1, 6 и 12 мес после операции. Однако авторы отмечают, что всех пациентов из данного исследования лечили по единому стандартному протоколу вне зависимости от диаметра БПВ и применения двойных доз адгезива.

В 2019 г. в России опубликовано исследование по среднесрочным результатам клеевой облитерации сафенных вен с максимальным диаметром 18 мм. Реканализация отмечена в 6,6% случаев [18]. Отдаленные результаты лечения патологического венозного рефлюкса с помощью клеевой технологии на основании 3-летнего опыта описаны С.М. Беленцовым. Диаметр вен был в пределах 3–16 мм. Анатомический успех в виде окклюзии целевых вен достигнут у 100% пациентов. Реканализация в сроке наблюдения до 3 лет выявлена в 2,6% случаев [19].

При анализе мировой литературы нами не было найдено публикаций, отражающих зависимость между конкретным диаметром варикозной вены и наличием анатомического успеха/неудачи после ЦКО. Поэтому ограничивать применение данного метода крупным размером варикозной вены не стоит, склоняясь к персонализированному подходу в каждом конкретном клиническом случае.

Заключение

ЦКО вен является безопасным способом лечения ВБНК. Однако для дальнейшего анализа возможности использования клеевой облитерации подкожных вен больших диаметров необходимы отдаленные результаты и большее число наблюдений.

Литература

1. Lurie F., Creton D., Eklof B. Prospective randomised study of Endovenous Radiofrequency Obliteration (Closure) Versus Ligation and Vein Stripping (EVOLVeS): 2-year follow-up // J. Vasc. Surg. 2005. Vol. 42, N 1. P. 67–73. DOI: https://doi.org/10.1016/j.jvs.2005.0 4.007

2. Rasmussen L., Lawaetz M., Bjoern L., Vennits B., Blemings A., Eklof B. Randomized clinical trial comparing endovenous laser ablation, radiofrequency ablation, foam sclerotherapy and surgical stripping for great saphenous varicose veins // Br. J. Surg. 2011. Vol. 98, N 8. P. 1079–1087. DOI: https://doi.org/10.1002/bjs.7555

3. Hartmann K. Endovenöse (minimalinvasive) Verfahren zur Therapie der Varikose: Schonende und effektive Alternative zur Stripping-Operation [Endovenous (minimally invasive) procedures for treatment of varicose veins: The gentle and effective alternative to high ligation and stripping operations] // Hautarzt. 2020. Vol. 71, N 1. P. 12–19. (in German). DOI: https://doi.org/10.1007/s00105-019-0 4520-2

4. Morrison N., Gibson K., Vasquez M., Weiss R., Jones A. Five-year extension study of patients from a randomized clinical trial (VeClose) comparing cyanoacrylate closure versus radiofrequency ablation for the treatment of incompetent great saphenous veins // J. Vasc. Surg. Venous Lymphat. Disord. 2020. Vol. 8, N 6. P. 978–989. DOI: https://doi.org/10.1016/j.jvsv.2019.12.080

5. Almeida J., Javier J., Mackay E., Bautista C., Cher D., Proebstle T. Two-year follow-up of first human use of cyanoacrylate adhesive for treatment of saphenous vein incompetence // Phlebology. 2014. Vol. 30, N 6. P. 397–404. DOI: https://doi.org/10.1177/0268355514532455

6. Gibson K., Ferris B. Cyanoacrylate closure of incompetent great, small and accessory saphenous veins without the use of post-procedure compression: Initial outcomes of a post-market evaluation of the VenaSeal System (the WAVES Study) // Vascular. 2016. Vol. 25, N 2. P. 149–156. DOI: https://doi.org/10.1177/1708538116651014

7. Proebstle T., Alm J., Dimitri S., Rasmussen L., Whiteley M., Lawson J. et al. Three-year follow-up results of the prospective European Multi-center Cohort Study on Cyanoacrylate Embolization for treatment of refluxing great saphenous veins // J. Vasc. Surg. Venous Lymphat. Disord. 2021. Vol. 9, N 2. P. 329–334. DOI: https://doi.org/10.1016/j.jvsv.2020.05.019

8. Teng M., Chen C., Lirng J., Chen S., Lee L., Chang T. N-butyl-2-cyanoacrylate for embolisation of carotid aneurysm // Neuroradiology. 1994. Vol. 36, N 2. P. 144–147. DOI: https://doi.org/10.1007/bf00588084

9. Min R., Almeida J., Mclean D., Madsen M., Raabe R. Novel vein closure procedure using a proprietary cyanoacrylate adhesive: 30-day swine model results // Phlebology. 2012. Vol. 27, N 8. P. 398–403. DOI: https://doi.org/10.1258/phleb.2011.011084

10. Vos C., Ünlü Ç., Bosma J., van Vlijmen C., de Nie A., Schreve M. A systematic review and metaanalysis of two novel techniques of nonthermal endovenous ablation of the great saphenous vein // J. Vasc. Surg. Venous Lymphat. Disord. 2017. Vol. 5, N 6. P. 880–896. DOI: https://doi.org/10.1016/j.jvsv.2017.05.022

11. Bozkurt A., Yılmaz M. A prospective comparison of a new cyanoacrylate glue and laser ablation for the treatment of venous insufficiency // Phlebology. 2016. Vol. 31, N 1. Suppl. P. 106–113. DOI: https://doi.org/10.1177/0268355516632652

12. Proebstle T., Alm J., Dimitri S., Rasmussen L., Whiteley M., Lawson J. et al. The European multicenter cohort study on cyanoacrylate embolization of refluxing great saphenous veins // J. Vasc. Surg. Venous Lymphat. Disord. 2015. Vol. 3, N 1. P. 2–7. DOI: https://doi.org/10.1016/j.jvsv.2014.09.001

13. Park I. Successful use of VenaSeal system for the treatment of large great saphenous vein of 2.84-cm diameter // Ann. Surg. Treat. Res. 2018. Vol. 94, N 4. P. 219–221. DOI: https://doi.org/10.4174/astr.2018.94.4.219

14. Ширинбек О., Мнацаканян Г.В., Одинокова С.Н. Цианоакрилатная клеевая облитерация варикозных вен в реальной клинической практике: двухлетние результаты лечения // Амбулаторная хирургия. 2022. Т. 19, № 1. С. 132–139. DOI: https://doi.org/10.21518/1995-1477-2022-19-1-132-139

15. Ширинбек О. Клеевая облитерация магистральных подкожных вен : руководство для врачей. Москва : ГЭОТАР-Медиа, 2022.

16. Morrison N., Gibson K., Vasquez M., Weiss R., Cher D., Madsen M. et al. VeClose trial 12-month outcomes of cyanoacrylate closure versus radiofrequency ablation for incompetent great saphenous veins // J. Vasc. Surg. Venous Lymphat. Disord. 2017. Vol. 5, N 3. P. 321–330. DOI: https://doi.org/10.1016/j.jvsv.2016.12.005

17. Chan Y.C., Law Y., Cheung G.C., Cheng S.W. Predictors of recanalization for incompetent great saphenous veins treated with cyanoacrylate glue // J. Vasc. Interv. Radiol. 2017. Vol. 28, N 5. P. 665–671. DOI: https://doi.org/10.1016/j.jvir.2017.01.011

18. Мурзина Е.Л., Лобастов К.В., Барганджия А.Б., Лаберко Л.А., Попов И.Б. Среднесрочные результаты цианоакрилатной эмболизации магистральных подкожных вен // Флебология. 2020. Т. 14, № 4. С. 311–321. DOI: https://doi.org/10.17116/flebo2020140 41311

19. Беленцов С М. Клеевая технология устранения патологического вено-венозного рефлюкса при хронических заболеваниях вен нижних конечностей: ближайшие и отдаленные результаты // Амбулаторная хирургия. 2021, Т. 18, № 1. С. 48–54. DOI: https://doi.org/10.21518/1995-1477-2021-18-1-48-54

References

1. Lurie F., Creton D., Eklof B. Prospective randomised study of Endovenous Radiofrequency Obliteration (Closure) Versus Ligation and Vein Stripping (EVOLVeS): 2-year follow-up. J Vasc Surg. 2005; 42 (1): 67–73. DOI: https://doi.org/10.1016/j.jvs.2005.04.007

2. Rasmussen L., Lawaetz M., Bjoern L., Vennits B., Blemings A., Eklof B. Randomized clinical trial comparing endovenous laser ablation, radiofrequency ablation, foam sclerotherapy and surgical stripping for great saphenous varicose veins. Br J Surg. 2011; 98 (8): 1079–87. DOI: https://doi.org/10.1002/bjs.7555

3. Hartmann K. Endovenöse (minimalinvasive) Verfahren zur Therapie der Varikose: Schonende und effektive Alternative zur Stripping-Operation [Endovenous (minimally invasive) procedures for treatment of varicose veins: The gentle and effective alternative to high ligation and stripping operations]. Hautarzt. 2020; 71 (1): 12–9. (in German). DOI: https://doi.org/10.1007/s00105-019-0 4520-2

4. Morrison N., Gibson K., Vasquez M., Weiss R., Jones A. Five-year extension study of patients from a randomized clinical trial (VeClose) comparing cyanoacrylate closure versus radiofrequency ablation for the treatment of incompetent great saphenous veins. J Vasc Surg Venous Lymphat Disord. 2020; 8 (6): 978–89. DOI: https://doi.org/10.1016/j.jvsv.2019.12.080

5. Almeida J., Javier J., Mackay E., Bautista C., Cher D., Proebstle T. Two-year follow-up of first human use of cyanoacrylate adhesive for treatment of saphenous vein incompetence. Phlebology. 2014; 30 (6): 397–404. DOI: https://doi.org/10.1177/0268355514532455

6. Gibson K., Ferris B. Cyanoacrylate closure of incompetent great, small and accessory saphenous veins without the use of post-procedure compression: Initial outcomes of a postmarket evaluation of the VenaSeal System (the WAVES Study). Vascular. 2016; 25 (2): 149–56. DOI: https://doi.org/10.1177/1708538116651014

7. Proebstle T., Alm J., Dimitri S., Rasmussen L., Whiteley M., Lawson J., et al. Three-year follow-up results of the prospective European Multi-center Cohort Study on Cyanoacrylate Embolization for treatment of refluxing great saphenous veins. J Vasc Surg Venous Lymphat Disord. 2021; 9 (2): 329–34. DOI: https://doi.org/10.1016/j.jvsv.2020.05.019

8. Teng M., Chen C., Lirng J., Chen S., Lee L., Chang T. N-butyl-2-cyanoacrylate for embolisation of carotid aneurysm. Neuroradiology. 1994; 36 (2): 144–7. DOI: https://doi.org/10.1007/bf00588084

9. Min R., Almeida J., Mclean D., Madsen M., Raabe R. Novel vein closure procedure using a proprietary cyanoacrylate adhesive: 30-day swine model results. Phlebology. 2012; 27 (8): 398–403. DOI: https://doi.org/10.1258/phleb.2011.011084

10. Vos C., Ünlü Ç., Bosma J., van Vlijmen C., de Nie A., Schreve M. A systematic review and metaanalysis of two novel techniques of nonthermal endovenous ablation of the great saphenous vein. J Vasc Surg Venous Lymphat Disord. 2017; 5 (6): 880–96. DOI: https://doi.org/10.1016/j.jvsv.2017.05.022

11. Bozkurt A., Yılmaz M. A prospective comparison of a new cyanoacrylate glue and laser ablation for the treatment of venous insufficiency. Phlebology. 2016; 31 (1 suppl): 106–13. DOI: https://doi.org/10.1177/0268355516632652

12. Proebstle T., Alm J., Dimitri S., Rasmussen L., Whiteley M., Lawson J., et al. The European multicenter cohort study on cyanoacrylate embolization of refluxing great saphenous veins. J Vasc Surg Venous Lymphat Disord. 2015; 3 (1): 2–7. DOI: https://doi.org/10.1016/j.jvsv.2014.09.001

13. Park I. Successful use of VenaSeal system for the treatment of large great saphenous vein of 2.84-cm diameter. Ann Surg Treat Res. 2018; 94 (4): 219–21. DOI: https://doi.org/10.4174/astr.2018.94.4.219

14. Shirinbek O., Mnatsakanyan G.V., Odinokova S.N. Cyanoacrylate Adhesive Closure in the Real-World Practice: 2-Year Results of Varicose Vein Treatment. Ambulatornaya khirurgiya = Ambulatory Surgery (Russia). 2022;19(1):132-139. (in Russ.) https://doi.org/10.21518/1995-1477-2022-19-1-132-139

15. Cyanoacrylate adhesive closure of truncal saphenous veins. Guidance Manual. Moscow: GEOTAR-Media Publishing Group, 2022. (in Russian)

16. Morrison N., Gibson K., Vasquez M., Weiss R., Cher D., Madsen M., et al. VeClose trial 12-month outcomes of cyanoacrylate closure versus radiofrequency ablation for incompetent great saphenous veins. J Vasc Surg Venous Lymphat Disord. 2017; 5 (3): 321–30. DOI: https://doi.org/10.1016/j.jvsv.2016.12.005

17. Chan Y.C., Law Y., Cheung G.C., Cheng S.W. Predictors of recanalization for incompetent great saphenous veins treated with cyanoacrylate glue. J Vasc Interv Radiol. 2017; 28 (5): 665–71. DOI: https://doi.org/10.1016/j.jvir.2017.01.011

18. Murzina E.L., Lobastov K.V., Bargandzhiya A.B., Laberko L.A., Popov I.B. Mid-term results of cyanoacrylate embolization of saphenous veins. Flebologiya [Phlebology]. 2020; 14 (4): 311–21. DOI: https://doi.org/10.17116/flebo2020140 41311 (in Russian)

19. Belentsov S M. Adhesive technology for the elimination of pathological veno-venous reflux in chronic diseases of the veins of the lower extremities: immediate and long-term results. Ambulatornaya khirurgiya [Outpatient Surgery]. 2021; 18 (1): 48–54. DOI: https://doi.org/10.21518/1995-1477-2021-18-1-48-54 (in Russian)

Изменение отношения к компрессионному лечению в реальной флебологической практике с 2012 по 2022 г.

Кравцов П.Ф.[1], Маркин С.М.[2], Артемова А.С.[3], Ванян Г.Н.[4]

[1] Федеральное государственное бюджетное образовательное учреждение высшего образования «Самарский государственный медицинский университет» Министерства здравоохранения Российской Федерации, 443099, г. Самара, Российская Федерация

[2] Федеральное государственное бюджетное учреждение здравоохранения «Санкт-Петербургская клиническая больница» Российской академии наук, 194017, г. Санкт-Петербург, Российская Федерация

[3] Общество с ограниченной ответственностью «Клиника Альтермед», 194295, г. Санкт-Петербург, Российская Федерация

[4] Федеральное государственное бюджетное образовательное учреждение высшего образования «Кубанский государственный медицинский университет» Министерства здравоохранения Российской Федерации, 350063, г. Краснодар, Российская Федерация

ДЛЯ КОРРЕСПОНДЕНЦИИ
Кравцов Павел Федорович – кандидат медицинских наук, врач – сердечно-сосудистый хирург отделения сосудистой хирургии Клиник ФГБОУ ВО СамГМУ Минздрава России (Самара, Российская Федерация)
E-mail: kravtsovpf@mail.ru
https://orcid.org/0000-0002-1283-5342

Ключевые слова: компрессионная терапия; компрессионный трикотаж; компрессионные чулки; хронические заболевания вен; острый венозный тромбоз

Актуальность. Компрессионная терапия для лечения хронических заболеваний вен является весьма распространенным методом лечения, который используется не одну сотню лет. В 2012 г. было проведено анкетирование врачей-специалистов по вопросам компрессионного лечения в повседневной флебологической практике. В 2022 г. подобное анкетирование было проведено повторно участниками проекта «Актуальная флебология».

Цель – оценить изменение отношения врачей-флебологов к применению компрессионной терапии в лечении пациентов с хроническими заболеваниями вен за 10 лет.

Материал и методы. В 2012 г. анкетирование по вопросам компрессионного лечения в повседневной флебологической практике прошли 152 врача-специалиста в возрасте от 21 до 71 года. В 2022 г. в анкетировании приняли участие 211 врачей-флебологов в возрасте от 24 до 69 лет. Респонденты отвечали на 14 общих вопросов. С учетом реалий развития флебологии в 2022 г. опросник был дополнен 6 вопросами, позволяющими уточнить отношение врачей к компрессионной терапии.

Результаты. Компрессионная терапия по-прежнему является весьма широко распространена при лечении хронических и острых состояний венозной системы нижних конечностей и весьма благосклонно воспринимается медицинским сообществом. С 2012 по 2022 г. значительные изменения произошли в предпочтениях после выполнения оперативного вмешательства. Если 10 лет назад в данном случае 70,4% респондентов отдавали предпочтение эластичным бинтам, то в 2022 г. компрессионный трикотаж использовали уже 77,4% флебологов. После выполнения стриппинга количество флебологов, рекомендующих компрессионные чулки, увеличилось на 9,3% (до 87,6%) за период с 2012 до 2022 г.

Заключение. Самым универсальным компрессионным изделием в 2022 г. можно назвать чулки 2-го класса компрессии. За прошедшие между опросами 10 лет четко проявилась тенденции к уменьшению класса компрессии и снижению продолжительности компрессионной терапии у пациентов флебологического профиля. Компрессионная терапия была и остается широко используемым методом лечения пациентов с хроническими заболеваниями вен. Несмотря на отсутствие широкой доказательной базы, ее доступность, безопасность и эффективность являются основой положительного образа данной методики в глазах современного флебологического сообщества.

Финансирование. Исследование не имело спонсорской поддержки.

Конфликт интересов. Авторы заявляют об отсутствии конфликта интересов.

Для цитирования: Кравцов П.Ф., Маркин С.М., Артемова А.С., Ванян Г.Н. Изменение отношения к компрессионному лечению в реальной флебологической практике с 2012 по 2022 г. // Клиническая и экспериментальная хирургия. Журнал имени академика Б.В. Петровского. 2023. Т. 11, № 2. С. 146–152. DOI: https://doi.org/10.33029/2308-1198-2023-11-2-146-152

Статья поступила в редакцию 11.04.2023. **Принята в печать** 02.05.2023.

Changing attitudes towards compression treatment in real phlebology practice from 2012 to 2022

Kravtsov P.F.[1], Markin S.M.[2], Artemova A.S.[3], Vanyan G.N.[4]

[1] Samara State Medical University of the Ministry of Healthcare of the Russian Federation, 443099, Samara, Russian Federation
[2] St. Petersburg Clinical Hospital of the Russian Academy of Sciences, 194017, St. Petersburg, Russian Federation
[3] Limited Liability Company "Clinic Altermed", 194295, St. Petersburg, Russian Federation
[4] Kuban State Medical University, Ministry of Health of the Russian Federation, 350063, Krasnodar, Russian Federation

CORRESPONDENCE
Pavel F. Kravtsov – MD, Cardiovascular Surgeon, Department of Vascular Surgery, Clinics Samara State Medical University of the Ministry of Healthcare of the Russian Federation (Samara, Russian Federation)
E-mail: kravtsovpf@mail.ru
https://orcid.org/0000-0002-1283-5342

Keywords:
compression therapy; compression stockings; chronic venous disease; acute venous thrombosis

Background. Compression therapy for the treatment of chronic vein disease is a common technique and has been used for more than a hundred years. In 2012 a questionnaire was presented to the medical practitioners about compression therapy in everyday phlebology practice. In 2022 a similar survey was repeated by the participants of the Actual Phlebology project.
Aim. To evaluate the change of attitude of phlebologists towards compression therapy in patients with chronic vein disease during a 10-year period.
Material and methods. In 2012 152 physicians aged 21 to 71 years were questioned about compression therapy in everyday phlebology practice. In 2022 211 phlebologists aged 24 to 69 years participated in the survey. Respondents answered 14 general questions. In response to the realities of phlebology, six questions were added in 2022 to guide the physicians' attitudes towards compression therapy.
Results. Compression therapy is still very widespread in chronic and acute conditions of the lower extremity venous system and is very favourably received by the physician community. Between 2012 and 2022, there has been a significant change in preference for post-operative treatment. Whereas 10 years ago 70.4% of respondents preferred elastic bandages, in 2022, 77. 4% of phlebologists already used compression bandages. After stripping the percentage of phlebologists recommending compression stockings increased by 9.3% to 87.6% between 2012 and 2022.
Conclusion. The most versatile compression stocking in 2022 is compression class 2. In the 10 years between the surveys a clear trend towards a decrease in compression class and a decrease in the duration of compression therapy in phlebology patients was observed. Compression therapy has been and still is widely used in patients with chronic vein disease. Despite the lack of a wide evidence base, its accessibility, safety and efficacy are the basis of the positive image of this technique in the eyes of the modern phlebology community.

Funding. The study had no sponsor support.
Conflict of interest. The authors declare no conflict of interest.

For citation: Kravtsov P.F., Markin S.M., Artemova A.S., Vanyan G.N. Changing attitudes towards compression treatment in real phlebology practice from 2012 to 2022. Clinical and Experimental Surgery. Petrovsky Journal. 2023; 11 (2): 146–52. DOI: https://doi.org/10.33029/2308-1198-2023-11-2-146-152 (in Russian)
Received 11.04.2023. **Accepted** 02.05.2023.

Компрессионная терапия для лечения хронических заболеваний вен (ХЗВ) и лимфатических отеков является неинвазивным методом лечения, который известен не одну сотню лет и широко практикуется по сей день [1]. Использование компрессионных изделий хорошо регламентировано в отечественных и иностранных клинических рекомендациях [2–5]. Примечательно, что все рекомендации основываются на весьма скромных клинических исследованиях. Актуальный кохрановский обзор 2020–2021 гг. выявил лишь 13 исследований с суммарным количеством пациентов 1021 с ХЗВ без трофических язв и 14 исследований (1391 пациент) с трофическими язвами на фоне ХЗВ [6, 7]. Так или иначе, большинство клинических рекомендаций во многом основано на экспертном мнении профессиональных сообществ. Очевидно, что точка зрения практикующих врачей меняется со временем. В 2012 г. в рамках IX конференции Ассоциации флебологов России было проведено анкетирование врачей-участников по вопросам компрессионного лечения в повседневной флебологической практике [8]. В 2022 г. подобное анкетирование было проведено участниками проекта «Актуальная флебология».

Таблица 1. Опросник врачей, занимающихся лечением заболеваний вен

Вопрос 1	Назначаете ли вы компрессионный трикотаж при функциональной венозной недостаточности (флебопатии)?
Вопрос 2	Склеротерапию при телеангиэктазиях вы проводите с использованием:
Вопрос 3	Рекомендуемая вами продолжительность непрерывной компрессии после склеротерапии по поводу телеангиэктазий:
Вопрос 4	Ваши обычные назначения после стандартной флебэктомии с проведением стриппинга (у больных с классом С2):
Вопрос 5	Сразу после операции (в операционной) вы используете:
Вопрос 6	Как вы считаете, нужно ли использовать асимметричную компрессию (валики, пелоты и т.д.) сразу после операции?
Вопрос 7	После выполнения стандартной операции по поводу варикозной болезни класса С2 (короткий стриппинг + мини-флебэктомия) и выписки пациента что вы предпочтете назначить из компрессионного трикотажа:
Вопрос 8	Продолжительность рекомендуемой вами компрессионной терапии после операции по поводу варикозной болезни (класса С2) с проведением стриппинга составляет:
Вопрос 9	Какие коррективы вносит в продолжительность компрессии проведение операции с использованием эндовазальной термооблитерации по поводу варикозной болезни (класса С2)?
Вопрос 10	Применяете ли вы компрессионный трикотаж при открытых венозных трофических язвах голени? Если да, то какой?
Вопрос 11	Какой компрессионный трикотаж вы применяете при остром тромбозе глубоких вен голени?
Вопрос 12	Какой компрессионный трикотаж вы применяете при остром подвздошно-бедренном венозном тромбозе?
Вопрос 13	Какой компрессионный трикотаж вы применяете при остром варикотромбофлебите на голени?
Вопрос 14	Какие марки медицинского компрессионного трикотажа свободно доступны в вашем городе?

Цель работы – оценить изменение отношения врачей-флебологов к применению компрессионной терапии в лечении пациентов с ХЗВ за 10 лет.

Материал и методы

В 2012 г. анкетирование по вопросам компрессионного лечения в повседневной флебологической практике прошли 152 врача-специалиста в возрасте от 21 до 71 года. В 2022 г. в анкетировании приняли участие 211 врачей-флебологов в возрасте от 24 до 69 лет. Респонденты отвечали на 14 общих вопросов, представленных в табл. 1.

С учетом реалий развития флебологии в 2022 г. опросник был дополнен 6 вопросами, позволяющими уточнить отношение врачей к компрессионной терапии (табл. 2).

Результаты

Флебологическое сообщество в целом продолжает рекомендовать ношение компрессионного трикотажа при функциональной венозной недостаточности (флебопатии). В то же время с 2012 по 2022 г. отмечается увеличение количества специалистов, полагающих, что компрессия не играет роли в лечении данных пациентов с 6,6 до 11,7%. Количество респондентов, назначающих в данной ситуации трикотаж 1-го класса компрессии, незначительно снизилось, с 51,3 до 50,0%, профилактического трикотажа – с 42,1 до 38,3%. В 2022 г. при компрессионном лечении рассматриваемой патологии большая часть респондентов предпочитает либо гольфы (68,3%), либо чулки (52,7%). Вариант колгот предпочтителен для 14,0%, эластичных бинтов – для 2,7% опрошенных.

Наиболее частым видом компрессионного трикотажа, используемого при склеротерапии телеангиэктазий, по-прежнему остаются изделия 2-го класса компрессии. В 2012 г. их предпочитали 57,3% опрошенных, в 2022 г. – 56,7%. Применение госпитального трикотажа и трикотажа 1-го класса компрессии для этих целей за 10 лет выросло более чем в 2,5 раза, с 16,0 до 41,3%. При этом

Таблица 2. Дополнительные вопросы опросника врачей (2022 г.), занимающихся лечением заболеваний вен

Вопрос 1	Если вы назначаете компрессию при флебопатии, какой вариант изделий выберете?
Вопрос 2	Ваше отношение к госпитальному трикотажу:
Вопрос 3	Рекомендуемая вами продолжительность непрерывной компрессии после склеротерапии по поводу ретикулярного варикоза:
Вопрос 4	Ваши обычные назначения после эндовазального вмешательства по поводу варикозной болезни (у больных с классом С2):
Вопрос 5	Могут ли различаться ваши рекомендации по компрессионной терапии в зависимости от типа термооблитерации [радиочастотная облитерация (РЧО) или эндовазальная лазерная облитерация (ЭВЛО)] при классе С2:
Вопрос 6	Ваше отношение к сертификату RAL-GZ-387:

флебологи значительно снизили использование эластичных бинтов средней степени растяжимости. В 2012 г. его применяли 33,3% респондентов в 2022 г. – лишь 12,9%. Использование адгезивных бинтов осталось практически без изменения (6,0% в 2012 г. против 6,2% в 2022 г.). Ранее совсем отказывались от компрессии при склеротерапии телеангиэктазий 2,0% опрошенных, в настоящее время – 9,3%.

После проведения склеротерапии телеангиэктазий в 2022 г. более половины (55,3%) специалистов предпочитали использовать непрерывную компрессию на протяжении 1–3 дней. В 2012 г. данной тактики придерживались 46,7% опрошенных. С 30,9 до 23,4% снизилось количество респондентов, использующих компрессию на протяжении 5–7 дней, с 12,5 до 11,2% на протяжении 7–10 дней. Количество флебологов, назначающих непрерывную компрессию на срок более 10 сут, осталось практически неизменным (9,9% опрошенных в 2012 г. и 10,1% в 2022 г.). В 2022 г. при склеротерапии по поводу ретикулярного варикоза 40,4% респондентов использовали компрессию на 1–3 дня, 19,7% – на 5–7 дней, 20,2% – на 7–10 дней и более 10 дней – 19,7%.

После стандартной флебэктомии с проведением стриппинга у больных с классом С2 наиболее частым назначением по-прежнему остается эластичная компрессия – в 2012 ее рекомендовали 96,6% опрошенных, спустя 10 лет – 94,2%. Вторым по популярности назначением стали флеботоники – 83,9 и 61,3% соответственно. Анальгетики в 2012 г. обычно назначали 50,7% респондентов, в 2022 г. – 52,0%. Участилось назначение нестероидных противовоспалительных средств (НПВС) – с 30,1 до 57,8%. Антикоагулянты и антибиотики стандартно рекомендовали ранее 21,2 и 7,5% флебологов, в настоящее время – 32,4 и 7,6% соответственно. В связи со значительным ростом выполняемых эндовазальных вмешательств у пациентов с варикозной болезнью клинического класса С2 за последние годы в опросник 2022 г. мы включили дополнительный вопрос об обычных назначениях в данном случае. Компрессионную терапию также использует подавляющее большинство флебологов – 92,3%. Флеботонизирующие препараты рекомендуют 52,3% опрошенных. Анальгетики и НПВС обычно рекомендуют 32,8 и 48,7% респондентов соответственно. Антикоагулянтную терапии стандартно проводят 40,5%, антибактериальную – лишь 2,1% флебологов после эндоваскулярных вмешательств.

При выборе компрессионных изделий для использования сразу после операции эластичные бинты предпочитали в 2012 г. 70,4% опрошенных, в 2022 г. – лишь 31,3%. Компрессионный трикотаж постоянного ношения в данных условиях ранее выбирали 19,0% флебологов, в настоящее время – 61,0%. Специализированный госпитальный трикотаж выбрали в первом опроснике 23,0%, во втором – 16,4% респондентов.

Асимметричную компрессию в условиях операционной в обязательном случае использовали в 2012 г. 24,4% флебологов, в 2022 г. – 26,4%. Периодически использовали эту опцию 57,9% участников 1-го опроса и 48,7% – 2-го. Количество специалистов, не считающих данную технику обязательной, увеличилось с 17,7 до 24,9%.

После выписки пациентов, которым были выполнены короткий стриппинг и минифлебэктомия, наиболее частым типом компрессионного трикотажа являются чулки. В 2012 г. именно их назначали 78,3% флебологов, в 2022 г. – 87,6%. Назначение колгот снизилось с 13,6 до 5,4%, а гольфов – с 8,1 до 7,0%.

Компрессионную терапию после стриппинга на 1–2 нед рекомендовали лишь 8,6% участников опроса 2012 г., в 2022 г. данный вариант предпочли уже 15,4% флебологов. На 2–4 нед подобное назначение ранее осуществляли 22,3% респондентов,

в настоящее время – 33,5%. Наиболее популярный срок назначения эластичного трикотажа в 2012 г. – 1–2 мес (69,1% опрошенных), а в 2022 г. этот срок поддерживают 40,7%. После выполнения эндовазальной термокоагуляции сокращать сроки ношения эластичного трикотажа в 2012 г. были готовы 31,2% опрошенных, в 2022 г. – 47,2%. Напротив, рекомендовали увеличить сроки использования трикотажа ранее 16,8%, в настоящее время – 7,2% флебологов. Уменьшилось с 51,2 до 29,0 количество респондентов, полагающих, что сроки компрессии не следует корректировать при применении термокоагуляции. Не использовать компрессию вообще в 2012 г. осмеливались лишь 0,8% флебологов, в 2022 г. данной тактики готовы придерживаться 16,6% флебологов. В 2022 г. мы дополнительно уточнили у респондентов, следует ли корректировать сроки в зависимости от типа эндовазального термического воздействия (РЧО или ЭВЛО). Подавляющее большинство опрошенных (92,6%) полагают, что никакой коррекции не требуется.

При венозных трофических язвах голени в 2012 г. предпочтение гольфам отдавали 25,4% опрошенных, чулкам – 26,8%, в 2022 г. – 47,4 и 45,4% соответственно. Трикотаж 2-го класса компрессии назначали 48,8% участников 1-го опроса и 41,8% 2-го. Использование трикотажа 3-го класса компрессии предпочли в 2012 г. 51,2% флебологов, в 2022 г. – 51,0%. Специализированные компрессионные системы считали вариантом выбора ранее 63,8% респондентов, в настоящее время – 76,5%.

В качестве варианта выбора компрессионного изделия при лечении острого тромбоза глубоких вен голени в 2012 г. наиболее часто (в 72,1%) флебологи считали чулки. В 2022 г. данный вариант выбрали 64,6% опрошенных. В 1-м опросе предпочтение гольфам и колготам отдали 20,0 и 18,6% респондентов, во 2-м – 28,7 и 8,7% соответственно. Компрессионные изделия 2-го класса в 2012 г. назначали 68,8%, 3-го класса – 31,2% флебологов, в 2022 г. – 75,4 и 21,0% соответственно. При лечении острого венозного тромбоза подвздошно-бедренного сегмента гольфы в 2012 г. не использовал ни один участник опроса, в 2022 г. – 0,7%. Использованию чулок и колгот отдавали предпочтение 56,6 и 53,4% участников 1-го опроса и 67,0 и 36,1% опроса 2022 г. Компрессионные изделия 2-го класса предпочитали ранее 61,2%, в настоящее время – 70,1% флебологов. Компрессию 3-го класса выбирали 38,8 и 22,7% соответственно.

В случае назначения компрессионного трикотажа пациентам с варикотромбофлебитом на голени по-прежнему лидирующие позиции занимают чулки. В 2012 г. им отдавали предпочтение 77,6% респондентов, в 2022 г. – 63,3%. Использование гольфов в данном случае выбирали ранее лишь 4,4% опрошенных, в настоящее время – 44,9%. Использование колгот, напротив, снизилось с 18,4 до 6,6%. При лечении варикотромбофлебита вариантом выбора компрессионные изделия 2-го класса в 2012 г. считали 95,0% опрошенных, 3-го класса компрессии – 5,0%. В 2022 г. данное соотношение было 85,7 и 5,1% соответственно.

Тройка лидеров по доступности и распространенности среди производителей эластичного трикотажа в 2012 г. выглядела следующим образом: «Меди» (указали 89,3% респондентов), «Венотекс» – 77,3% и «Сигварис» – 68,7%. В 2022 г. эти производители остались в тройке наиболее доступных. Лидером по-прежнему оказался «Меди» (с результатом 84,1%). Второй и третий производители поменялись местами: «Сигварис» набрал 65,6%, «Венотекс» – 59,0%. В качестве дополнительного вопроса в 2022 г. мы узнавали у респондентов их отношение к сертификату компрессионного трикотажа RAL-GZ-387. Абсолютным стандартом качества его посчитали 49,2% респондентов. Наличие данного стандарта желательно, но не обязательно для 46,5% флебологов. Оставшиеся 4,3% опрошенных полагают, что в данном стандарте в российской практике нет необходимости.

Обсуждение

В последние 10 лет в арсенал флебологов прочно вошли новые методы лечения ХЗВ. Современную хирургию уже сложно представить без термических эндовенозных вмешательств. Значительный импульс в развитии получили методы химического воздействия, включающие нетермальные нетумесцентные технологии [9]. В то же время компрессионная терапия по-прежнему является весьма широко распространенной при лечении хронических и острых состояний венозной системы нижних конечностей и весьма благосклонно воспринимается медицинским сообществом [10]. При назначении лечения пациентам с функциональной недостаточностью подавляющее большинство флебологов продолжают использовать эластичную компрессию, однако количество «компрессионных диссидентов» за период с 2012 по 2022 г. увеличилось почти в 2 раза – с 6,6 до 11,7%.

Компрессионная терапия после выполнения стандартной флебэктомии с выполнением стриппинга по-прежнему используется практически всеми участниками опроса. Снижение количества рекомендаций за 10 лет лишь на 2,4% (с 96,6 до 94,2%) в данном случае нельзя назвать существенным. При этом снижение уровня назначаемости флеботоников составило 22,6 процентных пункта. В то же время значительно выросла популярность использования НПВС (с 30,1 до 57,7%) и антикоагулянтной терапии (с 21,2 до 32,4%). Данные зна-

чительные изменения, на наш взгляд, в первую очередь связаны с активностью фармацевтических компаний.

Значительные изменения произошли в предпочтениях после выполнения оперативного вмешательства. Если 10 лет назад в данном случае 70,4% респондентов отдавали предпочтение эластичным бинтам, то в 2022 г. компрессионный трикотаж использовали уже 77,4% флебологов. О закате эры эластичных бинтов также свидетельствуют результаты опроса о типе компрессионных изделий, предпочитаемых после проведения склеротерапии. Если в 2012 г. бинты предпочитали 33,3% респондентов, то в 2022 г. – в 2,5 раза меньше, 12,9%.

Самым популярным типом медицинского трикотажа остаются компрессионные чулки. Что характерно, это касается и плановой, и экстренной флебологии. После выполнения стриппинга процент флебологов, рекомендующих компрессионные чулки, увеличился на 9,3% (до 87,6%) за период с 2012 до 2022 г. Также выросла используемость чулок при лечении тромбозов подвздошно-бедренного сегмента (на 10,4% – до 67,0%). Более половины флебологов предпочтут назначить компрессионные чулки и при развитии венозного тромбоза на уровне голени. В то же время увеличивается число флебологов, рекомендующих компрессионные гольфы. При поражении глубоких вен гольфы предпочитают назначить 28,7% респондентов (рост на 8,7%), поверхностных вен – 44,9% (рост на 40,5%). Одной из немногих категорий пациентов, где назначение чулок не является лидирующим, являются больные с венозными трофическими язвами. В данном случае в 2022 г. 3/4 флебологов (76,5%) предпочитают использовать набирающие популярность специализированные компрессионные системы (рост по сравнению с 2012 г. на 12,7%).

Самым используемым классом компрессионного изделия в 2022 г. является 2-й, обеспечивающий давление на уровне лодыжки 23–32 мм рт.ст. После проведения склеротерапии более половины опрошенных продолжают использовать именно 2-й класс компрессии. В то же время популярность изделий 1-го класса компрессии набирает популярность. Если в 2012 г. после склеротерапии их использовали 16,0% респондентов, то в 2022 г. – уже 41,3%. В целом снижение уровня компрессии в последние годы – характерная тенденция для данной процедуры. Это подтверждает рост на 7,3% количества флебологов, отказывающихся от использования компрессии вообще после проведения склеротерапии телеангиэктазий. Трикотаж 2-го класса компрессии при лечении пациентов с венозными тромбозами как поверхностных, так и глубоких вен также назначают большая часть участников опроса. Назначаемость данных изделий при тромбозах глубоких вен голени выросла за 10 лет на 6,6% и достигла 75,4%. При тромбозах подвздошно-бедренного сегмента рост назначаемости составил 8,9% и достиг 70,1%. В случае развития варикотромбофлебита на уровне голени количество флебологов, рекомендующих компрессию 2-го класса, напротив, снизилось к 2022 г. на 9,3% и составило 8,5%.

Проведенные опросы выявили тенденцию к уменьшению временного промежутка, на который флебологи назначают использование компрессионной терапии. Это в первую очередь отмечается в случае проведения склеротерапии телеангиэктазий, при которой больше половины участников опроса 2022 г. (55,3%) предпочитают использовать непрерывную компрессию на протяжении 1–3 дней. В данном случае рост назначаемости по сравнению с 2012 г. составил 8,6%. После выполнения стриппинга также сократились сроки рекомендуемой компрессионной терапии. Если в 2012 г. на сроки до 1 мес эластичный трикотаж назначали лишь 31,7% респондентов, то в 2022 г. – уже 65,5%. Необходимо отметить, что совсем отказались от использования компрессии после стриппинга в наши дни 16,6% флебологов (рост по сравнению с 2012 г. в 21 раз).

Заключение

Самым универсальным компрессионным изделием в 2022 г. можно назвать чулок 2-го класса компрессии. За прошедшие между опросами 10 лет четко проявилась тенденция к уменьшению класса компрессии и снижению продолжительности компрессионной терапии у пациентов флебологического профиля. Тем не менее компрессионная терапия была и остается широко используемым методом лечения пациентов с ХЗВ. Несмотря на отсутствие широкой доказательной базы, ее доступность, безопасность и эффективность являются основой положительного образа данной методики в глазах современного флебологического сообщества.

Литература

1. Lippi G., Favaloro E.J., Cervellin G. Prevention of venous thromboembolism: Focus on mechanical prophylaxis // Semin. Thromb. Hemost. 2011. Vol. 37, N 3. P. 237–251. DOI: https://doi.org/10.1055/s-0031-1273088 Epub 2011 Mar 31. PMID: 21455858.

2. Камаев А.А., Булатов В.Л., Вахратьян П.Е. и др. Варикозное расширение вен // Флебология. 2022. Т. 16, № 1. С. 41–108. DOI: https://doi.org/10.17116/flebo20221601141

3. Agus G.B., Allegra C., Antignani P.L., Arpaia G., Bianchini G., Bonadeo P. et al. Guidelines for the diagnosis and therapy of the

vein and lymphatic disorders // Int. Angiol. 2005. Vol. 24, N 2. P. 107–168. PMID: 15997218.

4. Nicolaides A., Kakkos S., Eklof B., Perrin M., Nelzen O., Neglen P. et al. Management of chronic venous disorders of the lower limbs – guidelines according to scientific evidence // Int. Angiol. 2014. Vol. 33, N 2. P. 87–208. PMID: 24780922.

5. Wittens C., Davies A.H., Bækgaard N., Broholm R., Cavezzi A., Chastanet S. et al. Editor's choice – management of chronic venous disease: Clinical practice guidelines of the European Society for Vascular Surgery (ESVS) // Eur. J. Vasc. Endovasc. Surg. 2015. Vol. 49, N 6. P. 678–737. DOI: https://doi.org/10.1016/j.ejvs.2015.02.007 Epub 2015 Apr 25. Erratum in: Eur J Vasc Endovasc Surg. 2020; 59 (3): 495. PMID: 25920631.

6. Knight Nee Shingler S.L., Robertson L., Stewart M. Graduated compression stockings for the initial treatment of varicose veins in people without venous ulceration // Cochrane Database Syst. Rev. 2021. Vol. 7, N 7. CD008819. DOI: https://doi.org/10.1002/14651858.CD008819.pub4 PMID: 34271595; PMCID: PMC8407251.

7. Shi C., Dumville J.C., Cullum N., Connaughton E., Norman G. Compression bandages or stockings versus no compression for treating venous leg ulcers // Cochrane Database Syst. Rev. 2021. Vol. 7, N 7. CD013397. DOI: https://doi.org/10.1002/14651858.CD013397.pub2 PMID: 34308565; PMCID: PMC8407020.

8. Сапелкин С.В., Золотухин И.А. Компрессионное лечение в реальной флебологической практике: результаты опроса участников конференции Ассоциации флебологов России // Флебология. 2013. Т. 7, № 4. С. 9–17.

9. Сушков С.А. Компрессионная терапия при хронической венозной недостаточности // Новости хирургии. 2012. Т. 20, № 2. С. 105–117.

10. Игнатович И.Н., Бонцевич Д.Н., Маслянский Б.А. и др. Применение компрессионной терапии пациентами с варикозной болезнью нижних конечностей // Новости хирургии. 2021. Т. 29, № 3. С. 302–310. DOI: https://doi.org/10.18484/2305-0047.2021.3.302

References

1. Lippi G., Favaloro E.J., Cervellin G. Prevention of venous thromboembolism: Focus on mechanical prophylaxis. Semin Thromb Hemost. 2011; 37 (3): 237–51. DOI: https://doi.org/10.1055/s-0031-1273088 Epub 2011 Mar 31. PMID: 21455858.

2. Kamaev A.A., Bulatov V.L., Vakhrat'yan P.E., et al. Varicose vein. Flebologiya [Phlebology]. 2022; 16 (1): 41–108. DOI: https://doi.org/10.17116/flebo20221601141 (in Russian)

3. Agus G.B., Allegra C., Antignani P.L., Arpaia G., Bianchini G., Bonadeo P., et al. Guidelines for the diagnosis and therapy of the vein and lymphatic disorders. Int Angiol. 2005; 24 (2): 107–68. PMID: 15997218.

4. Nicolaides A., Kakkos S., Eklof B., Perrin M., Nelzen O., Neglen P., et al. Management of chronic venous disorders of the lower limbs – guidelines according to scientific evidence. Int Angiol. 2014; 33 (2): 87–208. PMID: 24780922.

5. Wittens C., Davies A.H., Bækgaard N., Broholm R., Cavezzi A., Chastanet S., et al. Editor's choice – management of chronic venous disease: Clinical practice guidelines of the European Society for Vascular Surgery (ESVS). Eur J Vasc Endovasc Surg. 2015; 49 (6): 678–737. DOI: https://doi.org/10.1016/j.ejvs.2015.02.007 Epub 2015 Apr 25. Erratum in: Eur J Vasc Endovasc Surg. 2020; 59 (3): 495. PMID: 25920631.

6. Knight Nee Shingler S.L., Robertson L., Stewart M. Graduated compression stockings for the initial treatment of varicose veins in people without venous ulceration. Cochrane Database Syst Rev. 2021; 7 (7): CD008819. DOI: https://doi.org/10.1002/14651858.CD008819.pub4 PMID: 34271595; PMCID: PMC8407251.

7. Shi C., Dumville J.C., Cullum N., Connaughton E., Norman G. Compression bandages or stockings versus no compression for treating venous leg ulcers. Cochrane Database Syst. Rev. 2021; 7 (7): CD013397. DOI: https://doi.org/10.1002/14651858.CD013397.pub2 PMID: 34308565; PMCID: PMC8407020.

8. Sapelkin S.V., Zolotukhin I.A. Compression therapy in real phlebological practice: the results of a survey among the participants in a conference of Russian association of phlebologists. Flebologiya [Phlebology]. 2013; 7 (4): 9–17. (in Russian)

9. Sushkov S.A. Compressive therapy at chronic venous insufficiency. Novosti khirurgii [News of Surgery]. 2012; 20 (2): 105–17. (in Russian)

10. Ignatovich I.M., Bontsevich D.M., Maslyansky B.A. The application of compression therapy in patients with varicose veins of the lower extremities. Novosti khirurgii [News of Surgery]. 2021; 29 (3): 302–10. DOI: https://doi.org/10.18484/2305-0047.2021.3.302 (in Russian)

ЗОЛОТАЯ СЕРИЯ
мировых медицинских бестселлеров

Консультант за 5 минут

КОНСУЛЬТАНТ ЗА 5 МИНУТ
Надежный доказательный источник информации по 545 заболеваниям и состояниям.

КОНСУЛЬТАНТ ЗА 5 МИНУТ. НЕОТЛОЖНАЯ ТЕРАПИЯ
Принципы оказания неотложной помощи терапевтическим больным при самых различных заболеваниях.

КОНСУЛЬТАНТ ЗА 5 МИНУТ. БАЗОВАЯ ПЕДИАТРИЯ
Актуальные сведения о показаниях и противопоказаниях к применению рекомендуемых методов лечения у детей.

КОНСУЛЬТАНТ ЗА 5 МИНУТ. НЕОТЛОЖНАЯ ПЕДИАТРИЯ
Современные принципы оказания неотложной помощи детям при самых различных заболеваниях.

ЁМКИЕ И ИНФОРМАТИВНЫЕ СПРАВОЧНИКИ • ВСЕОБЪЕМЛЮЩИЕ РУКОВОДСТВА

Кардиология по Хёрсту в 3 томах

Перевод 14-го, юбилейного, издания фундаментального руководства «Кардиология по Хёрсту», приуроченного к его 50-летию. Эта книга является бестселлером, самым полным, достоверным и передовым ресурсом для нескольких поколений врачей во всем мире.

Педиатрия по Нельсону в 4 томах

Перевод 21-го издания фундаментального руководства «Педиатрия по Нельсону», которое на протяжении многих лет остается общепризнанным «золотым стандартом» профессиональной литературы по оказанию медицинской помощи детям и подросткам.

Хирургия по Шварцу в 3 томах

Первое русскоязычное издание руководства «Schwartz's Principles of Surgery» (11th Edition). Издание является бестселлером, самым полным, достоверным и передовым ресурсом для нескольких поколений хирургов во всем мире.

Терапия по Сесилю в 4 томах

Первое российское издание двухтомника «Goldman-Cecil Medicine» (26th Edition) – одного из наиболее авторитетных руководств по терапии с почти столетней историей.

Гинекология по Уильямсу

Первое русскоязычное издание руководства «Williams Gynecology» (Fourth Edition), широко известного в мире акушеров-гинекологов, репродуктологов и онкогинекологов.

Все издания Золотой серии

5mcc.vshouz.ru

www.geotar.ru