ISSN 1997-2849 (Print)
ISSN 2309-4877 (Online)

КЛИНИЧЕСКАЯ ДЕРМАТОЛОГИЯ И ВЕНЕРОЛОГИЯ

Основан в 2002 г.

Том 20. 5'2021

- Предикторы псориатического артрита
- Лангергансоклеточный гистиоцитоз у детей
- Сифилис и ВИЧ-инфекция: патология сердечно-сосудистой системы
- Лучевая диагностика и лучевая терапия в дерматоонкологии
- Декальвирующий фолликулит
- Злокачественное лентиго и лентиго-меланома

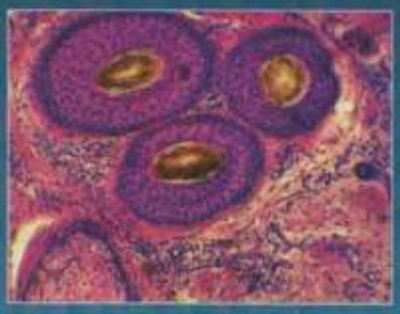

МЕДИА СФЕРА

Акнекутан®

ИЗОТРЕТИНОИН ДЛЯ СИСТЕМНОЙ ТЕРАПИИ АКНЕ С УВЕЛИЧЕННОЙ БИОДОСТУПНОСТЬЮ

ИЗОТРЕТИНОИН:

- международный стандарт лечения тяжелых и резистентных форм акне*
- обеспечивает наименьшую частоту развития рецидивов*

ТЕХНОЛОГИЯ «LIDOSE®»:

- Увеличение биодоступности изотретиноина**
- Сокращение суточной и курсовой доз**
- Снижение зависимости от приема с пищей***

ООО «ЯДРАН», 119330, Москва, Ломоносовский пр-т, д. 38, оф. VII.
Тел.: +7 (499) 143-3371, jadran@jgl.ru.

www.jadran.ru

jgl

Реклама

*Nast A., Dreno B., Bettoli V. et al. EuropeanDermatologyForum. European evidence-based (S3) guidelines for thetreatment of acne. JEurAcadDermatolVenereol 2012; 26: 1: 1–29.
**Регистрационное досье на препарат «Акнекутан» от производителя СМБ Технолоджи С.А.
*** Отчет от производителя СМБ Технолоджи С.А. по исследованию ISOPK 03.04 Version1. 2003.
РУ: ЛСР - 004782/09 от 16.06.2009 .

ИМЕЮТСЯ ПРОТИВОПОКАЗАНИЯ. НЕОБХОДИМО ОЗНАКОМИТЬСЯ С ИНСТРУКЦИЕЙ ПО ПРИМЕНЕНИЮ ИЛИ ПРОКОНСУЛЬТИРОВАТЬСЯ СО СПЕЦИАЛИСТОМ

ISSN 1997-2849 (Print)
ISSN 2309-4877 (Online)

КЛИНИЧЕСКАЯ ДЕРМАТОЛОГИЯ И ВЕНЕРОЛОГИЯ

Том 20 5'2021

НАУЧНО-ПРАКТИЧЕСКИЙ ЖУРНАЛ

НАЦИОНАЛЬНЫЙ АЛЬЯНС ДЕРМАТОВЕНЕРОЛОГОВ И КОСМЕТОЛОГОВ

Учредитель:
Союз «Национальный альянс дерматовенерологов и косметологов»

«Клиническая дерматология и венерология» — научно-практический рецензируемый медицинский журнал
Выходит 6 раз в год
Основан в 2002 году

Журнал представлен в следующих международных базах данных и информационно-справочных изданиях: **РИНЦ (Российский индекс научного цитирования), Web of Science (Russian Science Citation Index — RSCI), Scopus, EBSCOhost, Ulrich's Periodicals Directory, Google Scholar.**

Издательство «Медиа Сфера»:
127238 Москва,
Дмитровское ш., д. 46, корп. 2, этаж 4
Тел.: +7 (495) 482-4329
Факс: +7 (495) 482-4312
E-mail: info@mediasphera.ru
www.mediasphera.ru

Адрес для корреспонденции:
127238 Москва, а/я 54, «Медиа Сфера»
Отдел рекламы: +7 (495) 482-0604
E-mail: reklama@mediasphera.ru
Отдел подписки: +7 (495) 482-5336
E-mail: zakaz@mediasphera.ru

Адрес редакции:
111538 Москва,
Косинская ул., д. 3
Тел.: +7 (495) 741-2574
E-mail: klinderma@mail.ru
Зав. редакцией М.П. Силкина
E-mail: admin@homescript.ru
Зав. отделом рекламы Л.И. Гусак
E-mail: klinderma@list.ru
Тел.: +7 (495) 507-1241

Оригинал-макет изготовлен издательством «Медиа Сфера»
Компьютерный набор и верстка: О.В. Ненашева, Е.Л. Коган
Корректор: Е.М. Кулыгина

Загрузите в App Store

ДОСТУПНО В Google Play

Подписной индекс по каталогу «Почты России» ПМ012

Формат 60×90 1/8; тираж 6000 экз.
Усл.печ.л. 17,5. Заказ 21-Z-1660. Подписано в печать 22.10.21.
Отпечатано в ООО «МЕДИАКОЛОР»

Решением Высшей аттестационной комиссии (ВАК) Министерства образования и науки РФ журнал «Клиническая дерматология и венерология» включен в Перечень ведущих рецензируемых научных журналов и изданий, выпускаемых в Российской Федерации, в которых рекомендована публикация основных результатов диссертационных исследований на соискание ученых степеней доктора и кандидата наук.

Издательство **МЕДИА СФЕРА** Москва • **MEDIA SPHERA** Publishing GROUP Moscow

ISSN 1997-2849 (Print)
ISSN 2309-4877 (Online)

RUSSIAN JOURNAL OF CLINICAL DERMATOLOGY AND VENEREOLOGY

Vol. 20 5'2021

FUNDAMENTAL AND PRACTICAL JOURNAL

NATIONAL ALLIANCE
OF DERMATOVENEREOLOGISTS AND COSMETOLOGISTS

Founder:
Union «National alliance of dermatovenereologists and cosmetologists»

Russian Journal of Clinical Dermatology and Venereology (Klinicheskaya dermatologiya i venerologiya) is a bimonthly peer-reviewed medical journal published by **«MEDIA SPHERA» Publishing Group.**
Founded in 2002

Journal is indexed in **Russian Science Citation Index, Web of Science (Russian Science Citation Index — RSCI), Scopus, EBSCOhost, Ulrich's Periodicals Directory, Google Scholar.**

«MEDIA SPHERA» Publishing Group:
Dmitrovskoe sh. 46-2, floor 4, Moscow, 127238 Russia
Tel. +7 (495) 482 4329
Fax: +7 (495) 482 4312
E-mail: info@mediasphera.ru
www.mediasphera.ru

Correspondence address:
«Media Sphera»
Moscow, P.O. Box 54, 127238, Russia

Advertising department: +7 (495) 482 0604
E-mail: reklama@mediasphera.ru
Subscription department: +7 (495) 482 5336
E-mail: zakaz@mediasphera.ru

Address of the editorial office:
Kosinskaya ul., 3, Moscow, 111538, Russia
Tel. +7 (495) 741-2574
E-mail: klinderma@mail.ru

Managing editor: M.P. Silkina
E-mail: admin@homescript.ru
Advertising manager: L.I. Gusak
E-mail: klinderma@list.ru
Tel.: +7 (495) 507-1241

Art and Layout: «MEDIA SPHERA» Publishing Group

As decreed by the State Commission for Academic Degrees and Titles of the Ministry of Education and Science of the Russian Federation, the Russian Journal of Clinical Dermatology and Venerology has been included into the List of leading peer-reviewed journals issued in Russia and recommended for publishing the principal data of thesis papers by academic degree applicants.

ОБЗОР ЛИТЕРАТУРЫ

ЭПИДЕМИОЛОГИЯ

СЛУЧАЙ ИЗ ПРАКТИКИ

СПЕЦИАЛЬНЫЕ ИССЛЕДОВАНИЯ

В ПОМОЩЬ ПРАКТИЧЕСКОМУ ВРАЧУ

Журнал зарегистрирован в Министерстве РФ по делам печати, телерадиовещания и средств массовых коммуникаций.
Свидетельство о регистрации ПИ № 77-13372 от 14.08.02.
Все публикуемые статьи рецензируются.
Рекламируемые в журнале товары и услуги должны иметь официальное разрешение российских органов здравоохранения.

Contents

Клиническая дерматология и венерология
2021, Т. 20, № 5, с. 7-15
https://doi.org/10.17116/klinderma2021200517

Russian Journal of Clinical Dermatology and Venereology =
Klinicheskaya dermatologiya i venerologiya 2021, Vol. 20, No. 5, pp. 7-15
https://doi.org/10.17116/klinderma2021200517

Предикторы псориатического артрита

© З.Р. ХИСМАТУЛЛИНА, К.М. КОРЕШКОВА

Башкирский государственный медицинский университет Минздрава России, Уфа, Россия

РЕЗЮМЕ

Псориатический артрит — хроническое воспалительное заболевание суставов, позвоночника и энтезисов из группы спондилоартритов. В 70—84% случаев псориаз предшествует развитию псориатического артрита в среднем на 10 лет. В настоящее время принято считать псориатический артрит вторичным по отношению к псориазу кожи и развивающимся в среднем за 4 года до появления кожных высыпаний, однако в 15—20% случаев артрит манифестирует раньше кожных явлений. Псориатический артрит относится к группе серонегативных периферических артритов, характеризуется параллелизмом по отношению к поражению кожи, особыми рентгенологическими проявлениями, некоторые из которых уже на ранних стадиях позволяют заподозрить псориатическую природу заболевания. Наряду с другими серонегативными артритами псориатический артрит характеризуется мультифакториальностью — влиянием на патогенез комплекса генетических, иммунологических, а также средовых факторов. Важной особенностью данной патологии является ее манифестация до начала клинических проявлений с вовлечением всех околосуставных структур, сухожильно-связочного аппарата, что обусловливает затруднения в диагностике и своевременное лечение больных. В статье представлен обзор литературы по предикторам псориатического артрита — факторам, позволяющим спрогнозировать развитие и в некоторых случаях течение этой патологии.

Ключевые слова: *артрит, индекс PASI, CASPAR, псориатическая ониходистрофия, рентгенологические данные, воспаление околосуставных структур, профилактика.*

ИНФОРМАЦИЯ ОБ АВТОРАХ:
Хисматуллина З.Р. — https://orcid.org/0000-0001-8674-2803
Корешкова К.М. — https://orcid.org/0000-0001-6039-8311
Автор, ответственный за переписку: Хисматуллина З.Р. — e-mail: hzr07@mail.ru

КАК ЦИТИРОВАТЬ:
Хисматуллина З.Р., Корешкова К.М. Предикторы псориатического артрита. *Клиническая дерматология и венерология.* 2021;20(5):7–15. https://doi.org/10.17116/klinderma2021200517

Predictors of psoriatic arthritis

© Z.R. HISMATULLINA, K.M. KORESHKOVA

Bashkir State Medical University, Ufa, Russia

ABSTRACT

Psoriatic arthritis is a chronic inflammatory disease of the joints, spine and enthesis from the group of spondyloarthritis. In 70–84% of cases the psoriasis precedes the psoriatic arthritis by an average of 10 years. Currently, it is considered that psoriatic arthritis is secondary to psoriasis of the skin and develops on average 4 years before skin rashes. However, the skin phenomena manifest earlier than arthritis in 15–20% of cases. Psoriatic arthritis belongs to the group of seronegative peripheral arthritis characterized by parallelism in skin lesions, special radiological manifestations; some of them allow to suspect the psoriatic origin of the disease in the early stages. Along with other seronegative arthritis, the psoriatic arthritis is characterized by multi-factors causes — complex of genetic, immunological, and environmental factors on the pathogenesis. An important feature of this pathology is its manifestation before involvement of all periarticular structures, tendon-ligamentous apparatus that causes difficulties in diagnosis and timely treatment of patients. The article provides a review of the literature on predictors of psoriatic arthritis — factors that allow to anticipate the development and, in some cases, the course of this pathology.

Keywords: *arthritis, PASI index, CASPAR, psoriatic onychodystrophy, radiological data, inflammation of the periarticular structures, prevention.*

INFORMATION ABOUT THE AUTHORS:
Hismatullina Z.R. — https://orcid.org/0000-0001-8674-2803
Koreshkova K.M. — https://orcid.org/0000-0001-6039-8311
Corresponding author: Hismatullina Z.R. — e-mail: hzr07@mail.ru

TO CITE THIS ARTICLE:
Hismatullina ZR, Koreshkova KM. Predictors of psoriatic arthritis. *Russian Journal of Clinical Dermatology and Venereology = Klinicheskaya dermatologiya i venerologiya.* 2021;20(5):7–15. (In Russ.). https://doi.org/10.17116/klinderma2021200517

Введение

Псориатический артрит (ПА) — это хроническое воспалительное заболевание суставов, позвоночника и энтезисов из группы спондилитов, ассоциированное с псориазом. Данная патология суставов входит в группу спондилоартритов и характеризуется прогрессирующим течением, приводящим к деструкции и анкилозированию суставов. Отличием этой формы суставного поражения в группе других серонегативных артритов является его возможная (но не обязательная) связь с кожным поражением. ПА чаще бывает вторичным по отношению к псориазу кожи, его развитие, как правило, — знак тяжелого течения заболевания [1]. На фоне болезни Бехтерева, синдрома Рейтера и других серонегативных артритов, отличающихся отсутствием антител к ревматоидному фактору, ПА характеризуется сложным патогенезом, мультифакториальной обусловленностью, а также тесным переплетением генетических, иммунологических и средовых факторов [2, 3].

В настоящее время учеными разных стран установлена различная распространенность ПА. Заболеваемость ПА в среднем составляет 8 случаев на 100 000 населения, распространенность колеблется от 0,05 до 1,2%. По данным российских ученых, ПА развивается у 6–42% больных псориазом [3, 4]. Причем в 79% случаев псориаз кожи развивается раньше артрита, в 15–20% — опережает кожные проявления, и в 10–20% — кожные и суставные явления развиваются одновременно [5]. Развитие ПА возможно в любом возрасте, но чаще последний манифестирует в возрасте от 23 до 55 лет, при этом суставной синдром может присоединиться намного позже (спустя 15–20 лет), что свидетельствует о полиморфности заболевания, сложном патогенезе, влиянии множества внутренних и внешних факторов на выраженность и прогрессирование воспаления. Одинаково часто ПА встречается у лиц обоих полов, однако спондилит чаще наблюдается у мужчин [6].

Следует учитывать сложности с постановкой диагноза ввиду многообразия клинических проявлений ПА, отсутствия четких патогномоничных признаков, а также наличия сопутствующих иммуноопосредованных заболеваний. Псориатическому процессу у пациента могут одновременно сопутствовать деформирующий артроз, посттравматический артрит, остеопороз, серопозитивный артрит, что ставит эту патологию в группу особо сложно выявляемых артритов. Нередки случаи постановки болезни Бехтерева при псориатическом сакроилеите и спондилите, а также ревматоидного артрита при псориатическом поражении межфаланговых суставов [7]. По данным C. Crowson [8], определение псориатической природы суставных поражений обусловливает затруднения диагностики в 75–99% случаев, если рассматривать последние отдельно от кожных проявлений.

Медико-социальная значимость раннего выявления псориатического артрита с помощью предикторов

ПА ввиду сложности механизма развития и медленного нарастания клинических проявлений является одной из немногих разновидностей артрита, раннее выявление которой зависит от профессионализма заинтересованных (ревматологическая, дерматологическая и рентгенологическая) служб [7, 9]. ПА, по данным C. Salvarani [10], в 76–79% случаев выявляется на поздней рентгенологической стадии, манифестируя в трудоспособном возрасте от 20 до 45–50 лет, причем первый пик заболеваемости приходится на 18–25 лет, а второй — на 45–50 лет. Для ПА характерно сочетание непостоянства и неспецифичности жалоб при наличии ранних рентгенологических проявлений артрита, что приводит к запоздалой диагностике, инвалидизации пациентов (особенно у больных гонартритами, спондилитами и с поражением межфаланговых суставов) и повышению смертности [11]. Задержка диагностики ПА даже на полгода может способствовать утяжелению течения болезни за этот период. Этот доказанный факт способствовал выделению пациентов, страдающих псориазом <1 года, в группу риска раннего ПА [12]. В связи с вышесказанным мы посчитали необходимым обозначить те «предикторы» ПА, которые позволяют заподозрить и замедлить прогрессирование развивающегося артрита.

Иммунный характер патогенеза псориаза, запускаемый генетическими мутациями в цепочке «генов предрасположенности к псориазу» — PSORS1—PSORS9 (psoriasis susceptibility genes), позволяет отследить механизм суставного поражения при псориазе, что в перспективе позволит сделать акцент на ранней диагностике и, возможно, даже первичной профилактике ПА [13, 14]. Последнее приобретает наибольшую значимость при тяжелом злокачественном течении ПА [15]. Именно в группе пациентов, объединенных отягощенной наследственностью, ранним дебютом заболевания (часто в детском возрасте), обширным поражением кожи и вовлечением в процесс ногтевых пластинок, можно отследить переход аутоиммунного воспаления из области дермы на связочный аппарат и структуры суставов [14, 16].

Последние исследования демонстрируют, что общим звеном патогенеза как псориаза, так и ПА выступают Т-хелперы-17 (Th-17), инициирующие запуск воспалительных реакций против внешних факторов, в частности продукцию ИЛ-17A и F, ИЛ-22 и -23 [17]. Конечным продуктом действия Th-17 является экспрессия ИЛ-17, который вызывает выработку провоспалительных цитокинов (ФНО-α, ИФН-γ, -α, ИЛ-6, -1β и -10) [18]. Эти цитокины обнаруживают в высоких концентрациях как в сино-

виальных оболочках, так и в сыворотке крови больных ПА, они ответственны за потенцирование остеокластогенеза и образование костных эрозий [19–21]. ФНО-α также вызывает высокую экспрессию рецептора каппа-В (активатора ядерного фактора транскрипции каппа-В), который вызывает мутации генов в системе PSORS. Мутация инициирует сигнальный путь NF-κB (рецепторы Etss-1, CARD-14, Run-X3, MBD-2, REL, TAGAP, Ifih-1, ddx-58, TNIP1, rnf-114, NFKBIA, Il-13), являющийся ключевым регулятором иммунопатогенеза ПА [22]. NF-κB вызывает дифференциацию клеток-предшественников остеокластов в активированные остеокласты [22, 23]. Этот сложный путь активации остеокластов вызывает местную стрессорную реакцию, инициирующую развитие синовита и резорбцию кости [24, 25].

Низкая скорость обменных реакций в полостях суставов и энтезисах в ответ на попадание в них провоспалительных цитокинов, коллагеназ, а также циркулирующие иммунные комплексы приводят к медленному нарастанию клиники артрита [26]. В данном ключе лучшей терапевтической мишенью становится воздействие на начальные этапы иммунопатогенеза как псориаза, так и ПА. В частности, речь идет о блокировании оси ИЛ-23/ИЛ-17 [27, 28]. Использование блокаторов вышеуказанных сигнальных путей способствует выключению основных звеньев патогенеза ПА, контролируемых ИЛ-17, находящих свое отражение как в коже, так и в энтезисах и суставах, и демонстрирует высокую клиническую эффективность по сравнению с терапией цитостатиками и стероидами [29].

Повсеместно признается и полигенетическая предрасположенность к псориазу. В частности, существует выраженная генетическая гетерогенность среди генов, выступающих маркерами предрасположенности к псориазу. Для псориаза кожи характерно наличие аллелей HLA-Cw6, PSORS (хромосомы 17q24-q25, 6p21.3). Для ПА, как и для анкилозирующего спондилоартрита, более специфична ассоциация с аллелью HLA-B27. По данным В. Завадского [30], развитие артрита при отсутствии аллелей HLA-Cw6 и PSORS, типичных для псориаза кожи, даже более вероятно.

Биомаркеры сыворотки

В настоящее время для ПА не выделено специфических аутоантител, однако определены биомаркеры сыворотки, которые достоверно чаще обнаруживают у лиц с этим заболеванием. К ним относят CXC-хемокиновый лиганд 10 (CXCL10), а также клетки-предшественники остеокластов OCP, дифференцируемые из неспецифических рецепторов CD-14 и -16, которые экспрессируют на поверхности дендритных клеток трансмембранный белок DC-STAMP. Этот белок презентирует на моноцитах и инициирует их слияние в многоядерные остеокласты. Кроме того, в сыворотке уровни белков периостина, ITGβ5, M2BP (галектин-3-связывающий белок) в масс-спектрометрическом анализе наряду с С-реактивным белком также достоверно выше у пациентов с ПА, чем у остальных больных псориазом [31]. Ревматоидный фактор и антитела к циклическому цитруллинированному пептиду (АЦЦП) обнаруживают в 13 и 17% случаев соответственно [32].

С учетом сложнейшего патогенеза псориаза, едва ли позволяющего отследить точные временные границы, в течение которых произойдет или не произойдет поражение суставов у каждого конкретного больного, задачей дерматологической и ревматологической служб является определение не только факторов риска, но и «предикторов» ПА — группы факторов, «диктующих» появление артрита у определенной категории больных.

Под факторами риска ПА следует понимать группу внутренних и средовых, контролируемых и неконтролируемых факторов, среди которых наиболее значимыми являются коморбидность (выявлена у 78% больных), патология гепатобилиарной системы (у 12,6%), курение (у 26%), а также алкоголизм и иммунодефицитные состояния. Более чем у 40% больных ПА родственники первой степени родства также страдают ПА. Избыточную массу тела регистрируют у 71,4% больных псориазом и у 78,7% больных ПА. Однако в группе пациентов с ожирением I степени при индексе массы тела 30–35 кг/м^2 ПА обнаруживают в 4 раза чаще, чем у больных с индексом массы тела <30 кг/м^2 [33]. К внешним факторам риска ПА относят патогенные и сапрофитные инфекционные агенты (золотистый стафилококк, хламидии, дрожжеподобные грибы рода *Candida*), травматизацию, проживание в условиях холодного климата, психотравмирующие факторы, физические перегрузки, которые в отличие от внутренних факторов развития ПА имеют второстепенное значение [34].

В отличие от факторов риска предикторы ПА имеют большую специфичность в отношении суставного поражения при псориазе и тесно связаны с ним в патогенетическом отношении.

Псориатическая ониходистрофия

Частота псориатической ониходистрофии у пациентов с псориазом, по данным европейских ученых, достигает 8–13%, а поражения ногтевых пластинок при ПА — 50–55% [35]. По данным W. Li и соавт. [36], псориаз ногтей встречается у 63,7% больных ПА. Ввиду более высокой скорости обмена веществ в области ногтевых пластин, обильного кровообращения в зоне матрицы ногтевого ложа для псориатической дистрофии ногтей характерно более раннее ее развитие, многообразие проявлений, вызванных разрушением матрицы и нарушением пи-

тания ногтевой пластины, в отличие от ониходистрофий непсориатического генеза. Вместе с тем у больных ПА отмечено развитие такого же дистрофического процесса и в суставных тканях [36, 37].

Поражение волосистой части головы

Данные о связи псориаза волосистой части головы и ПА у зарубежных авторов различны. Так, по результатам исследования Ye. Saley и соавт. [38], поражение данной области служит неблагоприятным прогностическим признаком ПА у 65–70% больных, из них у 10–12% дебют псориаза волосистой части головы и развитие артрита происходят одновременно. F. Wilson и соавт. [39] относят псориаз волосистой части головы к безусловному предиктору артрита псориатического генеза. Последний, по их данным, в случае поражения волосистой части головы диагностируют у 90–95% больных. Согласно результатам комплексного исследования V. Wrigth, J. Moll [40], ПА развивается у 82% больных, псориаз у которых манифестирует поражением волосистой части головы. Однако среди них у 40–45% пациентов поражение суставов диагностируют через 12 лет и более от начала кожного процесса, что, по мнению авторов, не позволяет считать псориаз волосистой части головы предиктором ПА. Следует отметить, что для развития ПА справедливо указывают усредненный срок (15–20 лет) от начала заболевания кожи, однако при псориазе, дебютирующем поражением волосистой части головы, сроки сокращаются до 1,5–7 лет. Известны также случаи развития ПА через 3 мес от дебюта псориаза волосистой части головы [41].

Вовлечение в процесс 3 областей кожи и более

Еще одним клиническим признаком, позволяющим прогнозировать в будущем ПА, является вовлечение в процесс 3 областей кожного покрова и более. Имеются данные о корреляции между вероятностью развития ПА и площади поражения кожи. В частности, при вовлечении в процесс >3 областей, или 10% всей поверхности кожи, вероятность развития ПА в будущем составит 76% [41]. Установлено также сокращение сроков развития ПА при большой площади кожного поражения и наличии крупных (>10 см) дежурных бляшек. Выявлена некоторая связь между псориазом кожи туловища и вовлечением в воспалительный процесс суставов позвоночного столба [6, 42]. Еще одним предиктором псориаза, по мнению ряда авторов, является инверсный, «обратный» псориаз, характеризуемый (кроме типичных высыпаний) поражением кожных сгибов и складок тела (подколенные ямки, локтевые сгибы, складки паховой области и молочных желез) [42, 43].

Рентгенологические данные

Рентгенологические изменения при ПА характеризуются ранними появлениями при диагностическом исследовании. В частности, 45% случаев выявления рентгенологических изменений сопровождалось отсутствием таких выраженных клинических признаков, как болезненность и/или припухлость в зоне сустава [43]. Отмечено, что выявление рентгенологических изменений в 50% случаев носит случайный характер и не приводит к дальнейшему диагностическому поиску (для ПА характерна низкая ревматологическая настороженность) [7, 43]. Минимальные дистрофические изменения суставно-связочного аппарата в отсутствие клинико-анамнестических данных у этой группы больных (травмы, другие формы артритов) являются важнейшим предикторами ПА. В 89–99% случаев воспалительная реакция в суставах при псориазе следует за рентгенологическими изменениями в сроки от 3 мес до 2 лет [44].

Особое значение в выявлении таких больных имеет псориатический спондилит, наблюдаемый в 70% случаев у больных псориазом. Несмотря на образование крупных остеофитов и синдесмофитов, выявляемых при рентгенографии, псориатический спондилит часто протекает малосимптомно, характеризуется непостоянной, малоинтенсивной болью, утренней скованностью, ограничением подвижности, болезненностью при пальпации остистых тел позвонков, сакроилеитом по критериям ASAS и может быть ошибочно принят за клинические проявления болезни Бехтерева [6, 44]. У 30% пациентов, обращающихся за медицинской помощью по поводу раннего периферического артрита, на рутинной рентгенографии уже обнаруживают достоверные признаки реактивного сакроилеита. По данным A. Adebajo и соавт. [45], сакроилеит обнаруживают у 43% больных с периферическим артритом параллельно с одним и более синдесмофитом в шейной или поясничной области. Средний возраст таких больных составляет 33–43 года, мужчины в среднем страдают чаще женщин (60% против 40%), содержание С-реактивного белка >5 мг/л обнаруживают в 90% случаев. У 55% больных боль в спине носит непостоянный, слабовыраженный характер, в связи с чем многие пациенты не обращаются за медицинской помощью [7, 45].

ПА характеризуется как воспаление реактивно-эрозивного характера. Вовлечение в процесс активированных остеокластов и коллагеназ приводит к постепенному разрушению хрящевой и костной тканей, однако периоститы развиваются не сразу. Характерны «зубчатое» разрушение надкостницы, остеолиз с последующим появлением костных разрастаний (остеофитов). Остеофиты и энтезиофиты чаще всего обнаруживают на ладонной и тыльной

сторонах пястных костей (в местах расположения сухожилий сгибателей и разгибателей пальцев). Энтезиофиты по сути представляют собой участки образования новой костной ткани в местах механического воздействия и служат подтверждением так называемого глубокого феномена Кебнера [46].

Особую роль в раннем выявлении поражения суставов и околосуставных тканей играет УЗИ, обладающее более высокой чувствительностью, нежели традиционная рентгенодиагностика. Несмотря на то что специфические УЗИ-симптомы ПА в настоящее время не определены, данный метод позволяет рано диагностировать синовиты и воспалительный отек мягких тканей. Наравне с УЗИ на ранних стадиях обнаружить костные эрозии, синовиты, остеофиты возможно с помощью методов современной инструментальной диагностики. Такие методы, как МРТ, а также количественная КТ, позволяют выявить воспалительные и особенно эрозивные изменения опорно-двигательного аппарата еще в отсутствие клинических признаков артрита [31, 47].

Таким образом, наличие специфических рентгенологических данных на начальных этапах формирования ПА (энтезиты), а далее остеофитов и костных эрозий вкупе с серонегативностью является предиктором раннего начала ПА у этой группы больных.

Псориатическая ониходистрофия (как объективный предиктор ПА) находит свое продолжение в развитии воспаления связочного аппарата и костных структур. Первыми при ПА подвергаются воспалению синовиальные оболочки суставов.

Синовиты

Синовиты встречаются у больных ПА в 55,7% случаев [6, 48]. Сигнальный путь, запускаемый воспалительными цитокинами, последовательно переходит от кератиноцитов кожи (рецепторы C/EBP, P3IK) к синовиальным фибробластам (рецепторы JNK, ERK, JAK/STA), вызывая подавление продукции последних. Уменьшение количества фибробластов и ускорение дифференцировки остеокластов (рецепторы ACT1/NF-kB) приводят сначала к воспалительному процессу, а затем к разрушению синовиальных оболочек и появлению эрозивных деструкций костей. В последующем начинается остеопролиферация, выражающаяся в развитии тендинитов, энтезопатий и, наконец, в появлении остеофитов [49]. Ввиду значительного влияния цитокиновой оси на развитие синовитов и остеофитов для данных форм воспаления характерен низкий терапевтический ответ от блокады рецепторов ФНО-α. Ингибирование рецепторов ФНО-α оказывается эффективным в 43% случаев против 70% при использовании ингибиторов рецепторов ИЛ-17 [50].

Воспаление околосуставных тканей

Одной из особенностей ПА является поражение околосуставных тканей. В единый воспалительный процесс при псориазе, характеризуемый постепенным переходом с дермы на энтезисы, с энтезисов на костную ткань, диффузно вовлекается вся соединительная ткань, степень поражения которой зависит от иммунологического статуса больного, наследственности и коморбидных состояний [30, 51]. Тендиниты (воспаления сухожилий) и энтезопатии (воспаления в местах прикрепления сухожилий к костям), поражение фасций и связок в 78–90% случаев оказываются предвестниками артрита соответствующей области и встречаются в 55,6 и 56,3% случаев соответственно [9, 14, 37, 52] у больных псориазом.

Важнейшим клиническим признаком ПА является дактилит (воспаление фаланг пальцев). По данным разных авторов, дактилит выявляют у 32–48% пациентов с ПА, что характеризуется отеком пальца и кожной гиперемией [53]. В 30% случаев дактилит наблюдается на ранних этапах развития псориатического процесса, частота его выявления увеличивается по мере длительности течения ПА [54, 55]. Дактилит зачастую свидетельствует о неблагоприятном прогнозе в отношении прогрессирования заболевания и качества жизни у больных ПА [56]. Вероятно, часть пациентов при обращении за помощью жалуются на поражение именно связочно-сухожильного аппарата. Тем не менее именно эти жалобы служат обоснованием для рутинного рентгенографического исследования, позволяющего увидеть псориатические изменения суставов.

Энтезиты при ПА встречаются у 15–25% пациентов с ПА, однако по мере прогрессирования заболевания их частота увеличивается до 36–53% [57]. Энтезиты характеризуются гиперемией, болезненностью, припухлостью в точках прикрепления сухожилий к костям и часто выступают начальным признаком ПА [58]. Наиболее часто поражаются места прикреплений сухожилий к пяточной кости (ахиллово сухожилие), мыщелку бедренной кости, латеральному надмыщелку плечевой кости, надколеннику, подвздошным костям, трохантерам и остистым отросткам тел позвонков [59]. Как и дактилиты, энтезиты косвенно свидетельствуют о плохом прогнозе заболевания [60].

Дистальное поражение кожи (пальцев кистей и стоп)

В исследовании P. Mease, D. Gladman [61] определяют псориатическое поражение кожи пальцев стоп и кистей как неблагоприятный прогностический фактор развития дактилитов у 87–94% больных. По данным K. Reich, L. Qu [62, 63], ПА межфа-

ланговых суставов развивается у 41–77% больных с псориазом дистальных участков кожи конечностей. По данным I. Tinazzi и соавт. [64], ПА межфаланговых суставов развивается вслед за дактилитом спустя 1,5–3 года. Однако авторы отметили, что в 37% случаев дистальное поражение кожи при псориазе не сопровождается (в последующем) развитием артритов, а у 24–27% больных дактилиты и артриты межфаланговых суставов не сопровождаются изменениями кожи кистей и стоп.

Установлена временная зависимость между поражением кожи при псориазе и иными его проявлениями, собирающая воедино все факторы, позволяющие заподозрить в будущем развитие ПА. Большая площадь поражения кожи, ранний дебют заболевания, высокая реактивность организма обусловливают выраженные лабораторные проявления, (высокая СОЭ, повышение значений СРБ и др.), неспецифически отражающие выраженность воспалительных реакций в организме и объясняющие быстрое вовлечение в процесс ногтевых пластин, сухожилий, связок и, наконец, суставных поверхностей [15, 18, 64].

«Математические» предикторы псориатического артрита

В большинстве случаев выявить ПА на ранней стадии позволяет опросник PEST (Psoriasis Epydemiology Screening Tool), учитывающий клинические признаки поражения опорно-двигательного аппарата, — положительным считается результат опроса >3 баллов. Однако использование результатов только этого теста недостаточно для постановки диагноза [65]. Так, по результатам опроса PEST, поражение суставов при псориазе обнаружено у 66,2% больных, из них у 75% заподозрен ПА по критериям индекса оценки ПА CASPAR. У $^1/_3$ пациентов по PEST результаты составили <3 баллов, и у 48% из них в будущем был подтвержден ПА [66]. PASI (Psoriasis Area Severity Index) — условный калькулятор для определения степени тяжести и распространенности псориаза по 4 отдельным зонам (туловище, голова, верхние и нижние конечности), учитывающий площадь поражения и клинические проявления заболевания (гиперемия, шелушение, инфильтрация). Максимальное значение индекса 72 балла, значение от 60 баллов и более является предиктором ПА [67, 68]. Диагноз ПА можно заподозрить по 5 категориям CASPAR (наличие псориаза при осмотре или в анамнезе, дистрофия ногтевых пластин, дактилит, серонегативность, рентгенологические признаки). Значение 3 балла и более по вышеперечисленным категориям в отсутствие суставного синдрома является предиктором ПА [69].

Выраженный феномен Кебнера

Данный диагностический параметр долгое время считался одним из симптомов, позволяющих подтвердить клинический диагноз псориаза и, в частности, его прогрессирующую стадию. Вместе с тем общеизвестно, что феномен Кебнера выявляется не у всех больных псориазом, что позволяет считать его косвенным признаком тяжелого течения заболевания. Показано, что в группе больных ПА выраженный феномен Кебнера выявлен только в 57–61% случаев тяжелого течения псориаза [70].

Развитие воспалительной реакции в месте воздействия на здоровый участок кожного покрова, вероятно, происходит и в суставных тканях при механическом, травматическом и ином воздействии. Сочетание болезненности суставов без локального отека и гиперемии, а также выявление воспалительного процесса с помощью инструментальных методов (КТ, МРТ, УЗИ) позволяет уловить «продромальный период» при ПА, во время которого воспаление с кожных покровов переходит к тканям суставов. Такие пациенты зачастую не проходят по категориям CASPAR, однако все же имеют риск развития ПА в будущем [71].

Заключение

В настоящее время ПА определен как хроническое воспалительное заболевание суставов, позвоночника и энтезисов, ассоциированное с псориазом. ПА входит в группу спондилоартритов и характеризуется прогрессирующим течением, приводящим к деструкции и анкилозированию суставов. ПА нередко резистентен к стандартной терапии, возникает в трудоспособном возрасте и приводит к снижению качества жизни и инвалидизации больных, что обусловливает медико-социальную значимость данного заболевания. Основными прогностическими критериями последнего следует считать псориатическую ониходистрофию, псориаз волосистой части головы (распространенная форма), поражение кожи дистальных отделов кистей и стоп, вовлечение 3 областей поражения кожного покрова и более, рентгенологические изменения в отсутствие клинических проявлений артрита, синовит, воспаление околосуставных тканей, PASI >60 баллов, оценку 3 балла и более по шкале CASPAR.

Дальнейшее изучение предикторов ПА позволит в перспективе расширить и обосновать диагностику данной патологии на ранних стадиях формирования воспалительного процесса в суставах, что будет способствовать разработке и применению в дальнейшем превентивной тактики ведения данных больных и улучшению прогноза заболевания.

Участие авторов:
Концепция и дизайн исследования: З.Р. Хисматуллина
Сбор и обработка материала: К.М. Корешкова
Написание текста: К.М. Корешкова
Редактирование: З.Р. Хисматуллина

Авторы заявляют об отсутствии конфликта интересов.

Authors' contributions:
The concept and design of the study: Z.R. Hismatullina
Collecting and interpreting the data: K.M. Koreshkova
Drafting the manuscript: K.M. Koreshkova
Revising the manuscript: Z.R. Hismatullina

The authors declare no conflict of interest.

ЛИТЕРАТУРА/REFERENCES

1. Бадокин В.В., Трошкина И.А. Клиническая гетерогенность раннего псориатического артрита. *Современная ревматология*. 2016;10(4):51-56. Badokin VV, Troshkina IA. Clinical heterogeneity of early psoriatic arthritis. *Modern rheumatology*. 2016;10(4):51-56. (In Russ.). https://doi.org/10.14412/1996-7012-2016-4-51-56
2. Бадокин В.В. *Клиническая ревматология*. Избранные лекции. Изд. ЛитТерра. Под ред. Бунчука Н.В. М. 2014;86-99. Badokin VV. *Clinical rheumatology*. Selected Lectures. Ed. LitTerra. Ed. Bunchuk N.V. M. 2014;86-99. (In Russ.).
3. Смольникова М.В., Смирнова С.В. Генетические факторы в иммунопатогенезе псориаза и псориатического артрита. *Медицинская иммунология*. 2014;16(3):211-220. Smolnikova MV, Smirnova SV. Genetic factors in the immunopathogenesis of psoriasis and psoriatic arthritis. *Medical Immunology*. 2014;16(3):211-220. (In Russ.). https://doi.org/10.15789/1563-0625-2014-3-211-220
4. Кубанова А.А. *Дерматовенерология*: Клинические рекомендации. М.: ДЭКС-ПРЕСС; 2010. Kubanova AA. *Dermatovenerology*: Clinical recommendations. M.: DEKS-PRESS; 2010. (In Russ.).
5. Коротаева Т.В. Псориатический артрит: классификация, клиническая картина, диагностика, лечение. ФГБНУ НИИ ревматологии им. В.А. Насоновой. *Научно-практическая ревматология*. 2018;56(1):60-69. Korotaeva TV. Psoriatic arthritis: classification, clinical presentation, diagnosis, treatment. FSBI Research Institute of Rheumatology. VA Nasonova. *Rheumatology Science and Practice*. 2018;56(1):60-69. (In Russ.). https://doi.org/10.14412/1995-4484-2018-60-69
6. Gladmann D, Gordon K, Ruderman E. *Psoriasis and psoriatic arthritis*. Berlin: Springer-Verlag; 2005;57-65. https://doi.org/10.1007/3-540-27190-2_7
7. Губарь Е.Е., Логинова Е.Ю., Коротаева Т.В., Глухова С.И., Насонов Е.Л. *Сравнительная характеристика раннего псориатического артрита с поражением и без поражения осевого скелета (субанализ общероссийского регистра пациентов с псориатическим артритом)*. ФГБНУ НИИ ревматологии им. В.А. Насоновой. М. 2019. Gubar EE, Loginova EYu, Korotaeva TV, Glukhova SI, Nasonov EL. *Comparative characteristics of early psoriatic arthritis with and without lesion of the axial skeleton (subanalysis of the all-Russian register of patients with psoriatic arthritis)*. FSBI Research Institute of Rheumatology VA Nasonova. M. 2019. (In Russ.). https://doi.org/10.14412/1995-4484-2019-636-641
8. Crowson CS, McEvoy MT, et al. Time Trends in Epidemiology and Characteristics of Psoriatic Arthritis Over 3 Decades: A Population-based Study. *The Journal of Rheumatology*. 2009;36(2):361-367. https://doi.org/10.3899/jrheum.080691
9. Amra A, Metin S, Kenan B, Sezgin S, Cengizhan A, Erkan D. & Ozgur K. The performance of classification criteria for juvenile spondyloarthropathies. *Rheumatology International*. 2017;37:2013-2018. https://doi.org/10.1007/s00296-017-3837-8
10. Salvarani CA, Macchioni P, Olivieri I, Marchesoni A, Cutolo M, Ferraccioli G, Cantini F, Salaffi F, Padula A, Lovino C, Dovigo L, Bordin G, Davoli C, Pasero G, Alberighi OD. A comparison of cyclosporine, sulfasalazine, and symptomatic therapy in the treatment of psoriatic arthritis. *J Rheumatol*. 2001;28(10):2274-2282. https://www.jrheum.org/content/28/10/2274
11. Parisi R, Symmons DP, Griffiths CE, Ashcroft DM. Identification and Management of Psoriasis and Associated ComorbidiTy (IMPACT) project team. Global epidemiology of psoriasis — a systematic review of incidence and prevalence. *J Invest Dermatol*. 2013;133(2):377. https://doi.org/10.1038/jid.2012.339
12. Azevedo V, Buiar P. Risk factors and predictors of psoriatic arthritis in patients with psoriasis. *An Bras Dermatol*. 2016;87(3):256-266. https://doi.org/10.4172/2155-9554.1000357
13. Veale DJ. Immunopathology of psoriasis and psoriatic arthriti. Veale D.J., Ritchlin C., FitzGerald O. *Ann. Rheum. Dis*. 2005;64(suppl II):16-34. https://doi.org/10.1136/ard.2004.031740
14. Asao K, Kanemaru H, Jinnin M. A case of psoriasis accompanied by arthritis after delivery. *Biosci Trends*. 2014;8(1):64-66. https://doi.org/10.5582/bst.8.64
15. Liu JT, Yeh HM, Liu SY, Chen KT. Psoriatic arthritis: Epidemiology, diagnosis, and treatment. *World J Orthop*. 2014;18;5(4):537-543. https://doi.org/10.5312/wjo.v5.i4.537
16. Dana AB, Jacopo S, Ilies R, Boca A. Sea buckthorn extract in the treatment of psoriasis. *Experim and therapeutic med*. 2018;17(2):1020-1023. https://doi.org/10.3892/etm.2018.6983
17. Bartlett HS, Million RP. Targeting the IL-17-T(H)17 pathway. *Nat Rev Drug Discov*. 2015;14(1):11-12. https://doi.org/10.1038/nrd4518
18. Song IH, Hermann KG, Haibel H, Althoff CE, Poddubnyy D, Listing J, et al. Relationship between active inflammatory lesions in the spine and sacroiliac joints and new development of chronic lesions on whole-body MRI in early axial spondyloarthritis: results of the ESTHER trial at week 48 *Ann Rheum Dis*. 2011;70(7):1257-1263. https://doi.org/10.1136/ard.2010.147033
19. Nestle FO, Kaplan DH, Barker J. Psoriasis. *N Engl J Med* 2009;361(5):496-509. https://doi.org/10.1056/NEJMra0804595
20. Noda S, Krueger JG, Guttman-Yassky E. The translational revolution and use ofbiologics in patients with inflammatory skin diseases. *J Allergy Clin Immunol* 2015;135(2):324-336. https://doi.org/10.1016/j.jaci.2014.11.015
21. Keijsers RR, Joosten I, van Erp PE, Koenen HJ, van de Kerkhof PC. Cellular sources of IL-17 in psoriasis: a paradigm shift? *Exp Dermatol*. 2014;23(11):799-803. https://doi.org/10.1111/exd.12487
22. Chandran V, Raychaudhuri SP. Geoepidemiology and environmental factors of psoriasis and psoriatic arthritis. *J Autoimmun*. 2010;34(3):314-321. https://doi.org/10.1016/j.jaut.2009.12.001
23. Griffiths C, Floranne CW, Barker J. Pathogenesis and clinical features of psoriasis. *Lancet*. 2007;370:263-271. https://doi.org/10.1016/S0140-6736(07)61128-3
24. Mease JP. Tumor necrosis factor in psoriatic arthritis: path physiology and treatment with TNF inhibitors. *Ann Rheum Dis*. 2012;61(4):298-304. https://doi.org/10.1136/ard.61.4.298
25. Augustin M, Holland B, Dartsch D, Langenbruch A, Radtke MA. Adherence in the treatment of psoriasis: a systematic review. *Dermatology*. 2011;222(4):363-374. https://doi.org/10.1159/000329026
26. Eder L, Law T, Chandran V, Shanmugarajah S et al. Association between environmental factors and onset of psoriatic arthritis in patients with psoriasis. *Arthritis Care Res*. 2011;63:1011-1017. https://doi.org/10.1002/acr.20496
27. Simon D, Faustini F, Englbrecht M, et al FRI0227 Analysis of Periarticular Bone Changes in Patients with Cutaneous Psoriasis without Associated Psoriatic Arthritis. *Annals of the Rheumatic Diseases*. 2014;73:464-465. https://doi.org/10.1136/annrheumdis-2014-206347

28. Goldenstein-Schainberg C, Favarato MH, Ranza R. Current and relevant concepts in psoriatic arthritis. *Rev Bras Reumatol*. 2012;52(1):98-106. PMID: 22286649.

29. Lourdes NA, Felix SC. *Psoriatic Arthritis Imaging*. Drugs & Diseases. Radiology. Mar 11, 2019. https://emedicine.medscape.com/article/394752-print

30. Западский В. Псориаз. *Медицинская газета*. 2013;66:8-9. Zavadsky V. Psoriasis. *Yaros*. Medical State Academy. Yaroslavl. 2013;66:8-9. (In Russ.).

31. Kampylafka, et al. Disease interception with interleukin-17 inhibition in high-risk psoriasis patients with subclinical joint inflammation — data from the prospective IVEPSA study *Arthritis Research & Therapy*. 2019;21:178. https://doi.org/10.1186/s13075-019-1957-0

32. Anwar Al Hammadi, MD, FRCPC; Chief Editor: Herbert S Diamond. What is the role of environmental factors in the etiology of psoriatic arthritis? *J. Psoriatic Arthritis Q&A*. 2019;1-3.

33. Чамурлиева М.Н. *Оптимизация клинико-инструментальных методов диагностики в выявлении раннего псориатического артрита у больных псориазом*. ФГБНУ НИИР им. В.А. Насоновой. М. 2015. Chamurlieva MN. *Optimization of clinical and instrumental diagnostic methods in the detection of early psoriatic arthritis in patients with psoriasis*. M. 2015. (In Russ.).

34. Молочков В.А., Бадокин В.В., Альбанова В.И. и др. *Псориаз и псориатический артрит*. Товарищество научных изданий КМК. 2007. Molochkov VA, Badokin VV, Albanova VI. *Psoriasis and psoriatic arthritis*. Tovarishchestvo nauchnykh izdanii KMK. 2007. (In Russ.).

35. Gladman DD. *Psoriatic arthritis*. Oxford textbook of rheumatology. Eds.: Maddison P.J. L.: Oxford University Press; 2018;1071-1084. https://doi.org/10.14412/1996-7012-2012-707

36. Li W, Han J, Qureshi A. Smoking and risk of incident psoriatic arthritis in US women. *Ann Rheum Dis*. 2012;71(6):804-808. https://doi.org/10.1136/annrheumdis-2011-200416

37. Philip JM, Dafna DG. Group for Research and Assessment of Psoriasis and Psoriatic Arthritis (GRAPPA). *J Rheumatol*. 2012;39(2):391-393. https://doi.org/10.3899/jrheum.120818

38. Saley YcA, Dyudyun AD, Polion NM, Noroha II. *Psoriatic arthropathy*. Dn. State Medical Academy. 2009. UDC 616.72-002.77-08-02.

39. Wilson FC, Icen M, Crowson CS, McEvoy M.T., Gabriel SE, Kremers HM. Incidence and clinical predictors of psoriatic arthritis in patients with psoriasis: a population-based study. *Arthritis Rheum*. 2009;61:233-239. https://doi.org/10.1002/art.24172

40. Wrigth V, Moll JM. *Psoriatic arthritis*. Seminars in Arthritis and Rheumatism. Familial occurrence of psoriatic arthritis. Annals of the Rheumatic Diseases. American Journal of Medicine. 2015. https://doi.org/10.1136/ard.32.3.181

41. Haroon M, Kirby B, FitzGerald O. High prevalence of psoriatic arthritis in patients with severe psoriasis with suboptimal performance of screening questionnaires. *Ann Rheum Dis*. 2013;72:736-740. https://doi.org/10.1136/annrheumdis-2012-201706

42. Li JH, Wang ZF, Xie YM, Zhao W. Clinical characteristics and combined use of medicine analysis of 2 991 hospitalized patients with psoriasis based on real world database. *Zhongguo Zhong Yao Za Zhi*. 2014;39(18):3442-3445.

43. Scher JU, Ogdie A, Merola JF and Ritchlin C. Preventing psoriatic arthritis: focusing on patients with psoriasis at increased risk of transition. *Nature Reviews/Reumatology*. 2019;15:153. https://doi.org/10.1038/s41584-019-0175-0

44. Scher JU, Ogdie A, Merola JF, Ritchlin C. Preventing psoriatic arthritis: focusing on patients with psoriasis at increased risk of transition. *Nat Rev Rheumatol*. 2019;15(3):153-166. https://doi.org/10.1038/s41584-019-0175-0

45. Adebajo A, Boehncke WH, Gladman DD, Mease PJ. *Psoriatic Arthritis and Psoriasis: Pathology and Clinical Aspects*, Springer. 2016;45-52. https://doi.org/10.1007/978-3-319-19530-8

46. Sueiro FL, Juanola RX, Canete C, et al. Consensus statement of the Spanish Society of Rheumatology on the management of biologic therapies in psoriatic arthritis. *Rheumatol Clin*. 2011;7:179-188. https://doi.org/10.1016/ j.reuma.2011.02.001

47. Ostergaard M, et al. The OMERACT psoriatic arthritis magnetic resonance imaging scoring system (PsAMRIS): definitions of key pathologies, suggested MRI sequences, and preliminary scoring system for PsA hands. *J Rheumatol*. 2009;36:1816-1824. https://doi.org/10.3899/jrheum.090352

48. Rakkhit T, Wong B, Nelson TS, Hansen CB, Papenfuss JS, Panko J. Time to development of psoriatic arthritis decreases with smoking prior to psoriasis onset and increases with smoking after psoriasis onset. *J Invest Dermatol*. 2007;127:52.

49. Gottlieb AB, Kircik L, Eisen D, et al. Use of etanercept for psoriatic arthritis in the dermatology clinic: the Experience Diagnosing, Understanding Care, and Treatment with Etanercept (EDUCATE) study. *J Dermatol Treat*. 2006;17:343-352. https://doi.org/10.1080/09546630600967166

50. Soltani-Arabshahi R. Association between IL13 Polymorphisms and Psoriatic Arthritis University of Utah. *Department of Dermatology* 2009; 129(12):2777-2783. https://doi.org/10.1038/jid.2009.169

51. Uluçkan Ö, et al. Chronic skin inflammation leads to bone loss by IL-17 — mediated inhibition of Wnt signaling in osteoblasts. *Sci Transl Med*. 2016;8: 330ra37. https://doi.org/10.1126/scitranslmed.aad8996

52. Cao Qi, KM Mark, CS Lieber. Dilinoleoylphosphatidylcholine decreases acetaldehyde-induced TNF-a generation in Kupffer cells of ethanol-fed rats. *Biochem and Biophysic Research Communications*. 2012;299(3):450. https://doi.org/10.1016/S0006-291X(02)02672-4

53. Punzi L, Pianon M, Rossini P, et al. Clinical and laboratory manifestations of elderly onset psoriatic arthritis: a comparison with younger onset disease. *Ann Rheum Dis*. 1999;58:226-229. https://doi.org/10.1136/ard.58.4.226

54. Helliwell P, Porter G, Taylor W. Polyarticular psoriatic arthritis is more like oligoarticular psoriatic arthritis, than rheumatoid arthritis. *Ann Rheum Dis*. 2007;66:113-117. https://doi.org/10.1136/ard.2006.054288

55. Zisman D, Eder L, Elias M, et al. Clinical and demographic characteristics of patients with psoriatic arthritis in northern Israel. *Rheumatol Int*. 2012;32: 595-600. https://doi.org/10.1007/s00296-010-1673-1

56. Трошкина И.А., Бадокин В.В., Красненко С.О. *Значение дактилитов в диагностике раннего псориатического артрита*. Актуальные проблемы современной ревматологии. Выпуск XXVII. Под ред. акад. РАМН А.Б. Зборовского. Волгоград. 2010. Troshkina IA, Badokin VV, Krasnenko SO. *The importance of dactylitis in the diagnosis of early psoriatic arthritis*. Actual problems of modern rheumatology. Vypusk XXVII. Pod red. akad. RAMN A.B. Zborovskogo. Volgograd. 2010 (In Russ.). https://doi.org/10.14412/1996-7012-2016-4-51-56

57. Gladman D, Chandran V. Observational cohort studies: lessons learnt from the University of Toronto Psoriatic Arthritis Program. *Rheumatology* (Oxford). 2011;50:25-31. https://doi.org/10.1093/rheumatology/keq262

58. Michet C, Mason T, Mazlumzadeh M. Hip joint disease in psoriatic arthritis: risk factors and natural history. *Ann Rheum Dis*. 2005;64:1068-1070. https://doi.org/10.1136/ard.2004.022228

59. Kane D, Greaney T, Bresnihan B et al. Ultrasonography in the diagnosis and management of psoriatic dactylitis. *J Rheumatol*. 1999;26:1746-1751. PMID: 10451072.

60. Healy P, Helliwell P. Measuring clinical enthesitis in psoriatic arthritis: assessment of existing measures and development of an instrument specific to psoriatic arthritis. *Arthr Rheum*. 2008;59:686-691. https://doi.org/10.1002/art.23568

61. Mease PJ, Gladman DD. Group for Research and Assessment of Psoriasis and Psoriatic Arthritis. *J Rheumatol*. 2012;39(2):391-393. https://doi.org/10.3899/jrheum.111231

62. Reich K, Krüger K, Mössner R, Augustin M. Epidemiology and clinical pattern of psoriatic arthritis in Germany: a prospective interdisciplinary epidemiological study of 1511 patients with plaque-type psoriasis. *Br J Dermatol*. 2009;160(5):1040-1047. https://doi.org/10.1111/j.1365-2133.2008.09023.x

63. Qu L, Yang Q, Liu H, Yu Y, Tian H, et al. Investigation of 20 non-HLA (human leucocyte antigen) psoriasis susceptibility loci in Chinese patients with psoriatic arthritis and psoriasis vulgaris. *Br J Dermatol*. 2013;168(5):1060-1065. https://doi.org/10.1111/bjd.12142

64. Tinazzi I, McGonagle D, Biasi D, Confente S, Caimmi C, Girolomoni G, et al.26.Preliminary evidence that subclinical enthesopathy may predict psoriatic arthritis inpatients with psoriasis. *J Rheumatol*. 2011;38:2691-2692. https://doi.org/10.3899/jrheum.110505

65. Chamurlieva MN, Loginova EYu, Korotaeva TV, Batkaev EA. Osteoarticular injury in psoriatic patients according to the data of PEST questionnaire and rheumatological clinicoinstrumental examination. *Rheumatology Science and Practice*. 2014;52(6):636-642. https://doi.org/10.14412/1995-4484-2014-636-642

66. Louden BA, Pearce DJ, Lang W, et al. A Simplified Psoriasis Area Severity Index (SPASI) for rating psoriasis severity in clinic patients. *Dermatol Online J*. 2004;10(2):7. PMID: 15530297.

67. McHugh NJ, Balachrishnan C, Jones SM. Progression of peripheral joint disease in psoriatic arthritis: a 5-yr prospective study. *Rheumatology* (Oxford). 2003;42(6):778-783. https://doi.org/10.1093/rheumatology/keg217

68. Mattei PL, Corey KC, Kimball AB. Psoriasis Area Severity Index (PASI) and the Dermatology Life Quality Index. (DLQI): the correlation between disease severity and psychological burden in patients treated with biological therapies. *J Eur Acad Dermatol Venereol*. 2014;28(3):333-337. https://doi.org/10.1111/jdv.12106

69. Augustin M, Holland B, Dartsch D, Langenbruch A, Radtke MA. Adherence in the treatment of psoriasis: a systematic review. *Dermatology*. 2011; 222(4):363-374. https://doi.org/10.1159/000329026

70. Takeshita J, Gelfand JM, Li P, Pinto L, Yu X, Rao P, et al. Psoriasis in the US Medicare population: prevalence, treatment, and factors associated with biologic use. *J Invest Dermatol*. 2015;135(12):2955-2963. https://dx.doi.org/10.1038/jid.2015.296

71. Kruglova LS, Lvov AN. *Early diagnosis of psoriatic arthritis and possibility of its control*. Literature review Central State Medical Academy of the Administrative Department of the President of Russia, Moscow Scientific and Practical Centre for Dermatovenereology and Cosmetology. M. 2019. https://doi.org/10.33667/2078-5631-2019-2-26(401)-44-48

Поступила в редакцию 19.06.2020

Received 19.06.2020

Принята к печати 09.07.2021

Accepted 09.07.2021

Клиническая дерматология и венерология
2021, Т. 20, № 5, с. 16-20
https://doi.org/10.17116/klinderma20212005116

Russian Journal of Clinical Dermatology and Venereology =
Klinicheskaya dermatologiya i venerologiya 2021, Vol. 20, No. 5, pp. 16-20
https://doi.org/10.17116/klinderma20212005116

Оценка факторов риска, способствующих формированию дерматологической заболеваемости, и анализ сопутствующей патологии

© О.А. КАМИЛОВ[1], О.В. ЖУКОВА[1, 2], Р.Т. КАМИЛОВА[3]

[1]ФГАОУ ВО «Российский университет дружбы народов», Москва, Россия;
[2]ГБУЗ «Московский научно-практический центр дерматовенерологии и косметологии Департамента здравоохранения Москвы», Москва, Россия;
[3]Научно-исследовательский институт санитарии, гигиены и профзаболеваний Министерства здравоохранения Республики Узбекистан, Ташкент, Узбекистан

РЕЗЮМЕ

Актуальность. Комплексный анализ неблагоприятных экзогенно-социальных и эндогенно-биологических факторов риска, влияющих на формирование здоровья, позволяет определить их долевой вклад в развитие заболеваемости сельского населения в условиях территориальных значительных нагрузок минеральными удобрениями.

Цель исследования. Определить основные экзогенно-социальные и эндогенно-биологические факторы риска, способствующие формированию дерматологической заболеваемости, и провести анализ сопутствующей патологии населения, проживающего в условиях сельской местности.

Материал и методы. Объекты исследования — 91 из 680 респондентов, которые в результате опроса-интервьюирования указали на установленный врачом диагноз кожного заболевания. Исследования проведены на территории Бостанлыкского (плодоовощеводческого) и Чиназского (хлопкосеющего) сельских районов Ташкентской области Республики Узбекистан.

Результаты. При проведении сравнительной оценки социально-гигиенических условий быта, санитарно-гигиенических условий труда, медико-биологических факторов и образа жизни сельского населения хлопкосеющего (основного) и плодоовощеводческого (контрольного) районов Ташкентской области выявлены статистически значимые различия, определены критерии для выявления контингента группы высокого риска и дан прогноз вероятности возникновения дерматологической патологии.

Заключение. Контингент группы высокого риска по дерматологической заболеваемости сформирован последовательно, в основном за счет таких факторов, как профессиональная деятельность, связанная с сельским хозяйством, низкий уровень двигательной активности, наличие сопутствующих хронических заболеваний, нерациональная организация отдыха, неиспользование средств индивидуальной защиты, неблагоприятные жилищно-бытовые условия, низкий уровень знаний, отягощенный дерматологический анамнез, трудоспособный возраст, неблагоприятные условия труда, женский пол, низкий уровень медицинской активности, ношение нижнего белья и одежды из ненатуральных типов ткани.

Ключевые слова: *дерматологическая заболеваемость, население сельских районов, минеральные удобрения, экзогенно-социальные и эндогенно-биологические факторы риска.*

ИНФОРМАЦИЯ ОБ АВТОРАХ:
Камилов О.А. — https://orcid.org/0000-0003-3909-6700
Жукова О.В. — https://orcid.org/0000-0001-5723-6573
Камилова Р.Т. — https://orcid.org/0000-0002-0397-8261
Автор, ответственный за переписку: Камилов О.А. — e-mail: kamilov_oybek@mail.ru

КАК ЦИТИРОВАТЬ:
Камилов О.А., Жукова О.В., Камилова Р.Т. Оценка факторов риска, способствующих формированию дерматологической заболеваемости, и анализ сопутствующей патологии. *Клиническая дерматология и венерология.* 2021;20(5):16–20. https://doi.org/10.17116/klinderma20212005116

Assessment of risk factors contributing to the dermatological morbidity, and analysis of concomitant conditions

© O.A. KAMILOV[1], O.V. ZHUKOVA[1, 2], R.T. KAMILOVA[3]

[1]Peoples' Friendship University of Russia, Moscow, Russia;
[2]Moscow Scientific and Practical Center of Dermatovenerology and Cosmetology, Moscow, Russia;
[3]Institute of Sanitary, Hygiene and Occupational Diseases, Ministry of Health, Republic of Uzbekistan, Tashkent, Uzbekistan

ABSTRACT

A comprehensive analysis of unfavorable exogenous-social and endogenous-biological risk factors affecting the health makes it possible to determine their contribution to morbidity in the rural population under conditions of significant loads of mineral fertilizers.

Objective. To determine the main exogenous-social and endogenous-biological risk factors that contribute to the dermatological morbidity, and to analyze the concomitant pathology of the population living in rural areas.

Material and methods. Objects of the study — 91 out of 680 respondents with skin disease established by a doctor. The studies were carried out on the territory of Bostanlyk (fruit and vegetable) and Chinaz (cotton-growing) rural areas of the Tashkent region of the Republic of Uzbekistan.

Results. When conducting a comparative assessment of social and hygienic living conditions, sanitary and hygienic working conditions, medical and biological factors and lifestyle of the rural population of the cotton-growing (main) and horticultural (control) districts of Tashkent re-

gion, statistically significant differences were revealed, criteria for identifying the contingent of the high-risk group were determined, and likelihood prognosis of dermatological pathology is given.
Conclusion. The contingent of the high-risk group for dermatological morbidity was formed consistently, mainly due to such factors as professional activities related to agriculture, low level of physical activity, the presence of concomitant chronic diseases, irrational organization of recreation, non-use of personal protective equipment, unfavorable living conditions, low educational level, burdened dermatological history, working age, unfavorable working conditions, female gender, low level of medical care, underwear and clothes made of unnatural types of fabric.

Keywords: *dermatological morbidity, rural population, mineral fertilizers, exogenous social and endogenous biological risk factors.*

INFORMATION ABOUT THE AUTHORS:
Kamilov O.A. — https://orcid.org/0000-0003-3909-6700
Zhukova O.V. — https://orcid.org/0000-0001-5723-6573
Kamilova R.T. — https://orcid.org/0000-0002-0397-8261
Corresponding author: Kamilov O.A. — e-mail: kamilov_oybek@mail.ru

TO CITE THIS ARTICLE:
Kamilov OA, Zhukova OV, Kamilova RT. Assessment of risk factors contributing to the dermatological morbidity, and analysis of concomitant conditions. *Russian Journal of Clinical Dermatology and Venereology = Klinicheskaya dermatologiya i venerologiya*. 2021;20(5):16–20. (In Russ.). https://doi.org/10.17116/klinderma20212005116

Введение

Во исполнение указов Президента Российской Федерации №598 и №599 (2012 г.) разработана Стратегия развития медицинской науки в Российской Федерации на период до 2025 г., в которой делается акцент на исследование действия основных факторов, провоцирующих либо увеличивающих риск заболеваний или ухудшающих здоровье [1–3]. Одним из таких факторов является интенсивно нарастающий «химический прессинг» [4]. По данным ООН, от 25 до 33% заболеваний связано с низким качеством среды обитания [3].

Повышения урожайности сельскохозяйственных культур и улучшения качественного состава почвы можно достичь, используя минеральные удобрения. Есть сведения, что в странах Евросоюза минеральные удобрения используют из расчета в среднем 355 кг действующего вещества на 1 га пахотной земли, причем в Германии нагрузка на 1 га пахотной площади в 2,5 раза выше, чем в Италии (>400 кг против 160 кг), тогда как в Северной Европе применяемое количество минеральных удобрений колеблется от 100 до 200 кг на 1 га пашни [5].

Бесконтрольное использование химических веществ может усугубить экологическую ситуацию и оказывать вредное воздействие на здоровье человека [6]. В этих условиях перед медицинской наукой возникают сложные проблемы по снижению отрицательных последствий на здоровье человека применения ядохимикатов и минеральных удобрений.

Материал и методы

Объекты исследования — 91 из 680 респондентов, которые при опросе-интервьюировании указали на установленный врачом диагноз кожного заболевания, среди них мужчины составляли 23,1%, женщины — 76,9%. Возраст обследованных лиц с дерматологической патологией колебался от 20 до 63 лет. Исследования проводили на территории Бостанлыкского (плодоовощеводческого) и Чиназского (хлопкосеющего) сельских районов Ташкентской области Республики Узбекистан. Отобранные сельские районы не различались по природно-климатическим условиям, социально-экономическому уровню и качеству медицинского обслуживания, но различались по видам возделывания сельскохозяйственных культур и дозам внесения минеральных удобрений на 1 га посевной площади.

В работе использовали материалы статистической отчетности по объему используемых минеральных удобрений, медико-статистический и аналитический методы. Для выявления степени влияния факторов риска на дерматологическую заболеваемость обследованного населения в программу исследований входило проведение опроса-интервью, в результате которого получена информация о субъективной оценке состояния здоровья и условиях жизнедеятельности обследованных лиц.

Для интегрированной оценки факторов риска по методу нормирования интенсивных показателей (НИП) проведен предварительный отбор наиболее значимых факторов на основе использования t-критерия Стьюдента при сравнении показателей лиц с дерматологической патологией и относительно здоровых респондентов; в дальнейшем для составления прогностической таблицы взяты показатели населения с дерматологической патологией [7].

Результаты

Анализ результатов опроса-интервьюирования показал, что контингент с дерматологической патологией почти в 80% случаев был сформирован лицами от 18 до 45 лет. Так, число обследованных лиц в возрасте от 18 до 25 лет составило 24,2±4,51%, от 26 до 35 лет — 18,7±4,11%, от 36 до 45 лет — 34,1±5,01%, от 46 до 55 лет — 19,8±4,20% и от 56 лет и старше — 3,3±1,88%.

Обследованных лиц с заболеваниями кожи по образовательному уровню распределили на следующие градации: 20,9±4,29% респондентов с высшим образованием, 19,8±4,20% — со средним специальным, 59,3±5,18% — со средним и неполным средним образованием.

По социальному положению лица с кожными заболеваниями были представлены следующим образом: 7,7±2,81% — рабочие промышленных предприятий, 1,1±1,10% — служащие, 71,4±4,76% — работники сельского хозяйства, 9,9±3,15% — студенты, учащиеся академических лицеев и профессиональных колледжей, 3,3±1,88% — пенсионеры и инвалиды, 6,6±2,62% — безработные.

Распределение лиц с дерматологическими заболеваниями на группы по степени тяжести и гигиеническим условиям труда показало, что 39,3±5,15% респондентов считали, что их труд по тяжести относится к легкому, а условия труда оптимальные, 60,7±5,15% — относили свою работу к средней тяжести или тяжелой с неблагоприятными производственно-профессиональными факторами. Определено, что у 77,8±4,38% обследованных лиц трудовая деятельность сопряжена с работой на открытом воздухе.

Большинство (98,0±1,48%) опрошенных отмечали, что на сельскохозяйственных угодьях, расположенных вблизи населенных пунктов, используются минеральные удобрения и ядохимикаты, 29,7±4,82% — указали, что проживают на близком расстоянии от обрабатываемых земельных участков, у 40,7±5,18% — работа так или иначе связана с химическими веществами, 77,8%±4,38 — осведомлены, что минеральные удобрения и пестициды негативное влияют на здоровье людей и объекты окружающей среды. В то же время 94,3±2,44% опрошенных не применяли средства индивидуальной защиты, работая во вредных условиях труда, а 95,0±2,30% — не могли назвать способы оказания первой медицинской помощи пострадавшим при отравлениях ядохимикатами.

Анализ результатов ответов респондентов с дерматологической заболеваемостью показал, что при каких-либо проявлениях на коже, при изменениях волос или ногтей в 59,5±5,17% случаев они обращаются в сельский врачебный пункт, в 6,7±2,64% — в частную клинику, в 7,2±2,72% — в скорую помощь и в 16,6±3,92% — к народному целителю (знахарю или экстрасенсу), а в 10,0±3,16% — не обращаются за медицинской помощью. При выяснении времени обращения за медицинской помощью выявлено, что только 20,9±4,29% лиц обращаются к медицинским работникам в течение 1-х суток, 36,3±5,07% — в течение 1-й или 2-й недели после начала заболевания. Небезынтересным является факт, что 42,8±5,22% лиц при каких-либо проявлениях на коже, изменениях волос или ногтей обращаются за медицинской помощью через несколько месяцев или вообще не обращаются. Следовательно, одной из задач работников здравоохранения является повышение информированности людей об осложнениях и исходах имеющихся у них заболеваний, что, несомненно, будет способствовать повышению медицинской активности населения.

Среди лиц с дерматологическими заболеваниями в частных домах проживали 74,7±4,58% опрошенных, в индивидуальной квартире многоквартирного дома — 20,9±4,29%, остальные респонденты проживали в съемной квартире или в общежитии — 4,4±2,16%. В 42,4±5,21% случаев микроклиматические условия и освещенность своих жилых помещений респонденты оценивали как благоприятные, тогда как в 57,6±5,21% — как холодные, темные и очень сырые. Обследованные лица с кожными заболеваниями в Бостанлыкском и Чиназском районах проживали в условиях с наличием водопроводной воды (80,0±4,22%), газа (74,2±4,67%), канализации (23,1±4,44%) и горячей воды (19,1±4,14%).

Результаты опроса-интервьюирования свидетельствуют о низком уровне двигательной активности обследованного контингента: лишь 8,8±2,99% опрошенных регулярно выполняли зарядку по утрам и 97,8±1,55% респондентов никогда не занимались и не занимаются спортом.

Определено, что в жаркое время года 37,0±5,09% лиц с кожными заболеваниями принимают душ 1 раз в день, а в переходный и холодный периоды года 59,3±5,18% лиц — 1 раз в неделю. В жаркую погоду 61,8±5,12% лиц с дерматологической заболеваемостью не придают значения видам ткани для ношения нижнего белья и одежды, тогда как остальные (38,2±5,12%) предпочитают натуральные ткани (хлопок, лен, шелк).

Лица с дерматологической заболеваемостью в 82,4±4,01% случаев свой трудовой отпуск и каникулы обычно проводят пассивно в домашних условиях, в 7,7±2,81% случаев — на туристических базах, в домах отдыха или санаториях, в 9,9±3,15% случаев стараются активно отдыхать на дачах.

В результате опроса выявлено, что у лиц с дерматологической патологией кожные заболевания среди близких родственников наблюдались в 71,4±4,76% случаев, а среди дальних родственников — в 20,9±4,29%.

У лиц с заболеваниями кожи и подкожной клетчатки в наибольшей степени встречались болезни органов пищеварения (945,1±12,35‰), костно-мышечной системы и соединительной ткани (450,5±26,98‰), крови и кроветворных органов (417,6±26,75‰), системы кровообращения (384,6±26,38‰), мочеполовой системы (98,9±16,19‰), психические расстройства и расстройства поведения (76,9±14,45‰), а также отмечена большая распространенность часто переносимых таких ин-

фекционных заболеваний, как грипп (58,2±12,70‰), ангина (29,7±9,20‰), назофарингит (23,1±8,15‰).

Для проведения интегральной оценки факторов риска, приводящих к возникновению дерматологической патологии, мы выбрали однородную совокупность, т.е. лиц, имеющих в анамнезе дерматологическое заболевание. Для интегральной оценки совокупности факторов риска для каждого фактора в отдельности рассчитана средняя нормирующая величина (M=2,74). Исходя из средних величин каждой группы факторов и их составляющих (градаций) рассчитаны НИП каждой градации, весовой коэффициент (R) каждой группы факторов и интегрированный показатель риска для каждого фактора (X). Далее мы определили сумму относительного риска (SR=337,49), а по комплексу изученных факторов — диапазон риска (R_{min}—R_{max}), который находился в пределах от 0,16 до 2,39. Причем для поддиапазона от 0,16 до 0,83 вероятность возникновения кожного заболевания была низкой и прогноз носил благоприятный характер, от 0,84 до 1,50 — вероятность возникновения кожного заболевания средней степени, прогноз — не исключена возможность возникновения заболевания, от 1,51 до 2,39 — вероятность возникновения кожного заболевания высокая и прогноз неблагоприятный.

Контингент группы высокого риска по дерматологической заболеваемости сформирован последовательно, в основном за счет следующих факторов:

— сфера профессиональной деятельности — работник сельского хозяйства (X=169,15), студент, учащийся колледжа или лицея (X=23,45), рабочий на промышленном предприятии (X=18,24), временно или постоянно неработающий (X=15,64);

— низкий уровень двигательной активности — никогда не занимался и не занимается спортом (X=158,66), никогда не делал и не делает утреннюю зарядку (X=34,48);

— сопутствующие хронические заболевания органов пищеварения (X=95,30), костно-мышечной системы и соединительной ткани (X=45,42), крови и кроветворных органов (X=42,11), системы кровообращения (X=38,78), органов дыхания (X=28,81), эндокринной системы, расстройства питания и нарушения обмена веществ (X=25,48), инфекционные и паразитарные болезни (X=12,19);

— нерациональная организация отдыха — пассивное проведение каникул или трудового отпуска в домашних условиях (X=75,12);

— неиспользование средств индивидуальной защиты от вредных производственных факторов и загрязнения (X=56,92);

— тип и условия жилья — проживание в индивидуальном доме с отсутствием коммунальных и бытовых удобств (X=46,29);

— низкий уровень знаний по вопросам оказания доврачебной медицинской помощи при отравлениях минеральными удобрениями и пестицидами (X=38,61), а также их воздействия на организм человека и окружающую среду (X=2,43);

— отягощенный дерматологический анамнез — наличие кожных заболеваний у близких (X=24,16) и дальних (X=7,07) родственников;

— возраст от 36 до 45 лет (X=12,83) и до 25 лет (X=9,11);

— проведение большей части рабочего времени на открытом воздухе (X=9,94);

— женский пол (X=9,35);

— среднее и неполное среднее образование (X=6,47);

— трудовая деятельность сопряжена с пестицидами и минеральными удобрениями (X=6,16);

— место проживания и место работы расположены вблизи от сельскохозяйственных угодий (X=4,50);

— низкий уровень медицинской активности — при плохом самочувствии обращаются к знахарю, народному целителю, экстрасенсу или вообще не обращаются за медицинской помощью (X=5,38);

— неправильный подход с гигиенической точки зрения к выбору типа ткани для нижнего белья и одежды (X=3,65).

Обсуждение

Кожа представляет собой жизненно важный защитный барьер от большинства неблагоприятных экзо- и эндогенных факторов, действующих кратковременно или в течение длительного времени. В то же время в научных исследованиях многими авторами подтверждается, что значительное количество заболеваний кожи возникает в результате влияния генетических, экологических, климатогеографических, социально-гигиенических, механических и поведенческих факторов, таких как частое применение лекарственных препаратов, бесконтрольное использование химических веществ, неиспользование средств индивидуальной защиты и др. [8–10]. Помимо этого, рост распространенности дерматологической патологии связывают с химическими загрязнениями объектов окружающей среды (вода, почва, атмосферный воздух, пищевые продукты), что приводит к нарушению работы иммунной системы организма [11, 12].

Исследования, проведенные в Республике Саха (Якутия) показали, что частота встречаемости болезней кожи и ее придатков зависит от репродуктивного здоровья, характер течения кожного заболевания — от периода года, питания и пищевого поведения; в то же время наследственная отягощенность по аллергическим кожным заболеваниям составила 83% [13]. Отмечая значительный рост аллергических заболеваний, включая аллергодерматозы, M. Aw и соавт. [14] заявляют об острой необходимости дальнейшего изучения семейного анамнеза, роли возраста, образа жизни и множества других факторов в понимании прогрессирования этих заболеваний.

Выводы

1. Дерматологической заболеваемости в большей степени подвержены работники сельского хозяйства женского пола трудоспособного возраста со средним или неполным средним образованием, трудовая деятельность которых сопряжена с работой на открытом воздухе, не использующие средства индивидуальной защиты от вредных производственных факторов и загрязнения, с низким уровнем двигательной активности, пассивно проводящие трудовой отпуск в домашних условиях, имеющие сопутствующие хронические заболевания и отягощенный дерматологический анамнез, с низким уровнем медицинской активности, проживающие в индивидуальном доме с отсутствием коммунальных и бытовых удобств, расположенном вблизи от сельскохозяйственных угодий, имеющие низкий уровень знаний по вопросам влияния химических веществ на организм человека и объекты окружающей среды, с неправильным подходом с гигиенической точки зрения к выбору типа ткани для ношения нижнего белья и одежды в жаркий период года.

2. Диапазон риска по комплексу изученных факторов, который позволяет определить и сформировать контингент риска возникновения дерматологической патологии, находился в пределах от 0,16 до 2,39.

3. У лиц с болезнями кожи и подкожной клетчатки в наибольшей степени встречались болезни органов пищеварения, костно-мышечной системы и соединительной ткани, крови и кроветворных органов, а также болезни системы кровообращения.

Авторы заявляют об отсутствии конфликта интересов.
The authors declare no conflict of interest.

ЛИТЕРАТУРА/REFERENCES

1. Указ Президента Российской Федерации от 07.05.12 №598 *«О совершенствовании государственной политики в сфере здравоохранения»*. Ukaz Prezidenta Rossijskoj Federacii ot 07.05.12 N 598 *«O sovershenstvovanii gosudarstvennoj politiki v sfere zdravoohranenija»*. (In Russ.).
2. Указ Президента Российской Федерации от 07.05.12 №599 *«О мерах по реализации государственной политики в области образования и науки»*. Ukaz Prezidenta Rossijskoj Federacii ot 07.05.12 N 599 *«O merah po realizacii gosudarstvennoj politiki v oblasti obrazovanija i nauki»*. (In Russ.).
3. *Стратегия развития медицинской науки в Российской Федерации на период до 2025 года*. М. 2012. *Strategija razvitija medicinskoj nauki v Rossijskoj Federacii na period do 2025 goda*. M. 2012. (In Russ.).
4. Рахманин Ю.А., Синицына О.О., Новиков С.М. и др. *Руководство по комплексной профилактике экологически обусловленных заболеваний на основе оценки риска*. М. 2017. Rakhmanin YuA, Sinitsyna OO, Novikov SM i dr. *Rukovodstvo po kompleksnoi profilaktike ekologicheski obusloviennykh zabolevanii na osnove otsenki riska*. M. 2017. (In Russ.).
5. Михайлова Л.А. *Агрохимия*. Учебное издание. *Удобрения: виды, свойства, химический состав*. Ч. 1. Пермь. 2015. Mikhailova LA. *Agrokhimiya*. Uchebnoe izdanie. *Udobreniya: vidy, svoistva, khimicheskii sostav*. Ch. 1. Perm', 2015. (In Russ.).
6. Тотанов Ж.С., Черепанова Л.Ю., Ташметов К.К., Глубоковских Л.К., Шайсултанов К.Ш., Кабдулина З.К. Особенности миграции тяжелых металлов в системе почва-растение в условиях интенсивного земледелия. *Здоровье и окружающая среда*. 2012;21:233-241. Totanov ZhS, Cherepanova LYu, Tashmetov KK, Glubokovskikh LK, Shaisultanov KSh, Kabdulina ZK. Peculiarities of heavy metal migration in the soil-plant system under the conditions of high agriculture. *Zdorov'e i okruzhayushchaya sreda*. 2012;21:233-241. (In Russ.).
7. Пономарева Л.А., Маматкулов Б.М. *Прогнозирование показателей здоровья населения на основе интегрированной оценки значимости факторов среды обитания человека*. Метод. указания. Ташкент. 2009. Ponomareva LA, Mamatkulov BM. *Prognozirovanie pokazatelei zdorov'ya naseleniya na osnove integrirovannoi otsenki znachimosti faktorov sredy obitaniya cheloveka*. Metod. ukazaniya. Tashkent. 2009. (In Russ.).
8. Andersen LK. Global climate change and its dermatological diseases. *Int J Dermatol*. 2011;50(5):601-603. https://doi.org/10.1111/j.1365-4632.2011.05006.x
9. Bathe A, Matterne U, Dewald M, Grande T, Weisshaar E. Educational multidisciplinary training programme for patients with chronic pruritus. *Acta Derm Venereol*. 2009;89:498-501. https://doi.org/10.2340/00015555-0684
10. Furue M, Yamazaki S, Jimbow K. Prevalence of dermatological disorders in Japan: a nationwide, cross-sectional, seasonal, multicenter, hospital-based study. *J Dermatol*. 2011;38(4):310-320. https://doi.org/10.1111/j.1346-8138.2011.01209.x
11. Беляева Н.Н., Шамарин А.А., Петрова И.В. Связь изменений слизистых оболочек носа и рта с иммунным статусом при воздействии факторов окружающей среды. *Гигиена и санитария*. 2001;5:62-64. Belyaeva NN, Shamarin AA, Petrova IV. The relationship of changes in the mucous membranes of the nose and mouth with the immune status under the influence of environmental factors. *Gigiena i sanitariya*. 2001;5:62-64. (In Russ.).
12. Камалов З.С. *Влияние вредных факторов окружающей среды на некоторые показатели иммунитета взрослых и подростков*. Актуальные проблемы гигиены, санитарии и экологии: Матер. науч.-практ. конф., посв. 70-летию НИИ санитарии, гигиены и профзаболеваний. Ташкент. 2004. Kamalov ZS. *Vliyanie vrednykh faktorov okruzhayushchei sredy na nekotorye pokazateli immuniteta vzroslykh i podrostkov*. Aktual'nye problemy gigieny, sanitarii i ekologii: Mater. nauch.-prakt. konf., posv. 70-letiyu NII sanitarii, gigieny i profzabolevanii. Tashkent. 2004. (In Russ.).
13. Фокина Р.А. *К вопросу профилактики атопического дерматита. Развитие дерматовенерологической службы в Республике Саха (Якутия)*: Матер. респ. науч.-практ. конф., посвященной 80-летию Якутского республиканского кожно-венерологического диспансера. Якутск. 2007. Fokina RA. *K voprosu profilaktiki atopicheskogo dermatita. Razvitie dermatovenerologicheskoi sluzhby v Respublike Sakha (Yakutiya)*: Mater. resp. nauch.-prakt. konf., posvyashchennoi 80-letiyu Yakutskogo res-publikanskogo kozhno-venerologicheskogo dispansera. Yakutsk. 2007. (In Russ.).
14. Aw M, Penn J, Gauvreau GM, Lima H, Sehmi R. Atopic March: Collegium Internationale Allergologicum Update 2020. *Int Arch Allergy Immunol*. 2020;181:1-10. https://doi.org/10.1159/000502958

Поступила в редакцию 20.01.2021
Received 20.01.2021
Отправлена на доработку 12.07.2021
Revision received 12.07.2021
Принята к печати 14.07.2021
Accepted 14.07.2021

Клиническая дерматология и венерология
2021, Т. 20, № 5, с. 21-25
https://doi.org/10.17116/klinderma20212005121

Russian Journal of Clinical Dermatology and Venereology =
Klinicheskaya dermatologiya i venerologiya 2021, Vol. 20, No. 5, pp. 21-25
https://doi.org/10.17116/klinderma20212005121

Лангергансоклеточный гистиоцитоз у детей

© Н.М. ШАРОВА, С.В. КУКАЛО

ФГАОУ ВО «Российский национальный исследовательский медицинский университет Н.И. Пирогова» Минздрава России, Москва, Россия

РЕЗЮМЕ

Представлены 2 случая гистиоцитоза из клеток Лангерганса у детей 1-го года жизни. Рассмотрены эпидемиология, патогенез, основные клинические проявления, принципы диагностики, лечения данной патологии, прогноз заболевания. Разнообразные клинические проявления гистиоцитоза у детей приводят к неадекватной оценке состояния пациентов. Ежегодно выявляется от 0,5 до 10 случаев на 1 млн населения. Преимущественно болеют дети в возрасте до 15 лет. Поражения кожи наряду с поражением костной системы встречаются наиболее часто. У новорожденных возможно изолированное поражение кожных покровов, отсутствуют симптомы поражения внутренних органов, при этом общее состояние не нарушается, заболевание имеет доброкачественное течение и благоприятный прогноз. Вариабельность кожных проявлений, поражений внутренних органов приводит к диагностическим ошибкам, неверно выбранной тактике ведения пациентов. Для подтверждения диагноза необходимо проводить комплекс инструментальных и лабораторных исследований, включающий гистологическое исследование биоптата, иммуногистохимическое исследование материала из очагов поражения, рентгеновскую компьютерную томографию для выявления возможных поражений костей скелета и черепа, а также внутренних «органов риска» — легких, селезенки, почек, печени, необходимо исключить вовлечение в процесс центральной нервной системы.

Ключевые слова: *лангергансоклеточный гистиоцитоз, гистиоцитоз из клеток Лангерганса, иммуногистохимическое исследование, гистологическое исследование биоптата, дети.*

ИНФОРМАЦИЯ ОБ АВТОРАХ:
Шарова Н.М. — https://orcid.org/0000-0002-2239-7235
Кукало С.В. — https://orcid.org/0000-0002-2639-6811
Автор, ответственный за переписку: Шарова Н.М. — e-mail: nataliasharova@inbox.ru

КАК ЦИТИРОВАТЬ:
Шарова Н.М., Кукало С.В. Лангергансоклеточный гистиоцитоз у детей. *Клиническая дерматология и венерология*. 2021;20(5):21–25. https://doi.org/10.17116/klinderma20212005121

Langerhans cell histiocytosis in children

© N.M. SHAROVA, S.V. KUKALO

The Russian National Research Medical University named after N.I. Pirogov, Moscow, Russia

ABSTRACT

Two cases of Langerhans cell histiocytosis in children of the first life year are presented. Epidemiology, pathogenesis, main clinical manifestations, principles of diagnosis, treatment, and prognosis of the disease are considered. Various clinical manifestations of histiocytosis in children lead to an inadequate assessment of the patient's condition. Every year, from 0.5 to 10 cases are detected per 1 million of the population. Mostly children under the age of 15 are ill. Skin lesions along with damage to the skeletal system are the most common. In newborns, an isolated lesion of the skin is possible, there are no symptoms of damage to internal organs, while the general condition is not disturbed. The disease has a benign course and a favorable prognosis. The variability of skin manifestations, lesions of internal organs leads to diagnostic errors, incorrectly chosen tactics of patient management. To confirm the diagnosis, it is necessary to carry out a set of instrumental and laboratory studies including histological examination of biopsy, immunohistochemical examination of material from lesions, X-ray computed tomography to identify possible lesions of the bones and skull, as well as internal «risk organs» — lungs, spleen, kidneys, liver. Also, it is necessary to exclude the involvement of the central nervous system in the process.

Keywords: *Langerhans cell histiocytosis, Langerhans cell histiocytosis, immunohistochemical study, histological examination of biopsy, children.*

INFORMATION ABOUT THE AUTHORS:
Sharova N.M. — https://orcid.org/0000-0002-2239-7235
Kukalo S.V. — https://orcid.org/0000-0002-2639-6811
Corresponding author: Sharova N.M. — e-mail: nataliasharova@inbox.ru

TO CITE THIS ARTICLE:
Sharova NM, Kukalo SV. Langerhans cell histiocytosis in children. *Russian Journal of Clinical Dermatology and Venereology = Klinicheskaya dermatologiya i venerologiya*. 2021;20(5):21–25. (In Russ.). https://doi.org/10.17116/klinderma20212005121

Лангергансоклеточный гистиоцитоз (ГЛК) — редкое гетерогенное пролиферативное заболевание, в основе которого лежат пролиферация и накопление в органах и тканях структурно и функционально аномальных клеток Лангерганса (фенотипически CD1a+/CD207+), вызывая локальное повреждение и нарушение функции органов [1]. Разнообразные клинические проявления заболевания, от саморазрешающихся локализованных до диссеминированных с угрозой для жизни, зачастую вызывают непонимание и неадекватную оценку состояния пациента у врачей.

Ежегодно выявляется от 0,5 до 10 случаев на 1 млн населения. Преимущественно болеют дети в возрасте до 15 лет, значительная доля пациентов — дети 1-го года жизни. Средний возраст детей на момент установления диагноза примерно 3 года. Соотношение мальчиков и девочек 2:1 [2].

Причины ГЛК неизвестны. До сих пор не получено убедительных данных в пользу генетической предрасположенности или инфекционной этиологии [3]. Приблизительно у 50% пациентов в аномальных клетках Лангерганса выявляют соматическую мутацию V600E в гене *BRAF*. Дальнейшие исследования с использованием современных сложных методов не показали стойких геномных аберраций [1].

ГЛК сочетает черты неопластического и реактивного процесса. Основной механизм развития — клональная пролиферация патологических клеток Лангерганса и аномальная регуляция взаимодействия клеток иммунной системы в очагах поражения. Клеточный инфильтрат состоит из аномально активированных клеток Лангерганса, лимфоцитов, эозинофилов, моноцитов, макрофагов. Недавно получены данные об участии в развитии патологического процесса IL-17A, что, несомненно, приводит исследователей к мысли о том, что ГЛК развивается вследствие иммуннологической аберрации [4].

Термин ГЛК объединяет такие заболевания, как болезнь Леттерера—Сиве, болезнь Хенда—Шюллера—Крисчена и эозинофильная гранулема (Л. Лихтенштейн, 1953 г.).

У детей клиническая картина ГЛК варьирует от форм локализованных с доброкачественным течением и спонтанным выздоровлением до генерализованных с быстро прогрессирующим течением и летальным исходом. Течение заболевания может быть асимптомным, вялотекущим либо агрессивным. Вовлечение в патологический процесс органов и систем органов может быть локальным или диссеминированным. Часто при агрессивных формах развиваются недомогание, потеря массы тела, задержка развития. В 80% случаев наблюдают остеолитические поражения костей, в 12–23% — в патологический процесс вовлекаются легкие, в 15–50% — регистрируют поражения печени и селезенки [5]. В 30–45% случаев отмечают поражения кожи. Поражение кожи стоит на втором месте по распространенности после поражения костей скелета. Вовлечение в патологический процесс лимфатических узлов является самым редким симптомом.

Поражения кожи у детей грудного возраста часто наблюдают в первые дни, месяцы жизни, что может быть единственным признаком ГЛК [6, 7]. Сыпь может локализоваться на коже туловища, волосистой части головы и других зонах. Пациенты с поражением кожи, а также костей и лимфатических узлов, определяемых как «органы без риска», обычно имеют хороший прогноз и требуют минимального лечения. Однако пациенты с поражениями «органов риска» (печень, селезенка, легкие, костный мозг) имеют худший общий прогноз для жизни. При поражении ЦНС, позвонков, лицевых костей, костей передней или средней черепной ямки прогноз жизни и выздоровления также неблагоприятный. ГЛК в области глазницы, сосцевидного отростка или височной области классифицируется как «риск для ЦНС» из-за повышенной частоты развития несахарного диабета и других эндокринных аномалий или паренхиматозных поражений головного мозга [5, 8].

Цель лечения ГЛК — подавление активности и пролиферации гистиоцитов, лимфоцитов и макрофагов, вызывающих заболевание. Лечение ГЛК «органов без риска», как правило, демонстрирует хорошие результаты. Лечение агрессивных форм включает иммуносупрессивные средства, лучевую терапию и другие методы. Новое понимание механизмов ГЛК открывает перспективы для использования таргетной терапии.

Клинический случай 1

На прием в поликлиническое отделение РДКБ обратилась женщина с ребенком *А.* в возрасте 3 мес с жалобой на высыпания на коже у дочери. Anamnesis morbi: первые 2 элемента появились на лбу в течение 1-й недели жизни ребенка. Затем постепенно высыпания распространились на кожу волосистой части головы, туловища, конечностей. Высыпания представляли собой узелки, часть элементов — пузырьки с прозрачным содержимым, на поверхности некоторых элементов образовывались геморрагические корки. Педиатром по месту жительства поставлен диагноз: везикулопустулез, проведен курс антибактериальной терапии (амоксициллин), элементы обрабатывали хлорофиллиптом, цинковой пастой с эритромицином, лечение без эффекта. При обследовании кала и соскоба кожи выявлен рост *S. aureus*. В дальнейшем проведен повторный курс антибактериальной терапии (азитромицин), назначен бактериофаг, наружно 1% водный раствор метиленового синего. Высыпания продолжали появляться, стали чуть меньше в размерах. Anamnesis vitae: ребенок от 3-й беременности, протекавшей без осложнений, родоразрешение в срок пу-

тем кесарева сечения в связи с тазовым предлежанием плода, рубцом на матке. При рождении масса тела ребенка 3480 г, длина 50 см, оценка по шкале Апгар 8/9 баллов. В роддоме привит V1 против гепатита В, БЦЖ. Ребенок на грудном вскармливании. Аллергоанамнез не отягощен, наследственность не отягощена. При осмотре состояние средней тяжести, температура тела 36,6 °С. Телосложение правильное, масса тела 5400 г, длина 58 см. Подкожно-жировая клетчатка развита достаточно, распределена равномерно. Периферические лимфатические узлы не увеличены. Status localis: патологический кожный процесс воспалительного характера, распространенный, симметричный. Локализуется на коже волосистой части головы, туловища, верхних и нижних конечностей, за исключением ладоней и подошв. Представлен полиморфными высыпаниями: милиарными, лентикулярными папулами розового цвета с желтоватым оттенком, папуло-везикулами, единичными пустулами с мутным содержимым. На поверхности отдельных папул серозно-геморрагические корочки. На местах разрешившихся элементов сформировались атрофические рубцы. Волосы, ногти не изменены. Слизистые оболочки чистые, светло-розового цвета **(рис. 1, а—в)**. Для уточнения диагноза и выбора дальнейшей тактики ведения ребенок госпитализирован.

Результаты обследования. Клинический анализ крови: Hg 129 г/л, эр. $4{,}35 \cdot 10^{12}$/л, Ht 36,8%, тр. $478 \cdot 10^{9}$/л, л. $6{,}95 \cdot 10^{9}$/л, п. 0%, с. 20%, э. 4%, б. 0%, лимф. 65%, мон. 11%; СОЭ 3 мм/ч. Клинический анализ мочи без изменений. Биохимический анализ крови: общий белок 59,0 г/л, мочевина 1,40 ммоль/л, креатинин 18,0 мкмоль/л, мочевая кислота 146,0 мкмоль/л, триглицериды 2,15 ммоль/л, билирубин общий 6,5 мкмоль/л, железо 22,60 мкмоль/л, фосфор неорганический 2,19 ммоль/л, АлАТ 27 МЕ/л, АсАТ 47 МЕ/л, КФК 107 МЕ/л, ЛДГ общ. 314 ЕД/л, фосфотаза щелочная 455 МЕ/л, глюкоза 4,0 ммоль/л, K^{+} 5,2 ммоль/л, Na^{+} 140,6 ммоль/л, Са общ. 2,54 ммоль/л, гамма-ГТП 11 ЕД/л, липопротеиды низкой плотности 2,98 ммоль/л, липопротеиды высокой плотности 1,3 ммоль/л. Рентгенография черепа в 2 проекциях: формы и размеры черепа обычные, кости свода тонкие, структура не изменена. Швы, в том числе височно-теменные, не сомкнуты, не расширены, большой родничок 5×2 см. Рисунок пальцевых вдавлений умеренно выражен в теменных долях. Турецкое седло: размеры не увеличены, контуры ровные, четкие. Деструктивных и травматических повреждений в костях черепа не определяется. КТ средостения и легких: неравномерные уплотнения субплеврального интерстиция задней поверхности обоих легких в симметричных участках, в задних субплевральных отделах легких кисты/буллы размером 2–5 мм. В задних отделах II сегмента верхней доли левого легкого выраженные уплотнения с перифокальным снижением пневматизации. КТ трубчатых костей: деструктивных изменений не выявлено. УЗИ тимуса: вилочковая железа не увеличена, структура без особенностей. УЗИ органов брюшной полости и почек: эхографических признаков структурных изменений органов брюшной полости, почек не выявлено. ЭКГ: синусовая аритмия. Промежуточное положение ЭОС. Проведена биопсия кожи, из очагов поражения взято 3 объекта для исследования. Гистологическое исследование биоптата: в первом препарате эпидермис интактен, в дерме периваскулярная инфильтрация. Во втором и третьем образцах очаговые дефекты эпидермиса, на поверхности наложения фибрина с примесью детрита. Субэпидермально определяется очаговая эпидермотропная инфильтрация крупными округлыми клетками с бобовидными ядрами с дисперсным хроматином, в части ядер продольные бороздки. При иммуногистохимическом исследовании данные элементы экспрессируют S100, CD1a, Lan-

а/a б/b в/c

Рис. 1.* Пациент *А.

а — высыпания на волосистой части головы — пустулы, эрозии и язва; б — типичные высыпания на коже туловища — папулы, эрозии, рубчики; в — множественные высыпания на коже туловища — папулы-пустулы, эрозии, рубцы.

Fig. 1.* Patient *A.

a — rash on the scalp — pustules, erosion and ulcers; b — typical rashes on the skin of the trunk — papules, erosions, scars; c — multiple rashes on the skin of the trunk — papules-pustules, erosion, scars.

gerin, негативная реакция с анти-CD68. Гистологические изменения соответствуют ГЛК.

Диагноз: ГЛК.

Клинический случай 2

На прием в поликлиническое отделение РДКБ обратилась женщина с ребенком *Б.* в возрасте 4 мес с жалобой на высыпания на коже туловища, волосистой части головы, ушной раковины. Anamnesis morbi: со слов матери, первые высыпания появились 2 мес назад. На волосистой части головы стали появляться слоистые плотные желтые корки, с трудом отделяющиеся от поверхности кожи. Педиатр по месту жительства данное состояние расценил как гнейс, рекомендовано размягчение корочек с помощью масел для ухода за кожей ребенка и последующее вычесывание. С течением времени кожный процесс распространился на весь волосяной покров, стали появляться желтые корки в слуховых проходах, мать заметила выделения из левого уха. Ребенок консультирован отоларингологом, заключение: наружный отит. Примерно за 2 нед до настоящего осмотра на коже живота появились высыпания в виде сгруппированных мелких пузырьков (не более 1 мм) с плотной покрышкой. Педиатр назначил водный раствор хлоргексидина биглюконата 0,05% наружно, рекомендована консультация дерматолога. Anamnesis vitae: ребенок от 1-й беременности, протекавшей без осложнений, роды срочные. При рождении масса тела 3360 г, длина 51 см, оценка по шкале Апгар 8/8 баллов. В роддоме от прививок мать отказалась. Ребенок на искусственном вскармливании. Аллергоанамнез не отягощен, наследственность не отягощена. При осмотре состояние средней тяжести, температура тела 36,7 °С. Телосложение правильное, масса тела 5900 г, длина 60 см. Подкожно-жировая клетчатка хорошо развита, распределена равномерно. Периферические лимфатические узлы не увеличены. Status localis: патологический кожный процесс распространенный, асимметричный, воспалительного характера. Локализуется на коже головы, туловища. Представлен на коже правой половины живота очагом поствоспалительной пигментации с синюшным оттенком и очагом разлитой эритемы без четких границ размером около 8 см с множественными везикулами на поверхности, единичными пустулами и геморрагическими корками. После вскрытия некоторых везикул и эпителизации эрозий на коже определяется некоторое углубление, напоминающее атрофический рубец. На коже головы множественные массивные гнойные корки желтого цвета с неприятным запахом, с трудом отделяющиеся от поверхности кожи. В правом слуховом проходе желтая корка **(рис. 2, а—в)**. Ребенок проконсультирован отоларингологом. Результаты риноскопии: носовое дыхание свободное, слизистые оболочки розовые, неотечные, отделяемого практически нет. Результаты фарингоскопии: увеличение миндалин 1-й степени, слизистая оболочка глотки розовая, чистая, регионарные лимфатические узлы не увеличены. Отоскопия: в заушных областях легкая гиперемия, переходные складки четкие, желтоватое отделяемое из обоих слуховых проходов с чуть заметным гнилостным запахом. Заключение: двусторонний наружный отит. Рентгенография черепа в 2 проекциях: форма, размер черепа обычные, швы не сомкнуты, не расширены, большой родничок 5×2 см, рисунок пальцевых вдавлений умеренно выражен в теменных долях. Форма и размеры турецкого седла не изменены. В теменном отделе выявлен участок деструкции костной ткани округлой формы с четкими контурами диаметром 15 мм. Заключение: гистиоцитоз (?). Для уточнения

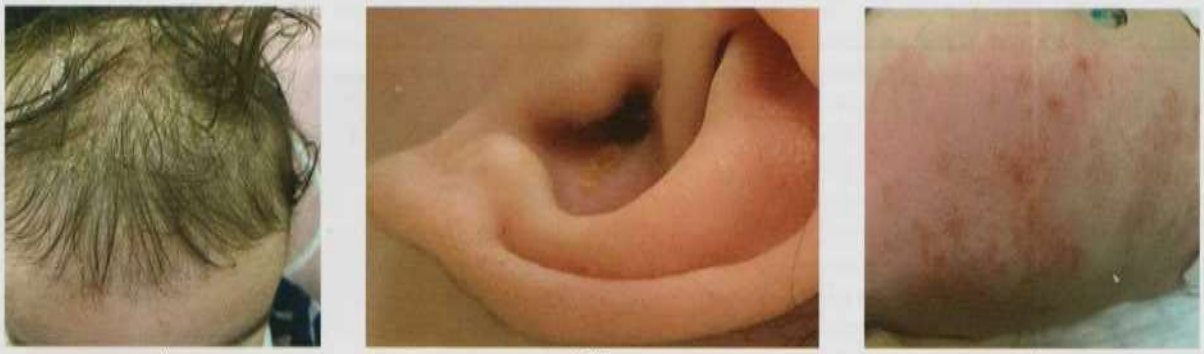

а/a б/b в/c

Рис. 2.* Пациент *Б.

а — поражение кожи волосистой части головы, плотные желтые корки с неприятным запахом; б — гнойное отделяемое из наружного слухового хода; в — поражение кожи туловища, на фоне обширной эритемы множественные мелкие пузырьки с плотной покрышкой, серозным содержимым, эрозии, корочки, единичные рубцы.

Fig. 2.* Patient *B.

a — lesion of the scalp, dense yellow crusts with bad smell; b — purulent discharge from the external auditory canal; c — lesion of the skin of the trunk at extensive erythema, multiple small vesicles with a dense cover, serous contents, erosion, crusts, single scars.

диагноза рекомендовано продолжить обследование: клинические анализы крови, мочи, биохимический анализ крови, консультация гематолога, гистологическое и иммуногистохимическое исследование биоптата кожи из очагов поражения.

С учетом разнообразия клинических проявлений ГЛК, вовлеченности в процесс костей, кожных покровов, различных органов и тканей необходимо иметь представление об этом заболевании врачам разных специальностей, в первую очередь педиатрам, дерматовенерологам, оториноларингологам и другим специалистам. Своевременная диагностика позволяет начать эффективное лечение, что в значительной степени оптимизирует прогноз. Современный опыт показывает, что ГЛК с изолированным поражением кожи у новорожденных при своевременно начатом лечении имеет благоприятное течение.

Авторы заявляют об отсутствии конфликта интересов.
The authors declare no conflict of interest.

ЛИТЕРАТУРА/REFERENCES

1. Allen CE, McClain KL. Langerhans cell histiocytosis: a review of past, current and future therapies. *Drugs Today* (Barc). 2007;43(9):627-643. https://doi.org/10.1358/dot.2007.43.9.1088823
2. Berti E, Gianotti R, Crosti L, Clementi E, Pellegrini C, Caputo R. Child Langerhans cell histiocytosis. *Presse Med*. 2017;46(1):85-95. https://doi.org/10.1016/j.lpm.2016.09.013
3. Schuler G, Stingl G, Aberer W, Stingl-Gazze LA, Hönigsmann H, Wolff K. Histiocytosis X Cells in Eosinophilic Granuloma Express Ia and T6 Antigens. *Journal of Investigative Dermatology*. 1983;80(5):405-409. https://doi.org/10.1111/1523-1747.ep12555339
4. Gargano F, Welch JJ, Klinge PM, Sullivan SR, Taylor HO. Langerhans Cell Histiocytosis in the Pediatric Population: Treatment of Isolated Craniofacial Lesions. *J Craniofac Surg*. 2019;30(4):1191-1193. https://doi.org/10.1097/SCS.0000000000005249
5. Волкова Е.Н., Бронин Г.О., Высоцкая Т.А., Финогенова Н.А., Тиганова О.А., Непокульчицкая Н.В. Результаты ретроспективного моноцентрового исследования гистиоцитоза из клеток Лангерганса у детей. *Педиатрия*. 2009;88(4):33-40.
Volkova EN, Bronin GO, Vysockaja TA, Finogenova NA, Tiganova OA, Nepokul'chickaja NV. Results of a retrospective monocenter study of histiocytosis from Langerhans cells in children. *Pediatrija*. 2009;88(4):33-40. (In Russ.). https://pediatriajournal.ru/archive?show=299&section=2440
6. Файзуллина Р.М., Гафурова Р.Р., Шангареева З.А., Тихонова И.В., Дунаев Ю.К. Гистиоцитоз из клеток Лангерганса — трудный диагноз (клинический случай). *Доктор.Ру*. 2019;9(164):25-29.
Fajzullina RM, Gafurova RR, Shangareeva ZA, Tihonova IV, Dunaev JuK. Langerhans cell histiocytosis: clinical case of a difficult diagnosis. *Doktor.Ru*. 2019;9(164):25-29. (In Russ.). https://doi.org/10.31550/1727-2378-2019-164-9-25-29
7. McKenzie S, Vecerek N, Kang Y, Knowles B, Hogeling M. A neonatal pustule: Langerhans cell histiocytosis. *Dermatol Online J Pub Med*. 2019;25(8):13030/qt6hr0w31v. https://pubmed.ncbi.nlm.nih.gov/31553864/
8. Nirav H Thacker, Abla O. Pediatric Langerhans cell histiocytosis: state of the science and future directions. *Clin Adv Hematol Oncol*. 2019;17(2):122-131. https://pubmed.ncbi.nlm.nih.gov/30845115/

Поступила в редакцию 27.05.2021
Received 27.05.2021
Принята к печати 09.07.2021
Accepted 09.07.2021

Клиническая дерматология и венерология
2021, Т. 20, № 5, с. 26-31
https://doi.org/10.17116/klinderma20212005126

Russian Journal of Clinical Dermatology and Venereology =
Klinicheskaya dermatologiya i venerologiya 2021, Vol. 20, No. 5, pp. 26-31
https://doi.org/10.17116/klinderma20212005126

Красный плоский лишай с поражением слизистой оболочки полости рта, кожи туловища и полового члена, ногтевых пластин (клинический случай)

© И.О. СМИРНОВА[1–3], Я.С. КАБУШКА[3], Я.Г. ПЕТУНОВА[1, 3], В.Ю. ДУДКО[3], Н.В. ШИН[1], А.Р. ЖЕЛОНКИН[1], А.О. ЖЕЛОНКИНА[1]

[1]ФГБОУ «Санкт-Петербургский государственный университет», Санкт-Петербург, Россия;
[2]ФГБОУ ВО «Северо-Западный государственный медицинский университет им. И.И. Мечникова» Минздрава России, Санкт-Петербург, Россия;
[3]Санкт-Петербургское ГБУЗ «Городской кожно-венерологический диспансер», Санкт-Петербург, Россия

РЕЗЮМЕ

Пено-гингивальный (или пенильно-гингивальный) красный плоский лишай представляет собой редкий вариант данного заболевания, характеризуемый тяжелым эрозивным поражением гениталий и десквамативным гингивитом у мужчин. Дерматоз впервые описан B. Cribier и соавт. в 1993 г., в настоящее время его рассматривают как эквивалент вульвовагинально-гингивального красного плоского лишая у женщин (синдром Hewitt—Pelisse). Заболевание встречается редко, в литературе описаны 23 случая заболевания мужчин с тяжелым эрозивным поражением гениталий и полости рта, которое расценено как пено-гингивальный красный плоский лишай, из них характерный десквамативный баланит и гингивит отмечены у 17 пациентов. Эрозии при пено-гингивальном красном плоском лишае локализуются на головке и изредка захватывают ствол или крайнюю плоть полового члена. Поражение десен представлено эритемой и эрозиями с белесоватым рисунком по периферии. Иногда в патологический процесс вовлекаются слизистые оболочки щек и языка, красная кайма губ, кожа других участков тела и ногтевые пластины, значительно реже — слизистая оболочка пищевода и коньюнктива. В целом заболевание у мужчин характеризуется более благоприятным характером течения, высокой эффективностью терапии и редким формированием рубцовых изменений по сравнению с вульвовагинально-гингивальным красным плоским лишаем у женщин. Приводим клинический случай пено-гингивального красного плоского лишая, который сочетался с типичными высыпаниями на слизистых оболочках щек и языка, коже туловища и поражением ногтевых пластин. В результате комплексной терапии топическими глюкокортикостероидами и гидроксихлорохином патологический процесс на слизистых оболочках стабилизировался, папулы на коже туловища уплостились, высыпания на гениталиях разрешились.

Ключевые слова: *эрозивный красный плоский лишай, пено-гингивальный красный плоский лишай, баланит, гингивит.*

ИНФОРМАЦИЯ ОБ АВТОРАХ:
Смирнова И.О. — https://orcid.org/0000-0001-8584-615X
Кабушка Я.С. — https://orcid.org/0000-0002-9825-4038
Петунова Я.Г. — https://orcid.org/0000-0002-6489-4555
Дудко В.Ю. — https://orcid.org/0000-0002-3480-1821
Шин Н.В. — https://orcid.org/0000-0002-8138-1639
Желонкин А.Р. — https://orcid.org/0000-0001-9013-3197
Желонкина А.О. — https://orcid.org/0000-0002-8007-8945
Автор, ответственный за переписку: Смирнова И.О. — e-mail: driosmirnova@yandex.ru

КАК ЦИТИРОВАТЬ:
Смирнова И.О., Кабушка Я.С., Петунова Я.Г., Дудко В.Ю., Шин Н.В., Желонкин А.Р., Желонкина А.О. Красный плоский лишай с поражением слизистой оболочки полости рта, кожи туловища и полового члена, ногтевых пластин (клинический случай). *Клиническая дерматология и венерология.* 2021;20(5):26–31. https://doi.org/10.17116/klinderma20212005126

Lichen planus with lesions of the oral mucosa, skin of the trunk and penis, nail plates (clinical case)

© I.O. SMIRNOVA[1–3], YA.S. KABUSHKA[3], YA.G. PETUNOVA[1, 3], V.YU. DUDKO[3], N.V. SHIN[1], A.R. ZHELONKIN[1], A.O. ZHELONKINA[1]

[1]Saint-Petersburg State University, St. Petersburg, Russia;
[2]North-Western State Medical University named after I.I. Mechnikov, St. Petersburg, Russia;
[3]City Dermatovenerological Dispensary, St. Petersburg, Russia

ABSTRACT

Peno-gingival (or penile-gingival) lichen planus is a rare variant of this disease characterized by severe erosive genital lesions and desquamative gingivitis in men. Dermatosis was first described by B. Cribier et al in 1993. It is now considered the equivalent of vulvovaginal-gingival lichen planus in women (Hewitt-Pelisse syndrome). The disease is rare; the literature describes 23 cases of the disease in men with severe erosive damage to the genitals and oral cavity that is regarded as peno-gingival lichen planus where desquamative balanitis and gingivitis were noted in 17 patients. Erosions in peno-gingival lichen planus are localized on the head and occasionally capture the trunk or foreskin of the penis. The defeat of the gums is represented by erythema and erosions with a whitish pattern along the periphery. Sometimes the pathological process involves the mucous membranes of the cheeks and tongue, the red border of the lips, the skin of other parts of the body and the nail plates,

and less often the mucous membrane of the esophagus and conjunctiva. In general, the disease in men is characterized by favorable course, high efficiency of therapy and rare cicatricial changes in comparison with vulvovaginal-gingival lichen planus in women. Here is a clinical case of gingival lichen planus that was combined with typical rashes on the mucous membranes of the cheeks and tongue, the skin of the trunk, and damage to the nail plates. As a result of complex therapy with topical glucocorticosteroids and hydroxychloroquine, the pathological process on the mucous membranes stabilized, the papules on the skin of the trunk became flattened, and the rash on the genitals resolved.

Keywords: *erosive lichen planus, gingival foaming lichen planus, balanitis, gingivitis.*

INFORMATION ABOUT THE AUTHORS:
Smirnova I.O. — https://orcid.org/0000-0001-8584-615X
Kabushka Ya.S. — https://orcid.org/0000-0002-9825-4038
Petunova Ya.G. — https://orcid.org/0000-0002-6489-4555
Dudko V.Yu. — https://orcid.org/0000-0002-3480-1821
Shin N.V. — https://orcid.org/0000-0002-8138-1639
Zhelonkin A.R. — https://orcid.org/0000-0001-9013-3197
Zhelonkina A.O. — https://orcid.org/0000-0002-8007-8945
Corresponding author: Smirnova I.O. — e-mail: driosmirnova@yandex.ru

TO CITE THIS ARTICLE:
Smirnova IO, Kabushka YaS, Petunova YaG, Dudko VYu, Shin NV, Zhelonkin AR, Zhelonkina AO. Lichen planus with lesions of the oral mucosa, skin of the trunk and penis, nail plates (clinical case). *Russian Journal of Clinical Dermatology and Venereology = Klinicheskaya dermatologiya i venerologiya*. 2021;20(5):26–31. (In Russ.). https://doi.org/10.17116/klinderma20212005126

Введение

Красный плоский лишай (КПЛ) — хроническое воспалительное заболевание кожи, характеризуемое разнообразием клинических проявлений. Дерматоз поражает кожу, слизистые оболочки и ногтевые пластины. При этом сведения о сочетании высыпаний на разных участках кожного покрова и слизистых оболочках у пациентов с КПЛ противоречивы [1]. Считают, что у 60% больных высыпания на коже сочетаются с поражением слизистых оболочек, в первую очередь полости рта. Изолированное поражение слизистых оболочек наблюдается у 15–25% больных КПЛ, причем у 20% больных с высыпаниями на слизистых оболочках рта диагностируют поражение гениталий.

Особым тяжелым вариантом поражения слизистых оболочек у женщин, характеризуемым эрозированием и десквамацией слизистой оболочки вульвы, влагалища и десен, является вульвовагинально-гингивальный КПЛ (синдром Hewitt—Pelisse). Этот вариант заболевания описан в 1982 г. [2]. Он характеризуется выраженной тенденцией к рубцеванию вульвы и влагалища и образованию стриктур [3]. Помимо гениталий и десен, в патологический процесс могут вовлекаться перианальная область (40% наблюдений), язык и щеки (80%), губы и небо (30%), а также пищевод (около 15%) [4–6]. Иногда поражение слизистых оболочек сочетается с поражением кожи, ногтевых пластин, конъюнктивы, слезных желез, пищевода и слухового канала [4, 7]. Причины тяжелого течения вульвовагинально-гингивального КПЛ неизвестны. Предполагается, что данная форма заболевания развивается у пациентов с генетической предрасположенностью. По данным J. Setterfield и соавт. [5], 80% пациентов (в отличие от 41,8% в группе контроля) являются носителями аллеля DQB1*0201, при этом риск формирования синдрома у носителей аллеля в 3,7 раза выше ($p \leqslant 0{,}0042$).

Аналогичный процесс у мужчин, известный как пено-гингивальный (или пенильно-гингивальный) КПЛ, встречается довольно редко [8]. Известны немногочисленные описания сочетанного тяжелого эрозивного поражения гениталий и полости рта при КПЛ у мужчин [4, 9]. Представляем наблюдение пациента с пено-гингивальным КПЛ, типичными высыпаниями дерматоза на коже туловища и поражением ногтевых пластин.

Пациент *P.*, 62 лет, обратился в клинику с жалобами на высыпания на половом члене, сопровождаемые зудом и жжением, а также на распространенные высыпания на коже туловища. Впервые высыпания на головке полового члена появились около 2 лет назад. Получал наружную терапию противогрибковыми препаратами. В связи с неэффективностью терапии, а также появлением распространенных высыпаний на коже туловища направлен на консультацию в СПб ГБУЗ «Городской кожно-венерологический диспансер».

Из анамнеза заболевания: больной на протяжении нескольких лет наблюдается стоматологом по поводу высыпаний на деснах, которые расценены как хронический пародонтоз. Семейный анамнез по кожной патологии не отягощен. Из сопутствующей патологии у пациента выявлена перфорация барабанной перепонки правого уха. Другие хронические заболевания внутренних органов, а также прием лекарственных препаратов отрицает.

На момент обращения процесс на коже носил распространенный характер, захватывал кожу туловища и ногтевые пластины, слизистые оболочки полости рта и гениталии. На коже туловища, преиму-

щественно в области поясницы и крестца, множественные папулы полигональной формы диаметром около 0,5 мм, местами сливающиеся в небольшие бляшки лилового цвета с серо-коричневым оттенком **(рис. 1, а)**. Ногтевые пластины I пальцев обеих кистей утолщены с продольными бороздами, на правой кисти с продольной расщелиной в центральной части. На деснах на фоне эритемы точечный и ретикулярный рисунок белого цвета, а также эрозии с четкими краями насыщенно-красного цвета и гиперкератотическим валиком по периферии **(рис. 1, в, д)**. На языке кольцевидные высыпания, на слизистой оболочке щек ретикулярный рисунок белого цвета. На головке полового члена с захватом венечной борозды и крайней плоти ярко-красная эритема (без эрозирования) с четкими границами и слегка возвышающимся валиком по периферии **(рис. 1, ж)**.

При обследовании пациента антител к структурам базальной мембраны и десмосомам не выявлено. Проведено гистологическое исследование биоптатов, взятых с кожи туловища и крайней плоти. В обоих препаратах выявлен лихеноидный инфильтрат с довольно четкой нижней границей, вплотную подходящий к эпидермису и лишающий отчетливости границу дермо-эпидермального соединения, а также вакуолизация клеток базального слоя («интерфейс дерматит» или лихеноидное воспаление) **(рис. 2, а, б)**. Кроме того, в биоптате, полученном с кожи туловища, гиперкератоз, гипергранулез и акантоз с заострением эпителиальных отростков по типу зубьев пилы. В биоптате, полученном с кожи крайней плоти, атрофия эпидермиса.

По совокупности клинических и морфологических данных состояние расценено как распространенный КПЛ: пено-гингивальный КПЛ, пигментно-атрофическая форма заболевания кожи туловища, КПЛ ногтей.

Пациенту рекомендован прием гидроксихлорохина по 400 мг/сут, наружно на высыпания аппликации мази клобетазол 1 раз в сутки в течение 8 нед. В дальнейшем в качестве поддерживающей терапии применяли такролимус 01% мазь. При осмотре после лечения патологический процесс на слизистой оболочке десен стабилизировался **(рис. 1, г, е)**; папулы на коже туловища уплостились и начали разрешаться с формированием поствоспалительной гиперпигментации, свежие высыпания отсутствовали **(см. рис. 1, б)**. Высыпания на головке полового члена регрессировали **(рис. 1, з)**. Пациент продолжает назначенное лечение.

Обсуждение

Пено-гингивальный КПЛ впервые описали B. Cribier и соавт. в 1993 г. [8]. Авторы наблюдали мужчину в возрасте 52 лет с длительно существующими эрозивным гингивитом и баланитом. При гистологическом исследовании биоптата слизистой оболочки десны выявлены изменения, характерные для КПЛ. В течение последующего года у пациента появились типичные высыпания на слизистых оболочках полости рта, а также проявления плоского фолликулярного лишая. Авторы выдвинули предположение о сходстве клинической картины заболевания с вульвовагинально-гингивальным КПЛ у женщин и предложили термин «пено-гингивальный синдром».

В дальнейшем было описано еще несколько случаев пено-гингивального КПЛ: R. Tanei и соавт. (1997) наблюдали 1 пациента, R. Rogers, D. Eisen (2003) — 4, M. Petruzzi и соавт. (2005) — 8, S. Danesh-Sani и соавт. (2010) — 2 [4, 9–12]. D. Eisen (1999) описал 8 мужчин с поражением гениталий, у 4 из них были одновременно поражены половой член и десна [13]. Необходимо отметить, что некоторые авторы иногда устанавливали диагноз пено-гингивального КПЛ при поражении гениталий в сочетании с эрозивным поражением полости рта без вовлечения десен [9]. Таким образом, в литературе описано 23 пациента с тяжелым эрозивным поражением гениталий и слизистых оболочек полости рта, которое расценено как пено-гингивальный КПЛ, из них у 17 отмечены характерный десквамативный баланит и гингивит.

Возраст пациентов, страдающих данным вариантом КПЛ, варьирует, по сведениям разных авторов, от 28 до 72 лет, однако дерматоз чаще диагностируют у мужчин среднего возраста. По данным M. Petruzzi и соавт., средний возраст пациентов составляет 54±11 лет [9]. Возраст нашего пациента 62 года, что согласуется с данными литературы.

У представленного нами больного высыпания на слизистых оболочках рта предшествовали появлению высыпаний на головке полового члена. Такое течение дерматоза наблюдается примерно у 25% пациентов, а наиболее часто слизистые оболочки полости рта и кожа полового члена вовлекаются в патологический процесс одновременно [4, 9].

Основным клиническим проявлением пено-гингивального КПЛ является эрозивное поражение полового члена и десен. Необходимо отметить, что эрозивная форма — наиболее частый вариант поражения гениталий при вульвовагинально-гингивальном КПЛ у женщин. При этом в области преддверия влагалища на фоне белого ретикулярного рисунка (сеточки Уикхекма) формируются эрозии или ярко-красная эритема [13–15]. Разрешаются высыпания с формированием атрофии и рубцеванием. Происходит резорбция малых половых губ, заращение капюшона клитора, образуются синехии между большими и малыми половыми губами, иногда сращение больших половых губ, стеноз входа во влагалище, стриктуры влагалища [15, 16]. Поражение гениталий у мужчин, как правило, представлено типич-

Рис. 1. **Пациент до лечения и после 4 мес терапии: лividные полигональные папулы с серо-коричневым оттенком на коже спины (а — до лечения, б — после лечения), ретикулярный рисунок и эрозии на деснах (в, д — до лечения, г, е — после лечения), ярко-красная эритема на головке полового члена с гладкой (подобной стеклу) поверхностью и четким, слегка приподнятым валиком по периферии, эпидермальная киста (ж — до лечения, з — после лечения).**

Fig. 1. **The patient before treatment and after 4 months of therapy: livid polygonal papules with a gray-brown tint on the skin of the back (a — before treatment, b — after treatment), reticular pattern and erosion on the gums (c, e — before treatment, d, f — after treatment), bright red erythema on the glans penis with a smooth (glass-like) surface and a clear, slightly raised roller along the periphery, epidermal cyst (g — before treatment, h — after treatment).**

ной формой КПЛ [17]. Эрозивная форма заболевания, как и у женщин, может быть представлена не только эрозиями, но и участками яркой эритемы [9], что наблюдали у нашего пациента. Как правило, эрозии или эритема локализуются на головке и лишь изредка захватывают ствол или крайнюю плоть полового члена. Образование рубцовых деформаций нехарактерно. Так, по данным M. Petruzzi и соавт., балано-препуциальные синехии наблюдали только у 1 из 8 пациентов [9]. О формировании фимоза в результате длительного течения КПЛ сообщили P. Itin и соавт. [10]. Поражение десен у пациентов с пено-гингивальным КПЛ представлено десквамативным гингивитом, который характеризуется эритемой и эрозиями с белесоватым рисунком по периферии.

Иногда высыпания возникают в других участках полости рта (на щеках, языке, красной кайме губ), редко в патологический процесс вовлекаются слизистая оболочка пищевода и коньюнктива. Высыпания на коже других областей тела, а также изменение ногтевых пластин также наблюдаются нечасто [9]. У представленного нами пациента, помимо баланита и гингивита, отмечено поражение слизистых оболочек щек, кожи туловища, а также ногтевого матрикса в форме акцентуации продольных борозд и участков онихорексиса. R. Tanei и соавт. наблюдали пациента в возрасте 54 лет, у которого пено-гингивальный КПЛ сочетался с поражением кожи волосистой части головы и тыльной поверхности кистей, слизистых оболочек глаз (в виде блефарита и конъюнктивита) и полости рта (язык, щеки), а также красной каймы губ и слюнных желез. Диагноз КПЛ/лихеноидной реакции был подтвержден гистологически. Поражение слизистых оболочек сопровождалось их сухостью по типу синдрома Шегрена. Тяжелое течение дерматоза авторы связывали с имеющимся у пациента вирусным гепатитом С [11].

Дифференциальный диагноз пено-гингивального КПЛ включает широкий спектр дерматозов, прежде всего, иммунобуллезных (пузырчатка и пемфигоид слизистых оболочек, линеарный IgA-дерматоз). Кроме того, следует исключить склероатрофический лихен (хотя поражение слизистых оболочек полости рта не характерно для данного заболевания), а также плоскоклеточную интраэпителиальную неоплазию

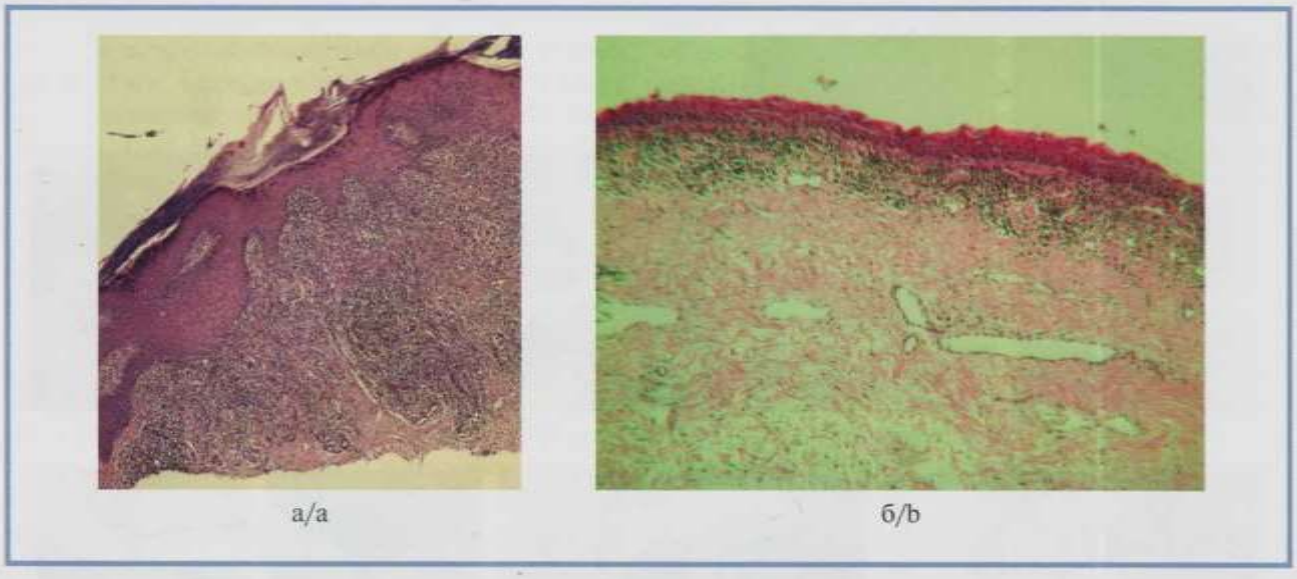

Рис. 2. **Гистологическая картина биоптата с кожи (а) — гиперкератоз, гипергранулез, неравномерный акантоз неравномерного характера, массивный преимущественно лимфоцитарный полосовидный инфильтрат, подходящий вплотную к эпидермису. Гистологическая картина биоптата с крайней плоти (б) — атрофия эпидермиса, массивный преимущественно лимфоцитарный полосовидный инфильтрат, подходящий вплотную к эпидермису. Окраска гематоксилином и эозином. ×100.**

Fig. 2. **The histological picture of a biopsy from the skin (a) — hyperkeratosis, hypergranulosis, uneven acanthosis of an uneven nature, a massive, predominantly lymphocytic strip-like infiltrate, suitable close to the epidermis. The histological picture of a biopsy sample from the foreskin (b) — atrophy of the epidermis, a massive, predominantly lymphocytic strip-like infiltrate, suitable close to the epidermis. Staining with hematoxylin and eosin ×100.**

высокой степени злокачественности. В сомнительных случаях для подтверждения диагноза целесообразно проведение гистологического исследования [18], что и было выполнено у нашего пациента.

Эффективная терапия пено-гингивального КПЛ не разработана. Как правило, к лечению пациентов требуется мультидисциплинарный подход с участием дерматолога, уролога, стоматолога и других специалистов [18, 19]. Раннее начало терапии позволяет избежать рубцевания, предотвращает снижение качества жизни.

В качестве препаратов выбора для наружной терапии заболевания указывают топические глюкокортикостероиды высокой активности в сочетании с топическими антимикотиками. Наиболее часто используется клобетазола пропионат 0,05% в виде мази [18–20]. При неэффективности топических глюкокортикостероидов, а также для поддерживающей терапии возможно применение топических ингибиторов кальциневрина (такролимус 0,1% мазь или пимекролимус 1% крем) [9, 18]. В случае упорного течения заболевания рекомендуется назначение системных глюкокортикостероидов, циклоспорина А, ретиноидов или антималярийных препаратов в сочетании с наружными глюкокортикостероидными препаратами [9, 10, 17, 18]. Имеются единичные сообщения об эффективности азатиоприна, гризеофульвина в сочетании с топическими глюкокортикоидами [4]. Обсуждается целесообразность циркумцизии, особенно в случае формирования фимоза [10, 18].

В целом авторы отмечают более высокую эффективность лечения пено-гингивального КПЛ по сравнению с вульвовагинально-гингивальным КПЛ [5, 15]. По данным M. Petruzzi и соавт., у всех пациентов, получавших лечение системными или топическими глюкокортикостероидами, отмечено полное или частичное разрешение высыпаний [9]. У представленного нами пациента в результате комплексной терапии на протяжении 4 мес произошло разрешение высыпаний на головке полового члена, начался регресс высыпаний на коже туловища с формированием поствоспалительной гиперпигментации. Патологический процесс на слизистых оболочках полости рта стабилизировался, но выраженной динамики высыпаний не наблюдалось. Пациент продолжает терапию.

Заключение

Пено-гингивальный КПЛ у мужчин — редкий вариант дерматоза, представляющий собой эквивалент вульвовагинально-гингивального КПЛ у женщин. Заболевание характерно для мужчин среднего возраста. Основным клиническим проявлением пено-гингивального КПЛ является эрозивное поражение кожи полового члена и слизистой оболочки десен. Иногда эти клинические проявления сопровождаются высыпаниями на других участках слизистой оболочки полости рта, а также на коже волосистой части головы и туловища, поражением ногтевых пластин.

Эффективная терапия пено-гингивального КПЛ не разработана, препаратами выбора являются топические глюкокортикостероиды высокой активности, которые наиболее часто сочетают с гидроксихлорохином и/или системными глюкокортикостероидами. В целом отмечены более высокая эффективность лечения пено-гингивального КПЛ по сравнению с вульвовагинально-гингивальным КПЛ и редкое формирование рубцовых деформаций гениталий.

Авторы заявляют об отсутствии конфликта интересов.
The authors declare no conflict of interest.

ЛИТЕРАТУРА/REFERENCES

1. Kirtschig G, Wakelin SH, Wojnarowska F. Mucosal vulval lichen planus: Outcome, clinical and laboratory features. *J Eur Acad Dermatology Venereol*. 2005;19(3):301-307. https://doi.org/10.1111/j.1468-3083.2004.01167.x
2. Pelisse M, Leibowitch M, Sedel D, Hewitt J. Un nouveau syndrome vulvo-vagino-gingival. Lichen plan erosif plurimuqueux. *Ann Dermatol Venereol*. 1982;109(9):797-798.
3. Pelisse M. The Vulvo-Vaginal-Gingival Syndrome: A New Form of Erosive Lichen Planus. *Int J Dermatol*. 1989;28(6):381-384. https://doi.org/10.1111/j.1365-4362.1989.tb02484.x
4. Rogers RS, Eisen D. Erosive oral lichen planus with genital lesions: The vulvovaginal-gingival syndrome and the peno-gingival syndrome. *Dermatol Clin*. 2003;21(1):91-98. https://doi.org/10.1016/S0733-8635(02)00059-1
5. Setterfield JF, Neill S, Shirlaw PJ, et al. The vulvovaginal gingival syndrome: A severe subgroup of lichen planus with characteristic clinical features and a novel association with the class II HLA DQB1 *0201 allele. *J Am Acad Dermatol*. 2006;55(1):98-113. https://doi.org/10.1016/j.jaad.2005.12.006
6. Vasudevan B, Neema S, Verma R, Deb P, Kharayat V, Sethumadhavan T. Vulvovaginal-gingival syndrome and esophageal involvement in lichen planus. *Indian J Dermatology, Venereol Leprol*. 2016;82(2):209. https://doi.org/10.4103/0378-6323.168939
7. Satchi K, McNab AA. Conjunctival cicatrizing disease presenting with lacrimal obstruction. *Orbit*. 2016;35(6):321-323. https://doi.org/10.1080/01676830.2016.1193539
8. Cribier B, Ndiaye I, Grosshans E. Syndrome pêno-gingival. Un équivalent masculin du syndrome vulvo-vagino-gingival? *Rev Stomatol Chir Maxillofac*. 1993;94(3):148-151.
9. Petruzzi M, De Benedittis M, Pastore L, Grassi FR, Serpico R. Peno-Gingival Lichen Planus. *J Periodontol*. 2005;76(12):2293-2298. https://doi.org/10.1902/jop.2005.76.12.2293
10. Itin PH, Hirsbrunner P, Büchner S. Lichen planus: an unusual cause of phimosis. *Acta Derm Venereol*. 1992;72(1):41-42. https://www.ncbi.nlm.nih.gov/pubmed/1350142
11. Tanei R, Ohta Y, Katsuoka K. Lichen planus and Sjogren-type sicca syndrome in a patient with chronic hepatitis C. *J Dermatol*. 1997;24(1):20-27. https://doi.org/10.1111/j.1346-8138.1997.tb02733.x
12. Danesh-Sani SA, Meshkat A, Esmaili M. Peno-gingival and Oro-vaginal-vulvar Lichen Planus: Report of Three New Cases. *Int J Dent Clin*. 2010;2(3):68-72.
13. Eisen D. The evaluation of cutaneous, genital, scalp, nail, esophageal, and ocular involvement in patients with oral lichen planus. *Oral Surgery, Oral Med Oral Pathol Oral Radiol Endodontology*. 1999;88(4):431–436. https://doi.org/10.1016/S1079-2104(99)70057-0
14. Cheng H, Oakley A, Rowan D, Lamont D. Diagnostic criteria in 72 women with erosive vulvovaginal lichen planus. *Australas J Dermatol*. 2016;57(4):284-287. https://doi.org/10.1111/ajd.12355
15. Simpson RC, Thomas KS, Leighton P, Murphy R. Diagnostic criteria for erosive lichen planus affecting the vulva: An international electronic-Delphi consensus exercise. *Br J Dermatol*. 2013;169(2):337-343. https://doi.org/10.1111/bjd.12334
16. Simpson RC, Littlewood SM, Cooper SM, et al. Real-life experience of managing vulval erosive lichen planus: A case-based review and U.K. multicentre case note audit. *Br J Dermatol*. 2012;167(1):85-91. https://doi.org/10.1111/j.1365-2133.2012.10919.x
17. Buechner SA. Common skin disorders of the penis. *BJU Int*. 2002;90(5):498-506. https://doi.org/10.1046/j.1464-410X.2002.02962.x
18. *Federal'nye Klinicheskie Rekomendatsii. Dermatovenerologiya 2015: Bolezni Kozhi. Infektsii, Peredavaemye Polovym Putem*. 5th ed. M.: Delovoi ekspress; 2016. https://www.cnikvi.ru/docs/2335_maket_30.pdf
19. Edwards SK, Bunker CB, Ziller F, van der Meijden WI. 2013 European guideline for the management of balanoposthitis. *Int J STD AIDS*. 2014;25(9):615-626. https://doi.org/10.1177/0956462414533099
20. Ebrahimi M, Lundqvist L, Wahlin YB, Nylander E. Mucosal lichen planus, a systemic disease requiring multidisciplinary care: A cross-sectional clinical review from a multidisciplinary perspective. *J Low Genit Tract Dis*. 2012;16(4):377-380. https://doi.org/10.1097/LGT.0b013e318247a907

Поступила в редакцию 06.10.2020
Received 06.10.2020
Принята к печати 26.07.2021
Accepted 26.07.2021

Клиническая дерматология и венерология
2021, Т. 20, № 5, с. 32-35
https://doi.org/10.17116/klinderma20212005132

Russian Journal of Clinical Dermatology and Venereology =
Klinicheskaya dermatologiya i venerologiya 2021, Vol. 20, No. 5, pp. 32-35
https://doi.org/10.17116/klinderma20212005132

Синдром Парри—Ромберга в сочетании с линейной склеродермией en coup de sabre

© М.А. УФИМЦЕВА, Ю.М. БОЧКАРЕВ, К.Н. СОРОКИНА, М.С. ЕФИМОВА

ФГБОУ ВО «Уральский государственный медицинский университет» Минздрава России, Екатеринбург, Россия

РЕЗЮМЕ

Синдром Парри—Ромберга — орфанное заболевание, которое характеризуется медленно прогрессирующей односторонней атрофией и дегенерацией кожи лица, мягких тканей и костей с развитием деформации и асимметрии лица. В ряде случаев синдром Парри—Ромберга сочетается с линейной склеродермией по типу удара саблей. Связь этих двух редких состояний до сих пор неясна. Эти заболевания имеют четкие клинико-морфологические различия, но частое их сочетание может свидетельствовать об общих патогенетических механизмах. Локализация патологических очагов на лице может сопровождаться снижением качества жизни пациентов в связи с наличием косметического дефекта, что приводит к развитию депрессии и тревожности. Поздняя диагностика и неадекватная терапия могут приводить к инвалидизации и социальной дезадаптации пациентов. Представляем обзор современной литературы и клинический случай редкого нейрокожного синдрома — болезни Парри—Ромберга в сочетании с линейной склеродермией по типу удара саблей (en coup de sabre) у женщины в возрасте 24 лет. Повышение осведомленности дерматовенерологов, неврологов, оториноларингологов и врачей других специальностей позволит своевременно диагностировать сочетание двух заболеваний и проводить адекватную терапию.

Ключевые слова: *синдром Парри—Ромберга, прогрессирующая гемиатрофия лица, склеродермия, орфанное заболевание.*

ИНФОРМАЦИЯ ОБ АВТОРАХ:
Уфимцева М.А. — https://orcid.org/0000-0002-4335-9334
Бочкарев Ю.М. — https://orcid.org/0000-0001-6298-7216
Сорокина К.Н. — https://orcid.org/0000-0003-3513-516X
Ефимова М.С. — https://orcid.org/0000-0002-3295-6686
Автор, ответственный за переписку: Ефимова М.С. — e-mail: msergeevna24@gmail.com

КАК ЦИТИРОВАТЬ:
Уфимцева М.А., Бочкарев Ю.М., Сорокина К.Н., Ефимова М.С. Синдром Парри—Ромберга в сочетании с линейной склеродермией en coup de sabre. *Клиническая дерматология и венерология.* 2021;20(5):32–35. https://doi.org/10.17116/klinderma20212005132

Parry—Romberg syndrome in combination with linear scleroderma en coup de saber

© M.A. UFIMTSEVA, Y.M. BOCHKAREV, K.N. SOROKINA, M.S. EFIMOVA

Ural State Medical University, Yekatirenburg, Russia

ABSTRACT

Parry-Romberg syndrome is an orphan disease characterized by slowly progressive unilateral atrophy and degeneration of the face skin, soft tissues and bones with deformity and asymmetry of the face. In some cases, Parry—Romberg syndrome is combined with linear scleroderma as a saber strike. The association between these two rare conditions is still unclear. These diseases have clear clinical and morphological differences but their frequent combination may indicate common pathogenesis mechanisms. Localization of pathological foci on the face may be accompanied by a decrease in the quality of life due to the presence of a cosmetic defect that leads to the depression and anxiety. Late diagnosis and inadequate therapy can lead to disability and social maladjustment of patients. We present a review of modern literature and a clinical case of a rare neurocutaneous syndrome — Parry—Romberg disease in combination with linear scleroderma (en coup de sabre) in a woman aged 24 years. Raising the awareness of dermatovenerologists, neurologists, otorhinolaryngologists and doctors of other specialties will make it possible to diagnose a combination of two diseases in a timely manner and provide adequate therapy.

Keywords: *Parry—Romberg syndrome, progressive facial hemiatrophy, scleroderma, orphan disease.*

INFORMATION ABOUT THE AUTHORS:
Ufimtseva M.A. — https://orcid.org/0000-0002-4335-9334
Bochkarev Y.M. — https://orcid.org/0000-0001-6298-7216
Sorokina K.N. — https://orcid.org/0000-0003-3513-516X
Efimova M.S. — https://orcid.org/0000-0002-3295-6686
Corresponding author: Efimova M.S. — e-mail: msergeevna24@gmail.com

TO CITE THIS ARTICLE:
Ufimtseva MA, Bochkarev YM, Sorokina KN, Efimova MS. Parry—Romberg syndrome in combination with linear scleroderma en coup de saber. *Russian Journal of Clinical Dermatology and Venereology = Klinicheskaya dermatologiya i venerologiya.* 2021;20(5):32–35. (In Russ.). https://doi.org/10.17116/klinderma20212005132

Синдром Парри—Ромберга, или прогрессирующая гемиатрофия лица (ПГА), — редкий (орфанный) нейрокожный синдром с медленным односторонним прогрессированием атрофии и дегенерации кожи лица, подлежащих мягких тканей, костной ткани с развитием выраженной деформации и асимметрии лицевого скелета. По данным Национальной организации редких заболеваний (NORD), на 2016 г. в мире около 1 млн человек страдают данным заболеванием. Впервые случай ПГА описал C. Parry в 1825 г. M. Romberg предложил в 1846 г. отнести синдром к группе трофоневрозов [1–4].

Ученые предполагают в качестве причин развития ПГА патологию гипоталамуса, верхнего шейного симпатического узла, сирингомиелию, спинную сухотку и др., в качестве триггерных факторов инфекции, гормональные нарушения, травмы, ионизирующее излучение [1, 3–5]. З.А. Кузина и соавт. предполагают, что ПГА может протекать как самостоятельное заболевание (результат дисэмбриогенеза) либо как синдром другого заболевания [4]. В основе патогенетических аспектов заболевания предполагаются аутоиммунные механизмы, васкулярная дисфункция и симпатическая гиперактивность [6].

Заболевание дебютирует в возрасте до 20 лет, чаще встречается у лиц женского пола. Для ПГА не характерна стадийность. Неуклонно прогрессирующая атрофия кожи и подлежащих тканей приводит к деформации и западению пораженной части лица, выраженному косметическому дефекту. Через несколько лет заболевание стабилизируется. Характерны поражения глаз, зубного аппарата, ЛОР-органов, неврологические нарушения [1, 6].

ПГА в 28–42% случаев сочетается с линейной склеродермией по типу удара саблей (ЛСУС), характеризуемой возникновением локальной эритемы с последующим развитием вертикально ориентированного участка склероза кожи лица и волосистой части головы с вовлечением подлежащих мягких тканей, напоминающего рубец от удара саблей. ЛСУС чаще поражает кожу лба с переходом на волосистую часть головы; в большинстве случаев очаг один, иногда встречаются случаи билатерального поражения. Для ЛСУС характерны последовательная смена эритематозной, склеротической и атрофической стадий, нарушение архитектоники потовых желез и сальноволосяных фолликулов с последующим отсутствием потоотделения и потерей волос, изменением окраски кожи (гипер- или гипопигментация) в очагах поражения [6–8]. Связь ПГА и ЛСУС до сих пор не установлена, несмотря на их частое сочетание и общие внекожные проявления, которые могут свидетельствовать о единстве патогенетических механизмов.

Диагноз устанавливается на основании характерной клинической картины и анамнестических данных. В крови может отмечаться эозинофилия, уровень которой коррелирует с активностью заболевания [7]. Более чем в $^1/_2$ случаев у пациентов обнаруживают аутоантитела. Для оценки глубины и площади поражения очагов, прогрессирования заболевания, дифференциальной диагностики и ответа на терапию используют ультразвуковую диагностику, радиологические исследования (КТ, МРТ) и ЭЭГ, при динамическом наблюдении — капилляроскопию, лазерную допплерометрию, кутометрию, дурометрию, термографию пораженных участков кожи [6, 9]. Локализация очагов обусловливает необходимость консультаций смежных специалистов — невролога, офтальмолога, оториноларинголога, стоматолога [8]. Наличие выраженного косметического дефекта сопровождается снижением качества жизни пациентов, депрессией и тревожностью, что требует психотерапевтического наблюдения с целью коррекции психоэмоциональных нарушений и социальной адаптации [4].

Гистологическое исследование выполняют при необходимости дифференциальной диагностики, для установления глубины поражения кожи при ПГА и стадии процесса при ЛСУС [5, 9].

Дифференциальную диагностику ПГА проводят с энцефалитом Расмуссена, синдромом Барракера—Саймонса, врожденной гемиатрофией, первичной гемифациальной гипертрофией, липодистрофией различного генеза, с другими клиническими вариантами ювенильной локализованной склеродермии [6].

Препаратом выбора для системной терапии является метотрексат в качестве монотерапии или в комбинации с системными глюкокортикостероидами, эффективность оценивают через 6–12 мес от начала терапии. В литературе описано применение антималярийных препаратов, ретиноидов, циклоспорина, циклофосфамида. В наружной терапии используют топические глюкокортикостероиды, ингибиторы кальциневрина, аппликации диметилсульфоксида, гемолизат и гемодериват крови телят, аналоги витамина D, эмолиенты. Эффективны физиотерапевтические методы, такие как УФА-1 и ПУВА-терапия, ультразвуковая, лазертерапия [6, 10, 11].

Клиническое наблюдение

Пациентка *В.*, 24 лет, обратилась в СОКВД (Екатеринбург) с жалобами на деформацию лица, отсутствие роста волос на волосистой части головы слева, чувство стягивания кожи лица, «ползание мурашек» в пределах очагов. Считает себя больной с 3-летнего возраста, когда появились розовые пятна в лобной и подбородочной областях слева, которые постепенно увеличивались в размере, затем появились уплотнение кожи и деформация лица. В возрасте 8 лет консультирована дерматологом, установлен диагноз «левосторонняя гемиатрофия лица», рекомендованы консультации ревматолога, невролога, лече-

ние не проводилось. В период с 11 до 14 лет проконсультирована генетиком, ревматологом, исключен системный характер процесса. В возрасте 14 лет прошла стационарное лечение в дерматовенерологическом отделении с диагнозом «ограниченная склеродермия, линейная форма. Гемиатрофия лица Ромберга», получила курс терапии: гиалуронидаза в виде инъекций, аппликаций и ультрафонофореза, витамины А и Е, пентоксифиллин. Динамика при выписке не указана. После выписки из стационара у дерматовенеролога не наблюдалась, лечение не проводилось, изменения очагов не отмечала. В ноябре 2018 г. при прохождении профилактического осмотра пациентка направлена на консультацию в СОКВД (Екатеринбург).

Status praesens: состояние удовлетворительное, сознание ясное, положение активное. Поведение спокойное, движения несколько замедлены, пациентка гипомимична, голос тихий, маломодулированный. При активном расспросе отмечает подавленное настроение, снижение интереса к происходящим в жизни событиям, не верит в успех предлагаемой терапии. Кожа физиологической окраски и нормальной влажности. Видимые слизистые оболочки чистые. Лимфатические узлы визуально и при пальпации без патологических изменений. Нарушений внешнего дыхания, жевания, глотания нет.

Status specialis: кожный процесс локализован на лице и волосистой части головы слева, представлен тремя очагами, сопровождается асимметрией лица, наиболее выраженной в нижней трети, отклонением кончика носа влево, левого угла рта влево и вверх. Первый очаг расположен в лобной области слева от средней линии с переходом на спинку носа и волосистую часть головы, линейной формы 15×3 см, с четкими границами, в виде следа от удара саблей. В очаге атрофия кожи, отсутствие роста волос, западение мягких тканей на глубину 0,5 см. Второй очаг расположен в левой височной и левой скуловой областях, неправильной формы 8,5×5,5 см, с западением мягких тканей, с четкими контурами, кожа в пределах очага малоподвижна, истончена, имеет вид пергаментной бумаги, желтовато-коричневого цвета с отчетливо визуализируемым сосудистым рисунком, отсутствует рост пушковых и терминальных пигментированных волос. Третий очаг расположен в проекции тела нижней челюсти слева от средней линии с переходом на левую переднебоковую поверхность шеи, размером 10×4 см, представлен участком атрофии кожи и подлежащих мягких тканей подбородочной области, уменьшением объема нижней трети лица слева **(рис. 1)**. Нарушений иннервации кожи в очагах не выявлено. Наблюдается снижение мимической активности нижней трети лица слева.

Проведено следующее обследование: общеклинические исследования крови и мочи, биохимический анализ крови — без патологических изменений. Ревматологические пробы: АСЛО 165 МЕ/мл, С-реактивный белок 0 мг/мл, ревматоидный фактор 0 МЕ/мл. Антинуклеарный фактор на Hep-2 клетках методом РИФ: титр <1:160 (отрицательный). УЗИ щитовидной железы: выраженные диффузные изменения паренхимы щитовидной железы, характерные для тиреоидита. Лимфаденопатия (воспалительная) узлов шеи. УЗИ органов брюшной полости: диффузные изменения поджелудочной железы. На рентгенограмме черепа в прямой проекции асимметрия костной ткани за счет смещения структур влево; на ортопантограмме скиалогическая картина левосторонней гипоплазии нижней челюсти в виде уменьшения размеров тела и ветви нижней челюсти, деформации нижнего края нижней челюсти слева **(рис. 2)**. Пациентка консультирована ревматологом — данных, свидетельствующих о системном процессе, не выявлено; офтальмологом — нарушений со стороны органа зрения не выявлено.

Клинический диагноз: очаговая склеродермия, линейная форма по типу удара саблей. Гемиатрофия

Рис. 1. **Пациенка, 24 лет. Левосторонняя гемиатрофия лица в сочетании с линейной склеродермией по типу удара саблей.**

Fig. 1. **Patient 24 years old. Left-sided facial hemiatrophy in combination with linear scleroderma as a saber strike.**

Рис. 2. **Ортопантограмма: гипоплазия нижней челюсти слева.**

Fig. 2. **Orthopanthogram: hypoplasia of the lower jaw on the left.**

лица Парри—Ромберга. Рекомендовано лечение: метотрексат 10 мг подкожно 1 раз в неделю, фолиевая кислота 5 мг перорально на следующий день после инъекции метотрексата. Наружно на очаги аппликации мази 1% такролимуса 1 раз в сутки, аппликации геля титана глицерозольвата аквакомплекса с добавлением порошка лидазы 128 УЕ 1 раз в сутки. Рекомендована консультация эндокринолога, стоматолога, невролога, психолога.

В настоящее время пациентка находится под динамическим наблюдением, с выраженной мотивацией к лечению, так как ей разъяснены перспективы и результаты реконструктивных операций с помощью пластической хирургии при стабилизации и ремиссии деструктивного процесса.

Заключение

Данное клиническое наблюдение представляет интерес как случай сочетания редко встречающихся заболеваний, требующий необходимости своевременной диагностики, определения тактики обследования, преемственности смежных специалистов (неврологов, стоматологов, офтальмологов, ЛОР-врачей, ревматологов, психологов и др.), максимально раннего назначения базисной терапии. Поздняя диагностика и неадекватная терапия приводят к инвалидизации и социальной дезадаптации пациентов.

Авторы заявляют об отсутствии конфликта интересов.
The authors declare no conflict of interest.

ЛИТЕРАТУРА/REFERENCES

1. Иволгина И.В. Синдром Парри-Ромберга. Клинический случай. *Вестник Российских университетов.* Математика. 2016;21(2):566-569.
Ivolgina IV. Parry-Romberg syndrome. Clinical case. *Vestnik Rossijskih universitetov. Matematika — Russian Universities Reports.* Mathematics. 2016; 21(2):566-569. (In Russ.).
2. Лобзин С.В., Разнатовский К.И., Кула И.И. Болезнь Парри-Ромберга. Атипичная форма. *Вестник Северо-Западного государственного медицинского университета им. И.И. Мечникова.* 2012;4(3):108-111.
Lobzin SV, Raznatovskij KI, Kula II. Parry-Romberg disease. Atypical form. *Vestnik Severo-Zapadnogo gosudarstvennogo medicinskogo universiteta im. I.I. Mechnikova — Herald of North-Western State Medical University named after II Mechnikov.* 2012;4(3):108-111. (In Russ.).
3. Khamaganova I. Progressive Hemifacial Atrophy and Linear Scleroderma En Coup de Sabre: A Spectrum of the Same Disease? *Front Med* (Lausanne). 2018;4:58.
https://doi.org/10.3389/fmed.2017.00258
4. Кузина З.А., Фомина-Чертоусова Н.А., Слатина Я.В., Ковалева И.П. Синдром гемиатрофии лица Парри-Ромберга как междисциплинарная проблема (дерматологические, неврологические, косметологические вопросы). *Журнал фундаментальной медицины и биологии.* 2012; 4:22-27.
Kuzina ZA, Fomina-Chertousova NA, Slatina JaV, Kovaleva IP. Parry-Romberg syndrome as an interdisciplinary problem (dermatological, neurological, cosmetic questions). *Zhurnal fundamental'noj mediciny i biologii.* 2012;4:22-27. (In Russ.).
5. Ekert K, Kümmerle-Deschner J, Hansmann S, Henes J, Horger M. Parry-Romberg syndrome and scleroderma en coup de sabre. *Fortschr Röntgenstr.* 2018;190(01):5-9.
https://doi.org/10.1055/s-0043-120637
6. Tolkachjov SN, Patel NG, Tollefson MM. Progressive hemifacial atrophy: a review. *Orphanet J Rare Dis.* 2015;10:39.
https://doi.org/10.1186/s13023-015-0250-9
7. Шостак Н.А., Дворников А.С., Клименко А.А., Кондрашов А.А., Скрипкина П.А., Гайдина Т.А. Локализованная (очаговая) склеродермия в общей медицинской практике. *Лечебное дело.* 2015;4:45-52.
Shostak NA, Dvornikov AS, Klimenko AA, Kondrashov AA, Skripkina PA, Gajdina TA. Localized (focal) scleroderma in general medical practice. *Lechebnoe delo.* 2015;4:45-52. (In Russ.).
8. Wong M, Phillips CD, Hagiwara M, Shatzkes DR. Parry Romberg Syndrome: 7 Cases and Literature Review. *AJNR Am J Neuroradiol.* 2015;36(7): 1355-1361.
https://doi.org/10.3174/ajnr.A4297
9. Моисеев А.А., Утц С.Р. Современные методы диагностики ограниченной склеродермии (обзор). *Саратовский научно-медицинский журнал.* 2016;12(3):481-484.
Moiseev AA, Utc SR. Modern methods of a localized scleroderma diagnostics (review). *Saratovskij nauchno-medicinskij zhurnal — Saratov J Med Sci Res.* 2016;12(3):481-484. (In Russ.).
10. Siddiqui F, Kumar M. A 13-year-old girl with a linear dark patch on her forehead: A case of scleroderma en coup de sabre in a child with skin of color presenting with a bruise-like appearance. *JAAD Case Rep.* 2018;4(5):418-420.
https://doi.org/10.1016/j.jdcr.2017.08.018
11. Bergler-Czop B, Lis-Swiety A, Brzezińska-Wcisło L. Scleroderma linearis: hemiatrophia faciei progressiva (Parry-Romberg syndrom) without any changes in CNS and linear scleroderma «en coup de sabre» with CNS tumor. *BMC Neurol.* 2009;9:39.
https://doi.org/10.1186/1471-2377-9-39

Поступила в редакцию 26.10.2020
Received 26.10.2020
Принята к печати 24.07.2021
Accepted 24.07.2021

Клиническая дерматология и венерология
2021, Т. 20, № 5, с. 36-42
https://doi.org/10.17116/klinderma20212005136

Russian Journal of Clinical Dermatology and Venereology =
Klinicheskaya dermatologiya i venerologiya 2021, Vol. 20, No. 5, pp. 36-42
https://doi.org/10.17116/klinderma20212005136

Трудный клинический случай в практике врача-дерматовенеролога: что скрывает пациент?

© А.А. ХРЯНИН, Т.А. ШПИКС, М.В. РУССКИХ, Ф.А. СУХАРЕВ, В.К. БОЧАРОВА

ФГБОУ ВО «Новосибирский государственный медицинский университет» Минздрава России, Новосибирск, Россия

РЕЗЮМЕ

В настоящее время практикующим специалистам все чаще приходится сталкиваться с тяжелым течением хронических заболеваний кожи. На современном этапе наличие ВИЧ-инфекции у пациентов вносит весомый вклад в изменение клинической картины дерматозов. Представляем клинический случай, демонстрирующий тяжелое течение псориаза, ассоциированного с ВИЧ-инфекцией. Подобные пациенты с коморбидной патологией представляют значительные сложности в отношении как верификации диагноза, так и последующего выбора тактики ведения и лечения. Рассмотрены особенности клинической картины псориаза у ВИЧ-инфицированных больных, обсуждаются вопросы комплаенса между врачом и пациентом. В реальных условиях нередки случаи нарушения или даже самовольного отказа больного от терапии, что, несомненно, уменьшает эффективность лечения. Анализируя причины отрицания болезни и игнорирования пациентом предписаний врача, авторы дают характеристику психологических особенностей и психических нарушений, характерных для больных с описанной коморбидной патологией.

Ключевые слова: *псориаз, ВИЧ-инфекция, сочетание псориаза с ВИЧ-инфекцией, клинические особенности, когнитивные нарушения, комплаенс.*

ИНФОРМАЦИЯ ОБ АВТОРАХ:
Хрянин А.А. — https://orcid.org/0000-0001-9248-8303
Шпикс Т.А. — https://orcid.org/0000-0001-6837-9510
Русских М.В. — https://orcid.org/0000-0003-4957-0154
Сухарев Ф.А. — https://orcid.org/0000-0001-5695-2025
Бочарова В.К. — https://orcid.org/0000-0003-4671-7288
Автор, ответственный за переписку: Хрянин А.А. — e-mail: khryanin@mail.ru

КАК ЦИТИРОВАТЬ:
Хрянин А.А., Шпикс Т.А., Русских М.В., Сухарев Ф.А., Бочарова В.К. Трудный клинический случай в практике врача-дерматовенеролога: что скрывает пациент? *Клиническая дерматология и венерология.* 2021;20(5):36–42. https://doi.org/10.17116/klinderma20212005136

A difficult case in the practice of a dermatovenerologist: what is the patient hiding?

© A.A. KHRYANIN, T.A. SHPIKS, M.V. RUSSKIKH, F.A. SUKHAREV, V.K. BOCHAROVA

Novosibirsk State Medical University, Novosibirsk, Russia

ABSTRACT

Currently, practitioners increasingly have to deal with the severe course of chronic skin diseases. At present stage, the presence of HIV infection in patients makes a significant contribution to the changes in clinical picture of dermatoses. We present a clinical case demonstrating the severe course of psoriasis associated with HIV infection. Such patients with comorbid pathology present significant difficulties in terms of both the verification of the diagnosis and the subsequent choice of treatment tactics. The features of the clinical picture of psoriasis in HIV-infected patients are considered, the compliance between the doctor and the patient are discussed. In real conditions, there are frequent cases of violation or even unauthorized refusal of the patient from therapy that undoubtedly reduces the effectiveness of treatment. Analyzing the reasons for the denial of the disease and the patient's ignorance of the doctor's prescriptions, the authors characterize the psychological characteristics and mental disorders in patients with the described comorbid pathology.

Keywords: *psoriasis, HIV infection, combination of psoriasis with HIV infection, clinical features, cognitive impairment, compliance.*

INFORMATION ABOUT THE AUTHORS:
Khryanin A.A. — https://orcid.org/0000-0001-9248-8303
Shpiks T.A. — https://orcid.org/0000-0001-6837-9510
Russkikh M.V. — https://orcid.org/0000-0003-4957-0154
Sukharev F.A. — https://orcid.org/0000-0001-5695-2025
Bocharova V.K. — https://orcid.org/0000-0003-4671-7288
Corresponding author: Khryanin A.A. — e-mail: khryanin@mail.ru

TO CITE THIS ARTICLE:
Khryanin AA, Shpiks TA, Russkikh MV, Sukharev FA, Bocharova VK. A difficult case in the practice of a dermatovenerologist: what is the patient hiding? *Russian Journal of Clinical Dermatology and Venereology = Klinicheskaya dermatologiya i venerologiya.* 2021;20(5):36–42. (In Russ.). https://doi.org/10.17116/klinderma20212005136

В клинической практике значительные трудности представляют случаи сочетанной патологии у больных кожно-венерологического профиля. На современном этапе наличие ВИЧ-инфекции у пациентов вносит весомый вклад в изменение клинической картины известных дерматозов и инфекций, передаваемых половым путем (ИППП). Кроме того, ведение таких больных нередко осложняется сопутствующей соматической патологией и недостаточной приверженностью пациентов диагностике и лечению, которая связана с наличием у них определенных психологических особенностей, а в ряде случаев с развитием психических нарушений (личностных, когнитивных и аддиктивных).

Различные высыпания на коже встречаются у 90% больных, инфицированных ВИЧ, и могут быть первыми клиническими признаками ВИЧ-инфекции, поэтому должны быть своевременно распознаны **(табл. 1)** [1]. Некоторые клинические проявления дерматозов могут служить маркерами снижения CD4+-клеток и прогрессирования заболевания до стадии синдрома приобретенного иммунодефицита (СПИД) [2].

При ВИЧ-инфекции (СПИДе) может встречаться разнообразная кожная патология, охватывающая целый ряд инфекционных, воспалительных и неопластических заболеваний. Кроме того, заболевания могут иметь атипичные проявления у пациентов с ВИЧ-инфекцией. Например, псориаз на фоне ВИЧ-инфекции нередко приобретает атипичное течение и имеет определенные клинические особенности **(табл. 2)** [3].

Псориаз — распространенное хроническое воспалительное заболевание кожи аутоиммунной природы, характеризуемое образованием четко очерченных, эритематозных бляшек, покрытых чешуйками. Дерматоз встречается у 2% населения [3]. Распространенность псориаза варьирует в разных географических регионах и среди различных этнических групп, но в целом его регистрируют чаще в местах, удаленных от экватора [3, 4]. Этиология псориаза остается предметом дискуссий. Общепризнана генетическая предрасположенность к его развитию. В патогенезе заболевания существенная роль придается гиперпролиферации эпидермальных клеток, связанной с активацией лимфоцитов [3].

В последние годы выявлен ряд генов, предрасполагающих к возникновению псориаза, многие из них кодируют синтез медиаторов иммунных сигнальных путей, что свидетельствует о важности иммунных механизмов в патогенезе псориаза [4].

Хотя ранние исследования были сосредоточены на аберрантной активности кератиноцитов как основной причине псориаза, более поздние работы показали, что псориаз является иммуноопосредованным заболеванием [5]. Именно аномальная активация медиаторов воспаления из врожденной и адаптивной иммунных систем играет одну из ведущих ролей в патогенезе псориаза. Важную роль в патогенезе псориаза отводят кератиноцитам, дендритным и Т-клеткам, а также таким медиаторам иммунного воспаления, как фактор некроза опухоли α (ФНО-α), IL-17, -12 и -23 [6]. Недавние фундаментальные достижения в понимании патофизиологических процессов, лежащих в основе механизмов воспаления, сыграли ключевую роль в разработке новых и более эффективных таргетных методов лечения, основанных на использовании блокаторов ФНО-α, IL-12 и -23, ингибиторов IL-17 [7].

Патогенез псориаза при наличии сопутствующей ВИЧ-инфекции связан со многими иммунологическими и метаболическими нарушениями, которые включают снижение количества клеток Лангерганса, изменение соотношения CD8:CD4, повышенный синтез оксида азота макрофагами, а также с влиянием на эпидермальную пролиферацию самого ВИЧ [8].

По мнению R. Castillo и соавт. [2], клиническая картина псориаза у ВИЧ-инфицированных больных имеет некоторые особенности. Патологический процесс возникает преимущественно на сгибательных участках, а не на разгибательных поверхностях, как при классическом течении заболевания. Кроме того, в очагах поражения образуются довольно толстые чешуйки, которые становятся похожими на устричную раковину. Нередко у таких больных есть несколько клинических форм псориаза (вульгарный, инверсный, артропатический, псориатическая эритродермия). Как правило, псориаз на фоне ВИЧ-инфекции имеет более упорное течение и плохо поддается терапии [3].

Таблица 1. **Распространенность кожных проявлений у ВИЧ-инфицированных и неинфицированных пациентов (*n*=64) [1]**
Table 1. **Prevalence of skin manifestations in HIV-infected and uninfected patients (*n*=64) [1]**

Кожные проявления	Неинфицированные пациенты	ВИЧ-инфицированные пациенты
Псориаз	0	1 (2,6%)
Витилиго	0	1 (2,6%)
Зудящая папулезная сыпь	0	1 (2,6%)
Ихтиоз	1 (3,8%)	2 (5,3%)
Эозинофильный фолликулит	1 (3,8%)	3 (7,9%)
Лекарственные дерматозы	1 (3,8%)	14 (36,8%)
Себорейный дерматит	2 (7,7%)	12 (31,6%)

Таблица 2. **Сравнительная характеристика особенностей псориаза на фоне ВИЧ-позитивного и ВИЧ-негативного статуса пациента [3]**
Table 2. **Comparative characteristics of psoriasis in HIV-positive and HIV-negative status of the patient [3]**

Признак	Псориаз и ВИЧ-1-негативный статус пациента	Псориаз и ВИЧ-1-позитивный статус пациента
Частота встречаемости	1–3%	2–4%
Тяжесть	От легкой до умеренной	От умеренной до тяжелой
Клиника	Папулезные элементы и бляшки преимущественно располагаются на разгибательной поверхности локтевых и коленных суставов (Psoriasis vulgaris)	Более обширные поражения, чаще встречается наличие акральных поражений и инверсного псориаза
Гистопатология	Гиперпролиферация и гиперкератоз, лимфоцитарный инфильтрат и отсутствие гранулярного слоя	То же
Частота псориатического артрита	5–20%	23–50%
Средний возраст начала	До 30 лет	В возрасте 30 лет
Семейный анамнез	Отягощен часто	Отягощен не всегда
Наличие HLA-Cw*0602	25%	79%
Наличие синдрома Рейтера (SARA)	Редко	Часто
Эритродермия	+/+++	++/+++
Ответ на традиционное лечение (топические стероиды, аналоги витамина D, фототерапия)	Переменный	Плохой
Ответ на зидовудин/ВААРТ	+/+++	++/+++

Примечание. Cw*0602 — обозначение аллеля гена, SARA — реактивный артрит, приобретенный половым путем.

Для достижения успехов в терапии псориаза необходим междисциплинарный подход, а также комплаентность самих пациентов. В реальных условиях нередки случаи нарушения или даже самовольного отказа от терапии, что, несомненно, снижает эффективность проводимого лечения. При ведении таких пациентов врач должен учитывать особенности психики больного и при необходимости работать в тесном контакте с психологом и психотерапевтом.

Представляем клинический случай, демонстрирующий тяжелое течение псориаза, ассоциированного с ВИЧ-инфекцией.

Пациент *Д.*, 40 лет, поступил в дерматологическое отделение ГБУЗ НСО «НОККВД» 20.01.20 с жалобами на распространенные высыпания, локализованные на коже волосистой части головы, туловища, верхних и нижних конечностей, а также на боль в суставах кистей и стоп. Болен псориазом около 8 лет, семейный анамнез по псориазу отягощен. В связи с обострениями псориаза ранее неоднократно получал стационарное лечение (в 2016 г., дважды в 2017, 2018 и 2019 гг.). Обострения, в том числе настоящее, связывает с эпизодами длительного употребления алкоголя.

Анамнез. Пациент проживает в Новосибирске, образование среднее, работает водителем автобуса. Курит с 14 лет по 10–15 сигарет в день. Злоупотребляет алкогольными напитками, неоднократно судим.

Половую жизнь начал с 15 лет (>20 половых партнеров), случайные половые связи отрицает. В браке не состоит, ранее был женат 2 раза, имеет детей в возрасте 16 и 9 лет. С 2017 г. живет с сожительницей. Категорически отрицал наличие у него венерических заболеваний и инфекционного гепатита, но, как выяснилось позже, ранее он получал лечение по поводу вторичного сифилиса (в НОККВД в 2017 г.). По данным центра СПИД, в 2017 г. у него выявлена ВИЧ-инфекция, по поводу которой получает антиретровирусные препараты. Данные эпидемиологического обследования показали, что наиболее вероятный путь заражения пациента ВИЧ-инфекцией половой. Однако с конца 2018 г. пациент не обращался в центр СПИД. В 2018 г. он самостоятельно отменил лечение метотрексатом, который был ранее назначен дерматологом в связи с обострением псориаза.

Объективные данные на момент поступления. Общее состояние удовлетворительное. Патологический кожный процесс распространенного характера, симметричен и локализован в области туловища (передняя и задняя поверхности грудной клетки, передняя поверхность брюшной стенки, поясничная область), верхних и нижних конечностей (сгибательные и разгибательные поверхности) **(рис. 1)**. Очаги поражения представлены папулезными элементами, бляшками, участками парциальной эритродермии бордового цвета с массивной инфильтрацией. На коже кистей трещины в области межфаланговых суставов, серо-желтые чешуе-корки, плотно прилегающие к поверхности элементов, плохо снимаемые шпателем, обильное крупнопластинчатое шелушение, тотальное поражение ногтей — подногтевой гиперкератоз желто-серого цвета, свободный край выкрашивается. На коже подошв выраженный гиперкератоз **(рис. 2)**.

Регионарные лимфатические узлы безболезненны, подвижны, не увеличены. При обследовании по органам и системам каких-либо отклонений от нормы не выявлено.

Данные лабораторных исследований: общий анализ крови: Hb 146 г/л, эр. $3{,}95 \cdot 10^{12}$/л, тр. $89 \cdot 10^{9}$/л,

Рис. 1. **Клинические проявления распространенного экссудативного псориаза в прогрессирующей стадии с парциальной эритродермией у пациента с ВИЧ-инфекцией.**

Fig. 1. **Clinical manifestations of advanced exudative psoriasis with partial erythroderma in a patient with HIV infection.**

л. $5{,}83 \cdot 10^9$/л, п. 10%, с. 68%, э. 1%, б. 0,2%, мон. 9,5%, лимф. 19,4%, н. 69,9%; СОЭ 41 мм/ч.

Биохимический анализ крови: АСТ 156 ЕД/л, АЛТ 59 ЕД/л, ГГТП 231 ЕД/л, ЩФ 142 ЕД/л.

Иммуноблот положительный, ИФА к ВИЧ положительный, ИФА САТ к *Tr. pallidum* отрицательный, ИФА и ПЦР к ВГС положительный.

В связи с обострением пациент консультирован смежными специалистами.

Консультация инфекциониста. Диагноз: ВИЧ-инфекция стадия вторичных заболеваний 4Б, фаза прогрессирования на фоне нерегулярного приема АРВТ, гепатит С.

Консультация терапевта. Диагноз: гипертоническая болезнь II стадии, степень 3, риск 3.

Консультация невролога. Диагноз: энцефалополинейропатия сложного генеза, астеноневротический синдром.

С учетом клинико-лабораторных данных больному установлен диагноз: экссудативный псориаз, распространенная форма, прогрессивная стадия. Парциальная эритродермия. Дистальный псориатический артрит, прогрессирующее течение. Сопутствующие заболевания: ВИЧ-инфекция, стадия вторичных проявлений 4Б, фаза прогрессирования, гепатит С.

Рис. 2. **Выраженный гиперкератоз на коже подошв.**
Fig. 2. **Severe hyperkeratosis on the soles skin.**

Пациенту проведен курс медикаментозной терапии согласно клиническим рекомендациям, включавший иммунодепрессанты, гепатопротекторы, дезинтоксикационные препараты, наружные средства. В результате проведенного лечения наблюдался частичный регресс кожного патологического процесса **(рис. 3, 4)**. Во время последней госпитализации в 2020 г. пациент самовольно покинул лечебное учреждение, не дожидаясь выписки.

Приведенный клинический случай представляет интерес в связи с тяжелым течением псориаза на фоне ВИЧ-инфекции и наглядно демонстрирует отсутствие комплаенса между врачами и пациентом: больной высказывал ложные факты о состоянии своего здоровья, пренебрегал рекомендациями врача, самовольно отменял прием назначенных препаратов и в итоге самостоятельно покинул стены лечебного учреждения до окончания лечения. Эти факты не позволяют говорить о критическом отношении больного к своему состоянию, что является недопустимым в отношении ВИЧ-инфекции/ИППП.

Трудности в создании комплаенса между врачами и описанным пациентом могут быть связаны с ря-

Рис. 3. **Тот же больной спустя 2 нед после лечения.**
Fig. 3. **The same patient 2 weeks after treatment.**

Рис. 4. Регресс кожного патологического процесса на фоне лечения на коже подошв.

Fig. 4. Regression of the skin pathological process at treatment on the soles skin.

дом причин. Во-первых, с личностными особенностями, характерными для данной группы больных. К ним можно отнести импульсивность, непоследовательность, безответственность, недостаточно сформированное супер-эго с отсутствием четких моральных принципов, недостаточно развитую эмпатию, отсутствие умения почувствовать и принять переживания и потребности окружающих, выраженный гедонистический подход к жизни — желание получать немедленное удовольствие, не задумываясь о последствиях своих поступков. Во-вторых, обращает на себя внимание наличие целого ряда заболеваний у пациента: ВИЧ-инфекция, гепатит С, гипертоническая болезнь (II стадия), алкоголизм, следствием которых могут являться органические заболевания головного мозга. Ведущими симптомами органической патологии головного мозга являются расстройства когнитивной сферы — внимания, памяти и мышления. Развитие когнитивных расстройств у таких пациентов подтверждается рядом исследований [9–12]. Нарушения когнитивных функций ведет к неспособности пациента охватить вниманием и удержать в памяти обширную информацию, касающуюся плана прохождения диагностического обследования, схемы приема препаратов, обращения для повторных осмотров и т.д. Снижение интеллектуальных способностей пациента, конкретизация мышления ведут к неправильной оценке своего состояния, невозможности прогнозирования ситуации, связанной с заболеванием, непониманию важности лечения и необходимости выполнения рекомендаций врача. Кроме того, отказ от лечения может быть связан с наличием аффективной патологии в виде апатии и депрессии [12–15]. Лечащему врачу необходимо знать эти особенности для организации правильного терапевтического подхода к пациенту, эффективной беседы, в ходе которой врачу следует проявить понимание и терпение при объяснении характера болезни и лечебных мероприятий. Важно использовать простые предложения, избегая сложных речевых оборотов и специальных медицинских терминов, говорить достаточно медленно, при необходимости повторять информацию, учитывая снижение объема памяти и внимания у пациента. В таких случаях целесообразно подключать к ведению пациента клинического психолога.

Заключение

В настоящее время врачам всех специальностей, в том числе дерматовенерологам, все чаще приходится сталкиваться с состояниями коморбидности или полиморбидности, как и демонстрирует представленный клинический случай. Ведение таких пациентов представляет значительные трудности в отношении выбора тактики лечения, которая ограничена не только терапевтическими возможностями, но и пассивным отношением к своему здоровью самих пациентов. Известно, что лечить необходимо больного, а не болезнь, но эта задача представляется фактически невыполнимой, если не учитываются особенности психики пациента.

Авторы заявляют об отсутствии конфликта интересов.
The authors declare no conflict of interest.

ЛИТЕРАТУРА/REFERENCES

1. Tzung TY, Yang CY, Chao SC, Lee JY. Cutaneous manifestations of human immunodeficiency virus infection in Taiwan. *Kaohsiung J Med Sci*. 2004; 20(5):216-224.
2. Castillo RL, Racaza GZ, Roa FD. Ostraceous and inverse psoriasis with psoriatic arthritis as the presenting features of advanced HIV infection. *Singapore Med J*. 2014;55(4):60-63.
3. Cedeno-Laurent F, Gómez-Flores M, Mendez N, Ancer-Rodríguez J, Bryant JL, Gaspari AA, Trujillo JR. New insights into HIV-1-primary skin disorders. *J Int AIDS Soc*. 2011;14:5.
4. Kimmel GW, Lebwohl M. *Psoriasis: Overview and Diagnosis*. Evidence-Based Psoriasis. 2018;1-16.
5. Franziska EC, Jürgen B, Holsten J, Kiyoshi H, Kamran G. Recent advances in understanding psoriasis. *F1000Research*. 2016;5:770.
6. Kim J, Krueger JG. The immunopathogenesis of psoriasis. *Dermatol Clin*. 2015;33(1):13-23.
7. Боткина А.С., Короткий Н.Г., Короткий В.Н. Таргетная терапия псориатической болезни. *Клиническая дерматология и венерология*. 2018; 17(4):18-29.

Botkina AS, Korotkii NG, Korotkii VN. Target therapy for psoriatic disease. *Russian Journal of Clinical Dermatology and Venereology = Klinicheskaya dermatologiya i venerologiya*. 2018;17(4):18-29. (In Russ.). https://doi.org/10.17116/klinderma20181704118

8. Namazi MR. Paradoxical exacerbation of psoriasis in AIDS: proposed explanations including the potential roles of substance P and gram-negative bacteria. *Autoimmunity*. 2004;14:67-71.

9. Беляков Н.А., Медведев С.В., Трофимова Т.Н., Рассохин В.В., Дементьева Н.Е., Шеломов С.А. Механизмы поражения головного мозга при ВИЧ-инфекции. *Вестник РАМН*. 2012;67(9):4-12.
Belyakov NA, Medvedev SV, Trofimova TN, Rassokhin VV, Dementʼeva NE, Shelomov SA. Mechanisms of cerebral damage in patients with HIV-infection. *Annals of the Russian Academy of Medical Sciences*. 2012; 67(9):4-12. (In Russ.).

10. Letendre SL, Ellis RJ, Ances BM, Mc-Cutchan JA. Neurologic complications of HIV disease and their treatment. *Top HIV Med*. 2010;18:45-55.

11. Петрова Н.Н., Кучер Е.О. Побочные эффекты терапии и комплаенс больных депрессией. *Журнал неврологии и психиатрии им. С.С. Корсакова*. Спецвыпуски. 2012;112(11):77-85.
Petrova NN, Kucher EO. Side effects of therapy and compliance of patients with depression. *Journal of Neurology and Psychiatry named after S.S. Korsakov*, Special releases. 2012;112(11):77-85. (In Russ.).

12. Чумаков Е.М., Петрова Н.Н., Рассохин В.В. Психические расстройства и их влияние на приверженность терапии у ВИЧ-инфицированных пациентов с ранним сифилисом. *ВИЧ-инфекция и иммунодепрессии*. 2018; 10(2):69-80.
Chumakov EM, Petrova NN, Rassokhin VV. Mental disorders and their impact on adherence in HIV-infected patients with early syphilis. *HIV infection and immunosuppression*. 2018;10(2):69-80. (In Russ.). https://doi.org/10.22328/2077-9828-2018-10-2-69-80

13. Gonzalev VM, Reynolds B, Skewes MC. Role of impulsivity in the relationship between depression and alcohol problems among emerging adult college drinkers. *Exp Clin Psychopharmacol*. 2011;19:303-313.

14. Silveira MP, Guttier MC, Pinheiro CA, Pereira TV, Cruzeiro AL, Moreira LB. Depressive symptoms in HIV-infected patients treated with highly active antiretroviral therapy. *Rev Bras Psiquiatr*. 2012;34(2):162-167.

15. Петрова Н.Н., Федотова Ю.А. Клинико-феноменологические особенности и патогенетические механизмы депрессивных расстройств у ВИЧ-инфицированных. *Вестник Санкт-Петербургского университета*. 2006;Серия 11:Медицина:30-37.
Petrova NN, Fedotova YuA. Clinico-phenomenological features and pathogenetic mechanisms of depressive disorders in HIV-infected patients. *Bulletin of Saint-Petersburg University*. 2006;Series 11:Medicine:30-37. (In Russ.).

Поступила в редакцию 16.08.2020
Received 16.08.2020
Принята к печати 03.08.2021
Accepted 03.08.2021

Клиническая дерматология и венерология
2021, Т. 20, № 5, с. 43-48
https://doi.org/10.17116/klinderma20212005143

Russian Journal of Clinical Dermatology and Venereology =
Klinicheskaya dermatologiya i venerologiya 2021, Vol. 20, No. 5, pp. 43-48
https://doi.org/10.17116/klinderma20212005143

Клинический случай поражения кожи лица и волосистой части головы у пациента, перенесшего COVID-19

© И.М. ХИСМАТУЛИНА[1, 2], Е.В. ФАЙЗУЛЛИНА[1, 2], Е.С. ГУСАРОВА[1]

[1]ФГБОУ ВО «Казанский государственный медицинский университет» Минздрава России, Казань, Россия;
[2]ООО «Центр Дерматология», Казань, Россия

РЕЗЮМЕ

Алопеция входит в число наиболее часто встречающихся (17–34%) постковидных симптомов, при этом пока в литературе нет единого представления о механизме потери волос, ассоциированной с COVID-19. Представленный клинический случай поражения кожи лица и волосистой части головы демонстрирует активацию различных звеньев патогенеза диффузной алопеции на фоне перенесенной новой коронавирусной инфекции. Ассоциированные с COVID-19 проявления васкулита и себорейного дерматита кожи волосистой части головы, персистировавшие >12 нед, привели к потере волос. Неандрогенный характер алопеции подтвержден триходермоскопией. Выявлено равномерное значительное уменьшение плотности и среднего диаметра (в теменной и затылочных областях) волос, большое количество диспластичных волос, характерное для диффузной неандрогенной алопеции. Лечение проводили в несколько этапов, для купирования эксфолиаций в очагах применяли крем, содержащий бетаметазона дипропионат, клотримазол и гентамицина сульфат. Патологический кожный процесс разрешился в течение 2 нед применения комбинированного трехкомпонентного крема. Восстановление роста волос заняло 3 мес и включало в себя комплексную витаминотерапию и наружное применение нафталанового шампуня с растительными компонентами. Статья представляет интерес для врачей-дерматовенерологов и специалистов, занимающихся проблемами реабилитации пациентов с постковидной симптоматикой.

Ключевые слова: *постковидный синдром, себорейный дерматит, васкулит, алопеция, топические комбинированные препараты.*

ИНФОРМАЦИЯ ОБ АВТОРАХ:
Хисматулина И.М. — https://orcid.org/0000-0002-7781-7786
Файзуллина Е.В. — https://orcid.org/0000-0002-5918-2596
Гусарова Е.С. — https://orcid.org/0000-0002-2450-724X
Автор, ответственный за переписку: Файзуллина Е.В. — e-mail: elenafs@mail.ru

КАК ЦИТИРОВАТЬ:
Хисматулина И.М., Файзуллина Е.В., Гусарова Е.С. Клинический случай поражения кожи лица и волосистой части головы у пациента, перенесшего COVID-19. *Клиническая дерматология и венерология*. 2021;20(5):43–48.
https://doi.org/10.17116/klinderma20212005143

A clinical case of face and scalp skin lesions in a patient who has undergone COVID-19

© I.M. KHISMATULINA[1, 2], E.V. FAIZULLINA[1, 2], E.S. GUSAROVA[1]

[1]Kazan State Medical University, Kazan, Russia;
[2]Dermatology Center, Kazan, Russia

ABSTRACT

Alopecia is one of the most common (17—34%) post-COVID symptoms while there is no consensus in the literature about the mechanism of hair loss associated with COVID-19. The presented clinical case of face and scalp skin lesions demonstrates the activation of various pathogenesis mechanisms of diffuse alopecia in a new coronavirus infection. COVID-19-associated manifestations of scalp vasculitis and seborrheic dermatitis that persisted for more than 12 weeks resulted in hair loss. The non-androgenic nature of alopecia was confirmed by trichodermoscopy. A uniform significant decrease in the hair density and average diameter (in the parietal and occipital regions), a large number of dysplastic hair that is typical diffuse non-androgenic alopecia was revealed. The treatment was carried out in several stages; a cream with betamethasone dipropionate, clotrimazole and gentamicin sulfate was used to stop exfoliation in the foci. The pathological skin process was resolved within 2 weeks of using the combined three-component cream. Restoration of hair growth took 3 months and included complex vitamin therapy and external application of naphthalan shampoo with herbal ingredients. The article is of interest to dermatovenerologists and specialists dealing with the problems of rehabilitation of patients with post-COVID symptoms.

Keywords: *post-COVID syndrome, seborrheic dermatitis, vasculitis, alopecia, topical combined drugs.*

INFORMATION ABOUT THE AUTHORS:
Khismatulina I.M. — https://orcid.org/0000-0002-7781-7786
Faizullina E.V. — https://orcid.org/0000-0002-5918-2596
Gusarova E.S. — https://orcid.org/0000-0002-2450-724x
Corresponding author: Faizullina E.V. — e-mail: elenafs@mail.ru

TO CITE THIS ARTICLE:
Khismatulina IM, Faizullina EV, Gusarova ES. A clinical case of face and scalp skin lesions in a patient who has undergone COVID-19. *Russian Journal of Clinical Dermatology and Venereology = Klinicheskaya dermatologiya i venerologiya*. 2021;20(5):43–48. (In Russ.). https://doi.org/10.17116/klinderma20212005143

В настоящее время сложились устойчивые представления о дерматологических проявлениях, ассоциированных с острой инфекцией COVID-19. Выделяют 7 групп эксфолиаций, ведущее место в которых занимают ангииты кожи. В патогенезе васкулита центральную роль играет инфекционно-аллергическое поражение эндотелия мелких сосудов дермы циркулирующими иммунными комплексами [1, 2].

Долгосрочные последствия перенесенной новой коронавирусной инфекции, длящиеся >12 нед, также привлекают внимание исследователей. Так, алопеция входит в число наиболее часто встречающихся (17–34%) постковидных симптомов. K. Mieczkowska и соавт. предлагают рассматривать данное состояние как классическое постинфекционное телогеновое выпадение волос, саморазрешающееся в течение 3 мес [3]. Однако в специализированных дерматологических источниках есть сведения о других формах постковидной алопеции. Так, некоторые зарубежные авторы предполагают андрогенозависимую природу выпадения волос при COVID-19. Известна роль трансмембранной протеазы серин 2 (TMPRSS2) при проникновении в инфицируемую клетку вируса SARS-CoV-2. Поскольку андрогеновые рецепторы функционируют как промоторы транскрипции для TMPRSS2, они могут способствовать инвазии нового коронавируса, утяжеляя андрогенозависимые состояния. Известно и об аутоиммунной природе постковидной гнездной алопеции, ассоциированной с перенесенным цитокиновым штормом [4]. Другие персистирующие дерматологические проявления перенесенной инфекции COVID-19 (преимущественно инфекционно-аллергического и аутоиммунного характера) беспокоят пациентов в 7–12% случаев [5]. Рекомендованных схем ведения пациентов с поражениями кожи и волос в постковидном периоде пока не существует [6].

Пациент *К.Р.Ф.* 14.04.64 года рождения (57 лет) обратился на амбулаторный дерматологический прием в ООО «Центр Дерматология» (Казань) 28.02.21 с жалобами на выпадение волос, высыпания на коже волосистой части головы и лица, сопровождаемые зудом. Дебют заболевания связывает с перенесенной в ноябре 2020 г. коронавирусной инфекцией COVID-19 в форме внебольничной двусторонней вирусной пневмонии средней степени тяжести. Вирус SARS-CoV-2 идентифицирован методом полимеразной цепной реакции. Получал амбулаторное лечение антибактериальными препаратами (цефтриаксон и азитромицин), дексаметазоном, гидроксихинолоном и пероральными антикоагулянтами (ривароксабан) [7]. На фоне терапии отмечены разрешение пневмонии, элиминация рибонуклеиновой кислоты (РНК) возбудителя из материала мазка полости носа и ротоглотки. Высыпания на лице и коже волосистой части головы, сопровождаемые зудом, отметил по окончании курса лечения COVID-19. Через 2,5 мес после перенесенной инфекции появились жалобы на диффузное выпадение волос. Терапии по поводу жалоб дерматологического характера не получал. Аллергологический анамнез не отягощен. Сопутствующие заболевания: аденома предстательной железы 1-й степени. Общее состояние пациента на момент осмотра врачом-дерматовенерологом удовлетворительное.

Status localis: патологический процесс носил распространенный, симметричный очаговый характер, локализовался на коже волосистой части головы в теменно-затылочной области, представлен в виде мелких (0,2–0,3 см) четко ограниченных петехий розового цвета с цианотичным оттенком; отмечено равномерное поредение волос в указанной зоне, во-

Рис. 1. **Status localis пациента *К.Р.Ф.* (57 лет) при первичном обращении к врачу-дерматовенерологу.**

Fig. 1. **Status localis of the patient *K.R.F.* (57 years old) at the first visit to a dermatovenerologist.**

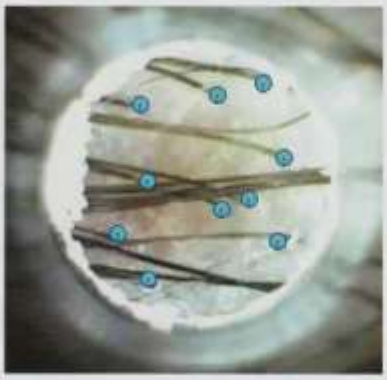

Рис. 2. **Триходерматоскопия (анализ плотности волос) пациента *К.Р.Ф.* (57 лет) при первичном обращении к врачу-дерматовенерологу.**

Fig. 2. **Trichodermatoscopy (hair density analysis) in patient *K.R.F.* (57 years old) at the first visit to a dermatovenerologist.**

Рис. 3. **Триходерматоскопия (анализ средней толщины и количества диспластичных волос) пациента *К.Р.Ф.* (57 лет) при первичном обращении к врачу-дерматовенерологу.**

Fig. 3. **Trichodermatoscopy (analysis of the average thickness and amount of dysplastic hair) in patient *K.R.F.* (57 years old) at the first visit to a dermatovenerologist.**

лосяные фолликулы сохранены. Кожа волосистой части головы жирная, покрыта чешуйками желтоватого цвета в умеренном количестве. На коже лица в Т-зоне визуализируются эритематозные пятна округлой формы с четкими границами кирпично-красного цвета с незначительным мелкопластинчатым шелушением. Субъективно: зуд кожи волосистой части головы и гладкой кожи лица **(рис. 1)**.

Триходерматоскопия осуществлялась диагностической видеокамерой CosCam («Sometech», Корея), исследование состояния кожи волосистой части головы проведено с помощью мастера анализа Hairsys пакета программ Total Cosmetics («Sometech», Корея). Исследование проводилось в 2 зонах андрогензависимой (теменной) и андрогеннезависимой (затылочной) областей [8]. Проанализированы плотность, средняя толщина и количество диспластичных волос в очагах **(рис. 2, 3)**.

Выявлено равномерное значительное уменьшение плотности и среднего диаметра (в теменной и затылочной областях), большое количество диспластичных волос, характерное для диффузной неандрогенной алопеции **(см. таблицу)**.

По результатам проведенного лабораторного обследования, включавшего общий, биохимический (функциональные пробы печени и почек, С-реактивный белок, глюкоза, холестерин, железо, кальций) анализы крови, протеинограмму, коагулограмму, определение содержания D-димера, гормонов щитовидной железы, изменений показателей не выявлено. Обнаружено незначительное снижение уровня 25-OH витамина D до 19,1 нг/мл. По данным УЗИ органов брюшной полости, выявлены признаки умеренно выраженного стеатоза печени.

На основании клинических и лабораторно-инструментальных методов исследования пациенту по-

Динамика показателей триходерматоскопии пациента *К.Р.Ф.*, 57 лет

Indicators' dynamics of the trichodermatoscopy in patient *K.R.F.*, 57 years old

Показатель	Норма*	28.02.21	28.05.21
Плотность волос на 1 см²			
теменная область	300±20	96	284
затылочная область	195±13	54	210
Потеря волос, %			
теменная область	Не более 10%	68	0
затылочная область	Не более 10%	72,3	0
Средняя толщина волос, мм			
теменная область	0,05±0,0015	0,004±0,0007	0,007±0,0002
затылочная область	0,05±0,0015	0,005±0,0007	0,008±0,0001
Диспластичные волосы, %			
теменная область	Не более 10%	80	36
затылочная область	Не более 10%	78	23

Примечание. * — Дерматовенерология. Национальное руководство. Краткое издание. Под ред. Ю.С. Бутова, Ю.К. Скрипкина, О.Л. Иванова. М.: ГЭОТАР-Медиа; 2013.

Рис. 4. **Триходерматоскопия (анализ плотности волос) пациента *К.Р.Ф.* (57 лет) после окончания лечения.**

Fig. 4. **Trichodermatoscopy (hair density analysis) in patient *K.R.F.* (57 years old) after treatment.**

Рис. 5. **Триходерматоскопия (анализ средней толщины и количества диспластичных волос) пациента *К.Р.Ф.* (57 лет) после окончания лечения.**

Fig. 5. **Trichodermatoscopy (analysis of the average thickness and amount of dysplastic hair) in patient *K.R.F.* (57 years) after treatment.**

ставлен следующий диагноз. Основной: L21.0. Себорейный дерматит волосистой части головы и лица. Осложнение основного диагноза: L63.8 Диффузная алопеция. Сопутствующий: L95. Васкулит, ограниченный кожей, не классифицированный в других рубриках. Первая степень активности.

На основании клинико-инструментального и лабораторного обследований пациенту назначено лечение. В связи с наличием гепатостеатоза рекомендован стол №5 по Певзнеру. Системная терапия включала пероральный прием комбинированного препарата аскорбиновой кислоты (витамин С) 50 мг и рутина (рутозид тригидрата) 50 мг по 1 таблетке 3 раза в день в течение 3 нед. Для коррекции дефицита 25-OH витамина D назначен раствор витамина D_3 по 5000 мг 1 раз в день 3 мес. Топическая терапия включала в себя комбинированный крем для наружного применения, содержащий бетаметазона дипропионат, клотримазол и гентамицинасульфат 2 раза в день в течение 14 дней [9, 10].

Пациент явился на повторный прием 24.03.21, на 20–21-й день лечения. Терапию получал в полном объеме, побочных явлений и нежелательных реакций не выявлено. Высыпания на коже волосистой части головы и лица не беспокоили, но сохранялись жалобы на выпадение волос. Зуд отсутствовал. Status localis: на коже волосистой части головы сохраняется диффузная алопеция, отмечен существенный регресс петехий. Высыпаний эритематозного характера, шелушения на коже лица и волосистой части головы нет. Жирность кожи умеренная. Рекомендовано завершить прием комбинированного препарата аскорбиновой кислоты и рутина, а также применение наружного комбинированного противовоспалительного препарата в связи с окончанием курса лечения. В качестве системной терапии для активации роста волос назначен пероральный прием комбинированного препарата, содержащего тиамина мононитрат 60 мг, кальция пантотенат 60 мг, цистин 20 мг, парааминобензойную кислоту 20 мг, кератин 20 мг, дрожжи медицинские 100 мг — по 1 капсуле 3 раза в день в течение 2 мес. Рекомендовано продолжить прием витамина D_3 до 5000 МЕ 1 раз в день в течение 2 мес. Наружно назначен нафталановый шампунь с растительными компонентами 3 раза в неделю в течение 2 мес.

Пациент явился на прием 28.05.21 после окончания назначенного курса лечения. Переносимость терапии была хорошей, отмечен рост новых волос, высыпания на коже лица и волосистой части головы и зуд не беспокоили. Нормализовалось содержание 25-OH витамина D в сыворотке крови до 42,9 нг/мл.

Status localis: кожа лица и волосистой части головы физиологической окраски, свободна от высыпаний, отмечен рост новых волос.

Данные триходерматоскопии от 28.05.21 представлены в **таблице**. Результат анализа показал нормализацию количества и значительное увеличение среднего диаметра волос в теменной и затылочной областях по сравнению с предыдущим исследованием **(рис. 4)**. Количество диспластичных волос значительно уменьшилось **(рис. 5)**.

В восстановительном периоде в качестве системной терапии назначен пероральный прием витаминов и микроэлементов: ликопин 5 мг, витамин А пальмитат 2500 МЕ, витамин Е ацетат 10 МЕ, аскорбиновая кислота 50 мг, цинка сульфат 27,45 мг, селена диоксид 70 мкг — по 1 капсуле 1 раз в день в течение 3 мес. Рекомендовано перейти на профилактические дозы витамина D_3 по 1000 МЕ 1 раз в день в течение 2 мес. Наружно для восстановления функции кожи и волос, а также профилактики себорейного дерматита продолжить применение нафталанового шампуня с растительными компонентами 2 раза в неделю в течение 3 мес.

Обсуждение

Представленный клинический случай демонстрирует активацию различных звеньев патогенеза диффузной алопеции на фоне перенесенной новой коронавирусной инфекции. Так, предшествовавший развитию алопеции себорейный дерматит возник вследствие дисбаланса микробиома кожи на фоне применения системных глюкокортикостероидов и антибиотиков, а также сопровождавшей COVID-19 иммуносупрессии. Ковид-ассоциированный васкулит у представленного пациента имел необычную локализацию на коже волосистой части головы и персистировал >12 нед, что способствовало длительному нарушению микроциркуляции в указанной области и препятствовало нормальному функционированию волосяного фолликула. Оба вышеуказанных патологических состояния кожи, взаимно отягощая друг друга, привели к алопеции, неандрогенный характер которой подтвержден триходермоскопией.

В настоящее время лечение постковидных проявлений не разработано, рекомендована симптоматическая терапия. Для патогенетической коррекции васкулита решено не применять системных противовоспалительных, антибактериальных и противомалярийных препаратов ввиду того, что данную терапию уже провели при лечении острой фазы коронавирусной инфекции. В назначении антикоагулянтов не было необходимости, так как лабораторных нарушений системы гемостаза не зафиксировано. Необходимо отметить, что вышеуказанные препараты деструктивно влияют на сигнальные пути волосяного фолликула. Витамины назначены для снижения проницаемости и ломкости капилляров, уменьшения агрегации тромбоцитов. Данная комбинация препаратов обладает противовоспалительным и антиоксидантными свойствами. Коррекция сопутствовавшего дефицита 25-OH витамина D способствовала регрессу постковидной симптоматики.

Топическая терапия комбинированным кремом *Акридерм ГК* производства АО «АКРИХИН» (рег. №PN002179/01 от 05.02.09 бессрочно) была основополагающей, реализован механизм воздействия на 2 звена в патогенезе кожного процесса представленного пациента. Так, бетаметазона дипропионат, относящийся к классу сильных стероидов, рекомендован к применению как при кожном васкулите, так и при себорейном дерматите. Входящие в состав препарата фунгицидный (клотримазол) и антибактериальный (гентамицин) компоненты способствовали подавлению роста избыточной микрофлоры и коррекции микробиома [10]. Таким образом, патологический кожный процесс разрешился в течение 2 нед применения комбинированного трехкомпонентного крема. Восстановление роста волос заняло 3 мес и включало в себя комплексную витаминотерапию и наружное применение нафталанового шампуня с растительными компонентами.

Заключение

В основе длительно персистирующих постковидных дерматологических симптомов лежит совокупность различных патогенетических механизмов, что требует комплексного подхода к лечению. Применение наружного трехкомпонентного препарата широкого спектра действия с противовоспалительным, противоаллергическим, фунгицидным и антибактериальным эффектами позволило добиться разрешения кожных эксфолиаций в 2-недельный срок. Клинический случай поражения кожи лица и волосистой части головы у пациента, перенесшего COVID-19, представляет интерес для врачей-дерматовенерологов и специалистов, занимающихся проблемами реабилитации пациентов с постковидной симптоматикой.

Авторы выражают благодарность АО «Акрихин» за содействие в написании статьи.

Acknowledgments: the authors express their gratitude to Akrikhin JSC for their assistance in writing the article.

Участие авторов:
Концепция и дизайн исследования: Файзуллина Е.В., Хисматулина И.М.
Сбор и обработка материала: Хисматулина И.М.
Написание текста: Хисматулина И.М., Гусарова Е.С.
Редактирование: Файзуллина Е.В., Хисматулина И.М.

Authors' contributions:
The concept and design of the study: Faizullina E.V., Khismatulina I.M.
Collecting and interpreting the data: Khismatulina I.M.
Drafting the manuscript: Khismatulina I.M., Gusarova E.S.
Revising the manuscript: Faizullina E.V., Khismatulina I.M.

ЛИТЕРАТУРА/REFERENCES

1. *Временные методические рекомендации. Профилактика, диагностика и лечение новой коронавирусной инфекции (COVID-19) Версия 11* (07.05.2021).
Vremennyemetodicheskierekomendatsii. Profilaktika, diagnostika i lechenie novoy koronavirusnoy infektsii (COVID-19)Versiya 11 (07.05.2021). (In Russ.). https://static-0.minzdrav.gov.ru/system/attachments/attaches/000/055/735/original/BMP_COVID-19.pdf

2. Олисова О.Ю., Снарская Е.С., Теплюк Н.П. Прокофьев А.А. Кожные проявления у пациентов с новой коронавирусной инфекцией: клинические наблюдения. *Рос журнал кож вен болезней*. 2020;23(2):96-108.
Olisova OYu, Snarskaya ES, Teplyuk NP, Prokof'ev AA. Skin manifestations in patients with a new coronavirus infection: clinical cases. *Russian journal of skin and venereal diseases*. 2020;23(2):96-108. (In Russ.). https://doi.org/10.17816/dv41932

3. Mieczkowska K, Deutsch A, Borok J, Guzman A, Fruchter R, Patel Parth, Win O, McLellan BN, Mann RE, Halverstam CP. Telogen effluvium: a sequela of COVID-19. *Int J Dermatol* 2021;60(1):122-124. https://doi.org/10.1111/ijd.15313

4. Wambier CG, Vaño-Galván S, McCoy J, Gomez-Zubiaur A, Herrera S, Hermosa-Gelbard Á, Moreno-Arrones OM, Jiménez-Gómez N, González-Cantero A, Fonda-Pascual P, Segurado-Miravalles G, Shapiro J, Pérez-García B, Goren A. Androgenetic alopecia present in the majority of patients hospitalized with COVID-19: The «Gabrin sign». *J Am Acad Dermatol.* 2020;83(2):680-682. https://doi.org/10.1016/j.jaad.2020.05.079

5. FIvenson D. COVID-19: association with rapidly progressive forms of alopecia areata. *Int J Dermatol.* 2021;60(1):127. https://doi.org/10.1111/ijd.15317

6. Freeman EE, McMahon DE, Lipoff JB. Rosenbach M.The spectrum of COVID-19-associated dermatologic manifestations: An international registry of 716 patients from 31 countries. *J Am Acad Dermatol.* 2020;83(4):1118-1129. https://doi.org/10.1101/2020.05.24.20111914

7. *Временные методические рекомендации. Профилактика, диагностика и лечение новой коронавирусной инфекции (COVID-19) Версия 9* (26.10.21). *Vremennye metodicheskie rekomendatsii. Profilaktika, diagnostika i lechenie novoy koronavirusnoy infektsii (COVID-19) Versiya 9* (26.10.21). (In Russ.). https://static-0.minzdrav.gov.ru/system/attachments/attaches/000/052/548/original/MP_COVID-19_%28v.9%29.pdf?1603730062

8. *Дерматовенерология.* Национальное руководство. Краткое издание. Под ред. Бутова Ю.С., Скрипкина Ю.К., Иванова О.Л. М.: ГЭОТАР-Медиа; 2013. Ссылка активна на 29.05.20. *Dermatovenerologiya.* Nacional'noe rukovodstvo. Kratkoe izdanie. Podred. Butova Yu.S., Skripkina Yu.K., Ivanova O.L. M.: GEOTAR-Media; 2013. Accessed May 29, 2021. (In Russ.). https://library.zsmu.edu.ua/cgi/irbis64r_14/fulltext/Dermatovenerologija/ButovJuS13 https://library.zsmu.edu.ua/cgi/irbis64r_14/fulltext/Dermatovenerologija/ButovJuS13_Dermat_Nacio_ruk.pdf

9. *Федеральные клинические рекомендации. Дерматовенерология 2015: Болезни кожи. Инфекции, передаваемые половым путем.* 5-е изд., перераб. и доп. М.: Деловой экспресс; 2016. Ссылка активна на 29.05.20. *Federal'nyeklinicheskierekomendacii. Dermatovenerologiya 2015: Bolezni kozhi. Infekcii, peredavaemye polovym putem.* 5-e izd., pererab. i dop. M.: Delovoj ekspress; 2016. Accessed May 29, 2020. (In Russ.). https://cnikvi.ru/docs/2335_maket_30.pdf

10. Хардикова С.А. Рациональный выбор комбинированного топического глюкокортикостероида в условиях амбулаторного приема врача-дерматовенеролога. *Клиническая дерматология и венерология.* 2018; 17(2):70-76. Khardikova SA. Rational choice of a coformulated topical glucocortocosteroid in treatment of dermatologic and venerologic outpatient. *Russian Journalof Clinical Dermatology and Venereology = Klinichaskaya dermatologiya ivenerologiya.* 2018;17(2):70-76. (In Russ.). https://doi.org/10.17116/klinderma201817270-76

Поступила в редакцию 12.07.2021

Received 12.07.2021

Отправлена на доработку 06.08.2021

Revision received 06.08.2021

Принята к печати 12.08.2021

Accepted 12.08.2021

Акридерм ГК –

комбинированный препарат для комплексного лечения аллергодерматозов.

Благоприятный профиль эффективности и безопасности [1]

Действует на причину [2]

Запатентованная комбинация вспомогательных компонентов [3]

[1] Хардикова С.А. Рациональный выбор комбинированного топического глюкокортикостероида в условиях амбулаторного приема врача-дерматовенеролога// Клиническая дерматология и венерология, 2018. №2. С. 67-72.

[2] Инструкция по медицинскому применению Акридерм ГК

[3] Патент №2223097

Клиническая дерматология и венерология
2021, Т. 20, № 5, с. 51-54
https://doi.org/10.17116/klinderma20212005151

Russian Journal of Clinical Dermatology and Venereology =
Klinicheskaya dermatologiya i venerologiya 2021, Vol. 20, No. 5, pp. 51-54
https://doi.org/10.17116/klinderma20212005151

Сифилис и ВИЧ-инфекция: патология сердечно-сосудистой системы

© Р.Г. ТУАЕВА[1], О.К. ЛОСЕВА[1], Т.П. БЕССАРАБ[2], М.В. НАГИБИНА[2]

[1]ГБУЗ Москвы «Московский научно-практический центр дерматовенерологии и косметологии Департамента здравоохранения Москвы», Москва, Россия;
[2]Московский городской центр профилактики и борьбы со СПИД Департамента здравоохранения Москвы, Москва, Россия

РЕЗЮМЕ

Актуальность темы обусловлена ростом в последние годы доли скрытых и поздних форм сифилиса, а также кумуляцией в общей популяции пациентов с ВИЧ-инфекцией. Обе инфекции могут обусловливать патологию сердечно-сосудистой системы (ССС), что подтверждает необходимость информирования дерматовенерологов и инфекционистов об этой патологии.

Цель исследования. Сопоставить частоту и характер патологических изменений ССС у больных поздними формами сифилиса и поздними стадиями ВИЧ-инфекции.

Материал и методы. Проведено кардиологическое обследование (ЭКГ, эхоКГ, ультразвуковая допплерография брахиоцефальных артерий) пациентов 3 групп: 1) 120 человек с поздним скрытым сифилисом или сифилисом в анамнезе; 2) 43 больных ВИЧ-инфекцией на стадиях 3, 4А, 4Б и 4В; 3) 40 условно здоровых лиц, проходивших периодический медицинский осмотр (контрольная группа).

Результаты и обсуждение. В 1-й группе патология ССС, характерная для сифилиса (аортит, вальвулит аортального клапана, миокардит), выявлена у 12 (10%) пациентов. Во 2-й группе патология, типичная при ВИЧ-инфекции (инфекционный эндокардит, перикардит, легочная гипертензия), обнаружена у 17 (40%) пациентов. В 3-й (контрольной) группе изменения, характерные для атеросклероза, выявлены у 3 (7,5%) больных.

Заключение. У пациентов с поздними формами сифилиса и поздними стадиями ВИЧ-инфекции отмечена высокая частота патологии ССС (соответственно у 10 и 40%) с типичными для каждой из этих инфекций проявлениями. Обозначена зависимость патологии ССС от стадии ВИЧ-инфекции, употребления психоактивных веществ, наличия сопутствующих инфекций.

Ключевые слова: *патология сердечно-сосудистой системы, поздние формы сифилиса, поздние стадии ВИЧ-инфекции.*

ИНФОРМАЦИЯ ОБ АВТОРАХ:
Туаева Р.Г. — https://orcid.org/0000-0002-6892-4838
Лосева О.К. — https://orcid.org/0000-0002-5033-2746
Бессараб Т.П. — https://orcid.org/0000-0001-6565-7407
Нагибина М.В. — https://orcid.org/0000-0001-5327-9824
Автор, ответственный за переписку: Лосева О.К. — e-mail: loseva_ok@mail.ru

КАК ЦИТИРОВАТЬ:
Туаева Р.Г., Лосева О.К., Бессараб Т.П., Нагибина М.В. Сифилис и ВИЧ-инфекция: патология сердечно-сосудистой системы. *Клиническая дерматология и венерология.* 2021;20(5):51–54. https://doi.org/10.17116/klinderma20212005151

Syphilis and HIV infection: pathology of the cardiovascular system

© R.G. TUAEVA[1], O.K. LOSEVA[1], T.P. BESSARAB[2], M.V. NAGIBINA[2]

[1]Moscow Scientific and Practical Center of Dermatovenerology and Cosmetology, Moscow, Russia;
[2]Moscow City Center for the Prevention and Control of AIDS of the Department of Health of the City of Moscow, Moscow, Russia

ABSTRACT

The relevance of the topic is due to the increase in recent years the proportion of latent and late forms of syphilis, as well as accumulation in the general population of HIV patients. Both infections can cause pathology of the cardiovascular system (CVS) that confirms the need to inform dermatovenerologists and infectious disease specialists about this pathology.

Objective. To compare the frequency and nature of pathological changes in CVS in patients with late forms of syphilis and late stages of HIV infection.

Material and methods. A CVS examination (ECG, echo-CG, Doppler ultrasound of the brachiocephalic arteries) was performed in patients of 3 groups: 1) 120 persons with late latent syphilis or syphilis in the past; 2) 43 patients with HIV infection at stages 3, 4A, 4B and 4C; 3) 40 conditionally healthy persons who underwent periodic medical examination (control group).

Results and discussion. In the 1st group, CVS pathology characteristic of syphilis (aortitis, aortic valvulitis, myocarditis) was detected in 12 (10%) patients. In 2nd group, pathology typical for HIV infection (infective endocarditis, pericarditis, pulmonary hypertension) was found in 17 (40%) patients. In the 3rd (control) group, changes characteristic of atherosclerosis was detected in 3 (7.5%) patients.

Conclusion. In patients with late forms of syphilis and late stages of HIV infection there was a high incidence of CVS pathology (10% and 40%, respectively) with manifestations typical for each of these infections. The dependence of the CVS pathology on the stage of HIV infection, the use of psychoactive substances, the presence of concomitant infections is indicated.

Keywords: *pathology of the cardiovascular system, late forms of syphilis, late stages of HIV infection.*

INFORMATION ABOUT THE AUTHORS:
Tuaeva R.G. — https://orcid.org/0000-0002-6892-4838
Loseva O.K. — https://orcid.org/0000-0002-5033-2746
Bessarab T.P. — https://orcid.org/0000-0001-6565-7407
Nagibina M.V. — https://orcid.org/0000-0001-5327-9824
Corresponding author: Loseva O.K. — e-mail: loseva_ok@mail.ru

TO CITE THIS ARTICLE:
Tuaeva RG, Loseva OK, Bessarab TP, Nagibina MV. Syphilis and HIV infection: pathology of the cardiovascular system. *Russian Journal of Clinical Dermatology and Venereology = Klinicheskaya dermatologiya i venerologiya*. 2021;20(5):51–54. (In Russ.).
https://doi.org/10.17116/klinderma20212005151

Введение

За последние годы на фоне продолжающегося снижения общей заболеваемости сифилисом ее структура менялась в сторону роста доли поздних форм **(см. таблицу)**. В 2000 г. доля поздних форм сифилиса в Москве составляла всего 0,28%, в 2008 г. — 2,9%, в 2020 г. — 38,4%, т.е. за 20 лет доля поздних форм выросла многократно (в 137,2 раза).

Среди поздних форм сифилиса кардиоваскулярный сифилис — одна из наиболее угрожающих жизни и здоровью пациентов, ее регистрация в Москве началась в 2003 г. и поначалу ограничивалась единичными случаями, а с 2008 г. постепенно возрастала, достигнув максимума в 2019 г. (30 случаев). В 2020 г., однако, регистрация этой патологии резко упала — всего до 5 случаев в год. Возможно, это косвенно было связано с пандемией новой коронавирусной инфекции, в частности с недостаточным обследованием соответствующих пациентов. Есть основания надеяться, что в 2021 г. регистрация этой патологии вернется в закономерное русло.

Параллельно с ростом заболеваемости поздними формами сифилиса происходит увеличение числа больных ВИЧ-инфекцией. В литературе указано на повышенную частоту развития сердечно-сосудистой патологии у ВИЧ-инфицированных по сравнению с популяционными данными и на более высокий уровень летальности в этой группе населения от сердечно-сосудистых заболеваний. Летальность в связи с сердечно-сосудистыми заболеваниями в процессе наблюдения в динамике уже с 1995 по 2004 г. повысилась в несколько раз [1]. В качестве факторов, способствующих развитию сердечно-сосудистой патологии у ВИЧ-инфицированных, обсуждаются «традиционные» (гипертоническая болезнь, атеросклероз, метаболический синдром и т.д.), а также иммунная и эндотелиальная дисфункция, провоспалительный статус, прямое влияние ВИЧ-инфекции и роль антиретровирусной терапии (АРТ) [2]. ВИЧ-инфекция расценивается как независимый фактор риска развития сердечно-сосудистой патологии, поскольку оказывает прямое влияние на сосудистую стенку, так как вызывает эндотелиальную дисфункцию, активирует провоспалительные факторы (СРБ, ФНО-α, ИЛ-6) и влияет на коагуляционную активность [2]. Установлено, что ВИЧ-инфекция является также независимым фактором риска развития раннего атеросклероза и ишемической болезни сердца (ИБС) [3, 4]. Среди ВИЧ-инфицированных отмечается большее распространение «традиционных» факторов риска (курение, дислипидемия, высокий ИМТ) по сравнению с ВИЧ-негативными лицами [3]. Выявлена связь между уровнем снижения $CD4^+$-лимфоцитов и риском развития ИБС/инфаркта миокарда у больных ВИЧ-инфекцией [5]. Существует также мнение, что сердечно-сосудистая патология может провоцироваться АРТ [6].

Клинически поздний кардиоваскулярный сифилис характеризуется развитием специфического мезаортита с характерными осложнениями (аневризма

Заболеваемость поздними формами сифилиса за 2000 и 2020 гг. по Москве
The incidence of late forms of syphilis in 2000 and 2020 in Moscow

Год	Сифилис — все формы (A 50—A 53)	Поздние формы сифилиса (A 52.0—A 52.9)	Сифилис сердечно-сосудистой системы (A 52.0)	Поздний нейросифилис (A 52.1—A 52.3)	Другие симптомы позднего сифилиса (A 52.7)	Сифилис поздний скрытый (A 52.8)	Сифилис поздний неуточненный (A 52.9)
2000							
абс.	10671	30		6		24	
интенсивный показатель (на 100 тыс. населения)	107,43	0,30		0,06		0,24	
2020							
абс.	2291	881	5	66		809	1
интенсивный показатель (на 100 тыс. населения)	18,15	6,98	0,04	0,52		6,41	0,008

аорты, недостаточность аортального клапана и стеноз коронарных артерий). Вторая возможная локализация сифилитического поражения сердца — миокард с развитием миокардита и в ряде случаев последующей дилатационной кардиомиопатией.

Прямое воздействие ВИЧ может вызывать перикардит, эндокардит, миокардит. Нередко у пациентов с ВИЧ-инфекцией выявляется легочная артериальная гипертензия. У больных ВИЧ-инфекцией может развиваться также дилатационная кардиомиопатия как последствие перенесенного миокардита. В части случаев сердце вовлекается в онкологический процесс (саркома Капоши) [7].

Цель исследования — сопоставить частоту и характер патологических изменений сердечно-сосудистой системы (ССС) у больных с поздними формами сифилиса и поздними стадиями ВИЧ-инфекции.

Материал и методы

Проведено кардиологическое обследование (ЭКГ, эхоКГ, ультразвуковая допплерография брахиоцефальных артерий) у 120 пациентов со скрытыми формами сифилиса или сифилисом в анамнезе (105 мужчин и 15 женщин в возрасте 24–63 лет, средний возраст 44,3 года), 43 пациентов (33 мужчины, 10 женщин в возрасте 29–63 лет, средний возраст 44,8 года) с поздними стадиями ВИЧ-инфекции (3-я субклиническая — 6, 4А — 6, 4Б — 14, 4В — 17) и 40 условно здоровых лиц, проходивших периодический медицинский осмотр (контрольная группа).

Первоначально установленные диагнозы сифилиса: А 51.0 — у 2 пациентов, А 51.5 — у 51, А 52.8 — у 25, А 53.0 — у 27. У 15 пациентов сифилис в анамнезе без уточнения.

Все пациенты с сифилисом получили специфическое лечение: 40 — однократно, 80 — дважды (основное и дополнительное). Кардиологическое обследование проводили однократно в различные сроки: 1) в период установления диагноза скрытого сифилиса или в 1-й год после его установления — 17 пациентов; 2) через 2–4 года после установления диагноза — 54; 3) в сроки от 4 до 25 лет после установления первоначального диагноза (сифилис в отдаленном анамнезе) — 49.

На фоне АРТ обследованы 28 из 43 пациентов с ВИЧ-инфекцией. При этом у 16 пациентов прием АРТ начался существенно позже, чем был поставлен диагноз, т.е. получен положительный результат ИБ ВИЧ. Эта отсрочка у отдельных больных составляла несколько месяцев: в большинстве случаев — 7–10 лет, а в 1 случае — 22 года. Не получали АРТ на момент обследования 13 пациентов. Три пациента раньше принимали АРТ, но самостоятельно прекратили прием не менее чем за 1 год до обследования. И, наконец, 2 больных принимали препараты, но нерегулярно.

Результаты и обсуждение

В группе из 40 пациентов с сифилисом, получивших лечение однократно, патология ССС выявлена у 4, все с диагнозом «сифилитический мезаортит, вальвулит аортального клапана». У 3 пациентов при этом отмечалась недостаточность аортального клапана. Приводим результат обследования (сокращенно) одного из этих пациентов.

А.Р.Р., 48 лет, А 52.8 от февраля 2018 г. РМП 4+ 1/8 от 26.06.2020. ЭКГ от 11.09.18: нарушение внутрижелудочковой проводимости. ЭхоКГ от 29.08.18: расширение корня (4,0 см), восходящего отдела аорты (4,4 см), уплотнение стенок восходящей аорты, створок аортального клапана с АН 1-й степени. Гипертрофия миокарда левого желудочка. ЭхоКГ от 02.07.20: расширение корня (4,3 см) и восходящего отдела (4,5 см) аорты. Аортальная регургитация 0–1-й степени. Диагноз: сифилитический мезаортит, вальвулит аортального клапана, аортальная регургитация 0–1-й степени.

В группе из 80 пациентов, получавших лечение дважды (основное и дополнительное), патология ССС выявлена у 8 человек. Диагнозы: неосложненный сифилитический мезаортит у 1 пациента; сифилитический мезаортит, осложненный поражением аортального клапана, у 6, причем с аортальной недостаточностью у 4; мезаортит в сочетании с миокардитом у 1.

Приводим наблюдение.

Ю.З.Х., 48 лет, А 51.5 от 02.03.16. Лечение бициллином-3. Дополнительное лечение с 28.04.17. РМП 3+ 1/2 от 26.02.20. ЭКГ 09.03.18: изменения в миокарде неясного генеза. ЭхоКГ от 03.02.18: расширение всех камер сердца. Гипокинез заднебоковых сегментов миокарда левого желудочка. Аорта расширена (восходящая 4,0 см). Стенка аорты неровная, уплотнена. Диагноз: сифилитический аортит. Миокардит.

Неосложненный сифилитический аортит выявлен только в 1 случае у 37-летнего мужчины, который в 2015 г. лечился пенициллином по поводу первичного сифилиса, в 2019 г. получил дополнительное лечение цефтриаксоном в связи с сохранением позитивности РМП (4+ 1/4), а в 2020 г. прошел кардиологическое обследование.

Мезаортит, осложненный поражением аортального клапана, установлен у 10 пациентов, при этом недостаточность аортального клапана констатирована у 7. У 1 пациента наряду с мезаортитом установлено поражение миокарда.

Таким образом, среди лиц, больных или болевших сифилисом, специфическая патология ССС констатирована у 12 (10%). В качестве сопутствующей патологии отмечено повышение ИМТ, уровня холестерина, ЛПНП, а также у ряда пациентов — уровня АЛТ и АСТ.

Из 43 пациентов с ВИЧ-инфекцией патология ССС обнаружена у 17 (40%) — 12 мужчин и 5 женщин в возрасте от 32 до 57 лет. Преобладающим по частоте был инфекционный миокардит с поражением клапанов сердца: трикуспидального у 8 пациентов, трикуспидального и аортального у 3, трикуспидального и митрального у 3, аортального у 1. Легочная гипертензия выявлена у 6 пациентов, перикардит — у 4, миокардит — у 1 и дилатационная кардиомиопатия — у 1.

Почти у всех пациентов с выявленной кардиологической патологией отмечена 4-я стадия ВИЧ-инфекции — вторичных заболеваний (стадия 4А у 3, 4Б у 9, 4В у 4).

У 1 пациентки диагностирована 3-я стадия ВИЧ-инфекции (субклиническая): *З.М.В.*, 34 лет. ВИЧ-инфекция, 3-я стадия. Хронический вирусный гепатит С. Хронический бронхит. Эрозивный бульбит. ВИЧ-инфекция с 2015 г. АРТ не принимает. Употребляет психоактивные вещества. ЭхоКГ от 01.12.20: дополнительные наложения на створках трикуспидального клапана. Трикуспидальная регургитация 2-й степени. Умеренное расширение правого желудочка.

Кардиологическая патология диагностирована на фоне АРТ у 5 пациентов, вне АРТ — у 12. В этой группе отмечена частая зависимость от психоактивных веществ — 9 больных. Состояние здоровья всех пациентов с выявленной кардиологической патологией характеризовалось серьезными отклонениями: дефицит массы тела, в том числе >10%, у 7 (41%), анемия разной степени выраженности у 15 (88,2%), пневмония у 12 (70%), хронический гепатит С у 12, асцит, гидроторакс у 6 (35,5%), орофарингеальный кандидоз также у 6. У отдельных больных выявлены (в период обследования или в анамнезе) цитомегаловирусная инфекция, туберкулез, герпетическая и другие инфекции.

В контрольную группу вошли 40 условно здоровых лиц, проходивших периодический медицинский осмотр (20 мужчин и 20 женщин в возрасте от 21 года до 59 лет, средний возраст 47,1 года). Кардиологическая патология выявлена у 3 (7,5%) из них. У мужчины, 49 лет, обнаружены зоны гипокинеза миокарда в нижнезаднем сегменте левого желудочка (в анамнезе инфаркт миокарда), у 1 мужчины, 56 лет, и 1 женщины, 59 лет, — атеросклероз (уплотнение стенок аорты, гиперхолестеринемия, высокий ИМТ).

Выводы

1. У пациентов с поздними формами сифилиса и поздними стадиями ВИЧ-инфекции отмечена высокая частота патологии ССС (соответственно у 10 и 40%) с типичными для каждой из этих инфекций проявлениями.

2. Наиболее частой патологией при сифилисе был сифилитический аортит с поражением аортального клапана, при ВИЧ-инфекции — инфекционный эндокардит с поражением клапанов сердца, как правило, с вовлечением трикуспидального клапана.

3. При ВИЧ-инфекции патология ССС вдвое чаще развивалась вне приема АРТ, чем на фоне приема, в $^1/_2$ случаев — при зависимости от психоактивных веществ и обычно при тяжелом общем состоянии и вторичных бактериальных и вирусных инфекциях.

4. При ВИЧ-инфекции наибольшая частота сердечно-сосудистой патологии выявлялась у пациентов с 4-й стадией болезни. Однако 3-я стадия также является показанием для кардиологического обследования пациентов, так как патология ССС в этих случаях также возможна.

Авторы заявляют об отсутствии конфликта интересов.
The authors declare no conflict of interest.

ЛИТЕРАТУРА/REFERENCES

1. AL French, SH Gawel, R Hershow, L Benning, NA Hessol, AM Levine, K Anastos, M Augenbraun, MH Cohen. Trends in mortality and causes of death among women with HIV in the United States: a 10-year study. *J Acquir Immune Defic Syndr*. 2009;51(4):339-406.
2. Knobel H, Jerico C, Montero, et al. Global cardiovascular risk in patients with HIV infection: concordance and differences in estimates according to three risk equations. Framingham SCORE and PROCAM. *AIDS Patient Care*. 2007;21(7):452-457.
3. Saves M, Chene G, Ducimetiere P, Leport C, Le Moal G, Amouyel P, Arveiler D, Ruidavets JB, Reynes J, Bingham A, Raffi F. Risk factors for Coronary Heart Disease in patients treated for human immunodeficiency virus infection compared with the general population. *Clinical Infectious Diseases*. 2003;37(2):292-298.
4. Rose H, How J, Woolley I, Tchoua U, Bukrinsky M, Dart A, Sviridov D. HIV infection and high-density lipoprotein metabolism. *Atherosclerosis*. 2008;199:79-86.
5. Klein D, Leyden W, Xu L. *Contribution of immunodeficiency to CHD: cohort study of HIV + and HIV — Kaiser Permanente members*. 18th Conference on Retroviruses and Opportunistic Infections. Boston. 2011. Abstract 810.
6. Friss-Moller N, et al. Cardiovascular disease risk factors in HIV patients — association with antiretroviral therapy. *AIDS*. 2003;17(8):1179-1193.
7. Мудрицкая Т.Н., Турна Э.Ю., Захарова М.А., Григоренко Е.И. Поражение сердечно-сосудистой системы при ВИЧ-инфекции. *Крымский терапевтический журнал*. 2014;2:82-88.
Mudritskaya TN, Turna EYu, Zakharova MA, Grigorenko EI. The lesion of the cardiovascular system in hiv infection. *Krymskii terapevticheskii zhurnal*. 2014;2:82-88. (In Russ.).

Поступила в редакцию 06.04.2021
Received 06.04.2021
Принята к печати 09.07.2021
Accepted 09.07.2021

Клиническая дерматология и венерология
2021, Т. 20, № 5, с. 55-59
https://doi.org/10.17116/klinderma20212005155

Russian Journal of Clinical Dermatology and Venereology =
Klinicheskaya dermatologiya i venerologiya 2021, Vol. 20, No. 5, pp. 55-59
https://doi.org/10.17116/klinderma20212005155

Применение биотехнологий при рецессивном буллезном эпидермолизе

© М.В. РУБАНЕНКО[1–3], Н.Н. ПОТЕКАЕВ[1, 3], Н.Е. МАНТУРОВА[2, 3], А.Ю. УСТЮГОВ[2, 3], О.В. ПОРШИНА[1], В.В. ПЕТУНИНА[1, 3], В.Л. ЗОРИН[4, 5], А.И. ЗОРИНА[4, 5]

[1]ГБУЗ Москвы «Московский научно-практический центр дерматовенерологии и косметологии» Департамента здравоохранения Москвы, Москва, Россия;
[2]АО «Институт пластической хирургии и косметологии», Москва, Россия;
[3]ФГАОУ ВО «Российский национальный исследовательский медицинский университет им. Н.И. Пирогова» Минздрава России, Москва, Россия;
[4]ПАО «Институт стволовых клеток человека», Москва, Россия;
[5]ООО «Скинцел», Москва, Россия

РЕЗЮМЕ

Представлено клиническое наблюдение рецессивного дистрофического буллезного эпидермолиза (РДБЭ) с использованием клеточной терапии аллогенными фибробластами кожи (АФК). РДБЭ — орфанное заболевание, один из наиболее тяжелых вариантов врожденного буллезного эпидермолиза. Оно обусловлено рецессивной мутацией гена *COL7A1*, который кодирует коллаген VII типа, участвующий в образовании якорных волокон, отвечающих за дермо-эпидермальное соединение в коже, и характеризуется образованием пузырей и эрозий на коже и слизистых оболочках при незначительной механической травме. Важной задачей терапии является заживление дефектов кожи, предотвращение развития инфицирования тканей. Этиопатогенетического лечения РДБЭ в настоящее время не существует. Основной терапией кожи для таких пациентов является своевременный уход, который включает в себя применение асептических средств и перевязку ран. Использование АФК в терапии продемонстрировало хороший клинический результат, проявляющийся в полной эпителизации как мелких, так и крупных дефектов кожи. Важным аспектом жизни пациентов с РДБЭ являются психоэмоциональные нагрузки, влияющие на качество жизни. Полученный результат дает основание полагать о возможности эффективного лечения дефектов кожных покровов у пациентов с РДБЭ с помощью применения АФК и, как следствие, значительного улучшения качества их жизни.

Ключевые слова: *врожденный буллезный эпидермолиз, рецессивный дистрофический буллезный эпидермолиз, клеточная терапия, аллогенные фибробласты кожи.*

ИНФОРМАЦИЯ ОБ АВТОРАХ:
Рубаненко М.В. — https://orcid.org/0000-0003-3884-3401
Потекаев Н.Н. — https://orcid.org/0000-0002-9578-5490
Мантурова Н.Е. — https://orcid.org/0000-0003-4281-1947
Устюгов А.Ю. — https://orcid.org/0000-0002-4598-1194
Поршина О.В. — https://orcid.org/0000-0001-6177-709X
Петунина В.В. — https://orcid.org/0000-0002-3808-8584
Зорин В.Л. — https://orcid.org/0000-0001-9481-4061
Зорина А.И. — https://orcid.org/0000-0001-5016-3201
Автор, ответственный за переписку: Рубаненко М.В. — e-mail: rmargaritka@gmail.com

КАК ЦИТИРОВАТЬ:
Рубаненко М.В., Потекаев Н.Н., Мантурова Н.Е., Устюгов А.Ю., Поршина О.В., Петунина В.В., Зорин В.Л., Зорина А.И. Применение биотехнологий при рецессивном буллезном эпидермолизе. *Клиническая дерматология и венерология.* 2021;20(5):55–59. https://doi.org/10.17116/klinderma20212005155

Application of biotechnology in recessive epidermolysis bullosa

© M.V. RUBANENKO[1–3], N.N. POTEKAEV[1, 3], N.E. MANTUROVA[2, 3], A.YU. USTIUGOV[2, 3], O.V. PORSHINA[1], V.V. PETUNINA[1, 3], V.L. ZORIN[4, 5], A.I. ZORINA[4, 5]

[1]Moscow Scientific and Practical Center of Dermatovenerology and Cosmetology, Moscow, Russia;
[2]Institute of Plastic Surgery and Cosmetology, Moscow, Russia;
[3]The Russian National Research Medical University named after N.I. Pirogov, Moscow, Russia;
[4]Human Stem Cell Institute, Moscow, Russia;
[5]Skintsel, Moscow, Russia

ABSTRACT

A clinical observation of recessive dystrophic epidermolysis bullosa (RDEB) using cell therapy with allogeneic skin fibroblasts (ASF) is presented. RDDE is an orphan disease, one of the most severe variants of congenital epidermolysis bullosa. It is caused by a recessive mutation in the COL7A1 gene that encodes type VII collagen and involved in the formation of anchor fibers responsible for the dermo-epidermal junction in the skin, and is characterized by the formation of blisters and erosions on the skin and mucous membranes with minor mechanical

trauma. An important goal of therapy is to heal skin defects, to prevent the development of tissue infection. There is currently no etiological and pathogenesis treatment for RDEB. The main skin therapy for these patients is timely care that includes the aseptic agents and wound dressings. The use of ASF in therapy has demonstrated a good clinical result, manifested in the complete epithelialization of both small and large skin defects. An important aspect of patients' life with RDEB is psychoemotional stress that affects the quality of life. The obtained result suggests the possibility of effective treatment of skin defects in patients with RDEB with ASF and, as a consequence, a significant improvement in their quality of life.

Keywords: *congenital epidermolysis bullosa, recessive dystrophic epidermolysis bullosa, cell therapy, allogeneic skin fibroblasts.*

INFORMATION ABOUT THE AUTHORS:
Rubanenko M.V. — https://orcid.org/0000-0003-3884-3401
Potekaev N.N. — https://orcid.org/0000-0002-9578-5490
Manturova N.E. — https://orcid.org/0000-0003-4281-1947
Ustiugov A.Yu. — https://orcid.org/0000-0002-4598-1194
Porshina O.V. — https://orcid.org/0000-0001-6177-709X
Petunina V.V. — https://orcid.org/0000-0002-3808-8584
Zorin V.L. — https://orcid.org/0000-0001-9481-4061
Zorina A.I. — https://orcid.org/0000-0001-5016-3201
Corresponding author: Rubanenko M.V. — e-mail: rmargaritka@gmail.com

TO CITE THIS ARTICLE:
Rubanenko MV, Potekaev NN, Manturova NE, Ustiugov AYu, Porshina OV, Petunina VV, Zorin VL, Zorina AI. Application of biotechnology in recessive epidermolysis bullosa. *Russian Journal of Clinical Dermatology and Venereology = Klinicheskaya dermatologiya i venerologiya.* 2021;20(5):55–59. (In Russ.). https://doi.org/10.17116/klinderma20212005155

Введение

Врожденный буллезный эпидермолиз (ВБЭ) является фенотипически и генетически гетерогенной группой генодерматозов, основное клиническое проявление — пузыри, возникающие на коже и слизистых оболочках после незначительного механического воздействия вследствие наследственно обусловленных дефектов структурных белков, обеспечивающих дермо-эпидермальные связи [1, 2].

В настоящее время различают 4 основных типа ВБЭ (простой, пограничный, дистрофический — доминантная и рецессивная формы, синдром Киндлера) и >30 клинических подтипов [3–5]. Для каждого из этих типов заболевания выявлены гены, мутации в которых ответственны за приобретение фенотипа ВБЭ. Известно не менее 18 генов структурных белков кожи и >1000 мутаций в них, связанных с развитием определенных клинических проявлений каждого типа ВБЭ [2, 6].

Одним из наиболее тяжелых вариантов заболевания является аутосомно-рецессивный дистрофический буллезный эпидермолиз (РДБЭ), который представляет собой следствие гомозиготных или гетерозиготных мутаций гена *COL7A1*, кодирующего синтез коллагена VII типа (C7) [7, 8], что проявляется или полным отсутствием C7 (самые тяжелые клинические варианты), или незначительной его продукцией (более мягкие варианты течения заболевания) [4]. C7 продуцируется двумя типами клеток — кератиноцитами и фибробластами и является основным компонентом якорных волокон, необходимых для формирования устойчивого дермо-эпидермального соединения (ДЭС) [9, 10]. Дефект C7 приводит к его нарушению, что вызывает появление пузырей и эрозий на коже и слизистых оболочках [3, 11, 12].

РДБЭ развивается с рождения или с первых часов жизни, характеризуется множественными пузырями, часто с геморрагическим содержимым, которые располагаются на любой части кожи. Поверхность пузыря легко разрывается, возникают обширные медленно заживающие глубокие эрозии, оставляющие после заживления атрофические рубцовые изменения [13]. Пациенты испытывают постоянную боль, что сильно отражается на психоэмоциональном состоянии. Часты обострения, при тяжелых формах возможно развитие мультиорганных поражений и обширных рубцеваний, которые приводят к инвалидизации больных и уменьшению продолжительности жизни [3, 4, 13–15].

Этиопатогенетического лечения ВБЭ пока не существует, все терапевтические мероприятия паллиативные и в первую очередь направлены на облегчение симптомов заболевания, предотвращение травм и пузырей, возникающих вследствие их, а также на защиту от инфекций, попадающих через дефекты кожи [12, 16].

В настоящее время активно разрабатываются инновационные подходы к лечению пациентов с ВБЭ, и ключевой терапевтической задачей является восстановление в коже уровня и функций структурных белков, обеспечивающих ДЭС. Согласно материалам конференции DEBRA (Dystrophic Epidermolysis Bullosa Research Association) International (2012), одним из наиболее перспективных подходов является применение биотехнологий, в частности клеточной терапии [17–19], которая направлена на исправление, восстановление или возможную компенсацию

утраченных функций белков в коже больных ВБЭ, как, например, С7 при РДБЭ.

Для проведения клеточной терапии у пациентов с РДБЭ в основном используют кератиноциты и фибробласты, поскольку именно эти клетки *in vivo* продуцируют С7 [13, 20, 21]. Фибробласты — основные клетки соединительнотканной основы кожи, продуцирующие коллаген, эластин, факторы роста/цитокины и другие компоненты внеклеточного матрикса дермы, обеспечивая гомеостаз и морфофункциональную организацию кожной ткани [22, 23]. Помимо этого, фибробласты по сравнению с кератиноцитами культивируются проще и обладают низкой иммуногенностью, имеют способность к длительному культивированию *in vitro* (сохраняя диплоидный кариотип), не проявляют онкогенных свойств, после трансплантации в кожу их биосинтетическая активность сохраняется [13, 24, 25], поэтому именно фибробласты являются клетками выбора для клеточной терапии пациентов с РДБЭ [24, 26, 27].

Исследования, проведенные на гипоморфных по С7 мышах (модель заболевания РДБЭ), показали, что внутрикожное введение таким животным фибробластов кожи человека способствует повышению содержания С7 и якорных фибрилл в области ДЭС и соответственно заживлению кожных ран [28].

Результаты ограниченных клинических исследований (T. Wong и соавт. [24], N. Nagy и соавт. [29]), а также рандомизированного плацебо-контролируемого двойного слепого клинического исследования (G. Petrof и соавт. [30]) продемонстрировали, что при однократном введении аллогенных фибробластов кожи по краям раны у большинства пациентов с РДБЭ наблюдалось увеличение экспрессии *COL7A1* (как минимум в течение 3 мес) и заживление ран. У большинства пациентов эпителизация отмечалась в течение первых 28 дней, полученный результат сохранялся не менее 6 мес. Не зарегистрировано ни одного побочного эффекта и нежелательного явления. При этом значительно снизилась выраженность эритемы и улучшилось качество жизни пациентов. Длительность и выраженность клинического эффекта, по мнению исследователей, связана с уровнем экспрессии *COL7A1*.

С учетом результатов вышеуказанных доклинических и клинических исследований принято решение о применении аллогенных фибробластов кожи (АФК) для заживления ран у пациента с РДБЭ (клинический случай).

Клинический случай

Пациент *Н.*, 26 лет, мужчина, в течение последних 10 лет наблюдается в дерматологическом отделении Московского центра дерматовенерологии и косметологии. Из анамнеза заболевания: диагноз Q81.2. Рецессивный дистрофический буллезный эпидермолиз (поставлен с рождения). Дерматологический статус: на коже тела множественные эрозии различного диаметра, характеризуемые медленным заживлением — от 4 дней до нескольких месяцев. С возрастом отмечается прогрессирующее ухудшение процесса эпителизации ран, что требует усиленного внимания и ухода. Патоморфологические данные: субэпидермальные пузыри [1]. После заживления ран отмечается рубцовая атрофия кожи, сопровождаемая образованием рубцов, ограничивающих движения. Псевдосиндактилии и контрактуры пальцев регистрируются с первых месяцев жизни, процесс носит прогрессирующий характер. Наблюдаются также поражение слизистой оболочки ротовой полости, аномалии расположения зубов с частичной их потерей, нарушения в костно-мышечной системе, сопровождаемые миалгией, артралгией, остеопорозом, задержкой роста, снижением подвижности.

Пациент ежедневно проводит местную терапию кожных ран посредством обработки дефектов растворами антисептиков и перевязок с применением атравматичных неадгезивных перевязочных средств, содержащих антибактериальные, обезболивающие и регенерирующие компоненты. Несмотря на терапию, отмечается медленное заживление ран/эрозий и постоянное появление новых эрозивных очагов и пузырей, что существенно снижает качество жизни пациента.

После длительной симптоматической терапии, практически не имеющей клинического эффекта, на базе Института пластической хирургии и косметологии проведен консилиум дерматологов и специалистов по применению инновационных методов регенеративной медицины, по результатам которого принято решение о выполнении ограниченного клинического исследования по применению культивированных АФК с целью восстановления и поддержания целостности его кожного покрова и улучшению качества жизни.

Цель исследования — изучить возможность применения АФК для восстановления и поддержания целостности кожного покрова при рецессивном дистрофическом врожденном буллезном эпидермолизе.

Задачи:

1. Оценить эффективность применения АФК при РДБЭ.

2. Изучить длительность сохранения полученного клинического эффекта.

Проведено пилотное клиническое исследование с участием 1 пациента (мужчина, 26 лет) с диагнозом Q81.2. Рецессивный дистрофический буллезный эпидермолиз (диагноз поставлен с рождения).

Материал: суспензия АФК, полученных от здорового донора (иммунофенотип клеток: $CD34^-$, CD45, цитокератины 14^-, 15^-, 16^-, 19^-, $CD73^+$, $CD90^+$, $CD105^+$, коллаген I, III, виментин), в 1 мл физиологического раствора; проведено исследование клеточ-

ного материала на биобезопасность с целью исключения контаминации бактериальными и грибковыми агентами.

Культивированные фибробласты не экспрессируют антигены главного комплекса гистосовместимости класса II (MHC II), поэтому аллогенные фибробласты после трансплантации не вызывают у реципиента иммунных реакций [24, 31], но затем (через 2 нед) MHC II начинают проявляться на поверхности клеток, и они элиминируются из организма [32].

Метод: суспензию клеток вводили по краям эрозий линейно-ретроградным способом с помощью игл 32G, 12 мм. Перед процедурой зоны введения клеточной суспензии обрабатывали анестезирующим кремом акриол про. После проведенной процедуры пациент продолжал стандартный уход за ранами. Срок наблюдения 6 мес.

Результаты: при подготовке к процедуре введения АФК общие показатели физикального осмотра и результаты лабораторных исследований крови пациента в пределах референтных значений. После подписания пациентом информированного согласия клеточную суспензию вводили посредством линейной техники в краевые зоны 8 эрозий, размеры которых составляли от 2 до 10 см^2, в области спины. (Следует отметить, что, несмотря на проведенное обезболевание с помощью анестетика местного действия, пациент отмечал болезненность при введении клеточной суспензии.)

Оценку заживления ран проводили ежемесячно в течение 6 мес. Полную эпителизацию небольших (2–4 см) эрозий наблюдали через 1 мес, полная эпителизация крупных ран (8, 10 см^2) зарегистрирована через 4 мес. Достигнутый эффект сохранялся на протяжении 6 мес. Аллергических реакций и других побочных эффектов, а также нежелательных явлений при использовании АФК не выявлено. Зарегистрировано значительное снижение эритемы кожных покровов. Со слов пациента, отмечено существенное улучшение качества жизни, в том числе за счет сокращения времени на ежедневную рутинную обработку ран.

На основании полученных результатов можно заключить, что у пациентов с РДБЭ при однократном применении АФК возможна полная эпителизация ран мелких и крупных размеров (при условии наличия у пациентов экспрессии *COL7A1*) [29]. При этом проведение терапии с помощью АФК не сопровождается иммунными реакциями, поскольку культивированные фибробласты кожи не экспрессируют антигены главного комплекса гистосовместимости класса II [33] и введение данных клеток не приводит к какой-либо патологической реакции со стороны организма пациента.

Следует отметить также, что в случае возникновения рецидива эрозий у пациента можно в течение быстрого времени повторить процедуру, поскольку процессинг АФК не представляет трудностей. Проблемой является лишь адекватное обезболивание зон кожи перед процедурой, поскольку введение суспензии фибробластов достаточно болезненно.

Заключение

Полученный результат дает основания заключить, что применение АФК представляет собой возможный альтернативный вариант терапии пациентов с РДБЭ, который требует дальнейших исследований.

Участие авторов:
Концепция и дизайн исследования: М.В. Рубаненко, Н.Е. Мантурова, Н.Н. Потекаев, А.Ю. Устюгов, В.Л. Зорин, А.И. Зорина
Сбор и обработка материала: М.В. Рубаненко, А.Ю. Устюгов, О.В. Поршина, В.В. Петунина
Написание текста: М.В. Рубаненко
Редактирование: Н.Е. Мантурова, Н.Н. Потекаев, А.Ю. Устюгов, В.Л. Зорин, А.И. Зорина

Авторы заявляют об отсутствии конфликта интересов.

Authors' contributions:
The concept and design of the study: M.V. Rubanenko, N.E. Manturova, N.N. Potekaev, A.Yu. Ustiugov, V.L. Zorin, A.I. Zorina
Collecting and interpreting the data: M.V. Rubanenko, A.Yu. Ustiugov, O.V. Porshina, V.V. Petunina
Drafting the manuscript: M.V. Rubanenko
Revising the manuscript: N.E. Manturova, N.N. Potekaev, A.Yu. Ustiugov, V.L. Zorin, A.I. Zorina

The authors declare no conflict of interest.

ЛИТЕРАТУРА/REFERENCES

1. *Федеральные клинические рекомендации по ведению больных врожденным буллезным эпидермолизом.* 2015;23-24.
Federal'nye klinicheskie rekomendatsii po vedeniyu bol'nykh vrozhdennym bullezynym ehpidermolizom. 2015;23-24. (In Russ.).
2. Бейлин А.К., Гурская Н.Г., Воротеляк Е.А. Методы генной терапии врожденного буллезного эпидермолиза. *Вестн. Моск. ун-та.* Сер. 16. Биология 2018;73(4):233-241.
Beilin AK, Gurskaya NG, Vorotelyak EA. Methods of gene therspy for treatment of inherited epidermolysis bullosa. *Vestn. Mosk. un-ta.* Ser. 16. Biologiya. 2018;73(4):233-241. (In Russ.).
3. Кубанов А.А., Альбанова В.И., Чикин В.В., Епишев Р.В. Современные методы терапии врожденного буллезного эпидермолиза. *Вестник дерматологии и венерологии.* 2014;6:47-56.
Kubanov AA, Albanova VI, Chikin VV, Yepishev RV. Modern methods of the treatment of hereditary epidermolysis bullosa. *Vestnik Dermatologii i Venerologii.* 2014;6:47-56. (In Russ.).

4. Fine J, Bruckner-Tuderman L, Eady R, et al. Inherited epidermolysis bullosa: updated recommendations on diagnosis and classification. *J Am Acad Dermatol.* 2014;70(6):1103-1126.

5. Карамова А.Э., Альбанова В.И., Мончаковская Е.С. Принципы ведения больных врожденным буллезным эпидермолизом. *Вестник дерматологии и венерологии.* 2019;95(4):24-30.
Karamova AE, Al'banova VI, Monchakovskaya ES. Management of patients with congenital epidermolysis bullosa. *Vestnik dermatologii i venerologii* 2019; 95(4):24-30. (In Russ.).

6. Lee JYW, Liu L, Hsu CK, et al. Mutations in KLHL24 add to the molecular heterogeneity of epidermolysis bullosa simplex. *J Invest Dermatol.* 2017; 137(6):1378-1380.

7. Varki R, Sadowski S, Uitto J, Pfendner E. Epidermolysis bullosa. II. Type VII collagen mutations and phenotype-genotype correlations in the dystrophic subtypes. *J Med Genet.* 2007;44(3):181-192.

8. Vanden Oever M, Twaroski K, Osborn MJ. Inside out: regenerative medicine for recessive dystrophic epidermolysis bullosa. *Pediatric research.* 2017; 318-324.

9. Chung HJ, Uitto J. Type VII collagen: the anchoring fibril protein at fault in dystrophic epidermolysis bullosa. *Dermatol Clin.* 2010;28(1):93-105.

10. Bruckner-Tuderman L. Dystrophic epidermolysis bullosa: pathogenesis and clinical features. *Dermatol Clin.* 2010;28(1):107-114.

11. Woodley D, Hou Y, Martin S, Chen M. Characterization of molecular mechanisms underlying mutations in dystrophic epidermolysis bullosa using sitedirected mutagenesis. *J Biol Chem.* 2008;283(26):17838-1784.

12. Рачинская О.А., Водякова М.А., Мельникова Е.В., Меркулов В.А. Терапия генетических заболеваний: актуальные направления разработки биомедицинских клеточных продуктов. *БИОпрепараты. Профилактика, диагностика, лечение.* 2019;19(4):225-231.
Rachinskaya OA, Vodyakova MA, Melnikova E.V., Merkulov V.A. Treatment of Genetic Diseases: Current Trends in the Development of Biomedical Cell Products. *BIOpreparations. Prevention, Diagnosis, Treatment.* 2019; 19(4):225-231. (In Russ.).
https://doi.org/10.30895/2221-996X-2019-19-4-225-232

13. Зорина А.И., Зорин В.Л., Копнин П.Б. Лечение буллезного эпидермолиза и эстетическая коррекция его проявлений с помощью клеточных технологий. *Инъекционные методы и процедуры.* 2018;2:105-113.
Zorina AI, Zorin VL, Kopnin PB. Treatment of epidermolysis bullosa and aesthetic correction of its manifestations using cellular technologies. *In»ektsionnye metody i protsedury.* 2018;2:105-113. (In Russ.).

14. Альбанова В.И., Гольченко В.А. Лечение буллезного эпидермолиза. *Российский журнал кожных и венерических болезней.* 2013;16(4):21-24.
Albanova VI, Golchenko VA. Therapy of bullous epidermolysis. *Rossiiskii zhurnal kozhnykh i venericheskikh boleznei.* 2013;16(4):21-24. (In Russ.).

15. Shinkuma S. Dystrophic epidermolysis bullosa: review. *Clin Cosm Invest Dermatol.* 2015;8:275-284.

16. El Hachem M, Zambruno G, Bourdon-Lanoy E, et al. Multicentre consensus recommendations for skin care in inherited epidermolysis bullosa. *Orphanet J Rare Dis.* 2014;9:76.

17. Bruckner-Tuderman L, McGrath J, Robinson E, Uitto J. Progress in epidermolysis bullosa research: summary of DEBRA International Research Conference 2012. *J Invest Dermatol.* 2013;133(9):2121-2126.

18. Hsu C-K, Wang S-P, Lee J Y-Y, J. McGrath J Y-Y. Treatment of hereditary epidermolysis bullosa: updates and future prospects. *Am J Clin Dermatol.* 2014;15(1):1-6.

19. Soro L, Bartus C, Purcell S. Recessive dystrophic epidermolysis bullosa a review of disease pathogenesis and update on future therapies. *J Clin Aesthet Dermatol.* 2015;8(5):41-46.

20. Van Agtmael T, Bruckner-Tuderman L. Basement membranes and human disease. *Cell Tissue Res.* 2010;339(1):167-188.

21. Woodley DT, Krueger GG, Jorgensen CM, et al. Normal and gene-corrected dystrophic epidermolysis bullosa fibroblasts alone can produce type VII collagen at the basement membrane zone. *J Invest Dermatol.* 2003;121(5): 1021-1028.

22. Sorrell M, Caplan AI. Fibroblasts — a diverse population at the center of it all. *Int RevCell Mol Biol.* 2009;276:161-214.

23. Yun YR, Won JE, Jeon E, et al. Fibroblast growth factors: biology, function, and application for tissue regeneration. *J Tissue Eng.* 2010;2010:218142.

24. Wong T, Gammon L, Liu L, et al. Potential of fibroblast cell therapy for recessive dystrophic epidermolysis bullosa. *J Invest Dermatol.* 2008;128(9):2179-2189.

25. Zorin V, Zorina A, Cherkasov V, et al. Clinical-instrumental and morphological evaluation of the effect of autologous dermal fibroblasts administration. *J Tissue Eng Regen Med.* 2017;11(3):778-786.

26. Chen M, Woodley DT. Fibroblasts as target cells for DEB gene therapy. *J Invest Dermatol.* 2006;126(4):708-710.

27. Goto M, Sawamura D, Ito K, et al. Fibroblasts show more potential as target cells than keratinocytes in COL7A1 gene therapy of dystrophic epidermolysis bullosa. *J Invest Dermatol.* 2006;126:766-772.

28. Fritsch A, Loeckermann S, Kern J, et al. A hypomorphic mouse model of dystrophic epidermolysis bullosa reveals mechanisms of disease and response to fibroblast therapy. *J Clin Invest.* 2008;118(5):1669-1679.

29. Nagy N, Almaani N, Tanaka A, et al. HB-EGF induces *COL7A1* expression in keratinocytes and fibroblasts: Possible mechanism underlying allogeneic fibroblast therapy in recessive dystrophic epidermolysis Bullosa. *J Invest Dermatol.* 2011;131(8):1771-1774.

30. Petrof G, Martinez-Quiepo M, Mellerio J, et al. Fibroblast cell therapy enhances initial healing in recessive dystrophic epidermolysis bullosa wounds: results of a randomized, vehicle-controlled trial. *Br J Dermatol.* 2013;169(5): 1025-1033.

31. Venugopal S, Yan W, Frew JW, et al. A phase II randomized vehiclecontrolled trial of intradermal allogeneic fibroblasts for recessive dystrophic epidermolysis bullosa. *J Am Acad Dermatol.* 2013;69:898-908.

32. Kern J, Loeckermann S, Fritsch A, et al. Mechanisms of fibroblast cell therapy for dystrophic epidermolysis bullosa: High stability of collagen VII favors long-term skin integrity. *Mol Ther.* 2009;17(9):1605-1615.

33. Theobald V, Lauer J, Kaplan, et al. «Neutral allografts» — lack of allogeneic stimulation by cultured human cells expressing MHC class I and class II antigens. *Transplant.* 1993;55(1):128-133.

Поступила в редакцию 16.02.2021
Received 16.02.2021
Принята к печати 14.07.2021
Accepted 14.07.2021

Клиническая дерматология и венерология
2021, Т. 20, № 5, с. 60-64
https://doi.org/10.17116/klinderma20212005160

Russian Journal of Clinical Dermatology and Venereology = Klinicheskaya dermatologiya i venerologiya 2021, Vol. 20, No. 5, pp. 60-64
https://doi.org/10.17116/klinderma20212005160

Роль средств лечебной косметики в комплексной терапии периорального дерматита

© О.А. СИДОРЕНКО, Е.П. ОПРУЖЕНКОВА, С.В. ГРЕБЕННИКОВА

ФГБОУ ВО «Ростовский государственный медицинский университет» Минздрава России, Ростов-на-Дону, Россия

РЕЗЮМЕ

Восстановление кожного барьера при помощи средств лечебной косметики повышает клиническую эффективность терапии при ряде дерматозов.

Цель исследования. Оценить влияние средств лечебной косметики на течение периорального дерматита (ПД).

Материал и методы. Женщины в возрасте от 23 до 55 лет (39±1,13 года), страдающие ПД (n=30). В 1-й подгруппе 15 пациенток получали базовую терапию, а также средства лечебной косметики (лекарственную форму средства выбирали в зависимости от типа их кожи), их наносили на пораженные участки 2 раза в день за 1 ч до аппликации средств наружной терапии, а также мицеллярную успокаивающую воду с целью очищения кожи дважды в день. Во 2-й подгруппе 15 женщин получали базовую терапию. Состояние больных оценивали перед началом лечения, через 14, 28 дней с начала терапии, определяли PODSI и дерматологический индекс качества жизни.

Результаты. Наиболее выраженная клиническая динамика (значительное улучшение кожного процесса, регресс субъективных ощущений) отмечена в группе пациенток, получавших в составе комплексной терапии средства лечебной косметики.

Заключение. С учетом повышения эффективности терапии у пациентов, страдающих ПД, уже через 14 дней применения, а также высокой комплаентности лечебно-косметические средства могут быть рекомендованы в комплексном лечении дерматоза.

Ключевые слова: *периоральный дерматит, средства лечебной косметики, качество жизни.*

ИНФОРМАЦИЯ ОБ АВТОРАХ:

Сидоренко О.А. — https://orcid.org/0000-0002-7387-2497
Опруженкова Е.П. — https://orcid.org/0000-0002-5830-1768
Гребенникова С.В. — https://orcid.org/0000-0001-9158-271X
Автор, ответственный за переписку: Гребенникова С.В. — e-mail: svetgrva@yandex.ru

КАК ЦИТИРОВАТЬ:

Сидоренко О.А., Опруженкова Е.П., Гребенникова С.В. Роль средств лечебной косметики в комплексной терапии периорального дерматита. *Клиническая дерматология и венерология.* 2021;20(5):60–64. https://doi.org/10.17116/klinderma20212005160

The role of medical cosmetics in the complex therapy of perioral dermatitis

© O.A. SIDORENKO, E.P. OPRUZHENKOVA, S.V. GREBENNIKOVA

Rostov State Medical University, Rostov-on-Don, Russia

ABSTRACT

Restoration of the skin barrier with the help of medical cosmetics increases the clinical effectiveness of therapy for a number of dermatoses.

Objective. To assess the effect of medical cosmetics in perioral dermatitis (PD).

Material and methods. Women aged 23 to 55 years (39±1,13 years) with PD (n=30). In the 1st subgroup, 15 patients received basic therapy as well as medical cosmetics (the drug formulation was chosen depending on the skin type), they were applied to the affected areas 2 times a day 1 hour before the external therapy as well as micellar soothing water to cleanse the skin twice a day. In the 2nd subgroup, 15 women received basic therapy. The condition of the patients was assessed before the treatment, after 14, 28 days from the therapy start, the PODSI and the dermatological index of life quality were determined.

Results. The most pronounced clinical effect (significant improvement in the skin process, regression of subjective sensations) was noted in the group of patients who received medical cosmetics as part of complex therapy.

Conclusion. Taking into account the therapy effectiveness in patients suffering from PD after 14 days' treatment as well as high compliance the medical and cosmetic products can be recommended in the complex treatment of dermatosis.

Keywords: *perioral dermatitis, medicinal cosmetics, life quality.*

INFORMATION ABOUT THE AUTHORS:

Sidorenko O.A. — https://orcid.org/0000-0002-7387-2497
Opruzhenkova E.P. — https://orcid.org/0000-0002-5830-1768
Grebennikova S.V. — https://orcid.org/0000-0001-9158-271X
Corresponding author: Grebennikova S.V. — e-mail: svetgrva@yandex.ru

TO CITE THIS ARTICLE:

Sidorenko OA, Opruzhenkova EP, Grebennikova SV. The role of medical cosmetics in the complex therapy of perioral dermatitis. *Russian Journal of Clinical Dermatology and Venereology = Klinicheskaya dermatologiya i venerologiya.* 2021;20(5):60–64. (In Russ.). https://doi.org/10.17116/klinderma20212005160

Введение

Периоральный дерматит (ПД) — хроническое, рецидивирующее заболевание кожи лица, которое проявляется папулезными, папуло-везикулезными, папуло-пустулезными высыпаниями на фоне ограниченной эритемы, преимущественно в периоральной и реже в периорбитальной, периназальной областях [1].

Среди населения распространенность ПД составляет 0,5–1%. У взрослых ПД преимущественно встречается у женщин в возрасте 15–45 лет. В случае педиатрического ПД отмечено небольшое преобладание у девочек, пик заболеваемости — пубертатный период [1, 2]. В практической работе мы наблюдаем увеличение количества случаев ПД среди взрослых пациентов, что может быть связано с длительным ношением медицинских масок в период пандемии.

В настоящее время этиология и патогенез ПД остаются малоизученными. В качестве провоцирующих факторов в развитии ПД главная роль отводится нерациональному применению местных кортикостероидов высокой фармакологической активности, а также назальных и ингаляционных кортикостероидов, частое использование увлажняющих и косметических средств, что приводит к повреждению эпидермального липидного слоя и нарушению барьерной функции кожи [1, 3–5].

Для оценки степени тяжести ПД разработан Perioral Dermatitis Severity Index (PODSI). В зависимости от выраженности таких проявлений, как эритема, папулы и шелушение, различают легкую, среднюю и тяжелую степени течения ПД [1].

Диагностика ПД основывается на анализе анамнеза и клинических проявлений [1, 4].

Согласно Федеральным клиническим рекомендациям, выделяют нулевую (зеро-терапия), наружную и системную терапию ПД. Нулевая терапия основана на отмене всех наружных лекарственных и косметических средств и рекомендуется пациентам с легким течением ПД. При легкой и средней степени тяжести ПД рекомендуют только наружную терапию, при тяжелом течении — комбинацию с системной и наружной терапией [1].

К средствам наружной терапии, рекомендованным для лечения ПД, относятся метронидазол, или азелаиновая кислота, или топический ингибитор кальциневрина. Антибактериальные препараты — тетрациклин, доксициклин, эритромицин применяют в качестве системной терапии, при неэффективности их — изотретиноин перорально 0,1–0,5 мг на 1 кг массы тела 1 раз в сутки в течение 6–20 нед [1, 5].

Основные жалобы пациентов с ПД: покраснение, болезненность, стянутость, жжение, напряжение кожи в области высыпаний. Ежедневный дискомфорт и наличие косметического дефекта снижают качество жизни пациентов с ПД.

Рекомендованные в качестве наружной терапии ПД средства зачастую усугубляют имеющиеся симптомы, в связи с этим приверженность лечению резко снижается. Для предотвращения нежелательных реакций от применения наружных лекарственных средств при ряде заболеваний рекомендовано их совместное использование с эмолентами [6, 7].

Мы предполагаем, что поврежденный кожный барьер является одной из основных причин повышения чувствительности кожи больных ПД к средствам наружной терапии. Кроме того, в ряде исследований показано повышение эффективности терапии, более раннее наступление клинического выздоровления пациентов, в составе комплексного лечения которых применялись средства лечебной косметики, восстанавливающие поврежденный кожный барьер [8, 9].

Цель исследования — оценка влияния средств лечебной косметики, применяемой в составе комплексной терапии, на течение ПД.

В качестве средств лечебной косметики выбрана линейка средств *Topicrem Calm+* (флюид, риш, лежер), предназначенная для работы с гиперчувствительной кожей. Для очищения кожи пациентов назначали успокаивающую мицеллярную воду на основе кокосового масла, содержащую мягкий сурфактант. Для основного ухода рекомендовали линейку *Topicrem Calm+*. В состав средств лечебной косметики серии *Topicrem Calm+* входит масло подсолнечника, оказывающее противовоспалительное действие за счет ингибирования продукции провоспалительных цитокинов в коже, укрепляющее кожный барьер посредством стимуляции синтеза церамидов, масло сливы, обогащенное ненасыщенными жирными кислотами, и глицерин, восполняющие и организующие липидный слой кожи, а также аллантоин, оказывающий анестезирующее, вяжущее и противовоспалительное действие, что обусловливает быстрый успокаивающий эффект на коже.

Материал и методы

Основная группа в исследовании: 30 женщин в возрасте от 23 до 55 лет (39±1,3 года), больных ПД. Длительность течения ПД у пациенток 5±1,1 мес.

Критерии включения в исследование: ПД легкой и среднетяжелой степени тяжести и подписание информированного согласия на участие в проспективном исследовании.

В основной группе выделены 2 подгруппы. В 1-й подгруппе 15 женщин получали базовую терапию, а также средства линейки *Topicrem Calm+* (флюид, риш и лежер в зависимости от типа кожи), которые наносили на пораженные участки 2 раза в день за 1 ч до аппликации средств наружной те-

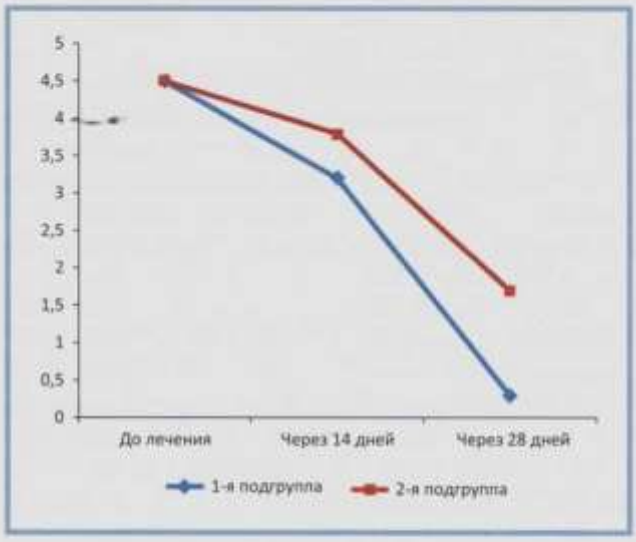

Рис. 1. **Динамика снижения PODSI в 1-й и 2-й подгруппах через 14 и 28 дней лечения ($p<0,05$).**

Fig. 1. **PODSI dynamics in the 1st and 2nd subgroups after 14 and 28 days of treatment ($p<0.05$).**

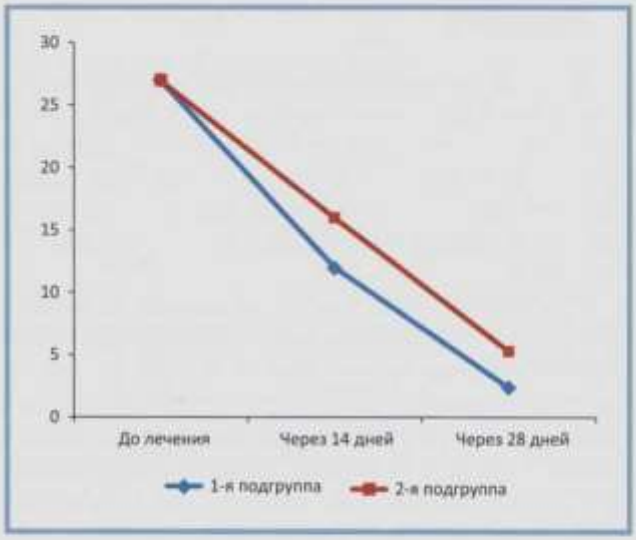

Рис. 2. **Динамика ДИКЖ через 14 и 28 дней лечения в 1-й и 2-й подгруппах ($p<0,05$).**

Fig. 2. **Dermatological Life quality index dynamics after 14 and 28 days of treatment in the 1st and 2nd subgroups ($p<0.05$).**

рапии, плюс мицеллярную успокаивающую воду *Topicrem Calm+* (очищение кожи) дважды в день. Во 2-й подгруппе 15 женщин получали только базовую терапию.

Состояние больных оценивали перед началом лечения, через 14, 28 дней с начала терапии путем определения PODSI, дерматологического индекса качества жизни (ДИКЖ).

В качестве базовой терапии назначали мазь такролимус 0,1% утром, метронидазол 1% крем на ночь; 1 раз в 7 дней криомассаж №4.

Длительность наблюдения пациентов обеих подгрупп составила 28 дней.

Статистический анализ результатов проводили с помощью программы Statistica 10.0 («StatSoft Inc.», США).

Оценку тяжести течения ПД проводили, рассчитывая PODSI: легкая степень — 0,5–2,5 балла, средняя — 3–5,5 балла, тяжелая — 6–9 баллов.

В основной группе PODSI составил 4,5±0,65 балла. Среднюю степень тяжести ПД наблюдали у 23 (77%) больных, легкую — у 7 (23%).

ДИКЖ пациенток основной группы составил 27±0,56 балла. Чрезвычайно сильное влияние ПД на качество жизни отмечено у всех больных.

Клиническую эффективность терапии в 1-й и 2-й подгруппах оценивали через 14, 28 дней лечения. Достоверное снижение PODSI и ДИКЖ наблюдали в обеих подгруппах через 14 и 28 дней терапии.

Результаты

При оценке результатов терапии через 14 дней PODSI в 1-й подгруппе составил 3,2±0,72 балла, во 2-й — 3,8±0,67 балла, через 28 дней лечения — соответственно 0,3±0,38 и 1,7±0,83 балла. Таким образом, PODSI в 1-й подгруппе женщин через 14 дней терапии снизился на 29% ($p<0,05$), во 2-й — на 15% ($p<0,001$), через 28 дней лечения — соответственно на 93 и 62% **(рис. 1)**.

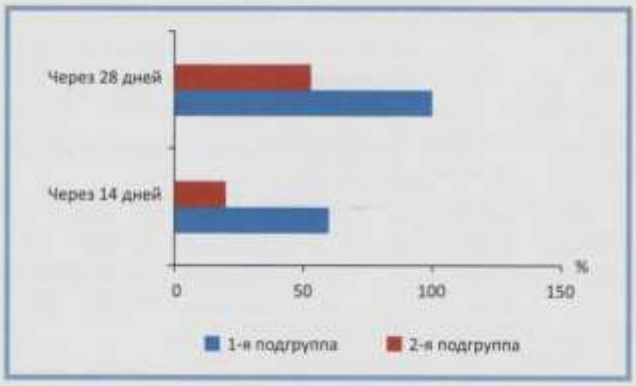

Рис. 3. **Динамика регресса субъективных ощущений у пациенток 1-й и 2-й подгрупп на фоне проводимой терапии.**

Fig. 3. **Subjective sensations dynamics in patients of the 1st and 2nd subgroups.**

Через 14 дней терапии ДИКЖ в 1-й подгруппе составил 12±0,47 балла, во 2-й — 16±0,65 балла. Снижение ДИКЖ в 1-й подгруппе составило 55%, во 2-й — 40%. Через 28 дней терапии ДИКЖ в 1-й подгруппе составил 2,4±0,53 балла, во 2-й — 5,3±0,73 балла. Таким образом, через 28 дней терапии показатель ДИКЖ в 1-й подгруппе уменьшился на 91% ($p<0,01$), во 2-й — на 80% ($p=0,05$) **(рис. 2)**.

Рис. 4. **Пациентка *С.*, 32 лет, до лечения.**

Fig. 4. **Patient *S.*, 32 years old before treatment.**

Рис. 5. **Пациенка *С.*, 32 лет, через 28 дней терапии с применением лечебной косметики *Topicrem Calm+*.**

Fig. 5. **Patient *S.*, 32 years old after 28 days' therapy with *Topicrem Calm+* medical cosmetics.**

Рис. 6. **Пациентка *Н.*, 45 лет, до лечения.**

Fig. 6. **Patient *N.*, 45 years old before treatment.**

Рис. 7. **Пациентка *Н.*, 45 лет, через 28 дней терапии с применением лечебной косметики *Topicrem Calm+*.**

Fig. 7. **Patient *N.*, 45 years old after 28 days' therapy with *Topicrem Calm+* medicil cosmetics.**

При опросе пациенток 1-й подгруппы выявлено, что такие субъективные ощущения, как болезненность, чувство стянутости кожи, жжение после нанесения средств наружной терапии, через 14 дней терапии регрессировали у 9 (60%) больных, через 28 дней — у 15 (100%). Во 2-й подгруппе субъективные ощущения через 14 дней лечения регрессировали у 3 (20%) больных, через 28 дней — у 8 (53%) **(рис. 3)**, у 4 (27%) пациенток существенной клинической динамики не отмечено.

Все пациентки 1-й подгруппы отмечали удобство и комфорт при применении средств лечебной косметики *Topicrem* линии *Calm+*, их нелипкую, нежирную текстуру, легкость распределения и отсутствие на коже белых следов.

Заключение

Результаты проведенного клинического исследования свидетельствуют о более раннем разрешении высыпаний и регрессе субъективных ощущений, возникающих также на фоне применения средств наружной терапии, в группе пациентов с ПД, получавших средства лечебной косметики *Topicrem* линии *Calm+* в составе комплексной терапии **(рис. 4–7)**.

Таким образом, применение лечебной косметики линии *Topicrem Calm+* приводит к значительному снижению интенсивности клинических проявлений и субъективных ощущений у пациентов, страдающих ПД, уже через 14 дней применения. С учетом высокой комплаентности лечебно-косметические средства *Topicrem Calm+* могут быть рекомендованы в комплексном лечении ПД.

Участие авторов:
Концепция и дизайн исследования: Сидоренко О.А., Опруженкова Е.П.
Сбор и обработка материала: Сидоренко О.А., Опруженкова Е.П., Гребенникова С.В.
Статистическая обработка данных: Опруженкова Е.П., Гребенникова С.В.
Написание текста: Опруженкова Е.П., Сидоренко О.А.
Редактирование текста: Сидоренко О.А., Гребенникова С.В.

Авторы заявляют об отсутствии конфликта интересов.

Authors' contributions:
The concept and design of the study: Sidorenko O.A., Opruzhenkova E.P.
Collecting and interpreting the data: Sidorenko O.A., Opruzhenkova E.P., Grebennikova S.V.
Statistical analysis: Opruzhenkova E.P., Grebennikova S.V.
Drafting the manuscript: Opruzhenkova E.P., Sidorenko O.A.
Revising the manuscript: Sidorenko O.A., Grebennikova S.V.

The authors declare no conflict of interest.

ЛИТЕРАТУРЫ/REFERENCES

1. *Федеральные клинические рекомендации. Дерматовенерология 2015: Болезни кожи. Инфекции, передаваемые половым путем*. 5-е изд., перераб. и доп. М.: Деловой экспресс; 2016.
Federal'ny'e klinicheskie rekomendacii. Dermatovenerologiya 2015: Bolezni kozhi. Infekcii, peredavaemy'e polovy'm putem. 5-e izd., pererab. i dop. M.: Delovoj e'kspress; 2016. (In Russ.).
2. Аласкевич В.П. Периоральный дерматит: клиническая картина, диагностика, лечение. *Дерматология*. 2008;1:17-20.
Adaskevich VP. Perioral'ny'j dermatit: klinicheskaya kartina, diagnostika, lechenie. *Dermatologiya*. 2008;1:17-20. (In Russ.).
3. Аласкевич В.П., Мяделец М.О., Стахович И.И., Генералов И.И. Возможная роль фузиформных бактерий в этиопатогенезе периорального дерматита. *Вестник витебского государственного медицинского университета*. 2019;18(3):75-80.
Adaskevich VP, Myadelets MO, Stakhovich II, Generalov II. Possible role of fusiform bacteria in the etiopathogenesis of perioral dermatitis. *Messenger of the Vitebsk State Medical University*. 2019;18(3):75-80. (In Belarus).
4. Голдсмит Л.А., Кац С.И., Джилкрест Б.А. и др. *Дерматология Фицпатрика в клинической практике*: в 3 т. Пер. с англ. Под общ. ред. Потекаева Н.Н., Львова А.Н. 2-е изд, М. 2015;1:1028-1031.
Goldsmith LA, Kats SI, Gilkrest BA. *Dermatology Fitzpatrick in clinical practice*: in 3 t. Eds. Potekayev N.N., L'vov A.N. 2-e izd., M. 2015;1:1028-1031. (In Russ.).
5. Мяделец М.О. Гранулематозный периоральный дерматит. *Вестник витебского государственного медицинского университета*. 2016;15(4):108-115.
Myadelets MO. Granulomatous perioral dermatitis. *Bulletin of the Vitebsk State Medical University*. 2016;15(4):108-115. (In Belarus).
6. Притуло О.А., Рычкова И.В., Тарасова Е.С. Эмоленты в комплексной терапии атопического дерматита в условиях жаркого климата. *Клиническая дерматология и венерология*. 2018;17(1):57-63.
Pritulo OA, Rychkova IV, Tarasova ES. Emolents in the complex therapy of atopic dermatitis in a hot climate. *Russian Journal of Clinical Dermatology and Venereology = Klinichaskaya dermatologiya i venerologiya*. 2018;17(1):57-63. (In Russ.).
https://doi.org/10.17116/klinderma201817157-63
7. Cury Martins J, Martins C, Aoki V, et al. Topical tacrolimus for atopic. dermatitis. *Cochrane Database Syst Rev*. 2015;7:CD009864.
8. Сидоренко О.А., Опруженкова Е.П., Гребенников В.А., Анисимова Л.А., Гребенникова С.В. Оценка клинической эффективности применения средств лечебной косметики у детей с атопическим дерматитом. *Клиническая дерматология и венерология*. 2020;19(5):678-683.
Sidorenko OA, Opruzhenkova EP, Grebennikov VA, Anisimova LA, Grebennikova SV. Evaluation of the clinical effectiveness of the use of therapeutic cosmetics in children with atopic dermatitis. *Russian Journal of Clinical Dermatology and Venereology = Klinichaskaya dermatologiya i venerologiya*. 2020;19(5):678-683. (In Russ.).
https://doi.org/10.17116/klinderma202019051678
9. Сидоренко О.А., Опруженкова Е.П., Анисимова Л.А., Старостенко В.В. Роль средств лечебной косметики в повышении эффективности терапии псориаза. *Клиническая дерматология и венерология*. 2017;16(5):24-30.
Sidorenko OA, Opruzhenkova EP, Anisimova LA, Starostenko VV. The role of therapeutic cosmetics in improving the effectiveness of psoriasis therapy. *Russian Journal of Clinical Dermatology and Venereology = Klinichaskaya dermatologiya i venerologiya*. 2017;16(5):24-30. (In Russ.).
https://doi.org/10.17116/klinderma201716524-30

Поступила в редакцию 14.07.2021
Received 14.07.2021
Отправлена на доработку 15.07.2021
Revision received 15.07.2021
Принята к печати 10.08.2021
Accepted 10.08.2021

TOPICREM

СЕКРЕТЫ КОМФОРТА КОЖИ

CALM+

ПОЛНАЯ ГАММА УХОДА ДЛЯ ГИПЕРЧУВСТВИТЕЛЬНОЙ КОЖИ

LABORATOIRE DERMATOLOGIQUE PARIS

Клиническая дерматология и венерология
2021, Т. 20, № 5, с. 66-72
https://doi.org/10.17116/klinderma20212005166

Russian Journal of Clinical Dermatology and Venereology =
Klinicheskaya dermatologiya i venerologiya 2021, Vol. 20, No. 5, pp. 66-72
https://doi.org/10.17116/klinderma20212005166

Опыт применения препарата рекомбинантного интерферона альфа-2b с антиоксидантами у пациентов с положительными результатами скрининга ВПЧ

© Д.Г. КИМ, А.А. ХАЛДИН

ГБУЗ «Московский научно-практический центр дерматовенерологии и косметологии» Департамента здравоохранения Москвы, Москва, Россия

РЕЗЮМЕ

Актуальность. Аногенитальная папилломавирусная инфекция является наиболее распространенной вирусной инфекцией, передаваемой половым путем. В большинстве случаев инфекция протекает в латентной или субклинической форме, что не исключает вероятности ее передачи при сексуальных контактах, а при инфицировании высококанцерогенными генотипами вируса — ее прогрессии в дисплазию и рак *in situ*.

Цель исследования. Оценить эффективность применения препарата рекомбинантного интерферона альфа-2b с антиоксидантами (альфа-токоферола ацетат и аскорбиновая кислота) суппозитории ректальные у пациентов с субклиническими и латентными формами папилломавирусной инфекции.

Материал и методы. В исследование включены 140 пациентов. Материалом для проведения молекулярно-биологического исследования у мужчин служил биологический материал уретры, у женщин — влагалища и цервикального канала. Пациентам с положительными результатами тестов скрининга на ВПЧ при отсутствии клинических проявлений аногенитальной папилломавирусной инфекции проводили курсовую терапию препаратом рекомбинантного интерферона альфа-2b в комплексе с антиоксидантами.

Результаты. Эффективность проведенной курсовой интерферонотерапии у пациентов в настоящем исследовании составила 92,8 и 91,6% для мужчин и женщин соответственно, лечение не сопровождалось развитием значимых побочных эффектов.

Заключение. Курсовая терапия пациентов с положительными результатами тестов скрининга ВПЧ и отсутствием клинических проявлений инфекции рекомбинантным интерфероном альфа-2b с антиоксидантами в форме ректальных суппозиториев показала хороший профиль эффективности и безопасности, позволила сократить возможность прогрессии клеточных изменений, связанных с ВПЧ-инфекцией высокого онкогенного риска, в дисплазию и рак, а также снизить вероятность полового пути передачи инфекции, поскольку способствовала полной или частичной элиминации ВПЧ в укороченные сроки.

Ключевые слова: *инфекции, передаваемые половым путем, аногенитальная папилломавирусная инфекция, вирус папилломы человека, интерферон альфа-2b.*

ИНФОРМАЦИЯ ОБ АВТОРАХ:
Ким Д.Г. — https://orcid.org/0000-0002-8704-7527
Халдин А.А. — https://orcid.org/0000-0002-3855-1655
Автор, ответственный за переписку: Ким Д.Г. — e-mail: kdg13@yandex.ru

КАК ЦИТИРОВАТЬ:
Ким Д.Г., Халдин А.А. Опыт применения препарата рекомбинантного интерферона альфа-2b с антиоксидантами у пациентов с положительными результатами скрининга ВПЧ. *Клиническая дерматология и венерология.* 2021;20(5):66–72.
https://doi.org/10.17116/klinderma20212005166

Experience of recombinant interferon alpha-2b and antioxidants usage in patients with positive HPV screening results

© D.G. KIM, A.A. KHALDIN

Moscow Scientific and Practical Center of Dermatovenerology and Cosmetology, Moscow, Russia

ABSTRACT

Background. Anal-genital papillomavirus infection is the most common sexually transmitted viral infection. In most cases the infection proceeds in latent or subclinical forms that does not exclude the likelihood of its transmission during sexual intercourse and its progression to dysplasia and cancer in situ when infected with highly carcinogenic virus genotypes.

Objective. To evaluate the effectiveness of recombinant interferon alpha-2b and antioxidants (alpha-tocopherol acetate and ascorbic acid) rectal suppositories in patients with subclinical and latent forms of human papillomavirus infection.

Material and methods. The study included 140 patients. The biological material of urethra served as the material for the molecular biological study in men and the vagina and cervical canal in women. Patients with positive results of screening tests for HPV in the absence of clinical manifestations received a therapy with recombinant interferon alfa-2b in combination with antioxidants.

Results. The effectiveness of interferon therapy in studied patients was 92.8 and 91.6% for men and women, respectively. The treatment was not accompanied by the significant side effects.

Conclusion. The treatment of patients with positive HPV screening tests and no clinical manifestations with recombinant interferon alpha-2b and antioxidants in the form of rectal suppositories showed a good efficacy and safety profile. It reduced the progression of cellular changes associated with high oncogenic risk HPV infection into dysplasia and cancer as well as the likelihood of sexual transmission of infection since it contributed to the complete or partial elimination of HPV in a shortened period.

Keywords: *?sexually transmitted infections, anal-genital papillomavirus infection, human papillomavirus, interferon alpha-2b.*

INFORMATION ABOUT THE AUTHORS:
Kim D.G. — https://orcid.org/0000-0002-8704-7527
Khaldin A.A. — https://orcid.org/0000-0002-3855-1655
Corresponding author: Kim D.G. — e-mail: kdg13@yandex.ru

TO CITE THIS ARTICLE:
Kim DG, Khaldin AA. Experience of recombinant interferon alpha-2b and antioxidants usage in patients with positive HPV screening results. *Russian Journal of Clinical Dermatology and Venereology = Klinicheskaya dermatologiya i venerologiya*. 2021;20(5):66–72. (In Russ.), https://doi.org/10.17116/klinderma20212005166

Введение

Аногенитальная папилломавирусная инфекция (ПВИ) — одна из самых распространенных инфекций, передаваемых половым путем [1]. Согласно проведенным исследованиям, общая распространенность инфекции вируса папилломы человека (ВПЧ) по всему миру составляет приблизительно 12%, значительно различаясь в регионах [2].

Известно >200 различных генотипов ВПЧ, из которых приблизительно 40 могут поражать область половых органов [3].

ВПЧ принадлежит к семейству *Papillomaviridae* и разделен на 5 родов: *Alphapapillomavirus, Betapapillomavirus, Gammapapillomavirus, Mupapillomavirus* и *Nupapillomavirus*. Род α-папилломавирусов самый крупный и включает в себя преимущественно кожные и генитально-слизистые типы. В зависимости от онкогенного потенциала Международное агентство по изучению рака классифицирует α-папилломавирусы на высококанцерогенные (16, 18, 31, 33, 35, 39, 45, 51, 52, 56, 58, 59, 66) и низкоканцерогенные (6, 11, 40, 42, 43, 44, 54) типы [4].

Только наиболее частое проявление ВПЧ-инфекции — аногенитальные бородавки — подлежат статистическому учету, при этом эпидемиологические данные по числу инфицированных ПВИ ограниченны. Во многом это связано с характером течения, которое нередко протекает в скрытой и бессимптомной формах [5].

Медико-социальная значимость ПВИ обусловлена ее высокой контагиозностью, достигающей 60% даже при однократном незащищенном половом контакте [6], а также онкогенным потенциалом определенных генотипов ВПЧ [7, 8]. По данным эпидемиологических и вирусологических исследований, ВПЧ является причиной 5,1% всех злокачественных новообразований [9]. При этом ВПЧ обусловлены практически 100% случаев рака шейки матки, 93% случаев рака прямой кишки, 36% рака полового члена и 63% орофарингеального рака [10]. ВПЧ уверенно удерживает второе место среди вирусов после ВИЧ по опасности прогноза и финансовым затратам на лечение.

В большинстве случаев ПВИ протекает в латентной или субклинической формах. При этом отсутствие видимых клинических проявлений заболевания не исключает возможности передачи инфекции при сексуальных контактах. Лучшим способом предупреждения инфицирования ВПЧ является вакцинация [7]. Еще одним методом профилактики возможных неблагоприятных последствий инфицирования является обследование на ВПЧ с применением методов амплификации нуклеиновых кислот [11].

Единого подхода в тактике ведения пациентов с латентными и субклиническими формами ВПЧ-инфекции пока не существует. В большинстве случаев наблюдается спонтанная элиминация ВПЧ в течение 1–2 лет при активном участии иммунной системы организма-хозяина, где одну из ключевых ролей играет система интерферона (ИФН) [12, 13].

В то же время известно, что ВПЧ высокого канцерогенного риска персистируют дольше, чем низкого, способствуя прогрессированию инфекции с развитием интраэпителиальных неоплазий различной локализации и при отсутствии своевременного лечения — развитию рака [14].

По мнению специалистов, одной из основных причин персистенции ВПЧ является нарушение баланса в иммунной системе, поскольку течение инфекционного процесса во многом зависит от того, насколько быстро сформируется системный и локальный иммунный ответ организма [15]. Между тем известно, что ВПЧ является слабым иммуногенным раздражителем. Исследования показали, что только у $^1/_2$ инфицированных ВПЧ лиц индуцируется выработка специфических антител в относительно малых количествах [16]. В настоящее время в арсенале врачей отсутствует специфический противовирусный препарат, способный полностью элиминировать ВПЧ из организма человека, однако очевидно, что элиминация вирусов в значитель-

ной степени зависит от состояния иммунной системы хозяина, где одну из ключевых ролей играет система ИФН. В некоторых исследованиях показана эффективность применения препаратов рекомбинантного ИФН альфа-2b в комплексном лечении ВПЧ-ассоциированных поражений шейки матки [17, 18].

Противовирусное действие ИФН связано с его возможностью расщеплять вирусную нуклеиновую кислоту в инфицированной клетке, а также тормозить синтез ДНК вируса, что влияет на его репликацию. Кроме того, ИФН способствует экспрессии генов, которые нарушают проникновение вируса в клетку, а также запускает процесс апоптоза инфицированных клеток [19] и принимает участие в цитокиновом каскаде, индуцируя выработку фактора некроза опухоли альфа, интерлейкинов 1, 6, 18 и других противовоспалительных факторов. ИФН обладает иммуномодулирующим свойством, увеличивая экспрессию молекул первого класса главного комплекса гистосовместимости (МНС) на всех видах клеток, способствуя распознаванию цитотоксическими Т-лимфоцитами клеток, инфицированных вирусом. ИФН также усиливает экспрессию молекул второго класса МНС на антигенпрезентирующих клетках, что улучшает представление вирусных антигенов $CD4^+$-лимфоцитами и активирует NK-клетки (киллеры), которые уничтожают инфицированные вирусом клетки организма. Кроме того, необходимо отметить стимулирующее действие ИФН на фагоцитоз и его антипролиферативное действие [20]. В некоторых исследованиях показано, что сочетание ИФН альфа-2b с высокоактивными антиоксидантами α-токоферола ацетатом и аскорбиновой кислотой позволяет повысить противовирусную активность ИФН в несколько раз и усилить его иммуномодулирующее действие, а также снизить терапевтически эффективную концентрацию ИФН альфа-2b и риск развития нежелательных явлений при проведении интерферонотерапии [21–23].

Актуальность исследования обусловлена особой значимостью тактики ведения пациентов с субклиническими и латентными формами ПВИ.

Цель исследования — оценка эффективности применения препарата рекомбинантного ИФН альфа-2b с антиоксидантами (α-токоферола ацетат и аскорбиновая кислота) — *Виферон* в суппозиториях ректальных у пациентов с субклиническими и латентными формами ПВИ.

Материал и методы

Исследование проведено в рамках проспективного продольного исследования среди амбулаторных пациентов, обратившихся за медицинской помощью в Центр вирусной патологии кожи и слизистых оболочек филиала «Бабушкинский» МНПЦДК с мая 2017 г. по июнь 2020 г. и давших информированное согласие на участие в исследовании.

В исследование включены 140 пациентов в возрасте от 18 до 45 лет (средний возраст 29,8±6,7 года).

Критерии включения пациентов в исследование: возраст >18 лет, наличие положительных результатов скрининга на ВПЧ.

Критерии исключения: наличие клинических проявлений аногенитальной ПВИ, отказ от участия в исследовании, тяжелая сопутствующая соматическая патология, наличие ВИЧ-инфекции.

При проведении настоящего исследования применяли:

1) методы клинического обследования пациентов:

— для мужчин и женщин — осмотр наружных половых органов, перианальной области, слизистой оболочки полости рта, при наличии указаний на практику анальных половых контактов проводили пальцевое ректальное исследование,

— для женщин — обследование с помощью гинекологического зеркала Куско;

2) методы лабораторной диагностики.

Материалом для проведения молекулярно-биологического исследования у мужчин служил биологический материал уретры, у женщин — влагалища и цервикального канала.

У мужчин материал из мочеиспускательного канала получали с помощью одноразового стерильного зонда, введенного в уретру на расстояние 1–2 см не ранее чем через 2–3 ч после последнего мочеиспускания.

Материал у женщин получали из заднего и боковых сводов влагалища и цервикального канала после введения гинекологического зеркала Куско.

Пробы для проведения молекулярно-биологического исследования депонировали в стерильных пробирках с транспортной средой с муколитиком при температуре 2–8 °С до доставки в лабораторию МНПЦДК.

Выявление ВПЧ проводили с помощью молекулярно-биологического исследования в режиме реального времени с предварительным выделением из проб биологического материала ДНК вируса.

Для женщин-участниц исследования проводили цитологическое исследование шейки матки при проведении консультирования акушером-гинекологом;

3) методы инструментальной диагностики — при консультировании женщин-участниц исследования врач-гинеколог проводил кольпоскопическое исследование шейки матки;

4) методы лечения пациентов.

Лечение пациентов проводили на основании оценки клинического обследования и данных лабораторных методов исследования.

Пациентам с положительными результатами тестов скрининга на ВПЧ при отсутствии клинических

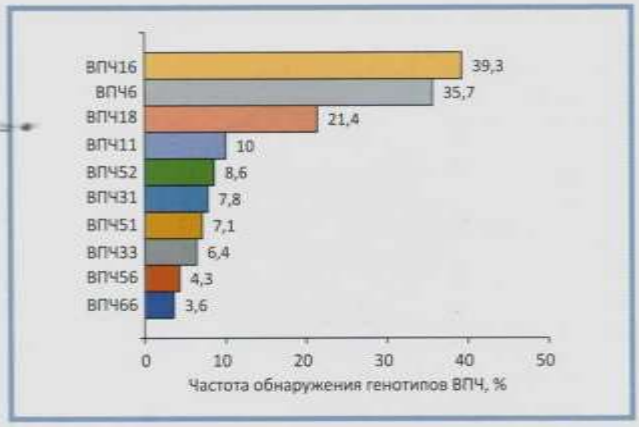

Рис. 1. **Распространенность различных генотипов ВПЧ у обследованных пациентов.**

Fig. 1. **Prevalence of various HPV genotypes in the examined patients.**

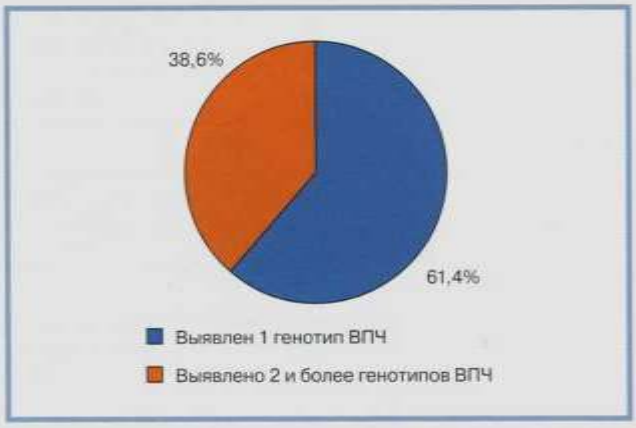

Рис. 2. **Частота выявления сочетанных генотипов ВПЧ.**

Fig. 2. **The frequency of detection of combined HPV genotypes.**

проявлений аногенитальной ПВИ назначали препарат рекомбинантного ИФН альфа-2b в комплексе с антиоксидантами (α-токоферола ацетат и аскорбиновая кислота) *Виферон* в форме ректальных суппозиториев по 3 млн МЕ, 1 раз в сутки на ночь, в общей сложности 3 курса по 10 дней с интервалами между курсами 10 дней.

Контрольное клинико-лабораторное исследование выполняли через 4 нед после окончания последнего курса. Для оценки эффективности лечения использовали лабораторные методы, аналогичные тем, которые применяли до начала терапии.

Критериями эффективности проводимой терапии являлись полная или частичная элиминация ВПЧ при обследовании пациентов с применением тестов МАНК на наличие ВПЧ.

Результаты

Анализ распространенности различных генотипов ВПЧ у пациентов

Наиболее часто выявляли тип 16 ВПЧ — 55 (39,3%) пациентов. Следующим по частоте обнаружения был тип 6 ВПЧ — 50 (35,7%) пациентов. В тройку генотипов ВПЧ с наибольшей частотой выявления вошел также тип 18 ВПЧ — 30 (21,4%) пациентов. Далее в порядке убывания следовали тип 11 ВПЧ — 14 (10,0%) пациентов, тип 52 — 12 (8,6%), тип 31 — 11 (7,8%), тип 51 — 10 (7,1%), тип 33 — 9 (6,4%), тип 56 — 6 (4,3%) и тип 66 — 5 (3,6%) **(рис. 1)**.

Установлено, что у 86 (61,4%) пациентов выявлен только 1 генотип ВПЧ, тогда как у 54 (38,7%) — 2 типа и более **(рис. 2)**.

Результаты терапии пациентов с положительными результатами тестов скрининга ВПЧ

Исследование проведено согласно разработанному алгоритму обследования и лечения пациентов, представленному на **рис. 3**.

Из 140 пациентов, включенных в исследование, на контрольное обследование явились 69 (79,3%) мужчин и 36 (67,9%) женщин. Контрольные исследования проводили через 1 мес после окончания последнего курса интерферонотерапии рекомбинантным ИФН альфа-2b с применением методов обследования, аналогичных тем, которые применяли до начала терапии.

Результаты проведенной терапии представлены в **таблице**.

Как следует из **таблицы**, из числа вернувшихся на контрольное обследование после проведения терапии пациентов полную элиминацию выявленных до проведения терапии генотипов ВПЧ наблюдали у 46 (66,7%) мужчин и 22 (61,1%) женщин. Частичная элиминация одного или нескольких генотипов ВПЧ отмечена у 18 (26,1%) мужчин и 11 (30,5%) женщин. Только у 5 (7,2%) мужчин и 3 (8,3%) женщин зарегистрировано сохранение изначально диагностированных генотипов ВПЧ.

Результаты повторного тестирования пациентов на ВПЧ после проведенной терапии

Results of retesting patients for HPV after therapy

Результаты проведенной терапии	Мужчины	Женщины
Полная элиминация выявленных генотипов ВПЧ	46 (66,7%)	22 (61,1%)
Частичная элиминация 1 или нескольких генотипов ВПЧ	18 (26,1%)	11 (30,5%)
Сохранение присутствия генотипов ВПЧ в полном объеме	5 (7,2%)	3 (8,4%)

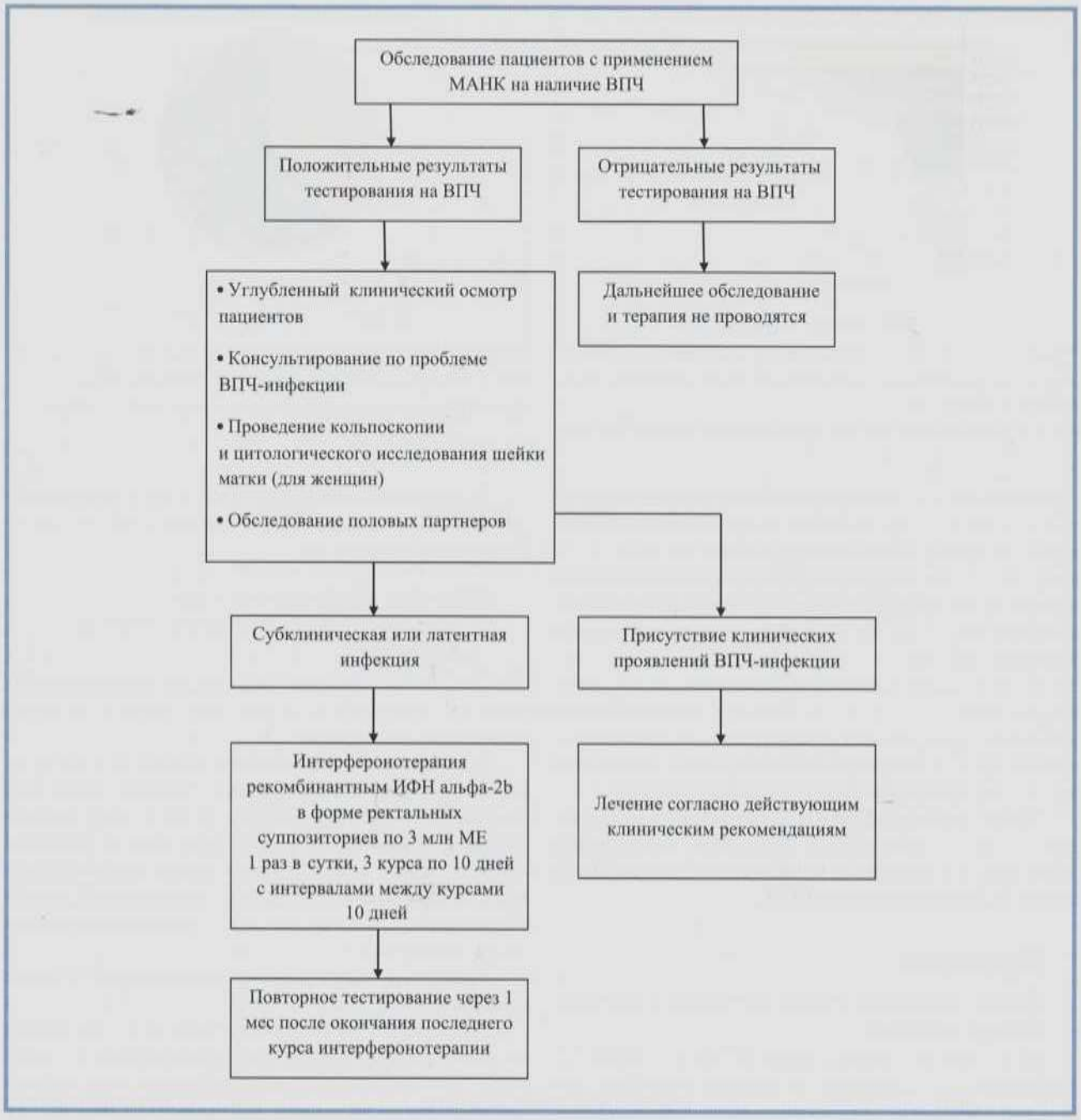

Рис. 3. **Алгоритм обследования и лечения пациентов.**
Fig. 3. **Algorithm of examination and treatment of patients.**

Таким образом, эффективность проведенной интерферонотерапии в настоящем исследовании составила 92,8% для мужчин и 91,6% для женщин. Суммарная эффективность терапии составила 92,4% **(рис. 4 и 5)**.

В целом проведенная терапия не сопровождалась развитием значимых побочных эффектов. Только 2 (1,4%) мужчин отметили легкий зуд в перианальной области в процессе лечения, который самостоятельно купировался в течение нескольких дней и не потребовал отмены терапии.

Обсуждение и заключение

Наиболее распространенными генотипами ВПЧ у пациентов, включенных в исследование, являлись ВПЧ типов 16, 6 и 18, из них 2 типа (ВПЧ 16, 18) относятся к генотипам с высоким канцерогенным риском). Риск инфицирования указанными генотипами ВПЧ может быть существенно снижен при применении зарегистрированной на территории РФ профилактической тетравалентной вакцины, содержащей вирусоподобные структуры ВПЧ генотипов 16, 18, 6, 11, что еще раз подчеркивает целесообраз-

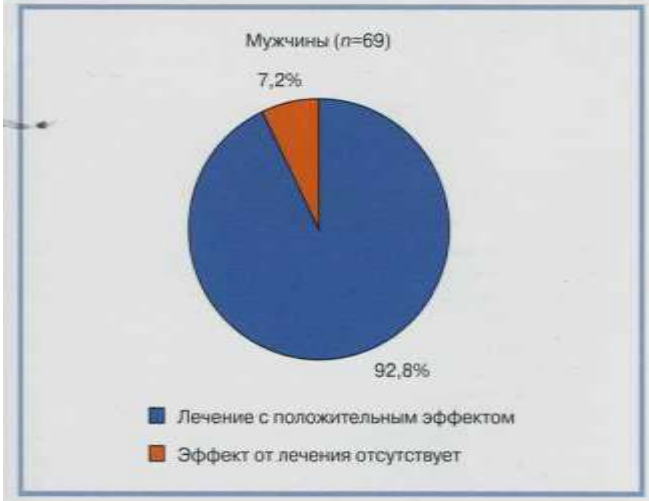

Рис. 4. **Эффективность лечения у мужчин.**
Fig. 4. **The effectiveness of treatment in men.**

Рис. 5. **Эффективность лечения у женщин.**
Fig. 5. **The effectiveness of treatment in women.**

ность включения гендернезависимой вакцинации против ВПЧ в национальный календарь профилактических прививок. Установлено также, что более чем у 30% пациентов, принявших участие в исследовании, наблюдалось сочетанное присутствие нескольких генотипов ВПЧ.

Курсовая терапия препаратом рекомбинантного ИФН альфа-2b с антиоксидантами *Виферон* в форме ректальных суппозиториев по 3 млн МЕ пациентов с положительными результатами тестов скрининга на ВПЧ и отсутствием клинических проявлений аногенитальной ПВИ показала хороший профиль эффективности, поскольку полная или частичная элиминация выявленных генотипов ВПЧ после окончания курсовой интерферонотерапии у пациентов происходила в необычно короткие сроки и отмечена у 92,8% мужчин и 91,6% женщин. Кроме того, такая терапия показала высокий профиль безопасности, поскольку не сопровождалась развитием статистически значимых побочных эффектов у большинства пациентов.

Курсовая терапия препаратом рекомбинантного ИФН альфа-2b с антиоксидантами (α-токоферола ацетат и аскорбиновая кислота) *Виферон* в форме ректальных суппозиториев по 3 млн МЕ у пациентов с положительными результатами тестов скрининга на ВПЧ позволяет сократить возможность прогрессии клеточных изменений, связанных с ВПЧ-инфекцией высокого онкогенного риска, в цервикальную, перианальную, анальную или другую кожную дисплазию и рак *in situ*, а также снизить вероятность полового пути передачи инфекции, поскольку способствует полной или частичной элиминации ВПЧ в укороченные сроки.

Участие авторов:
Концепция и дизайн исследования: А.А. Халдин, Д.Г. Ким
Сбор и обработка материала: Д.Г. Ким
Написание текста: Д.Г. Ким, А.А. Халдин
Редактирование: А.А. Халдин

Авторы заявляют об отсутствии конфликта интересов.

Authors' contributions:
The concept and design of the study: A.A. Khaldin, D.G. Kim
Collecting and interpreting the data: D.G. Kim
Drafting the manuscript: D.G. Kim, A.A. Khaldin
Revising the manuscript: A.A. Khaldin

The authors declare no conflict of interest.

ЛИТЕРАТУРА/REFERENCES

1. World Health Organization: Human papillomavirus laboratory manual. First edition. 2009. Accessed Dec 02, 2020. https://www.who.int/immunization/hpv/learn/hpv_laboratory_manual__who_ivb_2009_2010.pdf
2. Bruni L, Diaz M, Castellsaguer X, Ferrer E, Bosch FX, de Sanjoser S. Cervical human papillomavirusprevalence in 5 continents: meta-analysis of 1 million women with normal cytological findings. *J Infect Dis*. 2010;202:1789-1799. PMID: 21067372. https://doi.org/10.1086/657321
3. Saraiya M, Unger ER, Thompson TD, Lynch CF, Hernandez BY, Lyu CW, Steinau M, Watson M, Wilkinson EJ, Hopenhayn C, Copeland G, Cozen W, Peters ES, Huang Y, Saber MS, Altekruse S and Goodman MT; HPV Typing of Cancers Workgroup. US assessment of HPV types in cancers: implications for current and 9-valent HPV vaccines. *J Natl Cancer Inst*. 2015; 107:djv086.
4. Bouvard V, Baan R, Straif K, Grosse Y, Secretan B, El Ghissassi F, et al.; WHO International Agency for Research on Cancer Monograph Working

Group. A review of humancarcinogens — Part B: biological agents. *Lancet Oncol*. 2009;10(4):321-322.

5. Лопухов П.Д. *Научно-методическое обоснование направлений оптимизации эпидемиологического надзора и профилактики папилломавирусной инфекции*. Диссертация на соискание ученой степени кандидата медицинских наук. Москва, 2018. ФГАОУ высшего образования Первый Московский Государственный Медицинский Университет им. И.М. Сеченова.
Lopukhov PD. *Nauchno-metodicheskoe obosnovanie napravlenii optimizatsiiepidemiologicheskogo nadzora i profilaktiki papillomavirusnoi infektsii*. Dissertatsiya na soiskanie uchenoi stepeni kandidata meditsinskikh nauk. Moskva 2018 FGAOU vysshego obrazovaniya Pervyi Moskovskii Gosudarstvennyi Meditsinskii Universitet im. I.M. Sechenova. (In Russ.).

6. Kiviat N, Koutsky LA, Paavonen J. *Sexually Transmitted Diseases*. 3rd ed. Eds Holms K.K., et al. New York. 1999;811-831.

7. Bruni L, Albero G, Serrano B, Mena M, Gómez D, Muñoz J, Bosch FX, de Sanjosé S.ICO/IARC Information Centre on HPV and Cancer (HPV Information Centre). Human Papillomavirus and Related Diseases in the World. Summary Report 17 June 2019

8. Ducatman BS The Impact and Burden of Human Papillomavirus—Associated Disease. *Arch Pathol Lab Med*. 2018;142(6):686-687. https://doi.org/10.5858/arpa.2018-0084-ED

9. Parkin DM, Bray F, Ferlay J, Pisani P. Global cancer statistics, 2002. *CA Cancer J Clin*. 2005;55:74-108. PMID: 15761078. https://doi.org/10.3322/canjclin.55.2.74

10. Cobos C, Figueroa JA, Mirandola L, Colombo M, Summers G, et al. The role of human papilloma virus (HPV) infection in non-anogenitalcancer and the promise of immunotherapy: a review. *Int Rev Immunol*. 2014;33:383-401.

11. Глухова Ю.К., Волченко Н.Н. Проект программы национального цитологического скрининга рака шейки матки. *Новости клинической цитологии России*. 2018;22(3-4):22-30.
Glukhova YuK, Volchenko NN. Draft program of the national cytological screening of cervical cancer. *Novosti klinicheskoi tsitologii Rossii*. 2018;22(3-4):22-30. (In Russ.).

12. Koshiol J, Lindsay L, Pimenta JM, Poole C, Jenkins D, Smith JS. Persistent human papillomavirus infection and cervical neoplasia: a systematic review and meta_analysis. *Am J Epidemiol*. 2008;168(2):123-137.

13. Evander M, Edlund K, Gustafsson A, Jonsson M, Karlsson R, Rylander E, Wadell G. Humanpapillomavirus infection is transient in young women: A population-based cohort study. *J Infect Dis*. 1995;171(4):1026-1030.

14. Jaisamrarn U, Castellsague X, Garland SM, Naud P, Palmroth J, Del Rosario_Raymundo MR, Wheeler CM. Natural History of Progression of HPV Infection to Cervical Lesion or Clearance: Analysis of the Control Arm of the Large, Randomised PATRICIA Study. *PLoS One*. 2013;8(12):e79260. https://doi.org/10.1371/annotation/cea59317-929c-464a-b3f7-e095248f229a

15. Amador_Molina A, Hernandez_Valencia JF, Lamoyi E, Contreras_Paredes A, Lizano M. Role of innate immunity against human papillomavirus (HPV) infections and effect of adjuvants in promoting specific immune response. *Viruses*. 2013;5(11):2624-26427.

16. Подзолкова Н.М., Роговская С.И., Фадеев И.Е., Дамиров М.М., Созаева Л.Г., Осадчев В.Б. *Папилломавирусная инфекция в акушерстве и гинекологии*: руководство для врачей. М.: ГЭОТАР Медиа; 2012.
Podzolkova NM, Rogovskaya SI, Fadeev IE, Damirov MM, Sozaeva LG, Osadchev VB. *Papillomavirusnaya infektsiya v akusherstve i ginekologii*: rukovodstvo dlya vrachei. M.: GEOTAR Media; 2012. (In Russ.).

17. Misson DR, Abdalla DR, Borges AM, Shimba DS, Adad SJ, Michelin MA, Murta EF. Cytokine serum levels in patients with cervical intraepithelial neoplasia grade II_III treated with intralesional interferon_α 2b. *Tumori*. 2011; 97(5):578-584.

18. Прилепская В.Н., Роговская С.И., Бебнева Т.Н., Межевитинова Е.А., Петрунин Д.Д. Применение препаратов интерферона при лечении плоскоклеточных интраэпителиальных поражений шейки матки низкой степени. *АГ инфо*. 2008;3:15-21.
Prilepskaya VN, Rogovskaya SI, Bebneva TN, Mezhevitinova EA, Petrunin DD. The use of interferon preparations in the treatment of low-grade squamous intraepithelial lesions of the cervix. *AG info*. 2008;3:15-21. (In Russ.).

19. Ершов Ф.И. *Система интерферонов в норме и при патологии*. М.: Медицина; 1998.
Ershov FI. *Sistema interferonov v norme i pripatologii*. M.: Meditsina; 1998. (In Russ.).

20. Yang J, Pu YG, Zeng ZM, et al. Interferon for the treatment of genital warts: a systematic review. *BMC Infect Dis*. 2009;9:156.

21. Васильев А.Н. Оценка влияния антиоксидантов на специфическую противовирусную активность интерферона альфа-2b человеческого рекомбинантного в отношении вируса простого герпеса в культуре клеток. *Антибиотики и химиотерапия*. 2010;55(7-8):21-25.
Vasil'ev AN. Antioxidant impact on specific antiviral activity of human recombinant interferon α-2b with respect to herpes simplex in cell culture. *Antibiotiki i khimioterapiya*. 2010;55(7-8):21-25. (In Russ.).

22. Васильев А.Н., Дерябин П.Г., Галегов Г.А. Противовирусная активность антиоксидантов и их комбинаций с интерфероном альфа-2b человеческим рекомбинантным в отношении вируса гриппа птиц A/H5N1. *Цитокины и воспаление*. 2011;10(2):27-32.
Vasil'ev AN, Deryabin PG, Galegov GA. Antiviral activity of antioxidants and their combination with human recombinant interferon alpha-2b against the influenza A/H5N1 virus. *Tsitokiny i vospalenie*. 2011;10(2):27-32. (In Russ.).

23. Look MP, Gerard A, Rao GS, Sudhop T. Interferon/antioxidant combination therapy for chronic hepatitis C — a controlled pilot trial. *Antivirul research*. 1999;43:113-122.

Поступила в редакцию 05.08.2021
Received 05.08.2021
Принята к печати 26.08.2021
Accepted 26.08.2021

ВИФЕРОН®

Бережная защита от вирусов

VIFERON.SU

Лечение и профилактика широкого спектра вирусно-бактериальных заболеваний (ОРВИ и грипп, в том числе осложненные бактериальными инфекциями, герпесвирусные и урогенитальные инфекции)

Совместим и хорошо сочетается с другими лекарственными препаратами[1]

Статьи о препарате опубликованы в международных библиотеках PubMed и Cochrane[2]

Производится в соответствии с международными стандартами GMP[3]

Входит более чем в: 40 федеральных стандартов оказания медицинской помощи и 35 клинических рекомендаций Минздрава РФ[4]

Реклама

Для медицинских работников и фармацевтов

Р N000017/01 Р N001142/02 Р N001142/01

[1] ВИФЕРОН® Суппозитории – совместимы и хорошо сочетаются с антибиотиками, химиопрепаратами, глюкокортикостероидами, ВИФЕРОН® Гель/Мазь – взаимодействий с другими лекарственными средствами не выявлено.

[2] pubmed.ncbi.nlm.nih.gov и www.cochrane.org

[3] Заключение Минпромторга России GMP-0017-000451/20 от 16.01.2020

[4] www.rosminzdrav.ru, www.niidi.ru, www.nnoi.ru, www.pediatr-russia.ru

Клиническая дерматология и венерология
2021, Т. 20, № 5, с. 74-82
https://doi.org/10.17116/klinderma20212005174

Russian Journal of Clinical Dermatology and Venereology = Klinicheskaya dermatologiya i venerologiya 2021, Vol. 20, No. 5, pp. 74-82
https://doi.org/10.17116/klinderma20212005174

Лучевая диагностика и лучевая терапия в дерматоонкологии

© Э.М. ГЕШЕВА[1], Е.А. ПЕЧАТНИКОВА[1], Н.Н. ПОТЕКАЕВ[2, 3], С. НИДАЛЬ[1], П.В. КОПОСОВ[1], П.С. ИСТАМИЛОВА[1], К.Л. ВАРДАНЯН[1], И.Е. ЛОЙКО[1]

[1]Институт онкологии Европейского медицинского центра, Москва, Россия;
[2]ГБУЗ «Московский научно-практический центр дерматовенерологии и косметологии» Департамента здравоохранения Москвы, Москва, Россия;
[3]ФГАОУ ВО «Российский национальный исследовательский медицинский университет им. Н.И. Пирогова» Минздрава России, Москва, Россия

РЕЗЮМЕ

В последние годы наблюдается быстрое и стремительное развитие всех лучевых технологий, направленных на диагностику и определение стадии новообразований кожи. Параллельно во всем мире отмечается неуклонный рост заболеваемости раком кожи. Лучевая терапия успешно применяется в дерматологии уже более 100 лет. Ее используют в качестве метода как радикального, так и паллиативного лечения. Лучевая терапия применяется при лечении не только злокачественных, но и доброкачественных опухолей. При определенных локализациях и стадиях заболевания лучевая терапия является альтернативой оперативному лечению. В дерматологии лучевая терапия чаще всего применяется в следующих случаях немеланоцитарного рака кожи: базально-клеточный рак кожи, плоскоклеточная карцинома и карцинома Меркеля. В Институте онкологии Европейского медицинского центра в Москве накоплен значительный опыт диагностики и лечения различных заболеваний кожи, применяют все известные методы лучевой диагностики и лечения злокачественных заболеваний кожи. Представляем клинические случаи успешного и эффективного применения лучевой терапии в лечении базально-клеточного рака кожи и В-клеточной лимфомы кожи.

Ключевые слова: *лучевая диагностика, лучевая терапия, дерматоонкология, базально-клеточный рак кожи, плоскоклеточная карцинома, лимфома кожи.*

ИНФОРМАЦИЯ ОБ АВТОРАХ:
Гешева Э.М. — https://orcid.org/0000-0002-6686-1335
Печатникова Е.А. — https://orcid.org/0000-0002-4097-4884
Потекаев Н.Н. — https://orcid.org/0000-0002-9578-5490
Нидаль С. — https://orcid.org/0000-0003-2630-4961
Копосов П.В. — https://orcid.org/0000-0003-3368-6849
Истамилова П.С. — https://orcid.org/0000-0003-1158-2969
Варданян К.Л. — https://orcid.org/0000-0001-6924-3762
Лойко И.Е. — https://orcid.org/0000-0002-6909-8558
Автор, ответственный за переписку: Гешева Э.М. — e-mail: dzybovae@mail.ru

КАК ЦИТИРОВАТЬ:
Гешева Э.М., Печатникова Е.А., Потекаев Н.Н., Нидаль С., Копосов П.В., Истамилова П.С., Варданян К.Л., Лойко И.Е. Лучевая диагностика и лучевая терапия в дерматоонкологии. *Клиническая дерматология и венерология.* 2021;20(5):74–82. https://doi.org/10.17116/klinderma20212005174

Radiation diagnostics and radiation therapy in dermato-oncology

© E.M. GESHEVA[1], E.A. PECHATNIKOVA[1], N.N. POTEKAEV[2, 3], S. NIDAL[1], P.V. KOPOSOV[1], P.S. ISTAMILOVA[1], K.L. VARDANYAN[1], I.E. LOYKO[1]

[1]Institute of Oncology of the European Medical Center, Moscow, Russia;
[2]Moscow Scientific and Practical Center of Dermatovenerology and Cosmetology, Moscow, Russia;
[3]The Russian National Research Medical University named after N.I. Pirogov, Moscow, Russia

ABSTRACT

In recent years, there has been a rapid development of all radiation technologies aimed at diagnosing and determining the stage of skin neoplasms. In parallel, there is a steady increase in the incidence of skin cancer throughout the world. Radiation therapy has been successfully used in dermatology for over 100 years. It is used as a method of both radical and palliative treatment. Radiation therapy is used to treat not only malignant but also benign tumors. At certain localizations and stages of the disease, radiation therapy is an alternative to surgical treatment. In dermatology, radiation therapy is most commonly used in the following cases of non-melanocytic skin cancer: basal cell skin cancer, squamous cell carcinoma, and Merkel carcinoma. The Institute of Oncology of the European Medical Center in Moscow has accumulated significant experience in the diagnosis and treatment of various skin diseases using all known methods of radiation diagnostics and treatment of malignant skin diseases. We present clinical cases of successful and effective use of radiation therapy in the treatment of basal cell skin cancer and B-cell lymphoma of the skin.

Keywords: *radiation diagnostics, radiation therapy, dermato-oncology, basal cell skin cancer, squamous cell carcinoma, skin lymphoma.*

INFORMATION ABOUT THE AUTHORS:
Gesheva E.M. — https://orcid.org/0000-0002-6686-1335
Pechatnikova E.A. — https://orcid.org/0000-0002-4097-4884
Potekaev N.N. — https://orcid.org/0000-0002-9578-5490
Nidal S. — https://orcid.org/0000-0003-2630-4961
Koposov P.V. — https://orcid.org/0000-0003-3368-6849
Istamilova P.S. — https://orcid.org/0000-0003-1158-2969
Vardanyan K.L. — https://orcid.org/0000-0001-6924-3762
Loyko I.E. — https://orcid.org/0000-0002-6909-8558
Corresponding author: Gesheva E.M. — e-mail: dzybovae@mail.ru

TO CITE THIS ARTICLE:
Gesheva EM, Pechatnikova EA, Potekaev NN, Nidal S, Koposov PV, Istamilova PS, Vardanyan KL, Loyko IE. Radiation diagnostics and radiation therapy in dermato-oncology. *Russian Journal of Clinical Dermatology and Venereology = Klinicheskaya dermatologiya i venerologiya.* 2021;20(5):74–82. (In Russ.). https://doi.org/10.17116/klinderma20212005174

В последние годы все технологии лучевой диагностики, традиционно используемые в онкологии, интенсивно развиваются. Лучевая диагностика представляет собой науку об использовании излучения для изучения структуры и функций нормальных и патологически измененных органов и систем человека с целью предотвращения и обнаружения заболеваний [1].

Лучевая диагностика в онкологии направлена на решение ряда фундаментальных задач, включая раннее выявление онкологических заболеваний, их диагностику, определение стадии развития и оценку результатов лечения.

Лучевая диагностика сегодня объединяет 5 основных методов:

1) рентгенодиагностику;
2) компьютерную томографию (КТ);
3) многофотонную томографию (МФТ);
4) ультразвуковое исследование (УЗИ);
5) радионуклидную диагностику (РНД).

Рентгенологическая диагностика

Наука рентгенология названа в честь профессора Вюрцбургского университета Вильгельма Конрада Рентгена, открывшего 8 ноября 1895 г. рентгеновские снимки, которые позже были названы его именем. В 1901 г. Рентген получил первую Нобелевскую премию по физике за свое открытие [2]. Впоследствии наука, изучающая воздействие рентгеновских лучей на организм, получила название «рентгенология». В.К. Рентген не подавал заявку на патент и подарил свое открытие всему человечеству. Разработка и внедрение рентгеновского метода — настоящая революция в медицине. Первый в России рентгеновский аппарат создан выдающимся изобретателем А.С. Поповым и использовался для идентификации посторонних предметов в Кронштадтском военно-морском госпитале. Подобное устройство работало и на крейсере «Аврора». В 1918 г. в Петрограде основали первый научно-исследовательский рентгеновский институт, первым президентом которого стал проф. А.Ф. Иоффе, вице-президентом и заведующим кафедрой биомедицины — проф. М.И. Неменова. Существует 2 метода рентгенологического исследования — рентгеноскопия и рентгенография [3].

Рентгеноскопия представляет собой метод рентгеновского исследования, при котором рентгеновские лучи попадают на соответствующий приемник изображения, а полученное изображение отображается на экране монитора. Основное преимущество рентгеноскопии — возможность оценить функцию органа, поскольку исследование проводится в режиме реального времени. К недостаткам этого метода можно отнести высокую лучевую нагрузку, потому что в отличие от рентгеновских лучей пациент дольше подвергается рентгеновскому облучению.

Рентгенография — метод рентгенологического исследования, при котором изображение объекта проецируется на кассету с пленкой, т.е. это статичное изображение.

Компьютерная томография

КТ — метод послойного рентгенологического исследования органов и тканей. Авторы этого метода Г. Хаундсфилд и А. Кормак получили Нобелевскую премию в 1979 г. за свою разработку.

В современной клинической практике широко используются спиральные мультидетекторные сканеры — мультиспиральная компьютерная томография (МСКТ). Принцип работы компьютерного томографа заключается в том, что интересующая врача область человеческого тела сканируется узким рентгеновским лучом. Детекторы измеряют степень своего ослабления, сравнивая количество фотонов до и после прохождения через исследуемый объект или зону исследования. Результаты измерений передаются в компьютер, с которого рассчитываются коэффициенты ослабления излучения для каждой проекции по закону поглощения [4].

Многофотонная томография

МФТ является эффективным инструментом для неинвазивных исследований кожи *in vivo* [5].

Этот метод, основанный на двух- или трехфотонном возбуждении флуорофоров, позволяет исследовать трехмерное распределение флуорофоров в толстых биологических образцах. Используется для дифференциации типов базально-клеточного рака кожи, доброкачественных новообразований кожи и меланоцитарных невусов [6, 7].

Ультразвуковое исследование

Ультразвук — это неинвазивный метод диагностики с использованием ультразвуковых волн с частотой от 1 до 20 МГц. Метод используется в дерматоонкологии для дифференциальной диагностики злокачественных и доброкачественных новообразований кожи.

Радионуклидная диагностика

РНД — один из методов лучевой диагностики, основанный на внешней радиометрии излучения, исходящего от органов и тканей после введения радиофармпрепаратов (РФП) непосредственно в организм пациента. Радионуклидная визуализация основана на обнаружении излучения, испускаемого радиоактивным веществом у пациента. РФП — фармакологическое соединение с индивидуальной фармакокинетикой в организме. Каждая молекула этого соединения также помечена гамма-излучающим радионуклидом. Однако РФП не всегда является химическим веществом, он также может быть клеткой, например эритроцитом, который помечен гамма-излучателем. Есть много радиофармпрепаратов. Отсюда разнообразие методологических подходов к радионуклидной диагностике, когда использование конкретного запроса предложений предписывает конкретную методологию исследования. С точки зрения технической поддержки можно выделить 3 группы методов исследования радионуклидов [4]:

1) радиометрия — информация, представленная в виде чисел и сопоставленная с общепринятой нормой. Как правило, таким образом исследуются медленно протекающие физиологические и патофизиологические процессы в организме (например, функция щитовидной железы по поглощению йода);

2) радиография (гамма-хронография) — используется для изучения быстро протекающих процессов, например прохождения крови с введенным радиофармпрепаратом по камерам сердца (радиокардиография), выделительной функции почек (радиоренография); информация представлена в виде кривых «активность—время»;

3) гамма-томография — используется для получения изображений органов и систем организма. Она представлена 4 основными вариантами:

— сканирование — сканер можно использовать для проведения радиометрии в любой точке исследуемой области и нанесения информации на бумагу в виде линий разного цвета и частоты. Получается статичное изображение органа;

— сцинтиграфия — с помощью быстродействующей гамма-камеры можно следить за динамикой процессов прохождения и накопления РФП в организме. Гамма-камера может получать информацию очень быстро (с частотой до 3 кадров в 1 с), поэтому становится возможным динамическое наблюдение, например исследование костно-суставной системы для определения метастатического поражения скелета (остеосцинтиграфия);

— однофотонная эмиссионная компьютерная томография — вращение детектора вокруг объекта, с ее помощью можно получить срезы исследуемого органа, что значительно увеличивает разрешение гамма-атомографии [8];

— позитронно-эмиссионная томография (ПЭТ) — метод, основанный на использовании радиофармпрепаратов, меченных радионуклидами, излучающими позитроны. Попадая в тело, позитроны взаимодействуют с ближайшими электронами (аннигиляция), создавая 2 гамма-кванта, которые рассеиваются в противоположных направлениях под углом 180°. Это излучение регистрируется томографами по принципу «встречи» с очень точными топическими координатами. Недавно в клиническую практику внедрены комбинированные аппаратные системы, например позитронно-эмиссионный томограф в сочетании с компьютерным томографом (ПЭТ-КТ). В этом случае и изотопное исследование (функциональная информация), и компьютерная томография (структурная и анатомическая информация) проводятся за одну процедуру. Особое место в радионуклидной диагностике занимает метод радиоконкурентного анализа (РНД *in vitro*). Одним из наиболее перспективных направлений метода является поиск в организме так называемых онкомаркеров для раннего выявления онкологических заболеваний [9].

В современных условиях можно говорить о формировании определенных направлений лучевой диагностики, которые реализуются на разных этапах оказания онкологической помощи. Эти области включают:

1) раннюю (доклиническую) диагностику новообразований или скрининг на онкологические заболевания;

2) оценку патологических изменений органов и тканей с использованием неинвазивных лучевых технологий;

3) интервенционные радиологические процедуры, т.е. малоинвазивные лечебно-диагностические мероприятия под контролем различных радиационных технологий.

Решение каждой из перечисленных задач применительно к конкретному патологическому процессу также требует использования различных радиационных технологий или их комбинаций.

Однако если раньше преобладал принцип последовательного перехода от простого к более сложному методу в лучевой диагностике, то в последние годы все большее распространение получил принципиально иной подход. Он заключается в выборе наиболее эффективных, в том числе самых дорогих, методик или их комбинации для достижения наиболее быстрого и эффективного результата [10–12]. Типичным примером в этой области является использование ПЭТ с последующей КТ или МРТ для оценки распространенности опухолевого процесса на уровне всего организма [13, 14]. Такой подход неизбежно приводит к серьезным структурным изменениям как в самой лучевой диагностике, так и в онкологической практике в целом.

В последние годы активно развиваются все лучевые технологии диагностики и определения стадии новообразований кожи. В то же время заболеваемость раком кожи во всем мире неуклонно растет. Годовой прирост составляет от 3 до 10%. В структуре онкологической заболеваемости населения Российской Федерации в 2018 г., за исключением меланомы, злокачественные новообразования кожи заняли второе место — 11,7% онкобольных. При этом 81,3% пациентов идентифицированы в I стадии, 15,8% — во II, 1,9% — в III и 0,5% — в IV. Летальность в 1-й год после постановки диагноза составила 0,6%.

Дерматоонкология как раздел дерматологии занимается исследованием, диагностикой и лечением доброкачественных и злокачественных новообразований кожи, при этом в практике за основу берется знание этиоморфологических характеристик определенной нозологической формы поражения кожи. Обычно к дерматологу или косметологу пациент обращается не с жалобами на наличие новообразований на коже, а с косметическими дефектами или субъективными ощущениями. Сейчас роль врачей, дерматологов и косметологов в диагностике и определении тактики лечения новообразований кожи значительно возросла. Это связано с ростом как значительного количества этих заболеваний, так и грамотности населения, активным внедрением информационных технологий и, прежде всего, интернета в нашу повседневную жизнь [15–18].

Важную роль в правильной интерпретации данных, полученных при обследовании, играют клинический опыт врача и соблюдение методики визуального и инструментального исследования. Игнорирование этих законов может привести к диагностической ошибке, часто с трагическими последствиями. По этой причине дерматолог и косметолог должны проявлять онкологическую бдительность и обследовать всю кожу и видимые слизистые оболочки пациента как при подозрении на кожное новообразование, так и при лечении пациента с другими недугами [19–22]. Особое значение для онкологов имеет ежегодное и неуклонное увеличение количества злокачественных новообразований кожи, особенно плоскоклеточного и базально-клеточного рака. Согласно данным литературы, из 1 млн новых случаев немеланомного рака кожи, диагностированных в 2018 г., 65 тыс. случаев закончились смертью больных. Важно отметить, что при выявлении злокачественной меланомы 60 тыс. из 280 тыс. пациентов умерли [23].

Эти статистические данные отражают стремительный рост заболеваемости раком кожи за последние 30 лет. Ранняя диагностика рака кожи может снизить вероятность метастазирования и смерти. Это особенно важно для меланом кожи, так как 5-летняя выживаемость при локальных поражениях кожи снижается с 99 до 20% при наличии системных метастазов [24].

Одним из методов диагностики рака кожи остается дерматоскопический, за которым следуют биопсия и гистологическое исследование. Однако этот метод диагностики рака кожи может быть неточным. Дерматоскопия — это быстрый и недорогой метод, который используют многие дерматологи для оценки кожных повреждений, поскольку он позволяет лучше визуализировать паттерны и патогномоничные признаки. Следует отметить, что дерматоскопия позволяет дифференцировать новообразования кожи с точностью до 90%. Несмотря на то что биопсия и гистологическое исследование новообразований кожи являются «золотым стандартом» диагностики рака кожи, у них есть свои недостатки. Во-первых, биопсия — это инвазивный метод диагностики, а во-вторых, интерпретация гистологической картины не всегда однозначна [25]. По данным разных авторов, расхождение диагноза по гистологической картине в отношении пигментных новообразований составляет 14%, особенно на ранней стадии развития новообразований, где специфическая чувствительность метода достигает всего 30% [26]. В целях повышения точности диагностики разработано множество инновационных методов обнаружения рака кожи. Так, новые методы диагностики менее инвазивны, чем биопсия. Эти методы включают:

1) конфокальную лазерную сканирующую микроскопию кожи — неинвазивный метод УЗИ кожи, позволяющий получить изображение тканей с высоким разрешением и различать структуры эпидермиса, дермы и подкожно-жировой клетчатки в нормальных и патологических условиях. Кроме того, с помощью этого метода можно получать качественные контрастные изображения и на их основании объективно регистрировать морфологические и функциональные изменения кожи на клеточном уровне. Конфокальная лазерная сканирующая микроскопия позволяет поднять диагноз на более высокий уровень, что открывает возможности для неинвазивной оценки состояния кожи. Этот метод имеет

большое диагностическое значение в дерматологии для дифференциальной диагностики пигментных новообразований кожи на ранних стадиях. Конфокальная микроскопия кожи с лазерным сканированием была представлена в дерматологии в 1990-х гг. и служила предметом многих исследований, оценивающих ее ценность для диагностики рака кожи, хирургического картирования и интраоперационной оценки тканей *in vivo* [27].

В конфокальной лазерной сканирующей микроскопии кожи в устройстве используется точечный лазерный источник света, направленный на образец ткани. Отраженный свет обрабатывается, и создается объемное изображение, характеризующее клеточную структуру вместе с гистологическим исследованием [28].

Оптическая конфокальная томография (ОКТ) — еще одна технология в ближнем инфракрасном диапазоне для визуализации кожи. ОКТ впервые представлена в дерматологии в 1997 г. после того, как стала популярным инструментом визуализации сетчатки в офтальмологии [29, 30]. ОКТ использует неионизирующий свет ближнего инфракрасного диапазона для создания двумерных поперечных изображений микроструктуры ткани в реальном времени. Обычные ОКТ ограничены глубиной 470 мм и имеют разрешение по горизонтали от 7,5 до 15 мм. ОКТ позволяет получать более глубокие изображения, но не может показать структуру отдельных ячеек. ОКТ используют для диагностики базально-клеточного рака, особенно поверхностного;

2) высокочастотный ультразвук — один из распространенных методов визуализации. Высокочастотный ультразвук с частотой >15 МГц используют для измерения глубины рака кожи, предоперационного картирования границ рака кожи, оценки метастазов в локальных лимфатических узлах и даже для диагностики рака кожи. По мере увеличения частоты звуковых волн разрешение изображения улучшается, и кожа может отображаться более подробно. Ультразвук может достигать глубины 60 мм с помощью одного зонда, делая видимыми более глубокие структуры. Благодаря линейным датчикам ультразвук также обеспечивает доступ к труднодоступным участкам кожи, таким как внутреннее ухо или межпальцевые промежутки ступней [28].

Лучевая терапия (ЛТ) — это лечение ионизирующим излучением, которое в основном используют для повреждения опухолевых клеток и предотвращения их роста и деления. Уже более 100 лет ЛТ применяется для лечения различных видов рака как самостоятельно, так и в сочетании с другими методами [31].

ЛТ применяют для лечения не только злокачественных, но и доброкачественных опухолей. В определенных местах и на определенных стадиях заболевания ЛТ является альтернативой хирургическому лечению.

Современная ЛТ состоит из 4 этапов — консультация лучевого терапевта, предлучевая подготовка, дозиметрический расчет (планирование лечения) медицинским физиком совместно с врачом и проведение сеанса лучевой терапии.

В зависимости от количества сеансов лечения и дозы разового фокуса ЛТ делится на классическую и стереотаксическую. В основе классической ЛТ лежит лечение, которое проводят в течение нескольких недель, при этом облучаемому объему дают дозу от 1,5 до 3,0 Гр на фракцию. Стереотаксическая радиохирургия — это высокоточная лучевая техника, при которой новообразование разрушается под воздействием высоких доз радиации с минимальным воздействием на окружающую здоровую ткань. Облучение проходит по 1–5 фракциям. Существует 2 типа стереотаксической радиохирургии: стереотаксическая радиохирургия опухолей головного мозга (SRS) и экстракраниальная стереотаксическая лучевая терапия (SBRT).

Во время ЛТ используют различные устройства для иммобилизации пациента, каждое из которых подбирают индивидуально с учетом конкретных физиологических и анатомических характеристик пациента. Поэтому крайне важна качественная иммобилизация: положение пациента от фракции к фракции следует повторять с точностью до 2–3 мм.

ЛТ основана на использовании различных типов ионизирующего излучения (рентгеновские лучи, гамма-лучи, тормозное излучение электронов, нейтронов, протонов и тяжелых ионов). Излучение может применяться наружно и внутрь. При методе внутреннего облучения (брахитерапия) источник излучения находится внутри очага поражения [32].

В большинстве случаев современная ЛТ сегодня проводится с помощью линейного ускорителя электронов, который оснащен встроенным многолепестковым коллиматором. Облучение осуществляется тормозным излучением большой энергии. С помощью современного линейного ускорителя электронов даже небольшие цели могут быть облучены высокой дозой и с точностью до 1 мм за несколько минут с контролем изображения. Изображения получаются непосредственно перед экспонированием. Механизм действия ЛТ заключается в том, что радиация повреждает опухолевые клетки и прекращает их способность к размножению. Это происходит из-за прямого повреждения ДНК или других жизненно важных клеточных связей, а также из-за косвенного разрушения образующимися свободными радикалами [33]. Однако здоровые клетки, которые также подвергаются облучению в процессе лечения, обладают большей способностью к регенерации. ЛТ также применяют в дерматологии как для радикального, так и для паллиативного лечения. В первом

случае ЛТ применяют для разрушения патологического образования и снижения риска его рецидива после хирургического или химиотерапевтического лечения рака. Во втором случае с помощью ЛТ можно уменьшить боль путем уменьшения размера опухоли. В дерматологии ЛТ чаще всего используют в следующих случаях немеланомного рака кожи: базально-клеточная карцинома, плоскоклеточная карцинома и карцинома Меркеля.

Базально-клеточная карцинома представляет собой наиболее распространенный тип рака кожи. Даже злокачественная опухоль редко дает метастазы. ЛТ используют в качестве основного лечения в случаях, когда операция невозможна, опухоли большого размера и очаги локализуются в критических областях, таких как нос или ушная раковина. При применении ЛТ у пациентов с базально-клеточной карциномой после операции снижается риск ее рецидива.

Плоскоклеточный рак — второй по распространенности рак кожи, отличается значительной способностью к метастазированию. В этом случае ЛТ также можно использовать в качестве основного или дополнительного лечения. У пациентов с метастазами в лимфатических узлах облучение этих областей используется как альтернатива хирургическому вмешательству.

При карциноме Меркеля, заболевании с высоким уровнем смертности, ЛТ обычно применяют только в дополнение к хирургическому вмешательству.

ЛТ используют в ряде других случаев, включая кожную Т-клеточную лимфому, центральную фолликулярно-клеточную лимфому, периферическую лимфому, 2 типа В-клеточной лимфомы и саркому Капоши.

Меланома кожи — наиболее злокачественное кожное заболевание, обладающее низкой радиационной чувствительностью. Хирургическое удаление опухоли — «золотой стандарт» лечения. ЛТ следует рассматривать как лечение только в исключительных случаях, например при неоперабельной первичной опухоли или злокачественном лентиго. Во всех остальных случаях ЛТ используют как паллиативный метод или для воздействия на метастазы в лимфатических узлах и головном мозге [34–36].

Представляем 2 клинических случая успешного использования ЛТ при лечении базально-клеточного рака и В-клеточной лимфомы кожи.

Клинический случай 1

Пациентка *Б.*, 82 лет, обратилась с жалобами на образование на коже теменной области справа. Давность новообразования уточнить затрудняется. В динамике отмечала медленный рост данного новообразования, субъективно без особенностей. Причиной обращения пациентки явилась травматизация данного образования 1 мес назад, быстрый рост новообразования и периодическое кровотечение.

Сопутствующие заболевания: гипертоническая болезнь, ишемическая болезнь сердца.

Аллергоанамнез не отягощен.

Наследственность не отягощена.

Локальный статус: на коже правой теменной области узел диаметром до 8 см. Кожа вне очагов поражения без видимых изменений **(рис. 1, а)**.

Диагноз: базалиома кожи теменной области справа T2N0M0.

Дообследование 08.10.19. КТ головного мозга: КТ-признаки атеросклеротических изменений магистральных сосудов головного мозга. Образование в мягких тканях головы, над правой теменной костью. 14.10.19 цитологическое исследование: солидный вариант базально-клеточного рака кожи.

Проведено лечение: адаптивная радиохирургия SBRT по методике IGRT, RapidArc базалиомы кожи теменной области справа (с 4 ноября по 23 декабря 2019 г. на аппарате Varian EDGE Radiosurgery system).

а/a б/b в/c

Рис. 1. **Пациентка *Б.* Базалиома кожи теменной области справа до лечения (а), в процессе курса радиохирургии (б), регресс образования спустя 1 мес после радиохирургии (в).**

Fig. 1. **Patient *B.* Basal cell carcinoma of the right parietal region before treatment (a), during the radiosurgery (b), regression 1 month after radiosurgery (c).**

На фоне лечения отмечено уменьшение размера опухоли **(см. рис. 1, б, в)**.

Регресс базалиомы кожи теменной области справа спустя 1 мес после радиохирургии.

Клинический случай 2

Пациент *С.*, 53 лет, обратился с жалобами на появление высыпаний на коже в области лба. Субъективно без особенностей.

Сопутствующие заболевания: моноклональная гаммапатия неопределенного значения от 2000 г., динамическое наблюдение; 2008 г. — В-клеточная лимфома low grade, первично диссеминированная, динамическое наблюдение, прогрессия с вовлечением кожи головы от января 2019 г.

Из анамнеза заболевания: с 2000 г. отмечено увеличение уровня иммуноглобулинов. В 2005 г. в Италии установлен диагноз: моноклональная гаммапатия неопределенного значения (MGUS), по поводу которого осуществлялся регулярный мониторинг каждые 6 мес. В трепанобиоптате костного мозга в 2008 г. 27% лимфоидных клеток, в 2011 г. — 45%. По данным ПЭТ-КТ и последующих КТ умеренная лимфоаденопатия с низким накоплением. По данным биопсии левого пахового лимфатического узла верифицирована В-зрелоклеточная лимфома low grade CD19+CD20+CD10-CD5- (SLL). Несмотря на наличие CD38+ (неблагоприятный прогностический маркер), состояние оставалось стабильным и пациент не нуждался в терапии. В январе 2019 г. появились высыпания на лбу в незначительном количестве, в дальнейшем они стали увеличиваться в размерах. Общий, биохимический анализы крови от 10.09.19 в норме, общий белок 79 г/л, альбумин 56,4%, в гамма-зоне глобулины 24,2% (2,25 г/дл при норме 0,75–1,35 г/дл). Выполнена биопсия кожи, изменения верифицированы как проявления В-клеточной лимфомы. В апреле 2020 г. проведена эксцизионная биопсия элементов на коже правой височной и теменной областей.

Гистологическая картина: инфильтраты представлены CD20, PAX-5, Bcl-2-позитивными В-лимфоцитами с примесью CD3-позитивных Т-лимфоцитов. Экспрессия CD5 и CD43 на Т-лимфоцитах. Экспрессия Cyclin D1 в единичных клетках. Экспрессия CD10 отсутствует. Ki-67 5%. Экспрессия lambda только на плазматических клетках, экспрессия kappa на плазматических клетках и большинстве В-лимфоцитов. Морфологическая картина и иммунофенотип более всего соответствуют первичной кожной В-клеточной лимфоме маргинальной зоны.

Пациент консультирован гематологом, заключение от 10.05.20: общее состояние удовлетворительное. На коже волосистой части головы геморрагические пятна неправильной формы, красно-синюшного цвета, множественные, сливающиеся, остальные кожные покровы и видимые слизистые оболочки чистые **(рис. 2, а, б)**. Периферические лимфатические узлы: верхнешейные и подмышечные с двух сторон до 1 см, паховые с двух сторон множественные от 2 до 3,5 см, печень и селезенка не пальпируются.

Общий и биохимический анализы крови от 10.05.20 в норме, включая ЛДГ. Общий белок 80,8 г/л, гаммаглобулины 31,3% (25,29 г/л). FLC в сывороточной крови: kappa 7,10 (3,25–15,81), lambda 1,27 (3,23–28,65), kappa/lambda 5,5748. FLC в моче в пределах нормальных значений.

ПЭТ/КТ от 19.05.20: наличие очагов умеренной патологической метаболической активности, характерной для 18F-FDG-позитивного неопластическо-

а/a б/b в/c

Рис. 2. **Пациент *С.* В-клеточная лимфома кожи до лечения (а, б), спустя 3 мес после лучевой терапии (в).**

Fig. 2. **Patient *C.* B-cell lymphoma of the skin before treatment (a, b), 3 months after radiation therapy (c).**

го процесса в лимфатических узлах по обе стороны диафрагмы, изменения в рамках лимфопролиферативного заболевания. Образование в правой половине подковообразной почки с maxSUV 4,2 размером 26×23×33 мм с наличием полости распада до 18 мм и признаками инвазии в ипсилатеральную лоханку.

Лечение: с 1 по 24 июля 2020 г. на линейном ускорителе Varian EDGE Radiosurgery system по технологии RapidArc IGRT проведена ЛТ на пораженные участки кожи лба с переходом на зону волосистой части головы и область бровей в режиме РОД 2,0 Гр 18 фракций до СОД 36,0 Гр. Лечение перенес удовлетворительно. К концу лучевой терапии высыпания частично регрессировали **(см. рис. 2, в)**.

Авторы заявляют об отсутствии конфликта интересов.
The authors declare no conflict of interest.

ЛИТЕРАТУРА/REFERENCES

1. Васильев А.Ю., Ольхова Е.Б. *Лучевая диагностика*: Учебник для медицинских вузов. М.: ГЭОТАР-Медиа; 2008.
Vasiliev AYu. Olkhova EB. *Radiation diagnostics*: Textbook for medical universities. M.: Geotar-Media; 2008. (In Russ.).
2. Becquerel AH, Curie P. Action physiologique des rayons de radium. *Compt Rend Acad Sci*. 1901;132:1289-1299.
3. Линденбратен Л.Д., Кололюк И.П. *Медицинская радиология и рентгенология (основы лучевой диагностики и лучевой терапии)*. М.: Медицина; 1993.
Lindenbraten LD, Kololyuk IP. *Medical radiology and rentgenology (fundamentals of radiation diagnostics and radiation therapy)*. M.: Medicine; 1993. (In Russ.).
4. Сергеева И.И. и др. *Современные технологии лучевой диагностики (общие вопросы)*. Учеб-метод. пособие. Минск: БГМУ; 2011.
Sergeeva II. *Modern technologies of radiation diagnostics (general questions)*. Study guide. Minsk: BSMU; 2011. (In Russ.).
5. Konig K. Clinical multiphoton tomography. *Journal of Biophotonics*. 2008; 1:13-23.
6. Klemp M, Meinke MC, Weinigel M, et al. Comparison of morphologic criteris for actinic keratosis and squamous sell carcinoma using in vivo multiphoton tomography. *Exp Dermatol*. 2016;25(3):218-222.
7. Seidenari S, Arginelli F, Dunsby C, et al. Miltiphoton laser thomography and fluorescence liferime imaging of melanoma: morphologic features and quantitative data for sensitive and specific non-invasive diagnostics. *PLoS One*. 2013:8:706-782.
8. Терновой С.К., Синицын ВЕ. *Лучевая диагностика и лучевая терапия. Учебное пособие*. М.: ГЭОТАР-Медиа; 2010.
Ternovoi SK, Sinitsyn VE. *Luchevaya diagnostika i luchevaya terapiya. Uchebnoe posobie*. M.: GEOTAR-Media; 2010. (In Russ.)
9. Gray DT, Hollingworth W, Blackmore CC, et al. Conventional Radiography, Rapid MR Imaging, and Conventional MR Imaging for Low Back Pain: Activity based Costs and Reimbursement. *Radiology*. 2003;227:669.
10. Jerant AF, Jonson JT, Sheridan CD, Caffrey NJ. Early detection and Treatment of Skin Cancer. *Amer Fam Physician*. 2000;15(62(2)):357-368.
11. Law GT, Wong CY, Chan YC, et al. Cost effectiveness of CT thorax and bronchoscopy in haemoptysis with normal CXR for exclusion of lung cancer. *Australia's Radiol*. 2002;46;381.
12. Liem YS, Kock MCJM, Ijzermans JNM, et al. Living renal donors: optimizing the imaging strategy decision and cost effectiveness analysis. *Radiology*. 2003;226:53.
13. Laghi A, Iannaccone R, Rossi P, et al. Hepatocellular carcinoma: detection with triple phase multi-detector row helical CT in patients with chronic hepatitis. *Radiology*. 2003;226:543.
14. Lauenstein TC, Goehde SC, Herborn CU, et al. Imaging: Evaluation of Patients for Metastases. *Radiology*. 2004;223:139.
15. Белова Н.И., Туманян А.Г. *Опыт работы кабинета дерматоонкологии*. Альманах клин. мед. Т.IX. Пролиферативные заболевания кожи. Под ред. Шумского В.И. М.: МОНИКИ; 2006.
Belova NI, Tumanyan AG. *Experience of the office of dertooncology*/Almac wedge.honey. T. IX. Proliferative Skin Diseases. Ed. Shumsky V.I. M.: MONIKI; 2006. (In Russ.).
16. *Европейское руководство по лечению дерматологических заболеваний*. Под ред. Кацамбаса А.Д., Лотти Т.М. Пер. с англ. М.: МЕДпресс информ; 2008.
European guidelines for the treatment of dermatological diseases. Ed. Katsambas A.D., Lotti T.M. Trans. from English. M.: MEDpress inform; 2008. (In Russ.).
17. Лемехов В.Г. Эпидемиология, факторы риска, скрининг меланомы кожи. *Практ онкол*. 2001;4(8):3-11.
Lemekhov VG. Epidemiology, risk factors, screening for skin melanoma. *Pract.oncology*. 2001;4(8):3-11. (In Russ.).
18. Меллет Д.Р. *Хирургия по Мохсу. Секреты дерматологии*. Под ред. Фитцпатрика Д.Е., Элинга Д.Л. Пер.с англ. М.—СПб: изд-во «Бином» «Невский диалект»; 1999.
Melett DR. *Mohs Surgery. Secrets of dermatology*. Ed. Fitzpatrik D.E., Eling D.L.. Trans. from english. M.—SPb.: publishing house «Binom» «Nevsky Dialekt»; 1999. (In Russ.).
19. Венкеи Т., Шугар Я. *Злокачественные опухоли кожи*. Пер. с венг. Будапешт: изд-во Академии наук Венгрии; 1962.
Venkei T, Sugar J. *Malignant tumors of the skin*. Trans. from hung. Budapest: publishing house of the Hungarian Academy of sciences; 1962. (In Russ.).
20. *Диагностика и профилактика меланомы кожи*. Метод. рекомен. НИИ онкологии им. проф. Н.Н. Петрова. СПБ. 2000.
Diagnostics and prevention of skin melanomas. Method. recom. Research Institute of oncology. Prof. Petrova H.H. SPb. 2000. (In Russ.).
21. Дубенский В.В., Редько Р.В., Гармонов А.А. *Новообразования кожи в практике дерматовенеролога*. Под ред. Дубенского В.В. Тверь: ООО Изд-во «Триада»; 2002.
Dubensky VV, Redko RV, Garmonov AA. *Skin neoplasms in the practice of a dermatovenerologist*. Ed. Dubensky V.V. Tver: OOO Publishing House «Triada»; 2002. (In Russ.).
22. Кладова А.Ю., Куевда Д.А., Молочков В.А. и др. *Встречаемость кожных типов вируса папилломы человека в патологиях кожи*. Альманах клин., мед. Т. IX: пролиферативные заболевания кожи. Под ред. Шумского В.И. М.: МОНИКИ; 2006.
Kladova AYu, Kuevda DA, Molochkov VA, et al. *The incidence of skin types of human papillomavirus in skin pathologies*. Almanac wedge, honey. T. IX: Proliferative Skin Diseases. Ed. Shumsky V.I. M.: MONIKI; 2006. (In Russ.).
23. Bray F, Ferlay J, Soerjomataram I, et al. Global cancer statistics 2018: GLOBOCAN estimates of incidence and mortality worldwide for 36 cancers in 185 countries. *CA Cancer J Clin*. 2018;68(6):394-424.
24. *American Cancer Society*. Cancer facts & figures 2018. Atlanta (GA): American Cancer Society; 2018.
25. Rivers JK, Copley MR, Svoboda R, et al. Non-invasive gene expression testing to rule out melanoma. *Skin Therapy Lett*. 2018;23(5):1-4.
26. Shoo BA, Sagebiel RW, Kashani-Sabet M. Discordance in the histopathologic diagnosis of melanoma at a melanoma referral center. *J Am Acad Dermatol*. 2010;62(5):751-756.
27. Ferris LK, Gerami P, Skelsey MK, et al. Real-world performance and utility of a noninvasive gene expression assay to evaluate melanoma risk in pigmented lesions. *Melanoma Res*. 2018;28(5):478-482.
28. Halani S, Foster FS, Breslavets M, et al. Ultrasound and infrared-based imaging modalities for diagnosis and management of cutaneous diseases. *Front Med* (Lausanne). 2018;5:1-15.
29. Xiong Y, Mo Y, Wen Y, et al. Optical coherence tomography for the diagnosis of malignant skin tumors: a meta-analysis. *J Biomed Opt*. 2018;23:1-10.
30. Wortsman X, Wortsman J. Clinical usefulness of variable-frequency ultrasound in localized le- sions of the skin. *J Am Acad Dermatol*. 2010;62:247-256.
31. Jonathan D, Tward JD, Christopher J, Anker CJ, et al. *Radiation Therapy and Skin Cancer*. In Natanasabapathi G. Modern Practices in Radiation Therapy. InTech ed. 2012;207-246.

32. Schwartz DL, et al. Adaptive radiotherapy for head-and-neck cancer: initial clinical outcomes from a prospective trial. *Int J Radiat Oncol Biol Phys*. 2012;83:9860993.

33. Veness M, Richards S. *Radiotherapy*. In: Bolognia J., Jorizzo J. and Schaffer J. Eds. Dermatology, vol. 2. Philadelphia: WB Sauders; 2012.

34. Farshad A, et al. A retrospective study of 150 patients with lentigo maligna and lentigo maligna melanoma and the efficacy of radiotherapy using Grenz or soft X-rays. *Br J Dermatol*. 2002;146(6):1042-1046. PMid:12072074. https://doi.org/10.1046/j.1365-2133.2002.04750.x

35. Chen JC, et al. Stereotactic radiosurgery in the treatment of metastatic disease to the brain. *Neurosurgery*. 2000;47(2):268-729. PMid:10942000. https://doi.org/10.1097/00006123-200008000-00003

36. Gianfaldoni S, Gianfaldoni R, Wollina U, Lotti J, Tchernev G, Lotti T. An Overview on Radiotherapy: From Its History to Its Current Applications in Dermatology. *Open Access Maced J Med Sci*. 2017;5(4):521-525.

Поступила в редакцию 28.12.2020
Received 28.12.2020
Принята к печати 09.07.2021
Accepted 09.07.2021

Клиническая дерматология и венерология
2021, Т. 20, № 5, с. 83-88
https://doi.org/10.17116/klinderma20212005183

Russian Journal of Clinical Dermatology and Venereology =
Klinicheskaya dermatologiya i venerologiya 2021, Vol. 20, No. 5, pp. 83-88
https://doi.org/10.17116/klinderma20212005183

Декальвирующий фолликулит: обзор литературы и описание клинического случая

© Т.В. НИКОЛАЕВА, В.С. ПОЛЯКОВА

ФГБОУ ВО «Оренбургский государственный медицинский университет» Минздрава России, Оренбург, Россия

РЕЗЮМЕ

Декальвирующий фолликулит — редкий дерматоз с преимущественным поражением волосистой части головы, характеризуемый гнойным воспалением волосяных фолликулов, хроническим рецидивирующим течением и прогрессирующим стойким выпадением волос. Клиническая и патогистологическая картина декальвирующего фолликулита часто носит неспецифичный характер, что обусловливает возникающие диагностические трудности. Приводим обзор литературы с освещением вопросов этиопатогенеза, клинических и дерматоскопических проявлений заболевания, особенностей патогистологической картины, а также описание клинического случая декальвирующего фолликулита. Клиническая картина характеризовалась фолликулярными папулами и пустулами, пучковыми волосами, очагами рубцовой алопеции; дерматоскопически выявлены фолликулярные пустулы, признак «взрыв звезды», пучковые волосы, трубчатое шелушение, концентрически расположенные вокруг волосяных фолликулов петли сосудов; при бактериологическом исследовании содержимого пустул выделен *Staphylococcus aureus*. При патогистологическом исследовании выявлены гиперкератоз, акантоз, вакуолярная дистрофия клеток шиповидного слоя, расширенные волосяные воронки, заполненные роговыми массами. В дерме наблюдалась перифолликулярная и периваскулярная инфильтрация лимфоцитами, нейтрофилами, макрофагами, единичными плазмоцитами. Выявлены крупные очаги гранулематозного воспаления. В центре этих очагов видны стержни волос, лишенные эпителиальных влагалищ, окруженные полуразрушенными волосяными сумками и значительной лимфогистиоцитарной инфильтрацией с единичными гигантскими клетками. Вокруг этих очагов выраженный фиброз. Патоморфологическая картина позволила отнести заболевание к рубцовым алопециям нейтрофильного типа. На клиническом примере показано, что при диагностике декальвирующего фолликулита необходимо сопоставление клинико-анамнестических, лабораторных и патогистологических данных.

Ключевые слова: *декальвирующий фолликулит, рубцовая алопеция, диагностика, дерматоскопия, патогистология.*

ИНФОРМАЦИЯ ОБ АВТОРАХ:
Николаева Т.В. — https://orcid.org/0000-0003-2514-6332
Полякова В.С. — https://orcid.org/0000-0003-4100-3630
Автор, ответственный за переписку: Николаева Т.В. — e-mail: orenderma@yandex.ru

КАК ЦИТИРОВАТЬ:
Николаева Т.В., Полякова В.С. Декальвирующий фолликулит: обзор литературы и описание клинического случая. *Клиническая дерматология и венерология.* 2021;20(5):83–88. https://doi.org/10.17116/klinderma20212005183

Decalvating folliculitis: literature review and case report

© T.V. NIKOLAEVA, V.S. POLYAKOVA

Orenburg State Medical University, Orenburg, Russia

ABSTRACT

Decalvating folliculitis is a rare dermatosis with a predominant lesion of the scalp. It is characterized by purulent inflammation of the hair follicles, chronic recurrent and progressive persistent hair loss. The clinical and histopathological picture of decalvating folliculitis is often nonspecific that leads to the emerging diagnostic difficulties. We present a review of the literature highlighting the etiology and pathogenesis, clinical and dermatoscopic manifestations, features of the histopathological picture, as well as a description of the clinical case. The clinical picture was characterized by follicular papules and pustules, bundles of hair, foci of cicatricial alopecia; dermatoscopically revealed follicular pustules, a sign of «star burst», bundles of hair, tubular peeling, concentrically located around the hair follicles of the loops of blood vessels; *Staphylococcus aureus* was detected during bacteriological examination of the pustules' content. Histopathological examination revealed hyperkeratosis, acanthosis, vacuolar degeneration of the spiny layer cells, dilated hair funnels filled with stratum corneum. Perifollicular and perivascular infiltration with lymphocytes, neutrophils, macrophages, and single plasmocytes was observed in dermis. Large foci of granulomatous inflammation were revealed. In the center of these foci, hair shafts are visible, devoid of epithelial sheaths, surrounded by dilapidated hair follicles and significant lymphohistiocytic infiltration with single giant cells. Pronounced fibrosis were detected around these foci. The pathological picture made it possible to classify the disease as neutrophilic cicatricial alopecia. On a clinical example, it is shown that in the diagnosis of decalvating folliculitis it is necessary to compare clinical and anamnestic, laboratory and pathological data.

Keywords: *decalvating folliculitis, cicatricial alopecia, diagnosis, dermatoscopy, pathology.*

INFORMATION ABOUT THE AUTHORS:
Nikolaeva T.V. — https://orcid.org/0000-0003-2514-6332
Polyakova V.S. — https://orcid.org/0000-0003-4100-3630
Corresponding author: Nikolaeva T.V. — e-mail: orenderma@yandex.ru

TO CITE THIS ARTICLE:
Nikolaeva TV, Polyakova VS. Decalvating folliculitis: literature review and case report. *Russian Journal of Clinical Dermatology and Venereology = Klinicheskaya dermatologiya i venerologiya*. 2021;20(5):83–88. (In Russ.). https://doi.org/10.17116/klinderma20212005183

Декальвирующий фолликулит — редкий дерматоз с преимущественным поражением волосистой части головы, характеризуемый гнойным воспалением волосяных фолликулов, хроническим рецидивирующим течением и прогрессирующим стойким выпадением волос [1–3]. Впервые описан E. Quinquad (1888), названиие «декальвирующий фолликулит» введено L. Brocq (1905) [4]. Заболевание относится к нейтрофильной группе первичных рубцовых алопеций, его клинико-гистологическими вариантами считаются пучковый фолликулит Смита и Сандерсона и рубцующая себорейная экзема Лаймона [5].

В структуре первичных рубцовых алопеций удельный вес декальвирующего фолликулита составляет 11,0% [6]. Дебют заболевания приходится на молодой и средний возраст, мужчины и женщины болеют одинаково часто [6], согласно другим данным, среди заболевших преобладают мужчины [7–9].

Патогенез декальвирующего фолликулита неясен. Предполагается генетически детерминированный специфический иммунодефицит с высоким риском фолликулярной инфекции [10]. Согласно наиболее распространенной теории, декальвирующий фолликулит является результатом аберрантного иммунного ответа на антигены *Staphylococcus aureus*. Инфицирование волосяных фолликулов *Staphylococcus aureus* вызывает интенсивную миграцию нейтрофилов в перифолликулярную и внутрифолликулярную дерму. Приток нейтрофилов опосредован механизмами врожденного иммунитета, прежде всего, хемоаттрактантом интерлейкином-8, экспрессируемым при декальвирующем фолликулите в фолликулярном эпителии и перифолликулярной дерме. Нейтрофилы повреждают фолликулярный эпителий, проникают в фолликулы, где фагоцитируют *Staphylococcus aureus*. Значимая роль придается суперантигенам *Staphylococcus aureus*, способным взаимодействовать с молекулами главного комплекса гистосовместимости II класса антигенпрезентирующих клеток и Vβ-доменом Т-клеточного рецептора, экспрессированного на мембране Т-лимфоцитов. Результатом этого взаимодействия является высвобождение провоспалительных (интерферон-γ, фактор некроза опухоли-α) и профиброгенных (фактор роста фибробластов-β, трансформирующий фактор роста-β, IL-1, IL-4) медиаторов. Интенсивное гранулоцитарное воспаление разрушает волосяные фолликулы и кожу волосистой части головы, активированные фибробласты перепроизводят внеклеточный матрикс, что приводит к фиброзу [10–12]. Согласно другой гипотезе, патогенез декальвирующего фолликулита связан с существованием бактериальных биопленок, состоящих из *Propionibacterium acnes*, колонизирующих анаэробную инфраинфундибулярную часть волосяного фолликула. При смещении экосистемы волосяного фолликула в силу пока не установленных причин комменсальные биопленки становятся патогенными, что приводит к клиническим проявлениям декальвирующего фолликулита. *Staphylococcus aureus*, наиболее часто выявляемый при культуральном исследовании содержимого пустул, рассматривается в данном случае в качестве условно-патогенного микроорганизма [9].

Патоморфологическая картина декальвирующего фолликулита неспецифична и зависит от активности заболевания. Биоптаты ранних активных очагов поражения характеризуются агрегацией кератина в расширенных воронках волосяных фолликулов, внутри- и перифолликулярным нейтрофильным инфильтратом в верхней и средней части волосяного фолликула. Вокруг разрушающихся фолликулов формируется смешанный инфильтрат из лимфоцитов, гистиоцитов, плазматических клеток, отмечаются нейтрофильные абсцессы, гранулемы стержней волос. Прогрессирование заболевания связано с распространением инфильтрата, состоящего из лимфоцитов, плазматических клеток и немногочисленных гранулоцитов, в адвентициальную дерму [4, 13]. Обращают на себя внимание свободно расположенные стержни волос, лишенные окружающего фолликулярного эпителия [14]. Среди патогистологических признаков, обнаруживаемых в межфолликулярном эпителии, отмечаются эпидермальная атрофия, вакуолярная дегенерация базальных кератиноцитов [15]. В поздней стадии патогистологическая картина характеризуется заменой волосяных фолликулов фиброзными тяжами, грубым межфолликулярным фиброзом с плазматическими клетками и концентрическим перифолликулярным фиброзом с лимфоцитами. Сальные железы сохраняются вокруг отдельных волосяных фолликулов, но отсутствуют в областях, где есть выраженный перифолликулярный фиброз, отмечается слияние воронок нескольких волосяных фолликулов [4, 13].

Патологический процесс при декальвирующем фолликулите локализуется преимущественно на коже теменной и затылочной областей, помимо этого, может поражаться кожа бороды, аксиллярных впадин, лобка, голеней, медиальной поверхности бедер [10, 13]. Клиническая картина представлена диффузными или очаговыми перифолликулярно расположенными папуло-пустулезными высыпаниями, эрози-

ями, гнойно-геморрагическими корками с исходом в рубцовую атрофию. Очаги поражения характеризуются медленным центробежным распространением, слиянием в более крупные очаги рубцовой алопеции, по периферии которых в активную стадию заболевания наблюдаются фолликулярные папулы и пустулы. Наличие пустул считается маркером тяжести и активности декальвирующего фолликулита. В очагах поражения могут быть пучковые волосы, являющиеся результатом кластеризации рядом расположенных и вовлеченных в патологический процесс волосяных фолликулов. Субъективно отмечаются зуд, жжение, болезненность в очагах поражения [4, 10, 16].

Дерматоскопическая картина декальвирующего фолликулита включает фолликулярные пустулы желтого цвета, перифолликулярную эритему, концентрически расположенные вокруг волосяных фолликулов сосуды в виде петель, перифолликулярную эпидермальную гиперплазию в виде признака «взрыв звезды», трубчатое шелушение вокруг волос, области цвета слоновой кости или молочно-красного цвета без фолликулярного рисунка, пучковый фолликулит, представленный 5 волосами и более, объединенными общим фолликулярным отверстием [16–18].

При диагностике декальвирующего фолликулита учитывают клинико-анамнестические данные, свидетельствующие о хроническом гнойном фолликулите, приводящем к стойкому выпадению волос и рубцовой атрофии; дерматоскопические признаки; результаты патогистологического исследования, подтверждающего нейтрофильный характер рубцовой алопеции; данные культурального исследования содержимого пустул с определением чувствительности к антибиотикам [4, 10, 13, 16].

При дифференциальной диагностике следует учитывать эрозивный пустулез волосистой части головы, абсцедирующий и подрывающий фолликулит и перифолликулит Гоффмана, хроническую красную волчанку волосистой части головы, келлоидные акне задней поверхности шеи, фолликулярный плоский лишай, микозы [5, 8, 19].

Декальвирующий фолликулит устойчив к проводимой терапии, целью лечения является купирование воспаления и дальнейшего разрушения волосяных фолликулов [3]. Основным методом лечения является длительная системная антибиотикотерапия, в ходе которой отмечается улучшение течения дерматоза [10]. Сведения об эффективности изотретиноина [20, 21], фузидиевой кислоты [3], дапсона, препаратов цинка [8, 19], биологических агентов (инфликсимаб и адалимумаб) [22] фотодинамической терапии [23] спорные.

Приводим результаты наблюдения.

Пациент *Е.*, 1987 года рождения, направлен на консультативный прием кафедры дерматовенерологии ОрГМУ (зав. кафедрой — д.м.н. проф. Л.Г. Воронина) 12.10.17 с диагностической целью. Пациент предъявлял жалобы на высыпания на волосистой части головы, сопровождающиеся незначительными болезненностью и зудом, отсутствием роста волос. Согласно анамнестическим данным и сведениям амбулаторной карты, пациент с 5-летнего возраста страдал атопическим дерматитом, в 2005 г. был диагностирован себорейный дерматит. С 2007 г. на коже волосистой части головы стали появляться немногочисленные пустулезные элементы, что первоначально расценено как себорейный дерматит, осложненный пиодермией. Однако заболевание медленно, непрерывно рецидивировало, назначаемое наружное лечение антибактериальными и комбинированными препаратами, а также общее лечение гипосенсибилизирующими, антигистаминными препаратами и антибиотиками приносило кратковременный эффект, стали заметны очаги стойкой алопеции. С 2013 по 2017 г. в качестве причин рубцовой алопеции рассматривались красная волчанка волосистой части головы и подрывающий и абсцедирующий фолликулит и перифолликулит Гоффмана.

Локальный статус. Кожный патологический процесс преимущественно локализован в макушечной и теменной областях, где отмечены группирующиеся фолликулярные воспалительные папулы, окруженные эритематозным венчиком, очаги рубцовой алопеции цвета слоновой кости, гладкие и мягкие при пальпации. По периферии очагов алопеции и на их фоне рост пучковых волос, застойная перифолликулярная эритема, единичные фолликулярные пустулы, пронизанные волосом, эрозии **(рис. 1)**.

***Рис. 1.* Декальвирующий фолликулит.**
Единичные фолликулярные пустулы, пучковые волосы, перифолликулярная эритема, сливающиеся очаги рубцовой алопеции.

***Fig. 1.* Decalvating folliculitis.**
Single follicular pustules, bundles of hair, perfiollicular erythema, confluent foci of cicatricial alopecia.

Дерматоскопически выявлены единичные фолликулярные пустулы, пронизанные стержнем волоса; молочно-красные области с отсутствием устьев сально-волосяных фолликулов; признак «взрыв звезды», соответствующий эпидермальной гиперплазии вокруг пучков волос; трубчатое шелушение, концентрически расположенные вокруг фолликулов удлиненные петли сосудов **(рис. 2)**.

Пациент предоставил результаты лабораторных и клинических исследований.

Бактериологическое исследование содержимого пустул: выделенный микроорганизм *Staphylococcus aureus* (ПМО>10^5 КОЕ/мл), чувствительный к цефтриаксону, имипенему, фузидину, рифампицину, цефазолину, доксициклину, ципрофлоксацину, клиндамицину, умеренно чувствительный к азитромицину, устойчивый к оксациллину.

Иммунологическое исследование: иммунограмма нейтрофильного типа с нейтрофилезом, увеличением количества/уровней ЦИК, Ig A, E, G, НСТ-тест спонтанный с уменьшением количества/уровней лейкоцитов, CD3 (абсолютные), CD4, IgM с лимфопенией.

ФГДС: явления хронического гастрита, гиперацидное состояние базальной секреции тела желудка с субкомпенсированной ощелачивающей функцией. Тест на *Helicobacter pylory* +++.

Ультразвуковое исследование внутренних органов: небольшое количество гиперэхогенной взвеси в желчном пузыре.

Заключение эндокринолога: гипергликемия натощак, гипокальциемический синдром, гипохлоремия.

Заключение окулиста: миопия слабой степени.

Патоморфологическое исследование биоптата кожи из очага поражения: выявлен хронический неспецифический дерматит с очаговой лимфоклеточной инфильтрацией преимущественно вокруг волосяных фолликулов и сосудов с очаговыми кровоизлияниями, реактивным акантозом эпидермального эпителия.

С учетом неспецифичности описанных в патогистологическом заключении данных и их несоответствия клинической картине болезни проведен консультативный пересмотр готовых микропрепаратов. В эпидермисе исследуемых образцов выявлены умеренный гиперкератоз, акантоз и расслоение рогового слоя. В клетках базального слоя и нижних слоев шиповатого видны признаки вакуолярной дистрофии. Базальная мембрана утолщена. Волосяные воронки расширены, заполнены роговыми чешуйками.

а/a

б/b

в/c

г/d

***Рис. 2.* Дерматоскопическая картина (камера Aramo SG).**
а — признак «взрыв звезды» (×60); б — фолликулярная пустула (×60); в — тубулярное шелушение, перифолликулярно расположенные удлиненные петлеобразные сосуды (×200); г — области цвета слоновой кости и молочно-красного цвета, лишенные фолликулярного рисунка (×60).

***Fig. 2.* Dermatoscopic picture (Aramo SG camera).**
a — sign of «star explosion» (×60); b — follicular pustule (×60); c — tubular desquamation, perifollicularly located elongated loop-shaped vessels (×200); d — areas of ivory and milky-red color, devoid of follicular picture (×60).

На протяжении всего корня волоса и в зоне волосяной луковицы, вокруг волосяных фолликулов обнаружена перифолликулярная и периваскулярная инфильтрация **(рис. 3, а)**. Она носила полиморфный характер и состояла из лимфоцитов, нейтрофилов, макрофагов, единичных плазмоцитов и эозинофилов.

В средних слоях дермы волосяные фолликулы значительно сближены, возможно, из-за возникающего рядом фиброза. Вокруг волосяных фолликулов и вокруг сосудов умеренная инфильтрация преимущественно лимфоцитами и полиморфно-ядерными лейкоцитами. В этих зонах отмечены отдельные сохранившиеся сальные железы **(см. рис. 3, б)**. Вокруг сохранившихся в глубоких слоях дермы потовых желез также наблюдали лимфомакрофагальную и нейтрофильную инфильтрацию **(см. рис. 3, в)**.

В средних слоях дермы выявлены крупные очаги гранулематозного воспаления. В центре этих очагов видны стержни волос, лишенные эпителиальных влагалищ, окруженные полуразрушенными волосяными сумками и значительной лимфогистиоцитарной инфильтрацией с единичными гигантскими клетками **(см. рис. 3, г)**. Вокруг этих очагов выраженный фиброз.

На большом протяжении в дерме обнаружены множественные очаги инфильтрации, не содержащие фолликулов волос и состоящие из лимфоцитов, нейтрофилов, макрофагов, единичных гигантских клеток. Вокруг этих очагов выраженный фиброз.

Заключение: патогистологическая картина соответствует рубцовой алопеции нейтрофильного типа.

На основании совокупности клинических и дерматоскопических признаков, результатов бактериологического исследования и патогистологических данных выставлен диагноз: декальвирующий фолликулит Кэнко.

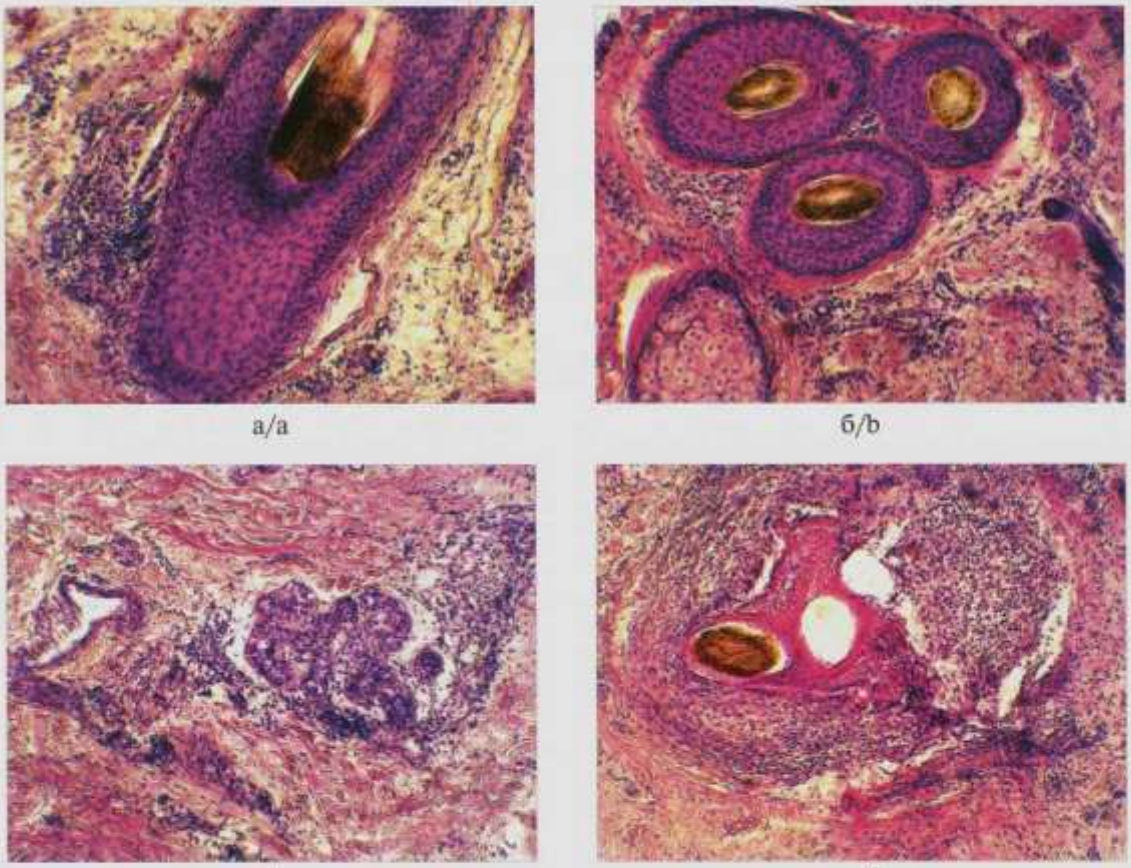

***Рис. 3.* Патогистологическая картина.**
а — периваскулярная и перифолликулярная лейкоцитарная инфильтрация в нижней трети корня волоса; б — периваскулярная и перифолликулярная лейкоцитарная инфильтрация; в — лейкоцитарная инфильтрация вокруг сосудов и потовых желез; г — очаг гранулематозного воспаления. В центре стержень волоса, окруженный полуразрушенной волосяной сумкой, вокруг инфильтрация нейтрофилами, лимфоцитами, макрофагами и гигантскими клетками инородного тела. Окраска гематоксилином и эозином (×150).

***Fig. 3.* Pathohistological picture.**
a — perivascular and perifollicular leukocyte infiltration in the lower third of the hair root; b — perivascular and perifollicular leukocyte infiltration; c — leukocyte infiltration around the vessels and sweat glands; d — focus of granulomatous inflammation. In the center, the hair shaft, surrounded by a dilapidated hair bag, around is infiltration by neutrophils, lymphocytes, macrophages and giant cells of a foreign body. Hematoxylin and eosin staining (×150).

Описанный клинический случай — пример редко встречающейся формы первичной рубцовой алопеции нейтрофильного типа. Клиническая и патогистологическая картина декальвирующего фолликулита Кэнко часто носит неспецифичный характер, что объясняет диагностические трудности. Сопоставление клинических и дерматоскопических признаков заболевания, лабораторных данных и результатов патогистологического исследования позволит избежать диагностической ошибки.

Авторы заявляют об отсутствии конфликта интересов.
The authors declare no conflict of interest.

ЛИТЕРАТУРА/REFERENCES

1. Bolduc C, Sperling LC, Shapiro J. Primary cicatricial alopecia: Other lymphocytic primary cicatricial alopecias and neutrophilic and mixed primary cicatricial alopecias. *J Am Acad Dermatol*. 2016;75(6):1101-1117. https://doi.org/10.1016/j.jaad.2015.01.056
2. Otberg N, Shapiro J. Hair Growth Disorders. In: Goldsmith LA, Katz SI, Gilchrest BA, Paller AS, Leffell DJ, Wolff K. eds. *Fitzpatrick's Dermatology in General Medicine*, 8e New York, NY: McGraw-Hill; 2012.
3. Pimenta R, Borges-Costa J. Successful Treatment with Fusidic Acid in a Patient with Folliculitis Decalvans. *Acta Dermatovenerol Croat*. 2019;27(1):49-50.
4. Fabris MR, Melo CP, Melo DF. Folliculitis decalvans: the use of dermatoscopy as an auxiliary tool in clinical diagnosis. *An Bras Dermatol*. 2013;88(5):814-816. https://doi.org/10.1590/abd1806-4841.20132129
5. Trüeb, RM. *The Difficult Hair Loss Patient*: Guide to Successful Management of Alopecia and Related Conditions, Springer; 2015.
6. Price V, Mirmirani P. *Cicatricial Alopecia*: An Approach to Diagnosis and Management. Springer New York Dordrecht Heidelberg London. 2011.
7. Sillani C, Bin Z, Ying Z, et al. Effective treatment of folliculitis decalvans using selected antimicrobial agents. *Int J Trichology*. 2010;2(1):20-23. https://doi.org/10.4103/0974-7753.66908
8. Lugović-Mihić L, Barisić F, Bulat V, et al. Differential diagnosis of the scalp hair folliculitis. *Acta Clin Croat*. 2011;50(3):395-402.
9. Matard B, Meylheuc T, Briandet R, et al. First evidence of bacterial biofilms in the anaerobe part of scalp hair follicles: a pilot comparative study in folliculitis decalvans. *J Eur Acad Dermatol Venereol*. 2013;27(7):853-860. https://doi.org/10.1111/j.1468-3083.2012.04591.x
10. Rigopoulos D, Stamatios G, Ioannides D. Primary scarring alopecias. *Curr Probl Dermatol*. 2015;47:76-86. https://doi.org/10.1159/000369407
11. Chiarini C, Torchia D, Bianchi B, et al. Immunopathogenesis of folliculitis decalvans: clues in early lesions. *Am J Clin Pathol*. 2008;130(4):526-534. https://doi.org/10.1309/NG60Y7V0WNUFH4LA
12. Schwartz JR, Henry JP, Kerr KM, et al. Incubatory environment of the scalp impacts pre-emergent hair to affect post-emergent hair cuticle integrity. *J Cosmet Dermatol*. 2018;17(1):105-111. https://doi.org/10.1111/jocd.12355
13. Yang A, Hannaford R, Kossard S. Folliculitis decalvans-like pustular plaques on the limbs sparing the scalp. *Australas J Dermatol*. 2020;61(1):54-56. https://doi.org/10.1111/ajd.13178
14. Doytcheva K, Tan T, Guitart J, et al. Naked Hair Shafts as a Marker of Cicatricial Alopecia. *Am J Dermatopathol*. 2018;40(7):498-501. https://doi.org/10.1097/DAD.0000000000001075
15. Kumar UM, Yelikar BR. The spectrum of histopathological lesions in scarring alopecia: a prospective study. *J Clin Diagn Res*. 2013;7(7):1372-1376. https://doi.org/10.7860/JCDR/2013/5138.3131
16. Fernández-Crehuet P, Vañó-Galván S, Molina-Ruiz AM, et al. Trichoscopic Features of Folliculitis Decalvans: Results in 58 Patients. *Int J Trichology*. 2017;9(3):140-141. https://doi.org/10.4103/ijt.ijt_85_16
17. Errichetti E, Stinco G. Dermoscopy in General Dermatology: A Practical Overview. *Dermatol Ther* (Heidelb). 2016;6(4):471-507. https://doi.org/10.1007/s13555-016-0141-6
18. Rudnicka L, Olszewska M, Rakowska A, editors. *Atlas of trichoscopy dermoscopy in hair and scalp disease*. London; 2012.
19. Акимов В.Г., Соркина И.Л. Декальвирующий фолликулит Кинко. *Современные проблемы дерматовенерологии, иммунологии и врачебной косметологии*. 2010;3:61-65.
Akimov VG, Sorkina IL. Folliculitis decalvans of the scalp Quinquad. *Modern problems of dermatovenerology, immunology and medical cosmetology*. 2010;3:61-65. (In Russ.).
20. Tietze JK, Heppt MV, von Preußen A, et al. Oral isotretinoin as the most effective treatment in folliculitis decalvans: a retrospective comparison of different treatment regimens in 28 patients. *J Eur Acad Dermatol Venereol*. 2015;29(9):1816-1821. https://doi.org/10.1111/jdv.13052
21. Охлопков В.А., Зубарева Е.Ю., Радул Е.В. Декальвирующий фолликулит Кэнко: клиническое наблюдение. *Клиническая дерматология и венерология*. 2018;17(1):30-31.
Okhlopkov VA, Zubareva EYu, Radul EV. Quinquaud's disease: a case study. *Russian Journal of Clinical Dermatology and Venereology = Klinicheskaya dermatologiya i venerologiya*. 2018;17(1):30-33. (In Russ.). https://doi.org/10.17116/klinderma201817130-33
22. Mihaljević N, von den Driesch P. Successful use of infliximab in a patient with recalcitrant folliculitis decalvans. *J Dtsch Dermatol Ges*. 2012;10(8):589-590. https://doi.org/10.1111/j.1610-0387.2012.07972.x
23. Miguel-Gomez L, Vano-Galvan S, Perez-Garcia B, et al. Treatment of folliculitis decalvans with photodynamic therapy: Results in 10 patients. *J Am Acad Dermatol*. 2015;72(6):1085-1087. https://doi.org/10.1016/j.jaad.2015.02.1120

Поступила в редакцию 17.01.2020
Received 17.10.2020
Принята к печати 15.07.2021
Accepted 15.07.2021

Клиническая дерматология и венерология
2021, Т. 20, № 5, с. 89-94
https://doi.org/10.17116/klinderma20212005189

Russian Journal of Clinical Dermatology and Venereology =
Klinicheskaya dermatologiya i venerologiya 2021, Vol. 20, No. 5, pp. 89-94
https://doi.org/10.17116/klinderma20212005189

Злокачественное лентиго и лентиго-меланома: трудности дифференциальной диагностики

© Н.П. МАЛИШЕВСКАЯ, А.В. СОКОЛОВА, М.М. КОХАН

ГБУ Свердловской области «Уральский научно-исследовательский институт дерматовенерологии и иммунопатологии», Екатеринбург, Россия

РЕЗЮМЕ

Заболеваемость злокачественным лентиго и лентиго-меланомой во всем мире растет, о чем свидетельствуют исследования, проведенные в США, Австралии, Дании и России. Диагностика и лечение этих новообразований вызывают трудности в связи с частой локализацией очагов поражения на косметически значимых участках кожи, поврежденных хроническим солнечным излучением. При злокачественном лентиго (ограниченном предраковом меланозе Дюбрея) существует высокий риск малигнизации (в 50–74% случаев) с развитием на его фоне лентиго-меланомы. Лентиго-меланому необходимо дифференцировать от злокачественного лентиго, солнечного лентиго, пигментного актинического кератоза, пигментированной базально-клеточной карциномы и себорейного кератоза. Дерматоскопическое исследование улучшает точность ранней диагностики новообразований, что особенно важно при локализации их в косметически значимых зонах лица. Уникальными особенностями дерматоскопической картины лентиго-меланомы на коже лица являются гиперпигментация фолликулярных отверстий, кольцевидно-зернистый рисунок серых точек, окружающих фолликулы, ромбовидные структуры вокруг отверстий волосяного фолликула и облитерация фолликулярных отверстий в более инвазивных поражениях. Поскольку в коже, подверженной хроническому воздействию солнечного света, нередко развивается гиперплазия меланоцитов, гистологическая верификация лентиго-меланомы в таких участках может вызывать значительные трудности.

Ключевые слова: *злокачественное лентиго, лентиго-меланома, диагностика лентиго-меланомы, дерматоскопия лентиго-меланомы.*

ИНФОРМАЦИЯ ОБ АВТОРАХ:
Малишевская Н.П. — https://orcid.org/0000-0003-1915-335X
Соколова А.В. — https://orcid.org/0000-0001-7029-6597
Кохан М.М. — https://orcid.org/0000-0001-6353-6644
Автор, ответственный за переписку: Соколова А.В. — e-mail: baden-ekb@yandex.ru

КАК ЦИТИРОВАТЬ:
Малишевская Н.П., Соколова А.В., Кохан М.М. Злокачественное лентиго и лентиго-меланома: трудности дифференциальной диагностики. *Клиническая дерматология и венерология.* 2021;20(5):89–94. https://doi.org/10.17116/klinderma20212005189

Malignant lentigo and lentigo-melanoma: difficulties in differential diagnosis

© N.P. MALISHEVSKAYA, A.V. SOKOLOVA, M.M. KOHAN

Ural Research Institute of Dermatovenerology and immunopathology, Yekaterinburg, Russia

ABSTRACT

The incidence of malignant lentigo and lentigo-melanoma is increasing worldwide, as evidenced by studies in the United States, Australia, Denmark and Russia. Diagnosis and treatment of these neoplasms cause difficulties due to its frequent localization on cosmetically sensitive areas of the skin damaged by chronic solar radiation. With malignant lentigo (limited precancerous melanosis of Dubreus) there is a high risk of malignancy (in 50–74% of cases) with the development of lentigo-melanoma on its background. Lentigo-melanoma must be differentiated from malignant lentigo, solar lentigo, pigmented actinic keratosis, pigmented basal cell carcinoma, and seborrheic keratosis. Dermatoscopic examination improves the accuracy of early neoplasm diagnosis that is especially important when localizing them in cosmetically sensitive areas of the face. Unique dermatoscopic picture of lentigo-melanoma on the facial skin are hyperpigmentation of follicular openings, annular-granular pattern of gray dots surrounding follicles, diamond-shaped structures around hair follicle openings, and obliteration of follicular openings in more invasive lesions. Since hyperplasia of melanocytes often develops in the skin chronically exposed to sunlight, histological verification of lentigo-melanoma in such areas can cause significant difficulties.

Keywords: *malignant lentigo, lentigo-melanoma, diagnostics of lentigo-melanoma, dermatoscopy of lentigo-melanoma.*

INFORMATION ABOUT THE AUTHORS:
Malishevskaya N.P. — https://orcid.org/0000-0003-1915-335X
Sokolova A.V. — https://orcid.org/0000-0001-7029-6597
Kohan M.M. — https://orcid.org/0000-0001-6353-6644
Corresponding author: Sokolova A.V. — e-mail: baden-ekb@yandex.ru

TO CITE THIS ARTICLE:
Malishevskaya NP, Sokolova AV, Kohan MM. Malignant lentigo and lentigo-melanoma: difficulties in differential diagnosis. *Russian Journal of Clinical Dermatology and Venereology = Klinicheskaya dermatologiya i venerologiya.* 2021;20(5):89–94. (In Russ.).
https://doi.org/10.17116/klinderma20212005189

Рис. 1. **Меланома кожи, развившаяся на фоне злокачественного лентиго.**

Fig. 1. **Melanoma of the skin developed on the background of malignant lentigo.**

Рис. 2. **Больная М., 72 лет. Лентиго-меланома кожи правой щеки, развившаяся на фоне злокачественного лентиго.**

Fig. 2. **Patient M., 72 years old. Lentigo-melanoma of the right cheek skin developed on the background of malignant lentigo.**

Прирост стандартизованных показателей заболеваемости меланомой кожи на 100 тыс. населения РФ в 2008–2018 гг. — один из самых высоких среди всех нозологий, занимает второе место по величине после прироста заболеваемости опухолей щитовидной железы и составляет 28,7% при среднегодовом темпе прироста 2,5% [1].

Заболеваемость злокачественным лентиго (ЗЛ) и лентиго-меланомой (ЛМ) растет во всем мире, о чем свидетельствуют исследования в США, Австралии, Дании и России [2–6]. Диагностика и лечение данной патологии является медицинской дилеммой из-за преимущественной локализации новообразований на косметически значимых участках кожи, поврежденной хроническим воздействием солнечного света [7].

В недавнем исследовании, опубликованном в Австралии, на коже головы (щеки, нос, ушные раковины, волосистая часть головы) и шеи ЗЛ локализовалось в 59% случаев, ЛМ — в 44%, другие подтипы меланомы — менее чем в 20% случаев [8]. Предменаномные очаговые изменения кожи в определенной степени могут ориентировать и в отношении прогноза. Так, течение меланомы кожи, возникшей на фоне ЗЛ, характеризуется наилучшим прогнозом.

ЗЛ (ограниченный предраковый меланоз Дюбрея, в некоторых источниках — Дюбрейля) является истинным предменаномным состоянием кожи. Впервые данное новообразование описал Хатчинсон в 1890 г. ЗЛ обладает высоким потенциалом малигнизации (50–74% случаев), обусловившим его современное название, с развитием на его фоне ЛМ **(рис. 1)**. В настоящее время некоторые авторы расценивают ЗЛ как неинвазивный аналог ЛМ, т.е. как меланому *in situ* [9] с пролонгированной фазой радиального роста, которая со временем может прогрессировать в ЛМ [10].

При начавшейся малигнизации ЗЛ наблюдаются увеличение размеров очага, элевация меланотического пятна, его уплотнение, усиление пигментации (иногда до черной) **(см. рис. 1, 2)**. К клиническим признакам малигнизации относятся также появление на поверхности новообразования шелушения, папул и узлов, очагов гиперкератоза и атрофии, новых участков темно-коричневого, черного цвета или депигментированных зон (т.е. усиление степени полихромности образования), неровных фестончатых границ, перифокального воспаления и зуда, исчезновение нормального кожного рельефа **(рис. 3)**.

В отличие от других подтипов меланомы ведущая роль в развитии ЗЛ и ЛМ принадлежит хроническому воздействию ультрафиолетового излучения, для этих подтипов риск возникновения увеличивается при кратковременном частом пребывании на солнце [2], т.е. патогенез этой опухоли в большей степени связан с кумулятивной дозой солнечного излучения, а не с высокими разовыми дозами инсоляции. ЛМ чаще всего (26–48% случаев) обнаруживают на коже щеки [11–13]. Установлено, что больные ЗЛ и ЛМ в среднем на 10 лет старше больных с другими подтипами меланомы. Средний возраст пациентов на момент постановки диагноза составляет 70 лет [13].

В отличие от поверхностно распространяющейся меланомы появление ЛМ более тесно связано с наличием рака кожи в анамнезе и не связано с наличием ранее существовавших невусов или склонностью к появлению невусов [14]. В целом на долю ЛМ приходится 5–15% всех меланом кожи и 10–26% меланом головы и шеи [2–8].

В связи с ростом заболеваемости ЗЛ и ЛМ возникли разногласия по поводу диагностики и надлежащего ведения пациентов с этими меланоцитарными новообразованиями. ЛМ является уникальной

а/a б/b

Рис. 3. **Больная, 72 лет. Лентиго-меланома и базально-клеточная карцинома (клинический пример первично-множественных синхронных злокачественных новообразований кожи).**
а — общий вид; б — крупный план.

Fig. 3. **Patient, 72 years old. Lentigo-melanoma and basal cell carcinoma (clinical example of multiple primary synchronous malignant neoplasms of the skin).**
a — general view; b — close-up.

среди меланом, так как пациенты в анамнезе нередко указывают на медленно растущее, длительно существующее в течение многих лет новообразование. Даже в давних очагах поражения часто отсутствует инвазивный компонент. Среди других подтипов меланомы у ЛМ один из лучших 5-летних показателей выживаемости — 97,2% [6]. Однако инвазивная ЛМ может вести себя агрессивно и сопровождаться метастазами [3].

В отличие от других подтипов меланомы, таких как поверхностно распространяющаяся меланома, при ЛМ редко выявляются мутации BRAF [15]. Среди них мутации BRAF V600K встречаются чаще, чем мутации BRAF V600E, что согласуется с данными об увеличении мутаций BRAF V600K в меланомах, возникших на поврежденной солнцем коже [16]. В ЗЛ (как и в других меланомах, встречающихся на поврежденной солнцем коже) чаще обнаруживаются мутации P53 [17].

ЛМ первоначально выглядит в виде пятна с диапазоном цвета от светло-коричневого/коричневого до темно-коричневого, розового или черного. Клинически важными критериями являются асимметрия очага поражения с неровными границами по типу географической карты, а также указание пациента на постепенное увеличение его размеров. Наличие узлов на поверхности очага свидетельствует об инвазивном характере развития новообразования. ЛМ необходимо дифференцировать от ЗЛ, солнечного лентиго, пигментного актинического кератоза, пигментированной базально-клеточной карциномы и себорейного кератоза **(рис. 4)** [18].

а/a б/b

Рис. 4. **Себорейный кератоз.**
а — клиническая картина; б — дерматоскопическое изображение.

Fig. 4. **Seborrheic keratosis.**
a — clinical picture; b — dermatoscopic image.

ЗЛ и ЛМ имеют нечеткие границы, которые могут быть замаскированы признаками актинического повреждения окружающей кожи в виде лентиго, пигментного актинического кератоза, веснушек (эфелидов). Для них характерна более высокая скорость экстенсивного субклинического латерального роста, обусловливающего увеличение частоты рецидивов после удаления очага поражения со стандартным отступом при невозможности полного иссечения новообразования.

ЛМ и ЗЛ отличаются наименьшей частотой сочетания с невусами (3% случаев) и наибольшей ча-

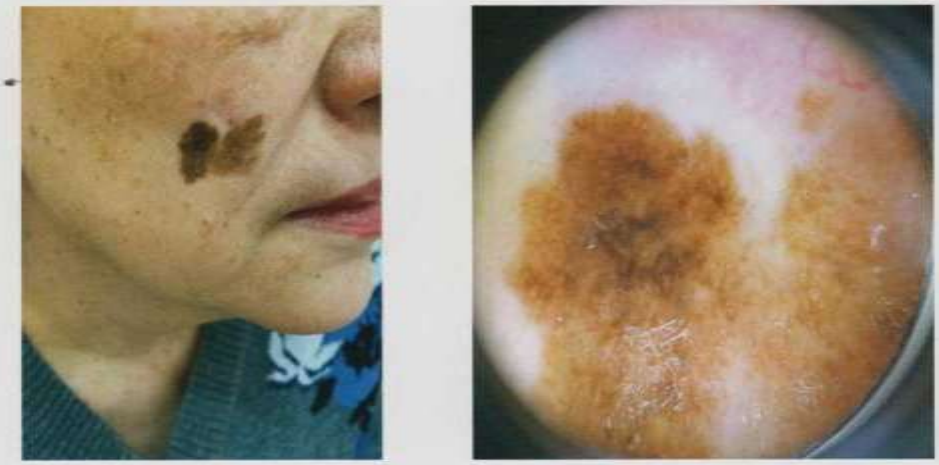

а/a б/b

***Рис. 5.* Лентиго-меланома кожи правой щеки.**
а — клиническая картина; б — дерматоскопическое изображение.

***Fig. 5.* Lentigo-melanoma of the right cheek skin.**
a — clinical picture; b — dermatoscopic image.

стотой ассоциации с десмопластическим вариантом меланомы, при котором выявляется выраженная фибропластическая реакция с гиалинозом, разрастанием коллагеновой ткани вокруг злокачественных меланоцитов [19].

На этапе клинической диагностики дерматоскопия позволяет получить дополнительную полезную информацию о ЛМ. W. Stolz и соавт. предложили дерматоскопическую модель развития ЗЛ [20]. По мере нарастания атипии меланоцитов происходит изменение дерматоскопической картины от кольцевидной гранулярной пигментации между фолликулами (в результате чего образуются ромбовидные структуры) к опухолевой деструкции фолликулов.

При постановке диагноза ЗЛ важно обращать внимание на особенности краев очага: пигментация чаще всего исчезает постепенно, а не резко, как это наблюдается в типичных случаях солнечного лентиго. Следует также обращать внимание на наличие розовых гомогенных участков, которые могут оказаться признаками инвазии. При выявлении неравномерной пигментации с наличием розовых и более пигментированных участков целесообразно проведение диагностической биопсии.

Уникальными особенностями дерматоскопии ЛМ, локализованной на лице, как описано W. Stolz и соавт. [20], являются гиперпигментация фолликулярных отверстий, кольцевидно-зернистый рисунок серых точек, окружающих фолликулы, ромбовидные структуры вокруг отверстий волосяных фолликулов и облитерация фолликулярных отверстий в более инвазивных поражениях **(рис. 5, 6)**. Дополнительные критерии, которые описаны недавно, включают увеличение плотности сосудистой сети, красные ромбовидные структуры и паттерны мишеней [21].

***Рис. 6.* Смешанная узловая малопигментная меланома, возникшая на фоне злокачественного лентиго, pT4apN0M0, стадия IIB, 7 мм по Бреслоу.**
Мутации BRAF, включая V600E, не обнаружены.

Fig. 6. Mixed nodular malignant melanoma arising on the background of malignant lentigo, pT4apN0M0, stage IIB, 7 mm according to Breslow.
BRAF mutations including V600E have not been found.

Для ЛМ, локализованной на других участках кожи, полезными дермоскопическими признаками являются асимметричные пигментированные фол-

ликулярные отверстия и большие многоугольные структуры [22]. Показано, что использование дерматоскопии может улучшить диагностику клинической картины краев ЛМ [23].

Гистологическое исследование материала биоптата — «золотой стандарт» для диагностики ЛМ. Проведение полной эксцизионной биопсии наиболее целесообразно для изучения всего новообразования и получения прогностической информации (такой как максимальная глубина Бреслоу), однако большой размер очагов поражения, а также частое расположение их на голове и шее не позволяют применять эту технику.

Гистопатологически ЗЛ характеризуется пролиферацией в дермоэпидермальном соединении преимущественно единичных меланоцитов, которые могут скапливаться в виде гнезд. Наблюдается миграция меланоцитов в поверхностную часть волосяных фолликулов и придатков кожи.

При ЛМ распространение педжетоидных клеток, характерное для поверхностно распространяющейся меланомы, обнаруживается значительно реже. Крупные атипичные меланоциты (полиморфные, неправильной округлой формы) содержат гиперхромные ядра и оптически «пустую» цитоплазму. Они располагаются в один ряд вдоль нижних слоев эпидермиса, местами проникая в дерму и образуя в ней скопления в виде гнезд. При инвазивных опухолях десмоплазию наблюдают чаще, чем при других подтипах меланомы [17].

С учетом того, что ЗЛ и ЛМ встречаются почти исключительно на поврежденной солнцем коже, увеличение пигментации базальных кератиноцитов, атрофия эпидермиса и солнечный эластоз являются постоянными фоновыми особенностями их гистологической картины [24, 25].

Поскольку в коже, подверженной хроническому воздействию солнечного света, нередко развивается гиперплазия меланоцитов, гистологическая верификация ЛМ в таких участках может вызывать значительные трудности [26].

Кроме того, очаги поражения на ранних стадиях развития часто сопровождаются незначительными гистологическими изменениями. Диагностическим дифференциальным признаком между поврежденной солнцем кожей и ЛМ служит более высокая плотность меланоцитов в ЛМ [27].

Дифференциальная диагностика плоских пигментированных новообразований представляет трудности как для дерматовенерологов и онкологов, так и для патоморфологов, особенно на ранних стадиях развития заболевания. Дерматоскопическое исследование улучшает точность ранней диагностики, что особенно важно при локализации новообразований в косметически значимых областях лица.

Авторы заявляют об отсутствии конфликта интересов.
The authors declare no conflict of interest.

ЛИТЕРАТУРА/REFERENCES

1. *Злокачественные новообразования в России в 2018 году (заболеваемость и смертность)*. Под ред. Каприна А.Д., Старинского В.В., Петровой Г.В. М.: МНИОИ им. П.А. Герцена — филиал ФГБУ «НМИЦ радиологии» Минздрава России; 2019.
Malignant neoplasms in Russia in 2018 (morbidity and mortality). Ed Kaprin A.D., Starinsky V.V., Petrova GV. M. FGBU MNIOI PA Gertsena, Ministry of health of Russia; 2019. (In Russ.).
2. Swetter SM, Boldrick JC, Jung SY, Egbert BM, Harvell JD. Increasing incidence of lentigo maligna melanoma subtypes: northern California and national trends 1990–2000. *J. Invest. Dermatol.* 2005;125(4):685-691. https://doi.org/10.1111/j.0022-202x.2005.23852.x
3. Toender A, Kjaer SK, Jensen A. Increased incidence of melanoma *in situ* in Denmark from 1997 to 2011: results from a nationwide population-based study. *Melanoma Res.* 2014;24(5):488-495. https://doi.org/10.1097/cmr.0000000000000092
4. Youl PH, Youlden DR, Baade PD. Changes in the site distribution of common melanoma subtypes in Queensland, Australia over time: implications for public health campaigns. *Br J Dermatol.* 2013;168(1):136-144. https://doi.org/10.1111/j.1365-2133.2012.11064.x
5. Mirzoyev SA, Knudson RM, Reed KB, et al. Incidence of lentigo maligna in Olmsted County, Minnesota, 1970 to 2007. *J Am Acad Dermatol.* 2014; 70(3):443-448. https://doi.org/10.1016/j.jaad.2013.11.008
6. Wu XC, Eide MJ, King J, et al. Racial and ethnic variations in incidence and survival of cutaneous melanoma in the United States, 1999–2006. *J Am Acad Dermatol.* 2011;65(5 suppl 1):26-37. https://doi.org/10.1016/j.jaad.2011.05.034
7. Connolly K, Nehal K, Busam K. Lentigo maligna and lentigo maligna melanoma: contemporary issues in diagnosis and management. *Melanoma Manag.* 2015;2(2):171-178. https://doi.org/10.2217/mmt.15.3
8. Guitera P, Collgros H, Madronio C, Goumas C, Mann G, Watts C, Pereira A, Armstrong B, Rachael M, Scolyer R, Menzies S, Thompson J, Cust A. The steadily growing problem of lentigo maligna and lentigo maligna melanoma in Australia: Population-based data on diagnosis and management. *Austalasian J. Dermatol.* 2019;80(2):118-125. https://doi.org/10.1111/ajd.12928
9. Samaniego E, Redondo P. Lentigo maligna. *Actas Dermosifiliogr.* 2013; 104(9):757-775. https://doi.org/10.1016/j.ad.2012.05.006
10. Paek S, Sober A, Tsao H, Mihm M, Johnson T. *Skin melanoma*. Fitzpatrick's Dermanologi in general medicine by Wolff K., Goldsmith L., Katz S., Gilchrest B., Paller A., Leffell D., editors. P. 1238-1264.
11. Ciocan D, Barbe C, Aubin F, et al. Distinctive features of melanoma and its management in elderly patients: a population-based study in France. *JAMA Dermatol.* 2013;149(10):1150-1157. https://doi.org/10.1001/jamadermatol.2013.706
12. Lesage C, Barbe C, Le Clainche A, Lesage FX, Bernard P, Grange F. Sex-related location of head and neck melanoma strongly argues for a major role of sun exposure in cars and photoprotection by hair. *J Invest Dermatol.* 2013;133(5):1205-1211. https://doi.org/10.1038/jid.2012.405
13. Gaudy-Marqueste C, Madjlessi N, Guillot B, Avril MF, Grob JJ. Risk factors in elderly people for lentigo maligna compared with other melanomas: a double case — control study. *Arch Dermatol.* 2009;145(4):418-423. https://doi.org/10.1001/archdermatol.2009.1
14. Kvaskoff M, Siskind V, Green AC. Risk factors for lentigo maligna melanoma compared with superficial spreading melanoma: a case — control study in Australia. *Arch Dermatol.* 2012;148(2):164-170. https://doi.org/10.1001/archdermatol.2011.291

15. Lee JH, Choi JW, Kim YS. Frequencies of BRAF and NRAS mutations are different in histological types and sites of origin of cutaneous melanoma: a meta-analysis. *Br J Dermatol*. 2011;164(4):776-784. https://doi.org/10.1111/j.1365-2133.2010.10185.x
16. Stadelmeyer E, Heitzer E, Resel M, Cerroni L, Wolf P, Dandachi N. The BRAF V600K mutation is more frequent than the BRAF V600E mutation in melanoma *in situ* of lentigo maligna type. *J Invest Dermatol*. 2014;134(2): 548-550. https://doi.org/10.1038/jid.2013.338
17. Kraft S, Granter SR. Molecular pathology of skin neoplasms of the head and neck. *Arch Pathol Lab Med*. 2014;138(6):759-787. https://doi.org/10.5858/arpa.2013-0157-ra
18. Mcguire LK, Disa JJ, Lee EH, Busam KJ, Nehal KS. Melanoma of the lentigo maligna subtype: diagnostic challenges and current treatment paradigms. *Plast Reconstr Surg*. 2012;129(2):288-299. https://doi.org/10.1097/prs.0b013e31823aeb72
19. Червонная Л.В. *Пигментные опухоли кожи*. М.: ГЭОТАР-Медиа; 2014. Chervonaya LV. *Pigmented skin tumors*. M.: GEOTAR-Media; 2014. (In Russ.).
20. Stolz W, Schiffner R, Burgdorf WH. Dermatoscopy for facial pigmented skin lesions. *Clin Dermatol*. 2002;20(3):276-278. https://doi.org/10.1016/s0738-081x(02)00221-3
21. Pralong P, Bathelier E, Dalle S, Poulalhon N, Debarbieux S, Thomas L. Dermoscopy of lentigo maligna melanoma: report of 125 cases. *Br J Dermatol*. 2012;167(2):280-287. https://doi.org/10.1111/j.1365-2133.2012.10932.x
22. Keir J. Dermatoscopic features of cutaneous non-facial non-acral lentiginous growth pattern melanomas. *Dermatol Pract Concept*. 2014;4(1):77-82. https://doi.org/10.5826/dpc.0401a13
23. Robinson JK. Use of digital epiluminescence microscopy to help define the edge of lentigo maligna. *Arch Dermatol*. 2004;140(9):1095-1100. https://doi.org/10.1001/archderm.140.9.1095
24. Annessi G, Bono R, Abeni D. Correlation between digital epiluminescence microscopy parameters and histopathological changes in lentigo maligna and solar lentigo: A dermoscopic index for the diagnosis of lentigo maligna. *J Am Acad Dermatol*. 2017;76(2):234-243. https://doi.org/10.1016/j.jaad.2016.08.032
25. Newman J, Beal M, Schram SE, Lee PK. Mohs micrographic surgery for lentigo maligna and lentigo maligna melanoma using Mel-5 immunostaining: an update from the University of Minnesota. *Dermatol Surg*. 2013;39(12): 1794-1799. https://doi.org/10.1111/dsu.12356
26. Hendi A, Wada DA, Jacobs MA, et al. Melanocytes in non lesional sun-exposed skin: a multicenter comparative study. *J Am Acad Dermatol*. 2011; 65(6):1186-1193. https://doi.org/10.1016/j.jaad.2010.10.039
27. Black WH, Thareja SK, Blake BP, Chen R, Cherpelis BS, Glass LF. Distinction of melanoma *in situ* from solar lentigo on sun-damaged skin using morphometrics and MITF immunohistochemistry. *Am J Dermatopathol*. 2011;33(6):573-578. https://doi.org/10.1097/dad.0b013e3182093b13

Поступила в редакцию 07.10.2020
Received 07.10.2020
Принята к печати 23.07.2021
Accepted 23.07.2021

Клиническая дерматология и венерология
2021, Т. 20, № 5, с. 95-101
https://doi.org/10.17116/klinderma20212005195

Russian Journal of Clinical Dermatology and Venereology =
Klinicheskaya dermatologiya i venerologiya 2021, Vol. 20, No. 5, pp. 95-101
https://doi.org/10.17116/klinderma20212005195

Использование генно-инженерных биологических препаратов при лечении псориаза в пандемию COVID-19

© Е.В. СВЕЧНИКОВА[1, 2], З.Б. МАРШАНИ[1], К.А. ФОМИН[1, 3], Е.Ю. ЕВДОКИМОВ[1, 4]

[1]ФГБУ «Поликлиника №1» Управления делами Президента Российской Федерации, Москва, Россия;
[2]ФГБОУ ВО «Новосибирский государственный медицинский университет» Минздрава России, Новосибирск, Россия;
[3]ГБУЗ Московской области «Московский областной научно-исследовательский клинический институт им. М.Ф. Владимирского», Москва, Россия;
[4]ФБУН «Центральный научно-исследовательский институт эпидемиологии» Роспотребнадзора, Москва, Россия

РЕЗЮМЕ

За относительно короткий период существования новый коронавирус оказал огромное влияние на систему здравоохранения и социальную инфраструктуру во всем мире. Несмотря на то что для большинства заразившихся болезнь носит асимптомное или легкое течение, у ряда больных инфекция приобретает угрожающий характер и способна привести к смерти. Среди факторов риска неблагоприятного исхода выделены пожилой возраст, наличие сопутствующих патологий и предположительно иммуносупрессия. Данная ситуация не могла не затронуть дерматологическую практику, где ряд пациентов нуждаются в длительной иммуносупрессивной терапии. Больные псориазом, получающие генно-инженерные биологические препараты (ГИБП), составляют значительную долю данной когорты, и прекращение этого лечения способно привести к негативным последствиям для пациентов. Накопленные знания позволяют предположить, что использование некоторых ГИБП не только не увеличивает риски COVID-19, но и способно благоприятно повлиять на лежащий в основе болезни цитокиновый шторм. Таким образом, в период пандемии перед дерматологами всего мира встал вопрос о возможности и целесообразности продолжения использования ГИБП у больных псориазом. В статье приведены характеристика коронавируса, патогенез, клинические проявления и диагностика COVID-19, также рассматриваются имеющиеся данные о возможности продолжения генно-инженерной терапии у пациентов с псориазом. Кроме того, в статье приведены собственные наблюдения течения новой коронавирусной инфекции у пациентов с псориазом на фоне ГИБП.

Ключевые слова: *SARS-CoV-2, COVID-19, псориаз, генно-инженерные биологические препараты, ингибитор ИЛ-17.*

ИНФОРМАЦИЯ ОБ АВТОРАХ:
Свечникова Е.В. — https://orcid.org/0000-0002-5885-4872
Маршани З.Б. — https://orcid.org/0000-0002-7971-5097
Фомин К.А. — https://orcid.org/0000-0003-4003-8081
Евдокимов Е.Ю. — https://orcid.org/0000-0003-2694-8900
Автор, ответственный за переписку: Свечникова Е.В. — e-mail: elene-elene@bk.ru

КАК ЦИТИРОВАТЬ:
Свечникова Е.В., Маршани З.Б., Фомин К.А., Евдокимов Е.Ю. Использование генно-инженерных биологических препаратов при лечении псориаза в пандемию COVID-19. *Клиническая дерматология и венерология*. 2021;20(5):95–101.
https://doi.org/10.17116/klinderma20212005195

Genetically engineered biological drugs in psoriasis treatment in the COVID-19 pandemic

© E.V. SVECHNIKOVA[1, 2], Z.B. MARSHANI[1], K.A. FOMIN[1, 3], E.YU. EVDOKIMOV[1, 4]

[1]Polyclinic No. 1 of the Office of the President of the Russian Federation, Moscow, Russia;
[2]Novosibirsk State Medical University of Ministry of Health of Russia, Novosibirsk, Russia;
[3]Moscow Regional Research and Clinical Institute («MONIKI»), Moscow, Russia;
[4]Central Research Institute of Epidemiology, Moscow, Russia

ABSTRACT

In a relatively short period of its existence the new coronavirus has had a huge impact on the health care system and social infrastructure all over the world. Despite the fact that for the majority of those infected the disease is asymptomatic or mild, in a number of patients the infection becomes threatening and can lead to death. Among the risk factors for an unfavorable outcome the senior age, the presence of comorbidities and, presumably, immunosuppression were identified. This situation concerned the dermatological practice where a number of patients need the long-term immunosuppressive therapy. Patients with psoriasis receiving genetically engineered biological drugs (GEBDs) make up a significant proportion of this cohort and discontinuation of this treatment can lead to negative consequences. The accumulated knowledge suggests that the use of certain GEBPs not only does not increase the risks of COVID-19 but can also beneficially affect the underlying cytokine storm. Thus, during a pandemic the dermatologists all over the world were faced with the question of possibility and feasibility to continue the GEBP usage in patients with psoriasis. The article describes the characteristics of coronavirus, pathogenesis, clinical manifestations and diagnostics of COVID-19, and also considers the available data on continuing genetically engineered therapy in patients with psoriasis. In addition, the article presents its own observations on new coronavirus infection in patients with psoriasis receiving GEBDs.

Keywords: *SARS-CoV-2, COVID-19, psoriasis, genetically engineered biological drugs, IL-17 inhibitor.*

INFORMATION ABOUT THE AUTHORS:
Svechnikova E.V. — https://orcid.org/0000-0002-5885-4872
Marshani Z.B. — https://orcid.org/0000-0002-7971-5097
Fomin K.A. — https://orcid.org/0000-0003-4003-8081
Evdokimov E.Yu. — https://orcid.org/0000-0003-2694-8900
Corresponding author: Svechnikova E.V. — e-mail: elene-elene@bk.ru

TO CITE THIS ARTICLE:
Svechnikova EV, Marshani ZB, Fomin KA, Evdokimov EYu. Genetically engineered biological drugs in psoriasis treatment in the COVID-19 pandemic. *Russian Journal of Clinical Dermatology and Venereology = Klinicheskaya dermatologiya i venerologiya*. 2021;20(5):95–101. (In Russ.). https://doi.org/10.17116/klinderma20212005195

Возникшая пандемия вызвала значительные опасения у дерматологов за здоровье пациентов, среди которых особое внимание привлекли к себе больные псориазом. Псориаз является высокораспространенным заболеванием, затрагивающим около 3% мировой популяции, и все чаще признается как системный иммуноопосредованный процесс, вовлекающий не только кожные покровы и опорно-двигательную систему. Обнаружено, что широкий спектр воспалительных продуктов, являющихся причиной псориатических эффлоресценций, при попадании в общий кровоток способствуют системному воспалению. Косвенным подтверждением этого является значительное количество коморбидных болезней, часто встречаемых у больных псориазом, а обнаруживаемые общие генетические и иммуновоспалительные пути уже сейчас частично объясняют эту взаимосвязь [1, 2]. Имеющиеся знания указывают на то, что наличие псориаза может стать предрасполагающим фактором для тяжелого течения COVID-19 по следующим причинам:

— ассоциированное с псориазом системное воспаление является независимым фактором повышенного риска смерти и способно стать причиной развития и/или усугубления цитокинового шторма при инфицировании SARS-CoV-2 [3, 4];

— существование у больных повышенного риска возникновения инфекционных заболеваний, требующих госпитализации. При этом из всех инфекций эта ассоциация была наиболее сильной для респираторных и напрямую зависела от тяжести псориаза [4];

— обнаруживаемые при псориазе нарушения в регуляции RAAS с повышением уровней ACE, связанных с активностью процесса [5];

— частое наличие коморбидных состояний, таких как сердечно-сосудистые заболевания, метаболический синдром, сахарный диабет и злокачественные новообразования, являющихся факторами риска неблагоприятного исхода инфекции SARS-CoV-2 [6, 7];

— помимо прочего, приблизительно у каждого 6-го больного псориаз протекает в среднетяжелой или тяжелой форме и требует для контроля болезни длительного использования системной терапии, способной изменить иммунный ответ на новый коронавирус в виде повышенной восприимчивости к инфекции и/или худшего прогноза COVID-19 [2, 4].

В то время как применение традиционных системных методов лечения, включающих метотрексат, циклоспорин, ацитретин и сложные эфиры фумаровой кислоты, ограничено значительными побочными эффектами и/или низкой эффективностью, более глубокое понимание патогенеза псориаза позволило внедрить в практику несколько высокоэффективных биологических препаратов, революционизировать лечение и удовлетворить потребности этой популяции пациентов [8, 9].

Первыми биологическими препаратами, использованными для терапии псориаза, стали ингибиторы TNF [10]. Хотя их введение трансформировало лечение заболевания, у большинства пациентов они не обеспечивают полного клиренса кожных покровов [11, 12]. Кроме того, пациенты часто прекращают прием лекарственных средств из-за побочных эффектов и потери ответа [10]. Несмотря на это, их применение все еще актуально. К таким препаратам относятся адалимумаб, цертолизумаб, этанерцепт и инфликсимаб. Позже арсенал дерматологов пополнил устекинумаб, нацеленный на IL-12/23 [13].

Открытие сигнального пути IL-23/Th17 в патогенезе псориатического процесса сделало псориаз одним из наиболее эффективно лечимых хронических воспалительных заболеваний [3]. Верность последнего утверждения доказывается высокими показателями клинической эффективности, включая PASI 100, которые могут быть достигнуты с помощью современных генно-инженерных биологических препаратов (ГИБП), направленных на IL-17, рецептор IL-17 и IL-23 [14]. Утвержденными ингибиторами сигнального пути IL-17 являются нетакимаб, секукинумаб и иксекизумаб, которые нейтрализуют IL-17A, и бродалумаб, нацеленный на рецептор IL-17A (IL-17RA) [10, 15]. К используемым ингибиторам IL-23 относятся гуселкумаб, тилдракизумаб и рисанкизумаб [10].

Несмотря на очевидную важность эффективности лекарственных средств, в контексте возникшей

пандемии особенно остро встал вопрос безопасности используемой терапии. Возникающая широкая иммуносупрессия при использовании классических иммунодепрессантов, таких как метотрексат и циклоспорин, влияет на большое количество разных медиаторов воспаления и может препятствовать привлечению и дифференцировке иммунных клеток, необходимых для элиминации вируса. Как результат их применение увеличивает риски заражения, персистенции и реактивации вирусной инфекции и способно неблагоприятно повлиять на исход COVID-19 [16, 17].

Крупные исследования с ингибиторами TNF, IL-12/23, IL-23 и IL-17 показывают, что существует незначительное увеличение риска развития инфекций верхних дыхательных путей [18]. Тем не менее известно, что таргетное воздействие используемых при псориазе ГИБП существенно не влияет на эффективность противовирусного иммунного ответа [19] и что путем ингибирования специфических медиаторов иммунных реакций мы можем контролировать системное воспаление при ряде иммунноопосредованных заболеваний [20]. Этот факт наряду со сведениями о возникновении цитокинового шторма у инфицированных имел основополагающее значение для рассмотрения вопроса о возможности и целесообразности продолжения эффективного лечения пациентов с псориазом ГИБП во время пандемии и в случае заражения SARS-CoV-2 [21, 22].

За относительно короткий период опубликовано несколько официальных и неофициальных рекомендаций, регулирующих иммуномодуляторную терапию в «эру COVID-19» [23]. В марте 2020 г. Американская академия дерматологии (American Academy of Dermatology, AAD), Национальный фонд псориаза (National Psoriasis Foundation, NPF) и Международный совет по вопросам псориаза (International Psoriasis Council, IPC) выпустили предварительные рекомендации по ведению пациентов в период коронавирусной пандемии. Все они сообщали, что в настоящее время недостаточно доказательств в поддержку прекращения терапии ГИБП у пациентов без наличия симптомов или подтвержденного диагноза COVID-19 [24–26]. Согласно данным рекомендациям, лечащий врач должен обсудить с пациентом потенциальные преимущества и риски как начала, так и продолжения лечения в каждом случае, принимая во внимание такие факторы, как вероятность инфицирования, степень тяжести псориаза, пожилой возраст и наличие сопутствующих заболеваний, влияющих на тяжесть течения COVID-19 [27]. Основываясь на данных о незначительно увеличенном риске возникновения инфекций верхних дыхательных путей при сравнении с плацебо, AAD, NPF и IPC единогласно рекомендовали прекратить или отложить биологическое лечение у пациентов с подтвержденной инфекцией SARS-CoV-2 до ее полного излечения [27–29]. В том же месяце группа немецких дерматологов также выпустила рекомендации по использованию системной терапии при псориазе. Уже основываясь на накопившихся знаниях о COVID-19, они предусматривали возможность продолжения биологической терапии у пациентов с обнаруженным SARS-CoV-2. В зависимости от состояния больного они предлагали отложить следующую инъекцию ГИБП на несколько дней или недель после установления диагноза, требуя уделять особое внимание ингибиторам TNF, способным подавлять лихорадку [30]. Французское и Итальянское дерматологические общества не рекомендовали отмену биологического лечения, если у пациентов нет симптомов инфекции [31, 32]. А уже в мае коллектив авторов предложил продолжение использования ингибиторов TNF, IL-12/23, IL-23 и IL-17 при легких симптомах инфекции и прекращение терапии только в случае их утяжеления или высокой температуры [33].

Уже в начале пандемии наблюдаемая корреляция между тяжестью состояния больных COVID-19 и уровнями цитокинов стала основой для рассмотрения возможности модуляции системных иммунных реакций как метода терапии [34]. Хотя применение системных глюкокортикостероидов показало неоднозначные результаты, использование антагонистов IL-1 и IL-6 позволило достигнуть в большинстве тяжелых случаев контроля лихорадки и улучшения дыхательной функции, сформировав вектор для таргетных терапевтических воздействий [35, 36]. Аргументами для выбора данных интерлейкинов стали многочисленные исследования, указывающие на важную роль IL-1 и IL-6 в повреждении легких и инициации синдрома высвобождения цитокинов, а также большое количество публикаций, в которых зафиксированы их повышенные показатели [37].

Среди других часто указываемых цитокинов, повышенные уровни которых обнаруживались в крови и тканях пациентов с COVID-19, были и такие ключевые для псориаза медиаторы, как TNF-α и IL-17 [35, 38]. На основании этих наблюдений выдвинута гипотеза о том, что нацеливание на TNF-α или IL-17 способно положительно повлиять на цитокиновый шторм и острый респираторный дистресс-синдром (ОРДС) [38].

TNF-α продуцируется при большинстве воспалительных процессов, особенно в их острой фазе, и играет важную роль в координации и развитии иммунного ответа. Несмотря на значимое иммуномодулирующее влияние, его длительная сверхпродукция оказывает значительные негативные воздействия на организм, наблюдаемые при ряде иммуноопосредованных заболеваний [37, 39]. Кроме того, TNF-α влияет на экспрессию IL-1 и IL-6 и вовлечен в патогенез SARS-CoV-инфекции [37, 40]. Отчеты отдельных ученых не противоречат благо-

приятному влиянию анти-TNF-терапии при новой коронавирусной инфекции, также проводятся исследования влияния адалимумаба (ChiCTR2000030089) и инфликсимаба у наиболее тяжелых больных COVID-19 (NCT04425538) [39–41].

IL-17 представляет собой плейотропную сигнальную молекулу, участвующую во множестве физиологических и патофизиологических процессов [42]. Многие методы лечения псориаза ингибируют путь IL-17 напрямую (ингибиторы IL-17 и IL-17R) или косвенно (ингибиторы IL-23) [43]. В ответ на любую вирусную респираторную инфекцию, включая COVID-19, IL-17 активирует индукцию цитокинов, в том числе IL-1β, IL-6, TNF-α, хемокинов, матричных металлопротеиназ и факторов роста [43]. При высокой способности к синергизму оказываемое IL-17 влияние может значительно увеличиваться под влиянием цитокиновой среды, обнаруживаемой в пораженном участке, вплоть до развития Th17-индуцированных цитокинового шторма и ОРДС [42, 44, 45]. Согласно мнению многих исследователей, данный интерлейкин является перспективной мишенью для подавления синдрома высвобождения цитокинов при COVID-19, и с этой целью в Китае изучается эффективность иксекизумаба в сочетании с противовирусными препаратами (ChiCTR2000030703) [42, 44–46].

Косвенным подтверждением выдвинутых гипотез являются результаты крупных когортных исследований, демонстрирующие, что больные псориазом, проходящие терапию ингибиторами IL-17, TNF-α, IL-23 или IL-12/23, не демонстрируют более частого развития тяжелых форм COVID-19 или связанных с ней осложнений по сравнению с остальной частью населения [47–50]. Лишь единичные пациенты группы риска требуют лечения COVID-19 в стационарных условиях, при этом ни одного летального исхода среди них не зафиксировано [38, 50–60].

В контексте данного вопроса мы хотим поделиться собственными клиническими наблюдениями за 2 пациентами с псориазом, получавшими лечение блокатором IL-17, секукинумабом, и инфицированными SARS-CoV-2.

Случай 1. Пациентка *М.*, 63 лет, наблюдается в отделении дерматовенерологии и косметологии Поликлиники №1 УДП РФ с диагнозом «артропатический псориаз». Больна на протяжении длительного времени, в течение последних 5 лет отмечается вовлечение опорно-двигательной системы в виде появления болезненности в мелких суставах кистей и стоп, дактилитов. Ранее проводимое лечение стандартными топическими средствами, узкополосным ультрафиолетом спектра Б (УФБ) и пероральными системными препаратами было малоэффективным. На основании тяжелого течения псориаза с поражением социально значимых участков кожи (ладони и подошвы), наличия симптомов псориатической артропатии и торпидности ответа на проводимую ранее терапию с апреля 2019 г. начато лечение секукинумабом. Среди сопутствующей патологии у пациентки наблюдались гипертоническая болезнь, ишемическая болезнь сердца, метаболический синдром, хроническая обструктивная болезнь легких, бронхиальная астма. Инициирующий курс и последующие ежемесячные инъекции секукинумаба в дозе 300 мг переносились пациенткой удовлетворительно. Полученными результатами терапии ГИБП стали достижение PASI 70 и значительное уменьшение выраженности симптоматики со стороны опорно-двигательной системы. 13.04.20 проведена очередная подкожная инъекция поддерживающего курса секукинумаба в дозе 300 мг. 15.04.20 во время скрининга на COVID-19 в образцах мазков со слизистых оболочек верхних дыхательных путей обнаружена РНК SARS-COV-2, при этом пациентка отмечала только наличие першения в горле и заложенности носа, легочные симптомы и повышение температуры тела не наблюдались. В связи с клинически легким течением COVID-19 пациентка самоизолирована на дому и получала симптоматическое лечение, а также назальный интерферон-альфа-2b. Через несколько дней от постановки диагноза к симптомам присоединились осиплость голоса, общая слабость, редкий малопродуктивный кашель со слизистым отделяемым, без повышения температуры тела. Повторно проведенные мазки от 17.04.20 и 25.04.20 были положительными. Вскоре пациентка отметила исчезновение большинства из вышеупомянутых симптомов с сохранением общей слабости и непродуктивного кашля, в контрольных анализах материала со слизистой оболочки носа и глотки от 28.04.20, 30.04.20 РНК SARS-COV-2 не обнаружена. Физикальными методами исследования в течение всего периода болезни каких-либо изменений не обнаружено. Позже на базе поликлиники произведены дополнительные лабораторные и инструментальные методы исследования. По данным МСКТ от 12.05.20 обнаружен типичный КТ-паттерн двусторонней полисегментарной вирусной пневмонии с поражением <25% легочной паренхимы. В лабораторных анализах отмечено только повышение уровня СРБ (6,9 мг/л). При повторных обследованиях от 22.05.20 зафиксированы положительная динамика КТ-картины и снижение уровня СРБ (5,4 мг/л). В конце мая 2020 г. пациентка отметила полное исчезновение симптомов COVID-19.

Случай 2. Пациент *Я.*, 60 лет, наблюдается в отделении дерматовенерологии и косметологии Поликлиники №1 УДП РФ с диагнозом «бляшечный псориаз». Ранее проводимая терапия (топические препараты, терапия УФБ 311 нм) без выраженного положительного эффекта; инъекции метотрексата в дозе 7,5 мг/нед с последующей отменой в связи с плохой переносимостью; курс циклоспорина

с титрованием дозировки с 200 до 50 мг, с кратковременным положительным эффектом, при отмене препарата отмечен рецидив высыпаний. В связи с низкой эффективностью и наличием противопоказаний к продолжению терапии циклоспорином (артериальная гипертензия), плохой переносимостью препарата метотрексат, слабым контролем заболевания на фоне наружных препаратов и фототерапии, а также из-за поражения социально значимых участков (ногти, кожа волосистой части головы и наружных половых органов) пациенту рекомендована терапия ГИБП секукинумаб. Среди сопутствующих заболеваний отмечены гипертоническая болезнь и нарушение толерантности к глюкозе. С 25.03.20 начат курс инициации препаратом секукинумаб в дозе 300 мг подкожно в виде последовательных 5 инъекций с интервалом 7 дней. На фоне проведения инициирующего курса достигнут PASI 100. Завершающая инъекция в курсе инициации произведена 15.04.20, в тот же день вечером пациент отметил появление дискомфорта в горле и редкого сухого кашля, повышения температуры тела не наблюдалось. В связи с этим 17.04.20 пациент осмотрен терапевтом на дому, при физикальном исследовании нарушений не обнаружено, анализ материала из носа и зева положительный на SARS-COV-2. Проводилась терапия: арбидол 200 мг 4 раза в сутки. Повторное ПЦР-исследование из носоглотки от 20.04.20 также дало положительный результат. Терапевтом принято решение добавить к лечению назальные капли, содержащие интерферон-альфа-2b человеческий рекомбинантный. Уже через 4 дня исчезли все вышеупомянутые симптомы. При повторных исследованиях от 27.04.20, 30.04.20, 06.05.20 в носоглотке все еще определялась РНК вируса SARS-COV-2. 07.05.20 в связи с появлением кашля вновь, а также затруднением дыхания пациент госпитализирован для стационарного лечения, где находился с 7 по 18 мая 2020 г., при поступлении уровень SpO_2 96%. В стационаре проводились терапия гидроксихлорохином, симптоматическое лечение с положительным эффектом. Лабораторные изменения включали повышение уровня D-димера до 1320 мкг/л. По данным МСКТ, признаки консолидации легких по типу матового стекла, вовлечение паренхимы правого и левого легких <5%. В стационаре произведены молекулярные исследования материала верхних дыхательных путей на наличие SARS-COV-2 15.05.20 и 16.05.20, результат отрицательный. Пациент выписан в удовлетворительном состоянии. В лабораторных обследованиях, проведенных амбулаторно в поликлинике после выписки, обращает на себя внимание нормализация уровня D-димера до 333,76 мкг/л, остальные показатели в пределах референтных значений. По выписке пациента из стационара лечение ГИБП было возобновлено, ухудшения состояния не наблюдалось.

Несмотря на госпитализацию 1 из наших пациентов, у обоих отмечено легкое течение COVID-19, хотя они относились к группе риска по коронавирусной инфекции. В этих 2 случаях продолжительность биологической терапии и частота инъекций ГИБП значительно не повлияли на тяжесть инфекционного процесса, а полученные результаты согласуются с наблюдениями из разных стран мира.

Прошло почти 20 лет с момента появления первых биологических препаратов для лечения псориаза, и многие из первоначально абсолютных противопоказаний для их применения считаются уже относительными. Например, больные псориазом, инфицированные вирусом иммунодефицита человека, вирусными гепатитами В и С или туберкулезом, в настоящий момент с необходимыми мерами предосторожности могут использовать ГИБП [61]. До завершения клинических испытаний мы должны проявлять подобную предосторожность и по отношению к нашим пациентам, которая не должна идти им во вред [18]. Основываясь на собственных наблюдениях и опыте зарубежных коллег [22, 38, 47–60], можно сделать следующие выводы:

— превентивное прекращение антицитокиновой терапии нецелесообразно, так как может стать причиной обострения псориаза и системного воспаления, ухудшить качество жизни пациента и стать причиной потери ответа на используемый препарат;

— ГИБП не повышают риски тяжелого течения или летального исхода COVID-19, при этом не отмечено ни одного случая тяжелого течения коронавирусной инфекции у молодых пациентов, не обремененных, помимо псориаза, другими заболеваниями;

— генно-инженерная терапия псориаза полностью не ликвидирует риск тяжелого течения COVID-19 у пациентов группы риска, однако частота его возникновения соответствует таковой в общей популяции, а описанных случаев летального исхода в данной когорте нами не найдено.

Хотя ограничительные меры по всему миру ослабевают, количество ежедневно фиксируемых случаев COVID-19 остается высоким, а роль естественного и искусственного иммунитета до сих пор не определена [28, 62]. Данные положения делают актуальной представленную нами информацию, предупреждающую от необоснованной отмены генно-инженерной терапии. Так как SARS-CoV, MERS-CoV и SARS-CoV-2 показывают схожие строение и паттерны патогенеза, мы не можем исключить полезность информации при будущих коронавирусных инфекциях.

Авторы заявляют об отсутствии конфликта интересов.
The authors declare no conflict of interest.

ЛИТЕРАТУРА/REFERENCES

1. Gisondi P, Bellinato F, Girolomoni G, Albanesi C. Pathogenesis of Chronic Plaque Psoriasis and Its Intersection With Cardio-Metabolic Comorbidities. *Front Pharmacol*. 2020;11:117. Published 2020 Feb 25. https://doi.org/10.3389/fphar.2020.00117
2. Kearns DG, Uppal S, Chat VS, Wu JJ. Use of systemic therapies for psoriasis in the COVID-19 era (published online ahead of print, 2020 May 27). *J Dermatolog Treat*. 2020; ahead-of-print: 1-4. https://doi.org/10.1080/09546634.2020.1775774
3. Hawkes JE, Yan BY, Chan TC, Krueger JG. Discovery of the IL-23/IL-17 Signaling Pathway and the Treatment of Psoriasis. *J Immunol*. 2018;201(6): 1605-1613. https://doi.org/10.4049/jimmunol.1800013
4. Cohen JM, Perez-Chada LM, De Kouchkovsky D & Gehlhausen JR. Psoriasis and COVID-19: a multifactorial consideration. *Journal of Dermatological Treatment*. 2020; ahead-of-print: 1-1. https://doi.org/10.1080/09546634.2020.1782818
5. Shahidi-Dadras M, Tabary M, Robati RM, Araghi F & Dadkhahfar S. Psoriasis and risk of the COVID-19 infection: Is there a role for Angiotensin Converting Enzyme (ACE)? *Journal of Dermatological Treatment*. 2020; ahead-of-print:1-7. https://doi.org/10.1080/09546634.2020.1782819
6. Stein RA. COVID-19 and rationally layered social distancing. *Int J Clin Pract*. 2020;74(7):e13501. https://doi.org/10.1111/ijcp.13501
7. Takeshita J, Grewal S, Langan SM, et al. Psoriasis and comorbid diseases: Epidemiology. *J Am Acad Dermatol*. 2017;76(3):377-390. https://doi.org/10.1016/j.jaad.2016.07.064
8. Mikhaylov D, Hashim PW, Nektalova T, Goldenberg G. Systemic Psoriasis Therapies and Comorbid Disease in Patients with Psoriasis: A Review of Potential Risks and Benefits. *J Clin Aesthet Dermatol*. 2019;12(6):46-54.
9. Hanley TL, Yiu ZZ. Role of IL-17 in plaque psoriasis: therapeutic potential of ixekizumab. *Ther Clin Risk Manag*. 2017;13:315-323. Published 2017 Mar 13. https://doi.org/10.2147/TCRM.S111107
10. Sawyer LM, Malottki K, Sabry-Grant C, et al. Assessing the relative efficacy of interleukin-17 and interleukin-23 targeted treatments for moderate-to-severe plaque psoriasis: A systematic review and network meta-analysis of PASI response. *PLoS One*. 2019;14(8):e0220868. Published 2019 Aug 14. https://doi.org/10.1371/journal.pone.0220868
11. Gaspari AA, Tyring S. New and emerging biologic therapies for moderate-to-severe plaque psoriasis: mechanistic rationales and recent clinical data for IL-17 and IL-23 inhibitors. *Dermatol Ther*. 2015;28(4):179-193. https://doi.org/10.1111/dth.12251
12. Malakouti M, Jacob SE, Anderson NJ. Treatment challenges in the management of moderate-to-severe plaque psoriasis — role of secukinumab. *Clin Cosmet Investig Dermatol*. 2016;9:347-355. Published 2016 Oct 11. https://doi.org/10.2147/CCID.S81160
13. Benson JM, Peritt D, Scallon BJ, et al. Discovery and mechanism of ustekinumab: a human monoclonal antibody targeting interleukin-12 and interleukin-23 for treatment of immune-mediated disorders. *MAbs*. 2011;3(6): 535-545. https://doi.org/10.4161/mabs.3.6.17815
14. Seneschal J, Lacour JP, Bewley A, et al. A multinational, prospective, observational study to estimate complete skin clearance in patients with moderate-to-severe plaque PSOriasis treated with BIOlogics in a REAL world setting (PSO-BIO-REAL) [published online ahead of print, 2020 May 4]. *J Eur Acad Dermatol Venereol*. 2020;10:2566-2573. https://doi.org/10.1111/jdv.16568
15. Zwicky P, Unger S, Becher B. Targeting interleukin-17 in chronic inflammatory disease: A clinical perspective. *J Exp Med*. 2020;217(1):e20191123. https://doi.org/10.1084/jem.20191123
16. Li G, Fan Y, Lai Y, et al. Coronavirus infections and immune responses. *J Med Virol*. 2020;92(4):424-432. https://doi.org/10.1002/jmv.25685
17. Price KN, Frew JW, Hsiao JL, Shi VY. COVID-19 and immunomodulator/immunosuppressant use in dermatology. *J Am Acad Dermatol*. 2020;82(5): 173-175. https://doi.org/10.1016/j.jaad.2020.03.046
18. Nogueira M, Vender R, Torres T. Psoriasis, biologic therapy, and the pandemic of the 21st century. *Drugs Context*. 2020;9:2020-4-10. Published 2020 May 14. https://doi.org/10.7573/dic.2020-4-10
19. Chat VS, Uppal SK, Kearns DG & Wu JJ. Clinical management of psoriasis patients during the COVID-19 pandemic. *Journal of Dermatological Treatment*. 2020;Jun 22;1-2. https://doi.org/10.1080/09546634.2020.1781045
20. Rider P, Carmi Y, Cohen I. Biologics for Targeting Inflammatory Cytokines, Clinical Uses, and Limitations. *Int J Cell Biol*. 2016;2016:9259646. https://doi.org/10.1155/2016/9259646
21. Huang C, Wang Y, Li X, et al. Clinical features of patients infected with 2019 novel coronavirus in Wuhan, China (published correction appears in Lancet. 2020 Jan 30). *Lancet*. 2020;395(10223):497-506. https://doi.org/10.1016/S0140-6736(20)30183-5
22. Galluzzo M, Tofani L, Bianchi L, Talamonti M. Status of a real-life cohort of patients with moderate-to-severe plaque psoriasis treated with secukinumab and considerations on the use of biological agents in the Covid-19 era. *Expert Opin Biol Ther*. 2020;20(8):829-830. https://doi.org/10.1080/14712598.2020.1779217
23. Ghazawi FM, Lim M, Dutz JP, Kirchhof MG. Infection risk of dermatologic therapeutics during the COVID-19 pandemic: an evidence-based recalibration (published online ahead of print, 2020 Jul 3). *Int J Dermatol*. 2020;59(9):1043-1056. https://doi.org/10.1111/ijd.15028
24. Statement on the coronavirus (COVID-19) Outbreak. International Psoriasis Council. 2020 Mar 11. https://www.psoriasiscouncil.org
25. Freeman EE, McMahon DE, Fitzgerald M, et al. Modernizing clinical practice guidelines for the American Academy of Dermatology. *J Am Acad Dermatol*. 2020;82(6):1487-1489. https://doi.org/10.1016/j.jaad.2019.12.075
26. Foundation NP. NPF Medical Board COVID-19 Recommendations for Patients with Psoriatic Disease (Internet). 2020 (cited 2020 Mar 23). https://www.psoriasis.org/advance/coronavirus
27. Dopytalska K, Mikucka-Wituszyńska A, Ciechanowicz P, Szczerba M, Szymańska E, Walecka I. Organization of biologic therapy during the COVID-19 pandemic based on example of Dermatology Clinic Centre of Postgraduate Medical Education in Warsaw (published online ahead of print, 2020 Jun 26). *J Dermatolog Treat*. 2020;Jun 26;1-5. https://doi.org/10.1080/09546634.2020.1782822
28. Всемирная организация здравоохранения, электронный ресурс. Vsemirnaya organizatsiya zdravookhraneniya, elektronnyi resurs. (In Russ.). https://www.who.int/emergencies/diseases/novel-coronavirus-2019
29. Freeman EE, McMahon DE. Creating dermatology guidelines for COVID-19: The pitfalls of applying evidence-based medicine to an emerging infectious disease. *J Am Acad Dermatol*. 2020;82(6):231-232. https://doi.org/10.1016/j.jaad.2020.04.002
30. *Recommendations for systemic therapy in persons with psoriasis during the pandemic phase of SARS-CoV-2 (corona virus)*. Task force of the advisory boards of PsoBest, PsoNet and Deutscher Psoriasisbund eV. https://www.psobest.de/wp-content/uploads/2020/03/RundschreibenPsoBestPsoNetCoronafinalengl.1.1.pdf
31. Italian Society of Dermatology SiDeMaST. *Coronavirus: Vademecum per i Pazienti affetti da Psoriasi Cutanea E/o Artropatia Psoriasica*. blog/infezione-da-coronavirus-vademecum-per-i-pazienti-affetti-da-psoriasi-cutanea-e-o-artropatia-psoriasica/
32. French Society of Dermatology/Societe Francaise de Dermatologie (SFD). *Recommandations pour le déconfinement des patients atteints de maladies auto-immunes ou auto-inflammatoires 7 mai 2020*. https://www.fai2r.org/wp-content/uploads/2020/03/19032020_COVID19-Recos-patients-FAI2R.pdf
33. Chan JF, Kok KH, Zhu Z, et al. Genomic characterization of the 2019 novel human-pathogenic coronavirus isolated from a patient with atypical pneumonia after visiting Wuhan (published correction appears in Emerg Microbes Infect. 2020 Dec;9(1):540). *Emerg Microbes Infect*. 2020;9(1):221-236. Published 2020 Jan 28. https://doi.org/10.1080/22221751.2020.1719902
34. Haberman R, Axelrad J, Chen A, et al. Covid-19 in Immune-Mediated Inflammatory Diseases — Case Series from New York. *N Engl J Med*. 2020; 383(1):85-88. https://doi.org/10.1056/NEJMc2009567
35. Roshanravan N, Seif F, Ostadrahimi A, Pouraghaei M, Ghaffari S. Targeting Cytokine Storm to Manage Patients with COVID-19: A Mini-Review (published online ahead of print, 2020 Jun 19). *Arch Med Res*. 2020;S0188-4409(20)30590-7. https://doi.org/10.1016/j.arcmed.2020.06.012

36. Ouédraogo DD, Tiendrébéogo WJS, Kaboré F, Ntsiba H. COVID-19, chronic inflammatory rheumatic disease and anti-rheumatic treatments. *Clin Rheumatol*. 2020;39(7):2069-2075. https://doi.org/10.1007/s10067-020-05189-y
37. Abdin SM, Elgendy SM, Alyammahi SK, Alhamad DW, Omar HA. Tackling the cytokine storm in COVID-19, challenges and hopes (published online ahead of print, 2020 Jul 11). *Life Sci*. 2020;257:118054. https://doi.org/10.1016/j.lfs.2020.118054
38. Conti A, Lasagni C, Bigi L, Pellacani G. Evolution of COVID-19 infection in four psoriatic patients treated with biological drugs. *J Eur Acad Dermatol Venereol*. 2020;34(8):360-361. https://doi.org/10.1111/jdv.16587
39. Feldmann M, Maini RN, Woody JN, et al. Trials of anti-tumour necrosis factor therapy for COVID-19 are urgently needed. *Lancet*. 2020;395(10234):1407-1409. https://doi.org/10.1016/S0140-6736(20)30858-8
40. Rizk JG, Kalantar-Zadeh K, Mehra MR, Lavie CJ, Rizk Y, Forthal DN. Pharmaco-Immunomodulatory Therapy in COVID-19 (published online ahead of print, 2020 Jul 21). *Drugs*. 2020 Sep;80:1267–1292. https://doi.org/10.1007/s40265-020-01367-z
41. Tursi A, Vetrone LM, Papa A. Anti-TNF-α Agents in Inflammatory Bowel Disease and Course of COVID-19. *Inflamm Bowel Dis*. 2020;26(7):e73. https://doi.org/10.1093/ibd/izaa114
42. Ma WT, Yao XT, Peng Q, Chen DK. The protective and pathogenic roles of IL-17 in viral infections: friend or foe? *Open Biol*. 2019;9(7):190109. https://doi.org/10.1098/rsob.190109
43. Torres T, Puig L. Managing Cutaneous Immune-Mediated Diseases During the COVID-19 Pandemic. *Am J Clin Dermatol*. 2020;21(3):307-311. https://doi.org/10.1007/s40257-020-00514-2
44. Brembilla NC, Senra L, Boehncke WH. The IL-17 Family of Cytokines in Psoriasis: IL-17A and Beyond. *Front Immunol*. 2018;9:1682. Published 2018 Aug 2. https://doi.org/10.3389/fimmu.2018.01682
45. Bulat V, Situm M, Azdajic MD, Likic R. Potential role of IL-17 blocking agents in the treatment of severe COVID-19? (published online ahead of print, 2020 Jul 5). *Br J Clin Pharmacol*. 2020;87(3):1578-1581. https://doi.org/10.1111/bcp.14437
46. Mendoza VMM. Interleukin-17: A potential therapeutic target in COVID-19. *J Infect*. 2020;81(2):136-138. https://doi.org/10.1016/j.jinf.2020.05.072
47. Timis TL, Florian IA, Vesa SC, Orasan RI. Treatment of psoriasis — unburdened by fear during SARS-CoV2 menace (published online ahead of print, 2020 Jul 3). *J Dermatolog Treat*. 2020;ahead-of-print:1-4. https://doi.org/10.1080/09546634.2020.1788704
48. Ebrahimi A, Sayad B, Rahimi Z. COVID-19 and psoriasis: biologic treatment and challenges (published online ahead of print, 2020 Jul 6). *J Dermatolog Treat*. 2020;ahead-of-print:1-5. https://doi.org/10.1080/09546634.2020.1789051
49. Gisondi P, Facheris P, Dapavo P, et al. The impact of the COVID-19 pandemic on patients with chronic plaque psoriasis being treated with biological therapy: the Northern Italy experience. *Br J Dermatol*. 2020;183(2):373-374. https://doi.org/10.1111/bjd.19158
50. Damiani G, Pacifico A, Bragazzi NL, Malagoli P. Biologics increase the risk of SARS-CoV-2 infection and hospitalization, but not ICU admission and death: Real-life data from a large cohort during red-zone declaration (published online ahead of print, 2020 May 1). *Dermatol Ther*. 2020;e13475. https://doi.org/10.1111/dth.13475
51. Magnano M, Balestri R, Bardazzi F, Mazzatenta C, Girardelli CR, Rech G. Psoriasis, COVID-19, and acute respiratory distress syndrome: Focusing on the risk of concomitant biological treatment (published online ahead of print, 2020 May 30). *Dermatol Ther*. 2020;e13706. https://doi.org/10.1111/dth.13706
52. Fougerousse AC, Perrussel M, Bécherel PA, et al. Systemic or biologic treatment in psoriasis patients does not increase the risk of a severe form of COVID-19 (published online ahead of print, 2020 Jun 21). *J Eur Acad Dermatol Venereol*. 2020;23(11):676-679. https://doi.org/10.1111/jdv.16761
53. Carugno A, Gambini DM, Raponi F, et al. COVID-19 and biologics for psoriasis: A high-epidemic area experience-Bergamo, Lombardy, Italy. *J Am Acad Dermatol*. 2020;83(1):292-294. https://doi.org/10.1016/j.jaad.2020.04.165
54. Holcomb ZE, Santillan MR, Morss-Walton PC, et al. Risk of COVID-19 in Dermatologic Patients on Long-term Immunomodulatory Therapy (published online ahead of print, 2020 Jul 1). *J Am Acad Dermatol*. 2020;S0190-9622(20)32099-5. https://doi.org/10.1016/j.jaad.2020.06.999
55. Megna M, Ruggiero A, Marasca C, Fabbrocini G. Biologics for psoriasis patients in the COVID-19 era: more evidence, less fears. *Journal of Dermatological Treatment*. 2020;31(4):328-329. https://doi.org/10.1080/09546634.2020.1757605
56. Brownstone ND, Thibodeaux QG, Reddy VD, et al. Novel Coronavirus Disease (COVID-19) and Biologic Therapy for Psoriasis: Successful Recovery in Two Patients After Infection with Severe Acute Respiratory Syndrome Coronavirus 2 (SARS-CoV-2). *Dermatol Ther (Heidelb)*. 2020;10(4):881-885. https://doi.org/10.1007/s13555-020-00394-8
57. Valenti M, Facheris P, Pavia G, et al. Non-complicated evolution of COVID-19 infection in a patient with psoriasis and psoriatic arthritis during treatment with adalimumab (published online ahead of print, 2020 May 30). *Dermatol Ther*. 2020;e13708. https://doi.org/10.1111/dth.13708
58. Balestri R, Rech G, Girardelli CR. SARS-CoV-2 infection in a psoriatic patient treated with IL-17 inhibitor. *J Eur Acad Dermatol Venereol*. 2020;34(8):357-358. https://doi.org/10.1111/jdv.16571
59. Messina F, Piaserico S. SARS-CoV-2 infection in a psoriatic patient treated with IL-23 inhibitor. *J Eur Acad Dermatol Venereol*. 2020;34(6):254-255. https://doi.org/10.1111/jdv.16468
60. Queiro Silva R, Armesto S, González Vela C, Naharro Fernández C, González-Gay MA. COVID-19 patients with psoriasis and psoriatic arthritis on biologic immunosuppressant therapy vs apremilast in North Spain (published online ahead of print, 2020 Jul 3). *Dermatol Ther*. 2020;e13961. https://doi.org/10.1111/dth.13961
61. Bardazzi F, Loi C, Sacchelli L, Di Altobrando A. Biologic therapy for psoriasis during the covid-19 outbreak is not a choice. *J Dermatolog Treat*. 2020;31(4):320-321. https://doi.org/10.1080/09546634.2020.1749545
62. Lippi G, Mattiuzzi C, Bovo C, Plebani M. Current laboratory diagnostics of coronavirus disease 2019 (COVID-19). *Acta Biomed*. 2020;91(2):137-145. Published 2020 May 11. https://doi.org/10.23750/abm.v91i2.9548

Поступила в редакцию 03.03.2021
Received 03.03.2021
Принята к печати 12.08.2021
Accepted 12.08.2021

Клиническая дерматология и венерология
2021, Т. 20, № 5, с. 103-108
https://doi.org/10.17116/klinderma202120051103

Russian Journal of Clinical Dermatology and Venereology = Klinicheskaya dermatologiya i venerologiya 2021, Vol. 20, No. 5, pp. 103-108
https://doi.org/10.17116/klinderma202120051103

Акцент на азелаиновую кислоту в топической терапии розацеа

© Ю.С. КОВАЛЕВА, С.В. РЕШЕТОВА, М.Г. НИКОЛАЕВА

ФГБОУ ВО «Алтайский государственный медицинский университет» Минздрава России, Барнаул, Россия

РЕЗЮМЕ

Розацеа — хронический дерматоз воспалительного характера, характеризуемый транзиторной эритемой, папулами и/или пустулами, телеангиоэктазиями, фиматозными изменениями и такими основными субъективными симптомами, как зуд и жжение. В 2017 г. экспертной комиссией Американского национального общества по розацеа рекомендован фенотипический подход к диагностике и классификации данного заболевания, и с их обновлением варианты лечения пациентов с розацеа претерпели некоторые изменения. Эффективность терапии клинических форм розацеа достигается использованием различных комбинаций лекарственных средств и методик, однако нельзя не учитывать провоцирующие экзогенные факторы и коморбидный фон. Розацеа считается дерматологическим заболеванием, но тем не менее накапливаются доказательства значительной связи между розацеа и системной соматической патологией. В обзоре мы обобщаем новые научные данные о патогенезе заболевания, в частности о роли провоспалительных нейропептидов, сочетании ряда соматической патологии с течением и тяжестью розацеа. Описаны данные российской и зарубежной литературы по лечению розацеа с акцентом на местную терапию с учетом конкретных подтипов дерматоза, а также группы препаратов, применяемых как монотерапия, так и в комбинации. Подробно обсуждается роль азелаиновой кислоты в топической терапии розацеа, ее сочетание с другими терапевтическими схемами, эффективность, безопасность применения при различных подтипах заболевания.

Ключевые слова: *розацеа, комбинированное лечение, фенотип, азелаиновая кислота.*

ИНФОРМАЦИЯ ОБ АВТОРАХ:
Ковалева Ю.С. — https://orcid.org/0000-0002-4401-3722
Решетова С.В. — https://orcid.org/0000-0001-9057-6764
Николаева М.Г. — https://orcid.org/0000-0001-9459-5698
Автор, ответственный за переписку: Ковалева Ю.С. — e-mail: julia_jsk@mail.ru

КАК ЦИТИРОВАТЬ:
Ковалева Ю.С., Решетова С.В., Николаева М.Г. Акцент на азелаиновую кислоту в топической терапии розацеа. *Клиническая дерматология и венерология.* 2021;20(5):103–108. https://doi.org/10.17116/klinderma202120051103

Focus on azelaic acid in topical rosacea therapy

© JU.S. KOVALEVA, S.V. RESHETOVA, M.G. NIKOLAEVA

Altay State Medical University, Barnaul, Russia

ABSTRACT

Rosacea is a chronic inflammatory dermatosis characterized by transient erythema, papules and/or pustules, telangiectasias, phimatous changes and such subjective symptoms as itching and burning. In 2017, a phenotypic approach to the diagnosis and classification of the disease was recommended by the American National Society for Rosacea. The treatment options for patients with rosacea have undergone some changes with recommendation update. The effective treatment of rosacea is achieved by using various combinations of drugs and techniques, however, one cannot ignore the provoking exogenous factors and comorbid conditions. Rosacea is considered a dermatological disorder but evidence is accumulating that there is a significant association between rosacea and systemic physical disease. In this review, we summarize new scientific data on the pathogenesis of the disease, in particular on the role of pro-inflammatory neuropeptides, the combination of a number of somatic pathologies with rosacea severity. The data of Russian and foreign literature on the rosacea treatment with an emphasis on local therapy taking into account specific subtypes of dermatosis as well as drugs used both for monotherapy and combination are described. The role of azelaic acid in topical therapy of rosacea and its combination with other therapeutic regimens, efficacy, and safety in various disease subtypes are discussed.

Keywords: *rosacea, combined treatment, phenotype, azelaic acid.*

INFORMATION ABOUT THE AUTHORS:
Kovaleva Ju.S. — https://orcid.org/0000-0002-4401-3722
Reshetova S.V. — https://orcid.org/0000-0001-9057-6764
Nikolaeva MG. — https://orcid.org/0000-0001-9459-5698
Corresponding author: Kovaleva Ju.S. — e-mail: julia_jsk@mail.ru

TO CITE THIS ARTICLE:
Kovaleva JuS, Reshetova SV, Nikolaeva MG. Focus on azelaic acid in topical rosacea therapy. *Russian Journal of Clinical Dermatology and Venereology = Klinicheskaya dermatologiya i venerologiya.* 2021;20(5):103–108. (In Russ.).
https://doi.org/10.17116/klinderma202120051103

Розацеа — одно из наиболее распространенных дерматологических заболеваний лица, представляет собой хронический воспалительный дерматоз с характерной клинической картиной. Распространенность среди взрослых с I и II фототипами кожи составляет не менее 10% в популяции, а по данным E. van Zuuren, примерно у 20% населения с этими фототипами могут иметь место симптомы розацеа [1, 2]. Заболевание также встречается и в других этнических группах, в том числе среди латино-, афроамериканцев, африканцев и азиатов [2].

Клеточные и молекулярные механизмы, участвующие в этиологии и патогенезе розацеа, до конца не выяснены. В современной дерматологии в настоящее время рассматривается многофакторная теория возникновения розацеа с генетической детерминантой. Накапливаются доказательства того, что триггеры — микробы, ультрафиолетовое (УФ) излучение, определенные пищевые пристрастия, высокие и низкие температуры, нарушение целостности кожного барьера, стресс и гормоны — дополнительно стимулируют усиленный врожденный иммунный ответ и дисрегуляцию нервно-сосудистого компонента [3].

В публикациях E. Meylan и соавт. акцентируется роль активации рецепторов распознавания клеточного ответа, таких как ионные каналы toll-подобного рецептора (TLR) 2 и транзиторного рецепторного потенциала (TRP) [4]. Как следствие, ключевым этапом, стимулирующим появление розацеа, является высвобождение медиаторов воспаления в коже. Кроме вышеперечисленного, в патогенезе розацеа активная роль отдается сосудистой дисфункции с инициацией высвобождения провоспалительных нейропептидов. В сложный механизм развития розацеа вовлечены различные типы клеток — кератиноциты, тучные клетки, нейроны, эндотелиальные клетки, макрофаги, фибробласты и клетки Th1/Th17 [5, 6]. Кроме того, у больных розацеа отмечают повышенную экспрессию антимикробного пептида кателицидина LL-37 и калликреина (KLK) 5, увеличенное количество сериновой протеазы, ответственной за расщепление кателицидина на LL-37, его активной пептидной формы. Как следствие, формируются LL-37-индуцированные эффекты, такие как хемотаксис лейкоцитов, стимуляция ангиогенеза, которые в свою очередь коррелируют с морфологическими характеристиками розацеа (эритема лица, телеангиэктазии, папулы и пустулы) [7].

A. Chang и соавт. [8] опубликовали данные о наличии геномных ассоциаций человеческого лейкоцитарного антигена (HLA) и двух однонуклеотидных полиморфизмах (SNP), которые связаны с розацеа. Отмечено, что связанные с розацеа гены HLA ответственны и за другие аутоиммунные заболевания, такие как сахарный диабет I типа и целиакия. Публикации российских ученых подтверждают гипотезу о генетическом компоненте розацеа [9], однако необходимы дальнейшие исследования для изучения конкретных генетических факторов, связанных с риском возникновения розацеа, и выявления патогенетических связей между вариантами гена и выраженным фенотипом розацеа [9].

В настоящее время экспертной комиссией Американского национального общества по розацеа предложена классификация (F. Anzengruber и соавт., 2017), в которой заболевание подразделяется на 4 основных подтипа: эритемато-телеангиэктатический, папуло-пустулезный, фиматозный и глазной [10].

Розацеа является фенотипически гетерогенным заболеванием, и клиническая картина может быть представлена центральной эритемой лица без папуло-пустулезных поражений; центральной эритемой лица с папуло-пустулезных высыпаниями; наличием фиматозных изменений, глазными симптомами; обширными телеангиэктазиями лица; выраженной, стойкой, непреходящей эритемой лица, которая остается между рецидивами розацеа и может сопровождаться тяжелыми периодическими эпизодами острой вазодилатации (приливы розацеа) [11, 12]. Причем проявления в различные моменты времени у одного пациента могут различаться в зависимости от остроты процесса, возраста, продолжительности заболевания частотой обострения и площади поражений кожи [13, 14].

Диагноз «розацеа» базируется на основании осмотра и анамнеза пациента, после исключения других причин эритемы лица и папуло-пустулезных высыпаний, таких как контактный дерматит, себорейный дерматит, фотодерматозы, акне, волчанка и карциноидный синдром [15].

Способов и терапевтических методик розацеа в настоящее время довольно много. Заболевание обусловлено сложным и многофакторным патогенезом, большим количеством экзогенных и эндогенных факторов, разнообразной и нестабильной клинической картиной и достаточной вариабельностью стадий. Эффективность лечения розацеа достигается применением различных комбинаций и схем лекарственных средств и методик, и нельзя не учитывать все провоцирующие факторы, в том числе коморбидный фон.

Современное лечение розацеа направлено на купирование основных симптомов заболевания с целью улучшения качества жизни пациентов, предотвращение прогрессирования дерматоза и поддержание максимально долгой ремиссии. Большинство современных рекомендаций основано на идентификации подтипа розацеа для выбора подходящей терапевтической тактики. Следует отметить, что на практике клинические особенности подтипов розацеа у одного пациента часто совпадают и могут существовать одномоментно, что требует многостороннего подхода с включением в схемы лечения нескольких препаратов, действующих на разные механизмы

розацеа. Таким образом, не существует единого стандарта лечения всех пациентов с розацеа [13, 16, 17].

Обычно требуется комплексный подход, включающий максимальное предотвращение триггерных факторов, регулярный ежедневный режим ухода за кожей, использование местной и/или системной терапии, а также физиотерапевтические методы лечения.

Идентификация специфических для каждого пациента индивидуальных триггерных факторов представляет собой основу терапии розацеа, что позволит в дальнейшем избирательно избегать провоцирующих воздействий. Такая стратегия оптимальна для профилактики манифестации или рецидива проявлений розацеа, которые динамично реагируют на триггер возникновением гиперемии и/или преходящей эритемой [13].

Топическая терапия розацеа нацелена на контроль обострений с помощью терапевтических тактик, а при легкой и умеренной степени местные методы лечения имеют хороший уровень доказательных данных и в части случаев даже могут быть достаточными.

Наиболее цитируемыми в современной литературе местными методами терапии розацеа являются 0,75% метронидазола в геле или креме и 1% в креме; азелаиновая кислота 15% гель или 20% крем; агонисты α1-адренорецепторов (0,5% гель бримонидина тартрата и 1% крем оксиметазолина) и 1% крем с ивермектином [18–23].

В недавнем систематическом обзоре, посвященном терапии розацеа, основанном на фенотипическом подходе, топический бримонидин (доказательство высокой достоверности) и топический оксиметазолин (доказательство умеренной достоверности) были рекомендованы при персистирующей эритеме [23]. Для лечения же папуло-пустулезного подтипа рекомендованы топическая азелаиновая кислота (доказательство высокой достоверности), топический ивермектин (доказательство высокой достоверности), топический метронидазол (доказательство средней достоверности) и топический миноциклин (доказательство средней достоверности) [23].

H. Husein-El Ahmed и соавт. [24] показали, что топический ивермектин является наиболее эффективным наружным средством при папуло-пустулезной форме розацеа. В другом наблюдении [25] авторы описывают схемы с применением местного лечения бензилбензоата (+ кротамитон) с учетом воздействия на клеща *Demodex* при высокой плотности его заселения, особенно при папуло-пустулезном подтипе. Кроме того, такая терапия с местным лечением бензилбензоатом (+кротамитон) с влиянием ее на клеща *Demodex* и клинические симптомы розацеа и демодекоза оценена в ретроспективном исследовании с участием 394 пациентов (117 — с розацеа и 277 — с демодекозом) [26]. Авторы показали, что данное лечение эффективно у 46% пациентов, причем более высокие дозы были более эффективными, чем низкие.

Недавние исследования расширили показания применения транексамовой кислоты в лечении розацеа. Показано, что транексамовая кислота может улучшить симптомы у пациентов с розацеа через регуляцию иммунного ответа и ангиогенез [27]. В 2013 г. M. Kim и соавт. проводили терапию пациенток с папуло-пустулезной формой розацеа или розацеа с раздражающим контактным дерматитом с помощью жидкой формы (раствора) транексамовой кислоты. Во всех случаях наблюдалось выраженное снижение симптомов эритемы. Кроме того, заметно снизились баллы по визуальной аналоговой шкале зуда, эритемы и жжения, важным также явилось отсутствие значимых побочных явлений [28].

Комбинированная терапия, направленная на специфические особенности, необходима для достижения эффективного лечения, особенно у пациентов с тяжелой формой розацеа или множественными признаками розацеа [29]. Пероральная терапия в сочетании с топической терапией, лазерная/световая терапия в сочетании с топической терапией [30] и комбинация топической терапии [31] описаны в публикациях последних нескольких лет.

В крупном когортном анализе 72 173 пациентов с диагнозом розацеа H. Lev-Tov и соавт. отметили, что среди 62 074 пациентов, которым были назначены местные препараты, >20% больных с розацеа получали комбинированную местную терапию [32].

Определены методы наружной терапии розацеа, которые могут быть скомбинированы в зависимости от подтипа, и имеющие доказательную базу эффективности (F. Anzengruber и соавт., 2017):

— фотозащита при лечении и профилактике розацеа при всех подтипах розацеа;

— специализированная косметика по уходу за кожей при розацеа лежит в основе ежедневного ухода при всех подтипах розацеа;

— бримонидин тартарат используется в 1-м и 2-м подтипах розацеа в сочетании с ивермектином;

— ивермектин доказал свою эффективность при лечении 2-го подтипа розацеа;

— метронидазол назначают при 2-м подтипе розацеа;

— азелаиновая кислота обладает выраженным лечебным эффектом при 2-м подтипе розацеа;

— системные антибактериальные препараты показаны при 2-м и 3-м подтипах розацеа;

— низкие дозы изотретиноина применимы и обоснованы при лечении 2-го и 3-го подтипов розацеа;

— лазертерапия показана при 1–3-м подтипах розацеа;

— некогерентное интенсивное световое излучение (IPL) применимо при 1–3-м подтипах розацеа;

— хирургическое лечение, микродермобразия показаны при 1-м и 3-м подтипах розацеа.

Говоря о группах препаратов, используемых в терапии розацеа в нашей стране, можно выделить 4 основные фармацевтические группы, входящие в стандарты лечения розацеа [33]. Согласно Федеральным клиническим рекомендациям по ведению больных розацеа в нашей стране для лечения заболевания применяются следующие группы препаратов:

1) системные препараты:

а) антибиотики (доксициклин, эритромицин, кларитромицин),

б) препараты группы 5-нитроимидазалонов (метронидазол, орнидазол),

в) ретиноиды (изотретиноин),

г) ангиостабилизирующие препараты (алкалоиды белладонны + фенобарбитал, эрготамин или ксантинолапикотинат);

2) местные препараты:

а) метронидазол,

б) азелаиновая кислота,

в) антибиотики (клиндамицин),

г) бензоила пероксид,

д) топические ретиниоды,

е) топические ингибиторы кальциневрина (пимекролимус и такролимус).

В США средства для терапии розацеа можно разделить на разрешенные Управлением по санитарному надзору за качеством пищевых продуктов и медикаментов (Food and Drug Administration, FDA) и препараты «вне инструкции». Терапия, одобренная FDA, рекомендует топические средства: местные — азелаиновая кислота 15%, сульфациламид натрия 10% с серой 5% (в виде очищающего крема, суспензии и лосьона), метронидазол 0,75 и 1% (в виде крема, геля, лосьона); системные — метронидазол, тетрациклины, изотретиноин. Препараты «вне инструкции»: бензоила пероксид, клиндамицин, эритромицин, ингибиторы кальциневрина, топические ретиноиды; системные: макролиды, ципротерона ацетат, бета-блокаторы, оральные контрацептивы, спиронолактон, клонидин, налоксон, селективные ингибиторы захвата серотонина.

Одним из ведущих средств топической терапии, входящих в российские и зарубежные рекомендации по ведению пациентов с розацеа, является азелаиновая кислота. Это эффективное средство терапии акне и розацеа благодаря своей противовоспалительной активности, установленной в исследованиях *in vitro*, за счет ингибирования функций нейтрофилов и образования активных форм кислорода [34, 35].

Недавнее исследование продемонстрировало ее противовоспалительное действие *in vivo* при папулезных высыпаниях у взрослых женщин за счет значительного снижения экспрессии TLR-2, который также участвует в патофизиологии розацеа. В случае розацеа эффективность азелаиновой кислоты продемонстрирована в рандомизированном исследовании [36].

Азелаиновая кислота является насыщенной С9-дикарбоновой кислотой природного происхождения (она содержится в незначительном количестве в злаковых, мясе, может синтезироваться эндогенно), полагают, что азелаиновая кислота образуется в результате омега-окисления насыщенных монокарбоновых жирных кислот [37]. Иными словами, азелаиновая кислота является промежуточным продуктом обмена липидов и не превращается в какие-либо метаболиты с видимой токсичностью.

Важными фармакологическими свойствами азелаиновой кислоты являются баланс процесса кератинизации в сально-волосяном фолликуле с ингибированием биосинтеза белка клеточных мембран. Азелаиновая кислота также оказывает антимикробное действие на *Cutibacterium acnes* и *Staphylococcus epidermidis*, противовоспалительное действие с уменьшением метаболизма нейтрофилов и снижает выработку ими свободно-радикальных форм кислорода. В условиях *in vitro* азелаиновая кислота нейтрализует активность реакционно-способных радикалов кислорода (гидроксильный радикал, супероксидный анионный радикал), ингибирует образование этих радикалов нейтрофилами и может рассматриваться в качестве антиоксиданта [38].

Азелаиновая кислота обладает высокой проникающей способностью при нанесении на кожу, она проникает в эпидермис и дерму, причем в поврежденную кожу быстрее, чем в неповрежденную. Небольшой размер молекулы азелаиновой кислоты, ее липофильность позволяют с легкостью проходить между клетками рогового слоя эпидермиса, оказывая кератолитическое действие. При низких (около 100 мМ) концентрациях азелаиновая кислота почти полностью ингибирует синтез белка в клетках *P. acnes*, давая бактериостатический эффект, а при повышении ее концентрации до 500 мМ дополнительно происходит ингибирование синтеза ДНК и РНК и развивается бактерицидный эффект [38]. Кроме того, фармакологические свойства азелаиновой кислоты — уменьшение гиперпигментации за счет воздействия на ферментные системы активированных меланоцитов — позволяют использовать ее при поствоспалительных вторичных изменениях на коже.

A. Carmichel и соавт. приводят научные данные по фунгицидному действию азелаиновой кислоты в концентрации 1%. Отмечено, что *in vitro* азелаиновая кислота подавляет рост *Pityrosporum ovale*, *Candida albicans*, штаммов *Staphylococcus aureus*, причем к самой азелаиновой кислоте резистентность у микроорганизмов не формируется даже при длительном воздействии [39].

Азелаиновая кислота имеет относительно низкую частоту побочных эффектов, из которых наи-

более часто отмечают жжение, покалывание и раздражение.

В арсенале дерматолога в настоящее время есть несколько препаратов, содержащих азелаиновую кислоту, один из них — микронизированный российский препарат 15% гель *Азелик* (АО «Акрихин»). Микронизированная форма обеспечивает легкое проникновение азелаиновой кислоты через роговой слой кожи и растворение ее в протоках сальных желез и между клетками кожи, обеспечивая повышенную концентрацию азелаиновой кислоты, что способствует улучшению проявления антибактериального, кератолитического и депигментирующего эффектов. Выбранный состав обеспечивает следующие физико-химические свойства геля: однородное распределение и довольно мелкий размер частиц дисперсной фазы эмульсии, однородное распределение частиц азелаиновой кислоты в крем-гелевой основе.

Входящий в состав основы геля *Азелик* сквалан восстанавливает барьерные свойства кожи и улучшает переносимость терапии. Являясь эмолентом, сквалан не обладает комедогенными свойствами. Микрокапли сквалана заполняют пространства между чешуйками рогового слоя эпидермиса, смягчают и глубоко увлажняют кожу, поэтому допустимо длительное использование геля *Азелик* — до 12 мес и более.

Азелаиновая кислота оказывает эффективное лечебное действие при нанесении 2 раза в сутки (рекомендовано), ее терапевтическое действие также доказано и при однократном нанесении [40]. Международной экспертной группой по исследованию розацеа (2011) разработан патогенетически обоснованный алгоритм лечения на основе доказательной медицины. В него входят сочетанные методики применения азелаиновой кислоты [41]: азелаиновая кислота и диета; азелаиновая кислота и метронидазол, комбинация наружной терапии (азелаиновая кислота) и малые дозы доксициклина (40 мг/сут).

Таким образом, эффективность лечения и стойкость ремиссии при таком полиэтиологическом заболевании, как розацеа, зависит от совместного участия пациента и врача. Четко собранный анамнез позволяет выявить триггерные моменты дерматоза, назначить эффективную терапию и качественную индивидуальную длительную поддерживающую программу, которая контролирует течение розацеа у пациента.

Участие авторов:
Написание текста: Решетова С.В.
Редактирование: Ковалева Ю.С., Николаева М.Г.

Авторы заявляют об отсутствии конфликта интересов.

Authors' contributions:
Drafting the manuscript: Reshetova S.V.
Revising the manuscript: Kovaleva Ju.S., Nikolaeva M.G.

The authors declare no conflict of interest.

ЛИТЕРАТУРА/REFERENCES

1. Melnik BC. Rosacea: The blessing of the celts — an approach to pathogenesis through translational research. *Acta DermVenereol*. 2016;96:147-156.
2. van Zuuren E. Rosacea. *N Engl J Med*. 2017;377(18):1754-1764.
3. Del Rosso JQ, Gallo RL, Tanghetti E, Webster G, Thiboutot D. An evaluation of potential correlations between pathophysiologic mechanisms, clinical manifestations, and management of rosacea. *Cutis*. 2013;91:1-8.
4. Meylan E, Tschopp J, Karin M. Intracellular pattern recognition receptors in the host response. *Nature*. 2006;442:39-44.
5. Holmes AD, Steinhoff M. Integrative concepts of rosacea pathophysiology, clinical presentation and new therapeutics. *Exp Dermatol. Exp Dermatol*. 2017;26(8):659-667.
6. Chen Y, Moore CD, Zhang JY, Hall RP 3rd, MacLeod AS, Liedtke W. TRPV4 moves toward center-fold in rosacea pathogenesis. *J Invest Dermatol*. 2017;137:80.
7. Buddenkotte J, Steinhoff M. Recent advances in understanding and managing rosacea. Version 1. *F1000Res*. 2018;7: F1000 Faculty Rev-1885. Published online 2018 Dec 3. https://doi.org/10.12688/f1000research.16537.1
8. Chang AL, Raber I, Xu J, et al. Assessment of the genetic basis of rosacea by genome-wide association study. *J InvestDermatol*. 2015;135(6):1548-1555. https://doi.org/10.1038/jid.2015.53
9. Егорова О.А., Новиков К.А. Современные методы лечения розацеа. *Медицинский алфавит. Дерматология*. 2019;1(7):65-71. Egorova OA, Novikov KA. Modern methods of treating rosacea. *Medical alphabet. Dermatology*. 2019;1(7):65-71. (In Russ.).
10. Anzengruber F, Czernielewski J, Conrad C, et al. Swiss S1 guideline for the treatment of rosacea. *J Eur Acad Dermatol Venereol*. 2017;31(11):1775-1791.
11. Del Rosso JQ, Gallo RL, Tanghetti E, et al. An evaluation of potential correlations between pathophysiologic mechanisms, clinical manifestations, and management of rosacea. *Cutis*. 2013;91(3):1-8.
12. Del Rosso JQ, Thiboutot D, Gallo R. et al. Consensus recommendations from the American Acne & Rosacea Society on the management of rosacea, part 1: a status report on the disease state, general measures, and adjunctive skin care. *Cutis*. 2013;92(5):234-240.
13. Tan J, Almeida LM, Bewley A, et al. Updating the diagnosis, classification, and assessment of rosacea: recommendations from the global Rosacea Consensus (ROSCO) panel. *Br J Dermatol*. 2017;176(2):431-438.
14. Two AM, Wu W, Gallo RL, Hata TR. Rosacea: part I. Introduction, categorization, histology, pathogenesis, and risk factors. *J Am Acad Dermatol*. 2015;72(5):749-758.
15. Gallo RL, Granstein RD, Kang S et al. Standard classification and pathophysiology of rosacea: the 2017 update by the National Rosacea Society Expert Committee. *J Am Acad Dermatol*. 2018;78(1):148-155.
16. Reinholz M, Ruzicka T, Steinhoff M. et al. Pathogenesis and clinical presentation of rosacea as a key for a symptom-oriented therapy. *J Dtsch Dermatol Ges*. 2016;14(6):4-15. https://doi.org/10.1111/ddg.13139
17. Gauwerky K, Klövekorn W, Korting HC. et al. Rosacea. *J Dtsch Dermatol Ges*. 2009;7(11):996-1003. https://doi.org/10.1111/j.1610-0387.2009.07334.x
18. Aksoy B, Altaykan-Hapa A, Egemen D, Karagöz F, Atakan N. The impact of rosacea on quality of life: effects of demographic and clinical characteristics and various treatment modalities. *Br J Dermatol*. 2010;163:719-725.
19. Gupta AK, Chaudhry MM. Rosacea and its management: an overview. *J Eur Acad Dermatol Venereol*. 2005;19:273-285.

20. van Zuuren EJ, Gupta AK, Gover MD, Graber M, Hollis S. Systematic review of rosacea treatments. *J Am Acad Dermatol*. 2007;56(1):107-115. https://doi.org/10.1016/j.jaad.2006.04.084

21. van Zuuren EJ, Fedorowicz Z. Interventions for rosacea. *J Am Acad Dermatol*. 2015; JAMA. 2015;314(22):2403-2404. https://doi.org/10.1001/jama.2015.15287

22. van Zuuren EJ, Fedorowicz Z, Carter B, van der Linden MM, Charland L. Interventions for rosacea. *Cochrane Database Syst Rev*. 2015. 2015(4): CD003262. https://doi.org/10.1002/14651858.CD003262.pub5

23. van Zuuren EJ, Fedorowicz Z, Tan J, van der Linden MMD, Arents BWM, Carter B. Interventions for rosacea based on the phenotype approach: an updated systematic review including GRADE assessments. *Br J Dermatol*. 2019;181:65-79.

24. Husein-El Ahmed H, Steinhoff M. Efficacy of topical ivermectin and impact on quality of life in patients with papulopustular rosacea: a systematic review and meta-analysis. *Dermatol Ther*. 2020;33(1):e13203.

25. Forton FMN, De Maertelaer V. Effectiveness of benzyl benzoate treatment on clinical symptoms and Demodex density over time in patients with rosacea and demodicosis: a real life retrospective follow-up study comparing low- and high-dose regimens. *J Dermatol Treat*. 2020;Jun 15;1-10. https://doi.org/10.1080/09546634.2020.1770168

26. Forton FMN, De Maertelaer V. Treatment of rosacea and demodicosis with benzyl benzoate: effects of different doses on Demodex density and clinical symptoms. *J Eur Acad Dermatol Venereol*. 2020;34(2):365-369.

27. Li Y, Xie H, Deng Z, et al. Tranexamic acid ameliorates rosacea symptoms through regulating immune response and angiogenesis. *Int Immunopharmacol*. 2019;67:326-334.

28. Kim MS, Chang SE, Haw S, Bak H, Kim YJ, Lee MW. Tranexamic acid solution soaking is an excellent approach for rosacea patients: a preliminary observation in six patients. *J Dermatol*. 2013;40(1):70-71.

29. Schaller M, Almeida LMC, Bewley A, et al. Recommendations for rosacea diagnosis, classification and management: update from the global ROSacea-COnsensus 2019 panel. *Br J Dermatol*. 2020;182(5):1269-1276.

30. Tanghetti EA, Goldberg DJ, Dover JS, et al. Oxymetazoline and energy-based therapy in patients with Rosacea: evaluation of the safety and tolerability in an open-label, interventional study. *Lasers Surg Med*. 2021;53(1): 55-65. https://doi.org/10.1002/lsm.23253

31. Ebneyamin E, Mansouri P, Rajabi M, Qomi M, Asgharian R, Azizian Z. The efficacy and safety of permethrin 2.5% with tea tree oil gel on rosacea treatment: a double-blind, controlled clinical trial. *J Cosmetic Dermatol*. 2020;19(6):1426-1431.

32. Lev-Tov H, Rill JS, Liu G, Kirby JS. Trends in utilization of topical medications for treatment of rosacea in the United States (2005—2014): a cohort analysis. *J AmAcadDermatol*. 2019;80(4):1135-1137.

33. Аравийская Е.П., Сампов А.В. *Федеральные клинические рекомендации по ведению больных розацеа*. М. 2016;19.
Araviyskaya EP, Samtsov AV. *Federal clinical guidelines for the management of patients with rosacea*. M. 2013;19. (In Russ.).

34. Jones DA. Rosacea, reactive oxygen species, and azelaic acid. *J Clin Aesthet Dermatol*. 2009;2:26-30.

35. Sieber MA, Hegel JK. Azelaic acid: properties and mode of action. *Skin Pharmacol Physiol*. 2014;27:9-17.

36. Rocha MAD, Guadanhim LRS, Sanudo A, Bagatin E. Modulation of Toll Like Receptor-2 on sebaceous gland by the treatment of adult female acne. *Dermatoendocrinol*. 2017;9:e1361570.

37. Духанин А.С. Современные критерии рациональной фармакотерапии акне у женщин. Взгляд клинического фармаколога. *Клиническая дерматология и венерология*. 2012;10(2):108-117.
Dukhanin AS. Thecurrentcriteriaforrationalpharmacotherapyofacneinwomen. The viewpoint of a clinical pharmacologist. *Russian Journal of Clinical Dermatology and Venereology = Klinichaskaya dermatologiya i venerologiya*. 2012;10(2):108-117. (In Russ.).

38. Bojar RA, Cunliffe WJ, Holland KT. Disruption of the transmembrane pH gradient — a possible mechanism for the antibacterial action of azelaic acid in Propionibacterium acnes and Staphylococcus epidermidis. *J Antimicrob Chemother*. 1994;34(3):321-330.

39. Carmichel AJ, Marks R, Graupe KA, Zaumseil RP. Topical azelaic acid in the treatment of rosacea. *J Dermatol Treat*. 1993;4(s1):19-22.

40. Thiboutot DM, FleisherAB Jr., Del Rosso JQ, et al. Azelaic acid 15% gel once daily versus twice daily, in papulopustular rosacea. *J DrugsDermatol*. 2008;7(6):541-546.

41. Elewski BE, Draelos Z, Dréno B, Jansen T, Layton A, Picardo M. Rosacea — global diversity and optimized outcome: proposed international consensus from the Rosacea International Expert Group. *J Eur Acad Dermatol Venereol*. 2011;25:188-200.

Поступила в редакцию 21.07.2021
Received 21.07.2021
Принята к печати 19.08.2021
Accepted 19.08.2021

Клиническая дерматология и венерология
2021, Т. 20, № 5, с. 109-119
https://doi.org/10.17116/klinderma202120051109

Russian Journal of Clinical Dermatology and Venereology =
Klinicheskaya dermatologiya i venerologiya 2021, Vol. 20, No. 5, pp. 109-119
https://doi.org/10.17116/klinderma202120051109

Особенности микробного пейзажа кожи у пациентов с акне на фоне приема системного изотретиноина

© Е.А. АРКАТОВА, О.А. СИДОРЕНКО, Е.Е. СИДОРЕНКО, В.В. СТАРОСТЕНКО

ФГБОУ ВО «Ростовский государственный медицинский университет» Минздрава России, Ростов-на-Дону, Россия

РЕЗЮМЕ

В последние годы отводится особая роль влиянию микробного пейзажа кожи на течение многих хронических дерматозов, в частности, акне. В свою очередь, давно установлены проблемы устойчивости кожной микробиоты и *Propionibacterium acnes* к антибиотикам, используемым для системной и наружной терапии акне, интерпретации особенностей микробиоты.

Цель исследования. Определить изменения микробного пейзажа пациентов с акне на фоне монотерапии системными ретиноидами (изотретиноин).

Материал и методы. В исследовании участвовали 40 пациентов. Первую контрольную группу составили 10 исследуемых без проявлений акне с целью изучения состоянии микробиоты здоровой кожи в глубоких слоях эпидермиса перифолликулярной микробиоте. Во 2-ю группу вошли 30 пациентов с установленным диагнозом «угри обыкновенные» (L70.0) или «другие угри» (L70.8) — *acne tarda*, получающих монотерапию системным изотретиноином с увеличенной биодоступностью. Особенности качественного и количественного состава микробиоты кожи изучали методом хромато-масс-спектрометрии микробных маркеров в биоптате кожи, полученный путем методики пункционной биопсии.

Результаты. На фоне терапии изотретионином отмечено статистически значимое снижение средних значений для следующих микроорганизмов: *Clostridium ramosum*, *Nocardia asteroides*, *Pseudonocardia* spp., *Prevotella* spp., *Candida* spp. (в отношении других микроорганизмов достоверно значимых изменений не выявлено). Клинически у всех пациентов 2-й группы достигнута ремиссия на фоне монотерапии изотретиноином и отмечена 100% редукция дерматологического индекса акне. Эти данные говорят о влиянии монотерапии системным изотретионином на микробный пейзаж кожи у пациентов с акне, нормализации микробиоты кожи по сравнению с пациентами контрольной группы.

Ключевые слова: *акне, поздние акне, микробиота, биодоступность, изотретиноин.*

ИНФОРМАЦИЯ ОБ АВТОРАХ:
Аркатова Е.А. — https://orcid.org/0000-0001-6966-4153
Сидоренко О.А. — https://orcid.org/0000-0002-7387-2497
Сидоренко Е.Е. — https://orcid.org/0000-0002-9954-2920
Старостенко В.В. — https://orcid.org/0000-0002-1755-366X
Автор, ответственный за переписку: Аркатова Е.А. — e-mail: arcatova@gmail.com

КАК ЦИТИРОВАТЬ:
Аркатова Е.А., Сидоренко О.А., Сидоренко Е.Е., Старостенко В.В. Особенности микробного пейзажа кожи у пациентов с акне на фоне приема системного изотретиноина. *Клиническая дерматология и венерология*. 2021;20(5):109–119.
https://doi.org/10.17116/klinderma202120051109

Features of the skin microbial landscape in acne patients receiving systemic isotretinoin

© E.A. ARKATOVA, O.A. SIDORENKO, E.E. SIDORENKO, V.V. STAROSTENKO.

Rostov State Medical University, Ministry of Health of the Russian Federation, Rostov-on-Don, Russia

ABSTRACT

Recent years a special role of the skin microbial landscape on many chronic dermatosis, in particular acne has been dedicated. In turn, the issue of skin microbiota resistance and *Propionbacterium acnes* to antibiotics used for systemic and external therapy of acne and microbiota features' interpretation have long been established.

Objective. To determine the changes in the microbial landscape of acne patients receiving systemic retinoids monotherapy (isotretionine).

Material and methods. The study involved 40 patients. The 1st control group consisted of 10 subjects without acne manifestations; the microbiota of healthy skin in the deep epidermis layers vs. perifollicular microbiota were investigated there. The 2nd group consisted of 30 patients with established acne vulgaris (L70.0) or other acne (L70.8) like *acne tarda* receiving monotherapy with systemic isotretinoin with advanced bioavailability. The qualitative and quantitative composition of the skin microbiota were studied by means of chromatography-mass spectrometry of the skin microbial markers obtained by puncture biopsy.

Results. Isotretionine therapy reduced significantly the mean values for the following microorganisms: *Clostridium ramosum*, *Nocardia asteroides*, *Pseudonocardia* spp., *Prevotella* spp., *Candida* spp. (there were no significant changes in relation to other microorganisms). All patients of the 2nd group demonstrated clinical remission based on isotretinoin monotherapy and 100% reduction of acne dermatological index. These data indicate the influence of systemic isotretionine monotherapy on the skin microbial landscape in acne patients and skin microbiota recovery in comparison with control group.

Keywords: *acne, late acne, microbiota, bioavailability, isotretinoin.*

INFORMATION ABOUT THE AUTHORS:
Arkatova E.A. — https://orcid.org/0000-0001-6966-4153
Sidorenko O.A. — https://orcid.org/0000-0002-7387-2497
Sidorenko E.E. — https://orcid.org/0000-0002-9954-2920
Starostenko V.V. — https://orcid.org/0000-0002-1755-366X
Corresponding author: Arkatova E.A. — e-mail: arcatova@gmail.com

TO CITE THIS ARTICLE:
Arkatova EA, Sidorenko OA, Sidorenko EE, Starostenko VV. Features of the skin microbial landscape in acne patients receiving systemic isotretinoin. *Russian Journal of Clinical Dermatology and Venereology = Klinicheskaya dermatologiya i venerologiya*. 2021;20(5):109–119. (In Russ.). https://doi.org/10.17116/klinderma202120051109

Вульгарные угри (ВУ, угри обыкновенные, акне, *acne*) — широко распространенный хронический мультифакториальный воспалительный дерматоз, точкой приложения которого является сально-волосяной фолликул кожи, проявляющийся такими морфологическими элементами сыпи, как комедоны, папулы, пустулы, узлы [1], ассоциируемый во многом с деятельностью анаэробных бактерий *Propionibacterium acnes*, способствующих активации иммунной системы кожи [2].

Эпидемиологическая картина акне — 8-е место по частоте распространения в составе кожной патологии в глобальном масштабе. Согласно современным данным, число страдающих акне в мире составляет порядка 9,4% всего населения [3]. При анализе возрастных характеристик, по данным J. Leyden [4], установлено, что у 85% пациентов акне встречается в возрасте от 12 до 24 лет, 8% — в возрасте от 25 до 34 лет и 3% — в возрасте от 5 до 44 лет, и свидетельствует о том, что акне не только является проблемой подростков, но и остается таковой в более старшем возрасте, однако подобных исследований до последнего времени проводилось недостаточно. Согласно данным W. Cunliffe и H. Gollnick [5], во всем мире пациентов с акне стало больше, что может быть следствием ухудшения экологической обстановки и нарастания генетических нарушений в популяции, а также увеличением резистентности к лекарственным препаратам, прежде всего к антибиотикам.

Клинические проявления ВУ сконцентрированы преимущественно на видимых участках кожного покрова и поражают кожу лица, реже — груди и спины. В связи с этим возникают психоэмоциональные аспекты расстройств у больных акне. Так, по данным F. Özyay и соавт. [6], как минимум один психиатрический диагноз установлен у 37,5% подростков с акне. Среди расстройств наиболее часто встречались генерализованные тревожные расстройства, большое депрессивное расстройство, расстройство вследствие травматического стресса, невротическая булимия, а различные варианты самоповреждений выявлены у 47% подростков с акне против 21% у здоровых лиц.

Прослеживаемые тенденции роста распространенности заболевания в мировом масштабе, большая доля заболеваемости среди подростков (82–90%, по разным источникам), увеличение среднего возраста больных (с 26,5 до 40,5 года) [7], увеличение количества трудноизлечимых форм, достаточная частота рецидивов в течение 5 лет после адекватной терапии (от 20 до 48%) [8], возможные постугревые изменения кожи, а также формирование психоэмоциональных расстройств у больных акне указывают на важное медицинское и медико-социальное значение проблемы.

Согласно современной общепризнанной в XXI веке парадигме патогенеза акне, установлена ведущая роль 4 основных звеньев: патологический фолликулярный гиперкератоз, нарушение состава и продукции кожного сала, размножение *Cutibacterium acnes/Propionibacterium acnes* (*C. acnes/P. acnes*), воспаление. В последние годы установлено, что воспаление и *C. acnes/P. acnes* принимают участие практически на всех этапах формирования акне как в доклинической стадии на видимо неизмененной коже, так и при развернутой клинической картине, запуская различные механизмы: за счет реакций врожденного иммунитета, воздействуя на TLRs, и активации металлопротеиназ, стимуляции выработки антимикробных пептидов и увеличения продукции кожного сала [9]. Кроме того, воспалительный процесс значительно усиливает патогенная микрофлора, которая персистирует на поверхности кожи: *Staphylococcus aureus, Streptococcus pyogenes, Haemophilus* spp., *Escherichia coli* и т.п. Вокруг пораженного фолликула формируется зона воспаления, к которой мигрируют нейтрофилы, макрофаги, Т-лимфоциты и другие иммунокомпетентные клетки [10]. Необходимо отметить, что этиология акне пока неизвестна, а данные о патогенезе заболевания постоянно обновляются и требуют дальнейшего изучения. Благодаря недавним достижениям в области генетических, молекулярно-биологических исследований современная медицина обогатилась новыми высокоинформативными методиками, позволяющими проанализировать многообразие бактерий, грибов, вирусов, обитающих на коже и ее придатках, и обнаружить четкую взаи-

мосвязь между сообществом микроорганизмов и факторами, обусловливающими врожденный и адаптивный иммунный ответ в коже в норме и при различных дерматозах. [11–13]. В настоящее время дерматологи все чаще используют термины «микробиота» и «микробиом» кожи, выделяя их особенности при акне и других патологиях кожи. Под термином «микробиота» понимают исторически сложившееся многообразие микроорганизмов во всем макроорганизме, включая кожу, слизистые оболочки, в то время как «микробиом» обозначает совокупность микроорганизмов и их генетического состава, объединенный органом или анатомической зоной [9].

Понимание микробиологических аспектов патофизиологии акне позволяет проводить ее патогенетическую терапию с позиций эффективности и безопасности. Существует достаточное количество медикаментозных и немедикаментозных подходов в лечении акне, среди которых основная роль принадлежит группе ретиноидов, также применяются антибактериальные препараты. Однако на современном этапе взгляд на антибактериальную терапию претерпел ряд существенных изменений — применение антибиотиков в качестве монотерапии не рекомендовано у пациентов с акне [14]. Комбинации с пероральными антибиотиками иногда целесообразны при среднетяжелом течении акне, когда воспалительные элементы сыпи не поддаются наружной терапии. Антибиотикотерапию при акне проводят преимущественно тетрациклинами и макролидами. В большинстве клинических рекомендаций указаны антибиотики тетрациклинового ряда (тетрациклин, доксициклин, миноциклин). Некоторые авторы установили развитие резистентных штаммов *C. acnes* у 60% пациентов, которые принимали антибиотики — тетрациклины или макролиды общим курсом лечения более 3 мес. С учетом длительного хронического течения заболевания, современных представлений об этиопатогенезе, данных об антибиотикорезистентности в отношении отдельных штаммов *C. acnes*, знаний об особенностях микробной колонизации кожи при акне наиболее эффективными в терапии акне остаются системные ретиноиды, в частности, изотретиноин. Обычно из всех биологических эффектов ретиноидов в дерматологии говорят о 4 [15]: 1) улучшении дифференцировки клеток эпидермиса; 2) препятствии воспалению и действии на хемотаксис нейтрофилов; 3) угнетении продукции кожного сала; 4) противоопухолевом (цитостатическом) действии. Изотретиноин, являясь комедонолитиком, действует на патологическую фолликулярную кератинизацию и уменьшает функцию сальных желез, обладает прямым антихемотоксическим и противовоспалительным эффектом. Несмотря на то что изотретиноин не обладает прямым антибактериальным свойством, он способен влиять на процесс хемотаксиса и фагоцитоза и таким образом уменьшать численность пропионовых бактерий [16]. Обнаружена также его способность к нормализации опосредованной *C. acnes*/*P. acnes* TLRs врожденного иммунного ответа у пациентов с акне [17]. Эти данные позволяют говорить еще об одном возможном эффекте системных ретиноидов — влиянии на микробный пейзаж у пациентов с акне на фоне проводимой терапии. Определение устойчивости/изменчивости микробиоты кожи на фоне терапии системным ретиноидом в лечении акне и взаимосвязь с особенностями клинической картины явилось актуальным для нашего исследования.

Цель исследования — определить изменения микробного пейзажа пациентов с акне на фоне монотерапии системными ретиноидами (изотретиноин) при помощи современных молекулярно-биологических методов исследования методом пункционной биопсии, подтвердить/опровергнуть гипотезу о влиянии системных ретиноидов на микробиоту кожи при акне.

Материал и методы

В исследовании приняли участие 40 пациентов. Из них 10 пациентов без проявлений акне (1-я группа) участвовали для получения сведений о состоянии микробиоты здоровой кожи в глубоких слоях эпидермиса, в дерме и внутри сально-волосяного аппарата кожи, возраст 18–69 лет. Критерии включения в исследование: возраст 18 лет и старше, подписанное информированное согласие по форме. Критерии исключения из 1-й группы: клинические проявления акне и других дерматозов в области лица на момент исследования, а также сведения о вышеупомянутых дерматозах в анамнезе. Во 2-ю группу вошли 30 пациентов в возрасте 18–46 лет с установленным диагнозом «угри обыкновенные» (L70.0) или «другие угри» (L70.8) — acne tarda с клиническими проявлениями в виде папуло-пустулезной формы акне средней тяжести, которым согласно рекомендациям ААД (акне, резистенстные к традиционной терапии, психосоциальные расстройства по поводу акне, склонность к заживлению ран с образованием рубцов, быстрый рецидив после отмены системных антибиотиков) была назначена монотерапия системным изотретиноином (*Акнекутан*) из расчета 0,4–0,8 мг/кг в сутки во время еды и рекомендовано достижение кумулятивной дозы 100–120 мг/кг.

Для лечения среднетяжелых и тяжелых форм акне на протяжении последних лет с успехом применяется препарат системного изотретиноина, производимого по запатентованной в Бельгии технологии Lidose. Как известно, изотретиноин относится к плохорастворимым соединениям и усваивается в пищеварительном тракте не полностью. Технология Lidose заключается в добавлении 2 дополнительных компонентов в состав каждой капсулы препарата *Акнекутан*

(Гелюцир и Спан), благодаря которым увеличивается растворенная фракция изотретиноина в каждой капсуле и препарат более полно усваивается в пищеварительном тракте по сравнению с обычной формой изотретиноина. Биодоступность увеличивается на 20% по сравнению с обычной формой изотретиноина, что и позволяет уменьшить количество изотретиноина в каждой капсуле на 20% с сохранением терапевтической эффективности препарата [16].

Диагноз устанавливали в соответствии с X Международной классификацией болезней — Угри обыкновенные (L70.0) или Другие угри (L70.8) — на основании клинической картины, сбора анамнестических данных, возраста дебюта заболевания. На каждого больного разработана индивидуальная карта с учетом анамнеза заболевания, жалоб, клинических проявлений дерматоза, топического диагноза, дифференциальной диагностики с другими заболеваниями. Всем пациентам в соответствии с установленными диагнозами «угри обыкновенные» (L70.0) и «другие угри» (L70.8) проведены обязательные исследования: клинические анализы крови и мочи, печеночные пробы и липидограмма, тест на беременность. Для нивелирования явлений ксероза и хейлита все пациенты этой группы применяли увлажняющий крем для сухой и чувствительной кожи 2–3 раза в день и увлажняющие губные помады.

Для изучения качественного видового и количественного состава микробиоты кожи всем участникам исследования проводили анализ высокочувствительным и селективным методом газовой хроматографии — масс-спектрометрии (ГХ-МС), позволяющим одновременно измерять более 50 микробных маркеров непосредственно в анализируемом материале (биоптат кожи) без предварительного посева на питательные среды или использования тестовых биохимических материалов (ГХ-МС, разрешение на применение новой медицинской технологии ФС №2010/038 от 24.02.10, выдано Федеральной службой по надзору в сфере здравоохранения и социального развития). Метод позволяет верифицировать полный спектр имеющихся в клиническом образце (биоптат кожи, полученный путем методики пункционной биопсии) микроорганизмов по молекулярным жирно-кислотным маркерам. Для 1-й группы испытуемых анализ выполняли однократно, забор биоптата кожи производили стерильным одноразовым устройством для биопсии кожи (Derma-punch) диаметром 2 мм с участка кожи перед ушной раковиной. Для пациентов 2-й группы анализ выполняли дважды: до начала терапии СР — забор материала производили с наиболее пораженных участков кожи лица и повторно — на фоне терапии системным изотретионином при достижении клинической ремиссии. Клиническую эфективность терапии оценивали с учетом динамики дерматологического индекса акне (Н.Г. Кочергин, Д.В. Игнатьев, 2004) на фоне лечения путем подсчета количества образований на коже — папул, пустул и узлов [18]. У больных 2-й группы до начала терапии дерматологический индекс акне составил 9,89±1,12 балла. Статистическая обработка данных выполнена с использованием статистического пакета Statistica 6.1 (StatSoft Inc., США). При описании признаков в качестве меры центральной тенденции использовали медиану (Me) и значения квартилей Q1 и Q3 в формате Me (Q1; Q3). При сравнении различий между непрерывными показателями двух групп использовали критерий Манна—Уитни. Приводится значение среднего и значение 95% ДИ среднего.

Результаты и обсуждение

Для исследуемых 1-й группы проведено двустороннее сравнение полученных показателей с нормой, выдаваемой лабораторией (показатели нормы приведены с учетом выбора метода забора материала — соскоб и мазок), с использованием среднего значения и величины доверительного интервала. Выявленные значимые различия ($p<0,05$), как односторонние, так и двусторонние **(табл. 1)**, позволяют говорить о таковых среди показателей микробиоты кожи у здоровых людей в зависимости от выбранного способа забора материала — соскоб или методика пункционной биопсии. Так, среднее значение для *Bacillus megaterium* в группе контроля составило 52,4 кл/г $\times 10^5$ при норме лаборатории 277 кл/г $\times 10^5$, также выявлены различия для микроорганизмов *Clostridium difficile, Clostridium propionicum, Propionibacterium* spp., *Bifidobacterium* spp., *Eubacterium* spp., *Nocardia* spp., *Propionibacterium freudenreichii, Propionibacterium acnes, Staphylococcus epidermidis, Streptococcus* spp., *Streptomyces* spp., вирус Эпштейна—Барр.

На наш взгляд, методика пункционной биопсии забора биоматериала для последующей хемодифференциации микроорганизмов может быть более достоверной по сравнению с классическим способом в виде соскобов и мазков с поверхности кожи и позволяет получить данные о составе микробиоты не только с поверхности кожных покровов, но и с более глубоко расположенных структур — перифолликулярной микробиоты, микробиоты глубоких слоев дермы, что более актуально с учетом расположения глубоких папуло-пустулезных элементов сыпи, узлов. В дальнейшем при сравнении показателей 2-й группы до и после лечения мы будем ориентироваться на полученные данные 1-й группы (контроль).

При изучении состава микробиоты у пациентов 2-й группы с акне до начала терапии СР выявлено статистически значимое увеличение по сравнению с другими маркерными микроорганизмами количества: *Clostridium difficile* 536 кл/г $\times 10^5$, *Clostridium perfringens* 1129 кл/г $\times 10^5$, *Prevotella* spp. 28,0 кл/г $\times 10^5$, *Aspergillus* spp. 1835 кл/г $\times 10^5$ на фоне уменьшения численности *Actinomyces viscosus* (196 кл/г $\times 10^5$)

Таблица 1. **Показатели исследуемых 1-й группы (биоптат) и данные для соскоба, M (95% ДИ)**

Table 1. **Indicators of the 1st group (biopsy) and scraping data, M (95% CI)**

Микроорганизм	1-я группа (контроль, *n*=10; биоптат)	Норма лаборатории для соскоба	*p*1	*p*2
Actinomyces spp.	712 (176–1248)	1437 (234–2640)	—	<0,05
Actinomyces viscosus	711 (549–873)	594 (167–1021)	—	—
Alcaligenes spp.	541 (323–758)	418 (8–828)	—	—
Bacillus cereus	66,7 (0–163)	414 (52–776)	—	<0,05
Bacillus megaterium	52,4 (0–123)	277 (72–482)	<0,05	<0,05
Clostridium coccoides	255 (0–618)	460 (96–824)	—	—
Clostridium difficile	96,0 (0–222)	449 (125–773)	<0,05	<0,05
Clostridium hystolyticum	1460 (566–2354)	2396 (775–4017)	—	<0,05
Clostridium perfringens	0	179 (2–356)	—	<0,05
Clostridium propionicum	0,6 (0–2)	246 (171–321)	<0,05	<0,05
Clostridium ramosum	4146 (597–7695)	9153 (738–17 568)	—	<0,05
Clostridium tetani	276 (35–516)	10 506 (109–20 903)	—	<0,05
Corineform CDC-group XX	129 (0–281)	142 (105–179)	—	—
Eggerthella lenta	198 (104–293)	153 (16–290)	—	—
Fusobacterium/Haemophylus	0	8 (1–15)	—	—
Lactobacillus spp.	1560 (651–2470)	1259 (445–2073)	—	—
Nocardia asteroides	672 (379–965)	673 (25–1321)	—	—
Propionibacterium spp.	55,9 (0–139)	100 (68–132)	<0,05	—
Pseudonocardia spp.	614 (90–1137)	583 (15–1151)	—	—
Rhodococcus spp.	511 (230–792)	1307 (436–2178)	—	<0,05
Ruminococcus spp.	395 (104–685)	532 (206–858)	—	—
Staphylococcus spp.	623 (282–964)	398 (159–637)	—	—
Streptococcus mutans	333 (181–484)	778 (54–1502)	—	<0,05
Acinetobacter spp.	0	3 (1–5)	—	<0,05
Bacteroides fragilis	0	33 (10–56)	—	<0,05
Bacteroides hypermegas	0	1 (0–2)	—	—
Bifidobacterium spp.	1233 (220–2247)	0	<0,05	<0,05
Campylobacter mucosalis	0	0	—	—
Eubacterium spp.	4459 (723–8196)	0	<0,05	<0,05
Flavobacterium spp.	0	0	—	—
Helicobacter pylori	0	64 (42–86)	—	—
Nocardia spp.	51,3 (0–133)	0	<0,05	—
Peptostreptococcus anaerobius 17642	0	62 (40–84)	—	<0,05
Peptostreptococcus anaerobius 18623	0	477 (200–754)	—	<0,05
Porphyromonas spp.	0	2 (0–4)	—	—
Prevotella spp.	0	44 (9–79)	—	<0,05
Prevotella ruminicola	0	46 (19–73)	—	<0,05
Propionibacterium freudenreichii	1581 (293–2870)	552 (391–713)	<0,05	
Propionibacterium acnes	0,4 (0–1)	58 (35–81)	<0,05	<0,05
Pseudomonas aeruginosa	0	1 (0–2)	—	—
Staphylococcus epidermidis	1,6 (0–5)	69 (28–110)	<0,05	<0,05
Streptococcus spp.	0	488 (181–795)	<0,05	<0,05
Streptomyces spp.	0	33 (10–56)	<0,05	<0,05
Candida spp.	2579 (1551–3606)	3136 (999–5273)	—	—
Aspergillus spp.	3553 (1949–5157)	2961 (61–5861)	—	—
Micromycetes spp. (кампестерол)	303 (182–424)	253 (22–484)	—	—
Micromycetes spp. (ситостерол)	479 (279–678)	622 (37–1207)	—	—
Herpes simplex	394 (191–597)	608 (143–1073)	—	<0,05
Вирус Эпштейна—Барр	0	153 (87–219)	<0,05	<0,05
Цитомегаловирус	0	0	—	—
Chlamidia trachomatis	0	0	—	—
Enterococcus spp.	0	0	—	—
Kingella spp.	0	0	—	—
Mycobacterium spp.	0	0	—	—
Stenotrophomonas maltophilia	0	0	—	—
Streptomyces farmamarensis	0	0	—	—
Сем. *Enterobacteriaceae* (*E. coli* и пр.)	0	0	—	—

Примечание. *p*1 — статистическая значимость различий между показателем и значением нормы; *p*2 — между значением нормы и показателем.

Рис. 1. **Пациентка *А.***
а, б — до начала терапии, соответствует моменту взятия 1-го анализа; в, г — 4-й месяц от начала лечения, к моменту повторного забора материала на фоне проводимой терапии изотретионином (*Акнекутан* 32 мг/сут — из расчета 0,6 мг/сут на 1 кг).

Fig. 1. **Patient *A.***
a, b — before therapy, it corresponds to the initial material sampling and laboratory test; c, d — 4th month of isotretionine therapy (Acnecutan 32 mg/day as 0.6 mg/day/1 kg of body mass), it corresponds to the repeated material sampling and laboratory test.

и *Alcaligenes* spp. (255 кл/г $\times 10^5$). Примечательно малое количество *Propionibacterium acnes* (в среднем 27,8 кл/г $\times 10^5$), что по сравнению с группой контроля является более выраженным в абсолютных значениях — 0,4 кл/г $\times 10^5$, но не статистически значимым различием, а в контексте лабораторных показателей нормы (58 кл/г $\times 10^5$) обнаруживается в пределах нормы.

Сравнивая динамику изменения показателей во 2-й группе до и на фоне терапии изотретиноином, необходимо отметить статистически значимое снижение средних значений для следующих микроорганизмов: *Clostridium ramosum* с 6494 до 2375 кл/г $\times 10^5$, *Nocardia asteroides* с 529 до 97,7 кл/г $\times 10^5$, *Pseudonocardia* spp. с 535 до 217 кл/г $\times 10^5$, *Prevotella* spp. с 28,0 до 5,5 кл/г $\times 10^5$, *Candida* spp. с 2279 до 1841 кл/г $\times 10^5$, в отношении других микроорганизмов достоверно значимых изменений не выявлено. Клинически у всех пациентов этой группы достигнута ремиссия на фоне монотерапии изотретиноином и отмечена 100% редукция ДИА **(рис. 1)**.

При сравнении показателей 2-й группы на фоне лечения с контролем (1-я группа) выявлены минимальные различия в отношении *Actinomyces viscosus* — снижение среднего значения с 711 до 280 кл/г $\times 10^5$, *Nocardia asteroides* — снижение с 672 до 97,7 кл/г $\times 10^5$, *Pseudonocardia* spp. — снижение с 614 до 217 кл/г $\times 10^5$, *Propionibacterium acnes* — без различий, *Staphylococcus epidermidis* — статистически значимое увеличение с 1,6 до 36,4 кл/г $\times 10^5$, что можно расценить как положительное влияние и тенденцию к нормализации показателей микробиоты на фоне приема системного изотретиноина, так как роль таких комменсальных микроорганизмов, как *P. acnes* и *S. epidermidis,* существенна. Например, они предотвращают рост патогенных микроорганизмов и поддерживают стабильность резидентного кожного сообщества. Оба микроорганизма имеют значение в контроле роста патогенов, таких как *S. pyogenes* или *S. aureus*.

Помимо этого, в группах пациентов выполнен анализ возможных корреляционных связей между

Таблица 2. **Коэффициент корреляции Спирмена (r) между показателями в 1-й группе (контроль)**

Table 2. **Spearman's correlation coefficient (r) between indicators in the 1st group (control)**

№	Микроорганизм	*Clostridium ramosum*	*Lactobacillus* spp.	*Propioni-bacterium* spp.	*Pseudono-cardia* spp.	*Staphylococcus* spp.	*Streptococcus mutans*	*Bifido-bacterium* spp.	*Prevotella* spp.	*Propioni-bacterium acnes*	*Staphylococcus epidermidis*	*Streptococcus* spp.	*Candida* spp.
		11	16	18	19	22	23	27	36	39	41	42	44
11	*Clostridium ramosum*	1,00	–0,57	0,12	–0,32	–0,36	0,32	0,58	—	0,27	0,41	—	0,08
16	*Lactobacillus* spp.	–0,57	1,00	–0,65	–0,28	0,65	0,43	–0,13	—	0,00	–0,55	—	–0,52
18	*Propionibacterium* spp.	0,12	–0,65	1,00	0,57	**–0,84**	–0,64	–0,23	—	–0,24	0,33	—	0,03
19	*Pseudonocardia* spp.	–0,32	–0,28	0,57	1,00	–0,45	**–0,77**	–0,44	—	–0,41	0,27	—	–0,02
22	*Staphylococcus* spp.	–0,36	0,65	**–0,84**	–0,45	1,00	0,52	0,20	—	0,41	–0,28	—	–0,02
23	Streptococcus mutans	0,32	0,43	–0,64	**–0,77**	0,52	1,00	0,50	—	0,14	–0,14	—	–0,02
27	*Bifidobacterium* spp.	0,58	–0,13	–0,23	–0,44	0,20	0,50	1,00	—	0,43	0,57	—	0,09
36	*Prevotella* spp.	—	—	—	—	—	—	—	1,00	—	—	—	—
39	*Propionibacterium acnes*	0,27	0,00	–0,24	–0,41	0,41	0,14	0,43	—	1,00	–0,13	—	–0,14
41	*Staphylococcus epidermidis*	0,41	–0,55	0,33	0,27	–0,28	–0,14	0,57	—	–0,13	1,00	—	0,14
42	*Streptococcus* spp.	—	—	—	—	—	—	—	—			1,00	—
44	*Candida* spp.	0,08	–0,52	0,03	–0,02	–0,02	–0,02	0,09	—	–0,14	0,14	—	1,00

Примечание. Красным цветом выделены статистически значимые по сравнению с нулевым значением коэффициенты корреляции, синим — дубли значимых коэффициентов корреляции.

Таблица 3. **Коэффициент корреляции Спирмена (r), 2-я группа до лечения**

Table 3. **Spearman's correlation coefficient (r), 2nd group before treatment**

№	Микроорганизм	*Clostridium ramosum*	*Lactobacillus* spp.	*Propioni-bacterium* spp.	*Pseudono-cardia* spp.	*Staphylococcus* spp.	*Streptococcus mutans*	*Bifido-bacterium* spp.	*Prevotella* spp.	*Propioni-bacterium acnes*	*Staphylococcus epidermidis*	*Streptococcus* spp.	*Candida* spp.
		11	16	18	19	22	23	27	36	39	41	42	44
11	*Clostridium ramosum*	1,00	**–0,60**	–0,48	0,21	0,57	–0,14	–0,28	0,07	**–0,60**	0,20	–0,18	0,14
16	*Lactobacillus* spp.	**–0,60**	1,00	0,23	–0,44	–0,63	**0,64**	**0,75**	0,43	0,22	–0,19	–0,00	0,06
18	*Propionibacterium* spp.	–0,48	0,23	1,00	–0,22	—	0,39	–0,32	–0,32	**0,63**	–0,24	**0,74**	–0,39
19	*Pseudonocardia* spp.	0,21	–0,44	–0,22	1,00	0,50	–0,30	–0,42	–0,40	–0,42	0,29	0,09	–0,07
22	*Staphylococcus* spp.	0,57	–0,63	—	0,50	1,00	0,07	**–0,85**	0,04	–0,41	–0,43	—	0,07
23	Streptococcus mutans	–0,14	**0,64**	0,39	–0,30	0,07	1,00	0,30	0,20	0,15	–0,01	0,11	0,17
27	*Bifidobacterium* spp.	–0,28	**0,75**	–0,32	–0,42	**–0,85**	0,30	1,00	0,56	0,00	0,05	–0,47	0,24
36	*Prevotella* spp.	0,07	0,43	–0,32	–0,40	0,04	0,20	0,56	1,00	–0,36	–0,22	–0,47	–0,26
39	*Propionibacterium acnes*	**–0,60**	0,22	**0,63**	–0,42	–0,41	0,15	0,00	–0,36	1,00	–0,15	0,39	–0,19
41	*Staphylococcus epidermidis*	0,20	–0,19	–0,24	0,29	–0,43	–0,01	0,05	–0,22	–0,15	1,00	–0,36	0,23
42	*Streptococcus* spp.	–0,18	–0,00	**0,74**	0,09	—	0,11	–0,47	–0,47	0,39	–0,36	1,00	–0,40
44	*Candida* spp.	0,14	0,06	–0,39	–0,07	0,07	0,17	0,24	–0,26	–0,19	0,23	–0,40	1,00

Примечание. Красным цветом выделены статистически значимые по сравнению с нулевым значением коэффициенты корреляции, синим — дубли значимых коэффициентов корреляции.

Таблица 4. **Коэффициент корреляции Спирмена (r), 2-я группа после лечения системным изотретиноином**

Table 4. **Spearman's correlation coefficient (r), 2nd group after treatment with systemic isotretinoin**

№	Микроорганизм	*Clostridium ramosum*	*Lactobacillus* spp.	*Propionibacterium* spp.	*Pseudonocardia* spp.	*Staphylococcus* spp.	*Streptococcus mutans*	*Bifidobacterium* spp.	*Prevotella* spp.	*Propionibacterium acnes*	*Staphylococcus epidermidis*	*Streptococcus* spp.	*Candida* spp.
		11	16	18	19	22	23	27	36	39	41	42	44
11	*Clostridium ramosum*	1,00	**–0,78**	–	0,32	0,90	–0,10	–0,14	–0,31	–0,17	–0,18	–0,39	–0,22
16	*Lactobacillus* spp.	**–0,78**	1,00	–	–0,34	–0,70	0,02	0,43	0,51	–0,06	–0,13	–0,05	0,43
18	*Propionibacterium* spp.	–	–	1,00	–	–	–	–	–	–	–	–	–
19	*Pseudonocardia* spp.	0,32	–0,34	–	1,00	0,30	**–0,67**	–0,61	0,30	0,06	0,38	–0,46	–0,05
22	*Staphylococcus* spp.	**0,90**	–0,70	–	0,30	1,00	**0,90**	0,30	–0,11	–0,71	–0,70	–	–0,60
23	*Streptococcus mutans*	–0,10	0,02	–	**–0,67**	**0,90**	1,00	**0,67**	–0,29	–0,52	–0,25	**0,70**	–0,28
27	*Bifidobacterium* spp.	–0,14	0,43	–	–0,61	0,30	**0,67**	1,00	–0,08	–0,29	–0,35	0,10	–0,01
36	*Prevotella* spp.	–0,31	0,51	–	0,30	–0,11	–0,29	–0,08	1,00	–0,26	–0,33	–0,39	0,18
39	*Propionibacterium acnes*	–0,17	–0,06	–	0,06	–0,71	–0,52	–0,29	–0,26	1,00	0,41	–0,17	–0,06
41	*Staphylococcus epidermidis*	–0,18	–0,13	–	0,38	–0,70	–0,25	–0,35	–0,33	0,41	1,00	0,29	0,18
42	*Streptococcus* spp.	–0,39	–0,05	–	–0,46		**0,70**	0,10	–0,39	–0,17	0,29	1,00	–0,22
44	*Candida* spp.	–0,22	0,43	–	–0,05	–0,60	–0,28	–0,01	0,18	–0,06	0,18	–0,22	1,00

Примечание. Красным цветом выделены статистически значимые по сравнению с нулевым значением коэффициенты корреляции, синим — дубли значимых коэффициентов корреляции.

микроорганизмами. Измеренные парные коэффициенты корреляции приведены в **табл. 2–4**. Полученные данные говорят о том, что микробиота кожи представляет собой динамически меняющееся сообщество микроорганизмов, находящихся в тесной взаимосвязи. Отдельные корреляционные связи между парами микроорганизмов представлены в виде графиков **(рис. 2–8)**.

Как видно из **рис. 2**, увеличение концентрации *Staphylococcus* spp. приводит к снижению значений *Propionibacterium* spp. При увеличении концентрации *Staphylococcus* spp. более 500 ед., концентрация *Propionibacterium* spp. снижается до нуля.

Как показано на **рис. 3**, увеличение концентрации *Streptococcus mutans* приводит к снижению значений *Pseudonocardia* spp. При превышении концентрации *Streptococcus mutans* 350 ед., концентрация *Pseudonocardia* spp. снижается до минимальных значений (50–220 ед.).

Как видно из **рис. 4**, увеличение концентрации *Lactobacillus spp.* приводит к снижению значений *Clostridium ramosum*.

Рис. 5 демонстрирует, что увеличение концентрации *Propionibacterium acnes* приводит к снижению значений *Clostridium ramosum*.

Как видно из **рис. 6**, увеличение концентрации *Lactobacillus spp.* приводит к увеличению значений *Bifidobacterium* spp.

При увеличении концентрации *Staphylococcus* spp. до 800 ед. значения *Bifidobacterium spp.* падают до 0.

Увеличение концентрации *Lactobacillus* spp. приводит к уменьшению количества *Clostridium ramosum*.

При рассмотрении зависимости показателей до и после лечения **(табл. 5)** при наличии высоких значений коэффициента корреляции, его статистической значимости и малых изменений средних значений можно сделать заключение о том, что процесс

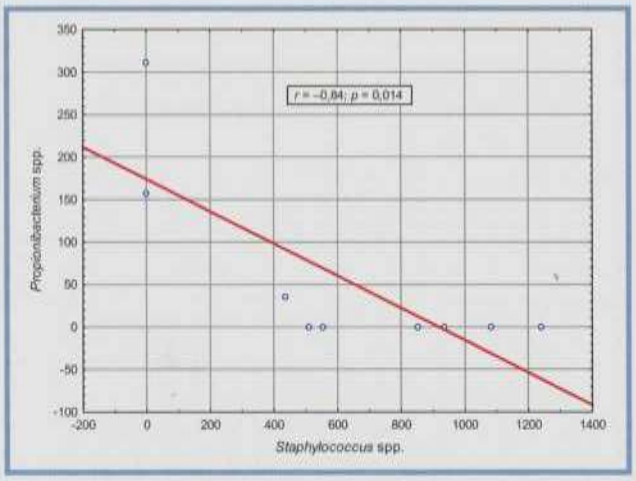

Рис. 2. **Корреляционная зависимость для пары *Staphylococcus* spp. и *Propionibacterium* spp., 1-я группа (контроль).**

Fig. 2. **Correlation for *Staphylococcus spp.* and *Propionibacterium* spp., 1st group (control).**

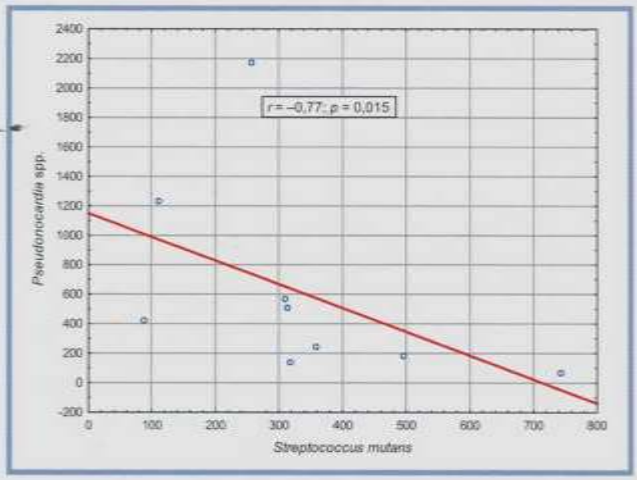

Рис. 3. **Корреляционная зависимость для пары *Streptococcus mutans* и *Pseudonocardia* spp., 1-я группа (контроль).**

Fig. 3. **Correlation for *Streptococcus mutans* and *Pseudonocardia* spp., 1st group (control).**

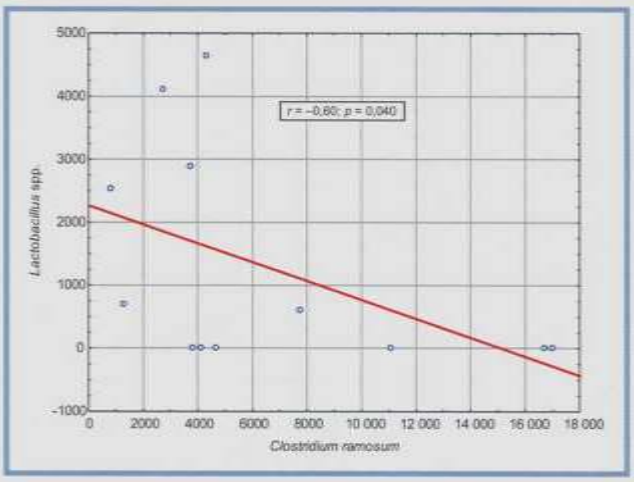

Рис. 4. **Корреляционная зависимость для пары *Clostridium ramosum* и *Lactobacillus* spp., 2-я группа до лечения.**

Fig. 4. **Correlation for *Clostridium ramosum* and *Lactobacillus* spp., 2nd group before treatment.**

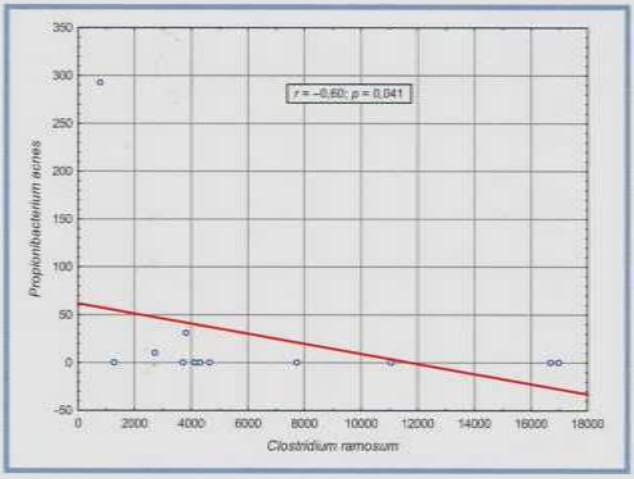

Рис. 5. **Корреляционная зависимость для пары *Propionibacterium acnes* и *Clostridium ramosum*, 2-я группа до лечения.**

Fig. 5. **Correlation for *Propionibacterium acnes* and *Clostridium ramosum*, 2nd group before treatment.**

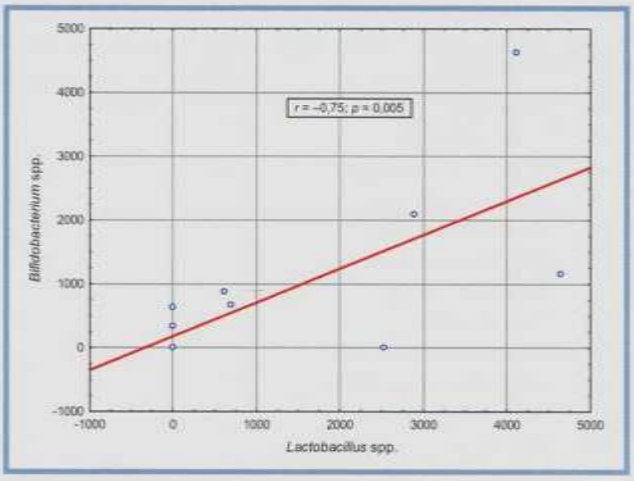

Рис. 6. **Корреляционная зависимость для пары *Lactobacillus* spp. и *Bifidobacterium* spp., 2-я группа до лечения.**

Fig. 6. **Correlation for *Lactobacillus* spp. and *Bifidobacterium* spp., 2nd group before treatment.**

лечения практически не затронул этот микроорганизм (пример, *Lactobacillus* spp., *Pseudonocardia* spp.) Напротив, при отсутствии статистически значимых значений корреляции до и после лечения можно утверждать о сильном влиянии лечения на изменения данного показателя (пример *Staphylococcus* spp., *Prevotella* spp., *Candida* spp.).

Заключение

Полученные в ходе исследования результаты говорят о влиянии монотерапии системным изотретионином, созданным на базе технологии Lidose *(Акнекутан)*, на микробный пейзаж кожи у пациентов с акне. Можно говорить о положительной динамике микробного пейзажа у пациентов с акне с проявлениями в виде папуло-пустулезной формы акне средней тяжести на фоне достижения полной клинической ремиссии, а также нормализации микробиоты кожи по сравнению с пациентами контрольной группы. Современные подходы к лечению акне средней степени тяжести в виде монотерапии системным изотретионином оправданы с точки зрения влияния на все звенья патогенеза, достижения выраженного клинического эффекта, нормализации микробиоты кожи, профилактики развития антибиотикорезистентных форм микроорганизмов, снижения медикаментозной нагрузки на организм пациента.

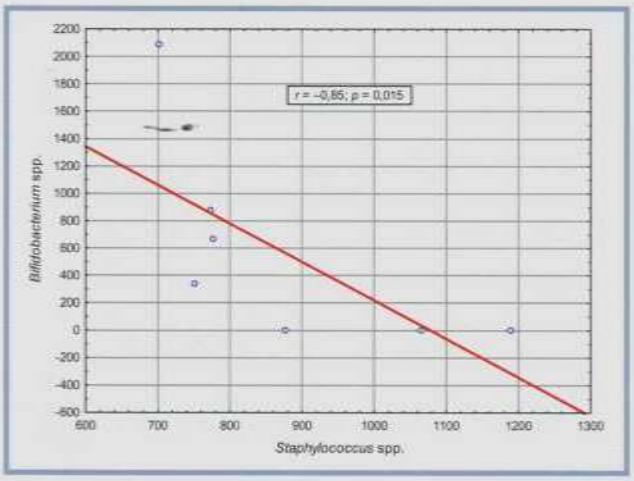

Рис. 7. **Корреляционная зависимость для пары *Staphylococcus* spp. и *Bifidobacterium* spp., 2-я группа до лечения.**

Fig. 7. **Correlation for Staphylococcus spp. and Bifidobacterium *spp.*, 2nd group before treatment.**

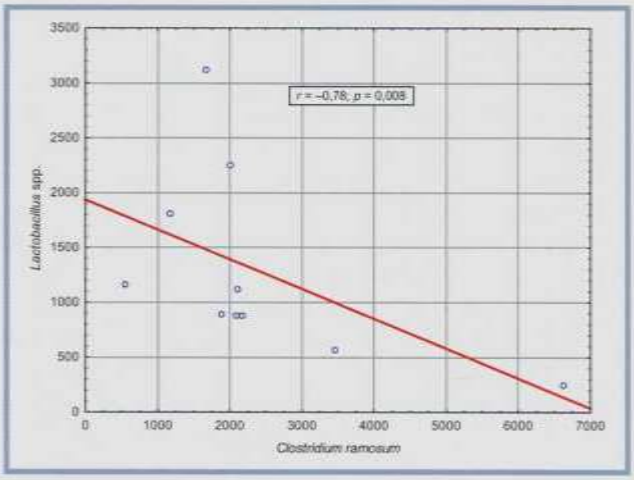

Рис. 8. **Корреляционная зависимость для пары *Lactobacillus* spp. и *Clostridium ramosum*, 2-я группа после лечения.**

Fig. 8. **Correlation for *Lactobacillus* spp. and *Clostridium ramosum*, 2nd group after treatment.**

Таблица 5. **Коэффициент корреляции Спирмена (r), 2-я группа до и после лечения**

Table 5. **Spearman's correlation coefficient (r), 2nd group before and after treatment**

№	Микроорганизм	Коэффициент корреляции Спирмена между значениями до и после лечения	*p*
11	*Clostridium ramosum*	0,75	0,01
16	*Lactobacillus* spp.	0,91	0,0002
18	*Propionibacterium* spp.	—	—
19	*Pseudonocardia* spp.	0,59	0,043
22	*Staphylococcus* spp.	0,80	0,10
23	*Streptococcus mutans*	0,64	0,044
27	*Bifidobacterium* spp.	0,40	0,25
36	*Prevotella* spp.	0,60	0,064
39	*Propionibacterium acnes*	0,50	0,14
41	*Staphylococcus epidermidis*	0,50	0,14
42	*Streptococcus* spp.	—	—
44	*Candida* spp.	0,48	0,16

Участие авторов:
Сбор и обработка материала, статистическая обработка, написание текста — Е.А. Аркатова, О.А. Сидоренко, Е.Е. Сидоренко, В.В. Старостенко
Концепция и дизайн исследования, редактирование — Е.А. Аркатова, О.А. Сидоренко.

Авторы заявляют об отсутствии конфликта интересов.

Authors' contributions:
Collecting and interpreting the data, statistical analysis, drafting the manuscript — E.A. Arkatova, O.A. Sidorenko, E.E. Sidorenko, V.V. Starostenko
The concept and design of the study, revising the manuscript — E.A. Arkatova, O.A. Sidorenko

The authors declare no conflict of interest.

ЛИТЕРАТУРА/REFERENCES

1. Strauss J, Krowchuk D, Leyden J, Anne W Lucky, Alan R Shalita, Eline C Siegfried, Drane M Thiboutot, Abby S Van Voorhees, Karl A Beutner, Carol K Sieck, Reva Bhushan. Guidelines of care for acne vulgaris manangement. *J Am Acad. Dermatol.* 2007;56:651-663.
2. Del Rosso J. Emerging topical antimicrobial options for mild-to-moderate acne: a review of the clinical evidence. Journal of drugs in dermatology: *JDD.* 2008;7(2):2-7.
3. Tan JK, Bhate K. A global perspective on the epidemiology on acne. *Br J Dermatol.* 2015;172(1):3-12.
4. Leyden JA. A review of use of combination therapies for the treatment of acne vulgaris. *J Am Acad Dermatol.* 2003;49:200-210.
5. Cunliffe WJ, Gollnick H. *Diagnosis and management.* Taylor & Francis; 2001;166.
6. Özyay F, Aktepe E, Erturan I. The evaluation of psychiatric comorbidity, self-injurious behavior, suicide probability, and other associated psychiatric factors (lonileness, self-esteem, life satisfaction) in adolescents with acne: A clinical pilot study. *J Cosmet Dermatol.* 2018;11:916-921.

7. Элинг Д. *Секреты дерматологии*. СПб. 1999.
Eling D. *Dermatology secrets*. SPb. 1999. (In Russ.)

8. Király CL, Alén M, Korvola J, Horsmanheimo M. The effect of testosterone and anabolic steroids on the skin surface lipidsand the population of Propionibacteria acnes inyoung postpubertal men. *Acta Derm Venereol*. 1988; 68(1):21-26.

9. Самцов А.В. Аравийская Е.Р. *Акне и розацеа*. М.: Фармтек; 2021;33, 58.
Samtsov AV, Araviyskaya ER. *Acne and rosacea*. M.: Pharmtech; 2021;33,8. (In Russ.).

10. Мейл Д., Бростофф Дж., Рот Д.Б., Ройтт А. *Иммунология*: пер. с англ. М.: Логосфера; 2007:537-540.
Mail D, Brostoff J, Roytt DB. *Immunologiya* [Immunology]: Translation from English (2007). M.: Logosfera; 2007;537-540. (In Russ.).

11. Kong HH, Segre JA. Skin microbiome: looking back to move forward. *J Invest Dermatol*. 2012;132(3 Pt 2):933-939.

12. Cogen AL, Nizet, Gallo RL. Skin microbiota: a sourse of disease or defence? *Br J Dermatol*. 2008;158(3):442-455.

13. Аравийская Е.Р., Соколовский Е.В. Микробиом — новая эра в изучении здоровой и патологически измененной кожи. *Вестн дерматол*. 2016;92(3):102-109.
Araviiskaia ER, Sokolovskiy EV. Microbiome: a new era in normal and pathological changes skin studies. *Vestnik dermatologii i venerologii*. 2016; 92(3):102-109. (In Russ.).

14. Zaenglein AL, Pathy AL, Schlosser BJ, Alikhan A, Baldwin HE, Berson DS, Bowe WP, Graber EM, Harper JC, Kang S, Keri JE, Leyden JJ, Reynolds RV, Silverberg NB, Stein Gold LF, Tollefson MM, Weiss JS, Dolan NC, Sagan AA, Stern M, Boyer KM, Bhushan R.. Guidelines of care for the management of acne vulgaris. *J Am Acad Dermatol*. 2016;74:945-973.

15. Рекен М., Шаллер М., Заттлер Э., Бургдорф В. *Атлас по дерматологии*. М.: МЕДпресс-информ; 2012. Taschenatlas Dermatologie: Grundlagen. Diagnostik. Klinik/Rocken Martin, Schaller Martin, Sattler Elke. Stuttgart, New York; 2010.
Reken M, Shaller M, Zattler E, Burgdorf V. *Atlas po dermatologii*. M.: MEDpress-inform; 2012. Taschenatlas Dermatologie: Grundlagen. Diagnostik. Klinik/Rocken Martin, Schaller Martin, Sattler Elke. Stuttgart, New York; 2010. (In Russ.).

16. Amichai B, Grunwald MH. Isotretinoin in dermatology. *J Dermatol Treat*. 2000;11:219-240.

17. Олисова О.Ю. Эффективность системных ретиноидов при акне. *РМЖ*. Дерматология. 2016;10:602-606.
Olisova OYu. The efficacy of systemic retinoids in acne. *RMJ*. Dermatology. 2016;10:602-606. (In Russ.).

18. Кочергин Н.А., Самгин М.А., Монахов С.А., Игнатьев Д. Дерматологический индекс акне. *Эстетическая медицина*. 2004;3(1):62-65.
Kochergin NA, Samgin MA, Monakhov SA, Ignat'ev D. Dermatologic index acne. *Esteticheskaya meditsina*. 2004;3(1):62-65. (In Russ.).

Поступила в редакцию 23.08.2021
Received 23.08.2021
Отправлена на доработку 05.09.2021
Revision received 05.09.2021
Отправлена на доработку 12.09.2021
Revision received 12.09.2021
Принята к печати 27.09.2021
Accepted 27.09.2021

Клиническая дерматология и венерология
2021, Т. 20, № 5, с. 120–127
https://doi.org/10.17116/klinderma202120051120

Russian Journal of Clinical Dermatology and Venereology =
Klinicheskaya dermatologiya i venerologiya 2021, Vol. 20, No. 5, pp. 120–127
https://doi.org/10.17116/klinderma202120051120

Рекомендации российских экспертов по практическому применению филлера VYC-25L

© В.Ю. АВТОМОНОВ[1], Е.О. ГУТОП[2], Н.Г. КАЛАШНИКОВА[3], О.М. КАПУЛЕР[4], Е.В. КРУГЛИК[5], С.В. МУРАКОВ[6], Е.В. ПОЗДЕЕВА[7], Е.А. РАЗУМОВСКАЯ[8], Е.В. СОКОЛОВА[9], Л.В. ТЕРЕНТЬЕВА[10]

[1]Клиника «Медея Эстетик» Москва, Россия;
[2]ФГАОУ ВО «Российский университет дружбы народов», Москва, Россия;
[3]Клиника «Линлайн», Москва, Россия;
[4]ЗАО «Центр косметологии, пластической и реконструктивной хирургии», Уфа, Россия;
[5]VIP clinic, Калининград, Россия;
[6]Академия постдипломного образования ФГБУ «Федеральный научно-клинический центр Федерального медико-биологического агентства России», Москва, Россия;
[7]Клиника «Линлайн», Екатеринбург, Россия;
[8]Клиника «Ренессанс-косметология», Самара, Россия;
[9]Институт красоты ГАЛАКТИКА, Санкт-Петербург, Россия;
[10]Beauty Class Clinic, Москва, Россия

РЕЗЮМЕ

В современном мире процедуры эстетической коррекции подбородка и овала лица приобретают все большую популярность в связи с тем, что гармонии нижней трети в последнее время уделяется особое внимание. Одним из часто применяемых филлеров в это зоне лица является VYC-25L. Этот продукт имеет обширную доказательную базу, полученную в ходе доклинических и клинических исследований, что позволило успешно применять его в ряде клиник по всему миру, включая российские. Однако несмотря на научную обоснованность использования данного филлера, для практикующих специалистов в сфере эстетической медицины важно иметь представление об особенностях коррекции у разных категорий пациентов. В настоящей работе подробно описаны рекомендации по практическому применению VYC-25L с учетом накопленных клинических данных и практического опыта. Эти рекомендации будут полезны врачам-косметологам и пластическим хирургам для более эффективной и безопасной эстетической коррекции.

Ключевые слова: *гиалуроновая кислота, филлеры, эстетическая коррекция, нижняя треть лица, подбородок, овал лица.*

ИНФОРМАЦИЯ ОБ АВТОРАХ:
Автомонов В.Ю. — https://orcid.org/0000-0002-1714-3441
Гутоп Е.О. — https://orcid.org/0000-0001-8986-7329
Калашникова Н.Г. — https://orcid.org/0000-0001-5250-9288
Капулер О.М. — https://orcid.org/0000-0001-5714-5495
Круглик Е.В. — https://orcid.org/0000-0002-2249-5441
Мураков С.В. — https://orcid.org/0000-0003-4330-2570
Поздеева Е.В. — https://orcid.org/0000-0002-5507-9751
Разумовская Е.А. — https://orcid.org/0000-0001-7879-6625
Соколова Е.В. — https://orcid.org/0000-0002-2758-7345
Терентьева Л.В. — https://orcid.org/0000-0001-8562-1778
Автор, ответственный за переписку: Мураков С.В. — e-mail: stanislav@doctor.com

КАК ЦИТИРОВАТЬ:
Автомонов В.Ю., Гутоп Е.О., Калашникова Н.Г., Капулер О.М., Круглик Е.В., Мураков С.В., Поздеева Е.В., Разумовская Е.А., Соколова Е.В., Терентьева Л.В. Рекомендации российских экспертов по практическому применению филлера VYC-25L. *Клиническая дерматология и венерология.* 2021;20(5):120–127. https://doi.org/10.17116/klinderma202120051120

Russian experts' recommendations on the practical use of the filler VYC-25L

© V.YU. AVTOMONOV[1], E.O. GUTOP[2], N.G. KALASHNIKOVA[3], O.M. KAPULER[4], E.V. KRUGLIK[5], S.V. MURAKOV[6], E.V. POZDEEVA[7], E.A. RAZUMOVSKAYA[8], E.V. SOKOLOVA[9], L.V. TERENTYEVA[10]

[1]Clinic «Medeya Aesthetic» Moscow, Russia;
[2]Peoples' Friendship University of Russia, Moscow, Russia;
[3]Clinics «Linline», Moscow, Russia;
[4]Center of Cosmetology, Plastic and Reconstructive Surgery, Ufa, Russia;
[5]VIP clinic, Kaliningrad, Russia;
[6]Academy of Postgraduate Education under Federal Scientific and Clinical Center of Federal Medical-Biological Agency of Russia, Moscow, Russia;
[7]Clinics «Linline», Yekaterinburg, Russia;
[8]Clinic «Renaissance-cosmetology», Samara, Russia;
[9]Clinic «Galaxy», St. Petersburg, Russia;
[10]Beauty Class Clinic, Moscow, Russia

ABSTRACT
Aesthetic treatments of the chin and jawline are becoming increasingly popular nowadays since special attention has been paid to the harmony of the lower face. One of the most used fillers in this facial area is VYC-25L. This filler has an extensive evidence base obtained during the non-clinical and clinical trials. After that many clinics around the world, including Russian ones, have started successful use of this product. However, despite the scientific evidence, aesthetic practitioners should be guided by approaches for the treatments with VYC-25L in different categories of patients. The presented article describes in detail the practical recommendations for aesthetic treatments with VYC-25L, considering the accumulated data of clinical trials and practical experience. These recommendations will be useful for cosmetologists and plastic surgeons for more effective and safe aesthetic treatments.

Keywords: *hyaluronic acid, fillers, aesthetic correction, lower third of the face, chin, facial contours.*

INFORMATION ABOUT THE AUTHORS:
Avtomonov V.Yu. — https://orcid.org/0000-0002-1714-3441
Gutop E.O. — https://orcid.org/0000-0001-8986-7329
Kalashnikova N.G. — https://orcid.org/0000-0001-5250-9288
Kapuler O.M. — https://orcid.org/0000-0001-5714-5495
Kruglik E.V. — https://orcid.org/0000-0002-2249-5441
Murakov S.V. — https://orcid.org/0000-0003-4330-2570
Pozdeeva E.V. — https://orcid.org/0000-0002-5507-9751
Razumovskaya E.A. — https://orcid.org/0000-0001-7879-6625
Sokolova E.V. — https://orcid.org/0000-0002-2758-7345
Terentyeva L.V. — https://orcid.org/0000-0001-8562-1778
Corresponding author: Murakov S.V. — e-mail: stanislav@doctor.com

TO CITE THIS ARTICLE:
Avtomonov VYu, Gutop EO, Kalashnikova NG, Kapuler OM, Kruglik EV, Murakov SV, Pozdeeva EV, Razumovskaya EA, Sokolova EV, Terentyeva LV. Russian experts' recommendations on the practical use of the filler VYC-25L. *Russian Journal of Clinical Dermatology and Venereology = Klinicheskaya dermatologiya i venerologiya*. 2021;20(5):120–127. (In Russ.).
https://doi.org/10.17116/klinderma202120051120

Введение

Процедуры эстетической коррекции подбородка и овала лица становятся все более востребованными в связи с тем, что гармонии нижней трети лица в последнее время уделяется особое внимание [1, 2]. Известно, что восприятие эстетики нижней части лица зависит не только от общепринятых стандартов, но и от особенностей пациентов: их возраста, пола (маскулинный или женственный подбородок) и другого контекста [2–4]. Таким образом, разработка филлеров на основе гиалуроновой кислоты (ГК) для коррекции нижней трети лица — важная задача в сфере эстетической медицины [5, 6]. Одним из примеров таких филлеров на основе ГК является *Juvederm Volux* (регистрационное удостоверение РЗН 2020/11695, «Allergan Aesthetics an AbbVie Company», Франция). В ходе доклинических и клинических исследований получены многочисленные данные, свидетельствующие об эффективности и безопасности этого филлера, что позволило успешно применять его в ряде клиник по всему миру [7]. Однако, несмотря на научную обоснованность использования данного препарата, для практикующих специалистов в сфере эстетической медицины важно иметь представление об особенностях применения *Juvederm Volux* у разных категорий пациентов [8]. В связи с этим группа российских экспертов провела обзор литературы по данному вопросу и сформулировала рекомендации по практическому применению *Juvederm Volux* с учетом собственного клинического опыта.

Категории пациентов для коррекции подбородка и овала лица

Индивидуальные особенности нижней трети лица во многом зависят от внутренних и внешних факторов, которые оказывают существенное влияние на эстетику этой области [9]. Поэтому следует разделить всех пациентов, которым требуется коррекция подбородка и овала лица, на молодых (до 44 лет, превалируют генетические факторы) и среднего и пожилого возраста (старше 45 лет, превалируют факторы старения или сочетаются анатомические особенности и возрастные изменения) [10]. С учетом анатомо-морфологических особенностей нижней трети лица можно выделить следующие категории пациентов молодого возраста:

— микрогения (горизонтальная/вертикальная) [11];
— дистальный прикус, II класс окклюзии [2];
— недостаточный объем углов нижней челюсти [12];
— сглаженный шейно-подбородочный угол [13];
— гиперактивная мимика (миомодуляция) [14, 15].

Важными особенностями восприятия гармонии нижней трети лица являются расовая принадлежность и гендерные особенности, следовательно, подходы к коррекции подбородка и овала лица у пациентов различаются [16]. У женщин, например, гиперкоррекция подбородка может привести к увеличению его ширины и получению «тяжелого» овала лица, что сделает черты более маскулинными и не-

привлекательными [10]. Кроме того, на субъективное восприятие нижней трети лица у молодых пациентов, в том числе независимо от признаков старения, оказывают влияние такие факторы, как социум, гендерные различия, симметрия лица, мимика, определяющая эмоциональный статус, а также морфотип старения [17, 18]. Имеют значение также меняющиеся представления о красоте, особенно это касается формы подбородка [19]. Как уже говорилось ранее, у молодых пациентов эстетические нарушения, как правило, связаны с аномалиями развития подбородка (приобретенные и врожденные) [20].

У пациентов среднего и пожилого возраста (старше 45 лет) коррекция обычно осуществляется в связи с возрастными изменениями нижней трети лица и анатомическими особенностями, которые усугубляются с возрастом. Доказано, что верхняя челюсть подвержена неравномерной ретрузии и резорбции, что влечет за собой уплощение средней трети лица и изменение овала лица из-за уменьшения объема в скуловой зоне [21]. Наблюдается также гравитационный птоз [10]. С возрастом происходит резорбция нижней челюсти с уменьшением скелетной опоры для мягких тканей и потенцированием их провисания, при этом формируются глубокие губоподбородочные борозды и наблюдается провисание субментальной области. Таким пациентам проводят прямую коррекцию овала лица, губоподбородочных борозд, а также вводят филлер после пластических операций и выполняют опосредованную коррекцию субментальной зоны. При выполнении процедур важно учитывать гендерные особенности таких пациентов [10, 22].

Обоснование применения *Juvederm Volux* в нижней трети лица и *Juvederm Voluma with Lidocaine* в средней трети лица

Эффективность и безопасность *Juvederm Volux* для коррекции нижней трети лица показана в ряде клинических исследований. Так, P. Ogilvie и соавт. (2020) представили исследование по оценке безопасности и эффективности *Juvederm Volux* при коррекции ретрузии подбородка. Участникам (n=113) вводили *Juvederm Volux* в область подбородка и овала лица для коррекции нижней его трети. Отмечено выраженное улучшение профиля лица (угол glabella-subnasale-pogonion) после коррекции *Juvederm Volux*, которое сохранялось к 12-му месяцу наблюдения. Удовлетворенность результатами процедуры (по опроснику GAIS) отметили 83,5% врачей и 77,2% участников. Среди наиболее распространенных нежелательных явлений (НЯ) регистрировали уплотнение мягких тканей, болезненность при пальпации и отек, разрешившиеся самопроизвольно в течение 1 нед [23]. Часть (n=89) пациентов получали повторную инъекцию через 18–24 мес, в итоге удовлетворенность врачей результатами применения *Juvederm Volux* через 18 и 24 мес составила соответственно 96,9 и 100%, а пациентов — 93,8 и 100% [24]. В работе E. Mastroluca и соавт. (2021) с участием 40 мужчин при проведении тех же процедур, что и в исследовании P. Ogilvie, удовлетворенность составила 88,1±10,3%, средний объем *Juvederm Volux* — 7,8±1,2 мл [9]. D. Bertossi и соавт. (2020) представили схожие результаты: по итогам анализа 30 случаев использования *Juvederm Volux* у мужчин и женщин (53,3%) 96,7% пациентов оценили результат процедуры как «значительное улучшение» или «улучшение» [25]. В исследовании F. Urdiales-Gálvez и соавт. (2020) для объективизации оценки эффективности и безопасности применения филлера *Juvederm Volux* использовали ультразвуковое исследование (n=30). При УЗ-сканировании интактных мягких тканей после введения препарата отмечен гетерогенный **рисунок нормальной** подкожной клетчатки с чередованием анэхогенных и гиперэхогенных участков, которые исчезли через 30 сут, что свидетельствовало об успешной интеграции филлера в ткани [26].

Выполнен ряд исследований по оценке эффективности и безопасности коррекции средней трети лица с использованием *Juvederm Voluma with Lidocaine*. В работе H. Raspaldo и соавт. (2008) представлен ретроспективный анализ 102 клинических случев применения филлера *Juvederm Voluma with Lidocaine* (средний объем 1,9 мл) в средней трети лица (93 женщины, 9 мужчин, средний возраст 51,27 (26–80) года). По шкале GAIS через 1 мес после процедуры эффект оценен исследователем как «превосходный» и «очень хороший» соответственно у 71,6 и 26,5% пациентов, через 6–12 мес — у 64,4 и 16,8%. Через 1 мес после процедуры у большинства пациентов зарегистрирована 1-я или 2-я степень дефицита объема тканей (отсутствие или начальные признаки птоза мягких тканей или слабовыраженная атрофия соответственно). Этот эстетический эффект сохранялся спустя 6–18 мес [27].

В 2009 г. K. Hoffman и группа исследователей *Juvederm Voluma Study* представили результаты исследования, проведенного в странах Европы. Оно состояло из 2 визитов: на 1-м визите 70 пациентам (91% женщин, средний возраст 50 лет) проводили процедуру эстетической коррекции с применением *Juvederm Voluma with Lidocaine* (средний объем 4,6 мл), а на 2-м визите через 14±7 дней оценивали эффективность и безопасность. Средняя оценка по шкале потери объема тканей лица (Facial Volume Loss Scale, FVLS) составила 3,7 балла (средняя степень) на 1-м визите и 2,1 балла на 2-м визите (p<0,01). И врачи, и пациенты охарактеризовали эффект процедур по шкале GAIS как «очень хороший» и «хоро-

ший» в 88 и 76% случаев соответственно [28]. В рамках исследования P. Callan и соавт. (2013) у 98–100% из 103 пациентов отмечен положительный эффект от процедуры коррекции при помощи *Juvederm Voluma with Lidocaine* по GAIS. К 78 нед у 81,7% пациентов все еще отмечали эффект по шкале дефицита объема средней трети лица (MidFace Volume Deficit Scale, MFVDS). В конце исследования 66 пациентов были удовлетворены или очень удовлетворены процедурой [29]. Схожие результаты получили J. Few и соавт. (2015), которые изучали эффективность *Juvederm Voluma with Lidocaine* по оценке 255 пациентов, которым проводили коррекцию дефицита объема средней трети лица, затем ежеквартально оценивали эффект от процедуры и наличие НЯ в течение 24 мес. Через 6 и 24 мес после коррекции 92,8 и 79% пациентов соответственно оценили объем скуловой области по шкале общего эстетического улучшения (Global Aesthetic Improvement Scale, GAIS) как «лучше, чем было» или «гораздо лучше, чем было», 89,8 и 75,8% пациентов соответственно поставили оценку «более удовлетворен» внешним видом своего лица. Результат сохранялся у 67,8% участников через 6 мес и 49% — через 2 года после коррекции. Через 6 мес после коррекции пациенты отмечали, что выглядят в среднем на 5 лет моложе фактического возраста, через 24 мес — на 3 года. Наиболее распространенными местными НЯ были болезненность, отек, образование узелков, выраженность которых была незначительной или умеренной, а продолжительность не превышала 2 нед [30].

Таким образом, *Juvederm Volux* предназначен для применения в нижней трети лица. В настоящее время отсутствуют клинические данные, касающиеся эффективности и переносимости *Juvederm Volux* в средней трети лица, которая отличается от нижней трети анатомо-физиологическими особенностями. Доказана эффективность и безопасность применения в средней трети лица *Juvederm Voluma with Lidocaine*.

Техника инъекций *Juvederm Volux*

В **таблице** представлены основные области применения *Juvederm Volux* для коррекции нижней трети лица. На **рис. 1** показаны точки введения *Juvederm Volux* на основе системы MD Codes, предложенной M. de Maio [31].

Интеграция *Juvederm Volux* в план комплексной коррекции лица

При комплексной коррекции лица *Juvederm Volux* возможно комбинировать в ходе одной процедуры с ботулинотерапией верхней трети лица и сочетать с другими филлерами коллекции Vycross, в том числе в одной анатомической зоне [32]. Кроме того, за 2–4 нед до или через 2–4 нед после эстетической коррекции с использованием *Juvederm Volux* возможно применение аппаратных косметологических методов и нитей. В работе Е.В. Круглик и соавт. (2020) предложено использовать эстетическую коррекцию филлером на основе ГК в сочетании с криолиполизом: за 1 мес до него и через 3 мес после [33].

В соответствии с обзором G. Casabona и соавт. (2019), филлеры на основе ГК можно применять в комбинации с HIFU (high-intensity focused ultrasound, высокоинтенсивным сфокусированным ультразвуком) [34]. В исследовании M. Alam и соавт. (2006, *n*=5) продемонстрированы эффективность и безопасность совместного применения филлеров на основе ГК и радиочастотного лифтинга, что подтвердило полученные ранее данные *in vivo* [35–37]. Сочетание лазерных методов и филлеров позволяет проводить комплексную коррекцию с учетом конституционального и/или возрастного дефицита жировой и костной тканей, способствующих мышечно-фасциальному дисбалансу. Такая комбинация позволяет добиваться лифтинга мягких тканей за счет

Основные положения применения *Juvederm Volux* для коррекции нижней трети лица

Main features of the lower face treatment with *Juvederm Volux*

Анатомическая зона	Код* [31]	Глубина введения	Способ введения	Техника инъекции	Объем для одной стороны лица, мл
Губоподбородочная складка**	C1	Подкожно	Игла или канюля	Микроболюсная/веерная	0,5–1
Верхушка подбородка (гнатион и ментон)	C2 (Jw5)	Супраперностально	Игла (возможна канюля)	Болюсная	0,2–0,3***
Нижнелатеральная часть подбородка	C5 (только для мужчин)	Супраперностально	Игла (возможна канюля)	Болюсная	0,2–0,4
Угол нижней челюсти	Jw1	Подкожно	Канюля	Веерная	0,2–0,5
Предушная область	Jw2	Подкожно	Канюля (возможна игла)	Веерная	0,2–0,5
Предчелюстная борозда	Jw4	Подкожно	Игла	Болюсная	0,1–0,3
		Подкожно	Канюля	Линейная	0,1–0,5

Примечание. * — MD Codes разработаны доктором M. de Maio и основаны на его клиническом опыте; ** — может применяться *Juvederm Voluma with Lidocaine*, но требуется больший объем; *** — при ретрузии подбородка объем может быть больше для восполнения дефицита, однако за 1 сеанс не следует превышать указанный объем.

Рис. 1. **Техника инъекций *Juvederm Volux* (на основании системы MD Codes) [31].**
***Fig. 1. Juvederm Volux* injection technique (based on the MD Codes system) [31].**

репозиции связочного аппарата и воздействия на него новыми лазерными технологиями с большей глубиной реализации эффекта.

В работах Н.Г. Калашниковой и Е.В. Поздеевой (2020, 2021), а также в работах зарубежных авторов представлены успешные клинические случаи комплексной эстетической коррекции с применением *Juvederm Volux* и лазерного излучения [38, 39]. Преимущества совместного применения филлеров на основе ГК и нитевой эстетической коррекции также описаны [40, 41]. Показано, что в клинической практике алгоритм выбора комбинированных методов в существенной степени базируется на возможностях методов или их комбинации, включая реализацию запроса пациента, эстетические показания, индивидуальные анатомические особенности и морфотип старения.

Так, например, при гипотрофическом морфотипе старения, в том числе сочетающемся с птозом, предлагается использовать на 1-м этапе RF-терапию (микроигольчатый режим), на 2-м — объемную коррекцию филлерами и препарат Ботокс, а на 3-м — нитевой лифтинг. При гипертрофии/птозе возможен иной порядок коррекции: сначала проведение RF-терапии (стимулирующий режим) и HIFU, затем нитевой лифтинг и ботулинотерапия морщин верхней трети лица, а на 3-м этапе коррекция филлерами [40, 41].

Безопасность и профилактика нежелательных явлений

Важно отметить, что с целью профилактики осложнений при использовании *Juvederm Volux* врачи должны соблюдать определенные правила: знать анатомию лица, включая опасные зоны, и владеть правильной техникой инъекций. Кроме того, врачи должны в полной мере информировать пациентов о показаниях к применению, противопоказаниях и возможных нежелательных явлениях с целью формирования реалистичных ожиданий. Следует соблюдать правила асептики и избегать гиперкоррекции, так как избыточный объем филлера может быть причиной развития НЯ [32].

Не допускается применение *Juvederm Volux* в периорбитальной зоне, введение в кровеносные сосуды, воспаленные участки кожи, а также массивная

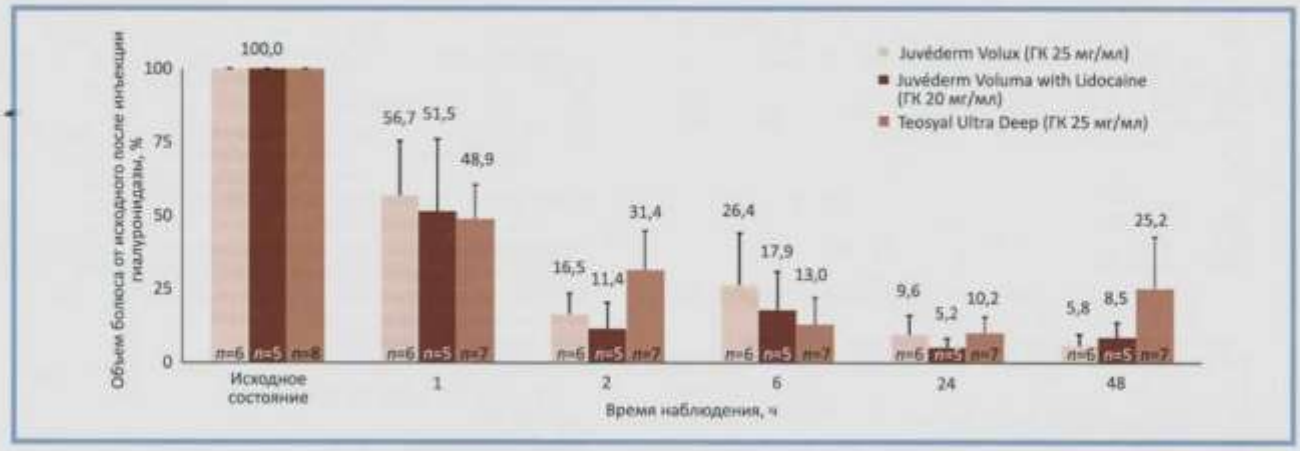

Рис. 2. **Деградация волюмизирующих филлеров на основе ГК после однократного введения гиалуронидазы.**
Fig. 2. **Degradation of HA-based volumizing fillers after a single injection of hyaluronidase.**

коррекция лица. Препарат нельзя вводить пациентам с эпилепсией, не поддающейся лечению, пациентам со склонностью к развитию гипертрофированных рубцов, известной повышенной чувствительностью к ГК, местным анестетикам [32].

При использовании *Juvederm Volux* следует придерживаться определенных рекомендаций. Если для коррекции подбородка требуется объем >3 мл, рекомендовано составить поэтапный план коррекции с интервалом между процедурами от 2 мес и введением объема до 3 мл за 1 сеанс. Возможно назначение нестероидных противовоспалительных средств по показаниям через 2–3 ч после процедуры до 3–5 дней для профилактики болезненности у пациентов, которым введено >2 мл *Juvederm Volux*. Объем *Juvederm Volux* должен быть меньше, чем объем *Juvederm Voluma with Lidocaine*, применяемый для коррекции той же зоны. Следует ограничить применение препаратов, влияющих на свертываемость крови. Необходимо производить регулярную смену игл и канюль. Возможно моделирование геля в течение 2 сут после инъекции. Следует избегать введения препарата в жевательную мышцу и околоушную слюнную железу.

Важнейшим свойством филлеров на основе ГК, обеспечивающим благоприятный профиль их безопасности, является обратимость эффекта под воздействием гиалуронидазы. Была проведена сравнительная оценка деградации волюмизирующих филлеров на основе ГК, в ходе которой для создания выступающего болюса крысам подкожно вводили 0,05 мл одного из филлеров (8 животных на препарат), через 4 дня в болюс инъецировали 15 ЕД (0,1 мл) гиалуронидазы (Hylenex, Halozyme Therapeutics, США). Изменение объёма филлера определяли с помощью 3D–визуализации как процент от исходной средней высоты болюса через 1, 2, 6, 24 и 48 часов после введения гиалуронидазы **(рис. 2)**. Было установлено, что различия в физико-химических свойствах Juvederm Volux, Juvederm Voluma with Lidocaine и Teosyal Ultra Deep не оказывали существенного влияния на способность к ферментативной деградации [42].

Заключение

Juvederm Volux характеризуется доказанным благоприятным профилем эффективности и безопасности, что подтверждается опытом применения российскими экспертами [43]. В представленной работе описаны рекомендации по практическому применению филлера *Juvederm Volux* с учетом накопленных данных клинических исследований и многолетнего практического опыта. Эти рекомендации будут полезны всем практикующим специалистам для получения оптимальных результатов эстетической коррекции.

Авторы заявляют об отсутствии конфликта интересов.
The authors declare no conflict of interest.

ЛИТЕРАТУРА/REFERENCES

1. How Frequently Are Dermal Filler Treatments Done? About Plastic Surgery. Accessed June 11, 2021. https://www.aboutplasticsurgery.com/skin/dermal-fillers/dermal-fillers-frequency-of-treatment/
2. Lee EI. Aesthetic Alteration of the Chin. *Semin Plast Surg*. 2013;27(3):155-160. https://doi.org/10.1055/s-0033-1357113
3. Frodel JL, Sykes JM. Chin augmentation/genioplasty: chin deformities in the aging patient. *Facial Plast Surg*. 1996;12(3):279-283. https://doi.org/10.1055/s-0028-1082418
4. Zide BM, Boutros S. Chin surgery III: revelations. *Plast Reconstr Surg*. 2003;111(4):1542-1550; discussion 1551-1552. https://doi.org/10.1097/01.PRS.0000049635.68551.FF

5. Капулер О.М. Инъекционная пластика нижней трети лица: возможности использования инновационного филлера на основе стабилизированной гиалуроновой кислоты Juvederm Volux. *Пластическая хирургия и эстетическая медицина*. 2020;4:52-57.
Kapuler OM. Contour correction of the lower face: innovative hyaluronic acid-based filler Juvederm Volux. *Plasticheskaja Hirurgija I Jesteticheskaja Medicina*. 2020;4:52-57. (In Russ.).
https://doi.org/10.17116/plast.hirurgia202004152

6. Капулер О.М. Филлеры на основе гиалуроновой кислоты: что важно знать? *Косметика и медицина*. 2018;4:35-38.
Kapuler OM. Hyaluronic acid fillers: what is important to know? *Kosmetika i Medicina*. 2018;(4):35-38. (In Russ.).

7. Health C for D and R. Juvéderm Voluma — P110033/S047. FDA. Published online July 7, 2020. Accessed June 11, 2021.
https://www.fda.gov/medical-devices/recently-approved-devices/juvedermr-volumatm-xc-p110033s047

8. Thayer ZM, Dobson SD. Geographic Variation in Chin Shape Challenges the Universal Facial Attractiveness Hypothesis. *PLoS One*. 2013;8(4):e60681.
https://doi.org/10.1371/journal.pone.0060681

9. Mastroluca E, Patalano M, Bertossi D. Minimally invasive aesthetic treatment of male patients: The importance of consultation and the lower third of the face. *J Cosmet Dermatol*. 2021;20(7):2086-2092. Published online May 16, 2021.
https://doi.org/10.1111/jocd.14231

10. Henderson A. Focusing on chin augmentation: treating the lower face using dermal filler. *Journal of Aesthetic Nursing*. 2020;9(5):191-194.
https://doi.org/10.12968/joan.2020.9.5.191

11. Allergan. When you want to define the lower face. Information for healthcare professionals. 2019.

12. Mommaerts MY, Shteif M, Hendrickx K, Laster Z. Surgical options in deep-bite mandibular deficiency with prominent chin — aesthetic considerations. *J Craniomaxillofac Surg*. 2004;32(2):112-118.
https://doi.org/10.1016/j.jcms.2003.09.005

13. Naini FB, Cobourne MT, McDonald F, Wertheim D. Submental-Cervical Angle: Perceived Attractiveness and Threshold Values of Desire for Surgery. *J Maxillofac Oral Surg*. 2016;15(4):469-477.
https://doi.org/10.1007/s12663-015-0872-4

14. de Maio M. Myomodulation with Injectable Fillers: An Update. *Aesthetic Plast Surg*. 2020;44(4):1317-1319.
https://doi.org/10.1007/s00266-020-01768-1

15. de Maio M. Myomodulation with Injectable Fillers: An Innovative Approach to Addressing Facial Muscle Movement. *Aesth Plast Surg*. 2018;42(3):798-814.
https://doi.org/10.1007/s00266-018-1116-z

16. Valenzano DR, Mennucci A, Tartarelli G, Cellerino A. Shape analysis of female facial attractiveness. *Vision Res*. 2006;46(8-9):1282-1291.
https://doi.org/10.1016/j.visres.2005.10.024

17. Malloy TE, DiPietro C, DeSimone B, Curley C, Chau S, Silva C. Facial attractiveness, social status, and face recognition. *Visual Cognition*. 2021;29(3):158-179.
https://doi.org/10.1080/13506285.2021.1884630

18. Little AC, Jones BC, DeBruine LM. Facial attractiveness: evolutionary based research. *Philos Trans R Soc Lond B Biol Sci*. 2011;366(1571):1638-1659.
https://doi.org/10.1098/rstb.2010.0404

19. Bloom JD. Emerging Trends, Techniques, and Technologies in Facial Plastic and Reconstructive Surgery. *Facial Plast Surg Clin North Am*. 2019;27(3):xiii-xiv.
https://doi.org/10.1016/j.fsc.2019.04.010

20. Ward J, Podda S, Garri JI, Wolfe SA, Thaller SR. Chin deformities. *J Craniofac Surg*. 2007;18(4):887-894.
https://doi.org/10.1097/scs.0b013e3180684401

21. Mendelson B, Wong C-H. Changes in the facial skeleton with aging: implications and clinical applications in facial rejuvenation. *Aesthetic Plast Surg*. 2012;36(4):753-760.
https://doi.org/10.1007/s00266-012-9904-3

22. Swift A, Remington K. BeautiPHIcation: a global approach to facial beauty. *Clin Plast Surg*. 2011;38(3):347-377.
https://doi.org/10.1016/j.cps.2011.03.012

23. Ogilvie P, Sattler G, Gaymans F, Belhaouari L, Weichman BM, Snow S, Chawla S, Abrams S, Schumacher S. Safe, Effective Chin and Jaw Restoration With VYC-25L Hyaluronic Acid Injectable Gel. *Dermatol Surg*. 2019;45(10):1294-1303.
https://doi.org/10.1097/DSS.0000000000001960

24. Ogilvie P, Benouaiche L, Philipp-Dormston WG, Gaymans F, Belhaouari L, Schumacher A, Sattler G, Harvey C. VYC-25L Hyaluronic Acid Injectable Gel Is Safe and Effective for Long-Term Restoration and Creation of Volume of the Lower Face. *Aesthet Surg J*. 2020;40(9):NP499-NP510.
https://doi.org/10.1093/asj/sjaa013

25. Bertossi D, Robiony M, Lazzarotto A, Giampaoli G, Nocini R, Nocini PF. Nonsurgical Redefinition of the Chin and Jawline of Younger Adults With a Hyaluronic Acid Filler: Results Evaluated With a Grid System Approach. *Aesthet Surg J*. Published online September 2021;41(9):1068–1076.
https://doi.org/10.1093/asj/sjaa179

26. Urdiales-Gálvez F, Barres-Caballer J, Carrasco-Sánchez S. Ultrasound assessment of tissue integration of the crosslinked hyaluronic acid filler VYC-25L in facial lower-third aesthetic treatment: A prospective multicenter study. *Journal of Cosmetic Dermatology*. 2021;20(5):1439-1449.
https://doi.org/10.1111/jocd.13632

27. Raspaldo H. Volumizing effect of a new hyaluronic acid sub-dermal facial filler: a retrospective analysis based on 102 cases. *J Cosmet Laser Ther*. 2008;10(3):134-142.
https://doi.org/10.1080/14764170802154607

28. Hoffmann K, Juvéderm Voluma Study Investigators Group. Volumizing effects of a smooth, highly cohesive, viscous 20-mg/mL hyaluronic acid volumizing filler: prospective European study. *BMC Dermatol*. 2009;9:9.
https://doi.org/10.1186/1471-5945-9-9

29. Callan P, Goodman GJ, Carlisle I, Liew S, Muzikants P, Scamp T, Halstead MB, Rogers J. Efficacy and safety of a hyaluronic acid filler in subjects treated for correction of midface volume deficiency: a 24 month study. *Clin Cosmet Investig Dermatol*. 2013;6:81-89.
https://doi.org/10.2147/CCID.S40581

30. Few J, Cox SE, Paradkar-Mitragotri D, Murphy DK. A Multicenter, Single-Blind Randomized, Controlled Study of a Volumizing Hyaluronic Acid Filler for Midface Volume Deficit: Patient-Reported Outcomes at 2 Years. *Aesthet Surg J*. 2015;35(5):589-599.
https://doi.org/10.1093/asj/sjv050

31. de Maio M. MD CodesTM: A Methodological Approach to Facial Aesthetic Treatment with Injectable Hyaluronic Acid Fillers. Aesthetic *Plast Surg*. 2021;45(2):690-709.
https://doi.org/10.1007/s00266-020-01762-7

32. Label information for Juvéderm VoluxTM. January 2019.

33. Круглик Е.В., Лихтинова А.Н., Саромытская А.Н., Чеботарева Ю.Ю., Юсова Ж.Ю. Применение криолиполиза для контурной пластики тела в виде монотерапии и в комбинации с другими методами эстетической коррекции. *Клиническая дерматология и венерология*. 2020;19(5):771-780.
Kruglik EV, Likhtinova AN, Saromytskaya AN, Chebotareva YuYu, Yusova ZhYu. The use of cryolipolysis for body contouring as monotherapy and in combination with other methods of aesthetic correction. *Russian Journal of Clinical Dermatology and Venereology = Klinichaskaya dermatologiya i venerologiya*. 2020;19(5):771-780. (In Russ.).
https://doi.org/10.17116/klinderma202019051771

34. Casabona G, Kaye K. Facial Skin Tightening With Microfocused Ultrasound and Dermal Fillers: Considerations for Patient Selection and Outcomes. *J Drugs Dermatol*. 2019;18(11):1075-1082.

35. Alam M, Levy R, Pajvani U, Ramierez J, Guitart J, Veen H, Gladstone H. Safety of radiofrequency treatment over human skin previously injected with medium-term injectable soft-tissue augmentation materials: a controlled pilot trial. *Lasers Surg Med*. 2006;38(3):205-210.
https://doi.org/10.1002/lsm.20241

36. Shumaker PR, England LJ, Dover JS, Ross EV, Harford R, Derienzo D, Bogle M, Uebelhoer N, Jacoby M, Pope K. Effect of monopolar radiofrequency treatment over soft-tissue fillers in an animal model: part 2. *Lasers Surg Med*. 2006;38(3):211-217.
https://doi.org/10.1002/lsm.20292

37. England LJ, Tan M-H, Shumaker PR, Egbert B, Pittelko K, Orentreich D, Pope K. Effects of monopolar radiofrequency treatment over soft-tissue fillers in an animal model. *Lasers Surg Med*. 2005;37(5):356-365.
https://doi.org/10.1002/lsm.20253

38. Калашникова Н.Г., Поздеева Е.В. Комбинированный подход к коррекции возрастных изменений лица: лазерные технологии, богулотоксин и филлеры на основе гиалуроновой кислоты. *Клиническая дерматология и венерология*. 2021;20(2):104-113.
Kalashnikova NG, Pozdeeva EV. Combined approach to the correction of age-related facial changes: laser technologies, botulinum toxin and hyaluronic acid fillers. *Russian Journal of Clinical Dermatology and Venereology = Klinichaskaya dermatologiya i venerologiya*. 2021;20(2):104-113. (In Russ.).
https://doi.org/10.17116/klinderma202120021104

39. Ribé A, Ribé N. Neck skin rejuvenation: histological and clinical changes after combined therapy with a fractional non-ablative laser and stabilized hyaluronic acid-based gel of non-animal origin. *J Cosmet Laser Ther*. 2011; 13(4):154-161. https://doi.org/10.3109/14764172.2011.594060

40. Гутоп Е.О., Мураков С.В. Комбинированные протоколы коррекции возрастных изменений лица: ботулотоксин, филлеры и нитевой лифтинг. *Пластическая хирургия и эстетическая медицина*. 2021;3:92-101. Gutop EO, Murakov SV. Possibilities of combined protocols in the treatment of age-related changes in the face: fillers, botulinum toxin and thread methods. *Plastic Surgery and Aesthetic Medicine*. 2021;3:92-101. (In Russ.). https://doi.org/10.17116/plast.hirurgia202103192

41. Kim B, Oh S, Jung W. *The Art and Science of Thread Lifting: Based on Pinch Anatomy*. Springer Singapore; 2019. https://doi.org/10.1007/978-981-13-0614-3

42. Cavallini M, Pierce A, Nakab L. In Vivo Degradation of Juvéderm® Volux™ Compared With Other Hyaluronic Acid–based Fillers Following Injection of Hyaluronidase. Presented at the ISAPS World Congress 2021, Vienna, Austria, September 11-13, 2021.

43. Куршакова К.М. *Новый уровень препаратов для коррекции нижней трети лица*. Научно-практическое общество врачей-косметологов г. Санкт-Петербург. Сборник статей №22, 2021. Kurshakova KM. *A new level of drugs for the correction of the lower third of the face*. Nauchno-prakticheskoe obshhestvo vrachej kosmetologi g. Sankt-Peterburg. Sbornik statej N 22, 2021. (In Russ.).

Поступила в редакцию 21.07.2021
Received 21.07.2021
Принята к печати 12.09.2021
Accepted 12.09.2021

Клиническая дерматология и венерология
2021, Т. 20, № 5, с. 128-134
https://doi.org/10.17116/klinderma202120051128

Russian Journal of Clinical Dermatology and Venereology =
Klinicheskaya dermatologiya i venerologiya 2021, Vol. 20, No. 5, pp. 128-134
https://doi.org/10.17116/klinderma202120051128

Применение филлеров на основе гиалуроновой кислоты в протоколе коррекции возрастных изменений SMART LIFTING

© Е.О. ГУТОП[1], С.В. МУРАКОВ[2]

[1]Российский университет дружбы народов, Москва, Россия;
[2]Академия постдипломного образования ФГБУ «Федеральный научно-клинический центр специализированных видов медицинской помощи и медицинских технологий Федерального медико-биологического агентства» (ФГБУ ФНКЦ ФМБА России), Москва, Россия

РЕЗЮМЕ

Цель исследования. Оценка эффективности и безопасности комплексного протокола SMART LIFTING, включающего применение комбинации филлеров на основе гиалуроновой кислоты с различными реологическими характеристиками последовательно в разных зонах лица, а также научное обоснование применения указанного протокола.

Материалы и методы. Проведен ретроспективный анализ данных 32 пациентов, которым осуществили комплексную коррекцию лица филлерами на основе гиалуроновой кислоты. Участникам выполняли латеральный лифтинг, включавший коррекцию скуловой, височной, субмалярной, преаурикулярной областей и овала лица, и введение филлеров в центрофациальных зонах: инфраорбитальной области, носогубных складках и подбородке.

Результаты. Главным преимуществом использования протокола SMART LIFTING являлось омоложение при сохранении естественного внешнего вида лица пациента. Помимо непосредственного эффекта лифтинга в зоне инъекции, при введении по зонам согласования наблюдали формирвание опосредованного результата по всем «звеньям цепи». Это позволило получить оптическое перераспределение объемов, гармонизацию средней и нижней третей лица, а также существенно улучшить внешний вид периорбитальной области, носогубных складок и морщин «марионетки». Выраженное улучшение внешнего вида зон, в которых выполнена коррекция, а также лица в целом в соответствии со шкалой общего эстетического улучшения (GAIS) отметили 93,75% пациентов.

Заключение. Протокол SMART LIFTING дает возможность проведения комплексной коррекции лица филлерами в рамках одной процедуры. Естественный результат, видимый эффект лифтинга и улучшение внешнего вида всех зон лица при безопасности техник инъекций и адекватности объемов препаратов позволяют включить его в клиническую практику врача-косметолога.

Ключевые слова: *гиалуроновая кислота, филлеры, эстетическая коррекция, лифтинг, нижняя треть лица, подбородок, овал лица.*

ИНФОРМАЦИЯ ОБ АВТОРАХ:
Гутоп Е.О. — https://orcid.org/0000-0001-8986-7329
Мураков С.В. — https://orcid.org/0000-0003-4330-2570
Автор, ответственный за переписку: Мураков С.В. — e-mail: stanislav@doctor.com

КАК ЦИТИРОВАТЬ:
Гутоп Е.О., Мураков С.В. Применение филлеров на основе гиалуроновой кислоты в протоколе коррекции возрастных изменений SMART LIFTING. *Клиническая дерматология и венерология.* 2021;20(5):128–134. https://doi.org/10.17116/klinderma202120051128

Using of hyaluronic acid fillers in the SMART LIFTING rejuvenation protocol

© E.O. GUTOP[1], S.V. MURAKOV[2]

[1]Peoples' Friendship University of Russia, Moscow, Russia;
[2]Academy of Postgraduate Education under Federal Scientific and Clinical Center of Federal Medical-Biological Agency of Russia, Moscow, Russia

ABSTRACT

Objective. To assess the effectiveness and safety of the SMART LIFTING protocol using a combination of hyaluronic acid fillers with different characteristics in different facial zones.

Material and methods. A retrospective analysis of data on 32 patients who underwent complex face correction using hyaluronic acid fillers. The participants underwent lateral lifting, which included treatment with fillers of the zygomatic, temporal, submalar and preauricular areas, chin, jawline, and central facial zones including the infraorbital area and nasolabial folds.

Results. The main advantage of the SMART LIFTING protocol is lifting and rejuvenation giving a natural look. It was possible to obtain an optical redistribution of facial volumes, lifting, and harmonization of the middle and the lower face, and improvement of the periorbital area, nasolabial folds, and marionette lines. Almost all patients (93.75%) noted a pronounced improvement of score on the Global Aesthetic Improvement Scale (GAIS).

Conclusion. The "SMART LIFTING" protocol makes it possible to perform complex face correction with hyaluronic acid fillers within one procedure. Lifting of the face with natural appearance, using appropriate amounts of fillers and safe correction techniques allows the doctor to use the SMART LIFTING protocol in everyday clinical practice.

Keywords: *hyaluronic acid fillers, aesthetic correction, lifting, lower face, chin, facial contouring.*

INFORMATION ABOUT THE AUTHORS:
Gutop E.O. — https://orcid.org/0000-0001-8986-7329
Murakov S.V. — https://orcid.org/0000-0003-4330-2570
Corresponding author: Murakov S.V. — e-mail: stanislav@doctor.com

TO CITE THIS ARTICLE:
Gutop EO, Murakov SV. Using of hyaluronic acid fillers in the SMART LIFTING rejuvenation protocol. *Russian Journal of Clinical Dermatology and Venereology = Klinicheskaya dermatologiya i venerologiya*. 2021;20(5):128–134. (In Russ.). https://doi.org/10.17116/klinderma202120051128

Введение

В современной эстетической медицине использование филлеров на основе гиалуроновой кислоты (ГК) становится все более популярным. Так, по данным Американского общества эстетической и пластической хирургии, количество процедур с применением филлеров на основе ГК за последние 5 лет увеличилось на 58% [1, 2].

Цель проведения эстетической коррекции в значительной степени определяется запросом пациента, который часто заключается в желании выглядеть моложе [3–5]. В связи с этим современные программы anti-age с использованием филлеров на основе ГК направлены не только на коррекцию складок и морщин лица, но и на достижение комплексного эффекта омоложения в рамках однократной процедуры [6]. Известно, что одной из причин старения лица является потеря объема жировых пакетов, поэтому многие специалисты при комплексной коррекции восполняют этот объем серией инъекций разных филлеров [7, 8]. Однако такой подход при нерациональном применении может привести к необоснованному введению больших объемов филлеров, и, как следствие, гиперволюмизации и неестественности внешнего вида [9].

Для обеспечения лифтинга, восстановления «треугольника молодости», устранения негативного восприятия внешности и улучшения контуров необходимы знание топографической анатомии лица, умение проводить тщательный анализ признаков старения, а также понимание характеристик используемых продуктов [6]. Анатомический подход к коррекции лица при помощи филлеров на основе ГК предполагает использование не только объемных методик и введение препарата в жировые пакеты, но и лифтинговые техники с таргетным воздействием на соединительнотканные структуры [10].

Безопасность и эффективность использования филлеров на основе ГК обусловливаются техникой инъекций в различных зонах лица в определенной последовательности и применением препаратов с оптимальными для соответствующей области реологическими характеристиками. Например, использование канюли и обеспечение соответствия объемов вводимого препарата корректируемому уровню и зоне позволяют избежать нежелательных явлений и достичь максимального эффекта лифтинга в рамках одной процедуры. Кроме того, для разных уровней и зон лица необходимо использовать препараты с разными параметрами эластичности, когезивности, вязкости и пластичности. Так, в средней трети лица, височной, субмалярной и преаурикулярной областях применение *Juvederm Voluma with Lidocaine* позволяет осуществить латеральный лифтинг и получить выраженное улучшение центрофациальных зон [11–13]. При этом для овала лица, который является областью особого внимания пациента, приоритетный препарат — *Juvederm Volux*, позволяющий достичь максимального эффекта и усилить эффект лифтинга и гармонизации контуров [14–17].

Проведено достаточное количество клинических исследований указанных препаратов для накопления доказательной базы, однако пока практических рекомендаций по их комплексному одномоментному введению недостаточно [18].

Цель исследования — изучение эффективности и безопасности комплексного протокола SMART LIFTING, включающего применение комбинации филлеров на основе ГК последовательно в разных зонах лица, а также научное обоснование использования указанного протокола.

Материал и методы

Дизайн исследования

Проведен ретроспективный анализ амбулаторных карт пациентов, отвечавших следующим *критериям включения*: возраст на момент эстетической коррекции старше 40 лет, запрос на лифтинг лица и уменьшение выраженности птоза мягких тканей лица, наличие возрастных изменений овала лица и показаний для коррекции возрастных изменений верхней, средней и нижней третей лица.

Анатомическое обоснование метода

Всем пациентам проводили коррекцию при помощи филлеров на основе ГК методом последовательных инъекций по протоколу SMART LIFTING **(рис. 1)**.

Лифтинг лица — это подтяжка кожи и тканей, при которой происходит восстановление утраченных контуров, формы и овала лица. Основу связочного

Рис. 1. **Схема применения протокола SMART LIFTING.**
Fig. 1. **Scheme of SMART LIFTING protocol.**

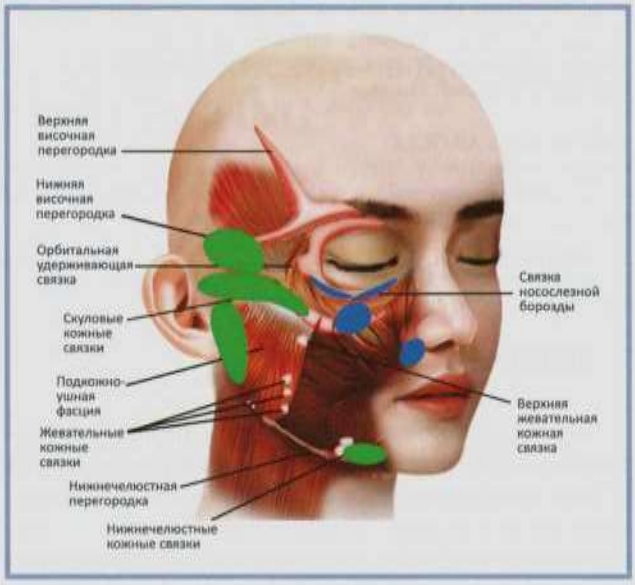

Рис. 2. **Латеральный лифтинг и лифтинг центрофациальных зон: схема базового и дополнительного протоколов [9].**
Зеленым цветом обозначены зоны базового протокола, синим — зоны дополнительного протокола.

Fig. 2. **Lateral and centro-facial lifting: scheme of the basic and additional protocols [9].**
The zones of basic protocol are marked green; the zones of additional protocol are marked blue.

аппарата составляют поверхностная мышечно-апоневротическая система (superficial muscular aponeurotic system — SMAS) и ее структурные элементы [19]. Современный анатомический подход рассматривает связки лица как систему, в которой структуры латеральных областей, являясь зонами минимальной мобильности, позволяют реализовать эффект подтяжки при серии инъекций, осуществляемых с учетом расположения элементов системы связочного аппарата [6, 20].

При работе с пациентами использовали базовый (латеральный лифтинг и подбородок) и дополнительный протоколы коррекции. Базовый протокол позволяет создавать эффект подтяжки и гармонизацию контуров. В первую очередь корректировали латеральные зоны лица (скуловая, височная, преаурикулярная) — области минимальной мобильности. При микрогении, ретрузии и возрастных изменениях нижней трети лица проводили одномоментную коррекцию подбородка. При запросе пациента и/или при наличии показаний в рамках дополнительного протокола корректировали центральные зоны (инфраорбитальная область, носогубная складка, губно-краевая борозда и губы) **(рис. 2)**.

Оценку удовлетворенности пациентов проводили на основе шкалы общего эстетического улучшения (Global Aesthetic Improvement Scale — GAIS) через 1 мес после процедуры.

Оценку безопасности проводили на контрольных осмотрах через 2, 7, 14 и 30 дней после процедуры.

Описание методики инъекций: латеральный лифтинг

Первым этапом латерального лифтинга является **коррекция скуловой области** филлером с высокими параметрами эластичности и когезивности с учетом анатомических особенностей скуловых связок и при применении адаптированных техник инъекции канюлей и иглой. Введение препарата в латеральную часть средней трети лица под скуловую кожную связку, которая является мощной анатомической структурой и выполняет функцию фиксации мягких тканей средней трети лица, обеспечивает восстановление объема и создание лифтинга в данной зоне, а также опосредованно воздействует на соседние области.

Введение филлера *Juvederm Voluma with Lidocaine* (20 мг/мл) с высокими показателями эластичности (G') и когезивности (G"), который может сохранять форму и проекцию под давлением мягких тканей, обладает низкой гидрофильностью и низким риском появления отечности в зоне введения, позволяет получить эффект лифтинга и восстановления объема скуловой области.

Инъекции выполняли в динамике (открытый рот) при смещении тканей латерально и вверх в зону костной фиксации связок. Чтобы избежать повреждения поверхностной височной артерии, для введения филлера под скуловую связку и получения эффективного лифтинга всей области использовали канюлю. Объем вводимого препарата варьировал от 0,3 до 1 мл.

Следующий этап — инъекции в **височной области** — позволяет добиться эффективного улучшения контуров и гармонизации овала лица в рамках латерального лифтинга, что подтверждено рядом авторов [21, 22]. Однако, характеризуясь высоким анатомическим риском, эта область требует надлежащего знания анатомических ориентиров и опасных зон (расположение поверхностной височной артерии, височной ветви лицевого нерва, сторожевой вены и ее ветвей), а также осознанного выбора техники инъекции, препарата и соответствия используемого объема препарата ограниченной емкости височной области. Безопасное введение в рамках данного исследования обеспечивалось использованием канюли при инъекции из точки доступа на 1 см ниже скуловой дуги, а также деликатным продвижением под контролем пальцев второй руки в направлении височной области, соблюдением уровня введения препарата под поверхностно-височную фасцию с его одномоментным моделированием и веерной техникой инъекций в объеме не более 0,3 мл. Корректный уровень введения филлера определяли отсутствием визуализации канюли и геля в момент инъекции. Смещение зоны при подъеме канюли без ее визуализации свидетельствует о правильном слое инъецирования [21, 22].

Следующие области коррекции — **субмалярная и преаурикулярная** — зоны относительной неподвижности за счет фиксации фиброзных волокон SMAS и кожи. Инъекции в данной области позволяют оптически перераспределить объемы и реализовать эффект лифтинга нижней трети лица. Использовали филлеры *Juvederm Voluma with Lidocaine* и *Juvederm Volux*, инъекции проводили канюлей веерным подкожным введением с постоянным контролем уровня расположения препарата и его одномоментным моделированием. Для получения выраженного клинического эффекта использовали объем от 0,5 до 1,0 мл. Препаратом выбора для коррекции преаурикулярной области у женщин из-за тонкой кожи являлся *Juvederm Voluma with Lidocaine*. Для создания «более жесткой» структуры латеральной зоны мужчинам и женщинам с «тяжелыми» тканями может быть рекомендован *Juvederm Volux*. Линейные инъекции этого препарата дают возможность усилить четкость контуров лица и перераспределить акценты нижней трети минимальным объемом.

Коррекцию **нижней челюсти и ее углов** выполняли при наличии показаний и запроса пациента.

Коррекция зоны **подбородка** является завершающим этапом базового протокола. С учетом необходимости формирования жесткой структуры подбородка использовали филлер *Juvederm Volux* с максимальными параметрами эластичности и когезивности [23]. Его инъекции в линейно-ретроградной и болюсной техниках при помощи канюли на различных уровнях введения обеспечивают профилактику сосудистых осложнений, позволяют скорректировать форму и объем подбородка, устранить предчелюстную борозду и гармонизировать мимическую активность нижней трети лица. Рекомендуемый объем вводимого препарата должен учитывать емкость мягких тканей зоны подбородка и не должен превышать 3 мл.

Описание методики инъекций: коррекция центрофациальных зон

Некоторым пациентам при наличии показаний выполняли коррекцию центральных зон лица. Инфраорбитальную область корректировали филлером *Juvederm Volbella with Lidocaine* канюлей под орбитальную удерживающую связку с применением микроболюсной техники. Таргетное подкожное введение препарата *Juvederm Volift with Lidocaine* в зоне носогубной складки при необходимости проводили канюлей в объеме, не превышающем 0,5 мл с каждой стороны.

Результаты

В анализ включили данные 32 пациентов (28 (87,5%) женщин, 4 (12,5%) мужчин) в возрасте 35–60 лет.

Главным преимуществом использования протокола SMART LIFTING являлось сохранение естественного внешнего вида. Протоколы коррекции и объемы вводимых препаратов представлены в **табл. 1**.

Таблица 1. **Базовый протокол: филлеры, объемы и техника инъекций**

Table 1. **Basic protocol: fillers, volumes and injection technique**

Зона	Филлер	Глубина введения	Способ введения	Техника	Объем, мл	
					справа	слева
Скуловая область	Juvederm Voluma with Lidocaine	Под скуловые кожные связки	Канюля/игла	Веерное введение, болюс	0,3–1	0,3–1
Височная область	Juvederm Voluma with Lidocaine	Под поверхностную височную фасцию	Канюля	Веерное введение	0,2	0,2
Преаурикулярная область	JuvedermVoluma with Lidocaine	Подкожно	Канюля	Веерное введение	0,5–1	0,5–1
Подбородок	Juvederm Volux	Разные уровни инъекций	Канюля/игла	Веерное введение, болюс	1	1

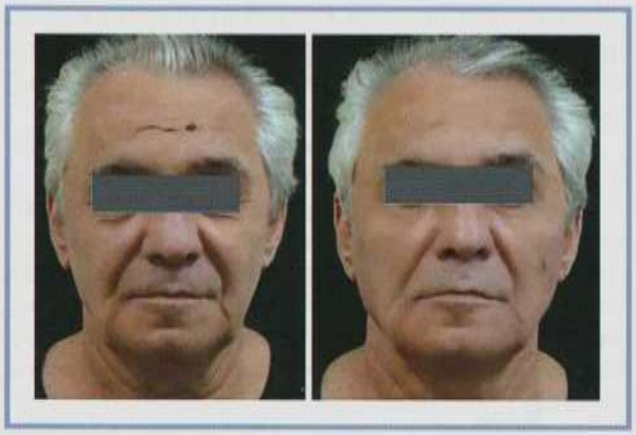

Рис. 3. **Результаты комплексной коррекции лица в рамках протокола SMART LIFTING у 60-летнего мужчины.**
Запрос на лифтинг и омоложение лица при сохранении его естественности. Процедура: протокол SMART LIFTING (*Juvederm Voluma with Lidocaine* — средняя треть лица, 0,7 мл, канюля; височная область — веерно канюлей, 0,3 мл; *Juvederm Volux* — подбородок, 2 мл, болюсная и линейно-ретроградная техника; преаурикулярная область, 0,5 мл, веерно; углы нижней челюсти, 0,5 мл, веерно и болюсно). Результат: омоложение и видимое улучшение внешнего вида всех зон лица при сохранении его естественности. Общий объем: 2 мл *Juvederm Voluma* и 4 мл *Juvederm Volux*.

Fig. 3. **FULL FACE treatment with SMART LIFTING for a 60-year-old man.**
It was requested rejuvenation and lifting of the face with natural appearance. Procedure: SMART LIFTING protocol (*Juvederm Voluma with Lidocaine* — middle third of the face, 0.7 ml, cannula; temporal region — fanning technique, 0.3 ml cannula; *Juvederm Volux* — chin, 2 ml, bolus and linear retrograde technique; pre-auricular area, 0.5 ml, fanning technique; angles of the jaw, 0.5 ml, fanning technique, cannula and bolus with needle). Result: rejuvenation and visible improvement of all facial areas while maintaining its natural look.

Формирование структурной основы подбородка не только дало возможность улучшить восприятие нижней трети лица, но и усиливало эффект лифтинга тканей этой области. Выполнение инъекций в центральных зонах лица вторым этапом после коррекции скуловой и височной областей позволяло скорректировать носослезную (до 0,2 мл) и пальпебромалярную (до 0,3 мл) борозды с естественным результатом и низким риском отечности.

Внешний вид носогубной складки, коррекция которой является одним из наиболее часто встречающихся запросов пациента, опосредованно улучшался за счет инъецирования филлера в скуловой и субмалярной областях. Таргетное подкожное введение препарата *Juvederm Volift with Lidocaine* создавало естественный результат коррекции в этой зоне. Опосредованное улучшение внешнего вида губно-краевой борозды отмечалось сразу же после коррекции латеральных зон лица и подбородка.

Помимо непосредственного эффекта в зоне инъекции наблюдали формирование опосредованного результата для всех «звеньев цепи» и воздействие по «зонам согласования». Это позволило получить оптическое перераспределение объемов лица, лифтинг и гармонизацию средней и нижней третей, а также существенно улучшить внешний вид периорбитальной области, носогубной складки и морщин «марионетки» **(рис. 3 и 4)**.

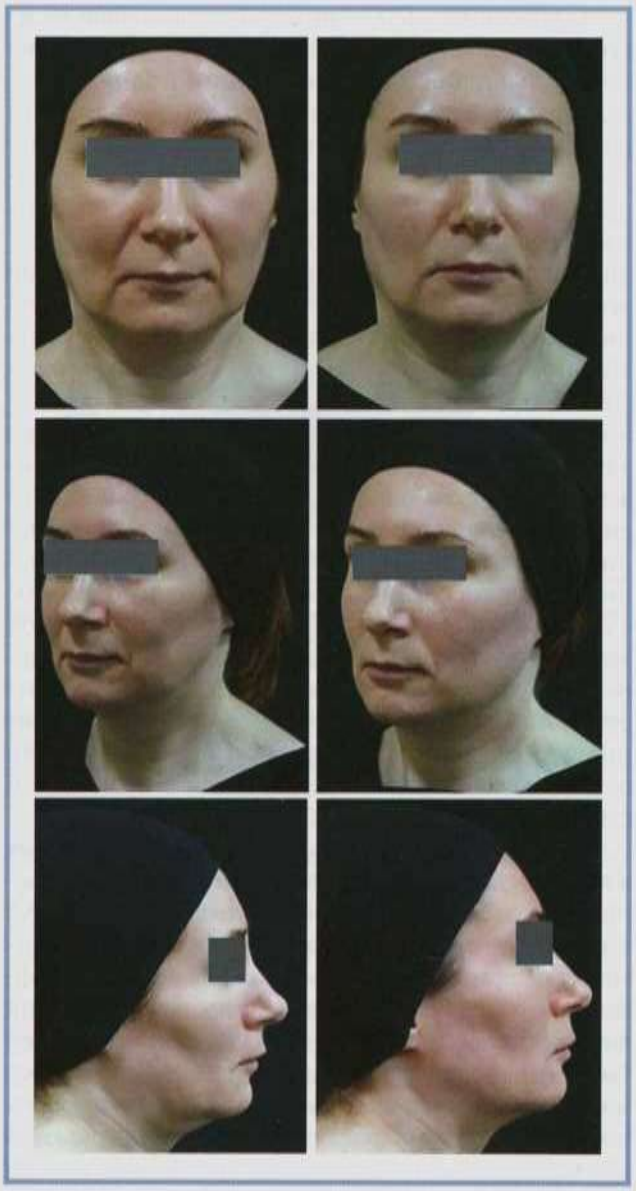

Рис. 4. **Результаты комплексной коррекции лица в рамках протокола SMART LIFTING у 41-летней женщины.**
Запрос на лифтинг и омоложение лица при сохранении его естественности. Процедура: протокол SMART LIFTING (*Juvederm Voluma with Lidocaine* — средняя треть лица, 0,7, веерно, канюля; височная область, веерно канюлей, 0,3 мл; *Juvederm Volux* — подбородок, 1 мл, болюсная и линейно-ретроградная техника; преаурикулярная область, 0,5 мл, веерно. Результат: омоложение и видимое улучшение внешнего вида всех зон лица при сохранении его естественности. Общий объем: 2 мл *Juvederm Voluma* и 2 мл *Juvederm Volux*.

Fig. 4. **FULL FACE treatment with SMART LIFTING for a 41-year-old woman.**
It was requested rejuvenation and lifting of the face with natural appearance. Procedure: SMART LIFTING protocol (*Juvederm Voluma with Lidocaine* — middle third of the face, 0.7, fanning technique, cannula; temporal region, fanning technique, cannula, 0.3 ml; *Juvederm Volux* — chin, 1 ml, cannula, bolus and line-retrograde; pre-auricular area, 0.5 ml, cannula, fanning technique. Result: rejuvenation and visible improvement in all facial areas while maintaining its natural look.

Выраженное улучшение внешнего вида зон, в которых выполнялась коррекция, а также лица в целом в соответствии со шкалой GAIS отметили 93,75% пациентов: очень выраженное улучшение —

Таблица 2. **Оценка параметров безопасности при применении протокола SMART LIFTING**

Table 2. **Safety parameters' assessment of SMART LIFTING protocol**

Нежелательные явления	Количество
Болезненность в месте инъекции	21 (67,2%)
Транзиторная (<24 ч) отечность в зоне инъекции	18 (56,25%)
Экхимозы	9 (28,13%)
Воспаление	0
Парестезия	0
Асимметрия	0
Гематомы	0
Сосудистые осложнения	0
Изменение цвета кожи	0

18 (56,25%), выраженное — 12 (37,50%), улучшение — 2 (6,25%).

После проведения процедуры серьезные нежелательные явления отсутствовали. Незначительная болезненность в зонах введения, невыраженная отечность, ощущение препарата в зоне подбородка наблюдали в небольшом количестве случаев и кратковременно **(табл. 2)**.

Обсуждение

Восполнение и создание объемов лица не всегда является запросом пациента и целью коррекции, гораздо большее значение имеют достижение эффекта омоложения, лифтинга и оптическое перераспределение объемов лица. Такой результат достигается за счет таргетности воздействия на элементы связочного аппарата в определенной последовательности инъекций, использованием препаратов с высокими показателями G' и G" в рекомендованном объеме, а также адекватной техникой инъекций. В соответствии с данными, полученными в исследовании, можно сделать вывод о том, что коррекция *Juvederm Voluma with Lidocaine* с учетом зон расположения элементов связочного аппарата дает возможность «поднять» вышележащие ткани средней трети лица и височной области и избежать отечности в зоне инъекции. Комплексность коррекции этих зон создает естественный объем латеральной части скуловой области, гармонизирует височную зону, приподнимает латеральную часть брови, делает менее заметными эстетические недостатки периорбитальной области, носогубной и губно-краевой борозды, при этом сохраняется естественность внешнего вида лица.

Одномоментная коррекция нижней трети лица филлером *Juvederm Volux* позволяет не только изменить структурные и возрастные индивидуальные особенности подбородка и овала лица, но и создать необходимую четкость контура. Высокие показатели эластичности и когезивности этого препарата определяют его эффективность для улучшения формы, объема и степени выступания подбородка, что подтверждено данными клинических исследований. Однако изолированная коррекция нижней трети лица может привести к его оптическому утяжелению. Комплексная одномоментная коррекция всех зон позволяет улучшить внешний вид лица в гармонии с естественным результатом и оптимальной продолжительностью.

Заключение

Протокол SMART LIFTING дает возможность проведения комплексной коррекции лица филлерами в рамках одной процедуры. Естественный результат, видимый эффект лифтинга и улучшения внешнего вида всех зон лица при безопасности техник инъекций и адекватности объемов инъецируемых препаратов позволяют включить его в ежедневную клиническую практику врача-косметолога.

Участие авторов:
Концепция и дизайн исследования: Гутоп Е.О., Мураков С.В.
Сбор и обработка материала: Гутоп Е.О., Мураков С.В.
Статистическая обработка: Гутоп Е.О., Мураков С.В.
Написание текста: Гутоп Е.О., Мураков С.В.
Редактирование: Гутоп Е.О., Мураков С.В.

Авторы заявляют об отсутствии конфликта интересов.

Authors' contributions:
The concept and design of the study: Gutop E.O., Murakov S.V.
Collecting and interpreting the data: Gutop E.O., Murakov S.V.
Statistical analysis: Gutop E.O., Murakov S.V.
Drafting the manuscript: Gutop E.O., Murakov S.V.
Revising the manuscript: Gutop E.O., Murakov S.V.

The authors declare no conflict of interest.

ЛИТЕРАТУРА/REFERENCES

1. American Society for Aesthetic Plastic Surgery. *Buttock Augmentation and Labiaplasty*. Accessed December 15, 2019. https://www.surgery.org/sites/default/files/ASAPS-Stats2018-Trends.pdf
2. American Society for Aesthetic Plastic Surgery. *Top 5 Procedures: Surgical and Nonsurgical*. Accessed December 15, 2019. https://www.surgery.org/sites/default/files/ASAPS-Stats2018-Top-5.pdf

3. Maisel A, Waldman A, Furlan K, Weil A, Sacotte K. Self-reported Patient Motivations for Seeking Cosmetic Procedures. *JAMA Dermatol*. 2018; 154(10):1167-1174. https://doi.org/10.1001/jamadermatol.2018.2357
4. Al-Natour SH. Motives for cosmetic procedures in Saudi women. *Skinmed*. 2014;12(3):150-153.
5. Sobanko JF, Taglienti AJ, Wilson AJ, Sarwer D, Margolis D, Dai Y, Percec I. Motivations for seeking minimally invasive cosmetic procedures in an academic outpatient setting. *Aesthet Surg J*. 2015;35(8):1014-1020. https://doi.org/10.1093/asj/sjv094
6. Akinbiyi T, Othman S, Familusi O, Calvert C, Card EB, Percec I. Better Results in Facial Rejuvenation with Fillers. *Plast Reconstr Surg Glob Open*. 2020;8(10):e2763. https://doi.org/10.1097/GOX.0000000000002763
7. Gierloff M, Stöhring C, Buder T, Gassling V, Açil Y, Wiltfang J. Aging changes of the midfacial fat compartments: a computed tomographic study. *Plast Reconstr Surg*. 2012;129(1):263-273. https://doi.org/10.1097/PRS.0b013e3182362b96
8. Scherer MA. Specific aspects of a combined approach to male face correction: botulinum toxin A and volumetric fillers. *J Cosmet Dermatol*. 2016; 15(4):566-574. https://doi.org/10.1111/jocd.12247
9. Park YJ, Cha JH, Han S-E. Maximizing Thread Usage for Facial Rejuvenation: A Preliminary Patient Study. *Aesth Plast Surg*. 2021;45(2):528-535. https://doi.org/10.1007/s00266-020-01919-4
10. Surek CC. Facial Anatomy for Filler Injection: The Superficial Musculoaponeurotic System (SMAS) Is Not Just for Facelifting. *Clin Plast Surg*. 2019; 46(4):603-612. https://doi.org/10.1016/j.cps.2019.06.007
11. Philipp-Dormston WG, Eccleston D, De Boulle K, Hilton S, van den Elzen H, Nathan M. A prospective, observational study of the volumizing effect of open-label aesthetic use of Juvéderm VOLUMA with Lidocaine in mid-face area. *J Cosmet Laser Ther*. 2014;16(4):171-179. https://doi.org/10.3109/14764172.2014.910079
12. Callan P, Goodman GJ, Carlisle I, Liew S, Muzikants P, Scamp T, Halstead M, Rogers J. Efficacy and safety of a hyaluronic acid filler in subjects treated for correction of midface volume deficiency: a 24 month study. *Clin Cosmet Investig Dermatol*. 2013;6:81-89. https://doi.org/10.2147/CCID.S40581
13. Glaser DA, Kenkel JM, Paradkar-Mitragotri D, Murphy DK, Romagnano L, Drinkwater A. Duration of effect by injection volume and facial subregion for a volumizing hyaluronic acid filler in treating midface volume deficit. *Dermatol Surg*. 2015;41(8):942-949. https://doi.org/10.1097/DSS.0000000000000416
14. Ogilvie P, Sattler G, Gaymans F, et al. Safe, Effective Chin and Jaw Restoration With VYC-25L Hyaluronic Acid Injectable Gel. *Dermatol Surg*. 2019; 45(10):1294-1303. https://doi.org/10.1097/DSS.0000000000001960
15. Ogilvie P, Benouaiche L, Philipp-Dormston WG, et al. VYC-25L Hyaluronic Acid Injectable Gel Is Safe and Effective for Long-Term Restoration and Creation of Volume of the Lower Face. *Aesthet Surg J*. 2020;40(9):499-510. https://doi.org/10.1093/asj/sjaa013
16. Bertossi D, Malchiodi L, Albanese M, Nocini R, Nocini P. Nonsurgical Rhinoplasty With the Novel Hyaluronic Acid Filler VYC-25L: Results Using a Nasal Grid Approach. *Aesthet Surg J*. 2021;41(6):512-520. https://doi.org/10.1093/asj/sjaa196
17. Bertossi D, Robiony M, Lazzarotto A, Giampaoli G, Nocini R, Nocini PF. Nonsurgical Redefinition of the Chin and Jawline of Younger Adults With a Hyaluronic Acid Filler: Results Evaluated With a Grid System Approach. *Aesthet Surg J*. Published online June 27, 2020:sjaa179. https://doi.org/10.1093/asj/sjaa179
18. Капулер О.М. Филлеры на основе гиалуроновой кислоты: что важно знать? *Косметика и медицина*. 2018;(4):35-38. Kapuler OM. Hyaluronic acid fillers: what is important to know? *Kosmetika I Meditsina*. 2018;(4):35-38. (In Russ.).
19. Гутоп Е.О. Связочно-септальный лифтинг филлерами на основе высоко- и низкомолекулярной гиалуроновой кислоты. *Инъекционные методы в косметологии*. 2018;(3):8-14. Gutop EO. Ligamentous-septal lifting with fillers based on high and low molecular weight hyaluronic acid. *Inyekcionnye Metody V Kosmetologii*. 2018; (3):8-14. (In Russ.).
20. Frâncu LL, Hinganu D, Hinganu MV. Anatomical evidence regarding the existence of sustentaculum facies. *Rom J Morphol Embryol*. 2013;54(3):757-761.
21. Hernandez CA, Freytag DL, Gold MH, Pavicic T, Ascher B, Trindade de Almeida A, Green J, Fabi S. Clinical validation of the temporal lifting technique using soft tissue fillers. *J Cosmet Dermatol*. 2020;19(10):2529-2535. https://doi.org/10.1111/jocd.13621
22. Casabona G, Frank K, Moellhoff N, Gavril D, Swift A, David L, Freytag DL, Kaiser A, Green J, Nikolis A. Full-face effects of temporal volumizing and temporal lifting techniques. *J Cosmet Dermatol*. 2020;19(11):2830-2837. https://doi.org/10.1111/jocd.13728
23. Капулер О.М. Инъекционная пластика нижней трети лица: возможности использования инновационного филлера на основе стабилизированной гиалуроновой кислоты Juvederm Volux. *Пластическая хирургия и эстетическая медицина*. 2020;(4):52-57. Kapuler OM. Contour correction of the lower face: innovative hyaluronic acid-based filler Juvederm Volux. *Plasticheskaja Hirurgija I Jesteticheskaja Medicina*. 2020;(4):52-57. (In Russ.). https://doi.org/10.17116/plast.hirurgia202004152

Поступила в редакцию 31.08.2021
Received 31.08.2021
Отправлена на доработку 16.09.2021
Revision received 16.09.2021
Принята к печати 21.09.2021
Accepted 21.09.2021

Клиническая дерматология и венерология
2021, Т. 20, № 5, с. 135
https://doi.org/10.17116/klinderma202120051135

Russian Journal of Clinical Dermatology and Venereology =
Klinicheskaya dermatologiya i venerologiya 2021, Vol. 20, No. 5, p. 135
https://doi.org/10.17116/klinderma202120051135

Владимир Викторович Евстафьев

Vladimir Viktorovich Evstaf'ev

Четвертого сентября 2021 г. на 67-м году жизни скоропостижно скончался главный врач ОГБУЗ «Смоленский кожно-венерологический диспансер», доцент кафедры дерматовенерологии, косметологии и дополнительного профессионального образования Смоленского государственного медицинского университета, заслуженный врач Российской Федерации Владимир Викторович Евстафьев.

Боль и скорбь переполняют сердца всех, кто знал этого мудрого и светлого человека и работал вместе с ним. Вся трудовая деятельность В.В. Евстафьева после окончания Смоленского государственного медицинского института в 1978 г. была связана с дерматовенерологией. Блестящая эрудиция и высокая работоспособность Владимира Викторовича проявились в процессе его работы вначале в качестве заведующего стационарным отделением Смоленского областного кожно-венерологического диспансера, а затем в должности главного врача этого профильного учреждения здравоохранения, которым он руководил в течение 30 лет.

На протяжении всей трудовой деятельности в должности главного врача В.В. Евстафьев постоянно совершенствовал организационную структуру оказания медицинской помощи больным дерматовенерологического профиля. В 2012 г. при активном участии Владимира Викторовича в Смоленске было построено современное здание кожно-венерологического диспансера, оснащенного терапевтическим и лабораторным оборудованием, что позволяет оказывать населению Смоленской области широкий спектр лечебно-диагностических услуг. Он всегда уделял большое внимание кадровому составу диспансера, что позволило сформировать коллектив высококвалифицированных специалистов, способных успешно решать вопросы лечения и профилактики дерматовенерологических заболеваний.

Владимир Викторович умело совмещал организаторскую деятельность с научно-исследовательской работой. В 1992 г. он успешно защитил кандидатскую диссертацию, он автор более 90 научных работ, опубликованных в российских и международных изданиях.

Более 30 лет совмещал практическую деятельность с преподаванием на кафедре дерматовенерологии, косметологии и дополнительного профессионального образования СГМУ. В 2004 г. ему присвоено ученое звание доцента.

Заслуги В.В. Евстафьева отмечены правительственными наградами: медалью «За трудовое отличие», знаком «Отличник здравоохранения». В 2008 г. Указом Президента РФ В.В. Евстафьеву присвоено почетное звание «Заслуженный врач Российской Федерации».

В.В. Евстафьев пользовался заслуженным авторитетом в коллективе, всеобщим уважением среди пациентов и медицинской общественности Смоленской области. Он несомненный пример преданности профессии, милосердия, отзывчивости и чуткости к каждому, кто обращался за помощью.

Уход Владимира Викторовича — безвременная, тяжелая и невосполнимая утрата.

Коллективы Смоленского кожно-венерологического диспансера и СГМУ выражают искренние соболезнования родным и близким. Мы благодарны Владимиру Викторовичу за его самоотверженный труд и преданность дерматовенерологии, а также за опыт и знания, которыми он щедро делился, и навсегда сохраним память о нем.

Коллектив ОГБУЗ «СКВД»
Коллектив кафедры дерматовенерологии, косметологии и ДПО СГМУ

ПРАВИЛА ДЛЯ АВТОРОВ

При подготовке рукописи авторам следует придерживаться Рекомендаций по проведению, описанию, редактированию и публикации результатов научной работы в медицинских журналах Международного комитета редакторов медицинских журналов (ICMJE).

При рассмотрении статьи редакция может произвести проверку материала с помощью системы Антиплагиат. В случае обнаружения многочисленных заимствований редакция действует в соответствии с правилами COPE.

Журнал «Клиническая дерматология и венерология» публикует рецензируемые статьи по всем аспектам заболеваний кожи, подкожно-жировой клетчатки и слизистых оболочек, инфекций, передаваемых половым путем, в том числе оригинальные, специальные, фундаментальные исследования с клинической значимостью, обзорные статьи по современным проблемам дерматовенерологии, а также описания случаев из практики. Периодичность издания журнала 6 номеров в год.

1. ПРАВИЛА ПУБЛИКАЦИИ

1.1. ОТПРАВКА СТАТЕЙ осуществляется через сайт электронной редакции http://www.cochrane.ru. На сайте необходимо пройти регистрацию.

Настоятельно рекомендуем сопроводить статью официальным направлением (скачать бланк направления можно на сайте журнала).

Сообщаем, что журнал сертифицирует рецензии своих рецензентов на платформе Publons. Вы можете скачать и ознакомиться с инструкцией по использованию сервиса Publons по ссылке «Инструкция».

Издательство «Медиа Сфера» — партнер Publons: https://publons.com/community/our-partners/. Publons сотрудничает с мировыми издателями и ведущими отраслевыми организациями, чтобы признать вклад рецензентов и редакторов.

Для отправки статьи через электронную редакцию требуется подготовить следующие файлы:

- **Текст статьи в формате Microsoft Word (файл doc, docx, rtf);**
- **Рисунки отдельными файлами (все рисунки одной архивной папкой zip или rar);**
- **Отсканированную форму направления с визой руководителя (файл pdf).**

При представлении рукописи авторы несут ответственность за раскрытие своих финансовых и других конфликтных интересов, способных оказать влияние на их работу. При наличии спонсоров авторы должны указать их роль в определении структуры исследования, сборе, анализе и интерпретации данных, а также принятии решения опубликовать полученные результаты.

1.2. Рукописи принимаются на рассмотрение при условии, что они не подавались в другие издания, не размещались в Интернете и не были опубликованы ранее.

1.3. Автор, направляя рукопись в Редакцию, поручает Редакции опубликовать ее в издании. Автор, направляя рукопись в Редакцию, соглашается с тем, что Редакции переходят исключительные имущественные права на использование рукописи (переданного в редакцию журнала материала), в том числе на такие охраняемые объекты авторского права, как фотографии Автора, рисунки, схемы, таблицы и т.п.; в том числе на ее полное или частичное воспроизведение в печати и сети Интернет; на доведение до всеобщего сведения.

1.4. Указанные в п.п. 1.3. и 1.4. права Автор передает Редакции без ограничения срока их действия на территории Российской Федерации.

1.5. Редакция вправе переуступить полученные от Автора права третьим лицам и запрещать третьим лицам любое использование опубликованных в журнале материалов.

1.6. Автор гарантирует наличие у него исключительных прав на использование переданного Редакции материала. В случае нарушения данной гарантии и предъявления в связи с этим претензий к Редакции Автор самостоятельно и за свой счет обязуется урегулировать все претензии. Редакция не несет ответственности перед третьими лицами за нарушение данных Автором гарантий.

1.7. За Автором сохраняется право использования опубликованного материала, его фрагментов и частей в личных, в том числе научных, преподавательских целях, а также опубликования в иных изданиях фрагментов со ссылкой на основную публикацию.

1.8. Права на рукопись считаются переданными Автором Редакции с момента подписания в печать номера журнала, в котором указанная выше рукопись публикуется.

1.9. Перепечатка материалов, опубликованных в журнале, другими физическими и юридическими лицами возможна только с письменного согласия Редакции с обязательным указанием номера журнала (года издания), в котором был опубликован материал.

1.10. Редакция не несет ответственности за достоверность информации, представленной в рукописи Автором(ами).

1.11. Необходимо соответствие представленной рукописи принципам, изложенным Международным комитетом редакторов медицинских журналов (International Committee of Medical Journal Editors — ICMJE) в «Единых требованиях к рукописям, представляемым в биомедицинские журналы: подготовка и редактирование биомедицинских публикаций».

1.12. Статьи, присланные с нарушением правил оформления, не принимаются редакцией журнала к рассмотрению.

1.13. Рукописи отклоненных работ не возвращаются.

1.14. Плата с аспирантов за публикацию рукописей не взимается.

1.15. С «Правилами этики» журнала можно ознакомиться на сайте.

2. ТРЕБОВАНИЯ К ОФОРМЛЕНИЮ ТЕКСТА СТАТЬИ

Статья должна быть напечатана шрифтом Times New Roman размером 14 пунктов через 1,5 интервала; ширина полей 2 см слева, справа, сверху и снизу во всем тексте, включая титульный лист, резюме, текст, список литературы, таблицы и подписи под рисунками. Нумерация страниц осуществляется последовательно, начиная с титульного листа, номер страницы помещается в нижнем правом углу каждой страницы. Объем оригинальной статьи с учетом списка литературы, графиков, рисунков и таблиц не должен превышать 15 стандартных машинописных страниц (1 страница — 1800 знаков, включая пробелы); описания клинического случая — 6 стандартных страниц; обзора — 20 страниц.

2.1. Титульный лист

2.1.1. Включает название (заглавными буквами), инициалы и фамилии авторов, полное название учреждения(ий), из которого(ых) вышла рукопись, город, страну, почтовый адрес с индексом. Заглавия статей должны быть информативными, можно использовать только общепринятые сокращения, недопустим непереводимый сленг, известный только русскоговорящим специалистам. Указание мест работы авторов на английском языке (полное переводное официально принятое название организации с указанием ведомства):

— указывать только ту часть названия организации, которая относится к понятию юридического лица, не указывать названий кафедры, лаборатории, другого структурного подразделения внутри организации;

— аббревиатуру допускается применять только вместе с полным названием организации;

— не переводить на английский язык преамбулы к названиям, определяющие тип, статус организации, например ФГУП, Учреждение РАН и т.п.

Для корректности представляемых сведений мы рекомендуем авторам проверять англоязычное написание названия учреждения на сайте https://grid.ac.

2.1.2. Сведения об авторах, включая имена авторов полностью (фамилия, имя, отчество; ученые степени и звания, должности). Фамилии авторов в транслитерации (латинскими буквами). Указать, какие из авторов ранее цитировались. Обязательно указывать идентификатор ORCID для каждого автора статьи. При отсутствии номера ORCID его необходимо получить, зарегистрировавшись на сайте https://orcid.org.

2.1.3. Под заголовком «Автор, ответственный за переписку»: полное имя, полный почтовый адрес, e-mail; номер телефона автора, с которым будет осуществляться связь.

2.1.4. В оригинальных статьях необходимо указать, в каком из этапов создания статьи принимал участие каждый из ее авторов:

Концепция и дизайн исследования

Сбор и обработка материала

Статистическая обработка данных

Написание текста

Редактирование

Пример: Авторы А.С. Иванов, Н.Т. Петров, К.И. Сидоров

Участие авторов:

Концепция и дизайн исследования — А.С. Иванов, К.И. Сидоров

Сбор и обработка материала — Н.Т. Петров

Статистическая обработка — Н.Т. Петров

Написание текста — К.И. Сидоров

Редактирование — А.С. Иванов

2.2. Резюме

Авторское резюме к статье является основным источником информации для отечественных и зарубежных информационных систем и баз данных, индексирующих журнал. Резюме должно быть содержательным (отражать основное содержание статьи и результаты исследований) и структурированным (следовать логике описания результатов в статье), компактным, но не коротким (**объемом от 150 до 250 слов**). Авторское резюме призвано выполнять функцию независимого от статьи источника информации.

2.2.1. Текст резюме оригинальных работ должен содержать подзаголовки: **Актуальность, Цель, Материал и методы, Основные результаты, Заключение.**

2.2.2. В резюме обзора литературы, случая(ев) из практики достаточно отразить основные идеи статьи.

2.2.3. Необходимо указывать международное название лекарственных средств.

2.2.4. В конце резюме должны быть представлены 5—6 ключевых слов статьи.

2.2.5. Редакция будет благодарна авторам за предоставление, помимо обязательного резюме на русском языке, его английского перевода.

2.3. Текст

2.3.1. Текст рукописи оригинальных, специальных, фундаментальных исследований должен содержать **Введение, Материал и Методы** (в разделе **Методы** должен присутствовать подраздел подробного описания статистических методов, включая конкретные методы, используемые для обобщения данных; методов, используемых для проверки гипотез (если таковые имеются). При использовании более сложных статистических методов (помимо t-теста, χ^2, простой линейной регрессии) должен быть указан статистический пакет, применявшийся при обработке результатов, и номер его версии), затем **Результаты, Обсуждение и Заключение**.

2.3.2. Обзор литературы, описание случая(ев) из практики могут быть изложены в произвольной форме, но желательно включать разделы **Обсуждение и Заключение (Выводы, Рекомендации).**

2.3.3. В заголовке работы необходимо указывать международное название лекарственных средств. Исключения составляют случаи, когда использование торговых названий обоснованно по существу (например, при публикации результатов исследований био- или терапевтической эквивалентности препаратов). В тексте можно использовать торговое название, но не более 1 раза на стандартную страницу (1800 знаков с пробелами).

2.3.4. Все единицы измерения в рукописи должны быть представлены в системе СИ. Сокращения слов не допускаются, кроме общепринятых сокращений химических и математических величин, терминов.

2.3.5. Каждые рисунок, схема, таблица, фотоиллюстрация, ссылка на литературу, источник должны быть указаны в тексте в порядке упоминания.

2.3.6. Ссылки в тексте обозначать (представлять) арабскими цифрами в квадратных скобках.

2.4. Список литературы

2.4.1. **Для учета в базе SCOPUS всех авторов публикации необходимо приводить фамилии всех авторов статьи.**

2.4.2. Список литературы необходимо составлять в порядке цитирования авторов.

2.4.3. Следует использовать Index Medicus для поиска сокращений названий журналов.

2.4.4. Все документы, на которые делаются ссылки в тексте, должны быть включены в список литературы.

2.4.5. В список литературы не включаются ссылки на диссертационные работы, авторефераты, тезисы, опубликованные более 2 лет назад, а также материалы, наличие которых невозможно проверить (материалы локальных конференций и т.п.). Обозначить принадлежность материала к тезисам в скобках — (тезисы).

2.4.6. Желательно ссылаться на печатные источники в периодических изданиях, входящих в список ВАК.

2.4.7. **По новым правилам, учитывающим требования таких международных систем цитирования, как Web of Science и Scopus, библиографические списки (References) входят в англоязычный блок статьи и соответственно должны даваться не только на языке оригинала, но и в латинице (романским алфавитом).**

Англоязычная часть библиографического описания ссылки должна находиться непосредственно после русскоязычной части. В конце библиографического описания помещают doi статьи, если таковой имеется. В самом конце англоязычной части библиографического описания в круглые скобки помещают указание на исходный язык публикации.

Ссылки на зарубежные источники остаются без изменений. Например:

Литература/References

1. Медведев Б.И., Сюндюкова Е.Г., Сашенков С.Л. Плацентарная экспрессия эритропоэтина при преэклампсии. *Российский вестник акушера-гинеколога*. 2015;15(1):4-8.
Medvedev BI, Syundyukova EG, Sashenkov SL. Placental expression of erythropoietin in preeclampsia. *Rossijskij vestnik akushera-ginekologa*. 2015; 15(1):4-8. (In Russ.).
https://doi.org/10.17116/rosakush20151514-8
2. Matsumoto K, Nakamaru M, Obara H, Hayashi S, Harada H, Kitajima M, Shirasugi N, Nouga K. Surgical Strategy for Abdominal Aortic Aneurysm with Concurrent Symptomatic Malignancy. *World Journal of Surgery*. 1999; 23(3):248-251. https://doi.org/10.1007/pl00013189

Все ссылки на журнальные публикации должны содержать **DOI** (Digital Object Identifier, уникальный цифровой идентификатор статьи в системе CrossRef). Проверять наличие DOI статьи следует на сайте http://search.crossref.org или https://www.citethisforme.com. Для получения DOI нужно ввести в поисковую строку название статьи на английском языке. Последний сайт, помимо DOI, автоматически генерирует правильно оформленное библиографическое написание статьи на английском языке в стиле цитирования AMA. Подавляющее большинство зарубежных журнальных статей и многие русскоязычные статьи, опубликованные после 2013 года, зарегистрированы в системе CrossRef и имеют уникальный DOI.

Если в списках литературы встречаются нерабочие doi, то при подготовке статьи в печать они будут удалены.

Правила подготовки библиографических описаний (References) русскоязычных источников для выгрузки в международные индексы цитирования.

1. Журнальные статьи.

Фамилии и инициалы всех авторов на латинице и название статьи на английском языке следует приводить так, как они даны в оригинальной публикации. Далее следует название русскоязычного журнала в транслитерации (транслитерация — передача русского слова буквами латинского алфавита) в **стандарте BSI** (автоматически транслитерация в стандарте BSI производится на страничке **http://ru.translit.net/?account=bsi**), далее следуют выходные данные — год, том, номер, страницы. В круглые скобки помещают язык публикации (In Russ.). В конце библиографического описания помещают DOI статьи, если таковой имеется. Например:

Belaya Z, Rozhinskaya L, Mel'nichenko G, Sitkin I, Dzeranova L, Marova E, Vaks V, Vorontsov A, Il'in A, Kolesnikova G, Dedov I. The role of prolactin gradient and normalized ACTH/prolactin ratio in the improvement of sensitivity and specificity of selective blood sampling from inferior petrosal sinuses for differential diagnostics of ACTH-dependent hypercorticism. *Problemy endokrinologii*. 2013;59(4):3-10. (In Russ.). https://doi.org/10.14341/probl20135943-10

Не следует ссылаться на журнальные статьи, публикации которых не содержат перевода названия на английский язык.

2. Все остальные источники приводятся на латинице с использованием транслитерации в стандарте BSI с сохранением стилевого оформления русскоязычного источника. В круглые скобки помещают язык публикации (In Russ.). Например: Gilyarevskij S.R. *Miokardity: sovremennye podkhody k diagnostike i lecheniyu*. M.: Media Sfera; 2008. (In Russ.).

Если источник был переведен на английский язык, то указывается перевод, а не транслитерация.

При наличии URL источник оформляется следующим образом:

Авров М.В. Качество жизни пациентов с хронической ишемией головного мозга. *Журнал неврологии и психиатрии им. С.С. Корсакова*. 2017;117(4):56-58. Ссылка активна на 06.06.2017. Avrov MV.

Примеры оформления различных вариантов библиографических описаний:

Вид источника	Русскоязычный	Зарубежный
Стандартная журнальная статья	Белая Ж.Е., Рожинская Л.Я., Мельниченко Г.А., Ситкин И.И., Дзеранова Л.К., Марова Е.И., Вакс В.В., Воронцов А.В., Ильин А.В., Колесникова Г.С., Дедов И.И. Роль градиента пролактина и АКТГ/пролактин-нормализованного отношения для повышения чувствительности и специфичности селективного забора крови из нижних каменистых синусов для дифференциальной диагностики АКТГ-зависимого гиперкортицизма. *Проблемы эндокринологии*. 2013;59(4):3-10. [...] https://doi.org/10.14341/probl20135943-10	Vega K. Heart Transplantation Is Associated with an Increased Risk for Pancreaticobiliary Disease. *Annals of Internal Medicine*. 1996;124(11):980. https://doi.org/10.7326/0003-4819-124-11-199606010...
Статья в номере с приложением	Самсонов С.Н., Петрова П.Г., Соколов В.Д., Стрекаловская А.А., Макаров Г.А., Иванов К.И. Гелиогеофизическая возмущенность и обострения сердечно-сосудистых заболеваний. *Журнал неврологии и психиатрии им. С.С. Корсакова*. 2005;(14)(прил. Инсульт):18-22. [...]	Crinò L, Cappuzzo F. Present and future treatment of advanced non–small cell lung cancer. *Seminars in Oncology*. 2002;29(3)(Suppl 9):9-16. https://doi.org/10.1053/sonc.2002.34266
Книга (авторы)	Гиляревский С.Р. *Миокардиты: современные подходы к диагностике и лечению*. М.: Медиа Сфера; 2008. [...]	Ringsven MK, Bond D. *Gerontology and leadership skills for nurses*. 2nd ed. Albany (NY): Delmar Publishers; 1996.
Книга (под ред.)	**На всю книгу:** *Инфекции, передаваемые половым путем*. Под ред. Аковбяна В.А., Прохоренкова В.И., Соколовского Е.В. М.: Медиа Сфера; 2007. [...] **На часть в книге:** *Инфекции, передаваемые половым путем*. Под ред. Аковбяна В.А., Прохоренкова В.И., Соколовского Е.В. М.: Медиа Сфера; 2007:11-33. [...]	**На всю книгу:** Norman IJ, Redfern SJ, eds. *Mental health care for elderly people*. New York: Churchill Livingstone; 1996. **На часть в книге:** Lewinsohn P. Depression in adolescents. In: Gottlib IH, Hammen CL, eds. *Handbook of Depression*. New York, NY: Guilford Press; 2002:541-553.
Юридические материалы (законопроекты, кодексы, постановления, приказы, федеральные стандарты, правила) (Допускается цитирование только при наличии в открытом доступе в Интернете.)	Федеральный закон Российской Федерации от 21 ноября 2011 г. №323-ФЗ «Об основах охраны здоровья граждан Российской Федерации». Ссылка активна на 12.12.2014. [...] http://www.rosminzdrav.ru/documents/7025-federalny...	
Патент (Допускается цитирование только при наличии в открытом доступе в Интернете.)	Патент РФ на изобретение №2193864/10.12.02. Бюлл. №34. Газазян М.Г., Пономарева Н.А., Иванова О.Ю. Способ ранней диагностики вторичной плацентарной недостаточности. Ссылка активна на 12.12.2014. [...] http://www.ntpo.com/patents_medicine/medicine_1/me...	Rabiner RA, Hare BA, inventors; OmniSonics Medical Technologies Inc, assignee. Apparatus for removing plaque from blood vessels using ultrasonic energy. US patent 6,866,670. March 15, 2005.
Медиа и электронные материалы	Протокол исследования больных с нарушениями сна [архив]. Ссылка активна на 12.12.2014. [...] http://sleepmed.ru/protissl.zip	Hormone replacement therapy [audio]. National Public Radio. August 5, 2002. Accessed March 4, 2004. http://www.npr.org/templates/story/story.php?story...
Журнальная статья в электронном формате	Полуэктов М.Г. Первичные и вторичные инсомнии и расстройства дыхания во сне. *Журнал неврологии и психиатрии им. С.С. Корсакова*. 2011;111(9)(2):10-18. Ссылка активна на 12.12.2014. [...] http://www.mediasphera.ru/journals/korsakov/detail...	Duchin JS. Can preparedness for biological terrorism save us from pertussis? *Arch Pediatr Adolesc Med*. 2004;158(2):106-107. Accessed June 1, 2004. http://archpedi.ama-assn.org/cgi/content/full/158/...

Quality of life of patients with chronic cerebral ischemia. *Zhurnal nevrologii i psikhiatrii imeni S.S. Korsakova*. 2017;117(4):56-58. Accessed June 6, 2017. https://mediasphera.ru/issues/zhurnal-nevrologii-i...

Оформление библиографии как российских, так и зарубежных источников должно быть основано на Ванкуверском стиле в версии AMA (AMA style, http://www.amamanualofstyle.com).

Просим обратить внимание на **единственно правильное оформление** ссылки **doi**: Пример: https://doi.org/10.5468/ogs.2016.59.1.1

Не допускается использование вариантов с «doi:», «dx.doi.org» и т.п. В теле ссылки используется только знак дефиса.

После ссылки doi и URL (http) не ставится точка!

2.4.8. За правильность приведенных в списке литературы данных ответственность несут авторы.

2.5. Графики, схемы, рисунки

2.5.1. Рисунки прикладываются отдельными файлами в формате TIFF, JPEG или PNG (фото, графики, диаграммы, схемы и т.п. (кроме таблиц) имеют общую подпись «рисунки»). Иллюстрации, созданные или обработанные средствами Microsoft Office (в программах WORD, POWER POINT), прикладываются файлом соответствующего формата (файлы doc, docx, ppt). Каждый файл должен быть назван по номеру рисунка (например: Рис-1, Рис-2а, Рис-2б и т.д.). Для отправки через систему электронной редакции все файлы рисунков объединяются в одну архивную папку zip или rar.

2.5.2. В тексте статьи подписи к рисункам группируются вместе в конце статьи. Графики, схемы и рисунки должны быть размещены на отдельных страницах, пронумерованы в порядке упоминания в тексте, иметь название и при необходимости примечания. Они не должны повторять содержание таблиц. Настоятельно не рекомендуется использовать трехмерные столбчатые графики и круговые диаграммы.

2.5.3. Оси графиков должны иметь названия и размерность. График должен быть снабжен легендой (обозначением линий и заполнений). В случае сравнения диаграмм следует указывать достоверность различий. Не разрешается использовать 3D-модели для гистограммы. В тексте статьи следует обозначать места для желательного размещения графиков, схем и рисунков.

2.5.4. Фотографии предоставляются в электронном виде с разрешением не менее 300 dpi (точек на дюйм). Необходимо указать особенности стрелками. Все символы, стрелки и надписи на полутоновых иллюстрациях должны контрастировать с фоном.

2.5.5. Надписи на рисунках и фотографиях должны быть достаточного размера, чтобы они получились разборчивыми после сжатия для публикации. Оптимальный размер 12 пунктов.

2.5.6. Все используемые сокращения должны быть определены или после их первого упоминания в легенде, или в алфавитном порядке в конце каждой легенды. Все используемые символы (стрелки, окружности и т.п.) должны быть объяснены.

2.5.7. Если используются данные, публиковавшиеся ранее, желательно указание на письменное разрешение от издателя.

2.5.8. **Содержание малоинформативных графиков (менее 6 цифровых значений) следует переносить в текст. Это же относится и к таблицам.**

2.6. Таблицы

2.6.1. Таблицы должны быть напечатаны через двойной интервал, иметь номер, соответствующий порядку упоминания в тексте, и название. Таблицы должны быть построены сжато, наглядно, иметь заголовки колонок и строк, строго соответствующие их содержанию. Данные, представленные в таблицах, не должны дублироваться в тексте или на рисунке. В таблицах должны быть четко указаны размерность показателей и форма представления данных (M±m; M±SD; Me; Mo; перцентили и т.д.). Все цифры, итоги и проценты в таблицах должны быть тщательно выверены, а также соответствовать своему упоминанию в тексте. При необходимости приводятся пояснительные примечания ниже таблицы.

2.6.2. Сокращения должны быть перечислены в сноске под таблицей в алфавитном порядке.

2.6.3. Если используются таблицы, публиковавшиеся ранее, желательно указание на письменное разрешение от издателя.

3. ПОРЯДОК РЕЦЕНЗИРОВАНИЯ СТАТЕЙ

3.1.1. Журнал осуществляет рецензирование всех поступающих в редакцию материалов, соответствующих его тематике, с целью их экспертной оценки. Все рецензенты являются признанными специалистами по тематике рецензируемых материалов и имеют в течение последних 3 лет публикации по тематике рецензируемой статьи. Рецензии хранятся в издательстве и в редакции издания в течение 5 лет.

3.1.2. Статья отправляется рецензентам без указания имен и координат авторов, в так называемом слепом варианте.

3.1.3. Рецензенты работают со статьей как с конфиденциальным материалом, строго соблюдая право автора на неразглашение до публикации содержащихся в статье сведений. Дополнительные эксперты могут привлекаться рецензентом к работе только с разрешения редакции и также на условиях конфиденциальности.

3.1.4. Редакция журнала направляет авторам представленных материалов копии рецензий или мотивированный отказ, а также направляет копии рецензий в Министерство образования и науки Российской Федерации при поступлении в редакцию издания соответствующего запроса.

Замечания рецензентов направляются автору без указания имен рецензентов. Решение о публикации (или отклонении) статьи принимается редколлегией после получения рецензий и ответов автора.

В отдельных случаях редколлегия может направить статью на дополнительное рецензирование, в том числе статистическое и методологическое рецензирование.

3.1.5. Редколлегия журнала проводит постоянную оценку качества рецензирования с помощью русской версии опросника Review Quality Instrument (Version 3.2): van Rooyen S, Black N, Godlee F. J Clin Epidemiol. 1999;52:625-629.

Для связи с редакцией: зав. редакцией Силкина Марина Павловна — e-mail: admin@homescript.ru; тел.: +7 (495) 741-25-74.

Allergan Aesthetics
an AbbVie company

Ботокс®
Ботулинический токсин типа А
ВСЁ ДЕЛО В ДЕТАЛЯХ

УВЕРЕННОСТЬ В БОТОКС® – УВЕРЕННОСТЬ В СЕБЕ КАЖДАЯ ДЕТАЛЬ ИМЕЕТ ЗНАЧЕНИЕ

- Оптимальный состав[1-3]
- Уникальная технология производства[1-3]
- Строгий контроль качества[1-3]
- Быстрое наступление эффекта*
- Длительный результат коррекции[4-7], подтверждённый неизменно высокой степенью удовлетворенности пациентов[8-12]

*В рандомизированном открытом исследовании длительностью 14 дней (n = 40) 60% пациентов отметили эффект коррекции уже к 1-й день, у 87% участников наблюдалось уменьшение выраженности морщины и глубины наибольшей морщины (MMS по С-модели) по шкале врача, 100% пациентов и 100% врачей-исследователей сообщали о заметном уменьшении MMS в 1-й год. Изменения до 2-го дня, статистически значимо большие, чем в группе плацебо; сообщали об улучшении внешности через 1ч (p = 0,0008) и т. д., что, что стоит выглядеть моложе (p = 0,0376).

1. Рекомендованные данные клиники Аллерган. ВАОО01/2010/01 — Производственный процесс в Институте. Февраль 2010 г. 2. Рекомендованные данные клиники Аллерган. BAW001/2010/01. Ирвайн, 2010 г. 3. Jabir NR. et al. Neurosci. 2014;8:227-241. 4. Dover HR. et al. J Drugs Dermatol. 2011;10(1):39-44. 5. Glogau R. et al. Dermatol Surg. 2011;37(1):1996–2002. 6. Carruthers A. et al. Dermatol Surg. 2010;36(11):1700–1706. 7. De Boulle K. et al. Dermatol Surg. 2013;4(1):1427–1440. 8. Trindade de Almeida AR. et al. Dermatol Surg. 2014;40(Suppl 1):S19–S23. 9. Belcastro RA. et al. Aesthet Surg J. 2013;33(8):1039–1046. 10. De Boulle KLG. et al. J Cosmet Laser Ther. 2008;10(2):87–92. 11. Hexsel DM. et al. Dermatol Surg. 2014;40:689–699.

КРАТКАЯ ИНСТРУКЦИЯ ПО МЕДИЦИНСКОМУ ПРИМЕНЕНИЮ ЛЕКАРСТВЕННОГО ПРЕПАРАТА БОТОКС®

Регистрационный номер: ПН011704/01. **Торговое наименование:** Ботокс®. **Международное непатентованное наименование или группировочное наименование:** Ботулинический токсин типа А - гемагглютинин комплекс. **Состав (на 1 флакон):** действующее вещество: ботулинический токсин типа А - гемагглютинин комплекс 100 ЕД, вспомогательные вещества: альбумин человека, сахароза - 0,5 мг, натрия хлорид - 0,9 мг. **ПОКАЗАНИЯ К ПРИМЕНЕНИЮ** (в зависимости от показания): Врожденная коррекция внешности лица: морщины средней трети лица (нахмуривание, побочные морщины и горизонтальные морщины лба) и взрослых. **ПРОТИВОПОКАЗАНИЯ. Общие:** гиперчувствительность к компонентам препарата, воспалительный процесс в месте предполагаемой инъекции, беременность, детский возраст (для инфекционных заболеваний), беременность и период кормления грудью, одновременный прием аминогликозидов и родственных медикаментов, болезнь Лайма, выраженный атрофический процесс кожи, выраженный «грубый» и обвисшие кожные покровы, выраженная гиперпигментация кожи, или синдром Лермиттера-Дюшена. **СПОСОБ ПРИМЕНЕНИЯ И ДОЗЫ:** Единицы действия препарата несопоставимы и не могут взаимозаменяться при другом препарате. Рекомендуемый объем введения в одну точку - 0,1 мл. **Необходимые морщины:** На 0,1 мл (в 5 ЕД) вводят в 5 точек, в каждую гиперкинезирующую группу - 2 точки в каждую группу, в каждую гиперкинезирующую группу - 1 точка. Общая доза составляет 20 ЕД. Сглаживание наиболее выраженных морщин происходит, как правило, в течение недели после процедуры. Эффект сохраняется для некоторых. **Периорбитальные морщины:** Ботокс® вводят бинокулярно в 3 точки круговой мышцы глаза с каждой стороны. Обычно рекомендуется вводить по 0,4 ЕД в каждую точку, на глубину 2-3 мм, общая доза составляет 6 ЕД в каждую сторону. **Побочные морщины:** Ботокс® вводят интрамышечно в каждую из 4 точек инъекций, побочной мышцы по 2,4 ЕД в точку, расположенную в каждой стороны щеки, побочные складки с интервалом 1-2 см так, что общая доза составляет 9 - 24 ЕД. **ПОБОЧНОЕ ДЕЙСТВИЕ:** Как правило, нежелательные реакции проявляются в течение первых дней после инъекции и являются преходящими. Терапевтические реакции суммарны, наиболее частые реакции. Нежелательные морщины. Нарушения со стороны нервной системы: часто - головная боль, кратковременные. Нарушения со стороны кожи: редкие: часто гиперкинезы. Нарушения со стороны глаз: часто - диплопия, нарушение слезоотделения, редкие: часто - боковые мышечные слабость. Общие расстройства и нарушения в месте введения: часто - боль в области укола, отек в месте инъекции, повышенная утомляемость в месте инъекции. Нарушения со стороны сердечно-сосудистой системы: часто - гипертонический синдром. Нарушения со стороны нервной системы: часто - головная боль

Откройте для себя технологию Vycross®

- Универсальная коллекция филлеров[1-5] включает продукты, оптимальные для каждой зоны лица[6,*]
- Характеризуется равномерной интеграцией в ткани[7-10,†]
- Обеспечивает естественный внешний вид и ощущения пациентов[7,10-13]
- Обеспечивает высокую удовлетворенность результатами коррекции[11,14-18]

Juvéderm VOLITE

Когда вам необходимо улучшить качество кожи[6,18,19,**]

Juvéderm VOLBELLA® WITH LIDOCAINE

Когда вам необходимо скорректировать черты лица и сгладить мелкие морщины[2,11]

Juvéderm VOLIFT® WITH LIDOCAINE

Когда вам необходимо заполнить глубокие морщины и создать форму губ[3]

Juvéderm VOLUMA® WITH LIDOCAINE

Когда вам необходимо скорректировать объем средней трети лица[7,14,15]

Juvéderm VOLUX™

Когда вам необходимо сделать овал лица более четким[5,20,21,+]

Список литературы: [1] Инструкция по применению Juvéderm® VOLUMA® with Lidocaine. [2] Инструкция по применению Juvéderm® VOLBELLA® with Lidocaine. [3] Инструкция по применению Juvéderm® VOLIFT® with Lidocaine. [4] Инструкция по применению Juvéderm® VOLITE. [5] Инструкция по применению Juvéderm® VOLUX™. [6] Неопубликованные данные компании Allergan. INT/0023/2017 (1). Наиболее часто корректируемые зоны лица. Февраль 2019 г. [7] Hirsa C.K. и соавт. Dermatol. Surg. 2015. 41 (Suppl. 1) S. 373 – 81. [8] Неопубликованные данные компании Allergan. INT-0660/2017. Изображения интеграции филлеров JUVEDERM® в ткани. Август 2017 г. [9] Неопубликованные данные компании Allergan. INT/0314/2018 (1). Интеграция филлеров Juvéderm® VOLUX™ в ткани. Май 2018 г. [10] Неопубликованные данные компании Allergan. INT/0663/2018. Итоговый отчет о клинической оценке Juvéderm® VOLUX™. Октябрь 2018 г. [11] Eccleston D. and Murphy D.K. Clin. Cosmet. Investig. Dermatol. 2012. 5. 167 – 72. [12] Baumann L. S. и соавт. Dermatol. Surg. 2007. 33 (Suppl. 2) S. 128 – 35. [13] Philipp-Dormston W.G. и соавт. J Cosmet. Dermatol. 2014. 13. 125 – 34. [14] Callan P. и соавт. Clin. Cosmet. Investig. Dermatol. 2013. 6. 81 – 89. [15] Jones D. and Murphy D.K. Dermatol. Surg. 2013. 39. 1602 – 12. [16] Dayan S et al. Aesthet Plast Surg. 2020; 40(7):767–777. [17] Hoffman K. for the Juvéderm® VOLUMA Study Investigator Group. BMC Dermatol. 2009. 9. 9. [18] Niforos F. и соавт. Poster Presentation at Beauty Through Science (BTS) Congress, Stockholm, Sweden, 2017. [19] Неопубликованные данные компании Allergan. INT/0078/2017(1). Зоны коррекции филлерами Juvéderm® VOLITE. Март 2019 г. [20] Неопубликованные данные компании Allergan. INT/0664/2018. Итоговый отчет о клинической оценке и отчет о клинической оценке Juvéderm® VOLUX™: данные по эффективности и длительности действия. Октябрь 2018 г. [21] Ogilvie P. и соавт. Poster Presentation at Aesthetic & Anti-Aging Medicine World Congress (AMWC), Monte Carlo, Monaco. 2018.

* На основании данных маркетингового исследования, включающего 756 медицинских работников из 12 стран, являющихся важнейшими рынками.

† Качество кожи определяются такими характеристиками, как гладкость (отсутствие мелких морщин), увлажненность и эластичность. Оцениваемая исследователями текстура кожи щек (основная конечная точка) как показатель гладкости кожи, улучшение которого наблюдалось у пациентов через 1 месяц (96,2%), 4 месяца (76,3%), 6 месяцев (34,9%) и 9 месяцев (15,8%).

** В клиническом исследовании оценка нижней трети лица включала зону подбородка и нижней челюсти.

+ Интеграция в ткани филлеров Juvéderm® VOLBELLA® with Lidocaine, Juvéderm® VOLIFT® with Lidocaine, Juvéderm® VOLUMA® with Lidocaine и Juvéderm® VOLUX™ подтверждена в исследованиях на животных in vivo в течение 4 недель.

Для получения дополнительной информации, направления претензии к качеству продукции или информирования о нежелательной реакции при применении, обратитесь по адресу: ООО «Аллерган СНГ САРЛ», Российская Федерация, 109004, г. Москва, ул. Станиславского, д. 21, стр. 2, помещение 1. Телефон: 8 800 250-98-25 (звонок по России бесплатный). Факс: 8 800 250-98-26. Электронная почта: mw-medinfo@allergan.com; ru_medical_info@allergan.com. Информация представлена в качестве информационной поддержки врачам. Перед назначением препарата, пожалуйста, ознакомьтесь с полной инструкцией по применению. [Juvéderm® VOLIFT® with Lidocaine имплантат внутридермальный с лидокаином, Juvéderm® VOLIFT® Retouch имплантат внутридермальный – РЗН 2013/412, «Аллерган», Франция], [Juvéderm® VOLUMA® with Lidocaine имплантат внутридермальный с лидокаином – ФСЗ 2012/13571, «Аллерган», Франция], [Juvéderm® VOLBELLA® with Lidocaine имплантат внутридермальный с лидокаином – ФСЗ 2012/13589, «Аллерган», Франция], [Juvéderm® VOLITE имплантат внутридермальный – ФСЗ 2012/13569, «Аллерган», Франция], [Juvéderm® VOLUX™ имплантат внутридермальный – РЗН 2020/11696, «Аллерган», Франция], RU-JUV-2150053

Реклама



Allergan Aesthetic
an AbbVie compa