ADTI
AXB. RESURS MARKAZI
INV № 142

ISSN 0042-465X (Print)
ISSN 2309-1282 (Online)

ВЕСТНИК ОФТАЛЬМОЛОГИИ

Том 138 • №2 • 2022
Издается с 1884 г.

ОРИГИНАЛЬНЫЕ СТАТЬИ

МЕДИА СФЕРА

ОРИГИНАЛЬНЫЕ ПРЕПАРАТЫ БИОТЕХНОЛОГИЧЕСКОЙ КОМПАНИИ ФИРН М

отпуск без рецепта

ОФТАЛЬМОФЕРОН®

КАПЛИ ГЛАЗНЫЕ

интерферон альфа-2b + дифенгидрамин

ЛЕЧЕНИЕ ВИРУСНЫХ И АЛЛЕРГИЧЕСКИХ ЗАБОЛЕВАНИЙ ГЛАЗ У ВЗРОСЛЫХ И ДЕТЕЙ

- Лечение герпетических и аденовирусных инфекций глаз (конъюнктивитов, кератитов, увеитов)
- Лечение и профилактика осложнений после хирургических вмешательств на роговице
- Лечение синдрома сухого глаза

Рег. уд. Р N002902/01

отпуск без рецепта

АЛЛЕРГОФЕРОН®

ГЕЛЬ ДЛЯ МЕСТНОГО И НАРУЖНОГО ПРИМЕНЕНИЯ

интерферон альфа-2b + лоратадин

- Иммуномодулятор + блокатор Н1-гистаминовых рецепторов
- Лечение сезонного и круглогодичного аллергического ринита и конъюнктивита

ИНТЕРФЕРОН + ЛОРАТАДИН — НОВЫЙ ПОДХОД К ЛЕЧЕНИЮ АЛЛЕРГИИ!

Рег. уд. ЛП-000656

отпуск по рецепту

АЛЛЕРГОФЕРОН® бета

КАПЛИ ГЛАЗНЫЕ И НАЗАЛЬНЫЕ

интерферон альфа-2b + бетаметазон

- Новая оригинальная комбинация
- Лечение сезонного аллергического ринита и конъюнктивита среднетяжелого течения в стадии обострения

Рег. уд. ЛП-002999

отпуск без рецепта

ИСКУССТВЕННАЯ СЛЕЗА®

КАПЛИ ГЛАЗНЫЕ

гипромеллоза

- Лечение синдрома сухого глаза
- Устранение раздражения и усталости глаз
- Снятие напряжения глаз, вызванного работой за компьютером и вождением автомобиля

Рег. уд. ЛСР-001608/09

отпуск по рецепту

ДЕКСАМЕТАЗОН ЛОНГ®

КАПЛИ ГЛАЗНЫЕ

дексаметазона натрия фосфат

- Лечение аллергического конъюнктивита и кератоконъюнктивита
- Лечение острых и хронических воспалительных заболеваний глаз
- Профилактика воспалений после оперативных вмешательств

Рег. уд. ЛП-002124

отпуск по рецепту

ДИКЛОФЕНАК ЛОНГ®

КАПЛИ ГЛАЗНЫЕ

диклофенак натрия

- Лечение неинфекционных конъюнктивитов
- Лечение и профилактика воспаления при травмах, а также после операций на глазном яблоке
- Входящая в состав гипромеллоза оказывает смягчающее действие на эпителий, снижает местнораздражающий эффект диклофенака

Рег. уд. ЛС-000149

БИОТЕХНОЛОГИЧЕСКАЯ КОМПАНИЯ ФИРН М www.firnm.ru

ИНФОРМАЦИЯ ДЛЯ СПЕЦИАЛИСТОВ

ПЕРЕД НАЗНАЧЕНИЕМ ОЗНАКОМЬТЕСЬ С ТЕКСТОМ ИНСТРУКЦИИ ПО МЕДИЦИНСКОМУ ПРИМЕНЕНИЮ

ISSN 0042-465X (Print)
ISSN 2309-1282 (Online)

ФЕДЕРАЛЬНОЕ ГОСУДАРСТВЕННОЕ БЮДЖЕТНОЕ НАУЧНОЕ УЧРЕЖДЕНИЕ «НАУЧНО-ИССЛЕДОВАТЕЛЬСКИЙ ИНСТИТУТ ГЛАЗНЫХ БОЛЕЗНЕЙ»

ВЕСТНИК ОФТАЛЬМОЛОГИИ

МАРТ—АПРЕЛЬ

2'2022

Том 138

Двухмесячный научно-практический журнал

Издается с 1884 г.

(Russian Annals of Ophthalmology)

«Вестник офтальмологии» — научно-практический рецензируемый медицинский журнал. Выходит 6 раз в год. Издается с 1884 г.

«Vestnik oftalmologii» (Russian Annals of Ophthalmology) is a bimonthly peer-reviewed medical journal published by **MEDIA SPHERA Publishing Group. Founded in 1884.**

Журнал представлен в следующих международных базах данных и информационно-справочных изданиях: **РИНЦ (Российский индекс научного цитирования), Web of Science (Russian Science Citation Index — RSCI), Scopus, PubMed/Medline, Index Medicus, Current Work in the History of Medicine, Chemical Abstracts, Helminthological Abstracts, Dokumentation Arbeitsmedizin, International Aerospace Abstracts, EBSCOhost, Ulrich's Periodicals Directory, Google Scholar.**

Издательство «Медиа Сфера»:
127238 Москва,
Дмитровское ш., д. 46, корп. 2, этаж 4
Тел.: +7 (495) 482-4329
Факс: +7 (495) 482-4312
e-mail: info@mediasphera.ru
www.mediasphera.ru
Отдел рекламы: +7 (495) 482-06-04
e-mail: reklama@mediasphera.ru
Отдел подписки: +7 (495) 482-53-36
e-mail: zakaz@mediasphera.ru

Адрес для корреспонденции:
127238 Москва, а/я 54, «Медиа Сфера»

Адрес редакции:
119021 Москва, ул. Россолимо,
д. 11/АБ, ФГБНУ НИИ ГБ
Тел.: +7 (499) 110-45-45 (доб.21-48)
e-mail: vestnik.oftalmologii@gmail.com
Зав. редакцией Н.П. Соловьева

Оригинал-макет изготовлен издательством «Медиа Сфера»
Компьютерный набор и верстка:
О.В. Ненашева, В.В. Карасева

Загрузите в App Store

ДОСТУПНО В Google Play

Подписной индекс по каталогу «Почты России» ПМ005

Подписано в печать 26.04.2022
Формат 60×90 1/8. Тираж 3000 экз.
Усл. печ. л. 17,5. Заказ 22-Z-0531
Отпечатано в ООО «МЕДИАКОЛОР»

РЕДАКЦИОННАЯ КОЛЛЕГИЯ:

Главный редактор С.Э. АВЕТИСОВ, акад. РАН, д.м.н., проф.

Заместитель главного редактора В.М. ШЕЛУДЧЕНКО, д.м.н., проф.

Заместитель главного редактора М.Н. ИВАНОВ, д.м.н.

Ответственный секретарь Н.Л. ШЕРЕМЕТ, д.м.н.

М.М. БИКБОВ, д.м.н., проф. (Уфа)
Э.В. БОЙКО, д.м.н., проф. (Санкт-Петербург)
А.Ф. БРОВКИНА, акад. РАН, проф. (Москва)
М.В. БУДЗИНСКАЯ, д.м.н. (Москва)
М.Р. ГУСЕВА, д.м.н., проф. (Москва)
Е.А. ЕГОРОВ, д.м.н., проф. (Москва)
В.П. ЕРИЧЕВ, д.м.н., проф. (Москва)
Т.П. КАЩЕНКО, д.м.н., проф. (Москва)
И.Е. ПАНОВА, д.м.н., проф. (Санкт-Петербург)
Н.К. СЕРОВА, д.м.н., проф. (Москва)
В.В. СТРАХОВ, д.м.н., проф. (Ярославль)
Е.П. ТАРУТТА, д.м.н., проф. (Москва)
С.И. ХАРЛАП, д.м.н. (Москва)
А.Г. ЩУКО, д.м.н., проф. (Иркутск)
Ю. ЮСЕФ, д.м.н. (Москва)

РЕДАКЦИОННЫЙ СОВЕТ:

А.-Г.Д. АЛИЕВ, д.м.н., проф. (Махачкала)
Л.И. БАЛАШЕВИЧ, д.м.н., проф. (Санкт-Петербург)
Д. ВЭРИТИ, д-р медицины, консультант (Лондон, Великобритания)
М.Л. ДВАЛИ, д.м.н., проф. (Тбилиси, Грузия)
Ч.Д. ДЖАРУЛЛА-ЗАДЕ, д.м.н., проф. (Баку, Азербайджан)
Ю.А. ИВАНИШКО, д.м.н., проф. (Ростов-на-Дону)
Л.А. КАТАРГИНА, д.м.н., проф. (Москва)
Н.И. КУРЫШЕВА, д.м.н., проф. (Москва)
Л.К. МОШЕТОВА, д.м.н., проф., акад. РАН (Москва)
М.А. МЕДВЕДЕВ, д.м.н., проф. (Бишкек, Кыргызстан)
Ш. МЕЛАМЕД, д.м.н., проф. (Тель-Авив, Израиль)
В.В. НЕРОЕВ, акад. РАН, проф. (Москва)
Н.В. ПАСЕЧНИКОВА, д.м.н., проф. (Одесса, Украина)
А.Н. САМОЙЛОВ, д.м.н., проф. (Казань)
В. ЯШИНСКАС, д.м.н., проф. (Каунас, Литва)

Решением Высшей аттестационной комиссии (ВАК) Министерства образования и науки РФ журнал «Вестник офтальмологии» включен в Перечень ведущих рецензируемых научных журналов и изданий, выпускаемых в Российской Федерации, в которых рекомендована публикация основных результатов диссертационных исследований на соискание ученых степеней доктора и кандидата наук.

Редакция не несет ответственности за содержание рекламных материалов. Точка зрения авторов может не совпадать с мнением редакции. К публикации принимаются только статьи, подготовленные в соответствии с правилами для авторов. Направляя статью в редакцию, авторы принимают условия договора публичной оферты. С правилами для авторов и договором публичной оферты можно ознакомиться на сайте: www.mediasphera.ru. Полное или частичное воспроизведение материалов, опубликованных в журнале, допускается только с письменного разрешения издателя — издательства «Медиа Сфера».

Уважаемые авторы!

Редколлегия журнала оставляет за собой право изменять название статьи, руководствуясь задачами, поставленными авторами в тексте.

ISSN 0042-465X (Print)
ISSN 2309-1282 (Online)

FEDERAL STATE BUDGETARY INSTITUTION OF SCIENCE «RESEARCH INSTITUTE OF EYE DISEASES»

MARCH—APRIL

2'2022

Vol. 138

Russian Annals of Ophthalmology

Bi-monthly fundamental and practical journal

Founded in 1884

"Vestnik oftalmologii" (Russian Annals of Ophthalmology) is a bimonthly peer-reviewed medical journal published by **MEDIA SPHERA Publishing Group. Founded in 1884.**

Journal is indexed in: **Web of Science (Russian Science Citation Index — RSCI), Scopus, PubMed/Medline, Index Medicus, Current Work in the History of Medicine, Chemical Abstracts, Helminthological Abstracts, Dokumentation Arbeitsmedizin, International Aerospace Abstracts, EBSCOhost, Ulrich's Periodicals Directory, Google Scholar.**

«MEDIA SPHERA» Publishing Group:
Dmitrovskoe sh. 46-2, floor 4, Moscow, 127238 Russia
Tel. +7 (495) 482-43-29
Fax: +7 (495) 482-43-12
E-mail: info@mediasphera.ru
www.mediasphera.ru

Correspondence address:
"Media Sphera"
Moscow, P.O. Box 54, 127238, Russia

Advertising department: +7 (495) 482-06-04
E-mail: reklama@mediasphera.ru
Subscription department: +7 (495) 482-53-36
E-mail: zakaz@mediasphera.ru

Address of the editorial office:
119021, Russia, Moscow, 11/AB Rossolimo St.
FSBIS "Research Institute of Eye Diseases"
Tel.: +7 (499) 110-45-45 (ex. 21-48)
e-mail: vestnik.oftalmologii@gmail.com
Managing editor: N.P. Solov'eva

Art and Layout: «MEDIA SPHERA» Publishing Group

EDITORIAL BOARD:

Editor-in-Chief S.E. Avetisov, acad. of RAS, MD, PhD, professor

Deputy Editor-in-Chief V.M.SHELUDCHENKO, MD, PhD, professor

Deputy Editor-in-Chief M.N. IVANOV, MD, PhD

Responsible secretary N.L. SHEREMET, MD, PhD

M.M. BIKBOV, MD, PhD, professor (Ufa)
E.V. BOYKO, MD, PhD, professor (Saint-Petersburg)
A.F. BROVKINA, acad. of RAS, professor (Moscow)
M.V. BUDZINSKAYA, MD, PhD (Moscow)
M.R. GUSEVA, MD, PhD, professor (Moscow)
E.A. EGOROV, MD, PhD, professor (Moscow)
V.P. ERICHEV, MD, PhD, professor (Moscow)
T.P. KASHCHENKO, MD, PhD, professor (Moscow)
I.E. PANOVA, MD, PhD, professor (Saint-Petersburg)
N.K. SEROVA, MD, PhD, professor (Moscow)
V.V. STRAKHOV, MD, PhD, professor (Yaroslavl)
E.P. TARUTTA, MD, PhD, professor (Moscow)
S.I. KHARLAP, MD, PhD (Moscow)
A.G. SHCHUKO, MD, PhD, professor (Irkutsk)
Yu. YUSEF, MD, PhD (Moscow)

EDITORIAL COUNCIL:

A.-G.D. ALIEV, MD, PhD, professor (Makachkala)
L.I. BALASHEVICH, MD, PhD, professor (Saint-Petersburg)
D. VERITY, MD, PhD, consultant (London, United Kingdom)
M.L. DVALI, MD, PhD, professor (Tbilisi, Georgia)
Ch.D. JARULLA-ZADE, MD, PhD, professor (Baku, Azerbaijan)
YU.A. IVANISHKO, MD, PhD, professor (Rostov-on-Don)
L.A. KATARGINA, MD, PhD, professor (Moscow)
N.I. KURYSHEVA, MD, PhD, professor (Moscow)
L.K. MOSHETOVA, professor, acad. of RAS (Moscow)
M.A. MEDVEDEV, MD, PhD, professor (Bishkek, Kyrgyzstan)
SH. MELAMED, MD, PhD, professor acad. of RAS (Tel Aviv, Israel)
V.V. NEROEV, acad. of RAS, professor (Moscow)
N.V. PASECHNIKOVA, MD, PhD, professor (Odessa, Ukraine)
A.N. SAMOYLOV, MD, PhD, professor (Kazan)
V. YASHINSKAS, MD, PhD, professor (Kaunas, Lithuania)

As decreed by the State Commission for Academic Degrees and Titles of the Ministry of Education and Science of the Russian Federation, the Russian Annals of Ophthalmology has been included into the List of leading peer-reviewed journals issued in Russia and recommended for publishing the principal data of thesis papers by academic degree applicants.

Download on the App Store

GET IT ON Google Play

The Editorial Board is not responsible for the content of advertising materials. Editorial opinion does not always coincide with the opinion of the authors. Only the articles prepared according to the authors' guidelines are accepted for publication. Submitting an article to the editorial board the authors accept the terms and conditions of the public offer agreement. Authors' guidelines and public offer agreement may be found on the web-site: www.mediasphera.ru. Complete or partial reproduction of the materials is allowed only by written permission of the Publisher — MEDIA SPHERA Publishing Group.

Вестник офтальмологии
2022, Т. 138, №2, с. 5-14
https://doi.org/10.17116/oftalma20221380215

Russian Annals of Ophthalmology =
Vestnik Oftal'mologii 2022, vol. 138, №2, pp. 5-14
https://doi.org/10.17116/oftalma20221380215

Электрофизиологические и психофизические исследования в оценке зрительных функций при наследственной оптической нейропатии

© Н.Л. ШЕРЕМЕТ[1], И.А. РОНЗИНА[1], Н.А. АНДРЕЕВА[1], Н.В. ЖОРЖОЛАДЗЕ[1], Ю.К. МУРАХОВСКАЯ[1], Т.А. НЕВИНИЦЫНА[1], М.С. ШМЕЛЬКОВА[1], Т.Д. КРЫЛОВА[2], П.Г. ЦЫГАНКОВА[2], Е.С. ГЕРАСИМИДИ[3], К.Г. ЛЯМЗАЕВ[3, 4], М.В. СКУЛАЧЕВ[3, 4], Е.М. КАРГЕР[3, 4]

[1]ФГБНУ «Научно-исследовательский институт глазных болезней», Москва, Россия;
[2]ФГБНУ «Медико-генетический научный центр им. акад. Н.П. Бочкова», Москва, Россия;
[3]НИИ митоинженерии ФГБОУ ВО «Московский государственный университет им. М.В. Ломоносова», Москва, Россия;
[4]НИИ физико-химической биологии им. А.Н. Белозерского ФГБОУ ВО «Московский государственный университет им. М.В. Ломоносова», Москва, Россия

РЕЗЮМЕ

Цель исследования. Изучить возможности электрофизиологических и психофизических методов исследования в оценке функционального состояния ганглиозных клеток сетчатки и зрительного нерва при наследственной оптической нейропатии (НОН).

Материал и методы. Обследовано 60 пациентов (118 глаз) с генетически подтвержденным диагнозом НОН. Проведены компьютерная периметрия (КП), спектральная оптическая когерентная томография, зрительные вызванные потенциалы (ЗВП) на вспышку и паттерн (пЗВП, вЗВП), фотопическая электроретинография с регистрацией фотопического негативного ответа (ФНО), исследовано цветовое зрение (ЦЗ). У 24 пациентов (46 глаз) оценивали динамику вышеперечисленных показателей до лечения и после 1 года наблюдения на фоне терапии, включающей митохондриально-адресованный антиоксидант — пластохинонилдецилтрифенилфосфония бромид (ПДТФ) в виде глазных капель.

Результаты. Основные компоненты пЗВП на паттерн 1,0° и 0,3° удалось зарегистрировать соответственно в 20 и 14% глаз пациентов с НОН с высокими зрительными функциями. После 1 года применения ПДТФ значимое уменьшение латентности пика P100 было выявлено только в группе с длительностью заболевания ≤1,5 года на момент начала лечения ($p<0,05$). Выявлены статистически значимые различия амплитуды ФНО ($p<0,004$) пациентов и группы контроля, а также амплитуды ФНО при сравнении групп пациентов с НОН с различной остротой зрения (ОЗ): ≤0,1 и ≥0,13 ($p<0,01$). У пациентов с высокими суммарными зрительными функциями получена корреляционная связь между амплитудой ФНО, толщиной комплекса ганглиозных клеток и показателем глобальных потерь.

Заключение. Электрофизиологические показатели, наравне с ОЗ, КП и ЦЗ, являются основными методами обследования пациентов с НОН. Отмечено значимое уменьшение латентности пика P2 вЗВП после 1 года применения ПДТФ в группе с длительностью заболевания ≤1,5 года на момент начала лечения. Амплитуда ФНО у пациентов с высокими зрительными функциями коррелирует со структурными изменениями комплекса ганглиозных клеток сетчатки и слоя нервных волокон сетчатки.

Ключевые слова: *наследственная оптическая нейропатия, ганглиозные клетки сетчатки, зрительные вызванные потенциалы, фотопический негативный ответ, митохондриально-адресованный антиоксидант, пластохинонилдецилтрифенилфосфония бромид.*

ИНФОРМАЦИЯ ОБ АВТОРАХ:
Шеремет Н.Л. — e-mail: sheremet_n@mail.ru; https://orcid.org/0000-0003-4597-4987
Ронзина И.А. — e-mail: ronzinirina@yandex.ru; https://orcid.org/0000-0002-0298-2250
Андреева Н.А. — e-mail: natalia.hanakova@gmail.com; https://orcid.org/0000-0001-7329-5725
Жоржоладзе Н.В. — e-mail: nino1998@mail.ru; https://orcid.org/0000-0003-1771-300X
Мураховская Ю.К. — e-mail: juliamurakhovskaya@bk.ru; https://orcid.org/0000-0002-1251-6405
Невиницына Т.А. — e-mail: nevtan@mail.ru; https://orcid.org/0000-0002-0900-8944
Шмелькова М.С. — e-mail: maria.s.shmelkova@gmail.com
Крылова Т.Д. — e-mail: tatianadmkrylova@gmail.com; https://orcid.org/0000-0002-7197-3497
Цыганкова П.Г. — e-mail: polgamma@yandex.ru; https://orcid.org/0000-0003-3998-3609
Герасимиди Е.С. — e-mail: katrinaguly@mail.ru; https://orcid.org/0000-0002-0933-8062
Лямзаев К.Г. — e-mail: lyamzaev@belozersky.msu.ru; https://orcid.org/0000-0001-9921-8031
Скулачев М.В. — e-mail: max@mitotech.ru; https://orcid.org/0000-0001-6147-8583
Каргер Е.М. — e-mail: karger@mitotech.ru; https://orcid.org/0000-0002-1715-9937
Автор, ответственный за переписку: Шеремет Н.Л. — e-mail: sheremet_n@mail.ru

КАК ЦИТИРОВАТЬ:
Шеремет Н.Л., Ронзина И.А., Андреева Н.А., Жоржоладзе Н.В., Мураховская Ю.К., Невиницына Т.А., Шмелькова М.С., Крылова Т.Д., Цыганкова П.Г., Герасимиди Е.С., Лямзаев К.Г., Скулачев М.В., Каргер Е.М. Электрофизиологические и психофизические исследования в оценке зрительных функций при наследственной оптической нейропатии. *Вестник офтальмологии.* 2022;138(2):5–14. https://doi.org/10.17116/oftalma20221380215

Electrophysiological and psychophysical studies in assessment of visual functions in patients with hereditary optic neuropathy

© N.L. SHEREMET[1], I.A. RONZINA[1], N.A. ANDREEVA[1], N.V. ZHORZHOLADZE[1], YU.K. MURAKHOVSKAYA[1], T.A. NEVINITSYNA[1], M.S. SHMELKOVA[1], T.D. KRYLOVA[2], P.G. TSYGANKOVA[2], E.S. GERASIMIDI[3], K.G. LYAMZAEV[3, 4], M.V. SKULACHEV[3, 4], E.M. KARGER[3, 4]

[1]Research Institute of Eye Diseases, Moscow, Russia;
[2]Research Centre for Medical Genetics, Moscow, Russia;
[3]Institute of Mitoengineering of the Lomonosov Moscow State University, Moscow, Russia;
[4]A.N. Belozersky Institute of Physico-Chemical Biology of the Lomonosov Moscow State University, Moscow, Russia

ABSTRACT

Purpose. To study the capabilities of electrophysiological and psychophysical examination methods for assessment of the functional state of ganglion cells, retina and optic nerve in patients with hereditary optic neuropathy (HON).

Material and methods. The study included 60 patients (118 eyes) with a genetically confirmed diagnosis of HON. All study patients underwent visual field test (VFT), spectral optical coherence tomography (OCT), flash and pattern visual evoked potentials (VEP) (Flash-VEP, FVEP; Pattern-VEP, PVEP), photopic electroretinography with photonegative response (PhNR) registration and the color vision test. In 24 patients (46 eyes), these parameters were assessed before the start of treatment and one year later. The treatment involved the mitochondria-targeted antioxidant SkQ1 — plastoquinonyl-decyl-triphenylphosphonium bromide (PDTP) in the form of eye drops.

Results. The main PVEP components for 1.0° and 0.3° were registered in 20% and in 14% of patient eyes with HON and high visual functions, respectively. After one year of PDTP use, a significant decrease in P100 peak latency was found only in the group with disease duration of ≤1.5 years as of the time of treatment start ($p<0.05$). Significant differences were observed in the PhNR amplitude ($p<0.004$) between patients of the main and the control groups, as well as in the PhNR amplitude between patients with visual acuity of ≤0.1 and ≥0.13 ($p<0.01$). Patients with high visual functions were found to have a correlation between the PhNR amplitude, GCC thickness and the global loss index (GLV).

Conclusion. Along with VFT, OCT and color vision tests, electrophysiological studies are one of the main methods of examining patients with HON. After one year of PDTP use, there was a significant decrease in the FVEP P2 peak latency in the group with a disease duration of ≤1.5 years as of the time of treatment start. The PhNR amplitude in patients with high visual functions was found to correlate with structural changes in the ganglion cell layer and the retinal nerve fiber layer.

Keywords: *Leber's hereditary optic neuropathy, retinal ganglion cells, visual evoked potentials, photopic negative response, mitochondria-targeted antioxidant, SkQ1, plastoquinonyl-decyl-triphenylphosphonium bromide.*

INFORMATION ABOUT THE AUTHORS:
Sheremet N.L. — e-mail: sheremet_n@mail.ru; https://orcid.org/0000-0003-4597-4987
Ronzina I.A. — e-mail: ronzinirina@yandex.ru; https://orcid.org/0000-0002-0298-2250
Andreeva N.A. — e-mail: natalia.hanakova@gmail.com; https://orcid.org/0000-0001-7329-5725
Zhorzholadze N.V. — e-mail: nino1998@mail.ru; https://orcid.org/0000-0003-1771-300X
Murakhovskaya Iu.K. — e-mail: juliamurakhovskaya@bk.ru; https://orcid.org/0000-0002-1251-6405
Nevinitsyna T.A. — e-mail: nevtan@mail.ru; https://orcid.org/0000-0002-0900-8944
Shmelkova M.S. — e-mail: maria.s.shmelkova@gmail.com
Krylova T.D. — e-mail: tatianadmkrylova@gmail.com; https://orcid.org/0000-0002-7197-3497
Tsygankova P.G. — e-mail: polgamma@yandex.ru; https://orcid.org/0000-0003-3998-3609
Gerasimidi E.S. — e-mail: katrinaguly@mail.ru; https://orcid.org/0000-0002-0933-8062
Lyamzaev K.G. — e-mail: lyamzaev@belozersky.msu.ru; https://orcid.org/0000-0001-9921-8031
Skulachev M.V. — e-mail: max@mitotech.ru; https://orcid.org/0000-0001-6147-8583
Karger E.M. — e-mail: karger@mitotech.ru; https://orcid.org/0000-0002-1715-9937
Corresponding author: Sheremet N.L. — e-mail: sheremet_n@mail.ru

TO CITE THIS ARTICLE:
Sheremet NL, Ronzina IA, Andreeva NA, Zhorzholadze NV, Murakhovskaya IuK, Nevinitsyna TA, Shmelkova MS, Krylova TD, Tsygankova PG, Gerasimidi ES, Lyamzaev KG, Skulachev MV, Karger EM. Electrophysiological and psychophysical studies in assessment of visual functions in patients with hereditary optic neuropathy. *Russian Annals of Ophthalmology = Vestnik oftal'mologii*. 2022;138(2):5–14. (In Russ.). https://doi.org/10.17116/oftalma20221380215

Наследственные оптические нейропатии (НОН) — орфанные митохондриальные заболевания, характеризующиеся безболезненным снижением зрения на обоих глазах. Причиной НОН являются мутации в митохондриальной и ядерной ДНК, в результате которых возникает наследственная оптическая нейропатия Лебера (НОНЛ), аутосомно-доминантная оптическая нейропатия (АДОН) или аутосомно-рецессивная оптическая нейропатия (АРОН). Несмотря на многообразие генетических форм НОН, развитие заболевания во всех случаях обусловлено нарушением митохондриального биогенеза [1], которое в результате приводит к морфологическим изменениям, дегенерации и апоптозу ганглиозных клеток сетчатки (ГКС) и их аксонов. ГКС — наиболее уязвимая структура при НОН, они первыми вовлекаются в патологический процесс

уже в самом начале заболевания. Изменения в слое ГКС могут определяться еще на доклинической стадии, а обнаружение структурных изменений, как правило, считается одним из признаков конверсии заболевания, т.е. перехода его из бессимптомной формы в форму с клиническими проявлениями [2].

При НОН в большей степени поражаются волокна папилломакулярного пучка, что обусловливает снижение центрального зрения и появление центральных скотом. Для выявления степени нарушения зрительных функций определяют остроту зрения (ОЗ), наличие и выраженность дефектов полей зрения, оценивают состояние цветового зрения (ЦЗ). Однако все эти методы носят субъективный характер, а низкая ОЗ и наличие центральных скотом могут существенно повлиять на получение значимых результатов [3].

Для комплексной оценки функциональной активности сетчатки и зрительного нерва применяют электрофизиологические методы исследования (ЭФИ), такие как электроретинография (ЭРГ), в частности, паттерн-ЭРГ (ПЭРГ) и зрительные вызванные потенциалы (ЗВП) [4—6].

Однако оба этих метода требуют определенных условий проведения исследования [3, 7]. Потенциалы, регистрируемые при методе ЗВП, генерируются зрительной корой головного мозга и позволяют судить о функционировании зрительного анализатора в целом. ПЭРГ отражает активность ГКС, но при ее регистрации часто обнаруживаются артефакты, если у пациентов есть повреждения в средних или наружных слоях сетчатки. Кроме того, для выполнения этого исследования пациент должен обладать достаточной ОЗ для устойчивой фиксации взора. В случае с пациентами с НОН это зачастую малоосуществимо из-за наличия центральных или центроцекальных скотом [7, 8].

Считается, что при выполнении общей ЭРГ электрические потенциалы регистрируются в основном от фоторецепторов, биполярных клеток и клеток Мюллера [7]. Однако в исследованиях W. Spileers и соавт. [9] было выявлено, что ГКС генерируют медленный отрицательный потенциал, который фиксируется при регистрации фотопической ганцфельд-ЭРГ сразу после b-волн. Этот компонент получил название фотопического негативного ответа (ФНО). Позже S. Viswanathan и соавт. [8] подтвердили, что ФНО возникает именно в слое ГКС.

Параметры регистрируемого ФНО не зависят от качества фиксации взора и от рефракции пациента, что является явным преимуществом перед такими ЭФИ, как ЗВП и ПЭРГ. В связи с тем что ФНО является частью общей ЭРГ, возможна одновременная регистрация a- и b-волн, что позволяет также оценить функциональное состояние средних и наружных слоев сетчатки [7]. Регистрация ФНО осуществляется преимущественно с использованием красных вспышек на синем фоне [8], однако A. ElGohary и соавт. [10] показали, что использование белых вспышек на белом фоне также оправданно для адекватной оценки функционального состояния ГКС.

Регистрация и анализ ФНО могут иметь прогностическую ценность для оценки функциональных особенностей внутренних слоев сетчатки при патологиях, затрагивающих ГКС, таких как оптические нейропатии, в частности, НОН. Кроме того, результаты последних исследований показывают, что оценка ФНО является многообещающим методом для определения конверсии заболевания, т. е. перехода его из субклинической стадии в стадию с клиническими и морфологическими изменениями [2].

Субъективные ЭФИ функционального состояния зрительного анализатора: порог электрической чувствительности (ПЭЧ), лабильность зрительного анализатора (ЛЗА), а также такой психофизический метод, как определение критической частоты слияния мельканий (КЧСМ), в совокупности с другими ЭФИ имеют большое значение в диагностике и определении степени повреждения ГКС и зрительного нерва при НОН.

Цель исследования — изучить возможности электрофизиологических и психофизических методов исследования в оценке функциональных особенностей ГКС и зрительного нерва при НОН.

Материал и методы

Обследовано 63 пациента (57 мужчин и 6 женщин; 124 глаза) с НОН и генетически подтвержденным диагнозом НОНЛ, АДОН и АРОН. Среди них у 21 человека была мутация m.11778G>A, у 10 — m.3460G>A, у четырех — m.14484T>C, у двух — m.4171C>A, у двух — m.13513 G>A, также было по одному пациенту с мутациями m.3635G>A, m.3472T>C, m.13379A>G, m.14597A>G; 17 пациентов — с гомозиготной мутацией c.152 A>G p.(Y51C) яДНК; три — с мутациями в гене *OPA1* (c.266G>A, c.2850delT, c.1577T>C) в гетерозиготном состоянии. У двух пациентов морфофункциональное состояние оценивали на одном глазу: в связи с перенесенным хориоретинитом на парном глазу у первого пациента с мутацией m.3460G>A и состоянием после перенесенной операции по поводу отслойки сетчатки на парном глазу у второго пациента с m.11778G>A.

Помимо стандартной визометрии по таблице Головина—Сивцева использовали Фрейбургский тест (Freiburg Visual Acuity Test, FrACT). Результат исследования рассчитывался автоматически в виде десятичных и логарифмических значений (по шкале LogMAR).

ЦЗ проверяли по полихроматическим таблицам Е.Б. Рабкина, оценивали количество прочитанных из 27 возможных таблиц.

Статическую и кинетическую компьютерную периметрию (КП) выполняли по программе для низкой ОЗ Low Vision Center (LVC, объект 5 мм) и по нейроофтальмологической программе (N1, объект 3 мм) на периметре Octopus 900 (Interzeag AG, Швейцария). Оценивали индексы КП: MS (Mean sensitivity) — средний показатель световой чувствительности, MD (Mean defect) — средний дефект световой чувствительности.

Оптическую когерентную томографию выполняли на приборе RTVue-100 (Optovue, США). Пациентам проводилось сканирование в режиме линейных сканов (cross line), карты толщины сетчатки в режиме MM5, сканирование диска зрительного нерва (протоколы ONH и 3D Disc) и карты толщины комплекса ГКС (ГКС, нервные волокна и внутренний плексиформный слой; протокол GCC — Ganglion Cell Complex). Также оценивались показатели уровня фокальных и глобальных потерь ГКС (FLV и GLV соответственно). Показатель FLV (уровень фокальных потерь) определялся как среднее значение отклонения от нормативных значений для областей с существенными значениями потерь. Показатель GLV (уровень глобальных потерь) определяется как сумма всех относительных дефектов, нормализованная к общей площади карты измерений, т.е. усредненный по площади процент потерь КГК, и применим при диагностике диффузных потерь КГК. Помимо этого оценивали среднюю толщину слоя нервных волокон сетчатки (СНВС) в перипапиллярной зоне и отдельно по секторам. В статистический анализ данных показателей включали пациентов с длительностью заболевания не менее 1,5 года.

Всем пациентам проводили исследование ПЭЧ, проводимости зрительного нерва (ЛЗА) и критической частоты слияния мельканий (КЧСМ) по стандартной методике на электроофтальмометре Lametesk (Россия).

Зрительные вызванные корковые потенциалы на вспышку (вЗВП) и паттерн (пЗВП) с угловыми размерами стимула 1,0° и 0,3° регистрировали на универсальной электрофизиологической установке Tomey EP-1000 (Multifocal, Германия), программы «ЗВП вспышка» и «ЗВП стандарт». Вначале проводили исследование пЗВП, при отсутствии регистрации которых осуществляли вЗВП. Анализировали наличие и степень отклонения параметров от нормы.

У 24 пациентов (46 глаз) оценивали динамику перечисленных показателей до и через 1 год после начала терапии. Все пациенты в этой группе помимо стандартной энерготропной, метаболической и нейротрофической терапии (в том числе 90 мг идебенона ежедневно), назначаемой при диагнозе НОН, получали митохондриально-адресованный антиоксидант — пластохинонилдецилтрефинилфосфония бромид (ПДТФ) в виде глазных капель в концентрации 155 нг/мл по 1—2 капли 2—3 раза в день в течение 1 года для лечения сопутствующего синдрома «сухого глаза». Глазные капли с активным веществом ПДТФ зарегистрированы в Российской Федерации (регистрационный номер ЛП-001355 от 13.12.2011) по показаниям: синдром сухого глаза и катаракта. Исследование было одобрено локальным этическим комитетом ФГБУ «НИИГБ» РАМН (протокол №6 заседания локального биомедицинского этического комитета от 01.12.2014). От всех пациентов было получено письменное добровольное информированное согласие.

У 33 пациентов (66 глаз) регистрировали фотопическую (колбочковую) ЭРГ по стандартной методике, оценивали амплитуду и латентность ФНО.

В группу контроля было включено 20 человек (40 глаз) без офтальмопатологии. Группы пациентов и контроля были однородны по возрасту (критерий Колмогорова—Смирнова; $p>0,1$).

Статистический анализ результатов проводили с использованием непараметрических статистических методов (критерий Манна—Уитни, критерий Уилкоксона, ранговая корреляция по Спирмену). Описательная статистика приведена в виде средних и стандартных отклонений.

Результаты

Изучение вЗВП и пЗВП проводили у всех пациентов с НОН. ЗВП на паттерн 1,0° удалось выполнить 12 пациентам (24 глаза), из них 9 пациентам (17 глаз) — на паттерн 0,3°. У остальных пациентов основные пики пЗВП не регистрировались, им было проведено исследование вЗВП **(табл. 1)**. По функциональным показателям две группы пациентов, разделенных по типу проведенного исследования (пЗВП или вЗВП), значимо различались по ОЗ ($p<0,00000$), количеству читаемых полихроматических таблиц ($p<0,00000$), среднему показателю световой чувствительности, который определяли по программе LVC ($p<0,01$) и $N1$ ($p<0,02$). Таким образом, возможность регистрации пЗВП обусловлена более высокими зрительными функциями, свидетельствующими о большей сохранности ГКС и зрительного нерва.

Анализ латентности и амплитуды пика P2 вЗВП и P100 пЗВП выявил статистически значимое различие между показателями у пациентов с НОН в сравнении с аналогичными показателями группы контроля на уровне $p<0,0001—0,00000$.

Выявлена корреляция высокой и средней силы между латентностью пика P100 на паттерн 1,0°/0,3° и средней толщиной перипапиллярного СНВС (К=–0,74/–0,67; $p<0,001$), средней толщиной комплекса ГКС (К=-0,82/-0,72; $p<0,001$), глобальными (К=0,8/0,7; $p<0,001$) и фокальными потерями ГКС (К=0,7/0,6; $p<0,001$). Корреляция меньшей силы выявлена между латентностью пика P2 вЗВП

и толщиной СНВС (К= –0,34; $p<0,001$), фокальными потерями ГКС, FLV (К=0,24; $p<0,005$). В отношении показателей зрительных функций получена корреляция между латентностью пика Р100 на паттерн 1,0° и ОЗ (К= –0,41; $p<0,05$), количеством читаемых цветовых таблиц (К= –0,52; $p<0,01$) и дефицитом световой чувствительности (К=0,66; $p<0,01$), а также между латентностью пика Р100 вЗВП и ОЗ (К= –0,27; $p<0,01$), дефицитом световой чувствительности (К=0,24; $p<0,01$). Наиболее высокие зрительные функции отмечены у пациентов, которым удалось зарегистрировать пЗВП на оба размера паттерна (1,0° и 0,3°), хотя и с увеличенной латентностью пика Р100.

Оценку ЗВП на вспышку 24 пациентам (46 глаз) на фоне терапии антиоксидантами с ПДТФ проводили на основании показателей латентности и амплитуды пика Р100, так как он является наиболее устойчивым и регулярно регистрируемым. Сравнивали динамику между данными, полученными перед началом исследования и через 12 мес, отдельно для групп с длительностью заболевания ⩽1,5 года, от 1,5 года до 5 лет и >5 лет **(табл. 2)**. После 1 года применения ПДТФ значимое снижение латентности пика Р100 было получено только в группе с длительностью заболевания ⩽1,5 года на момент начала лечения ($p<0,05$), что согласуется с более выраженным улучшением ОЗ, ЦЗ и показателей КП у пациентов этой группы. Через год группа с длительностью заболевания ⩽1,5 года значимо отличалась по латентности пика Р2 ЗВП на вспышку от двух других групп ($p<0,01$ и $p<0,05$).

ЗВП на паттерн (паттерны 1,0° и 0,3°) не регистрировались у подавляющего большинства пациентов данной группы. Через год после лечения у трех больных (шесть глаз) удалось получить ранее не регистрируемые основные пики пЗВП, у трех пациентов (три глаза) отмечено уменьшение латентности пика Р100 пЗВП. Такая невысокая доля улучшения значений пЗВП связана с тем, что образующегося разрежения в центральной скотоме достаточно для повышения ОЗ, но все еще недостаточно для того, чтобы получить устойчивые изменения параметров пЗВП, что согласуется у таких пациентов также с низкой положительной динамикой показателей КП. При анализе динамики показателей ЗВП на фоне лечения ПДТФ не отмечено ее зависимости от вида генетического дефекта.

При ЭФИ в группе пациентов, которым проводилась терапия ПДТФ, до лечения в большинстве случаев отмечено резко выраженное снижение ЛЗА, ПЭЧ внутренних слоев сетчатки по сравнению с нормальными значениями. Уровень КЧСМ во всех случаях был резко снижен, что согласуется

Таблица 1. **Показатели зрительных функций у пациентов с НОН в зависимости от вида регистрируемых ЗВП**
Table 1. **Values of visual functions in HON patients depending on the type of registered VEPs**

Виды и параметры ЗВП	Количество глаз	Значение параметра ЗВП	ОЗ	Количество прочитанных полихроматических таблиц	Световая чувствительность, дБ
Р100 пЗВП:					
паттерн 1,0° латентность, мс	24	111,22±11,59, 96,80/138,50	0,54±0,42, 0,02/1,0	15,50±9,33, 0/27	LVC* (18 глаз) 21,5±8,82, 5,20/32,0 *N*1 (6 глаз) 21,57±2,66, 17,10/24,00
амплитуда, мкВ	–	9,83±4,17, 2,40/17,60	–	–	–
паттерн 0,3° латентность, мс	17	124,00±7,55, 113,90/137,10	0,66±0,40, 0,02/1,00	17,79±9,43, 0/27	LVC (11 глаз) 26,10±6,42, 8,00/32,00 *N*1 (6 глаз) 21,57±2,66, 17,10/24,00
амплитуда, мкВ	–	10,93±7,31, 3,70/32,40	–	–	–
Р2 вЗВП:					
латентность, мс	96	121,37±17,34, 80,30/165,70	0,11±0,19, 0,01/0,80	4,92±5,03, 0,00/20,0	LVC (76 глаз) 17,08±9,45, 0,50/31,60 *N*1 (20 глаз) 13,66±4,28, 7,4/25,5
амплитуда, мкВ	–	9,96±4,27, 80,30/165,70	–	–	–

Примечания. Здесь и далее данные представлены в виде среднего значения ± стандартное отклонение, min/max; * — программы статической периметрии: LVC — программа для низкой ОЗ, N1 — нейроофтальмологическая программа.

Таблица 2. **Динамика показателей вЗВП на фоне терапии ПДТФ в зависимости от длительности заболевания на момент начала лечения**

Table 2. **Changes in flash VEPs amid the use of PDTP depending on disease duration as of the time of treatment start**

Длительность заболевания, годы (число глаз)	Срок наблюдения, мес	Латентность Р2, мс	Амплитуда Р2, мкВ	ОЗ LogMAR
≤1,5 (*n*=17)	0	121,74±20,24, 90,00/165,70	9,79±2,76, 4,70/15,20	1,59±0,50, 0,52/2,30
	12	111,14±19,20*, 85,40/158,00	10,83±5,70, 4,30/26,50	1,24±0,48***, 0,40/2,01
1,5—5 (*n*=15)	0	127,10±14,11, 98,00/142,80	11,47±9,38, 3,90/43,90	1,60±0,49, 1,60/2,20
	12	129,29±15,09, 94,50/146,30	9,43±3,17, 4,60/16,60	1,32±0,62*, 0,07/2,25
>5 (*n*=14)	0	123,52±11,14, 102,50/142,30	16,77±5,70, 5,70/25,30	1,35±0,26, 0,97/2,00
	12	125,67±11,09, 103,00/145,80	13,19±5,68, 1,90/22,40	1,15±0,15**, 0,75/1,45

Примечание. Внутригрупповая значимость (относительно базовых показателей): * — $p<0,05$; ** — $p<0,01$; *** — $p<0,001$.

с наличием у этих пациентов центральной скотомы. После лечения отмечено статистически незначимое увеличение КЧСМ (в среднем на 3—4 Гц) и ЛЗА, а также снижение ПЭЧ внутренних слоев сетчатки. Между показателями КЧСМ, ЛЗА и ОЗ (LogMAR) была выявлена средняя и высокая обратная корреляция только в группе пациентов с наименьшей длительностью заболевания в начале исследования (К= –0,63 и –0,71; $p<0,05$) и через 1 год после инстилляций ПДТФ (К= –0,79 и –0,75; $p<0,05$). Средней силы прямая корреляция между ОЗ и ПЭЧ была выявлена в группе пациентов с наименьшей длительностью заболевания через 1 год (К=0,62; $p<0,05$).

Фотопическую ЭРГ и оценку ФНО однократно провели 32 пациентам (64 глаза). ОЗ пациентов с НОН на момент исследования составила 0,29±0,36 (диапазон 0,005/1,00) при длительности заболевания 56,85±47,69 мес (диапазон 5,53/193,07 мес) от начала заболевания **(табл. 3)**.

При сравнительном анализе показателей ФНО пациентов и группы контроля были выявлены статистически значимые различия амплитуды ($p<0,004$) и латентности ($p<0,02$).

Выявлена корреляция между амплитудой ФНО пациентов и ОЗ (К=0,28; $p<0,05$), показателем средней световой чувствительности MS (К=0,5; $p<0,005$), ЦЗ (К=0,51; $p<0,001$), ЛЗА (К=0,51; $p<0,001$), КЧСМ (К=0,51; $p<0,001$). У пациентов с длительностью заболевания >1,5 года обнаружена корреляция между амплитудой ФНО и средней толщиной перипапиллярного СНВС (К=0,51; $p<0,01$), толщиной СНВС в верхнем (К=0,47; $p<0,01$), назальном (К=0,46; $p<0,05$), нижнем секторах (К=0,42; $p<0,05$). Корреляции между амплитудой ФНО и показателями комплекса ГКС получено не было.

Известно, что в некоторых случаях через несколько месяцев или лет у пациентов с НОН и выраженными структурными изменениями может происходить спонтанное восстановление зрения. Так, в исследуемой группе пациентов на момент обследования ОЗ ≤0,1 была отмечена в 35 глазах, ОЗ 0,13—1,0 — в 29 глазах.

При сравнении показателей амплитуды и латентности ФНО пациентов с НОН с ОЗ ≤0,1 и ОЗ ≥0,13 получены статистически значимые различия по амплитуде ФНО ($p<0,01$; **см. табл. 3**). При сравнении структурных показателей данных групп у пациентов с длительностью заболевания ≥1,5 года выявлены различия по средней толщине СНВС и отдельно по всем квадрантам на уровне $p<0,006$—0,00003, различия по комплексу ГКС не были установлены. Из **табл. 3** видно, что для пациентов с частично восстановленной ОЗ характерны значимо лучшие электрофизиологические и функциональные показатели.

При сравнении данных пациентов с высокой ОЗ (≥0,13) и группы контроля не выявлено различий по показателям амплитуды ФНО при выраженных различиях толщины СНВС и комплекса КГК, а также показателей вЗВП, ПЭЧ, ЛЗА и КЧСМ, что, вероятно, и свидетельствует о хорошем функциональном ответе именно ГКС у пациентов с восстановленной ОЗ, несмотря на выраженные структурные потери как комплекса ГКС, так и СНВС.

Однако было замечено, что у трех пациентов (5 глаз) с ОЗ ≥0,13 амплитуда ФНО оставалась низкой, практически не отличающейся от таковой у пациентов с ОЗ ≤0,1. При анализе других функциональных показателей было обнаружено, что, несмотря на высокую ОЗ, количество читаемых цветовых таблиц, а также световая чувствительность были значительно ниже, чем у других пациентов с ОЗ ≥0,13 **(табл. 4)**. Таким образом, можно предположить, что ФНО является показателем, отражающим суммарно все зрительные функции. При анализе

Таблица 3. **Характеристика пациентов и морфофункциональные показатели у пациентов с НОН**
Table 3. **Characteristics, morphological and functional parameters of HON patients**

Показатель	Пациенты с НОН	Пациенты с НОН		Группа контроля
		Vis ≤0,1	Vis ≥0,13	
Возраст начала заболевания, лет	22,80±7,06, 9,11/39,12	24,48±6,36, 15,70/39,12	20,65±7,45, 9,11/39,10 *p*<0,03	–
Длительность заболевания, мес	56,85±47,69, 5,53/193,07	58,31±51,48, 5,53/193,07	45,76±42,17, 18,90/193,07	–
Количество пациентов/глаз	32/64	18/35	15/29	10/20
ОЗ	0,29±0,36, 0,005/1,00	0,04±0,03, 0,01/0,1	0,60±0,34, 0,13/1,00 *p<0,000000	–
Количество читаемых полихроматических таблиц Е.Б. Рабкина	9,59±8,36, 0,00/27,00	4,53±4,18, 0,00/16,00	15,34±8,25, 0,50/27,00 *p*<0,000000	–
MS, световая чувствительность, дБ	19,32±8,18, 3,00/32,00	16,13±7,57, 3,00/28,40	23,18±7,25, 5,00/32,00 * *p*<0,0002	–
Латентность ФНО, мс	67,83±4,30, 62,00/79,00	67,71±3,88, 62,00/76,00	67,97±4,82, 63,00/79,00	64,28±5,37, 54,00/73,00 **p<0,05
Амплитуда ФНО, мкВ	22,53±12,48, 6,50/60,00	18,83±9,49, 6,50/40,00	27,59±14,26, 8,00/60,00 *p*<0,01	32,72±12,73, 18,00/60,00
Латентность пика Р2 вЗВП, мс	123,65±16,51, 87,80/165,70	124,20±14,89, 87,80/142,80	122,30±20,73, 100,00/165,70	105,57±13,89, 86,40/125,00 *p*<0,003
Амплитуда пика Р2 вЗВП, мкВ	10,10±4,37, 4,20/19,70	10,61±4,23, 4,20/19,70	8,85±4,69, 4,30/16,30	21,13±4,18, 4,90/28,00 *p*<0,000003
КЧСМ, Гц	31,39±7,04, 13,00/41,00	27,86±5,71, 13,00/39,00	35,19±6,39, 14,00/41,00 *p*<0,00002	45,61±1,82, 43,00/50,00 *p*<0,000000
ПЭЧ, мкА	91,65±64,90, 43,00/300,00	110,21±79,32, 45,00/300,00	70,96±34,75, 43,00/168,00 *p*<0,02	42,11±4,28, 35,00/50,00 *p*<0,000000
ЛЗА, Гц	30,30±7,78, 14,00/42,00	26,41±6,0, 14,00/39,00	34,48±6,44, 18,00/42,00 *p*<0,00006	45,11±2,32, 41,00/50,00 *p*<0,000000
Average RNFL, средняя толщина перипапиллярного СНВС, мкм:	69,43±12,71, 54,82/109,32	63,37±6,14, 54,82/76,29	74,64±14,465, 5,19/109,32 *p*<0,001	110,58±8,09, 100,85/132,60 *p*<0,000000
S, верхний сектор, мкм	86,63±18,75, 68,50/166,50	78,36±8,57, 68,50/104,50	92,88±22,706, 9,00/166,50 *p*<0,007	133,53±16,42, 112,00/168,00 *p*<0,000000
N, носовой сектор, мкм	58,92±16,01, 31,00/95,00	52,18±12,02, 31,00/78,50	64,72±16,914, 2,00/94,50 *p*<0,003	80,78±4,99, 68,00/88,00 *p*<0,002
I, нижний сектор, мкм	87,50±17,32, 62,00/157,50	79,64±8,21, 62,00/97,00	94,28±20,197, 1,00/157,50 *p*<0,002	136,00±15,50, 118,50/169,50 *p*<0,000000
T, височный сектор, мкм	44,44±7,85, 30,50/68,50	42,2±6,40, 30,50/57,50	46,26±8,60, 31,00/68,50 *p*<0,05	92,06±10,82, 77,50/115,50 *p*<0,000000
Avg. GCC, средняя толщина комплекса ГКС, мкм	65,38±7,95, 45,84/87,94	63,66±6,65, 55,56/77,84	66,86±8,76, 45,84/87,94	98,78±7,09, 89,69/118,51 *p*<0,000000
FLV, объем фокальных потерь,%	12,13±3,14, 6,13/19,63	12,68±2,90, 6,13/19,00	11,67±3,30, 7,44/19,63	0,34±0,39, 0,00/1,53 *p*<0,000000
GLV, объем глобальных потерь,%	30,84±8,92, 2,50/51,67	31,81±7,02, 17,04/43,04	29,14±10,10, 2,50/51,67	2,63±2,29, 0,06/7,70 *p*<0,000000

Примечания. * — в столбце указан уровень статистической значимости разницы между группами пациентов с Vis≤0,1 и Vis≥0,13; ** — в столбце указан уровень статистической значимости разницы между группой пациентов с высокой ОЗ (Vis≥0,13) и контрольной группой.

Таблица 4. **Морфофункциональные показатели пациентов с НОН с ОЗ ≥0,13**
Table 4. **Morphological and functional parameters of HON patients with visual acuity of ≥0.13**

Показатель	ЦЗ. Количество прочитанных таблиц		*p*
	Читает <8 (5 глаз)	Читает ≥8 (24 глаз)	
ОЗ	0,53±0,27, 0,25/0,8	0,62±0,36, 0,13/1,0	0,74
MS, световая чувствительность, дБ	12,20±8,41, 5,00/22,20	27,85±5,27, 18,50/32,00	0,003
Количество прочитанных цветовых таблиц	3,40±2,48, 0,50/6,00	17,75±6,78, 8,00/27,00	0,0006
Амплитуда ФНО, мкВ	13,14±4,22, 8,00/20,00	30,67±13,63, 9,00/60,00	0,002
Average RNFL, средняя толщина СНВС, мкм	60,82±4,28, 55,19/66,9	74,64±14,46, 58,43/109,3	0,007
S, верхний сектор, мкм	73,00±5,33, 69,00/81,5	92,88±22,70, 70,50/166,5	0,002
N, носовой сектор, мкм	48,80±5,48, 42,00/56,0	64,72±16,91, 42,00/94,5	0,01
Avg.GCC, средняя толщина комплекса ГКС, мкм	57,71±10,03, 45,84/67,5	68,76±7,35, 55,19/87,9	0,03

структурных показателей также выявлена разница по средней толщине перипапиллярного СНВС и комплекса ГКС, а также СНВС в верхнем и назальном секторах **(см. табл. 4)**. У 12 пациентов (24 глаза) с высокими зрительными функциями (ОЗ, MS, ЦЗ) получена корреляция амплитуды ФНО с ГКС (K=0,47; $p<0,05$) и показателем глобальных потерь, GLV (K= −0,44; $p<0,05$), а также ЛЗА (K=0,63; $p<0,005$) и КЧСМ (K=0,55; $p<0,05$).

Таким образом, у пациентов с относительно высокой ОЗ не было выявлено статистически значимых отличий в толщине комплекса ГКС по сравнению с пациентами с низкой ОЗ: в обеих группах пациентов толщина ГКС значительно ниже нормальных значений **(см. табл. 3)**. Однако между этими двумя группами пациентов получена статистически значимая разница по амплитуде ФНО, что, по-видимому, свидетельствует о лучшей функциональной активности сохраненных ГКС у пациентов с НОН. В то же время и пациенты с высокой ОЗ не являются однородной группой. Пациенты с суммарно высокими зрительными функциями (ОЗ, MS, ЦЗ) статистически значимо отличаются от пациентов с высокой ОЗ, но с низкими показателями ЦЗ и световой чувствительности как по структурным показателям СНВС и комплекса ГКС, так и по амплитуде ФНО **(см. табл. 4)**. Показатели ЗВП этих пациентов не удалось сравнить в силу малого количества наблюдений: в пЗВП выполнено в двух случаях и вЗВП — в трех.

Обсуждение

Современные ЭФИ позволяют выявлять нарушения зрительных функций при повреждении зрительного нерва на ранних стадиях заболевания, а также дают возможность на основании количественных критериев оценивать динамику дисфункций зрительного пути, что важно при наблюдении хронического течения НОН.

ЭФИ — мощный инструмент объективной оценки функций зрительного нерва и зрительных путей. Клинически данные ЭФИ должны использоваться вместе с исследованием зрительных функций и структурной оценкой СНВС и ГКС.

Регистрация и анализ ФНО также имеют высокую значимость для оценки функциональных особенностей внутренних слоев сетчатки, в первую очередь при оптических нейропатиях с первичным и преимущественным поражением ГКС, таких как НОН.

Ранее снижение амплитуды ФНО было установлено у пациентов с заболеваниями, поражающими ГКС, такими как глаукома [8, 11—13], атрофия зрительного нерва [13], идиопатическая внутричерепная гипертензия [14], окклюзия центральной вены [15] и артерии сетчатки [16], непролиферативная диабетическая ретинопатия [17, 18].

С помощью такого диагностического метода, как ЭРГ, можно визуализировать электрические потенциалы клеток сетчатки, возникающие на световой стимул, исследовать их функции, а оценка ФНО при регистрации фотопической (колбочковой) ЭРГ позволяет оценить функциональные способности ГКС у пациентов с НОН.

В 2017 г. группа английских исследователей под руководством A. Majander описала снижение амплитуды ФНО у 13 пациентов с подтвержденным диагнозом НОНЛ [19]. В том же году в исследовании R. Karanjia и соавт. [20] было описано снижение амплитуды ФНО у шести пациентов с мутацией m.11778/ND4, а также у 17 носителей этой мутации без клинических проявлений, все пациенты в этом исследовании были из одной семьи. ФНО регистрировали с использованием красного (640 нм) стимула с пятью уровнями мощности сти-

мула на синем (450 нм) фоне. В 2021 г. R. Karanjia и соавт. [3] повторили исследование на более широкой выборке пациентов, не состоящих в родственных связях, с различными мутациями, ассоциированными с развитием НОНЛ, с целью оценки функции ГКС с помощью регистрации ФНО. Была выполнена общая ЭРГ с регистрацией ФНО с использованием красного (640 нм) стимула на синем (470 нм) фоне. Амплитуда ФНО была измерена от базовой линии до нижней точки потенциала. В ходе исследования также была выявлена связь между амплитудой ФНО и общей толщиной КГК макулярной области. Среди прочего, полученные результаты исследования показали, что амплитуда ФНО снижена и у носителей мутаций с нормальным зрением, в то время как при проведении ОСТ структурных изменений КГК выявлено не было.

Как показало наше исследование и ряд исследований других авторов, анализ показателей ФНО позволяет оценить функциональное состояние ГКС. Выявлена корреляция результатов ФНО и других показателей, таких как ОЗ, средняя световая чувствительность MS, толщина перипапиллярного СНВС и комплекса ГКС. По сравнению с другими ЭФИ, такими как ПЭРГ и пЗВП, регистрация ФНО имеет определенные преимущества: не требуется коррекции рефракционных нарушений, фиксации взора пациента при выполнении исследования.

Заключение

Электрофизиологические и психофизические показатели отражают функциональное состояние и зрительного нерва, и комплекса ГКС у пациентов с НОН. Учитывая возможность восстановления зрения на фоне выраженных структурных нарушений, электрофизиологические показатели, наравне с ОЗ, КП и ЦЗ, являются основными методами обследования пациентов с НОН. Выявлено значимое уменьшение латентности пика P2 вЗВП после 1 года применения ПДТФ в группе с длительностью заболевания ≤1,5 года на момент начала лечения. Амплитуда ФНО отражает функциональное состояние комплекса ГКС у пациентов с НОН, а у пациентов с высокими зрительными функциями она коррелирует со структурными изменениями комплекса ГКС и СНВС.

Участие авторов:
Концепция и дизайн исследования: Н.Ш., И.Р., М.С., Е.К.
Сбор и обработка материала: Н.Ш., И.Р., Н.А., Н.Ж., Ю.М., Т.Н., М.Ш., Е.Г.
Написание текста: Н.Ш., И.Р., Т.Н.
Редактирование: Т.Н., Т.К., П.Ц., К.Л., Е.Г., Е.К.

Авторы заявляют об отсутствии конфликта интересов.
The authors declare no conflicts of interest.

ЛИТЕРАТУРА/REFERENCES

1. Jornayvaz FR, Shulman GI. Regulation of mitochondrial biogenesis. *Essays Biochem*. 2010;47:69-84. https://doi.org/10.1042/bse0470069
2. Machida S. Clinical Applications of the Photopic Negative Response to Optic Nerve and Retinal Diseases. *J Ophthalmol*. 2012;2012:397178. https://doi.org/10.1155/2012/397178
3. Botelho GIS, Salomão SR, Tengan CH, Karanjia R, Moura FV, Rocha DM, da Silva PBE, Fernandes AG, Watanabe SES, Sacai PY, Belfort R Jr, Carelli V, Sadun AA, Berezovsky A. Impaired Ganglion Cell Function Objectively Assessed by the Photopic Negative Response in Affected and Asymptomatic Members From Brazilian Families With Leber's Hereditary Optic Neuropathy. *Front Neurol*. 2021;11:628014. https://doi.org/10.3389/fneur.2020.628014
4. Кульбышева В.С., Ронзина И.А., Гамидов А.А. Нейродегенеративные изменения сетчатки у пациентов с сахарным диабетом. *Вестник офтальмологии*. 2019;135(5):31-37.
Kulybysheva VS, Ronzina IA, Gamidov AA. Neurodegenerative changes of the retina in patients with diabetes. *The Russian Annals of Ophthalmology = Vestnik oftal'mologii*. 2019;135(5):31-37. (In Russ.). https://doi.org/10.17116/oftalma201913505131
5. Курышева Н.И., Маслова Е.В., Трубилина А.В., Фомин А.В., Лагутин М.Б. Паттернзрительные вызванные потенциалы и их связь с перипапиллярным и ретробульбарным кровотоком при глаукоме. *Вестник офтальмологии*. 2018;134(3):19-27.
Kurysheva NI, Maslova EV, Trubilina AV, Fomin AV, Lagutin MB. Pattern visual evoked potentials and their relation to the peripapillary and retrobulbar blood flow in glaucoma. *The Russian Annals of Ophthalmology = Vestnik oftal'mologii*. 2018;134(3):19-27. (In Russ.). https://doi.org/10.17116/oftalma2018134319
6. Коникова О.А., Бржеский В.В. Электрофизиологические особенности сетчатки в рубцовом периоде ретинопатии недоношенных. *Вестник офтальмологии*. 2018;134(1):12-17.
Konikova OA, Brzhesky VV. Electrophysiological characteristics of the retina in children with cicatrical retinopathy of prematurity. *The Russian Annals of Ophthalmology = Vestnik oftal'mologii*. 2018;134(1):12-17. (In Russ.). https://doi.org/10.17116/oftalma2018134112-17
7. Hwang TJ, Karanjia R, Moraes-Filho MN, Gale J, Tran JS, Chu ER, Salomao SR, Berezovsky A, Belfort R Jr, Moraes MN, Sadun F, DeNegri AM, La Morgia C, Barboni P, Ramos CDVF, Chicani CF, Quiros PA, Carelli V, Sadun AA. Natural History of Conversion of Leber's Hereditary Optic Neuropathy: A Prospective Case Series. *Ophthalmology*. 2017;124(6):843-850. https://doi.org/10.1016/j.ophtha.2017.01.002
8. Viswanathan S, Frishman LJ, Robson JG, Harwerth RS, Smith EL 3rd. The photopic negative response of the macaque electroretinogram: reduction by experimental glaucoma. *Invest Ophthalmol Vis Sci*. 1999;40(6):1124-1136. https://pubmed.ncbi.nlm.nih.gov/10235545/
9. Spileers W, Falcao-Reis F, Smith R, Hogg C, Arden G. The human ERG evoked by a ganzfeld stimulator powered by red and green light emitting diodes. *Clin Vision Sci*. 1993;8:21-39. https://lirias.kuleuven.be/1130828?limo=0
10. ElGohary AA, Elshazly LH. Photopic negative response in diagnosis of glaucoma: an experimental study in glaucomatous rabbit model. *Int J Ophthalmol*. 2015;8(3):459-464. https://doi.org/10.3980/j.issn.2222-3959.2015.03.05
11. Prencipe M, Perossini T, Brancoli G, Perossini M. The photopic negative response (PhNR): measurement approaches and utility in glaucoma. *Int Ophthalmol*. 2020;40:3565-3576. https://doi.org/10.1007/s10792-020-01515-0
12. Wakili N, Horn FK, Jünemann AG, Nguyen NX, Mardin CY, Korth M, Kremers J. The photopic negative response of the blue-on-yellow flash-electroretinogram in glaucomas and normal subjects. *Doc Ophthalmol*. 2008;117(2):147-154. https://doi.org/10.1007/s10633-008-9116-y

13. Tamada K, Machida S, Yokoyama D, Kurosaka D. Photopic negative response of full-field and focal macular electroretinograms in patients with optic nerve atrophy. *Jpn J Ophthalmol*. 2009;53(6):608-614. https://doi.org/10.1007/s10384-009-0731-2

14. Park JC, Moss HE, McAnany JJ. Electroretinography in idiopathic intracranial hypertension: comparison of the pattern ERG and the photopic negative response. *Doc Ophthalmol*. 2018;136(1):45-55. https://doi.org/10.1007/s10633-017-9620-z

15. Noma H, Mimura T, Kuse M, Yasuda K, Shimura M. Photopic negative response in branch retinal vein occlusion with macular edema. *Intern Ophthalmol*. 2015;35(1):19-26. https://doi.org/10.1007/s10792-014-0012-z

16. Matsumoto CS, Shinoda K, Yamada K, Nakatsuka K. Photopic negative response reflects severity of ocular circulatory damage after central retinal artery occlusion. *Ophthalmologica*. 2009;223(6):362-369. ttpps://doi.org/10.1159/000227782

17. Park JC, Chau FY, Lim JI, McAnany JJ. Electrophysiological and pupillometric measures of inner retina function in nonproliferative diabetic retinopathy. *Doc Ophthalmol*. 2019;139(2):99-111. https://doi.org/10.1007/s10633-019-09699-2

18. Kim HD, Park JY, Ohn YH. Clinical applications of photopic negative response (PhNR) for the treatment of glaucoma and diabetic retinopathy. *Korean J Ophthalmol*. 2010;24(2):89-95. https://doi.org/10.3341/kjo.2010.24.2.89

19. Majander A, Robson AG, João C, Holder GE, Chinnery PF, Moore AT, Votruba M, Stockman A, Yu-Wai-Man P. The pattern of retinal ganglion cell dysfunction in Leber hereditary optic neuropathy. *Mitochondrion*. 2017; 36:138-149. https://doi.org/10.1016/j.mito.2017.07.006

20. Karanjia R, Berezovsky A, Sacai PY, Cavascan NN, Liu HY, Nazarali S, Moraes-Filho MN, Anderson K, Tran JS, Watanabe SE, Moraes MN, Sadun F, DeNegri AM, Barboni P, do Val Ferreira Ramos C, La Morgia C, Carelli V, Belfort R Jr, Coupland SG, Salomao SR, Sadun AA. The Photopic Negative Response: An Objective Measure of Retinal Ganglion Cell Function in Patients With Leber's Hereditary Optic Neuropathy. *Invest Ophthalmol Vis Sci*. 2017;58(6):BIO300-BIO306. https://doi.org/10.1167/iovs.17-21773

Поступила 25.05.2021
Received 25.05.2021
Принята к печати 30.11.2021
Accepted 30.11.2021

Всероссийская научно-практическая конференция с международным участием

7-8 ИЮНЯ 2022

ФЁДОРОВСКИЕ ЧТЕНИЯ ONLINE ФОРМАТ

Конференция молодых учёных

95 ЛЕТ СО ДНЯ РОЖДЕНИЯ СВЯТОСЛАВА НИКОЛАЕВИЧА ФЁДОРОВА

КЛЮЧЕВЫЕ ТЕМЫ КОНФЕРЕНЦИИ:

- Новые разработки в микрохирургии глаза
- Лазерная офтальмохирургия
- Экспериментальные исследования в офтальмологии
- Современные подходы к диагностике глазных заболеваний
- Офтальмотерапия
- Клинические случаи

К участию приглашаются молодые ученые в возрасте до 35 лет (включительно)

ОРГАНИЗАТОРЫ

ФГАУ «НМИЦ «МНТК «Микрохирургия глаза» им. акад. С.Н. Федорова» Минздрава России

Общероссийская общественная организация «Общество офтальмологов России»

info@oor.ru

www.fedorovskie.oor.ru

Вестник офтальмологии
2022, Т. 138, №2, с. 16-22
https://doi.org/10.17116/oftalma202213802116

Russian Annals of Ophthalmology =
Vestnik Oftal'mologii 2022, vol. 138, №2, pp. 16-22
https://doi.org/10.17116/oftalma202213802116

Изменение толщины хориоидеи у детей с миопией на фоне ношения бифокальных мягких контактных линз

© Е.П. ТАРУТТА, С.В. МИЛАШ, М.В. ЕПИШИНА, Е.К. ЕЛИСЕЕВА

ФГБУ «Национальный медицинский исследовательский центр глазных болезней им. Гельмгольца» Минздрава России, Москва, Россия

РЕЗЮМЕ

Цель исследования. Изучить изменения субфовеолярной толщины хориоидеи (ТХ) у детей с прогрессирующей миопией на фоне 3-месячного ношения бифокальных мягких контактных линз (БМКЛ) с аддидацией +4,0 дптр.

Материал и методы. Исследование проведено на 40 пациентах (80 глаз) с прогрессирующей миопией слабой и средней степени. Основную группу составили 23 пациента в возрасте 10,04±1,5 года с миопией в среднем –3,06±1,17 дптр, которые были обследованы до и через 3 мес после коррекции БМКЛ Prima BIO Bi-focal («Окей Вижен Ритейл», Россия). Контрольную группу составили 17 пациентов (34 глаза) в возрасте 9,29±0,92 года с миопией в среднем (–)3,05±1,5 дптр, использующих для коррекции монофокальные очки. Всем пациентам измеряли циклоплегическую рефракцию, ТХ и осевую длину (переднезадняя ось — ПЗО) глаза исходно и через 3 мес. Исследование ТХ проводили с использованием полуавтоматической методики на оптическом когерентном томографе RS-3000 Advance 2 (Nidek, Япония). ПЗО глаза измеряли на оптическом биометре IOL Master 500 (Carl Zeiss, Германия).

Результаты. В основной группе субфовеолярная ТХ после 3 мес ношения БМКЛ увеличилась в среднем на 15,3±24,3 мкм, а в группе контроля она уменьшилась в среднем на 9,03±28,65 мкм. При сравнении изменений ТХ в основной и контрольной группах получена значимая разница ($p<0,001$). Рост ПЗО глаза в основной группе был достоверно меньше, чем в группе контроля (0,005±0,08 мм против 0,07±0,06 мм; $p<0,001$). Выявлена сильная отрицательная корреляция изменений ПЗО глаза и ТХ в основной группе ($r= -0,67$), а в группе контроля аналогичной взаимосвязи выявлено не было ($r= -0,13$).

Заключение. На фоне коррекции миопии у детей БМКЛ субфовеолярная ТХ увеличивается.

Ключевые слова: *толщина хориоидеи, миопия, бифокальные мягкие контактные линзы.*

ИНФОРМАЦИЯ ОБ АВТОРАХ:
Тарутта Е.П. — https://orcid.org/0000-0002-8864-4518
Милаш С.В. — https://orcid.org/0000-0002-3553-9896
Епишина М.В. — https://orcid.org/0000-0002-6402-7742
Елисеева Е.К. — https://orcid.org/0000-0002-8099-592X
Автор, ответственный за переписку: Милаш С.В. — e-mail: sergey_milash@yahoo.com

КАК ЦИТИРОВАТЬ:
Тарутта Е.П., Милаш С.В., Епишина М.В., Елисеева Е.К. Изменение толщины хориоидеи у детей с миопией на фоне ношения бифокальных мягких контактных линз. *Вестник офтальмологии.* 2022;138(2):16–22. https://doi.org/10.17116/oftalma202213802116

Changes in subfoveal choroidal thickness in myopic children who wear bifocal soft contact lenses

© E.P. TARUTTA, S.V. MILASH, M.V. EPISHINA, E.K. ELISEEVA

Helmholtz National Medical Research Center of Eye Diseases, Moscow, Russia

ABSTRACT

Purpose. To study the changes in subfoveal choroidal thickness in children with progressive myopia who have been wearing bifocal soft contact lenses (BSCL) with an ADD power of +4.0 D for 3 months.

Material and methods. The study included 40 patients (80 eyes) with progressive myopia of low and moderate degrees. The main group consisted of 23 patients aged 10.04±1.5 years with an average myopia of –3.06±1.17 D, they were examined before and 3 months after vision correction with bifocal soft contact lenses Prima BIO Bi-focal («OkVision Retail», Russia). The control group consisted of 17 patients (34 eyes) aged 9.29±0.92 years with an average myopia of –3.05±1.5 D using single vision spectacle lenses. Cycloplegic refraction, choroidal thickness and axial length were measured in all patients before and after 3 months. Choroidal thickness was measured using the semi-automatic method on the optical coherent tomography system RS-3000 Advance 2 («Nidek», Japan). Axial length was measured using the optical biometer IOL Master 500 («Carl Zeiss», Germany).

Results. In the main group, subfoveolar choroidal thickness increased on average by 15.3±24.3 μm after 3 months of wearing BSCL, and in the control group it decreased on average by 9.03±28.65 μm. Comparison of changes in choroidal thickness between the main and the control groups revealed a significant difference ($p<0.001$). Increase in axial length of the eye in the main group was significantly less than in the control group (0.005±0.08 mm vs 0.07±0.06 mm; $p<0.001$). A strong negative correlation was found between changes in the axial length and subfoveolar choroidal thickness in the main group ($r= -0.67$), but no similar relationship was found in the control group ($r= -0.13$).

Conclusion. Subfoveolar choroidal thickness increases in children wearing bifocal soft contact lenses for myopia correction.

Keywords: *choroidal thickness, myopia, bifocal soft contact lenses.*

INFORMATION ABOUT THE AUTHORS:
Tarutta E.P. — https://orcid.org/0000-0002-8864-4518
Milash S.V. — https://orcid.org/0000-0002-3553-9896
Epishina M.V. — https://orcid.org/0000-0002-6402-7742
Eliseeva E.K. — https://orcid.org/0000-0002-8099-592X
Corresponding author: Milash S.V. — e-mail: sergey_milash@yahoo.com

TO CITE THIS ARTICLE:
Tarutta EP, Milash SV, Epishina MV, Eliseeva EK. Changes in subfoveal choroidal thickness in myopic children who wear bifocal soft contact lenses. *Russian Annals of Ophthalmology = Vestnik oftal'mologii*. 2022;138(2):16–22. (In Russ.). https://doi.org/10.17116/oftalma202213802116

Экспериментальные и клинические исследования последних лет показали важную роль сосудистой оболочки в зрительной регуляции роста глаза [1—4]. Точные механизмы участия хориоидеи в рефрактогенезе до конца неизвестны. Из-за своего уникального анатомического положения хориоидея может выступать в роли буфера/барьера на пути каскада сигналов от сетчатки к склере, вызванных дефокусировкой различного знака, а также напрямую воздействовать на склеру, выделяя факторы роста [1—4]. В ответ на наведение центрального или локального периферического оптического дефокуса хориоидея знакозависимо изменяет свою толщину [1—4]. Гиперметропический дефокус сдвигает плоскость фокуса за сетчатку и вызывает уменьшение толщины сосудистой оболочки, а миопический дефокус, наоборот, перемещает фокальную плоскость вперед от сетчатки и вызывает увеличение толщины. Данный феномен был впервые открыт J. Wallman и соавт. [5] в эксперименте на цыплятах. Последующие экспериментальные исследования на разных видах животных показали, что оптически ориентированный сдвиг толщины хориоидеи (ТХ) сочетается с изменением характера роста глаза, т.е. развитием экспериментальной миопии или гиперметропии [1—4].

Наведение гиперметропического и миопического дефокуса у человека вызывает сходные двунаправленные изменения ТХ и переднезадней оси (ПЗО) глаза, а также циркадных ритмов данных параметров, но амплитуда этих изменений значительно меньше, чем в экспериментах на животных [6—12]. Недавние клинические исследования у пациентов, использующих ортокератологические линзы (ОКЛ) с целью профилактики прогрессирования миопии, показали изменение ТХ в разные сроки после начала ношения линз (от недели до года) [13—18]. Хорошо известно, что ОКЛ индуцируют миопический дефокус на периферии сетчатки [19] и по аналогии с экспериментальными исследованиями могут эффективно замедлять рост глаза [20]. В ряде работ была показана взаимосвязь между изменением ТХ и ПЗО глаза [13—16, 18]. Увеличение ТХ перемещает пигментный эпителий сетчатки (ПЭС) в сторону стекловидного тела, что может приводить к уменьшению ПЗО глаза по данным оптической биометрии, так как измерение проводится от эпителия роговицы до ПЭС. Несколько пилотных исследований позволили предположить, что изменения субфовеолярной ТХ и ПЗО в срок от 1 до 6 мес от начала ношения ОКЛ могут быть предиктором характера последующего роста глаза [18, 21].

В современной клинической практике с целью профилактики прогрессирования миопии наравне с ОКЛ используют мультифокальные мягкие контактные линзы (МФ МКЛ) различных дизайнов [22]. Замедление темпов прогрессирования миопии, по данным метаанализа, оценивается на уровне 30—50% (в зависимости от дизайна линз) при сравнении с группой контроля, в которой используются МКЛ [23]. В трехлетнем рандомизированном контролируемом исследовании МКЛ с двойным фокусом разница с группой контроля составила 59% для сферического эквивалента рефракции и 52% для осевой длины глаза [24]. Предполагаемый механизм торможения прогрессирования близорукости аналогичен таковому при ортокератологии. Создается мультифокальный профиль оптической системы глаза за счет специфической оптики линзы, индуцируется положительная сферическая аберрация, наводится миопический дефокус на периферию сетчатки. С учетом создания МФ МКЛ профиля периферической рефракции, сходного с ОКЛ, можно ожидать и сходной реакции хориоидеи на миопическую дефокусировку на периферии. Однако K. Breher и соавт. [25] не обнаружили статистически значимого изменения ТХ после кратковременного (30 мин) воздействия МФ МКЛ разных конструкций. Более долгосрочных исследований взаимосвязи ТХ и роста глаза на фоне ношения МФ МКЛ в литературе нам не встретилось.

Цель работы — изучить изменения субфовеолярной ТХ у детей с прогрессирующей миопией на фоне 3-месячного ношения бифокальных мягких контактных линз (БМКЛ) с аддидацией +4,0 дптр.

Материал и методы

В исследование были включены 40 пациентов (80 глаз) с прогрессирующей миопией слабой и средней степени, без сопутствующей глазной патологии, без предыдущего опыта ношения МКЛ, БМКЛ

и ОКЛ, не использующих фармакологические препараты для профилактики прогрессирования миопии.

В основную группу вошли 23 пациента (46 глаз) в возрасте от 7 до 12 лет (в среднем 10,04±1,5 года) с миопией от (–)0,75 до (–)5,25 дптр (в среднем –3,06±1,17 дптр), которые были обследованы до подбора БМКЛ и через 3 мес после начала их ношения.

Контрольную группу составили 17 пациентов (34 глаза) в возрасте от 8 до 11 лет (в среднем 9,29±0,92 года) с миопией от (–)0,75 до (–)5,5 дптр (в среднем (–)3,05±1,5 дптр), использующих в качестве коррекции монофокальные очки (полная или близкая к полной коррекция).

Исследование проводилось в строгом соответствии с принципами Хельсинкской декларации и было одобрено этическим комитетом НМИЦ ГБ им. Гельмгольца. Пациенты и их родители (законные представители) были информированы об участии в исследовании. Информированное письменное согласие было получено от родителей (законных представителей) всех участников исследования.

В исследовании использовались БМКЛ Prima BIO Bi-focal («Окей Вижен Ритейл», Россия), изготовленные из материала хайоксифилкон А, радиус кривизны 8,4 мм, диаметр 14,2 мм, аддидация +4,0 дптр, диаметр оптической зоны 2,5 мм, срок замены 30 дней. Пациентам было рекомендовано носить БМКЛ не менее 8 ч в день.

Всем пациентам проводили исследование циклоплегической рефракции, ТХ и ПЗО глаза.

Циклоплегическую рефракцию измеряли с помощью авторефрактометра ARK 530A (Nidek, Япония) через 40 мин после двукратных (с интервалом 15—20 мин) инстилляций 1% циклопентолата.

Толщину сосудистой оболочки измеряли, используя спектральный оптический когерентный томограф RS-3000 Advance 2 (Nidek, Япония) полуавтоматическим способом. Скорость сканирования — 85 000 А-сканов в секунду. В исследование были включены только сканы, полученные при оптической когерентной томографии (ОКТ) с хорошим качеством сигнала. Измерения ТХ в основной и контрольной группах проводились строго с 10:00 до 11:00 утра и до применения мидриатиков для исключения влияния на результаты измерения суточных (циркадных) ритмов изменения ТХ и фармакологических агентов [3]. Изображения были получены с использованием протокола сканирования Macula line в режиме Choroidal (т. е. перевернутое изображение с фокусом на хориосклеральный интерфейс) с настройками Ultrafine (получение изображений высокого разрешения за счет скорости сканирования) — 120 усредненных сканов. Далее автоматически определялась внутренняя граница сосудистой оболочки и ПЭС (граница между ПЭС и мембраной Бруха). Наружная граница определялась мануально с использованием программного обеспечения прибора, с получением профиля ТХ в исследуемой зоне. Субфовеолярная ТХ (мкм) измерялась как длина перпендикуляра от автоматически определенной внешней поверхности ПЭС до мануально обозначенной линии внутренней границы склеры. Измерение выполнялось двумя независимыми операторами, было взято среднее значение двух измерений. Повторные исследования выполнялись с автоматическим поиском и точным распознаванием ранее отсканированного участка с помощью функции Follow-up Examination.

ПЗО измеряли с помощью частично когерентной интерферометрии на оптическом биометре IOL Master 500 (Carl Zeiss, Германия). Измерение проводилось от передней поверхности роговицы (от эпителия) до ПЭС.

Статистическая обработка. Все результаты, полученные в ходе исследования, были занесены в базу данных Microsoft Excel. Стандартную статистическую обработку осуществляли при помощи программы Biostatistics 6.0 for Windows (Statsoft Inc., США), при этом в качестве основных показателей для сравнительного анализа применяли среднее значение (M) и стандартное отклонение (σ). Уровень значимости различий определяли по стандартному критерию Стьюдента. Для анализа связей между показателями использовали коэффициент корреляции Пирсона (r).

Результаты

В основной и контрольной группах исходные биометрические и демографические характеристики значимо (p>0,05) не различались **(табл. 1)**.

Таблица 1. **Демографические и биометрические характеристики в основной и контрольной группах**
Table 1. **Demographic and biometric characteristics of patients of the main and control groups**

Показатель	Основная группа	Контрольная группа
Количество глаз	46	34
Возраст, лет	10,04±1,5	9,29±0,92*
Пол, м/ж	11/12	7/10
Сферический эквивалент рефракции, дптр	–3,06±1,17	–3,05±1,5*
ПЗО, мм	24,7±0,88	24,59±0,79*
Толщина хориоидеи, мкм	275,6±68,3	297,85±50,4*

Примечание. * — p>0,05, разница между основной и контрольной группами статистически незначима.

Острота зрения вдаль при коррекции БМКЛ была высокой (0,97±0,04) и значимо (p>0,05) не отличалась от исходно максимально корригированной сфероцилиндрическими стеклами (0,99±0,04). В контрольной группе максимально корригированная сфероцилиндрическими стеклами острота зрения вдаль (0,99±0,03) значимо не отличалась от соответствующего показателя в основной группе (p>0,05).

Данные изменений биометрических параметров в основной и контрольной группах через 3 мес представлены в **табл. 2**.

Субфовеолярная ТХ в основной группе на фоне 3 мес ношения БМКЛ с аддидацией +4,0 дптр увеличилась в среднем на 15,3±24,3 мкм (с 275,6±68,3 до 290,9±71,7 мкм): в 32 глазах (70%) увеличилась, в 12 (26%) уменьшилась и в 2 (4%) не изменилась. В контрольной группе субфовеолярная толщина хориоидеи на фоне ношения монофокальных очков в среднем уменьшилась на 9,03±28,65 мкм (с 297,85±50,4 до 288,82±53,6 мкм): в 14 глазах (41%) увеличилась, в 19 (56%) уменьшилась и в одном глазу (3%) не изменилась. При сравнении изменений в основной (15,3±24,3 мкм) и контрольной (–9,03±28,65 мкм) группах получена значимая разница (p<0,001).

В основной группе через 3 мес ношения БМКЛ ПЗО глаза увеличилась в среднем на 0,005±0,08 мм (с 24,707±0,88 до 24,712±0,89 мм): в 23 глазах (50%) она увеличилась, в 18 (39,1%) уменьшилась и в 5 (10,9%) не изменилась. В группе контроля через 3 мес на фоне ношения монофокальных очков ПЗО глаза увеличилась на 0,07±0,06 мм (с 24,59±0,79 до 24,66±0,78 мм): в 29 глазах (85%) увеличилась, в 3 (9%) уменьшилась и в 2 (6%) не изменилась. При сравнении изменений в основной (0,005±0,08 мм) и контрольной (0,07±0,06 мм) группах получена значимая разница (p<0,001).

Циклоплегическая рефракция усилилась в основной и контрольной группах: на 0,05±0,23 дптр (с (–)3,06±1,17 до (–)3,11±1,17 дптр) и на 0,15±0,2 дптр (с (–)3,05±1,5 до (–)3,2±1,56 дптр) соответственно. При сравнении изменений в основной и контрольной группах получена значимая разница (p<0,05).

Результаты корреляционного анализа изменений ПЗО глаза (мм) с изменением ТХ (мкм) представлены на **рисунке**. В основной группе отмечена сильная отрицательная корреляция изменений ПЗО глаза и изменений ТХ (r= –0,67). В контрольной группе изменения ПЗО глаза и ТХ показали слабую отрицательную взаимосвязь (r= –0,13).

Обсуждение

Мы провели исследование, чтобы оценить среднесрочное (3 мес) влияние БМКЛ на толщину сосудистой оболочки у детей с прогрессирующей миопией.

Конструкция БМКЛ предусматривает наличие двух зон с разной рефракцией: центральная зона

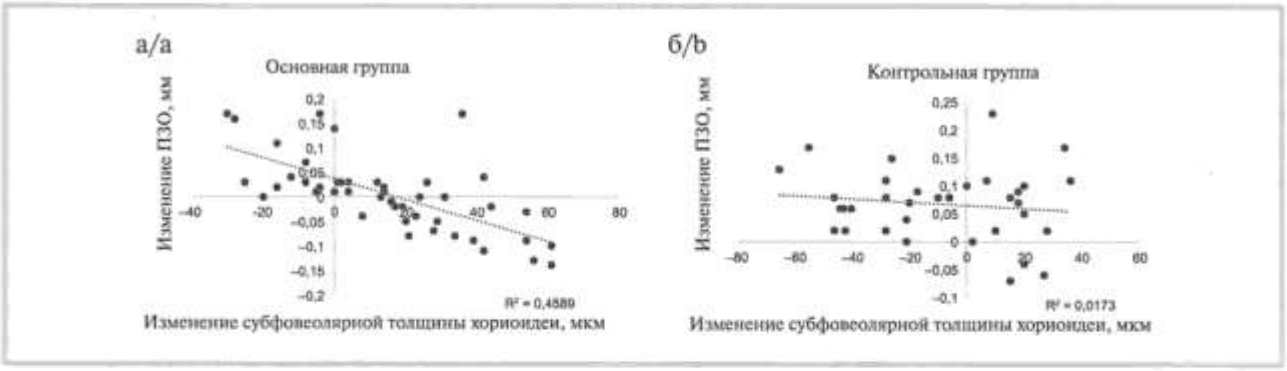

Корреляция изменений ПЗО глаза (в мм) с изменением субфовеолярной ТХ (в мкм) в основной (а) и контрольной (б) группах.
Correlation of changes in axial length (mm) with changes in subfovolar choroidal thickness (μm) in the main (a) and control (b) groups.

Таблица 2. **Изменение биометрических параметров в основной и контрольной группах**
Table 2. **Changes in biometric parameters in patients of the main and control groups**

Параметр	ТХ, мкм		ПЗО, мм		Циклоплегическая рефракция, дптр	
	Основная группа	Группа контроля	Основная группа	Группа контроля	Основная группа	Группа контроля
До коррекции БМКЛ	275,6±68,3	297,85±50,4	24,707±0,88	24,59±0,79	–3,06±1,17	–3,05±1,5
Через 3 мес	290,9±71,7	288,82±53,6	24,712±0,89	24,66±0,78	–3,11±1,17	–3,2±1,56
Разница	+15,3±24,3	–9,03±28,65	0,005±0,08	0,07±0,06	–0,05±0,23	–0,15±0,2
Значимость различий между изменениями в основной и контрольной группах	p<0,001	–	p<0,001	–	p<0,05	–

корригирует рефракцию вдаль, а зона аддидации формирует кольцо миопической периферической расфокусировки в пределах зрачка. Мы использовали БМКЛ с аддидацией +4,0 дптр. Именно такая добавочная сила на практике может эффективно создавать значительную периферическую миопизацию [26], при этом значимо не снижая остроту зрения вдаль по сравнению с оптимально корригированной сфероцилиндрическими линзами (p>0,05). Как показали исследования, линзы с меньшей аддидацией (+1,0 и +2,0 дптр) не создают достаточного миопического дефокуса на периферии сетчатки [26], а линзы с большей аддидацией могут существенно снижать остроту зрения из-за большого количества аберраций.

Современные представления о механизмах влияния на рост глаза и профилактику прогрессирования близорукости, полученные в экспериментальных исследованиях на животных, предусматривают наведение миопического дефокуса с помощью оптических средств коррекции с целью снижения темпов прогрессирования миопии. Предполагается, что сосудистая оболочка действует как посредник в пути передачи сигналов к росту глаза от сетчатки к склере и что изменение ТХ может быть предиктором дальнейшего роста глаза [1—4].

Результаты нашей работы показали, что через 3 мес ношения БМКЛ с аддидацией +4,0 дптр субфовеолярная ТХ увеличилась в среднем на 15,3±24,3 мкм от исходного уровня; различия с изменениями в группе контроля в монофокальных очках значимы (p<0,001). В 70% глаз ТХ увеличилась, и в 39,1% глаз наблюдалось укорочение ПЗО. Увеличение ТХ в основной группе значительно коррелировало с изменением ПЗО глаза (r= –0,67): чем больше уменьшалась или чем меньше увеличивалась ось глаза, тем соответственно больше увеличивалась или меньше уменьшалась толщина сосудистой оболочки. В группе контроля сходной корреляции не установлено (r= –0,13).

Аналогичные изменения ТХ и ПЗО глаза после наведения оптического дефокуса были продемонстрированы не только в экспериментах на разных видах животных, но и в клинической практике. Кратковременное воздействие миопического дефокуса (от нескольких десятков минут до нескольких часов) в полном поле с помощью монофокальных очков или МКЛ вызывало изменение ТХ и аксиальной длины глаза у детей школьного возраста, молодых взрослых, а также у лиц с пресбиопией [6—9, 11, 12]. Амплитуда и характер изменений сосудистой оболочки варьировали в зависимости от протокола исследования, от отсутствия абсолютного утолщения до увеличения ТХ в пределах 15—20 мкм.

Дефокусировка, наведенная с помощью монофокальных очков или МКЛ, пространственно однородна и отличается от преимущественно периферического дефокуса в БМКЛ. Оптические зоны БМКЛ смещаются относительно центра зрачка в процессе моргания, что может создавать асимметрию волнового фронта глаза и профиля дефокусировки на сетчатке. Эти колебания профиля расфокусировки, вероятно, влияют на местоположение и амплитуду хориоидальной реакции. В исследовании H. Hoseini-Yazdi и соавт. [12] локально наведенный миопический дефокус вызывал локальную реакцию хориоидеи. Гемидефокусировка индуцирует бóльшие изменения в субфовеолярной ТХ, чем дефокусировка полного поля. Будущие исследования должны оценить влияние индуцированного асимметричного дефокуса на хориоидею и рост глаза.

В недавно проведенном исследовании K. Breher и соавт. [25] оценивали кратковременный эффект воздействия МФ МКЛ различного дизайна (с центром для коррекции вдаль или вблизи) с аддидацией 2,5 дптр и центральной зоной 2,3 мм на ТХ у молодых людей в возрасте от 18 до 35 лет. Авторы не нашли значительных изменений ТХ и глубины стекловидного тела через 30 мин ношения МФ МКЛ, однако отметили, что изменения толщины сосудистой оболочки и глубины стекловидного тела происходили в противофазе друг к другу. В нашей работе мы использовали линзы со значительно большей по силе аддидацией (+4,0 дптр) и оценивали ТХ у детей на фоне ее длительного воздействия (3 мес), что могло способствовать более явным изменениям хориоидеи.

Более длительное и значимое увеличение ТХ было отмечено на фоне ортокератологической терапии, т.е. в условиях постоянного периферического миопического дефокуса. ТХ повышалась от исходного уровня в срок от 1 нед до года после начала ортокератологической коррекции [13—18]. Только в пилотном исследовании D. Gardner и соавт. [27], проводившемся без группы контроля и с помощью ОКТ без функции Enhanced Depth Imagine, не было найдено изменений при обследовании 9 пациентов. В работе Z. Li и соавт. [18] увеличение ТХ составило 16 мкм через 1 мес, 21 мкм через 6 мес и 19 мкм через 1 год от начала ношения ОКЛ. Отмена ОКЛ на 1 мес приводила к возвращению толщины сосудистой оболочки к изначальным параметрам, что хорошо согласуется с выводами экспериментальных исследований на животных об обратимости реакции хориоидеи.

Как и в нашей работе на фоне коррекции БМКЛ (r=–0,67), в целом ряде исследований была выявлена отрицательная корреляция изменений ТХ, индуцированных ОКЛ, с изменениями ПЗО глаза. Коэффициент корреляции через 3—4 нед ношения ОКЛ составлял r= –0,351, r= –0,637, r= –0,48 в работах Z. Chen и соавт. [13], Z. Li и соавт. [14] и С.В. Милаша и соавт. [16] соответственно. В исследовании W.Q. Jin и соавт. [15] через 3 мес ношения ОКЛ коэффициент корреляции составил r= –0,4; в работе Z. Li и соавт. [14] через 6 мес он составил r= –0,67.

Z. Li и соавт. [18] выявили, что изменение ТХ после 1 мес ношения ОКЛ значительно коррелировало

с долгосрочным изменением роста глаза. Мы считаем, что можно провести параллель между результатами корреляционного анализа в нашем исследовании, выполненном на фоне коррекции БМКЛ, и выводами Z. Li и соавт., что увеличение ТХ в ответ на индуцированный линзами дефокус может быть предиктором замедления роста глаза и успешной профилактики прогрессирования близорукости. Дальнейшие крупномасштабные контролируемые продольные исследования необходимы для установления взаимосвязи темпов прогрессирования миопии и хориоидального ответа на миопический дефокус, наведенный БМКЛ.

Точный механизм влияния наведенного дефокуса на сосудистую оболочку глаза не известен. Предполагают несколько возможных механизмов изменений ТХ под воздействием оптических сигналов разного знака: изменение проницаемости капилляров, синтез осмотических молекул (протеогликанов), изменение тока жидкости через ПЭС и изменение тонуса несосудистых гладкомышечных клеток в строме хориоидеи [1, 2].

Сосудистая оболочка в контрольной группе в среднем уменьшилась на 9±28,65 мкм, что может быть связано с прогрессированием миопии или индукцией гиперметропического периферического дефокуса монофокальными очками. Вместе с изменением ТХ в контрольной группе отмечалась тенденция к росту ПЗО глаза в среднем на 0,07±0,06 мм и усилению рефракции в среднем на 0,15±0,2 дптр. Известно, что у детей с миопическим сдвигом одновременно наблюдается уменьшение ТХ [27]. При этом взаимосвязи изменений ПЗО глаза и ТХ в группе контроля нами не было найдено (r= −0,13). Если в поперечных исследованиях отрицательная связь ПЗО глаза и ТХ была очевидна [3], то в немногочисленных продольных исследованиях не всегда удавалось найти корреляцию. В продольном исследовании P. Jin и соавт. [28] рост ПЗО и истончение сосудистой оболочки были независимо связаны со сдвигом рефракции в сторону миопии.

Измерение ТХ на ОКТ-сканах может вызвать трудности из-за проблем с идентификацией хориосклеральной границы. В нашем исследовании мы использовали полуавтоматический метод оценки ТХ, но не проводили оценку коэффициента повторяемости. В работе J.K. Lau и соавт. [29] коэффициенты повторяемости измерений ТХ у детей с использованием полуавтоматического программного обеспечения составляли 7,08 и 10,06 мкм для пациентов, использующих монофокальные очки и ОКЛ соответственно. Это означает, что изменения толщины сосудистой оболочки после коррекции монофокальными очками менее 7 мкм и менее 10 мкм после коррекции ОКЛ может не указывать на реальные изменения. В текущем исследовании изменения составили (+)15,2 мкм для основной группы в БМКЛ и (−)9 мкм для группы контроля в монофокальных очках, что указывает на действительные изменения, а не на ошибку измерения. Будущие продольные исследования с измерением ТХ должны быть полностью автоматизированы, чтобы исключить субъективные факторы, связанные с измерением границы хориоидеи и склеры. Необходимо также оценивать изменение не только субфовеолярной ТХ (как в нашей работе), но и толщину сосудистой оболочки в пределах всей макулярной области.

Заключение

На фоне коррекции миопии у детей БМКЛ с аддидацией +4,0 дптр и оптической зоной 2,5 мм толщина сосудистой оболочки через 3 мес значимо увеличивается по сравнению с изменениями в контрольной группе. Увеличение ТХ показало обратную корреляционную связь с изменением ПЗО глаза.

Участие авторов:
Концепция и дизайн исследования: Е.Т., С.М.
Сбор и обработка материала: С.М., М.Е., Е.Е.
Статистическая обработка данных: С.М.
Написание текста: Е.Т., С.М.
Редактирование: Е.Т.

Авторы заявляют об отсутствии конфликта интересов.
The authors declare no conflicts of interest.

ЛИТЕРАТУРА/REFERENCES

1. Nickla DL, Wallman J. The Multifunctional choroid. *Prog Retin Eye Res*. 2010;29(2):144-168. https://doi.org/10.1016/j.preteyeres.2009.12.002
2. Troilo D, Smith EL 3rd, Nickla DL, et al. IMI — Report on Experimental Models of Emmetropization and Myopia. *Invest Ophthalmol Vis Sci*. 2019; 60(3):31-88. https://doi.org/10.1167/iovs.18-25967
3. Read SA, Fuss JA, Vincent SJ, Collins MJ, Alonso-Caneiro D. Choroidal changes in human myopia: insights from optical coherence tomography imaging. *Clin Exp Optom*. 2019;102(3):270-285. https://doi.org/10.1111/cxo.12862
4. Summers JA. The Choroid as a Sclera Growth Regulator. *Exp Eye Res*. 2013;114:120-127. https://doi.org/10.1016/j.exer.2013.03.008
5. Wallman J, Wildsoet C, Xu A, et al. Moving the retina: choroidal modulation of refractive state. *Vision Res*. 1995;35:37-50. https://doi.org/10.1016/0042-6989(94)e0049-q
6. Read SA, Collins MJ, Sander B. Human optical axial length and defocus. *Invest Ophthalmol Vis Sci*. 2010;51:6262-6269. https://doi.org/10.1167/iovs.10-5457
7. Chiang ST, Phillips JR, Backhouse S. Effect of retinal image defocus on the thickness of the human choroid. *Ophthalmic Physiol Opt*. 2015;35:405-413. https://doi.org/10.1111/opo.12218

8. Wang D, Chun RKM, Liu M, et al. Optical Defocus Rapidly Changes Choroidal Thickness in Schoolchildren. *PLoS One*. 2016;11(8):e0161535. https://doi.org/10.1371/journal.pone.0161535

9. Chakraborty R, Read SA, Collins MJ. Monocular myopic defocus and daily changes in axial length and choroidal thickness of human eyes. *Exp Eye Res*. 2012;103:47-54. https://doi.org/10.1016/j.exer.2012.08.002

10. Chakraborty R, Read SA, Collins MJ. Hyperopic defocus and diurnal changes in human choroid and axial length. *Optom Vis Sci*. 2013;90(11):1187-1198. https://doi.org/10.1097/OPX.0000000000000035

11. Chiang ST, Chen TL, Phillips JR. Effect of Optical Defocus on Choroidal Thickness in Healthy Adults With Presbyopia. *Invest Ophthalmol Vis Sci*. 2018;59(12):5188-5193. https://doi.org/10.1167/iovs.18-24815

12. Hoseini-Yazdi H, Vincent SJ, Collins MJ, Read SA. Regional alterations in human choroidal thickness in response to short-term monocular hemifield myopic defocus. *Ophthalmic Physiol Opt*. 2019;39(3):172-182. https://doi.org/10.1111/opo.12609

13. Chen Z, Xue F, Zhou J, Qu X, Zhou X. Effects of orthokeratology on choroidal thickness and axial length. *Optom Vis Sci*. 2016;93(9):1064-1071. https://doi.org/10.1097/OPX.0000000000000894

14. Li Z, Cui D, Hu Y, Ao S, Zeng J, Yang X. Choroidal thickness and axial length changes in myopic children treated with orthokeratology. *Cont Lens Anterior Eye*. 2017;40(6):417-423. https://doi.org/10.1016/j.clae.2017.09.010

15. Jin WQ, Huang SH, Jiang J, Mao XJ, Shen MX, Lian Y. Short term effect of choroid thickness in the horizontal meridian detected by spectral domain optical coherence tomography in myopic children after orthokeratology. *Int J Ophthalmol*. 2018;11(6):991-996. https://doi.org/10.18240/ijo.2018.06.16

16. Милаш С.В., Тарутта Е.П., Епишина М.В., Маркосян Г.А., Рамазанова К.А. Оценка толщины хориоидеи и других анатомо-оптических параметров глаза в ранние сроки после ортокератологической коррекции миопии. *Российский офтальмологический журнал*. 2019;12(1):26-33. Milash SV, Tarutta EP, Epishina MV, Markossian GA, Ramazanova KA. Evaluation of choroidal thickness and anatomical and optical parameters of the eye in the early period after orthokeratology myopia correction. *Rossijskij oftal'mologicheskij zhurnal*. 2019;12(1):26-33 (In Russ.). https://doi.org/10.21516/2072-0076-2019-12-1-26-33

17. Lau JK, Wan K, Cheung SW, Vincent SJ, Cho P. Weekly Changes in Axial Length and Choroidal Thickness in Children During and Following Orthokeratology Treatment With Different Compression Factors. *Transl Vis Sci Technol*. 2019;8(4):9. https://doi.org/10.1167/tvst.8.4.9

18. Li Z, Hu Y, Cui D, Long W, He M, Yang X. Change in subfoveal choroidal thickness secondary to orthokeratology and its cessation: a predictor for the change in axial length. *Acta Ophthalmol*. 2019;97(3):454-459. https://doi.org/10.1111/aos.13866

19. Kang P, Swarbrick H. Peripheral refraction in myopic children wearing orthokeratology and gas-permeable lenses. *Optom Vis Sci*. 2011;88(4):476-482. https://doi.org/10.1097/opx.0b013e31820f16fb

20. Huang J, Wen D, Wang Q, et al. Efficacy comparison of 16 interventions for myopia control in children: a network meta-analysis. *Ophthalmology*. 2016; 123:697-708. https://doi.org/10.1016/j.ophtha.2015.11.010

21. Zhao Y, Hu P, Chen D, Ni H. Is It Possible to Predict Progression of Childhood Myopia Using Short-Term Axial Change After Orthokeratology? *Eye Contact Lens*. 2020;46(3):136-140. https://doi.org/10.1097/icl.0000000000000665

22. Wildsoet CF, Chia A, Cho P, Guggenheim JA, Polling JR, Read S, et al. IMI — interventions for controlling myopia onset and progression report. *Invest Ophthalmol Vis Sci*. 2019;60(3):106-13. https://doi.org/10.1167/iovs.18-25958

23. Li SM, Kang MT, Wu SS, et al. Studies using concentric ring bifocal and peripheral add multifocal contact lenses to slow myopia progression in school aged children: a meta-analysis. *Ophthalmic Physiol Opt*. 2017;37:51-59. https://doi.org/10.1111/opo.12332

24. Chamberlain P, Peixoto-de-Matos SC, Logan NS, Ngo C, Jones D, Young G. A 3-year Randomized Clinical Trial of MiSight Lenses for Myopia Control. *Optom Vis Sci*. 2019;96(8):556-567. https://doi.org/10.1097/OPX.0000000000001410

25. Breher K, García García M, Ohlendorf A, Wahl S. The effect of the optical design of multifocal contact lenses on choroidal thickness. *PLoS One*. 2018; 13(11):e0207637. https://doi.org/10.1371/journal.pone.0207637

26. Lopes-Ferreira D, Ribeiro C, Maia R, et al. Peripheral Myopization Using a Dominant Design Multifocal *Contact Lens*. *J Optom*. 2011;4:14-21. https://doi.org/10.1016%2FS1888-4296(11)70035-8

27. Gardner DJ, Walline JJ, Mutti DO. Choroidal Thickness and Peripheral Myopic Defocus during Orthokeratology. *Optom Vis Sci*. 2015;92(5):579-588. https://doi.org/10.1097/OPX.0000000000000573

28. Jin P, Zou H, Xu X, et al. Longitudinal changes in choroidal and retinal thicknesses in children with myopic shift. *Retina*. 2019;39(6):1091-1099. https://doi.org/10.1097/iae.0000000000002090

29. Lau JK, Cheung SW, Collins MJ, Cho P. Repeatability of choroidal thickness measurements with Spectralis OCT images. *BMJ Open Ophthalmol*. 2019;4(1):e000237. https://doi.org/10.1136/bmjophth-2018-000237

Поступила 12.07.2020
Received 12.07.2020
Принята к печати 28.08.2020
Accepted28.08.2020

Вестник офтальмологии
2022, Т. 138, №2, с. 23-30
https://doi.org/10.17116/oftalma202213802123

Russian Annals of Ophthalmology =
Vestnik Oftal'mologii 2022, vol. 138, №2, pp. 23-30
https://doi.org/10.17116/oftalma202213802123

Микроимпульсное лазерное лечение осложненных форм склерогенной макулярной дегенерации

© М.В. МЕЛИХОВА[1], М.В. ГАЦУ[1, 2]

[1]СПб филиал ФГАУ «Национальный медицинский исследовательский центр «Межотраслевой научно-технический комплекс "Микрохирургия глаза"» им. акад. С.Н. Федорова»» Минздрава России, Санкт-Петербург, Россия;
[2]ФГБОУ ВО «Северо-Западный государственный медицинский университет им. И.И. Мечникова» Минздрава России, Санкт-Петербург, Россия

РЕЗЮМЕ

Фокальное куполообразное проминирование макулярного профиля за счет утолщения склеральных слоев приводит к развитию склерогенной макулярной дегенерации (СМД), а при развитии осложненных форм вызывает снижение зрения.

Цель исследования. Оценка эффективности микроимпульсной субпороговой лазерной коагуляции у пациентов с СМД, осложненной отслойкой нейроэпителия.

Материал и методы. В исследование вошли 14 пациентов (13 женщин и один мужчина) в возрасте от 28 до 63 лет, медианный возраст — 55,5 [50; 62] года. Стандартное офтальмологическое обследование, оптическая когерентная томография (ОКТ), а также ангиография с использованием флюоресцеинового или индоцианинового зеленого красителя проведены всем пациентам. Микроимпульсное субпороговое лазерное воздействие (микроимпульсная лазерная коагуляция — МЛК) выполнено с использованием диодного лазера с длиной волны 810 нм, 10% микроимпульса в субпороговом режиме в количестве двух—трех сеансов с интервалом в 2—4 мес. Данные пациентов фиксировались в пяти временных точках, каждая последующая точка сравнивалась с исходной. Лечение осуществлялось по методике плотной «решетки» с дополнительным воздействием на точки просачивания красителя. Срок наблюдения составил 6—12 мес.

Результаты. Полный регресс субретинальной жидкости (СРЖ) после всех сеансов МЛК наблюдался в 42,9% случаев. У остальных пациентов была отмечена стойкая положительная динамика отека. Средние значения максимально корригируемой остроты зрения статистически значимо не изменились на протяжении всего срока наблюдения. Толщина хориоидеи в фовеа по данным ОКТ за оцениваемый период достоверно уменьшилась в 1, 3 и 4-й временных точках, а толщина сетчатки статистически значимо не изменилась во все периоды наблюдения.

Заключение. МЛК ускоряет резорбцию СРЖ при СМД, однако этот эффект нельзя считать удовлетворительным из-за очень медленных темпов резорбции СРЖ и отсутствия существенного влияния на остроту зрения пациентов. Эффективность данной методики необходимо сравнить с другими технологиями лечения и естественным течением заболевания.

Ключевые слова: *склерогенная макулярная дегенерация, куполообразная макула, микроимпульсная лазерная коагуляция, отслойка нейроэпителия.*

ИНФОРМАЦИЯ ОБ АВТОРАХ:
Мелихова М.В. — e-mail: a.m.v@bk.ru; https://orcid.org/0000-0001-9808-1950
Гацу М.В. — e-mail: m-gatsu@yandex.ru; https://orcid.org/0000-0002-9357-5801
Автор, ответственный за переписку: Мелихова М.В. — e-mail: a.m.v@bk.ru

КАК ЦИТИРОВАТЬ:
Мелихова М.В., Гацу М.В. Микроимпульсное лазерное лечение осложненных форм склерогенной макулярной дегенерации. *Вестник офтальмологии.* 2022;138(2):23–30. https://doi.org/10.17116/oftalma202213802123

Micropulse laser treatment of complicated forms of sclerogenic macular degeneration

© M.V. MELIKHOVA[1], M.V. GATSU[2]

[1]Saint Petersburg branch of S.N. Fedorov National Medical Research Center «MNTK «Eye Microsurgery», St. Petersburg, Russia;
[2]North-Western State Medical University named after I.I. Mechnikov, St. Petersburg, Russia

ABSTRACT

Focal dome-shaped prominence of the macular profile due to thickening of the scleral layers leads to the development of sclerogenic macular degeneration (SMD), which causes a decrease in vision when it evolves into complicated forms.

Purpose. To evaluate the effectiveness of subthreshold micropulse laser (SML) coagulation in patients with SMD complicated by detachment of neuroepithelium.

Material and methods. The study included 14 patients (13 women and 1 man), aged 28 to 63 years, median age 55.5 (50; 62) years. All patients underwent standard ophthalmologic examination, optical coherence tomography, as well as fluorescence and/or indocyanine-green angiography. Subthreshold micropulse laser treatment was performed using a diode laser with a wavelength of 810 nm, and consisted of 2—3 sessions of 10% micropulse duty cycle in subthreshold mode with an interval of 2—4 months. Patient data were recorded at 5 time points, each subsequent data point was compared with the baseline. Treatment was carried out according to the dense "lattice" technique with an additional effect on the dye leakage zones. The follow-up period lasted 6—12 months.

Results. Complete regression of subretinal fluid after all SML sessions was observed in 42.9% of cases. In other cases, persistent positive dynamics in terms of edema decrease was noted. The average values of best corrected visual acuity did not significantly change over the course of the follow-up. According to the OCT data, choroidal thickness in fovea significantly decreased at the 1st, 3rd and 4th time points, while the retinal thickness did not significantly change during the observation period.
Conclusion. Subthreshold micropulse laser treatment accelerates the resorption of subretinal fluid in SMD, but this effect cannot be considered satisfactory due to the very slow rate of resorption of subretinal fluid and the absence of a significant effect on visual acuity of patients. The effectiveness of this technique must be compared with other treatment techniques and the natural course of the disease.

Keywords: *sclerogenic macular degeneration, dome-shaped macula, micropulse laser treatment, neuroepithelium detachment.*

INFORMATION ABOUT THE AUTHORS:
Melikhova M.V. — e-mail: a.m.v@bk.ru; https://orcid.org/0000-0001-9808-1950
Gatsu M.V. — e-mail: m-gatsu@yandex.ru; https://orcid.org/0000-0002-9357-5801
Corresponding author: Melikhova M.V. — e-mail: a.m.v@bk.ru

TO CITE THIS ARTICLE:
Melikhova MV, Gatsu MV. Micropulse laser treatment of complicated forms of sclerogenic macular degeneration. *Russian Annals of Ophthalmology = Vestnik oftal'mologii*. 2022;138(2):23–30. (In Russ.). https://doi.org/10.17116/oftalma202213802123

Склерогенная макулярная дегенерация (СМД) — редко встречающаяся в клинической практике анатомическая особенность в виде проминирования макулярного профиля в полость витреума за счет утолщения склеральных слоев; чаще выявляется у пациентов с миопией средней и высокой степени [1]. Возможен классический вариант строения СМД, представляющий собой симметрию слоев сетчатки относительно фовеолы, а также неклассический вариант с различными деформациями заднего полюса [2]. По визуализации проминирования склеры на определенных сканах оптической когерентной томографии (ОКТ) выделяют овальный, горизонтальный и вертикальный типы строения купола [3]. У большинства пациентов такая анатомическая особенность выявляется случайно на ОКТ, не вызывает жалоб, а в макулярной зоне отсутствуют изменения, кроме проминирования слоев, что и представляет собой неосложненный вариант [3, 4]. Однако на фоне СМД могут диагностироваться такие состояния, как центральный ретиношизис, ламеллярные и сквозные макулярные разрывы, хориоидальная неоваскуляризация (ХНВ) и полиповидная васкулопатия, которые снижают качество зрения пациента, что и является поводом для обращения за медицинской помощью [5—7]. Тем не менее наиболее частым изменением в области макулы является отслойка нейроэпителия (ОНЭ; **табл. 1**), которая по своей клинической картине сходна с центральной серозной хориоретинопатией (ЦСХ) [1, 8—16].

Изучая возможные причины появления субретинальной жидкости (СРЖ), исследователи обнаружили два варианта ангиографической картины, полученной с использованием флюоресцеинового (ФАГ) или индоцианинового зеленого красителя (ИАГ). В ряде случаев были описаны одна или несколько точек просачивания и накопления красителя, характерных для ЦСХ, при этом в других — на фоне ОНЭ — подобных изменений обнаружено не было [12, 17]. Одна из гипотез развития такого состояния легла в основу названия термина «склерогенная макулярная дегенерация», поскольку, по существующему мнению, утолщенные склеральные слои затрудняют циркуляцию жидкости, препятствуют нормальному функционированию хориоидеи в этой зоне и, как следствие, при наличии комплекса факторов приводят к развитию декомпенсации пигментного эпителия (ПЭ) и хориокапилляров с развитием ОНЭ [18, 19].

С учетом клинической картины, сходной с ЦСХ, предпринимались различные попытки лечения такого состояния методами, применяемыми в настоящее время при ЦСХ: назначение калийсберегающих диуретиков, ингибиторов ангиогенеза, использование фотодинамической терапии наряду с микроимпульсной лазерной коагуляцией (МЛК) [20—23]. МЛК широко применяется у пациентов с ЦСХ,

Таблица 1. **Наличие осложненной формы СМД с ОНЭ среди исследуемых пациентов, по данным разных авторов, в количественном и процентном соотношении**

Table 1. **The presence of complicated SMD with SRD among the studied patients according to various authors, in quantitative and percentage proportions**

Автор, год исследования, источник	Количество глаз с осложненной формой среди всех пациентов с СМД	Доля случаев наличия ОНЭ,%
D. Gaucher и соавт., 2008 [1]	7 из 15	46,7
Y. Imamura и соавт., 2011 [8]	2 из 23	8,7
V. Caillaux и соавт., 2013 [9]	25 из 48	52,1
A.A. Ellaban и соавт., 2013 [10]	3 из 51	5,9
A. Chebil и соавт., 2014 [11]	Неизвестно	69
F Viola. и соавт., 2015 [12]	17 из 52	32,6
G. Soudier и соавт., 2016 [13]	15 из 29	51,7
D. Lorenzo и соавт., 2017 [14]	29 из 56	51,8
X. Zhao и соавт., 2018 [15]	3 из 58	5,17
E Pilotto. и соавт., 2018 [16]	29 из 53	54,7

ее эффективность доказана результатами многих исследований [23—28]. Суть метода заключается в воздействии в субпороговом режиме на клетки ПЭ и выработке белков теплового шока, в стимуляции метаболизма ПЭ и улучшении его функции с последующей резорбцией жидкости, а также воздействии на хориоидальные капилляры. Микроимпульсный режим в настоящее время имеется на лазерах с длиной волны 532; 577 или 810 нм. Лазерное воздействие делится на множество повторяющихся коротких импульсов, между которыми есть интервалы; во время этих интервалов ткани сетчатки успевают остывать. Лазерные коагуляты наносятся в субпороговом режиме, они не должны визуализироваться при биомикроскопии, аутофлюоресценции, ангиографии или ОКТ. Многочисленные исследования подтверждают безопасность МЛК, позволяющего при корректном применении исключить риск повреждения ПЭ и фоторецепторов [23—28].

Схожесть клинической картины СМД, осложненной отслойкой нейроэпителия, и ЦСХ, а также собственный и описанный в литературе опыт, свидетельствующий о безопасности и эффективности МЛК при различных формах ЦСХ, позволили нам провести данное пилотное исследование, целью которого стала оценка эффективности МЛК у пациентов с СМД.

Материал и методы

Ввиду редкости описываемой патологии, трудностей выявления осложненных форм СМД из-за отсутствия единого алгоритма диагностики и лечения в настоящее время и малой информированности офтальмологов первичного звена о данном заболевании в пилотное исследование за 3 года изучения СМД было включено всего 14 пациентов (13 женщин и один мужчина; 14 глаз) в возрасте от 28 до 63 лет, медианный возраст составил 55,5 [50; 62] года. У всех пациентов была миопия: у 3 (21,43%) — слабой степени, у 3 (21,43%) — средней степени и у 8 (57,14%) — высокой степени. Средняя величина переднезадней оси составила 27,0±2,3 мм. Пациенты ранее не подвергались какому-либо лечению. Всем пациентам было выполнено стандартное офтальмологическое обследование, а также ОКТ в режимах Cross Line Reference, Retina Map по всем квадрантам и в ангиорежиме, используя прибор RTVue XR 100 Avanti (Optovue, США). Проводили мануальную оценку высоты ОНЭ и толщины хориоидеи (ТХ) в центральной зоне ввиду невозможности применения автоматических параметров. Режим Retina Map предоставлял данные о толщине центральной зоны сетчатки диаметром 1 мм. В ангиорежиме проводили оценку наличия или отсутствия ХНВ. ФАГ и ИАГ проведены с помощью прибора SPECTRALIS HRA+OCT2 Multi-Color (Heidelberg Engineering, Германия). Полученные с их помощью данные позволили разделить пациентов на две группы: с наличием и отсутствием точек просачивания. Пациенты с наличием ХНВ и полиповидной васкулопатией были исключены из исследования.

МЛК проводили с использованием диодного лазера с длиной волны 810 нм и 10% микроимпульса в субпороговом режиме в количестве двух-трех сеансов с интервалом в 2—4 мес. Срок наблюдения составил 6—12 мес. Лечение осуществляли по методике плотной «решетки» с дополнительным воздействием на зоны просачивания красителя. У пациентов с отсутствием точек просачивания на ФАГ или ИАГ микроимпульс также выполнялся панмакулярно по методике плотной «решетки» **(рис. 1, 2)**. Критерием эффективности считали полное исчезновение жидкости (прилегание ОНЭ).

В исследовании результаты обследования пациентов фиксировались в пяти временных точках, каждая последующая точка сравнивалась с исходной: точка 0 — старт исследования, 1-й визит (14 глаз); точка 1 — через 2—3 мес после лечения (14 глаз); точка 2 — через 4—7 мес (14 глаз); точка 3 — через 8—12 мес (9 глаз); точка 4 — более чем через 12 мес (6 глаз).

Обработку полученных данных проводили с помощью программного обеспечения для статистической обработки результатов SAS v9.4. Категориальные данные представлены частотами, для их анализа применялся точный критерий Фишера. Для описания количественных данных использовались медиана (Me) [25-й; 75-й перцентили]; также при описании средних значений указывались значение среднего и стандартного отклонения. В связи с малым объемом выборки для анализа применялись непараметрические критерии: критерий Манна—Уитни для сравнения групп, для оценки динамики показателя по двум временным точкам — критерий Уилкоксона для зависимых выборок или критерий Фридмена в случае трех и более временных точек. Для оценки взаимосвязи между количественными показателями вычислялся непараметрический коэффициент корреляции Спирмена.

Результаты

На восьми глазах (57,1%) до лечения было зафиксировано просачивание жидкости по данным ФАГ или ИАГ, у 6 (42,9%) пациентов оно отсутствовало, несмотря на наличие ОНЭ. На фоне проведенного лечения ОНЭ полностью прилегла только у 6 (42,9%) из 14 пациентов, причем на сроке, превышающем 12 мес наблюдения. Из шести пациентов без признаков просачивания и ангиографического накопления красителя полного прилегания ОНЭ достигли более половины (n=4; 67%), из восьми пациентов с наличием точек просачивания красителя — четверть (n=2; 25%), однако выявленные различия

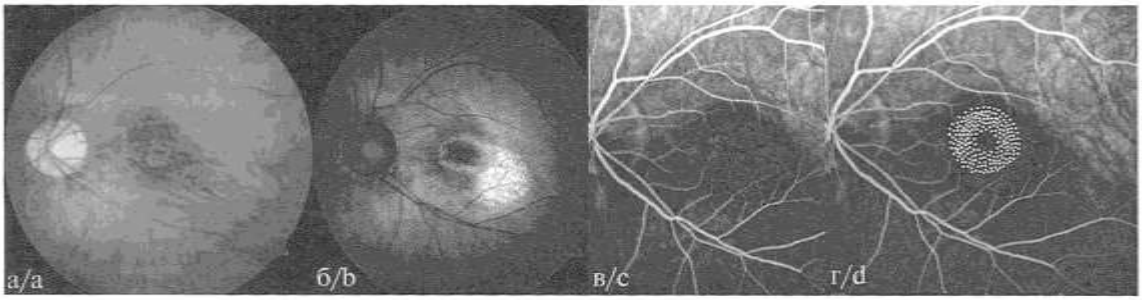

Рис. 1. **Глазное дно пациента с СМД и ОНЭ без источника просачивания жидкости.**

а — фото глазного дна; б — аутофлюоресценция; в — ФАГ, поздняя фаза, в макуле видна область слабой гиперфлюоресценции без накопления красителя, соответствующая атрофии, нет точек просачивания жидкости; г — схема нанесения субпороговых микроимпульсных коагулятов.

Fig. 1. **Eye fundus of a patient with SMD and detachment of neuroepithelium, no fluid leakage.**

a — fundus photo; b — autofluorescence; c — fluorescein angiography, late phase, the area corresponding to atrophy is visible in the macula, there are no fluid leakage points; d — subthreshold micropulse laser coagulation scheme.

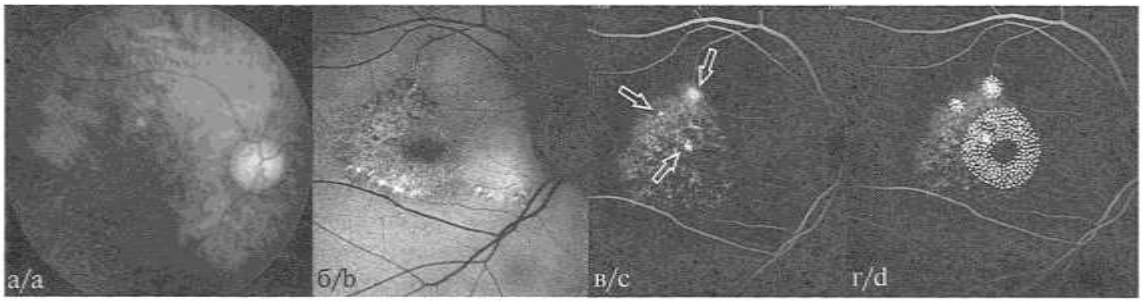

Рис. 2. **Глазное дно пациента с СМД и ОНЭ с точками просачивания красителя.**

а — фото глазного дна; б — аутофлюоресценция; в — ФАГ, поздняя фаза, стрелками указаны гиперфлюоресцентные точки по типу «фары», также видна зона умеренной гиперфлюоресценции, соответствующая атрофическим изменениям ПЭ; г — схема нанесения субпороговых микроимпульсных коагулятов при наличии точек просачивания.

Fig. 2. **Eye fundus of a patient with SMD and detachment of neuroepithelium with fluid leakage points.**

a — fundus photo; b — autofluorescence; c — fluorescein angiography, late phase, the arrows indicate headlight-type hyperfluorescence points, a zone of moderate hyperfluorescence corresponding to atrophic changes in the pigment epithelium can be seen; d — micropulse subthreshold laser coagulation scheme in the presence of leakage points.

оказались статистически не значимы (p=0,27). Из шести пациентов, достигших полного прилегания ОНЭ, все (100%) имели классическую форму СМД. Из восьми пациентов, не достигших полного эффекта, половина (n=4; 50%) имели неклассический вариант формы купола, однако выявленные различия оказались статистически не значимыми (p=0,08). Среди этих пациентов, у которых регресс ОНЭ все же произошел, наблюдалось горизонтальное строение купола.

Для исследования взаимосвязи количественных показателей и эффективности лечения были проведены сравнения двух подгрупп: подгруппа 1 — с прилеганием ОНЭ за весь период наблюдения, подгруппа 2 — пациенты, не достигшие полного эффекта. Статистически значимые отличия исходных показателей: максимально корригированной остроты зрения (МКОЗ), высоты отслойки нейроэпителия (вОНЭ), ТХ и толщины сетчатки (ТС) в центральной зоне диаметром 1 мм в двух группах отсутствовали.

МКОЗ оценена по всем временным точкам, уровень значимости (p) оценки динамики показателя в каждом интервале по сравнению с исходным представлен в **табл. 2.**

Как видно из **табл. 2**, средние значения МКОЗ за весь период наблюдения не имели значимой динамики. Статистически значимая динамика МКОЗ в обеих подгруппах также отсутствовала во всех временных точках (p>0,05), однако на точечной диаграмме, представленной на **рис. 3**, виден размах распределения МКОЗ каждого пациента по всем временным точкам до и после лечения. На графике показано, что у отдельных пациентов происходило повышение остроты зрения на фоне лечения.

По оптическим срезам, выполненным в режиме Cross Line по ОКТ, в ручном режиме оценивали высоту ОНЭ по всем временным точкам, уровень значимости (p) оценки динамики показателя между начальной и последующими временными точками приведены в **табл. 3**.

Таблица 2. **Описательная статистика показателя МКОЗ по всем временным точкам, уровень значимости оценки динамики показателя в каждой точке по сравнению с исходной**

Table 2. **Descriptive statistics of best corrected visual acuity for all time points, significance level *p* for the assessment of changes in the indicator compared with the baseline values**

Показатель	M	Me	Min	Max	Перцентили		CO	Уровень значимости
					25-й	75-й		
МКОЗ-0	0,43	0,45	0,04	0,90	0,20	0,58	0,25	—
МКОЗ-1	0,43	0,35	0,04	0,90	0,25	0,65	0,28	p_{0-1}=0,92
МКОЗ-2	0,44	0,43	0,04	0,90	0,20	0,70	0,26	p_{0-2}=0,93
МКОЗ-3	0,39	0,38	0,06	0,80	0,23	0,58	0,23	p_{0-3}=0,50
МКОЗ-4	0,56	0,60	0,06	0,80	0,40	0,75	0,24	p_{0-4}=0,11

Примечание. В табл. 2—5: M — среднее значение, Me — медиана, Min — минимальное значение, Max — максимальное значение, CO — стандартное отклонение.

Таблица 3. **Описательная статистика показателя вОНЭ по всем временным точкам, уровень значимости оценки динамики показателя в каждой точке по сравнению с исходной**

Table 3. **Descriptive statistics of neuroepithelium detachment height for all time points, significance level *p* for the assessment of changes in the indicator compared with the baseline values**

Показатель	M	Me	Min	Max	Перцентили		CO	Уровень значимости
					25-й	75-й		
вОНЭ-0	198,86	220,5	122,0	266,0	140,0	240,0	51,68	—
вОНЭ-1	184,50	188,0	97,0	325,0	113,0	217,0	69,40	p_{0-1}=0,26
вОНЭ-2	181,07	171,5	0,0	323,0	141,0	249,0	80,65	p_{0-2}=0,51
вОНЭ-3	141,27	150,0	0,0	301,0	101,0	218,0	90,49	p_{0-3}=0,45
вОНЭ-4	80,88	0,0	0,0	244,0	0,0	201,5	112,39	p_{0-4}=0,03*

Примечание. Здесь и в табл. 4: звездочкой (*) отмечены значимые результаты (p<0,05).

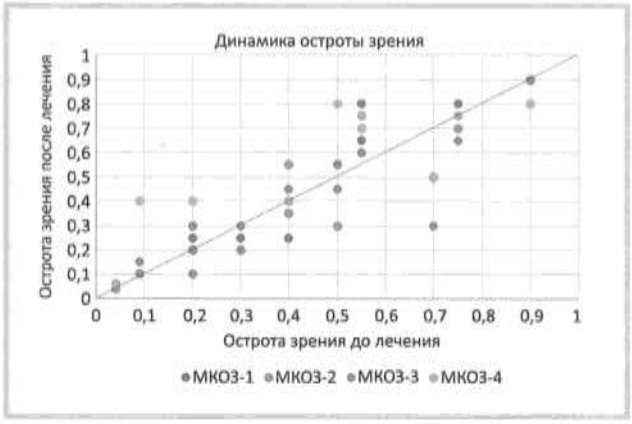

Рис. 3. **Точечная диаграмма размаха распределения показателя МКОЗ каждого пациента по всем временным точкам до и после лечения.**

Fig. 3. **Scatter chart of BCVA distribution for each patient in all time points before and after treatment.**

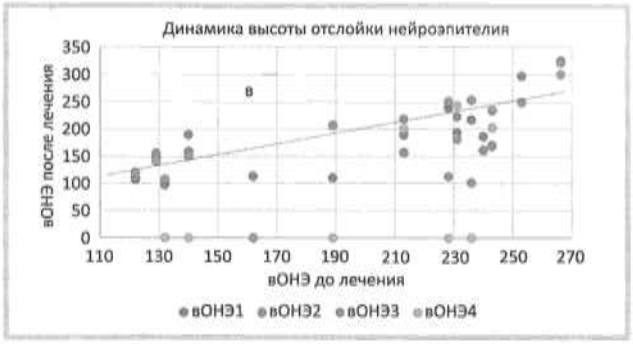

Рис. 4. **Точечная диаграмма размаха распределения показателя вОНЭ каждого пациента по всем временным точкам до и после лечения.**

Fig. 4. **Scatter chart of the extent of neuroepithelium detachment at all time-points before and after treatment.**

Как видно из **табл. 2**, показатель вОНЭ имел значимую динамику при сравнении его значений в 0-й и 4-й временных точках. При сравнении значений в любой другой временной точке наблюдения по сравнению с исходной точкой значимой динамики показателя не наблюдалось. На **рис. 4** представлена точечная диаграмма для наглядной оценки размаха распределения вОНЭ каждого пациента по всем временным точкам до и после лечения, по которой видно, что у большинства пациентов произошло уменьшение данного показателя после лечения.

В подгруппе 1 вОНЭ значимо уменьшилась только на сроках, превышающих 12 мес наблюдения (p=0,04), в 3-й временной точке можно говорить лишь о тенденции к уменьшению отслойки (p=0,08), в других временных точках значимой динамики не наблюдалось по сравнению с исходными значениями. В подгруппе 2 вОНЭ достоверно не изменилась во все периоды наблюдения.

ТХ в фовеа по данным ОКТ за оцениваемый период достоверно уменьшилась в 1, 3 и 4-й временных точках по сравнению с исходными значениями. При сравнении значений во 2-й временной точке наблюдения данный показатель значимо не изменился **(табл. 4)**.

Таблица 4. **Описательная статистика показателя ТХ по всем временным точкам, уровень значимости оценки динамики показателя по сравнению с исходными значениями**

Table 4. **Descriptive statistics of choroidal thickness for all time points, significance level *p* for the assessment of changes in the indicator compared with the baseline values**

Показатель	M	Me	Min	Max	Перцентили		CO	Уровень значимости
					25-й	75-й		
ТХ-0	196,00	165,5	82,0	478,0	132,0	231,0	109,89	—
ТХ-1	184,86	148,0	84,0	431,0	127,0	214,0	98,51	p_{0-1}=0,03*
ТХ-2	186,86	161,5	74,0	428,0	122,0	217,0	99,15	p_{0-2}=0,12
ТХ-3	165,30	140,5	82,0	347,0	122,0	190,0	74,09	p_{0-3}=0,04*
ТХ-4	148,14	123,0	82,0	345,0	101,0	150,0	89,62	p_{0-4}=0,03*

Таблица 5. **Описательная статистика показателя ТС в центральной зоне по всем временным точкам, уровень значимости оценки динамики показателя в каждой точке по сравнению с исходными значениями**

Table 5. **Descriptive statistics of central retinal thickness for all time points, significance level *p* for the assessment of changes in the indicator compared with the baseline values**

Показатель	M	Me	Min	Max	Перцентили		CO	Уровень значимости
					25-й	75-й		
тСЕТ-0	341,14	351,50	248,0	415,0	301,0	373,0	50,14	—
тСЕТ-1	335,79	343,50	243,0	456,0	265,0	396,0	72,64	p_{0-1}=0,64
тСЕТ-2	340,36	337,00	228,0	459,0	305,0	384,0	64,02	p_{0-2}=0,85
тСЕТ-3	328,82	316,00	243,0	434,0	270,0	390,0	70,36	p_{0-3}=0,45
тСЕТ-4	322,83	358,00	185,0	423,0	225,0	388,0	95,34	p_{0-4}=0,60

При сравнении ТХ по подгруппам у пациентов, достигших полного эффекта, не отмечено значимой динамики данного показателя в сравнении с исходными значениями во все периоды наблюдения, тогда как в подгруппе 2 значимое уменьшение ТХ произошло уже через 3—4 мес от начала исследования, и данный показатель продолжал значимо снижаться вплоть до 12 мес наблюдения.

При проведении ОКТ также осуществлялась оценка ТС в центральной зоне, которая статистически значимо не изменилась во все периоды наблюдения по сравнению с исходными показателями среди всех обследованных пациентов **(табл. 5)** и в обеих подгруппах.

Обсуждение

Клиническая картина осложненных ОНЭ форм СМД очень похожа на таковую при ЦСХ, тем более что у некоторых пациентов при первичном осмотре были обнаружены точки просачивания на ФАГ и ИГА, характерные именно для ЦСХ. Возможно, причины, вызывающие ОНЭ, при этих заболеваниях разные, но они приводят к неоднородной дисфункции хориоидальных сосудов и ПЭ, а следовательно, методы лечения, применяемые при ЦСХ, могут быть полезны и при осложненных формах СМД. Кроме того, нельзя исключить, что на фоне СМД может развиться типичная ЦСХ, и, возможно, именно в этих случаях на ФАГ мы видим типичные точки просачивания («фара» или «дым из трубы»). Однако проведенное исследование показало, что наличие точек просачивания красителя или их отсутствие, так же как и форма купола, не оказали значимого влияния на частоту регресса ОНЭ после проведенного лазерного лечения.

Полный регресс СРЖ после всех сеансов лечения наблюдался в 42,9% случаев и лишь к сроку, превышающему 12 мес наблюдения. В остальных случаях была отмечена стойкая положительная динамика в том, что касается отека.

При этом большинство пациентов не заметили существенной динамики в отношении остроты и качества зрения, что отразилось на МКОЗ, средние значения которой статистически значимо не изменились на протяжении всего срока наблюдения. Необходимо отметить, что у всех пациентов не произошло значимого усиления атрофии ПЭ, не развилась ХНВ и какие-либо другие осложнения. ТХ статистически значимо уменьшилась только к сроку свыше 12 мес наблюдения в целом по группе, и она статистически значимо уменьшалась практически во все периоды наблюдения в подгруппе, где не произошло полного регресса ОНЭ. Все это свидетельствует о том, что МЛК либо вообще не оказала никакого влияния на ОНЭ, либо это влияние было очень незначительным. Возможно, в подгруппе, где полностью регрессировал отек, процесс существовал длительное время, состояние хориоидеи и ПЭ уже стабилизировалось, что подтверждается отсутствием каких-либо значимых изменений ТХ, и на этом фоне СРЖ постепенно и полностью регрессировала. В другой подгруппе процессы, происходящие в хориоидее и ПЭ, еще не закончились, во время наблюдения

за пациентами происходило постепенное и значимое уменьшение ТХ, что привело к постепенному уменьшению ОНЭ. Возможно, МЛК ускорила эти процессы, но утверждать это или опровергнуть мы сможем только проведя наблюдения за пациентами на фоне естественного течения процесса.

A. García-Ben и соавт. [29] было проведено исследование 40 глаз пациентов с СМД и ОНЭ без лечения. За 24 мес наблюдения полное исчезновение ОНЭ зафиксировано у 9,1%. F. Viola и соавт. [12] за период наблюдения (2009—2013) на 52 глазах отметили полную резорбцию жидкости без лечения у 31% пациентов, ими также отмечен флуктуирующий характер СРЖ. Регресс СРЖ в нашем исследовании отмечен чаще, чем в этих исследованиях; это позволяет думать, что МЛК все же оказывает положительный эффект, но, к сожалению, не очень значительный и небыстрый. Сходные с нашими данные были получены в 2018 г. M. Battaglia Parodi и соавт. [30], которые провели по одному сеансу МЛК у 8 пациентов с СМД и проследили за состоянием пациентов в течение 12 мес. Они получили уменьшение СРЖ во всех случаях, однако полный регресс наблюдался лишь у одного пациента (8,3%). В остальных случаях из проанализированных более 60 источников зарубежной литературы (ввиду отсутствия информации о диагностике и лечении СМД в отечественных источниках) были представлены результаты лечения СМД в основном с помощью фотодинамической терапии, ингибитора ангиогенеза или применения калийсберегающего диуретика, спиронолактона, а также фокальной лазеркоагуляции, — к сожалению, также с сомнительной эффективностью [13, 20, 22, 31].

Проведенные исследования, посвященные оценке эффективности субпороговой диодной МЛК при ЦСХ, продемонстрировали лучшие, чем в нашем исследовании, результаты. В 2018 г. было проведено рандомизированное контролируемое исследование The Place, в котором результаты эффективности МЛК через 7 мес после лечения составили 28,8% (19 из 66 пациентов) [32]. P. Scholz и соавт. [24] проанализировали результаты 12 различных исследований, в которые в общей сложности вошел 191 пациент с положительным, но не полным эффектом от лечения и 176 пациентов из 11 исследований с полным регрессом ОНЭ, всем им была выполнена МЛК по поводу ЦСХ. У 79,6% (156 пациентов из 191) было получено уменьшение СРЖ за 12 мес наблюдения. Полная резорбция ОНЭ наблюдалась в 63,6% случаев (112 из 176 пациентов). Только в двух исследованиях были контрольные группы без лечения. Доля случаев полной резорбции жидкости в таких группах составила 8% (2 из 26 глаз) и 39% (7 из 18 глаз) через 12 мес наблюдения. Из этих данных становится очевидным, что эффективность МЛК при ЦСХ выше, чем при осложненной СМД. Отчасти это могло быть связано и с тем, что проанализированные результаты были получены при нестандартных технологиях проведения лечения, с различными длинами волн лазерного излучения и его параметрами. Безусловно, для более корректных выводов необходимо сравнить эффективность технологии, которую мы применяли при лечении ОНЭ на фоне СМД и при ЦСХ, чему будут посвящены наши дальнейшие исследования.

В ходе исследования была проверена гипотеза о том, что с уменьшением вОНЭ происходит и уменьшение ТХ, однако статистический корреляционный анализ с вычислением коэффициента Спирмена не подтвердил это предположение.

Заключение

Исходя из полученных нами данных и описанных в литературе результатов исследований, посвященных естественному течению заболевания, можно констатировать, что МЛК ускоряет резорбцию СРЖ при СМД, однако эффект этот нельзя считать удовлетворительным из-за очень медленных темпов регресса ОНЭ и отсутствия существенного влияния на остроту зрения пациентов. Необходимы дополнительные исследования по изучению естественного течения заболевания в целях дальнейшего сравнения с различными технологиями лечения.

Участие авторов:
Концепция и дизайн исследования: М.М.
Сбор и обработка материала: М.М., М.Г.
Статистическая обработка: М.М.
Написание текста: М.М., М.Г.
Редактирование: М.М., М.Г.

Авторы заявляют об отсутствии конфликта интересов.
The authors declare no conflicts of interest.

ЛИТЕРАТУРА/REFERENCES

1. Gaucher D, Erginay A, Lecleire-Collet A, Haouchine B, Puech M, Cohen S, Massin P, Gaudric A. Dome-Shaped Macula in Eyes with Myopic Posterior Staphyloma. *Am J Ophthalmol*. 2008;145(5):909-914.e1. https://doi.org/10.1016/j.ajo.2008.01.012
2. Мелихова М.В., Гацу М.В., Бойко Э.В., Фокин В.А., Труфанов Г.Е. Феномен куполообразной макулы: особенности дифференциальной диагностики (клинические наблюдения). *Вестник офтальмологии*. 2018;134(3):86-94. Melikhova MV, Gatsu MV, Boiko EV, Fokin VA, Trufanov GE. Dome-shaped macula: features of differential diagnostics with clinical examples. *Vestnik oftal'mologii*. 2018;134(3):86-94 (In Russ.). https://doi.org/10.17116/oftalma2018134386
3. Liang IC, Shimada N, Tanaka Y, et al. Comparison of Clinical Features in Highly Myopic Eyes with and without a Dome-Shaped Macula. *Ophthalmology*. 2015;122(8):1591-1600. https://doi.org/10.1016/j.ophtha.2015.04.012

4. Ohsugi H, Ikuno Y, Oshima K, Yamauchi T, Tabuchi H. Morphologic Characteristics of Macular Complications of a Dome-Shaped Macula Determined by Swept-Source Optical Coherence Tomography. *Am J Ophthalmol.* 2014; 158(1):162-170.e1.
https://doi.org/10.1016/j.ajo.2014.02.054

5. Fang D, Zhang Z, Wei Y, et al. The Morphological Relationship Between Dome-Shaped Macula and Myopic Retinoschisis: A Cross-sectional Study of 409 Highly Myopic Eyes. *Invest Opthalmol Vis Sci.* 2020;61(3):19.
https://doi.org/10.1167/iovs.61.3.19

6. Battaglia Parodi M, Zucchiatti I, Fasce F, et al. Dome-shaped macula associated with Best vitelliform macular dystrophy. *Eur J Ophthalmol.* 2015; 25(2):180-181.
https://doi.org/10.5301/ejo.5000531

7. Naysan J, Dansingani KK, Balaratnasingam C, Freund KB. Type 1 neovascularization with polypoidal lesions complicating dome-shaped macula. *Int J Retina Vitr.* 2015;1:8.
https://doi.org/10.1186/s40942-015-0008-5

8. Imamura Y, Iida T, Maruko I, Zweifel S, Spaide R. Enhanced Depth Imaging Optical Coherence Tomography of the Sclera in Dome-Shaped Macula. *Am J Ophthalmol.* 2011;151(2):297-302.
https://doi.org/10.1016/j.ajo.2010.08.014

9. Caillaux V, Gaucher D, Gualino V, Massin P, Tadayoni R, Gaudric A. Morphologic characterization of dome-shaped macula in myopic eyes with serous macular detachment. *Am J Ophthalmol.* 2013;156(5):958-967.e1.
https://doi.org/10.1016/j.ajo.2013.06.032

10. Ellabban AA, Tsujikawa A, Matsumoto A, Yamashiro K, Oishi A, Ooto S, Nakata I, Akagi-Kurashige Y, Miyake M, Elnahas HS, Radwan TM, Zaky KA, Yoshimura N. Three-dimensional tomographic features of dome-shaped macula by swept-source optical coherence tomography. *Am J Ophthalmol.* 2013;155(2):320-328.e2.
https://doi.org/10.1016/j.ajo.2012.08.007

11. Chebil A, Ben Achour B, Chaker N, Jedidi L, Mghajeth F, El Matri L. Épaisseur choroïdienne fovéolaire au SD-OCT dans la myopie forte avec macula bombée. *J Fr Ophtalmol.* 2014;37(3):237-241.
https://doi.org/10.1016/j.jfo.2013.10.002

12. Viola F, Dell'Arti L, Benatti E, Invernizzi A, Mapelli C, Ferrari F, Ratiglia R, Staurenghi G, Barteselli G. Choroidal Findings in Dome-Shaped Macula in Highly Myopic Eyes: A Longitudinal Study. *Am J Ophthalmol.* 2015; 159(1):44-52.
https://doi.org/10.1016/j.ajo.2014.09.026

13. Soudier G, Gaudric A, Gualino V, Massin P, Nardin M, Tadayoni R, Speeg-Schatz C, Gaucher D. Long-term evolution of dome-shaped macula. *Retina.* 2016;36(5):944-952.
https://doi.org/10.1097/iae.0000000000000806

14. Lorenzo D, Arias L, Choudhry N et al. Dome-shaped macula in myopic eyes. *Retina.* 2017;37(4):680-686.
https://doi.org/10.1097/iae.0000000000001222

15. Zhao X, Ding X, Lyu C, et al. Observational study of clinical characteristics of dome-shaped macula in Chinese Han with high myopia at Zhongshan Ophthalmic Centre. *BMJ Open.* 2018;8(12):e021887.
https://doi.org/10.1136/bmjopen-2018-021887

16. Pilotto E, Guidolin F, Parravano M, et al. Morphofunctional evaluation in dome-shaped macula. *Retina.* 2018;38(5):922-930.
https://doi.org/10.1097/iae.0000000000001621

17. Daruich A, Matet A, Dirani A, Bousquet E, Zhao M, Farman N, Jaisser F, Behar-Cohen F. Central Serous Chorioretinopathy: Recent Findings and New Physiopathology Hypothesis. *Progr Retin Eye Res.* 2015;48:82-118.
https://doi.org/10.1016/j.preteyeres.2015.05.003

18. Byeon SH, Chu YK. Dome-shaped macula. *Am J Ophthalmol.* 2011;151(6): 1101; author reply 1101-1102.
https://doi.org/10.1016/j.ajo.2011.01.054

19. Green WR. Scleral compression maculopathy. In: Fine S.L., Owens S.L., eds. *Management of Retinal Vascular and Macular Disorders.* Baltimore: Philadelphia: Lippincott Williams and Wilkins; 1983. P. 93-99.

20. Chen N, Chen C, Lai C. Resolution of Unilateral Dome-Shaped Macula With Serous Detachment After Treatment of Topical Carbonic Anhydrase Inhibitors. *Ophthalmic Surg Lasers Imaging Retina.* 2019;50(8):e218-e221.
https://doi.org/10.3928/23258160-20190806-16

21. Cai B, Yang J, Li S, et al. Comparison of the efficacy of intravitreal ranibizumab for choroidal neovascularization due to pathological myopia with and without a dome-shaped macula. *Medicine* (Baltimore). 2017;96(50):e9251.
https://doi.org/10.1097/md.0000000000009251

22. Arapi I, Neri P, Mariotti C, et al. Considering Photodynamic Therapy as a Therapeutic Modality in Selected Cases of Dome-Shaped Macula Complicated by Foveal Serous Retinal Detachment. *Ophthalmic Surg Lasers Imaging Retina.* 2015;46(2):217-223.
https://doi.org/10.3928/23258160-20150213-15

23. Gawęcki M. Micropulse Laser Treatment of Retinal Diseases. *J Clin Med.* 2019;8(2):242.
https://doi.org/10.3390/jcm8020242

24. Scholz P, Altay L, Fauser S. A Review of Subthreshold Micropulse Laser for Treatment of Macular Disorders. *Adv Ther.* 2017;34(7):1528-1555.
https://doi.org/10.1007/s12325-017-0559-y

25. Балашевич Л.И., Чиж Л.В., Гацу М.В. Сравнительная оценка эффективности микрофотокоагуляции и надпороговой лазеркоагуляции в лечении диабетического макулярного отека. В кн.: *Глаукома и другие проблемы офтальмологии:* Сб. науч. трудов. Тамбов. 2005;86-91.
Balashevich LI, Chizh LV, Gatsu MV. Comparative evaluation of the effectiveness of microphotocoagulation and suprathreshold laser coagulation in the treatment of diabetic macular edema. In: *Glaukoma i drugie problemi ophthalmologii:* sbornik nauchnih trudov [Glaucoma and other problems of ophthalmology: Collection of scientific papers]. Tambov. 2005;86-91 (In Russ.).

26. Балашевич Л.И., Гацу М.В., Искендерова Н.Г. Эффективность диодной субпороговой микроимпульсной лазеркоагуляции при лечении различных форм центральной серозной ретинопатии. В сб.: IV Всероссийский семинар — «круглый стол» «Макула 2010»: Сб. науч. трудов. Ростов-на-Дону. 2011;416-418.
Balashevich LI, Gatsu MV, Iskenderova NG. Efficiency of diode subthreshold micropulse laser coagulation in the treatment of various forms of central serous retinopathy. In: IV Vserossiiskii seminar — «kruglii stol» «Makula 2010»: Sbornik nauchnih trudov [IV All-Russian seminar — «round table» «Makula 2010»: Collection of scientific papers]. Rostov-on-Don. 2011;416-418 (In Russ.).

27. Акопян В.С., Качалина Г.Ф., Педанова Е.К., Семенова Н.С., Кузьмин К.А., Буряков Д.А. Морфологические и иммуногистохимические особенности субпорогового микроимпульсного лазерного воздействия на сетчатку. *Современные технологии в офтальмологии.* 2015;(1):15-16.
Akopyan VS, Kachalina GF, Pedanova EK, Semenova NS, Kuzmin KA, Buryakov DA. Morphological and immunohistochemical features of a subthreshold micropulse laser exposure of the retina. *Sovremennie tehnologii v ophthalmologii.* 2015;(1):15-16. (In Russ.).

28. Володин П.Л., Дога А.В., Иванова Е.В., Письменская В.А., Кухарская Ю.И., Хрисанфова Е.С. Персонализированный подход к лечению хронической центральной серозной хориоретинопатии на основе навигационной технологии микроимпульсного лазерного воздействия. *Офтальмология.* 2018;15(4):394-404.
Volodin PL, Doga AV, Ivanova EV, Pismenskaya VA, Kuharskaya UI, Khrisanfova ES. A personalized approach to the treatment of chronic central serous chorioretinopathy based on the navigation technology of micropulse laser exposure. *Ophthalmologia.* 2018;15(4):394-404. (In Russ.).
https://doi.org/10.18008/1816-5095-2018-4-394-404

29. García-Ben A, Garcia-Basterra I, González-Gómez A, et al. Comparison of long-term clinical evolution in highly myopic eyes with vertical oval-shaped dome with or without untreated serous retinal detachment. *Brit J Ophthalmol.* 2018;103(3):385-389.
https://doi.org/10.1136/bjophthalmol-2018-311895

30. Battaglia Parodi M, Iacono P, Bandello F. Subthreshold laser treatment for serous retinal detachment in dome-shaped macula associated with pathologic myopia. *Retina.* 2018;38(2):359-363.
https://doi.org/10.1097/iae.0000000000001524

31. Dirani A, Matet A, Beydoun T, Behar Cohen F, Mantel I. Resolution of foveal detachment in dome-shaped macula after treatment by spironolactone: report of two cases and mini-review of the literature. *Clin Ophthalmol.* 2014; 8:999-1002.
https://doi.org/10.2147/opth.s62267

32. Van Dijk E, Fauser S, Breukink M, et al. Half-Dose Photodynamic Therapy versus High-Density Subthreshold Micropulse Laser Treatment in Patients with Chronic Central Serous Chorioretinopathy. *Ophthalmology.* 2018; 125(10):1547-1555.
https://doi.org/10.1016/j.ophtha.2018.04.021

Поступила 21.08.2020
Received 21.08.2020
Принята к печати 15.10.2020
Accepted 15.10.2020

Вестник офтальмологии
2022, Т. 138, №2, с. 31-36
https://doi.org/10.17116/oftalma202213802131

Russian Annals of Ophthalmology =
Vestnik Oftal'mologii 2022, vol. 138, №2, pp. 31-36
https://doi.org/10.17116/oftalma202213802131

Ботулинотерапия в лечении остро возникшей эзотропии

© А.В. ТЕРЕЩЕНКО, И.Г. ТРИФАНЕНКОВА, А.А. ВЫДРИНА

Калужский филиал ФГАУ «НМИЦ «МНТК "Микрохирургия глаза"» им. акад. С.Н. Федорова» Минздрава России, Калуга, Россия

РЕЗЮМЕ

Цель исследования. Определение эффективности применения ботулотоксина типа А в лечении острой эзотропии у детей.

Материал и методы. Проведен ретроспективный анализ результатов применения препарата ботулотоксина типа А в лечении остро возникшего сходящегося косоглазия у 16 детей в возрасте от 3 до 15 лет. Инъекцию препарата выполняли в медиальные прямые мышцы. У шести пациентов с острой эзотропией инъекции препарата выполняли во внутреннюю прямую мышцу обоих глаз, у остальных — на одном глазу. Двоим пациентам проведена хемоденервация экстраокулярных мышц дважды. Вводимую дозу препарата (от 1 до 5 ЕД) выбирали в зависимости от величины угла косоглазия, возраста пациента, давности заболевания. С целью формирования бинокулярного зрения всем пациентам проводили ортопто-диплоптическое лечение. Период наблюдения — от 12 до 18 мес.

Результаты. Спустя 1 мес после хемоденервации у 7 (43,75%) детей была стойко восстановлена ортопозиция глаз. У 4 (25%) пациентов угол эзодевиации стабильно уменьшился до 2 градусов. Через 4—6 мес после хемоденервации двум пациентам (12,5%) для достижения ортотропии потребовалось выполнение второй инъекции ботулотоксина, у 3 (18,75%) больных зафиксировано увеличение угла эзодевиации, что потребовало проведения классического хирургического лечения косоглазия. Через 1 мес после инъекции у 11 (68,75%) детей было отмечено развитие неустойчивого бинокулярного характера зрения. Через 1 год бинокулярный характер зрения удалось сформировать у 13 (81,25%) пациентов.

Заключение. Хемоденервация у большинства детей с острой эзотропией привела к стойкой ортопозиции глаз. Это создало благоприятные условия для восстановления бинокулярного зрения при последующем ортопто-диплоптическом лечении.

Ключевые слова: *острая эзотропия, хемоденервация, ботулотоксин.*

ИНФОРМАЦИЯ ОБ АВТОРАХ:
Терещенко А.В. — e-mail: nauka@eye-kaluga.com; https://orcid.org/0000-0002-0840-2675
Трифаненкова И.Г. — e-mail: nauka@eye-kaluga.com; https://orcid.org/0000-0001-9202-5181
Выдрина А.А. — e-mail: nauka@eye-kaluga.com; https://orcid.org/0000-0001-8563-718X
Автор, ответственный за переписку: Трифаненкова Ирина Георгиевна — e-mail: nauka@eye-kaluga.com

КАК ЦИТИРОВАТЬ:
Терещенко А.В., Трифаненкова И.Г., Выдрина А.А. Ботулинотерапия в лечении остро возникшей эзотропии. *Вестник офтальмологии.* 2022;138(2):31–36. https://doi.org/10.17116/oftalma202213802131

Botulinum therapy for acute esotropia

© A.V. TERESHCHENKO, I.G. TRIFANENKOVA, A.A. VYDRINA

Kaluga branch of S.N. Fedorov National Medical Research Center «MNTK «Eye Microsurgery», Kaluga, Russia

ABSTRACT

Purpose. To determine the effectiveness of the use of botulinum toxin type A in the treatment of acute esotropia in children.

Material and methods. A retrospective analysis of the results of using botulinum toxin type A in the treatment of acute convergent strabismus in 16 children was performed. Children's ages ranged from 3 to 15 years. Botulinum toxin was injected into the medial rectus muscles. In 6 patients with acute esotropia, botulinum toxin was injected into the internal rectus muscle of both eyes, in the rest of patients the toxin was injected into one eye. Two patients underwent chemodenervation of extraocular muscles twice. The injected dose of botulinum toxin (from 1 to 5 U) was chosen depending on the strabismus angle, the patient's age, and the duration of the disease. In order to form binocular vision, all patients underwent orthopto-diploptic treatment. The observation period lasted 12 to 18 months.

Results. One month after chemodenervation, the orthoposition of the eyes was persistently restored in 7 children (43.75%). Esodeviation angle decreased steadily to 2 degrees in 4 patients (25%). A second injection of botulinum toxin was required to achieve orthotropy in 2 patients (12.5%) 4—6 months after chemodenervation. An increase of esodeviation angle was recorded in 3 patients (18.75%), which required classical surgical treatment of strabismus. One month after the injection, unstable binocular vision developed in 11 children (68.75%). After 1 year, binocular vision was successfully formed 13 patients (81.25%).

Conclusion. Chemodenervation in the majority of children with acute esotropia led to persistent orthoposition of the eyes. This created favorable conditions for the restoration of binocular vision during subsequent orthopto-diploptic treatment.

Keywords: *acute esotropia, botulinum toxin, chemodenervation.*

INFORMATION ABOUT THE AUTHORS:
Tereshchenko A.V. — e-mail: nauka@eye-kaluga.com; https://orcid.org/0000-0002-0840-2675
Trifanenkova I.G. — e-mail: nauka@eye-kaluga.com; https://orcid.org/0000-0001-9202-5181
Vydrina A.A. — e-mail: nauka@eye-kaluga.com; https://orcid.org/0000-0001-8563-718X
Corresponding author: Trifanenkova I.G. — e-mail: nauka@eye-kaluga.com

TO CITE THIS ARTICLE:
Tereshchenko AV, Trifanenkova IG, Vydrina AA. Botulinum therapy for acute esotropia. *Russian Annals of Ophthalmology = Vestnik oftal'mologii.* 2022;138(2):31–36. (In Russ.). https://doi.org/10.17116/oftalma202213802131

Остро возникшая эзотропия является редким, но хорошо распознаваемым состоянием, характеризующимся внезапным появлением относительно большого угла девиации без каких-либо признаков нарушения функции наружной прямой мышцы [1]. Такое состояние чаще развивается у детей старшего дошкольного и школьного возраста, не всегда связано с наличием аметропии и зачастую сопровождается диплопией. Во время заболевания может отмечаться кратковременное спонтанное восстановление ортотропии, однако вскоре эзотропия приобретает постоянную форму [2].

В 1958 г. H. Burian и J. Miller [3] выделили три основных типа острой эзотропии. I тип, впервые описанный K.C. Swan в 1947 г. [4], отличается возникновением эзодевиации после искусственного «выключения» слияния: при длительной монокулярной окклюзии или вследствие монокулярной потери зрения.

Косоглазие II типа (тип Franceschetti) характеризуется острым развитием эзотропии с большим углом и отсутствием признаков паралича наружной прямой мышцы. Отличительной особенностью этой формы болезни является наличие слабых степеней гиперметропии с минимальным аккомодационным компонентом. При этом у больных сохраняется высокий потенциал для формирования бинокулярных функций [3].

Острая эзотропия III типа, описанная в 1922 г. A. Bielschowsky [5], развивается у пациентов с миопией средней и слабой степени. Началу заболевания часто предшествует состояние шока либо значительного физического или эмоционального истощения. При развитии эзотропии больные отмечают диплопию для дальней дистанции, тогда как вблизи способность к слиянию сохранена. Функции наружной прямой мышцы также не нарушены. В настоящее время к этой форме острого косоглазия относят и случаи с более высокими степенями миопии и диплопией для ближней дистанции [6, 7].

Лечение острой эзотропии, направленное на восстановление бинокулярных функций, заключается в воссоздании правильного положения глаз. Традиционно это достигается посредством проведения комплекса разнообразных лечебных мероприятий: коррекции рефракционных нарушений, плеопто-ортоптического лечения, хирургического вмешательства или химического ослабления мышц ботулиническим токсином типа А.

В литературе описаны случаи применения в лечении пациентов с эзотропией ботулотоксина типа А в качестве диагностического теста для определения объема отведения пораженного глаза и, таким образом, исключения паралича латеральной прямой мышцы, достижения выравнивания положения глаз и стимулирования раннего слияния [8—10].

Однако классическое хирургическое лечение косоглазия может иметь некоторые недостатки, такие как рубцы конъюнктивы, снижающие косметический эффект, ограничения подвижности глаза, гипо- или гиперэффекты, требующие проведения повторных хирургических этапов лечения. Кроме того, нередки случаи развития в отдаленных послеоперационных периодах обратных видов косоглазия, также препятствующих развитию бинокулярных функций и снижающих эффективность лечения. По этой причине все большее внимание уделяется препаратам ботулотоксина типа А, которые способствуют модуляции мышечной силы без изменения анатомии глазодвигательных мышц, чего невозможно достичь хирургическим путем [8, 10, 11]. Поэтому страбизмологи во всем мире рекомендуют использовать ботулинотерапию в качестве первой линии лечения этого состояния [10].

Цель данного исследования — определение эффективности применения ботулотоксина типа А в лечении острой эзотропии у детей.

Материал и методы

В ходе исследования был проведен ретроспективный анализ результатов применения препарата ботулотоксина типа А в лечении остро возникшего сходящегося косоглазия у 16 детей в возрасте от 3 до 15 лет.

Всем пациентам проводили стандартное офтальмологическое обследование, которое включало клинические (биомикроскопия, офтальмоскопия) и функциональные (визо- и рефрактометрия в естественных условиях и после циклоплегии, кератометрия, оптическая биометрия) методы, полное офтальмологическое обследование и тщательное страбологическое исследование. Кроме основных исследований проводили определение характера

зрения с помощью цветотеста, обследование на синоптофоре, количественную оценку угла девиации по методу Гиршберга в пяти диагностических позициях взора, исследование подвижности глазных яблок в восьми направлениях взора, исследование конвергенции.

Девять детей (в остром периоде после возникновения эзотропии, а также с жалобами на диплопию) перед тем, как им было проведено лечение, были подвергнуты нейрорадиологическому исследованию (консультация невролога в сочетании с компьютерной или магнитно-резонансной томографией).

В качестве лечения всем пациентам проводили хемоденервацию. Инъекции препарата ботулотоксина типа А выполняли в медиальные прямые мышцы. У шести пациентов с острой эзотропией инъекции препарата выполняли во внутреннюю прямую мышцу обоих глаз, у остальных — на одном глазу. Двоим пациентам хемоденервацию экстраокулярных мышц провели дважды.

В качестве препарата ботулотоксина типа А использовали ботокс. Вводимая доза препарата — от 1 до 5 ЕД в зависимости от величины угла косоглазия, возраста пациента, давности заболевания.

Инъекции выполняли интраоперационно в условиях общей седации с использованием смеси севофлюрана и воздуха под непосредственным визуальным контролем.

Последующее консервативное лечение проводили спустя 1 мес после хемоденервации. Первым этапом выполняли ортоптическое лечение, используя синоптофор в сочетании с функциональным лечением привычно-избыточного напряжения аккомодации методом магнитостимуляции с помощью прибора «АМО-АТОС». При достижении устойчивого бифовеального слияния переходили к диплоптическому этапу лечения, применяя аппарат «Форбис».

Период наблюдения пациентов после хемоденервации составил от 12 до 18 мес.

Результаты

У всех 16 пациентов было выявлено остро возникшее сходящееся косоглазие. Случаев наличия амблиопии не зарегистрировано, острота зрения до лечения составляла от 0,8 до 1,0. В **таблице** представлены основные клинические характеристики больных. Величина девиации до лечения варьировала от +7° до +25° по Гиршбергу. Подвижность глазных яблок была в пределах нормы у всех детей. Аномалии рефракции были обнаружены у 12 больных. Два ребенка имели миопию средней степени, тогда как другие десять были гиперметропами. При этом гиперметропия была симметричной на обоих глазах, ее величина варьировала от +1,5 до +5,0 D. При коррекции аметропии не выявлено существенной разницы

Основные клинические характеристики больных
The main clinical characteristics of study patients

Рефракция, sph (D)	Срок начала лечения, мес	Диплопия	Область введения БТА	Dev (°)				Гипер-эффект	Хирургическое лечение	Характер зрения		
				до лечения	через 1 мес	через 6 мес	через 1 год			до лечения	через 1 мес	через 1 год
3,75	8	Нет	Моно	25	5	5	0 (БТА 2)	Нет	Нет	Одновр.	Одновр.	Бинок.
0,75	11	Нет	Моно	20	2	2	2	Нет	Нет	»	»	»
−3	1,5	Да	Моно	10	2	1	1	Нет	Нет	Одновр.	Неуст. бинок.	»
3	12	Нет	Моно	7	0	0	0	Нет	Нет	Неуст. бинок.	»	»
1	7	Да	Би	20	0	0	0	Да	Нет	Одновр.	»	»
3,75	24	Нет	Моно	10	5	7	3	Нет	Да	»	Одновр.	Одновр.
4	30	Нет	Моно	10	5	10	1	Нет	Да	»	»	»
−5,5	3	Да	Моно	10	1	1	1	Нет	Нет	»	Неуст. бинок.	Бинок.
0,25	17	Нет	Моно	15	5	10	2	Нет	Да	»	Одновр.	Одновр.
3	9,5	Да	Моно	10	5	5	0 (БТА 2)	Нет	Нет	Неуст. бинок.	Неуст. бинок.	Бинок.
1,5	6,5	Да	Би	10	0	0	0	Да	Нет	Одновр.	»	»
3,5	4	Нет	Би	25	0	0	0	Да	Нет	»	»	»
0,5	14	Нет	Би	15	0	0	0	Да	Нет	»	»	»
0,5	22	Нет	Би	20	0	0	0	Да	Нет	»	»	»
0,25	12	Нет	Моно	15	2	2	2		Нет	Неуст. бинок.	»	»
0,75	19	Нет	Би	20	0	0	0	Да	Нет	Одновр.	»	»

Примечание. sph (D) — сфероэквивалент в диоптриях; БТА — ботулинотерапия, БТА 2 — ботулинотерапия, две инъекции; введения БТА: Моно — монокулярное, Би — бинокулярное; Dev (°) — угол девиации в градусах по Гиршбергу; характер зрения: Одновр. — одновременный, Бинок. — бинокулярный, Неуст. бинок. — неустойчивый бинокулярный.

в угле отклонения для ближней и для дальней дистанции с очками и без них. Также ни у одного пациента до лечения не было бинокулярного характера зрения.

Неврологический статус всех пациентов соответствовал возрасту, патологических изменений в структурах головного мозга по результатам нейрорадиологических исследований не обнаружено ни у одного ребенка.

Временной диапазон от возникновения девиации до момента проведения инъекции составил от 6 нед до 2,5 года **(см. таблицу)**. При этом трем пациентам лечение было проведено в срок ⩽6 мес от начала болезни, шести больным — от 7 до 12 мес; семь больных ботулинотерапию получили в период свыше 13 мес от момента возникновения эзотропии.

Как видно из **таблицы,** жалобы на диплопию предъявляли только пять детей. Двое из них до проведения хемоденервации использовали призматическую коррекцию, не приносившую облегчения. Спустя 1 мес после инъекции ботулотоксина ощущения двоения не было ни у одного из них.

На 10—14-е сутки после проведения хемоденервации на обоих глазах у всех 6 (37,5%) детей наблюдался гиперэффект, выражающийся в возникновении экзодевиации величиной от 5° до 10° с ограничением приведения, которая полностью сменилась ортотропией уже к концу первого месяца и сохранилась на протяжении всего периода наблюдения. При восстановлении ортопозиции фиксировали значительное увеличение подвижности глазных яблок.

При применении ботулотоксина на одном глазу гиперэффект ни у одного пациента зафиксирован не был. Через 1 мес после хемоденервации у одного из них (6,25%) была отмечена ортотропия, у 4 (25%) пациентов эзодевиация выраженно уменьшилась до 2° и была стабильной на протяжении всего периода наблюдения. У 5 (31,25%) детей эзодевиация составила 5°. Двум из них (12,5%) после восстановления функции внутренней прямой мышцы была проведена повторная хемоденервация, благодаря чему была достигнута стойкая ортотропия. У 3 (18,75%) детей в период от 4 до 6 мес после первой инъекции было вновь зафиксировано увеличение эзодевиации, что потребовало проведения классического хирургического лечения. В каждом случае была проведена процедура односторонней рецессии и резекции на отклоняющемся глазу.

Через 1 мес после инъекции у 11 (68,75%) детей было зафиксировано развитие неустойчивого бинокулярного характера зрения. Через 1 год бинокулярный характер зрения удалось сформировать у 13 (81,25%) пациентов.

Серьезных побочных эффектов выявлено не было. У 7 (43,75%) пациентов отмечено развитие транзиторного частичного блефароптоза в промежутке между 4-ми и 10-ю сутками. Полный регресс этого состояния был зафиксирован через 4—6 нед после инъекции. Несмотря на то что в пяти случаях возникновения птоза верхнего века лечение проводилось детям в возрасте до 5 лет, окклюзионная амблиопия не развилась ни у одного пациента.

Обсуждение

Случаи остро возникшей эзотропии в клинической картине приобретенного косоглазия могут встречаться у детей в любом возрасте [12]. Всех больных при этом объединяют отсутствие серьезной рефракционной патологии, сохраняющаяся нормальная функция наружной прямой мышцы. В наше исследование не вошло ни одного ребенка с I формой острой эзотропии, возникающей после временной окклюзии у пациентов без нарушений бинокулярной функции в анамнезе или в связи с патологией головного мозга [4, 13]. Большинство пациентов имели эзотропию в форме II типа; III тип острой эзотропии зафиксирован у 2 (12,5%) больных. Оптическая коррекция аметропии у наших пациентов не оказала существенного влияния на угол отклонения, поэтому нет никаких оснований полагать, что у этих детей возникла острая аккомодационная эзотропия, которой можно было бы управлять с помощью очков. Кроме того, к моменту начала эзотропии большинство пациентов были значительно старше, чем можно было бы ожидать при аккомодационной эзотропии.

Поскольку считается, что острая эзотропия является доброкачественным состоянием, было высказано предположение, что если офтальмологические и неврологические обследования не выявили патологии, то нет необходимости в проведении глубоких неврологических исследований [1]. Однако это утверждение обсуждается особенно в отношении группы пациентов с диплопией [14]. Так, например, A. Williams и C. Hoyt [13] сообщили о шести детях с острой эзотропией, у которых они обнаружили патологию ствола мозга или мозжечка, однако изначально, после первичной консультации офтальмолога, никто из них не прошел неврологическое обследование. При этом лишь один из этих больных не жаловался на диплопию. Четверо пациентов перенесли операцию по поводу косоглазия после завершения соответствующего неврологического и нейрохирургического лечения, однако ни у одного из них не была восстановлена способность к слиянию. Кроме того, детальное неврологическое обследование рекомендуется проводить у пациентов с нистагмом любого типа [13].

В настоящее время считается, что острое косоглазие может быть связано с наличием гидроцефалии, с острыми нарушениями ликвородинамики при отсутствии новообразований головного мозга, а также с мальформацией Арнольда—Киари [7, 13]. В нашем исследовании неврологическому осмотру были подвергнуты все дети, исследования с применением нейрорадиологических методов в обязательном порядке

были проведены у пациентов с диплопией. Ни у одного больного не было выявлено патологических изменений, что позволило сделать благоприятный прогноз в отношении формирования бинокулярных функций.

По результатам исследования видно, что диплопия не является распространенным симптомом у детей с остро возникшим косоглазием; вероятнее всего, это может быть связано с их возрастом, а также с давностью возникновения заболевания. В литературе описываются случаи наличия диплопии у детей в возрасте 4—12 лет. Предполагается, что у них подавление двоения не развивается так же быстро, как у детей младшего возраста [10]. Существует мнение, что наличие диплопии при острой эзотропии может быть хорошим прогностическим фактором для восстановления бинокулярного зрения после хемоденервации [10]. Проведенное нами исследование демонстрирует стойкое восстановление бинокулярных функций в 81% случаев. Однако некоторые авторы сообщают о нестабильных бинокулярных функциях и рецидивирующем течении косоглазия в отдаленном периоде [15].

Продолжаются споры относительно оптимального времени проведения корректирующей хирургии после возникновения эзотропии. Некоторые авторы придерживаются мнения, что операция должна быть выполнена в течение первых 6 мес [9, 16]. Другие исследования демонстрируют отсутствие значительной связи между продолжительностью эзотропии, сроком начала лечения и восстановлением бинокулярных функций [17]. К тому же авторы обнаруживают постепенную редукцию угла девиации и повышение бинокулярных функций в послеоперационном периоде даже у пациентов с большой длительностью существования эзотропии. По нашим данным, 5 (31,25%) больных, получивших лечение в срок позднее 6 мес от начала заболевания, нуждались в повторных вмешательствах, у трех из них (18,75%) не удалось сформировать бинокулярные функции даже спустя 2,5 года после лечения. Однако у всех трех детей, пролеченных в острый период, бинокулярный характер зрения восстановился спустя 1 мес после первой инъекции ботулотоксина.

В нашем исследовании было отдано предпочтение хемоденервации из-за простоты выполнения и относительно небольшого количества побочных эффектов. Использование ботулотоксина для лечения острой эзотропии имеет много преимуществ. Это менее инвазивная процедура, чем операция по поводу косоглазия, которая неудобна и оставляет рубцы на конъюнктиве и мышцах. Основным преимуществом хемоденервации является то, что необходимость в мышечной хирургии может быть устранена. По результатам настоящего исследования, классическое хирургическое лечение потребовалась только в 18,75% случаев в срок от 4 до 6 мес после инъекции.

Достигнутая ортотропия у наших пациентов носит стабильный характер, что позволило сформировать у них стойкие бинокулярные функции. Кроме того, развитие гиперэффекта в раннем постинъекционном периоде, по-видимому, помогает в достижении долгосрочного стабильного ответа. Исследование демонстрирует более легкое достижение результата у пациентов при билатеральной одномоментной хемоденервации (37,5%).

Заключение

При появлении у ребенка острой эзотропии, не имеющей аккомодационного характера, следует рассмотреть возможность терапевтического введения ботулотоксина. Мы считаем, что ботулинотерапию следует предлагать на ранней стадии (в течение первых 6 мес после начала заболевания) при лечении пациентов с острой эзотропией. Процедура хемоденервации на обоих глазах приводит к более быстрому достижению желаемого терапевтического результата, а развитие временного гиперэффекта в этих случаях можно расценивать как благоприятный прогностический фактор.

У большинства детей с острой эзотропией хемоденервация привела к стойкой ортопозиции глаз. Это создало благоприятные условия для восстановления бинокулярного зрения при последующем ортопто-диплоптическом лечении.

Участие авторов:
Концепция и дизайн исследования: А.Т., И.Т., А.В.
Сбор и обработка материала: А.В.
Написание текста: А.В.
Редактирование: А.Т., И.Т.

Авторы заявляют об отсутствии конфликта интересов.
The authors declare no conflicts of interest.

ЛИТЕРАТУРА/REFERENCES

1. Goldman HD, Nelson LB. Acute acquired comitant esotropia. *Ann Ophthalmol.* 1985;17:777-778.
2. Gilbert AL, Koo EB, Heidary G. Evaluation and Management of Acute Acquired Comitant Esotropia in Children. *Semin Ophthalmol.* 2017;32(1):8-13. https://doi.org/10.1080/08820538.2016.1228398
3. Burian HM, Miller JE. Comitant convergent strabismus with acute onset. *Am J Ophthalmol.* 1958;45(4 Pt II):55-64. https://doi.org/10.1016/0002-9394(58)90223-x
4. Swan KC. A squint syndrome. *Arch Ophthal.* 1947;37(2):149-154. https://doi.org/10.1001/archopht.1947.00890220158004
5. Bielschowsky A. Das Einwärtsschielen der Myopen. *Ber Dtsch Ophthalmol Ges.* 1922;43:245-248.

6. Ren MY, Wang Q, Wang LH. Clinical Features and Surgical Outcomes of Acute Acquired Comitant Esotropia. *Zhonghua Yan Ke Za Zhi*. 2017;53(12): 908-916.
https://doi.org/10.3760/cma.j.issn.0412-4081.2017.12.006

7. Hoyt CS, Good WV. Acute onset concomitant esotropia: when is it a sign of serious neurological disease? *Br J Ophthalmol*. 1995;79:498-501.
https://doi.org/10.1136/bjo.79.5.498

8. Ефимова Е.Л. Применение ботулинического токсина типа А в лечении пациентов с различными видами косоглазия. *Российская педиатрическая офтальмология*. 2017;12(3):153-162.
Efimova EL. The application of type a botulinum toxin for the treatment of patients presenting with various forms of strabismus. *Rossijskaya pediatricheskaya oftal'mologiya*. 2017;12(3):153-162 (In Russ.).
https://doi.org/10.18821/1993-1859-2017-12-3-153-162

9. Плисов И.Л., Черных В.В., Атаманов В.В., Анциферова Н.Г., Пущина В.Б., Истомина Т.К. Место ботокса в комплексном лечении патологии глазодвигательной системы (оптимальный портрет страбизмологического пациента для проведения хемоденервации). *Офтальмология*. 2018;5(2S):261-267.
Plisov IL, Chernyh VV, Atamanov VV, Anciferova NG, Pushchina VB, Istomina TK. Botox's Place in the Complex Treatment of Oculomotor System Pathology (the Optimal «Portrait» of the Patient for the Chemodenervation). *Ophthalmology = Oftal'mologiya*. 2018;5(2S):261-267 (In Russ.).
https://doi.org/10.18008/1816-5095-2018-2S-261-267

10. Timms C, Gregson RMC, Lee JP, Taylor D. Sudden onset of concomitant esotropia. In: Kaufmann H, ed. Trans 21st European Strabismological Association. Saltzburg. Lisse, The Netherlands: Aeolus Press; 1993;6:235-240.

11. Wan MJ, Mantagos IS, Shah AS, Kazlas M, Hunter DG. Comparison of botulinum toxin with surgery for the treatment of acute-onset comitant esotropia in children. *Am J Ophthalmol*. 2017;176:33-39.
https://doi.org/10.1016/j.ajo.2016.12.024

12. Burian HM. Sudden onset of concomitant convergent strabismus. *Am J Ophthalmol*. 1945;28:407-410.

13. Williams AS, Hoyt CS. Acute comitant esotropia in children with brain tumors. *Arch Ophthalmol*. 1989;107:376-378.
https://doi.org/10.1001/archopht.1989.01070010386029

14. Cruysberg JRM, Draaijer RW, Sellar PW. When is acute onset concomitant esotropia a sign of serious neurological disease. *Br J Ophthalmol*. 1996;80:380.
https://doi.org/10.1136/bjo.80.4.380

15. Schiavi C, Benedetti P, Campos EC. Botulinum toxin in essential infantile esotropia and in Lang's normosensorial strabismus. In: Kaufmann H, ed. Trans 20th Meeting European Strabismological Association. Brussels, Lisse, The Netherlands: Aeolus Press; 1992;5:179-182.

16. Lang J. Critical period for restoration of normal stereoacuity in acute-onset comitant esotropia. Am *J Ophthalmol*. 1995;119:667-668.
https://doi.org/10.1016/s0002-9394(14)70239-9

17. Ohtsuki H, Hasebe S, Kobashi R, Okano M, Furuse T. Critical period for restoration of normal stereoacuity in acute-onset comitant esotropia. *Am J Ophthalmol*. 1994;118:502-508.
https://doi.org/10.1016/s0002-9394(14)75803-9

Поступила 08.07.2021
Received 08.07.2021
Принята к печати 29.09.2021
Accepted 29.09.2021

Вестник офтальмологии
2022, Т. 138, №2, с. 37-46
https://doi.org/10.17116/oftalma202213802137

Russian Annals of Ophthalmology =
Vestnik Oftal'mologii 2022, vol. 138, №2, pp. 37-46
https://doi.org/10.17116/oftalma202213802137

Факоэмульсификация в профилактике острого приступа закрытоугольной глаукомы

© Е.Л. СОРОКИН[1, 2], А.Н. МАРЧЕНКО[1], Я.Е. ПАШЕНЦЕВ[1]

[1]Хабаровский филиал ФГАУ «НМИЦ «МНТК "Микрохирургия глаза"» им. акад. С.Н. Федорова» Минздрава России, Хабаровск, Россия;
[2]ФГБОУ ВО «Дальневосточный государственный медицинский университет» Минздрава России, Хабаровск, Россия

РЕЗЮМЕ

Анализ эффективности выполнения профилактической факоэмульсификации (ФЭ) в анатомически коротких глазах с повышенным риском острого приступа глаукомы при утолщенной форме хрусталика может помочь в выборе оптимальной тактики ведения таких пациентов.

Цель исследования. Изучить динамику морфометрических показателей переднего отрезка анатомически коротких глаз с повышенным риском острого приступа глаукомы до и после выполнения профилактической ФЭ.

Материал и методы. В исследование вошли 70 пациентов (70 глаз) с высоким риском острого приступа глаукомы при короткой анатомической оси глаза и утолщенной форме хрусталика с задним и средним положением цилиарного тела, разделенные на две группы: основная группа — 45 пациентов, согласившихся на выполнение ФЭ; группа сравнения — 25 пациентов, категорически отказавшихся от ФЭ ввиду высоких зрительных функций и отсутствия жалоб на зрение. Методом ультразвукового исследования в режиме В-сканирования переднего отрезка глаза оценивались показатели площади поперечного сечения хрусталика (ППСХ) и площади поперечного сечения передней камеры (ППСПК).

Результаты. В основной группе на 2—3-и сутки после ФЭ во всех глазах увеличилась глубина передней камеры (ГПК), повысился показатель ППСПК, угол передней камеры (УПК) открылся до II—III степени по Шафферу. Через 1—3 года и 4—5 лет ГПК, показатель ППСПК и ширина УПК оставались стабильными. В группе сравнения через 1—3 года статистически значимо уменьшились ГПК и показатель ППСПК, произошло сужение УПК, уровень внутриглазного давления возрос; через 4—5 лет отмечено прогрессирующее увеличение показателя ППСХ, УПК оказался полностью закрытым (0°).

Выводы. Во всех случаях своевременного выполнения профилактической ФЭ уже на 2—3-и сутки после операции произошло статистически значимое улучшение основных морфометрических показателей глаза, сохранившее стабильность через 4—5 лет.

Ключевые слова: *гиперметропия, закрытоугольная глаукома, формула расчета риска, факоэмульсификация, переднезадняя ось глаза.*

ИНФОРМАЦИЯ ОБ АВТОРАХ:
Сорокин Е.Л. — https://orcid.org/0000-0002-2028-1140
Марченко А.Н. — https://orcid.org/0000-0001-8840-1471
Пашенцев Я.Е. — https://orcid.org/0000-0001-5446-0633
Автор, ответственный за переписку: Марченко А.Н. — e-mail: naukakhvmntk@mail.ru

КАК ЦИТИРОВАТЬ:
Сорокин Е.Л., Марченко А.Н., Пашенцев Я.Е. Факоэмульсификация в профилактике острого приступа закрытоугольной глаукомы. *Вестник офтальмологии.* 2022;138(2):37–46. https://doi.org/10.17116/oftalma202213802137

Phacoemulsification in prevention of acute angle-closure glaucoma attack

© E.L. SOROKIN[1, 2], A.N. MARCHENKO[1], YA.E. PASHENTSEV[1]

[1]Khabarovsk branch of S.N. Fedorov National Medical Research Center «MNTK «Eye Microsurgery»», Khabarovsk, Russia;
[2]Far-Eastern State Medical University, Khabarovsk, Russia

ABSTRACT

Analysis of the effectiveness of preventative phacoemulsification (PE) in anatomically short eyes with an increased risk of an acute glaucoma attack in thickened lens can help in choosing the optimal management tactics for these patients.

Purpose. To study the changes in morphometric parameters of the anterior segment of anatomically short eyes with an increased risk of acute glaucoma attack before and after preventative PE.

Material and methods. The study included 70 patients (70 eyes) with a high risk of acute glaucoma attack in short anatomical axial length and thickened lens, with posterior and middle positions of the ciliary body. They were divided into 2 groups: the main group consisted of 45 patients who agreed to undergo PE; the comparison group consisted of 25 patients who refused to undergo PE due to good visual functions and no complaints about vision. B-mode ultrasound examination of the anterior segment of the eye was used to evaluate the cross-sectional surface area of the lens (CSAL) and the cross-sectional surface area of the anterior chamber (CSAAC).

Results. In the main group, on day 2—3 after PE the anterior chamber depth increased in all eyes, the CSAAC index increased, the anterior chamber angle (ACA) widened to Schaffer grade to II—III. After 1—3 years and 4—5 years, the anterior chamber depth,

the CSAAC index and the width of the ACA remained stable. In the comparison group, after 1—3 years the anterior chamber depth and the CSAAC index significantly decreased, the ACA narrowed, and the intraocular pressure increased; after 4—5 years, there was a progressive increase in the CSAL index, the ACA was completely closed (0°).
Conclusion. In all cases of timely performed preventative PE, already on days 2—3 after surgery there was a statistically significant improvement in the main morphometric parameters of the eye, which remained stable for 4—5 years.

Keywords: *hyperopia, angle-closure glaucoma, risk calculation formula, phacoemulsification, axial eye length.*

INFORMATION ABOUT THE AUTHORS:
Sorokin E.L. — https://orcid.org/0000-0002-2028-1140
Marchenko A.N. — https://orcid.org/0000-0001-8840-1471
Pashentsev Ya.E. — https://orcid.org/0000-0001-5446-0633
Corresponding author: Marchenko A.N. — e-mail: naukakhvmntk@mail.ru

TO CITE THIS ARTICLE:
Sorokin EL, Marchenko AN, Pashentsev YaE. Phacoemulsification in prevention of acute angle-closure glaucoma attack. *Russian Annals of Ophthalmology = Vestnik oftal'mologii*. 2022;138(2):37–46. (In Russ.). https://doi.org/10.17116/oftalma202213802137

Вопросам профилактики острого приступа глаукомы уделяется пристальное внимание. Как свидетельствуют многочисленные данные литературы, повышенный риск развития острого приступа глаукомы имеют пациенты с короткой переднезадней осью (ПЗО), что характерно для глаз с гиперметропией средней и высокой степени [1—7].

Собственные исследования показали, что в основе острых расстройств гидродинамики в подобных глазах лежит чрезмерное увеличение объема хрусталика. При этом нами было выявлено два варианта анатомической формы хрусталика: утолщенная и удлиненная [8]. Формирование расстройств гидродинамики при каждом из них имеет свои характерные особенности вследствие различий в анатомо-структурных соотношениях переднего отрезка глаза. Важнейшую роль имеет также вариант анатомического положения цилиарного тела (ЦТ), поскольку он определяет объем передней камеры глаза.

Подавляющая часть (83%) глаз с короткой ПЗО имеют утолщенную форму хрусталика. При чрезмерном возрастном увеличении его объема формируется зрачковый блок, вызывающий расстройства гидродинамики. Эта ситуация может возникнуть внезапно. Нами были сформулированы математические критерии расчета высокого риска острого приступа глаукомы в глазах с утолщенной формой хрусталика. Кроме того, нередко подобный хрусталик характеризуется лишь умеренным снижением прозрачности, а иногда и полной сохранностью прозрачных слоев, что снижает настороженность офтальмолога в плане развития острого приступа глаукомы. Тем не менее очевидно, что эффективной мерой его предупреждения должна стать профилактическая факоэмульсификация (ФЭ), устраняющая избыточный относительный объем нативного хрусталика [6, 7, 9].

В литературе имеются отдельные сведения о проведении ФЭ в глазах с короткой ПЗО [6, 7, 10—13]. При этом представлены лишь единичные данные об изменениях морфометрических параметров гидродинамики глаза, зрительных функций после выполненной ФЭ [14—25].

Однако данные об эффективности выполнения профилактической ФЭ в анатомически коротких глазах с повышенным риском острого приступа при утолщенной форме хрусталика отсутствуют. Считаем, что изучение данной проблемы могло бы существенно помочь в дальнейшем избирать наиболее оптимальный вариант тактики ведения таких пациентов.

Цель исследования — изучить динамику морфометрических показателей переднего отрезка анатомически коротких глаз с повышенным риском острого приступа глаукомы до и после выполнения профилактической ФЭ.

Материал и методы

Критерии включения пациентов: глаза с короткой ПЗО и утолщенной формой хрусталика, имеющие риск острого приступа глаукомы. Последний вычислялся согласно разработанным нами формулам [9]:

K=35: ППСХ — для заднего положения ЦТ,
K=30: ППСХ — для среднего положения ЦТ,

где K — коэффициент риска развития острого приступа первичной закрытоугольной глаукомы (ПЗУГ); ППСХ — площадь поперечного сечения хрусталика конкретного глаза с короткой ПЗО; 35 — критическая площадь поперечного сечения хрусталика для расчета при заднем положении цилиарного тела; 30 — критическая площадь поперечного сечения хрусталика для расчета при его среднем положении.

Высоким считался риск острого приступа при значениях коэффициента K ⩽1,0.

Критерии исключения: наличие системной и окулярной патологии, переднее положение ЦТ при анатомически коротких глазах, так как при нем влияние

объема хрусталика на гидродинамику глаза весьма сомнительно.

Было отобрано 70 пациентов (70 глаз). Их возраст варьировал от 42 до 74 лет. Мужчин было 27, женщин — 43. ПЗО глаза варьировала от 20,9 до 22,3 мм (в среднем 21,6±0,4 мм). Согласно нашим расчетам, коэффициент риска острого приступа у них варьировал от 1,05 до 0,75.

Во всех глазах по результатам биомикроскопии передняя камера была мельче обычной — от 1,94 до 2,30 мм (в среднем 2,14±0,10 мм). Гониоскопически угол передней камеры (УПК) был закрыт как минимум в трех квадрантах. Значения внутриглазного давления (ВГД) были в пределах нормы (20—21 мм рт.ст.).

Всем пациентам выполнялся комплекс углубленного диагностического обследования. Он включал визометрию, биомикроскопию переднего отрезка глаза с исследованием глубины передней камеры (ГПК), размеров зрачка, прозрачности хрусталика. Оптическую плотность ядра оценивали по L. Buratto. Гониоскопию выполняли с помощью контактной линзы minigonio-4 (Ocular, США), степень открытия УПК оценивалась по классификации Shafer (1964). Уровень ВГД измеряли по Маклакову. Состояние диска зрительного нерва (ДЗН) и сетчатки оценивали методом обратной офтальмоскопии с использованием бинокулярного налобного офтальмоскопа OMEGA500 (Heine, Германия) и бесконтактной линзы Ocular MaxField 20D (Ocular Instruments, США), а также при выполнении оптической когерентной томографии ДЗН и слоя нервных волокон сетчатки (Cirrus HD 4000, Carl Zeiss, Германия; протокол Optic Disc 200×200).

Методом ультразвукового исследования в режиме В-сканирования переднего отрезка глаза оценивали показатели ППСХ и площади поперечного сечения передней камеры (ППСПК; А/В-сканер UD-6000, Tomey, Япония; частота датчика 20,0 МГц). Методика: после появления на экране монитора изображения переднего отрезка глаза электронными метками проводилось выделение границ хрусталика и передней камеры. Площадь автоматически рассчитывалась прибором внутри помеченных границ [26, 27].

Методом ультразвуковой биомикроскопии (УБМ), разработанным C. Pavlin и соавт. (1990), оценивался вариант анатомического положения ЦТ (UD-6000 Tomey, Япония, частота датчика 40,0 МГц). Заднее положение ЦТ идентифицировалось при локализации большей части ЦТ позади перпендикулярной оптической оси глаза — линии, проведенной через склеральную шпору **(рис. 1)**, среднее положение — при прохождении данной линии посередине ЦТ **(рис. 2)**. ГПК измерялась при ультразвуковом исследовании в режиме А-сканирования (частота датчика 10,0 МГц).

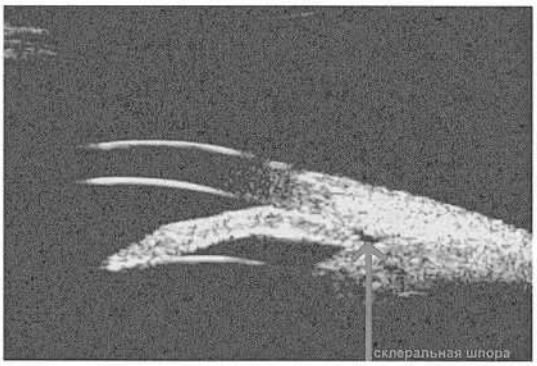

Рис. 1. **УБМ-изображение: заднее положение цилиарного тела ($^2/_3$ цилиарного тела находится позади склеральной шпоры) в глазу с высоким риском развития ПЗУГ.**

Fig. 1. **UBM image: posterior position of the ciliary body ($^2/_3$ of the ciliary body is located behind the scleral spur) in an eye with a high risk of developing primary angle-closure glaucoma.**

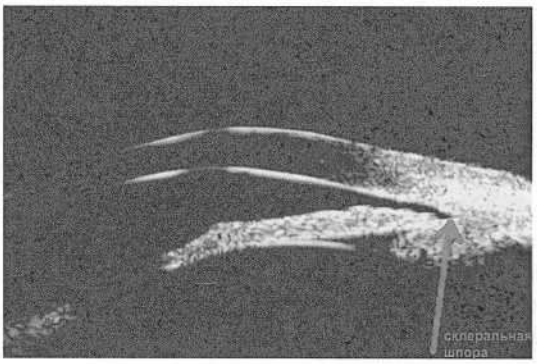

Рис. 2. **УБМ-изображение: среднее положение цилиарного тела ($^1/_2$ цилиарного тела находится позади склеральной шпоры) в глазу с высоким риском развития ПЗУГ.**

Fig. 2. **UBM image: middle position of the ciliary body ($^1/_2$ of the ciliary body is located behind the scleral spur) in an eye with a high risk of developing primary angle-closure glaucoma**

Исходно острота зрения как без коррекции, так и с допустимой оптической коррекцией варьировала от 0,5 до 1,0, составив в среднем 0,73±0,16.

При проведении биомикроскопии переднего отрезка глаза у всех пациентов выявлялась положительная проба Ван Герика (наличие щелевидного пространства между задней поверхностью роговицы и прикорневой частью радужки), свидетельствующая о закрытии УПК **(рис. 3)**. Проба Форбса во всех случаях была положительной.

Диаметр зрачка не превышал 2,5—3,0 мм, у большинства пациентов его реакция на свет была недостаточно активной. В 20 глазах хрусталик был полностью прозрачным, в 38 глазах отмечена 1-я степень помутнения ядра и корковых слоев хрусталика по L. Buratto, в 12 глазах — 2-я степень. ДЗН во всех глазах имел нормальную розовую окраску, нейроретиналь-

ный поясок был сохранным, толщина слоя нервных волокон сетчатки, по данным оптической когерентной томографии, была в пределах возрастной нормы. Значения ВГД — в пределах среднестатистической нормы (от 19 до 21 мм рт.ст.). Учитывая риск острого приступа глаукомы из-за короткой ПЗО и утолщенного увеличенного объема хрусталика, всем пациентам было предложено выполнение ФЭ с профилактической целью: 45 пациентов согласились на ее выполнение и составили основную группу; 25 пациентов категорически отказались от нее (из-за высоких зрительных функций, отсутствия жалоб и нежелания понимать необходимость профилактической хирургии) и вошли в группу сравнения.

Показатели визометрии обеих групп были сопоставимыми и в среднем составили 0,69±0,12 и 0,73±0,16. В зависимости от вариантов положения ЦТ в каждой из групп было сформировано по две подгруппы (1-я подгруппа — заднее положение, 2-я подгруппа — среднее).

В 1-ю подгруппу основной группы вошло 32 глаза, во 2-ю — 13 глаз; 1-ю подгруппу группы сравнения составили 13 глаз, 2-ю — 12 глаз.

Морфометрические показатели парных глаз пациентов основной группы были сопоставимы с исследуемыми глазами, хотя согласно расчетам риск развития острого приступа ПЗУГ в них был ниже. Так, показатель ПЗО в них был сопоставим с таковым в глазах пациентов основной группы: от 21,3 до 22,64 мм (в среднем 22,1±0,45 мм), но толщина хрусталика (ТХ) оказалась статистически значимо меньшей: 5,0—5,29 мм (в среднем 5,15±0,15 мм), а ГПК была статистически значимо больше: 2,37—2,61 мм (в среднем 2,49±0,12 мм). Положение ЦТ в парных глазах было аналогичным друг другу. Все же, учитывая наличие повышенного риска ПЗУГ, мы проводили данным пациентам превентивное лечение в виде лазерной иридэктомии, далее рекомендовали осуществление в течение 1—3 лет плановой ФЭ. Случаев развития глаукомы на парных глазах зафиксировано не было. Глубокий анализ парных глаз в рамках данной статьи не проводился.

При выполнении ФЭ исследуемых глаз пациентов основной группы использовался факоэмульсификатор Infiniti (Alcon, США): малый роговичный разрез — 2,0 мм, внутрикапсульная имплантация эластичных моделей интраокулярных линз. Во всех глазах ИОЛ были имплантированы внутрикапсульно с анатомически правильным положением. Все операции прошли без осложнений, послеоперационный период протекал ареактивно. Выписка пациентов состоялась на 2—3-и сутки с остротой зрения 0,8±0,15.

Срок динамического наблюдения обеих групп варьировал от 4 до 5 лет; периодичность осмотра — спустя 1—3 года и 4—5 лет с начала исследования. Проведена оценка динамики изучаемых показателей с выяснением их разницы с исходными значениями и между группами.

Статистическая обработка данных выполнялась в программе IBM SPSS Statistics 20. Данные представлены в виде $M \pm \sigma$, где M — среднее значение, σ — стандартное отклонение. Связанные выборки сравнивали с помощью критерия Вилкоксона с учетом поправки Холма—Бонферрони. Различия считались значимыми на уровне 0,01.

Результаты

Исходные значения исследуемых показателей обеих групп и их динамика в процессе наблюдения представлены в **таблице**.

Рис. 3. **Фотография переднего отрезка глаза пациентки с риском развития острого приступа глаукомы.**

Мелкая передняя камера.

Fig. 3. **Photo of the anterior segment of the eye of patient *K.* with a risk of developing an acute glaucoma attack.**

Shallow anterior chamber.

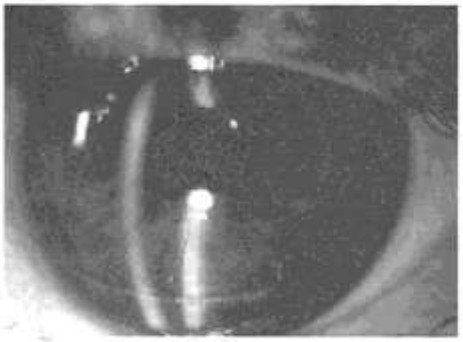

Рис. 4. **Фотография переднего отрезка глаза той же пациентки основной группы (см. рис. 3) на 2—3-и сутки после факоэмульсификации.**

Глубокая передняя камера, центрированный зрачок.

Fig. 4. **Photo of the anterior segment of the eye of the same main group patient (see fig. 3) on day 2—3 after phacoemulsification.**

Deep anterior chamber, centered pupil.

Динамика показателей глаз с высоким риском острого приступа глаукомы при короткой ПЗО и утолщенной форме хрусталика до и после выполнения профилактической ФЭ

Changes in the parameters of eyes with short axial length, thicker lens and a high risk of acute glaucoma attack, before and after preventative phacoemulsification

Показатель	Исходно		При выписке (2—3-и сутки)	Через 1—3 года		Через 4—5 лет	
	1-е подгруппы обеих групп (заднее положение ЦТ)						
	основная, n=32	сравнения, n=13	основная, n=32	основная, n=32	сравнения, n=13	основная, n=32	сравнения, n=11
К=35: ППСХ	1,05—0,75	1,0—0,68	—	—	1,0—0,70	—	0,95—0,60
ГПК, мм	2,12±0,18	2,17±0,21	3,81±0,29*	3,85±0,31*	1,96±0,19*	3,83±0,25*	1,83±0,16*
ППСПК, мм²	13,0±1,1	12,9±1,2	28,0±1,9*	29,5±1,9*	12,0±1,0*	29,0±1,8*	11,4±0,8*
ТХ, мм	5,24±0,36	5,19±0,33	—	—	5,52±0,31*	—	6,01±0,46*
ППСХ, мм²	35,18±0,31	35,24±0,35	—	—	35,64±0,39*	—	36,65±0,47*
Величина УПК по данным УБМ, °	11±2	11±2	35±5*	36±5*	9±2*	33±5*	0*
ВГД, мм рт.ст.	23±1	23±1	19±1*	20±1*	25±2*	20±1*	27±2*
Показатель	2-е подгруппы обеих групп (среднее положение ЦТ)						
	основная, n=13	сравнения, n=12	основная, n=13	основная, n=13	сравнения, n=12	основная, n=13	сравнения, n=11
К=30: ППСХ	1,15—0,95	1,15—0,95	—	—	1,05—0,9	—	0,95—0,85
ГПК, мм	2,65±0,13	2,61±0,23	3,22±0,27*	3,29±0,29*	2,58±0,24	3,44±0,29*	2,34±0,29
ППСПК, мм²	18,5±1,4	18,3±1,4	26,4±1,7*	25,9±1,6*	17,1±1,2*	26,1±1,7*	16,2±1,1*
ТХ, мм	4,84±0,24	4,88±0,18	—	—	5,11±0,23*	—	5,56±0,31*
ППСХ, мм²	30,14±0,42	30,08±0,44	—	—	32,44±0,56*	—	34,66±0,61*
Величина УПК по данным УБМ, °	14±2	13±2	29±4*	28±4*	10±3	29±4*	0*
ВГД, мм рт.ст.	22±1	22±1	19±2*	19±1*	23±2	20±2*	28±4*

Примечание. * — статистически значимые отличия от исходного значения для соответствующей группы (p<0,01).

Во всех глазах пациентов основной группы на 2—3-и сутки после ФЭ показатели визометрии повысились, составив в среднем 0,75±0,25. Значительно увеличилась ГПК **(рис. 4)**. Так, в 1-й подгруппе основной группы она составила 3,81±0,29 мм против исходной 2,12±0,18 мм (p<0,01). В 13 глазах 2-й подгруппы ГПК — 3,22±0,27 мм против исходной 2,65±0,13 мм (p<0,01; **рис. 5**).

Показатель ППСПК также значительно повысился и составил в 1-й подгруппе основной группы 28,0±1,9 мм² против исходного 13,0±1,1 мм² (p<0,01), во 2-й подгруппе — 26,4±1,7 мм² против исходного 18,5±1,4 мм² (p<0,01; **рис. 6**).

Гониоскопически УПК открылся до II—III степени по Шафферу во всех глазах. По данным УБМ, в 1-й подгруппе его ширина увеличилась до 35±5° против исходных 11±2° (p<0,01), во 2-й подгруппе — 29±4° против исходных 14±2° (p<0,01; **рис. 7**). В обеих подгруппах основной группы уровень ВГД снизился, составив в среднем 19±1 и 19±2 мм рт.ст. соответственно против исходных 23±1 и 22±1 мм рт.ст. (p<0,01; **рис. 8**).

Через 1—3 года все глаза пациентов основной группы были спокойными, ИОЛ во всех случаях занимала правильное внутрикапсульное положение. Показатели ГПК, ППСПК, ширины УПК не уменьшились по сравнению со значениями сразу после проведенной ФЭ и оставались стабильными. Так, в 1-й подгруппе основной группы показатель ГПК спустя 1—3 года составил 3,85±0,31 мм против 3,81±0,29 мм при выписке (p>0,05). Средний показатель ППСПК увеличился, составив 29,5±1,9 мм² против 28,0±1,9 мм² при выписке (p<0,05). Во 2-й подгруппе основной группы показатель ГПК составил 3,29±0,29 мм против 3,22±0,27 мм (p>0,05), показатель ППСПК — 25,9±1,6 мм² против 26,4±1,7 мм² (p>0,05). УПК оставался открытым во всех глазах основной группы (II—III степень открытия по Шафферу). По данным УБМ, степень его открытия в 1-й подгруппе составила 36±5° против 35±5° при выписке (p>0,05), во 2-й подгруппе — 28±4° против 29±4° (p>0,05). Уровень ВГД оставался стабильно нормальным — 20±1 и 19±1 мм рт.ст. соответственно.

Через 4—5 лет в основной группе в исследуемых показателях глаз ни в одном случае не было обнаружено отрицательной динамики по сравнению с показателями, полученными спустя 1—3 года. В шести глазах была выполнена ИАГ-лазерная дисцизия сформировавшегося фиброза задней капсулы. Средний показатель ГПК в 1-й подгруппе составил 3,83±0,25 мм против 3,85±0,31 мм (p>0,05); во 2-й подгруппе — 3,44±0,29 мм против 3,29±0,29 мм (p>0,05). Средние значения ППСПК в 1-й подгруппе составили 29,0±1,8 мм² против 29,5±1,9 мм² (p>0,05). Во 2-й подгруппе показатель ППСПК составил к этому сроку 26,1±1,7 мм² против 25,9±1,6 мм² (p>0,05). УПК также не изменил свою конфигурацию в сравне-



Рис. 5. **Динамика показателей ГПК глаза в исследуемых группах и подгруппах.**

Fig. 5. **Changes in anterior chamber depth of the eye in the studied groups and subgroups.**



Рис. 6. **Динамика показателей ППСПК в исследуемых группах и подгруппах**

Fig. 6. **Changes in cross-sectional surface area of the anterior chamber of the eye in the studied groups and subgroups.**



Рис. 7. **Динамика показателей величины открытия УПК в исследуемых группах и подгруппах.**

Fig. 7. **Changes in the values of anterior chamber angle in the studied groups and subgroups.**



Рис. 8. **Динамика значений ВГД в исследуемых группах и подгруппах.**

Fig. 8. **Changes in intraocular pressure levels in the studied groups and subgroups.**

нии с показателями, полученными спустя 1—3 года. По данным УБМ, в 1-й подгруппе он составил 33±5°, а во 2-й подгруппе — 29±4° (p>0,05). Уровень ВГД оставался в пределах нормальных значений — 20±1 и 20±2 мм рт.ст. соответственно. Показатели визометрии в основной группе составили 0,9±0,1 против 0,75±0,25 на 2—3-и сутки после ФЭ. Во всех глазах основной группы ДЗН к этому сроку были бледно-розовыми, экскавация составляла 0,3—0,4. Все пациенты были удовлетворены выполненной операцией.

Следует особо отметить, что в течение всего периода наблюдения пациентов основной группы ни в одном случае не было обнаружено признаков развития ПЗУГ, а также ее острого приступа.

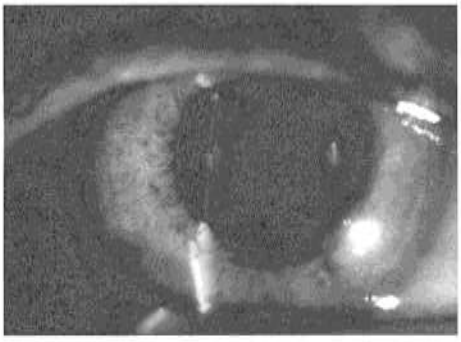

Рис. 9. **Фотография переднего отрезка глаза пациента группы сравнения спустя 1—3 года.**

Очень мелкая передняя камера глаза.

Fig. 9. **Photo of the anterior segment of the eye of a comparison group patient after 1—3 years.**

Very shallow anterior chamber.

В группе сравнения через 1—3 года наблюдения отмечено, что в 13 глазах пациентов 1-й подгруппы возросли значения ТХ до 5,52±0,31 мм против исходного 5,19±0,33 мм (p<0,01) и ППСХ до 35,64±0,39 мм² против 35,24±0,35 мм² (p<0,01) соответственно. При этом статистически значимо уменьшились ГПК — до 1,96±0,19 мм против 2,17±0,21 мм (p<0,01) и ППСПК — до 12,0±1,0 мм² против 12,9±1,2 мм² (p<0,01) соответственно **(рис. 9).** Степень открытия УПК, по данным УБМ, уменьшилась до 9±2° против 11±2° (p<0,01). Статистически значимо возрос уровень ВГД, составивший 25±2 мм рт. ст.против 23±1 мм рт.ст. (p<0,01).

Во 2-й подгруппе группы сравнения к этому сроку показатель ТХ повысился до 5,11±0,23 мм против исходных 4,88±0,18 мм (p<0,01). Показатель ППСХ также повысился до 32,44±0,56 мм² против 30,08±0,44 мм² (p<0,01). Значения ГПК и ППСПК существенно снизились, составив 2,58±0,24 мм против 2,61±0,23 мм и 17,1±1,2 мм² против 18,3±1,4 мм² соответственно (p<0,01). Величина открытия УПК статистически значимо уменьшилась до 10±3° против 13±2° соответственно (p<0,01).

В восьми глазах пациентов группы сравнения произошло уплотнение ядра хрусталика до III степени по L. Buratto. У трех из 25 пациентов к этому времени появились жалобы на периодически возникающие перед глазами радужные круги, отмечены эпизодические повышения уровня ВГД до значений субкомпенсации (по записям в амбулаторных картах). Им был назначен участковыми офтальмологами гипотензивный режим (миотики + ингибиторы карбоангидразы) но, несмотря на это, в таких глазах сформировалась глаукоматозная краевая экскавация ДЗН до 0,6—0,8 его диаметра с истончением нейроретинального пояска, особенно по его вертикальному диаметру. По данным гониоскопии и УБМ, УПК во всех квадрантах оказался полностью закрытым. Периферические границы полей зрения резко сузились до точки фиксации, что соответствовало IIIb-стадии ПЗУГ. Этим пациентам была срочно выполнена лазерная иридэктомия с последующей ФЭ, но из-за развития глаукомной нейрооптикопатии зрительные функции остались значительно сниженными.

Через 4—5 лет были обследованы 22 пациента группы сравнения (поскольку три пациента были исключены из дальнейшего исследования в связи с проведенной ранее ФЭ) — 11 глаз с задним положением ЦТ и 11 глаз — со средним. Во всех случаях отмечена выраженная отрицательная динамика основных морфометрических показателей по сравнению со значениями, полученными спустя 1—3 года. Так, в 11 глазах пациентов 1-й подгруппы произошло прогрессирующее увеличение показателей ТХ и ППСХ: 6,01±0,46 мм против 5,52±0,31 мм (p<0,01) и 36,65±0,47 мм² против 35,64±0,39 мм² (p<0,01) соответственно. Показатели ГПК и ППСПК к этому сроку статистически значимо уменьшились, составив 1,83±0,16 мм против 1,96±0,19 мм (p<0,01) и 11,4±0,8 мм² против 12,0±1,0 мм² (p<0,01) соответственно. По данным гониоскопии и УБМ, УПК оказался полностью закрытым во всех квадрантах. При этом у пяти пациентов (пять глаз) проба Форбса стала отрицательной, что свидетельствовало об органической блокаде УПК. Уровень ВГД оказался стабильно повышенным у всех 11 пациентов, составив в среднем 27±2 мм рт.ст. против 25±2 мм рт.ст. спустя 1—3 года после ФЭ (p<0,01). В шести глазах успела сформироваться субтотальная глаукоматозная экскавация с выраженным сужением полей зрения до точки фиксации, что соответствовало далеко зашедшей стадии ПЗУГ. Клинические проявления ПЗУГ у трех пациентов носили наиболее агрессивный характер, что проявлялось в постоянном затуманивании зрения, периодических болях в глазу, существенном сужении периферических границ поля зрения **(рис. 10)**. Всем им по экстренным показаниям была выполнена лазерная иридэктомия, однако УПК так и не открылся, поэтому им была проведена ФЭ в сочетании с микроинвазивной непроникающей глубокой склерэктомией. Операции прошли успешно, но зрительные функции оказались выраженно сниженными (не выше 0,3 с коррекцией, поля зрения остались трубчатыми).

У 11 пациентов (11 глаз) 2-й подгруппы через 4—5 лет средние показатели ТХ и ППСХ увеличились до 5,56±0,31 мм против 5,11±0,23 мм (p<0,01) и до 34,66±0,61 мм² против 32,44±0,56 мм² (p<0,01) соответственно. Показатели ГПК и ППСПК уменьшились в сравнении со значениями спустя 1—3 года — 2,34±0,29 мм против 2,58±0,24 мм (p<0,01) и 16,2±1,1 мм² против 17,1±1,2 мм² (p<0,01). УПК был полностью закрыт (0°) во всех этих глазах. При этом значительно повысился уровень ВГД, составив 28±4 мм рт.ст. против 23±2 мм рт.ст. (p<0,01). У од-

Рис. 10. **Фотография переднего отрезка глаза пациента группы сравнения спустя 5 лет.**

Острый приступ закрытоугольной глаукомы, кератопатия.

Fig. 10. **Photo of the anterior segment of the eye of a comparison group patient after 5 years.**

Acute angle-closure glaucoma attack, keratopathy.

ного пациента развилась клиническая картина подострого приступа глаукомы (радужные круги перед глазами, туман, периодические боли в глазу, неоднократные резкие подъемы уровня ВГД, умеренная кератопатия, застойная инъекция, мелкая передняя камера, зрачок неправильной формы, вяло реагирующий на свет, бурое ядро хрусталика с утолщением его коркового слоя, круговая задняя пигментная синехия). В связи с плотным ядром хрусталика еле просматривался бледный ДЗН со сформировавшейся субтотальной экскавацией. Уровень ВГД составлял 35 мм рт. ст. После выполнения ему ФЭ с микроинвазивной непроникающей глубокой склерэктомией риск острого приступа глаукомы был устранен, но зрительные функции остались резко сниженными.

Обсуждение

К настоящему времени стала неоспоримой приоритетная роль чрезмерного увеличения объема хрусталика в формировании острого расстройства гидродинамики в анатомически коротком глазу [8, 26].

В литературе имеется ряд работ, свидетельствующих об эффективности выполнения ФЭ в глазах с наличием ПЗУГ, но при этом не изучена динамика изменений основных показателей переднего и заднего отрезков глаза при отказе от ее выполнения. В частности, не изучены глубина и объем передней камеры, объем хрусталика утолщенной формы, состояние УПК, а также уровень ВГД и изменения ДЗН. В связи с этим проведенное нами исследование наглядно показало, что в достаточно короткие сроки развивается декомпенсация процессов гидродинамики глаза, формирующая необратимые глаукоматозные изменения с выраженным распадом зрительных функций. Это показывает объективную необходимость и целесообразность в своевременном выявлении риска формирования острого приступа глаукомы в анатомически коротких глазах, в проведении с данными пациентами разъяснительной беседы о неизбежных негативных последствиях этого состояния глаз и необходимости незамедлительного выполнения профилактической ФЭ.

Данное исследование убедительно показало высокую эффективность профилактической ФЭ в подобных глазах за счет полного устранения риска формирования внутриглазных гидродинамических блоков (зрачкового, ангулярного) как основных морфометрических факторов риска формирования острого приступа ПЗУГ.

Выводы

1. Исходные морфометрические показатели переднего отрезка анатомически коротких глаз с риском острого приступа глаукомы при утолщенной форме хрусталика были сопоставимы в обеих группах, но их динамика в процессе наблюдения оказалась различной.

2. Во всех случаях при условии своевременного выполнения профилактической ФЭ уже на 2—3-и сутки после операции (основная группа) произошло статистически значимое улучшение основных морфометрических показателей глаза. При заднем положении ЦТ отмечено увеличение ширины УПК с 11±2° до 35±5° ($p<0,01$), показателя ППСПК — с 13,0±1,1 до 28,0±1,9 мм² ($p<0,01$). При среднем положении ЦТ статистически значимо увеличились ширина УПК с 14±2,0° до 29,0±4,0° ($p<0,01$) и показатель ППСПК с 18,3±1,4 до 26,4±1,7 мм² ($p<0,01$).

3. Через 1—3 года наблюдения во всех без исключения глазах пациентов основной группы отмечена стабильность достигнутых после ФЭ морфометрических показателей переднего отрезка глаза. В глазах пациентов из группы сравнения к этому сроку произошло статистически значимое снижение в сравнении с исходными значениями. При заднем положении ЦТ отмечено статистически значимое снижение показателей величины открытия УПК с 11±2° до 9±2° и ППСПК с 12,9±1,2 до 12,0±1,0 мм² ($p<0,01$). Показатель ППСХ, напротив, был склонен к увеличению: с 35,24±0,35 до 35,64±0,39 мм² ($p<0,01$). При среднем положении ЦТ статистически значимо уменьшились значения величины открытия УПК с 13±2° до 10±3° и ППСПК с 18,3±1,4 до 17,1±1,2 мм² ($p<0,01$). Отмечается увеличение показателя ППСХ с 30,08±0,44 до 32,44±0,56 мм² ($p<0,01$).

4. Спустя 4—5 лет все исследуемые морфометрические показатели глаза и зрительные функции пациентов основной группы были стабильными.

Во всех глазах пациентов группы сравнения произошло дальнейшее ухудшение исследуемых показателей относительно показателей, полученных спустя 1—3 года. УПК оказался полностью закрыт (0°) независимо от вариантов положения ЦТ. При заднем положении ЦТ значение ППСПК уменьшилось с 12,0±1,0 до 11,4±0,8 мм², увеличились показатели ТХ с 5,11±0,23 до 5,56±0,31 мм и ППСХ с 32,44±0,56 до 34,66±0,61 мм² ($p<0,01$). При среднем положении ЦТ показатель ППСПК уменьшился с 17,1±1,2 до 16,2±1,1 мм², увеличились показатели ТХ с 5,52±0,31 до 6,01±0,46 мм и ППСХ с 35,64±0,39 до 36,65±0,47 мм² ($p<0,01$). В 10 из 25 глаз развились острые и подострые приступы глаукомы с необратимым выраженным снижением зрительных функций (40,0%).

5. Исследование показало, что своевременно выполненная профилактическая ФЭ в анатомически коротких глазах с риском острого приступа глаукомы при утолщенной форме хрусталика является эффективным методом полного его устранения и предотвращения формирования ПЗУГ.

Участие авторов:
Концепция и дизайн исследования: Е.С., А.М.
Сбор материала: А.М.
Статистическая обработка: Я.П.
Написание текста: А.М.
Редактирование: Е.С., Я.П.

Авторы заявляют об отсутствии конфликта интересов.
The authors declare no conflicts of interests.

ЛИТЕРАТУРА/REFERENCES

1. Хдери Х. Оценка прогностических коэффициентов как предикторов развития первичной закрытоугольной глаукомы. *Национальный журнал глаукома*. 2020;19(1):35-38.
Hadiri K. Assessment of prognostic coefficients as predictors of primary angle-closure glaucoma development. *National Journal glaucoma = Natsional'nyy zhurnal glaukoma*. 2020;19(1):35-38. (In Russ.).
https://doi.org/10.25700/NJG.2020.01.05
2. Кочергин С.А., Бейсекеева Ж.С., Самойленко А.И., Алексеев И.Б. Отдаленные результаты факоэмульсификации катаракты у больных хронической первичной закрытоугольной глаукомой. *Катарактальная и рефракционная хирургия*. 2011;11(3):16-18.
Kochergin SA, Beisekeeva JS, Samoylenko AI, Alekseev IB. Long period follow-up results after phacoemulsification in eyes with primary chronic angle-closure glaucoma. *Kataraktal'naya i refraktsionnaya khirurgiya*. 2011; 11(3):16-18. (In Russ.).
3. Егорова Э.В., Файзиева У.С. Факоэмульсификация — операция первого выбора при первичной закрытоугольной глаукоме, индуцированной хрусталиком. *Глаукома. Журнал НИИ ГБ РАМН*. 2012;(3):36-41.
Egorova EV, Fayzieva US. Phacoemulsification is an operation of choice in primary angle closure glaucoma with block induced by the lens *Glaukoma. Zhurnal NII GB RAMN*. 2012;(3):36-41. (In Russ.).
4. Thomas R, Arun T, Muliyil J, George R. Outcome of laser peripheral iridotomy in chronic primary angle-closure glaucoma. *Ophthalm Surg Lasers*. 1999;30(7):547-553.
5. Марченко А.Н., Сорокин Е.Л., Пашенцев Я.Е. Эффективность системы прогнозирования риска развития острого приступа закрытоугольной глаукомы. *Вестник офтальмологии*. 2019;135(1):47-52.
Marchenko AN, Sorokin EL, Pashentcev YaE. Effectiveness of the system for predicting the risk of developing an acute angle closure glaucoma attack. *Vestnik oftal'mologii*. 2019;135(1):47-52. (In Russ.).
https://doi.org/10.17116/oftalma201913501147
6. Selvan H, Angmo D, Tomar AS, Yadav S, Sharma A, Dada T. Changes in intraocular pressure and angle status after phacoemulsification in primary angle closure hypertension. *J Glaucoma*. 2019;28(2):105-110.
https://doi.org/10.1097/ijg.0000000000001137
7. Costa VP, Leung CKS, Kook MS, Lin SC; Global Glaucoma Academy. Clear lens extraction in eyes with primary angle closure and primary angle-closure glaucoma. *Surv Ophthalmol*. 2020;65(6):662-674.
https://doi.org/10.1016/j.survophthal.2020.04.003
8. Сорокин Е.Л., Марченко А.Н., Данилов О.В. Роль и клиническое значение факоморфического компонента в формировании первичной закрытоугольной глаукомы при утолщенной форме хрусталика (к вопросу о генезе закрытоугольной глаукомы). Сообщение 1. *Офтальмохирургия*. 2014;(1):53-59.
Sorokin EL, Marchenko AN, Danilov OV. Role and clinical value of phacomorphic component in formation of primary closed-angle glaucoma in case of a thickened lens form (towards a problem of genesis of closed-angle glaucoma). Report 1. *Fyodorov Journal of Ophthalmic Surgery = Oftal'mokhirurgiya*. 2014; (1):53-59. (In Russ.).
9. Сорокин Е.Л., Посвалюк В.Д., Марченко А.Н., Данилов О.В. Критерии выбора оптимального метода хирургии гиперметропической рефракции на глазах с риском развития факоморфической глаукомы (предварительные результаты). *Офтальмохирургия*. 2011;(4):23-27.
Sorokin EL, Posvalyuk VD, Marchenko AN, Danilov OV. Criteria of choice for an optimal method of hyperopic refractive surgery in eyes with risk of phacomorph glaucoma. *Fyodorov Journal of Ophthalmic Surgery = Oftal'mokhirurgiya*. 2011;(4):23-27. (In Russ.).
10. Правосудова М.М., Балашевич Л.И., Сомов Е.Е. Факоэмульсификация с имплантацией иол у больных с закрытоугольной глаукомой. *Офтальмохирургия*. 2005;(2):18-20.
Pravosudova MM, Balashevich LI, Somov EE Phacoemulsification with IOL implantation in patients with angle-closure glaucoma. *Fyodorov Journal of Ophthalmic Surgery = Oftal'mokhirurgiya*. 2005;(2):18-20. (In Russ.).
11. Мошетова Л.К., Кочергин С.А., Алексеев И.Б., Самойленко А.И., Бейсекеева Ж.С. Анатомо-функциональные изменения переднего отрезка после факоэмульсификации катаракты при первичной закрытоугольной глаукоме. *Глаукома. Журнал НИИ ГБ РАМН*. 2011;(2):44-51.
Moshetova LK, Cochergin SA, Alekseev IB, Samoylenko AI, Beisekeeva JS. Anatomic-functional changes in anterior chamber after phacoemulsification in eyes with primary angle-closure glaucoma. *Glaukoma. Zhurnal NII GB RAMN*. 2011;(2):44-51. (In Russ.).
12. Холевинская О.В. Факоэмульсификация катаракты у пациентов с закрытоугольной глаукомой. *Офтальмология. Восточная Европа*. 2020; 10(2):248-259.
Holevinskaya OV. Phacoemulsification of cataract in patient with closed-angle glaucoma. *Ophthalmology. Eastern Europe = Oftal'mologiya. Vostochnaya Yevropa*. 2020;10(2):248-259. (In Russ.).
13. Бакунина Н.А., Колесникова Л.Н. Изменения показателей оптической когерентной томографии после факоэмульсификации при остром приступе закрытоугольной глаукомы. *Российский офтальмологический журнал*. 2017;10(2):10-16.
Bakunina NA, Kolesnikova LN. Changes of optical coherent tomography parameters after phacoemulsification in acute angle-closure glaucoma. *Russian Ophthalmological Journal = Rossiyskiy oftal'mologicheskiy zhurnal*. 2017; 10(2):10-16. (In Russ.).
https://doi.org/10.21516/2072-0076-2017-10-2-10-16
14. Правосудова М.М., Балашевич Л.И., Ефимов О.А. Изменения топографии переднего отрезка глаза у больных с закрытоугольной глаукомой после ленсэктомии. Вестник Санкт-Петербургского университета. *Медицина*. 2012;(2):132-139.
Pravosudova MM, Balashevich LI, Efimov OA. Anterior eye chamber changes of patients with primary angle-closure glaucoma after lensectomy. Vestnik Sankt-Peterburgskogo universiteta. *Meditsina*. 2012;(2):132-139. (In Russ.).
15. Калижникова Е.А. Влияние факоэмульсификации катаракты с имплантацией интраокулярной линзы на показатели увеосклерального оттока у пациентов без глаукомы. первые результаты. *Вестник Тамбовского университета. Серия: Естественные и технические науки*. 2015; 20(3):591-595.
Kalizhnikova EA. Impact of cataract phacoemulsification with intraocular lens implantation in the uveoscleral outflow rates in patients without glau-

coma. the first results. *Vestnik Tambovskogo universiteta. Seriya: Estestvennye i tekhnicheskiye nauki.* 2015;20(3):591-595. (In Russ.).

16. Чубарь В.С. *Возможности факоэмульсификации катаракты в нормализации внутриглазного давления при начальной стадии открытоугольной глаукомы на фоне псевдоэксфолиативного синдрома:* Дис. ... канд. мед. наук. М. 2016.
Chubar VS. Vozmozhnosti *fakoemul'sifikatsii katarakty v normalizatsii vnutriglaznogo davleniya pri nachal'noy stadii otkrytougol'noy glaukomy na fone psevdoeksfoliativnogo sindroma:* Dis. ... kand. med. nauk [*Possibilities of phacoemulsification of cataract in the normalization of intraocular pressure at the initial stage of open-angle glaucoma against the background of pseudoexfoliation syndrome:* Dis. ... kand. med. nauk. M. 2016. (In Russ.).
https://eyepress.ru/avtoreferat.aspx?287

17. Югай М.П., Рябцева А.А., Ширинова У.А. Особенности анатомо-топографических и гидродинамических параметров глаза после факоэмульсификации катаракты. *Альманах клинической медицины.* 2015;(36):9-12.
Yugay MP, Ryabtseva AA, Shirinova UA. Anatomo-topographic and hydrodynamic parameters of the eye after cataract phacoemulsification. *Almanac of Clinical Medicine = Al'manakh klinicheskoy meditsiny.* 2015;(36):9-12. (In Russ.).
https://doi.org/10.18786/2072-0505-2015-36-9-12

18. Lin MM, Rageh A, Turalba AV, Lee H, Falkenstein IA, Hoguet AS, Ojha P, Rao VS, Ratanawongphaibul K, Rhee DJ, Shen LQ, Song BJ, Chen TC. Differential efficacy of combined phacoemulsification and endocyclophotocoagulation in open-angle glaucoma versus angle-closure glaucoma. *J Glaucoma.* 2019;28(5):473-480.
https://doi.org/10.1097/IJG.0000000000001225

19. Kim WJ, Kim JM, Kim KN, Kim CS. Effect of preoperative factor on intraocular pressure after phacoemulsification in primary open-angle glaucoma and primary angle-closure glaucoma. *Korean J Ophthalmol.* 2019;33(4):303-314.
https://doi.org/10.3341/kjo.2018.0135

20. Wang N, Jia SB. Phacoemulsification with or without goniosynechialysis for angle-closure glaucoma: a global Meta-analysis based on randomized controlled trials. *Int J Ophthalmol.* 2019;12(5):826-833.
https://doi.org/10.18240/ijo.2019.05.20

21. Zhang H, Tang G, Liu J. Effects of phacoemulsification combined With goniosynechialysis on primary angle-closure glaucoma. *J Glaucoma.* 2016;25(5):499-503.
https://doi.org/10.1097/IJG.0000000000000297

22. Yan C, Han Y, Yu Y, Wang W, Lyu D, Tang Y, Yao K. Effects of lens extraction versus laser peripheral iridotomy on anterior segment morphology in primary angle closure suspect. *Graefes Arch Clin Exp Ophthalmol.* 2019;257(7):1473-1480.
https://doi.org/10.1007/s00417-019-04353-8

23. Shokoohi-Rad S, Karimi F, Zarei-Ghanavati S, Tireh H. Phacoemulsification, visco-goniosynechialysis, and goniotomy in patients with primary angle-closure glaucoma: A comparative study. *Eur J Ophthalmol.* 2019;1120672119879331.
https://doi.org/10.1177/1120672119879331

24. Tian T, Li M, Pan Y, Cai Y, Fang Y. The effect of phacoemulsification plus goniosynechialysis in acute and chronic angle closure patients with extensive goniosynechiae. *BMC Ophthalmol.* 2019;19(1):65.
https://doi.org/10.1186/s12886-019-1070-9

25. Moghimi S, Latifi G, ZandVakil N, Mohammadi M, Khatibi N, Soltani-Moghadam R, Lin S. Phacoemulsification versus combined phacoemulsification and viscogonioplasty in primary angle-closure glaucoma: a randomized clinical trial. *J Glaucoma.* 2015;24(8):575-582.
https://doi.org/10.1097/IJG.0000000000000196

26. Сорокин Е.Л., Марченко А.Н., Данилов О.В. Динамика морфометрических показателей гиперметропических глаз в различные возрастные периоды жизни и их значение для формирования факоморфической глаукомы. *Глаукома.* 2009;(4):9-13.
Sorokin EL, Marchenko AN, Danilov OV. Dynamics of morphometric indices of hypermetropic eyes in different age periods of life and their significance for the formation of phacomorphic glaucoma. *Glaukoma = Glaukoma.* 2009;(4):9-13. (In Russ.).

27. Данилов О.В., Сорокин Е.Л., Савченко Н.В., Марченко А.Н. Диагностические возможности применения ультразвукового датчика 20 МГц при офтальмологических исследованиях. *Офтальмохирургия.* 2012;(3):69-71.
Danilov OV, Sorokin EL, Savchenko NV, Marchenko AN. Diagnostic possibilities of a 20 MHz ultrasonic gauge application in ophthalmologic researches. *Fyodorov Journal of Ophthalmic Surgery = Oftal'mokhirurgiya.* 2012;(3):69-71. (In Russ.).
https://eyepress.ru/article.aspx?11192

Поступила 30.12.2020
Received 30.12.2020
Принята к печати 11.03.2021
Accepted 11.03.2021

Вестник офтальмологии
2022, Т. 138, №2, с. 47-56
https://doi.org/10.17116/oftalma202213802147

Russian Annals of Ophthalmology =
Vestnik Oftal'mologii 2022, vol. 138, №2, pp. 47-56
https://doi.org/10.17116/oftalma202213802147

Особенности структурных и микроваскулярных изменений хориоидеи при ангиоретинопатии различной этиологии

© А.Ж. ФУРСОВА[1,2], М.А. ВАСИЛЬЕВА[1], М.С. ТАРАСОВ[1,2], М.Ю. ЗУБКОВА[1,2], А.С. ДЕРБЕНЕВА[1,2], И.Ф. НИКУЛИЧ[1,2], Ю.А. ГАМЗА[1,2]

[1]ГБУЗ НСО «Государственная Новосибирская областная клиническая больница», Новосибирск, Россия;
[2]ФГБОУ ВО «Новосибирский государственный медицинский университет» Минздрава России, Новосибирск, Россия

РЕЗЮМЕ

Цель исследования. Изучение структурных и микроваскулярных изменений хориоидеи у пациентов с хронической болезнью почек (ХБП), диабетической ретинопатией (ДР) и артериальной гипертензией (АГ) и их взаимосвязи с показателями почечной функции, углеводного обмена и артериального давления.

Материал и методы. В исследование вошли 172 пациента (325 глаз): 56 пациентов с ХБП (109 глаз); 66 пациентов с ДР (121 глаз) и 50 пациентов с АГ (95 глаз). Всем пациентам было проведено полное офтальмологическое обследование, включающее визометрию, биомикроскопию, офтальмоскопию, оптическую когерентную томографию, в том числе с функцией ангиографии.

Результаты. У пациентов с ДР и ХБП отмечено уменьшение толщины комплекса ганглиозных клеток и внутреннего плексиформного слоя (GCL+IPL): при пролиферативной диабетической ретинопатии (ПДР) — 62,45±4,25 мкм, при ХБП 4—5-й стадиях — 75,23±6,43 мкм; уменьшение толщины хориоидеи (ТХ) с минимальными значениями при ХБП 4—5-й стадиях (179,9±37,72 мкм) и ПДР (211,0±40,7 мкм). Снижение индекса хориоидальной васкуляризации (choroidal vascularization index, CVI) зависело от стадии ХБП и ДР (при ПДР — 63,47±1,37, при ХБП 4—5-й стадиях — 65,93±2,01). Максимальное снижение плотности перфузии и плотности сосудов выявлено у пациентов с ДР (37,22±9,00% и 15,11±3,39 мм соответственно). Увеличение площади, периметра фовеолярной аваскулярной зоны (ФАЗ), снижение индекса циркулярности отмечено во всех группах, с наиболее выраженными изменениями при ПДР и ХБП 4—5-й стадий. У пациентов с ХБП констатированы сильные корреляции ТХ и CVI с уровнями креатинина, мочевины, протеинурии и скорости клубочковой фильтрации. У пациентов с сахарным диабетом сильные связи при ПДР выявлены между ТХ, CVI, GCL+IPL, площадью и периметром ФАЗ, с одной стороны, и уровнем креатинина и длительностью заболевания сахарным диабетом — с другой.

Заключение. ТХ и CVI являются важными диагностическими маркерами нарушений хориоретинальной микроциркуляции, позволяющими стратифицировать индивидуальную оценку факторов риска прогрессирования как ХБП, так и ДР.

Ключевые слова: *оптическая когерентная томография в режиме ангиографии, толщина хориоидеи, индекс хориоидальной васкуляризации, скорость клубочковой фильтрации, протеинурия.*

ИНФОРМАЦИЯ ОБ АВТОРАХ:
Фурсова А.Ж. — e-mail: anzhellafursova@yandex.ru; https://orcid.org 0000-0001-6311-5452
Васильева М.А. — https://orcid.org/0000-0003-2974-9325
Тарасов М.С. — https://orcid.org/0000-0003-2476-6409
Зубкова М.Ю. — https://orcid.org/0000-0002-3071-3285
Дербенева А.С. — https://orcid.org/0000-0002-8825-3656
Никулич И.Ф. — https://orcid.org/0000-0002-2208-8352
Гамза Ю.А. — https://orcid.org/0000-0003-1474-4468
Автор, ответственный за переписку: Фурсова А.Ж. — e-mail: anzhellafursova@yandex.ru

КАК ЦИТИРОВАТЬ:
Фурсова А.Ж., Васильева М.А., Тарасов М.С., Зубкова М.Ю., Дербенева А.С., Никулич И.Ф., Гамза Ю.А. Особенности структурных и микроваскулярных изменений хориоидеи при ангиоретинопатии различной этиологии. *Вестник офтальмологии.* 2022;138(2):47–56. https://doi.org/10.17116/oftalma202213802147

Features of structural and microvascular changes of the choroid in angioretinopathy of various etiologies

© A.ZH. FURSOVA[1,2], M.A. VASILYEVA[1], M.S. TARASOV[1,2], M.Y. ZUBKOVA[1,2], A.S. DERBENEVA[1,2], I.F. NIKULICH[1,2], YU.A. GAMZA[1,2]

[1]Novosibirsk State Regional Clinical Hospital, Novosibirsk, Russia;
[2]Novosibirsk State Medical University, Novosibirsk, Russia

ABSTRACT

Purpose. To study structural and microvascular changes in the choroid in patients with chronic kidney disease (CKD), diabetic retinopathy (DR) and arterial hypertension (AH), and their relationship with the level of renal function, carbohydrate metabolism and blood pressure.

Material and methods. The study involved 172 patients (325 eyes): 56 patients with CKD (109 eyes); 66 patients with DR (121 eyes); 50 patients with AH (95 eyes). All patients underwent comprehensive ophthalmological examination including visometry, biomicroscopy, ophthalmoscopy, optical coherence tomography (OCT) and OCT angiography.
Results. In patients with DR and CKD, a decrease in the thickness of the ganglion cell complex and the inner plexiform layer (GCL+IPL) was noted: in proliferative DR (PDR) — 62.45±4.25 μm, in stage 4—5 CKD — 75.23±6.43 μm; a decrease in choroidal thickness (CT) of minimal values in stage 4—5 CKD (179.9±37.72 μm) and PDR (211.0±40.7 μm). The decrease in choroidal vascularity index (CVI) depended on the stage of CKD and PDR (in PDR — 63.47±1.37, in stage 4—5 CKD — 65.93±2.01). Maximum decrease in perfusion density and vascular density was found in patients with DR (37.22±9.00% and 15.11±3.39 mm, respectively). An increase in the area, perimeter of the foveolar avascular zone (FAZ), and a decrease in the circularity index were noted in all groups, with most pronounced changes in PDR and stage 4—5 CKD. Patients with CKD were found to have strong correlations of CT and CVI with creatinine, urea, proteinuria and glomerular filtration rate (GFR). Patients with diabetes mellitus and PDR were revealed to have strong relations of CT, CVI, GCL+IPL, the area and perimeter of FAZ with creatinine levels and the duration of diabetes mellitus.
Conclusion. Choroidal thickness and choroidal vascularity index are important diagnostic markers of disorders of chorioretinal microcirculation that allow stratifying individual assessment of risk factors for progression of both chronic kidney disease and diabetic retinopathy.

Keywords: *optical coherence tomography angiography, choroidal thickness, choroidal vascularity index, glomerular filtration rate, proteinuria.*

INFORMATION ABOUT THE AUTHORS:
Fursova A.Zh. — e-mail: anzhellafursova@yandex.ru; https://orcid.org 0000-0001-6311-5452
Vasilyeva M.A. — https://orcid.org/0000-0003-2974-9325
Tarasov M.S. — https://orcid.org/0000-0003-2476-6409
Zubkova M.Y. — https://orcid.org/0000-0002-3071-3285
Derbeneva A.S. — https://orcid.org/0000-0002-8825-3656
Nikulich I.F. — https://orcid.org/0000-0002-2208-8352
Gamza Yu.A. — https://orcid.org/0000-0003-1474-4468
Corresponding author: Fursova A.Zh. — e-mail: anzhellafursova@yandex.ru

TO CITE THIS ARTICLE:
Fursova AZh, Vasilyeva MA, Tarasov MS, Zubkova MY, Derbeneva AS, Nikulich IF, Gamza YuA. Features of structural and microvascular changes of the choroid in angioretinopathy of various etiologies. *Russian Annals of Ophthalmology = Vestnik oftal'mologii.* 2022;138(2):47–56. (In Russ.). https://doi.org/10.17116/oftalma202213802147

Хроническая болезнь почек (ХБП), наряду с артериальной гипертензией (АГ) и сахарным диабетом (СД), относится к числу частых коморбидных заболеваний у пациентов офтальмологического профиля [1]. Распространенность ХБП составляет 8—16%, увеличивается с возрастом и у пациентов старше 70 лет может достигать 30,8%. ХБП диагностируется у 15% пациентов с АГ, у 43—53% пациентов с СД и у 15% — при отсутствии указанных заболеваний [2]. Ведущей причиной смерти в развитых странах на протяжении многих лет остаются сердечно-сосудистые заболевания, значимыми факторами риска развития которых считаются ХБП и СД с кардиометаболическим риском [3, 4]. Сердечно-сосудистые заболевания и ХБП тесно взаимосвязаны: имеют общие факторы риска, в основе их возникновения лежат единые патофизиологические механизмы, основанные на общих эмбриологических, анатомических и физиологических механизмах развития, мишенью которых являются микрососудистые нарушения. В связи с этим заслуживает внимания структурная аналогия между клубочковой сосудистой сетью и глазным кровообращением. Ретинохориоидальная микроциркуляторная система легко доступна для клинической и морфологической оценки, внедрение оптической когерентной томографии (ОКТ), в том числе с функцией ангиографии (ОКТА), дает надежный инструмент для изучения ретинального и хориоидального кровообращения с морфологической точки зрения. Ранее нами было показано наличие структурных изменений хориоидеи и сетчатки у пациентов с ХБП, сопровождающееся уменьшением плотности сосудов и объема перфузии сетчатки, усугубляющееся по мере прогрессирования заболевания и взаимосвязанных с нарушением функции почек [5]. При коморбидном наличии диабетической ретинопатии (ДР) эти изменения носят более выраженный характер и коррелируют со стадией как ХБП, так и ретинопатии [6, 7].

Несмотря на то что хориоидея представляет собой высоковаскуляризированную структуру, играющую важную роль в контроле метаболизма сетчатки, возможная взаимосвязь между системной микроангиопатией и изменениями сосудистой оболочки мало изучена. До недавнего времени оценка хориоидеи была возможна только при использовании гистологических, ультразвуковых или основанных на частичной когерентной интерферометрии методов, малоприменимых в клинической практике. Современные возможности улучшенной глубинной визуализации с помощью технологии EDI-OCT позволяют получать сканы с высоким качеством и разрешением [8], возможностью измерения

толщины хориоидеи (ТХ) и изучения состояния ее сосудов, изменения их структуры с целью сравнительного анализа параметров при различных патологических состояниях.

Цель нашего исследования — изучение структурных и микроваскулярных изменений хориоидеи у пациентов с ХБП, ДР и АГ и их взаимосвязи с показателями почечной функции, углеводного обмена и артериального давления (АД).

Материал и методы

В исследование включены 172 пациента (325 глаз), которые были распределены на три группы: 1-я группа — 56 пациентов с ХБП (109 глаз); 2-я группа — 66 пациентов с ДР (121 глаз); 3-я группа — 50 пациентов с АГ (95 глаз).

Распределение по стадиям ХБП представлено следующим образом: ХБП 1—2-й стадий — 12 глаз (11%), ХБП 3-й стадии— 24 глаза (22,1%), ХБП 4—5-й стадий — 73 глаза (66,9%).

В структуре ДР выделялись: непролиферативная диабетическая ретинопатия (НПДР) — 31 пациент [57 (47,1%) глаз, из них умеренная НПДР — 5 (8,77%) глаз, выраженная НПДР — 25 (43,86%) глаз, тяжелая НПДР — 27 (47,37%) глаз], пролиферативная диабетическая ретинопатия (ПДР) — 35 пациентов (64 глаза — 52,9%).

Критериями включения явились: возраст 40 лет и старше, наличие АГ, ДР, ХБП в зависимости от группы исследования.

Критерии исключения: СД 1-го типа, аномалии рефракции более +2,0 дптр и менее −2,0 дптр, нарушение прозрачности оптических сред, патология витреомакулярного интерфейса, макулярный отек любой этиологии, хориоидальная неоваскуляризация любой этиологии, глаукома, увеит, неспособность получения адекватного качества ОКТ- и ОКТА-изображений (оценка качества сканирования <6/10 или наличие значимого артефакта).

Классификация ХБП по стадиям проводилась на основании расчетной скорости клубочковой фильтрации (СКФ) — ХБП 1—2-й стадии: ⩾60 мл/мин/1,73 м^2; ХБП 3-й стадии: 30—59 мл/мин/1,73 м^2 и ХБП 4—5-й стадии: ⩽29 мл/мин/1,73 м^2.

Диагноз СД 2-го типа подтверждался данными эндокринологического обследования, пациенты получали лечение пероральными сахароснижающими препаратами и/или инсулином как в виде монотерапии, так и в комбинации.

Пациенты с АГ получали базисную гипотензивную терапию.

Всем пациентам было проведено полное офтальмологическое обследование, включающее визометрию, биомикроскопию, офтальмоскопию, ОКТ, в том числе ОКТА; последнюю проводили с помощью аппарата Cirrus 5000 Angioplex (Carl Zeiss Meditec, США) с использованием протоколов сканирования: «Macula cube 512×128», «Angiography 6×6 mm», «Angiography 3×3 mm», «HD 21 Raster» в режиме улучшенной глубины изображения (EDI-OCT). Оценивали: центральную толщину сетчатки (ЦТС; от внутренней пограничной мембраны до слоя пигментного эпителия сетчатки — ПЭС) — рассчитывалась автоматически с помощью встроенного программного обеспечения; ТХ (определялась вручную в центре фовеа, измерение выполнялось в вертикальном направлении от наружной границы ПЭС до внутренней границы склеры); толщину слоя ганглиозных клеток сетчатки и внутреннего плексиформного слоя сетчатки (Ganglion Cell Layer + Inner Plexiform Layer — GCL+IPL); плотность перфузии и плотность сосудов в парафовеолярной области; периметр фовеолярной аваскулярной зоны (ФАЗ), ее площадь и индекс циркулярности (рассчитывались автоматически с помощью встроенного программного обеспечения).

Оценка индекса хориоидальной васкуляризации (choroidal vascularization index, CVI) проводилась методом бинаризации изображения «HD 21 Raster» с помощью программного обеспечения Image J (версия 1.51; https://imagej.nih.gov/ij/), сегментированного по протоколу R. Agrawal и соавт. [9]. Типичное изображение обработки скана для получения CVI показано на **рис. 1**. Была выделена субфовеальная область 1500 мкм (750 мкм с каждой стороны от фовеа), оценена общая площадь хориоидеи, изображение преобразовано в 8-битный инструмент, область сосудов выделена автоматически цветовым порогом Niblack и определена ее площадь. Числовое значение CVI определялось как отношение площади области сосудов к общей площади хориоидеи.

Для обработки полученных данных были использованы пакеты программ Office Std. 2007 (Excel 2007) и Statistica 6.0 (StatSoft Inc., США). Оценка значимости различий между группами проводилась непараметрическими методами при помощи U-критерия Манна—Уитни. Изучение статистических взаимосвязей проводили путем расчета коэффициентов корреляции Спирмена (r). Проверка статистических гипотез проводилась при критическом уровне значимости p=0,05, т.е. различие считалось статистически значимым при p<0,05.

Результаты

Основные клинико-демографические показатели представлены в **табл. 1.** Пациенты в группах сравнения значимо различались по возрасту, уровню общего и гликированного гемоглобина, мочевины, СКФ, креатинина, которые соответствовали основному заболеванию и определяли его стадию и степень активности. Обращает на себя внимание самый высокий показатель максимально корригированной остроты



***Рис. 1.* Результаты ОКТ.**

а — исходное изображение SD OCT; б — 1,5-миллиметровый блок сегментации субфовеальной хориоидальной области; в — сегментированное, бинаризированное изображение.

***Fig. 1.* Results of optical coherence tomography.**

a — original SD OCT image; b — 1.5 mm segmentation block of subfoveal choroidal area; c — segmented, binarized image.

***Таблица 1.* Клинико-демографические данные пациентов в группах сравнения**

***Table 1.* Clinical and demographic data of study patients**

Показатель	Группа		
	1-я — ХБП, *n*=56	2-я — ДР, *n*=66	3-я — АГ, *n*=50
Возраст, лет	50,51±3,22*	57,37±13,18*	63,02±10,52*
Пол, мужчины/женщины	31/25	26/40	20/30
Длительность заболевания СД[1], годы	—	14,57±6,94*	—
Систолическое АД, мм рт.ст.	144±18	142±21*	157±12*
Диастолическое АД, мм рт.ст.	81±13*	79±11*	90±8*
МКОЗ	0,84±0,21*	0,47±0,31*	0,74±0,19*
HbA1c, %	—	7,71±2,35*	—
Гемоглобин, г/л	104,88±24,9*	131,6±15,0**	126,3±22,6**
СКФ, мл/мин/1,73 м²	20,44±21,07*	75,6±16,4*	96,17±2,61*
Креатинин, ммоль/л	507,08±290,0**	85,17±15,17**	71,19±1,50 *
Мочевина, ммоль/л	22,46±16,24*	6,41±1,89*	6,24±2,02*
Общий белок/креатинин, мг/г	189,15±109,07*	17,53±5,68*	15,22±3,46*

Примечания. [1]Период с момента установления диагноза эндокринологом. HbA1c — гликированный гемоглобин. *n* - количество пациентов; *$p<0,01$; **$p<0,05$.

зрения (МКОЗ) в группе пациентов с ХБП, что может быть связано с более молодым возрастом.

При анализе структурных показателей **(табл. 2)**, оцененных с помощью ОКТ, не выявлено статистически значимых различий в ЦТС, но толщина GCL+IPL была минимальной у пациентов с ДР и также зависела от ее стадии (64,85±7,6 мкм при НПДР, 62,45±4,25 мкм при ПДР). У пациентов с ХБП при внутригрупповом анализе также отмечается истончение GCL+IPL в зависимости от стадии (1—2-я стадии — 81,16±9,1 мкм, 3-я стадия — 76,45±12,9 мкм, 4—5-я стадии — 75,23±6,43 мкм).

Обращает на себя внимание низкая ТХ с максимально низкими значениями у пациентов с ДР (216,97±41,02 мкм) и с ХБП (223,4±24,67 мкм) по сравнению с группой АГ (237,03±32,49 мкм; **рис. 2**), что подтверждается данными сравнительного внутригруппового анализа **(табл. 3)**, где четко отмечается снижение ТХ в зависимости от стадии заболевания. Так, пациенты с ХБП 4—5-й стадий имели минимальные значения: 179,9±37,72 мкм (ХБП 3-й стадии — 232,8±21,98 мкм, ХБП 1—2-й стадий — 257,58±31,98 мкм; **рис. 3, см. табл. 3)**. Достоверно низкие показатели отмечены при ДР (НПДР — 222,94±36,98 мкм, ПДР — 211,0±40,7 мкм; $p<0,01$; **рис. 4)**. При этом при АГ значения не отличались от нормативных в данной возрастной группе.

При оценке субфовеолярной васкуляризации хориоидеи выявлено снижение CVI в группах пациентов с ХБП и ДР, причем отличается зависимость индекса от стадии ХБП и ДР, с самым низким значением у пациентов с ПДР — 63,47±1,37.

Анализ гемодинамических показателей макулярной области показал самые низкие значения плотности перфузии и сосудов по сравнению с другими группами у пациентов с ДР (37,22±9,00% и 15,11±3,39 мм против группы ХБП — 42,25±3,63% и 17,37±1,49 мм; в группе АГ — 41,3±4,36% и 16,96±2,74 мм).

Гемодинамические нарушения сопровождались увеличением площади и периметра ФАЗ, снижением индекса циркулярности во всех группах в зависимости от стадии заболевания; наиболее выраженные изменения отмечались у пациентов с ПДР и ХБП 4—5-й стадий.

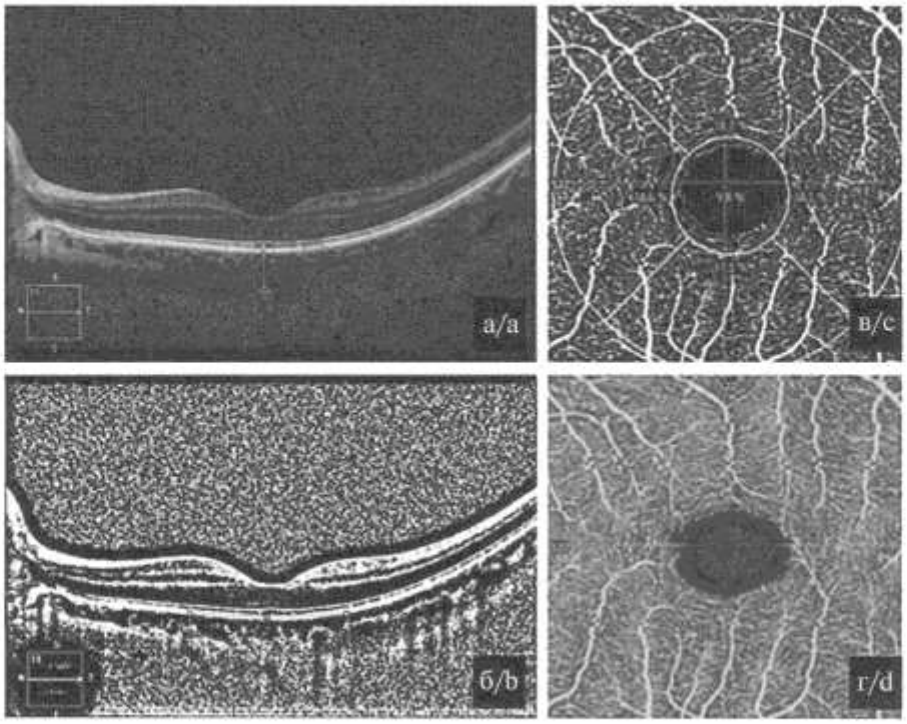

***Рис. 2.* Результаты ОКТ пациента *М.* 56 лет с диагнозом: «АГ II риск 3».**

а — исходное изображение SD OCT; б — 1,5-миллиметровый блок сегментации субфовеальной хориоидальной области; в — ОКТА-изображение поверхностного сосудистого сплетения с показателями плотности перфузии; г — карта плотности поверхностного сосудистого сплетения.

***Fig. 2.* Results of OCT of patient *M.*, male, 56 years old, with a diagnosis of AH II risk 3.**

a — initial SD OCT image; b — 1.5 mm segmentation block of subfoveal choroidal area; c — OCT-A image of the superficial vascular plexus with perfusion density data; d — density map of the superficial vascular plexus.

***Таблица 2.* Сравнительный анализ основных биомаркеров ОКТ и ОКТА в группах сравнения**

***Table 2.* Comparative analysis of main OCT and OCT-A biomarkers in study groups**

Показатель	Группа		
	1-я — ХБП, *n*=109	2-я — ДР, *n*=121	3-я — АГ, *n*=95
ЦТС, мкм	258,43±21,46*	259,87±58,16**	259,17±36,07*
ТХ, мкм	223,4±24,67*	216,97±41,02*	237,03±32,49*
Средняя толщина GCL+IPL, мкм	75,64±10,32*	70,85±14,49*	78,67±11,65*
CVI	66,85±1,81*	64,86±2,0*	68,18±1,22*
Площадь ФАЗ, мм^2	0,26±0,08*	0,40±0,17*	0,21±0,07*
Периметр ФАЗ, мм	2,25±0,44*	2,91±0,71*	2,08±0,48*
Индекс циркулярности ФАЗ	0,65±0,10**	0,58±0,09*	0,69±0,09*
Общая плотность перфузии, %	42,25±3,63*	37,22±9,00**	41,3±4,36*
Общая плотность сосудов, мм	17,37±1,49*	15,11±3,39*	16,96±2,74**

Примечание. n — количество пациентов; *$p<0,01$; **$p<0,05$.

Заслуживает внимания не только зависимость выраженности изменений от стадии заболевания, но и наличие корреляций с биохимическими показателями **(табл. 4)**. Так, у пациентов с ХБП констатированы сильные корреляции ТХ и индекса ее васкуляризации с уровнем креатинина, мочевины, СКФ и уровнем протеинурии. У пациентов с СД сильные связи при ПДР выявлены между ТХ, CVI, GCL+IPL, площадью и периметром ФАЗ, с одной стороны, и уровнем креатинина и длительностью заболевания СД — с другой. У пациентов группы АГ корреляционной зависимости изучаемых параметров от уровня АД не отмечено.

Обсуждение

Микрососудистые аномалии сетчатки считаются признаками системной микроангиопатии при АГ, заболеваниях почек, СД, и их объективная оценка в настоящее время привлекает значительное внимание

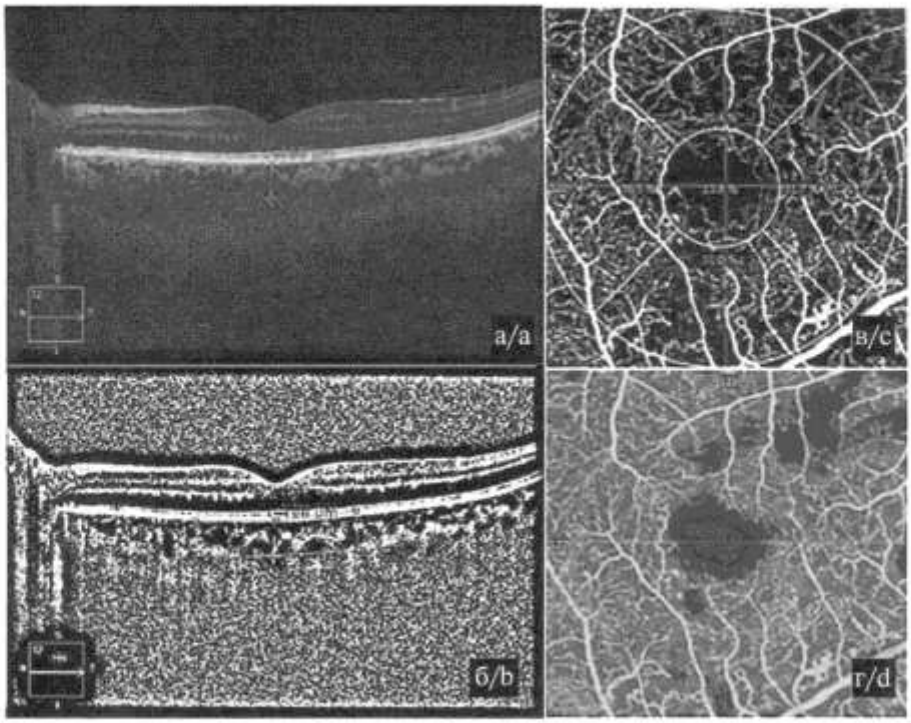

***Рис. 3.* Результаты ОКТ пациента *В.* 63 лет с диагнозом: «Фокально-сегментарный гломерулосклероз, ХБП 5-й стадии».**

а—г — то же, что на рис. 2. Стрелки: голубая — локальная область неперфузии, зеленая — тупой конец сосуда, фиолетовая — область повышенной извитости сосудов.

***Fig. 3.* Results of OCT of patient *V.*, male, 63 years old, with a diagnosis of focal segmental glomerulosclerosis, stage 5 chronic kidney disease.**

a—d — same as in Fig. 2. Arrows: blue — the area of nonperfusion, green — cut end of the vessel, purple — the area of increased vascular tortuosity.

***Таблица 3.* Сравнительный внутригрупповой анализ основных биомаркеров ОКТ и ОКТА**

***Table 3.* Comparative intragroup analysis of the main OCT and OCT-A biomarkers**

Показатель	Группа ХБП			Группа ДР		АГ, *n*=95
	1—2-я стадии, *n*=12	3-я стадия, *n*=24	4—5-я стадии, *n*=73	НПДР, *n*=57	ПДР, *n*=64	
ЦТС, мкм	260,5±27,18*	261,25±33,84*	253,52±19,54*	258,57±33,18**	260,21±37,44*	259,17±22,12**
ТХ, мкм	257,58±31,98*	232,8±21,98*	179,9±37,72**	222,94±36,98*	211,0±40,7*	237,03±32,49*
CVI	69,65±6,34*	68,23±3,55*	65,93±2,01*	66,42±1,53*	63,47±1,37*	68,18±1,22**
Средняя толщина GCL+IPL, мкм	81,16±9,1*	76,45±12,9*	75,23±6,43*	64,85±7,6**	62,45±4,25*	77,93±8,52**
Площадь ФАЗ, мм²	0,19±0,06*	0,22±0,07*	0,27±0,06*	0,38±0,15**	0,5±0,17**	0,21±0,07**
Периметр ФАЗ, мм	1,89±0,33*	2,04±0,35*	2,33±0,35*	2,87±0,31**	3,31±0,9*	2,08±0,48**
Индекс циркулярности ФАЗ	0,77±0,13*	0,66±0,08*	0,64±0,08*	0,60±0,1*	0,56±0,06*	0,69±0,09*
Общая плотность перфузии, %	44,97±4,9*	43,53±3,93*	41,63±4,01*	36,69±7,32*	33,54±4,01*	41,3±4,36**
Общая плотность сосудов, мм	18,36±2,01*	17,75±1,64*	17,35±1,54*	14,25±2,84*	13,79±2,12*	16,96±2,74*

Примечание. *n* — количество глаз; *$p<0,01$; **$p<0,05$.

исследователей, при этом возможная взаимосвязь между системной микроангиопатией и изменениями в сосудистой оболочке изучена мало. Хориоидея представляет собой плотно васкуляризированную структуру, обеспечивающую снабжение большей частью кислорода и другими питательными веществами наружной сетчатки и ПЭС. Ряд авторов продемонстрировали возможное изменение ее толщины в зависимости от возраста, пола, аномалий рефракции, систолического АД, аксиальной длины глазного яблока, глубины передней камеры [8—10]. Сообщалось о суточных колебаниях ТХ примерно на 20—30 мкм, поэтому ее показатели могут быть непостоянными, недостоверными, различными в разных участках [10]. C. Balmforth и соавт. [11] констатировали истончение сетчатки и хориоидеи у пациентов с ХБП по сравнению как со здоровыми лицами (контрольная группа), так и с больными АГ и показали сильную прямую зависимость ТХ от СКФ и отрицательную связь с протеинурией, при этом взаимосвязь с уров-

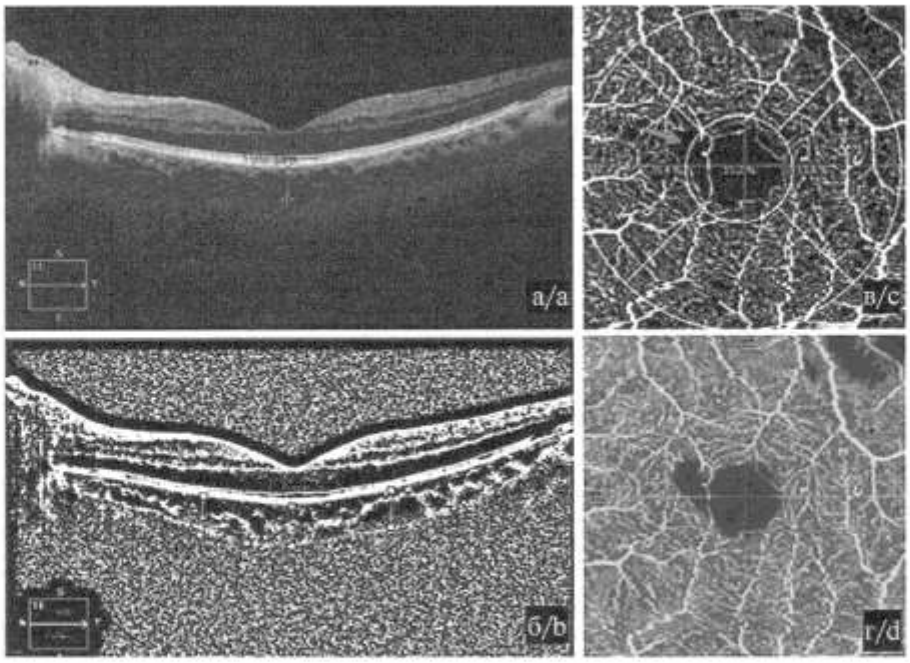

Рис. 4. **Результаты ОКТ пациента *К.* 62 лет с диагнозом: «СД 2-го типа, инсулинозависимый, ПДР обоих глаз».**

а—г — то же, что на **рис. 2**. Красная стрелка — локальная область неперфузии.

Fig. 4. **Results of optical coherence tomography of patient *K.*, 62 years old, diagnosed with type II diabetes mellitus, insulin-dependent, proliferative diabetic retinopathy in both eyes.**

a—d — same as in **Fig. 2**. The red arrow indicates the area of nonperfusion.

Таблица 4. **Результаты корреляционного анализа**

Table 4. **Results of correlation analysis**

Показатель	Группа		
	ХБП, *n*=109	НПДР, *n*=57	ПДР, *n*=64
CVI & креатинин, мкмоль/л	–0,79*	–0,21*	–0,46*
CVI & мочевина, ммоль/л	–0,45*	–0,1*	–0,11*
CVI & СКФ, мл/мин/1,73 м^2	0,82*	0,43*	0,27*
CVI & общий белок/креатинин, мг/г	–0,72*	–0,42*	0,12*
CVI & ср GCL+IPL, мкм	0,28*	0,21*	0,53*
CVI & площадь ФАЗ, мм^2	–0,25*	0,22*	–0,41*
CVI & периметр ФАЗ, мм	–0,22*	0,25*	0,43*
CVI & ТХ, мкм	0,46*	0,26*	0,43*
Общий белок/креатинин, мг/г & ТХ, мкм	–0,32*	–0,1*	–0,09*
CVI & давность СД, лет	–	0,2*	0,4*
CVI & глюкоза крови, ммоль/л	–0,43*	–0,12*	–0,11*
CVI & HbA1c, %	–0,11*	0,05*	0,12*

Примечание. *n* — количество глаз; *$p<0,01$.

нем как систолического, так и диастолического АД отсутствовала. F. Akay и соавт. [12] и M. Masis и соавт. [13], напротив, сообщили о значимом снижении ТХ у пациентов с АГ по сравнению со здоровым контролем.

В нашем исследовании отмечается значимое снижение ТХ у пациентов всех групп с самыми низкими общими показателями в группе ДР и ХБП, при этом у пациентов с ХБП 4—5-й стадий зарегистрированы минимальные значения ТХ, выявлена сильная прямая связь с СКФ и отрицательная — с протеинурией. Полученные нами данные подтверждают результаты исследования G. Mulè и соавт. [14], которые при обследовании 100 пациентов с АГ, из которых 35 человек имели ХБП 1—3-й стадий, выявили прямую связь между ТХ и СКФ, не зависящую от возраста и других потенциальных факторов, что может свидетельствовать о влиянии снижения функции почек на прогрессирующее истончение сосудистой оболочки.

Взаимосвязь механизмов нарушения почечной функции и снижения ТХ широко обсуждается. Сосудистая оболочка истончается, отражая повреждение микрососудистого русла, что может свидетельствовать о системном поражении [10]. Доказано, что почечная недостаточность связана с окислительным стрессом, субклиническим воспалением и эндотелиальной дисфункцией, которые также могут объяснить наличие истончения хориоидеи у таких пациентов даже на ранних стадиях. R. Martens и соавт. [15] показали связь микроваскулярной эндотелиальной дисфункции с протеинурией, наиболее выраженной у пациентов с СД 2-го типа, C. Balmforth и соавт. [11] — с биомаркерами эндотелиальной дисфункции и сосудистого воспаления, такими как эндотелин-1, ADMA и интерлейкин-6.

Повреждение хориоидеи также может быть вторичным по отношению к ретинопатии, потому что наружные слои сетчатки и ПЭС получают питание из хориоидальных сосудов. Кроме того, дисфункция вегетативной нервной системы у пациентов с почечной недостаточностью играет роль в истончении хориоидеи [16]. Необходимо отметить, что максимальное уменьшение ТХ отмечено в группе пациентов с ПДР, что может быть связано с серьезными изменениями в сосудистой сети сетчатки и общим снижением хориоидального кровотока. T. Nagaoka и соавт. [17] сообщают об избирательном заполнении хориокапилляров при ангиографии с индоцианином зеленым и снижении хориоидального кровотока при лазерной допплеровской флоуметрии при НПДР. Такие результаты исследований указывают на то, что диабетическая хориоидопатия может существовать до начала ДР. Мы наблюдали наибольшие изменения ТХ у пациентов с СД, особенно в группе с тяжелыми изменениями сетчатки. H. Endo с соавт. [18] в метаанализе, объединяющем 17 исследований (4213 глаз, в том числе 1197 глаз пациентов с СД без ДР и 3016 глаз лиц контрольной группы), выявили, что субфовеальная ТХ пациентов с СД без ДР также была значительно меньше, чем у здоровой контрольной группы. Считается, что разрушение внутреннего гематоэнцефалического барьера сетчатки является первичным в развитии ДР; однако несколько гистологических исследований выявили в сосудистой оболочке пациентов с СД без ДР изменения, аналогичные изменениям при ДР: повышенная извитость сосудов, образование микроаневризм, области неперфузии, расширение или сужение просветов сосудов. Гемодинамика хориоидеи, вероятно, изменяется у пациентов с СД еще до начала ДР. Исследования с использованием лазерной допплеровской флоуметрии показали, что повышенное субфовеальное сосудистое сопротивление сосудистой оболочки глаза у больных СД коррелирует со снижением скорости кровотока в сосудистой оболочке [18]. ДР тесно связана с доклиническими морфологическими изменениями при диабетической нефропатии, примерно у трети пациентов с диабетом снижена функция почек без альбуминурии или ретинопатии [15]. T. Nagaoka и соавт. [19] при обследовании 169 глаз пациентов с СД 2-го типа, отсутствием или минимальной ДР и нормо-/микроальбуминурией обнаружили снижение скорости кровотока в сетчатке с уменьшением диаметра сосудов. Множественный регрессионный анализ показал, что уже при ХБП 3-й стадии отмечается более значимое снижение скорости кровотока в сетчатке, и это позволяет предположить, что нарушение функции почек может быть связано со снижением микроциркуляции сетчатки при ранней стадии СД 2-го типа.

Предложенная A. Agrawal и соавт. [9] методика измерения CVI считается более надежным маркером для оценки сосудов хориоидеи и позволяет количественно измерять ее васкуляризацию вне зависимости от влияния ряда физиологических факторов. Изменение индекса отражает увеличение либо количества кровеносных сосудов, либо диаметра сосудов хориоидеи в пределах обозначенной области. К настоящему времени опубликовано множество исследований, посвященных CVI и ее потенциальному применению для оценки и лечения некоторых заболеваний сетчатки и сосудистой оболочки [20—23]. R. Tan и соавт. [21] оценили структурные изменения сосудистой оболочки у пациентов с врожденными заболеваниями сетчатки и показали значительное снижение CVI по сравнению со здоровыми глазами, на основании чего авторы сделали выводы о влиянии хориоидальных сосудистых дефектов на манифестацию и прогрессирование заболевания. Подтверждением этому стали исследования при ДР, прогрессирование которой проявлялось последовательным снижением индекса хориоидальной васкуляризации и отрицательной корреляцией с нарушением хориоидальной гемодинамики, при этом CVI не был связан с длительностью заболевания, HbA1c или уровнем глюкозы в крови. ПДР демонстрировала самый низкий CVI, что указывает на ишемию хориоидеи, потерю сосудов вследствие гипоксии, которая может способствовать неоваскуляризации сетчатки. Даже у пациентов с СД без ДР показано значительное снижение CVI по сравнению со здоровыми людьми, это позволяет предположить, что хориоидальная ишемия является первичным событием [22]. M. Kim и соавт. [23] в исследовании 230 глаз с различными стадиями ДР отметили снижение хориоидального сосудистого компонента у пациентов с СД 2-го типа независимо от стадии ДР. Примечательно, что группа ПДР показала более низкие средние значения CVI по сравнению не только с контролем, но и с группой НПДР. Дефицит хориоидального кровотока может быть ранним патологическим проявлением ДР, что показано в экспериментальных исследованиях. В поддержку этих данных свидетельствуют сообщения о наличии

областей сосудистой неперфузии, что также подтверждает раннюю диабетическую хориоидопатию, предшествующую развитию и клиническим проявлениям ретинопатии. Кроме того, размер и плотность сосудов хориоидеи глаза уменьшается по мере прогрессирования диабета, а кровоток в сосудистой оболочке уменьшается у пациентов с диабетом до проявления ретинопатии [22].

Снижение CVI на доклинической стадии может служить свидетельством того, что ишемические изменения сосудистой сети хориоидеи являются основным событием в патогенезе диабетического поражения. Хориоидальные аномалии при СД включают микроаневризмы, обструкцию хориокапилляров, ремоделирование сосудов с повышенной извилистостью, выпадение сосудов и области неперфузии сосудов [24].

Увеличение ТХ на ранних стадиях ДР может быть связано с утолщением стромы, связанными с этими изменениями и последующей повышенной проницаемостью сосудистой сети хориоидеи. По мере прогрессирования заболевания стойкая гипоксия хориоидеи может привести к снижению CVI и ТХ [25]. Полученные нами данные являются подтверждением описанной выше концепции и при общем самом низком значении индекса у пациентов с ДР (на 3,06% ниже, чем при ХБП, и на 4,96% — чем при АГ), мы отметили его значимое снижение при ПДР — на 5,64% по сравнению с НПДР. При этом необходимо отметить отсутствие значимых корреляций с уровнем глюкозы крови и HbA1c, что может быть свидетельством отсутствия их влияния на уровень ТХ и CVI; при этом длительность заболевания СД по мере прогрессирования заболевания оказывала большее влияние.

Исследование CVI при ХБП показало снижение общего показателя по сравнению с пациентами с АГ, но следует отметить, что при внутригрупповом анализе показатель при ХБП 3-й стадии был ниже на 2,08%, а при ХБП 4—5-й стадиях — на 5,64% по сравнению с ХБП 1-й стадии. При этом обнаружены сильные корреляционные связи (r=0,82) с уровнем СКФ и протеинурии (r= –0,72), что подтверждает влияние функции почек на развитие изменений хориоидальной гемодинамики и значимость изучения ее количественной оценки с помощью объективного маркера — CVI. Еще одним доказательством возможности и целесообразности его изучения являются исследования Y.U. Shin и соавт. [26], показавшие наличие изменения хориоидеи при проведении гемодиализа у пациентов с терминальной стадией почечной недостаточности, который вызывает внезапное изменение количества жидкости в организме, потенциально влияя на структуру сосудистой оболочки. Несмотря на значительное снижение ТХ, CVI оставался постоянным.

Изменение хориоидального кровотока в нашем исследовании сопровождалось и изменением показателей гемодинамики сетчатки. Логичной представляется констатация самых низких параметров плотности перфузии и сосудов по сравнению с другими группами у пациентов с ДР, что сопровождалось увеличением площади и периметра ФАЗ, снижением индекса циркулярности во всех группах в зависимости от стадии заболевания. Наиболее выраженные изменения отмечались при внутригрупповом анализе у пациентов с ПДР и ХБП 4—5-й стадии. Снижение плотности сосудов может быть результатом локального или диффузного разрежения капилляров, повышенный индекс ациркулярности ФАЗ — следствием нарушения парафовеальной капиллярной сети. Нарушение хориоидального кровообращения, дополненное чрезмерной активацией ренин-ангиотензин-альдостероновой системы и вазоконстрикторным действием ангитензина II, является основной причиной развития микроваскулярных нарушений. Ранее мы сообщали о возможностях визуализации с помощью ОКТА морфологических изменений на уровне капилляров и влиянии стадии ХБП на тяжесть микрососудистых изменений сетчатки. Аналогичная зависимость была обнаружена между СКФ и плотностью перфузии, а также плотностью сосудов сетчатки и параметрами ФАЗ [6]. При этом дополнительные изменения микроциркуляции, связанные с СД и проявляющиеся в развитии ретинопатии, подтверждают наши результаты максимального нарушения и прогрессирования нарушений гемодинамики при ДР.

Заключение

Таким образом, оценка ТХ и возможности независимого объективного количественного измерения ее васкуляризации является не просто важным диагностическим маркером, позволяющим оценить наличие и степень выраженности этих изменений, но и средством более подробного изучения патофизиологии сосудистой оболочки. Расширение возможностей неинвазивной ОКТА в диагностике нарушений хориоретинальной микроциркуляции, учитывая наличие корреляций с нарушением почечной функции, позволяет стратифицировать индивидуальную оценку факторов риска прогрессирования как ХБП, так и ДР.

Участие авторов:
Концепция и дизайн исследования: А.Ф., М.В.
Статистическая обработка данных: А.Ф., М.В., Ю.Г.
Написание текста: А.Ф., М.В., Ю.Г.
Редактирование: А.Ф., М.В., Ю.Г., А.Д., М.Т., И.Н.

Авторы заявляют об отсутствии конфликта интересов.
The authors declare no conflicts of interest.

ЛИТЕРАТУРА/REFERENCES

1. Nusinovici S, Sabanayagam C, Teo BW, et al. Vision Impairment in CKD Patients: Epidemiology, Mechanisms, Differential Diagnoses, and Prevention. *Am J Kidney Dis.* 2019;73(6):846-857. https://doi.org/10.1053/j.ajkd.2018.12.047
2. Wong LY, Liew AST, Weng WT, et al. Projecting the Burden of Chronic Kidney Disease in a Developed Country and Its Implications on Public Health. *Int J Nephrol.* 2018;2018:5196285. https://doi.org/10.1155/2018/5196285
3. Мошетова Л.К., Воробьева И.В., Дгебуадзе А. Современные аспекты гипертонической ангиоретинопатии. *Офтальмология.* 2018;15(4):470-475. Moshetova LK, Vorobieva IV, Dgebuadze A. Modern aspects of hypertensive angioretinopathy. *Ophthalmology.* 2018;15(4):470-475. (In Russ.). https://doi.org/10.18008/1816-5095-2018-4-470-475
4. Grunwald JE, Pistilli M, Ying GS, et al. Progression of retinopathy and incidence of cardiovascular disease: findings from the Chronic Renal Insufficiency Cohort Study. *Br J Ophthalmol.* 2021;105(2):246-252. https://doi.org/10.1136/bjophthalmol-2019-315333
5. Фурсова А.Ж., Дербенева А.С., Васильева М.А. и др. Особенности развития, клинические проявления и диагностика изменений сетчатки при хронической болезни почек. *Вестник офтальмологии.* 2021;137(1):107-114. Fursova AZh, Derbeneva AS, Vasilyeva MA, et al. Development, clinical manifestations and diagnosis of retinal changes in chronic kidney disease. *The Russian Annals of Ophthalmology = Vestnik oftal'mologii.* 2021;137(1):107-114. (In Russ.). https://doi.org/10.17116/oftalma2021137011107
6. Фурсова А.Ж., Васильева М.А., Дербенева А.С. и др. Оптическая когерентная томография-ангиография в диагностике микроваскулярных изменений сетчатки при хронической болезни почек (клинические наблюдения). *Вестник офтальмологии.* 2021;137(3):97-104. Fursova AZh, Vasil'eva MV, Derbeneva AS, et al. Optical coherence tomography angiography in the diagnosis of retinal microvascular changes in chronic kidney disease (clinical observations). The Russian Annals of Ophthalmology = *Vestnik oftal'mologii.* 2021;137(3):97-104. (In Russ.). https://doi.org/10.17116/oftalma202113703197
7. Будзинская М.В., Липатов Д.В., Павлов В.Г., Петрачков Д.В. Биомаркеры диабетической ретинопатии. *Сахарный диабет.* 2020;23(1):88-94. Budzinskaya MV, Lipatov DV, Pavlov VG, Petrachkov DV. Biomarkers for diabetic retinopathy. *Diabetes Mellitus = Sakharnyy diabet.* 2020;23(1):88-94. (In Russ.). https://doi.org/10.14341/DM10045
8. Singh SR, Vupparaboina KK, Goud A, et al. Choroidal imaging biomarkers. *Surv Ophthalmol.* 2019;64(3):312-333. https://doi.org/10.1016/j.survophthal.2018.11.002
9. Agrawal R, Gupta P, Tan KA, Cheung CM, Wong TY, Cheng CY. Choroidal vascularity index as a measure of vascular status of the choroid: Measurements in healthy eyes from a population-based study. *Sci Rep.* 2016;6:21090. https://doi.org/10.1038/srep21090
10. Tan KA, Gupta P, Agarwal A, et al. State of science: Choroidal thickness and systemic health. *Surv Ophthalmol.* 2016;61(5):566-581. https://doi.org/10.1016/j.survophthal.2016.02.007
11. Balmforth C, van Bragt JJ, Ruijs T, Cameron JR, et al. Chorioretinal thinning in chronic kidney disease links to inflammation and endothelial dysfunction. *JCI Insight.* 2016;1(20):e89173. https://doi.org/10.1172/jci.insight.89173
12. Akay F, Gundogan FC, Yolcu U, et al. Choroidal thickness in systemic arterial hypertension. *Eur J Ophthalmol.* 2016;26(2):152-157. https://doi.org/10.5301/ejo.5000675
13. Masis M, Hernandez E, Wu L. Choroidal thickness in patients with systemic hypertension. *Invest Ophthalmol Vis Sci.* 2011;52:5296.
14. Mulè G, Vadalà M, La Blasca T, Gaetani R, Virone G, Guarneri M, Castellucci M, Guarrasi G, Terrasi M, Cottone S. Association between early-stage chronic kidney disease and reduced choroidal thickness in essential hypertensive patients. *Hypertens Res.* 2019;42(7):990-1000. https://doi.org/10.1038/s41440-018-0195-1
15. Martens RJH, Houben AJHM, Kooman JP, et al. Microvascular endothelial dysfunction is associated with albuminuria: the Maastricht Study. *J Hypertens.* 2018;36(5):1178-1187. https://doi.org/10.1097/HJH.0000000000001674
16. Wong CW, Wong TY, Cheng CY, et al. Kidney and eye diseases: common risk factors, etiological mechanisms, and pathways. *Kidney Int.* 2014;85(6):1290-1302. https://doi.org/10.1038/ki.2013.491
17. Nagaoka T, Kitaya N, Sugawara R, et al. Alteration of choroidal circulation in the foveal region in patients with type 2 diabetes. *Br J Ophthalmol.* 2004;88(8):1060-1063. https://doi.org/10.1136/bjo.2003.035345
18. Endo H, Kase S, Saito M, et al. Choroidal Thickness in Diabetic Patients Without Diabetic Retinopathy: A Meta-analysis. *Am J Ophthalmol.* 2020;218:68-77. https://doi.org/10.1016/j.ajo.2020.05.036
19. Nagaoka T, Yoshida A. Relationship between retinal blood flow and renal function in patients with type 2 diabetes and chronic kidney disease. *Diabetes Care.* 2013;36(4):957-961. https://doi.org/10.2337/dc12-0864
20. Paterson EN, Ravindran ML, Griffiths K, et al. Association of reduced inner retinal thicknesses with chronic kidney disease. *BMC Nephrol.* 2020;21:37. https://doi.org/10.1186/s12882-019-1679-1
21. Tan R, Agrawal R, Taduru S, et al. Choroidal Vascularity Index in Retinitis Pigmentosa: An OCT Study. *Ophthalmic Surg Lasers Imaging Retina.* 2018;49(3):191-197. https://doi.org/10.3928/23258160-20180221-07
22. Melancia D, Vicente A, Cunha JP, et al. Diabetic choroidopathy: a review of the current literature. *Graefes Arch Clin Exp Ophthalmol.* 2016;254(8):1453-1461. https://doi.org/10.1007/s00417-016-3360-8
23. Kim K, Kim ES, Yu SY. Optical coherence tomography angiography analysis of foveal microvascular changes and inner retinal layer thinning in patients with diabetes. *Br J Ophthalmol.* 2018;102(9):1226-1231. https://doi.org/10.1136/bjophthalmol-2017-311149
24. Iovino C, Pellegrini M, Bernabei F, et al. Choroidal Vascularity Index: An In-Depth Analysis of This Novel Optical Coherence Tomography Parameter. *J Clin Med.* 2020;9(2):595. https://doi.org/10.3390/jcm9020595
25. Kim M, Ha MJ, Choi SY, Park YH. Choroidal vascularity index in type-2 diabetes analyzed by swept-source optical coherence tomography. *Sci Rep.* 2018;8(1):70. https://doi.org/10.1038/s41598-017-18511-7
26. Shin YU, Lee DE, Kang MH, et al. Optical coherence tomography angiography analysis of changes in the retina and the choroid after haemodialysis. *Sci Rep.* 2018;8(1):17184. https://doi.org/10.1038/s41598-018-35562-6

Поступила 05.02.2022
Received 05.02.2022
Принята к печати 14.03.2022
Accepted 14.03.2022

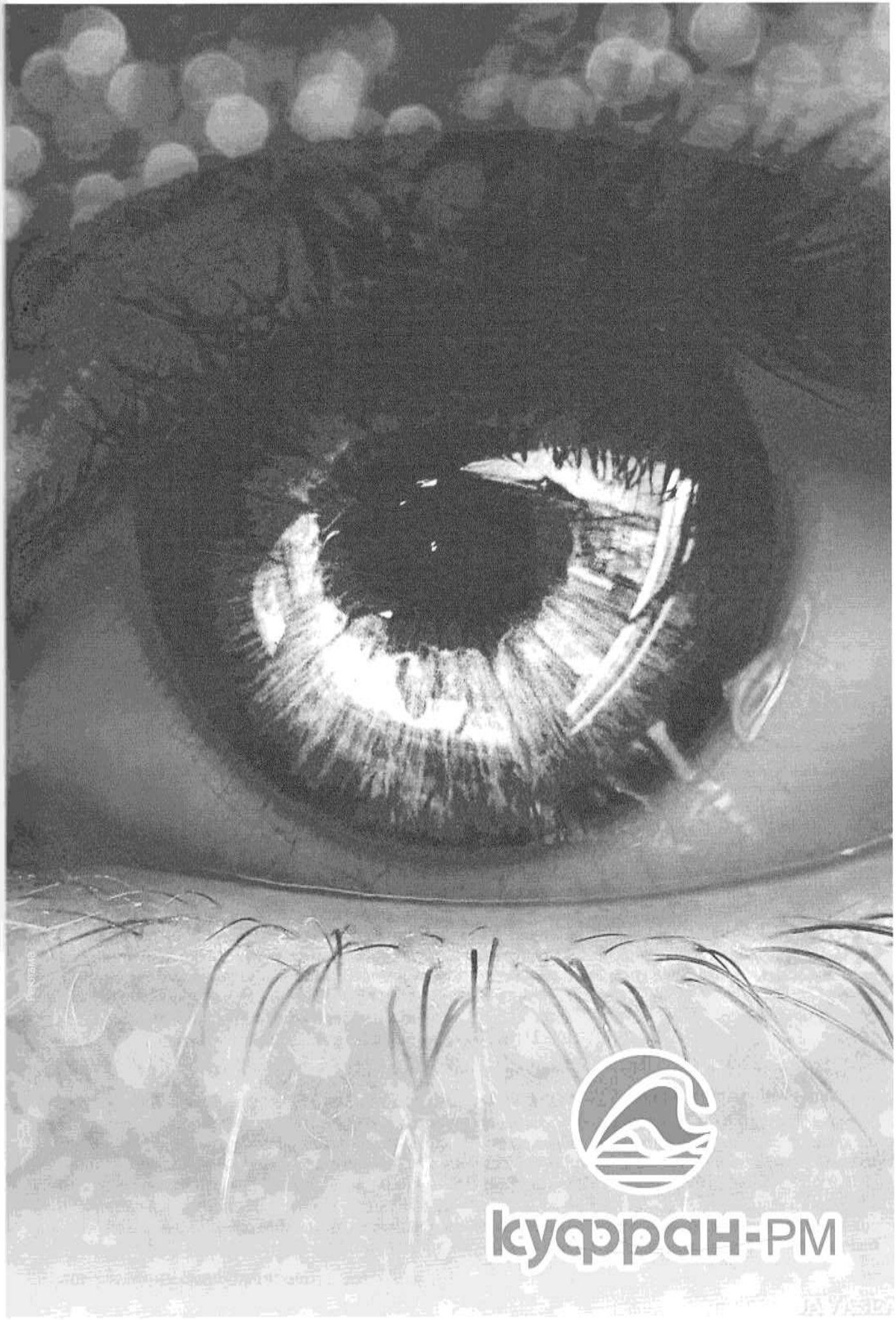
куфран-РМ

Вестник офтальмологии
2022, Т. 138, №2, с. 58-64
https://doi.org/10.17116/oftalma202213802158

Russian Annals of Ophthalmology =
Vestnik Oftal'mologii 2022, vol. 138, №2, pp. 58-64
https://doi.org/10.17116/oftalma202213802158

Ферментативная активность параоксоназы в зависимости от полиморфизма Q192R гена *PON1* у пациентов с первичной открытоугольной глаукомой

© Ю.Е. ФИЛИППОВА[1], Т.Н. МАЛИШЕВСКАЯ[2], С.А. ПЕТРОВ[1], Д.Г. ГУБИН[4, 5], А.С. ВЛАСОВА[1, 3]

[1]ФГБУН Федеральный исследовательский центр «Тюменский научный центр Сибирского отделения Российской академии наук», Тюмень, Россия;
[2]ФГБУ «Национальный медицинский исследовательский центр глазных болезней им. Гельмгольца» Минздрава России, Москва, Россия;
[3]ГАУЗ ТО «Областной офтальмологический диспансер», Тюмень, Россия;
[4]ФГБОУ ВО «Тюменский государственный медицинский университет» Минздрава России, Тюмень, Россия;
[5]Тюменский кардиологический научный центр — филиал ФГБНУ «Томский национальный исследовательский медицинский центр Российской академии наук», Томск, Россия

РЕЗЮМЕ

Считается, что одним из основных ферментов крови, осуществляющих гидролиз окисленных липидов в составе липопротеинов, является кальций-зависимая гидролаза параоксоназа-1, которая обладает значительным антиоксидантным действием в зависимости от полиморфизма гена *PON1*.

Цель исследования. Генотипирование по полиморфизму Q192R гена *PON1* пациентов с первичной открытоугольной глаукомой (ПОУГ) для выяснения генетической предрасположенности к дислипидемии и атеросклерозу, а также определение возможности коррекции сниженной активности фермента *PON1* у обследованных лиц комплексным препаратом Цитофлавин.

Материал и методы. Включенные в исследование 25 мужчин с развитой стадией ПОУГ, компенсированной гипотониками, и 20 добровольцев без ПОУГ (средний возраст 63,0±5,4 года) генотипированы по полиморфизму Q192R гена *PON1* с помощью анализатора. Активность *PON1* оценивали по скорости образования нитрофенола при добавлении параоксона, разведенного в ацетоне, к плазме крови. На втором этапе пациентам (разных фенотипов) был назначен комплексный препарат Цитофлавин.

Результаты. Выявлено, что гомозиготные носители аллеля 192R обладали значимо более низкими уровнями активности *PON1*, чем гомозиготные носители аллеля Q192. Носительство аллеля 192R может определять повышенный риск атеросклеротического повреждения у пациентов с ПОУГ, особенно на фоне высокого уровня атерогенных липопротеинов крови, низкого уровня липопротеинов высокой плотности или высокого уровня перекисного окисления липидов в крови. Препарат Цитофлавин проявлял положительный терапевтический эффект в отношении окислительного стресса и гиперхолестеринемии у пациентов с ПОУГ.

Заключение. Полученные данные могут использоваться для определения атерогенности липопротеинов и прогрессирования глаукомной оптической нейрооптикопатии и оптимизации терапии ПОУГ.

Ключевые слова: *первичная открытоугольная глаукома, ген PON1, фермент параоксоназа -1, липидный обмен, атеросклероз, Цитофлавин.*

ИНФОРМАЦИЯ ОБ АВТОРАХ:
Филиппова Ю.Е. — e-mail: julia180592@yandex.ru; https://orcid.org/0000-0001-5035-3128
Малишевская Т.Н. — e-mail: malishevskoff@yandex.ru; https://orcid.org/0000-0003-3679-8619
Петров С.А. — e-mail: tumiki@yandex.ru; https://orcid.org/0000-0002-1566-2299
Губин Д.Г. — e-mail: dgubin@mail.ru; https://orcid.org/0000-0003-2028-1033
Власова А.С. — e-mail: okula-83@mail.ru; https://orcid.org/0000-0002-6835-3393
Автор, ответственный за переписку: Малишевская Т.Н. — e-mail: malishevskoff@yandex.ru

КАК ЦИТИРОВАТЬ:
Филиппова Ю.Е., Малишевская Т.Н., Петров С.А., Губин Д.Г., Власова А.С. Ферментативная активность параоксоназы в зависимости от полиморфизма Q192R гена *PON1* у пациентов с первичной открытоугольной глаукомой. *Вестник офтальмологии.* 2022;138(2):58–64. https://doi.org/10.17116/oftalma202213802158

Enzymatic activity of paraoxonase depending on polymorphism Q192R of the *PON1* gene in patients with primary open-angle glaucoma

© YU.E. FILIPPOVA[1], T.N. MALISHEVSKAYA[2], S.A. PETROV[1], D.G. GUBIN[4, 5], A.S. VLASOVA[1, 3]

[1]Federal Research Center Tyumen Scientific Center of the Siberian Branch of the Russian Academy of Sciences, Tyumen, Russia;
[2]Helmholtz National Medical Research Center of Eye Diseases, Moscow, Russia;
[3]Regional Ophthalmology Clinic, Tyumen, Russia;
[4]Tyumen State Medical University, Tyumen, Russia;
[5]Tyumen Cardiological Research Center — branch of the Tomsk National Research Medical Center of the Russian Academy of Sciences, Tyumen, Russia

ABSTRACT

It is believed that one of the main blood enzymes that hydrolyzes oxidized lipids incorporated in lipoproteins is the calcium-dependent hydrolase of paraoxonase 1, which has a significant antioxidant effect depending on the polymorphism of the *PON1* gene.

Purpose — to genotype patients with primary open-angle glaucoma (POAG) by the Q192R polymorphism of the *PON1* gene in order to identify their genetic predisposition to dyslipidemia and atherosclerosis, as well as to determe the possibility of correcting the reduced activity of the *PON1* enzyme in the examined individuals by the complex drug Cytoflavin.

Material and methods. The study included 25 men with advanced POAG, IOP compensated by hypotonic agents, and 20 volunteers without POAG (mean age 63.0±5.4 years). All subjects underwent genotyping by the Q192R polymorphism of the *PON1* gene using an analyzer. *PON1* activity was assessed by the rate of nitrophenol formation when paraoxone diluted in acetone was added to the blood plasma. At the second stage, patients (of different phenotypes) were prescribed the complex drug Cytoflavin.

Results. Homozygous carriers of the 192R allele were found to have significantly lower levels of *PON1* activity than homozygous carriers of the Q192 allele. Carriage of the 192R allele may determine an increased risk of atherosclerotic injury in patients with POAG, especially in cases with high levels of atherogenic blood lipoproteins, low levels of high-density lipoproteins, or high levels of peroxidized lipids in the blood. The drug Cytoflavin showed a positive therapeutic effect on oxidative stress and hypercholesterinemia in POAG patients.

Conclusion. These findings can be used to determine the atherogenicity of lipoproteins and the progression of glaucomatous optic neuropathy and to optimize the therapy of PAHO.

Keywords: *primary open-angle glaucoma, PON1 gene, paraoxonase enzyme 1, lipid metabolism, atherosclerosis, Cytoflavin.*

INFORMATION ABOUT THE AUTHORS:

Filippova Yu.E. — e-mail: julia180592@yandex.ru; https://orcid.org/0000-0001-5035-3128
Malishevskaya T.N. — e-mail: malishevskoff@yandex.ru; https://orcid.org/0000-0003-3679-8619
Petrov S.A. — e-mail: tumiki@yandex.ru; https://orcid.org/0000-0002-1566-2299
Gubin D.G. — e-mail: dgubin@mail.ru; https://orcid.org/0000-0003-2028-1033
Vlasova A.S. — e-mail: okula-83@mail.ru; https://orcid.org/0000-0002-6835-3393
Corresponding author: Malishevskaya T.N. — e-mail: malishevskoff@yandex.ru

TO CITE THIS ARTICLE:

Filippova YuE, Malishevskaya TN, Petrov SA, Gubin DG, Vlasova AS. Enzymatic activity of paraoxonase depending on polymorphism Q192R of the *PON1* gene in patients with primary open-angle glaucoma. *Russian Annals of Ophthalmology = Vestnik oftal'mologii.* 2022;138(2):58–64. (In Russ.). https://doi.org/10.17116/oftalma202213802158

В последние годы активно проводятся исследования патогенетических механизмов развития глаукомы. Доказано, что различные системные факторы, такие как гиперлипопротеинемия и окислительный стресс, могут способствовать возникновению и усилению тяжести глаукомного повреждения [1—4]. Однако результаты некоторых исследований противоречивы. Так, в ряде работ доказано, что люди, у которых показатели липидного обмена превышают референсные значения возрастной нормы, имеют более высокий риск развития первичной открытоугольной глаукомы (ПОУГ) [5, 6], а показатели распространенности гипертензии и высокого уровня триглицеридов были выше у пациентов с глаукомой, чем без нее [7, 8]. X. Song и соавт. [9] выявили внутреннюю связь между атеросклерозом и глаукомой.

Окисление липидов является естественным метаболическим процессом, необходимым для роста клеток любого типа. Превышению нормальных концентраций окисленных липопротеинов препятствуют защитные антиокислительные клеточные механизмы. Повышенное образование окисленных липопротеинов вызывает снижение антиоксидантного потенциала плазмы, активацию перекисного окисления липидов (ПОЛ), в результате чего развивается окислительный стресс. Неконтролируемое ПОЛ — основной путь химической трансформации липопротеинов [10]. Липиды «атерогенной» фракции — липопротеины низкой плотности (ЛПНП), которые захватываются и удерживаются молекулами протеогликанов интимы артериальной стенки, — подвержены перекисной модификации в наибольшей степени.

Считается, что одним из основных ферментов крови, осуществляющих гидролиз окисленных липидов в составе липопротеинов, является кальций-зависимая гидролаза параоксоназа 1 (PON1), которая обладает значительным антиоксидантным действием. PON1 в сыворотке крови находится в связанном состоянии с липопротеинами высокой плотности (ЛПВП). Было установлено, что PON1 снижает уровень окислительной модификации ЛПНП *in vitro*, осуществляя гидролиз окисленных липидов. Кроме того, PON1 защищает и сами ЛПВП от окисления, позволяя сохранять их антиатерогенные свойства [11, 12].

PON1 может инактивироваться при выраженном окислительном стрессе, вызванном воспалением [13], что еще сильнее ухудшает функцию ЛПВП. При некоторых патологических состояниях (инфаркт миокарда, сахарный диабет 2-го типа, семейная гиперхолестеринемия) активность PON1 снижена. На практике низкая активность PON1 связана с ухудшением прогнозов сердечно-сосудистых заболеваний, и было обнаружено, что она снижается при различных воспалительных [14] и инфекционных [15] заболеваниях.

Интрелейкин-10, который при определенных обстоятельствах может выступать как провоспалительный цитокин, также способен снижать уровень ЛПВП в плазме за счет увеличения микропиноцитоза [16].

Наблюдается значительная вариабельность в отношении активности PON1 у разных индивидуумов. Гистограммы распределения частот позволили выявить три различных фенотипа, соответствующих высокой, промежуточной и низкой активности PON1 в сыворотке крови. Ряд исследований свидетельствуют о возможном расхождении между концентрацией фермента и его активностью [17]. В связи с этим очень важны исследования, направленные на выявление генетически запрограммированной системы поддержания баланса структуры и функции липопротеинов для предотвращения их модификации, в результате которой они приобретают проатерогенные свойства.

Группа ученых во главе с T. Bhattacharyya [18] доказала связь между генетическими детерминантами и активностью фермента PON1, с одной стороны, и развитием системного окислительного стресса — с другой, что указывает на потенциальную роль PON1 в защите сосудов от атеросклероза. Результаты предварительных исследований свидетельствуют, что повышение активности белка PON1 приводит к снижению риска возникновения атеросклероза [19].

В офтальмологии проводились исследования баланса окислителей/антиоксидантов, фенотипов PON1, связанной с ЛПВП, и уровней обычных липидов в сыворотке крови у пациентов с глаукомой псевдонормального давления и псевдоэксфолиативной глаукомой по сравнению со здоровыми лицами, вошедшими в контрольные группы [20]. Было установлено, что выраженность окислительного стресса и сниженная активность PON1 наблюдались в группе пациентов с глаукомой псевдонормального давления, а PON1 является ключевым элементом функции ЛПВП с учетом метаболизма липидов и окислительного стресса повреждения.

Полиморфизм в гене *PON1* существенно влияет на каталитическую способность фермента. Однонуклеотидный полиморфизм этого гена, приводящий к изменению активности параоксоназы, представляет собой несинонимическую замену Q192R SNP в Region Ex6+ 78A>G [GenBank: http://www.ncbi.nlm.nih.gov]. Эта замена связана с продукцией двух аллоферментов, различающихся аминокислотными остатками: глутаминовый (Q) или аргининовый (R) — в позиции 192 активного центра фермента [21].

На данный момент хорошо изучены полиморфизмы кодирующей области гена *PON1* L55M (rs854560) и Q192R (rs662). Установлено, что изоформа белка Q192 обладает значительно сниженной параоксоназной активностью и осуществляет гидролиз нефизиологического субстрата параоксона менее эффективно, чем изоформа 192R. Было выявлено, что благодаря своей липолактоназной активности PON1 может осуществлять гидролиз окисленных фосфолипидов плазматической мембраны макрофагов с образованием липолактонов, являющихся модуляторами местного воспалительного процесса и стимуляторами обратного транспорта холестерина. Также было выявлено, что уровень лактоназной активности PON1 тоже различается между двумя белковыми изоформами — Q192 и 192R.

Некоторые экзогенные факторы могут модулировать активность PON1 и/или уровень экспрессии гена. На уровень активности фермента PON1 могут оказывать влияние физическая активность, отказ от курения, диета. В исследованиях последних лет было обнаружено, что некоторые вещества повышают активность фермента PON1 и улучшают здоровье сердца. Подобно изменениям в питании, эти ингредиенты в первую очередь повышают PON1, действуя как антиоксиданты [22, 23].

Отечественный препарат «Цитофлавин» является метаболическим цитопротектором, антигипоксантом, антиоксидантом и энергокорректором, стимулирующим синтез белка внутри клеток и участвующим в процессе быстрой утилизации жирных кислот. В ряде экспериментальных [24] и клинических работ [25] изучалось гиполипидемическое и антиоксидантное действие цитофлавина при дислипидемии, сопровождающей метаболический синдром, алиментрное ожирение, неалкогольную жировую болезнь печени, острый инфаркт миокарда.

Цель исследования — генотипирование по полиморфизму Q192R гена *PON1* пациентов с ПОУГ для выяснения генетической предрасположенности к дислипидемии и атеросклерозу, а также определение возможности коррекции сниженной активности фермента PON1 у обследованных лиц комплексным препаратом Цитофлавин.

Материал и методы

По полиморфизму Q192R гена *PON1* генотипированы 25 мужчин европеоидной расы (средний возраст 63,0±5,4 года) с ПОУГ (развитая стадия, внутриглазное давление компенсировано гипотониками) и 20 добровольцев соответствующего возраста без ПОУГ. Полиморфизм гена *PON1* определяли с помощью анализатора — секвенатора ДНК PyroMark Q24 (QIAGEN GmbH, Германия) методом пиросеквенирования. Полиморфизм кодирующего региона PON1-Q192R определяет субстрат-зависимый эффект на активность. Активность PON1 измерялась в плазме крови относительно субстрата параоксон (Sigma) на спекрофотометре SmartSpecTMPlus (Bio-Rad, США) согласно лицензированной методике [27]. Активность PON1 оценивали по скорости образования нитрофенола при добавлении параоксона,

разведенного в ацетоне, к плазме крови. Конечная концентрация параоксона в реакционной смеси (100 ммоль/л трис-HCl, pH=8,0; 2 ммоль/л $CaCl_2$) составляла 12 ммоль/л. За 1 единицу активности принимали 1 нмоль нитрофенола, образующийся в 1 мин на 1 мл плазмы.

Схема терапии Цитофлавином включала внутривенное капельное введение раствора в объеме 10 мл в 200 мл 0,9% раствора изотонического раствора натрия хлорида ежедневно, курс 10 дней, затем амбулаторно перорально по 2 таблетки 2 раза в сутки в течение 25 дней (100 таблеток на курс лечения).

Статистическая обработка результатов исследования проводилось в пакетах программ для статистического анализа Statistica 10.0 и IBM SPSS Statistics 21.0. Для описания количественных данных применялись методы описательной статистики с вычислением среднего значения и стандартного отклонения ($M \pm m$), медианы и интерквартильного размаха (Me [25-й; 75-й перцентили]), для проверки количественных данных на нормальность распределения применялся критерий Колмогорова—Смирнова. Значимость различий количественных показателей между двумя независимыми группами оценивалась с использованием U-критерия Манна—Уитни или t-критерия Стьюдента в зависимости от распределения данных. Количественную оценку связи двух признаков оценивали с помощью отношения шансов и его 95% доверительного интервала (ДИ). Расчет отношения шансов осуществлялся на основе таблиц сопряженности или с использованием бинарной логистической регрессии. Критический уровень значимости при проверке статистических гипотез принимался равным 0,05 (значение $p<0,05$).

Результаты

С точки зрения ферментативной активности PON1 сыворотки крови человека присутствует в двух основных полиморфных формах варьирующих в положении аминокислоты 192, а именно замещение глутамина (Q) на аргинин (R) в кодоне 192 **(рис. 1)**.

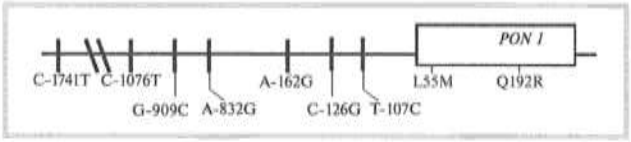

Рис. 1. **Схема наиболее распространенных полиморфизмов кодирующей области гена *PON1* — L55M (rs854560) и Q192R (rs662).**

Fig. 1. **The scheme of the most common polymorphisms of the coding region of the gene *PON1* — L55M (rs854560) and Q192R (rs662).**

Генетический полиморфизм Q192R отвечает за три фенотипа: QQ, QR и RR — для низкой, средней и высокой активности PON1 соответственно. Фенотипическое распределение активности PON1 у пациентов с глаукомой и здоровых лиц контрольной группы представлена в **табл. 1**.

При сопоставлении уровня активности PON1 между носителями различных генотипов у всех обследованных лиц выяснилось, что фенотип QQ (низкая активность) оказался более доминирующим в группе пациентов с ПОУГ по сравнению с контрольной группой, а фенотип QR (средняя активность) преобладал в группе добровольцев соответствующего возраста без глаукомы **(рис. 2)**.

Активность PON1 была минимальной у носителей генотипа QQ192 и максимальной у носителей генотипа RR192, как среди пациентов с ПОУГ, так и в контрольной группе. Значимые отличия активности PON1 получены у пациентов с ПОУГ — носителей QQ192 по сравнению с носителями QR192 ($p<0,001$); QQ192 по сравнению с RR192 ($p<0,001$); QR192 по сравнению с RR192 ($p<0,001$), а в контрольной группе — также у носителей QQ192 по сравнению с QR192 ($p<0,05$); QQ192 по сравнению с RR192 ($p<0,05$); QR192 по сравнению с RR192 ($p<0,05$; **рис. 3**).

Риск возникновения клинически значимого атеросклеротического повреждения при ПОУГ для гомозиготы QQ в среднем в 1,41 раза выше, а для гетерозиготы QR — в 1,4 раза ниже, чем у лиц того же возраста без глаукомы. Для гомозиготы RR отмечена тенденция к снижению риска атеросклеротического

Таблица 1. **Фенотипическое распределение активности PON1 у пациентов с ПОУГ и добровольцев контрольной группы без глаукомы**

Table 1. **Phenotypic distribution of PON1 activity in patients with POAG and non-glaucoma controls**

Группы сравнения	Фенотип			*p*
	QQ	QR	RR	
ПОУГ (n=25)	57,5% (n=14)	36,3% (n=9)	5,9% (n=2)	<0,001
Активность PON1 (ед. акт.)	24,05±1,17	27,41±1,51	29,35±1,21	
Группа контроля (n=20)	40,7% (n=8)	51,5% (n=10)	8,2% (n=2)	<0,05
Активность PON1 (ед. акт.)	26,32±2,34	27,54±1,51	29,57±1,21	
ОР, 95% ДИ показателя ОР	1,41±0,12 [1,01-2,61]	−1,41±0,21 [1,11-1,6]	−1,39±0,15 [0,37 1,23]	<0,001

Примечание. ОР — относительный риск клинически значимого атеросклеротического повреждения.

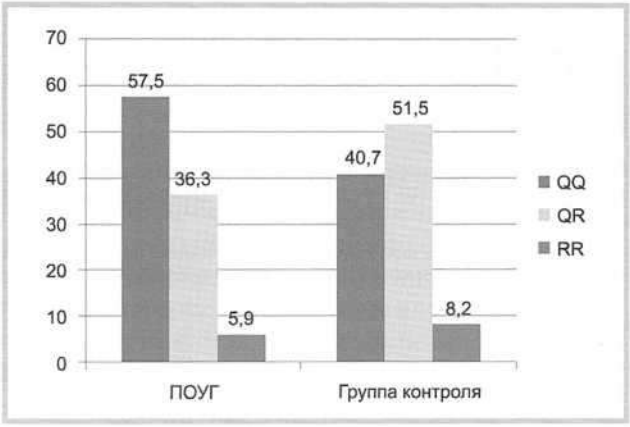

Рис. 2. **Соотношение фенотипов по полиморфизму Q192R в группах сравнения.**

Fig. 2. **The ratio of phenotypes by polymorphism Q192R in study groups.**

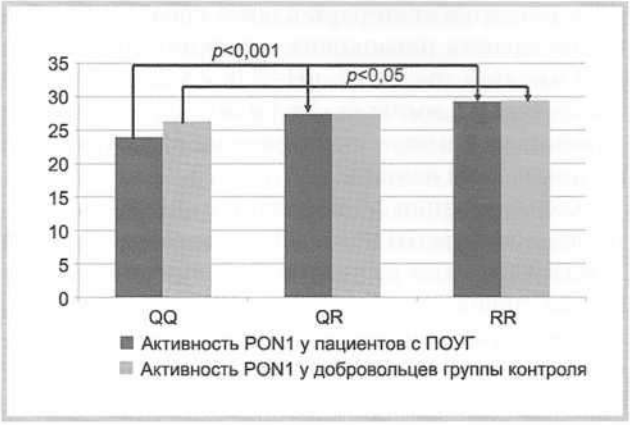

Рис. 3. **Активность *PON1* у носителей различных генотипов в группах сравнения.**

Fig. 3. PON1 **activity in carriers of different genotypes in study groups.**

повреждения в 1,39 раза, хотя из-за небольшого числа наблюдений данная тенденция статистически незначима.

Пациентам групп сравнения (разных фенотипов) был назначен комплексный препарат «Цитофлавин» по схеме, приведенной в разделе «Материал и методы». Изменение активности фермента PON1 у пациентов с генетическим полиморфизмом Q192R после курса лечения представлено в **табл. 2**.

На фоне лечения выявлено значимое улучшение активности фермента PON1 у пациентов фенотипов QR и RR и положительная тенденция повышения активности у гомозигот QQ в обеих группах сравнения.

Учитывая результаты наших предыдущих исследований (нормализация липидограммы, снижение выраженности окислительного стресса, повышение антиоксидантной способности сыворотки крови, улучшение функции сосудистого эндотелия у пациентов с ПОУГ) [4, 26], мы считаем целесообразным назначение препарата «Цитофлавин» всем пациентам с ПОУГ, особенно с выраженной предрасположенностью к развитию атеросклеротического повреждения и нарушению липидного обмена.

Обсуждение

Повышенную устойчивость к заболеваниям гетерозигот можно объяснить более разнообразным, чем у гомозигот, составом аллоферментов, которые проявляют активность по отношению к широкому спектру экзогенных и эндогенных факторов. Результаты настоящего исследования не противоречат данным подобных исследований при сахарном диабете, атеросклерозе, болезни Паркинсона, первичной глаукоме [20, 27—29]. Показано, что гидролизующая активность параоксоназы по отношению к ЛПВП максимальна у индивидов с генотипом PON1 RR192, а у индивидов с генотипом PON1 QQ192 эта активность в несколько раз ниже. Вместе с тем способность аллоферментов параоксоназы защищать ЛПНП от окисления полностью противоположна параоксонгидролизующей активности. Так, PON1 192R намного слабее защищала ЛПНП от пероксидации, чем PON1 192Q, что говорит о меньшей активности аллофермента PON1 R при метаболизировании липидных перекисей по сравнению с аллоферментом PON1 Q. Гетерозигота, таким образом, обладает более надежной защитой от комбинированного воздействия неблагоприятных факторов внешней и внутренней сред, большей адаптивностью, чем каждая из гомозигот. В свете этой информации становится понятно, почему гетерозиготы проявляют повышенную устойчивость к заболеванию.

В нашем предыдущем исследовании было доказано, что по мере прогрессирования ПОУГ снижаются эндогенные механизмы антиоксидантной защиты, ухудшается функция сосудистого эндотелия, активируются процессы атерогенеза на фоне дислипидемии и нарушения циркадной регуляции метаболического гемостаза [25].

Таблица 2. **Динамика активности (ед. акт.) фермента PON1 у пациентов с генетическим полиморфизмом Q192R на фоне лечения**

Table 2. **Changes in the activity of the PON1 enzyme (in activity units) in patients with genetic polymorphism Q192R receiving treatment**

Генотип	Основная группа, *n*=25		*p*	Контрольная группа, *n*=20		*p*
	Исходно	Сразу после курса лечения		Исходно	Сразу после курса лечения	
QQ192	24,05±1,17	24,8±2,26	0,08	26,32±2,34	26,58±2,34	0,09
QR192	27,41±1,51	28,13±1,51	0,039	27,54±1,51	28,04±2,31	0,044
RR192	29,35±1,21	30,13±3,02	0,024	29,57±1,21	29,92±2,16	0,051

Настоящее исследование подтвердило, что снижение эндогенных механизмов антиоксидантной защиты у пациентов с ПОУГ может быть связано с полиморфизмом Q192R гена *PON1* и более низкой арилэстеразной активностью PON1. Гомозиготные носители аллеля 192R обладали значимо более низкими уровнями активности PON1, чем гомозиготные носители аллеля Q192. Носительство аллеля 192R может определять повышенный риск атеросклеротического повреждения у пациентов с ПОУГ, особенно на фоне высокого уровня атерогенных липопротеинов крови, низкого уровня ЛПВП или высокого уровня ПОЛ в крови.

В предыдущем исследовании мы обнаружили, что препарат «Цитофлавин» проявлял терапевтические эффекты в отношении окислительного стресса и гиперхолестеринемии у пациентов с ПОУГ. В настоящем исследовании мы убедились, что на фоне лечения меняется активность PON1 — фермента, который отвечает за защиту липопротеинов от пероксидации. Однако необходимы дальнейшие исследования для выявления ассоциаций между активностью PON1, липидными фракциями, показателями ПОЛ, выраженностью эндотелиальной дисфункции и прогрессированием ПОУГ у носителей разных генотипов по полиморфизму Q192R гена *PON1*.

Заключение

Чрезвычайно важным является дальнейшее изучение полиморфизмов гена *PON1* для определения предрасположенности к дислипидемии и развитию атеросклероза у пациентов с ПОУГ как факторов риска эндотелиальной дисфункции и прогрессирования глаукомной оптической нейрооптикопатии. Патогенетически обоснованный подход к использованию Цитофлавина в комплексном лечении пациентов с ПОУГ и расширение доказательной базы эффективности сукцинатсодержащих препаратов, на наш взгляд, открывают перспективы для рассмотрения возможных альтернативных стратегий повышения уровня и активности PON1 и в целом совершенствования терапии у коморбидных пациентов с глаукомой.

Участие авторов:
Концепция и дизайн исследования: Т.М.
Сбор и обработка материала: Ю.Ф., А.В.
Написание текста: Ю.Ф.
Редактирование: Т.М., С.П., Д.Г.

Авторы заявляют об отсутствии конфликта интересов.
The authors declare no conflicts of interest.

ЛИТЕРАТУРА/REFERENCES

1. Skrzypecki J, Ufnal M, Szaflik J, Filipiak K. Blood pressure and glaucoma: At the crossroads between cardiology and ophthalmology. *Cardiol J*. 2019; 26(1):8-12. https://doi.org/10.5603/CJ.2019.0008
2. Tabak S, Schreiber-Avissar S, Beit-Yannai E. Crosstalk between MicroRNA and Oxidative Stress in Primary Open-Angle Glaucoma. *Int J Mol Sci*. 2021; 22:2421. https://doi.org/10.3390/ijms22052421
3. Lerner N, Chen I, Schreiber-Avissar S, Beit-Yannai E. Extracellular Vesicles Mediate Anti-Oxidative Response — In Vitro Study in the Ocular Drainage System. *Int J Mol Sci*. 2020;21:6105. https://doi.org/doi:10.3390/ijms21176105
4. Малишевская Т.Н., Киселева Т.Н., Филиппова Ю.Е., Зайцев М.С., Власова А.С., Немцова И.В., Луговкина К.В. Состояние антиоксидантного статуса и липидного спектра крови у пациентов с разными вариантами течения первичной открытоугольной глаукомы. *Офтальмология*. 2020;17(4):761-770.
Malishevskaya TN, Kiseleva TN, Filippova YuE, Zaitsev MS, Vlasova AS, Nemtsova IV, Lugovkina KV. State of antioxidant status and lipid spectrum of blood in patients with different variants of the course of primary open-angle glaucoma. *Ophthalmology = Oftalmologiya*. 2020;17(4):761-770. (In Russ.) https://doi.org/10.18008/1816-5095-2020-4- 761-770
5. Jung Y, Han K, Park HYL, Lee SH, Park CK. Metabolic Health, Obesity, and the Risk of Developing Open-Angle Glaucoma: Metabolically Healthy Obese Patients versus Metabolically Unhealthy but Normal Weight Patients. *Diabetes Metab J*. 2020;44:414-425. https://doi.org/10.4093/dmj.2019.0048
6. Kim HA, Han K, Lee YA, Choi JA, Park YM. Differential association of metabolic risk factors with open angle glaucoma according to obesity in a Korean population. *Sci Rep*. 2016;6:38283. https://doi.org/10.1038/srep38283
7. Kim M, Jeoung JW, Park KH, Oh WH, Choi HJ, Kim DM. Metabolic syndrome as a risk factor in normal-tension glaucoma. *Acta Ophthalmol*. 2014; 92:637-643. https://doi.org/10.1111/aos.12434
8. Flammer J, Mozaffarieh M. Autoregulation, a balancing act between supply and demand. *Can J Ophthalmol*. 2008;43:317-321. https://doi.org/10.1139/I08-056
9. Song X, Li P, Li Y, Yan X, Zhao C, An Y, Chang X. Strong association of glaucoma with atherosclerosis. *Sci Rep*. 2021;11:8792. https://doi.org/10.1038/s41598-021-88322-4
10. Iughetti L, Volta C, Maggi E, et al. Circulating antibodies recognizing oxidatively modified lowdensity lipoprotein in children. *Pediatr Res*. 1999; 45(1):94-99.
11. Coombes RH, Crow JA, Dail MB, et al. Relationship of human paraoxonase-1 serum activity and genotype with atherosclerosis in individuals from the Deep South. *Pharmacogenet Genomics*. 2011;21(12):867-875. https://doi.org/10.1097/fpc.0b013e32834cebc6
12. Mackness MI, Arrol S, Abbot C, Durrington PN. Protection of low-density lipoprotein against oxidative modification by high-density lipoprotein associated paraoxonase. *Atherosclerosis*. 1993;104:129-135.
13. Levy BD, Kohli P, Gotlinger K, et al. Protectin D1 is generated in asthma and dampens airway inflammation and hyperresponsiveness. *J Immunol*. 2007;178(1):496-502. https://doi.org/10.4049/jimmunol.178.1.496
14. Bacchetti T, Campanati A, Ferretti G, Simonetti O, Liberati G, Offidani AM. Oxidative stress and psoriasis: the effect of antitumour necrosis factor-α inhibitor treatment. *Br J Dermatol*. 2013;168(5):984-989. https://doi.org/10.1111/bjd.12144
15. Farid AS, Horii Y. Modulation of paraoxonases during infectious diseases and its potential impact on atherosclerosis. Lipids Health Dis. 2012;11:92.
16. Lucero D, Islam P, Freeman LA, et al. Interleukin 10 promotes macrophage uptake of HDL and LDL by stimulating fluid-phase endocytosis. *Biochim Biophys Acta Mol Cell Biol Lipids*. 2020;1865(2):158537. https://doi.org/10.1186/1476-511X-11-92
17. Gordon EM, Yao X, Xu H, et al. Apolipoprotein E is a concentration-dependent pulmonary danger signal that activates the NLRP3 in flammasome and IL-1β secretion by bronchoalveolar fluid macrophages from asthmatic subjects. *J Allergy Clin Immunol*. 2019;144(2):426-441.e423.
18. Bhattacharyya T, Nicholls SJ, Topol EJ, Zhang R, Yang X, Schmitt D, et al. Relationship of paraoxonase 1 (PON1) gene polymorphisms and functional

activity with systemic oxidative stress and cardiovascular risk. *JAMA*. 2008; 299:1265-1276.
https://doi.org/10.1001/jama.299.11.1265

19. Ефимцева Э.А., Челпанова Т.И. Параоксоназа: молекулярно-генетические аспекты и клиническое значение. *Успехи современной биологии*. 2012;132(3):282-296.
Efimtseva EA, Chelpanova TI. Paraoxonase: molecular genetic aspects and clinical significance. *Biology Bulletin Reviews = Uspekhi sovremennoy biologii*. 2012;132(3):282-296. (In Russ.).

20. Yilmaz N, Coban DT, Bayindir A, Erol MK, Ellidag HY, Giray O, Sayrac S, Tekeli SO, Eren E. Higher serum lipids and oxidative stress in patients with normal tension glaucoma, but not pseudoexfoliative glaucoma. *Bosn J Basic Med Sci*. 2016;16(1):21-27.
https://doi.org/10.17305/bjbms.2016.830

21. Zhang B, Eto S, Fan P, et al. Paraoxonase (Pon1) Q192R polymorphism and serum PON1 activity in diabetic patients on maintenance hemodialysis. *Clin Nephrol*. 2003;60(4):257-265.

22. Costa L, Giordano G, Furlong C. Pharmacological and dietary modulators of paraoxonase 1 (PON1) activity and expression: the hunt goes on. *Biochem Pharmacol*. 2011;81(3):337-344.
https://doi.org/10.1016/j.bcp.2010.11.008

23. Aviram M, Rosenblat M, Billecke S, Erogul J, Sorenson R, Bisgaier C, et all. Human serum paraoxonase (PON 1) is inactivated by oxidized low density lipoprotein and preserved by antioxidants. *Free Radic Biol Med*. 1999; 26(7-8):892-904.
https://doi.org/10.1016/s0891-5849(98)00272-x.

24. Стельмах В.В., Некрасова А.С., Козлов В.К. Эффективность комбинированной терапии сукцинатсодержащими лекарственными препаратами неалкогольной жировой болезни печени. *Клиническая медицина*. 2016;94(11):836-842.
Stel'makh VV, Nekrasova AS, Kozlov VK. Efficacy of combined therapy of non-alcoholic fatty liver disease with succinate-containing drugs. *Klinicheskaya meditsina*. 2016;94(11):836-842. (In Russ.).

25. Малишевская Т.Н., Юсупов А.З., Шатских С.В., Антипина Н.А., Клиндюк Т.С., Богданова Д.С. Исследование эффективности и безопасности нейропротекции при первичной открытоугольной глаукоме. *Вестник офтальмологии*. 2019;(2):77-85.
Malishevskaya TN, Yusupov AZ, Shatsky SV, Antipina NA, Klindyuk TS, Bogdanova DS. Study of the effectiveness and safety of neuroprotection in primary open-angle glaucoma. *The Russian Annals of Ophthalmology = Vestnik oftal'mologii*. 2019;(2):77-85. (In Russ.).

26. Durrington PN, Mackness B, Mackness MI. Paraoxonase and atherosclerosis. *Arterioscler Thromb Vasc Biol*. 2001;21:473.

27. Ayub A, Mackness MI, Arrol S, Mackness B, Patel J, Durrington PN. Serum paraoxonase after myocardial infarction. *Arterioscler Thromb Vasc Biol*. 1999;19(2):330-335.
https://doi.org/10.1161/01.ATV.19.2.330

28. Горшунская М.Ю., Караченцев М.Ю., Атраментова Л.А. и др. Полиморфизм Q192R гена PON1 у больных с сахарным диабетом 2 типа. *Цитология и генетика*. 2011;(1):48-51.
Gorshunskaya MYu, Karachentsev MYu, Atramentova LA, et al. Polymorphism of the Q192R PON1 gene in patients with type 2 diabetes mellitus. *Cytology and Genetics = Tsitologiya i genetika*. 2011;(1):48-51. (In Russ.).

29. Пчелина С.Н., Емельянов А.К., Усенко Т.С. Молекулярные основы болезни Паркинсона, обусловленные мутациями в гене LRRK2. *Молекулярная биология*. 2014;48(1):3-14.
Pchelina SN, Yemel'yanov AK, Usenko TS. Molecular bases of Parkinson's disease due to mutations in the LRRK2 gene. *Molecular Biology = Molekulyarnaya biologiya*. 2014;48(1):3-14. (In Russ.).

Поступила 14.02.2022
Received 14.02.2022
Принята к печати 14.03.2022
Accepted 14.03.2022

Полисан

Цитофлавин®

Жизнь продолжается!

Оригинальный четырехкомпонентный нейропротектор для активации метаболизма клеток в условиях ишемии*

* Инструкция по медицинскому применению лекарственного препарата Цитофлавин
Таблетки, покрытые кишечнорастворимой оболочкой №50, №100. Регистрационный номер ЛС-001767 от 13.09.2011
Раствор для внутривенного применения . Регистрационный номер 003135/01 от 29.06.2016. РЕКЛАМА

Информация для специалистов здравоохранения

www. polysan.ru

Инструкция Цитофлавин таб.

Вестник офтальмологии
2022, Т. 138, №2, с. 66-78
https://doi.org/10.17116/oftalma202213802166

Russian Annals of Ophthalmology =
Vestnik Oftal'mologii 2022, vol. 138, №2, pp. 66-78
https://doi.org/10.17116/oftalma202213802166

Гемангиомы диска зрительного нерва

© А.С. СТОЮХИНА, Д.В. АНДЖЕЛОВА, Ю. ЮСЕФ

ФГБНУ «Научно-исследовательский институт глазных болезней», Москва, Россия

РЕЗЮМЕ

В статье на примере пяти клинических случаев собственных наблюдений представлен анализ клинической картины и результатов визуализирующих методов исследования при различных формах гемангиом диска зрительного нерва (ДЗН) и юкстапапиллярной сетчатки. На основании полученных данных авторами сделано заключение о том, что капиллярная гемангиома ДЗН характеризуется четкими границами очага как офтальмоскопически, так и по данным оптической когерентной томографии (ОКТ); а юкстапапиллярной гранулеме свойственны нечеткие границы при офтальмоскопии, а по данным ОКТ — постепенный переход измененной сетчатки в неизмененную с развитием вторичных изменений в макулярной зоне. Для сочетанной капиллярной гемангиомы ДЗН и сетчатки характерно сочетание признаков.

Ключевые слова: *гемангиома диска зрительного нерва, гемангиома юкстапапиллярной сетчатки, оптическая когерентная томография, оптическая когерентная томография с ангиографией.*

ИНФОРМАЦИЯ ОБ АВТОРАХ:
Стоюхина А.С. — e-mail: alevtinast@gmail.com; https://orcid.org/0000-0002-4517-0324
Анджелова Д.В. — https://orcid.org/0000-0003-2102-2260
Юсеф Ю. — https://orcid.org/0000-0003-4043-456X
Автор, ответственный за переписку: Стоюхина А.С. — e-mail: alevtinast@gmail.com

КАК ЦИТИРОВАТЬ:
Стоюхина А.С., Анджелова Д.В., Юсеф Ю. Гемангиомы диска зрительного нерва. *Вестник офтальмологии.* 2022;138(2):66–78. https://doi.org/10.17116/oftalma202213802166

Hemangiomas of the optic nerve head

© A.S. STOYUKHINA, D.V. ANDZHELOVA, YU. YUSEF

Research Institute of Eye Diseases, Moscow, Russia

ABSTRACT

The article presents five cases of various forms of hemangiomas of the optic nerve head (ONH) and juxtapapillary retina that were monitored and analyzed using ocular visualization methods. The obtained data allowed a conclusion that capillary hemangioma of the ONH features clearly-seen boundaries of the lesion both on ophthalmoscopy and optical coherence tomography (OCT) images; on the other hand, juxtapapillary granuloma can be characterized by blurred outlines on ophthalmoscopy and a gradual transition of the altered retina on OCT images with secondary changes seen in the macular area. When comorbid, capillary hemangioma of the ONH and retina feature a combination of these visualization signs.

Keywords: *hemangioma of the optic nerve head, hemangioma of juxtapapillary retina, optical coherence tomography, optical coherence tomography angiography.*

INFORMATION ABOUT THE AUTHORS:
Stoyukhina A.S. — e-mail: alevtinast@gmail.com; https://orcid.org/0000-0002-4517-0324
Andzhelova D.V. — https://orcid.org/0000-0003-2102-2260
Yusef Yu. — https://orcid.org/0000-0003-4043-456X
Corresponding author: Stoyukhina A.S. — e-mail: alevtinast@gmail.com

TO CITE THIS ARTICLE:
Stoyukhina AS, Andzhelova DV, Yusef Yu. Hemangiomas of the optic nerve head. *Russian Annals of Ophthalmology = Vestnik oftal'mologii.* 2022;138(2):66–78. (In Russ.). https://doi.org/10.17116/oftalma202213802166

Гемангиома диска зрительного нерва (ДЗН) — редко встречающаяся гамартома. Впервые это состояние было описано J.D. Gass и R. Braunstein в 1971 г. [1].

Выделяют два морфологических типа гемангиом ДЗН — кавернозную и капиллярную. В первом случае гистологически выявляются крупные сосудистые полости с эндотелиальной выстилкой, отграниченные фиброглиальными септами, а во втором — мелкая сеть кровеносных сосудов капиллярного строения без формирования крупных синусов [2].

По мнению ряда авторов, следует дифференцировать гемангиомы ДЗН от ретинальных гемангиом юкстапапиллярной области. По данным гистологического исследования, кавернозная гемангиома ДЗН представлена сосудистыми пространствами, выстланными плоскими эндотелиальными клетками и окруженными толстыми фибриллярными перегородками с единичными нервными волокнами и глиальными клетками. В кавернозных гемангиомах экссудации нет, но на поверхности формируется фиброглиальная ткань [2]. При кавернозных гемангиомах описано формирование оссификатов и метаплазии ретинального пигментного эпителия, в том числе и оссифицирующей [3].

Гистологически при юкстапапиллярных гемангиомах было показано наличие крупных сосудов капиллярного типа в наружных слоях юкстапапиллярной сетчатки [4], глиоза сетчатки в данной зоне, а также возможность эндофитного роста гемангиомы в структуры ДЗН [4, 5], в то время как при гемангиомах ДЗН отмечают наличие связи ретинального и хориоидального сосудистого русла [4]. Капилляры внутри гемангиомы неполноценные, что, предположительно, способствует развитию прогрессирующей субретинальной и интраретинальной экссудации в макулярной зоне, часто приводящей к полной отслойке сетчатки [6]. Юкстапапиллярные гемангиомы начинают развиваться на границе внутреннего и наружного ядерных слоев [5, 7], формируя сеть пересекающихся капиллярных каналов во внутренних слоях сетчатки [7]. В некоторых случаях отмечают наличие единичных питающих и дренирующих сосудов, что характерно для капиллярных гемангиом сетчатки [8]. В окружающей сетчатке выявляют кистозные и глиозные изменения. Также возможно формирование кист по краю ДЗН [7], формирование тракций и серозных изменений сетчатки в макулярной зоне [9]. Такое состояние, как правило, является случайной находкой, поскольку не приводит к снижению зрения [10—13], однако и в этих случаях при периметрии выявляют расширение слепого пятна, объем которого зависит от размеров гемангиомы [10, 13, 14], или периметрические дефекты по ходу нервных волокон [14]. Снижение зрения возможно за счет экссудации в макулярной зоне, вторичной тракционной отслойки сетчатки или при вовлечении макулярной зоны в процесс формирования глиозной ткани [15]. Кроме того, описаны такие осложнения, как окклюзия ветви центральной артерии сетчатки (ЦАС) при кавернозной гемангиоме [16], профузное кровотечение из сосудов капиллярной гемангиомы [17], формирование эпиретинальной мембраны в макулярной зоне [18], а также экссудативных изменений [19, 20]. При кавернозной гемангиоме ДЗН при отсутствии прямого поражения макулярной зоны одним из возможных механизмов снижения зрения считается повреждение слоя нервных волокон сетчатки (СНВС) вследствие его смещения или сдавления [21].

Диагноз, как правило, устанавливают на основании офтальмоскопической картины и результатов флюоресцентной ангиографии (ФАГ). В последние годы возрастает диагностическое значение оптической когерентной томографии (ОКТ) и оптической когерентной томографии с функцией ангиографии (ОКТ-А) [22].

Офтальмоскопически **кавернозная гемангиома ДЗН** выглядит как ягода малины или гроздь винограда [10] и представляет собой множественные тонкостенные мешотчатые аневризматические расширения сосудов с явлениями фиброза, частично или полностью прикрывающие ДЗН [13, 16, 23—26], без питающих сосудов и признаков экссудации [16], однако в результате рецидивирующих кровоизлияний на поверхности может формироваться фиброглиальная ткань [2, 3]. Поражение, как правило, одностороннее. При проведении ультразвукового исследования (УЗИ) кавернозная гемангиома ДЗН представляет собой структуру, прикрывающую ДЗН, передние две трети которой — умеренно эхогенные, а задняя треть — высокоэхогенная [27]. Спонтанные перемещения образования при движениях глаз отсутствуют. Также не отмечается признаков инфильтрации ДЗН [2, 27] и феноменов экскавации хориоидеи и акустической тени [2]. На ФАГ выявляют гипофлюоресценцию в зоне опухоли в раннюю фазу, с медленным постепенным заполнением сосудистых полостей. В позднюю венозную фазу в сосудистых полостях выявляется сепарация на расположенную сверху плазму (гиперфлюоресценция) и эритроциты (гипофлюоресценция). Просачивание из сосудов гемангиомы отсутствует [14, 16, 21, 23—26, 28]. На ОКТ кавернозная гемангиома ДЗН выглядит как утолщение в области ДЗН с гиперрефлективными овальными полостями [14]. ОКТ четко показывает их мешкообразную структуру — множественные соединяющиеся между собой заполненные кровью сосудистые мешочки во внутренних слоях сетчатки, разделенные тонкими перегородками, в которых можно увидеть уровни плазмы и эритроцитов [25], а в некоторых из них — и признаки тромбоза [28]. Также наблюдается потеря нервных клеток в ганглиозном слое, коррелирующая с дефектами полей зрения, что свидетельствует о вовлечении в процесс СНВС в склеральном канале ДЗН [25].

Капиллярная гемангиома ДЗН представляет собой небольшой очаг розово-красного цвета с четкими границами [12] без питающего сосуда [11], размер которого редко превышает один диаметр ДЗН [17]. Ретинальные сосуды проходят под ангиомой, не меняя направления хода и калибра [11]. В некоторых случаях ангиома может иметь короткую ножку [11]. В атипичных случаях она представляет собой светлую опухоль небольших размеров, напоминающую

друзы ДЗН [17]. J.D. Gass и R. Braunstain [1] выделили три типа капиллярных гемангиом юкстапапиллярной сетчатки и ДЗН: эндофитный (развивается на передней поверхности ДЗН и в экстапапиллярной сетчатке), плоскостной и экзофитный (развиваются соответственно в средних и наружных слоях юкстапапиллярной сетчатки). По данным УЗИ выявляют акустически однородное низко-/среднеэхогенное образование в области ДЗН со спонтанными движениями при движении глаз (при наличии «ножки») [2]. Картина ФАГ характеризуется заполнением сосудов опухоли одномоментно с ретинальными сосудами (с ранней артериальной фазы). Максимально хорошо сеть сосудов опухоли видна в артериовенозную фазу, после чего начинается просачивание, которое сохраняется до 20—30 мин [11, 12, 17].

При проведении ангиографии с индоцианином зеленым отмечается гипофлюоресценция на протяжении всего исследования [12]. На ОКТ капиллярная гемангиома ДЗН представляет собой гиперрефлективный округлый очаг во внутренних слоях сетчатки с утолщением надлежащего СНВС [12].

Одиночные розовые или красные ангиомы, расположенные по краю ДЗН или юкстапапиллярно (эндофитные опухоли), как правило, не вызывают затруднений в диагностике, и их расценивают

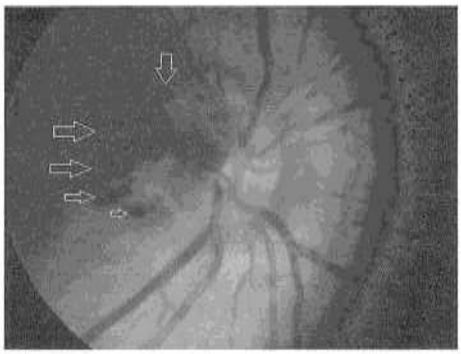

***Рис. 1.* Фотография глазного дна пациентки *О.* 42 лет.**

Стрелками указаны ангиоматозные узлы (мешотчатые аневризмы).

***Fig. 1.* Eye fundus photo of patient *O.*, female, 42 years old.**

The arrows point at angiomatous papules (saccular aneurisms).

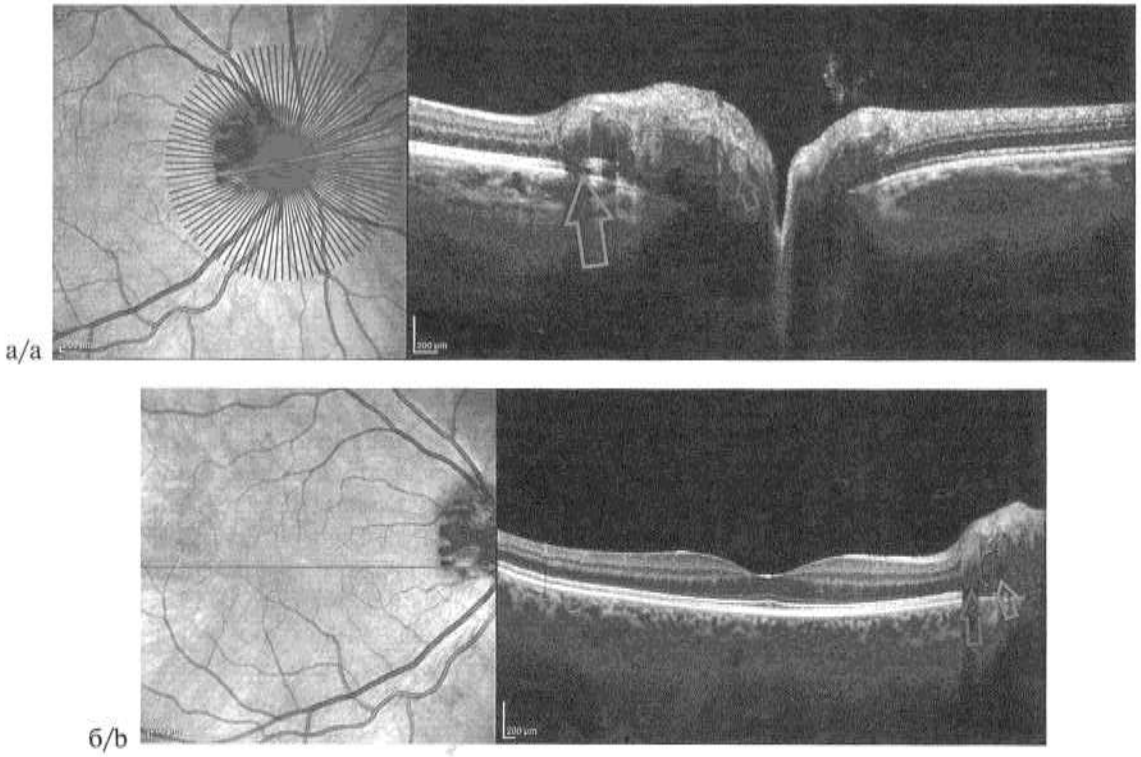

***Рис. 2.* ОКТ-изображения правого глаза пациентки *О.* 42 лет.**

Радиальный скан через ДЗН и зону гемангиомы (а) и горизонтальный скан через фовеа и зону гемангиомы (б).

Стрелки: красные — гипорефлективные полости с гиперрефлективным контуром и «уровнем», синие — гиперрефлективные округлые интраретинальные включения.

***Fig. 2.* OCT images of the right eye of patient *O.*, female, 42 years old.**

Radial scan through the ONH and hemangioma area (a) and horizontal scan through the fovea and hemangioma area (b).

Arrows: red — hyporeflective cavities with hyperreflective contour and the «level», blue — round hyperreflective intraretinal inclusions.

как манифестацию болезни Гиппеля—Линдау. При локализации капиллярной гемангиомы в средних и наружных слоях сетчатки (плоскостные или экзофитные опухоли) офтальмоскопическая картина может быть интерпретирована как монолатеральный отек ДЗН, папиллит, хориоидит, хориоидальная неоваскуляризация или даже гемангиома хориоидеи [1].

В связи с вышеизложенным целью нашей работы явилось подробное изучение клинико-диагностической картины при гемангиомах юкстапапиллярной области.

Обследовано пять пациентов (один мужчина и четыре женщины) с гемангиомами ДЗН, в возрасте 23—55 лет (средний возраст 41,8±11,9 года).

На момент обследования проминенция очага, по данным УЗИ, варьировала от 0,8 до 1,43 мм (в среднем 1,19±0,23 мм), диаметр — от 4,29 до 5,1 мм (медиана 4,83 [4,36; 5,08] мм).

В трех случаях пациенты обратились с жалобами на снижение остроты зрения (до 0,1; 0,3 и 0,7). Острота зрения парного глаза оставалась сохранной во всех случаях.

Всем пациентам выполнена ОКТ, в том числе в режиме EDI (enhanced depth imaging — режим получения изображения в глубине тканей) на приборе OCT Spectralis-2 (Heidelberg Engineering, Германия). Оценивали состояние хориоидального комплекса, ДЗН и слоев сетчатки в зоне интереса.

В двух случаях пациентам была проведена флюоресцентная ангиография на ангиографах FF 450 plus (CarlZeiss, Германия) и HRA2 (Heidelberg Engineering, Германия).

Оценивая ангиоархитектонику и гемодинамику образования, мы использовали весь спектр сосудистых режимов: цветовое допплеровское картирование (ЦДК) и энергетическое картирование (ЭК) на ультразвуковом диагностическом приборе VOLUSON E8 Expert (Kretz, США). Исследование проводили с применением линейного датчика 11L МГц.

В связи с небольшим числом наблюдений и несколько разнородной картиной по данным офтальмоскопии и результатам ОКТ мы сочли возможным остановиться более подробно на каждом клиническом случае.

Клинический случай 1

Пациентка О. 42 лет жалоб на момент осмотра не предъявляла. Образование на глазном дне правого глаза явилось случайной находкой. Острота зрения обоих глаз — 1,0. При проведении периметрии выявлено незначительное расширение слепого пятна правого глаза.

Офтальмоскопически с темпоральной стороны ДЗН правого глаза выявлены множественные узлы бордового цвета различных размеров с распространением на темпоральную половину ДЗН **(рис. 1)**.

При проведении ОКТ в зоне интереса изменений толщины и структуры хориоидеи не обнаружено. По краю ДЗН выявлено утолщение сетчатки максимально до 870 мкм. Мембрана Бруха и наружные слои сетчатки оставалась сохранными на всех срезах. Увеличение толщины сетчатки обусловлено изменениями, располагающимися выше наружной пограничной мембраны. Обращали на себя внимание утолщение СНВС в перипапиллярной зоне и нарушение дифференцировки слоя ганглиозных клеток, внутренних и наружных плексиформных и ядерных слоев. В слоях сетчатки выявлены множественные полости округлой формы с четкими гиперрефлективными контурами и гипорефлективным содержимым. На некоторых срезах, в полостях визуализирован «уровень» **(рис. 2, а)**. Также имелись гиперрефлективные округлые интраретинальные включения **(см. рис. 2, а, б)**.

Следует отметить, что эти изменения распространялись и на структуры темпоральной части ДЗН **(см. рис. 2, а)**. На всех срезах хорошо прослеживалась граница между образованием и неизмененной сетчаткой.

В макулярной зоне изменений выявлено не было как офтальмоскопически, так и по данным ОКТ **(см. рис. 2, б)**.

Расширение слепого пятна в данном случае обусловлено изменениями в перипапиллярном СНВС.

Клинический случай 2

Пациентка Л. 56 лет обратилась с жалобами на плавающие помутнения в правом глазу в течение полугода. Ранее пациентка обследовалась

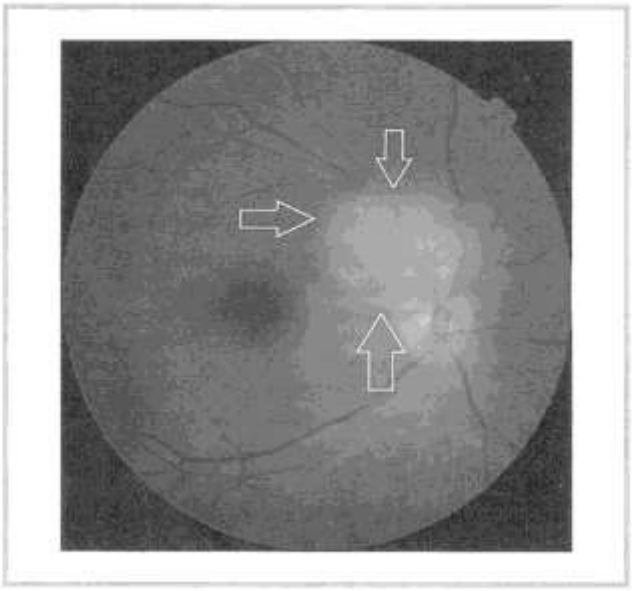

Рис. 3. **Фотография глазного дна пациентки Л. 56 лет.**
Стрелки указывают на юкстапапиллярное образование.
Fig. 3. **Eye fundus photo of patient *L.*, female, 56 years old.**
The arrows point at the juxtapapillary mass.

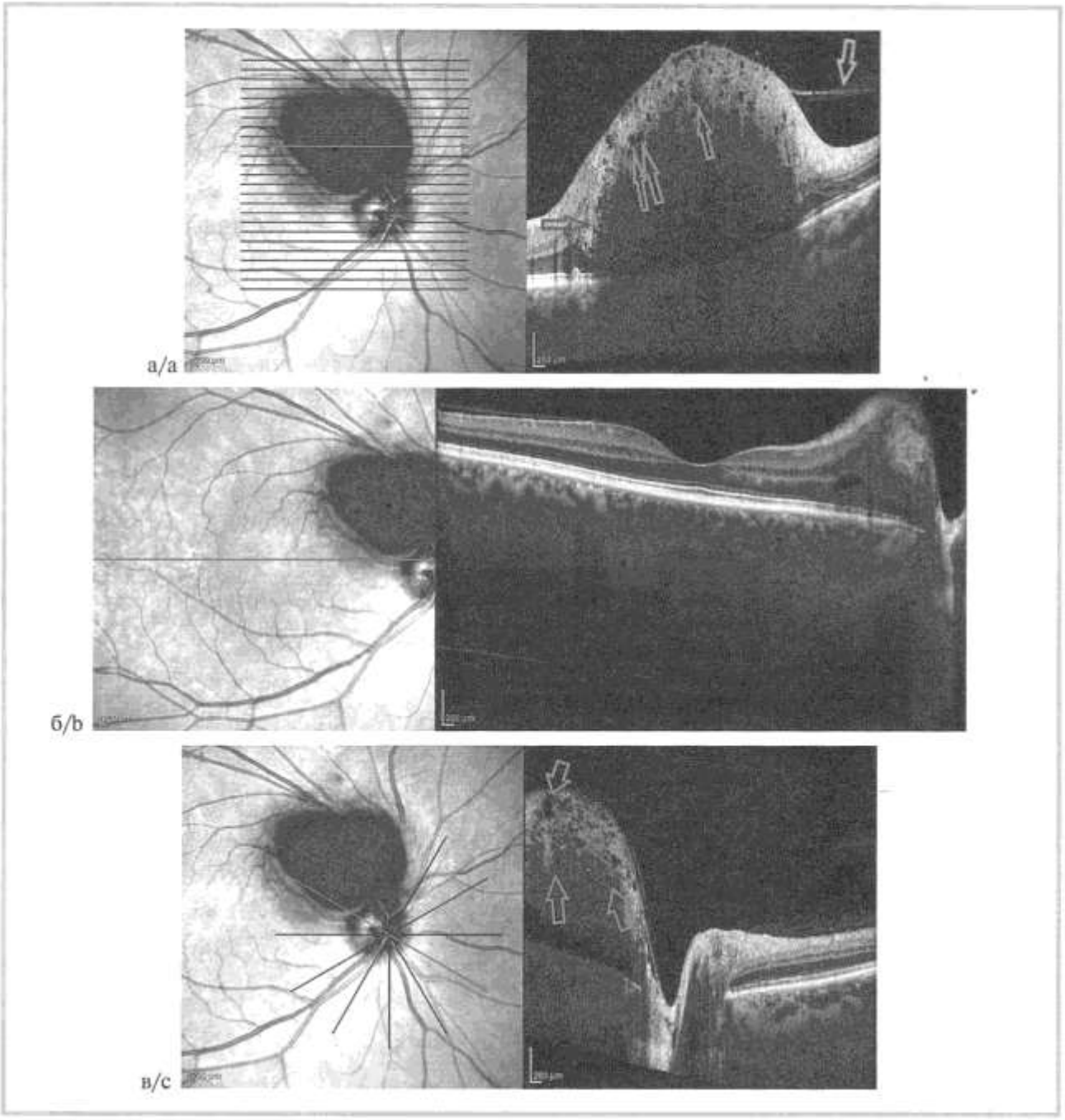

Рис. 4. **ОКТ-изображения правого глаза пациентки *Л.* 56 лет.**

Горизонтальный скан через зону максимальной проминенции (а), фовеа и нижний край очага (б); радиальный скан через ДЗН (в). Стрелки: красные — множественные интраретинальные полости, синие — граница между очагом и интактной сетчаткой; желтая — эпитетинальная мембрана; звездочка — округлый гиперрефлективный очаг на уровне внутренних ядерного и плексиформного слоев.

Fig. 4. **OCT images of the right eye of patient *L.*, female, 56 years old.**

Horizontal scan through the area of maximum prominence (a), fovea and the lower border of the lesion (b); radial scan through the ONH (c). Arrows: red — multiple intraretinal cavities, blue — the border between the lesion and intact retina; yellow — epiretinal membrane; asterisk — round hyperreflective focus at the level of inner nuclear and plexiform layers.

в другой клинике, где по результатам обследования был поставлен диагноз: «Исход очагового хориоретинита».

Максимальная острота зрения (МОЗ) обоих глаз составила 1,0. При офтальмоскопии правого глаза юкстапапиллярно сверху с распространением по ходу верхневисочной аркады выявлен полупрозрачный проминирующий очаг желтовато-белого цвета с четкими границами **(рис. 3)**.

По данным ОКТ выявлено значительное увеличение толщины сетчатки в юкстапапиллярной зоне с выраженным нарушением дифференцировки ее слоев. Мембрана Бруха на всех срезах сохранена. Большая степень изменений отмечена во внутренних

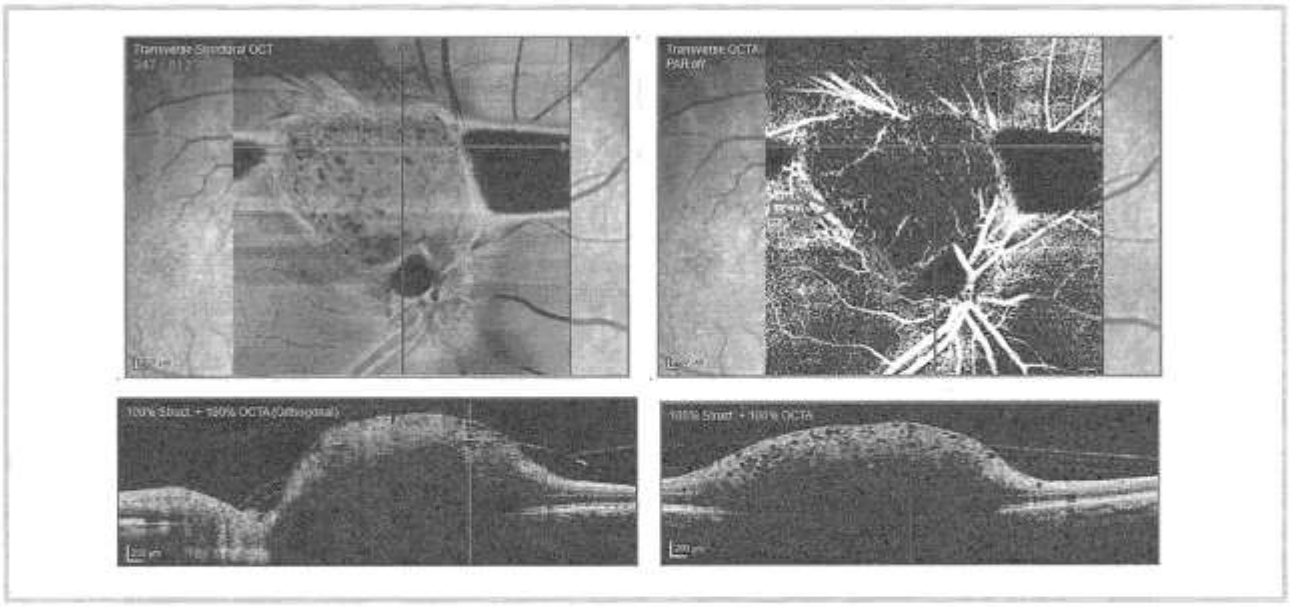

Рис. 5. **ОКТ-А-изображения правого глаза пациентки *Л.* 56 лет.**

Зоны образования сегментации на уровне поверхностного сосудистого сплетения сетчатки (стрелки).

Fig. 5. **OCT-A images of the right eye of patient *L.*, female, 56 years old.**

Areas of segmentation at the level of retinal superficial vascular plexus (arrows).

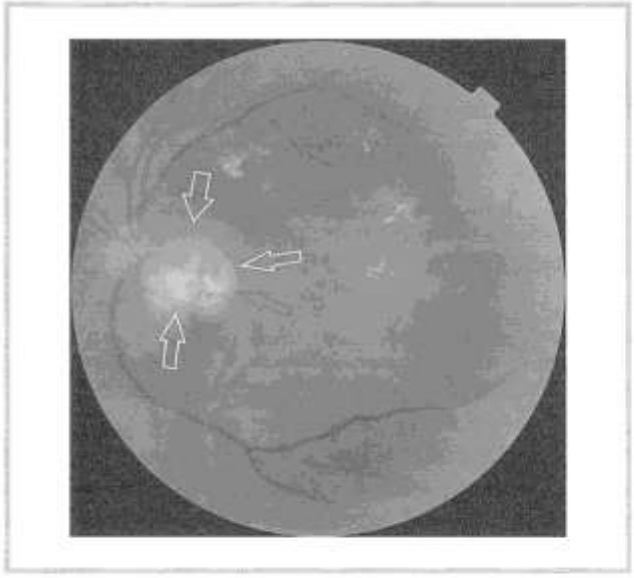

Рис. 6. **Фотография глазного дна пациента *Т.* 48 лет.**

Стрелки: белые — образование с сосудистой сетью на поверхности; зеленая — анастомоз сосудов образования с сосудами сетчатки.

Fig. 6. **Eye fundus photo of patient *T.*, male, 48 years old.**

Arrows: white — the lesion with vascular network on its surface; green — anastomosis of the vessels of the lesion and retina.

слоях сетчатки, в которых помимо нарушения дифференцировки слоев отмечено формирование большого количества мелких округлых полостей. На поверхности очага наблюдается формирование эпиретинальной мембраны **(рис. 4, а)**.

По верхнему краю очага выявлено формирование интраретинальных полостей на уровне наружного и ядерного слоев, а также увеличение толщины СНВС и слоя ганглиозных клеток сетчатки **(см. рис. 4, а)**. По нижнему краю очага выявлено формирование округлого гиперрефлективного очага на уровне внутренних ядерного и плексиформного слоев, множественные мелкие интраретинальные полости на уровне СНВС и слоя ганглиозных клеток; кроме того, выявлены интраретинальные полости на уровне наружного и внутреннего ядерных слоев латеральнее описанных выше изменений **(см. рис. 4, б)**.

Данные изменения распространялись и на структуры ДЗН **(см. рис. 4, в)**. Несмотря на то что по краям очага отсутствовала четкая граница между измененной и неизмененной сетчаткой и имелись интраретинальные кисты в парамакулярной области, изменений в фовеа выявлено не было **(см. рис. 4, б)**.

При исследовании в режиме ОКТ-А в очаге выявлена хаотичная сеть мелких сосудов на уровне проекции поверхностного сосудистого сплетения сетчатки **(рис. 5)**.

Клинический случай 3

Пациент Т. 48 лет обратился с жалобами на снижение зрения левого глаза в течение 7 лет. Объективно: МОЗ правого глаза 1,0; левого — 0,1 н/к. При проведении периметрии левого глаза выявлена парацентральная скотома.

При офтальмоскопии на глазном дне левого глаза юкстапапиллярно с височной стороны выявлено беспигментное образование желтоватого цвета с четкими границами и собственными сосудами,

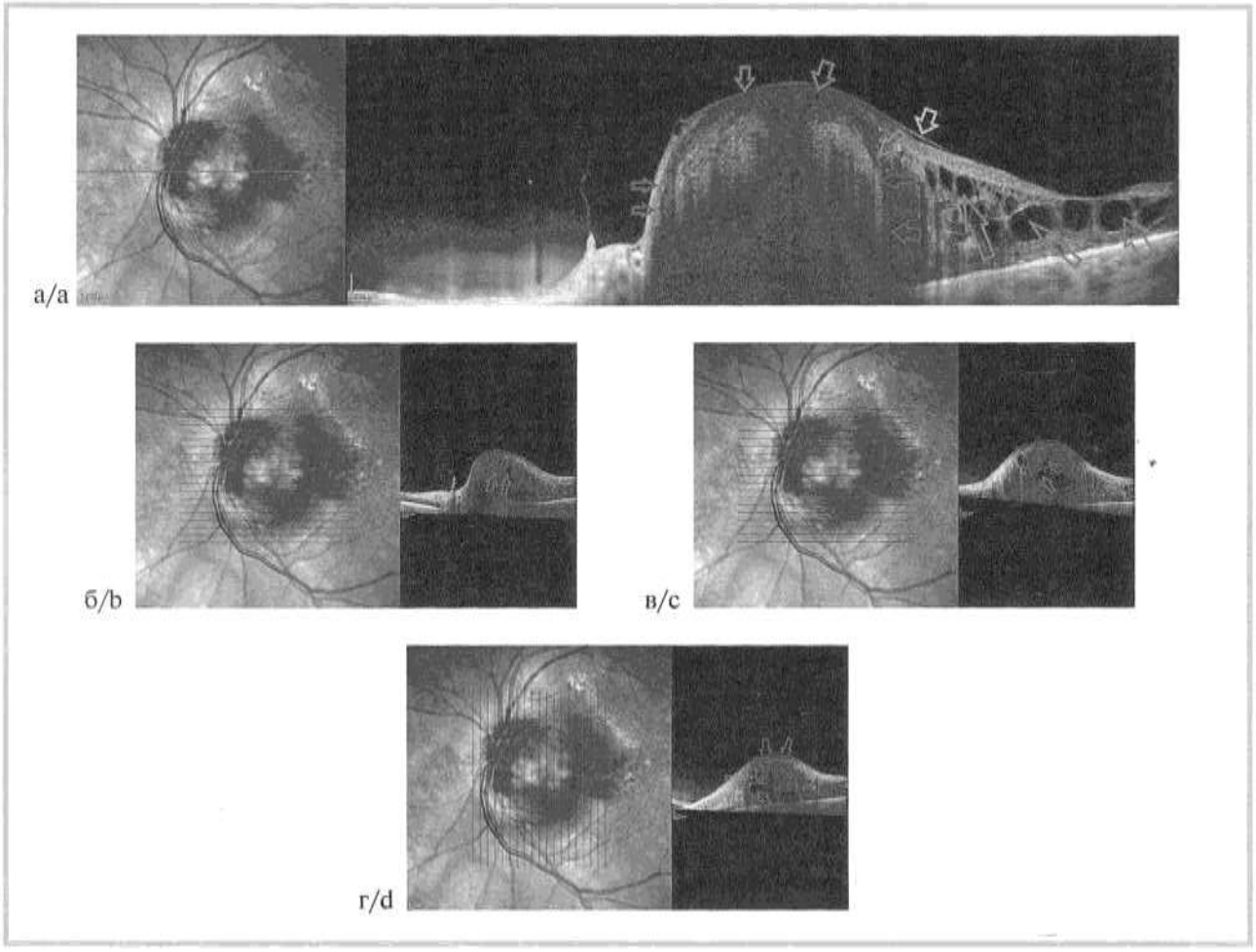

Рис. 7. **ОКТ-изображения левого глаза пациента *Т.* 48 лет.**

Горизонтальный скан через центр очага и фовеа (а), горизонтальные срезы через верхний (б) и нижний (в) края очага; вертикальный срез через темпоральный край очага (г). Стрелки: синие — границы очага, красные — полости в очаге, зеленые — интраретинальные полости, распространяющиеся на область фовеа, фиолетовые — полости на уровне внутренних слоев сетчатки; оранжевые — изменения наружных слоев сетчатки вокруг очага; желтые — эпиретинальная мембрана.

Fig. 7. **OCT images of the left eye of patient *T.*, male, 48 years old.**

Horizontal scan through the center of the lesion and the fovea (a), horizontal sections through the superior (b) and inferior (c) borders of the lesion; vertical section through the temporal border of the lesion (d). Arrows: blue — lesion borders, red — cavities in the lesion, green — intraretinal cavities expanding to the fovea, purple — cavities at the level of inner retinal layers; orange — changes in superficial retinal layers around the lesion; yellow — epiretinal membrane.

анастомозирующими с сосудами сетчатки. Книзу и темпоральнее образования — пастозность. В макулярной зоне — пастозность, парамакулярно — твердые экссудаты **(рис. 6)**.

При проведении ОКТ в центральной части образования выявлен четко отграниченный, умерено гиперрефлективный очаг, располагающийся глубже внутреннего плексиформного слоя. В структуре этого очага просматривались множественные полости разных размеров **(рис. 7, б—г)**. Этот очаг распространялся на темпоральную часть ДЗН **(см. рис. 7, а, б)**.

По краям образования отмечена четкая граница между внутренним плексиформным слоем и глубже расположенными слоями сетчатки, однако оптическая плотность в данной зоне была ниже и в ней отмечено наличие большого количества интраретинальных полостей. На поверхности очага — формирование эпиретинальной мембраны **(см. рис. 7, а)**. В макулярной зоне выявлены грубые кисты, распространяющиеся со ската образования **(см. рис. 7, а)**.

Клинический случай 4

Пациентка К. 41 года обратилась с жалобами на снижение зрения левого глаза в течение 4 лет, по поводу чего наблюдалась по месту жительства с диагнозом: «Возрастная макулодистрофия». МОЗ правого глаза 1,0; левого — 0,3 н/к.

Офтальмоскопически на глазном дне левого глаза юкстапапиллярно сверху выявлен незначительно проминирующий очаг розово-белого цвета с нечеткими границами, мелкими собственными сосудами и с участками фиброза на поверхности. В фовеолярной зоне — атрофия РПЭ; вокруг ДЗН и кнаружи от макулярной зоны — отложения твердого экссудата **(рис. 8, а)**.

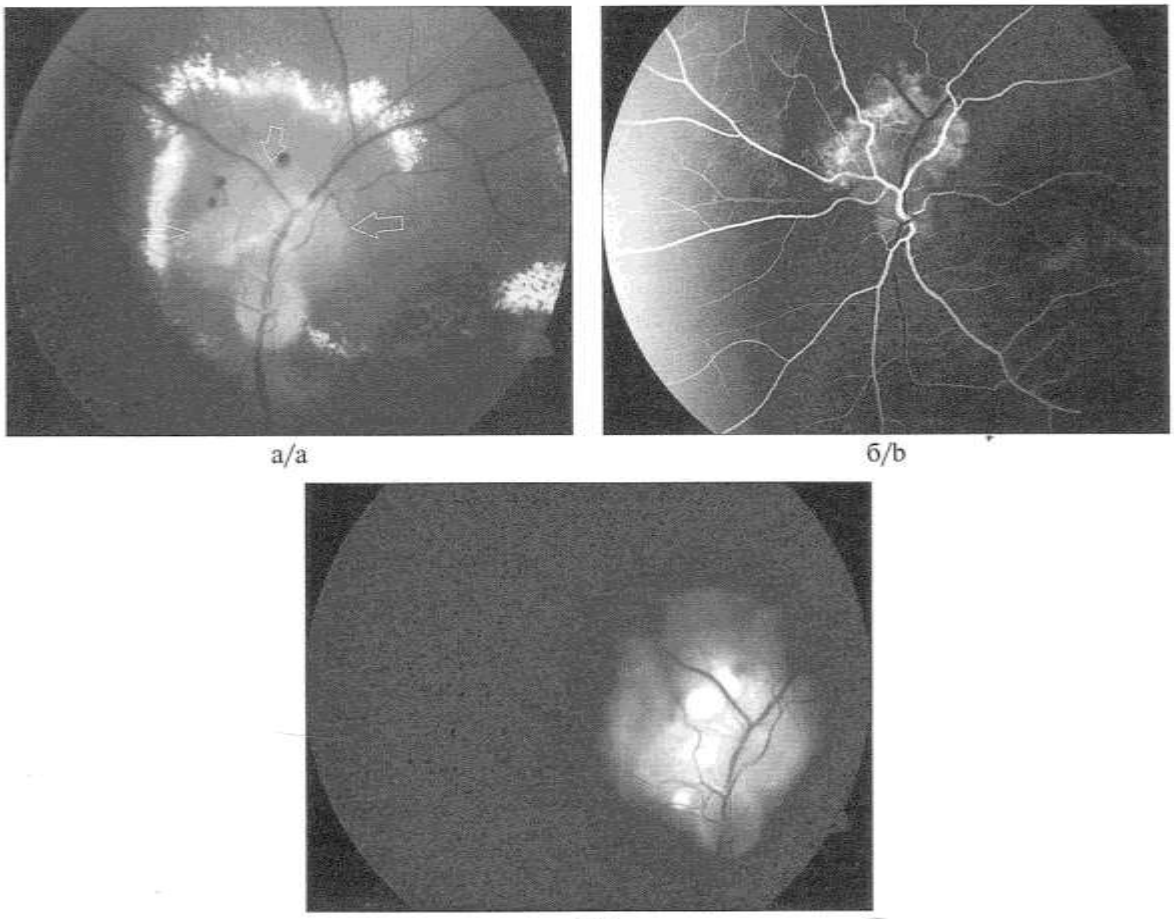

Рис. 8. **Фотография глазного дна (а); артериальная (б) и поздняя (в) фазы ФАГ пациентки *К.* 41 года.**
Стрелками обозначены границы очага.
Fig. 8. **Eye fundus photo (a); arterial (b) and late (c) stages of fluorescein angiography of patient *K.*, female, 41 years old.**
The arrows indicate the lesion borders.

При проведении ФАГ выявлены гиперфлюоресценция в зоне образования и заполнение мелких сосудов в очаге, начиная с артериальной фазы с прокрашиванием к поздней фазе и длительным сохранением флюоресценции **(см. рис. 8, б, в)**.

На ОКТ по краю ДЗН выявлено утолщение сетчатки с изменением ее структуры: отек внутренних слоев сетчатки с формированием мелких полостей на уровне внутренних ядерных и внутренних плексиформных слоев. Там же, а также в наружных слоях сетчатки — множественные гиперрефлективные включения разного размера; нарушение дифференцировки фоторецепторного слоя. Как и в предыдущих случаях, на поверхности — эпиретинальная мембрана **(рис. 9, а)**.

Ретинальные изменения доходят до края ДЗН, не распространяясь на его структуры **(см. рис. 9, б)**; по остальным краям образования имелся постепенный переход измененной сетчатки в интактную **(см. рис. 9, а)**.

В фовеа выявлена атрофия сетчатки с формированием кистозного ретиношизиса и отложением гиперрефлективных депозитов **(см. рис. 9, в)**.

Клинический случай 5

Пациентка С. 24 лет обратилась с жалобами на снижение зрения левого глаза в течение 2 лет. МОЗ правого глаза — 1,0; левого — 0,7 н/к.

Офтальмоскопически на глазном дне левого глаза юкстатапиллярно снизу выявлен полупрозрачный проминирующий очаг белого цвета с нечеткими границами. Внутри очага — сеть тонких сосудов, очаг доходит практически до фовеа. В фовеолярной зоне — складчатость **(рис. 10, а)**.

При проведении ФАГ сосуды в очаге контрастировались, начиная с артериовенозной фазы. Заполнение их — из бассейна ЦАС, прослеживается их анастомозирование с сосудами сетчатки. В позднюю фазу — прокрашивание очага

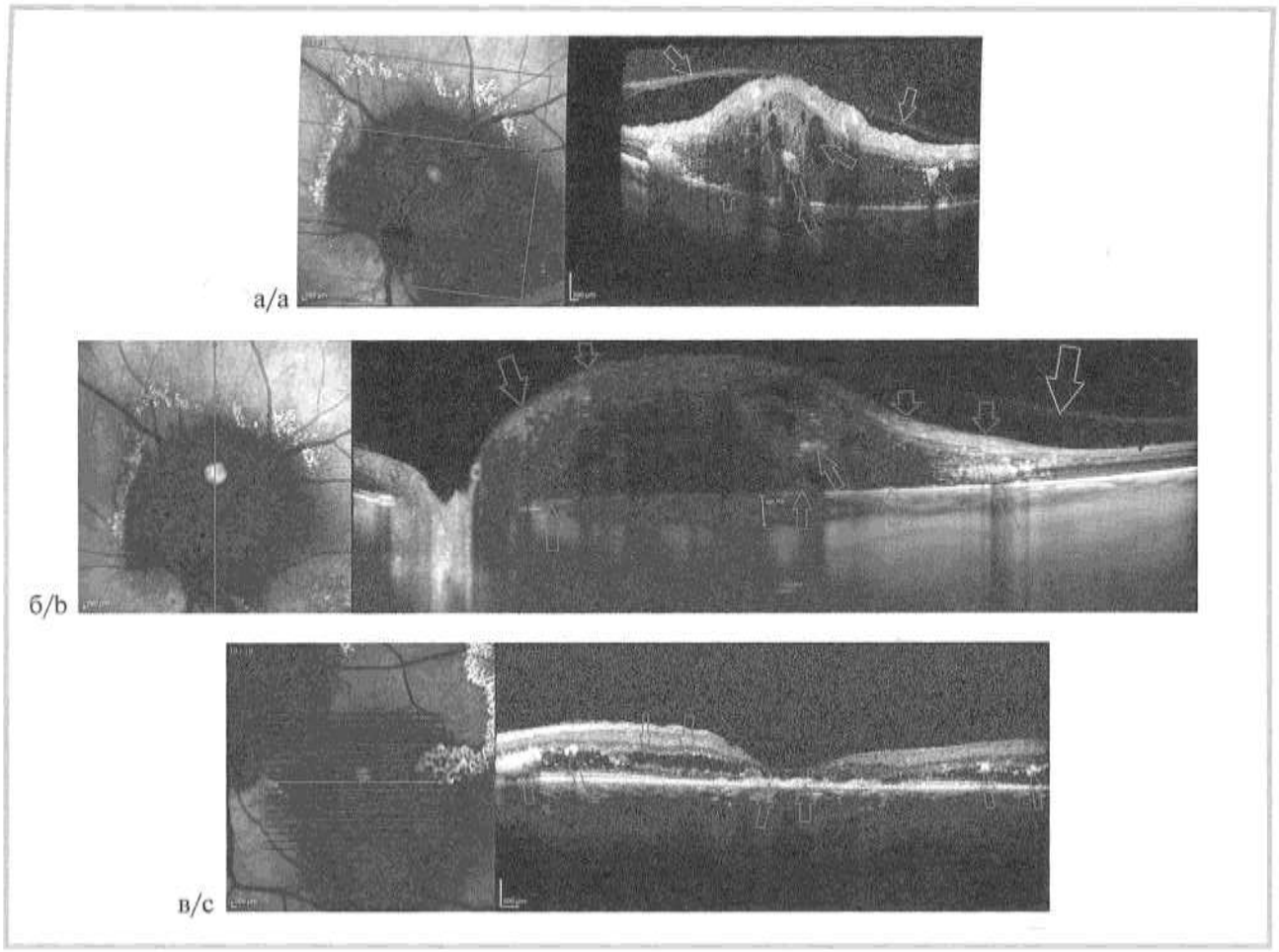

***Рис. 9.* ОКТ-изображения левого глаза пациентки *К.* 41 года.**

Горизонтальный скан через верхний край очага (а), вертикальный скан через темпоральный край ДЗН (б), горизонтальный скан через фовеа. Стрелки: красные — гиперрефлективные депозиты на уровне РПЭ; синие — зона изменений сетчатки, затрагивающая и нейросенсорные слои, фиолетовые — гиперрефлективные интраретинальные включения; желтые — эпиретинальная мембрана; оранжевые — полости в очаге, зеленые — кистозный ретиношизис.

***Fig. 9.* OCT images of the left eye of patient *K.*, female, 41 years old.**

Horizontal scan through the superficial border of the lesion (a), vertical scan through the temporal border of the ONH (b), horizontal scan through the fovea. Arrows: red — hyperreflective deposits at the level of RPE; blue — area of altered retina involving neurosensory layers; purple — hyperreflective intraretinal inclusions; yellow — epiretinal membrane; orange — cavities in the lesion, green — cystic retinoschisis.

красителем без просачивания за пределы очага **(см. рис. 10, б—г)**.

При проведении ОКТ в зоне интереса выявлено увеличение толщины сетчатки преимущественно за счет изменений внутренних ее слоев — нарушение дифференцировки СНВС, слоя ганглиозных клеток, внутренних ядерных и плексиформных слоев, в которых были выявлены мелкие округлые умеренно гиперрефлективные полости с гиперрефлективным контуром и гипорефлективные полости. Также выявлено расширение на уровне ядерных и плексиформных слоев. Фоторецепторный слой и пигментный эпителий сетчатки сохранены **(рис. 11, а)**.

При исследовании ДЗН выявлено распространение ретинальных изменений на его структуры без деформации открытия мембраны Бруха **(см. рис. 11, б)**.

При проведении ОКТ-А в зоне образования была выявлена сеть хаотично расположенных сосудов на уровне как поверхностного, так и глубокого сосудистого сплетения сетчатки **(рис. 12, а, б)**.

Снижение зрения в данном случае обусловлено распространением ретинальных изменений с области образования на макулярную зону — сглаженность фовеолярного контура за счет эпиретинального фиброза, формирование интраретинальных полостей на уровне внутреннего ядерного слоя, локальные дефекты фоторецепторного слоя. Также была выявлена субфовеолярная сосудистая сеть, связанная с сосудами в очаге поражения **(см. рис. 12, в)**.

Обсуждение

В качестве дополнительного метода исследования для оценки ангиоархитектоники и гемодинамики образований выполняли УЗИ с использованием режимов ЦДК и ЭК. В режиме серошкального В-сканирования опухоли имели гетерогенную

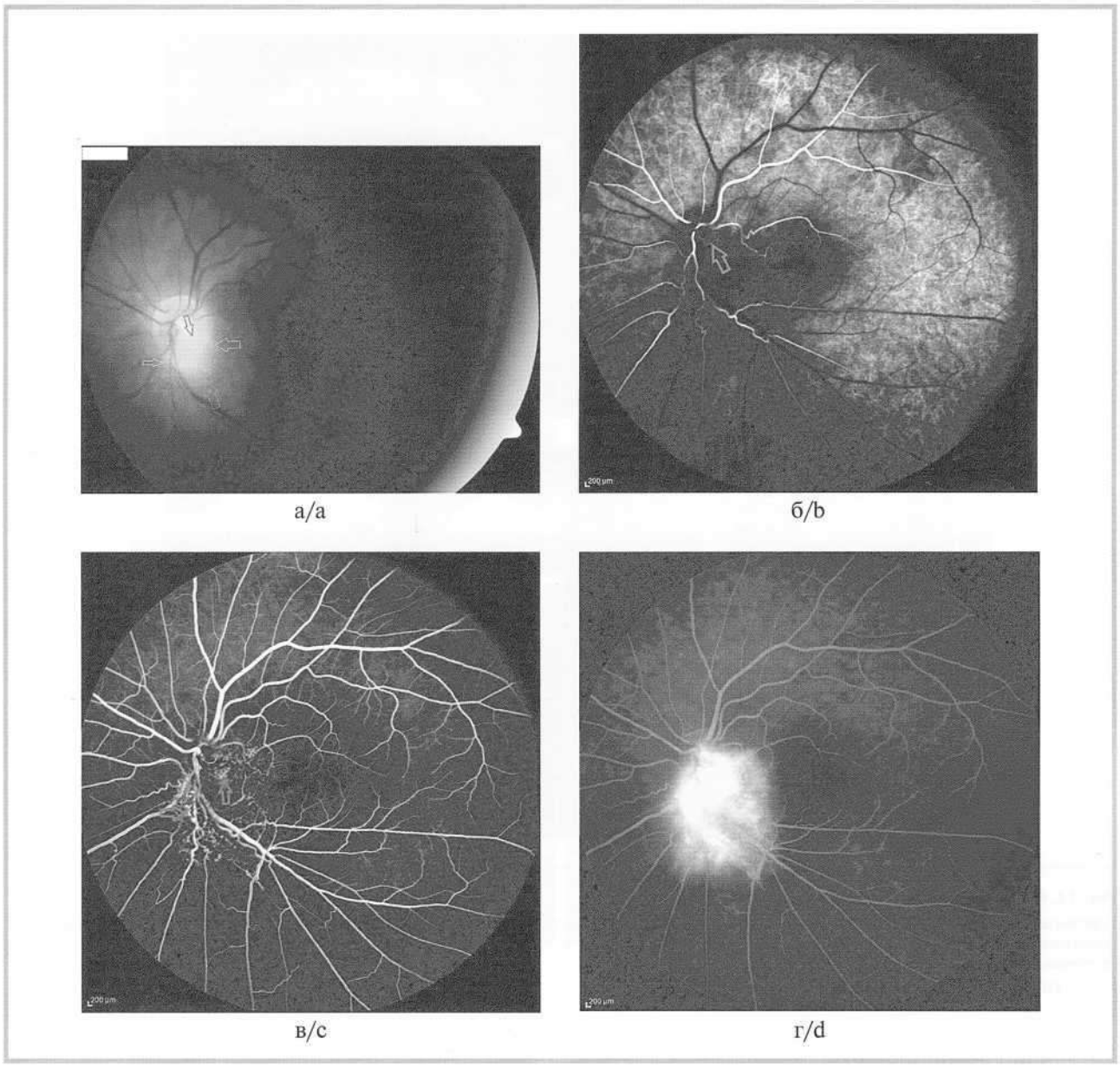

Рис. 10. **Фотография глазного дна (а) и артериальная (б), артериовенозная (в) и поздняя (г) фазы ФАГ пациентки *С.* 24 лет.**
Стрелки: белые — очаг; фиолетовые — сосуды гемангиомы.
Fig. 10. **Eye fundus photo (a) and arterial (b), arteriovenous (c) and late (d) stages of fluorescein angiography of patient *S.*, female, 24 years old.**
Arrows: white — the lesion; purple — hemangioma vessels.

структуру, возможно, за счет гипоэхогенных участков с относительно четкими контурами. В режимах кодирования кровотока выявлялась развитая сосудистая сеть с сосудами артериального типа, в некоторых случаях лоцировался и венозный кровоток. В артериальных стволах регистрировали средние скорости кровотока. Во всех случаях, кроме случая 5, выявлена связь сосудистой сети гемангиомы с ЦАС. В случае 5 отсутствие такой взаимосвязи, с нашей точки зрения, можно объяснить низкой скоростью кровотока в сосудах образования.

Полученные данные согласуются с описанной ранее гистологической структурой гемангиом ДЗН [2].

На основании сопоставления полученных нами результатов томографии с имеющимися в литературе и с результатами гистологических исследований [4, 5, 7] можно сделать вывод о том, что в наших наблюдениях в случае 1 выявлена кавернозная гемангиома ДЗН, в случаях 2—5 — капиллярная гемангиома. Однако обращают на себя внимание различия офтальмоскопической и томографической картины у этих пациентов.

В случаях 2 и 3 гемангиомы были представлены белыми очагами округлой формы, частично прикрывающими ДЗН и крупные ретинальные сосуды. Границы очагов — четкие. При проведении ОКТ

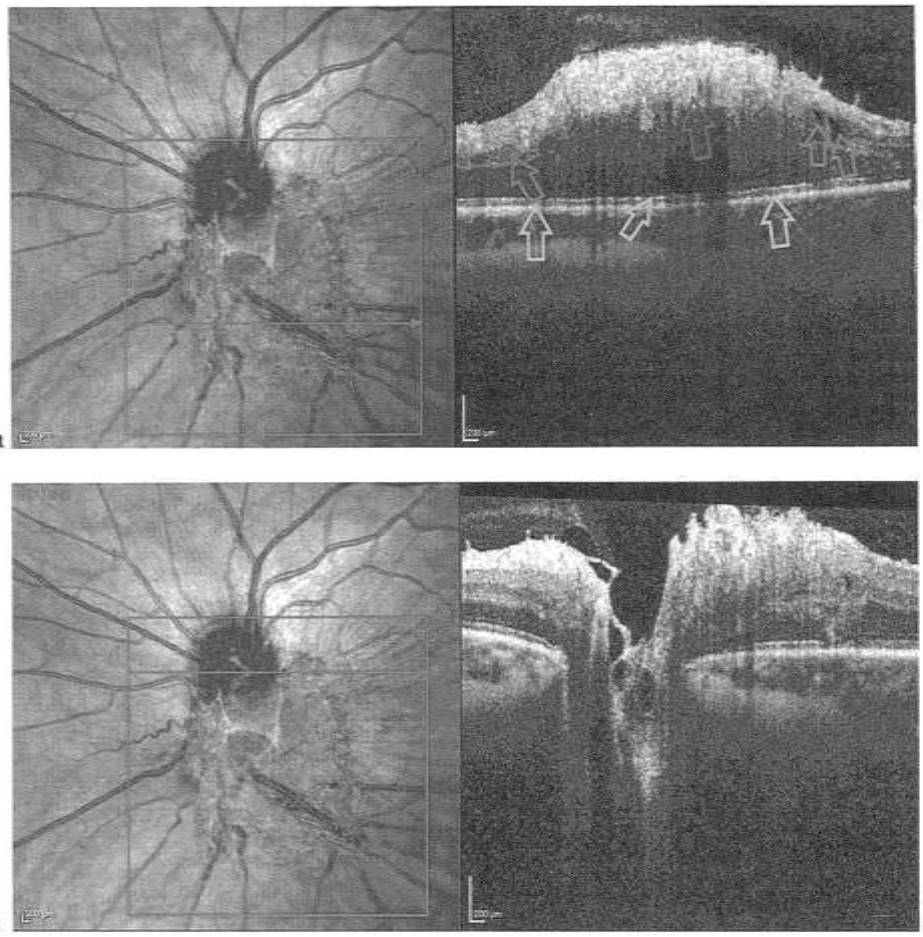

Рис. 11. **ОКТ-изображения левого глаза пациентки *С.* 24 лет.**

Горизонтальный скан через центр очага (а), горизонтальный скан через центр ДЗН и верхний край очага (б). Стрелки: желтые — слой фоторецепторов, фиолетовые — расширение ядерных и плексиформных слоев, красные — интраретинальные полости, синие — интраретинальные округлые гиперрефлективные включения.

Fig. 11. **OCT images of the left eye of patient *S.*, female, 24 years old.**

Horizontal scan through the center of the lesion (a), horizontal scan through the center of the ONH and the superior border of the lesion (b). Arrows: yellow — photoreceptor layer, purple — expanse of the nuclear and plexiform layers, red — intraretinal cavities, blue — round intraretinal hyperreflective inclusions.

обращала на себя внимание куполообразная форма очагов с достаточно четкой границей между измененной и интактной сетчаткой. В случае 3 по краю гемангиомы, обращенному в сторону фовеа, отмечен постепенный переход измененной сетчатки в неизмененную с развитием вторичных изменений в макулярной зоне, приводящих к снижению зрения.

В случаях 4 и 5 гемангиомы не имели четких границ, в них выявлено наличие тонких резко извитых сосудов с поперечным ходом. На ОКТ имелся постепенный переход измененной сетчатки в неизмененную с развитием изменений в макулярной зоне.

Малое количество наблюдений не позволяет нам сделать достоверные выводы, однако, с учетом ультразвуковой картины, можно предположить, что в случаях 2, 3 и 4 были соответственно эндофитная, экзофитная и плоскостная капиллярные гемангиомы ДЗН, а в случае 5 — капиллярная гемангиома юкстапапиллярной сетчатки.

Заключение

Таким образом, капиллярная гемангиома ДЗН характеризуется четкими границами очага как офтальмоскопически, так и по данным ОКТ; юкстапапиллярная гемангиома офтальмоскопически проявляется нечеткими границами, а по данным ОКТ — постепенным переходом измененной сетчатки в неизмененную с развитием вторичных изменений в макулярной зоне. Для сочетанной капиллярной гемангиомы ДЗН и сетчатки характерно сочетание этих признаков.

Авторы заявляют об отсутствии конфликта интересов.
The authors declare no conflicts of interest.

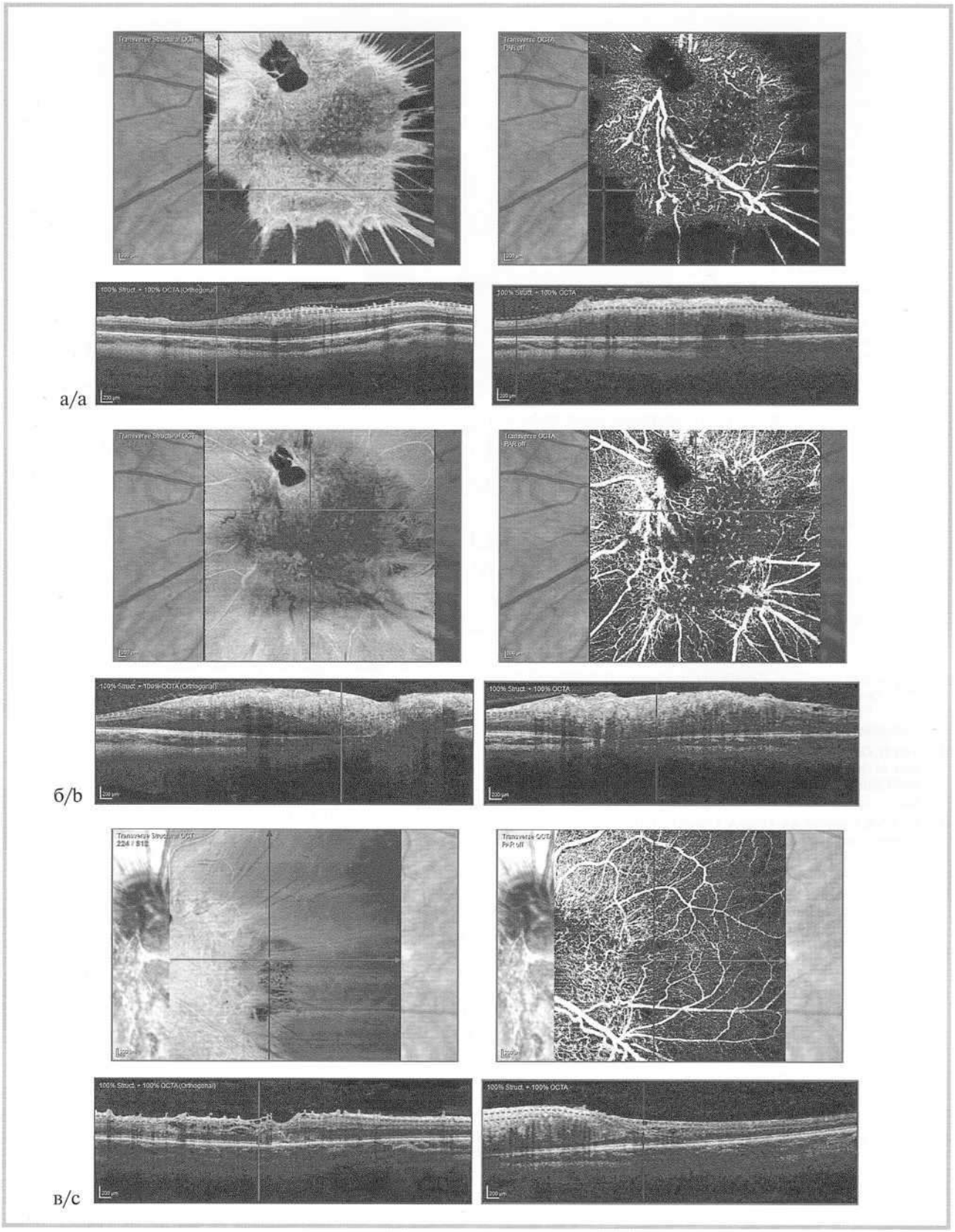

Рис. 12. **ОКТ-А-изображения левого глаза пациентки *С.* 24 лет.**

Зона очага сегментации на уровне поверхностного (а) и глубокого сосудистых сплетений сетчатки (б); фовеолярная зона сегментации на уровне поверхностного сосудистого сплетения сетчатки (в).

Fig. 12. **OCT-A images of the left eye of patient *S.*, female, 24 years old.**

Lesion segmentation area at the level of superficial (a) and deep vascular plexuses of the retina (b); foveolar segmentation area at the level of superficial vascular plexus of the retina (c).

ЛИТЕРАТУРА/REFERENCES

1. Gass JD, Braunstein R. Sessile and exophytic capillary angiomas of the juxtapapillary retina and optic nerve head. *Arch Ophthalmol (Chicago, Ill. 1960)*. 1980;98(10):1790-1797. https://doi.org/10.1001/archopht.1980.01020040642011
2. Pierro L, Guarisco L, Zaganelli E, Freschi M, Brancato R. Capillary and cavernous hemanigoma of the optic disc. Echographic and histological findings. *Acta Ophthalmol*. 1992;70(204 S):102-106. https://doi.org/10.1111/j.1755-3768.1992.tb04939.x
3. Shields JA, Eagle RC, Ewing MQ, Lally SE, Shields CL. Retinal cavernous hemangioma: fifty-two years of clinical follow-up with clinicopathologic correlation. *Retina*. 2014;34(6):1253-1257. https://doi.org/10.1097/IAE.0000000000000232
4. Amram AL, Picciani R, El-Annan J. Concurrent optic disc pit and retinal cavernous hemangioma. *Int J Ophthalmol*. 2017;10(1):168-170. https://doi.org/10.18240/ijo.2017.01.28
5. Souders BF. Juxtapapillary hemangioendothelioma of the retina; report of a case. *Arch Ophthalmol*. 1949;41(2):178-182. https://doi.org/10.1001/archopht.1949.00900040183004
6. Malecha M, Haik B, Morris W. Capillary Hemangioma of the Optic Nerve Head and Juxtapapillary Retina. *Arch Ophthalmol*. 2000;118(2):289-291.
7. Joussen AM, Kirchhof B. Solitary peripapillary hemangioblastoma. *Acta Ophthalmol Scand*. 2001;79(1):83-87. https://doi.org/10.1034/j.1600-0420.2001.079001083.x
8. Shechtman DL, Gold AS, McIntosh S, Steen J, Murray TG. Atypical Exophytic Retinal Capillary Hemangioma and Diagnostic Modalities. *Optom Vis Sci*. 2016;93(1):107-112. https://doi.org/10.1097/OPX.0000000000000758
9. Reynolds SA, Shechtman D, Falco L. Complex juxtapapillary capillary hemangioma: A case report. *Optometry*. 2008;79(9):512-517. https://doi.org/10.1016/j.optm.2007.11.013
10. Wallner E, Moorman L. Hemangioma of the optic disc. *Arch Ophthalmol*. 1955:115-117.
11. Landbo K. A case of optic disc angioma. *Acta Ophthalmol*. 1972;50(3):431-435. https://doi.org/10.1111/j.1755-3768.1972.tb05967.x
12. Cennamo G, Comune C, Cennamo G, de Crecchio G. Multimodal Imaging of Optic Nerve Head Capillary Hemangioma. *Retina*. 2018;38(7):e50-e52. https://doi.org/10.1097/IAE.0000000000002191
13. Vela JI, Garcia-Vilaro M, Buil JA. Haemorrhage of a cavernous haemangioma of the optic disc in pregnancy. *Case Reports*. 2010;2010(dec21 1):bcr0320102806-bcr0320102806. https://doi.org/10.1136/bcr.03.2010.2806
14. Grob SR, Campbell AA, Gross A, Cestari DM. Hemorrhage within the optic nerve from a cavernous hemangioma of the optic disc. *J Neuroophthalmol*. 2015;35(3):277-279. https://doi.org/10.1097/WNO.0000000000000274
15. Chen K-J, Wang N-K, Chao A-N. Solitary Retinal Capillary Hemangioma with Nonlipid Exudative Retinal Detachment. *Ophthalmology*. 2018;125(2):168. https://doi.org/10.1016/j.ophtha.2017.10.016
16. Rani PK, Peguda HK, Kaliki S, Chhablani J. Reverse fluorescein cap sign of cavernous haemangioma of optic nerve on OCT angiography. *BMJ Case Rep*. 2016;2016:bcr2016218176. https://doi.org/10.1136/bcr-2016-218176
17. Oosterhuis JA, Rubinstein K. Haemangioma at the Optic Disc. *Ophthalmologica*. 1972;164(5):362-374. https://doi.org/10.1159/000306773
18. Shukla D, Sharan A. Epimacular membrane secondary to an optic nerve head lesion. *Br J Ophthalmol*. 2012;96(7):1038-1039. https://doi.org/10.1136/bjophthalmol-2012-301564
19. Oliveira MA, Rodrigues TM, Marques JP. Multimodal Imaging of a Case of Juxtapapillary Retinal Capillary Hemangioma. *Ophthalmol Retin*. 2020;4(5):544. https://doi.org/10.1016/j.oret.2020.01.003
20. Grigoropoulos VG, Nikolaidis P, Emfietzoglou I, Theodossiadis PG, Theodossiadis GP. Evolution of a juxtapapillary von Hippel-Lindau tumour examined by optical coherence tomography. *Clin Exp Optom*. 2012;95(2):237-240. https://doi.org/10.1111/j.1444-0938.2012.00720.x
21. Patikulsila D, Visaetsilpanonta S, Sinclair SH, Shields JA. Cavernous Hemangioma of the Optic Disk. *Retina*. 2007;27(3):391-392. https://doi.org/10.1097/01.iae.0000239415.16669.47
22. Pierro L, Brambati M, Arrigo A, Gagliardi M, Bandello F. The Use of OCT and OCT Angiography in Detecting an Atypical Case of Retinal Capillary Hemangioma. *Ophthalmic Surg Lasers Imaging Retina*. 2019;50(3):e81-e83. https://doi.org/10.3928/23258160-20190301-17
23. Mansour AM, Jampol LM, Hrisomalos NF, Greenwald M. Cavernous Hemangioma of the Optic Disc. *Arch Ophthalmol*. 1988;106(1):22. https://doi.org/10.1001/archopht.1988.01060130024016
24. Giannakopoulos MP, Vasilakis P, Mela EK, Gartaganis SP. Cavernous hemangioma of the optic disk. *Retin Cases Brief Rep*. 2012;6(1):25-26. https://doi.org/10.1097/ICB.0b013e3181fa4794
25. Robinet A, Korobelnik J-F, Quentel G, Rougier M-B, Gontier B, Delyfer M-N. Spectral-Domain Optical Coherence Tomography Findings in Cavernous Hemangioma of the Optic Disk. *Retina*. 2017;37(2):e11-e13. https://doi.org/10.1097/IAE.0000000000001238
26. Gass JDM. Cavernous hemangioma of the retina. A neuro-oculo-cutaneous syndrome. *Am J Ophthalmol*. 1971;71(4):799-814. https://doi.org/10.1016/0002-9394(71)90245-5
27. Zografos L, Gomers M. Ocular melanocytosis and cavernous haemangioma of the optic disc. *Br J Ophthalmol*. 1994;78(1):73-74. https://doi.org/10.1136/bjo.78.1.73
28. Katta M, Mehta H, Ho I, Garrick R, Chong R. Optical coherence tomography imaging of optic disc cavernous haemangioma. *J Clin Neurosci*. 2016;33:234-235. https://doi.org/10.1016/j.jocn.2016.04.010

Поступила 17.11.2021
Received 17.11.2021
Принята к печати 24.02.2022
Accepted 24.02.2022

BAUSCH+ Health

Окувайт® Форте – сбалансированный состав полезных для глаз компонентов в одной таблетке

Сбалансированная формула, в основе которой лежат 4 международных крупномасштабных исследования[1]

Микрокапсулирование обеспечивает высвобождение активных веществ в нужном месте и в нужное время[2]

Удобный режим приема – взрослым по 1 таблетке всего 1 раз в день[2]

ДС № МГ RU.001.П4420 от 14.05.2021; СГР № RU.77.99.88.003.R.000500.02.20 от 20.02.2020.
Информация предназначена для медицинских и фармацевтических работников.

1. AREDS (2001 г., 3640 чел.); AREDS2 (2013 г., 4203 чел.): субстанция, в дальнейшем используемая для производства ОКУВАЙТ®, предоставлена компанией Bausch+Lomb в рамках программы R&D. Исследования на продукте Окувайт®: LUNA (2007 г., 136 чел.); CARMA: (2009 г., 433 чел.).
2. Инструкция по применению Окувайт® Форте.

ООО «Бауш Хелс»: Россия, 115162, Москва, ул. Шаболовка, д. 31, стр. 5. Тел.: +7 495 510 2879; bauschhealth.ru
RUS-OPH-OCU-OCU-10-2022-3246

БАД. НЕ ЯВЛЯЕТСЯ ЛЕКАРСТВЕННЫМ СРЕДСТВОМ

BAUSCH+ Health

Травиолан®

Взгляд в светлое будущее

Лекарственное средство. Рег уд. №ЛП-006629 от 07.12.2020

Травиолан® — травопрост 0,04 мг/мл в мультидозовом флаконе для терапии глаукомы

Специальное устройство многодозового контейнера Травиолана позволяет отказаться от консервантов в составе

- Обеспечивает дозирование препарата при соблюдении стерильности
- Поддерживает постоянный размер капель в течение всего курса применения, что улучшает комплаентность
- Сохраняет привычный метод использования глазных капель

реклама

RUS-OPH-TRA-TRA-12-2021-3317

Полную информацию вы можете получить в ООО «Бауш Хелс»: Россия, 115162, Москва, ул. Шаболовка, д. 31, стр. 5. Тел.: +7 495 510 2879; http://bauschhealth.ru/.

ИНФОРМАЦИЯ ПРЕДНАЗНАЧЕНА ДЛЯ СПЕЦИАЛИСТОВ ЗДРАВООХРАНЕНИЯ

Вестник офтальмологии
2022, Т. 138, №2, с. 81-86
https://doi.org/10.17116/oftalma202213802181

Russian Annals of Ophthalmology =
Vestnik Oftal'mologii 2022, vol. 138, №2, pp. 81-86
https://doi.org/10.17116/oftalma202213802181

Морфологические особенности удаленной при эндотелиальной кератопластике десцеметовой мембраны (клинические наблюдения)

© Н.В. ФИСЕНКО[1], Т.А. ДЕМУРА[2], С.В. ТРУФАНОВ[1], Г.В. ВОРОНИН[1, 2]

[1]ФГБНУ «Научно-исследовательский институт глазных болезней», Москва, Россия;
[2]ФГАОУ ВО «Первый Московский государственный медицинский университет им. И.М. Сеченова» Минздрава России (Сеченовский университет), Москва, Россия

РЕЗЮМЕ

Основными модификациями эндотелиальной кератопластики (ЭК) считают изолированную трансплантацию десцеметовой мембраны (ДМ) с эндотелием (Descemet membrane endothelial keratoplasty, DMEK) и автоматизированную ЭК (Descemet stripping automated endothelial keratoplasty, DSAEK). Ведущим послеоперационным осложнением ЭК является возникновение ложной камеры между трансплантатом и роговицей реципиента. В статье представлены два клинических наблюдения адаптации эндотелиального трансплантата в зависимости от морфологических особенностей ДМ, удаленной при ЭК. В первом случае после DMEK отмечается полное прилегание трансплантата к строме реципиента по данным оптической когерентной томографии (ОКТ). При морфологическом исследовании визуализируется гладкая стромальная поверхность удаленной ДМ. Во втором наблюдении выявлена ложная камера между эндотелиальным трансплантатом и задней стромой реципиента. При ОКТ обнаружены отдельные стромальные волокна, проминирующие в ложную камеру; при морфологическом анализе удаленной ДМ реципиента отмечены фрагменты стромы, фиксированные к передней поверхности ДМ. Выявленные изменения свидетельствуют о повреждении задней стромы реципиента при десцеметорексисе, что может быть причиной неполного прилегания эндотелиального трансплантата. Полная адаптация трансплантата при повторной ЭК (DSAEK) в этом клиническом наблюдении, вероятно, обусловлена тем, что тонкий слой стромы в составе трансплантата обеспечивает высокую степень его адгезии к задней поверхности роговицы реципиента. Проведение DSAEK показано в качестве рекератопластики при стойком неприлегании эндотелиального трансплантата после DMEK.

Ключевые слова: *псевдофакичная буллезная кератопатия, эндотелиальная дистрофия роговицы Фукса, десцеметова мембрана, DMEK, DSAEK, эндотелиальная кератопластика, морфологический анализ.*

ИНФОРМАЦИЯ ОБ АВТОРАХ:
Фисенко Н.В. — e-mail: natfisenko@mail.ru; https://orcid.org/0000-0001-7198-4498
Труфанов С.В. — e-mail: trufanov05@mail.ru; https://orcid.org/0000-0003-4360-793X
Демура Т.А. — e-mail: demura-t@yandex.ru; https://orcid.org/0000-0002-6946-6146
Воронин Г.В. — e-mail: gr32@mail.ru; https://orcid.org/0000-0002-5769-6593
Автор, ответственный за переписку: Фисенко Н.В. — e-mail: natfisenko@mail.ru

КАК ЦИТИРОВАТЬ:
Фисенко Н.В., Демура Т.А., Труфанов С.В., Воронин Г.В. Морфологические особенности удаленной при эндотелиальной кератопластике десцеметовой мембраны (клинические наблюдения). *Вестник офтальмологии.* 2022;138(2):81–86. https://doi.org/10.17116/oftalma202213802181

Morphological characteristics of Descemet's membrane removed during endothelial keratoplasty (case study)

© N.V. FISENKO[1], T.A. DEMURA[2], S.V. TRUFANOV[1], G.V. VORONIN[1, 2]

[1]Research Institute of Eye Diseases, Moscow, Russia;
[2]I.M. Sechenov First Moscow State Medical University (Sechenov University), Moscow, Russia

ABSTRACT

The two most used modifications of endothelial keratoplasty (EK) are Descemet's membrane endothelial keratoplasty (DMEK) and Descemet's stripping automated endothelial keratoplasty (DSAEK). The leading complication of EK surgeries is graft detachment in the early postoperative period. This article reports on two cases of endothelial graft adhesion depending on morphological characteristics of the Descemet's membrane (DM) removed during EK. In the first case, complete graft attachment to the recipient's posterior stroma was observed after DMEK. Morphological analysis of the DM showed clean stromal surface. In the second case there was a false chamber between the endothelial transplant and the posterior stroma of the patient. OCT scans revealed separate stromal fibers protruding into the false chamber; morphological analysis of the removed DM showed stromal fragments fixed to the anterior surface of the DM. The revealed changes indicate damage to the posterior stroma the suffered received during descemetorhexis, which may be the cause for incomplete graft attachment. Complete attachment after repeated EK (DSAEK) in this case was due to a thin stromal layer on the graft that provided high degree of adhesion to the posterior corneal surface. DSAEK can be indicated as a repeated EK surgery in cases of persistent endothelial graft non-attachment after DMEK.

Keywords: *pseudophakic bullous keratopathy, Fuchs' endothelial corneal dystrophy, Descemet's membrane, DMEK, DSAEK, endothelial keratoplasty, morphological analysis.*

INFORMATION ABOUT THE AUTHORS:
Fisenko N.V. — e-mail: natfisenko@mail.ru; https://orcid.org/0000-0001-7198-4498
Trufanov S.V. — e-mail: trufanov05@mail.ru; https://orcid.org/0000-0003-4360-793X
Demura T.A. — e-mail: demura-t@yandex.ru; https://orcid.org/0000-0002-6946-6146
Voronin G.V. — e-mail: gr32@mail.ru; https://orcid.org/0000-0002-5769-6593
Corresponding author: Fisenko N.V. — e-mail: natfisenko@mail.ru

TO CITE THIS ARTICLE:
Fisenko NV, Trufanov SV, Demura TA, Voronin GV. Morphological characteristics of Descemet's membrane removed during endothelial keratoplasty (case study). *Russian Annals of Ophthalmology = Vestnik oftal'mologii*. 2022;138(2):81–86. (In Russ.). https://doi.org/10.17116/oftalma202213802181

Термином «эндотелиальная кератопластика» (ЭК) объединяют различные хирургические вмешательства, в основе которых лежит селективная замена пораженного эндотелиального слоя роговой оболочки глаза реципиента трансплантатом задних слоев роговицы донора [1]. Согласно данным Ассоциации глазных банков США (The Eye Bank Association of America, EBAA), в 2019 г. было выполнено более 85 тыс. трансплантаций роговицы, из них 30 650 — с помощью ЭК [2].

Основным показанием к проведению ЭК считают отек стромы роговицы с формированием эпителиальных микрокист и развитием буллезной кератопатии, возникающий вследствие повышения проницаемости эндотелиального слоя для внутриглазной жидкости. Необратимая гибель эндотелиальных клеток сопровождается снижением плотности ионных каналов и нарушением трансмембранного переноса веществ, а также разрушением межклеточных контактов [3, 4]. Среди причин дисфункции эндотелиального слоя выделяют его механическое повреждение в процессе интраокулярных хирургических вмешательств, отсутствие компенсации внутриглазного давления (ВГД) на протяжении длительного периода и инфекционные заболевания структур переднего сегмента глаза [5].

Кроме того, причиной развития длительного отека роговицы могут быть генетически детерминированные нарушения строения десцеметовой мембраны (ДМ) и эндотелия [6]. Одним из таких нарушений является эндотелиальная дистрофия роговицы Фукса, при которой эндотелиальные клетки постепенно приобретают фенотипические признаки фибробластов и начинают синтезировать коллагеновые структуры — гутты, в дальнейшем формирующие дополнительные слои ДМ [7]. Прогрессирование патологического процесса сопровождается повышением проницаемости эндотелия и увеличением степени отека роговицы. Согласно результатам проведенных многоцентровых исследований, эндотелиальная дистрофия Фукса является основным показанием к проведению ЭК в США и странах Европы [8].

В настоящее время выделяют два основных типа ЭК: изолированную трансплантацию ДМ с эндотелием (Descemet membrane endothelial keratoplasty, DMEK) и автоматизированную ЭК (Descemet stripping automated endothelial keratoplasty, DSAEK). В обоих случаях на начальном этапе производят десцеметорексис с последующим удалением ДМ и пораженного эндотелиального слоя реципиента. Принципиальное различие между этими модификациями заключается в толщине имплантируемого кератотрансплантата. При DMEK этот показатель составляет около 10—15 мкм, а непосредственно донорский корнеальный лоскут, полученный методом SCUBA (submerged cornea using backgrounds away), представлен ДМ и эндотелием. Применение микрокератома при DSAEK позволяет подготовить кератотрансплантат, включающий в себя, помимо ДМ и эндотелиального слоя, тонкие слои стромы. Его толщина может варьировать от 40 до 150 мкм [9—11].

Основным осложнением ЭК считают формирование локальных и протяженных ложных камер между трансплантатом и роговицей реципиента. Причинами нарушения адаптации донорского лоскута считают относительную гипотонию, возникающую из-за быстрой резорбции пузыря газовоздушной смеси из передней камеры в раннем послеоперационном периоде [12], и нарушение регулярности задних стромальных волокон, в том числе из-за наличия фрагментов ДМ реципиента [13].

В настоящем сообщении представлены результаты морфологического исследования образцов ДМ, полученных в результате клинического применения различных модификаций эндотелиальной кератопластики.

Клиническое наблюдение 1

Пациентка Н. 70 лет обратилась ФГБНУ «НИИ глазных болезней» в сентябре 2020 г. с жалобами на слезотечение, светобоязнь, а также постепенное снижение зрения обоих глаз в течение 9 лет после проведения факоэмульсификации с имплантацией интраокулярной линзы. Максимальная острота зрения правого глаза составляла 0,05, левого — 0,01, а ВГД (iCare PRO tonometer) — 15,1 и 15,4 мм рт.ст. соответственно. При биомикроскопии и оптической

когерентной томографии (ОКТ) переднего сегмента глаза (RTVue-100, Optovue, США) визуализировали складки ДМ, выраженный отек и складки стромы роговицы, эпителиальные буллы **(рис. 1, а)**. Зеркальную микроскопию эндотелия роговицы обоих глаз выполнить не удалось из-за ее диффузного отека. Изменения роговицы были расценены как проявления эндотелиальной дистрофии Фукса, выполнена ЭК в модификации DMEK на левом глазу. В послеоперационном периоде проводили стандартное антибактериальное и противовоспалительное лечение.

При ОКТ на 7-й день после хирургического вмешательства была выявлена полная адаптация эндотелиального трансплантата к задней поверхности стромы реципиента **(см. рис. 1, б)**. Через 2 мес отмечалась полная резорбция отека стромы по данным биомикроскопии, роговица полностью эпителизирована **(см. рис. 1, в)**. Максимальная острота зрения составила 0,7, ВГД — 14,1 мм рт.ст., а плотность эндотелия — 1873 клетки на 1 мм^2.

Удаленная в процессе операции ДМ реципиента была направлена на гистологическое исследование (кафедра патологической анатомии им. академика А.И. Струкова Сеченовского Университета). Материал фиксировали в 10% растворе формалина с фосфатным буфером, затем готовили серийные парафиновые срезы и окрашивали гематоксилином и эозином. Для изучения состояния ДМ применяли инвертированный микроскоп Leica DM-2500 с фотокамерой Leica DFC 295. Как и в исследовании T. Brockmann и соавт. [14], оценку структуры ДМ проводили с учетом особенностей ее окрашивания гематоксилином и эозином. Зона ДМ, определяемая как передний «полосатый» слой, отличалась менее интенсивным окрашиванием, что позволило выявить границу между ней и областью, соответствующей заднему «неполосатому» слою, и провести морфометрический анализ с использованием программы ImageScope M.

По данным морфологического исследования **(см. рис. 1, г)**, ДМ имела гладкую переднюю поверхность и состояла из тонкого слоя плотного экстрацеллюлярного матрикса (ЭЦМ), пренатальной передней «полосатой» зоны, а также синтезированных в постнатальном периоде заднего «неполосатого» и коллагенового слоев, гутт. На задней поверхно-

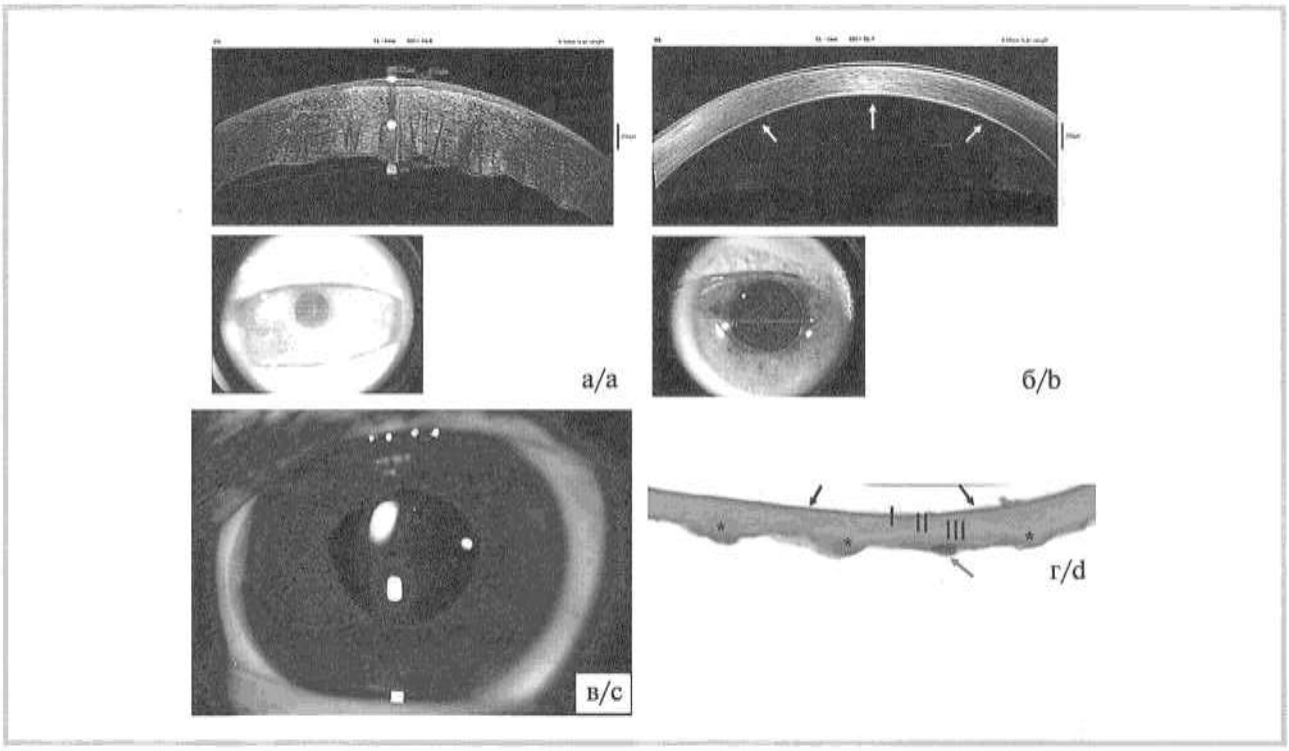

Рис. 1. **Клиническое наблюдение 1 (пациентка с эндотелиальной дистрофией Фукса).**

а — ОКТ-изображение до операции DMEK; б — на 7-е сутки после операции DMEK (эндотелиальный трансплантат отмечен белыми стрелками); в — биомикроскопическая картина роговицы через 2 мес после операции DMEK (объяснение в тексте); г — данные морфологического исследования ДМ (парафиновый срез, окраска гематоксилином и эозином, ув. 200): зона плотного ЭЦМ (I); пренатальный передний «полосатый» слой (II); постнатальные слои (III); гутты отмечены черными звездочками, эндотелиальная клетка указана красной стрелкой; передняя (стромальная) поверхность ДМ — черными стрелками (объяснение в тексте).

Fig. 1. **Case 1 (patient with Fuchs' endothelial corneal dystrophy).**

a — OCT image of the cornea before DMEK; b — 7 days after DMEK (endothelial transplant is indicated by white arrows); c — slit-lamp image 2 months after DMEK (explanation is in the text); d — morphological data of the DM (paraffin-embedded section, hematoxylin and eosin staining, magn. ×200): area of dense extracellular matrix (I); prenatal anterior banded layer (II); postnatal layers (III); guttae are indicated by black asterisks, endothelial cell — red arrow, anterior (stromal) DM surface — black arrows (explanation is in the text).

сти ДМ определяли единичные эндотелиальные клетки. При морфометрическом анализе толщина «полосатого» слоя ДМ составила 3,1 мкм. В связи с тем что метод световой микроскопии не позволяет определить истинную границу между задним «неполосатым» слоем и нетипичной коллагеновой зоной, был проведен совокупный анализ синтезированных в постнатальном периоде заднего «неполосатого» и коллагенового слоев, а также гутт. Толщина этой зоны ДМ оказалась равна в среднем 20,7 мкм.

Клиническое наблюдение 2

Пациент Т. 69 лет наблюдается в ФГБНУ «НИИ глазных болезней» с августа 2018 г. с диагнозами: «Правый глаз — первичная открытоугольная глаукома IVA; левый глаз — дважды оперированная первичная открытоугольная глаукома IIIA; артифакия обоих глаз». Из анамнеза известно, что глаукома на левом глазу была обнаружена у пациента более 30 лет назад. Компенсация ВГД на левом глазу была достигнута в результате синустрабекулэктомии (1999). Спустя 16 лет в связи с повышением уровня ВГД на этом глазу после проведения факоэмульсификации с имплантацией интраокулярной линзы была выполнена повторная антиглаукомная операция. В послеоперационном периоде отмечены низкое зрение на левом глазу и появление роговичного синдрома. Максимальная острота зрения составила 0,05, а ВГД (iCare PRO tonometer) — 13,1 мм рт.ст. (без гипотензивного режима). При биомикроскопии и ОКТ роговицы левого глаза визуализировали грубые складки ДМ, отек и складки стромы, сливные эпителиальные буллы **(рис. 2, а)**. Пациенту поставлен диагноз «буллезная кератопатия» и рекомендовано проведение кератопластики в модификации DMEK.

На 3-и сутки после операции при биомикроскопии отмечены полная эпителизация роговицы, выраженный отек стромы в центральной зоне в проекции неполного прилегания эндотелиального трансплантата. Пузырь газовоздушной смеси (SF6 20%) в передней камере не определялся. Наличие протяженной ложной камеры между задней стромой роговицы и трансплантатом подтверждено данными ОКТ, при которой также были визуализированы нерегулярная задняя стромальная поверхность и единичные разрозненные стромальные волокна, проминирующие в ложную камеру **(см. рис. 2, б)**. После дополнительного введения в переднюю камеру газовоздушной смеси было достигнуто прилегание послойного

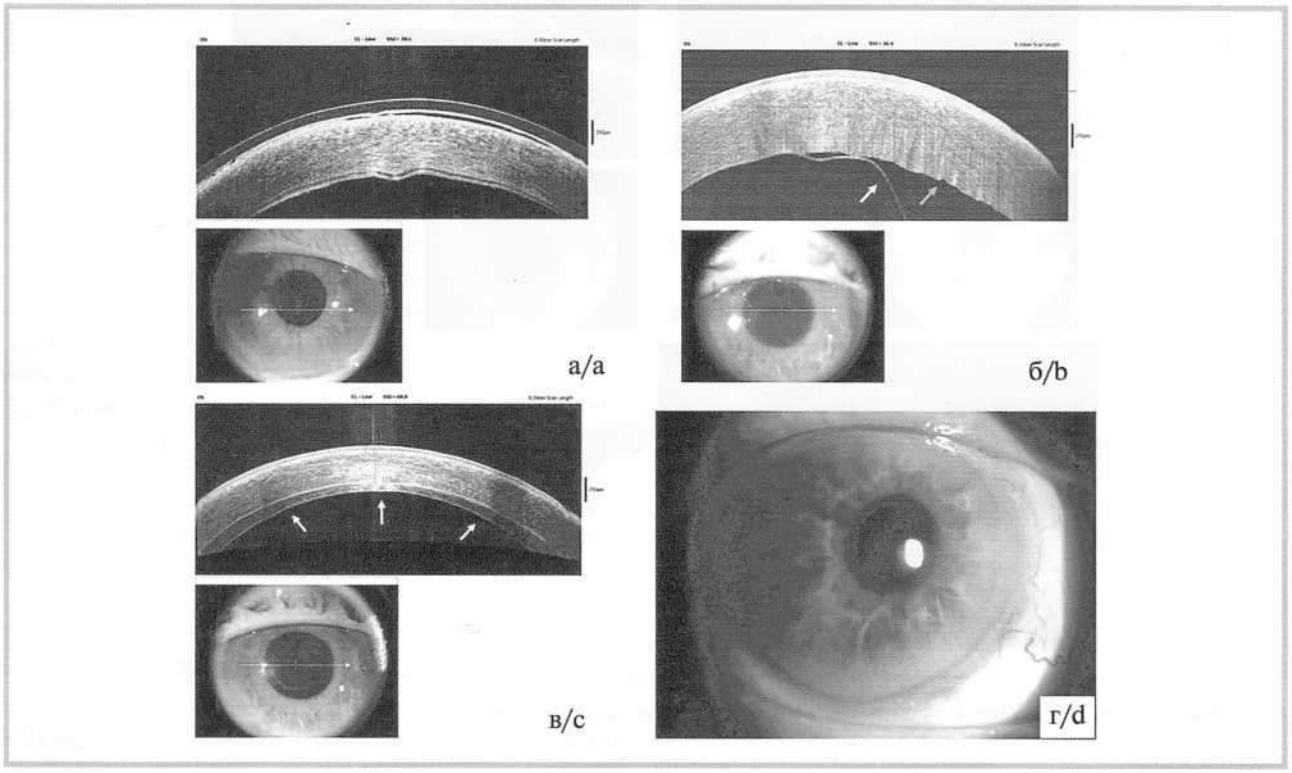

Рис. 2. **Клиническое наблюдение 2 (пациент с псевдофакичной буллезной кератопатией).**

а — ОКТ-изображение до операции DMEK, б — на 3-и сутки после операции DMEK (эндотелиальный трансплантат отмечен белой стрелкой, задняя поверхность стромы — желтой стрелкой; объяснение в тексте), в — на 14-е сутки после операции DSAEK; г — биомикроскопическая картина роговицы через 2 мес после операции; объяснение в тексте.

Fig. 2. **Case 2 (patient with pseudophakic bullous keratopathy).**

a — OCT image of the cornea before DMEK; b — 3 days after DMEK (endothelial transplant is indicated by a white arrow, posterior stromal layer — a yellow arrow; explanation is in the text); c — OCT image of the cornea 14 day after DSAEK; d — slit-lamp image 2 months after DSAEK; explanation is in the text.

трансплантата. Однако после ее резорбции отмечен рецидив ложной камеры в центральной зоне.

В связи с отсутствием полноценной адаптации трансплантата была выполнена повторная ЭК в модификации DSAEK.

В послеоперационном периоде проводили стандартное антибактериальное и противовоспалительное лечение. На 7-е сутки после DSAEK при биомикроскопии отмечены частичная эпителизация роговицы, умеренный отек стромы и полная адаптация послойного трансплантата в стромальном ложе при отсутствии пузыря воздуха в передней камере. По данным ОКТ, проведенной через 14 дней, послойный трансплантат прилежал к задней поверхности стромы на всем протяжении **(см. рис. 2, в)**. Через 2 мес после операции острота зрения составила 0,33, ВГД — 15,6 мм рт. ст. без гипотензивного режима. При осмотре роговица прозрачная, полностью эпителизирована, трансплантат адаптирован в ложе **(см. рис. 2, г)**. Плотность эндотелия составила 1830 клеток на 1 мм^2.

Морфологическое исследование ДМ реципиента, полученной при DMEK, было выполнено по описанной выше методике. Отмечено наличие тонкого слоя плотного ЭЦМ, пренатальной передней «полосатой» и постнатальной задней «неполосатой» зон; эндотелиальные клетки не определялись. Морфометрический анализ показал, что толщина «полосатого» слоя ДМ равна 2,9 мкм, а задней «неполосатой» зоны — 12,0 мкм. Отличительным признаком ДМ в данном случае было отсутствие «гладкости» передней поверхности: к плотному ЭЦМ были фиксированы стромальные волокна **(рис. 3, а)**.

Трансплантат, имплантированный в процессе первой операции (модификация DMEK) и удаленной при повторной ЭК (модификация DSAEK), по данным морфологического анализа, был представлен ДМ, имевшей типичное строение: гладкую стромальную поверхность, передний «полосатый» и задний «неполосатый» слои толщиной 1,6 и 9,2 мкм соответственно. Эндотелиальные клетки не визуализировались **(см. рис. 3, б)**.

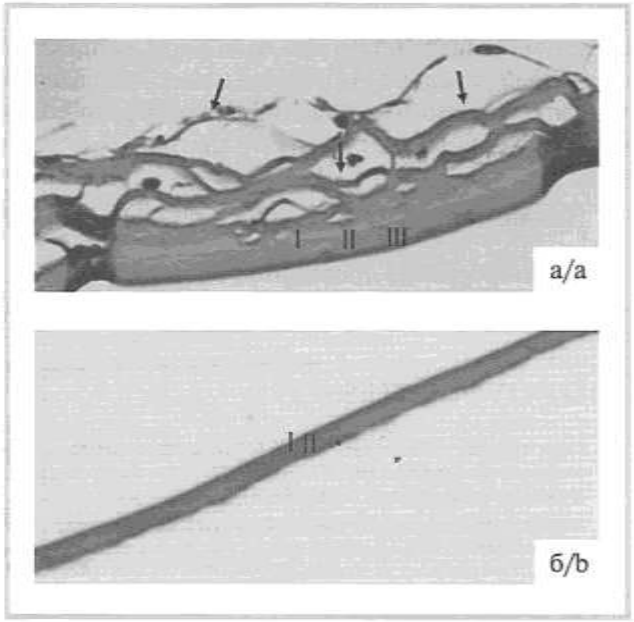

Рис. 3. **Клиническое наблюдение 2 (пациент с псевдофакичной буллезной кератопатией).**

а — данные морфологического исследования ДМ (парафиновый срез, окраска гематоксилином и эозином, ув. 200): зона плотного ЭЦМ (I); пренатальный передний «полосатый» слой (II); постнатальный задний «неполосатый» слой (III); волокна стромы отмечены черными стрелками, объяснение в тексте; б — данные морфологического исследования эндотелиального трансплантата (парафиновый срез, окраска гематоксилином и эозином, ув. 100): пренатальный передний «полосатый» (I) и постнатальный задний «неполосатый» (II) слои; объяснение в тексте.

Fig. 3. **Case 2 (patient with pseudophakic bullous keratopathy).**

a — morphological data of the DM (paraffin-embedded section, hematoxylin and eosin staining, magn. ×200): area of dense extracellular matrix (I); prenatal anterior banded layer (II); postnatal layers (III); stromal fibrils are indicated by black arrows, explanation is in the text; b — morphological data of the DMEK graft (paraffin-embedded section, hematoxylin and eosin staining, magn. ×100): prenatal anterior banded layer (I); postnatal posterior nonbanded layer (II); explanation is in the text.

Обсуждение

Различные модификации ЭК являются методами первого выбора хирургического лечения отека роговицы, обусловленного эндотелиальной дисфункцией. Приведенные в настоящем сообщении клинические наблюдения представляют интерес в первую очередь с позиций морфологического анализа изменений удаленной в процессе хирургического вмешательства ДМ. Подтверждено, что причиной диффузного отека стромы и буллезных изменений эпителия в представленных наблюдениях служила эндотелиальная дисфункция различной этиологии.

В первом случае морфологический анализ выявил утолщение ДМ за счет дополнительного коллагенового слоя и гутт. Полученные результаты согласуются с данными W. Bourne и соавт. [15] и подтверждают наличие патологических изменений ДМ, характерных для эндотелиальной дистрофии Фукса. Во втором случае морфометрические показатели ДМ соответствовали ранее описанным результатам исследования условно нормальной роговицы [16]. Таким образом, несмотря на сходную клиническую картину, индуцированную вовлечением в патологический процесс эндотелиального слоя, стромы и эпителия роговицы, псевдофакичная буллезная кератопатия не сопровождается структурными изменениями ДМ.

При морфологическом анализе удаленного в процессе рекератопластики трансплантата выявлены волокна стромы, фиксированные к плотному ЭЦМ ДМ. Нарушение профиля задней поверхности стромы реципиента, визуализированное при ОКТ в виде отдельных волокон, проминирующих в переднюю камеру, а также отсутствие структурных изменений эндотелиального трансплантата свидетельствуют о том, что глубокое повреждение стромы реципиента на этапе десцеметорексиса может быть основной причиной формирования

протяженной ложной камеры. Вместе с тем полная адаптация трансплантата при повторном вмешательстве в модификации DSAEK показывает, что наличие тонкого слоя стромы в составе трансплантата обеспечивает более высокую степень его адгезии.

Заключение

Таким образом, проведение операции DSAEK может быть оправданно не только в случаях тяжелой сопутствующей офтальмопатологии (обширные дефекты радужной оболочки, аниридия, афакия, частичная или полная авитрия, состояние после антиглаукомных вмешательств с имплантацией дренажей и т. п.), но и в качестве метода рекератопластики при стойком неприлегании эндотелиального трансплантата после DMEK.

Авторы заявляют об отсутствии конфликта интересов.
The authors declare no conflicts of interest.

ЛИТЕРАТУРА/REFERENCES

1. Singh R, Gupta N, Vanathi M, Tandon R. Corneal transplantation in the modern era. *Indian J Med Res.* 2019;150(1):7-22. https://doi.org/10.4103/ijmr.IJMR_141_19
2. 2019 Eye Banking Statistical Report. Eye Bank Association of America. 2020. Accessed June 14, 2020. https://restoresight.org/wp-content/uploads/2020/04/2019-EBAA-Stat-Report-FINAL.pdf
3. Jalimarada SS, Ogando DG, Bonanno JA. Loss of ion transporters and increased unfolded protein response in Fuchs' dystrophy. *Mol Vis.* 2014;20:1668-1679.
4. Narayanan R, Gaster RN, Kenney MC. Pseudophakic corneal edema: A review of mechanisms and treatments. *Cornea.* 2006;25(9):993-1004. https://doi.org/10.1097/01.ico.0000214225.98366.83
5. Price MO, Mehta JS, Jurkunas UV, Price FW Jr. Corneal endothelial dysfunction: Evolving understanding and treatment options. *Prog Retin Eye Res.* 2021;82:100904. Epub 2020 Sep 22. https://doi.org/10.1016/j.preteyeres.2020.100904
6. Lisch W, Weiss JS. Clinical and genetic update of corneal dystrophies. *Exp Eye Res.* 2019;186:107715. https://doi.org/10.1016/j.exer.2019.107715
7. Труфанов С.В., Фисенко Н.В. Молекулярно-генетические аспекты патогенеза эндотелиальной дистрофии Фукса. *Вестник офтальмологии.* 2020;136(5):260-267.
Trufanov SV, Fisenko NV. Molecular genetic aspects of Fuchs' endothelial corneal dystrophy pathogenesis. *The Russian Annals of Ophthalmology = Vestnik oftal'mologii.* 2020;136(5):260-267. (In Russ.). https://doi.org/10.17116/oftalma2020136052260
8. Gain P, Jullienne R, He Z, Aldossary M, Acquart S, Cognasse F, et al. Global Survey of Corneal Transplantation and Eye Banking. *JAMA Ophthalmol.* 2016;134(2):167-173. https://doi.org/10.1001/jamaophthalmol.2015.4776
9. Gorovoy MS. Descemet-stripping automated endothelial keratoplasty. *Cornea.* 2006;25(8):886-889. https://doi.org/10.1097/01.ico.0000214224.90743.01
10. Melles GR, Ong TS, Ververs B, van der Wees J. Descemet membrane endothelial keratoplasty (DMEK). *Cornea.* 2006;25(8):987-990. https://doi.org/10.1097/01.ico.0000248385.16896.34
11. Price MO, Gupta P, Lass J, Price FW Jr. EK (DLEK, DSEK, DMEK): New Frontier in Cornea Surgery. *Annu Rev Vis Sci.* 2017;3:69-90. https://doi.org/10.1146/annurev-vision-102016-061400
12. Siebelmann S, Lopez Ramos S, Scholz P, et al. Graft Detachment Pattern After Descemet Membrane Endothelial Keratoplasty Comparing Air Versus 20% SF6 Tamponade. *Cornea.* 2018;37(7):834-839. https://doi.org/10.1097/ICO.0000000000001597
13. Müller TM, Verdijk RM, Lavy I, et al. Histopathologic Features of Descemet Membrane Endothelial Keratoplasty Graft Remnants, Folds, and Detachments. *Ophthalmology.* 2016;123(12):2489-2497. https://doi.org/10.1016/j.ophtha.2016.08.014
14. Brockmann T, Brockmann C, Maier AB, et al. Primary Descemet's membrane endothelial keratoplasty for Fuchs endothelial dystrophy versus bullous keratopathy: histopathology and clinical results. *Curr Eye Res.* 2018;43(10):1221-1227. https://doi.org/10.1080/02713683.2018.1490773
15. Bourne WM, Johnson DH, Campbell RJ. The ultrastructure of Descemet's membrane. III. Fuchs' dystrophy. *Arch Ophthalmol.* 1982;100(12):1952-1955. https://doi.org/10.1001/archopht.1982.01030040932013
16. Murphy C, Alvarado J, Juster R. Prenatal and postnatal growth of the human Descemet's membrane. Invest Ophthalmol *Vis Sci.* 1984;25(12):1402-1415.

Поступила 16.03.2021
Received 16.03.2021
Принята к печати 13.05.2021
Accepted 13.05.2021

Вестник офтальмологии
2022, Т. 138, №2, с. 87-93
https://doi.org/10.17116/oftalma202213802187

Russian Annals of Ophthalmology =
Vestnik Oftal'mologii 2022, vol. 138, №2, pp. 87-93
https://doi.org/10.17116/oftalma202213802187

Современные аспекты терапии субмакулярных кровоизлияний на фоне макулярной дегенерации

© Р.Р. ФАЙЗРАХМАНОВ[1], Э.Д. БОСОВ[1], М.М. ШИШКИН[1], В.Ю. ВОРОПАЕВ[2], А.В. СУХАНОВА[1], Е.С. ЧЕХОНИН[1], А.В. МИРОНОВ[3]

[1]ФГБУ «Национальный медико-хирургический Центр им. Н.И. Пирогова» Минздрава России, Москва, Россия;
[2]АО «БАЙЕР», Москва, Россия;
[3]Фонд содействия развитию передовых медицинских технологий им. Святослава Федорова, Москва, Россия

РЕЗЮМЕ

Возрастная макулярная дегенерация, осложненная субмакулярным кровоизлиянием, при несвоевременном лечении приводит к безвозвратной потере центрального зрения. Основой эффективной терапии являются ее раннее начало, дислокация крови из центральных отделов сетчатки и блокирование неоваскуляризации. В данном обзоре рассмотрены имеющиеся на сегодняшний день методы лечения субмакулярных кровоизлияний, анатомические и функциональные результаты, риски развития послеоперационных осложнений, а также тенденции в использовании комбинированных способов хирургического вмешательства.

Ключевые слова: *дислокация кровоизлияния, субретинальное введение, субмакулярное кровоизлияние, возрастная макулярная дегенерация.*

ИНФОРМАЦИЯ ОБ АВТОРАХ:
Файзрахманов Р.Р. — https://orcid.org/0000-0002-4341-3572
Босов Э.Д. — e-mail: bosov007@gmail.com; https://orcid.org/0000-0002-9816-1763
Шишкин М.М. — https://orcid.org/0000-0002-5917-6153
Воропаев В.Ю. — https://orcid.org/0000-0002-5978-9830
Суханова А.В. — https://orcid.org/0000-0002-8482-5637
Чехонин Е.С. — https://orcid.org/0000-0002-8901-1341
Миронов А.В. — https://orcid.org/0000-0002-5208-6497
Автор, ответственный за переписку: Босов Э.Д. — e-mail: bosov007@gmail.com

КАК ЦИТИРОВАТЬ:
Файзрахманов Р.Р., Босов Э.Д., Шишкин М.М., Воропаев В.Ю., Суханова А.В., Чехонин Е.С., Миронов А.В. Современные аспекты терапии субмакулярных кровоизлияний на фоне макулярной дегенерации. *Вестник офтальмологии.* 2022;138(2):87–93. https://doi.org/10.17116/oftalma202213802187

Modern aspects of the treatment of submacular hemorrhages secondary to macular degeneration

© R.R. FAYZRAKHMANOV[1], E.D. BOSOV[1], M.M. SHISHKIN[1], V.YU. VOROPAEV[2], A.V. SUKHANOVA[1], E.S. CHEKHONIN[2], A.V. MIRONOV[3]

[1]Pirogov National Medical and Surgical Center, Moscow, Russia;
[2]Bayer JSC, Moscow, Russia;
[3]Svyatoslav Fedorov Foundation for the Promotion of Advanced Medical Technologies, Moscow, Russia

ABSTRACT

Age-related macular degeneration complicated by submacular hemorrhage if not treated timely leads to permanent loss of central vision. The basis of effective therapy is its early start, dislocation of blood from central parts of the retina and blockage of neovascularization. This review examines the current methods of treatment of submacular hemorrhages, anatomical and functional outcomes, risks of postoperative complications, as well as trends in the use of combined methods of surgical intervention.

Keywords: *dislocation of hemorrhage, subretinal injection, submacular hemorrhage, age-related macular degeneration.*

INFORMATION ABOUT THE AUTHORS:
Fayzrakhmanov R.R. — https://orcid.org/0000-0002-4341-3572
Bosov E.D. — e-mail: bosov007@gmail.com; https://orcid.org/0000-0002-9816-1763
Shishkin M.M. — https://orcid.org/0000-0002-5917-6153
Voropaev V.Yu. — https://orcid.org/0000-0002-5978-9830
Sukhanova A.V. — https://orcid.org/0000-0002-8482-5637
Chekhonin E.S. — https://orcid.org/0000-0002-8901-1341
Mironov A.V. — https://orcid.org/0000-0002-5208-6497
Corresponding author: Bosov E.D. — e-mail: bosov007@gmail.com

TO CITE THIS ARTICLE:
Fayzrakhmanov RR, Bosov ED, Shishkin MM, Voropaev VYu, Sukhanova AV, Chekhonin ES, Mironov AV. Modern aspects of the treatment of submacular hemorrhages secondary to macular degeneration. *Russian Annals of Ophthalmology = Vestnik oftal'mologii*. 2022;138(2):87–93. (In Russ.). https://doi.org/10.17116/oftalma202213802187

Развитие субмакулярного кровоизлияния (СМК) является одним из наиболее опасных осложнений неоваскулярной возрастной макулярной дегенерации (нВМД) [1]. Патоморфологические аспекты этой патологии представляют собой геморрагическую отслойку ретинальной нейросенсорной части от пигментного эпителия сетчатки (ПЭС) [2]. Возникающие необратимые повреждения наружного ядерного и фоторецепторного слоев сетчатки обусловлены тракционным воздействием фибриновых нитей, токсическим влиянием продуктов распада крови и формированием механической преграды для метаболических процессов ПЭС и вышележащих слоев сетчатки [3—5]. Трудности, возникающие при определении причин кровоизлияния, связаны с недостаточной визуализацией структур под излившейся кровью [6]. Предотвращение необратимого повреждения сетчатки было достигнуто с помощью различных хирургических методик и их комбинаций: интравитреальные или субретинальные инъекции тканевого активатора плазминогена (ТАП) либо блокаторов фактора роста эндотелия сосудов (анти-VEGF; от vascular endothelial growth factor, VEGF); пневмодислокация (ПД) кровоизлияния из макулярной зоны; пересадка ПЭС; удаление хориоидальной неоваскуляризации (ХНВ); дренирование СМК; транслокация макулы [7]. В основе большинства методов лежит смещение крови из субфовеальной зоны. Однако в настоящее время не существует общепринятой стратегии лечения СМК.

Тканевый активатор плазминогена

Тканевый активатор плазминогена (ТАП) — белок, участвующий в сложном каскаде ферментативных процессов перехода плазминогена в активную фибринолитическую форму — плазмин [8]. Этот фермент проявляет высокую специфичность и активируется только в присутствии фибрина [9]. Клиническое использование ТАП началось в 90-х годах прошлого века в рамках малоинвазивного альтернативного метода — витрэктомии [10, 11]. Ферментативный лизис фибриновых тяжей в субмакулярном пространстве позволяет минимизировать тракционное повреждение фоторецепторов сетчатки при дислокации сгустка крови [7]. Существуют два основных способа доставки препарата в точку-мишень — интравитреальный и субретинальный. K. Tal и соавт. [12] в эксперименте на крысах установили способность ТАП проникать во все слои сетчатки и в субретинальное пространство с достижением наибольшей концентрации через 3—24 ч от момента интравитреальной инъекции (ИВИ). Однако, по мнению авторов, данные исследования нельзя достоверно экстраполировать в клиническую практику. H. Kamao и соавт. [13] сделали вывод, что фармакокинетика препарата, доставленного в полость стекловидного тела *in vivo*, зависит от многих факторов, в частности, от тяжести и длительности заболевания, что, по их мнению, ограничивает изучение подбора оптимального дозирования ТАП. Так, J. Hillenkamp и соавт. [14] продемонстрировали, что, в отличие от интравитреального способа доставки ТАП, субретинальное введение с большей эффективностью позволяет добиться дислокации кровоизлияния при отсутствии ретинотоксического эффекта.

В России на сегодняшний день активно используется отечественная рекомбинантная проурокиназа под торговым названием «Гемаза» с дозировкой 5000 международных единиц (МЕ). Данный препарат отличается высокой специфичностью и разрешен для интраокулярного введения [15, 16]. По данным радионуклидных и иммуногистохимических исследований, гемаза обладает высокой биологической доступностью и возможностью к прямой диффузии в субретинальное пространство [17, 18]. Для выполнения интравитреального и субретинального введения используют раствор 500—3000 МЕ. По данным отечественных исследований, выбор такой дозировки обоснован оптимальной фибринолитической активностью, а также отсутствием ретинотоксического эффекта [18, 19].

Учитывая вышеизложенное, можно сделать вывод, что использование фибринолитических препаратов позволяет добиться дислокации субретинального кровоизлияния из макулярной зоны, минимизируя его тракционное воздействие на фоторецепторы. Однако, учитывая возможное ретинотоксическое влияние, требуется контроль над вводимыми дозами фибринолитиков.

Транслокация макулы

В 1993 г. R. Machemer и U. Steinhorst [20] впервые предложили способ лечения СМК, при котором осуществлялась отслойка сетчатки с последующей круговой ретинотомией и механическим удалением субретинальной крови и ХНВ. Основными этапами являлись ротация сетчатки в среднем на 30—80° и перемещение макулы из зоны кровоизлияния на участок с неповрежденным ПЭС. D. Wong

и соавт. [21] в своем исследовании основывались на методике, раннее предложенной R. Machemer и U. Steinhorst, в лечении 29 пациентов с нВМД, из которых шестеро имели СМК. Среди всех исследуемых у 31% пациентов произошла прибавка ≥15 букв (таблицы Early Treatment Diabetic Retinopathy Study, ETDRS) и у 41% — стабилизация зрительных функций в пределах 15 букв. Однако авторы отметили, что наибольшую тенденцию к улучшению изначально низких зрительных функций (≤20/120) через 6 мес после операции имели пациенты с геморрагической формой нВМД. По данным другого исследования [22], через год после проведенного витреоретинального вмешательства у пациентов с СМК отмечался прирост максимально корригированной остроты зрения (МКОЗ) на 4,5 строки (logMAR); при этом в отсутствие терапии снижение зрительных функций может составлять 1,25 строки по итогу 1 года.

Согласно представленным результатам, транслокация макулы обеспечивает стабилизацию зрительных функций у пациентов с изначально низкой МКОЗ. По данным многих авторов, данная методика несет высокие риски развития диплопии (в 46% случаев) и серьезных витреоретинальных осложнений, таких как отслойка сетчатки (10,3%), рецидив ХНВ (8%), организация эпиретинальной мембраны (23%), макулярная складчатость (5%); кроме того, в 18% случаев отмечается развитие пролиферативной витреоретинопатии (ПВР) с последующей отслойкой сетчатки [22, 23]. Таким образом, транслокация макулы может являться оптимальным выбором при недоступности или неэффективности альтернативных способов лечения СМК.

Пересадка пигментного эпителия сетчатки

Впервые методика субмакулярной трансплантации участка ПЭС и сосудистой оболочки была предложена G.A. Peyman и соавторами в 1991 г. [24]. Авторами выполнялась операция по иссечению зоны, подвергшейся рубцовым изменениям в результате ВМД. В дальнейшем этот участок замещался аутологичным трансплантатом на ножке или гомологичными клетками ПЭС и мембраны Бруха. M.G. Cereda и соавт. [25] опубликовали ретроспективный анализ наблюдений 13 пациентов, которым были последовательно выполнены витрэктомия, периферическая ретинотомия на 180° с височной стороны, механическое удаление ХНВ и пересадка комплекса хориокапилляров, мембраны Бруха и ПЭС со средней периферии в субфовеальную зону. В дальнейшем проводились лазеркоагуляция краев ретинотомии и тампонада витреальной полости силиконовым маслом. По итогу наблюдения в 61,5% случаев (n=8) удалось добиться прибавки МКОЗ, в 30,7% случаев функциональный эффект отсутствовал, а в 7,8% отмечалось снижение МКОЗ. В работе K. Maaijwee и соавт. [26] среди всех исследуемых пациентов с нВМД отмечалась средняя МКОЗ 0,95 (logMAR) до лечения, а через 1 год после хирургического вмешательства — 0,96 в группе с СМК. В исследовании Н.В. Савостьяновой и соавт. [19] медиана МКОЗ на исходном уровне составляла 0,01 (таблица Сивцева), а после хирургического лечения — 0,17. Авторы сделали вывод, что наилучшие результаты прибавки МКОЗ при пересадке комплекса ПЭС и хориокапилляров демонстрируют случаи с СМК сроком до 2 нед.

Важно отметить, что в ряде исследований у пациентов в отдаленные сроки после хирургического вмешательства наблюдались: отслойка сетчатки, вызванная ПВР или ретинальными разрывами; рецидив субретинального кровоизлияния; гемофтальм; при этом в 13% случаев отмечается неполное удаление ХНВ или ее рецидивирующее течение [26, 27].

Методика пересадки комплекса, включающего ПЭС, мембрану Бруха и хориоидею, требует высокой технической подготовки витреоретинальных хирургов. Несмотря на улучшение показателей МКОЗ, послеоперационный период сопряжен с высокими рисками развития осложнений. В отдаленные сроки всем пациентам, прошедшим лечение, требуется повторное хирургическое вмешательство, обусловленное необходимостью удаления силиконового масла.

Ретинотомия

В 1988 г. E. De Juan и R. Machemer [28] предложили методику механического устранения сгустка крови посредством орошения подмакулярного пространства и активной аспирации сгустка через ретинотомию. Некоторые модификации предусматривают элиминацию конгломерата ХНВ и сгустка крови с использованием щипцов для субретинальной хирургии через предварительно сформированную парамакулярную ретинотомию [29]. По мнению S. Boral и соавт. [30], удаление неоваскулярной мембраны значительно снижает вероятность повторного кровотечения, а внедрение ТАП позволило добиться уменьшения объемов ретинотомии и более щадящей элиминации кровоизлияния с наименьшей травматизацией сетчатки. Согласно J. Martel и T. Mahmoud [31], быстрая эвакуация даже лизированной крови способствует повреждению фоторецепторов и ПЭС. N. Bressler и соавт. [32] опубликовали данные, полученные по итогам рандомизированного многоцентрового клинического исследования SST (Submacular Surgery Trials), в которое было включено 336 пациентов: 168 пациентов (168 глаз) получали хирургическое лечение, еще 168 составляли группу контроля. Через 24 мес снижение МКОЗ

на две строки и более в группе хирургического лечения отмечалось у 56% пациентов, а в группе контроля — у 59%. Авторы отметили, что эти данные статистически не отличались. При этом среди послеоперационных осложнений наблюдались: регматогенная отслойка — 16% случаев, кровоизлияние в стекловидное тело — 8%, кровоизлияние под сетчатку или ПЭС — 4%.

Таким образом, применение механической эвакуации субретинального кровоизлияния не отличалось по функциональным исходам от исходов тактики наблюдения. По данным вышеуказанных работ, описанная манипуляция является травматичным методом по отношению к фоторецепторам сетчатки и ПЭС, а также несет высокие риски послеоперационных осложнений.

Пневмодислокация

Впервые использование газовой дислокации СМК было предложено в 1996 г. W. Heriot [10] в качестве альтернативного метода витрэктомии. H. Lincoff и соавт. [33] отметили, что для дислокации крови в периферические отделы требуется полное покрытие макулы газовым пузырем. По данным анализа ранее опубликованных работ, успешная транслокация при ПД наблюдалась у 65% исследуемых [7].

Известно, что ПД сопровождается повышением зрительных функций в послеоперационном периоде у большинства пациентов. В публикации D. Stanescu-Segall и соавт. [7] приводятся обобщенные данные более ранних исследований, согласно которым в 88 случаях с СМК произошло улучшение средней МКОЗ от 20/662 до 20/316, а по данным H. Lincoff и соавт. [33], повышение зрительных функций наблюдалось у 78% пациентов. I. Fang и соавт. [34] отметили, что лучшие показатели финальной МКОЗ были достигнуты при использовании газовой тампонады витреальной полости в сроки до 14 дней от начала кровоизлияния.

Известно, что хирургическое лечение СМК посредством ПД сопряжено с рисками развития послеоперационных осложнений. Так, в исследовании M. Fujikawa и соавт. [35] наблюдались: отслойка сетчатки (3,3%), помутнение стекловидного тела (23,3%) и рецидив кровоизлияния (3,3%). Однако в работе I. Fang и соавторов отмечались только гемофтальм (8%) и повышение уровня внутриглазного давления (4,0%).

За последние годы метод ПД стал неотъемлемой частью многих комбинированных способов лечения СМК. Это обосновано высокой частотой смещения сгустка крови за пределы центральных отделов сетчатки и значимой прибавкой зрительных функций без применения дополнительных манипуляций. Однако эффективность ПД ограничена сроками от начала кровоизлияния до проведения лечения.

Анти-VEGF-терапия

По данным многих зарубежных исследований, монотерапия анти-VEGF-препаратами позволяет добиться стойкого улучшения зрительных функций у пациентов с СМК. В работе J. Kim и соавт. [36] продемонстрирована эффективность афлиберцепта у 29 пациентов со средним размером кровоизлияния 6,2±4,8 диаметра диска зрительного нерва (ДД) на фоне нВМД и ПХВ. Лечение проводилось по схеме, включающей три загрузочные и последующие поддерживающие ИВИ каждые 2 мес на протяжении 56 нед. Исходно среднее значение МКОЗ составило 52,9±17,8 буквы и улучшилось до 71,8±16,1 буквы к 56-й неделе (p<0,001). К концу исследования более половины пациентов (16 глаз; 55,2%) достигли улучшения зрения на 15 букв и более, у 12 пациентов отмечалась менее выраженная прибавка МКОЗ (<15 букв), при этом лишь в одном случае улучшение центрального зрения отсутствовало. Важно отметить, что долгое время основным исключающим фактором для широкого использования анти-VEGF-препаратов в клинических исследованиях и на практике являлись крупные кровоизлияния в макулярной зоне. В рамках того же исследования J. Kim и соавторами был проведен сравнительный анализ исходов монотерапии афлиберцептом в подгруппах с небольшими (<5 ДД) и крупными (⩾ 5 ДД) кровоизлияниями, показавший отсутствие статистически значимых различий по достигаемым результатам [36]. Пациенты с нВМД и обширными субретинальными кровоизлияниями (>50% от области поражения) также включались в проспективное рандомизированное клиническое исследование CATT (Comparison of Age-related Macular Degeneration Treatments Trials) и составили 7,1% от общего числа пациентов (84 из 1185 пациентов). Данная подгруппа исходно характеризовалась меньшей площадью ХНВ (0,73 ДД против 1,83 ДД; p<0,0001), но большей площадью поражения (4,55 ДД против 2,31 ДД; p<0,0001) и худшей начальной остротой зрения (56,0 буквы против 60,9 буквы; p=0,002). При этом паттерн функционального ответа в подгруппе с обширным субретинальным кровоизлиянием был сопоставим с таковым во второй анализируемой подгруппе без обширного СМК и характеризовался стабильной прибавкой остроты зрения по итогу 2 лет терапии (+9,0 буквы против +6,1 буквы соответственно; p=0,17) [37].

По итогу анализа данных исследования CATT, монотерапия анти-VEGF-препаратами характеризовалась высоким процентом полного разрешения кровоизлияния, которое частично сохранялось на 1-м году лишь менее чем у 5% [37]. J. Kim и соавт. [36] отметили полное разрешение кровоизлияния на фоне терапии афлиберцептом в 93,1% случаев в среднем через 19,0±7,7 нед после первой ИВИ; пациентам было проведено 8 уколов в течение 56 нед.

S. Jeong и соавт. [38] добились анатомической регрессии сгустка площадью от ⩾1 до <4 ДД в 78% случаев (при 3,27±2,06 ИВИ за 1 год), а в группе с размером ⩾4 ДД в пределах сосудистых аркад этот показатель составил 33% (при 2,6±1,45 ИВИ за 1 год).

Регресс кровоизлияния ассоциирован с изменением морфологических параметров сетчатки, в частности, снижением толщины сетчатки в макулярной области по данным оптической когерентной томографии. В исследовании J. Kim и соавт. [36] регистрировались показатели 498,9±194,2 мкм до лечения и 248,3±45,0 мкм на 56-й неделе. По данным M. Altaweel и соавт. [37] (исследование CATT), центральная толщина сетчатки на исходном уровне составила в среднем 524 мкм и уменьшилась на 199 и 206 мкм по итогу 1 года и 2 лет соответственно.

Анти-VEGF-терапия как нВМД в целом, так и нВМД, сопровождающейся СМК, характеризуется необходимостью проведения регулярных ИВИ для достижения высоких анатомо-функциональных результатов при благоприятном профиле безопасности [39, 40]. В исследовании CATT рецидив кровоизлияния отмечен в трех случаях за 2 года среди пациентов с обширными субретинальными кровоизлияниями, а формирование на месте кровоизлияния фиброзных или рубцовых изменений — в 29,5 и 38,6% по итогу 1 года и 2 лет соответственно [37].

Несомненно, активное внедрение анти-VEGF-препаратов в терапию СМК демонстрирует положительные функциональные и анатомические результаты. Значительными преимуществами данного вида лечения являются низкая частота осложнений, техническая простота и возможность проведения ИВИ в амбулаторных условиях. Учитывая патогенетическое действие препаратов данной группы, удается добиться снижения активности ХНВ и значительно снизить риски повторных кровоизлияний. Однако остается относительно высоким процент клинических случаев с формированием на месте кровоизлияния фиброзных и рубцовых изменений, создающих зрительные дефекты [36—38].

Комбинированные методы лечения массивных кровоизлияний

Согласно общепринятой классификации отдельно выделяют массивные СМК, площадь которых выходит за пределы сосудистых аркад [41], что характеризуется наиболее неблагоприятным прогнозом восстановления зрительных функций [42]. На сегодняшний день предложено несколько комбинированных методов хирургического лечения обширных субретинальных кровоизлияний.

В исследовании S. Jeong и соавт. [38] после субретинального введения ТАП и газовоздушной тампонады витреальной полости полная дислокация кровоизлияния наступила в 86% случаев, а значения МКОЗ увеличились с 1,91±0,76 до 1,05±0,58 по итогу терапии. В работе L. Kishikova и соавт. [43] также был реализован подход, включающий дополнительное субретинальное введение 0,1 мл стерильного воздуха. Авторы не нашли значимой разницы в результатах использования методик с воздухом или без него, так как в обеих группах отмечено смещение кровоизлияния в пределах 0,5 ДД от фовеа в 100% случаев. J. González-López и соавт. [44] использовали субретинальное введение ТАП и анти-VEGF-препаратов у 45 пациентов, что привело к улучшению МКОЗ в среднем на –0,59±0,61 через 12,9±10,8 мес наблюдения по сравнению с исходными показателями, а в исследовании F. Treumer и соавт. [45] удалось добиться прибавки МКОЗ с 1,6 до 1,45 logMAR через 3 мес после хирургического лечения. Целью данной модификации является наиболее раннее блокирование ХНВ, однако фармакокинетика анти-VEGF-препаратов в субретинальном пространстве плохо изучена [31, 45]. D. Stanescu-Segall и соавт. предположили, что период полураспада вещества в таких условиях не позволит добиться устойчивого терапевтического эффекта [7]. А.Д. Овчинникова и соавт. [18] запатентовали в России методику, в которой предполагается предоперационное интравитреальное введение 0,2 мл раствора гемазы 3000 МЕ за 12 ч до основного оперативного вмешательства. В ходе хирургического вмешательства авторы дополнительно выполняли локальное снятие внутренней пограничной мембраны и субретинальное введение 0,3 мл раствора гемазы 3000 МЕ и 0,2 мл стерильного воздуха с последующей газовоздушной тампонадой и интравитреальным введением 0,05 мл афлиберцепта. До лечения МКОЗ составляла в среднем 0,04±0,03, а в послеоперационном периоде на 7; 14 и 30-е сутки — 0,144±0,05; 0,204±0,09 и 0,311±0,13 соответственно.

Заключение

Учитывая представленные данные, эффективное лечение СМК должно основываться на принципах наиболее раннего и менее травматичного смещения сгустка из-под фовеа, а также длительной стабилизации ХНВ и снижении риска рецидива посредством регулярной анти-VEGF-терапии. С учетом патогенетических аспектов, наиболее оптимальным является субретинальное введение фибринолитического препарата с последующей газовоздушной тампонадой витреальной полости и отсроченное назначение в послеоперационном периоде анти-VEGF-терапии. Однако большая вариабельность сроков, размеров и анамнестических данных требует подбора индивидуальной стратегии при ведении каждого клинического случая.

Авторы заявляют об отсутствии конфликта интересов.
The authors declare no conflicts of interest.

ЛИТЕРАТУРА/REFERENCES

1. Steel DH, Sandhu SS. Submacular hemorrhages associated with neovascular age-related macular degeneration. *Br J Ophthalmol*. 2011;95:1051-1057. https://doi.org/10.1136/bjo.2010.182253
2. Hochman MA, Seery CM, Zarbin MA. Pathophysiology and management of subretinal hemorrhage. *Surv Ophthalmol*. 1997;42:195-213. https://doi.org/10.1016/s0039-6257(97)00089-1
3. Файзрахманов Р.Р., Шишкин М.М., Босов Э.Д. и др. Патоморфология субмакулярного кровоизлияния (обзор). *Саратовский научно-медицинский журнал*. 2021;17(1):28-32.
Fayzrakhmanov RR, Shishkin MM, Bosov ED, et al. Pathomorphology of submacular hemorrhage (review). *Saratov Journal of Medical Scientific Research = Saratovskiy nauchno-meditsinskiy zhurnal*. 2021;17(1):28-32. (In Russ.).
4. Glatt H, Machemer R. Experimental Subretinal Hemorrhage in Rabbits. Am J Ophthalmol. 1982;94(6):762-773. https://doi.org/10.1016/0002-9394(82)90301-4
5. Toth CA, Morse LS, Hjelmeland LM, et al. Fibrin directs early retinal damage after experimental subretinal hemorrhage. *Arch Ophthalmol*. 1991;109:723-729. https://doi.org/10.1001/archopht.1991.01080050139046
6. Schmidt-Erfurth U, Waldstein SM. A paradigm shift in imaging biomarkers in neovascular age-related macular degeneration. *Prog Retinal Eye Res*. 2016;50:1-24. https://doi.org/10.1016/j.preteyeres.2015.07.007
7. Stanescu-Segall D, Balta F, Jackson TL. Submacular hemorrhage in neovascular age-related macular degeneration: A synthesis of the literature. *Surv Ophthalmol*. 2016;61(1):18-32. https://doi.org/10.1016/j.survophthal.2015.04.004
8. Rijken DC. Plasminogen activators and plasminogen activator inhibitors: biochemical aspects. *Baillieres Clin Haematol*. 1995;8(2):291-312. https://doi.org/10.1016/s0950-3536(05)80269-0
9. Hoylaerts M, Rijken DC, Lijnen HR, et al. Kinetics of the activation of plasminogen by human tissue plasminogen activator. Role of fibrin. *J Biol Chem*. 1982;257(6):2912-2919.
10. Heriot W. Intravitreal gas and tPA: an outpatient procedure for subretinal haemorrhage. Paper presented at: Vail Vitrectomy Meeting; March 10-15, 1996; Vail, CO.
11. Hesse L, Schmidt J, Kroll P. Management of acute submacular hemorrhage using recombinant tissue plasminogen activator and gas. *Graefes Arch Clin Exp Ophthalmol*. 1999;237:273-277. https://doi.org/10.1007/s004170050232
12. Tal K, Dotan A, Nisgav Y, Dachbash M, Gal-Or O, Ehrlich R, Gaton DD, Weinberger D, Livnat T. Retinal Penetration of Intravitreally Injected Tissue Plasminogen Activator: A Rat Model Study. *Ophthalmic Res*. 2018;59(4):235-240. https://doi.org/10.1159/000477621
13. Kamao H, Miki A, Kiryu J. Evaluation of Retinal Pigment Epithelial Cell Cytotoxicity of Recombinant Tissue Plasminogen Activator Using Human-Induced Pluripotent Stem Cells. *J Ophthalmol*. 2019;2019:7189241. https://doi.org/10.1155/2019/7189241
14. Hillenkamp J, Surguch V, Framme C, et al. Management of submacular hemorrhage with intravitreal versus subretinal injection of recombinant tissue plasminogen activator. *Graefes Arch Clin Exp Ophthalmol*. 2010;248(1):5-11. https://doi.org/10.1007/s00417-009-1158-7
15. Сосновский В.В., Сдобникова С.В., Ревищин А.В. и др. Тактика хирургического лечения при субмакулярных кровоизлияниях с использованием рекомбинантной проурокиназы. *Вестник офтальмологии*. 2009;(4):3-8.
Sosnovsky VV, Sdobnikova SV, Revishchin AV, et al. Tactics of surgical treatment for submacular hemorrhages using recombinant prourokinase. *Russian Annals of Ophthalmology = Vestnik Oftal'mologii*. 2009;(4):3-8. (In Russ).
16. Бойко Э.В., Даниличев В.Ф., Сажин Т.Г. и др. Методы клинического применения рекомбинантной проурокиназы в офтальмологической практике. *РМЖ. Клиническая офтальмология*. 2017;(2):118-129.
Boiko EV, Danilichev VF, Sazhin TG, et al. Methods of clinical application of recombinant prourokinase in ophthalmic practice. RMJ. *Clinical Ophthalmology = RMZh. Klinicheskaya oftal'mologiya*. 2017;(2):118-129. (In Russ.).
17. Бойко Э.В., Даниличев В.Ф., Сажин Т.Г., Мартюшин С.В. Экспериментальное исследование фармакокинетики рекомбинантной проурокиназы (Гемазы) радионуклидным методом. *Офтальмологический журнал*. 2003;5(394):66-70.
Boiko EV, Danilichev VF, Sazhin TG, Martyushin SV. Experimental study of pharmacokinetics of recombinant prourokinase (Gemase) by radionuclide method. *Ophthalmological Journal = Oftal'mologicheskiy zhurnal*. 2003;5(394):66-70. (In Russ.).
18. Овчинникова А.Д., Миронов А.В., Дулгиеру Т.О. Хирургическое лечение массивных субмакулярных кровоизлияний при влажной форме возрастной макулодистрофии с автоматизированной субретинальной инъекцией. *Офтальмохирургия*. 2020;(4):43-49.
Ovchinnikova AD, Mironov AV, Dulgieru TO. The surgical treatment of massive submacular hemorrhages aggravating the course of exudative form of AMD with automated subretinal injection. *Fyodorov Journal of Ophthalmic Surgery = Oftal'mokhirurgiya*. 2020;(4):43-49. (In Russ.).
19. Савостьянова Н.В., Столяренко Г.Е., Скворцова Н.А. и др. Выбор хирургической тактики ведения пациентов с субмакулярными кровоизлияниями большого размера при неоваскулярной форме возрастной макулярной дегенерации (предварительное сообщение). *Современные технологии в офтальмологии*. 2017;(1):251-255.
Savost'yanova NV, Stolyarenko GE, Skvortsova NA, Levkovets VE. The choice of surgical management of patients with large submacular hemorrhages in the neovascular form of age-related macular degeneration (preliminary report). *Sovremennye tekhnologii v oftal'mologii*. 2017;(1):251-255. (In Russ.).
20. Machemer R, Steinhorst UH. Retinal separation, retinotomy, and macular relocation: II. A surgical approach for age-related macular degeneration? *Graefes Arch Clin Exp Ophthalmol*. 1993;231(11):635-641. https://doi.org/10.1007/bf00921957
21. Wong D, Stanga P, Briggs M, et al. Case selection in macular relocation surgery for age related macular degeneration. *Br J Ophthalmol*. 2004;88(2):186-190. https://doi.org/10.1136/bjo.2003.019273
22. Abdel-Meguid A, Lappas A, Hartmann K, et al. One year follow up of macular translocation with 360 degree retinotomy in patients with age related macular degeneration. *Br J Ophthalmol*. 2003;87(5):615-621. https://doi.org/10.1136/bjo.87.5.615
23. Pertile G, Claes C. Macular translocation with 360 degree retinotomy for management of age-related macular degeneration with subfoveal choroidal neovascularization. *Am J Ophthalmol*. 2002;134(4):560-565. https://doi.org/10.1016/s0002-9394(02)01641-0
24. Peyman GA, Blinder KJ, Paris CL, et al. A technique for retinal pigment epithelium transplantation for age-related macular degeneration secondary to extensive subfoveal scarring. *Ophthalmic Surg*. 1991;22:102e8.
25. Cereda MG, Parolini B, Bellesini E, et al. Surgery for CNV and autologous choroidal RPE patch transplantation: exposing the submacular space. *Graefes Arch Clin Exp Ophthalmol*. 2010;248(1):37-47. https://doi.org/10.1007/s00417-009-1201-8
26. Maaijwee K, Heimann H, Missotten T, et al. Retinal pigment epithelium and choroid translocation in patients with exudative age-related macular degeneration: long-term results. *Graefes Arch Clin Exp Ophthalmol*. 2007;245(11):1681-1689. https://doi.org/10.1007/s00417-007-0607-4
27. MacLaren RE, Uppal GS, Balaggan KS, et al. Autologous transplantation of the retinal pigment epithelium and choroid in the treatment of neovascular age-related macular degeneration. *Ophthalmology*. 2007;114(3):561-570. https://doi.org/10.1016/j.ophtha.2006.06.049
28. De Juan E Jr, Machemer R. Vitreous surgery for hemorrhagic and fibrous complications of age-related macular degeneration. *Am J Ophthalmol*. 1988;105(1):25-29. https://doi.org/10.1016/0002-9394(88)90116-x
29. Thompson JT, Sjaarda RN. Vitrectomy for the treatment of sub macular hemorrhages from macular degeneration: A comparison of sub macular hemorrhage/membrane removal and sub macular tissue plasminogen activator assisted pneumatic displacement. *Trans Am Ophthalmol Soc*. 2005;103:98-107.
30. Boral SK, Agarwal D, Das A, et al. Long-term clinical outcomes of submacular blood removal with isolated autologous retinal pigment epithelium-choroid patch graft transplantation in long-standing large-sized submacular hematomas: An Indian experience. *Indian J Ophthalmol*. 2020;68(10):2148-2153. https://doi.org/10.4103/ijo.ijo_1729_19
31. Martel JN, Mahmoud TH. Subretinal pneumatic displacement of subretinal hemorrhage. *JAMA Ophthalmol*. 2013;131(12):1632-1635. https://doi.org/10.1001/jamaophthalmol.2013.5464
32. Bressler NM, Bressler SB, Childs AL, et al. Submacular Surgery Trials (SST) Research Group. Surgery for hemorrhagic choroidal neovascular lesions of age-related macular degeneration: ophthalmic findings: SST report no. 13. *Ophthalmology*. 2004;111(11):1993-2006. https://doi.org/10.1016/j.ophtha.2004.07.023

33. Lincoff H, Kreissig I, Stopa M, Uram D. A 40 degrees gaze down position for pneumatic displacement of submacular hemorrhage: clinical application and results. *Retina*. 2008;28(1):56-59. https://doi.org/10.1097/IAE.0b013e31806e60db

34. Fang IM, Lin YC, Yang CH, et al. Effects of intravitreal gas with or without tissue plasminogen activator on submacular haemorrhage in age-related macular degeneration. *Eye*. 2009;23:397-406. https://doi.org/10.1038/sj.eye.6703017

35. Fujikawa M, Sawada O, Miyake T, et al. Comparison of pneumatic displacement for submacular hemorrhages with gas alone and gas plus tissue plasminogen activator. *Retina*. 2013;33(9):1908-1914. https://doi.org/10.1097/iae.0b013e318287d99d

36. Kim JH, Kim CG, Lee DW, et al. Intravitreal aflibercept for submacular hemorrhage secondary to neovascular age-related macular degeneration and polypoidal choroidal vasculopathy. *Graefes Arch Clin Exp Ophthalmol*. 2020; 258(1):107-116. https://doi.org/10.1007/s00417-019-04474-0

37. Altaweel MM, Daniel E, Martin DF, et al. Comparison of Age-related Macular Degeneration Treatments Trials (CATT) Research Group; Comparison of Age-related Macular Degeneration Treatments Trials CATT Research Group. Outcomes of eyes with lesions composed of >50% blood in the Comparison of Age-related Macular Degeneration Treatments Trials (CATT). *Ophthalmology*. 2015;122(2):391-398.e5. https://doi.org/10.1016/j.ophtha.2014.08.020

38. Jeong S, Park DG, Sagong M. Management of a Submacular Hemorrhage Secondary to Age-Related Macular Degeneration: A Comparison of Three Treatment Modalities. *J Clin Med*. 2020;9(10):3088. https://doi.org/10.3390/jcm9103088

39. Файзрахманов Р.Р. Анти-VEGF-терапия неоваскулярной возрастной макулярной дегенерации: от рандомизированных исследований к реальной клинической практике. *Российский офтальмологический журнал*. 2019;12(2):97-105.
Fayzrakhmanov RR. Anti-VEGF therapy of neovascular age-related macular degeneration: from randomized trials to routine clinical practice. *Russian Ophthalmological Journal = Rossiyskiy oftal'mologicheskiy zhurnal*. 2019;12(2): 97-105. (In Russ.). https://doi.org/10.21516/2072-0076-2019-12-2-97-105

40. Файзрахманов Р.Р. Режимы назначения анти-VEGF-препаратов при терапии неоваскулярной возрастной макулярной дегенерации. *Вестник офтальмологии*. 2018;(6):105-113.
Fayzrakhmanov RR. Anti-VEGF dosing regimen for neovascular age-related macular degeneration treatment. *Russian Annals of Ophthalmology = Vestnik Oftal'mologii*. 2018;134(6):107-115. (In Russ.). https://doi.org/10.17116/oftalma2018134061107

41. Sacu S, Stifter E, Vecsei-Marlovits PV, Michels S, Schutze C, Prunte C, et al. Management of extensive subfoveal haemorrhage secondary to neovascular age-related macular degeneration. *Eye*. 2009;23:1404-1410. https://doi.org/10.1038/eye.2008.267

42. De Silva SR, Bindra MS. Early treatment of acute submacular haemorrhage secondary to wet AMD using intravitreal tissue plasminogen activator, C3F8, and an anti-VEGF agent. *Eye*. 2016;30(7):952-957. https://doi.org/10.1038/eye.2016.67

43. Kishikova L, Saad AAA, Vaideanu-Collins D, et al. Comparison between different techniques for treatment of submacular haemorrhage due to Age-Related Macular Degeneration. *Eur J Ophthalmol*. 2020 Sep 29:1120672120959551. https://doi.org/10.1177/1120672120959551

44. González-López JJ, McGowan G, Chapman E, et al. Vitrectomy with subretinal tissue plasminogen activator and ranibizumab for submacular haemorrhages secondary to age-related macular degeneration: retrospective case series of 45 consecutive cases. *Eye (Lond)*. 2016;30(7):929-935. https://doi.org/10.1038/eye.2016.65

45. Treumer F, Wienand S, Purtskhvanidze K, et al. The role of pigment epithelial detachment in AMD with submacular hemorrhage treated with vitrectomy and subretinal co-application of rtPA and anti-VEGF. *Graefes Arch Clin Exp Ophthalmol*. 2017;255(6):1115-1123. https://doi.org/10.1007/s00417-017-3620-2

Поступила 07.04.2021
Received 07.04.2021
Принята к печати 11.06.2021
Accepted 11.06.2021

Вестник офтальмологии
2022, Т. 138, №2, с. 94-99
https://doi.org/10.17116/oftalma202213802194

Russian Annals of Ophthalmology =
Vestnik Oftal'mologii 2022, vol. 138, №2, pp. 94-99
https://doi.org/10.17116/oftalma202213802194

Влияние системных препаратов на развитие лекарственной ретинопатии

© М.М. БИКБОВ, А.В. ГИЗЗАТОВ, Р.М. ЗАЙНУЛЛИН

ГБУ «Уфимский научно-исследовательский институт глазных болезней Академии наук Республики Башкортостан», Уфа, Россия

РЕЗЮМЕ

В обзоре представлены сведения о возможных нежелательных явлениях со стороны органа зрения, а именно сетчатки, на фоне применения системных препаратов. Рассматриваются препараты, использование которых наиболее часто приводит к лекарственной ретинопатии. Описаны гистоморфологические изменения, приведены современные представления о патогенезе повреждения структур сетчатки.

Ключевые слова: *лекарственная ретинопатия, тамоксифен, силденафил, никотиновая кислота, хлорохин и гидроксихлорохин, финголимод, пиоглитазон, дефероксамин.*

ИНФОРМАЦИЯ ОБ АВТОРАХ:
Бикбов М.М. — https://orcid.org/0000-0002-9476-8883
Гиззатов А.В. — e-mail: ainurgiz@gmail.com; https://orcid.org/0000-0002-7110-7695
Зайнуллин Р.М. — https://orcid.org/0000-0002-2357-0968
Автор, ответственный за переписку: Гиззатов А.В. — e-mail: ainurgiz@gmail.com

КАК ЦИТИРОВАТЬ:
Бикбов М.М., Гиззатов А.В., Зайнуллин Р.М. Влияние системных препаратов на развитие лекарственной ретинопатии. *Вестник офтальмологии*. 2022;138(2):94–99. https://doi.org/10.17116/oftalma202213802194

Effects of systemic drugs on the development of drug-induced retinopathy

© M.M. BIKBOV, A.V. GIZZATOV, R.M. ZAINULLIN

Ufa Eye Research Institute, Ufa, Russia

ABSTRACT

This article reviews information on possible adverse events occurring in the organ of vision — in particular, the retina — after using systemic drugs, discusses the drugs that lead to drug-induced retinopathy most often, and describes histomorphological changes and modern understanding of the pathogenesis of damage to retinal structures.

Keywords: *drug retinopathy, tamoxifen, sildenafil, niacin, chloroquine and hydroxychloroquine, fingolimod, pioglitazone, deferoxamine.*

INFORMATION ABOUT THE AUTHORS:
Bikbov M.M. — https://orcid.org/0000-0002-9476-8883
Gizzatov A.V. — e-mail: ainurgiz@gmail.com; https://orcid.org/0000-0002-7110-7695
Zainullin R.M. — https://orcid.org/0000-0002-2357-0968
Corresponding author: Gizzatov A.V. — e-mail: ainurgiz@gmail.com

TO CITE THIS ARTICLE:
Bikbov MM, Gizzatov AV, Zainullin RM. Effects of systemic drugs on the development of drug-induced retinopathy. *Russian Annals of Ophthalmology = Vestnik oftal'mologii*. 2022;138(2):94–99. (In Russ.). https://doi.org/10.17116/oftalma202213802194

Широкое применение большого арсенала лекарственных средств при лечении различных заболеваний приводит к увеличению числа случаев их нежелательного побочного действия на органы и системы организма. Сложность анатомии, гистофизиологии и биохимии сетчатки во многом обусловливает ее податливость лекарственному поражению.

Токсические эффекты системных препаратов на орган зрения могут быть классифицированы как преимущественное повреждение пигментного эпителия сетчатки (ПЭС) и фоторецепторного комплекса (тамоксифен, гидроксихлорохин и хлорохин, дефероксамин), повреждение сосудов (силденафил), повреждение ганглиозных клеток или зрительного нерва (финголимод), кистозный макулярный отек

(ниацин, пиоглитазон), «кристаллическая» ретинопатия (тамоксифен), увеит и др. [1].

Токсико-аллергические поражения сетчатки могут быть обусловлены применением фармакологических препаратов разного действия: противомикробных и противопаразитарных, сердечно-сосудистых, психотропных, гормональных, противоопухолевых и т.д. В большинстве случаев появление признаков оптической нейропатии является основанием для прекращения приема препарата. Своевременная отмена препарата, как правило, в течение нескольких месяцев приводит к повышению или почти полному восстановлению зрения. Большинство препаратов, токсически воздействующих на зрительный нерв, в той или иной степени токсичны и для сетчатки глаза [2].

Препарат «Тамоксифен» является селективным модулятором рецептора эстрогена, который в основном используется в качестве средства адъювантной терапии у пациентов с гормонально-рецепторно-положительным раком молочной железы.

Тамоксифеновая ретинопатия характеризуется кристаллическими отложениями и псевдокистозной фовеальной кавитацией (образованием полостей в слоях сетчатки). Распространенность тамоксифеновой ретинопатии, как сообщается, варьирует от 1,5 до 11,8%. Диагноз основывается на характерных данных, включающих псевдокистозную фовеальную кавитацию или разрушение фоторецепторного слоя по данным оптической когерентной томографии (ОКТ) или кристаллические отложения на фотографиях глазного дна и сканах ОКТ [3]. Также считается, что пациенты с высоким индексом массы тела и дислипидемией значительно чаще подвержены тамоксифеновой ретинопатии [4]. В гистопатологических исследованиях эти отложения были описаны как дегенерация аксонов [5], в первую очередь там, где слой нервных волокон обильный и близок к богатому капиллярному руслу, например в парамакулярной области. Предполагается, что тамоксифен связывается с полярными липидами благодаря своей амфифильной природе. Он может накапливаться в лизосомах и вызывать окислительное повреждение клеток [6]. Поскольку тамоксифен может действовать как антагонист глутаматных рецепторов в ПЭС [7], также был предложен другой механизм, включающий увеличение количества глутамата с последующей дегенерацией аксонов и повреждением клеток Мюллера [8]. Определяемые на сканах ОКТ изменения в виде фовеальных кист или дефектов наружного слоя сетчатки могут представлять собой сквозной или ламелярный макулярный разрыв, образованный атрофией сетчатки. Одно из возможных объяснений — повреждение или атрофия клеток Мюллера [9]. Специфического лечения тамоксифеновой ретинопатии не существует. Отмена препарата возможна только по решению онколога.

Препарат «Силденафил» представляет собой лекарственное средство с функцией ингибитора фосфодиэстеразы 5-го типа (ФДЭ-5), которое используется при различных расстройствах, таких как эректильная дисфункция у мужчин.

Силденафил вызывает некоторые глазные проявления, в частности, изменения в восприятии цвета и света, помутнение зрения, преходящее снижение зрения, боль в глазах, светобоязнь, сосудистые поражения сетчатки и ишемическую зрительную нейропатию [10]. Генерализованная повышенная проницаемость сосудов после приема силденафила, особенно в высоких дозах, может вызвать ненормально повышенную проницаемость сосудистой оболочки, приводящую к серозной отслойке сетчатки. Практикующие врачи, которые видят пациентов с рефрактерной центральной серозной хориоретинопатией (ЦСХ), должны рассмотреть вопрос о прекращении терапии Силденафилом, однако из-за циклической природы ЦСХ причинно-следственная связь еще не установлена [11].

Физиологически эрекция полового члена вызывается активацией оксида азота и повышением уровня циклического гуанозинмонофосфата (цГМФ), что приводит к артериальной вазодилатации и увеличению кровотока в губчатую ткань одновременно с расслаблением гладких мышц. Силденафил имеет молекулярную структуру, сходную с таковой цГМФ, и у пациентов с эректильной дисфункцией он действует путем конкурентного связывания с цГМФ-специфичной ФДЭ-5, тем самым ингибируя ее деградацию. Это приводит к повышению уровня цГМФ и увеличению продолжительности эрекции. Период полувыведения Силденафила составляет от 3 до 5 ч [12]. Исследования показали, что в присутствии низких уровней цГМФ активированная ФДЭ-5 обладает более высокой чувствительностью к силденафилу, чем неактивированная ФДЭ-5. Силденафил также слабо ингибирует ФДЭ 6-го типа (ФДЭ-6), которая присутствует в фоторецепторах сетчатки и является важным компонентом каскала фототрансдукции [13]. Считается, что относительно небольшое количество пациентов, использующих препараты для лечения эректильной дисфункции, испытывают неблагоприятные глазные проявления, такие как неартериитическая передняя ишемическая нейрооптикопатия (НПИН) и окклюзия артерии или вены сетчатки. Были высказаны опасения по поводу тесной временной взаимосвязи проявлений со стороны органа зрения с приемом Силденафила и повторяющейся природы глазных симптомов. Кроме того, в некоторых случаях односторонняя НПИН развивалась в течение нескольких минут или часов после приема Силденафила [14].

В случае внезапной потери зрения следует рекомендовать пациенту прекратить терапию Силденафилом. Лица, у которых уже был случай НПИН,

имеют повышенный риск рецидива на фоне приема препарата, поэтому врачу следует обсудить с такими пациентами данный риск, а также потенциальные риски неблагоприятного воздействия ингибиторов ФДЭ-5. Последние, в том числе Силденафил, у таких пациентов следует применять с осторожностью и только в ситуациях, когда ожидаемая польза перевешивает риск.

Препарат «Ниацин» (никотиновая кислота, витамин PP, витамин B_3) является специфическим противопеллагрическим средством. Он оказывает выраженное непродолжительное сосудорасширяющее действие, улучшает углеводный и азотистый обмен, обладает гиполипидемической активностью, снижает содержание общего холестерина, липопротеидов низкой плотности, триглицеридов, липопротеидов высокой плотности, улучшает микроциркуляцию.

В литературе имеются данные о развитии обратимой ангиографически «молчащей» кистозной макулопатии, вызванной высокой дозой ниацина. Впервые ниациновая ретинопатия была описана J. Gass в 1973 г. Спустя десятилетия M. Spirn и соавторы, а затем H. Dajani и A. Lauer продемонстрировали результаты ОКТ, которые описывают кистозные пространства во внешнем плексиформном и внутреннем ядерном слоях сетчатки [15]. Существуют две теории относительно патогенеза этого вида ретинопатии: 1) токсическое повреждение клеток Мюллера; 2) селективная проницаемость сосудов, не позволяющая пропускать флуоресцеин. Предполагается, что нарушение ядерного метаболизма может объяснить появление пространств в ядерных слоях сетчатки, поскольку никотинамид-аденин-динуклеотид (метаболит ниацина) очень активен в функции хроматина [16]. F. Fraunfelder и соавт. [17] сообщили, что прием никотиновой кислоты в дозе 3 г и более в день может вызвать снижение зрения, отек век, токсическую амблиопию, птоз, выпадение ресниц или бровей, поверхностный точечный кератит и ЦСХ. Данные наблюдений свидетельствуют о полном разрешении визуальных симптомов после прекращения приема ниацина. Сухость глаз объясняется тем, что этот витамин способен выделяться и концентрироваться в человеческих слезах, вызывая раздражение уже сухого глаза. Никотиновая кислота может вызывать глазные симптомы, связанные с обратимой дозой, поэтому, если пациент желает продолжить эту терапию, может оказаться целесообразным снижение дозы препарата. Соотношение числа случаев макулопатии, вызванной приемом ниацина, у мужчин и женщин составляет 10:1.

Этиология влияния ниацина на макулу неизвестна. Первая гипотеза предполагает, что у пациентов с сосудистыми или воспалительными заболеваниями ниацин индуцирует высвобождение простагландинов, вызывая повреждение гематоэнцефалического барьера и внеклеточное скопление жидкости во многих кистозных пространствах. Эта теория является спорной из-за отсутствия утечки флуоресцеина [18]. Вторая, более приемлемая, гипотеза предполагает, что ниацин оказывает прямое токсическое действие на клетки Мюллера без нарушения гематоретинального барьера. Изменения клеточного метаболизма приводят к увеличению объема внутриклеточной жидкости и набуханию этих клеток с вторичным образованием кист между глиальными пространствами. После прекращения приема никотиновой кислоты происходит полная регенерация клеток Мюллера и нормализация их функций. Ряд авторов предполагают, что сроки развития макулопатии варьируют от 1 до 36 мес после старта терапии относительно высокой дозой препарата (⩾3 г в день) [19]. Также были сообщения о развитии ниациновой ретинопатии и при более низких дозах (1,5 г в день) [20].

Для подтверждения диагноза рекомендовано проведение флюоресцентной ангиографии и ОКТ. Флюоресцентная ангиография показывает отсутствие утечки флуоресцеина или сосудистых изменений, тогда как ОКТ подтверждает наличие кистозных гипорефлективных пространств во внешнем плексиформном и внутреннем ядерном слоях. Кистозные пространства бывают более многочисленными и крупными во внешнем плексиформном слое по сравнению с внутренним ядерным слоем [21].

С 1950-х годов популярность противомалярийных средств хлорохина и гидроксихлорохина все возрастала, в том числе они использовались для лечения системной красной волчанки, ревматоидного артрита, дерматомиозита, синдрома Шегрена и других заболеваний. В 2020 г. Всемирной организацией здравоохранения гидроксихлорохин и хлорохин были выбраны как наиболее перспективные варианты терапии больных с новой коронавирусной инфекцией COVID-19 [22].

Гидроксихлорохин менее токсичен, чем хлорохин, и является более эффективным и безопасным. Различные побочные эффекты гидроксихлорохина, такие как расстройство пищеварения, кожная сыпь и головная боль, общеизвестны. Особый интерес вызывает ретинопатия с последующим постоянным снижением зрения. Хотя патогенез гидроксихлорохиновой ретинопатии не очень хорошо изучен, сходство химической структуры препарата и характера ретинопатии с таковой при применении хлорохина наводят на мысль о том, что механизмы воздействия могут быть идентичны. Хлорохин концентрируется в ПЭС, связывается с меланином и остается в нем в течение длительного времени даже после прекращения терапии.

Некоторые гистологические исследования [23] прогрессирующей хлорохиновой ретинопатии у людей выявили разрушение палочек в фовеальной области. Считается, что повреждение артериол сетчатки вторично по отношению к обширному повреждению

других ее структур [24]. Также было описано накопление нагруженных пигментом клеток, вероятно, мигрировавших из ПЭС, во внешнем ядерном и наружном плексиформном слоях [25].

Препарат «Финголимод» является первым пероральным средством, одобренным Управлением по санитарному надзору за качеством пищевых продуктов и медикаментов США (Food and Drug Administration, FDA) для лечения рассеянного склероза и показанным пациентам с высокоактивным рецидивирующим ремиттирующим его течением [26]. В России финголимод зарегистрирован в 2010 г.

Финголимод является структурным аналогом сфингозин-1-фосфата (S1P) и действует как антагонист рецепторов S1P на эндотелиальных клетках, которые регулируют проницаемость сосудов. S1P поддерживает целостность капилляров и связан с созреванием сосудов. Считается, что прямое повреждение эндотелия Финголимодом вызывает накопление внутриретинальной жидкости во внутреннем ядерном и наружном плексиформных слоях вокруг фовеа. Симптомы обычно начинаются в течение первых 3—4 мес после начала лечения Финголимодом. Пациенты жалуются на потерю центрального зрения. Симптомы, как правило, исчезают после прекращения приема препарата [27]. Антагонисты S1P нарушают целостность барьера эндотелия в зависимости от дозы, что приводит к центральной серозной хориоретинопатии [28]. Как правило, при ЦСХ субретинальная жидкость рассасывается самопроизвольно в течение 2—3 мес. В противном случае варианты лечения включают фотодинамическую терапию, интравитреальную инъекцию сосудистых ингибиторов эндотелиального фактора роста и лазерную фотокоагуляцию [29].

Сахароснижающий препарат «Пиоглитазон» назначают пациентам с диабетом для снижения резистентности к инсулину. Помимо этого Пиоглитазон снижает риск сердечно-сосудистых осложнений у пациентов с сахарным диабетом 2-го типа. Таким образом, Пиоглитазон стал одним из основных препаратов, назначаемых при этом заболевании [30]. Пиоглитазон может вызывать задержку жидкости и периферические отеки у пациентов с диабетом, что нередко проявляется в виде диабетического макулярного отека. В этом случае диабетический макулярный отек разрешается с прекращением приема Пиоглитазона и назначением диуретика [31]. Задержка жидкости и периферические отеки развиваются у 10% пациентов, использующих Пиоглитазон. Поскольку систематическая задержка жидкости может усугубить течение диабетической ретинопатии, зрение у пациентов, использующих Пиоглитазон, следует тщательно контролировать [32].

Препарат «Дефероксамин» является наиболее важным средством для лечения гемосидероза, вызванного многочисленными переливаниями крови. В литературе сообщается о множестве различных глазных проявлений, наиболее серьезное из которых — угрожающая зрению ретинопатия. Аутофлюоресцентная визуализация глазного дна является необходимым условием для определения изменений на сетчатке, таких как пятнистые или крапчатые структуры, которые могут быть диагностически важными при принятии решения о прекращении или переключении железо-хелатирующей терапии для предотвращения прогрессирования заболевания и необратимой потери зрения из-за атрофии ПЭС. В дополнение к аутофлюоресцентной ангиографии ОКТ может иметь клиническое значение для выявления степени и локализации различных изменений сетчатки при развитии ретинопатии [33]. Механизм ретинотоксического действия дефероксамина требует дальнейшего изучения, несмотря на многочисленные исследования в данной области. Так, A. Rahi и соавт. [34] были первыми, кто выполнил гистологическое и ультраструктурное исследование глаза с диагнозом «Дефероксаминовая ретинопатия». Они сообщили о нарушениях, которые напоминали апоптотические изменения ПЭС. Эти изменения включали пятнистую депигментацию в экваториальном, а также заднем секторе глазного дна, отек и кальцификацию митохондрий, дезорганизацию плазматической мембраны и вакуолизацию цитоплазмы. Клетки ПЭС выглядели увеличенными и проецировались в субретинальное пространство. Отмечено также утолщение мембраны Бруха. Помимо этого известно, что прием дефероксамина приводит к высокой экскреции меди и цинка с фекалиями благодаря хелатирующим свойствам препарата [35, 36]. Есть предположение, что ретинопатия может быть связана с дефицитом цинка и меди в сыворотке или внутриклеточной ткани [37]. Действительно, известно, что цинк или его соединения усиливают антиоксидантную способность клеток ПЭС [38, 39]. Ретинопатия может возникнуть в ситуациях, когда доза дефероксамина слишком высока по сравнению с запасами железа в организме. В этих ситуациях избыток препарата может связывать медь и вызывать аутоокислительное повреждение клеток ПЭС [40, 41].

Таким образом, индуцированное лекарствами поражение сетчатки может возникнуть при использовании некоторых системных препаратов. Несмотря на наличие гематоэнцефалического барьера, сетчатка уязвима для токсических эффектов системных лекарственных средств, приводящих к ее дисфункции и дегенеративным изменениям на структурном уровне.

Особое внимание следует уделять тщательному сбору анамнеза. В общеврачебной практике, в частности в офтальмологии, не всегда учитывается история фармакотерапии пациента. В повседневной работе постановка эмпирического диагноза пациентам с патологией сетчатки стала нормой. При этом знание

ретинотоксических влияний лекарственных средств может стать дополнительным диагностическим навыком врача. Своевременное выявление того или иного побочного эффекта применения препарата, уменьшение или изменение частоты приема и замена его другим сведут к минимуму нежелательные эффекты и будут способствовать безопасности и совершенствованию фармакотерапии в будущем.

Участие авторов:
Концепция и дизайн исследования: М.Б.
Сбор и обработка материала: А.Г.
Написание текста: А.Г.
Редактирование: Р.З.

Авторы заявляют об отсутствии конфликта интересов.
The authors declare no conflicts of interest.

ЛИТЕРАТУРА/REFERENCES

1. Liu YC, Wilkins M, Kim T, Malyugin B, Mehta JS. Cataracts. *Lancet*. 2017; 390(10094):600-612. https://doi.org/10.1016/S0140-6736(17)30544-5
2. Можеренков В.П., Прокофьева Г.Л. Поражения зрительного нерва и сетчатки глаза при общей медикаментозной терапии. *Медицинская газета*. 1998;61:7. Mozherenkov VP, Prokofieva GL. Optic nerve and retinal lesions in general drug therapy. *Medicinskaya gazeta*. 1998;61:7 (In Russ.).
3. Kim HA, Lee S, Eah KS, Yoon YH. Prevalence and Risk Factors of Tamoxifen Retinopathy. *Ophthalmology*. 2020;127(4):555-557. https://doi.org/10.1016/j.ophtha.2019.10.038
4. Doshi RR, Fortun JA, Kim BT, Dubovy SR, Rosenfeld PJ. Pseudocystic foveal cavitation in tamoxifen retinopathy. *Am J Ophthalmol*. 2014;157(6): 1291-1298.e3. https://doi.org/10.1016/j.ajo.2014.02.046
5. Renouf DJ, Velazquez-Martin JP, Simpson R, Siu LL, Bedard PL. Ocular toxicity of targeted therapies. *J Clin Oncol*. 2012;30(26):3277-3286. https://doi.org/10.1200/jco.2011.41.5851
6. Redfern WS, Storey S, Tse K, et al. Evaluation of a convenient method of assessing rodent visual function in safety pharmacology studies: effects of sodium iodate on visual acuity and retinal morphology in albino and pigmented rats and mice. *J Pharmacol Toxicol Methods*. 2011;63(1):102-114. https://doi.org/10.1016/j.vascn.2010.06.008
7. Kuznetsova AV, Kurinov AM, Aleksandrova MA. Cell models to study regulation of cell transformation in pathologies of retinal pigment epithelium. *J Ophthalmol*. 2014;2014:801787. https://doi.org/10.1155/2014/801787
8. Wakabayashi Y, Nishimura A, Higashide T, Ijiri S, Sugiyama K. Unilateral choroidal excavation in the macula detected by spectral-domain optical coherence tomography. *Acta Ophthalmol*. 2010;88(3):e87-e91. https://doi.org/10.1111/j.1755-3768.2010.01895.x
9. Cronin BG, Lekich CK, Bourke RD. Tamoxifen therapy conveys increased risk of developing a macular hole. *Int Ophthalmol*. 2005;26(3):101-105. https://doi.org/10.1007/s10792-005-5424-3
10. Daruich A, Matet A, Dirani A, et al. Central serous chorioretinopathy: Recent findings and new physiopathology hypothesis. *Prog Retin Eye Res*. 2015;48:82-118. https://doi.org/10.1016/j.preteyeres.2015.05.003
11. Ahlers C, Geitzenauer W, Stock G, Golbaz I, Schmidt-Erfurth U, Prünte C. Alterations of intraretinal layers in acute central serous chorioretinopathy. *Acta Ophthalmol*. 2009;87(5):511-516. https://doi.org/10.1111/j.1755-3768.2008.01468.x
12. Fraunfelder FW, Fraunfelder FT. Central serous chorioretinopathy associated with sildenafil. *Retina*. 2008;28(4):606-609. https://doi.org/10.1097/iae.0b013e31815ec2c8
13. Nicholson BP, Atchison E, Idris AA, Bakri SJ. Central serous chorioretinopathy and glucocorticoids: an update on evidence for association. *Surv Ophthalmol*. 2018;63(1):1-8. https://doi.org/10.1016/j.survophthal.2017.06.008
14. Karaarslan C. Ocular Side Effects of Sildenafil That Persist Beyond 24 h-A Case Series. *Front Neurol*. 2020;11:67. Published 2020 Feb 7. https://doi.org/10.3389/fneur.2020.00067
15. Gass JD. Nicotinic acid maculopathy. *Am J Ophthalmol*. 1973;76(4):500-510. https://doi.org/10.1016/0002-9394(73)90738-1
16. Al-Mujaini A, Wali UK, Azeem S. Optical coherence tomography: clinical applications in medical practice. *Oman Med J*. 2013;28(2):86-91. https://doi.org/10.5001/omj.2013.24
17. Fraunfelder FW, Fraunfelder FT, Illingworth DR. Adverse ocular effects associated with niacin therapy. *Br J Ophthalmol*. 1995;79(1):54-56. https://doi.org/10.1136/bjo.79.1.54
18. Schwartz SG, Mieler WF. Retinal and choroidal manifestations of systemic medications. *Springer*. 2013;75(2):479-492. https://doi.org/10.1007/978-1-4614-3646-1_26
19. Domanico D, Verboschi F, Altimari S, Zompatori L, Vingolo EM. Ocular Effects of Niacin: A Review of the Literature. *Med Hypothesis Discov Innov Ophthalmol*. 2015;4(2):64-71.
20. Kuznetcova TI, Cech P, Herbort CP. The mystery of angiographically silent macular oedema due to taxanes. *Int Ophthalmol*. 2012;32(3):299-304. https://doi.org/10.1007/s10792-012-9558-9
21. Ouyang Y, Keane PA, Sadda SR, Walsh AC. Detection of cystoid macular edema with three-dimensional optical coherence tomography versus fluorescein angiography. *Invest Ophthalmol Vis Sci*. 2010 Oct;51(10):5213-5128. Epub 2010 Mar 31. https://doi.org/10.1167/iovs.09-4635
22. World Health Organization. (2020). Clinical management of severe acute respiratory infection (SARI) when COVID-19 disease is suspected: interim guidance, 13 March 2020 (No. WHO/2019-nCoV/clinical/2020.4). World Health Organization.
23. Kuznik A, Bencina M, Svajger U, Jeras M, Rozman B, Jerala R. Mechanism of endosomal TLR inhibition by antimalarial drugs and imidazoquinolines. *J Immunol*. 2011;186(8):4794-4804. https://doi.org/10.4049/jimmunol.1000702
24. Yoon YH, Cho KS, Hwang JJ, Lee SJ, Choi JA, Koh JY. Induction of lysosomal dilatation, arrested autophagy, and cell death by chloroquine in cultured ARPE-19 cells. *Invest Ophthalmol Vis Sci*. 2010;51(11):6030-6037. https://doi.org/10.1167/iovs.10-5278
25. Kellner S, Weinitz S, Kellner U. Spectral domain optical coherence tomography detects early stages of chloroquine retinopathy similar to multifocal electroretinography, fundus autofluorescence and near-infrared autofluorescence. *Br J Ophthalmol*. 2009;93(11):1444-1447. https://doi.org/10.1136/bjo.2008.157198
26. Mititelu M, Wong BJ, Brenner M, Bryar PJ, Jampol LM, Fawzi AA. Progression of hydroxychloroquine toxic effects after drug therapy cessation: new evidence from multimodal imaging. *JAMA Ophthalmol*. 2013;131(9): 1187-1197. https://doi.org/10.1001/jamaophthalmol.2013.4244
27. Geamănu Pancă A, Popa-Cherecheanu A, Marinescu B, Geamănu CD, Voinea LM. Retinal toxicity associated with chronic exposure to hydroxychloroquine and its ocular screening. Review. *J Med Life*. 2014;7(3):322-326.
28. Cohen JA, Barkhof F, Comi G, et al. Oral fingolimod or intramuscular interferon for relapsing multiple sclerosis. *N Engl J Med*. 2010;362(5):402-415. https://doi.org/10.1056/nejmoa0907839
29. Zarbin MA, Jampol LM, Jager RD, et al. Ophthalmic evaluations in clinical studies of fingolimod (FTY720) in multiple sclerosis. *Ophthalmology*. 2013;120(7):1432-1439. https://doi.org/10.1016/j.ophtha.2012.12.040
30. Breukink MB, Dingemans AJ, den Hollander AI, et al. Chronic central serous chorioretinopathy: long-term follow-up and vision-related quality of life. *Clin Ophthalmol*. 2016;11:39-46. Published 2016 Dec 20. https://doi.org/10.2147/opth.s115685
31. Brinkmann V, Billich A, Baumruker T, et al. Fingolimod (FTY720): discovery and development of an oral drug to treat multiple sclerosis. *Nat Rev Drug Discov*. 2010;9(11):883-897. https://doi.org/10.1038/nrd3248
32. Cyster JG, Schwab SR. Sphingosine-1-phosphate and lymphocyte egress from lymphoid organs. *Annu Rev Immunol*. 2012;30:69-94. https://doi.org/10.1146/annurev-immunol-020711-075011
33. Дедов И.И., Шестакова М.В. *Сахарный диабет и хроническая болезнь почек*. М. 2009;39-59.

Dedov II, Shestakova MV. *Sakharnyi diabet i chronicheskaya bolezn pochek*. M. 2009;39-59. (In Russ.).

34. Rahi AH, Hungerford JL, Ahmed AI. Ocular toxicity of desferrioxamine: light microscopic histochemical and ultrastructural findings. *Br J Ophthalmol*. 1986;70(5):373-381. https://doi.org/10.1136/bjo.70.5.373

35. Brittenham GM. Iron-chelating therapy for transfusional iron overload. *N Engl J Med*. 2011;364(2):146-156. https://doi.org/10.1056/nejmct1004810

36. Ugarte M, Osborne NN, Brown LA, Bishop PN. Iron, zinc, and copper in retinal physiology and disease. *Surv Ophthalmol*. 2013;58(6):585-609. https://doi.org/10.1016/j.survophthal.2012.12.002

37. Leung E, Landa G. Update on current and future novel therapies for dry age-related macular degeneration. *Expert Rev Clin Pharmacol*. 2013;6(5):565-579. https://doi.org/10.1586/17512433.2013.829645

38. Yung M, Klufas MA, Sarraf D. Clinical applications of fundus autofluorescence in retinal disease. *Int J Retina Vitreous*. 2016;2:12. Published 2016 Apr 8. https://doi.org/10.1186/s40942-016-0035-x

39. Cunnane, Stephen C. Zinc Clinical and Biochemical Significance. Boca Raton, Fla.: CRC press; 2018. https://doi.org/10.1201/9781351077811

40. Wielgus AR, Roberts JE. Retinal photodamage by endogenous and xenobiotic agents. *Photochem Photobiol*. 2012;88(6):1320-1345. https://doi.org/10.1111/j.1751-1097.2012.01174.x

41. Nowak-Sliwinska P, van den Bergh H, Sickenberg M, Koh AH. Photodynamic therapy for polypoidal choroidal vasculopathy. *Prog Retin Eye Res*. 2013;37:182-199. https://doi.org/10.1016/j.preteyeres.2013.09.003

Поступила 13.07.2020
Received 13.07.2020
Принята к печати 01.09.2020
Accepted 01.09.2020

Вестник офтальмологии
2022, Т. 138, №2, с. 100-107
https://doi.org/10.17116/oftalma2022138021100

Russian Annals of Ophthalmology =
Vestnik Oftal'mologii 2022, vol. 138, №2, pp. 100-107
https://doi.org/10.17116/oftalma2022138021100

Стеноз слезной точки: этиология, диагностика, лечение

© Е.Л. АТЬКОВА[1], А.А. МАЙДАНОВА[1], Н.Н. КРАХОВЕЦКИЙ[1], Л.В. РЕЗНИКОВА[1, 2]

[1]ФГБНУ «Научно-исследовательский институт глазных болезней», Москва, Россия;
[2]ФГАОУ ВО «Первый Московский государственный медицинский университет им. И.М. Сеченова» Минздрава России (Сеченовский университет), Москва, Россия

РЕЗЮМЕ

Обзор литературы посвящен описанию этиологических факторов развития стеноза слезной точки, современным методам его диагностики, а также консервативного и хирургического лечения. Представленный анализ основан на изучении данных отечественных и зарубежных литературных источников, в которых изложены сведения как о рутинных, так и о высокотехнологичных методах обследования и лечения пациентов со стенозом слезной точки. Особое внимание уделено различным аспектам проведения наиболее распространенного хирургического вмешательства при данной патологии — пунктопластики.

Ключевые слова: *слезная точка, ультразвуковая биомикроскопия, оптическая когерентная томография, лакримальный окклюдер, лакримальный имплантат, баллонная пунктопластика, пунктопластика, выкусыватель для слезной точки.*

ИНФОРМАЦИЯ ОБ АВТОРАХ:
Атькова Е.Л. — e-mail: evg.atkova@mail.ru; https://orcid.org/0000-0001-9875-6217
Майданова А.А. — e-mail: amaydanova@yandex.ru; https://orcid.org/0000-0002-3937-0530
Краховецкий Н.Н. — e-mail: n.krahovetskiy@niigb.ru; https://orcid.org/0000-0002-3247-8418
Резникова Л.В. — e-mail: reznikova_l_v@staff.sechenov.ru; https://orcid.org/0000-0002-4544-5957
Автор, ответственный за переписку: Майданова А.А. — e-mail: amaydanova@yandex.ru

КАК ЦИТИРОВАТЬ:
Атькова Е.Л., Майданова А.А., Краховецкий Н.Н., Резникова Л.В. Стеноз слезной точки: этиология, диагностика, лечение. *Вестник офтальмологии.* 2022;138(2):100–107. https://doi.org/10.17116/oftalma2022138021100

Punctal stenosis: etiology, diagnosis, treatment

© E.L. ATKOVA[1], A.A. MAYDANOVA[1], N.N. KRAKHOVETSKIY[1], L.V. REZNIKOVA[1, 2]

[1]Research Institute of Eye Diseases, Moscow, Russia;
[2]I.M. Sechenov First Moscow State Medical University (Sechenov University), Moscow, Russia

ABSTRACT

This article reviews etiological factors in the development of lacrimal punctal stenosis, modern diagnostic techniques, as well as both conservative and surgical treatment methods. The presented analysis is based on data from 67 literary sources, which provide information on conventional and high-tech examination and treatment methods of patients with lacrimal punctal stenosis. Particular attention is paid to various aspects of punctoplasty — the most common surgical intervention used to treat this pathology.

Keywords: *lacrimal punctum, punctal stenosis, ultrasound biomicroscopy, optical coherence tomography, lacrimal occluder, lacrimal implant, punctoplasty, balloon punctoplasty, punch punctoplasty.*

INFORMATION ABOUT THE AUTHORS:
Atkova E.L. — e-mail: evg.atkova@mail.ru; https://orcid.org/0000-0001-9875-6217
Maydanova A.A. — e-mail: amaydanova@yandex.ru; https://orcid.org/0000-0002-3937-0530
Krakhovetskiy N.N. — e-mail: n.krahovetskiy@niigb.ru; https://orcid.org/0000-0002-3247-8418
Reznikova L.V. — e-mail: reznikova_l_v@staff.sechenov.ru; https://orcid.org/0000-0002-4544-5957
Corresponding author: Maydanova A.A. — e-mail: amaydanova@yandex.ru

TO CITE THIS ARTICLE:
Atkova EL, Maydanova AA, Krakhovetskiy NN, Reznikova LV. Punctal stenosis: etiology, diagnosis, treatment. *Russian Annals of Ophthalmology = Vestnik oftal'mologii.* 2022;138(2):100–107. (In Russ.). https://doi.org/10.17116/oftalma2022138021100

Стеноз слезной точки (ССТ) — состояние, которое диагностируют у 8% пациентов, страдающих эпифорой [1]. A. Das и соавт. [2] указывают на то, что ССТ является наиболее частым этиологическим фактором нарушения слезоотведения при проходимости проксимального отдела слезоотводящих путей (СОП). Помимо этого он может усугублять слезотечение у пациентов, имеющих сочетанные нарушения проходимости СОП на других уровнях. По данным M. Hur и соавт. [3], ССТ выявляют у 54,3%

пациентов, обращающихся за офтальмологической помощью.

Фактически понятие ССТ не имеет общепринятого определения. Предложен вариант, при котором ССТ обозначают как уменьшение размера слезной точки (СТ), обусловливающее появление эпифоры, при исключении фактора гиперпродукции слезы и отсутствии стеноза или обструкции СОП дистальнее нее [4, 5].

Различают первичные (врожденные) и вторичные (приобретенные) нарушения проходимости СТ. Описание патологических изменений горизонтального отдела СОП встречается в литературе значительно реже, чем вертикального [6, 7].

Цель данной работы — обзор публикаций, посвященных проблеме приобретенных ССТ.

Приобретенный ССТ может быть изолированным либо сочетаться с патологией слезных канальцев, носослезного протока или нарушением положения век [8, 9].

Существует множество механизмов, приводящих к ССТ, выявление которых не всегда представляется возможным. U. Soiberman и соавт. [4] описывают более 40 различных факторов, способствующих развитию ССТ. Однако, по данным N. Nadeem и соавт. [10], у 21% пациентов причина заболевания остается неустановленной. Согласно результатам ряда исследований [11, 12], этиологические факторы ССТ можно разделить на следующие группы: вызванные воспалительными процессами, инфекционные, посттравматические и связанные с длительным раздражающим действием химических веществ, в том числе лекарственных препаратов.

В большинстве случаев развитие стеноза является следствием острого или хронического воспалительного процесса и сопутствующих прогрессирующих фиброзных изменений тканей, что подтверждают результаты морфологических исследований [11, 12]. По данным A. Port и соавт. [12], у 83,3% пациентов в гистологических образцах тканей, иссеченных во время хирургического вмешательства, были выявлены признаки активного воспалительного ответа или поствоспалительных изменений. M. Ali и соавт. [11] также указывают на то, что до 80% полученных ими аналогичных образцов имели воспалительные изменения, которые были значимо выражены в 20% случаев. При этом, по результатам иммуногистохимических исследований, преобладала инфильтрация тканей Т-лимфоцитами, что свидетельствует о хроническом воспалении, в то время как экспрессии маркера CD5, характерной для острого воспалительного процесса, отмечено не было. В результате длительного течения хронического воспаления происходит активация макрофагов и лимфоцитов, что приводит к выбросу различных цитокинов и факторов роста (например, интерлейкинов-1 и -4, фактора некроза опухоли α, фактора роста фибробластов, трансформирующего фактора роста β). Это, в свою очередь, стимулирует пролиферацию фибробластов и, как следствие, повышает синтез коллагеновых волокон, которые расположены нерегулярно, продольными и поперечными пучками. При этом ингибирование активности матриксных металлопротеиназ подавляет скорость их деградации. Так происходит накопление коллагеновых волокон в тканях, что клинически проявляется развитием фиброзных изменений. Указанные изменения описывали у пациентов, которым была выполнена биопсия участка ткани из края СТ и вертикальной части слезного канальца [11—13]. Например, M. Ali и соавт. [11] описывают явления фиброза разной степени выраженности, затрагивающего эпителий и субэпителиальные слои стенки канальцев и конъюнктивы у всех исследованных ими пациентов, которым была выполнена пунктопластика. Другая гистологическая особенность стенозированной СТ — укорочение микроворсинок ресничного эпителия, обращенных в просвет слезного канальца. У 10—15% пациентов выявлялись зоны плоскоклеточной метаплазии эпителия [11, 12].

Одной из частых причин ССТ являются воспалительные заболевания конъюнктивы различной этиологии [11, 12, 14]. Конъюнктивиты, вызванные инфекционными агентами, могут привести к развитию выраженных фиброзных и рубцовых изменений [9]. При длительно текущих хронических конъюнктивитах неинфекционного генеза (например, при аллергических процессах) также происходят фиброзные изменения тканей, что может приводить к необратимому сужению просвета СТ [9, 15]. Иногда хронический воспалительный процесс обусловлен системными заболеваниями, такими как саркоидоз, различные дерматиты [9, 14]. Выраженные рубцовые изменения конъюнктивы и СОП могут провоцировать системные иммунологические реакции (синдром Стивенса—Джонсона, синдром Лайелла) и локальные патологические состояния (глазной рубцующийся пемфигоид), а также последствия термических и химических ожогов [14].

Этиологическим фактором могут быть различные посттравматические изменения, приводящие к нарушению положения век, в частности, к эктропиону (до 23%) [8, 14, 16]. Имеются данные, что длительная экспозиция ультрафиолетового излучения и, соответственно, профессиональная деятельность, связанная с работой на открытом воздухе, также могут привести к ССТ [17].

Являясь началом системы слезоотведения, СТ первой подвергается воздействию всех растворимых раздражителей экзо- и эндогенного происхождения, содержащихся в слезной жидкости. Отчасти этим можно объяснить статистически более частое сужение нижних СТ, которые несут большую функциональную нагрузку (в среднем они поражаются в 1,6 раза чаще, чем верхние) [9, 13]. Патологическое

влияние могут оказывать непосредственно действующие вещества топических препаратов, инстиллируемых в конъюнктивальную полость (чаще всего это противоглаукомные капли, такие как синтетические аналоги простагландинов и β-блокаторы), а также вспомогательные компоненты глазных капель, самым распространенным из которых является консервант бензалкония гидрохлорид. Некоторые препараты системного действия могут экскретироваться в слезную жидкость и таким образом оказывать негативное влияние на эпителий глазной поверхности и СОП [14, 16]. Наиболее часто развитие стенозов горизонтального отдела СОП описывают при приеме 5-фторурацила, доцетаксела тригидрата и паклитаксела [9, 18].

Статистически чаще ССТ диагностируют у женщин [10—15, 20]. Отмечена прямая зависимость частоты развития ССТ от возраста пациента [3, 4, 9, 10, 12, 14, 19]. Установлено, что приобретенный ССТ чаще развивается у пациентов от 39 до 90 лет, средний же возраст составляет от 61,0 до 69,4 года [10, 12, 14, 17, 20]. N. Nadeem и соавт. [10] объясняют это тем, что с возрастом увеличивается число сопутствующих патологических состояний и хронических заболеваний, а также снижается нормальная регенеративная способность тканей. Кроме того, соединительнотканные волокна с возрастом становятся менее эластичными, развивается атония мышечных волокон, что в конечном итоге отражается на функциональных характеристиках СОП, а также может привести к нарушению положения век [12, 14]. Инволюционные изменения структуры тканей также приводят к изменениям формы наружного отверстия СТ: более округлая у молодых людей, она может приобретать более вытянутую форму с меньшей величиной просвета у пожилых [3, 17].

Помимо этого причиной сужения СТ может являться расположенное вблизи нее новообразование века или конъюнктивы [21].

В 8,5% случаев всех нарушений проходимости СОП ССТ сочетается с сужением носослезного протока, а в 50% — с поражением канальцев [4, 11, 19].

Обследование пациента с эпифорой начинают со сбора анамнеза. О степени выраженности эпифоры при ССТ можно судить по ее оценке самим пациентом с помощью шкалы Munk [22]. В алгоритм обследования должна быть включена биомикроскопия переднего отрезка глаза с фиксацией таких показателей, как размер, форма СТ и место ее расположения.

По данным большинства исследований, диагноз ССТ устанавливают при размере точек менее 0,2—0,3 мм либо при невозможности канюлирования точки с помощью канюли 26G без предварительной дилатации точки [14, 16, 19, 23, 24]. Помимо размера важным критерием является форма СТ. Принято выделять четыре основных типа строения наружного отверстия слезной точки: округлый — в форме булавочной головки (32%), подковообразный (31%), мембранозный (31%) и щелевидный (13%) [3]. По мнению M. Hur и соавт. [3], размер и форма слезных точек также зависят от расовой принадлежности: у лиц монголоидного типа диаметр слезной точки приблизительно в 2 раза меньше, чем у европеоидов.

На сегодняшний день наиболее часто в клинической практике применяют градацию состояния СТ, предложенную M. Kashkouli и соавт. [7], которая основана на оценке величины просвета и формы наружного отверстия СТ при проведении биомикроскопии переднего отрезка глаза:

0 — СТ и слезный сосочек неразличимы при осмотре;

1 — СТ с трудом различима. Закрытие ее просвета наружной или внутренней мембраной при врожденной патологии либо фиброзной тканью при приобретенных изменениях;

2 — СТ визуализируется, но диаметр ее просвета меньше, чем в норме;

3 — округлая СТ стандартных размеров (проходит канюля 26G);

4 — СТ щелевидной формы, размером менее 2 мм;

5 — размер щелевидной СТ превышает 2 мм.

Данная классификация является достаточно простой и удобной в использовании [4, 14]. Однако M. Ali и соавт. [14] подчеркивают, что вышеописанная методика измерения носит субъективный характер, поскольку зависит от оценки этих параметров специалистом, проводящим измерение.

Более объективные сведения дает возможность получить фотодокументацию при выполнении исследования на щелевой лампе с последующей компьютерной обработкой полученных изображений. Она позволяет оценить такие параметры, как диаметр просвета точки, ее форма, средняя площадь поперечного сечения и высота слезного сосочка [4]. Предложены и другие варианты объективизации величины просвета СТ, например контактный метод, предусматривающий введение градуированных лакримальных зондов или канюль разного размера, чаще от 20G до 32G [14, 19]. По мнению M. Ali и соавт. [14], недостатками метода являются возможность растяжения просвета точки инструментом и увеличение ее размера, а также искажение исходной формы СТ.

Для диагностики патологических изменений горизонтального отдела СОП применяют ультразвуковые методы исследования. Так, ультразвуковая биомикроскопия (УБМ) позволяет *in vivo* различить гистологическое строение стенок тканей (например, дифференцировать эпителиальную выстилку и подлежащий соединительнотканный слой, фиброзные патологические изменения стенки), а также определить размер анатомической структуры [24—26]. При комбинации ультразвуковых

методов диагностики с цветным допплеровским картированием можно оценить степень интенсивности кровотока в изучаемой области и таким образом косвенно судить о наличии и интенсивности локального воспалительного процесса. В клинической практике метод применяют с целью визуализации слезных канальцев и окружающих их тканей [25—27]. Публикации, посвященные оценке размера и состояния СТ с помощью УБМ, отсутствуют.

Объективная оценка размера и формы СТ возможна при проведении оптической когерентной томографии (ОКТ) — бесконтактного метода исследования, основанного на использовании светового излучения ближнего инфракрасного диапазона. Основные преимущества метода — быстрота проведения исследования, его неинвазивность и высокая точность получаемых результатов, что дало основание называть его «клинической биопсией *in vivo*» [28, 29]. В настоящее время не разработан стандарт по оценке величины и формы СТ с помощью ОКТ. Исследователи предлагают различные способы проведения и фиксации результатов данного метода [30—35]. Наиболее полно протокол исследования размеров СТ сформулировали H. Timlin и соавт. [34, 35]. Полученный авторами средний наружный диаметр СТ составил 615±367 мкм, в то время как R. Allam и соавт. [33] приводят значения аналогичного показателя в диапазоне 412,16±163 мкм. Такое значимое расхождение в результатах измерений может быть обусловлено разницей в способах их проведения, неоднородностью групп исследуемых пациентов, а также отличающимися моделями ОКТ-аппаратов [5, 14]. R. Abdelrahman и соавт. [36] отметили, что с помощью ОКТ-снимка возможна также дифференцировка трех основных слоев тканей, окружающих СТ: эпителия, плотной волокнистой соединительной ткани и волокон риолановой мышцы.

Для оценки функциональной состоятельности СТ проводят «цветные» пробы. Наиболее информативной при ССТ является проба с исчезновением красителя [10, 14, 19, 37].

Важным способом диагностики при ССТ является измерение высоты слезного мениска (ВСМ). Сведения о норме ВСМ разнятся: по данным разных авторов, она составляет 0,19—0,49 мм [31—36]. ВСМ можно измерять несколькими способами. Наиболее простой метод заключается в использовании при проведении стандартной биомикроскопии на щелевой лампе приспособлений для его измерения. Б.Ф. Черкуновым [38] предложен так называемый эпифометр — специальная прозрачная линейка. Точные значения ВСМ позволяет определить ОКТ, а также специально разработанные программы для анализа изображений, полученных при фотографировании на щелевой лампе (например, Tear Meniscus Identification Software) [10, 31—36].

При необходимости СТ зондируют зондами Зихеля разного диаметра. С целью уточнения сопутствующей патологии слезных канальцев и дистального отдела СОП промывают [14, 37] и проводят дакриорентгенографию или компьютерную томографию с контрастированием [37].

На сегодняшний день не существует стандартного подхода не только к диагностике, но и к лечению ССТ [11, 14, 39]. Основной целью лечения является создание широкого просвета СТ при условии сохранения насосной функции СОП и адекватного положения точки относительно слезного озера [39].

Роль консервативной терапии у пациентов с ССТ изучена мало. Наиболее эффективной она является в том случае, когда пациент с воспалительными изменениями конъюнктивы предъявляет жалобы на слезотечение недолго, в среднем около 3 мес, при отсутствии облитерации просвета СТ. В англоязычной литературе это состояние описывают как синдром закупорки СТ, или функциональный ССТ [20]. При более поздних сроках возможно развитие необратимых фиброзных изменений тканей. Лечение подбирают в зависимости от этиологического фактора. M. Elshorbagy и соавт. [5] предложили инстиллировать в конъюнктивальную полость 5% метилпреднизолоном по схеме и далее использовать слезозаменители без консервантов. Такое лечение привело к положительному результату у 70% пациентов.

Наиболее щадящим инвазивным методом является установка в СТ окклюдера, при этом предпочтительной является его перфорированная конструкция [4, 40—43]. Эффективность вмешательства, по данным O. Konuk и соавт. [41], составляет до 87%. По мнению U. Soiberman и соавт. [4], несмотря на простоту эксплуатации, малоинвазивность и при этом относительно высокую эффективность метода, «...отдаленные результаты процедуры и ее роль в лечении стеноза еще предстоит оценить в будущем при проведении крупных клинических исследований».

Некоторые исследователи для расширения СТ, особенно при сочетании ССТ с изменениями слезных канальцев (встречающимися в 46% случаев), интубируют слезные канальцы различными лакримальными имплантатами (ЛИ). К ним относятся моноканаликулярные ЛИ, например Mini-Monoka (FCI, Франция) [10, 24, 44—47], и биканаликулярные ЛИ, такие как SRS (FCI, Франция) [47] или Kaneka Lacriflow CL (Kaneka Pharma, США) [48]. Многие авторы считают, что такое вмешательство по результативности не уступает более инвазивным хирургическим методам [24, 37, 44, 50—52]. Были описаны попытки устранения ССТ с помощью баллонной пунктопластики, однако ввиду небольшого количества работ, посвященных этому методу, судить об отдаленных анатомо-функциональных результатах данной манипуляции сложно [53].

К более инвазивным вмешательствам относятся операции, объединяемые термином «пунктопластика». Суть их заключается в иссечении СТ с одномоментным рассечением и/или удалением участка слезного канальца. Существуют разные варианты такой операции. Основным различием между ними является количество разрезов. Варьируют также способы выполнения разрезов и их протяженность, конфигурация и используемый при этом инструментарий. Принято различать пунктопластики с выполнением разного числа разрезов — от одного до четырех (1-, 2-, 3-, 4-snip punctoplasty).

Самый простой метод, с одним разрезом, впервые описал в 1853 г. W. Bowman [54]. Вследствие близкого расположения краев разреза часто развиваются рецидивы, и такой метод был неоднократно модифицирован. В настоящее время пунктопластику с одним разрезом в клинической практике применяют редко, в основном в модификации L. Jones [55]. M. Kashkouli и соавт. [7], проводя подобную операцию в комбинации с интубацией слезного канальца моноканаликулярным ЛИ Mini-Monoka, смогли добиться положительного результата в 77,4% случаев.

При пунктопластике с двумя разрезами первый из них выполняют аналогично традиционной пунктопластике с одним разрезом, а второй, длиной около 2 мм, является продолжением первого, и его выполняют горизонтально с захватом ампулы канальца. Другим способом иссекают треугольный лоскут, выполнив два соединяющихся вертикальных разреза от ампулы СТ с основанием треугольника у верхушки точки [56]. Пунктопластика с помощью трех разрезов впервые была описана J. Thomas в 1951 г., и на сегодняшний день ее проводят двумя основными способами: с формированием треугольного и прямоугольного фрагментов. Первый вариант является более распространенным. Преобладающая часть хирургов предпочитают проводить пунктопластику с тремя разрезами, поэтому большинство публикаций посвящено этому методу [9, 10, 14, 19, 37, 50, 51]. Эффективность его, по данным разных авторов, составляет до 94,1% случаев при среднем периоде наблюдения около 18,5 мес [23, 49]. При определении результатов после пунктопластик, выполненных с иссечением треугольного и прямоугольного фрагментов, M. Chak и соавт. [8] получили сопоставимо невысокую частоту рецидивов. N. Nadeem и соавт. [10] считают, что при рестенозировании СТ после оперативного лечения пунктопластика с иссечением прямоугольного лоскута является более предпочтительной. Как вариант с тремя разрезами описана методика «клиновидной» пунктопластики, при которой СТ иссекают по окружности вместе с вертикальной частью слезного канальца. Субъективное улучшение после процедуры отмечают до 92% пациентов, однако она редко находит применение в повседневной клинической практике [39, 57].

При сравнительном анализе результатов «прямоугольной» пунктопластики с тремя разрезами и интубацией слезных канальцев моноканаликулярным ЛИ (Mini-Monoka) были получены сопоставимые анатомические и функциональные результаты [37, 50]. В исследование F. Quaranta-Leoni и соавт. [52] вошли 259 пациентов (405 глаз). В 314 случаях была проведена «прямоугольная» пунктопластика с тремя разрезами, в 48 случаях — интубация слезных канальцев моноканаликулярным ЛИ Mini-Monoka (FCI, Франция), и в 43 случаях был установлен биканаликулярный ЛИ SRS (FCI, Франция). Средний период наблюдения составил 11,4 мес. При сходном высоком показателе анатомического успеха (80,2%) функциональный результат оказался выше у пациентов, которым была проведена интубация слезных канальцев независимо от модели ЛИ (70,3% положительных результатов) по сравнению с пациентами после пунктопластики (66,2% положительных результатов).

Пунктопластику с четырьмя разрезами также выполняют несколькими способами. Так, S. Kim и соавт. [58] иссекают лоскут прямоугольной формы, при этом первые два разреза выполняют аналогично методике J. Thomas — вертикально, по ходу вертикальной части слезного канальца, и горизонтально, параллельно горизонтальной части. Третий разрез является продолжением второго, перпендикулярен ему, а четвертый продолжает третий, проходя горизонтально до места начала первого разреза. Б.Ф. Черкуновым [38] предложено иссечение ромбовидного лоскута.

Кроме того, существует метод выполнения пунктопластики с помощью специальных выкусывателей Reiss или Kelly. Анатомический успех при таких операциях достигает 94%, а функциональный — 92% [39, 46]. По данным H. Goldberg и соавт. [46], установка моноканаликулярного ЛИ Mini-Monoka оказалась эффективнее, чем проведение пунктопластики с помощью выкусывателя Kelly с последующей интубацией слезного канальца.

Многие хирурги отмечают высокую анатомическую результативность пунктопластик, которая не всегда соответствует высоким функциональным показателям [46, 50]. Так, по данным ретроспективного исследования H. Shahid и соавт. [50], среди 205 пациентов, которым была проведена пунктопластика, анатомический успех был достигнут в 91% случаев, в то время как функциональный составил всего 64%.

При исследовании структур горизонтального отдела СОП на кадаверном материале Y. Takahashi и соавт. [59] обнаружили, что структуры СТ и вертикальной части слезного канальца являются частью тарзальной пластинки вместе с риолановой мышцей, а горизонтальную часть слезного канальца концентрически окружают волокна мышцы Горнера.

Любое инвазивное вмешательство на СТ и слезном канальце — это повреждение циркулярно направленных мышечных волокон нескольких анатомических структур, что потенциально может привести к нарушению функционирования структур «слезного насоса». Таким образом, выполнение оперативного вмешательства любым из вышеперечисленных способов нарушает нормальное анатомическое строение горизонтального отдела СОП и функциональные механизмы слезоотведения.

Резюмируя вышесказанное, необходимо отметить, что ССТ является распространенной патологией. Обилие этиологических факторов, приводящих к развитию ССТ, в значительной степени затрудняет определение тактики ведения пациента.

В последние годы в литературе появились работы по применению при обследовании пациентов с ССТ такого высокоинформативного метода, как ОКТ. Он дает возможность с высокой точностью установить размеры СТ, ее наружный и внутренний диаметры, а также ВСМ, что очень важно не только для определения показаний к лечению, но и для объективизации его результатов. Однако, по данным разных авторов, полученные при применении описанных методов значения имеют достаточно большой разброс, что требует уточнения и расширения количества наблюдений. Не изучен вопрос о возможности применения и диагностической значимости УБМ в диагностике ССТ.

Отсутствие стандартизации алгоритма обследования пациентов с ССТ затрудняет разработку адекватных и эффективных методов их лечения.

Обращает на себя внимание крайне небольшое количество работ, посвященных предотвращению развития ССТ и его медикаментозному лечению при воспалительных заболеваниях глазной поверхности.

Неоспорим тот факт, что хирургические методы лечения (пунктопластика) достаточно результативны в плане анатомического восстановления слезоотделения. Невысокая функциональная эффективность таких операций требует разработки более щадящих методов. Перспективным в этом плане, по данным литературы, является применение окклюдеров и ЛИ. Однако работ, посвященных сравнительной оценке результатов таких вмешательств и пунктопластик, крайне мало. В изученной литературе присутствуют единичные работы, в которых описано применение выкусывателей для увеличения размера СТ, однако аргументированное обоснование преимуществ данного вмешательства отсутствует.

Все вышеуказанные проблемы, касающиеся вопросов диагностики и лечения ССТ, требуют дальнейшего изучения в рамках популяционных и крупных рандомизированных контролируемых исследований.

Авторы заявляют об отсутствии конфликта интересов.
The authors declare no conflicts of interest.

ЛИТЕРАТУРА/REFERENCES

1. Mainville N, Jordan DR. Etiology of tearing: a retrospective analysis of referrals to a tertiary care oculoplastics practice. *Ophthalmic Plast Reconstr Surg.* 2011;27(3):155-157. https://doi.org/10.1097/IOP.0b013e3181ef728d
2. Das AV, Rath S, Naik MN, Ali MJ. The Incidence of Lacrimal Drainage Disorders Across a Tertiary Eye Care Network: Customization of an Indigenously Developed Electronic Medical Record System-eye Smart. *Ophthalmic Plast Reconstr Surg.* 2019;35(4):354-356. https://doi.org/10.1097/IOP.0000000000001257
3. Hur MC, Jin SW, Roh MS, Jeong WJ, Ryu WY, Kwon YH, Ahn HB. Classification of Lacrimal Punctal Stenosis and Its Related Histopathological Feature in Patients with Epiphora. *Korean J Ophthalmol.* 2017;31(5):375-382. https://doi.org/10.3341/kjo.2016.0129
4. Soiberman U, Kakizaki H, Selva D, Leibovitch I. Punctal stenosis:definition, diagnosis, and treatment. *Clin Ophthalmol.* 2012;6:1011-1018. https://doi.org/10.2147/OPTH.S31904
5. Elshorbagy MS, Shalaby OE, Eldesouky MA, Awara AM. Anterior Segment Optical Coherence Tomography (AS-OCT) Guided Reversal of Edematous Punctal Occlusion. *Clin Ophthalmol.* 2020;14:1467-1472. https://doi.org/10.2147/OPTH.S255979
6. Ali MJ, Mohapatra S, Mulay K, Naik MN, Honavar SG. Incomplete punctal canalisation: the external and internal punctal membranes. Outcomes of membranotomy and adjunctive procedures. *Br J Ophthalmol.* 2013;97(1):92-95. https://doi.org/10.1136/bjophthalmol-2012-302277
7. Kashkouli MB, Pakdel F, Kiavash V. Assessment and management of proximal and incomplete symptomatic obstruction of the lacrimal drainage system. *Middle East Afr J Ophthalmol.* 2012;19(1):60-69. https://doi.org/10.4103/0974-9233.92117
8. Chak M, Irvine F. Rectangular 3-snip punctoplasty outcomes: preservation of the lacrimal pump in punctoplasty surgery. *Ophthalmic Plast Reconstr Surg.* 2009;25(2):134-135. https://doi.org/10.1097/IOP.0b013e3181994062
9. Starks VS, Yoon MK. Acquired Obliteration of the Proximal Lacrimal Drainage System. *Ophthalmic Plast Reconstr Surg.* 2019;35(4):342-345. https://doi.org/10.1097/IOP.0000000000001244
10. Nadeem N, Patel BC. Punctal Stenosis. 2021 Feb 25. In: *StatPearls* [Internet]. Treasure Island (FL): StatPearls Publishing; 2021.
11. Ali MJ, Mishra DK, Baig F, Lakshman M, Naik MN. Punctal stenosis: histopathology, immunology, and electron microscopic features-a step toward unraveling the mysterious etiopathogenesis. *Ophthalmic Plast Reconstr Surg.* 2015;31(2):98-102. https://doi.org/10.1097/IOP.0000000000000204
12. Port AD, Chen YT, Lelli GJ Jr. Histopathologic changes in punctal stenosis. *Ophthalmic Plast Reconstr Surg.* 2013;29(3):201-204. https://doi.org/10.1097/IOP.0b013e31828a92b0
13. Reddy AK, Baker MS, Maltry AC, Syed NA, Allen RC. Immunopathology and histopathology of conjunctival biopsies in patients with presumed idiopathic punctal stenosis. *Br J Ophthalmol.* 2017;101(2):213-217. https://doi.org/10.1136/bjophthalmol-2015-308291
14. Ali MJ. Principles and Practice of Lacrimal Surgery. *Springer Nature Singapore Ltd.* 2018;69-71:165-174.
15. Alsulaiman N, Alsuhaibani AH. Bicanalicular Silicone Intubation for the Management of Punctal Stenosis and Obstruction in Patients with Allergic Conjunctivitis. *Ophthalmic Plast Reconstr Surg.* 2019;35(5):451-455. https://doi.org/10.1097/IOP.0000000000001315
16. Cohen AJ, Merchandertti M, Brazzo BG. *The Lacrimal System.* New York: Springer; 2015.
17. Viso E, Rodríguez-Ares MT, Gude F. Prevalence and associations of external punctal stenosis in a general population in Spain. *Cornea.* 2012;31(11):1240-1245. https://doi.org/10.1097/ICO.0b013e31823f8eca

18. Mansur C, Pfeiffer ML, Esmaeli B. Evaluation and Management of Chemotherapy-Induced Epiphora, Punctal and Canalicular Stenosis, and Nasolacrimal Duct Obstruction. *Ophthalmic Plast Reconstr Surg.* 2017;33(1):9-12. https://doi.org/10.1097/IOP.0000000000000745

19. Gupta N. *Endoscopic Dacryocystorhinostomy.* Singapore: Springer Nature; 2021;141-144. https://doi.org/10.1007/978-981-15-8112-0_10

20. Bian Y, Scofield-Kaplan SM, Zemsky C, Campagnoli T, Ghadiali L, Dagi Glass LR, Sallee B, Belsito DV, Winn BJ. Punctal Congestion Syndrome: A Reversible, Functional Punctal Stenosis Causing Epiphora in the Setting of Chronic Pretarsal Conjunctivitis. *Ophthalmic Plast Reconstr Surg.* 2021; 37(3S):92-97. https://doi.org/10.1097/IOP.0000000000001840

21. Ishikawa E, Sabundayo MS, Kono S, Kakizaki H, Takahashi Y. Patency of the lacrimal drainage system in patients with a peripunctal tumour. *Orbit.* 2020;39(2):102-106. https://doi.org/10.1080/01676830.2019.1626446

22. Munk PL, Lin DT, Morris DC. Epiphora: treatment by means of dacryocystoplasty with balloon dilation of the nasolacrimal drainage apparatus. *Radiology.* 1990;177(3):687-690. https://doi.org/10.1148/radiology.177.3.2243969

23. Caesar RH, McNab AA. A brief history of punctoplasty: the 3-snip revisited. *Eye* (Lond). 2005;19(1):16-18. https://doi.org/10.1038/sj.eye.6701415

24. Атькова Е.Л. *Системный подход к диагностике и лечению дакриостеноза:* Дис. ... д-ра мед. наук. М. 2019. Ссылка активна на 20.04.21. Atkova EL. *Sistemnyy podkhod k diagnostike i lecheniyu dakriostenoza:* Dis. ... d-ra med. nauk [A systematic approach to the diagnosis and treatment of dacryostenosis: Diss. ... doc. med. sci.]. M. 2019. Accessed 04/20/2021. https://niigb.ru/wp-content/uploads/2019/04/2019-04-29-Atkova-E.L.-Dissertatsiya.pdf

25. Chen Q, Ma R, Yi X, Gan L, Cheng Y, Zhang R, Qian J, Yuan Y. Evaluation of Ultrasound Biomicroscopy Combined with Color Doppler Flow Imaging in the Diagnosis of Primary Lacrimal Canaliculitis. *Ocul Immunol Inflamm.* 2020;1-7. https://doi.org/10.1080/09273948.2020.1738499

26. Al-Faky YH. Anatomical utility of ultrasound biomicroscopy in the lacrimal drainage system. *Br J Ophthalmol.* 2011;95:1446-1450. https://doi.org/10.1136/bjo.2010.195479

27. Yan X, Xiang N, Hu W, Liu R, Luo B. Characteristics of lacrimal passage diseases by 80-MHz ultrasound biomicroscopy: an observational study. *Graefes Arch Clin Exp Ophthalmol.* 2020;258(2):403-410. https://doi.org/10.1007/s00417-019-04515-8

28. Ali MJ, Singh S. Optical coherence tomography and the proximal lacrimal drainage system: a major review. *Graefes Arch Clin Exp Ophthalmol.* 2021. Epub ahead of print. https://doi.org/10.1007/s00417-021-05175-3

29. Сафонова Т.Н., Кинтюхина Н.П., Ярцев В.Д. Морфофункциональное обоснование проведения повторных курсов инвазивного лечения хронического блефарита. *Вестник офтальмологии.* 2021;137(1):21-27. Safonova TN, Kintyukhina NP, Yartsev VD. Morphofunctional substantiation of repeated invasive treatment of chronic blepharitis. *The Russian Annals of Ophthalmology = Vestnik oftal'mologii.* 2021;137(1):21-27. (In Russ.). https://doi.org/10.17116/oftalma202113701121

30. Vokes DE, Jackson R, Guo S, et al. Optical coherence tomography-enhanced microlaryngoscopy: preliminary report of a noncontact optical coherence tomography system integrated with a surgical microscope. *Ann Otol Rhinol Laryngol.* 2008;117(7):538-547.

31. Wawrzynski JR, Smith J, Sharma A, et al. Optical coherence tomography imaging of the proximal lacrimal system. Orbit. 2014;33(6):428-432.

32. Kamal S, Ali MJ, Ali MH, Naik MN. Fourier Domain Optical Coherence Tomography with 3D and En Face Imaging of the Punctum and Vertical Canaliculus: A Step Toward Establishing a Normative Database. *Ophthalmic Plast Reconstr Surg.* 2016;32(3):170-173. https://doi.org/10.1097/IOP.0000000000000396

33. Allam RS, Ahmed RA. Evaluation of the Lower Punctum Parameters and Morphology Using Spectral Domain Anterior Segment Optical Coherence Tomography. *J Ophthalmol.* 2015;2015:591845. https://doi.org/10.1155/2015/591845

34. Timlin HM, Keane PA, Rose GE, Ezra DG. Characterizing the Occluded Lacrimal Punctum Using Anterior Segment Optical Coherence Tomography. *Ophthalmic Plast Reconstr Surg.* 2018;34(1):26-30. https://doi.org/10.1097/IOP.0000000000000840

35. Timlin HM, Keane PA, Rose GE, Ezra DG. The Application of Infrared Imaging and Optical Coherence Tomography of the Lacrimal Punctum in Patients Undergoing Punctoplasty for Epiphora. *Ophthalmology.* 2017;124(6): 910-917. https://doi.org/10.1016/j.ophtha.2017.01.054

36. Abdelrahman RM, AttaAllah HR, Abdelghany AA, Alio JL. Evaluation of acquired punctal stenosis using anterior segment optical coherence tomography [published online ahead of print, 2019 Sep 6]. *Eur J Ophthalmol.* 2019;1120672119871396. https://doi.org/10.1177/1120672119871396

37. Fiorino MG, Quaranta-Leoni C, Quaranta-Leoni FM. Proximal lacrimal obstructions: a review. *Acta Ophthalmol.* 2021 Jan 17. https://doi.org/10.1111/aos.14762

38. Черкунов Б.Ф. Болезни слезных органов. Самара; 2001. Cherkunov BF. *Bolezni sljoznyh organov* [Diseases of the lacrimal organs]. Samara; 2001. (In Russ.).

39. Wong ES, Li EY, Yuen HK. Long-term outcomes of punch punctoplasty with Kelly punch and review of literature. *Eye* (Lond). 2017;31(4):560-565. https://doi.org/10.1038/eye.2016.271

40. Chang M, Ahn SE, Baek S. The effect of perforated punctal plugs in the management of acquired punctal stenosis. *J Craniofac Surg.* 2013;24(5): 1628-1630. https://doi.org/10.1097/SCS.0b013e318292c68b

41. Konuk O, Urgancioglu B, Unal M. Long-term success rate of perforated punctal plugs in the management of acquired punctal stenosis. *Ophthalmic Plast Reconstr Surg.* 2008;24(5):399-402. https://doi.org/10.1097/IOP.0b013e318185a9ca

42. Comez AT, Karakilic AV, Yildiz A. Silicone perforated punctal plugs for the treatment of punctal stenosis. *Arq Bras Oftalmol.* 2019;82(5):394-399. https://doi.org/10.5935/0004-2749.20190077

43. Ярцев В.Д., Атькова Е.Л., Сафонова Т.Н., Федоров А.А., Новиков И.А. Воспалительная гранулема при внутриканальцевой миграции окклюдера слезной точки (случай из практики). *Вестник офтальмологии.* 2019;135(5-2):199-203. Yartsev VD, At'kova EL, Safonova TN, Fedorov AA, Novikov IA. Inflammatory granuloma after intracanalicular punctal plug migration (a clinical case). *The Russian Annals of Ophthalmology = Vestnik oftal'mologii.* 2019; 135(5-2):199-203 (In Russ.). https://doi.org/10.17116/oftalma2019135052199

44. Бржеский В.В., Радхуан М.Р. Сравнительная эффективность методов обструкции слезоотводящих путей в лечении пациентов с синдромом сухого глаза. *Вестник офтальмологии.* 2019;135(1):12-20. Brzheskiy VV, Radkhuan MR. Relative effectiveness of methods of obturating the lacrimal duct in the treatment of patients with dry eye syndrome. *The Russian Annals of Ophthalmology = Vestnik oftal'mologii.* 2019;135(1):12-20 (In Russ.). https://doi.org/10.17116/oftalma201913501112

45. Mathew RG, Olver JM. Mini-monoka made easy: a simple technique for mini-monoka insertion in acquired punctal stenosis. *Ophthalmic Plast Reconstr Surg.* 2011;27(4):293-294. https://doi.org/10.1097/IOP.0b013e31820ccfaf

46. Goldberg H, Priel A, Zloto O, Koval T, Varkel L, Ben Simon GJ. Kelly punch punctoplasty vs. simple punctal dilation, both with mini-monoka silicone stent intubation, for punctal stenosis related epiphora. *Eye* (Lond). 2021; 35(2):532-535. https://doi.org/10.1038/s41433-020-0891-3

47. Hussain RN, Kanani H, McMullan T. Use of mini-monoka stents for punctal/canalicular stenosis. *Br J Ophthalmol.* 2012;96(5):671-673. https://doi.org/10.1136/bjophthalmol-2011-300670

48. Chalvatzis NT, Tzamalis AK, Mavrikakis I, Tsinopoulos I, Dimitrakos S. Self-retaining bicanaliculus stents as an adjunct to 3-snip punctoplasty in management of upper lacrimal duct stenosis: a comparison to standard 3-snip procedure. *Ophthalmic Plast Reconstr Surg.* 2013;29(2):123-127. https://doi.org/10.1097/IOP.0b013e31827f5a10

49. DeParis SW, Hougen CJ, Rajaii F, Mahoney NR. Bicanalicular Intubation with the Kaneka Lacriflow for Proximal Lacrimal Drainage System Stenosis. *Clin Ophthalmol.* 2020;14:915-920. https://doi.org/10.2147/OPTH.S248423

50. Shahid H, Sandhu A, Keenan T, Pearson A. Factors affecting outcome of punctoplasty surgery: a review of 205 cases. *Br J Ophthalmol.* 2008;92(12): 1689-1692. https://doi.org/10.1136/bjo.2008.140681

51. Singh S, Ali MJ, Mohamed A. Comparison of Outcomes of 3-Snip Punctoplasty Versus Simple Punctal Dilatation With Monocanalicular Intubation for Acquired Punctal Stenosis. *Ophthalmic Plast Reconstr Surg.* 2018;34(4): 375-377. https://doi.org/10.1097/IOP.0000000000001024

52. Quaranta-Leoni FM, Fiorino MG, Serricchio F, Quaranta-Leoni F. Management of proximal lacrimal obstructions: a rationale. *Acta Ophthalmol.* 2020 Oct 29.
https://doi.org/10.1111/aos.14632

53. Ali MJ, Bothra N. Balloon punctoplasty in punctal stenosis. *Orbit.* 2020;1.
https://doi.org/10.1080/01676830.2020.1776341

54. Bowman W. Treatment method applicable to epiphora dependent on the outside reversal or obliteration of the lacrimal puncti. *Ann Oculist.* 1853;28:52-55. (In French).

55. Jones LT. The cure of epiphora due to canalicular disorders, trauma and surgical failures on the lacrimal passages. *Trans Am Acad Ophthalmol Otolaryngol.* 1962;66:506-524.

56. Sachdev A, Sagili SR. Suture-assisted punctoplasty. *Digit J Ophthalmol.* 2017;23(3):60-62.
https://doi.org/10.5693/djo.01.2017.01.001

57. Edelstein J, Reiss G. The wedge punctoplasty for treatment of punctal stenosis. *Ophthalmic Surg.* 1992;23(12):818-821.

58. Kim SE, Lee SJ, Lee SY, Yoon JS. Outcomes of 4-snip punctoplasty for severe punctal stenosis: measurement of tear meniscus height by optical coherence tomography. *Am J Ophthalmol.* 2012;153(4):769-73, 773.e1-2.
https://doi.org/10.1016/j.ajo.2011.09.026

59. Takahashi Y, Kakizaki H, Nakano T, Asamoto K, Ichinose A, Iwaki M. Anatomy of the vertical lacrimal canaliculus and lacrimal punctum: a macroscopic study. *Ophthalmic Plast Reconstr Surg.* 2011;27(5):384-386.
https://doi.org/10.1097/IOP.0b013e318219a54b

Поступила 13.05.2021
Received 13.05.2021
Принята к печати 10.06.2021
Accepted 10.06.2021

Вестник офтальмологии
2022, Т. 138, №2, с. 108-113
https://doi.org/10.17116/oftalma2022138021108

Russian Annals of Ophthalmology =
Vestnik Oftal'mologii 2022, vol. 138, №2, pp. 108-113
https://doi.org/10.17116/oftalma2022138021108

Офтальмологические осложнения эндоскопических операций на придаточных пазухах носа

© Е.Д. ДУВАНОВА[1], С.С. ДАНИЛОВ[1], Я.О. ГРУША[1, 2]

[1]ФГБНУ «Научно-исследовательский институт глазных болезней», Москва, Россия;
[2]ФГАОУ ВО «Первый Московский государственный медицинский университет» Минздрава России (Сеченовский университет), Москва, Россия

РЕЗЮМЕ

Эндоскопическая хирургия придаточных пазух носа (ППН) широко используется в качестве основного метода лечения заболеваний ППН. Это хорошо зарекомендовавший себя, безопасный и эффективный метод. Однако осложнения все же встречаются. Офтальмологические осложнения редки, но могут приводить к необратимым последствиям. Строение орбиты и околоносовых пазух способствует риску повреждения глаза и его придаточного аппарата. Во время эндоскопических операций на ППН могут быть повреждены *lamina papyracea* решетчатой кости, экстраокулярные мышцы, зрительный нерв и слезоотводящие пути. Офтальмологические осложнения классифицируют как незначительные, значительные и серьезные. Для минимизации риска развития осложнений необходимы тщательное изучение данных мультиспиральной компьютерной и/или магнитно-резонансной томографии, анамнеза в предоперационном периоде, а также мониторинг клинической картины на всех этапах лечения.

Ключевые слова: *эндоскопическая хирургия придаточных пазух носа, офтальмологические осложнения, глазодвигательные нарушения, орбита, снижение зрения, диплопия, орбитальная гематома.*

ИНФОРМАЦИЯ ОБ АВТОРАХ:
Дуванова Е.Д. — e-mail: d94e@mail.ru; https://orcid.org/0000-0002-0099-2332
Данилов С.С. — https://orcid.org/0000-0003-1591-5417
Груша Я.О. — https://orcid.org/0000-0002-6461-8243
Автор, ответственный за переписку: Дуванова Е.Д. — e-mail: d94e@mail.ru

КАК ЦИТИРОВАТЬ:
Дуванова Е.Д., Данилов С.С., Груша Я.О. Офтальмологические осложнения эндоскопических операций на придаточных пазухах носа. *Вестник офтальмологии.* 2022;138(2):108–113. https://doi.org/10.17116/oftalma2022138021108

Ophthalmic complications of endoscopic sinus surgery

© E.D. DUVANOVA[1], S.S. DANILOV[1], Y.O. GRUSHA[1, 2]

[1]Research Institute of Eye Diseases, Moscow, Russia;
[2]I.M. Sechenov First Moscow State Medical University (Sechenov University), Moscow, Russia

ABSTRACT

Endoscopic surgery of the accessory nasal sinuses (ANA) is widely used as the main treatment method for ANA diseases. It is a well-proven, safe and effective method. However, occasionally certain complications may occur. Ophthalmic complications are rare but can lead to irreversible changes. Anatomical organization of the orbit and paranasal sinuses contributes to the risk of damaging the eye ball and its appendages. During endoscopic sinus surgeries, *lamina papyracea* of the ethmoid bone, extraocular muscles, the optic nerve and the lacrimal passages can be damaged. Ophthalmic complications are classified as non-significant, significant and severe. Studying the data obtained with multi-slice computed and/or magnetic resonance tomography and the patient's medical history during the preoperative stage is necessary in order to minimize the risk of such complications, as well as monitoring the clinical data during all stages of treatment.

Keywords: *endoscopic surgery of accessory nasal sinuses, ophthalmic complications, ocular motility disturbances, orbit, vision deterioration, diplopia, orbital hematoma.*

INFORMATION ABOUT THE AUTHORS:
Duvanova E.D. — e-mail: d94e@mail.ru; https://orcid.org/0000-0002-0099-2332
Danilov S.S. — https://orcid.org/0000-0003-1591-5417
Grusha Y.O. — https://orcid.org/0000-0002-6461-8243
Corresponding author: Duvanova E.D. — e-mail: d94e@mail.ru

TO CITE THIS ARTICLE:
Duvanova ED, Danilov SS, Grusha YO. Ophthalmic complications of endoscopic sinus surgery. *Russian Annals of Ophthalmology = Vestnik oftal'mologii.* 2022;138(2):108–113. (In Russ.). https://doi.org/10.17116/oftalma2022138021108

Высокая распространенность заболеваний носа и придаточных пазух носа (ППН) создала предпосылки для развития более эффективных и технологичных методов хирургического лечения. Только в США такой патологией страдает до трети населения, а пациенты с хроническим синуситом составляют до 10% взрослого населения [1].

Основы эндоскопической хирургии носа и ППН были заложены G. Killian в 1911 г., но до 80-х годов XX в. результаты вмешательств на ППН были не столь успешны [1]. В конце 60-х — начале 70-х годов прошлого века профессор W. Messerklinger впервые разработал теоретическое обоснование и дал характеристику физиологических основ функциональной синусохирургии. Именно его работы и сформировали основу для дальнейшего развития метода эндоскопической синусохирургии (endoscopic sinus surgery, ESS) [1, 2]. В современном виде ESS сформировалась в 70-е годы прошлого века в Австрии, в 90-е годы — в США и России [1, 3, 4].

Современная ESS является результатом параллельного развития двух направлений: внутриносовой хирургии и эндоскопического исследования носа и ППН [4]. Метод ESS признан во всем мире как наименее травматичный, позволяющий добиться более стойкого результата [1]. ESS приобрела огромную популярность, о чем свидетельствует значительный рост числа проводимых ежегодно операций. Только в США ежегодно проводится около 600 тыс. таких операций [3].

Первое сообщение об осложнениях ESS появилось в 1987 г. в работе J. Stankiewicz [5]. Среди прочих известны и офтальмологические осложнения, частота которых составила 10% у 90 пациентов (6% из 150 операций): пять орбитальных кровотечений, один случай временной потери зрения вследствие ретробульбарной гематомы, три орбитальные эмфиземы.

В последующие годы многие авторы приводили данные об офтальмологических осложнениях, их доля не превышала 1% [3, 4, 6—10].

Офтальмологические осложнения эндоскопической хирургии полости носа и ППН, по данным разных авторов, встречаются с частотой от 0,07 до 6%. Такой широкий диапазон частоты встречаемости офтальмологических осложнений, возможно, связан с занижением данных или неудовлетворительной диагностикой, возможно, из-за недостаточной осведомленности и отсутствия сотрудничества между оториноларингологами и офтальмологами [3]. Но даже несмотря на низкий процент осложнений некоторые из них являются потенциально опасными, приводят к серьезным нарушениям зрительного анализатора и требуют коррекции в ранние сроки [5, 6, 11, 12].

Тесная анатомическая связь ППН и структур орбиты, тонкая медиальная стенка (0,25 мм), наличие врожденных дегисценций в *lamina papyracea* решетчатой кости, система сложноорганизованного подвешивающего аппарата орбиты, вариантная анатомия канала зрительного нерва, наличие клеток Оноди (вариант строения клиновидных пазух) [13], наличие предшествующих операций на ППН и полости носа, заболеваний пазух, вызывающих анатомические изменения и отсутствие хирургических ориентиров [14], — все эти факторы создают высокую опасность травматизации орбитальных структур и развития серьезных осложнений. Следует с особым вниманием отнестись к пациентам с гипоплазией верхнечелюстной пазухи и синдромом «немого» синуса, так как в этих случаях происходит латерализация крючковидного отростка и плотное прилежание к *lamina papyracea* решетчатой кости [6, 11, 15]. Частота повреждений орбиты и ее структур зависит от вида ЛОР-вмешательства и повышается при сфеноидотомии и верхнечелюстной антростомии, лобной синусотомии, комбинированной с этмоидэктомией [9, 15, 16].

Офтальмологические осложнения классифицированы V. Siedek и соавт. [7] по значимости на незначительные (степень I), значительные (степень II), серьезные (степень III).

К *незначительным осложнениям* относятся: повреждение *lamina papyracea* решетчатой кости, орбитальная эмфизема, периорбитальный экхимоз, внутриносовая инфекция и инфекция мягких тканей.

Значительные осложнения: повреждения носослезного канала без клинических проявлений.

Серьезные осложнения: повреждение зрительного нерва, и/или любое снижение зрения, и/или слепота, повреждение глазодвигательных мышц с диплопией, ретробульбарная гематома, повреждения носослезного канала с клиническими проявлениями [4, 7, 15, 17].

Результаты обследований, а также их динамика в отдаленном периоде позволили сформировать группы осложнений, характерных для эндоскопического лечения полости носа и ППН.

I. Глазодвигательные нарушения. Повреждение экстраокулярных мышц относится к серьезным осложнениям (степень III) ESS и чаще всего происходит во время этапа этмоидэктомии [18]. Глазодвигательные нарушения являются результатом ряда причин, таких как: прямое повреждение мышцы; ущемление мышцы в костном дефекте; повреждение фасциального аппарата орбиты; нарушение иннервации и/или кровоснабжения мышцы [14, 19—22]. I. Maharshak и соавт. [3], ссылаясь на ранее проведенные исследования, пишут, что чаще встречается повреждение медиальной прямой мышцы (восемь из девяти поврежденных мышц), реже — верхней косой, нижней прямой или нижней косой мышц. Клинически повреждения проявляются нарушением функций, ограничением подвижности и диплопией.

Реабилитация пациентов с нарушением глазодвигательных функций после ESS является сложной задачей, и тактику лечения следует определять в каждом конкретном случае. Тщательная диагностика, включающая анализ данных мультиспиральной компьютерной томографии (МСКТ) и при необходимости функциональной МСКТ и магнитно-резонансной томографии (МРТ) позволяет определить механизм повреждения и сформировать алгоритм лечения [14, 23, 24].

Одним из способов профилактики повреждений экстраокулярных мышц является анализ данных МСКТ и/или МРТ ППН в предоперационном периоде. Эти визуализирующие методики позволяют оценить особенности анатомии оперируемой зоны. Не менее важны для минимизации осложнений хорошая визуализация хирургического поля, избегание повреждения *lamina papyracea* решетчатой кости, проведение контрольной репозиции глазного яблока при выполнении эндоскопического исследования для определения целостности медиальной стенки орбиты [6].

II. Снижение или полная потеря зрения. Описаны четыре причины снижения зрения или полной его потери:

1) орбитальная гематома;

2) орбитальная эмфизема;

3) повреждение зрительного нерва (II пара черепных нервов);

4) сосудистые изменения, связанные с использованием адреналина [21, 25].

Орбитальная гематома. Ранее орбитальную гематому многие авторы рассматривали как незначительное осложнение, однако ее несвоевременное выявление и неадекватное лечение могут привести к полной потере зрения [5, 26].

В большинстве случаев непреднамеренное повреждение орбиты происходит через ятрогенный или ранее существовавший дефект *lamina papyracea* решетчатой кости [5]. В 1999 г. J. Stankievicz и J. Chow [27] описали два типа орбитальных гематом — артериальную и венозную. Артериальная гематома возникает вследствие травмы и ретракции этмоидальной артерии (чаще передней), что приводит к немедленным клиническим проявлениям. Венозная орбитальная гематома возникает в результате нарушения целостности *lamina papyracea* решетчатой кости, надкостницы и повреждения орбитальных вен. Также этому способствует удаление орбитального жира. Накопление крови может произойти в короткий период времени или в течение нескольких дней, что приводит к медленным или отсроченным клиническим проявлениям [6, 11, 21].

Успешное лечение и профилактика снижения зрения требуют незамедлительной оценки следующих симптомов: экзофтальм (возможен неаксиальный экзофтальм), хемоз, экхимоз, периорбитальный отек, субконъюнктивальное кровоизлияние, напряженность орбиты, повышение внутриглазного давления, офтальмоплегия, относительный афферентный зрачковый дефект, боль, снижение или потеря зрения, выпадение полей зрения [15, 22, 28—30]. Если наблюдаются вышеперечисленные симптомы, необходимо остановить операцию и преступить к лечению.

По данным современной литературы, экстренная консервативная терапия включает прием диуретиков, использование капель, снижающих внутриглазное давление, пульс-терапию глюкокортикостероидами (ГКС) и глазной массаж [5, 21, 22, 28—30]. При неэффективности консервативного лечения следует прибегнуть к хирургическому [6, 29]. Варианты хирургических манипуляций:

— латеральная кантотомия с кантолизом или без него;

— декомпрессия орбиты (медальной стенки);

— орбитотомия для удаления гематомы [6, 21, 29].

В случае венозной гематомы требуется тщательное наблюдение за пациентом с учетом возможного развития отсроченных клинических проявлений.

Орбитальная эмфизема является незначительным осложнением ESS и часто считается самоограничивающейся и не угрожающей зрению. Обычно орбитальная эмфизема самостоятельно резорбируется в течение 7—10 дней и для решения этой проблемы никаких специальных мер не требуется [29, 31]. Пациенты должны быть проинформированы о том, что следует избегать высмаркивания, кашля и чихания [5]. Однако если появляются жалобы на ухудшение зрения, определяется относительный афферентный зрачковый дефект, необходимо предпринять меры для предотвращения необратимых изменений. Следует провести МСКТ/МРТ орбит для уточнения локализации воздуха и определения дальнейшей тактики хирургических манипуляций, таких как латеральная кантотомия, кантолиз или декомпрессия орбиты с аспирацией воздуха. Для консервативного лечения используют внутривенные ГКС, маннитол для снижения внутриорбитального давления. Однако исследования, в которых оценивалась бы эффективность методов консервативного лечения при данном состоянии, отсутствуют [31, 32].

Повреждение зрительного нерва. Повреждение зрительного нерва может произойти из-за механической травмы любым типом хирургических инструментов (электрокоагулятором или микродебридером) [33]. Зрительный нерв может быть поврежден частично или полностью [22, 33]. В зависимости от тяжести травмы у пациентов может развиться частичная или полная потеря зрения либо дефект поля зрения. Канал зрительного нерва вдается в полость клиновидной пазухи, в связи с этим зрительный нерв находится в непосредственном контакте со стенкой пазухи [21]. Кроме того, 4% пациентов имеют дегисценции клиновидной кости, что приводит к отделению зритель-

ного нерва от полости пазухи тонкой (0,5 мм) костью или только слизистой оболочкой. Дополнительным риском повреждения зрительного нерва в этой области является наличие клеток Оноди, обнаруженных у 8—10% популяции [14, 16, 21, 34].

Нарушение функции зрительного нерва приводит к асимметричному одностороннему или двустороннему относительному афферентному зрачковому дефекту. Использование местных вазоконстрикторов также может привести к расширению зрачка, в этой ситуации следует исключить повреждение зрительного нерва. Проведение срочной МСКТ и дополнительного эндоскопического исследования позволяет выявить конкретные области повреждения или образование гематомы [14, 35].

Профилактика имеет первостепенное значение для предотвращения травмы зрительного нерва во время ESS. Важной профилактической мерой при выполнении ESS является минимизация кровотечения в операционном поле и максимальная визуализация последнего [11, 33].

Сосудистые изменения, связанные с использованием адреналина. Такое осложнение чаще развивается при введении препаратов (лидокаина/адреналина) в большое небное отверстие, но также возможно и при интраназальном введении вазоконстрикторов. P.J. Savino и соавт. [36] сделали вывод, что потеря зрения и сопровождающая офтальмоплегия у пациентов является результатом спазма a. ophthalmica и ее ветвей после интраназального введения анестетика с адреналином. T.H. Maaranen и соавт. [37] доложили о случае снижения зрения после использования смоченных раствором лидокоина и адреналина марлевых тампонов, помещенных в носовую полость. Во всех этих случаях выявлена окклюзия центральной артерии сетчатки: истончение артерий и вен, значительное побледнение сетчатки, симптом «вишневой косточки» [36—38].

T.W. Huang и соавт. [35] описали случай задней ишемической оптической нейропатии вследствие спазма a. ophthalmica и ее ветвей, вызванной тампонадой носовой полости марлевыми тампонами, смоченными раствором адреналина. Обследование глазного дна через месяц после операции выявило бледный и атрофичный диск зрительного нерва, сетчатка была в норме, отмечался относительный афферентный зрачковый дефект.

В группу риска таких осложнений попадают пациенты с сердечно-сосудистыми заболеваниями и сахарным диабетом. Тщательное наблюдение таких пациентов терапевтом и правильно подобранное лечение основного заболевания помогают снизить частоту подобных осложнений. Следует избегать применения адреналина у данной группы пациентов, если это возможно, или использовать его с осторожностью.

Доказанное эффективное лечение таких осложнений отсутствует в литературе. Тем не менее стоит рассмотреть внутривенное введение высоких доз ГК (дексаметазон 0,5—1 мг/кг) [35, 36].

III. Повреждение носослезного протока (НСП). Слезоотводящая система является одной из наиболее уязвимых структур в ходе ESS из-за ее близкой анатомической локализации к ППН [39]. Толщина слезной кости определяет ее легкое повреждение большинством хирургических инструментов. J. Hartikainen и соавт. [40] сообщили, что у 67% пациентов средняя толщина слезной кости была менее 100 мкм, а у 4% — более 300 мкм. Кроме того, костные стенки, отделяющие слизистую оболочку решетчатых ячеек и слезный мешок, имеют дегисценции (53,2%), а у 0,9% пациентов отсутствует слезная кость [41].

Во время проведения ESS скрытое повреждение НСП происходит достаточно часто, но послеоперационные осложнения, такие как эпифора и дакриоцистит, встречаются редко [42]. Бессимптомные случаи, связанные с интраоперационным скрытым повреждением, были зарегистрированы у 15% пациентов после ESS. Тем не менее повреждение НСП не обязательно приводит к эпифоре. При повреждении НСП эпифора встречается в 0,3—1,7% случаев [39, 43].

К *редким осложнениям* ESS относятся склерозирующая липогранулема, повреждение глазного яблока и энофтальм.

IV. Склерозирующая липогранулема. Склерозирующая липогранулема, также известная как миосферулез или парафинома, является достаточно редким осложнением. Это богатое липидами образование, представляющее собой воспалительную реакцию на экзогенные липиды. Липогранулемы век и орбиты могут возникать после тампонады носовой полости марлевыми турундами с мазью. Их источником могут являться жидкий парафин, вазелин, мази на липидной основе, используемые для контроля кровотечения после ESS. В основном это происходит в месте послеоперационного кровоизлияния или нарушения целостности *lamina papyracea* решетчатой кости [12, 25, 44]. Некоторые авторы считают, что некроз собственной жировой ткани орбиты, вызванный кровоизлиянием и накоплением свободного внеклеточного жира, провоцирует липогранулематозную реакцию, так как в их практике образование липогранулемы отмечалось у пациентов, у которых не использовали тампонаду с мазями на липидной основе [45].

Симптомы возникают в течение нескольких недель или месяцев после проведенной ESS. Клинически это проявляется в виде отека век, боли, птоза, экзофтальма, ограничения подвижности глазного яблока. Диагноз основывается на наличии в анамнезе ESS, использования тампонады с мазями на липидной основе и на данных изображений МСКТ/МРТ [12, 25, 44, 45]. Достичь полной ремиссии в большинстве случаев трудно, поскольку имеется диффузная инфильтрация тканей. Применение оральных ГКС и антибиотиков

для снижения воспалительной/аутоиммунной реакции не получило статистически значимых доказательств, но все же они используются в клинической практике [25, 44, 46]. Раннее хирургическое лечение неблагоприятно, так как существует риск рецидива. Хирургическое удаление предпочтительно откладывать до тех пор, пока образование гранулемы предположительно не закончится [45, 46]. Авторы рекомендуют по возможности отказаться от применения мазей, содержащих парафин, и использовать альтернативные методы и материалы для контроля кровотечения после ESS [12, 25, 47, 48].

V. Повреждение глазного яблока. A. Castellarin и соавт. [49] сообщили об одном клиническом случае прямого интраоперационного (во время ESS) повреждения глазного яблока в области экватора, которое, предположительно, было нанесено электрокоагулятором. Пациент получал местно и перорально антибиотики и ГКС. Хирурги рассматривали такие варианты хирургического восстановления целостности глазного яблока, как профилактическая лазеркоагуляция, криопексия вокруг места повреждения. Однако с учетом возраста пациента (10 лет) и плотной структуры стекловидного тела была выбрана тактика наблюдения.

Обследование через 2 мес показало нормализацию внутриглазного давления, зрительные функции были сохранены, отслойки сетчатки не отмечалось.

VI. Энофтальм. Об этом осложнении практически не упоминается в литературе, но очевидно, что оно встречается чаще, чем упоминается. C. Rene и соавт. [50] сообщают о случаях энофтальма после ESS вследствие ятрогенного дефекта в *lamina papyracea* и пролабирования мягких тканей орбиты. Коррекция энофтальма предполагает пластику соответствующей стенки орбиты или восполнение утраченного объема мягких тканей [2, 50].

Заключение

Офтальмологические осложнения эндоскопических операций на ППН являются редкими, но они чреваты зрительными нарушениями, требующими безотлагательного интенсивного лечения. Наибольшее внимание следует уделить идентификации факторов риска до и во время проведения операций на ППН и профилактике осложнений.

Авторы заявляют об отсутствии конфликта интересов.
The authors declare no conflicts of interest.

ЛИТЕРАТУРА/REFERENCES

1. Мирзабаев Д.Э., Баранкулова М.М., Айтжанова Б. Эндоскопическая риносинусохирургия — новые технологии, новые горизонты. (Обзор литературы). *Вестник КазНМУ.* 2015;(2):140-142.
Mirzabaev DE, Barankulova MM, Aitzhhanova B. Functional endoscopic sinus surgery — new technologies, new horizons (Literature review). *Vestnik KazNMU.* 2015;(2):140-142 (In Russ.).
2. Messerklinger W. Background and Evolution of Endoscopic Sinus Surgery. *Ear Nose Throat J.* 1994;73(7):4494-50.
3. Maharshak I, Hoang JK, Bhatti MT. Complications of vision loss and ophthalmoplegia during endoscopic sinus surgery. *Clin Ophthalmol.* 2013;7:573-80. https://doi.org/10.2147/OPTH.S40061
4. Карпищенко С.А., Белдовская Н.Ю., Баранская С.В., Карпов А.А. Офтальмологические осложнения функциональной эндоскопической хирургии околоносовых пазух. *Офтальмологические ведомости.* 2017;(1):87-92.
Karpishchenko SA, Beldovskaya NYu, Baranskaya SV, Karpov AA. Ophthalmic complication of functional endoscopic sinus surgery. *Ophthalmology Journal = Ofial'mologicheskie vedomosti.* 2017;(1):87-92. (In Russ.). https://doi.org/10.17816/OV1087-92
5. Stankiewicz JA. Complications of endoscopic intranasal ethmoidectomy. *Laryngoscope.* 1987;97(11):1270-1273.
6. Stankiewicz JA, Lal D, Connor M, Welch K. Complications in endoscopic sinus surgery for chronic rhinosinusitis: a 25-year experience. *Laryngoscope.* 2011;121(12):2684-2701. https://doi.org/10.1002/lary.21446
7. Siedek V, Pilzweger E, Betz C, Berghaus A, Leunig A. Complications in endonasal sinus surgery: a 5-year retrospective study of 2,596 patients. *Eur Arch Otorhinolaryngol.* 2013;270(1):141-148. https://doi.org/10.1007/s00405-012-1973-z
8. Ramakrishnan VR, Kingdom TT, Nayak JV, Hwang PH, Orlandi RR. Nationwide incidence of major complications in endoscopic sinus surgery. *Int Forum Allergy Rhinol.* 2012;2(1):34-39. https://doi.org/10.1002/alr.20101
9. Suzuki S, Yasunaga H, Matsui H, Fushimi K. Complication Rates After Functional Endoscopic Sinus Surgery: Analysis of 50,734 Japanese Patients. *Laryngoscope.* 2015;125(8):1785-1791. https://doi.org/10.1002/lary.25334
10. Burgess S, Foulds J, White P, Foot B, MacEwen C. A multi-centre, prospective epidemiological surveillance study considering ophthalmic complications of functional endoscopic sinus surgery. *J Laryngol Otol.* 2020;134(3):228-232. https://doi.org/10.1017/S0022215120000468
11. Han JK, Higgins TS. Management of orbital complications in endoscopic sinus surgery. *Curr Opin Otolaryngol Head Neck Surg.* 2010;18(1):32-36. https://doi.org/10.1097/MOO.0b013e328334a9f1
12. Martin JR, Patadia MO. Rare and Other Notable Complications in Endoscopic Sinus Surgery. *Otolaryngol Clin North Am.* 2015;48(5):861-869. https://doi.org/10.1016/j.otc.2015.05.012
13. Николаенко В.П., Астахов Ю.С. Орбитальные переломы. СПб.: Эковектор; 2012.
Nikolaenko VP, Astakhov YuS. Orbital'nye perelomy. SPb.: Eko-vektor; 2012. (In Russ.).
14. Bhatti MT, Stankiewicz JA. Ophthalmic complications of endoscopic sinus surgery. *Surv Ophthalmol.* 2003;48(4):389-402. https://doi.org/10.1016/j.otc.2015.05.012
15. Seredyka-Burduk M, Burduk PK, Wierzchowska M, et al. Ophthalmic complications of endoscopic sinus surgery. *Braz J Otorhinolaryngol.* 2017;83(3):318-323. https://doi.org/10.1016/j.bjorl.2016.04.006
16. Bhatti MT, Schmalfussd IM, Mancuso AA. Orbital complications of functional endoscopic sinus surgery: MR and CT findings. *Clin Radiol.* 2005;60(8):894-904. https://doi.org/10.1016/j.crad.2005.03.005
17. Asaka D, Nakayama T, Hama T, Tetsushi Okushi T, Matsuwaki Y, Yoshikawa M, et al. Risk factors for complications of endoscopic sinus surgery for chronic rhinosinusitis. *Am J Rhinol Allergy.* 2012;26(1):61-64. https://doi.org/10.2500/ajra.2012.26.3711
18. Neuhaus RW. Orbital Complications Secondary to Endoscopic Sinus Surgery. *Ophthalmology.* 1990;97(11):1512-1518. https://doi.org/10.1097/01.IOP.0000083643.36461.84
19. Carton A, Hislop S. Orbital floor injury with extraocular muscle entrapment following functional endoscopic sinus surgery. *Br J Oral Maxillofac Surg.* 2000;38(1):82-83. https://doi.org/10.1054/bjom.2000.0401

20. Bhatti MT, Giannoni CM, Raynor E, Monshizadeh R, Levine LM. Ocular motility complications after endoscopic sinus surgery with powered cutting instruments. *Otolaryngol Head Neck Surg.* 2001;125(5):501-509. https://doi.org/10.1067/mhn.2001.119514

21. Bhatti MT. Neuro-ophthalmic complications of endoscopic sinus surgery. *Curr Opin Ophthalmol.* 2007;18(6):450-458. https://doi.org/10.1097/ICU.0b013e3282f0b47e

22. Rene C, Rose GE, Lenthall R, Moseley I. Major orbital complications of endoscopic sinus surgery. *Br J Ophthalmol.* 2001;85(5):598-603. https://doi.org/10.1136/bjo.85.5.598

23. Груша Я.О., Данилов С.С., Бодрова И.В., Чупова Н.А. Функциональная мультиспиральная компьютерная томография в диагностике повреждений орбиты. Первые результаты. *Вестник офтальмологии.* 2012; 128(4):52-56.
Grusha YO, Danilov SS, Bodrova IV, Chupova NA. Functional multi-detector computed tomography in diagnosis of orbital fractures. The first results. *Russian Annals of Ophthalmology = Vestnik Oftal'mologii.* 2012;128(4): 52-56 (In Russ.).

24. Данилов С.С., Груша Я.О., Кудрявцев Н.Д. Функциональная мультиспиральная компьютерная томография орбит в алгоритме диагностики несодружественных форм косоглазия. *Вестник офтальмологии.* 2021;137(5-2):248-254.
Danilov SS, Grusha YO, Kudryavtsev ND. Functional multislice computed tomography of the orbits in diagnosis of incomitant strabismus. *Russian Annals of Ophthalmology = Vestnik Oftal'mologii.* 2021;137(5-2):248-254 (In Russ.).

25. Govaerts J, Vercruysse JP, Samoy K, et al. Myospherulosis as a complication of functional endoscopic sinus surgery: a double case report. *B-ENT.* 2013;9(4):339-342.

26. Stankiewicz JA. Complications in endoscopic intranasal ethmoidectomy: an update. *Laryngoscope.* 1989;99(7 Pt1):686-690.

27. Stankiewicz JA, Chow JM. Two faces of orbital hematoma in intranasal (endoscopic) sinus surgery. *Otolaryngol Head Neck Surg.* 1999;120(6):841-847. https://doi.org/10.1016/S0194-5998(99)70324-4

28. Corey JP, Bumsted R, Panje W, Namon A. Orbital complications in functional endoscopic sinus surgery. *Otolaryngol Head Neck Surg.* 1993;109(5): 814-820. https://doi.org/10.1177/019459989310900507

29. Lund VJ, Kennedy DW. Staging for rhinosinusitis. *Otolaryngol Head Neck Surg.* 1997;117(3 Pt2):35-40.

30. Ярцев В.Д., Атькова Е.Л., Данилов С.С. Ретробульбарная гематома при эндоскопической эндоназальной дакриоцисториностомии. *Вестник оториноларингологии.* 2021;86(1):112-116.
Yartsev VD, Atkova EL, Danilov SS. Retrobulbar hematoma in endoscopic endonasal dacryocystorhinostomy. *Vestnik otorinolaringologii.* 2021;86(1):112-116. (In Russ.).
https://doi.org/10.17116/otorino202186011112

31. Roelofs KA, Starks V, Yoon MK. Orbital Emphysema: A Case Report and Comprehensive Review of the Literature. *Ophthalmic Plast Reconstr Surg.* 2019;35(1):1-6. https://doi.org/10.1097/IOP.0000000000001216

32. Rubinstein A, Riddell C. Orbital emphysema leading to blindness following routine endoscopic sinus surgery. *Arch Ophthalmol.* 2005;123(10):1452. https://doi.org/10.1001/archopht.123.10.1452

33. Abeele VD, Clemens A, Tassignon MJ, van de Heyning PH. Blindness due to electrocoagulation following functional endoscopic sinus surgery. *J Laryngol Otol.* 1996;110(3):261-264. https://doi.org/10.1097/IOP.0000000000001216

34. Bayram M, Sirikci A, Bayazit YA. Important anatomic variations of the sinonasal anatomy in light of endoscopic surgery: a pictorial review. *Eur Radiol.* 2001;11(10):1991-1997. https://doi.org/10.1007/s003300100858

35. Huang TW, Liu CM, Cheng PW, Yang CH. Posterior ischemic optic neuropathy following endoscopic sinus surgery. *Otolaryngol Head Neck Surg.* 2003;129(4):448-450.

36. Savino PJ, Burde RM, Mills RP. Visual loss following intranasal anesthetic injection. *J Clin Neuroophthalmol.* 1990;10(2):140-144.

37. Maaranen TH, Mantyjarvi MI. Central retinal artery occlusion after a local anesthetic with adrenaline on nasal mucosa. *J Neuroophthalmol.* 2000;20(4): 234-235.

38. Злобин И.В., Жукова С.И., Юрьева Т.Н. Визуализация нарушений ретинального кровотока при синдроме острой ишемии сетчатки. *Вестник офтальмологии.* 2020;136(5):116-122.
Zlobin IV, Zhukova SI, Yureva TN. Visualization of retinal blood flow disorders in acute retinal ischemia syndrome. *Russian Annals of Ophthalmology = Vestnik Oftal'mologii.* 2020;136(5):116-122. (In Russ.).
https://doi.org/10.17116/oftalma2020136051116

39. Unlu HH, Goktan C, Aslan A, Tarhan S. Injury to the lacrimal apparatus after endoscopic sinus surgery: surgical implications from active transport dacryocystography. *Otolaryngol Head Neck Surg.* 2001;124(3):308-312. https://doi.org/10.1067/mhn.2001.112433

40. Hartikainen J, Aho HJ, Seppä H, Grenman R. Lacrimal bone thickness at the lacrimal sac fossa. *Ophthalmic Surg Lasers.* 1996;27(8):679-684.

41. Flecker H. Observations upon cases of absence of lacrimal bones and of existence of perilacrimal ossicles. *J Anat Physiol.* 1913;48(Pt1):52-72.

42. Bolger WE, Parsons DS, Mair EA, Kuhn FA. Lacrimal drainage system injury in functional endoscopic sinus surgery. Incidence, analysis, and prevention. *Arch Otolaryngol Head Neck Surg.* 1992;118(11):1179-1184. https://doi.org/10.1001/archotol.1992.01880110047011

43. Davis WE, Templer JW, Lamear WR, Davis WE Jr, Craig SB. Middle meatus antrostomy: patency rates and risk factors. *Otolaryngol Head Neck Surg.* 1991;104(4):467-472. https://doi.org/10.1177/019459989110400407

44. Merkur AB, Jardeleza MS, Iliff NT, et al. Periocular petrolatum. *Ophthalmic Plast Reconstr Surg.* 2005;21(1):23-31. https://doi.org/10.1097/01.IOP.0000150413.31785.36

45. Rosner M, Kurtz S, Shelah M, Rosen N. Orbital lipogranuloma after sinus surgery. *Eur J Ophthalmol.* 2000;10(2):183-186. https://doi.org/10.1177/112067210001000217

46. Witschel H, Geiger K. Paraffin induced sclerosing lipogranuloma of eyelids and anterior orbit following endonasal sinus surgery. *Br J Ophthalmol.* 1994; 78(1):61-65. https://doi.org/10.1136/bjo.78.1.61

47. Ramaswamy B, Singh R, Manusrut M, Hazarika M. Sclerosing lipogranuloma of the eyelid: unusual complication following nasal packing in endoscopic sinus surgery. *BMJ Case Rep.* 2015;bcr2014208093. https://doi.org/10.1136/bcr-2014-208093

48. May M. Myospherulosis of the paranasal sinuses. *Otolaryngol Head Neck Surg.* 1991;105(1):136. https://doi.org/10.1177/019459989110500130

49. Castellarin A, Lipskey S, Sternberg P Jr. Iatrogenic open globe eye injury following sinus surgery. *Am J Ophthalmol.* 2004;137(1):175-176. https://doi.org/10.1016/S0002-9394(03)00715-3

50. Груша Я.О., Шептулин В.А., Prause J.U., Данилов С.С. Применение инъекционных имплантатов на основе геля гиалуроновой кислоты при патологии век и орбиты. *Вестник офтальмологии.* 2018;134(5):61-71.
Grusha YO, Sheptulin VA, Prause JU, Danilov SS. Hyaluronic acid gel implants for correction of pathological conditions of the orbit and eyelids. *Russian Annals of Ophthalmology = Vestnik Oftal'mologii.* 2018;134(5):61-71. (In Russ.).
https://doi.org/10.17116/oftalma201813405161

Поступила 13.05.2021
Received 13.05.2021
Принята к печати 09.09.2021
Accepted 09.09.2021

Вестник офтальмологии
2022, Т. 138, №2, с. 114-119
https://doi.org/10.17116/oftalma2022138021114

Russian Annals of Ophthalmology =
Vestnik Oftal'mologii 2022, vol. 138, №2, pp. 114-119
https://doi.org/10.17116/oftalma2022138021114

Методы исследования деформационных свойств глазных структур

© А.В. ГОЛОВЧЕНКО[1], О.И. БАУМ[2], А.В. БОЛЬШУНОВ[3], В.И. СИПЛИВЫЙ[1, 3]

[1]ФГБОУ ВО «Первый Московский государственный медицинский университет им. И.М. Сеченова» Минздрава России (Сеченовский университет), Москва, Россия;
[2]ФГУ «Федеральный научно-исследовательский центр "Кристаллография и фотоника" Российской академии наук», Москва, Троицк, Россия;
[3]ФГБНУ «Научно-исследовательский институт глазных болезней», Москва, Россия

РЕЗЮМЕ

Исследование биомеханики глаза представляет несомненный интерес, поскольку имеется целый ряд клинических ситуаций, когда прижизненная оценка механических свойств может помочь как в диагностике, так и в лечении. В настоящем обзоре рассмотрены различные подходы к исследованию деформационных свойств разных глазных структур: динамометрические методы, эластотонометрия, офтальмомеханография, метод фотоупругости, ультразвуковые методы, анализ пневмоаппланации роговицы, атомно-силовая микроскопия, голографическая интерферометрия, оптическая когерентная эластометрия. Информация об особенностях деформаций тканей в ходе проведенных разноплановых исследований может расширить наши представления о механизмах развития патологических изменений в различных структурах органа зрения, что позволит разработать новые методы их диагностики и лечения.

Ключевые слова: *биомеханика глаза, роговица, склера, хрусталик, глаукома, оптическая когерентная эластометрия.*

ИНФОРМАЦИЯ ОБ АВТОРАХ:
Головченко А.В. — https://orcid.org/0000-0002-1648-3057
Баум О.И. — https://orcid.org/0000-0002-9076-7154
Большунов А.В. — https://orcid.org/0000-0002-2316-9920
Сипливый В.И. — https://orcid.org/0000-0001-8438-1872
Автор, ответственный за переписку: Головченко А.В. — e-mail: stasie264@yandex.ru

КАК ЦИТИРОВАТЬ:
Головченко А.В., Баум О.И., Большунов А.В., Сипливый В.И. Методы исследования деформационных свойств глазных структур. *Вестник офтальмологии.* 2022;138(2):114–119. https://doi.org/10.17116/oftalma2022138021114

Methods of studying deformation properties of ocular structures

© A.V. GOLOVCHENKO[1], O.I. BAUM[2], A.V. BOLSHUNOV[3], V.I. SIPLIVY[1, 3]

[1]I.M. Sechenov First Moscow State Medical University (Sechenov University), Moscow, Russia;
[2]Federal research center «Crystallography and Photonics», Moscow, Russia;
[3]Research Institute of eye diseases, Moscow, Russia

ABSTRACT

Studying ocular biomechanics presents apparent interest because of certain clinical situations when *in vivo* evaluation of mechanical properties can help with both diagnosis and treatment. This literature review considers the approaches to studying deformation properties of various ocular structures: dynamometric methods, elastotonometry, ophthalmic mechanography, photoelasticity method, ultrasound methods, analysis of pneumatic applanation of the cornea, atomic force microscopy, holographic interferometry, optical coherence elastography. Knowledge of the particularities of tissue deformation during examination with various methods can expand our understanding of the mechanisms of pathological changes in different structures of the organ of vision, which can help develop new methods of diagnosis and treatment.

Keywords: *ocular biomechanics, cornea, sclera, lens, glaucoma, optical coherence elastometry.*

INFORMATION ABOUT THE AUTHORS:
Golovchenko A.V. — https://orcid.org/0000-0002-1648-3057
Baum O.I. — https://orcid.org/0000-0002-9076-7154
Bolshunov A.V. — https://orcid.org/0000-0002-2316-9920
Siplivy V.I. — https://orcid.org/0000-0001-8438-1872
Corresponding author: Golovchenko A.V. — e-mail: stasie264@yandex.ru

TO CITE THIS ARTICLE:
Golovchenko AV, Baum OI, Bolshunov AV, Siplivy VI. Methods of studying deformation properties of ocular structures. *Russian Annals of Ophthalmology = Vestnik oftal'mologii*. 2022;138(2):114–119. (In Russ.). https://doi.org/10.17116/oftalma2022138021114

Исследование биомеханики глаза представляет несомненный интерес, поскольку имеется целый ряд клинических ситуаций, когда прижизненная оценка механических свойств может помочь как в диагностике, так и в лечении. Так, например, одним из осложнений кераторефракционной хирургии является индукция развития кератоконуса, связанная с ослаблением биомеханических свойств роговицы. Имеющиеся в настоящий момент методы своевременного выявления этой патологии несовершенны, поскольку позволяют поставить диагноз только по наличию структурных деформаций роговицы — изменению профиля роговицы и ее толщины. Своевременное выявление снижения биомеханической стабильности роговичной ткани до появления истончения и деформации позволило бы выявлять такую патологию на более раннем этапе и значительно сократить риск ятрогенной патологии.

Результаты биомеханических исследований в офтальмологии представляют не только теоретический интерес. Уже сейчас существует биомеханическая методика, значительно повышающая точность измерения внутриглазного давления (ВГД). Прибор ORA (Ocular Response Analyzer, Reichert Inc., США) позволяет оценивать влияние биомеханических свойств роговицы на измеряемое ВГД. В этом приборе учитывается биомеханика роговицы, что позволяет значительно повысить точность и повторяемость измерения уровня ВГД и что важно в диагностике и контроле лечения глаукомы [1—4].

В настоящем обзоре рассмотрены различные подходы к исследованию деформационных свойств разных глазных структур: динамометрические методы, эластотонометрия, офтальмомеханография, метод фотоупругости, ультразвуковые методы, анализ пневмоапланации роговицы, атомно-силовая микроскопия, голографическая интерферометрия, оптическая когерентная эластометрия (эластография; ОКЭ).

Динамометрические методы

Одним из первых применявшихся способов исследования биомеханических свойств тканей глаза являлся динамометрический метод, пришедший в медицину из материаловедения. В процессе исследования на образец оказывается механическое воздействие, при этом измеряется зависимость силы деформации образца от прикладываемого усилия. Чаще всего с помощью таких прямых измерений оценивали биомеханические свойства роговицы и склеры [5—8].

В первых исследованиях определяли в основном прочностные свойства тканей глаза *in vitro*. В ряде работ измеряли модуль Юнга и усилие на разрыв образцов различных тканей глаза, в других исследованиях — усилие, необходимое для получения разрывов роговицы при продавливании ее образца специальным индентором [5]. Данную методику применяли для оценки механической прочности роговицы в норме, после кераторефракционных вмешательств и при ее различной патологии. После механического воздействия образцы исследовали визуально, а также с помощью световой и электронной микроскопии. Динамометрическая методика, в частности, позволяла выявить ослабление прочностных свойств роговицы при кератоконусе [5]. Подобные результаты описаны и в исследованиях, посвященных изучению биомеханических свойств роговицы и деформаций, возникающих после процедуры радиальной кератотомии. Было выявлено, что основная часть механической нагрузки в таких образцах приходится на среднюю периферию; также отмечались локальное истончение роговицы и снижение ее прочности в сочетании с увеличением напряжения в местах нанесения насечек. Применение данной методики позволило подтвердить взаимосвязь между появлением гиперметропии в зрелом возрасте и наличием радиальной кератотомии в анамнезе [9].

Хрусталик в биомеханике можно рассматривать как объект, который постоянно подвергается деформациям при аккомодации, и/или как часть оптической системы глаза, позволяющей четко видеть разноудаленные предметы. Соответственно, исследование свойств хрусталика направлено на изучение двух основных типов его характеристик — оптических и механических. Механические свойства хрусталика весьма вариабельны. Был проведен ряд исследований, которые позволили продвинуться в изучении биомеханики хрусталика [10—13].

При применении теста на вдавление для оценки возрастных уплотнений хрусталика выявлено, что кортикальные слои мягче ядра, и подтверждено возрастное повышение модуля Юнга. При этом у молодых лиц плотность ядра оказалась ниже плотности кортикальных масс [13].

В других исследованиях [10, 13, 14] измеряли жесткость капсулы хрусталика, проводя различные механические испытания на разрывной машине. Результаты показали, что толщина капсулы не сказывается на аккомодации, при этом механическая прочность задней капсулы, как и ее предельная (разрушающая) деформация, значительно снижается с возрастом, в отличие от параметров передней капсулы. Поскольку зависимости «нагрузка — деформация» и «напряжение — деформация» задней капсулы нелинейны, жесткость в пределах упругих деформаций и модуль упругости меняются в зависимости от диапазона нагрузки. Таким образом, возрастная потеря механической прочности в задней капсуле хрусталика происходит раньше, чем в передней.

В настоящее время достаточно велик интерес к изучению биомеханики трабекулярного аппарата. При исследовании механической прочности и биохимического состава образцов трабекулярной

ткани отмечено усиление ригидности данной структуры при глаукоме. Кроме того, данные напрямую коррелируют с легкостью оттока внутриглазной жидкости, а следовательно, с изменением уровня ВГД [15].

Основным недостатком динамометрических измерений является выраженная зависимость механических свойств тканей от большого количества плохо контролируемых факторов, таких как гидратация образца, тщательность его подготовки, возраст пациента, индивидуальная изменчивость, локализация исходного расположения образца в глазу. В результате этого данные имеют большой разброс и могут применяться при различных теоретических построениях лишь в ограниченном объеме. Их практически невозможно применить в клинической практике для предсказания поведения конкретного глаза.

Эластотонометрия

Метод эластотонометрии был разработан В.П. Филатовым в 1913 г. для диагностики глаукомы. Большой вклад во внедрение метода внес С.Ф. Кальфа. Кроме измерения ВГД метод позволяет оценить биомеханические свойства фиброзной оболочки живого глаза. Суть метода заключается в последовательном измерении ВГД апланационными тонометрами Маклакова разной массы (5; 7,5; 10 и 15 г). На основании полученных измерений строится эластотонометрическая кривая (эластокривая), по форме которой можно судить о биомеханических свойствах глаза [16].

Изначально (по мнению С.Ф. Кальфа) различные формы эластокривой трактовались как характеристики конкретного состояния нервно-сосудистого рефлекса глаза, не имеющего отношения к биомеханике напрямую. Сегодня превалирует точка зрения, объясняющая форму эластокривой биомеханическими свойствами глаза. Если бы фиброзная оболочка обладала очень высокой жесткостью, то наблюдался бы линейный подъем эластокривой, поскольку результаты измерений напрямую зависели бы от массы тонометра. Отклонения от данной линейной зависимости объясняются нелинейным растяжением фиброзной оболочки под воздействием возрастающего давления.

В последние 10 лет наблюдается возрождение интереса к этому методу. Выявлено, что на конфигурацию эластокривой влияет изменение формы и размеров глаза, а на тонометрическое давление — патологические изменения фиброзной оболочки [16]. «Изломы» эластокривой могут быть связаны с увеличением жесткости склеры при глаукоме или с патологией роговицы (особенно такие изменения характерны для значительного истончения роговицы в лимбальной зоне, например при краевой пеллюцидной дегенерации).

Офтальмомеханография

Одним из методов клинической оценки биомеханических свойств фиброзной оболочки глаза является офтальмомеханография. Принцип работы офтальмомеханографа основан на возможности в циклическом режиме оказывать локальное механическое воздействие на участок склеры, измеряя при этом смещение (прогиб) в соседних участках. Данный способ позволил оценить зависимость «напряжение — деформация» (модуль Юнга) склеры в живом глазу, а также установить соответствие между показателями упругости и вязкости склеры.

Исследование модуля Юнга в норме и при миопии показало неравномерность биомеханических свойств склеры в разных областях, а также изменения этих свойств в зависимости от степени миопии. Были выявлены сокращение упругих свойств склеры и накопление признаков пластической деформации при прогрессировании близорукости [10].

Фотоупругость

Под действием механической нагрузки в прозрачных твердых телах возникает или изменяется оптическая анизометропия (двулучепреломление). В технике до появления современных компьютерных методов эффект фотоупругости использовали при исследовании напряжений в сложных конструкциях. В самом простом виде для реализации метода достаточно поместить прозрачный объект между двумя скрещенными поляризаторами. Наличие и выраженность двулучепреломления в таком случае будут заметны по появлению цветных разводов на изображении объекта исследования. Более сложные методики подразумевают интегральную оценку данных эффектов при разном наклоне поляризаторов.

С помощью эффекта фотоупругости стало возможно показать, что хирургическая коррекция рефракционных нарушений методом эксимерлазерной фотоабляции в парацентральной зоне не отражается на биомеханических свойствах роговицы. Кроме того, доказано, что роговица сохраняет свои свойства даже при утрате морфологически упорядоченной структуры [17, 18].

Ультразвуковые методы

Методы ультразвуковой визуализации позволяют с некоторой степенью достоверности судить о биомеханических свойствах тканей. Оценка может осуществляться по акустическому ответу ткани, с помощью регистрации структурных изменений, а также путем регистрации деформаций в результате механической нагрузки.

При сравнительной оценке изменений склеры воспалительного генеза на основе ультразвуковой

биомикроскопии были выявлены гиперрефлективные зоны истончения склеры и гипоэхогенные неоднородно рефлектирующие участки с признаками фокального отека, что косвенно могло свидетельствовать об изменении ее биомеханических свойств [19].

Выявлено, что показатели акустической плотности передней и задней капсул «катарактальных» и условно прозрачных хрусталиков практически идентичны. Однако при наличии помутнений происходило существенное статистически значимое усиление 2D-акустической плотности передних кортикальных, ядерных и задних кортикальных слоев, а также 3D-акустической плотности ядра хрусталика по сравнению с аналогичными показателями условно прозрачных хрусталиков [20].

Пневмоапланация роговицы

Как указывалось выше, интерес к исследованию биомеханических свойств фиброзной оболочки связан с возможными ошибками при измерении ВГД. Более ригидная фиброзная оболочка глаза приводит к завышению измеряемых значений. Одно из решений, позволяющих исключить влияние вариабельности биомеханических свойств роговицы на показатель тонометрии, связано с применением так называемой двунаправленной апланации роговицы с помощью прибора ORA (Ocular Response Analyzer, Reichert Inc., США) [3, 21—23].

Принцип работы ORA основан на модифицированной пневмотонометрии. При этой методике определяется динамика деформации роговицы и восстановления ее формы под воздействием динамического воздушного потока. Основным параметром, позволяющим достоверно определить биомеханические свойства роговицы и фиброзной оболочки в целом (и учесть их при измерении ВГД), является корнеальный гистерезис (КГ), который отражает вязкое затухание колебаний роговицы. Данные, полученные с помощью двунаправленной апланационной тонометрии, характеризуют биомеханические свойства фиброзной оболочки в целом, но на результат исследования влияют также свойства роговицы, поскольку именно на поверхность роговицы в ходе тонометрии оказывается непосредственное воздействие. Кроме того, применение ORA в исследовании биомеханических свойств роговицы позволило вычислить коэффициент упругости, характеризующий эластические свойства роговицы (исследовались данные ORA на основе динамики торможения центральной зоны в момент максимальной импрессии) [4, 21—24]. Благодаря применению этого метода исследования удалось выявить изменения, происходящие с тканями глаза на фоне повышения ВГД (либо иных патологических процессов), а также взаимное влияние исследуемых параметров друг на друга. Например, у пациентов с кератоконусом выявлено снижение КГ и фактора резистентности роговицы (ФРР), при этом амплитуда снижения данных параметров коррелировала со стадией кератоконуса [22, 23]. У пациентов с повышенным ВГД уменьшалось значение КГ и увеличивалось значение ФРР [21, 25, 26]. Следует также отметить, что у пациентов, подвергшихся процедуре эксимерлазерной коррекции зрения, отмечалось снижение показателей КГ и ФРР, при этом показатели не возвращались к прежним значениям даже спустя длительное время [24].

Атомно-силовая микроскопия

Одним из перспективных направлений исследования локальных биомеханических свойств тканей глазного яблока является атомно-силовая микроскопия.

На основе атомно-силовой микроскопии была доказана возможность создания на склере с помощью лазерного излучения участка с повышенной гидропроницаемостью [2, 27]. С помощью этого метода изучалась модуляция ответа фибробластов как одного из возможных способов изменения биомеханических свойств склеры [27]. В проведенных опытах применялось неабляционное воздействие на склеру инфракрасным лазером (эксперимент *in vivo*). Клеточный ответ на воздействие заключался в активной пролиферации склеробластов и миофибробластов, приводящей к изменению толщины и биомеханических свойств склеры.

В другом исследовании благодаря применению атомно-силовой микроскопии удалось установить, что лазерно-индуцированное формирование пор повышает проницаемость склеры, при этом биомеханические свойства склеры остаются неизменными [27].

Атомно-силовую микроскопию применяли для оценки изменения биомеханических свойств роговицы после процедуры кросслинкинга [28]. В ходе эксперимента была выявлена экспоненциальная зависимость длительности ультрафиолетового облучения и характеристик жесткости стромы роговицы, подвергшейся данной процедуре. Это исследование позволило оценить эффективность применения различных модификаций кросслинкинга.

Большая разрешающая способность атомно-силовой микроскопии позволяет также оценивать структурные изменения, влияющие на механические свойства ткани, недоступные визуализации другими методами, например, микроструктуры капсулы хрусталика [12]. Были определены параметры шероховатости поверхности капсулы хрусталика и выявлена взаимосвязь между механическим напряжением и шероховатостью поверхности.

Голографическая интерферометрия

Голографическая интерферометрия включает в себя методики, в которых различными способами

осуществляется запись голограммы объекта на один и тот же носитель до и после какого-либо воздействия. В результате на получившейся голограмме хорошо визуализируются даже минимальные деформации поверхности исходного объекта. Преимуществом данного метода является наличие цветовой шкалы, которая облегчает автоматическую обработку результатов [29]. Метод позволяет достаточно точно определить порядок помех, сопоставив две цветовые шкалы разных испытаний. В эксперименте изучены образцы бычьей роговичной ткани после механической абразии и лазерной абляции различной интенсивности [30]. Выявлено, что более интенсивное воздействие приводило к выраженному повреждению структуры роговицы; в частности, в области абляций были обнаружены разрывы, что могло указывать на изменение параметров жесткости роговицы в этом месте. Следует также отметить, что слабая абляция роговицы не приводила к значительным изменениям ее структуры, что позволило сделать вывод о влиянии толщины роговицы на ее биомеханические свойства.

Данная методика не получила широкого применения в клинической практике, что может быть связано с локальностью исследования (например, только в центре роговицы) и невозможностью получения объемной картины деформаций.

Оптическая когерентная эластометрия (эластография)

ОКЭ позволяет получать объемную карту механических свойств (деформации) разнородного тканевого массива с помощью точной регистрации карты деформации данного массива под воздействием дозированной механической нагрузки.

В первых исследованиях, посвященных изучению этого метода, авторы рассматривали возможность проведения лазерной термокератопластики под контролем ОКЭ на экспериментальных образцах. Применение ОКЭ позволило исследовать динамику лазерно-индуцированных деформаций [31, 32].

Дальнейшая работа этой исследовательской группы была направлена на поиск корреляций между результатами измерений методом ОКЭ и микроструктурными изменениями тканей.

Также авторы изучали чувствительность атомно-силовой микроскопии и оптической когерентной томографии в оценке деформации (механических свойств) выделенных образцов роговицы и склеры [32, 33].

Заключение

Следует отметить, что развитие биомеханических исследований ускоряет внедрение их результатов в клиническую практику. Информация об особенностях деформаций тканей в ходе проведенных разноплановых исследований может расширить наши представления о механизмах развития патологических изменений в различных структурах органа зрения, что позволит разработать новые методы их диагностики и лечения.

Работа выполнена при финансовой поддержке гранта РФФИ, проект №20-52-00041.

Авторы заявляют об отсутствии конфликта интересов.
The authors declare no conflicts of interest.

ЛИТЕРАТУРА/REFERENCES

1. Аветисов С.Э., Бубнова И.А., Антонов А.А. Биомеханические свойства роговицы: клиническое значение, методы исследования, возможности систематизации подходов к изучению. *Вестник офтальмологии*. 2010;126(6):3-7.
Avetisov SE, Bubnova IA, Antonov AA. Corneal biomechanics: clinical importance, evaluation, possibilities of sistemization of examination approach. *Vestnik oftal'mologii*. 2010;126(6):3-7. (In Russ.).
2. Аветисов С.Э., Большунов А.В., Хомчик О.В., Федоров А.А., Сипливый В.И., Баум О.И., Омельченко А.И., Щербаков Е.М., Панченко В.Я., Соболь Э.Н. Лазериндуцированное повышение гидропроницаемости склеры в лечении резистентных форм открытоугольной глаукомы. *Национальный журнал глаукома*. 2015;14(2):5-13.
Avetisov SE, Bolshunov AV, Khomchik OV, Fedorov AA, Siplivy VI, Baum OI, Omelchenko AI, Shcherbakov EM, Panchenko VYa, Sobol EN. Laser-induced increase in sclera water permeability in the treatment of resistant forms of open-angle glaucoma. *Nacional'ny'j zhurnal glaukoma*. 2015; 14(2):5-13. (In Russ.).
3. Avetisov SE, Novikov IA, Bubnova IA, Antonov AA, Siplivyi VI. Determination of corneal elasticity coefficient using the ORA database. *J Refract Surg*. 2010;26(7):520-524.
https://doi.org/10.3928/1081597X-20091030-01
4. Петров С.Ю., Решикова В.С., Вострухин С.В., Агаджанян Т.М., Подгорная Н.Н. Исследование биомеханических свойств различных структур глаза: настоящее и перспективы. *Офтальмология*. 2015;12(1):8-14.
Petrov SYu, Reschikova VS, Vostrukhin SV, Agajanyan TM, Podgornaya NN. Research of biomechanical properties of various eye structures: present and future. *Oftal'mologiya*. 2015;12(1):8-14. (In Russ.).
https://doi.org/10.18008/1816-5095-2015-1-8-14
5. Аветисов С.Э., Воронин Г.В. Экспериментальное исследование механических характеристик роговицы после эксимерлазерной фотоабляции. *Клиническая офтальмология*. 2001;(3):83.
Avetisov SE, Voronin GV. Experimental study of the mechanical characteristics of the cornea after excimer laser photoablation. *Klinicheskaya oftal'mologiya*. 2001;(3):83. (In Russ.).
6. Аветисов С.Э., Бубнова И.А., Антонов А.А. Клинико-экспериментальные аспекты изучения биомеханических свойств фиброзной оболочки глаза. *Вестник Офтальмологии*. 2013;129(5):83-91.
Avetisov SE, Bubnova IA, Antonov AA. Clinical and experimental aspects of investigation of biomechanical properties of corneoscleral membrane. *Vestnik oftal'mologii*. 2013;129(5):83-91. (In Russ.).
7. Аветисов К.С., Бахчиева Н.А., Аветисов С.Э., Новиков И.А., Головченко А.В., Шитикова А.В. Атомно-силовая микроскопия в исследовании структур переднего сегмента глаза. *Вестник офтальмологии*. 2020;136(1):103-110.
Avetisov KS, Bahchieva NA, Avetisov SE, Novikov IA, Golovchenko AV, Shitikova AV. Atomic force microscopy in the study of the structures of the anterior segment of the eye. *Vestnik oftal'mologii*. 2020;136(1):103-110. (In Russ.).
https://doi.org/10.17116/oftalma2020136011103

8. Hoeltzel DA, Altman P, Buzard K, Choe K. Strip extensiometry for comparison of the mechanical response of bovine, rabbit and human corneas. *J Biomech Eng*. 1992;114:202-215. https://doi.org/10.1115/1.2891373

9. Аветисов С.Э., Антонов А.А., Вострухин С.В. Прогрессирующая гиперметропия после радиальной кератотомии: возможные причины. *Вестник офтальмологии*. 2015;131(2):13-18.
Avetisov SE, Antonov AA, Vostrukhin SV. Progressive hypermetropia after radial keratotomy: possible causes. *Vestnik oftal'mologii*. 2015;131(2):13-18. (In Russ.).

10. Розанова О.И., Селиверстова Н.Н., Щуко А.Г., Малышев В.В. Закономерности структурно-функциональных изменений зрительной системы у пациентов с миопической рефракцией при развитии пресбиопии. *Вестник офтальмологии*. 2013;129(2):50-53.
Rozanova OI, Seliverstova NN, Shchuko AG, Malyshev VV. Regularities of structural and functional changes in the visual system in patients with myopic refraction during the development of presbyopia. *Vestnik oftal'mologii*. 2013;129(2):50-53. (In Russ.).

11. Аветисов К.С., Бахчиева Н.А., Аветисов С.Э., Новиков И.А., Беликов Н.В., Хайдукова И.В. Биомеханические показатели передней капсулы хрусталика после мануальной и фемтолазерной капсулотомии. *Вестник офтальмологии*. 2019;135(1):4-11.
Avetisov KS, Bakhchieva NA, Avetisov SE, Novikov IA, Belikov NV, Haidukova IV. Biomechanical parameters of the anterior lens capsule after manual and femtolaser capsulotomy. *Vestnik oftal'mologii*. 2019;135(1):4-11. (In Russ.).

12. Sueiras VM, Moy VT, Ziebarth NM. Lens capsule structure assessed with atomic force microscopy. *Mol Vis*. 2015;21:316-323.

13. Ţălu Ş, Sueiras VM, Moy VT, Ziebarth NM. Micromorphology analysis of the anterior human lens capsule. *Mol Vis*. 2018;24:902-912.

14. Belaidi A, Pierscionek BK. Modeling internal stress distributions in the human lens: can opponent theories coexist? *J Vis*. 2007;(11):1-12. https://doi.org/10.1167/7.11.1

15. Петров С.Ю., Асламазова А.Э., Рещикова В.С., Вострухин С.В., Агаджанян Т.М. Перспективы практического применения биомеханических исследований в офтальмологии. *РМЖ. Клиническая офтальмология*. 2016;(1):43-47.
Petrov SYu, Aslamazova AE, Reschikova VS, Vostrukhin SV, Agajanyan TM. Prospects for the practical application of biomechanical research in ophthalmology. *Klinicheskaya oftal'mologiya*. 2016;(1):43-47. (In Russ.).

16. Иомдина Е.Н., Бауэр С.М., Котляр К.Е. Биомеханика глаза: теоретические аспекты и клинические приложения. М.: Реал тайм; 2015.
Iomdina EN, Bauer SM, Kotlyar KE. *Biomexanika glaza: teoreticheskie aspekty' i klinicheskie prilozheniya* [Biomechanics of the eye: theoretical aspects and clinical applications]. M.: Real time; 2015. (In Russ.).

17. Волков В.В., Журавлев А.И., Малышев Л.К., Саулгозис Ю.Ж., Некрасов Ю.Д., Павилайнен В.Я. Современное состояние и перспективы применения метода фотоупругости в офтальмологии. *Офтальмологический журнал*. 1990;(8):479-482.
Volkov VV, Zhuravlev AI, Malyshev LK, Saulgozis YuZh, Nekrasov YuD, Pavilainen VYa. Current state and prospects of using the photoelastic method in ophthalmology. *Oftal'mologicheskij zhurnal*. 1990;(8):479-482. (In Russ.).

18. Семчишен А.В., Семчишен В.А. Измерения фотоупругости роговицы глаза. Астигматизм и аномалии внутренних напряжений роговицы. *Альманах клинической медицины*. 2008;17(2):128-132.
Semchishen, AV, Semchishen VA. Measurements of corneal photoelasticity. Astigmatism and anomalies of internal stresses of the cornea. *Al'manax klinicheskoj mediciny*. 2008;17(2):128-132. (In Russ.).

19. Воробьева О.К., Разумова И.Ю., Амбарцумян А.Р. Дифференциальная диагностика и лечение эписклеритов и склеритов. *Вестник офтальмологии*. 2009;125(2):14-17.
Vorobyova OK, Razumova IYu, Ambartsumyan AR. Differential diagnosis and treatment of episcleritis and scleritis. *Vestnik oftal'mologi.i* 2009;125(2):14-17. (In Russ.).

20. Полякова В.Р., Джаши Б.Г., Мелихова И.А. Исследование акустической плотности хрусталика по данным ультразвуковой биомикроскопии глаза. *Практическая медицина*. 2016;6(98):134-136.
Polyakova VR, Jashi BG, Melikhova IA. Study of the acoustic density of the lens using ultrasound biomicroscopy of the eye. *Prakticheskaya medicina*. 2016;6(98):134-136. (In Russ.).

21. Аветисов С.Э., Бубнова И.А., Петров С.Ю., Антонов А.А. Значение фактора резистентности роговицы в трактовке результатов тонометрии. *Национальный журнал глаукома*. 2012;(1):12-15.
Avetisov SE, Bubnova IA, Petrov SYu, Antonov AA. The value of the corneal resistance factor in the interpretation of tonometry results. *Nacional'ny'j zhurnal glaukoma*. 2012;(1):12-15. (In Russ.).

22. Аветисов С.Э., Бубнова И.А., Антонов А.А. Исследование влияния биомеханических свойств роговицы на показатели тонометрии. *Сибирский научный медицинский журнал*. 2009;(4):30-33.
Avetisov SE, Bubnova IA, Antonov AA. Investigation of the influence of corneal biomechanical properties on tonometry parameters. *Sibirskij nauchny'j medicinskij zhurnal*. 2009;(4):30-33. (In Russ.).

23. Аветисов С.Э. Возможности и перспективы изучения биомеханических свойств роговицы. *Российские медицинские вести*. 2011;16(1):94-96.
Avetisov SE. Opportunities and prospects for studying the biomechanical properties of the cornea. *Rossijskie medicinskie vesti*. 2011;16(1):94-96. (In Russ.).

24. Волкова Н.В., Юрьева Т.Н., Грищук А.С., Михалевич И.М. Корреляции и поправочные коэффициенты при различных видах тонометрии. Биомеханика и биогеометрия фиброзной оболочки глаза. Сообщение 2. *Национальный журнал глаукома*. 2016;15(1):37-45.
Volkova NV, Yurieva TN, Grishchuk AS, Mikhalevich IM. Correlations and correction coefficients for various types of tonometry. Biomechanics and biogeometry of the fibrous membrane of the eye. Message 2. *Nacional'ny'j zhurnal glaukoma*. 2016;15(1):37-45. (In Russ.).

25. Аветисов С.Э., Егорова Г.Б., Кобзова М.В., Митичкина Т.С., Рогова А.Я. Клиническое значение современных методов исследования роговицы. *Вестник офтальмологии*. 2013;129(5): 22-31.
Avetisov SE, Egorova GB, Kobzova MV, Mitichkina TS, Rogova AYa. Clinical significance of modern methods of corneal assessment. *Vestnik oftal'mologii*. 2013;129(5):22-31. (In Russ.).

26. Иомдина Е.Н., Петров С.Ю., Антонов А.А., Новиков И.А., Пахомова И.А., Арчаков А.Ю. Корнеосклеральная оболочка глаза: возможности оценки биомеханических свойств в норме и при патологии. *Офтальмология*. 2016;13(2):62-68.
Iomdina EN, Petrov SYu, Antonov AA, Novikov IA, Pakhomova IA, Archakov AYu. Corneoscleral membranel of the eye: possibilities for evaluating biomechanical properties in normal and pathological conditions. *Oftal'mologiya*. 2016;13(2):62-68. (In Russ.).
https://doi.org/10.18008/1816-5095-2016-2-62-68

27. Baum OI, Sobol EN, Bolshunov AV, Fedorov AA, Khomchik OV, Omelchenko AI, Shcherbakov EM. Microstructural changes in sclera under thermo-mechanical effect of 1.56 μm laser radiation increasing transscleral humour outflow. *Lasers Surg Med*. 2014;46(1):46-53. https://doi.org/10.1002/lsm.22202

28. Seifert J, Hammer CM, Rheinlaender J, Sel S, Scholz M, Paulsen F, Schäffer TE. Distribution of Young's Modulus in Porcine Corneas after Riboflavin/UVA-Induced Collagen Cross-Linking as Measured by Atomic Force Microscopy. *PLoS ONE*. 2014;9(1):e88186. https://doi.org/10.1371/journal.pone.0088186

29. Desse JM, Albe F, Tribillon JL. Real-time color holographic interferometry. *Appl Opt*. 2002;41(25):5326-5333. https://doi.org/10.1364/AO.41.005326

30. Förster W, Stupp T, Kasprzak H. Holographic interferometry of excimer-laser-ablated bovine eyes: first results. Ophthalmologica. 2003;217:62-67. https://doi.org/10.1159/000492670

31. Baum OI, Omelchenko AI, Yuzhakov AV, Zaitsev VY, Sovetsky AA, Matveev LA, Sobol EN. Thermo-mechanical mechanism of laser-induced pore-formationin sclera for glaucoma treatment: AFM and OCT investigations. *Proc SPIE 10685, Biophotonics:* Photonic Solutions for Better Health Care VI. (2018). https://doi.org/10.1117/12.2309688688

32. Zaitsev VY, Matveyev AL, Matveev LA, Gelikonov GV, Omelchenko AI, Shabanov DV, Baum OI, Svistushkin VM, Sobol EN. Optical coherence tomography for visualizing transient strains and measuring large deformations in laser-induced tissue reshaping. *Las Phys Lett*. 2016;13(11):115603. https://doi.org/10.1088/1612-2011/13/11/115603

33. Zaitsev VYu, Matveyev AL, Matveev, LA, Gelikonov GV, Baum OI, Omelchenko AI, Shabanov DV, Sovetsky AA, Yuzhakov AV, Fedorov AA, Siplivy VI, Bolshunov AV, Sobol, EN. Revealing structural modifications in thermomechanical reshaping of collagenous tissues using optical coherence elastography. *J Biophoton*. 2019;12(3):e201800250.

Поступила 12.01.2021
Received 12.01.2021
Принята к печати 11.04.2021
Accepted 11.04.2021

Вестник офтальмологии
2022, Т. 138, №2, с. 120-130
https://doi.org/10.17116/oftalma2022138021120

Russian Annals of Ophthalmology =
Vestnik Oftal'mologii 2022, vol. 138, №2, pp. 120-130
https://doi.org/10.17116/oftalma2022138021120

Новые данные о патогенетических механизмах развития возрастной макулярной дегенерации

© А.Ж. ФУРСОВА[1,2,3], А.С. ДЕРБЕНЕВА[1,2,3], М.А. ВАСИЛЬЕВА[2], И.Ф. НИКУЛИЧ[1,2], М.С. ТАРАСОВ[1,2,3], Ю.А. ГАМЗА[1,2], Н.В. ЧУБАРЬ[1,2], О.Г. ГУСАРЕВИЧ[1], Е.И. ДМИТРИЕВА[1], О.С. КОЖЕВНИКОВА[3], Н.Г. КОЛОСОВА[3], А.А. ЕЛИЗАРОВА[1]

[1]ФГБОУ ВО «Новосибирский государственный медицинский университет» Минздрава России, Новосибирск, Россия;
[2]ГБУЗ НСО «Государственная Новосибирская областная клиническая больница», Новосибирск, Россия;
[3]ФГБНУ «Федеральный исследовательский центр Институт цитологии и генетики СО РАН», Новосибирск, Россия

РЕЗЮМЕ

Возрастная макулярная дегенерация (ВМД) — сложное многофакторное заболевание, возникающее в результате дисфункции и дегенерации ретинального пигментного эпителия (РПЭ), хориокапилляров и гибели фоторецепторов. При этом точный механизм патогенеза остается неизвестным. Старение является наиболее важным и наиболее твердо установленным фактором риска ВМД. Особую роль играет секреторный фенотип старения, распространяющийся от клетки к клетке и опосредованный секрецией и высвобождением факторов роста, цитокинов, хемокинов, протеаз и других молекул, способствующих развитию и прогрессированию заболевания. Также большое значение имеет окислительный стресс, возникающий вследствие нарушения рециркуляции витамина А в зрительном цикле и накопления липофусцина. Последний опосредует образование окислителей с участием железа, оказывающих токсическое действие на митохондрии. Кроме того, развитие воспаления в сетчатке обусловлено длительным воздействием окислительного стресса при постоянных световых воздействиях. Накопление продуктов обмена, а также клеточных дефектов с возрастом может вызывать воспалительную реакцию, которая усиливает уже имеющиеся повреждения. Воспалительные процессы, включая врожденный иммунный ответ, активацию микроглии и паравоспаление, локально происходящие в сосудистой оболочке, РПЭ и нейроретине, чрезвычайно важны для развития возрастных изменений, их прогрессирования до продвинутых стадий ВМД. Особую роль в развитии хориоидальной неоваскуляризации (ХНВ) играют различные факторы роста. Традиционно основным фактором неоангиогенеза и вследствие этого основной терапевтической мишенью считался VEGF-A, однако в последние годы определена роль и ведется активное изучение и других факторов — VEGF-B, -C, -D, PGF, Gal-1, ангиопоэтинов. В статье рассмотрены основные механизмы, влияющие на развитие хориоидальной неоваскуляризации, включая старение сетчатки, нарушение метаболической активности, дисфункцию митохондрий, воспалительные реакции и генетические вариации, а также описана роль различных факторов роста.

Ключевые слова: *возрастная макулярная дегенерация, ретинальный пигментный эпителий, секреторный фенотип старения, фактор роста эндотелия сосудов.*

ИНФОРМАЦИЯ ОБ АВТОРАХ:
Фурсова А.Ж. — e-mail: anzhellafursova@yandex.ru; https://orcid.org/0000-0001-6311-5452
Дербенева А.С. — https://orcid.org/0000-0002-8825-3656
Васильева М.А. — https://orcid.org/0000-0003-2974-9325
Никулич И.Ф. — https://orcid.org/0000-0002-2208-8352
Тарасов М.С. — https://orcid.org/0000-0003-2476-6409
Гамза Ю.А. — https://orcid.org/0000-0003-1474-4468
Чубарь Н.В. — https://orcid.org/0000-0002-0345-4601
Гусаревич О.Г. — https://orcid.org/0000-0003-4329-0709
Дмитриева Е.И. — https://orcid.org/0000-0002-0176-8578
Кожевникова О.С. — https://orcid.org/0000-0001-6475-4061
Колосова Н.Г. — https://orcid.org/0000-0003-2398-8544
Елизарова А.А. — https://orcid.org/0000-0001-5097-475X
Автор, ответственный за переписку: Фурсова А.Ж. — e-mail: anzhellafursova@yandex.ru

КАК ЦИТИРОВАТЬ:
Фурсова А.Ж., Дербенева А.С., Васильева М.А., Никулич И.Ф., Тарасов М.С., Гамза Ю.А., Чубарь Н.В., Гусаревич О.Г., Дмитриева Е.И., Кожевникова О.С., Колосова Н.Г., Елизарова А.А. Новые данные о патогенетических механизмах развития возрастной макулярной дегенерации. *Вестник офтальмологии.* 2022;138(2):120–130. https://doi.org/10.17116/oftalma2022138021120

New findings on pathogenetic mechanisms in the development of age-related macular degeneration

© A.ZH. FURSOVA[1,2,3], A.S. DERBENEVA[1,2,3], M.S. VASILYEVA[2], I.F. NICULICH[1,2], M.S. TARASOV[1,2,3], YU.A. GAMZA[1,2], N.V. CHUBAR[1,2], O.G. GUSAREVICH[1], E.I. DMITRIEVA[1], O.S. KOZHEVNIKOVA[3], N.G. KOLOSOVA[3], A.A. ELIZAROVA[1]

[1]Novosibirsk State Medical University, Novosibirsk, Russia;
[2]Novosibirsk State Regional Clinical Hospital, Novosibirsk, Russia;
[3]Federal Research Center Institute of Cytology and Genetics of the Siberian Branch of the Russian Academy of Sciences, Novosibirsk, Russia

ABSTRACT

Age-related macular degeneration (AMD) is a complex multifactorial disease that occurs due to disfunction and degeneration of retinal pigment epithelium (RPE) and choriocapillaris, as well as death of photoreceptors. The exact pathogenetic mechanism remains uncertain. The aging process is the main and the clearest risk factor of AMD. In the development of this condition, a special role belongs to the secretory phenotype of aging spreading from one cell to another and mediated by the secretion and release of growth factors, cytokines, chemokines, proteases, and other molecules. Another major contributor is oxidative stress caused by violations in the recirculation of vitamin A in the vision cycle and accompanied by accumulation of lipofuscin, which mediates the formation of iron-based oxidants that are toxic for mitochondria. Furthermore, prolonged oxidative stress and constant light exposure induce the development of inflammation in the retina. Accumulation of metabolic products and cellular defects with age can induce an inflammatory reaction that amplifies the damage. The inflammatory processes including innate immune response, activation of microglia and parainflammation that occur locally in the vascular membrane, pigment epithelium and neuroretina are very significant contributors to the age-related changes, their progression, and the development of advanced stages of AMD. Various growth factors play a special role in the development of choroidal neovascularization (CNV). Vascular endothelial growth factor A (VEGF-A) has traditionally been considered the main factor of neoangiogenesis and, consequently, the main therapeutic target, but in recent years various studies have determined the role of other factors — VEGF-B, C, D, PGF, Gal-1, angiopoietins. This article describes the main underlying mechanisms in the development of choroidal neovascularization including retinal aging, impaired metabolic activity, mitochondrial dysfunction, inflammatory reactions and genetic variations, as well as the role of various growth factors.

Keywords: *age-related macular degeneration, retinal pigment epithelium, secretory phenotype of aging, vascular endothelial growth factor.*

INFORMATION ABOUT THE AUTHORS:

Fursova A.Zh. — e-mail: anzhellafursova@yandex.ru; https://orcid.org/0000-0001-6311-5452
Derbeneva A.S. — https://orcid.org/0000-0002-8825-3656
Vasil'eva M.S. — https://orcid.org/0000-0003-2974-9325
Niculich I.F. — https://orcid.org/0000-0002-2208-8352
Tarasov M.S. — https://orcid.org/0000-0003-2476-6409
Gamza Yu.A. — https://orcid.org/0000-0003-1474-4468
Chubar N.V. — https://orcid.org/0000-0002-0345-4601
Gusarevich O.G. — https://orcid.org/0000-0003-4329-0709
Dmitrieva E.I. — https://orcid.org/0000-0002-0176-8578
Kozhevnikova O.S. — https://orcid.org/0000-0001-6475-4061
Kolosova N.G. — https://orcid.org/0000-0003-2398-8544
Elizarova A.A. — https://orcid.org/0000-0001-5097-475X

Corresponding author: Fursova A.Zh. — e-mail: anzhellafursova@yandex.ru

TO CITE THIS ARTICLE:

Fursova AZh, Derbeneva AS, Vasil'eva MS, Niculich IF, Tarasov MS, Gamza YuA, Chubar NV, Gusarevich OG, Dmitrieva EI, Kozhevnikova OS, Kolosova NG, Elizarova AA. New findings on pathogenetic mechanisms in the development of age-related macular degeneration. *Russian Annals of Ophthalmology = Vestnik oftal'mologii.* 2022;138(2):120–130. (In Russ.). https://doi.org/10.17116/oftalma2022138021120

Возрастная макулярная дегенерация (ВМД) — сложное многофакторное заболевание, возникающее в результате дисфункции и дегенерации ретинального пигментного эпителия (РПЭ), хориокапилляров и гибели фоторецепторов. Точный механизм патогенеза неизвестен, но он принципиально различается при разных ее формах, которые характеризуются дисфункцией и/или гибелью компонентов комплекса «фоторецепторы — РПЭ — мембрана Бруха — хориокапилляры», поскольку они взаимно и функционально интегрированы. Образование друз и гиперпигментация вследствие дисфункции РПЭ при аваскулярной ВМД могут прогрессировать до географической атрофии с резорбцией друз и гипопигментацией, обусловленной потерей РПЭ, при этом дисфункция и деструкция фоторецепторов и хориокапилляров являются вторичными. При неоваскулярной ВМД (нВМД) нарушение микроциркуляции и потеря хориокапилляров являются одной из важных первичных причин поражения, что подтверждается снижением кровоснабжения вследствие стеноза магистральных сосудов [1, 2]. Ишемия и гипоксия — основные причины, обусловливающие накопление провоспалительных молекул, когда исходно интактный РПЭ начинает экспрессию ангиогенных факторов, включая фактор роста эндотелия сосудов (vascular endothelial growth factor, VEGF), которые становятся причиной развития хориоидальной неоваскуляризации (ХНВ) [3, 4].

Старение сетчатки и его связь с возрастной макулярной дегенерацией

Старение остается наиболее важным и твердо установленным фактором риска ВМД. При оптической когерентной томографии видно общее истончение слоев с известным утолщением комплекса «РПЭ — мембрана Бруха», изменение кровотока сетчатки/хориоидеи с заметным снижением плотности

сосудов с возрастом [5]. Эти изменения потенциально могут привести к дальнейшему неконтролируемому накоплению продуктов жизнедеятельности сетчатки, делая ее более восприимчивой к паравоспалительным процессам. Старение может быть вызвано многими факторами, сопровождается подавлением роста клеток и приводит к секреторному фенотипу старения, который опосредован секрецией и высвобождением факторов роста, цитокинов, хемокинов, протеаз и других молекул, способствующих развитию и прогрессированию заболевания. Хотя стареющие клетки не являются пролиферативными, они остаются метаболически активными. Предполагается, что секреторный фенотип старения распространяется от клетки к клетке, что называется паракринным старением, особенно когда способность иммунной системы удалять стареющие клетки становится недостаточной [6].

Процессы старения макулы особенно интересны, так как нейросенсорная сетчатка и РПЭ высоко дифференцированы и не имеют способности к пролиферации, обладают высокой метаболической активностью, зависящей от перфузии сосудов, постоянно подвергаются воздействию большого количества генерируемых светом активных форм кислорода.

Широко обсуждается снижение с возрастом экспрессии нейротрофических факторов, играющих важную роль в поддержании целостности и функций нейронов и способствующих выживанию и регенерации во время старения и при возрастных заболеваниях. Их оптимальный баланс обеспечивает взаимодействие между нейронами, микроглией и клетками Мюллера, при этом широкий диапазон критически важных функций нейротрофинов достигается с помощью разнообразных сигнальных механизмов [7]. Основные патофизиологические процессы, которые в итоге приводят к ВМД, сложны, но старение и воспаление являются общими определяющими факторами.

Нарушение метаболической активности и окислительный стресс

Накопление липофусцина в клетках РПЭ происходит вследствие нарушения рециркуляции витамина А в зрительном цикле. Один из основных компонентов липофусцина — бисретиноид N-ретинил-N-ретинилиденэтаноламин (A2E), являющийся цитотоксическим продуктом жизнедеятельности. A2E образуется вследствие конденсации с молекулой фосфатидилэтаноламина, которая не может быть расщеплена ферментативно, накапливается и приводит к усилению апоптоза и гибели клеток РПЭ. N.P. Boyer и соавт. [8] показали, что липофусцин происходит из свободного 11-цис-ретиналя, который непрерывно поступает в фоторецепторы для регенерации родопсина и обновления их наружных сегментов. Липофусцин содержит окисленные сшитые белки, липиды с небольшим количеством сахаридов и металлов. A2E накапливается в стареющих клетках РПЭ и активирует провоспалительные молекулы и VEGF, которые являются элементами секреторного фенотипа старения. Было обнаружено, что культивируемые клетки микроглии сетчатки способны интернализировать экзогенный A2E и переходить в активированные формы с провоспалительным профилем, что индуцирует отложение продуктов активации фактора комплемента, ведущих к дальнейшему апоптозу фоторецепторов [8]. J. Liu и соавторы показали, что липофусцин-опосредованное образование окислителей с участием железа происходит в стареющих фибробластах независимо от митохондрий и является токсичным для этих клеток [9], что доказало дополнительную связь цитотоксичности липофусцина со старением через механизм, включающий окислительно-восстановительные реакции. Сетчатка постоянно подвергается прооксидантным стимулам, генерация активных форм кислорода (АФК) происходит при каждом световом воздействии и является побочным продуктом митохондриальной цепи переноса электронов. Клетки РПЭ обогащены митохондриями, необходимыми для окислительного фосфорилирования и аэробной продукции аденозинтрифосфата. Длительное воздействие окислительного стресса может способствовать дисфункции сетчатки, вызванной накоплением окислительного повреждения, индуцирующего развитие воспаления, которое дополнительно усиливается как стерильными, так и патоген-ассоциированными стимулами. В сетчатке повышенная активность АФК способствует ангиогенезу, увеличивает адгезию лейкоцитов и сосудистый ликедж; ингибирование активности АФК, напротив, тормозит хориоидальную неоваскуляризацию и блокирует сверхэкспрессию VEGF [10].

Роль дисфункции митохондрий и длины теломер

Митохондриальные дисфункции в РПЭ могут быть критической причиной патогенеза ВМД. Индуцированная синим светом митохондриальная фрагментация коррелирует с подавлением экспрессии митохондриально-формирующих белков. Митохондрии очень динамичны и постоянно подвергаются делению и слиянию, что важно для поддержания гомеостаза. Митохондриальные дисфункции характерны для тканей с высоким уровнем метаболизма, показана их связь с нейродегенерацией при старении, дефиците энергетического метаболизма, болезнях Альцгеймера, Паркинсона. Митохондрии содержат свою собственную митохондриальную ДНК, наследуемую по материнской линии, повреждение или деградация которой связаны с возрастными заболеваниями,

включая ВМД. Митохондриальная ДНК особенно уязвима для окислительного повреждения, поскольку не защищена гистонами, обладает менее эффективной системой репарации ДНК и расположена близко к цепи переноса электронов, производящей АФК. Митохондрии в основном удовлетворяют потребности клеток в энергии, производя аденозинтрифосфат посредством окислительного фосфорилирования, цикла лимонной кислоты и β-окисления. РПЭ также метаболизирует жирные кислоты с синтезом β-гидроксибутирата в качестве вспомогательного источника энергии [11]. Синтез помогает снизить стресс, а деление необходимо для создания новых митохондрий. Деление также способствует контролю качества, позволяя удалять поврежденные митохондрии, и может способствовать апоптозу или их устранению путем аутофагии [12], нарушение которой способствует усилению окислительного стресса и повреждению клеток, катализирует агрессивное течение ВМД. Снижение репликативной способности клеток из-за укорочения теломер и накопление соматических мутаций как в ядерной, так и в митохондриальной ДНК были идентифицированы как важные для процесса старения механизмы. Было показано, что длина теломер действует как «биологические часы»: ее уменьшение коррелирует с биологическим возрастом и повышенным риском заболеваний, связанных со старением. Соматические клетки укорачивают свои теломеры с каждым клеточным делением, что приводит к их критическому состоянию и, как следствие, репликативному старению. Активация теломеразы — фермента, способного удлинять теломеры, — может быть значимой для поддержания их функции и деятельности. Теломераза представляет собой клеточную обратную транскриптазу, РНК-зависимую ДНК-полимеразу, которая добавляет теломерные ДНК к теломерам благодаря своей внутренней матрице РНК [13, 14]. J. Wang и соавторы обосновали положение, что фотосенсибилизация A2E может приводить к старению клеток РПЭ за счет индукции повреждения ДНК в теломерных структурах, и предположили, что теломеры могут быть нацелены на A2E, чтобы вызвать повреждение ДНК, поскольку была показана роль этого флуорофора в выработке продуктов окислительного стресса [15].

Повреждение сетчатки и воспаление

Накопление продуктов обмена — первый уровень выдвинутой M.P. Rozing и соавторами двухуровневой гипотезы старения при ВМД, обусловлен взаимосвязью между потребностью в интенсивном обеспечении зрительного цикла и необходимостью непрерывного выведения продуктов жизнедеятельности [16]. J. Huang и соавт. [17] показали, что накопление клеточных дефектов с возрастом может вызывать воспалительную реакцию, которая усиливает уже имеющиеся повреждения, но в отличие от приобретенной или адаптивной иммунной системы активация врожденной иммунной системы не является патоген-специфичной, а активируется так называемыми патоген-ассоциированными молекулярными паттернами (pathogen-associated molecular pattern, PAMP), когда клетки высвобождают большое количество цитокинов, которые активируют и/или стимулируют другие иммунные клетки, чтобы устранить источник воспалительной реакции. В норме иммунная система способна отличить PAMP от факторов хозяина, но в результате повреждения клеток или постоянного воздействия вредных раздражителей возникают аномальные молекулярные комплексы. Эти факторы хозяина воспринимаются как сигналы опасности и называются связанными с опасностями молекулярными паттернами (damage-associated molecular pattern, DAMP). Подобно PAMP, DAMP могут активировать рецепторы врожденных иммунных клеток и запускать высвобождение воспалительных цитокинов. Примерами DAMP являются кристаллы холестерина, избыток глюкозы, церамиды, амилоиды и ураты, которые накапливаются с возрастом. Все это приводит к возникновению ишемической и провоспалительной среды, склонной к развитию заболевания в контексте запрограммированной/врожденной воспалительной реакции и/или факторов окружающей среды. Многочисленные исследования показали, что воспалительные процессы, включая врожденный иммунный ответ, активацию микроглии и паравоспаление, локально происходящие в сосудистой оболочке, РПЭ и нейроретине, чрезвычайно важны для развития возрастных изменений, их прогрессирования и развития продвинутых стадий ВМД [18, 19].

Роль ретинального пигментного эпителия и хориоидеи в формировании воспалительного ответа

Показано, что РПЭ может продуцировать множество провоспалительных цитокинов и хемокинов, в том числе VEGF. Накопление базальных линейных и ламинарных отложений в мембране Бруха с высокой концентрацией липидов и накопление конечных продуктов гликирования (advanced glycation end products, AGE) также способствуют инициации воспалительного каскада за счет взаимодействия с его рецептором AGE (RAGE), обнаруженным на эндотелиальных клетках или лейкоцитах [20]. РПЭ является основным источником активации комплемента в сетчатке. Иммуноцитохимический анализ друз выявил значительное количество компонентов комплемента, таких как C3, C5, C9, факторы комплемента F и H (CFF, CFH) и комплекс мембранной атаки (membrane attack complex, MAC), которые

являются триггерами секреции воспалительных цитокинов, включая интерлейкин-1β (IL-1β), IL-6, IL-8, гранулоцитарно-макрофагального колониестимулирующего фактора и MCP-1 из РПЭ, ангиогенных факторов, таких как VEGF, трансформирующий фактор роста β2 (transforming growth factor β2, TGF-β2) и фактор роста фибробластов β (fibroblast growth factor β, FGF-β) [21]. Комплемент обильно экспрессируется в сосудистой оболочке [22], и МАС расположен в сосудистой оболочке, а не в сетчатке или РПЭ [23]. Важно отметить, что люди с генотипом CFH, кодирующим высокий риск развития ВМД, имеют сверхэкспрессию МАС в сосудистой оболочке, и это указывает на наличие серьезной провоспалительной деструктивной среды в хориоидее, которая экспрессирует интегрины — молекулы межклеточной адгезии 1-го типа (intercellular adhesion molecule 1, ICAM-1), способствующие расширению пула воспалительных клеток. Подобное распределение как МАС, так и интегринов может быть исходно полезным для усиления и нормализации фагоцитоза, но постепенно перерастает в разрушительную провоспалительную среду. Окислительный стресс способен сделать РПЭ более восприимчивым к повреждениям, связанным с комплементом [24]. Клетки РПЭ при окислительном стрессе демонстрируют сниженную экспрессию CD55 и CD59 и повышенную экспрессию CFH. В РПЭ секреция VEGF может увеличиваться в 100 раз за счет синергизма между каскадом комплемента и окислительным стрессом. В сетчатке/РПЭ/хориоидее человека существует система регуляции комплемента с компонентами C1qb, C1r, C2, C3, C4, фактор комплемента B (CFB) и CFH [22]. Показано, что экспрессия комплемента регулируется цитокинами и хемокинами, такими как фактор некроза опухоли α (tumor necrosis factor α, TNF-α), интерферон-γ (IFN-γ), IL-27 в РПЭ [24].

Поддержание клеточного гомеостаза

Аутофагия — процесс прижизненной утилизации (деградации с помощью лизосом) измененного метаболитами содержимого цитоплазмы для поддержания клеточного и энергетического гомеостаза — необходима для «запрограммированного выживания клетки», но может активироваться в условиях окислительного и метаболического стресса, воспаления и гипоксии. Аутофагический поток увеличивается с возрастом и на ранних стадиях ВМД, затем перегружается и определяет ее прогрессирование на поздних стадиях, что подтверждено накоплением аутофагосом и уменьшением количества лизосом в сетчатке, снижением лизосомальной активности и нарушением аутофагического клиренса, повышенным повреждением митохондрий. В клетках РПЭ обнаружена корреляция повышенного образования липофусцина со снижением аутофагии, что приводит к случайному накоплению агрегации белков и липидных капель, митохондриальной дисфункции, усилению окислительного стресса и дальнейшему повреждению клеток [12]. Наружные сегменты фоторецепторов постоянно фагоцитируются с помощью РПЭ (гетерофагия). Если пул РПЭ уменьшается или стареет, нагрузка на оставшиеся клетки становится еще больше, что может привести к агрегации липофусцина в лизосомах, нарушению структуры и гибели клеток. Основными путями гибели фоторецепторов и РПЭ являются некроз и апоптоз, а также пироцитоз.

Апоптоз — это запрограммированная гибель клеток, включающая в себя ингибирование роста и деления, которая активируется экспрессией различных провоспалительных белков, что влечет за собой контролируемую смерть без утечки их содержимого в окружающую среду, которая привела бы к разрушению клеточной мембраны. Апоптоз обеспечивает поддержание клеточного гомеостаза, стимуляцию клеточной регенерации. Апоптотические клетки утилизируются соседними клетками эндотелия, фибробластами, макрофагами. Длительно протекающий процесс апоптоза в очаге воспаления может привести к формированию фиброза, что связывают со способностью макрофагов, фагоцитировавших апоптотические клетки, секретировать TGF-β2 и другие факторы. Процесс апоптоза инициируется как внутренними, так и внешними механизмами: внутренний зависит от факторов, секретируемых митохондриями; внешний путь активируют стрессоры, такие как гипоксия, токсины, радиация, АФК и вирусы.

Пироптоз — это процесс некротической запрограммированной гибели клеток, при котором в результате воспаления происходит нарушение целостности плазматической мембраны и быстрое высвобождение наружу содержимого клетки. Характерной чертой пироптоза является зависимое от каспазы-1 активное выделение клеткой IL-1β и IL-18, что приводит к воспалению [25] и замыкает «порочный круг».

Чтобы приспособить к практике эти различные патофизиологические механизмы, M.P. Rozing и соавторами разработана модель, демонстрирующая, как различные факторы риска могут вписываться в два разных, но последовательно действующих механизма: случайное накопление повреждений и последующую воспалительную реакцию хозяина [16]. Случайное накопление молекулярных повреждений — первый шаг в развитии возрастных нарушений и неизбежный побочный эффект метаболизма. Этот процесс может быть ускорен стрессом, неблагоприятными условиями окружающей среды. Дальнейшее развитие процесса зависит от последующей воспалительной реакции хозяина (второй этап), который определяется различиями в характеристиках иммунологического ответа индивидуума, обусловленными как врожденными, так и возрастными изменениями

иммунной системы. При наличии генетических вариантов, повышающих активность комплемента, или возрастных повышенных уровней факторов комплемента друзы могут вызвать немедленную активацию системы комплемента, что инициирует воспалительный каскад. Кроме роли секреторного фенотипа старения на уровне РПЭ доказана роль хронического вялотекущего системного воспаления.

Провоспалительный фон и системное воспаление

Ряд исследователей продемонстрировали повышенную активацию системного комплемента у пациентов с ВМД, сформулировав гипотезу, которая предполагает, что «ВМД является системным заболеванием с местным проявлением болезни в стареющей макуле». А.В. Шевченко и соавторами показано, что носители разных генотипов в полиморфных регуляторных участках генов обладают различным базовым уровнем продукции цитокинов, что, в свою очередь, может оказывать влияние на характер развития патологического процесса [25]. Риск развития ВМД увеличивается у носителей генетических вариантов, которые влияют на различные аспекты системы комплемента: негативную регуляцию активации комплемента CFH и CFI, образование конвертазы (CFB), C2 и C3, а также на образование MAC (C5b-9) [21]. Полиморфизм Y402H в гене, кодирующем CFH, является регулятором альтернативного пути комплемента. Гетерозиготные носители варианта риска CC имеют повышенный в 2—4 раза риск ВМД, в то время как у носителей гомозигот риск увеличивается в 3—7 раз. Полиморфизм риска CC связан с повышенными системными уровнями провоспалительных цитокинов: IL-6, IL-18 и TNF-α [26].

Наличие провоспалительной среды глаза с сильными хемоаттрактантами привлекает компоненты системной иммунной системы. Модели лазерно-индуцированной ХНВ показывают, что моноциты рекрутируются из системного кровотока и дифференцируются в активные макрофаги в местах повреждения сетчатки. Экспериментальное истощение системных моноцитов снижает количество макрофагов, уровень VEGF и активности неоваскуляризации [27]. Подобные результаты были продемонстрированы на нейтрофильных гранулоцитах. Лимфоциты встречаются в меньших количествах, но также считаются важным «игроком» в прогрессировании ВМД [28]. Активация рецепторов распознавания способствует секреции цитокинов и хемокинов, таких как IL-1β, IL-6, IL-8, TNF-α и IL-12. IL-1β и TNF-α, которые активируют эндотелиальные клетки, молекулы адгезии лейкоцитов, усиливают экспрессию факторов роста, привлекают нейтрофилы, а за ними моноциты в очаг воспаления. Привлечение системных моноцитов — значимый компонент, поскольку измененный системный профиль может являться важным аспектом, способствующим нарушению баланса и патологической сверхэкспрессии различных ангиогенных факторов [29].

Факторы роста и роль ретинального пигментного эпителия

В норме для поддержания гомеостаза РПЭ секретирует различные цитокины и факторы роста, которые обеспечивают структурную стабильность для поддержания снабжения и циркуляции питательных веществ и выживания фоторецепторов [30]. Эти факторы включают фактор роста пигментного эпителия (pigment epithelium-derived factor, PEDF), VEGF, фактор роста эпителия хрусталика (lens epithelium derived growth factor, LEDGF), фактор роста тромбоцитов (platelet-derivated growth factor, PDGF), цилиарный нейротрофический фактор (ciliary neurotrophic factor, CNTF), FGF, тканевый ингибитор металлопротеиназы (tissue inhibitor of metalloproteinase, TIMP), инсулиноподобный фактор роста-1 (insulin-like growth factor 1, IGF-1) и представители семейства интерлейкинов. PEDF секретируется в апикальный слой для поддержания фенестрированной структуры хориокапилляров. TGF-β регулирует воспаление и секрецию внеклеточного матрикса, совместно с TIMP регулирует обмен во внеклеточном матриксе. PDGF регулирует рост и репарацию клеток, являясь антагонистом VEGF. Нейропротекторные ростовые факторы PEDF, CNTF, IGF-1, FGF и LEDGF осуществляют защиту фоторецепторов. VEGF секретируется РПЭ и контролирует проницаемость хориокапилляров, его сверхэкспрессия является ключевым фактором развития ХНВ и объектом основных направлений исследований по изучению нВМД [30].

Неоангиогенез и VEGF

Развитие неоваскулярной поддержки или ангиогенеза играет важную роль в поддержке гомеостаза. Васкулогенез, образование кровеносных сосудов из эндотелиальных клеток *de novo*, и ангиогенез, процесс образования новых кровеносных сосудов, имеют решающее значение для обеспечения физиологического гомеостаза, но становятся патогенными при неоваскулярных заболеваниях сетчатки. VEGF был идентифицирован, изолирован и клонирован более 25 лет назад [31]. Семейство секретируемых гликопротеинов VEGF включает пять членов: VEGF-A, VEGF-B, VEGF-C, VEGF-D и плацентарный фактор роста (placental growth factor, PlGF). VEGF являются наиболее специфическими и важными регуляторами ангиогенеза, проявляющими свой биологический

эффект через взаимодействие с трансмембранными рецепторами тирозинкиназ, которые активируют патологический каскад. Наиболее мощным проангиогенным белком является VEGF-A, в тканях он подвергается альтернативному сплайсингу экзонов, что приводит к образованию множественных изоформ (VEGF121, VEGF165, VEGF189 и VEGF206). VEGF-A опосредует ангиогенез, способствуя миграции, пролиферации и выживанию эндотелиальных клеток, обладает провоспалительными свойствами. Он стимулирует экспрессию ICAM-1 и молекул адгезии сосудистых клеток 1-го типа (vascular cell adhesion molecule 1, VCAM-1), активируя воспалительный каскад, инициируя раннюю адгезию лейкоцитов сетчатки и способствуя развитию васкулопатии [32]. В 1992 г. рецептор VEGF1 (R1) был идентифицирован как рецептор VEGF-тирозинкиназы с высоким сродством, но позже было доказано, что более низкоаффинный, высокогомологичный VEGFR2 является основным сигнальным рецептором для VEGF [33]. VEGFR1 и VEGFR2 преимущественно экспрессируются эндотелиальными клетками. VEGF-A связывается как с VEGFR1, так и с VEGFR2. VEGF-B и PlGF связываются с VEGFR1, а VEGF-C и VEGF-D — с VEGFR3 (участвующим в лимфангиогенезе), но могут связываться с VEGFR2 после протеолитического расщепления. Связывающий гепарин VEGF-A или PlGF также может связываться с нейропилином 1 (NRP-1) независимо от активации VEGFR2, что увеличивает их аффинность связывания. NRP-2 выполняет сходную роль в регуляции лимфангиогенеза посредством взаимодействия с VEGFR3 [34]. VEGFR2 — основной сигнальный рецептор, активация которого способствует митогенезу и изменению проницаемости эндотелиальных клеток сосудов. Патогенные эффекты, опосредованные VEGF, в первую очередь связаны с его влиянием на проницаемость сосудов и неоангиогенез. VEGF-B был открыт в 1996 г. как гомолог VEGF-A. VEGF-B обильно экспрессируется в большинстве тканей и органов и продуцируется в виде секретируемого гомодимера [35]. Благодаря альтернативному сплайсингу ген *VEGF-B* дает две изоформы: VEGF-B167 и VEGF-B186. Подобно VEGF-A, VEGF-B связывается с VEGFR-1 и NRP-1. Из-за высокой гомологии последовательности и сходного с VEGF-A характера связывания рецептора VEGF-B первоначально считался также ангиогенным фактором [36], но исследования его ангиогенной активности привели к противоречивым результатам. Так, субретинальная инъекция аденоассоциированных вирусов, кодирующих VEGF-B167 или VEGF-B186, усиливает неоваскуляризацию сетчатки и хориоидеи, вызванную ишемией и лазерным повреждением, но целенаправленное ингибирование VEGF-B с помощью РНК или нейтрализующих антител подавляет неоваскуляризацию хориоидеи и сетчатки у мышей [37]. Существует немного доказательств, подтверждающих, что VEGF-B способен индуцировать пролиферацию или миграцию сосудистых клеток — важных этапов ангиогенеза. «Ангиогенная» активность VEGF-B, вероятно, связана с его мощным антиапоптическим действием и поддержанием структуры новообразованных клеток, в связи с чем целевое ингибирование VEGF-B может также иметь терапевтическое значение. Одним из возможных механизмов действия может быть VEGFR-1, который выполняет двойную функцию в развитии сосудов и гомеостазе. Помимо эффекта выживания в патологических условиях, VEGFR-1 может также действовать как рецептор-ловушка VEGF-A для подавления ангиогенеза, соответственно VEGF-B может вносить вклад в опосредованные VEGFR-1 антиростовые и антиангиогенные эффекты [38].

VEGF-C, VEGF-D и родственные им рецепторы были обнаружены в стекловидном теле человека, а более высокая экспрессия VEGF-C и VEGF-D отмечалась в РПЭ у пациентов с ВМД. Кроме того, уровень VEGF-C у пациентов с нВМД выше в общей системе кровообращения и в тканях сетчатки по сравнению с пациентами с его отсутствием [39]. Исследования показали, что VEGF-C и VEGF-D являются критическими медиаторами ангиогенеза и их количество увеличивается в ответ на ингибирование VEGF-A. Кроме того, VEGF-C может индуцировать образование фенестраций эндотелиальных клеток, что увеличивает проницаемость сосудов, сосудистый ликедж и способствует образованию отека. Подобно VEGF-A, VEGF-C также активируется медиаторами воспаления. Таким образом, избирательная блокада VEGF-A может запускать компенсаторную активацию других членов семейства VEGF, внося свой вклад в недостаточную чувствительность к препарату при антиангиогенной терапии. OPT-302 — это первый биологический препарат, который селективно связывает и ингибирует VEGF-C и VEGF-D, предотвращая связывание лиганда с эндогенными рецепторами VEGFR-2 и VEGFR-3 при лечении неоваскулярных заболеваний. Доклинические исследования *in vivo* продемонстрировали снижение индуцированной лазером ХНВ и сосудистого ликеджа, что открывает перспективы возможного использования, комбинированной терапии, направленной на ингибицию нескольких факторов [39].

Плацентарный фактор роста

PlGF является членом семейства VEGF, впервые обнаруженным в плаценте, где повышение его уровня соответствует плацентарному ангиогенезу. Это плейотропный фактор, который влияет на разные типы клеток и регулирует различные биологические процессы посредством передачи сигналов через VEGFR-1. Ген *PlGF* человека кодирует четыре изоформы

с различными свойствами и имеет четыре варианта сплайсинга: PlGF-1 (PlGF131), PlGF-2 (PlGF152), PlGF-3 (PlGF203) и PlGF-4 (PlGF224) [40]. PlGF также может образовывать гетеродимеры с VEGF-A. Все изоформы связываются с VEGFR1, в то время как PlGF-2 и PlGF-4 дополнительно связываются с нейропилинами (NP-1 и NP-2), которые являются корецепторами VEGFR1, высоко экспрессируемыми нейронами. Уровни PlGF низкие в нормальных тканях взрослого человека, значимой корреляции между уровнями экспрессии PlGF и VEGF-A не выявлено. Одна из основных функций PlGF — регуляция роста и созревания сосудов, и, следовательно, этот цитокин связан с проангиогенной активностью, привлечением миелоидных предшественников к растущим эндотелиальным клеткам и коллатеральным сосудам. Кроме того, PlGF регулирует репарацию, фиброобразование, хемотаксис пигментных клеток сетчатки, выживаемость кортикальных нейронов [41]. Предположительно, PlGF конкурентно связывает VEGFR1 и повышает доступность VEGF-A для связывания и активации VEGFR2, усиливая ангиогенный стимул. В настоящее время не существует одобренного терапевтического средства для лечения ретинопатий, нацеленного исключительно на PlGF; рекомбинантное гуманизированное антитело против PlGF (THR-317; Oxurion N.V.) в настоящее время проходит клинические исследования для лечения диабетического макулярного отека [42].

Галектин-1

Галектин-1, член семейства β-галактозид-связывающих лектинов, кодируется геном *LGALS1* и широко экспрессируется в различных клетках и тканях, в частности в РПЭ. Галектин-1 имеет широкий спектр биологических функций, включая пролиферацию и апоптоз клеток, он потенцирует связанные с ними патологические состояния, играет решающую роль в ангиогенезе через лектин-зависимое связывание с N-гликанами рецептора VEGFR2, активируя передачу сигнала в эндотелиальных клетках сосудов.

Индуцируемый гипоксией фактор 1α (hypoxia-inducible factor 1α HIF-1α) и IL-1β являются регуляторами повышенной экспрессии галектина-1. Показана активация галектина-1 в эндотелиальных клетках сосудов сетчатки, клетках Мюллера, культивируемых в условиях гипоксии [43]. A. Kanda и соавторы индуцировали экспрессию галектина-1 в глиальных клетках Мюллера посредством активации ферментов после запуска воспалительного каскада реакций [44]. M. Hollborn и соавторы отметили повышение уровня его экспрессии в клетках РПЭ, протекающее параллельно и коррелирующее со значимым повышением концентрации PlGF [45]. Соответственно, ингибирование избыточно продуцируемого PlGF теоретически подавляет не только порочный цикл его аутоиндукции, но и продукцию галектина-1 в клетках РПЭ, таким образом уменьшая патологический ангиогенез и фиброз.

Экспериментальные исследования подтвердили биологическое значение галектина-1 и для фиброза, управляемого TGF-β в патогенезе нВМД, что указывает на потенциал его использования в качестве альтернативной и дополнительной мишени при лечении нВМД, резистентной к анти-VEGF-терапии [46].

Представляет интерес исследование R. Motohashi и соавторов, которые определили уровень воспалительных факторов во влаге передней камеры у пациентов с нВМД, получавших три загрузочные инъекции 0,5 мг ранибизумаба или 2,0 мг афлиберцепта. Исходно уровни VEGF, MCP-1, PDGF-AA и IL-8 были значительно выше в группе ВМД и достоверно коррелировали друг с другом. В обеих группах исследования уровень VEGF значительно снизился через 1 мес после инъекции, но MCP-1 и PDGF-AA значимо снизились через 2 мес только в группе пациентов, получавших афлиберцепт [47]. Хотя афлиберцепт в первую очередь является средством против VEGF-A, он также подавляет биологическую активность других членов семейства VEGF, включая PlGF. Это рекомбинантный белок, который содержит определенные области внеклеточных доменов человеческого VEGFR-1 и VEGFR-2, слитые с Fc-частью человеческого иммуноглобулина G1 (IgG1). Афлиберцепт демонстрирует высокое сродство не только к VEGF-A, VEGF-B, но и к PlGF, который является модулятором воспаления, стимулирует тканевый фактор, индукцию и хемотаксис моноцитов/макрофагов [42]. Показано, что афлиберцепт связывается с галектином-1 с более высоким сродством, чем с VEGFR1-Fc или VEGFR2-Fc. Кроме того, галектин-1 увеличивает фосфорилирование VEGFR2 в эндотелиальных клетках микрососудов сетчатки человека, в то время как афлиберцептом это изменение блокируется [44]. Также сообщалось, что связывание VEGF с VEGFR-2 индуцирует продукцию воспалительных факторов, таких как MCP-1, через NF-κB, следовательно, афлиберцепт может также подавлять фосфорилирование VEGFR2 с помощью галектина-1, что объясняет снижение уровней MCP-1 и PDGF-A при лечении афлиберцептом и является одной из возможных дополнительных причин его более продолжительного действия. В ряде исследований была показана эффективность афлиберцепта в реальной клинической практике по сравнению с ранибизумабом при более тяжелом течении заболевания и отсутствии эффекта от монотерапии, что согласуется с результатами исследования P. Pongsachareonnont и соавторов, продемонстрировавших корреляцию высокого уровня PlGF во внутриглазной жидкости у пациентов с нВМД с плохим ответом на терапию ранибизумабом [48].

Ангиопоэтины

Ангиопоэтины представляют собой семейство факторов роста, которые являются ключевым регулятором развития сосудов и поддержания их проницаемости, гомеостаза и воспаления. Путь Ang/Tie — ключевой участник многоступенчатого ангиогенного каскада — состоит из двух рецепторов тирозинкиназы I типа (Tie1, Tie2), четырех лигандов (Ang-1, Ang-2, Ang-3, Ang-4) и протеинтирозинфосфатазы (VE-PTP). Ang-1 экспрессируется перицитами, мезенхимальными и гладкомышечными клетками [49]. Ang-1 играет защитную роль в патологическом ангиогенезе и поддерживает фенотип покоящихся зрелых сосудов путем передачи сигналов с Ang-1 на рецептор Tie2, агонистом которого является [50]. Ang-2, напротив, действует как провоспалительный цитокин, его активация в условиях гипоксии и гипергликемии приводит к более высокому соотношению Ang-2/Ang-1, которое негативно действует на передачу сигналов Ang-1/Tie2, формируя обратную связь, приводящую к увеличению проницаемости и дестабилизации сосудов. Ang-2 экспрессируется на низких уровнях эндотелиальными клетками только в глубоком сосудистом сплетении и действует как контекстно-зависимый слабый агонист или антагонист Tie2, повышает чувствительность к VEGF-A, усиливая его влияние. Независимо от Tie2, Ang-2 может связываться с интегринами (белками, которые связывают внеклеточный матрикс с белками цитоскелета) и активировать их, чтобы способствовать дестабилизации эндотелия за счет индукции миграции эндотелиальных клеток, провокации ангиогенеза, уменьшения концентрации кадгеринов на стыках эндотелиальных клеток [51].

Доклинические исследования с использованием модели острого глазного воспаления и моделей ХНВ предполагают роль пути Ang-2/Tie-2 и пути VEGF через иммунную модуляцию и противовоспалительные механизмы. Основным направлением современных исследований стали изучение и разработка новых препаратов, действие которых направлено на ингибирование Ang-2, что позволяет большему количеству Ang-1 активировать рецептор Tie-2 для реализации его эффектов. Другой подход основан на ингибировании фермента — эндотелиального протеина тирозинфосфатазы (vascular endothelial-protein tyrosine phosphatase, VE-PTP), который инактивирует рецептор Tie-2. VE-PTP, как и Ang-2, является негативным регулятором, который усиливает свое действие при состояниях гипоксии и через инактивацию рецептора Tie-2 приводит к повышенной чувствительности к VEGF и другим воспалительным цитокинам, которые стимулируют сосудистый ликедж и неоваскуляризацию [52]. В условиях гомеостаза Ang-1 экспрессируется на более высоких уровнях, чем Ang-2, но при патологических состояниях, включая ишемию/гипоксию, гипергликемию и воспаление, происходит так называемое ангиогенное переключение, сверхэкспрессия сосудистых факторов роста и Ang-2, тогда как Ang-1 продолжает экспрессироваться на относительно постоянном уровне. Ang-2 может действовать как слабый агонист или антагонист Tie2 в зависимости от наличия или отсутствия воспаления. Когда воспалительный цитокин TNF-α запускает инактивацию Tie1 и экспрессию Ang-2, он действует как конкурентный антагонист Ang-1, связываясь с рецептором Tie2, не вызывая его фосфорилирования и тем самым нарушает передачу сигналов Ang-1/Tie2, что приводит к дестабилизации сосудов за счет потери перицитов, увеличения проангиогенных и воспалительных цитокинов и ослабления соединений эндотелиальных клеток. Кроме того, Ang-2 является модулятором и усилителем воспаления, играющим жизненно важную роль в полном ответе на VEGF. Таким образом, активация Tie2 посредством передачи сигналов Ang-1/Tie2 работает как «молекулярный тормоз» против воспаления и дестабилизации сосудов, тогда как в патологических условиях активация Ang-2 освобождает этот тормоз, вытесняя Ang-1 и тем самым ингибируя Ang-1 [52].

Клинические и доклинические данные свидетельствуют о потенциальной пользе комплексного подхода за счет воздействия на каскад ангиопоэтин/Tie и VEGF-A по сравнению с монотерапией анти-VEGF, отчасти из-за синергетической природы этих путей.

Заключение

Разработка альтернативных путей анти-VEGF-терапии способствует дальнейшему совершенствованию стратегий лечения нВМД. Из-за высокой стоимости, неполного ответа части пациентов и бремени лечения, связанного с частым введением, по-прежнему существует значительная потребность в альтернативных стратегиях лечения неоваскулярных экссудативных заболеваний. Персонализированная терапия должна быть основана на включении всей доступной информации о пациенте (генетический фон, факторы окружающей среды, стадирование на основе мультимодальной визуализации, наличие воспалительного фона, состояние местного и системного иммунитета) и направлена на определение таргетных мишеней воздействия. Учитывая гетерогенность ВМД и сложность воздействия на возраст-зависимые физиологические процессы, старение и нарушения иммунитета, наиболее реальным представляется дальнейшее развитие антиангиогенной терапии с расширением спектра мишеней воздействия, пролонгации их действия и совершенствования системы доставки.

Статья подготовлена при поддержке АО «Байер», осуществившей техническую редакцию статьи.
The article was prepared with the support of JSC «Bayer». Bayer provided the technical revision of the article.

ЛИТЕРАТУРА/REFERENCES

1. Эфендиева М.Х., Будзинская М.В., Кадышев В.В., Зинченко Р.А., Савочкина О.А., Пупышева А.Д. Молекулярно-генетические аспекты возрастной макулярной дегенерации и глаукомы. *Вестник офтальмологии*. 2019;135(3):121-127.
Efendieva MKh, Budzinskaia MV, Kadyshev VV, Zinchenko RA, Savochkina OA, Pupysheva AD. Molecular and genetic aspects of age-related macular degeneration and glaucoma. (In Russian only). *The Russian Annals of Ophthalmology = Vestnik oftal'mologii*. 2019;135(3):121-127. (In Russ., In Engl.)
https://doi.org/10.17116/oftalma2019135031121
2. Bhutto I, Lutty G. Understanding age-related macular degeneration (AMD): relationships between the photoreceptor/retinal pigment epithelium/Bruch's membrane/choriocapillaris complex. *Mol Aspects Med*. 2012;33(4):295-317. https://doi.org/10.1016/j.mam.2012.04.005
3. Kauppinen A, Paterno JJ, Blasiak J, et al. Inflammation and its role in age-related macular degeneration. *Cell Mol Life Sci*. 2016;73(9):1765-1786. https://doi.org/10.1007/s00018-016-2147-8
4. Зайцева О.В., Нероева Н.В., Охотимская Т.Д. и др. Анти-VEGF-терапия неоваскулярной возрастной макулярной дегенерации: причины недостаточной эффективности. *Вестник офтальмологии*. 2021; 137(5):152-159.
Zaytseva OV, Neroeva NV, Okhotsimskaya TD, et al. Anti-VEGF therapy for neovascular age-related macular degeneration: causes of incomplete response. *The Russian Annals of Ophthalmology = Vestnik oftal'mologii*. 2021; 137(5):152-159. (In Russ.).
https://doi.org/10.17116/oftalma2021137051152
5. Wakatsuki Y, Shinojima A, Kawamura A, et al. Correlation of Aging and Segmental Choroidal Thickness Measurement using Swept Source Optical Coherence Tomography in Healthy Eyes. *PLoS One*. 2015;10(12):e0144156. https://doi.org/10.1371/journal.pone.0144156
6. Tchkonia T, Zhu Y, van Deursen J, et al. Cellular senescence and the senescent secretory phenotype: therapeutic opportunities. *J Clin Invest*. 2013; 123(3):966-972.
https://doi.org/10.1172/JCI64098
7. Телегина Д.В., Кожевникова О.С., Колосова Н.Г. Изменения нейротрофического обеспечения сетчатки с возрастом и при развитии возрастной макулярной дегенерации. *Патогенез*. 2019;17(4):14-20.
Telegina DV, Kozhevnikova OS, Kolosova NG. Alterations of retinal neurotrophic supply with age and during development of age-related macular degeneration. *Pathogenesis = Patogenez*. 2019;17(4):14-20. (In Russ.)
https://doi.org/10.25557/2310-0435.2019.04.14-20
8. Boyer NP, Higbee D, Currin MB, et al. Lipofuscin and N-retinylidene-N-retinylethanolamine (A2E) accumulate in retinal pigment epithelium in absence of light exposure: their origin is 11-cis-retinal. *J Biol Chem*. 2012; 287(26):22276-22286.
https://doi.org/10.1074/jbc.M111.329235
9. Liu J, Itagaki Y, Ben-Shabat S, et al. The biosynthesis of A2E, a fluorophore of aging retina, involves the formation of the precursor, A2-PE, in the photoreceptor outer segment membrane. *J Biol Chem*. 2000;275(38):29354-29360. https://doi.org/10.1074/jbc.M910191199
10. Miceli MV, Liles MR, Newsome DA. Evaluation of oxidative processes in human pigment epithelial cells associated with retinal outer segment phagocytosis. *Exp Cell Res*. 1994;214(1):242-249.
https://doi.org/10.1006/excr.1994.1254
11. Minasyan L, Sreekumar PG, Hinton DR, et al. Protective Mechanisms of the Mitochondrial-Derived Peptide Humanin in Oxidative and Endoplasmic Reticulum Stress in RPE Cells. *Oxid Med Cell Longev*. 2017;2017:1675230. https://doi.org/10.1155/2017/1675230
12. Blasiak J, Pawlowska E, Szczepanska J, et al. Interplay between Autophagy and the Ubiquitin-Proteasome System and Its Role in the Pathogenesis of Age-Related Macular Degeneration. *Int J Mol Sci*. 2019;20(1):210.
https://doi.org/10.3390/ ijms20010210
13. Banevicius M, Gedvilaite G, Vilkeviciute A, et al. Association of relative leukocyte telomere length and genetic variants in telomere-related genes (TERT, TERT-CLPTM1, TRF1, TNKS2, TRF2) with atrophic age-related macular degeneration. *Ophthalmic Genet*. 2021;42(2):189-194.
https://doi.org/10.1080/13816810.2021.1881976
14. Weng X, Zhang H, Kan M, et al. Leukocyte telomere length is associated with advanced age-related macular degeneration in the Han Chinese population. *Exp Gerontol*. 2015;69:36-40.
https://doi.org/10.1016/j.exger.2015.06.004
15. Wang J, Feng Y, Han P, et al. Photosensitization of A2E triggers telomere dysfunction and accelerates retinal pigment epithelium senescence. *Cell Death Dis*. 2018;9(2):178.
https://doi.org/10.1038/s41419-017-0200-7
16. Rozing MP, Durhuus JA, Krogh Nielsen M, et al. Age-related macular degeneration: A two-level model hypothesis. *Prog Retin Eye Res*. 2020;76: 100825.
https://doi.org/10.1016/j.preteyeres.2019.100825
17. Huang J, Xie Y, Sun X, et al. DAMPs, ageing, and cancer: The 'DAMP Hypothesis'. *Ageing Res Rev*. 2015;24(Pt A):3-16.
https://doi.org/10.1016/j.arr.2014.10.004
18. Mogensen TH. Pathogen recognition and inflammatory signaling in innate immune defenses. *Clin Microbiol Rev*. 2009;22(2):240-273, Table of Contents.
https://doi.org/10.1128/CMR. 00046-08
19. Handa JT, Bowes Rickman C, Dick AD, et al. A systems biology approach towards understanding and treating non-neovascular age-related macular degeneration. *Nat Commun*. 2019;10(1):3347.
https://doi.org/10.1038/s41467-019-11262-1
20. Chen M, Glenn JV, Dasari S, et al. RAGE regulates immune cell infiltration and angiogenesis in choroidal neovascularization. *PLoS One*. 2014;9(2): e89548.
https://doi.org/10.1371/journal.pone.0089548
21. Hageman GS, Anderson DH, Johnson LV, et al. A common haplotype in the complement regulatory gene factor H (HF1/CFH) predisposes individuals to age-related macular degeneration. *Proc Natl Acad Sci USA*. 2005; 102(20):7227-7232.
https://doi.org/10.1073/pnas.0501536102
22. Geerlings MJ, de Jong EK, den Hollander AI. The complement system in age-related macular degeneration: A review of rare genetic variants and implications for personalized treatment. *Mol Immunol*. 2017;84:65-76.
https://doi.org/10.1016/j. molimm.2016.11.016
23. Mullins RF, Schoo DP, Sohn EH, et al. The membrane attack complex in aging human choriocapillaris: relationship to macular degeneration and choroidal thinning. *Am J Pathol*. 2014;184(11):3142-3153.
https://doi.org/10.1016/j.ajpath.2014.07.017
24. Lynch AM, Mandava N, Patnaik JL, et al. Systemic activation of the complement system in patients with advanced age-related macular degeneration. *Eur J Ophthalmol*. 2020;30(5):1061-1068.
https://doi.org/10.1177/1120672119857896
25. Шевченко А.В., Прокофьев В.Ф., Коненков В.И. и др. Полиморфизм генов цитокинов у пациентов с возрастной макулярной дегенерацией. *Вестник офтальмологии*. 2016;132(2):8-13.
Shevchenko AV, Prokof'ev VF, Konenkov VI, et al. Cytokine gene polymorphisms in patients with age-related macular degeneration. *The Russian Annals of Ophthalmology = Vestnik oftal'mologii. 2016*;132(2):8-13. (In Russ.).
https://doi.org/10.17116/oftalma201613228-13
26. Cao S, Ko A, Partanen M, Pakzad-Vaezi K, et al. Relationship between systemic cytokines and complement factor H Y402H polymorphism in patients with dry age-related macular degeneration. *Am J Ophthalmol*. 2013;156(6): 1176-1183.
https://doi.org/10.1016/j.ajo.2013.08.003
27. Espinosa-Heidmann DG, Suner IJ, Hernandez EP, et al. Macrophage depletion diminishes lesion size and severity in experimental choroidal neovascularization. *Invest Ophthalmol Vis Sci*. 2003;44(8):3586-3592.
https://doi.org/10.1167/iovs.03-0038
28. Zhou J, He S, Zhang N, et al. Neutrophils compromise retinal pigment epithelial barrier integrity. *J Biomed Biotechnol*. 2010;2010:289360.
https://doi.org/10.1155/2010/289360
29. Zhao Z, Liang Y, Liu Y, et al. Choroidal γδ T cells in protection against retinal pigment epithelium and retinal injury. *FASEB J*. 2017;31(11):4903-4916.
https://doi.org/10.1096/fj.201700533R
30. Kim J, Lee YJ, Won JY. Molecular Mechanisms of Retinal Pigment Epithelium Dysfunction in Age-Related Macular Degeneration. *Int J Mol Sci*. 2021;22(22):12298.
https://doi.org/10.3390/ ijms222212298
31. Ferrara N, Mass RD, Campa C, Kim R. Targeting VEGF-A to treat cancer and age-related macular degeneration. *Annu Rev Med*. 2007;58:491-504.
https://doi.org/10.1146/annurev.med.58.061705.145635
32. Apte RS, Chen DS, Ferrara N. VEGF in Signaling and Disease: Beyond Discovery and Development. *Cell*. 2019;176(6):1248-1264.
https://doi.org/10.1016/j.cell.2019.01.021

33. Cao Y. Positive and negative modulation of angiogenesis by VEGFR1 ligands. *Sci Signal*. 2009;2(59):re1. https://doi.org/10.1126/scisignal.259re1

34. Klettner A, Kaya L, Flach J, et al. Basal and apical regulation of VEGF-A and placenta growth factor in the RPE/choroid and primary RPE. *Mol Vis*. 2015;21:736-748.

35. Nash AD, Baca M, Wright C, Scotney PD. The biology of vascular endothelial growth factor-B (VEGF-B). *Pulm Pharmacol Ther*. 2006;19(1):61-9. https://doi.org/10.1016/j.pupt.2005.02.007

36. Zhong X, Huang H, Shen J, et al. Vascular endothelial growth factor-B gene transfer exacerbates retinal and choroidal neovascularization and vasopermeability without promoting inflammation. *Mol Vis*. 2011;17:492-507.

37. Zhang F, Tang Z, Hou X, et al. VEGF-B is dispensable for blood vessel growth but critical for their survival, and VEGF-B targeting inhibits pathological angiogenesis. *Proc Natl AcadSci USA*. 2009;106(15):6152-6157. https://doi.org/10.1073/pnas.081306110

38. Fong GH, Rossant J, Gertsenstein M, et al. Role of the Flt-1 receptor tyrosine kinase in regulating the assembly of vascular endothelium. *Nature*. 1995;376(6535):66-70. https://doi.org/10.1038/376066a0

39. Dugel PU, Boyer DS, Antoszyk AN, et al. Phase 1 Study of OPT-302 Inhibition of Vascular Endothelial Growth Factors C and D for Neovascular Age-Related Macular Degeneration. *Ophthalmol Retina*. 2020;4(3):250-263. https://doi.org/10.1016/j.oret.2019.10.008

40. Cunningham F, Van Bergen T, Canning P, et al. The Placental Growth Factor Pathway and Its Potential Role in Macular Degenerative Disease. *Curr Eye Res*. 2019;44(8):813-822. https://doi.org/10.1080/02713683.2019.161419

41. De Falco S. The discovery of placenta growth factor and its biological activity. *Exp Mol Med*. 2012;44(1):1-9. https://doi.org/10.3858/emm.2012.44.1.025

42. Patel P, Sheth V. New and Innovative Treatments for Neovascular Age-Related Macular Degeneration (nAMD). *J Clin Med*. 2021;10(11):2436. https://doi.org/10.3390/jcm10112436

43. Camby I, Le Mercier M, Lefranc F, Kiss R. Galectin-1: a small protein with major functions. *Glycobiology*. 2006;16(11):137R-157R. https://doi.org/10.1093/glycob/cwl025

44. Kanda A, Noda K, Saito W, Ishida S. Aflibercept Traps Galectin-1, an Angiogenic Factor Associated with Diabetic Retinopathy. *Sci Rep*. 2015;5:17946. https://doi.org/10.1038/srep17946

45. Hollborn M, Tenckhoff S, Seifert M, et al. Human retinal epithelium produces and responds to placenta growth factor. *Graefes Arch Clin Exp Ophthalmol*. 2006;244(6):732-741. https://doi.org/10.1007/s00417-005-0154-9

46. Rakic JM, Lambert V, Devy L, et al. Placental growth factor, a member of the VEGF family, contributes to the development of choroidal neovascularization. *Invest Ophthalmol Vis Sci*. 2003;44(7):3186-3193. https://doi.org/10.1167/iovs.02-1092

47. Motohashi R, Noma H, Yasuda K, et al. Dynamics of Inflammatory Factors in Aqueous Humor during Ranibizumab or Aflibercept Treatment for Age-Related Macular Degeneration. *Ophthalmic Res*. 2017;58(4):209-216. https://doi.org/10.1159/000478705

48. Pongsachareonnont P, Mak MYK, Hurst CP, Lam WC. Neovascular age-related macular degeneration: intraocular inflammatory cytokines in the poor responder to ranibizumab treatment. *Clin Ophthalmol*. 2018;12:1877-1885. https://doi.org/10.2147/OPTH.S171636

49. Lee J, Park DY, Park DY, et al. Angiopoietin-1 suppresses choroidal neovascularization and vascular leakage. *Invest Ophthalmol Vis Sci*. 2014;55(4):2191-2199. https://doi.org/10.1167/iovs.14-13897

50. Hussain RM, Neiweem AE, Kansara V, et al. Tie-2/Angiopoietin pathway modulation as a therapeutic strategy for retinal disease. *Expert Opin Investig Drugs*. 2019;28(10):861-869. https://doi.org/10.1080/13543784.2019.1667333

51. Frye M, Dierkes M, Küppers V, et al. Interfering with VE-PTP stabilizes endothelial junctions in vivo via Tie-2 in the absence of VE-cadherin. *J Exp Med*. 2015;212(13):2267-2287. https://doi.org/10.1084/jem.20150718

52. Campochiaro PA, Peters KG. Targeting Tie2 for Treatment of Diabetic Retinopathy and Diabetic Macular Edema. *Curr Diab Rep*. 2016;16(12):126. https://doi.org/10.1007/s11892-016-0816-5

Поступила 03.02.2022
Received 03.02.2022
Принята к печати 16.03.2022
Accepted 16.03.2022

Вестник офтальмологии
2022, Т. 138, №2, с. 131-138
https://doi.org/10.17116/oftalma2022138021131

Russian Annals of Ophthalmology =
Vestnik Oftal'mologii 2022, vol. 138, №2, pp. 131-138
https://doi.org/10.17116/oftalma2022138021131

Влияние материальных и кадровых ресурсов на доступность лечения катаракты (пример моделирования)

© Н.С. ХОДЖАЕВ[1], С.В. СВЕТЛИЧНАЯ[2], А.Д. ЧУПРОВ[3], С.Н. САХНОВ[4], Л.Д. ПОПОВИЧ[2]

[1]ФГАУ «НМИЦ «МНТК "Микрохирургия глаза"» им. акад. С.Н. Федорова»» Минздрава России, Москва, Россия;
[2]Национальный исследовательский университет «Высшая школа экономики», Москва, Россия;
[3]Оренбургский филиал ФГАУ «НМИЦ «МНТК "Микрохирургия глаза"» им. акад. С.Н. Федорова» Минздрава России, Оренбург, Россия;
[4]Краснодарский филиал ФГАУ «НМИЦ «МНТК "Микрохирургия глаза"» им. акад. С.Н. Федорова» Минздрава России, Краснодар, Россия

РЕЗЮМЕ

Всемирная организация здравоохранения рекомендует проводить мониторинг тенденций и оценку прогресса в вопросе оказания офтальмологической помощи, ориентированной на реальные потребности людей. Для решения этих задач авторами разработана и протестирована аналитическая модель «Катаракта», которая, с одной стороны, производит оценку потребностей населения в лечении катаракты, а с другой стороны — анализ наличных ресурсов для удовлетворения этих потребностей. Модель позволяет выявлять узкие места и прогнозировать необходимые ресурсы, оценивать степень удовлетворения потребности населения при текущих и прогнозных объемах медицинской помощи. С ее помощью можно анализировать, планировать или прогнозировать ресурсы медицинских организаций для лечения катаракты с одновременной оценкой последствий для удовлетворения потребностей больных с катарактой в лечении.

Ключевые слова: *катаракта, хирургическое лечение, планирование ресурсов, моделирование.*

ИНФОРМАЦИЯ ОБ АВТОРАХ:
Ходжаев Н.С. — e-mail: nskhodjaev@mail.ru; https://orcid.org/0000-0002-7614-628X
Светличная С.В. — e-mail: ssvetlichnaya@hse.ru
Чупров А.Д. — e-mail: ofmntkmg@esoo.ru; https://orcid.org/0000-0001-7011-4220
Сахнов С.Н. — e-mail: office@okocentr.ru; https://orcid.org/0000-0003-2100-2972
Попович Л.Д. — e-mail: ldpopovich@hse.ru; https://orcid.org/0000-0002-4566-8704
Автор, ответственный за переписку: Светличная С.В. — e-mail: ssvetlichnaya@hse.ru

КАК ЦИТИРОВАТЬ:
Ходжаев Н.С., Светличная С.В., Чупров А.Д., Сахнов С.Н., Попович Л.Д. Влияние материальных и кадровых ресурсов на доступность лечения катаракты (пример моделирования). *Вестник офтальмологии.* 2022;138(2):131–138. https://doi.org/10.17116/oftalma2022138021131

The impact of material and human resources on the availability of cataract treatment (simulation example)

© N.S. KHODZHAEV[1], S.V. SVETLICHNAYA[2], A.D. CHUPROV[3], S.N. SAKHNOV[4], L.D. POPOVICH[2]

[1]S.N. Fedorov National Medical Research Center «MNTK «Eye Microsurgery», Moscow, Russia;
[2]National Research University Higher school of Economics (HSE), Moscow, Russia;
[3]Orenburg branch of S.N. Fedorov National Medical Research Center «MNTK «Eye Microsurgery», Orenburg, Russia;
[4]Krasnodar branch S.N. Fedorov National Medical Research Center «MNTK «Eye Microsurgery», Krasnodar, Russia

ABSTRACT

The World Health Organization recommends monitoring the trends and assessing the progress of ophthalmic care focused on the actual needs of people. To solve these problems, the authors of this paper have proposed and tested an analytical model, named «Cataract», which on the one hand can help evaluate the needs of the population in terms of cataract treatment, and on the other — assist with analysis of the available resources to meet these needs. The model can help identify the bottlenecks and predict the required resources, as well as assess the degree of satisfaction of the population's needs with the current and projected amount of medical care. This model allows analyzing, planning or predicting the resources of healthcare facilities needed for the treatment of cataracts while simultaneously assessing its impact in order to meet the medical needs of patients with cataracts.

Keywords: *cataract, surgical treatment, resource planning, modeling.*

INFORMATION ABOUT THE AUTHORS:
Khodzhaev N.S. — e-mail: nskhodjaev@mail.ru; https://orcid.org/0000-0002-7614-628X
Svetlichnaya S.V. — e-mail: ssvetlichnaya@hse.ru
Chuprov A.D. — e-mail: ofmntkmg@esoo.ru; https://orcid.org/0000-0001-7011-4220

Sakhnov S.N. — e-mail: office@okocentr.ru; https://orcid.org/0000-0003-2100-2972
Popovich L.D. — e-mail: ldpopovich@hse.ru; https://orcid.org/0000-0002-4566-8704
Corresponding author: Svetlichnaya S.V. — e-mail: ssvetlichnaya@hse.ru

TO CITE THIS ARTICLE:
Khodzhaev NS, Svetlichnaya SV, Chuprov AD, Sakhnov SN, Popovich LD. The impact of material and human resources on the availability of cataract treatment (simulation example). *Russian Annals of Ophthalmology = Vestnik oftal'mologii*. 2022;138(2):131–138. (In Russ.). https://doi.org/10.17116/oftalma2022138021131

Повышение доступности эффективных технологий для ранней терапии ряда офтальмологических заболеваний позволяет избежать потери зрения у пациента.

Известно, что хирургическое лечение катаракты относится к числу эффективных (при сравнении затрат и результативности) медицинских вмешательств. Однако доступ к оперативным вмешательствам при катаракте в России явно недостаточен, и численность населения, нуждающегося в этом лечении, практически не меняется, оставаясь достаточно высокой. Так, число пациентов с катарактой в Российской Федерации, составлявшее в 2016 г. 2545 тыс. человек, к 2019 г. оценивалось в 2510 тыс. человек [1]. Ежегодное число впервые в жизни установленных случаев катаракты превышает 300 тыс. Количество проводимых в системе обязательного медицинского страхования (ОМС) операций растет, но низкими темпами: с 500 тыс. в 2016 г. до 592 тыс. в 2019 г. Очевидно, что такого темпа роста операционной активности в государственном сегменте недостаточно для кардинального решения вопроса удовлетворения потребностей населения в этом виде медицинской помощи.

Сохраняющийся среди населения России высокий показатель общей заболеваемости катарактой, т.е. болезнью, которая, по сути, является излечимым заболеванием, говорит о том, что в российской системе здравоохранения отсутствует баланс между спросом и предложением при оказании медицинской помощи таким пациентам. Часть больных вынуждены получать лечение вне рамок системы ОМС — за счет личных средств, в том числе и в частных медицинских организациях (МО). Однако в последнем случае такие обращения невозможно выделить из общего числа оперативных вмешательств для учета в системе государственного статистического наблюдения.

Очень важными для любого региона становятся проведение анализа потребности в объеме оперативных вмешательств с целью достижения баланса между спросом и предложением, сопоставление с имеющимися материальными и кадровыми ресурсами и прогноз сценарных вариантов изменения ситуации при разных вариантах использования этих ресурсов. Такой анализ необходим для выбора решений, наиболее адекватных проблемам, которые предстоит решать любому региону при реализации Национальных проектов.

Целью исследования явилась разработка модели аналитической системы для оценки и детального анализа текущей ситуации в условном регионе с хирургическим лечением катаракты и моделировании возможных изменений доступности медицинской помощи при разных вариантах использования материальных и кадровых ресурсов офтальмологической службы этого условного региона с акцентом на учет реальной потребности населения в этом виде операций.

В работе аналитической системы, моделирующей ситуацию в условном регионе для достижения заданных параметров операционной активности по удалению катаракты (далее — модель «Катаракта»), используются следующие данные, получаемые из региональной статистической отчетности, отчетов МО, а также экспертным путем:

— первичная и общая заболеваемость населения катарактой;

— количество проводимых ежегодно операций по удалению катаракты;

— материальная и кадровая ресурсная обеспеченность офтальмологической службы в разрезе МО, выполняющих хирургическое лечение катаракты;

— отдельные показатели деятельности стационаров (офтальмологических отделений);

— объемы финансирования офтальмологической стационарной помощи, тарифы по клинико-статистическим группам (КСГ) на оказание офтальмологической помощи 5-го уровня (операции по удалению катаракты).

При тестировании модели использовались данные, полученные авторами при работе с медицинскими учреждениями нескольких регионов Российской Федерации.

Необходимость обращения авторов к экспертным данным была вызвана отсутствием в официальной статистике Минздрава России необходимой для моделирования информации. Среди показателей, важных для планирования и отсутствующих в статистических материалах необходимо отметить показатель количества операций по удалению катаракты на одного хирурга в год, а также показатель нагрузки на один операционный стол в день.

В рамках работы проводилось моделирование нескольких процессов, важных для оценки региональной ситуации с лечением катаракты.

I. Модуль «Анализ сети» — оценка сложившихся и потенциальных мощностей и ресурсов региональной офтальмологической сети

Модуль «Анализ сети» позволяет проводить более глубокую оценку располагаемых возможностей и результативности работы офтальмологических организаций или их подразделений.

Для проведения такой оценки необходимо ввести в систему в табличном виде следующие достигнутые или желательные региональные показатели: количество хирургов, выполняющих операции по удалению катаракты; количество операционных, предназначенных для удаления катаракты; количество выполненных операций по удалению катаракты, в том числе в условиях дневного стационара. Кроме того, необходимо указать количество коек, а также показатели их работы. Анализ работы офтальмологического подразделения или организации проводится в следующем порядке.

1. Оценивается фактическая нагрузка хирургов: показатель сравнивается с «условно-нормативным» значением годового количества операций и определяется величина отклонений [недостаточная (–) или избыточная (+) нагрузка хирурга]. Далее оценивается потенциал каждой МО, т.е. количество операций, которое могут провести хирурги при выполнении полной нормативной нагрузки (если их нагрузка была меньше нормативной) или при сохранении фактической нагрузки (если их нагрузка по факту превышает нормативную, принятую руководством организации). В условиях, когда отсутствует понятие норматива операций для хирурга, вариант сохранения фактической нагрузки может рассматриваться как способ формирования величины норматива (по методу «от достигнутого»). Такой подход позволит стимулировать фактическую активность, повышать ее эффективность и в итоге не снижать уровень операционной активности в МО. Тем не менее выбор величины «нормативной» годовой нагрузки на хирургов, выполняющих операции по удалению катаракты, остается за руководителем МО. Суммарный годовой объем операций при этой нагрузке хирургов будем считать потенциально возможным.

2. Определяется загруженность операционных «катарактальных» столов (сколько операций по удалению катаракты выполняется в среднем за день на одном операционном столе) при плановой медицинской помощи при условии потенциально возможной загрузки хирургов. Если в МО нет резерва по использованию операционных (их загрузка равна принятому для организации нормативному уровню или выше него), то оценивается количество необходимых дополнительных операционных для наилучшей реализации потенциала хирургов.

Таким образом, по итогам анализа загрузки хирургов и операционных столов может быть оценен потенциал МО в проведении дополнительного количества операций при том же количестве хирургов.

3. Далее проводится анализ возможностей коечного фонда. Оценивается, сколько коек потребуется в стационаре при оказании плановой помощи пациентам с катарактой, если хирурги будут максимально (на заданном уровне) загружены. Рассчитывается также доля, которую составят эти койки от общего количества всех коек стационара. На основе этих данных эксперт может оценить, насколько будет занят стационар пациентами с катарактой. Статистически пациенты с катарактой (в рамках модели — без учета коморбидных состояний) составляют в круглосуточных стационарах от 60 до 70% всех офтальмологических больных. Если доля коек, занятых пациентами с катарактой, окажется выше, чем уровень в 60—70%, то (по решению руководителя МО) потребуется рассмотреть варианты снижения нагрузки на коечный фонд круглосуточного стационара.

Для оптимизации использования коечного фонда с целью проведения потенциально возможного количества операций по удалению катаракты рассматриваются две возможности. Во-первых, оцениваются перспективы улучшения использования коечного фонда за счет снижения сроков пребывания пациента на койке и/или увеличения среднего времени занятости койки в течение года (задаются как нормативные показатели). Во-вторых, оцениваются варианты снижения нагрузки на стационар за счет расширения использования коек в дневном стационаре, например, при использовании условно 20, 30 или 50% коек дневного стационара для операций по удалению катаракты.

В зависимости от распределения количества операций, которые потенциально могут выполнить хирурги, по койкам дневного и круглосуточного стационара оценивается объем необходимого дополнительного финансирования. Для этого необходимо предварительно задать величины соответствующих тарифов.

Полученные данные в дальнейшем используются в другом встроенном модуле — «Очередь», что дает возможность спрогнозировать уровень удовлетворения потребности населения и темпы продвижения очереди на операцию в регионе.

II. Модуль «Очередь» — оценка сроков ожидания операции на основе учета потребностей населения в лечении катаракты

Алгоритм учета движения очереди в рамках одного условного региона (без учета обращений в другие регионы) в общем виде можно описать следующим образом:

{Количество пациентов с катарактой на начало года} — {количество пациентов, которым проведена операция в течение года} + {количество пациентов с впервые установленным диагнозом за этот

же период} — {количество пациентов, выбывших по причине смерти за год}.

Поскольку катаракта, как правило, поражает оба глаза, но в соответствии со стандартом ее лечения операция проводится на одном глазу, вышеприведенный алгоритм может быть трансформирован в формулу с учетом количества глаз, требующих лечения катаракты. Для этого каждое из слагаемых умножается на условный «коэффициент больных глаз». Этот коэффициент является переменной, определяемой экспертным путем либо на основе данных реестра пациентов с катарактой.

В этом случае получаем следующую расчетную формулу:

$$N(I) = K1 \cdot N1 - K2 \cdot N2 + K3 \cdot N3 - K4 \cdot N1 \cdot K1/1000, \quad (1)$$

где N(I) — количество операций для I-го года (где I=1); K1 — «коэффициент больных глаз» для лиц, стоящих в очереди на начало года; N1 — количество пациентов с катарактой на начало года; K2=1, «коэффициент больных глаз» для лиц, которым проведена операция; N2 — количество операций, проведенных в течение года; K3 — «коэффициент больных глаз» для лиц с впервые установленным диагнозом; N3 — количество пациентов, с впервые установленным диагнозом; K4 — коэффициент смертности на 1000 человек в возрасте 55 лет и старше.

Российское популяционное исследование, посвященное распространенности нарушения зрения вследствие катаракты [2], показало, что, учитывая распространенность двусторонней катаракты среди лиц с впервые установленным диагнозом, среднее число больных глаз на одного пациента составило 1,73. Таким образом, K3 можно принять равным 1,73; K1 — равным, например, 1,5, с учетом того что в этой когорте находятся лица, которым одна операция, возможно, уже была проведена. Коэффициент смертности применяется к когорте лиц, стоящих в очереди на начало года (N1), с учетом «коэффициента больных глаз» (K1).

Формула (1) применяется для первого года прогнозного ряда, для всех последующих (I+1) лет действительна формула (2):

$$N(I+1) = N(I) - K5 \cdot N2 + K3 \cdot N3 - K4 \cdot N(I)/1000, \quad (2)$$

где K5 — коэффициент прироста количества ежегодно выполняемых операций.

Зная общее количество пациентов, ожидающих операцию, среднее количество лиц с впервые установленным в течение года диагнозом, можно оценить динамику движения очереди на протяжении ряда лет: а) при текущем объеме хирургических операций; б) при полной реализации потенциала имеющихся ресурсов офтальмологической сети; в) при заданном ежегодном росте количества операций.

III. Модуль «Прогноз» — моделирование различных результатов уменьшения/ликвидации очереди при разных сценарных условиях

В рамках модуля «Прогноз» имеется возможность оценить, сколько операций требуется ежегодно выполнять, чтобы при текущих или при любых заданных параметрах через X лет в очереди осталось Y человек.

В качестве параметров при этом принимались данные, использованные в модуле «Очередь»: количество пациентов в очереди, количество лиц с впервые установленным диагнозом, текущее количество операций, коэффициенты K1—K4. Эксперт, формулируя цель, дополнительно должен задать параметры X и Y. В данном модуле есть возможность учесть количество операций, которые выполняются в коммерческом секторе здравоохранения (если эти данные известны).

Результаты операционной активности, полученные, соответственно, в модулях «Очередь» и «Прогноз», можно анализировать, моделируя ситуации с точки зрения необходимых ресурсов (блок «Оценка необходимых ресурсов» присутствует в каждом из этих модулей), в частности, анализировать необходимое для достижения соответствующих результатов количество хирургов при их разной операционной нагрузке, количество операционных с оборудованием для катаракты с разной степенью ежедневной загрузки оборудования. Отдельно оценивалась возможная экономия (финансов и коек в стационаре) при переводе части операций в дневной стационар. Эти модули ориентированы на решение задач на уровне условного региона.

Для сценарной оценки необходимых материальных и кадровых ресурсов используются разные значения условно нормируемых параметров, к которым относятся показатели, характеризующие работу офтальмологической службы региона: количество операций на одного хирурга в год, количество операций в день в одной операционной, среднее время занятости койки и среднее время работы койки в год.

Дополнительно можно произвести оценку загрузки коечного фонда круглосуточного стационара при разной степени использования мощностей дневных стационаров.

Задав в качестве условно нормированных ресурсов стоимость операции при разных условиях ее проведения (дневной или круглосуточный стационар, уровень МО) для каждого варианта использования кадровых ресурсов и коечного фонда, можно оценить объем необходимого финансирования для проведения прогнозируемого количества операций по удалению катаракты.

Каждый из модулей предлагаемой модели «Катаракта» может быть использован как для оценки региональных особенностей организации помощи

при этом заболевании, так и в общем анализе эффективности работы системы здравоохранения по оценке текущего и потенциального уровней удовлетворения потребности населения страны в офтальмологических операциях при катаракте.

Ниже мы рассматриваем разные уровни применения модели. Работа модуля «Анализ сети» продемонстрирована на примере реальных данных одного из регионов Российской Федерации, а модуль «Прогноз» демонстрирует оценки и прогноз различных сценарных вариантов удовлетворения потребностей населения на уровне всей страны.

Результаты

I. Работа модуля «Анализ сети»

Результаты работы модуля показаны на региональных данных по девяти условным МО условного же региона, которые отражены в **табл. 1**. Всего имеется 24 хирурга, проводящих операции по удалению катаракты, 12 операционных столов для проведения операций данного вида, 318 коек, из которых 45 — в дневном стационаре, за год выполнено 13 030 операций по удалению катаракты. В условиях дневного стационара проведено 5,4% операций, причем дневные стационары использовали только в двух МО. Первые семь МО относятся к 2-му уровню, две последние — к 3-му уровню оказания медицинской помощи.

В **табл. 1** представлены данные, характеризующие ресурсы для лечения катаракты. В трех последних строках таблицы рассчитаны показатели нагрузки на хирурга в год и степень загрузки операционных.

Основная нагрузка приходится на персонал двух учреждений (МО №8 и МО №9), остальные имеют низкую нагрузку хирургов — от 100 до 300 операций в год. Операционные столы в этих организациях 2-го уровня обеспечивают ежедневно только по одной операции по удалению катаракты. В то же время в МО №8 в операционных проводится до девяти операций в день, нагрузка хирурга превышает тысячу операций в год. В МО №9 на операционный стол приходится не менее восьми операций ежедневно, нагрузка на хирурга — около 800 операций в год. По мнению российских экспертов, в среднем хирург может выполнять в год от 400 до 1000 операций по удалению катаракты. По данным европейской статистики [3], нагрузка на хирурга (по выполнению операций по удалению катаракты) в разных странах колеблется от 208 в Италии до 1121 в Эстонии. В связи с тем, что в России нет сведений о количестве оперирующих офтальмологов, получить оценку по нашей стране затруднительно.

Очевидно, что годовая нагрузка на хирурга менее 400 операций не позволяет эффективно использовать дорогостоящее оборудование. Такая нагрузка отражает проведение в среднем двух операций в день каждым хирургом.

В **табл. 2** первые две строки содержат предлагаемые нормированные показатели нагрузки на хирурга в год и загрузку операционного стола в день. Как можно видеть, показатели по МО разных уровней

Таблица 1. **Исходные данные для анализа ресурсов офтальмологической сети региона для лечения катаракты в системе ОМС**

Table 1. **Initial data used for analysis of the resources that regional ophthalmic healthcare facilities require for cataract treatment within the framework of compulsory health insurance system**

Показатели	МО №1	МО №2	МО №3	МО №4	МО №5	МО №6	МО №7	МО №8	МО №9	Всего
Количество хирургов, выполняющих операции по удалению катаракты	1	2	1	2	2	2	2	4	8	24
Количество операционных столов для удаления катаракты	1	1	1	1	1	1	1	2	3	12
Проведено операций по катаракте:	256	200	239	370	431	255	606	4389	6284	13 030
в том числе в дневном стационаре	0	0	0	0	0	0	0	628	77	705
Количество коек, всего	20	20	15	15	22	32	27	77	88	318
в стационаре	15	15	10	10	20	30	25	65	83	273
в дневном стационаре	5	5	5	5	2	2	2	12	5	45
Среднее время пребывания на койке стационара, дни	6	5	6	6	5	7	7	4	3	
Среднее время пребывания на койке дневного стационара, дни	2	2	2	2	1	1	1	1	1	
Среднее время занятости койки стационара в году, дни	340	150	150	349	—	247	219	344	338	
Среднее время занятости койки дневного стационара в году, дни	350	350	350	350	350	350	350	350	350	
Операций на одного хирурга в год	256	100	239	185	216	128	303	1097	786	543
Всего операций на один операционный стол в год	256	200	239	370	431	255	606	2195	2095	1086
Операций на один операционный стол в день	1	1	1	1	2	1	2	9	8	4

Примечание. Здесь и в **табл. 2** — курсивом выделены позиции, которые получены путем расчета в Модели «Катаракта».

отличаются друг от друга. Величина нагрузки принимается руководителями МО исходя из порядка распределения операций между хирургами и целевыми задачами организации.

Представленные в **табл. 2** данные показывают, насколько фактически недогружены или перегружены хирурги относительно принятого норматива загрузки хирурга в каждой МО (строка 6). В строке 7 отражено потенциально возможное количество операций по каждой МО, которое формируется из выполнения либо нормативной нагрузки хирургов, либо из фактически достигнутого в прошлом году уровня (для МО №8 и МО №9). В итоге, если фактически за год во всех учреждениях было выполнено 13 030 операций, то потенциал наличного кадрового состава хирургов позволяет выполнять 16 389 операций (сумма по строке 7), т. е. на 25,8% больше.

Строки 8 и 9 **табл. 2** отражают наличное количество операционных столов и их расчетное количество, необходимое при планируемой загрузке хирургов и нормативной нагрузке на каждый стол (строка 2). Данные примеры свидетельствуют о том, что дополнительного оборудования не потребуется ни для одной из представленных МО.

Для выполнения хирургами нормативной нагрузки или нагрузки прошлого года модель предлагает оценить достаточность коечного фонда для размещения пациентов с катарактой. Основанное на использовании показателей наличного коечного фонда в МО **(см. табл. 1)** моделирование показало, что для большинства МО такой рост операционной активности приведет к дефициту коек. Исключение составляют МО №1, МО №8 и МО №9.

Например, в МО №2 при текущих показателях использования коек (5 дней — среднее время нахождения на койке и 150 дней — время занятости койки в году) для пациентов с катарактой потребуется 40 коек при имеющихся 15. Повышение эффективности использования коек (например, до 4,5 дня на пациента и до 320 дней занятости коек) сократит потребность в койках до 17, что также неприемлемо. В этом случае потребуется задействовать койки дневного стационара. Так, использование половины коек дневного стационара для пациентов с катарактой (трех из пяти) снизит нагрузку на койки в стационаре: для катаракты потребуется 10 коек из 15, что не превышает 70% от общего коечного фонда.

II. Работа модуля «Очередь»

Модуль «Очередь», примененный к региону, в котором проведен анализ работы сети (см. выше), показывает, что при текущей очереди в 37 290 человек и ежегодном приросте пациентов с катарактой в 7800 человек, при условии ежегодного выполнения 16 389 операций, через 10 лет можно полностью устранить очередь на данную операцию в регионе. Все вновь диагностированные пациенты будут получать лечение в течение первого же года. Такой

Таблица 2. **Анализ загруженности хирургов и операционных столов при хирургическом лечении катаракты в регионе NN**
Table 2. **Analysis of the workload of surgeons and operating rooms in surgical treatment of cataracts in an arbitrary NN region**

Показатели	МО №1	МО №2	МО №3	МО №4	МО №5	МО №6	МО №7	МО №8	МО №9	Всего
Нормирование: количество операций на одного хирурга в год	400	400	400	400	400	400	400	900	900	
Нормирование: количество операций в день в операционной	5	5	5	5	5	5	5	10	10	
Количество хирургов, проводящих операции по удалению катаракты	1	2	1	2	2	2	2	4	8	
Потенциально возможное количество операций в МО при нормативной загрузке хирургов	400	800	400	800	800	800	800	3600	7200	15 600
Проведено операций по удалению катаракты	256	200	239	370	431	255	606	4389	6284	13 030
Хирурги: недогрузка (–)/ перегрузка (+)	–144	–600	–161	–430	–369	–545	–194	789	–916	–2570
Потенциально возможное количество операций (по реальной или нормативной загрузке хирургов)	400	800	400	800	800	800	800	4389	7200	16 389
Потребное количество операционных столов при максимальной загрузке хирургов и нормативном использовании операционных столов	0,3	0,6	0,3	0,6	0,6	0,6	0,6	1,8	2,9	
Фактическое количество операционных столов для удаления катаракты	1	1	1	1	1	1	1	2	3	12

результат будет получен без необходимости в дополнительных кадрах и оборудовании.

Моделирование показывает, что, увеличив норматив операций до 600 в год для семи клиник региона, очередь удастся ликвидировать уже через 5 лет. В этом случае ежегодное количество операций составит 18 789.

III. Работа модуля «Прогноз»

Результат работы модуля «Прогноз», полученный на основе статистических данных по России в целом, показал: для того, чтобы через 10 лет в очереди остались только те, кому диагноз установлен впервые, т.е. 346 690 человек (по данным 2019 г.), потребуется выполнять ежегодно не менее 827 тыс. операций. Этот показатель — CSR[1] — соответствует 5670 операциям на 1 млн населения. Всемирная организация здравоохранения использует CSR для оценки деятельности офтальмологических систем разных стран. В целом ряде европейских стран данный показатель значительно выше, чем в России; например, в Латвии он составляет 17 260 операций на 1 млн населения, в Эстонии — 14 330 операций, в Германии — 10 062 операции [3].

Проведенная оценка объема необходимых ресурсов показывает, что для такого количества операций потребуется 1274 хирурга (при средней нагрузке 650 операций в год), 335 оснащенных операционных (при среднем количестве 10 операций в день) и 7667 коек (при среднем времени пребывания на койке три дня). Такими ресурсами офтальмологическая служба России располагает уже в 2019 г.[2]

Одним из барьеров, препятствующих увеличению количества операций, является финансирование, достаточное для проведения необходимого объема операций. Прогнозируемый объем финансирования для выполнения 828 тыс. операций оценен в 45 842 млн рублей. В то же время финансирование всей стационарной помощи офтальмологического профиля в 2019 г. составило 42 232 млн рублей, а число госпитализаций — 897 тыс. В этом случае прогнозируемые объемы операций по удалению катаракты должны были бы соответствовать 108,5% от фактического финансирования всей офтальмологической помощи в системе ОМС и 92% от всего числа госпитализаций этого профиля.

Обсуждение

Модель «Катаракта» позволяет проанализировать различные аспекты организации офтальмологической помощи, причем анализ может проводиться как в рамках региональной сети, так и для всей страны.

В рамках модуля «Анализ сети» можно осуществить оценку потенциала учреждения и/или группы учреждений в отношении проведения хирургического лечения катаракты в зависимости от загруженности хирургов, степени использования операционных и средней занятости коек. Алгоритм модуля построен на основе сравнения текущего состояния с некоторыми условными[3] нормативами по загрузке и использованию ресурсов. В частности, за базовый ресурс принят показатель, отражающий годовую нагрузку хирургов. Анализ остальных ресурсов (количество операционных и нагрузка на них, коечный фонд стационара и дневного стационара) производится в расчете на то количество операций, которое возможно при установленном показателе нормативной нагрузки на хирурга. В рамках моделирования проведен расчет объема финансирования операций, которые потенциально могли бы выполнять медицинские учреждения при оптимизации использования своих ресурсов.

Модуль «Очередь» позволяет оценивать темпы движения очереди на проведение операций по удалению катаракты, основываясь на текущих или прогнозируемых показателях: количество пациентов в очереди, количество впервые установленных диагнозов, количество проводимых в год операций. Дополнительно могут быть учтены такие переменные, как «Коэффициент больных глаз», т.е. сколько операций требуется одному пациенту; показатель смертности лиц в возрасте 55 лет и старше от всех причин; коэффициент прироста количества операций по годам.

Модуль «Прогноз» позволяет оценить, сколько операций необходимо выполнять в год, чтобы через X лет в очереди осталось Y человек.

Одновременно для полученного прогнозного числа операций, полученных в обоих модулях, можно быстро оценить необходимые ресурсы: количество хирургов, количество операционных, количество коек, объем финансирования. Эти вопросы важны для руководителей разного уровня управления здравоохранением при оценке возможного расширения работы сети на предмет удовлетворения потребности лечения пациентов с катарактой.

В итоге модель «Катаракта» делает возможным нахождение наиболее приемлемых параметров, которые позволили бы в максимальной степени обеспечить достижение поставленных в регионе целей по повышению доступности офтальмологической помощи при этом заболевании.

Безусловно, у модели есть ограничения. Прежде всего, они связаны с отсутствием необходимой информации о нормировании загрузки мощностей

[1]Cataract surgical rate (CSR) — частота хирургических вмешательств по поводу катаракты, показатель количества операций на 1 млн населения.

[2]По данным Росстата, в России 3449 офтальмологов, работающих в стационарах, 17 424 офтальмологических койки в стационарах. Информация о количестве операционных для выполнения операций по удалению катаракты отсутствует.

[3]Условным» норматив назван авторами потому, что официально эти показатели не устанавливаются, хотя в пределах регионов есть прямой смысл устанавливать их, а затем отслеживать степень их достижения разными МО.

и нагрузки хирургов. Кроме того, представляется крайне важным ведение реестра пациентов с катарактой на уровне региона для учета потребностей в лечении катаракты. Учет больных с катарактой в едином региональном реестре позволит отслеживать количество пораженных катарактой глаз у пациентов, выбытие пациентов из региона по разным причинам, количество проведенных операций, в том числе за пределами системы ОМС, в частном сегменте здравоохранения. С помощью данных реестра можно более точно производить планирование услуг в системе здравоохранения, а также разрабатывать логистические треки сопровождения пациентов (маршрутизацию). На практике такие реестры в России отсутствуют, и это серьезное ограничение для оптимизации операционной деятельности в этом сегменте медицинской помощи.

Заключение

Важным выводом из представленных расчетов является заключение о потенциале перевода операционной активности в условия дневного стационара. Перевод операций по удалению катаракты в дневные стационары — это мировой тренд. Большинство европейских стран, в которых выполняют в год от 10 тыс. до 17 тыс. операций на 1 млн населения, подавляющую долю операций проводят в условиях дневного стационара. Соответствующий российский показатель за 2019 г. равен 20%.

Модельные расчеты позволяют обосновать необходимые объемы финансирования, демонстрируя потенциал расширения доступности и сокращения сроков ожидания в очереди.

Использование такой модели в сценарных вариантах поможет определить организационные мероприятия, которые максимально приблизят нас к тем целевым показателям лечения катаракты, которые учитывают, с одной стороны, социально-экономические реалии региона, а с другой — уровень удовлетворения потребности населения в данном виде офтальмологической помощи.

Участие авторов:
Концепция и дизайн исследования: Н.Х., С.В.С.
Разработка модели: С.В.С.,
Экспертное заключение: А.Ч., С.Н.С.
Написание текста: С.Н.С., Л.П.
Редактирование: С.Н.С., Л.П.

Авторы заявляют об отсутствии конфликта интересов.
The authors declare no conflicts of interest.

ЛИТЕРАТУРА/REFERENCES

1. «Заболеваемость населения России в 2019 году», Сборники статистических материалов. ФГБУ «ЦНИИОИЗ» Минздрава РФ. Дата обращения 10.09.21.
Zabolevaemost' naseleniya Rossii v 2019 godu», Sborniki statisticheskikh materialov. FGBU «TsNIIOIZ» Minzdrava RF. Data obrashcheniya 10.09.21. (In Russ.).
https://mednet.ru/napravleniya/mediczinskaya-statistika
2. Бранчевский С.Л., Малюгин Б.Э. Распространенность нарушения зрения вследствие катаракты по данным исследования RAAB в Самаре. *Офтальмохирургия*. 2013;(3):82-85.
Branchevsky SL, Malyugin BE. Incidence of visual impairment due to cataract according to the RAAB Study in Samara. *Fyodorov Journal of Ophthalmic Surgery = Ofial'mokhirurgiya*. 2013;(3):82-85 (In Russ.).
3. База данных Евростат, раздел Population and social conditions.
Baza dannykh Evrostat, razdel Population and social conditions. (In Russ).
https://ec.europa.eu/eurostat/data/database

Поступила 04.03.2022
Received 04.03.2022
Принята к печати 22.03.2022
Accepted 22.03.2022

КЛУБ PROФЕССИОНАЛОВ

НАУЧНО-ИНФОРМАЦИОННЫЕ РЕСУРСЫ ALCON
ДЛЯ СПЕЦИАЛИСТОВ В ОБЛАСТИ ОФТАЛЬМОЛОГИИ

КЛУБ PROФЕССИОНАЛОВ МОИГЛАЗА

- Научные обзоры
- Мнение экспертов
- Календарь вебинаров и конференций

MOIGALZA.RU

ALCON.PRO «ВКОНТАКТЕ»

- Новости офтальмологии
- Разбор клинических случаев
- Прямые эфиры с ведущими хирургами

https://vk.com/alconpro_russia

реклама

Регистрируйтесь и узнавайте новости из мира офтальмологии первыми!

RU-SG-2200036, ДЛЯ МЕДИЦИНСКИХ И ФАРМАЦЕВТИЧЕСКИХ РАБОТНИКОВ

Вестник офтальмологии
2022, Т. 138, №2, с. 140
https://doi.org/10.17116/oftalma2022138021140

Russian Annals of Ophthalmology =
Vestnik Oftal'mologii 2022, vol. 138, №2, p. 140
https://doi.org/10.17116/oftalma2022138021140

К 70-летию профессора Владимира Витальевича Страхова

On the 70th anniversary of professor Vladimir Vitalievich Strakhov

12 июня 2021 г. исполнилось 70 лет заведующему кафедрой глазных болезней Ярославского государственного медицинского университета, заслуженному врачу Российской Федерации, доктору медицинских наук, профессору Владимиру Витальевичу Страхову.

В 1974 г. В.В. Страхов окончил Ярославский медицинский институт (ныне — Ярославский государственный медицинский университет). В те годы профессию выбирали по призванию, не говорили громких слов и пафосных речей, не думали о материальной выгоде и «теплом» местечке, а часто шли туда, куда зовут романтика, неизвестность, интерес и долг. Так Владимир Страхов, молодой доктор, начал свою трудовую деятельность врачом-окулистом в Ярославской области, в Большесельской районной больнице, честно отдавая свой первый долг государству.

Но влекла наука. И в 1979 г. В.В. Страхов поступает в аспирантуру своей alma mater. Его первым учителем и наставником стал проф. М.С. Ремизов, хорошо известный в офтальмологическом мире как талантливый ученый, педагог, специалист. Именно он привил молодому ученому особую страсть к науке. И уже в 1983 г., защитив кандидатскую диссертацию, В.В. Страхов становится ассистентом кафедры глазных болезней родного института. Тема его диссертации — «Изменения в бассейне водяных вен при первичной глаукоме». Работа стала продолжением начатых проф. М.С. Ремизовым исследований сосудов переднего отрезка глаза. В.В. Страхов установил тесную функциональную взаимосвязь между гидро- и гемодинамикой и уже тогда считал причиной расширения передних цилиарных вен «аккомодативную перегрузку». Кандидатская диссертация послужила прологом для его дальнейшей научной работы. В 1990 г. Владимира Витальевича избирают доцентом, и научные исследования приобретают особое значение и для молодого ученого, и для кафедры.

В.В. Страхов начинает увлеченно работать над одной из сложных и трудных проблем в офтальмологии — гипертензией и глаукомой. Он установил, что так называемая эссенциальная офтальмогипертензия в большинстве случаев связана с перенапряжением аккомодации. Проведя комплексное исследование, В.В. Страхов приходит к выводу, что лечение аккомодативной гипертензии, которую выявляют в несколько раз чаще, чем глаукому путем рациональной оптической коррекции, является эффективным средством профилактики глаукомы.

В 1997 г. В.В. Страхов успешно защищает докторскую диссертацию, через год его утверждают в научном звании профессора. А за пять лет до этого он уже стал заведующим кафедрой глазных болезней Ярославского

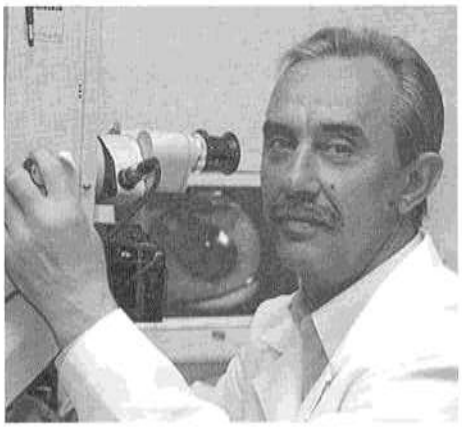

медицинского института. В этом статусе он продолжает успешно работать и по настоящее время.

Профессор В.В. Страхов не только продолжил дело своего учителя, но и значительно расширил зону научного поиска. Офтальмологам хорошо известны его работы, посвященные гемодинамике, миопии, аккомодации, биомеханике фиброзной оболочки глаза, современным методам обследования пациентов с глаукомой.

Владимир Витальевич — прекрасный лектор, он умеет увлечь слушателя, нередко убеждая оппонента в своей правоте. Его лекции всегда интересны и информативны и для начинающих офтальмологов, и для уже имеющих немалый опыт специалистов.

Профессор В.В. Страхов — автор более 150 печатных работ и свыше 50 учебно-методических изданий. Под его руководством защищены девять диссертаций. Его вклад в отечественную офтальмологию отмечен именной медалью академика А.П. Нестерова, он избран почетным профессором НИИ глазных болезней (2016). Владимир Витальевич является членом Российского глаукомного общества, членом проблемной комиссии по офтальмологии Минздрава России, членом президиума правления Российского общества офтальмологов, членом редакционных коллегий «Национального журнала глаукома», журнала «Вестник офтальмологии» и журнала «Офтальмохирургия».

Профессор В.В. Страхов — прекрасный врач. Его заслуги в области здравоохранения отмечены присуждением почетного звания «Заслуженный врач Российской Федерации».

Редакция журнала «Вестник офтальмологии» и Московское общество офтальмологов поздравляют профессора Владимира Витальевича Страхова с юбилеем и желают ему здоровья и творческого долголетия.

НДС – обширная группа заболеваний сетчатки, приводящих к нарушению зрительных функций вплоть до слепоты[1]

Признаки, позволяющие заподозрить НДС[2-5]

- **Ночная слепота (никталопия) – отличительный признак,** свидетельствует о преимущественном поражении палочек
- **Нистагм (маятниковый или блуждающий) – ранний патогномоничный признак**
- **Нарушение темновой адаптации –** признак, прогрессирующий с течением времени по мере развития заболевания

Генетическая диагностика НДС

Клинико-генетическая диагностика

1. **Тщательный анамнез заболевания, семейный анамнез.** Выяснять наличие схожих симптомов у других членов семьи
2. **Оценка жалоб и клинических признаков** Проводить скрининг наличия никталопии, нистагма, нарушений световой адаптации
3. **Офтальмоскопия, ЭФИ, периметрия и ОКТ** Использовать комплексный подход к диагностике
4. **Острота зрения, поле зрения.** Учитывать, что молодые пациенты могут иметь почти нормальную остроту зрения
5. **Генетический тест**

Генетическое тестирование и консультация квалифицированного и опытного специалиста по НДС имеет ключевое значение в установлении точного диагноза и определении прогноза пациентов с НДС[6,7]

Своевременно установленный клинико-генетический диагноз НДС позволяет планировать проведение терапии с целью **сохранения жизнеспособности клеток сетчатки и замедления прогрессирования заболевания[5,6,7].**

*Использованные изображения не являются изображениями реальных пациентов. НДС – наследственная дистрофия сетчатки; ОКТ – оптическая когерентная томография; ЭФИ – электрофизиологическое исследовани

1.Клинические рекомендации «Наследственные дистрофии сетчатки», Перед представлением в НПС МЗ РФ Клинические рекомендации (avo-portal.ru), ссылка активна на 22.03.2022; 2. Kumaran N. et al. Leber congen amaurosis/early-onset severe retinal dystrophy: clinical features, molecular genetics and therapeutic interventions //British journal of ophthalmology. – 2017. – Т. 101. – №. 9. – С. 1147-1154; 3. Luxturna: EPAR – Product informat https://www.ema.europa.eu/en/documents/product-information/luxturna-epar-product-information_en.pdf [Электронный документ]. Дата доступа 03.03.2022; 4. Chung D, et al. Am J Ophthal. 2019;199: 58-70. 5. Нероев, В. В., е "Перспективы диагностики и генной терапии наследственных дистрофий сетчатки, вызванных биаллельными мутациями в гене RPE65." Российский офтальмологический журнал 14.3 (2021): 78-82. 6. Chung D, et al. natural history of inherited retinal dystrophy due to biallelic mutations in the RPE65 gene. American journal of ophthalmology. 2019; 199: 58-70.7. Lee K and Garg S. Navigating the current landscape of clinical genetic testing for inher retinal dystrophies. Genetics in Medicine. 2015; 17(4): 245.

реклама

Только для медицинских и фармацевтических работников. Для распространения в местах проведения медицинских или фармацевтических выставок, семинаров, конференций и иных подобных мероприятий.

Материал подготовлен при поддержке ООО «Новартис Фарма».

ООО «Новартис Фарма», 125315, Москва, Ленинградский пр., д
Тел.: 8 (495) 967 12 70, факс: 8 (495) 969 21 60, www.novartis.ru

411486/C&G/Dig/03.22/0

Возможность улучшения зрения с помощью проактивного дозирования в режиме «лечить и увеличивать интервал»[1]

В исследовании ALTAIR к 96-й неделе:

- До **60%** пациентов достигли интервала между инъекциями **≥12 недель**[1,2]
- **У >40%** пациентов был достигнут интервал между инъекциями **16 недель**[2]

Литература: 1. Инструкция по медицинскому применению лекарственного препарата Эйлеа® (ЛП-003544 от 17.07.2020). 2. Ohji M, Ayame A, Takahashi K, Kobayashi M, Terano Y. Two different treat-and-extend dosing regimens of intravitreal aflibercept in Japanese patients with wet age-related macular degeneration: 96-week results of the ALTAIR study. Abstract and presentation: EURETINA 2018 Free Paper Sessions; September 2018; Vienna, Austria.

ЭЙЛЕА® Торговое наименование препарата: Эйлеа®. **Международное непатентованное наименование:** Афлиберцепт. **Лекарственная форма:** раствор для внутриглазного введения. 1 мл препарата содержит 40 мг афлиберцепта. **Показания к применению** Препарат Эйлеа® показан взрослым пациентам для лечения: неоваскулярной («влажной» формы) возрастной макулярной дегенерации («влажной» формы ВМД); снижения остроты зрения, вызванного макулярным отеком вследствие окклюзии вен сетчатки (центральной вены (ОЦВС) или ее ветвей (ОВЦВС)); снижения остроты зрения, вызванного диабетическим макулярным отеком (ДМО); снижения остроты зрения, вызванного миопической хориоидальной неоваскуляризацией (миопической ХНВ). **Противопоказания** Повышенная чувствительность к афлиберцепту или любому другому компоненту, входящему в состав препарата; активная или подозреваемая интра- или периокулярная инфекция; активное тяжелое внутриглазное воспаление; беременность и период грудного вскармливания, за исключением случаев, когда потенциальная польза для матери превышает потенциальный риск для плода; возраст до 18 лет. **С осторожностью** При лечении пациентов с плохо контролируемой глаукомой (не следует вводить препарат Эйлеа® при внутриглазном давлении ≥ 30 мм рт. ст.); у пациентов, перенесших инсульт, транзиторную ишемическую атаку или инфаркт миокарда в течение последних 6 месяцев (при лечении ОЦВС, ОВЦВС, ДМО или миопической ХНВ); у пациентов с факторами риска нарушения целостности пигментного эпителия сетчатки. **Способ применения и дозы** Препарат Эйлеа® предназначен только для введения в стекловидное тело. Содержимое флакона следует использовать только для одной инъекции. Препарат Эйлеа® должен вводить только врач, имеющий соответствующую квалификацию и опыт интравитреальных инъекций. Рекомендованная доза препарата Эйлеа® составляет 2 мг афлиберцепта, что эквивалентно 50 мкл раствора. Подробная информация о способе применения и дозы, а также о частоте инъекций содержится в полной версии инструкции препарата Эйлеа®. **Побочное действие** Наиболее распространенные нежелательные реакции включали субконъюнктивальное кровоизлияние, снижение остроты зрения, боль в глазу, катаракту, повышение внутриглазного давления, отслойку стекловидного тела и плавающие помутнения стекловидного тела. ***Часто:*** разрыв пигментного эпителия сетчатки*, отслойка пигментного эпителия сетчатки, дегенерация сетчатки, кровоизлияния в стекловидное тело, кортикальная катаракта, ядерная катаракта, субкапсулярная катаракта, эрозия роговицы, микроэрозии роговицы, затуманивание зрения, боль в месте введения, чувство инородного тела в глазу, слезотечение, отек века, кровоизлияния в месте введения, точечный кератит, инъекция конъюнктивы век, инъекция конъюнктивы глазного яблока. *Состояния, связанные, как известно, с «влажной» формой ВМД. Наблюдались только в исследованиях с «влажной» формой ВМД. Регистрационный номер: ЛП-003544. Актуальная версия инструкции от 17.07.2020. **Наименование и адрес юридического лица, на имя которого выдано регистрационное удостоверение:** Байер АГ, Леверкузен, Германия. **Производитель (Выпускающий контроль качества):** Байер АГ, Берлин, Германия.

Отпускается по рецепту. Подробная информация содержится в инструкции по применению.

Реклама

АО «БАЙЕР», 107113, Россия, Москва,
Ул. 3-я Рыбинская д.18, стр.2
Тел.: +7 (495) 234 20 00
www.bayer.ru
PP-EYL-RU-0227-1

ЭЙЛЕА®
(афлиберцепт для интравитреальных инъекций)