ISSN 0042-465X (Print)
ISSN 2309-1282 (Online)

ВЕСТНИК ОФТАЛЬМОЛОГИИ

Том 139 • №1 • 2023
Издается с 1884 г.

ОРИГИНАЛЬНЫЕ СТАТЬИ

МЕДИА СФЕРА

ISSN 0042-465X (Print)
ISSN 2309-1282 (Online)

ФЕДЕРАЛЬНОЕ ГОСУДАРСТВЕННОЕ БЮДЖЕТНОЕ НАУЧНОЕ УЧРЕЖДЕНИЕ «НАУЧНО-ИССЛЕДОВАТЕЛЬСКИЙ ИНСТИТУТ ГЛАЗНЫХ БОЛЕЗНЕЙ»

ВЕСТНИК ОФТАЛЬМОЛОГИИ

ЯНВАРЬ—ФЕВРАЛЬ

1'2023

Том 139

Двухмесячный научно-практический журнал

(Russian Annals of Ophthalmology)

Издается с 1884 г.

«Вестник офтальмологии» — научно-практический рецензируемый медицинский журнал. Выходит 6 раз в год. Издается с 1884 г.

«Vestnik oftalmologii» (Russian Annals of Ophthalmology) is a bimonthly peer-reviewed medical journal published by **MEDIA SPHERA Publishing Group. Founded in 1884.**

Журнал представлен в следующих международных базах данных и информационно-справочных изданиях: **РИНЦ (Российский индекс научного цитирования), Web of Science (Russian Science Citation Index — RSCI), Scopus, PubMed/Medline, Index Medicus, Current Work in the History of Medicine, Chemical Abstracts, Helminthological Abstracts, Dokumentation Arbeitsmedizin, International Aerospace Abstracts, EBSCOhost, Ulrich's Periodicals Directory, Google Scholar.**

Издательство «Медиа Сфера»:
127238 Москва,
Дмитровское ш., д. 46, корп. 2, этаж 4
Тел.: +7 (495) 482-4329
Факс: +7 (495) 482-4312
e-mail: info@mediasphera.ru
www.mediasphera.ru
Отдел рекламы: +7 (495) 482-06-04
e-mail: reklama@mediasphera.ru
Отдел подписки: +7 (495) 482-53-36
e-mail: zakaz@mediasphera.ru

Адрес для корреспонденции:
127238 Москва, а/я 54, «Медиа Сфера»

Адрес редакции:
119021 Москва, ул. Россолимо,
д. 11/АБ, ФГБНУ НИИ ГБ им. М.М.Краснова
Тел.: +7 (499) 110-45-45 (доб.21-48)
e-mail: vestnik.oftalmologii@gmail.com
Зав. редакцией Н.П. Соловьева

Оригинал-макет изготовлен издательством «Медиа Сфера»
Компьютерный набор и верстка:
О.В. Ненашева, В.В. Карасева

Загрузите в App Store

ДОСТУПНО В Google Play

Подписной индекс по каталогу «Почты России» ПМ005

Подписано в печать 15.03.2023
Формат 60×90 1/8. Тираж 3000 экз.
Усл. печ. л. 16,5. Заказ 23-Z-0314
Отпечатано в ООО «МЕДИАКОЛОР»

Решением Высшей аттестационной комиссии (ВАК) Министерства образования и науки РФ журнал «Вестник офтальмологии» включен в Перечень ведущих рецензируемых научных журналов и изданий, выпускаемых в Российской Федерации, в которых рекомендована публикация основных результатов диссертационных исследований на соискание ученых степеней доктора и кандидата наук.

Уважаемые авторы!

Редколлегия журнала оставляет за собой право изменять название статьи, руководствуясь задачами, поставленными авторами в тексте.

ISSN 0042-465X (Print)
ISSN 2309-1282 (Online)

FEDERAL STATE BUDGETARY INSTITUTION OF SCIENCE «RESEARCH INSTITUTE OF EYE DISEASES»

JANUARY—FEBRUARY

Russian Annals of Ophthalmology

1'2023

Vol. 139

Bi-monthly fundamental and practical journal

Founded in 1884

"Vestnik oftalmologii" (Russian Annals of Ophthalmology) is a bimonthly peer-reviewed medical journal published by **MEDIA SPHERA Publishing Group. Founded in 1884.**

Journal is indexed in: **Web of Science (Russian Science Citation Index — RSCI), Scopus, PubMed/Medline, Index Medicus, Current Work in the History of Medicine, Chemical Abstracts, Helminthological Abstracts, Dokumentation Arbeitsmedizin, International Aerospace Abstracts, EBSCOhost, Ulrich's Periodicals Directory, Google Scholar.**

«MEDIA SPHERA» Publishing Group:
Dmitrovskoe sh. 46-2, floor 4, Moscow, 127238 Russia
Tel. +7 (495) 482-43-29
Fax: +7 (495) 482-43-12
E-mail: info@mediasphera.ru
www.mediasphera.ru

Correspondence address:
"Media Sphera"
Moscow, P.O. Box 54, 127238, Russia

Advertising department: +7 (495) 482-06-04
E-mail: reklama@mediasphera.ru
Subscription department: +7 (495) 482-53-36
E-mail: zakaz@mediasphera.ru

Address of the editorial office:
119021, Russia, Moscow, 11/AB Rossolimo St.
FSBIS "Research Institute of Eye Diseases"
Tel.: +7 (499) 110-45-45 (ex. 21-48)
e-mail: vestnik.oftalmologii@gmail.com
Managing editor: N.P. Solov'eva

Art and Layout: «MEDIA SPHERA» Publishing Group

As decreed by the State Commission for Academic Degrees and Titles of the Ministry of Education and Science of the Russian Federation, the Russian Annals of Ophthalmology has been included into the List of leading peer-reviewed journals issued in Russia and recommended for publishing the principal data of thesis papers by academic degree applicants.

ORIGINAL ARTICLES

OBSERVATIONAL STUDIES

LITERATURE REVIEWS

Вестник офтальмологии
2023, Т. 139, №1, с. 7-15
https://doi.org/10.17116/oftalma20231390117

Russian Annals of Ophthalmology =
Vestnik Oftal'mologii 2023, vol. 139, №1, pp. 7-15
https://doi.org/10.17116/oftalma20231390117

Влияние традиционных и ортокератологических жестких контактных линз на анатомо-функциональное состояние роговицы

© С.Э. АВЕТИСОВ[1, 2], Г.М. МУСАЕВА[2], И.А. БУБНОВА[1]

[1]ФГБНУ «Научно-исследовательский институт глазных болезней им. М.М. Краснова», Москва, Россия;
[2]ФГАОУ ВО «Первый Московский государственный медицинский университет им. И.М. Сеченова» Минздрава России (Сеченовский университет), Москва, Россия

РЕЗЮМЕ

Контактные линзы широко применяются для коррекции миопии вследствие их доступности, эффективности и относительной безопасности.

Цель исследования. Оценка потенциального влияния традиционных жестких контактных линз (ЖКЛ) и ортокератологических контактных линз (ОКЛ) при коррекции миопии на анатомо-функциональное состояние роговицы.

Материал и методы. В исследовании участвовали 80 пациентов (159 глаз) в возрасте от 14 до 38 лет с миопией различной степени. 1-я группа — 40 пациентов (79 глаз), применявших традиционные ЖКЛ; 2-я группа — 40 пациентов (80 глаз), которые пользовались ОКЛ. Всем пациентам помимо базисных исследований проводили топографическую кератометрию, топографическую пахиметрию (Pentacam, Oculus, Германия; Visante OCT, Carl Zeiss, Германия), аберрометрию (OPD Scan; Nidek, Япония), конфокальную микроскопию (Confoscan 4; Nidek, Япония), оценку биомеханических свойств (ORA, Reichert Technologies, США) и светорассеяния роговицы (Pentacam; Oculus, Германия). Обследование проводили до и через 8—12 мес ношения линз.

Результаты и обсуждение. В 1-й группе отмечено незначительное (на 0,9—1,1%) увеличение толщины роговицы в центральных и периферических участках, отсутствие значимой динамики оптической силы передней поверхности роговицы, увеличение фактора резистентности роговицы и корнеального гистерезиса. Назначение ОКЛ привело к значимому уплощению центра роговицы и укручению парацентральной зоны, снижению показателей «биомеханики» роговицы, уменьшению толщины в центральной зоне (на 2,8%) и увеличению в парацентральной (на 2,2%). В обеих группах не было выявлено статистически значимой динамики оптической силы задней поверхности роговицы. Увеличение аберраций высшего порядка и уровня светорассеяния было более выраженным во 2-й группе. Во 2-й группе имелись более выраженные, по сравнению с 1-й, изменения субэпителиального нервного сплетения и структуры стромы.

Заключение. Использование ОКЛ при миопии сопровождается более выраженными анатомо-функциональными изменениями роговицы по сравнению с коррекцией традиционными ЖКЛ.

Ключевые слова: *роговица, миопия, жесткие контактные линзы, ортокератологические контактные линзы.*

ИНФОРМАЦИЯ ОБ АВТОРАХ:
Аветисов С.Э. — https://orcid.org/0000-0001-7115-4275
Мусаева Г.М. — https://orcid.org/0000-0002-1760-3313
Бубнова И.А. — https://orcid.org/0000-0003-1721-9378
Автор, ответственный за переписку: Мусаева Гулия Мусаевна — e-mail: musaeva_g_m@staff.sechenov.ru

КАК ЦИТИРОВАТЬ:
Аветисов С.Э., Мусаева Г.М., Бубнова И.А. Влияние традиционных и ортокератологических жестких контактных линз на анатомо-функциональное состояние роговицы. *Вестник офтальмологии.* 2023;139(1):7–15.
https://doi.org/10.17116/oftalma20231390117

Effect of conventional and orthokeratological hard contact lenses on anatomical and functional characteristics of the cornea

© S.E. AVETISOV[1, 2], G.M. MUSAEVA[2], I.A. BUBNOVA[1]

[1]Krasnov Research Institute of Eye Disease, Moscow, Russia;
[2]I.M. Sechenov First Moscow State Medical University (Sechenov University), Moscow, Russia

ABSTRACT

Contact lenses are widely used for correction of myopia due to their accessibility, effectiveness and relative safety.

Purpose. This study evaluated the potential effects of conventional hard contact lenses (HCL) and orthokeratological contact lenses (OKL) on anatomical and functional condition of the cornea in myopia correction.

Material and methods. The study included 80 patients (159 eyes) with low, moderate and high myopia. Group 1 consisted of 40 patients (79 eyes) who used conventional HCL; group 2 included 40 patients (80 eyes) who used OKL. All patients underwent topographic keratometry, corneal pachymetry mapping (Pentacam, Oculus, Germany; Visante OCT, Carl Zeiss, Germany), high-order aberrometry (OPD Scan, Nidek, Japan), confocal microscopy (Confoscan 4, Nidek, Japan), evaluation of corneal biomechanical properties (ORA, Reichert Technologies, USA) and corneal light scattering (Pentacam, Oculus, Germany). Examinations were taken before the treatment started and after 8—12 months of contact lens wear.

Results. Group 1 showed corneal thickness increase in all zones (by 0.9—1.1%), no significant changes in corneal refraction, and increase in corneal hysteresis and corneal resistance factor. OKL wear led to a significant flattening of anterior surface of the cornea and steepening of its paracentral area, decrease in central corneal thickness (by 2.8%) and increase in mid-peripheral thickness (by 2.2%). No significant changes in posterior corneal surface were observed in the study patients. More significant increase in higher-order aberrations and the degree of light scattering was observed in group 2, while changes in subepithelial nerve plexus and stromal structure were more significant in group 1.
Conclusion. Long-term OKL wear shows more significant morphological and functional corneal changes compared to RGP lens.

Keywords: *cornea, myopia, rigid gas permeable lenses, orthokeratology contact lenses.*

INFORMATION ABOUT THE AUTHORS:
Avetisov S.E. — https://orcid.org/0000-0001-7115-4275
Musaeva G.M. — https://orcid.org/0000-0002-1760-3313
Bubnova I.A. — https://orcid.org/0000-0003-1721-9378
Corresponding author: Musaeva G.M. — e-mail: musaeva_g_m@staff.sechenov.ru

TO CITE THIS ARTICLE:
Avetisov SE, Musaeva GM, Bubnova IA. Effect of conventional and orthokeratological hard contact lenses on anatomical and functional characteristics of the cornea. *Russian Annals of Ophthalmology = Vestnik oftal'mologii*. 2023;139(1):7–15. (In Russ.). https://doi.org/10.17116/oftalma20231390117

Высокая распространенность миопии диктует необходимость своевременной диагностики и коррекции данного вида рефракционных нарушений вследствие риска значительного снижения и утраты зрительных функций, а также возможных ограничений профессиональной деятельности. Следует отметить, что помимо присущего остальным аномалиям рефракции элемента дефокуса лучей света относительно сетчатки, при миопии достаточно часто имеется прогрессирование за счет увеличения размеров глаза. Исходя из этого, лечебные мероприятия при миопии включают два основных элемента: коррекцию (устранение оптического дефокуса) и профилактику прогрессирования. Контактные линзы остаются широко применяемым средством оптической коррекции миопии вследствие их доступности, эффективности и относительной безопасности при соблюдении всех правил применения данного метода [1, 2]. Распространенности данного способа коррекции способствует постоянное совершенствование материалов и дизайна как мягких, так и жестких контактных линз (ЖКЛ). Еще одно направление применения контактной коррекции при миопии связано с так называемыми ортокератологическими линзами (ОКЛ), или линзами ночного ношения [3, 4].

Традиционные ЖКЛ и ОКЛ принципиально различаются геометрией задней поверхности линзы и, как следствие, механизмом устранения центрального миопического дефокуса. Подбор дневных ЖКЛ осуществляют согласно классическим подходам, главным из которых является условное соответствие кривизны роговицы и задней поверхности линзы, т. е. их конгруэнтность. Согласно многочисленным исследованиям, именно конгруэнтность является одним из основных условий профилактики различных изменений роговицы. При этом изменение преломления лучей света для устранения дефокуса происходит за счет определенной кривизны передней поверхности.

Данный принцип не соблюдается при подборе ОКЛ, форму задней поверхности которых обозначают термином «обратная геометрия». Принцип устранения дефокуса при применении этого типа контактных линз связан с запрограммированным временным изменением топографии кривизны передней поверхности в центральной зоне роговицы. Степень изменения кривизны роговицы зависит от геометрии задней поверхности линзы. В последние годы ортокератологическую коррекцию рассматривают и как метод профилактики прогрессирования миопии. Отмеченный рядом авторов эффект торможения прогрессирования миопии объясняют формированием периферического миопического дефокуса вследствие изменения топографии передней поверхности роговицы [5—8].

Исторический опыт контактной коррекции аметропий связан не только с совершенствованием материала и дизайна контактных линз, но и с детальным анализом потенциальных анатомо-функциональных изменений роговицы вследствие продолжительного использования линз. Возможности такого анализа постоянно расширяются за счет внедрения в клиническую практику современных методов исследования роговицы, обеспечивающих возможность оценить форму, толщину, биомеханические свойства и структуру роговицы [9]. С точки зрения современных возможностей коррекции и профилактики прогрессирования миопии с помощью ОКЛ методологически оправданным является проведение исследований для оценки потенциальных изменений роговицы в сравнении с традиционными ЖКЛ. Ранее проведенные работы по изучению

структурно-функциональных показателей роговицы при назначении ОКЛ носили констатирующий, а не сравнительный характер [10].

Исходя из вышеизложенного, целью настоящего исследования явилась оценка потенциального влияния традиционных ЖКЛ и ОКЛ при коррекции миопии на анатомо-функциональное состояние роговицы, по данным современных методов исследования.

Материал и методы

В исследование были включены 80 пациентов (159 глаз), в возрасте от 14 до 38 лет (в среднем 22±5 лет), по гендерному признаку пациенты были распределены следующим образом: 20 мужчин (25%) и 60 женщин (75%). Сроки наблюдения варьировали от 6 до 18 мес. Согласно *критериям включения*, в исследовании принимали участие пациенты в возрасте до 40 лет с миопией слабой, средней и высокой степени, астигматизмом не выше 1,5 дптр, без патологических изменений роговицы. Помимо этого учитывали мотивацию и возможность применения контактных линз систематически в течение всего периода исследования. Все обследуемые были разделены на две группы: 1-я группа включала 40 пациентов (79 глаз) с миопией средней и высокой степени, а также астигматизмом до 1 дптр, которым были назначены традиционные ЖКЛ; 2-я группа — 40 пациентов (80 глаз) с миопией слабой и средней степени и астигматизмом до 1,5 дптр, которым были назначены ОКЛ.

Традиционные роговичные ЖКЛ были изготовлены из материала Boston XO (Dk 100 Fatt). При оценке адекватности подбора использовали общепринятые критерии (соответствие внутренней поверхности линзы и передней поверхности роговицы, центрацию и подвижность линзы). В качестве критерия соответствия внутренней поверхности линзы форме роговицы использовали оценку наличия слезного зазора в разных зонах с помощью флюоресцеиновой пробы. По характеру распределения флюоресцеина решали вопрос о выборе оптимальных параметров ЖКЛ и необходимости внесения соответствующих изменений в ее конструкцию. При этом рассматривали следующие возможные варианты распределения флюоресцеина:

— равномерное распределение в подлинзовом пространстве — «нормальная» посадка;

— скопление в центре и недостаток на периферии — «крутая» посадка;

— скопление на периферии и недостаток в центре — «плоская» посадка.

ОКЛ, использованные в исследовании, были произведены фирмой Contex (США) из материала Boston XO (Dk 100 Fatt). Адекватность подбора ОКЛ оценивали по результатам флюоресцеиновой пробы (отсутствие красителя в центральной зоне) и топографической кератометрии (уплощение роговицы в центральной зоне и укручение — в парацентральной).

В течение всего срока наблюдения проводили рутинный мониторинг с целью исключения потенциальных осложнений контактной коррекции. Из исследования были исключены два пациента в связи с отказом от контактной коррекции в 1-й группе и один пациент в связи с выявлением осложнений (кератит) во 2-й группе. Результаты исследований фиксировали через 8—12 мес ношения линз, т.е. в сроки, на наш взгляд, достаточные для анализа возможных анатомо-функциональных изменений роговицы.

Комплексную оценку состояния роговицы на фоне ношения традиционных роговичных ЖКЛ и ОКЛ проводили на основе базисных и специальных методов исследования, таких как кератотопография (Pentacam; Oculus, Германия), оптическая когерентная томография (ОКТ) переднего сегмента глаза (Visante OCT, Carl Zeiss, Германия), аберрометрия (OPD Scan; Nidek, Япония), зеркальная микроскопия (SP 2000P; Topcon, Япония), двунаправленная пневмоапланация роговицы (Ocular Response Analyzer — ORA, Reichert, США), конфокальная микроскопия роговицы (Confoscan 4; Nidek, Япония). Таким образом, при анализе потенциальных изменений анатомо-функционального состояния роговицы использовали показатели клинической рефракции, а также рефракции, толщины, структурных особенностей, уровня аберраций, «биомеханики» и светорассеяния роговицы.

Исследование соответствовало этическим стандартам биоэтического комитета, разработанным в соответствии с Хельсинкской декларацией.

Материалы исследования были подвергнуты *статистической обработке* с использованием методов непараметрического анализа. Накопление, систематизацию, статистический анализ и визуализацию полученных результатов осуществляли с использованием программы IBM SPSS Statistics v. 27 (IBM Corporation, США).

Результаты и обсуждение

Радиус кривизны роговицы в центральной зоне на фоне коррекции ЖКЛ практически не изменился, в то время как применение ОКЛ приводило к ожидаемому и значимому увеличению данного параметра вследствие запрограммированного «уплощения» центральной зоны роговицы **(табл. 1)**. При этом сферический эквивалент клинической рефракции и некорригированная острота зрения после назначения ЖКЛ оставались в пределах прежних значений, а на фоне применения ОКЛ уменьшение сферического эквивалента приводило к существенному повышению некорригированной остроты зрения.

Таблица 1. **Средние показатели остроты зрения, клинической рефракции и радиуса кривизны роговицы в центральной зоне до и после назначения ЖКЛ и ОКЛ, $M \pm \sigma$**

Table 1. **Mean vision acuity, clinical refraction and central corneal curvature before and after wearing HCL and OKL, $M \pm \sigma$**

Показатель	1-я группа		2-я группа		p_{1-2}	p_{3-4}	p_{1-3}	p_{2-4}
	До применения ЖКЛ	Через 8—12 мес применения ЖКЛ	До применения ОКЛ	Через 8—12 мес применения ОКЛ				
Сферический эквивалент рефракции, дптр	(–)5,70±0,75	(–)5,75±0,15	(–)3,4±0,42	(–)0,12±0,02	0,6	0,0041*	0,04*	0,012*
Некорригированная острота зрения	0,08±0,25	0,09±0,12	0,2±0,1	1,0±0,12	0,15	<0,001*	0,126	0,0149*
Радиус кривизны роговицы, мм	7,485±0,23	7,478±0,27	7,795±0,35	8,118±0,21	0,58	0,003*	0,210	0,0013*

Примечание. p — критерий достоверности Стьюдента, * — различия статистически значимы.

Таблица 2. **Средние показатели оптической силы передней и задней поверхностей роговицы до и после назначения ЖКЛ и ОКЛ, дптр, Me [25-й; 75-й перцентили]**

Table 2. **Mean refractive power of anterior and posterior corneal surfaces before and after wearing HCL and OKL, diopters, Me [25th; 75th percentiles]**

Показатель	1-я группа		2-я группа		p_{1-2}	p_{3-4}	p_{1-3}	p_{2-4}
	До применения ЖКЛ	Через 8—12 мес применения ЖКЛ	До применения ОКЛ	Через 8—12 мес применения ОКЛ				
Оптическая сила центральной зоны передней поверхности роговицы	43,33 [42,1; 44,1]	42,7 [41,5; 43,9]	43,3 [42,5; 44,2]	41,35 [39,5; 42,6]	0,456	<0,001*	0,369	0,02*
Оптическая сила периферической зоны передней поверхности роговицы	41,29 [40,3; 43,1]	40,44 [39,7; 42,9]	42,28 [42,02; 43,03]	43,5 [42,88; 44,55]	0,114	0,03*	0,156	0,004*
Оптическая сила центральной зоны задней поверхности роговицы	–6,05 [–6,25; –6]	–6 [–6,25; –6]	–6,2 [–6,3; –6]	–6,1 [–6,2; –6]	0,523	0,45	0,250	0,15
Оптическая сила периферической зоны задней поверхности роговицы	–5,85 [–6,08; –5,5]	–5,8 [–6; –5,43]	–6,3 [–6,6; –5,4]	–6,29 [–6,64; –5,32]	0,141	0,203	0,311	0,2

Примечание. p — критерий достоверности Уилкоксона, * — различия статистически значимы.

Разнонаправленный характер изменений клинической рефракции и радиуса кривизны роговицы в центральной зоне на фоне ношения ЖКЛ (незначительное усиление и уменьшение соответственно) подтверждает недостоверный характер этих отклонений. Кроме этого обращает на себя внимание факт расхождения уменьшения рефракции по данным изменения сферического эквивалента (в среднем на 3,28 дптр) и показателей кератометрии (в пересчете с радиуса кривизны на оптическую силу — в среднем всего на 1,7 дптр) при назначении ОКЛ.

По данным кератотопографического исследования **(табл. 2)**, преломляющая сила передней поверхности роговицы в центральной и периферических зонах на фоне применения ЖКЛ уменьшилась на 1,4% (0,63 дптр) и на 2% (0,85 дптр) соответственно, а задней поверхности в центральной зоне — на 0,8% (0,05 дптр). Все указанные изменения были статистически не значимы. Применение ОКЛ приводило к статистически значимым изменениям рефракции передней поверхности роговицы: ослабление рефракции в центральной зоне и усиление в периферической зоне в среднем составило 4,5% (1,95 дптр) и 2,8% (1,22 дптр) соответственно. При этом оптическая сила задней поверхности роговицы на фоне ношения ОКЛ статистически значимо не менялась.

Измерение толщины в центральной зоне роговицы **(табл. 3)** проводили в процессе зеркальной микроскопии эндотелия (микроскоп SP 2000P; Topcon, Япония; с функцией центральной пахиметрии), а для топо- и томографической оценки толщины использовали ротационную шаймпфлюг-камеру (Pentacam; Oculus, Германия) и оптический когерентный томограф (Visante OCT; Carl Zeiss, Германия). На фоне коррекции ЖКЛ в среднем отмечено значимое и близкое по уровню увеличение толщины рого-

Таблица 3. **Средние показатели толщины роговицы до и после назначения ЖКЛ и ОКЛ, мкм, Me [25-й; 75-й перцентили]**
Table 3. **Mean corneal thickness before and after wearing HCL and OKL, μm, Me [25th; 75th percentiles]**

Показатель	1-я группа		2-я группа		p_{1-2}	p_{3-4}	p_{1-3}	p_{2-4}
	До применения ЖКЛ	Через 8—12 мес применения ЖКЛ	До применения ОКЛ	Дерез 8—12 мес применения ОКЛ				
Толщина центральной зоны роговицы (ротационная шаймпфлюг-камера)	558 [516,8; 573,3]	563 [523,3; 595,5]	550,9 [513; 586,9]	538,6 [501,7; 574,6]	0,023*	<0,001*	0,761	0,03*
Толщина периферической зоны роговицы (ротационная шаймпфлюг-камера)	694,2 [657,8; 720,6]	701,6 [672,3; 730,9]	711,2 [661,7; 760,7]	716,6 [679,1; 773,8]	<0,001*	0,082	0,08	0,041*
Толщина центральной зоны роговицы (оптический когерентный томограф)	549 [510,4; 560,5]	553 [512; 581,3]	579 [509,5; 588,5]	563 [513,5; 581]	0,031*	0,038*	0,134	0,012*
Толщина периферической зоны роговицы (оптический когерентный томограф)	631,2 [613,7; 664, 1]	639 [621; 669,1]	635,1 [579,4; 690,8]	649,4 [588; 710,8]	0,02*	0,012*	0,217	0,02*
Толщина центральной зоны роговицы (зеркальная микроскопия)	536 [509,8; 547,5]	539 [516; 551]	535,5 [503,4; 567,6]	522,4 [492,6; 552,2]	0,813	<0,001*	0,316	0,024*

Примечание. p — критерий достоверности Уилкоксона, * — различия статистически значимы.

вицы в центральной и периферической зонах по данным как шаймпфлюг-анализа: на 0,9% (5 мкм) и 1,1% (7,4 мкм) соответственно, — так и ОКТ: на 0,7% (4 мкм) и 1,2% (7,8 мкм) соответственно. Увеличение среднего показателя пахиметрии в центральной зоне по данным зеркальной микроскопии на 0,6% (3 мкм) не имело статистической значимости. Назначение ОКЛ приводило к неоднородным изменениям толщины роговицы: уменьшению в центральной зоне и увеличению в периферической. Указанная тенденция отмечена по данным всех использованных в исследовании методов пахиметрии. При этом наиболее показательными, на наш взгляд, были результаты ОКТ: статистически значимое уменьшение толщины в центральной зоне и увеличение в периферической в среднем составило 2,8% (16 мкм) и 2,2% (14,3 мкм) соответственно.

К преимуществам ОКТ следует отнести возможность топографической селективной оценки толщины различных слоев роговицы и, в частности, ее переднего многослойного эпителия. На фоне ношения ЖКЛ каких-либо изменений толщины переднего эпителия выявлено не было, а после применения ОКЛ отмечено статистически значимое уменьшение толщины эпителия в центральной и увеличение толщины эпителия в среднеперифериической зоне роговицы: в среднем на 16,4% (8,9 мкм) и 11% (6,1 мкм) соответственно.

Анализ оптических аберраций проводили с помощью прибора OPD Scan (Nidek, Япония), в основе работы которого лежит динамическая скиаскопия. Как известно, погрешности в формировании ретинального изображения при применении различных видов коррекции могут приводить к снижению качества зрения. Уровень аберраций высшего порядка, комы трефойл и сферической аберрации во многом определяется иррегулярностью роговицы в различных зонах. На фоне применения ЖКЛ показатели кома и трефойл статистически незначимо увеличивались (в 1,2 и в 1,1 раза соответственно). После назначения ОКЛ было выявлено статистически значимое увеличение аберраций высшего порядка (в 3 раза), комы (в 4 раза) и сферической аберрации (в 6,7 раза).

Для оценки биомеханических изменений использовали показатели бесконтактной двунаправленной пневмоапланации роговицы (прибор Ocular Response Analyzer; Reichert Technologies, США): фактор резистентности роговицы (характеризующий сопротивляемость роговицы внешнему воздействию) и роговичный гистерезис (отражающий способность роговицы поглощать энергию воздушного импульса). На фоне ношения ЖКЛ отмечено статистически значимое увеличение показателя роговичного гистерезиса и незначимое — фактора резистентности роговицы на (в среднем на 5,6 и 4% соответственно). Назначение ОКЛ привело к изменениям биомеханических показателей противоположного характера: статистически значимому уменьшению как роговичного гистерезиса, так и фактора резистентности роговицы (на 7,8 и 13,2% соответственно).

Денситометрический анализ оптических срезов, получаемых с помощью ротационной шаймпфлюг-камеры (Pentacam; Oculus, Германия), позволяет косвенно оценивать прозрачность цен-

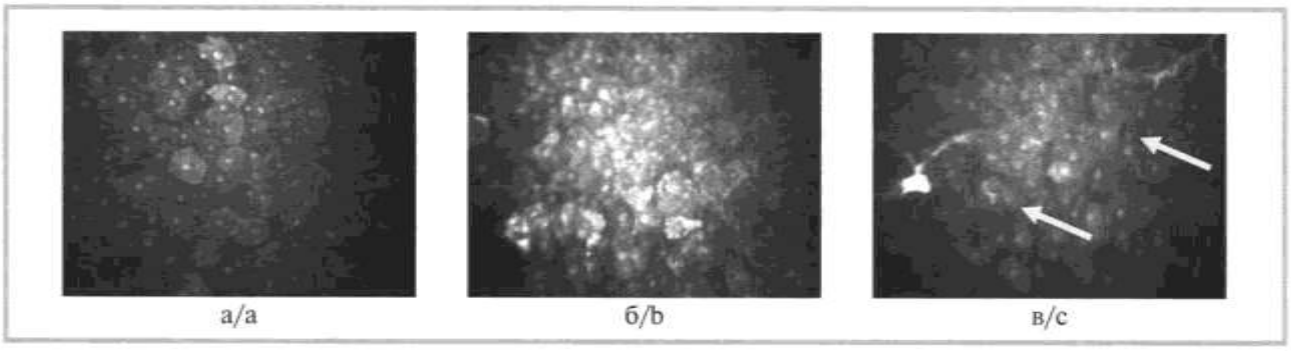

Рис. 1. **Изменения переднего эпителия роговицы на фоне коррекции ЖКЛ, по данным конфокальной микроскопии.**

а, б — гиперрефлективные клетки; в — увеличенные крыловидные эпителиоциты измененной формы (отмечены стрелками).

Fig. 1. **Changes in anterior corneal epithelium in a patient using HCL correction according to confocal microscopy data.**

a, b — hyperreflective cells; c — enlarged epithelial wing cells with altered shapes (indicated by arrows).

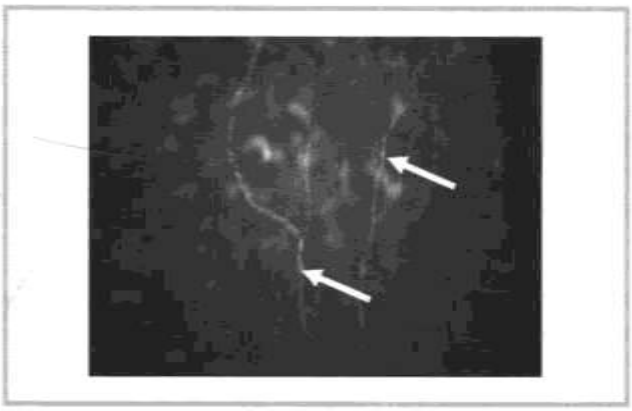

Рис. 2. **Состояние нервных волокон роговицы (отмечены стрелками) на фоне коррекции ЖКЛ, по данным конфокальной микроскопии (пояснение в тексте).**

Fig. 2. **Condition of corneal nerve fibers (indicated by arrows) in a patient using HCL correction according to confocal microscopy data (explained in the text).**

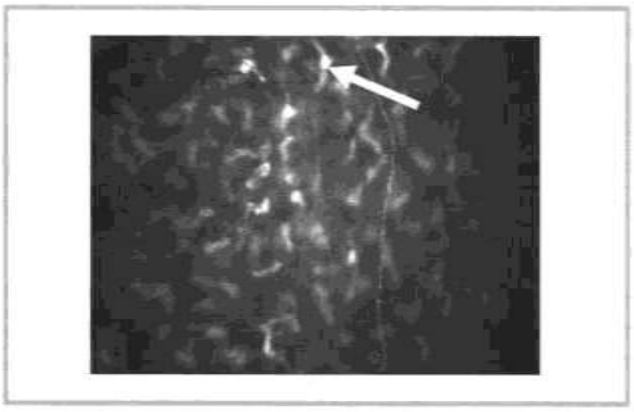

Рис. 3. **Гиперрефлективные ядра кератоцитов в строме роговицы (отмечено стрелкой) на фоне коррекции ЖКЛ, по данным конфольной микроскопии.**

Fig. 3. **Hyperreflective keratocyte nuclei in the corneal stroma (indicated by arrows) in a patient using HCL correction according to confocal microscopy data.**

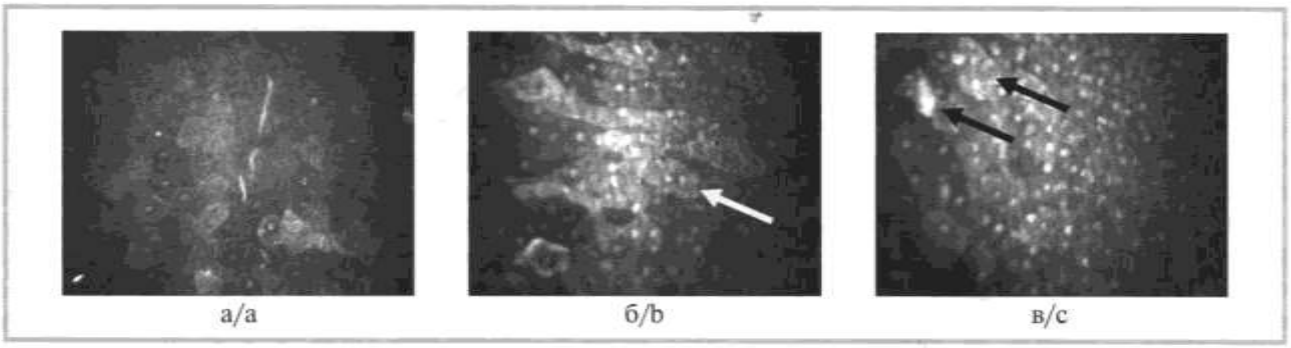

Рис. 4. **Изменения переднего эпителия роговицы на фоне применения ОКЛ, по данным конфокальной микроскопии.**

а — увеличенные крыловидные эпителиоциты измененной формы; б, в — увеличенные, гиперрефлективные клетки, повышенная десквамация (отмечены стрелками).

Fig. 4. **Changes in anterior corneal epithelium in a patient using OKL correction according to confocal microscopy data.**

a — enlarged epithelial wing cells with altered shapes; b, c — enlarged, hyperreflective cells, high level of desquamation (indicated by arrows).

тральной — наиболее важной в функциональном отношении — зоны роговицы на основе количественного анализа уровня светорассеяния с помощью показателя оптической плотности роговицы. Применение ЖКЛ практически не повлияло на этот показатель, а при использовании ОКЛ было выявлено его статистически значимое увеличение (в среднем на 4,2%), что косвенно указывает

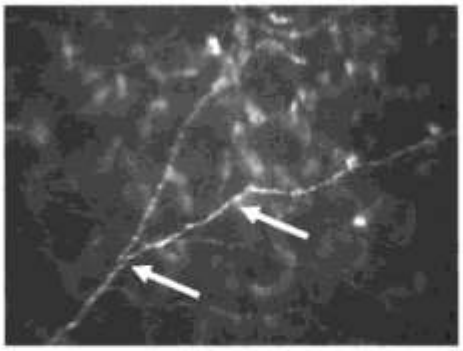

Рис. 5. **Выраженная гиперрефлективность и ветвистость субэпителиальных нервов роговицы (отмечены стрелками) на фоне применения ОКЛ, по данным конфокальной микроскопии.**

Fig. 5. **Marked hyperreflectivity and tortuosity of subepithelial corneal nerves (indicated by arrows) in a patient using OKL correction according to confocal microscopy data.**

на определенное снижение прозрачности роговицы в исследуемой зоне.

В результате конфокальной микроскопии на фоне коррекции ЖКЛ в пяти случаях отмечали выраженные в различной степени изменения переднего эпителия (эпителиопатию; **рис. 1**), проявлявшиеся гиперрефлективностью клеток, увеличением размеров и изменением формы клеток (так называемых крыловидных эпителиоцитов). Практически во всех случаях имелись умеренная гиперрефлективность и ветвистость субэпителиальных нервных волокон **(рис. 2)**. В 10 случаях было выявлено усиление рефлективности единичных ядер кератоцитов стромы **(рис. 3)**, что расценивали как признак ускорения метаболизма клеток. Существенных изменений эндотелия при использовании ЖКЛ не наблюдали в течение всего срока исследования — гексагональная форма, размеры и плотность клеток заднего эпителия роговицы (в среднем 2980±30 кл/мм^2) сохранялись стабильными и в пределах возрастной нормы.

После назначения ОКЛ в 13 случаях отмечали явления эпителиопатии, выражавшиеся в гиперрефлективности, увеличении размеров и изменении формы (крыловидные эпителиоциты), а также повышенной десквамации клеток **(рис. 4)**, в девяти случаях — выраженную гиперрефлективность и ветвистость субэпителиальных нервов **(рис. 5)**, в 11 — усиление рефлективности ядер кератоцитов стромы, а в трех случаях была выявлена складчатость стромы **(рис. 6)**. Изменений состояния эндотелия на фоне применения ОКЛ выявлено не было: в течение всего срока наблюдения сохранялись гексагональная форма, размеры и плотность (в среднем 3020±30 кл/мм^2) клеток.

Таким образом, на фоне ношения традиционных роговичных ЖКЛ отмечено близкое к равномерному, незначительное увеличение толщины роговицы в центральных и периферических участках. Причиной этих изменений является отмеченный ранее в ряде опубликованных исследований гипоксический компонент влияния традиционных контактных линз на состояние роговицы, зависящий от кислородопроницаемости материала (Dk) и клинически проявляющийся увеличением толщины роговицы [11—16]. Что же касается изменений толщины роговицы после назначения ОКЛ, то комплексное применение различных методов оценки толщины роговицы подтверждает ранее полученные данные о закономерностях изменений роговицы в процессе ортокератологического пособия [17—21]. После назначения ОКЛ неравномерный сдвиг этого показателя обусловлен, главным образом, изменениями поверхностного эпителиального слоя, в частности, уменьшением толщины в центральной зоне и увеличением в среднепериферической. Подобные изменения могут быть использованы в виде основы

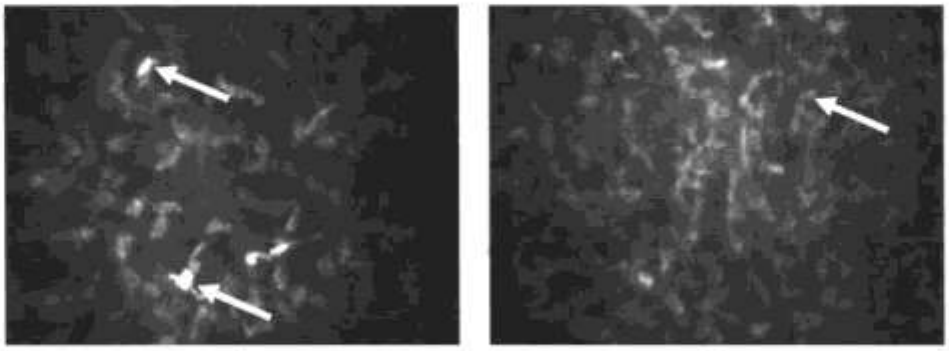

а/a б/b

Рис. 6. **Единичные гиперрефлективные ядра кератоцитов (а) и складчатость стромы роговицы (б) на фоне применения ОКЛ, по данным конфокальной микроскопии (отмечены стрелками).**

Fig. 6. **Individual hyperreflective keratocyte nuclei (a) and folds in the corneal stroma (b) in a patient using OKL correction according to confocal microscopy data (indicated by arrows).**

для объяснения обсуждаемого до сих пор механизма ослабления рефракции роговицы в результате применения ОКЛ, в качестве причин которого рассматривают механический «прогиб» роговицы и/или структурную перестройку поверхностного эпителия. На наш взгляд, профиль центральной зоны роговицы, индуцированный отмеченными изменениями эпителия, условно сопоставим с формой рассеивающей линзы («тонкий» центр и «толстая» периферия), что и может служить объяснением индуцированного ОКЛ ослабления рефракции. Возможно, именно подобный механизм является причиной отмеченного выше расхождения ослабления рефракции по данным изменений величины сферического эквивалента клинической рефракции и кератометрического показателя в центральной зоне после применения ОКЛ **(см. табл. 1)**. Отсутствие потенциального влияния механического «прогиба» роговицы на ослабление рефракции в данном и ранее проведенном [22] исследованиях подтверждается и практическим отсутствием изменений рефракции задней поверхности роговицы.

В качестве подтверждения принципиальной возможности «эпителиальной природы» изменений рефракции можно привести данные клинического применения одной из методик хирургической коррекции миопии — кератоэпителиомилеза [23]. Суть операции заключалась в имплантации и фиксации с помощью швов на заранее обработанную с помощью алмазного бора поверхность роговицы кольцевидного донорского трансплантата, при этом центральная зона роговицы оставалась интактной. Внутренний край трансплантата, возвышаясь над поверхностью роговицы, образует периферическую границу центральной зоны, которая в течение 2—2,5 мес заполняется эпителием, формируя отрицательную линзу. Оптическая сила образующейся «эпителиальной» линзы и, как следствие, степень уменьшения миопии зависели от толщины трансплантата.

Перестройка эпителия в результате ортокератологической коррекции, сопровождающаяся нарушениями природной регулярности и структуры роговицы в центральной зоне, может влиять на уровень аберраций и светорассеяния. Согласно данным литературы, применение ОКЛ может индуцировать увеличение аберраций как низшего, так и высшего порядка [24—26]. Выявленное в настоящем исследовании увеличение аберраций высшего порядка было более выраженным на фоне назначения ОКЛ. При денситометрии оптических срезов после назначения ОКЛ отмечено незначительное, хотя и превышающее аналогичный показатель на фоне ношения ЖКЛ в несколько раз, повышение оптической плотности роговицы.

Изменения биомеханических показателей были более выражены на фоне применения ОКЛ: подтверждено ранее выявленное в другом исследовании снижение фактора резистентности роговицы и корнеального гистерезиса [27]. Не исключено, что причиной снижения указанных показателей служит уменьшение толщины эпителия в центральной зоне роговицы, степень апланации которой является основным критерием оценки результатов использованной методики исследования биомеханических показателей роговицы. После ношения ЖКЛ изменения «биомеханики» роговицы носили противоположный и менее выраженный характер, возможно, обусловленный общим увеличением толщины роговицы.

Метод конфокальной микроскопии в настоящее время широко используют для оценки структурных изменений роговицы в результате заболеваний и различных кераторефракционных пособий. В целом анализ результатов применения метода при ортокератологической коррекции свидетельствует об отсутствии потенциальных изменений, которые можно было бы отнести к осложнениям метода [28, 29]. Следует отметить, что некоторая разноречивость данных ранее проведенных исследований объясняется наличием определенного субъективного фактора в трактовке изображений. В настоящем исследовании, независимо от типа применяемых контактных линз, результаты конфокальной микроскопии в целом демонстрируют отсутствие существенных структурных изменений роговицы. Тем не менее необходимо отметить, что на фоне применения ОКЛ имелись более выраженные, по сравнению с использованием ЖКЛ, изменения субэпителиального нервного сплетения (выраженная гиперрефлективность) и структуры стромы (выраженная гиперрефлективность ядер кератоцитов, складчатость стромы) в центральной зоне роговицы, связанные с определенным и запрограммированным эффектом ОКЛ.

Заключение

В целом сравнительный анализ полученных данных свидетельствует о том, что назначение ОКЛ при миопии сопровождается более выраженными анатомо-функциональными изменениями роговицы по сравнению с коррекцией традиционными ЖКЛ. Базисным элементом выявленных отличий являются изменения топографии и толщины переднего эпителия в центральной и среднепериферической зонах роговицы, индуцированные применением ОКЛ.

Участие авторов:
Концепция и дизайн исследования: С.А.
Сбор и обработка материала: Г.М.
Статистическая обработка: Г.М.
Написание текста: С.А, Г.М., И.Б
Редактирование: С.А, И.Б.

Авторы заявляют об отсутствии конфликта интересов.
The authors declare no conflicts of interest.

ЛИТЕРАТУРА/REFERENCES

1. Hu X, Shi G, Liu H, Jiang X, Deng J, Zhu C, Yuan Y, Ke B. Microbial Contamination of Rigid Gas Permeable (RGP) Trial Lenses and Lens Cases in China. *Curr Eye Res.* 2020;45(5):550-555. https://doi.org/10.1080/02713683.2019.1687726
2. Lee G-H, Yu H-S, Lee J-E. Effects of multipurpose solutions on the adhesion of Acanthamoeba to rigid gas permeable contact lenses. *Ophthalm Physiol Optics.* 2016;36(2):93-99. https://doi.org/10.1111/opo.12277
3. Mountford JA, Ruston D, Dave T. *Orthokeratology: principles and practice.* Butterworth-Heinemann. 2004.
4. Swarbrick HA. Orthokeratology (corneal refractive therapy): what is it and how does it work? *Eye Contact Lens.* 2004;30(4):181-185; discussion 205-206. https://doi.org/10.1097/01.icl.0000140221.41806.6e
5. Тарутта Е.П., Вержанская Т.Ю., Вахова Е.С., Аситинская П.В., Шмакова А.Г., Шмаков А.Н., Мирсаяфов Д.С., Попова Л.А., Хурай А.Р., Епишина М.В., Милаш С.В. *Ортокератология: основы подбора ОК-линз и ведения пациентов в специализированных офтальмологических клиниках.* Методическое пособие. М. 2016.
Tarutta EP, Verzhanskaia TYu, Vahova ES, Asitinskaya PV, Shmakova AG, Shmakov AN, Mitsayafov DS, Popova LA, Hurai AR, Epishina MV, Milash SV. *Ortokeratologiya: osnovy podbora OK-linz i vedeniya patsiyentov v spetsializirovannykh oftal'mologicheskikh klinikakh.* Metodicheskoye posobiye [Orthokeratology: basics of OK lenses selection and patient management in specialized ophthalmological clinics. Methodical manual]. M. 2016. (In Russ.).
6. Lee Y-C, Wang J-H, Chiu C-J. Effect of Orthokeratology on Myopia Progression: Twelve-Year Results of a Retrospective Cohort Study. *BMC Ophthalmol.* 2017;17(1):243. https://doi.org/10.1186/s12886-017-0639-4
7. Ren Q, Yang B, Liu P. Orthokeratology in adults and factors affecting success: Study design and preliminary results. *Contact Lens Anterior Eye.* 2020; 43(6):595-601. https://doi.org/10.1016/j.clae.2020.03.016
8. Swarbrick H, Alharbi A, Watt E, Lum E, Kang P. Myopia Control During Orthokeratology Lens Wear in Children Using a Novel Study Design. *Ophthalmology.* 2015;122(3):620-630. https://doi.org/10.1016/j.ophtha.2014.09.028
9. Аветисов С.Э., Бородина Н.В., Кобзова М.В., Мусаева Г.М. Современные подходы к оценке анатомо-функционального состояния роговицы. *Вестник офтальмологии.* 2010;126(4):59-63.
Avetisov SE, Borodina NV, Kobzova MV, Musayeva GM. Current approaches to evaluating the anatomic and functional status of the cornea. *Russian Annals of Ophthalmology = Vestnik oftal'mologii.* 2010;126(4):59-63. (In Russ.). https://elibrary.ru/item.asp?id=15183854
10. Liu YM, Xie P. The Safety of Orthokeratology — A Systematic Review. *Eye Contact Lens.* 2016;42(1):35-42. https://doi.org/10.1097/ICL.0000000000000219
11. Gardner HP, Fink BA, Mitchell LG, Hill RM. The Effects of High-Dk Rigid Contact Lens Center Thickness, Material Permeability, and Blinking on the Oxygen Uptake of the Human Cornea. *Optometry Vis Sci.* 2005;82(6):459-466. https://doi.org/10.1097/01.opx.0000168562.64251.66
12. Yeniad B, Yiğit B, İşsever H, Bilgin LK. Effects of Contact Lenses on Corneal Thickness and Corneal Curvature During Usage. *Eye Contact Lens.* 2003;29(4):223-229. https://doi.org/10.1097/01.icl.0000086494.50288.70
13. Vincent SJ, Alonso-Caneiro D, Collins MJ. The time course and nature of corneal oedema during sealed miniscleral contact lens wear. *Contact Lens Anterior Eye.* 2019;42(1):49-54. https://doi.org/10.1016/j.clae.2018.03.001
14. Fink BA, Mitchell LG, Hill RM. Rigid Gas-Permeable Contact Lens Base Curve Radius and Transmissibility Effects on Corneal Oxygen Uptake. *Optometry Vis Sci.* 2006;83(10):740-744. https://doi.org/10.1097/01.opx.0000232806.06677.97
15. Graham AD, Fusaro RE, Polse KA, Lin MC, Giasson CJ. Predicting extended wear complications from overnight corneal swelling. *Invest Ophthalmol Vis Sci.* 2001;42(13):3150-3157.
16. Efron N, Mutalib HA, Perez-Gonez I, Koh HH. Confocal microscopic observations of the human cornea following overnight contact lens wear. *Clin Exper Optometry.* 2002;85(3):149-155. https://doi.org/10.1111/j.1444-0938.2002.tb03027.x
17. Вержанская Т.Ю., Тарутта Е.П., Манукян И.В., Толорая Р.Р. Влияние ортокератологических контактных линз на структуры переднего отрезка глаза. *Российский офтальмологический журнал.* 2009;(2):30-34.
Verzhanskaya TYu, Tarutta EP, Manukjan IV, Toloraja RR. The impact of orthokeratologic contact lenses on the eye anterior chamber structures. *Russian Ophthalmological Journal = Rossiyskiy oftal'mologicheskiy zhurnal.* 2009; (2):30-34. (In Russ.). https://elibrary.ru/download/elibrary_19121487_31895425.pdf
18. Нагорский П.Г., Белкина В.В., Глок М.А., Черных В.В. Состояние эпителия и стромы роговицы детей с миопией, использующих ортокератологические линзы (по данным оптической когерентной томографии). *Современная оптометрия.* 2012;(2):18-27.
Nagorsky PG, Belkina VV, Glok MA, Chernykh VV. The state of epithelium and corneal stroma in children with myopia using orthokeratology lenses (according to data from optical coherence tomography). *Sovremennaya optometriya.* 2012;(2):18-27. (In Russ.). https://elibrary.ru/item.asp?id=17702927
19. Zhang J, Li J, Li X, Li F, Wang T. Redistribution of the corneal epithelium after overnight wear of orthokeratology contact lenses for myopia reduction. *Contact Lens Anterior Eye.* 2020;43(3):232-237. https://doi.org/10.1016/j.clae.2020.02.015
20. Bullimore MA, Johnson LA. Overnight orthokeratology. *Contact Lens Anterior Eye.* 2020;43(4):322-332. https://doi.org/10.1016/j.clae.2020.03.018
21. Kim WK, Kim BJ, Ryu IH, Kim JK, Kim SW. Corneal epithelial and stromal thickness changes in myopic orthokeratology and their relationship with refractive change. *PLOS One.* 2018;13(9):e0203652. https://doi.org/10.1371/journal.pone.0203652
22. Yoon JH, Swarbrick HA. Posterior corneal shape changes in myopic overnight orthokeratology. *Optometry Vis Sci.* 2013;90(3):196-204. https://doi.org/10.1097/OPX.0b013e31828121eb
23. Краснов М.М., Мамиконян В.Р. Кератоэпителиомилез — новый способ хирургической коррекции миопии. *Вестник офтальмологии.* 1990; (3):14-18.
Krasnov MM, Mamikonyan VR. Keratoepitheliomilesis — a new type of surgical treatment for myopia. *Russian Annals of Ophthalmology = Vestnik oftal'mologii.* 1990;(3):14-18. (In Russ.).
24. Тарутта Е.П., Аляева О.О., Вержанская Т.Ю., Милаш С.В. Результаты оценки общего и роговичного астигматизма разными методами у пациентов с миопией, пользующихся ночными ортокератологическими линзами. *Вестник офтальмологии.* 2013;129(4):59-65.
Tarutta EP, Aliaeva OO, Verzhanskaia TYu, Milash SV. Results of corneal and total astigmatism estimation by different methods in myopic patients wearing orthokeratology contact lenses. *Russian Annals of Ophthalmology = Vestnik oftal'mologii.* 2013;129(4):59-65. (In Russ.). https://elibrary.ru/item.asp?id=20264984
25. Chang C-F, Cheng H-C. Effect of Orthokeratology Lens on Contrast Sensitivity Function and High-Order Aberrations in Children and Adults. *Eye Contact Lens.* 2020;46(6):375-380. https://doi.org/10.1097/ICL.0000000000000667
26. Lau JK, Vincent SJ, Cheung S-W, Cho P. The influence of orthokeratology compression factor on ocular higher-order aberrations. *Clin Exper Optometry.* 2020;103(1):123-128. https://doi.org/10.1111/cxo.12933
27. Mao XJ, Huang CC, Chen L, Lü F. [A study on the effect of the corneal biomechanical properties undergoing overnight orthokeratology]. *Chinese J Ophthalmol = Zhonghua Yan Ke Za Zhi.* 2010;46(3):209-213. (In Chinese).
28. Тарутта Е.П., Вержанская Т.Ю., Толорая Р.Р., Манукян И.В. Влияние ортокератологических контактных линз на состояние роговицы по данным конфокальной микроскопии. *Российский офтальмологический журнал.* 2010;(3):37-42.
Tarutta EP, Verzhanskaya TYu, Toloraya RR, Manukyan IV. The influence of orthokeratologic (ok) lens wear on the corneal status: confocal microscopy scanning data. *Russian Ophthalmological Journal = Rossiyskiy oftal'mologicheskiy zhurnal.* 2010;(3):37-42. (In Russ.). https://elibrary.ru/item.asp?id=19121575
29. Nieto-Bona A, González-Mesa A, Nieto-Bona MP, et al. Long-term changes in corneal morphology induced by overnight orthokeratology. *Curr Eye Res.* 2011;36(10):895-904. https://doi.org/10.3109/02713683.2011.593723

Поступила 14.02.2022
Received 14.02.2022
Принята к печати 25.02.2022
Accepted 25.02.2022

Вестник офтальмологии
2023, Т. 139, №1, с. 16-26
https://doi.org/10.17116/oftalma202313901116

Russian Annals of Ophthalmology =
Vestnik Oftal'mologii 2023, vol. 139, №1, pp. 16-26
https://doi.org/10.17116/oftalma202313901116

Диагностические возможности капилляроскопии ногтевого ложа при диабетической ретинопатии

© А.П. ГОЙДИН[1, 2], С.В. ШУТОВА[1, 2], О.Л. ФАБРИКАНТОВ[1, 2]

[1]Тамбовский филиал ФГАУ «НМИЦ «МНТК "Микрохирургия глаза" им. акад. С.Н. Федорова»» Минздрава России, Тамбов, Россия;
[2]ФГБОУ ВПО «Тамбовский государственный университет им. Г.Р. Державина», Медицинский институт, Тамбов, Россия

РЕЗЮМЕ

Цель исследования. Изучить диагностические возможности и прогностическую ценность параметров капилляроскопии ногтевого ложа при диабетической ретинопатии (ДР) для разработки алгоритма ведения пациентов с сахарным диабетом 2-го типа.

Материал и методы. В исследовании приняли участие 90 пациентов (средний возраст — 67 лет), в том числе 31 пациент с непролиферативной ДР, 29 — с пролиферативной ДР и 30 — без ретинопатии.

Кроме традиционного офтальмологического обследования применялись оптическая когерентная томография-ангиография (ОКТ-А) с исследованием состояния микроциркуляторного русла поверхностных и глубоких слоев сосудистого сплетения центральной области сетчатки на приборе Optovue RTVue-100 (США), протокол Scanning protocols EnFace vessel Density, и капилляроскопия ногтевого ложа с использованием компьютерного капилляроскопа КК-01 (ЗАО Центр «Анализ веществ», Россия).

Результаты и обсуждение. По ROC-анализу данных капилляроскопии ногтевого ложа выявлены точки отсечения для выявления наличия непролиферативной ДР (для плотности капиллярной сети ниже 38,4%, скорости артериального кровотока ниже 512 мм/с и венозного кровотока ниже 585 мм/с), для выявления наличия пролиферативной ДР (для плотности капиллярной сети ниже 30,4%, скорости артериального кровотока ниже 451 мм/с и венозного кровотока ниже 441 мм/с). В диагностике пролиферативной ДР плотность капиллярной сети имеет несколько большую диагностическую информативность (AUC=0,963), чем скорость артериального (AUC=0,941) или венозного кровотока (AUC=0,909). По критическим параметрам для прогнозирования непролиферативной и пролиферативной ДР создан диагностический алгоритм с комплексной оценкой всех характеристик.

Выводы. Показатели капилляроскопии ногтевого ложа (плотность капиллярной сети, скорость артериального и венозного кровотока) обладают высокой диагностической информативностью для выявления как непролиферативной, так и пролиферативной ретинопатии. Построены математические модели прогнозирования ДР с точностью предсказания наличия непролиферативной стадии 92,2% и пролиферативной стадии 94,4% и для практического применения в клинической практике создана компьютерная программа для расчета результатов прогноза ДР по данным капилляроскопии ногтевого ложа.

Ключевые слова: *диабетическая ретинопатия, капилляроскопия ногтевого ложа, скорость кровотока, плотность капиллярной сети.*

ИНФОРМАЦИЯ ОБ АВТОРАХ:
Гойдин А.П. — https://orcid.org/0000-0001-8292-815X
Шутова С.В. — e-mail: shutova.tsu@yandex.ru; https://orcid.org/0000-0002-4929-7787
Фабрикантов О.Л. — e-mail: mntk@tmb.ru; https://orcid.org/0000-0003-0097-991X
Автор, ответственный за переписку: Гойдин Андрей Павлович — e-mail: naukatmb@mail.ru

КАК ЦИТИРОВАТЬ:
Гойдин А.П., Шутова С.В., Фабрикантов О.Л. Диагностические возможности капилляроскопии ногтевого ложа при диабетической ретинопатии. *Вестник офтальмологии.* 2023;139(1):16–26. https://doi.org/10.17116/oftalma202313901116

Evaluation of the diagnostic capabilities of nailfold capillaroscopy in diabetic retinopathy

© A.P. GOYDIN[1, 2], S.V. SHUTOVA[1, 2], O.L. FABRIKANTOV[1, 2]

[1]Tambov branch of S.N. Fedorov National Medical Research Center «MNTK «Eye Microsurgery», Tambov, Russia;
[2]Medical Institute of Tambov State University named after G.R. Derzhavin, Tambov, Russia

ABSTRACT

Purpose. This study evaluates the diagnostic capabilities and the prognostic value of nailfold capillaroscopy data of patients with diabetic retinopathy (DR) to develop an algorithm of monitoring patients with type 2 diabetes mellitus.

Material and methods. The study involved 90 patients (mean age 67 years), among them 31 with nonproliferative diabetic retinopathy, 29 patients with proliferative DR and 30 patients without retinopathy. In addition to conventional ophthalmological examination, optical coherence tomography angiography (OCTA) on the Optovue RTVue-100 device (USA) was performed using en face vessel density protocol to examine the state of the microvasculature of the superficial and deep layers of the vascular plexus of the central retinal zone, as well as nailfold capillaroscopy using computerized capillaroscope KK-01 (ZAO Centr Analiz veshhestv, Russia).

Results. The cut-off points for detecting the presence of non-proliferative DR (capillary network density below 38.4%, arterial velocity below 512 mm/s and venous blood flow below 585 mm/s), and the presence of proliferative DR (capillary network density below 30.4%, the arterial velocity below 451 mm/s and the venous blood flow below 441 mm/s) were identified according to ROC-analysis of nailfold capillaroscopy data. In the diagnosis of proliferative DR the capillary network density parameter has a slightly higher diagnostic information value (AUC=0.963) than arterial blood flow velocity (AUC=0.941) or venous blood flow velocity (AUC=0.909). Using the identified critical parameters for predicting the initial and proliferative DR, we created a diagnostic algorithm involving a comprehensive assessment of all characteristics.

Conclusion. The study revealed that nailfold capillaroscopy indicators (capillary network density, velocity of arterial and venous blood flow) have high diagnostic information value for detecting both non-proliferative and proliferative retinopathy. We constructed mathematical models for predicting DR with an accuracy of predicting the presence of a non-proliferative stage in 92.2% of cases and a proliferative stage in 94.4% of cases. For practical use in clinical environment, we created a computer program calculating the results of DR predictions according to nailfold capillaroscopy data.

Keywords: *diabetic retinopathy, nailfold capillaroscopy, blood flow velocity, capillary network density.*

INFORMATION ABOUT THE AUTHORS:
Goydin A.P. — https://orcid.org/0000-0001-8292-815X
Shutova S.V. — e-mail: shutova.tsu@yandex.ru; https://orcid.org/0000-0002-4929-7787
Fabrikantov O.L. — e-mail: mntk@tmb.ru; https://orcid.org/0000-0003-0097-991X
Corresponding author: Goydin A.P. — e-mail: naukatmb@mail.ru

TO CITE THIS ARTICLE:
Goydin AP, Shutova SV, Fabrikantov OL. Evaluation of the diagnostic capabilities of nailfold capillaroscopy in diabetic retinopathy. *Russian Annals of Ophthalmology = Vestnik oftal'mologii*. 2023;139(1):16–26. (In Russ.). https://doi.org/10.17116/oftalma202313901116

Одним из тяжелых осложнений сахарного диабета (СД) является развитие диабетической ретинопатии (ДР), которая на ранних стадиях протекает бессимптомно, а затем быстро происходит ухудшение состояния со значительным снижением зрительных функций вплоть до их утраты [1, 2]. При этом проведенное лечение при начальных пролиферативных изменениях сетчатки при своевременном обращении пациента позволяет сохранить высокое зрение и стабилизировать ДР, в отличие от случаев, когда пациенты обращаются с далекозашедшими пролиферативными поражениями сетчатки [2—5]. Однако выявление ДР на ранних стадиях возможно только при своевременном обращении пациента к высококвалифицированному врачу-офтальмологу, что бывает не всегда [1, 2]. Поэтому задача выявления ДР на более ранних стадиях является актуальной проблемой, как критерий сохранения зрения и повышения возможностей реабилитации со снижением инвалидности по зрению у пациентов с СД [6, 7].

Учитывая основополагающую роль поражения микрососудов в патогенезе СД [1, 2], многими авторами показано выявление патологических изменений в микрососудистом русле с помощью капилляроскопии ногтевого ложа как современного неинвазивного метода исследования [8—13]. Ранее в научной литературе было отмечено [8, 14, 15], что у пациентов с ДР с развитием заболевания наблюдаются прогрессирующие патологические изменения микроциркуляции ногтевого ложа, выявляемые при компьютерной капилляроскопии, в первую очередь — снижение линейной скорости артериального и венозного кровотока и уменьшение плотности капиллярной сети. При этом изменения микроциркуляции ногтевого ложа у пациентов с различными стадиями ДР коррелировали с изменениями микроциркуляции в сосудистом сплетении макулярной зоны, выявляемыми методом оптической когерентной томографии-ангиографии (ОКТ-А) и подтвержденными многими авторами [14—20].

С учетом того, что нарушения плотности капиллярной сети и снижение скорости капиллярного кровотока ногтевого ложа у больных с ДР распознаются уже на непролиферативной стадии заболевания, представляется возможным использование параметров капилляроскопии для раннего выявления пациентов группы риска прогрессирования ДР.

Цель исследования — изучить диагностические возможности и прогностическую ценность параметров капилляроскопии ногтевого ложа для раннего выявления ДР у пациентов с СД 2-го типа.

Материал и методы

В исследовании приняли участие 90 пациентов Тамбовского филиала «МНТК "Микрохирургия глаза" им. акад. С.Н. Федорова» Минздрава России, из них 69 женщин и 21 мужчина в возрасте 67,0 [60,0; 71,0] года. Среди обследованных был 31 пациент с непролиферативной ДР (НПДР) составившие 1-ю основную группу, 29 пациентов с пролиферативной ДР (ПДР) составившие 2-ю основную группу, и 30 пациентов без офтальмо-, эндокринной и сосудистой патологии, составившие контрольную группу. *Критериями исключения* в группах были: гипертоническая болезнь II и III стадии, клинически значимый диабетический макулярный отек (по классификации ETDRS 1991 г.), анти-VEGF-терапия в анамнезе.

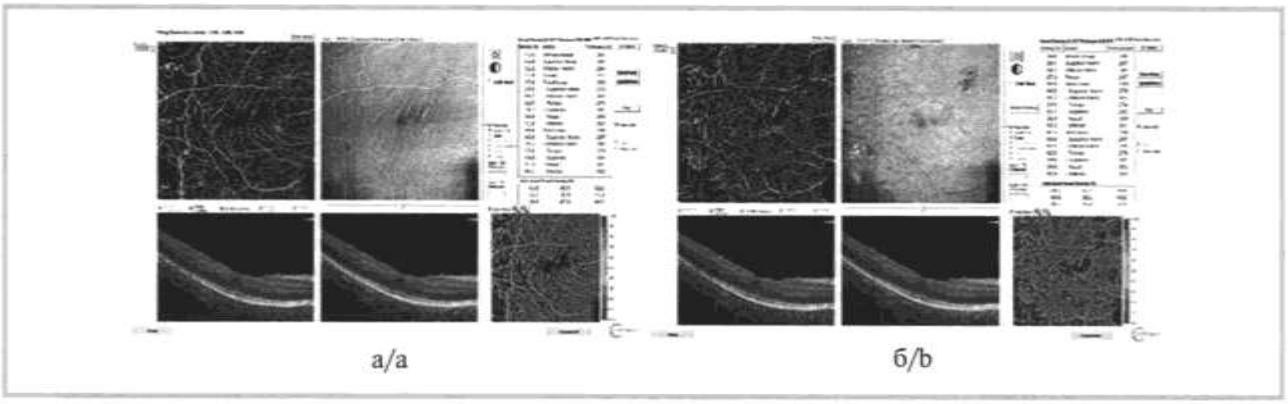

Рис. 1. **Графическое представление протокола OKT-A EnFace vessel Density поверхностного (а) и глубокого (б) слоев сосудистого сплетения сетчатки (Optovue RTVue-100). Данные пациента *О.* (2-я основная группа).**

Fig. 1. **Graphical representation of the OCTA en face vessel density protocol for the superficial (a) and deep (b) layers of the retinal choroidal plexus (Optovue RTVue-100). Data of patient *O.* (main group 2).**

Офтальмологическое обследование кроме традиционных методов включало ОКТ-А и капилляроскопию ногтевого ложа. Методом ОКТ-А исследовалось состояние микроциркуляторного русла центральной области сетчатки на приборе Optovue RTVue-100 (США) с использованием протокола Scanning protocols EnFace vessel Density 6×6 mm [8, 16—24]. При ОКТ-А анализировалась относительная плотность сосудов микроциркуляторного русла в 9 зонах поверхностного и тех же 9 зонах глубокого слоя сосудистого сплетения сетчатки, а также усредненное по фовеа и парафовеа значение — Whole Image **(рис. 1)**.

Капилляроскопия ногтевого ложа выполнялась с использованием компьютерного капилляроскопа КК-01 (ЗАО Центр «Анализ веществ», Россия; рег. свидетельство №РЗН 2020/12767 от 04.12.20) [8] **(рис. 2)**. Изучались следующие параметры: линейная и площадная плотность капиллярной сети, длина капилляра, ширина капилляра, диаметры артериального, венозного и переходного отделов, скорость кровотока в артериальном и венозном отделах; полученные данные анализировались компьютерной программой прибора.

Статистическую обработку полученных данных осуществляли с помощью пакетов программ Statistica 10.0 (Dell Inc., США) и MedCalc 12.4 (MedCalc Software, Бельгия). Определение информативности анализируемых критериев капилляроскопии ногтевого ложа проводилось математическим моделированием методом построения кривой операционных характеристик (ROC-кривой) с последующим сопоставлением площади под кривой (AUC), а также расчетом оптимальной точки отсечения диагностического показателя и основных характеристик диагностической информативности. Для разработки нового алгоритма диагностики НПДР и ПДР применялось математическое моделирование методом бинарной логистической регрессии.

Результаты и обсуждение

В поставленных задачах исследования планировалось оценить изменения микроциркуляции ногтевого ложа методом капилляроскопии у здоровых лиц и у пациентов с ДР с исследованием в этих же обследуемых группах состояния ретинальной микроциркуляции центральной области сетчатки с использованием метода ОКТ-А с последующим выявлением и расчетом параметров, характерных для пациентов с НПДР и с ПДР, и по полученным данным провести корреляционный анализ с выявлением взаимосвязей, полученных в двух исследованиях параметров, а также разработать рекомендации по раннему выявлению ДР врачами, осуществляющими диспансерное наблюдение больных с СД 2-го типа.

При анализе результатов ОКТ-А у пациентов обеих групп с ДР выявлены изменения микроциркуляции по сравнению с пациентами контрольной группы как в поверхностном, так и в глубоком слое сосудистого сплетения в макулярной зоне **(табл. 1, 2)**. Различия показателей поверхностного слоя сосудистого сплетения сетчатки между основными и контрольной группами отмечались во всех зонах, кроме зоны фовеа (параметр Fovea), и были особенно выражены в парафовеолярной области (параметр Parafovea). Различия подавляющего большинства параметров между контрольной группой и 1-й основной группой, а также между контрольной группой и 2-й основной группой являлись статистически значимыми, что подтвердило высокую информативность ОКТ-А в диагностике сосудистых изменений при ДР. Различия между 1-й и 2-й основными группами являлись значимыми лишь в нескольких зонах: Fovea, Parafovea superior-hemi, Parafovea tempo и Parafovea nasal, — что говорит о нарастании изменений микрососудистого русла при прогрессировании тяжести процесса **(см. табл. 1)**.

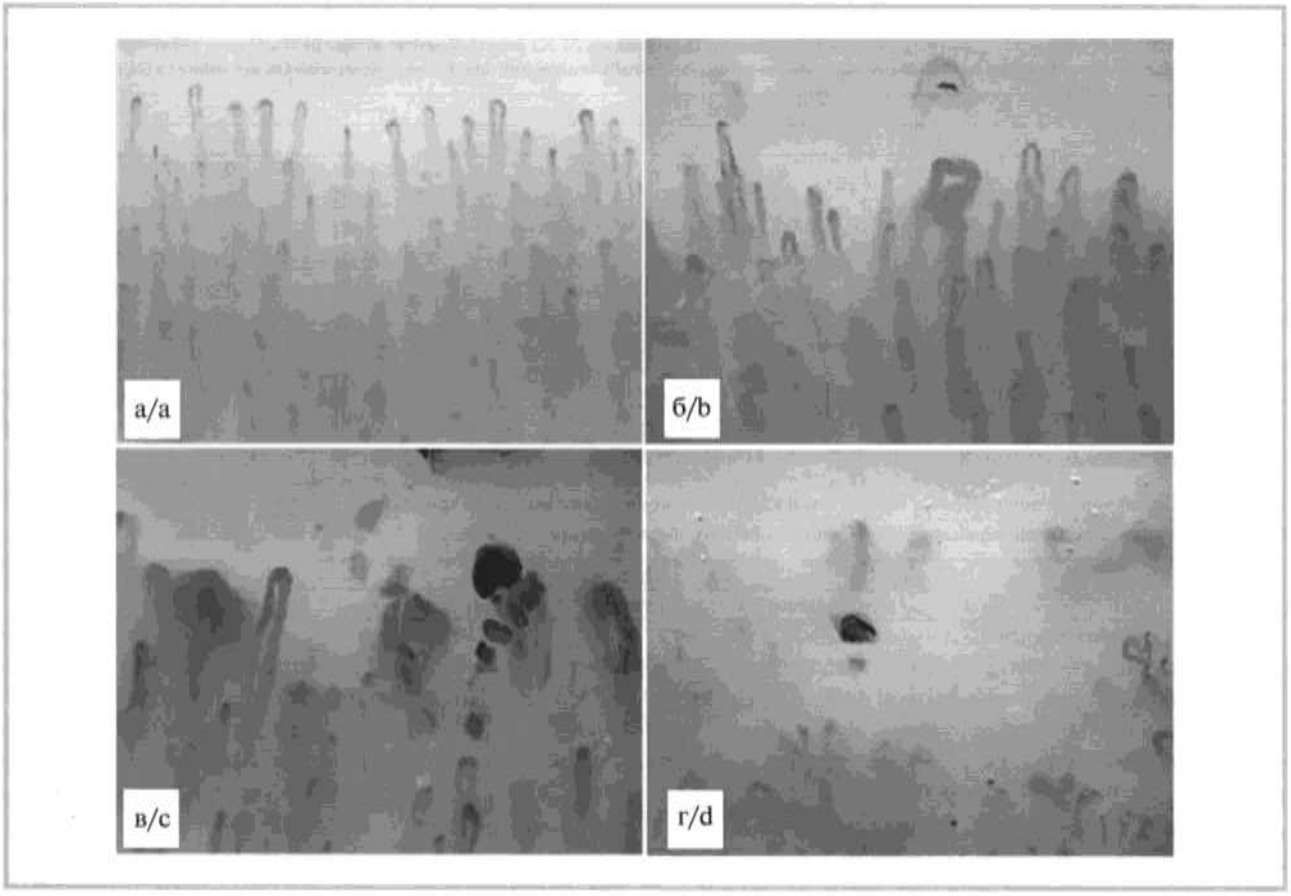

***Рис. 2.* Капилляры ногтевого ложа у пациентов при капилляроскопии.**

а — группа контроля; б — 1-я основная группа (с НПДР); в, г — 2-я основная группа (с ПДР).

***Fig. 2.* Capillaries of the nail bed according to capillaroscopy findings.**

a — control group; b — main group 1 (with NPDR); c, d — main group 2 (PDR).

***Таблица 1.* Плотность сосудистой сети поверхностного слоя сосудистого сплетения сетчатки у клинически здоровых лиц и пациентов с ДР по данным ОКТ-А (в %)**

***Table 1.* Vascular density of the superficial layer of the retinal vascular plexus in clinically healthy individuals and patients with DR according to OCTA (%)**

Сектора и зоны	Группа			Различия, p		
	контрольная (1)	1-я основная (2)	2-я основная (3)	p_{1-2}	p_{1-3}	p_{2-3}
Whole image	52,25±1,78	45,27±3,47	44,13±6,21	**<0,001**	**<0,001**	>0,05
Fovea	32,41±4,25	31,40±4,67	26,94±7,01	>0,05	**<0,001**	**<0,001**
Parafovea	55,23±1,58	45,16±4,65	46,67±6,98	**<0,001**	**<0,001**	>0,05
Parafovea superior-hemi	54,75±2,64	45,23±4,77	47,78±7,13	**<0,001**	**<0,001**	**<0,01**
Parafovea nferior-hemi	54,70±3,03	45,09±4,72	45,57±7,24	**<0,001**	**<0,001**	>0,05
Parafovea tempo	54,78±1,73	45,73±5,48	49,03±4,66	**<0,001**	**<0,001**	**<0,001**
Parafovea superior	55,82±1,70	46,70±4,47	46,07±9,72	**<0,001**	**<0,001**	>0,05
Parafovea nasal	54,42±1,68	43,84±4,84	47,08±7,55	**<0,001**	**<0,001**	**<0,001**
Parafovea inferior	55,92±2,39	45,63±5,38	44,52±7,10	**<0,001**	**<0,001**	>0,05

Примечание. Здесь и в табл. 2, 3 жирным шрифтом выделены статистически значимые различия.

Анализ показателей ОКТ-А глубокого слоя сосудистого сплетения показал аналогичную картину с высокой значимостью различий между основными и контрольной группами по всем исследованным параметрам. В то же время статистически значимые различия между 1-й и 2-й основными группами были выявлены для меньшего числа параметров: в Fovea и Parafovea inferior-hemi **(см. табл. 2)**.

Таким образом, анализ цифровых параметров сосудистого сплетения сетчатки, по данным ОКТ-А, выявил различия микроциркуляторных изменений сетчатки при различных стадиях ДР, что согласуется с результатами других авторов [20—24].

Согласно результатам сопоставления средних величин, в исследуемых группах наиболее выраженные различия по данным ОКТ-А отмечались для общей

Таблица 2. **Плотность сосудистой сети глубокого слоя сосудистого сплетения сетчатки у клинически здоровых лиц и пациентов с ДР по данным ОКТ-А (в %)**

Table 2. **Vascular density of the deep layer of the retinal vascular plexus in clinically healthy individuals and patients with DR according to OCTA (%)**

Сектора и зоны	Группа			Различия, p		
	контрольная (1)	1-я основная (2)	2-я основная (3)	p_{1-2}	p_{1-3}	p_{2-3}
Whole image	57,55±4,27	46,40±4,23	43,74±7,56	⩽0,001	⩽0,001	⩽0,01
Fovea	47,99±5,60	45,03±3,94	40,64±12,59	⩽0,001	⩽0,001	⩽0,01
Parafovea	59,92±2,20	46,20±6,54	46,39±5,99	⩽0,001	⩽0,001	>0,05
Parafovea superior-hemi	59,88±2,65	46,19±3,25	45,40±7,48	⩽0,001	⩽0,001	>0,05
Parafovea inferior-hemi	59,95±1,84	42,71±5,39	44,83±5,39	⩽0,001	⩽0,001	⩽0,01
Parafovea tempo	60,75±1,77	46,52±5,00	46,16±6,90	⩽0,001	⩽0,001	>0,05
Parafovea superior	58,77±3,47	43,44±7,84	42,05±8,63	⩽0,001	⩽0,001	>0,05
Parafovea nasal	60,70±2,38	45,03±4,80	43,23±7,68	⩽0,001	⩽0,001	**⩽0,05**
Parafovea inferior	59,60±2,18	45,09±6,49	44,46±6,32	⩽0,001	⩽0,001	>0,05

Таблица 3. **Сравнение количественных показателей капилляроскопии в исследуемых группах**

Table 3. **Comparison of quantitative indicators of capillaroscopy between the study groups**

Параметр	Группа			Различия, p		
	контрольная (1)	1-я основная (2)	2-я основная (3)	p_{1-2}	p_{1-3}	p_{2-3}
Плотность капиллярной сети:						
линейная, на 1 мм	8,88±1,35	7,96±0,89	4,63±1,04	⩽0,001	⩽0,001	⩽0,001
площадная, на 1 мм^2	40,69±6,32	36,73±6,01	21,35±5,07	⩽0,001	⩽0,001	⩽0,001
Длина капилляра, мкм	234,26±38,90	189,62±38,39	173,14±34,54	⩽0,001	⩽0,001	⩽0,01
Ширина капилляра, мкм	44,45±8,01	48,23±9,42	52,90±9,63	⩽0,01	⩽0,001	⩽0,001
Диаметр отдела, мкм:						
артериального	10,04±2,81	12,43±3,57	12,65±3,67	⩽0,001	⩽0,001	>0,05
переходного	12,92±1,28	13,49±1,32	13,88±1,35	⩽0,01	⩽0,001	**⩽0,05**
венозного	13,75±2,84	14,03±3,56	14,34±4,29	>0,05	>0,05	>0,05
Скорость кровотока в отделе, мкм/с:						
артериальном	660,65±51,47	476,77±41,28	412,82±39,15	⩽0,001	⩽0,001	⩽0,001
венозном	577,56±58,57	442,92±52,11	382,54±48,25	⩽0,001	⩽0,001	⩽0,001

плотности сосудов по всем секторам (Whole image) и плотности сосудов в парафовеальной зоне (Parafovea), что согласуется с данными других авторов [18, 21—24], но, по нашим данным, они более выражены в поверхностной капиллярной сети, вследствие чего именно эти характеристики были взяты для последующего анализа диагностической информативности.

Проведение капилляроскопии ногтевого ложа в этих же группах пациентов **(табл. 3)** выявило наличие взаимосвязи между стадиями ДР и патологией капилляров ногтевого ложа, причем наиболее выраженные изменения показателей капилляроскопии оказались у пациентов II основной группы, что подтверждает наличие у них генерализованной микроангиопатии, возникающей по мере прогрессирования СД и согласуется с данными литературы [14, 15].

По мере прогрессирования СД и диабетической микроангиопатии наиболее выраженные изменения затрагивают плотность капиллярной сети.

По данным капилляроскопии, наблюдается снижение плотности капиллярной сети (линейной и площадной) у пациентов 1-й основной группы и прогрессирование уменьшения этого показателя у пациентов 2-й основной группы, что также соответствует снижению плотности капилляров сетчатки при прогрессировании ДР. Показана статистически значимая разница между 1-й основной и контрольной группами (p⩽0,001), 2-й основной и контрольной группами (p⩽0,001) и 1-й и 2-й основными группами (p⩽0,001). При сравнении плотности капиллярной сети в контрольной группе и 2-й основной группе выясняется, что величина этого показателя снижается почти в 2 раза, в то время как разница между контрольной группой и 1-й основной группой не столь значительна.

Поражение микроциркуляторного русла при СД также сопровождается изменением скорости капиллярного кровотока.

Уже на ранних стадиях диабетической ангиоретинопатии у пациентов 1-й основной группы отмечается достаточно существенное замедление капиллярного кровотока как в артериальном, так и в венозном отделе (в 1,4 и в 1,3 раза соответственно, по сравнению с контрольной группой). По мере прогрессирования микрососудистых аномалий у пациентов 2-й основной группы скорость капиллярного кровотока снижается еще больше (в 1,6 и в 1,5 раза

Таблица 4. **Анализ корреляционных взаимосвязей данных капилляроскопии ногтевого ложа с параметрами ОКТ-А у пациентов с ДР**
Table 4. **Correlation analysis of nailfold capillaroscopy data with OCTA parameters in patients with DR**

Зоны ОКТ-А	Плотность капиллярной сети		Длина капилляров	Ширина петель капилляров	Диаметр			Скорость кровотока	
	линейная	площадная			артериального отдела	переходного отдела	венозного отдела	в артериальном отделе	в венозном отделе
Whole image	0,134	**0,374**	0,335	–0,339	–0,425	–0,403	–0,432	**0,607**	**0,677**
Fovea	0,095	0,135	0,246	–0,194	–0,302	–0,211	–0,313	0,388	0,441
Parafovea	0,156	**0,376**	0,357	–0,271	–0,422	–0,432	–0,434	**0,609**	**0,662**
Parafovea superior-hemi	0,112	**0,352**	0,363	–0,307	–0,348	–0,428	–0,430	**0,605**	**0,658**
Parafovea inferior-hemi	0,092	0,171	0,342	–0,176	–0,391	–0,227	–0,429	**0,604**	**0,457**
Parafovea tempo	0,083	**0,349**	0,365	–0,309	–0,407	–0,419	–0,432	0,507	0,669
Parafovea superior	0,184	0,263	0,359	–0,207	–0,414	–0,228	–0,388	0,455	0,358
Parafovea nasal	0,223	**0,376**	0,367	–0,264	–0,398	–0,414	–0,396	**0,581**	**0,662**
Parafovea inferior	0,136	**0,391**	0,373	–0,311	–0,391	–0,432	–0,434	**0,609**	**0,704**

Примечание. Жирным шрифтом отмечены статистически значимые ($p<0,05$) коэффициенты корреляции.

соответственно, по сравнению с контрольной группой). Статистически значимые различия скорости капиллярного кровотока в артериальном и венозном отделах продемонстрированы между 1-й основной группой и контрольной группой ($p\leqslant0,001$), 2-й основной группой и контрольной группой ($p\leqslant0,001$) и между 1-й и 2-й основными группами ($p\leqslant0,001$).

Также поражение микрососудов у больных СД характеризовалось укорочением длины видимой части капилляров в обеих основных группах. Длина капилляров в 1-й и 2-й основных группах (189,6±38,39 и 173,14±34,54 мкм соответственно) была статистически значимо меньше по сравнению с контрольной группой (234,26±38,90 мкм), а кроме того имелась статистически значимая разница между 1-й и 2-й основными группами ($p\leqslant0,001$), что говорит о значимом уменьшении данного параметра по мере прогрессирования ДР.

В то же время такие параметры, как ширина капилляров и диаметры всех отделов капилляров не имели значимых межгрупповых различий и, соответственно, для выявления ДР этот параметр был неинформативен.

Для изучения возможности использования результатов капилляроскопии ногтевого ложа с целью оценки возможного наличия и степени тяжести ДР был проведен анализ корреляционных взаимосвязей полученных данных ОКТ-А с параметрами капилляроскопии в исследуемых группах **(табл. 4)**. При этом была выявлена выраженная положительная корреляция с площадной плотностью и слабая положительная корреляция с линейной плотностью капиллярной сети ногтевого ложа, особенно в парафовеолярных зонах сетчатки. Отмечались прямая корреляция с длиной капилляров ногтевого ложа и обратная корреляция с их шириной. Выявлена отрицательная корреляция параметров капилляров ногтевого ложа с плотностью сосудистой сети всех отделов капилляров сетчатки глаза, слабее выраженная в зоне Fovea, Parafovea inferior-hemi и Parafovea superior. Наиболее сильные положительные корреляции отмечены для скорости кровотока в капиллярах ногтевого ложа с зонами Whole image и Parafovea, которая тем выше, чем больше плотность капиллярной сети макулярной области сетчатки глаза.

Таким образом, корреляционный анализ результатов ОКТ-А и данных капилляроскопии показал, что изменения микроциркуляции ногтевого ложа у пациентов с различными стадиями ДР были взаимосвязаны с изменениями относительной плотности микроциркуляции в сосудистом сплетении макулярной зоны, выявляемыми методом ОКТ-А, и зависели от тяжести заболевания.

Для оценки диагностической информативности микроциркуляции ногтевого ложа были исследованы параметры: «Скорость кровотока в артериальном отделе», «Скорость кровотока в венозном отделе» и «Плотность капиллярной сети площадная», так как данные характеристики имеют наиболее выраженные взаимосвязи с параметрами микроциркуляции в сосудистом сплетении центральной зоны сетчатки по данным ОКТ-А [8].

Анализ операционных кривых показал, что скорость кровотока в артериальном отделе обладает высокой диагностической информативностью для выявления наличия НПДР **(рис. 3, а)**: чувствительность составила 95%, специфичность — 100%. Площадь под ROC-кривой (AUC) составила 0,994, Z=114,6 ($p<0,0001$). В соответствии со значением точки отсечения наличие НПДР можно предполагать, если показатель скорости артериального кровотока ниже 512 мм/с.

Диагностическая информативность скорости кровотока в венозном отделе **(рис. 3, б)** также очень высока, хотя и несколько ниже, чем для артериаль-

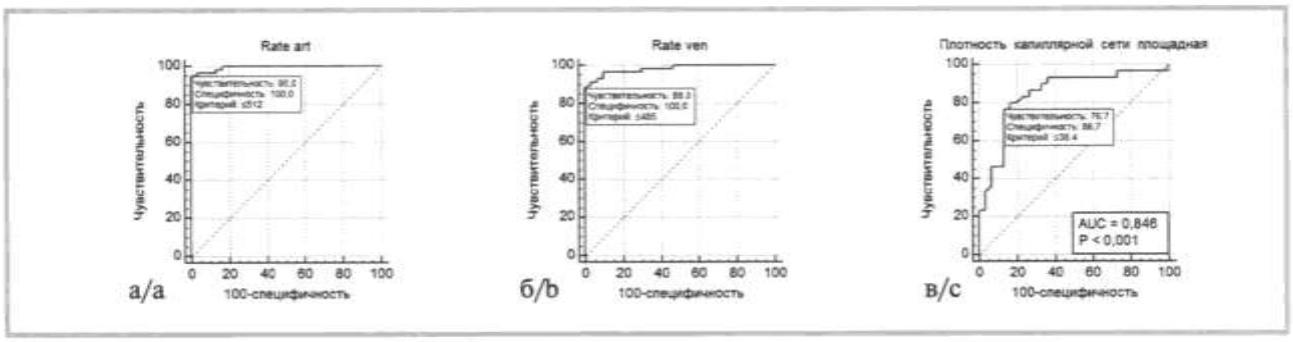

Рис. 3. **ROC-кривые в группах пациентов без ДР и с НПДР.**

а — скорость кровотока в артериальном отделе; б — скорость кровотока в венозном отделе; в — плотность капиллярной сети площадная.

Fig. 3. **ROC-curves for the groups of patients without DR and with NPDR.**

a — arterial blood flow velocity, b — venous blood flow velocity, c — areal density of the capillary network.

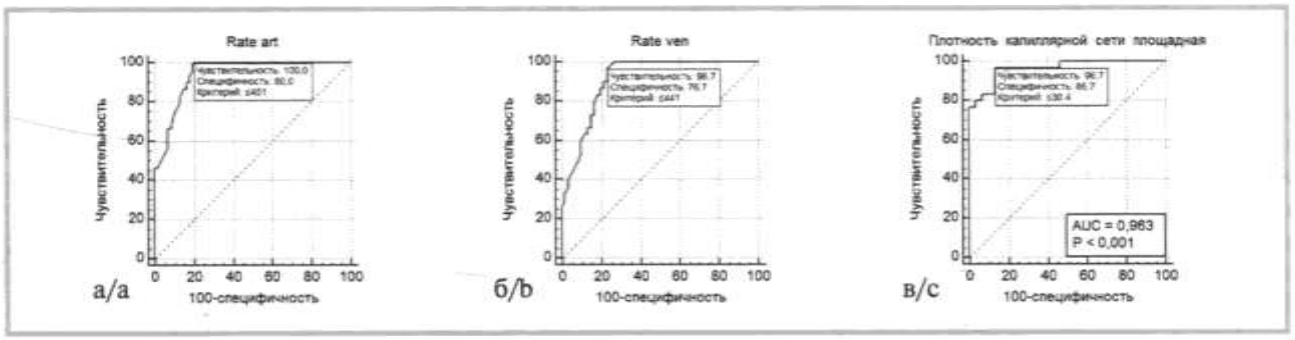

Рис. 4. **ROC-кривые в группах пациентов с НПДР и ПДР.**

а — скорость кровотока в артериальном отделе; б — скорость кровотока в венозном отделе; в — плотность капиллярной сети площадная.

Fig. 4. **ROC-curves for the groups of patients with NPDR and PDR.**

a — arterial blood flow velocity, b — venous blood flow velocity, c — areal density of the capillary network.

ного отдела: чувствительность — 88,3%, специфичность — 100,0%, AUC=0,982 при Z=45,3 (p<0,0001). Значение точки отсечения указывает, что наличие НПДР можно предполагать, если показатель скорости венозного кровотока ниже 585 мм/с.

Согласно **рис. 3, в**, параметр плотности капиллярной сети также обладает значительной диагностической информативностью для выявления наличия НПДР: чувствительность составила 76,7%, специфичность — 86,7%. Площадь под ROC-кривой (AUC) составила 0,846, Z=6,42 (p<0,0001). Согласно значению точки отсечения наличие НПДР можно предполагать, если показатель плотности капиллярной сети ниже 38,4%.

Следовательно, для диагностики НПДР параметры капилляроскопии ногтевого ложа, особенно скорость кровотока в артериальном отделе, являются высокоинформативными.

Результаты капилляроскопии ногтевого ложа обладают высокой информативностью и для диагностики ПДР, что следует из **рис. 4** с результатами ROC-анализа исследуемых параметров для групп с НПДР и ПДР.

Показатель скорости кровотока в артериальном отделе **(см. рис. 4, а)** ниже 451 мм/с указывает на наличие ПДР с чувствительностью 100,0% и специфичностью 80,0%. Если показатель скорости кровотока в венозном отделе **(см. рис. 4, б)** ниже 441 мм/с, то с чувствительностью 96,7% и специфичностью 76,7% можно прогнозировать наличие ПДР. Показатель плотности капиллярной сети **(см. рис. 4, в)** менее 30,4% также указывает на наличие ПДР с чувствительностью 96,7% и специфичностью 86,7%. При этом в сравнении групп с НПДР и ПДР параметр плотности капиллярной сети имеет несколько большую диагностическую информативность (AUC=0,963), чем скорость артериального кровотока (AUC=0,941) или скорость венозного кровотока (AUC=0,909).

Таким образом, ROC-анализ данных капилляроскопии ногтевого ложа показал, что показатели плотности капиллярной сети, скорости артериального и венозного кровотока обладают высокой диагностической информативностью для выявления как НПДР, так и ПДР.

Построенные математические модели позволили выделить по три критических параметра (точки отсечения) для прогнозирования НПДР и ПДР и имеют разные характеристики диагностической информативности, поэтому возникла необходимость создания

Таблица 5. **Результаты математического прогноза НПДР и ПДР методом логистической регрессии у пациентов с СД**

Table 5. **Results of a mathematical prognosis of non-proliferative and proliferative DR in patients with diabetes mellitus using the method of logistic regression**

Параметр	Коэффициент уравнения (B)	Значимость (статистика Вальда)	Отношение шансов (Exp (B))	*R*-квадрат Нэйджелкерка	Правильность предсказания, %
Прогнозирование НПДР:					
Свободный член уравнения	–2,288	0,001	0,101	0,766	92,2
Скорость кровотока в артериальном отделе ≤512 мм/с	3,797	0,000	44,584		–
Скорость кровотока в венозном отделе ≤485 мм/с	2,139	0,017	8,493		–
Плотность капиллярной сети площадная ≤38,4%	–0,268	0,793	0,765		–
Прогнозирование ПДР:					
Свободный член уравнения	–5,427	0,000	0,004	0,802	94,4
Скорость кровотока в артериальном отделе ≤451 мм/с	2,672	0,038	14,465		–
Скорость кровотока в венозном отделе ≤441 мм/с	1,620	0,151	5,055		–
Плотность капиллярной сети площадная ≤30,4%	3,306	0,000	27,286		–

единого диагностического алгоритма с комплексной оценкой всех характеристик.

Для разработки нового алгоритма выявления НПДР и ПДР применялся метод бинарной логистической регрессии («0» — патология отсутствует, «1» — наличие патологии). Выбор предикторов осуществляли по результатам анализа операционных кривых согласно точкам отсечения. При этом каждая величина результатов капилляроскопии ногтевого ложа пациента сравнивалась с полученными критическими значениями и принималось, что она равна «0» если значение предиктора находится в пределах нормы, и равна «1», если выходила за пределы критического значения.

Проведенный анализ позволил получить ряд характеристик математического прогноза, представленных в **табл. 5.**

Согласно представленным в **табл. 5** данным, уравнение для оценки вероятности (p) наличия НПДР выглядит следующим образом:

$$p=1/1+e^{Z}$$

при z= –2,288+3,797·X1+2,139·X2–0,268·X3,
где X1 — независимая переменная «Скорость кровотока в артериальном отделе ≤512 мм/с (1/0)»; X2 — независимая переменная «Скорость кровотока в венозном отделе ≤485 мм/с (1/0)»; X3 — независимая переменная «Плотность капиллярной сети площадная ≤38,4% (1/0)».

Все коэффициенты независимых переменных, за исключением переменной «Плотность капиллярной сети площадная», были статистически значимыми; наиболее весомым из них, согласно значениям отношения шансов (Exp (B)), оказался параметр «Скорость кровотока в артериальном отделе». Наименьший вклад в прогнозирование НПДР вносит параметр «Плотность капиллярной сети площадная». Модель описывает 76,6% экспериментальных значений (R^2=0,766), правильность предсказания по полученной формуле составила 92,2%.

Уравнение для оценки вероятности (p) наличия ПДР выглядит следующим образом:

$$p=1/1+e^{Z}$$

при z= –2,288+3,797·X1+2,139·X2–0,268·X3,
где X1 — независимая переменная «Скорость кровотока в артериальном отделе ≤451 мм/с (1/0)»; X2 — независимая переменная «Скорость кровотока в венозном отделе ≤441 мм/с (1/0)»; X3 — независимая переменная «Плотность капиллярной сети площадная ≤30,4% (1/0)».

Все коэффициенты независимых переменных, за исключением переменной «Скорость кровотока в венозном отделе», были статистически значимыми, наиболее весомым из них, согласно значениям отношения шансов (Exp (B)), оказался параметр «Плотность капиллярной сети площадная». Наименьший вклад в прогнозирование ПДР вносит параметр «Скорость кровотока в венозном отделе». Модель описывает 80,2% экспериментальных значений (R^2=0,802), и правильность предсказания по полученной формуле составила 94,4%.

Предсказываемые значения для зависимой переменной ≥0 и ≤1 при любых значениях независимых переменных. При y>0,5 принималось, что существует высокая вероятность наличия диагностируемого заболевания.

Проверка адекватности (cross-validation) математической модели осуществлялась путем применения процедуры «скользящего экзамена» (jack-knife) — поочередного временного удаления части наблюдений (20%) и последующего пересчета. Результаты проверки представлены в **табл. 6**, они характеризуют модель как достаточно стабильную, отличия полученных величин точности прогноза не превышали 7,8% от результатов в целой выборке.

Таблица 6. **Результаты проверки математических моделей прогноза НПДР и ПДР у пациентов с СД**

Table 6. **Results of checking the mathematical prediction models of non-proliferative and proliferative DR in patients with diabetes mellitus**

Выборка	Прогнозирование НПДР		Прогнозирование ПДР	
	R-квадрат Нэйджелкерка	правильность предсказания, %	*R*-квадрат Нэйджелкерка	правильность предсказания, %
1	0,720	90,4	0,823	94,5
2	0,862	91,7	0,798	94,4
3	0,780	93,1	0,796	94,4
4	0,820	94,4	0,778	94,4
5	0,706	90,3	0,849	94,4

Применение полученного алгоритма прогноза ДР на непролиферативной и пролиферативной стадиях выглядит следующим образом.

Клинический случай №1

Пациент А., 1954 года рождения. Диагноз: «СД 2-го типа, ДР нет». Значения капилляроскопии ногтевого ложа: скорость кровотока в артериальном отделе — 635 мм/с (переменная больше порогового значения, принимает значение «0»), скорость кровотока в венозном отделе — 605 мм/с (переменная больше порогового значения, принимает значение «0»), плотность капиллярной сети площадная — 48,4% (переменная больше порогового значения, принимает значение «0»).

При математическом моделировании вероятности наличия НПДР получена следующая функция:

$$p=1/1+e^{(-2,288+3,797\cdot 0+2,139\cdot 0-0,268\cdot 0)}=0,085.$$

Полученное значение переменной $y<0,5$; прогнозируем отсутствие заболевания. Прогноз совпадает.

Клинический случай №2

Пациентка А., 1945 года рождения. Диагноз: «СД 2-го типа, НПДР». Значения капилляроскопии ногтевого ложа: скорость кровотока в артериальном отделе — 397 мм/с (переменная меньше порогового значения, принимает значение «1»), скорость кровотока в венозном отделе — 434 мм/с (переменная меньше порогового значения, принимает значение «1»), плотность капиллярной сети площадная — 43,4% (переменная больше порогового значения, принимает значение «0»).

При математическом моделировании вероятности наличия НПДР получена следующая функция:

$$p=1/1+e^{(-2,288+3,797\cdot 1+2,139\cdot 1-0,268\cdot 0)}=0,967.$$

Полученное значение переменной $y>0,5$; прогнозируем наличие заболевания. Прогноз совпадает.

Таким образом, разработанный диагностический алгоритм позволяет с высокой точностью прогнозировать наличие НПДР и ПДР у пациентов с СД. Для удобства его практического использования в клинической практике была создана соответствующая компьютерная программа, позволяющая врачам неофтальмологического профиля, осуществляющим диспансерное наблюдение больных с СД 2-го типа, своевременно направить их в специализированный офтальмологический центр для определения показаний к раннему лечению ДР **(рис. 5)**.

Выводы

1. Осуществлена оценка прогностической информативности таких параметров микроциркуляции ногтевого ложа, как «Скорость кровотока в артериальном отделе», «Скорость кровотока в венозном отделе» и «Плотность капиллярной сети площадная», в диагностике ДР. Достигнутые высокие чувствительность и специфичность указывают на принципиальную перспективность результатов

Рис. 5. **Скриншоты компьютерной программы для расчета результатов прогноза ДР по данным капилляроскопии ногтевого ложа: результаты расчетов для клинических примеров №1 (а) и №2 (б).**

Fig. 5. **Screenshots of the computer program used to calculate the results of predicting DR by nailfold capillaroscopy data: the calculation results are shown for clinical examples No. 1 (a) and No. 2 (b).**

капилляроскопии ногтевого ложа в качестве критериев скрининга ДР.

2. Определены критические «точки отсечения» основных характеристик капилляроскопии ногтевого ложа, которые позволяют врачу сделать заключение о риске развития ДР у пациентов с СД 2-го типа.

3. Выявлено, что для диагностики НПДР наиболее информативными параметрами капилляроскопии ногтевого ложа являются значения скорости кровотока, особенно в артериальном отделе, а в диагностике пролиферативной стадии ДР наибольшую прогностическую значимость имеет площадная плотность капиллярной сети.

4. На основе сопоставления индивидуальных результатов капилляроскопии ногтевого ложа пациента с полученными при анализе операционных кривых критическими значениями построены математические модели комплексного прогнозирования ДР с высокой точностью предсказания наличия непролиферативной и пролиферативной стадии (92,2 и 94,4% соответственно).

5. Для практического применения полученных результатов в клинической практике врачей неофтальмологического профиля, осуществляющих диспансерное наблюдение больных СД 2-го типа, создана компьютерная программа с расчетом результатов прогноза ДР по данным капилляроскопии ногтевого ложа, позволяющая своевременно направить пациентов с СД 2-го типа на консультацию к офтальмологу для диагностики клинически значимой ДР до того, как произойдет необратимое ухудшение зрения.

Участие авторов:
Концепция и дизайн исследования: А.Г., О.Ф.
Сбор и обработка материала: А.Г.
Статистическая обработка: С.Ш.
Написание текста: А.Г
Редактирование: А.Г., О.Ф.

Авторы заявляют об отсутствии конфликта интересов.
The authors declare no conflicts of interest.

ЛИТЕРАТУРА/REFERENCES

1. *Глазные проявления диабета.* Под ред. Балашевича Л.И. СПб.: СПбМАПО; 2004.
Glaznyye proyavleniya diabeta [Ocular manifestations of diabetes mellitus]. Ed. by Balashevich L.I. SPb.: SPbMAPO; 2004. (In Russ.).

2. Шадричев Ф.Е., Астахов Ю.С. *Сахарный диабет и глаз.* Ссылка активна на 02.08.21.
Shadrichev FE, Astakhov YuS. *Sakharnyy diabet i glaz [Diabetes mellitus and eye].* Accessed 02.08.21. (In Russ.).
https://zreni.ru/articles/disease/385-saharnyy-diabet-i-glaz-shadrichev-fe-astahov-yus.html

3. Гойдин А.П., Фабрикантов О.Л., Шутова С.В., Лев И.В., Манаенкова Г.Е. Ретроспективный анализ результатов лазеркоагуляции сетчатки у пациентов с диабетической ретинопатией. *Саратовский научно-медицинский журнал.* 2020;16(4):895-899.
Goidin AP, Fabrikantov OL, Shutova SV, Lev IV, Manaenkova GE. Retrospective analysis of retinal laser coagulation outcomes in diabetic retinopathy. *Saratovskii nauchno-meditsinskii zhurnal.* 2020;16(4):895-899. (In Russ.).

4. Бабаева Д.Б., Шишкин М.М. Зависимость восстановления зрительных функций от времени выполнения хирургического вмешательства у пациентов с диабетическим витреопапиллярным тракционным синдромом. *Современные технологии в офтальмологии.* 2019;26(1):26-28.
Babaeva DB, Shishkin MM. The time dependence of visual functions recovering of the patients after diabetic vitreopapillary traction syndrome surgical treatment. *Sovremennye tekhnologii v oftal'mologii.* 2019;26(1):26-28. (In Russ.).
https://doi.org/10.25276/2312-4911-2019-1-26-28

5. Шкворченко Д.О., Каштан О.В., Средняков В.А., Афанасьев В.В., Осокин И.Г. Результаты хирургического лечения осложненных форм пролиферативной диабетической ретинопатии в условиях управляемой артериальной гипотонии. *Офтальмохирургия.* 2011;(1):49-52.
Shkvorchenko DO, Kashtan OV, Srednyakov VA, Afanas'ev VV, Osokin IG. Results of surgical treatment of complicated forms in proliferative diabetic retinopathy under conditions of controlled arterial hypotony. *Oftal'mokhirurgiya.* 2011;(1):49-52. (In Russ.).

6. Шестакова М.В., Викулова О.К., Железнякова А.В., Исаков М.А., Дедов И.И. Эпидемиология сахарного диабета в Российской Федерации: что изменилось за последнее десятилетие? *Терапевтический архив.* 2019;91(10):4-13.
Shestakova MV, Vikulova OK, Zheleznyakova AV, Isakov MA, Dedov II. Diabetes epidemiology in Russia: What has changed over the decade? *Terapevticheskii arkhiv.* 2019;91(10):4-13. (In Russ.).
https://doi.org/10.26442/00403660.2019.10.000364

7. Делов И.И., Шестакова М.В., Викулова О.К. Эпидемиология сахарного диабета в РФ: клинико-статистический анализ по данным Федерального регистра сахарного диабета. *Качественная клиническая практика.* 2017;20(1):13-41.
Dedov II, Shestakova MV, Vikulova OK. Epidemiology of diabetes mellitus in Russian Federation: clinical and statistical report according to the Federal diabetes registry. *Kachestvennaya klinicheskaya praktika.* 2017;20(1):13-41. (In Russ.).
https://doi.org/10.14341/DM8664

8. Фабрикантов О.Л., Проничкина М.М., Яблокова Н.В., Овсянникова Н.В. Инновационные возможности неинвазивной прижизненной оценки состояния сосудов микроциркуляторного ложа при диабетической ретинопатии. *Вестник Волгоградского государственного медицинского университета.* 2018;68(4):41-45.
Fabrikantov OL, Pronichkina MM, Yablokova NV, Ovsyannikova NV. Innovative capabilities of non-invasive vital assessment of vascular status of microcirculatory bed in diabetic retinopathy. *Vestnik Volgogradskogo gosudarstvennogo meditsinskogo universiteta.* 2018;68(4):41-45. (In Russ.).
https://doi.org/10.19163/1994-9480-2018-4(68)-41-45

9. Emrani Z, Karbalaie A, Fatemi A, Etehadtavakol M, Erlandsson BE. Capillary density: An important parameter in nailfold capillaroscopy. *Microvasc Res.* 2017;109:7-18.
https://doi.org/10.1016/j.mvr.2016.09.001

10. Barchetta I, Riccieri V, Vasile M, Stefanantoni K, Comberiati P, Taverniti L, Cavallo MG. High prevalence of capillary abnormalities in patients with diabetes and association with retinopathy. *Diabet Med.* 2011;28(9):1039-1044.
https://doi.org/10.1111/j.1464-5491.2011.03325.x

11. Chang CH, Tsai RK, Wu WC, Kuo SL, Yu HS. Use of dynamic capillaroscopy for studying cutaneous microcirculation in patients with diabetes mellitus. *Microvasc Res.* 1997;53(2):121-127.
https://doi.org/10.1006/mvre.1996.2003

12. Kamińska-Winciorek A, Deja G, Polańska J, Jarosz-Chobot P. Diabetic microangiopathy in capillaroscopic examination of juveniles with diabetes type 1. *Postępy Higieny i Medycyny Do'swiadczalnej.* 2012;66:51-59.

13. Dolezalova P, Young S, Bacon P, Southwood T. Nailfold capillary microscopy in healthy children and in childhood rheumatic diseases: a prospective single blind ob-servational study. *Ann Rheum Dis.* 2003;62(5):444-449.
https://doi.org/10.1136/ard.62.5.444

14. Крутиков Е.С., Житова В.А., Крутикова М.С. Изменение показателей капилляроскопии у больных сахарным диабетом 1-го типа при развитии хронических осложнений. *Международный эндокринологический журнал.* 2014;58(2):40-44.
Krutikov ES, Zhitova VA, Krutikova MS. Change of capillaroscopy data in patients with type I diabetes mellitus in case of chronic complications. *Mezhdunarodnyi endokrinologicheskii zhurnal.* 2014;58(2):40-44. (In Russ.).

15. Крутиков Е.С., Житова В.А. Новые подходы к ранней диагностике микроангиопатии у больных сахарным диабетом 1-го типа. *Проблемы эндокринологии.* 2015;(5):43-47.
Krutikov ES, Zhitova VA. New approaches to early diagnostics of microangiopathy in patients with type 1 diabetes mellitus. *Problemy endokrinologii.* 2015;(5):43-47. (In Russ.).

16. Лумбросо Б., Хуанг Д., Чен Ч. Дж. *ОКТ-ангиография. Клинический атлас.* М.: Изд-во Панфилова; 2017.
Lumbroso B, Khuang D, Chen ChG. *OKT-angiografiya. Klinicheskiy atlas [OCT-angiography.* Clinical atlas]. M.: Panfilov Publ.; 2017. (In Russ.).

17. Шпак А.А. *Спектральная оптическая когерентная томография высокого разрешения: Атлас.* М.: Stormoff; 2014.
Shpak AA. *Spektral'naya opticheskaya kogerentnaya tomografiya vysokogo razresheniya: Atlas [Spectral optical coherence tomography: Atlas].* M.: Stormoff; 2014. (In Russ.).

18. Нероев В.В., Охоцимская Т.Д., Фадеева В.А. ОКТ-ангиография в диагностике диабетической ретинопатии. *Точка зрения. Восток—Запад.* 2016;(1):111-113.
Neroev VV, Okhotsimskaya TD, Fadeeva VA. OCT-angiography in diabetic retinopathy diagnosis. *Tochka zreniya. Vostok—Zapad.* 2016;(1):111-113. (In Russ.).

19. Фабрикантов О.Л., Яблокова Н.В., Яблоков М.М., Овсянникова Н.В. Исследование сосудов макулярной области методом ОКТ-ангиографии до и после панретинальной лазеркоагуляции по поводу диабетической ретинопатии. *Вестник ВолгГМУ.* 2018;68(4):69-72.
Fabrikantov OL, Yablokova NV, Yablokov MM, Ovsyannikova NV. Examination of vessels in the macular erea using OCT-angiography before and after panretinal laser coagulation in diabetic retinopathy. *Vestnik VolgGMU.* 2018;68(4):69-72. (In Russ.).

20. Помыткина Н.В., Сорокин Е.Л. Возможности применения ОКТ-ангиографии для выявления прогрессирования диабетической ретинопатии у беременных. *Современные технологии в офтальмологии.* 2018;(3):132-135.
Pomytkina NV, Sorokin EL. Capability of using OCT-angiography to detect diabetic retinopathy progression in pregnant women. *Sovremennye tekhnologii v oftal'mologii.* 2018;(3):132-135. (In Russ.).

21. Dupas B, Minvielle W, Bonnin S, Couturier A, Erginay A, Massin P, Gaudric A, Tadayoni R. Association between vessel density and visual acuity in patients with diabetic retinopathy and poorly controlled type 1 diabetes. *JAMA Ophthalmol.* 2018;136(7):721-728.
https://doi.org/10.1001/jamaophthalmol.2018.1319

22. Garrity ST, Iafe NA, Phasukkijwatana N, Chen X, Sarraf D. Quantitative analysis of three distinct retinal capillary plexuses in healthy eyes using optical coherence tomography angiography. *Invest Ophthalmol Vis Sci.* 2017; 58(12):5548-5555.
https://doi.org/10.1167/iovs.17-22036

23. Scarinci F, Nesper PL, Fawzi AA. Deep retinal capillary non-perfusion is associated with photoreceptor disruption in diabetic macular ischemia. *Am J Ophthalmol.* 2016;168:129-138.
https://doi.org/10.1016/j.ajo.2016.05.002

24. Hwang TS, Zhang M, Bhavsar K, Zhang X, Campbell JP, Lin P, Bailey ST, Flaxel CJ, Lauer AK, Wilson DJ, Huang D, Jia Y. Visualization of 3 distinct retinal plexuses by projection-resolved optical coherence tomography angiography in diabetic retinopathy. *JAMA Ophthalmol.* 20166;134(12):1411-1419.
https://doi.org/10.1001/jamaophthalmol.2016.4272

Поступила 21.02.2022
Received 21.02.2022
Принята к печати 09.03.2022
Accepted 09.03.2022

Вестник офтальмологии
2023, Т. 139, №1, с. 27-34
https://doi.org/10.17116/oftalma202313901127

Russian Annals of Ophthalmology =
Vestnik Oftal'mologii 2023, vol. 139, №1, pp. 27-34
https://doi.org/10.17116/oftalma202313901127

Ультразвуковая допплерография в оценке кровоснабжения меланомы хориоидеи: параллели с контрастной ангиографией и гистографией

© И.Е. ПАНОВА[1], Е.В. САМКОВИЧ[1], П.А. НЕЧИПОРЕНКО[2]

[1]Санкт-Петербургский филиал ФГАУ «НМИЦ «МНТК "Микрохирургия глаза" им. акад. С.Н. Федорова»» Минздрава России, Санкт-Петербург, Россия;
[2]ФГБОУ ВО «Первый Санкт-Петербургский государственный медицинский университет им. акад. И.П. Павлова» Минздрава России, Санкт-Петербург, Россия

РЕЗЮМЕ

Цель исследования. Оценка кровоснабжения меланомы хориоидеи (МХ) на основе сопоставления допплерографических характеристик кровотока с ангиографическим вариантом ангиоархитектоники и денситометрическими показателями опухоли.

Материал и методы. Исследование выполнено у 135 пациентов (135 глаз) с МХ. Исходная проминенция опухолей варьировала от 0,6 до 15,2 мм (в среднем 5,07±3,58 мм), диаметр основания опухоли — от 4,1 до 22 мм (в среднем 10,97±3,62 мм). С учетом биометрических характеристик МХ все пациенты были разделены на три группы: «малые» (*n*=49), «средние» (*n*=34) и «большие» (*n*=52) МХ. Помимо стандартного диагностического обследования использовались следующие инструментальные методы оценки кровоснабжения МХ: ангиография с индоцианином зеленым, оптическая когерентная томография-ангиография, ультразвуковое исследование в режиме цветового допплеровского картирования (УЗДГ), ультразвуковая гистография.

Результаты и обсуждение. Анализ сопоставления данных УЗДГ и контрастной ангиографии в оценке кровоснабжения МХ позволил установить, что для гипо- и авскулярных образований характерен I ангиографический тип, представленный прямыми и параллельными сосудами (65%; *p*=0,037), для гиперваскулярных МХ — II тип, отличающийся появлением сосудов в виде арок, петель и сетей (68%; *p*=0,027). Изучение денситометрических характеристик при МХ разного размера свидетельствует о закономерном снижении акустической плотности опухолевой ткани по мере увеличения проминенции образования, при этом наблюдаются достоверные различия значений акустической плотности при гипо/аваскулярном (36,53±5,37 дБ) и гиперваскулярном (29,28±4,53 дБ) вариантах кровоснабжения опухолевой ткани.

Выводы. Полученные данные об акустической плотности МХ целесообразно использовать в клинической практике для косвенной оценки характера кровоснабжения МХ.

Ключевые слова: *меланома хориоидеи, кровоснабжение меланомы хориоидеи, ультразвуковое исследование в режиме цветового допплеровского картирования, ультразвуковая гистография, ангиография с индоцианином зеленым, ангиоархитектоника меланомы хориоидеи, офтальмоонкология.*

ИНФОРМАЦИЯ ОБ АВТОРАХ:
Панова И.Е. — e-mail: eyeren@yandex.ru; https://orcid.org/0000-0001-7443-4555
Самкович Е.В. — e-mail: e.samkovich@mail.ru; https://orcid.org/0000-0002-5573-5712
Нечипоренко П.А. — e-mail: paul_because@mail.ru; https://orcid.org/0000-0002-1604-2569
Автор, ответственный за переписку: Самкович Елена Владиславовна — e-mail: e.samkovich@mail.ru

КАК ЦИТИРОВАТЬ:
Панова И.Е., Самкович Е.В., Нечипоренко П.А. Ультразвуковая допплерография в оценке кровоснабжения меланомы хориоидеи: параллели с контрастной ангиографией и гистографией. *Вестник офтальмологии.* 2023;139(1):27–34.
https://doi.org/10.17116/oftalma202313901127

Doppler ultrasound in the assessment of blood supply to choroidal melanoma: parallels with contrast angiography and histography

© I.E. PANOVA[1], E.V. SAMKOVICH[1], P.A. NECHIPORENKO[2]

[1]Saint Petersburg branch of S.N. Fedorov National Medical Research Center «MNTK «Eye Microsurgery», Saint Petersburg, Russia;
[2]Pavlov First Saint Petersburg State Medical University, Saint Petersburg, Russia

ABSTRACT

Purpose. Evaluation of blood supply to choroidal melanoma based on comparison of Doppler characteristics of blood flow with angiographic variant of angioarchitectonics and densitometric parameters of the tumor.

Material and methods. The study was performed in 135 patients (135 eyes) with choroidal melanoma. The initial prominence of the tumors varied from 0.6 to 15.2 mm (mean 5.07±3.58 mm), the diameter of the tumor base varied from 4.1 to 22 mm (mean 10.97±3.62 mm). Taking into account the biometric characteristics of choroidal melanoma, all patients were divided into 3 groups: «small» (*n*=49), «medium» (*n*=34) and «large» (*n*=52). In addition to standard diagnostic examination, the following instrumental methods for assessing the blood supply of choroidal melanoma were carried out: angiography with indocyanine green, optical coherence tomography angiography, ultrasound in color Doppler mapping mode, ultrasound histography.

Results. Comparative analysis of Doppler ultrasound and contrast angiography data in assessing the blood supply of choroidal melanoma established that the first angiographic type, presented by straight and parallel vessels (65%, p=0.037), is characteristic for hypovascular and avascular masses, the second type — for hypervascular choroidal melanomas, in which the new vessels can take the form of arches, loops and nets (68%, p=0.027). The study of densitometric characteristics in choroidal melanoma of various sizes indicates a natural decrease in the acoustic density of the tumor tissue with increase in the prominence of the mass, while there are significant differences in the acoustic density values in hypo/avascular (36.53±5.37 dB) and hypervascular variants (29.28±4.53 dB) of blood supply to tumor tissue.

Conclusion. The obtained data on acoustic density of choroidal melanoma can be used in clinical practice for indirect assessment of the nature of blood supply to choroidal melanoma.

Keywords: *choroidal melanoma, blood supply to choroidal melanoma, color Doppler ultrasound, ultrasound histography, indocyanine green angiography, angioarchitectonics of choroidal melanoma, ophthalmic oncology.*

INFORMATION ABOUT THE AUTHORS:
Panova I.E. — e-mail: eyeren@yandex.ru; https://orcid.org/0000-0001-7443-4555
Samkovich E.V. — e-mail: e.samkovich@mail.ru; https://orcid.org/0000-0002-5573-5712
Nechiporenko P.A. — e-mail: paul_because@mail.ru; https://orcid.org/0000-0002-1604-2569
Corresponding author: Samkovich E.V. — e-mail: e.samkovich@mail.ru

TO CITE THIS ARTICLE:
Panova IE, Samkovich EV, Nechiporenko PA. Doppler ultrasound in the assessment of blood supply to choroidal melanoma: parallels with contrast angiography and histography. *Russian Annals of Ophthalmology = Vestnik oftal'mologii*. 2023;139(1):27–34. (In Russ.). https://doi.org/10.17116/oftalma202313901127

Меланома хориоидеи (МХ) является одной из самых злокачественных опухолей органа зрения и характеризуется возможностью развития метастазов, летального исхода в различные сроки от начала лечения [1—6]. Поздняя диагностика МХ (у $^2/_3$ больных заболевание выявляется на III—IV стадии) определяет необходимость разработки новых современных методов уточненной инструментальной диагностики на ранних стадиях ее развития [6—10].

Диагностика МХ, как и любой другой опухоли, основывается на данных анамнеза, клинической картины и результатах инструментального обследования. Оценка кровоснабжения МХ с помощью различных диагностических тестов: ангиографии с контрастом (флуоресцеином, индоцианином зеленым), ультразвуковой допплерографии, оптической когерентной томографии-ангиографии — имеет высокую диагностическую значимость в верификации заболевания [7, 10—14].

Ангиография с индоцианином зеленым (ИАГ) относится к «золотому стандарту» в оценке сосудистого русла опухоли, поскольку позволяет не только определить наличие сосудов, но и оценить его ангиоархитектонику [13, 15—19]. Фундаментальные патоморфологические исследования МХ позволили установить два основных типа ангиоархитектоники опухоли: I тип, так называемый невусоподобный, представленный прямыми и параллельными сосудами, и II тип, в котором сосудистая сеть опухоли организована петлями, сетями и арками [20, 21]. Важность детализации типа ангиоархитектоники МХ определяется не только его высокой диагностической значимостью, но и возможностью прогнозирования ответа на проводимое лечение и оценки рисков развития метастатического процесса [22, 23].

Неинвазивность метода ультразвукового исследования (УЗИ) с использованием режимов цветового и энергетического допплеровского картирования (УЗДГ) определило его широкое применение в офтальмоонкологии [7, 8, 12, 14, 24]. Современные ультразвуковые технологии позволяют проводить неинвазивные диагностические исследования, направленные на оценку структурных и гемодинамических изменений в объекте исследования. Применение комбинированных режимов ультразвука позволяет не только уточнить размеры образования и характер его строения, но и определить наличие внутриопухолевых сосудов, их количественные и гемодинамические характеристики; при этом оценить ангиоархитектонику МХ не представляется возможным.

Современные многофункциональные ультразвуковые аппараты содержат функцию «гистограмма», которая позволяет определить денситометрические показатели, косвенно свидетельствующие о морфоструктурных характеристиках опухолевой ткани, в том числе ее васкулярного компонента [7, 12].

Неизученность вопроса соотношения характера кровотока в опухоли и типов ангиоархитектоники МХ, а также роли метода гистографии в определении характера васкуляризации опухоли послужила основанием для выполнения данного исследования.

Цель исследования — оценка кровоснабжения МХ на основе сопоставления допплерографических характеристик кровотока с ангиографическим типом ангиоархитектоники и денситометрическими показателями опухоли.

Материал и методы

Исследование выполнено у 135 пациентов (135 глаз) с МХ: 78 (58%) женщин и 57 (42%) мужчин в возрасте от 21 года до 90 лет (средний возраст — 60,19±14,15 года). Исходная проминенция МХ

варьировала от 0,6 до 15,2 мм (в среднем 5,07±3,58 мм), диаметр основания опухоли — от 4,1 до 22 мм (в среднем 10,97±3,62 мм).

По классификации TNM распределение было следующим: $T_1N_0M_0$ — 44 пациента (32,59%), $T_2N_0M_0$ — 28 (20,74%), $T_3N_0M_0$ — 58 (42,96%), $T_4N_0M_0$ — 5 (3,7%). Клиническая I стадия была установлена у 44 (32,59%), IIA — у 29 (21,48%), IIB — у 54 (40%), IIIA — у 5 (3,7%), IIIB — у 3 (2,22%) больных. С учетом биометрических характеристик [25] МХ все пациенты были разделены на три группы: «малые» (n=49), «средние» (n=34) и «большие» (n=52) МХ.

Помимо стандартного диагностического обследования использовались следующие инструментальные методы оценки кровоснабжения МХ: ИАГ, оптическая когерентная томография-ангиография, УЗДГ, ультразвуковая гистография.

ИАГ выполнена 50 пациентам, используя Гейдельбергский ретинальный ангиограф-2, HRA-2 Heidelberg Retina Angiograph-2 + OC». В качестве контраста применяли индоцианин зеленый-пульсион 25 мг (Indocyanine green-Pulsion, производитель — BAG Health Care, GmbH, Германия, регистрационный номер — ЛП-001963 от 28.12.12). Особенностями проведения ИАГ являлись обязательное использование видеорежима и выполнение снимков, начиная с ранней фазы (до 30 с), затем через каждую минуту до окончания средней фазы, затем на 10, 15, 20, 30-й минутах исследования. Оценивали наличие или отсутствие («немые» зоны) патологических сосудистых паттернов в проекции опухоли, их локализацию и тип ангиоархитектоники (I тип — прямые параллельные сосуды, в том числе с анастомозами; II тип — сосуды в форме арок, петель и сетей). Оценка полученных результатов проводилась тремя независимыми экспертами.

УЗИ проведено 135 пациентам на многофункциональном ультразвуковом сканере экспертного класса PHILIPS Affinity 50 (Philips Ultrasound, USA) линейным высокочастотным широкополосным датчиком L15-7io в рабочем диапазоне частот от 15 до 7 МГц. Исследование осуществляли в соответствии с принципами безопасного применения диагностического ультразвука (ALARA). Выполнялось серошкальное сканирование глазного яблока и орбиты, с помощью которого определяли локализацию, форму, эхоструктуру, размеры опухоли. В режиме цветового допплеровского картирования устанавливали отсутствие или наличие сосудистой сети в опухоли, при ее обнаружении визуально оценивали характер сосудистого рисунка, степень васкуляризации (аваскулярные, гиповаскулярные, гиперваскулярные), количество питающих внутриопухолевых сосудов, особенности сосудистого русла опухоли, спектральные характеристики кровотока (скорость, резистентность).

Гемодинамику в сосудах опухоли оценивали по следующим количественным параметрам: пиковой систолической скорости кровотока (peak systolic velocity — Vps), максимальной конечной диастолической скорости кровотока (end-diastolic velocity — Ved); усредненной по времени максимальной скорости кровотока (time-averaged maximum velocity — Vtamax); индексу периферического сопротивления (RI), вычисляемому по формуле:

$$RI = (Vps - Ved)/Vps.$$

Оценка спектральных характеристик кровотока проводилась по условным границам количественных показателей артериального кровотока, установленным в ходе изучения кровоснабжения в глазной артерии, центральной артерии сетчатки, задних коротких цилиарных артериях, верхней глазничной вене и центральной вене сетчатки. Показатели кровотока оценивались как высоко-, средне-, низкоскоростной кровоток и высоко-, средне- и низкорезистентные потоки **(табл. 1)**.

Сопоставление данных УЗДГ и контрастной ангиографии выполнено у 50 пациентов с «малыми» (n=20), «средними (n=25) и большими (n=5) МХ.

В рамках исследования у 87 пациентов была проведена количественная оценка ультразвуковых серошкальных изображений опухоли с помощью построения и анализа амплитудных гистограмм (эходенситометрия). Данная методика основывается на анализе точечно-растрового содержимого изображений и отображения данных хронометража или интенсивности на изображении.

Оценку денситометрических характеристик ткани опухоли проводили на основе двумерных серошкальных гистограмм с применением **подключаемого модуля** (Q-App) **количественного анализа области интереса** (ROI). При этом в пределах вычерченной на изображении области интереса для каждого кадра последовательности, содержащегося в файле изображений, вычислялись средние и срединные значения интенсивности в децибелах (дБ). Отличительной особенностью проведения УЗ-гистографии на данном УЗ-сканере **(рис. 1)** являлась возможность выполнять ручное оконтуривание границ опухоли по ее максимальному размеру **(рис. 2)** и, следовательно, максимально достоверно оценивать акустическую плотность во всем объеме опухоли благодаря использованию видеорежима.

Таблица 1. **Условные границы количественных показателей артериального кровотока, принятые для оценки гемодинамики в неоваскулярном русле МХ**

Table 1. **Conventional margins of quantitative indicators of arterial blood flow adopted for the assessment of hemodynamics in the neovascular bed of choroidal melanoma**

Показатели гемодинамики	Низкие	Средние	Высокие
Максимальная систолическая скорость (Vps), см/с	<10	10—30	>30
RI	<0,5	0,5—0,75	>0,75

Рис. 1. **Ультразвуковая система Philips Affiniti 50.**
Fig. 1. **Philips Affiniti 50 ultrasound system.**

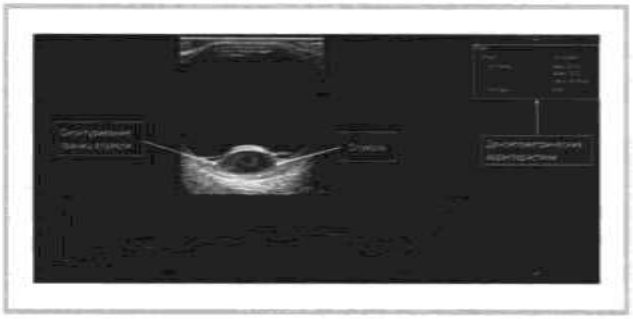

Рис. 2. **УЗ-картина МХ в режиме гистограммы.**
Fig. 2. **Ultrasound view of choroidal melanoma, histogram mode.**

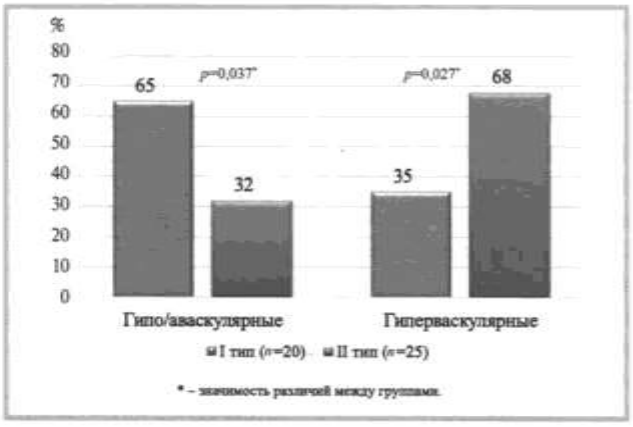

Рис. 3. **Характер васкуляризации МХ малого и среднего размера в зависимости от ангиографического типа опухоли, %.**
Fig. 3. **The nature of vascularization of small and medium-sized choroidal melanomas depending on the angiographic type of the tumor, %.**

Статистический анализ выполнялся в пакетах программ Microsoft Excel 2010 и IBM SPSS Statistics 21. Для проверки распределения количественных данных на нормальность использовали тест Шапиро—Уилка. Результаты описательной статистики представлены в виде $M \pm \sigma$, где M — среднее значение, а σ — стандартное отклонение для параметрических данных. Для выявления значимости различий по качественному признаку был использован критерий χ^2 или точный критерий Фишера (в случае малого числа наблюдений). Для сравнения значений нормально распределенных количественных признаков использовали Т-критерий Стьюдента или критерий Манна—Уитни (в случае распределения, отличного от нормального).

Результаты и обсуждение

Анализ сопоставления данных УЗДГ с результатами, полученными в ходе проведения контрастной ангиографии МХ **(рис. 3)**, показал, что при гипо- и авскулярных образованиях диагностировался преимущественно I тип ангиоархитектоники, представленный прямыми и параллельными сосудами (65%; p=0,037). Гиперваскулярным МХ было свойственно превалирование II типа ангиоархитектоники **(см. рис. 3)**, который характеризуется появлением сосудов в виде арок, петель и сетей (68%; p=0,027).

У всех пяти пациентов с «большими» МХ имелись гиперваскулярный характер кровотока, по данным УЗДГ, и наличие паттернов в виде сетей при проведении ИАГ.

Полученные закономерности наглядно демонстрируются следующими клиническими примерами. Так, на **рис. 4** представлены результаты обследования пациента с гиперваскулярной МХ (среднескоростной, среднерезистентный характер кровотока) размером 3,1×11,4 мм. При проведении УЗДГ выявлялось множество новообразованных сосудов, а по данным ИАГ, начиная с ранней фазы исследования (19 с), были диагностированы множественные патологические сосудистые паттерны в виде «арок с ветвлением».

На **рис. 5** отражены данные мультимодального анализа у пациента с беспигментной МХ с прорывом мембраны Бруха, размером 4,6×7,1 мм. Данные УЗДГ демонстрируют гиперваскулярный (среднескоростной, среднерезистентный) характер кровотока. По данным ИАГ, начиная с ранней фазы исследования (20 с), также определяется развитая внутриопухолевая сосудистая сеть в виде патологических сосудистых паттернов, которые представляют собой «сети».

При МХ юкстапапиллярной локализации **(рис. 6)** размером 1,9×6,7 мм использован мультимодальный диагностический подход: при проведении УЗДГ выявлено наличие гиповаскулярного типа кровотока, характеризующегося идентификацией единичного

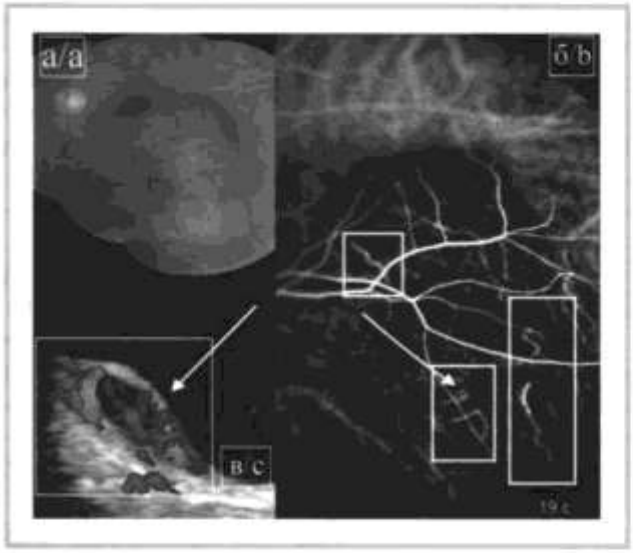

Рис. 4. Меланома хориоидеи. Размер 3,1×11,4 мм, II тип ангиоархитектоники опухоли.

Область поиска сосудов обозначена рамкой. Патологические паттерны в виде «арок с ветвлением» выделены стрелками. Гиперваскулярный тип по данным УЗДГ (среднескоростной, среднерезистентный характер кровотока).

а — фотография глазного дна; б — изображение, полученное при ИАГ; в — изображение, полученное при УЗДГ.

***Fig. 4.* Choroidal melanoma. Dimensions 3.1×11.4 mm, type 2 angioarchitectonics.**

The vessel search area is indicated by the frame. Pathological patterns in the form of «branching arches» are highlighted by the arrows. Hypervascular type according to ultrasound data (medium-speed, medium-resistance blood flow).

a — fundus photo; b — indocyanine green angiography image; c — Doppler ultrasound image.

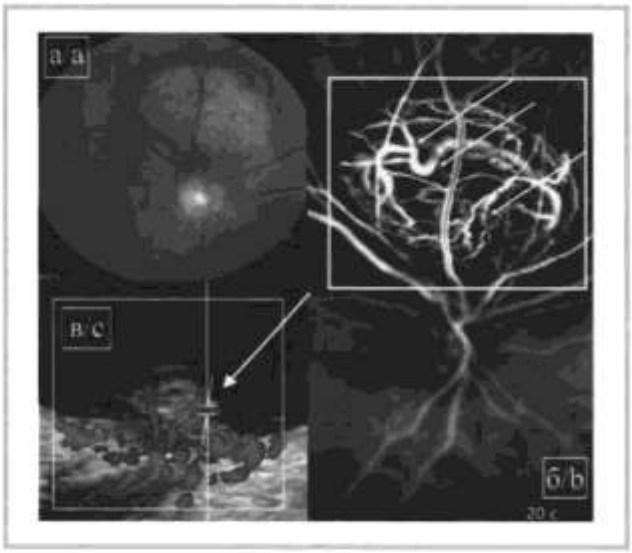

Рис. 5. Меланома хориоидеи. Размер 4,6×7,1 мм, II тип ангиоархитектоники опухоли.

Область поиска сосудов обозначена рамкой. Патологические паттерны в виде «сетей» выделены стрелками. Гиперваскулярный тип по данным УЗДГ (среднескоростной, среднерезистентный характер кровотока).

а — фотография глазного дна; б — изображение, полученное при ИАГ; в — изображение, полученное при УЗДГ.

***Fig. 5.* Choroidal melanoma. Dimensions 4.6×7.1 mm, type 2 angioarchitectonics.**

The vessel search area is indicated by the frame. Pathological patterns in the form of «networks» are highlighted by the arrows. Hypervascular type according to ultrasound data (medium-speed, medium-resistance blood flow).

a — fundus photo; b — indocyanine green angiography image; c — Doppler ultrasound image.

питающего сосуда в проекции опухоли, которому соответствует обнаруженный при проведении ИАГ единичный сосудистый паттерн в виде «прямого» канала.

Результаты, полученные на основе проведения параллелей между УЗДГ-характеристиками кровотока и типом ангиоархитектоники, идентифицированным при проведении ИАГ, а также клинические примеры наглядно отражают соответствие этапа развития сосудистой сети опухоли характеристикам кровотока (скоростным показателям и индексу резистентности). Не вызывает сомнения, что данные закономерности следует учитывать не только в диагностике заболевания, но и при выборе метода, планировании лечения и последующем динамическом наблюдении за пациентами.

Общеизвестно, что МХ может иметь различные структурные характеристики, которые зависят от морфологического строения, характера васкуляризации, стадии развития опухоли, наличия (отсутствия) зон некроза. В соответствии с поставленной целью нами проведена оценка акустической плотности опухоли в сопоставлении с данными характеристик кровотока в ней.

Предварительно был проведен анализ денситометрических характеристик МХ разного размера **(табл. 2)**.

Изучение денситометрических характеристик при МХ разного размера демонстрирует, что по мере увеличения проминенции МХ отмечается значимое снижение акустической плотности опухолевой ткани: так, среднее значение акустической плотности при МХ малого размера составило 36,89 дБ, среднего размера — 34,21 дБ, большого размера — 28,57 дБ.

Полученные результаты позволяют предположить, что по мере увеличения клеточного субстрата в опухолевой ткани происходят структурные

***Таблица 2.* Денситометрические характеристики МХ разного размера при проведении УЗДГ**

***Table 2.* Densitometric characteristics of choroidal melanomas of various sizes measured with Doppler ultrasound**

Денситометрические характеристики	«Малые» МХ, n=35	«Средние» МХ, n=21	«Большие» МХ, n=31	p-value
Среднее значение, дБ	36,89±5,60 (26,66—50,61)	34,21±5,90 (23,9—44,42)	28,57±4,53 (18,47—39,76)	0,05* <0,001**

Примечание. * — значение p между «малыми» и «средними» МХ; ** — значение p между «средними» и «большими» МХ. В скобках указаны минимальные и максимальные значения показателей.

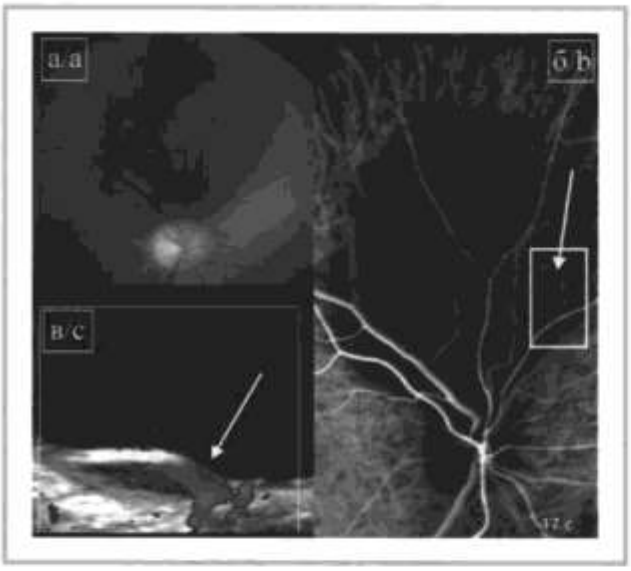

Рис. 6. **Меланома хориоидеи. Размер 1,9×6,7 мм, I тип ангиоархитектоники опухоли.**

Область поиска сосудов обозначена рамкой. Патологический паттерн в виде «прямого сосуда» выделен стрелкой. Гиповаскулярный тип, по данным УЗДГ, (среднескоростной, среднерезистентный характер кровотока).

а — фотография глазного дна; б — изображение, полученное при ИАГ; в — изображение, полученное при УЗДГ.

Fig. 6. **Choroidal melanoma. Dimensions 1.9×6.7 mm, type 1 angioarchitectonics.**

The vessel search area is indicated by the frame. The pathological pattern in the form of a «straight vessel» is highlighted by the arrow. Hypovascular type according to ultrasound data (medium-speed, medium-resistance blood flow).

a — fundus photo; b — indocyanine green angiography image; c — Doppler ultrasound image.

изменения. Возможно, появление гипоэхогенных полостей и уменьшение денситометрических характеристик опухолевой плотности в МХ большого размера определяются некротическими изменениями в опухолевой ткани. Установленные закономерности находятся в полном соответствии с исследованиями отечественных авторов. Так, С.И. Харлап и соавт. (2007) на основе оценки информативности и диагностической значимости данного метода в дифференциальной диагностике внутриглазных образований опухолевого и неопухолевого генеза установили, что МХ отличается средними денситометрическими показателями, достигавшими максимума на вершине опухоли (90,2±6,8 усл. ед). При этом денситометрическая структура МХ была неоднородна и имела тенденцию к повышению плотности на вершине. Авторы констатировали, что значения денситометрической плотности в центре опухоли обратно коррелировали со стадией опухолевого процесса: чем больше был размер МХ, тем меньше была акустическая плотность в центре опухоли [12]. Однако следует отметить, что в данной работе изучение денситометрических показателей проводилось в условных единицах цифрового анализа УЗ-изображения (значение оттенков серого цвета от 0 до 255 усл. ед.) в отдельных участках опухоли (вершина/основание). В исследованиях, проведенных В.В. Нероевым и соавторами, было показано, что с увеличением проминенции МХ регистрируется прогнозируемое снижение денситометрических характеристик опухоли (преимущественно за счет изменения значений в области основания опухоли и ее центральных отделов), а гистографическая эхоструктура МХ отражает морфологические изменения, имеющиеся в ткани опухоли. При этом высокие значения акустической плотности наблюдаются в области верхушки при грибовидных опухолях [26].

Учитывая, что денситометрические показатели акустической плотности МХ в определенной степени могут не только характеризовать ее клеточный субстрат, но и отражать в том числе плотность распределения собственной васкулярной сети в опухоли, мы посчитали целесообразным провести сравнительный анализ денситометрических характеристик МХ в зависимости от типа васкуляризации опухоли.

Нами установлено, что при при гипо/аваскулярном варианте МХ средние значения акустической плотности составляют 36,53±5,37 дБ, при гиперваскулярном варианте они значимо ниже — 29,28±4,53 дБ. Снижение акустической плотности опухолевой ткани при большем размере МХ, вероятнее всего, обусловлено не только характером морфологического строения опухоли и структурных изменений ткани, но и обильной васкуляризацией опухолевой массы. Следует отметить, что анализ зависимости акустической плотности МХ от ее кровоснабжения, проведенный А.Г. Амирян, также показал более высокие значения при гиперваскулярных вариантах, что позволило автору предположить возможность определения плотности распределения собственной васкулярной сети в опухоли, по данным денситометрии [26].

Полученные результаты зависимости денситометрических характеристик опухолевой ткани от степени васкуляризации новообразования легли в основу предложенного способа оценки васкуляризации МХ по ее акустической плотности (Патент №2020125755; 03.08.20) [27].

Представленные на **рис. 7** и **8** клинические примеры наглядно отражают установленные закономерности для гиповаскулярной МХ со средней акустической плотностью 36,72 дБ **(см. рис. 7)** и гиперваскулярной МХ со средней акустической плотностью 26,34 дБ **(см. рис. 8)**.

Таким образом, изучение денситометрических характеристик при МХ разного размера свидетельствует, что по мере увеличения проминенции МХ отмечается значимое снижение акустической плотности опухолевой ткани, которое является характерным для гиперваскулярных образований ($p<0,05$). Учитывая, что последние характеризуются превалированием менее благоприятного II типа ангиоархитектоники, представляется перспективным применение метода оценки акустической плотности не только для неинвазивной прижизненной оценки степени

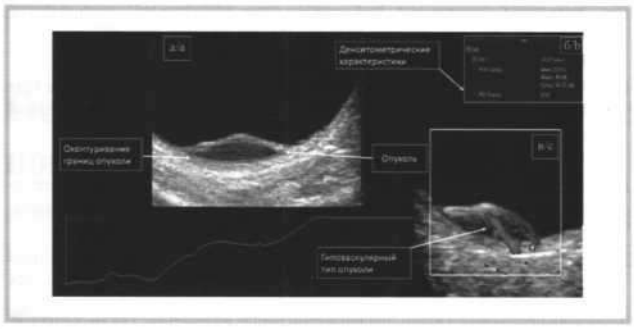

Рис. 7. **Меланома хориоидеи. Размер 2,2×7,8 мм.**

Средняя акустическая плотность опухолевой ткани — 36,72 дБ. Гиповаскулярный тип (среднескоростной, низкорезистентный характер кровотока).

а — ультразвуковая денситометрия; б — денситометрические характеристики опухоли; в — изображение, полученное при УЗДГ.

Fig. 7. **Choroidal melanoma. Dimensions 2.2×7.8 mm.**

The average acoustic density of tumor tissue is 36.72 dB. Hypovascular type (medium-speed, low-resistance blood flow).

a — ultrasound densitometry; b — densitometric measurements of the tumor; c — Doppler ultrasound image.

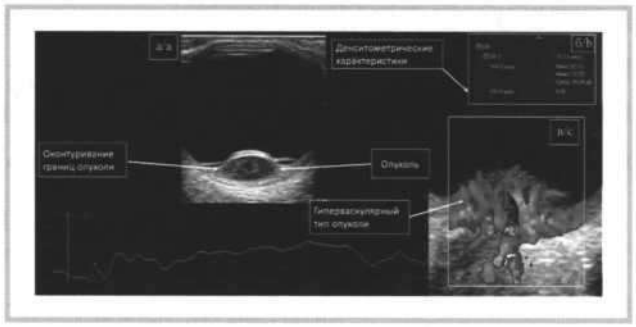

Рис. 8. **Меланома хориоидеи. Размер 4,2×9,2 мм.**

Средняя акустическая плотность опухолевой ткани — 26,34 дБ. Гиперваскулярный тип (высокоскоростной, высокорезистентный характер кровотока).

а — ультразвуковая денситометрия; б — денситометрические характеристики опухоли; в — изображение, полученное при УЗДГ.

Fig. 8. **Choroidal melanoma. Dimensions 4.2×9.2 mm.**

The average acoustic density of tumor tissue is 26.34 dB. Hypervascular type (high-speed, high-resistance blood flow).

a — ultrasound densitometry; b — densitometric measurements of the tumor; c — Doppler ultrasound image.

васкуляризации, но и для косвенного определения строения сосудистого русла МХ.

Выводы

1. Анализ сопоставления данных УЗДГ и контрастной ангиографии в оценке кровоснабжения МХ позволил установить, что для гипо- и аваскулярных образований характерен I ангиографический тип, представленный прямыми и параллельными сосудами (65%; p=0,037), для гиперваскулярных МХ — II тип, отличающийся появлением сосудов в виде арок, петель и сетей (68%; p=0,027).

2. Изучение денситометрических характеристик при МХ разного размера свидетельствует о закономерном снижении акустической плотности опухолевой ткани по мере увеличения проминенции образования, при этом наблюдаются достоверные различия значений акустической плотности при гипо/аваскулярном (36,53±5,37 дБ) и гиперваскулярном (29,28±4,53 дБ) вариантах кровоснабжения опухолевой ткани.

3. Полученные данные об акустической плотности МХ целесообразно использовать в клинической практике для косвенной оценки характера кровоснабжения МХ.

Участие авторов:
Концепция и дизайн исследования: И.П., Е.С.
Сбор и обработка материала: И.П., Е.С., П.Н.
Статистическая обработка: И.П., Е.С.
Написание текста: И.П., Е.С.
Редактирование: И.П., Е.С.

Авторы заявляют об отсутствии конфликта интересов.
The authors declare no conflicts of interest.

ЛИТЕРАТУРА/REFERENCES

1. Бровкина А.Ф. Офтальмоонкология. М.: Медицина; 2002.
Brovkina AF. *Oftal'moonkologiya [Ophthalmooncology]*. M.: Meditsina; 2002. (In Russ.).
2. Саакян С.В., Ширина Т.В. Анализ метастазирования и выживаемости больных увеальной меланомой. Опухоли головы и шеи. 2012;(2):53-56.
Saakyan SV, Shirina TV. Analysis of metastasis and survival of patients with uveal melanoma. *Opukholi golovy i shei*. 2012;(2):53-56. (In Russ.).
3. Гришина Е.Е., Лернер М.Ю., Гемджян Э.Г. Анализ выживаемости больных увеальной меланомой при органосохранном и ликвидационном лечении. Альманах клинической медицины. 2018;46(1):68-75.
Grishina EE, Lerner MYu, Gemdzhyan EG. Analysis of the survival rate of patients with uveal melanoma with organ-preserving and liquidation treatment. *Al'manah klinicheskoj mediciny*. 2018;46(1):68-75. (In Russ.).
4. Важенин А.В., Панова И.Е. Избранные вопросы офтальмоонкологии. М.: Изд-во РАМН; 2006.
Vazhenin AV, Panova IE. *Izbrannye voprosy oftal'moonkologii [Selected issues of ophthalmo-oncology]*. M.: Izd-vo RAMN; 2006. (In Russ.).
5. Бровкина А.Ф., Панова И.Е., Саакян С.В. Офтальмоонкология: новое за последние два десятилетия. *Вестник офтальмологии*. 2014; 130(6):13-19.
Brovkina AF, Panova IE, Saakyan SV. Ophthalmic oncology: new in the last two decades. *The Russian Annals of Ophthalmology = Vestnik oftal'mologii*. 2014;130(6):13-19. (In Russ.).
6. Shields CL, Furuta M, Berman EL, Zahler JD, et al. Choroidal nevus transformation into melanoma. Analysis of 2514 consecutive cases. *Arch Ophthalmol*. 2009;127(8):981-987.
https://doi.org/10.1001/archophthalmol.2009.151
7. Амирян А.Г., Бровкина А.Ф., Лелюк В.Г. Ангиоархитектоника увеальных меланом. *Офтальмология*. 2005;2(1):37-40.
Amiryan AG, Brovkina AF, Lelyuk VG. Angioarchitectonics of uveal melanomas. *Oftal'mologiya*. 2005;2(1):37-40. (In Russ.).
8. Катькова Е.А. Ультразвуковая диагностика объемных процессов органа зрения. М.: ООО «Фирма СТРОМ»; 2002.
Kat'kova E.A. *Ul'trazvukovaya diagnostika ob»emnykh protsessov organa zreniya [Ultrasound diagnostics of volumetric processes of the organ of vision]*. M.: OOO «Firma STROM»; 2002. (In Russ.).

9. Shields CL, Sioufi K, Fuller T, Higgins T, et al. Which tumor, what imaging modality. *Retina Today*. 2016;57-64.

10. Pellegrini M, Corvi F, Invernizzi A, Ravera V, et al. Swept-source optical coherence tomography angiography in choroidal melanoma: an analysis of 22 consecutive cases. *Retina*. 2019;39(8):1510-1519. https://doi.org/10.1097/IAE.0000000000002205

11. Мякошина Е.Б., Саакян С.В. Оптическая когерентная томография в диагностике начальной меланомы хориоидеи. Вестник офтальмологии. 2020;136(1):56-64.
Myakoshina EB, Saakyan SV. Optical coherence tomography in the diagnosis of initial choroidal melanoma. *The Russian Annals of Ophthalmology = Vestnik oftal'mologii*. 2020;136(1):56-64. (In Russ.).

12. Харлап С.И., Лихванцева В.Г., Ручко Т.А. Дифференциальная диагностика опухолей хориоидеи на основе пространственного ультразвукового анализа их ангиоархитектоники. *Вестник офтальмологии*. 2007; 123(2):3-9.
Kharlap SI, Likhvantseva VG, Ruchko TA. Differential diagnosis of choroidal tumors based on spatial ultrasound analysis of their angioarchitectonics. *The Russian Annals of Ophthalmology = Vestnik oftal'mologii*. 2007;123(2):3-9. (In Russ.).

13. Панова И.Е., Самкович Е.В., Мелихова М.В., Григорьева Н.Н. Ангиография с идоцианином зеленым в диагностике новообразований хориоидеи. *Вестник офтальмологии*. 2020;136(5):5-13.
Panova IE, Samkovich EV, Melikhova MV, Grigorieva NN. Angiography with idocyanine green in the diagnosis of choroidal neoplasms. *The Russian Annals of Ophthalmology = Vestnik oftal'mologii*. 2020;136(5):5-13. (In Russ.). https://doi.org/10.17116/oftalma20201360515

14. Самкович Е.В., Панова И.Е. Ультразвуковое исследование в режиме цветового допплеровского картирования в изучении кровоснабжения меланомы хориоидеи. *Медицина*. 2020;8(1):125-135.
Samkovich EV, Panova IE. Ultrasound examination in the mode of color Doppler mapping in the study of blood supply to choroidal melanoma. *Medicina*. 2020;8(1):125-135. (In Russ.).
https://doi.org/10.29234/2308-9113-2020-8-1-125-135

15. Mueller AJ, Freeman WR, Folberg R, Bartsch DU, et al. Evaluation of microvascularization pattern visibility in human choroidal melanomas: comparison of confocal fluorescein with indocyanine green angiography. *Graefes Arch Clin Exp Ophthalmol*. 1999;237(6):448-456. https://doi.org/10.1007/s004170050260

16. Shiraki K, Moriwaki M, Yanagihara N, Kohno T, Miki T. Indocyanine green angiograms of choroidal nevi: Comparison between confocal and nonconfocal scanning ophthalmoscope and fundus video camera. *Japanese J Ophthalmol*. 2001;45(4):368-374.
https://doi.org/10.1016/S0021-5155(01)00362-8

17. Yannuzzi L, Lawrence A. Indocyanine green angiography: a perspective on use in the clinical setting. *Am J Ophthalmol*. 2011;151(5):745-751. https://doi.org/10.1016/j.ajo.2011.01.043

18. Folberg R, Chen X, Boldt HC, et al. Microcirculation patterns other than loops and networks in choroidal and ciliary body melanomas. *Ophthalmology*. 2001;108(5):996-1001.
https://doi.org/10.1016/S0161-6420(01)00541-3

19. Invernizzi A, Pellegrini M, Cornish E, et al. Imaging the Choroid: From Indocyanine Green Angiography to Optical Coherence Tomography Angiography. *Asia-Pacific J Ophthalmol*. 2020;9(4):335-348.

20. Folberg R, Rummelt V. The prognostic value of tumor blood vessel morphology in primary uveal melanoma. *Ophthalmology*. 1993;100(9):1389-1398.

21. Folberg R, Hendrix MJC, Maniotis AJ. Vasculogenic mimicry and tumor angiogenesis. *Am J Pathol*. 2000;156(2):361-381.
https://doi.org/10.1016/S0002-9440(10)64739-6

22. Folberg R, Pe'er J. *Uveal Melanoma: Prognostic Factors. Clinical Ophthalmic Oncology*. Springer, Cham; 2019;273-278.

23. Maniotis AJ, Folberg R, Hess A, et al. Vascular channel formation by human melanoma cells in vivo and in vitro: vasculogenic mimicry. *Am J Pathol*. 1999;155(3):739-752.

24. Нероев В.В., Киселева Т.Н. Ультразвуковые исследования в офтальмологии: Руководство для врачей. 1-е изд. М.: Издательство ИКАР; 2019. 324 с.
Neroev VV, Kiseleva TN. *Ul'trazvukovye issledovanija v oftal'mologii: Rukovodstvo dlja vrachej [Ultrasound in Ophthalmology: A Guide for Physicians]*. 1st ed. M.: IKAR; 2019;324. (In Russ.).

25. Shields JA. *Diagnosis and management of intraocular tumors*. St. Louis: Mosby; 1983;279-321.

26. Нероев В.В., Саакян С.В., Амирян А.Г. и др. Ультразвуковой денситометрический анализ структуры увеальной меланомы. Российский офтальмологический журнал. 2012;5(2):45-48.
Neroev VV, Saakyan SV, Amiryan AG, et al. Ultrasonic densitometric analysis of the structure of uveal melanoma. *Rossijskij oftal'mologicheskij zhurnal*. 2012;5(2):45-48 (In Russ.).

27. Бойко Э.В., Панова И.Е., Самкович Е.В. Способ оценки васкуляризации меланомы хориоидеи по ее акустической плотности. Патент РФ на изобретение №2745691 C1, МПК A61B 8/10, A61F 9/00. №2020125755: заявл. 03.08.20: опубл. 30.03.21.
Bojko EV, Panova IE, Samkovich EV. *Sposob ocenki vaskuljarizacii melanomy horioidei po ee akusticheskoj plotnosti*. Patent RF na izobretenie №2745691 C1, МПК A61B 8/10, A61F 9/00. No. 2020125755: Appl. 08/03/2020: publ. 03/30/2021. (In Russ.).
https://www.fips.ru/cdfi/fips.dll/ru?ty=29&docid=2745691

Поступила 19.09.2021
Received 19.09.2021
Принята к печати 18.10.2021
Accepted 18.10.2021

Вестник офтальмологии
2023, Т. 139, №1, с. 35-45
https://doi.org/10.17116/oftalma202313901135

Russian Annals of Ophthalmology =
Vestnik Oftal'mologii 2023, vol. 139, №1, pp. 35-45
https://doi.org/10.17116/oftalma202313901135

Особенности накопления химических элементов в объеме хрусталика при сенильной катаракте

© Н.А. ПАХОМОВА[1], Т.Е. БОРИСЕНКО[1], С.В. РОЩИН[1], А.И. БУРСОВ[2], М.В. КРАВЧИК[1], И.А. НОВИКОВ[1], С.Э. АВЕТИСОВ[1, 3]

[1]ФГБНУ «Научно-исследовательский институт глазных болезней им. М.М. Краснова», Москва, Россия;
[2]ФГБУН «Институт системного программирования им. В.П. Иванникова» РАН, Москва, Россия;
[3]ФГАОУ ВО «Первый Московский государственный медицинский университет им. И.М. Сеченова» Минздрава России (Сеченовский университет), Москва, Россия

РЕЗЮМЕ

Цель исследования. Детальный анализ бионеорганического химического состава вещества хрусталиков человека при сенильной катаракте с привлечением методов классической и пространственной статистики.

Материал и методы. Объектом исследования послужили 30 изолированных хрусталиков человека. Оценивали светорассеивающую способность (СРС) вещества хрусталика оригинальным методом, а также распределение химических элементов в объеме вещества хрусталика при помощи сканирующего электронного микроскопа с энергодисперсионным спектрометром. Измерения всеми методами проводились в едином координатном пространстве, что позволило сравнить пространственную корреляцию разных параметров.

Результаты и Обсуждение. Впервые количественно охарактеризовано малоугловое оптическое рассеяние света веществом хрусталика. Было показано, что при катаракте, в отличие от условной нормы, поля накопления большинства ионообразующих элементов (среди которых Na, P, K, Cl) распределяются по линиям, повторяющим геометрию капсулы хрусталика. При этом СРС определенных областей вещества хрусталика статистически значимо коррелирует с изменением в этих областях концентраций Na, P, K, Ca. Следует особо выделить один ионообразующий элемент — Na, пространственное изменение концентрации которого при катаракте статистически связано с локальным изменением СРС хрусталиков при любой степени кластеризации помутнений, что позволяет говорить об изменении характера накопления Na в объеме вещества хрусталика как о главном маркере развития сенильной катаракты.

Заключение. Выявленный характер распределения ионообразующих элементов свидетельствует о значимой роли потери барьерных свойств капсулы в развитии сенильной катаракты.

Ключевые слова: *катаракта, элементная химия, натрий, хрусталик, транспорт ионов.*

ИНФОРМАЦИЯ ОБ АВТОРАХ:
Пахомова Н.А. — e-mail: n.pakhomova@niigb.ru; https://orcid.org/0000-0003-2461-6961
Борисенко Т.Е. — e-mail: borite@mail.ru; https://orcid.org/0000-0002-5016-5677
Рощин С.В. — e-mail: rsereg@gmail.com; https://orcid.org/0000-0001-7337-8256
Бурсов А.И. — e-mail: andrew.bursov@gmail.com; https://orcid.org/0000-0001-8739-2518
Кравчик М.В. — e-mail: kravchik.mv@gmail.com; https://orcid.org/0000-0001-5764-4198
Новиков И.А. — e-mail: i.novikov@niigb.ru; https://orcid.org/0000-0003-4898-4662
Аветисов С.Э. — e-mail: s.avetisov@niigb.ru; https://orcid.org/0000-0001-7115-4275
Автор, ответственный за переписку: Пахомова Наталья Андреевна — e-mail: n.pakhomova@niigb.ru

КАК ЦИТИРОВАТЬ:
Пахомова Н.А., Борисенко Т.Е., Рощин С.В., Бурсов А.И., Кравчик М.В., Новиков И.А., Аветисов С.Э. Особенности накопления химических элементов в объеме хрусталика при сенильной катаракте. *Вестник офтальмологии.* 2023;139(1):35–45. https://doi.org/10.17116/oftalma202313901135

Features of accumulation of chemical elements in the volume of the lens in senile cataract

© N.A. PAKHOMOVA[1], T.E. BORISENKO[1], S.V. ROSHCHIN[1], A.I. BURSOV[2], M.V. KRAVCHIK[1], I.A. NOVIKOV[1], S.E. AVETISOV[1, 3]

[1]Krasnov Research Institute of Eye Diseases, Moscow, Russia;
[2]Ivannikov Institute for System Programming, Moscow, Russia;
[3]I.M. Sechenov First Moscow State Medical University (Sechenov University), Moscow, Russia

ABSTRACT

Purpose. This study provides a detailed analysis of the bioinorganic chemical composition of lens substance in patients with senile cataract using classical and spatial statistics methods.

Material and methods. The study included 30 isolated human lenses. The light scattering ability (LSA) of the lens substance was evaluated using an original method. Additionally, distribution of chemical elements in the lens substance was analyzed using a scanning electron microscope with energy dispersive spectrometer (SEM/EDS). Measurements by all methods were carried out in a single coordinate space, which made it possible to compare the spatial correlation of different parameters.

Results. Small-angle light scattering of the lens substance has been quantitatively characterized for the first time. In contrast to the conventional norm, in senile cataract the accumulation fields of the majority of ion-forming elements (including Na, P, K, Cl) are distributed along the lines repeating the geometry of the lens capsule. At the same time, the light scattering ability of certain areas of the lens is significantly correlated with changes in the concentrations of Na, P, K, Ca in these areas. In particular, one ion-forming element can be distinguished — Na: spatial change of its concentration in senile cataract is strongly associated with a local change in LSA of the lens with opacities clustering of any degree. Thus, a change in the nature of the Na accumulation in the lens volume can be considered the main marker of senile cataract formation.
Conclusion. The distribution pattern of ion-forming elements indicates that the loss of barrier properties in the capsule plays a significant role in the development of senile cataract.

Keywords: *cataract, elemental chemistry, sodium, lens, ion transport.*

INFORMATION ABOUT THE AUTHORS:
Pakhomova N.A. — e-mail: n.pakhomova@niigb.ru; https://orcid.org/0000-0003-2461-6961
Borisenko T.E. — e-mail: borite@mail.ru; https://orcid.org/0000-0002-5016-5677
Roshchin S.V. — e-mail: rsereg@gmail.com; https://orcid.org/0000-0001-7337-8256
Bursov A.I. — e-mail: andrew.bursov@gmail.com; https://orcid.org/0000-0001-8739-2518
Kravchik M.V. — e-mail: kravchik.mv@gmail.com; https://orcid.org/0000-0001-5764-4198
Novikov I.A. — e-mail: i.novikov@niigb.ru; https://orcid.org/0000-0003-4898-4662
Avetisov S.E. — e-mail: s.avetisov@niigb.ru; https://orcid.org/0000-0001-7115-4275
Corresponding author: Pakhomova N.A. — e-mail: n.pakhomova@niigb.ru

TO CITE THIS ARTICLE:
Pakhomova NA, Borisenko TE, Roshchin SV, Bursov AI, Kravchik MV, Novikov IA, Avetisov SE. Features of accumulation of chemical elements in the volume of the lens in senile cataract. *Russian Annals of Ophthalmology = Vestnik oftal'mologii.* 2023;139(1):35–45. (In Russ.). https://doi.org/10.17116/oftalma202313901135

Сенильная катаракта — одна из наиболее распространенных причин излечимой слепоты и слабовидения [1, 2]. В настоящее время имеется несколько теорий ее развития:

— *теория фотокатарактогенеза*, предполагающая фотоагрегацию кристаллинов [3] хрусталика за счет поглощения света ультрафиолетового и частично синего спектра [4—8];

— *теория «окислительного стресса»*, в рамках которой повышение концентрации реакционноспособного кислорода приводит к нарушению структуры белков и липидов [3, 9, 10];

— *теории изменения свойств капсулы и эпителиального слоя*, в которых выделяют *нарушения проницаемости задней капсулы хрусталика* [11] и *функциональные дефекты эпителиальных клеток хрусталика* [12—17], приводящие к нарушениям трансмембранного переноса веществ, влияющих на прозрачность хрусталика;

— *хиноновая теория*, предполагающая, что денатурация белков под действием веществ хиноновой группы приводит к формированию катаракты [18].

Одно из направлений изучения катарактогенеза связано с исследованием бионеорганических химических процессов на основе анализа химических элементов, участвующих в формировании и развитии помутнений хрусталика. Современные методы элементного анализа позволяют на микроуровне оценить изменения, происходящие в веществе хрусталика, что дает возможность детально изучить связи между отдельными непрозрачными областями вещества хрусталика и накоплением химических элементов в месте помутнения.

В отдельных работах показано совпадение некоторых «плотных» областей вещества хрусталика с увеличением и/или уменьшением концентраций определенных химических элементов в этой области. Недостатками таких исследований является то, что большинство из них проводилось на животных моделях, которые являются не совсем удачными для описания биохимических особенностей катарактогенеза у человека [19—25]. В свою очередь, в тех работах, в которых изучались пространственные распределения химических элементов в хрусталиках человека, либо использовались не очень точные косвенные методики измерения концентрации определенных химических элементов [26], либо исследование носило описательный характер без привлечения методов математической обработки [27, 28].

Таким образом, на текущий момент не существует исследований, в которых с использованием методов статистической обработки была бы проанализирована пространственная связь между помутнениями и накоплением химических элементов в веществе хрусталика человека при катаракте. В связи с этим в настоящем исследовании впервые предполагалось оценить корреляцию между пространственной локализацией помутнений и изменением содержания химических элементов в объеме вещества хрусталика. Для этого планировалось изучить прозрачность срезов, включающих ядро хрусталика и кортикальные слои, и получить карты распределения химических элементов на срезах с помощью современных методов сканирующей электронной микроскопии с энергодисперсионной спектрометрией (СЭМ-ЭДС). Предполагалось изучить распределение

структурообразующих элементов (C, S, N, O), некоторых сидерофильных металлов (Fe) и ионообразующих элементов, среди которых: анионы энергозависимых процессов (P); элементы, входящие в состав электролитов (Na, Cl, K), щелочноземельные элементы (Ca, Mg). Таким образом, **целью** настоящей работы явилось проведение детального анализа бионеорганического химического состава вещества хрусталиков человека при катаракте с привлечением методов классической и пространственной статистики.

Материал и методы

Исследуемый материал. Объектом исследования послужили 30 изолированных хрусталиков человека. После отработки методики в итоговую выборку вошли семь хрусталиков (семь глаз), которые в соответствии с задачами работы были распределены на 2 группы: 1) условно прозрачные (три хрусталика); 2) хрусталики при катаракте с помутнениями различной степени выраженности в кортикальных слоях и/или в ядре (четыре хрусталика). Источником условно прозрачных хрусталиков служил кадаверный материал, забор образцов осуществляли не позднее, чем через 12 ч после смерти донора. Хрусталики с помутнениями отбирали при интракапсулярной экстракции катаракты.

Пробоподготовка. На этапе пробоподготовки материал подвергали криоконсервации при –70 °C в течение 72 ч. Затем на криостоле при постоянно поддерживаемой температуре –40 °C (для предотвращения разморозки) из образцов вдоль их оптической оси оригинальным ножом на магнитных держателях выкраивали два плоскопараллельных блока толщиной 0,80±0,05 мм, один из которых в дальнейшем использовали для оценки светорассеивающей способности (СРС) вещества хрусталика, а другой («зеркальный») — для анализа распределения химических элементов в объеме вещества хрусталика. Пробоподготовка исключала взаимодействие образцов с инородными химическими веществами.

Оценка СРС вещества хрусталика. Оценку СРС вещества изолированных хрусталиков осуществляли с помощью оригинального устройства, которое позволяло сканировать поверхность образца по двум координатным плоскостям с пространственным разрешением до 3 мкм и оценивать в каждой точке мощность отклоненного света одномоментно по всей совокупности направлений до 15° **(рис. 1)**.

Блоки ткани, предназначенные для оценки СРС вещества хрусталика, смачивали иммерсионным маслом и размещали между двумя стеклянными обкладками. Иммерсионная жидкость между веществом хрусталика и стеклянными обкладками уменьшала рассеяние света на поверхности образца. Полученную конструкцию размещали на моторизованном координатном столе.

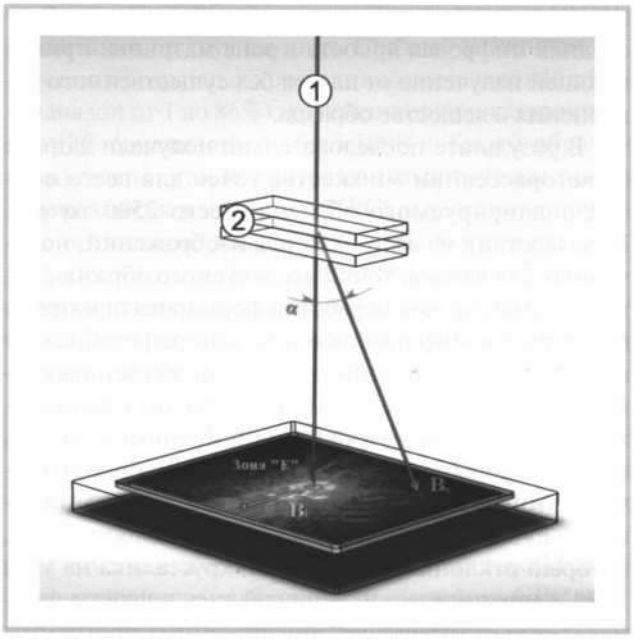

Рис. 1. **Принципиальная схема устройства для оценки СРС.**

1 — лазерный коллимированный пучок; 2 — блок биологической ткани с иммерсионным маслом и стеклянными обкладками; α — угол отклонения лучей; Зона «E» — область CCD-матрицы; B_α — средняя цифровая яркость в зоне матрицы, соответствующей геометрическому отклонению лучей на угол α; B_E — средняя цифровая яркость в зоне матрицы, принимающей излучение от лазера без существенного отклонения (Зоне «E»).

Fig. 1. **Schematic diagram of a device for assessing light scattering ability.**

1 — collimated laser beam; 2 — a block of biological tissue with immersion oil and glass plates; α — the angle of deflection of the rays; Zone «E» — the area of the CCD matrix; B_α — the average digital brightness in the area of the matrix corresponding to the geometric deviation of the beams at angle α; B_E — the average digital brightness in the area of the matrix receiving radiation from the laser without significant deviation (Zone «E»).

Коллимированным лазерным пучком (длина волны — 630 нм) последовательно облучали различные участки блока хрусталика. Подбирали светофильтр, пропускающий только излучение лазерного модуля. В качестве фотоприемника использовали CCD-матрицу. Получали высококачественную проекцию рассеянного излучения с высоким разрешением за счет одновременного анализа интенсивности света, отклоненного при рассеянии на разные углы. По соотношениям яркости прошедшего излучения в разных зонах CCD-детектора судили об угловых характеристиках светорассеяния.

Смену изучаемых участков проводили за счет перемещения блока на моторизованном координатном столе. Точность позиционирования составляла 0,05 мм.

СРС рассчитывали по формуле:

$$СРС_\alpha = K\{x,y\}*B_\alpha/B_E*100\%,$$

где $СРС_\alpha$ — процент мощности излучения, отклоненного на угол α (СРС); K{x,y} — коэффициент калибровочного поля CCD-матрицы и оптики прибора, связывающий отношение истинной и измеряемой мощности отклоненного излучения; B_α — средняя цифровая яркость в зоне матрицы, соответствующей

геометрическому отклонению лучей на угол α; B_E — средняя цифровая яркость в зоне матрицы, принимающей излучение от лазера без существенного отклонения в веществе образца.

В результате последовательно получали данные о светорассеянии множества точек для всего объема анализируемого образца (всего 2500 точек). Впоследствии из всего массива изображений, полученных для каждой точки исследуемого образца, путем математической обработки формировали матрицу в виде растрового изображения, которая отображает наглядное представление о малоугловом светорассеянии. С целью построения матрицы малоуглового светорассеяния пронумерованная последовательность из 2500 захватываемых изображений обрабатывалась автоматически (скрипт на языке программирования Python). Данные о проценте мощности света, который отклонился веществом хрусталика на угол 10±1°, автоматически записывались в файлы формата GRD (матричный стандарт данных программы Surfer) со структурой типа: X, Y, процент мощности отклоненного излучения (СРС). С помощью такого формата данных в геоинформационной системе Surfer 8.0 (Golden Software Inc., США) были построены карты пространственного распределения СРС вещества хрусталика.

Анализ распределения химических элементов в объеме вещества хрусталика. «Зеркальные» блоки хрусталика, предназначенные для оценки пространственного распределения химических элементов, без напыления укладывали на предметное стекло, покрытое химически чистой электропроводящей углеродной лентой. Затем, избегая полного размораживания (для минимизации контракции), образец помещали в вакуумный колокол и в течение 10 мин подвергали экспозиции при $5 \cdot 10^{-3}$ Па. Таким способом из образца удаляли газообразные фракции (в том числе слабосвязанную воду и монооксид азота), что позволяло минимизировать погрешности, возникающие при взаимодействии электронов с атомами газа.

Химический микроанализ вещества хрусталика проводили посредством сканирующего электронного микроскопа EVO LS10 (Zeiss, Германия) с энергодисперсионным спектрометром Oxford-X-MAX-50 (Oxford, Великобритания). Использовали катод LaB6. Микроанализ проводили в режиме низкого вакуума (70 Па) при ускоряющем напряжении от 20 до 25 кВ и токе на образце 400—520 пА для выборочных химических элементов: C, S, N, O, P, Na, Cl, K, Ca, Fe.

Статистическая обработка. Правильная пространственная ориентация образцов дала возможность совместить две двумерные матрицы данных, эквивалентные узлы которых содержат информацию о смежных плоскостях одного среза хрусталика (о СРС вещества хрусталика в определенной точке одного блока и о весовом содержании химических элементов в эквивалентной точке «зеркального блока»). Такое единое координатное пространство позволило напрямую обрабатывать разнородные данные, проводить корреляционный анализ и сравнивать пространственную автокорреляцию (кластеризацию) разных показателей.

Количество наблюдений (точек измерения изменения светорассеяния вещества хрусталика и химических элементов) по каждому хрусталику варьировало в пределах 422—895. Полученные данные сводили в единую базу на основе таблиц Microsoft Excel 2007 с численными значениями непрозрачности и значениями содержания химических элементов. При этом элементы, весовая доля которых систематически находилась на границе типичного предела обнаружения для ЭДС в 0,1 вес % (Fe, Mg), исключали из дальнейшей статистической обработки.

Статистический анализ проводили с использованием программного обеспечения IBM SPSS Statistics 23 для Linux — для классической статистической обработки и построения модели логистической регрессии, а также GeoDa — для вычисления индексов пространственной статистики и пространственного (Splat) моделирования.

Распределения значений весовой доли химических элементов и СРС были отличны от нормального, в связи с чем применяли непараметрические статистические методы. Связь двух признаков исследовали с помощью коэффициента ранговой корреляции (корреляционный анализ) Спирмена, а оценку различия выборок проводили посредством *U*-теста (критерия) Манна—Уитни. Анализ парной корреляции Спирмена применяли для определения корреляции между факторными признаками, для определения связей между совокупным содержанием химических элементов и наличием катаракты, а также для определения связи между локальным содержанием химических элементов в определенной области вещества хрусталика и значением СРС этой области. Однофакторный и многофакторный анализ проводили для определения существенной корреляции химических элементов с наличием катаракты и СРС вещества хрусталика.

Для исследования возможности влияния химических элементов на наличие помутнений хрусталика и на локальное изменение СРС вещества хрусталика использовали некоторые модели регрессионного анализа. В первом случае строили модель логистической регрессии, а во втором — пространственные модели максимального правдоподобия (SPATIAL LAG Model). Оценку предикторов и множественный логистический регрессионный анализ проводили с использованием метода поэтапного отбора. Для построения пространственных моделей рассчитывали глобальный индекс Морана, а для проверки взаимосвязанности/хаотичности переменных были использованы коррелограммы (графики

автокорреляции) по каждому пациенту. В соответствии с этим подбирали пространственные модели, которые тестировались на мультиколлинеарность (наличие линейной зависимости между объясняющими переменными, или факторами, регрессионной модели), гетероскедастичность (неоднородность наблюдений, выражающаяся в непостоянной дисперсии случайной ошибки регрессионной модели) — тест Breusch—Pagan, на отношения правдоподобия (для проверки ограничений на параметры статистических моделей, оцененных на основе выборочных данных). В случае $p>0{,}05$ по любому тесту модель перестраивалась. Качество моделей оценивали по коэффициенту детерминации R-квадрат.

Результаты

Пространственное совмещение карт СРС вещества хрусталика и химических элементов, распределенных в его объеме. Впервые было количественно охарактеризовано малоугловое (до 15°) оптическое рассеяние света (СРС) веществом условно прозрачного хрусталика и при катаракте **(рис. 2, а, б)**. Выявлено, что значения СРС статистически значимо ($p<0{,}001$) различаются в двух группах. Среднее значение СРС условно прозрачных хрусталиков составляет 16±15% (диапазон от 1 до 86%), хрусталиков при катаракте — 64±32% (диапазон от 16 до 100%). Таким образом установлено, что, несмотря на статистически значимые различия в значениях СРС, выраженные точечные оптические дефекты (до 86%) могут существовать как в хрусталиках с помутнениями, так и в условно прозрачных хрусталиках.

Математически (с использованием индекса Морана) в обеих группах было описано пространственное распределение СРС вещества хрусталика. Более высокую пространственную автокорреляцию значений СРС (индекс Морана от 0,78 до 0,92) наблюдали в хрусталиках с катарактой и меньшую (индекс Морана от 0,50 до 0,78) — в прозрачных хрусталиках. По определению, индекс Морана возрастает в том случае, если значения СРС пространственно кластеризуются: высокие значения располагаются рядом с другими высокими значениями, а низкие — рядом с другими низкими. Это означает, что области значимого изменения СРС в хрусталиках

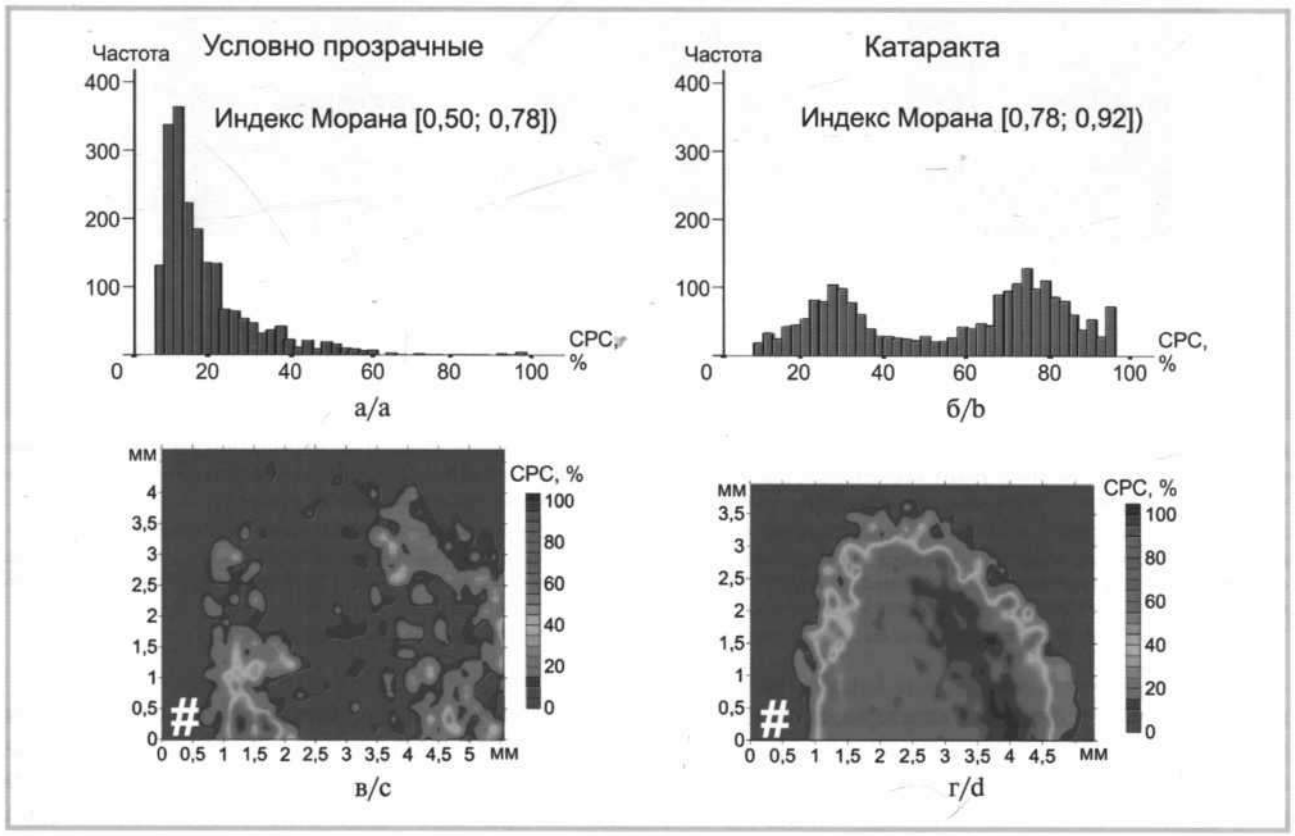

Рис. 2. **Характеристика малоуглового оптического рассеяния света веществом хрусталика.**

а — график частотного распределения значений СРС в условно прозрачных хрусталиках; б — график частотного распределения значений СРС при катаракте; в — пример карты пространственного распределения СРС условно прозрачного хрусталика; г — пример карты пространственного распределения СРС хрусталика при катаракте. Решеткой (#) обозначена задняя поверхность хрусталика.

Fig. 2. **Characteristics of small-angle light scattering by the lens substance.**

a — graph of the frequency distribution of LSA values in arbitrarily transparent lenses; b — graph of the frequency distribution of LSA values in cataract; c — example of an LSA spatial distribution map for arbitrarily transparent lens; d — example of an LSA spatial distribution map for a lens with cataract. The number sign (#) marks the posterior surface of the lens.



Рис. 3. **Пример пространственно совмещенных карт, характеризующих СРС условно прозрачного хрусталика (а) и распределение условных концентраций химических элементов, по данным микрокартирования на базе СЭМ-ЭДС: б — азота; в — кислорода; г — углерода; д — серы; е — фосфора; ж — натрия; з — хлора; и — калия; к — кальция; л — магния; м — железа.**

Здесь и на рис. 4: решеткой (#) обозначена задняя поверхность хрусталика, звездочкой (*) указаны значения порога обнаружения на ЭДС-детекторе.

Fig. 3. **Example of spatially combined maps characterizing LSA of an arbitrarily transparent lens (a) and the distribution of arbitrary concentrations of chemical elements according to micro-mapping data based on SEM/EDS: b — nitrogen; c — oxygen; d — carbon; e — sulfur; f — phosphorus; g — sodium; h — chlorine; i — potassium; j — calcium; k — magnesium; l — iron.**

The number sign (#) marks the posterior surface of the lens. The asterisk (*) indicates the detection threshold values for the EDS detector.

при катаракте объединены в кластеры, тогда как в условно прозрачных хрусталиках такие области локализованы более рассеянно. Таким образом, при анализе значений СРС было установлено, что выраженные оптические дефекты в веществе хрусталика существуют и при катаракте, и в условно прозрачном хрусталике, однако незначительная доля, точечный характер и высокая степень рассеянности оптических дефектов в объеме вещества условно прозрачного хрусталика позволяют формироваться правильной светопроекции.

Впервые были получены карты распределения значений малоуглового (до 15°) оптического рассеяния света (СРС) веществом условно прозрачного хрусталика и при катаракте **(рис. 2, в, г)**. Показано, что значимые изменения СРС условно прозрачного хрусталика локализуются ближе к его полюсам и продолжаются в сторону экватора, не захватывая периферические области **(см. рис. 2, в)**, а в веществе хрусталиков при катаракте контуры изменения СРС повторяют контуры капсулы хрусталика **(см. рис. 2, г)**.

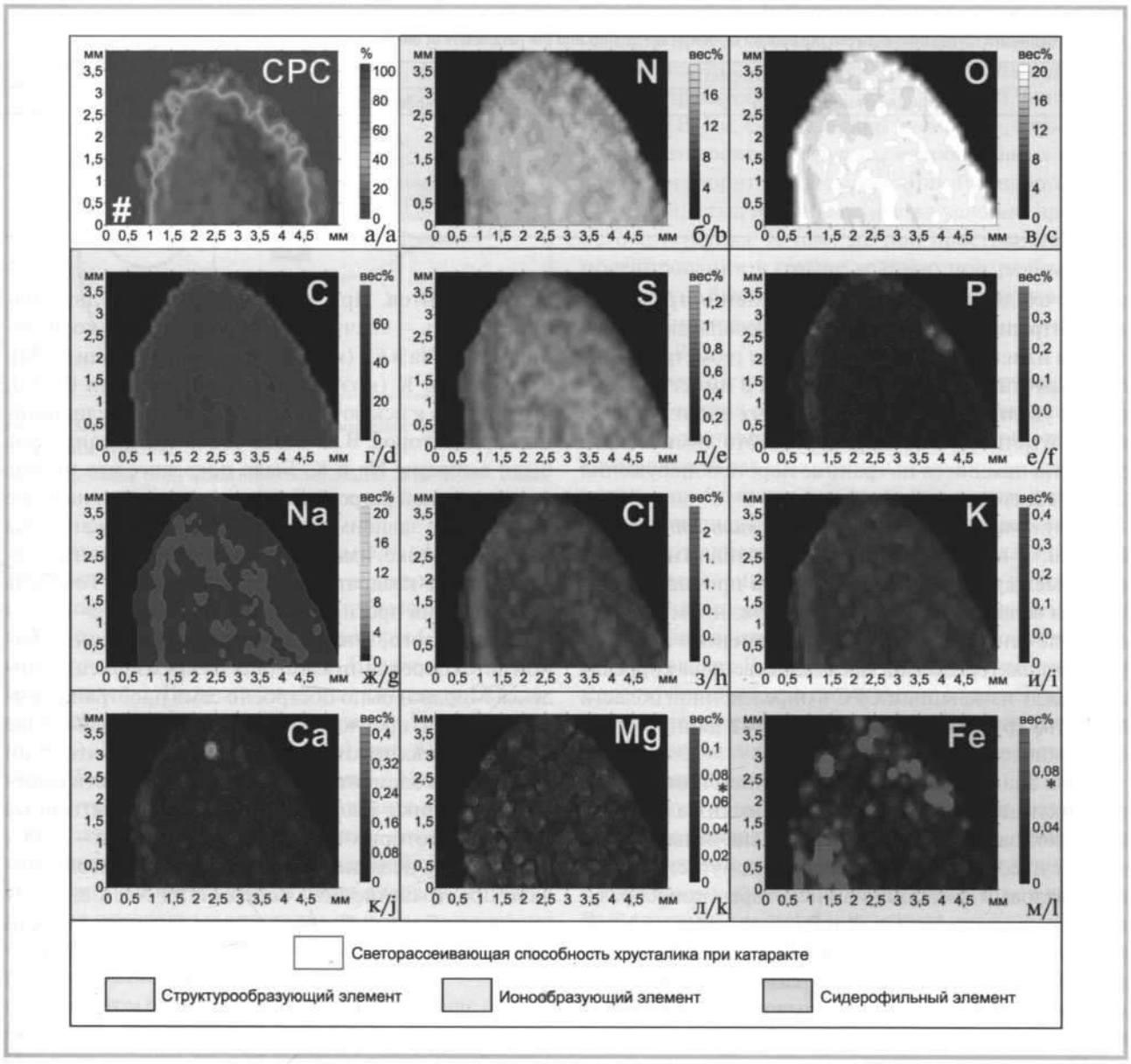

Рис. 4. **Пример пространственно совмещенных карт, характеризующих СРС хрусталика при катаракте (а) и распределение условных концентраций химических элементов, по данным микрокартирования на базе СЭМ-ЭДС: б — азота; в — кислорода; г — углерода; д — серы; е — фосфора; ж — натрия; з — хлора; и — калия; к — кальция; л — магния; м — железа.**

Fig. 4. **Example of spatially combined maps characterizing LSA of a lens with cataract (a) and the distribution of arbitrary concentrations of chemical elements according to micro-mapping data based on SEM/EDS: b — nitrogen; c — oxygen; d — carbon; e — sulfur; f — phosphorus; g — sodium; h — chlorine; i — potassium; j — calcium; k — magnesium; l — iron.**

The number sign (#) marks the posterior surface of the lens. The asterisk (*) indicates the detection threshold values for the EDS detector.

При проведении химического микроанализа вещества хрусталиков для каждого образца были получены карты распределений 11 химических элементов (C, S, N, O, P, Na, Cl, K, Ca, Mg, Fe), которые были совмещены с соответствующими картами изменения СРС **(рис. 3, 4)**. При совместном анализе карт распределения СРС и химических элементов было показано, что в условно прозрачном хрусталике **(см. рис. 3)** локальные изменения концентраций структурообразующих (C, N, O, S), ионообразующих (P, Na, Cl, K, Ca, Mg) элементов, а также Fe (группа сидерофильных металлов) образуют в пространстве систему локальных максимумов, повторяющих контур кортикальных волокон, в том числе в периферической части хрусталика. Из этого следует, что контуры относительного изменения локальных концентраций химических элементов в условной норме не совпадают с незахватывающими периферическую область контурами изменений СРС условно прозрачного хрусталика. При катаракте **(см. рис. 4)** все структурообразующие элементы распределяются относительно равномерно, что не коррелирует с контурами изменения СРС вещества хрусталика. Однако поля накопления ионообразующих элементов при катаракте

Наиболее значимые корреляции между содержанием химических элементов и параметрами хрусталика
The most significant correlations between the content of chemical elements and the parameters of the lens

Элемент, вес %	Наличие катаракты		СРС хрусталика, %	
	коэффициент корреляции	*p*	коэффициент корреляции	*p*
Na	0,603	<0,001	0,444	<0,001
Ca	0,759	<0,001	0,547	<0,001
K	-0,815	<0,001	-0,519	<0,001
P	-0,607	<0,001	-0,452	<0,001

имеют сходную картину распределения градиента концентрации по линиям, которые совпадают с контурами изменений СРС и повторяют геометрию капсулы хрусталика. Концентрация Fe имеет тенденцию к увеличению в кортикальных слоях, однако стоит отметить, что содержание этого химического элемента находится на границе порога обнаружения ЭДС-детектором.

Результаты корреляционного статистического анализа. В исследовании были проанализированы связи между совокупным (во всем проанализированном веществе хрусталика) содержанием химических элементов и наличием помутнений. Впервые была охарактеризована пространственная корреляция между изменением СРС в определенной области вещества хрусталика и содержанием в данной области химических элементов.

При анализе связи между наличием помутнений и совокупным содержанием химических элементов было показано, что статистически значимые корреляции существуют между наличием помутнений и общим (валовым) содержанием некоторых ионообразующих элементов: Na, Ca, K и P (среди которых Na, K и P были уже отмечены нами ранее при визуальном анализе). Корреляции для других химических элементов (C, N, O, S, Cl) можно было охарактеризовать как статистически значимые, слабые **(см. таблицу)**.

При пространственном анализе (оценке связи между локальными изменениями СРС и содержанием химических элементов) было показано, что статистически значимые корреляции существуют между значением СРС в конкретной области вещества хрусталика и изменением в этой области концентраций Na, Ca, K и P — ионообразующих элементов, для валовых содержаний которых ранее нами была установлена связь с наличием катаракты. Остальные корреляции **(см. таблицу)** можно было охарактеризовать как слабые (O, Na, S, Cl) или статистически незначимые (C, N).

Модели прогноза катаракты и локального изменения СРС вещества хрусталика на основе содержания химических элементов. Для прогноза помутнений в хрусталике было построено восемь моделей.

Классическая модель (модель логистической регрессии) была построена для прогноза катаракты на основе совокупной (во всем проанализированном веществе хрусталика) концентрации химических элементов. При этом была учтена мультиколлинеарность — значимые (p<0,001) парные корреляции между Na и Ca (коэффициент корреляции 0,634), а также P и K (коэффициент корреляции 0,596), что привело к исключению одного из скоррелированных предикторов. В качестве основных предикторов были выбраны Na и K. Было показано, что модель логистической регрессии, прогнозирующая наличие катаракты в зависимости от общего содержания Na и K в хрусталике, имеет высокий коэффициент детерминации (R-квадрат Кокса и Снелла 0,7). Точность предсказания прогноза составила 97,8%.

Кроме того, впервые с учетом пространственной автокорреляции СРС (для разных значений индекса Морана) было построено семь пространственных моделей, прогнозирующих локальное изменение СРС вещества хрусталика на основе концентрации химических элементов определенной области вещества хрусталика. Были построены пространственные модели, в которых зависимая переменная — СРС, а в качестве независимых предикторов рассматривали пространственные содержания Na, Ca, P и K (элементы были выбраны с учетом корреляционного исследования).

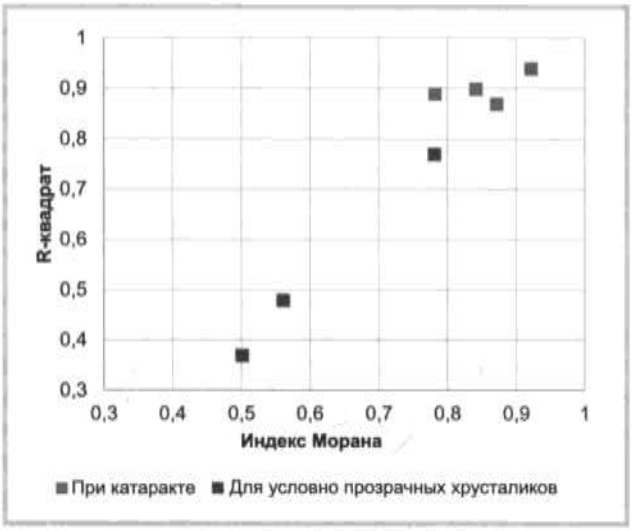

Рис. 5. **Пространственные модели, прогнозирующие изменение СРС вещества хрусталика в зависимости от распределения химических элементов в его объеме. Пояснение в тексте.**

Fig. 5. **Spatial models predicting the change in LSA of the lens depending on the distribution of chemical elements in its volume.**

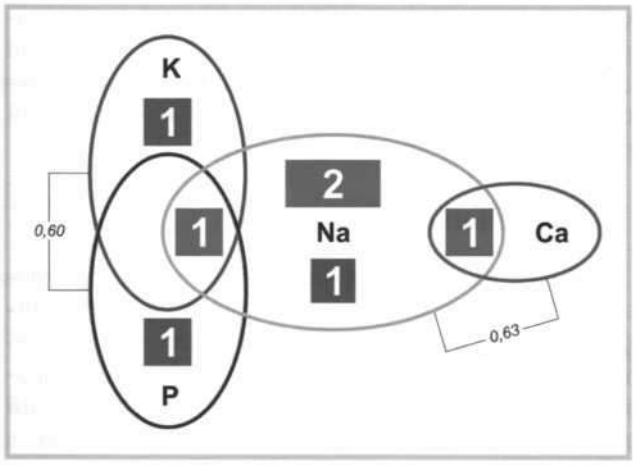

Рис. 6. **Зависимость детерминации пространственной модели от индекса Морана.**

Fig. 6. **Dependence of the spatial model determination on the Moran's I index.**

Три модели были построены для условно прозрачных хрусталиков, четыре — для хрусталиков при катаракте **(рис. 5)**. В результате было обнаружено, что в условно прозрачных хрусталиках СРС зависит от содержания: K (одна модель), P (одна модель), Na (одна модель). В хрусталиках при катаракте СРС зависит от содержания: Na (две модели), Na и Ca (одна модель), Na, K и P (одна модель) **(рис. 6)**. Таким образом был выделен один элемент — Na, изменение концентрации которого при катаракте во всех пространственных моделях приводит к локальному изменению СРС хрусталиков при любой степени кластеризации помутнений. В свою очередь, в группе условно прозрачных хрусталиков не было выявлено единого элемента, изменение концентрации которого приводило бы к изменению СРС.

При этом было обнаружено, что чем выше индекс Морана, показывающий степень пространственной автокорреляции СРС вещества хрусталика, тем выше коэффициент детерминации модели, прогнозирующей влияние локального изменения содержания химических элементов на локальную СРС хрусталиков **(см. рис. 5)**. Следовательно, степень кластеризации пространственных помутнений в веществе хрусталика является определяющей при пространственном моделировании. Это означает, что при увеличении степени кластеризации помутнений локальное накопление ионообразующих химических элементов (Na, K, Ca и P) все более статистически значимо связывается со СРС хрусталика.

Обсуждение

В результате проведенного исследования показано, что выраженные оптические дефекты могут существовать и в условно прозрачных хрусталиках, однако их незначительная доля и высокая степень рассеянности позволяют формироваться правильной светопроекции. Локализация оптических дефектов условно прозрачного хрусталика не совпадает с полями относительного изменения локальных концентраций структурообразующих (C, N, O, S), ионообразующих (P, Na, Cl, K, Ca, Mg) элементов, а также Fe, которое относится к группе сидерофильных металлов, что говорит о малом влиянии бионеорганических процессов на СРС вещества условно прозрачного хрусталика. К тому же при пространственном моделировании в группе условно прозрачных хрусталиков не было выявлено единого элемента, изменение концентрации которого приводило бы к изменению СРС.

Продемонстрирована высокая пространственная автокорреляция оптических дефектов при катаракте, которые кластеризуются согласно геометрии капсулы хрусталика. Поля накопления ионообразующих элементов при катаракте имели сходную картину распределения градиента концентрации по линиям, которые повторяют геометрию капсулы хрусталика, при этом СРС определенных областей вещества хрусталика статистически значимо коррелирует с изменением содержания в этих областях таких ионообразующих элементов, как P, Na, K, Ca. При пространственном моделировании было показано, что увеличение степени кластеризации помутнений ведет к все более значимому воздействию локального накопления ионообразующих химических элементов на СРС хрусталика. Более того, при пространственном моделировании был выделен один элемент — Na, изменение концентрации которого при катаракте приводило к локальному изменению СРС хрусталиков при любой степени кластеризации помутнений, что позволяет говорить об изменении распределения Na как о главном маркере в механизме развития сенильной катаракты.

Изменения содержания Na и других статистически значимых ионообразующих химических элементов при катаракте по линиям, которые повторяют геометрию капсулы хрусталика, может являться следствием потери нормальных свойств капсулы и мембран хрусталика, и свидетельствует в пользу теорий катарактогенеза, которые связывают развитие заболевания с изменением свойств капсулы и эпителиального слоя [11—17].

Известно, что ионный транспорт (в частности, циркуляция ионов Na^+) является одним из важнейших процессов, обеспечивающих объемный гомеостаз хрусталика [29]. Прозрачность хрусталика поддерживается работой Na^+/K^+-АТФазы, плотность которой кратно возрастает к экватору хрусталика [30]. При изменениях функциональных свойств мембран активность ионного транспорта снижается, и это должно вести к накоплению Na в зоне помутнений, что и было продемонстрировано в настоящем исследовании. Так как в норме ионы Na^+ должны экспортироваться с обменом на ионы

K^+, то при патологических процессах, затрагивающих мембранные функции, закономерно ожидать уменьшение количества ионов K^+, что и было выявлено в образцах при катаракте. Известно, что Na^+/K^+-обмен — это энергозатратный процесс, соответственно, при снижении функций можно ожидать уменьшения концентрации P, который является главным анионом энергозависимых процессов. Такой эффект при катаракте также прослеживается по результатам настоящего исследования.

Что касается теорий фотокатарактогенеза и «окислительного стресса», то при фотоагрегации и появлении в ткани реакционноспособного кислорода должно было бы происходить изменение окисления Fe и накопление его в форме инертных оксидов или гидроксидов. Если учесть, что фотоэкспозиция осуществляется в проекции зрачка, то появление избыточного кислорода должно приводить к повышению концентрации инертного Fe в той же зоне, чего не было выявлено ни в одном из хрусталиков при сенильной катаракте (что, однако, не исключает вероятность подобных процессов при других видах катаракт). Напротив, при сенильной катаракте концентрация Fe имела тенденцию к увеличению в кортикальных слоях, что также может подтверждать роль дефектов массопереноса в развитии этого вида катаракты. Доказано, что с возрастом концентрация кислорода в передней камере повышается, это в некоторой степени [31] способствует возникновению и другого распространенного в старшей возрастной группе заболевания — глаукомы [32, 33]. Геометрия накопления химических элементов в хрусталике согласуется с тем, что при сенильной катаракте агент, обладающий высокой окислительной активностью, также поступает из омывающей хрусталик влаги вследствие потенциально измененной функции проницаемости капсулы.

Заключение

Выявленные изменения на уровне ионообразующих химических элементов, участвующих в формировании и развитии помутнений хрусталика при сенильной катаракте, позволили подтвердить или опровергнуть некоторые положения различных теорий катарактогенеза. Полученные данные могут служить индикаторами процессов накопления ионов, протекающих с определенной пространственной геометрией в объеме хрусталика и приводящих к развитию помутнений. Закономерности патологического накопления ионообразующих химических элементов позволяют по-новому оценить значимость теории катарактогенеза, связанной с изменениями процессов проницаемости при сенильной катаракте.

Участие авторов:
Концепция и дизайн исследования: И.Н., С.А.
Сбор и обработка материала: Н.П., И.Н., А.Б., С.Р.
Статистическая обработка: Т.Б.
Написание текста: Н.П., М.К.
Редактирование: И.Н., С.А.

Авторы заявляют об отсутствии конфликта интересов.
The authors declare no conflicts of interest.

ЛИТЕРАТУРА/REFERENCES

1. Fricke T, Holden B, Wilson D, Schlenther G, Naidoo K, Resnikoff S, Frick K. Global cost of correcting vision impairment from uncorrected refractive error. *Bull World Health Organ*. 2012;90:728-738. https://doi.org/10.2471/blt.12.104034
2. Аветисов С.Э., Егоров Е.А., Мошетова Л.К., Нероев В.В., Тахчиди Х.П. Офтальмология: национальное руководство. М.: ГЭОТАР-Медиа; 2014. Avetisov SE, Egorov EA, Moshetova LK, Neroev VV, Tahchidi HP. *Oftal'mologiya: nacional'noe rukovodstvo*. M.: GEOTAR-Media; 2014. (In Russ.).
3. Островский М.А. Молекулярные механизмы повреждающего действия света на структуры глаза и системы защиты от такого повреждения. *Успехи биологической химии*. 2005;45:173-204. Ostrovskij MA. Molecular mechanisms of the damaging effect of light on the structures of the eye and systems of protection against such damage. *Uspekhi biologicheskoj himii*. 2005;45:173-204. (In Russ.).
4. McCarty CA, Taylor HR. Recent developments in vision research: light damage in cataract. *Invest Ophthalmol Vis Sci*. 1996;37(9):1720-1723. https://doi.org/10.1016/S0002-9394(14)70513-6
5. West SK, Duncan DD, Muñoz B, Rubin GS, Fried LP, Bandeen-Roche K, Schein OD. Sunlight exposure and risk of lens opacities in a population-based study: the Salisbury Eye Evaluation project. *JAMA*. 1998;280(8):714-718. https://doi.org/10.1001/jama.280.8.714
6. Delcourt C, Carrière I, Ponton-Sanchez A, Lacroux A, Covacho M-J, Papoz L, Group PS. Light exposure and the risk of cortical, nuclear, and posterior subcapsular cataracts: the Pathologies Oculaires Liees a l'Age (POLA) study. *Arch Ophthalmol*. 2000;118(3):385-392. https://doi.org/10.1001/archopht.118.3.385
7. Hockwin O, Kojima M, Sakamoto Y, Wegener A, Shui YB, Sasaki K. UV damage to the eye lens: further results from animal model studies: a review. *J Epidemiol*. 1999;9(6 suppl):39-47. https://doi.org/10.2188/jea.9.6sup_39
8. Островский М., Федорович И., Ельчанинов В., Кривандин А. Опасность повреждающего действия света на структуры глаза. Хрусталик — как естественный светофильтр и объект фотоповреждения. *Сенсорные системы*. 1994;8(3-4):135-146. Ostrovskij M, Fedorovich I, El'chaninov V, Krivandin A. The danger of the damaging effect of light on the structures of the eye. The lens as a natural light filter and an object of photodamage. *Sensornye sistemy*. 1994;8(3-4):135-146. (In Russ.).
9. Тюзиков И.А. Окислительный стресс как ключевой механизм старения: патофизиологические механизмы и SMART-диагностика. *Вопросы диетологии*. 2017;7(1):47-54. Tyuzikov IA. Oxidative stress as a key mechanism of aging: pathophysiological mechanisms and SMART diagnostics. *Voprosy dietologii*. 2017;7(1):47-54. (In Russ.).
10. Pendergrass WR, Penn PE, Possin DE, Wolf NS. Cellular debris and ROS in age-related cortical cataract are caused by inappropriate involution of the surface epithelial cells into the lens cortex. *Mol Vis*. 2006;12:712-724.
11. Weinert B. Timiras PS. Invited review: theories of aging. *J Appl Physiol*. 2003;95:1706-1716. https://doi.org/10.1152/japplphysiol.00288.2003
12. Ларионов Е., Панасюк А., Туманян В. Экспериментальная вторичная катаракта, индуцированная иммунными комплексами. *Вестник офтальмологии*. 1989(6):53-56.

Larionov E, Panasyuk A, Tumanyan V. Eksperimental'naya vtorichnaya katarakta, inducirovannaya immunnymi kompleksami. *The Russian Annals of Ophthalmology = Vestnik oftal'mologii*. 1989(6):53-56. (In Russ.).

13. Nielsen HL, Gudjonsson T, Villadsen R, Rønnov-Jessen L, Petersen OW. Collagen gel contraction serves to rapidly distinguish epithelial-and mesenchymal-derived cells irrespective of α-smooth muscle actin expression. *In Vitro Cell Dev Biol Anim*. 2003;39(7):297-303. https://doi.org/10.1290/0305039.i

14. Broglio TM, Worgul BV. The lens epithelium and radiation cataract. *Virchows Arch B Cell Pathol Incl Mol Pathol*. 1982;39(1):49-57. https://doi.org/10.1007/bf02892836

15. Merriam Jr GR, Worgul BV. Experimental radiation cataract-its clinical relevance. *Bull N Y Acad Med*. 1983;59(4):372.

16. Tkachov SI, Lautenschläger C, Ehrich D, Struck HG. Changes in the lens epithelium with respect to cataractogenesis — light microscopic and Scheimpflug densitometric analysis of the cataractous and the clear lens of diabetics and non-diabetics. *Graefe's Arch Clin Exper Ophthalmol*. 2006; 244(5):596-602. https://doi.org/10.1007/s00417-005-0091-7

17. James ER. The etiology of steroid cataract. *J Ocul Pharmacol Ther*. 2007; 23(5):403-420. https://doi.org/10.1089/jop.2006.0067

18. Selgas R, Bajo M, Aguilera A, Sánchez-Tomero J, Cirugeda A, del Peso G, Alvarez V, Jiménez-Heffernan J, Díaz C, López-Cabrera M. Epithelial-mesenchymal transition in fibrosing processes. Mesothelial cells obtained ex vivo from patients treated with peritoneal dialysis as transdifferentiation mode. *Nefrologia*. 2004;24(1):34-39.

19. Hightower K, Dering M. Development and reversal of calcium-induced opacities in vitro. *Invest Ophthalmol Vis Sci*. 1984;25(9):1108-1111.

20. Duncan G, Jacob T, eds. Calcium and the physiology of cataract. Ciba Found Symp; 1984.

21. Koyama-Ito H. Elemental distribution in frozen-hydrated rat lenses with galactose cataract. *Lens Eye Tox Res*. 1990;7(3-4):577-591.

22. Vrensen G, Sanderson J, Willekens B, Duncan G. Calcium localization and ultrastructure of clear and pCMPS-treated rat lenses. *Invest Ophthalmol Vis Sci*. 1995;36(11):2287-2295.

23. Srivastava SK, Wang L-F, Ansari NH, Bhatnagar A. Calcium homeostasis of isolated single cortical fibers of rat lens. *Invest Ophthalmol Vis Sci*. 1997;38(11):2300-2312.

24. Goralska M, Nagar S, Fleisher L, McGahan M. Distribution of ferritin chains in canine lenses with and without age-related nuclear cataracts. *Mol Vis*. 2009;15:2404. https://doi.org/10.1167/iovs.08-2230

25. Goralska M, Fleisher LN, McGahan MC. Ferritin H-and L-chains in fiber cell canine and human lenses of different ages. *Invest Ophthalmol Vis Sci*. 2007;48(9):3968-3975. https://doi.org/10.1167/iovs.07-0130

26. Garner B, Roberg K, Qian M, Eaton JW, Truscott RJ. Distribution of ferritin and redox-active transition metals in normal and cataractous human lenses. *Exper Eye Res*. 2000;71(6):599-607. https://doi.org/10.1006/exer.2000.0912

27. Harding C, Chylack L, Susan S, Lo W, Bobrowski W. Elemental and ultrastructural analysis of specific human lens opacities. *Invest Ophthalmol Vis Sci*. 1982;23(1):1-13.

28. Harding CV, Chylack L, Susan S, Lo W, Bobrowski W. Calcium-containing opacities in the human lens. *Invest Ophthalmol Vis Sci*. 1983;24(9):1194-1202.

29. Donaldson PJ, Grey AC, Heilman BM, Lim JC, Vaghefi E. The physiological optics of the lens. *Progr Retin Eye Res*. 2017;56:1-24. https://doi.org/10.1016/j.preteyeres.2016.09.002

30. Gao J, Sun X, Yatsula V, Wymore R, Mathias R. Isoform-specific function and distribution of Na/K pumps in the frog lens epithelium. *J Membrane Biol*. 2000;178(2):89-101. https://doi.org/10.1007/s002320010017

31. Green K. Free Radicals and Aging of Anterior Segment Tissues of the Eye: A Hypothesis. *Ophthalm Res*. 1995;27(suppl 1):143-149. https://doi.org/10.1159/000267860

32. Nita M, Grzybowski A The role of the reactive oxygen species and oxidative stress in the pathomechanism of the age-related ocular diseases and other pathologies of the anterior and posterior eye segments in adults. *Oxid Med Cell Longev*. 2016;2016:3164734. https://doi.org/10.1155/2016/3164734

33. Кравчик М.В., Новиков И.А., Суббот А.М., Антонов А.А., Петров С.Ю., Пахомова Н.А. Накопление серы и фосфора в дренажной зоне глаза при первичной открытоугольной глаукоме. *Вестник офтальмологии*. 2020;136(6):5-14.
Kravchik MV, Novikov IA, Subbot AM, Antonov AA, Petrov SYu, Pakhomova NA. Accumulation of sulfur and phosphorus in the eye's drainage system in primary open-angle glaucoma. *The Russian Annals of Ophthalmology = Vestnik oftal'mologii*. 2020;136(6):5-14. (In Russ., In Engl.). https://doi.org/10.17116/oftalma20201360615

Поступила 13.07.2022
Received 13.07.2022
Принята к печати 05.10.2022
Accepted 05.10.2022

Вестник офтальмологии
2023, Т. 139, №1, с. 46-54
https://doi.org/10.17116/oftalma202313901146

Russian Annals of Ophthalmology =
Vestnik Oftal'mologii 2023, vol. 139, №1, pp. 46-54
https://doi.org/10.17116/oftalma202313901146

Терапевтическая гигиена век при синдроме «сухого глаза» перед проведением факоэмульсификации катаракты

© С.Н. САХНОВ[1, 3], С.В. ЯНЧЕНКО[1, 2], А.В. МАЛЫШЕВ[1, 2], Г.Ю. КАРАПЕТОВ[2], Т.Г. КАТХАНОВ[1, 2], Л.М. ПЕТРОСЯН[2], О.А. БАСКАКОВ[1], Ю.А. ДОБРОНОСОВА[1], Г.Л. КОЛОМИЕЦ[1], Т.И. ЛЕПА[1], Е.Е. ЛЫСОВ[1], А.Р. ЦЕЕВА[2]

[1]ФГБОУ ВО «Кубанский государственный медицинский университет» Минздрава России, Краснодар, Россия;
[2]ГБУЗ «Научно-исследовательский институт — Краевая клиническая больница №1 им. проф. С.В. Очаповского» Минздрава Краснодарского края, Краснодар, Россия;
[3]Краснодарский филиал ФГАУ «МНТК "Микрохирургия глаза" им. акад. С.Н. Федорова» Минздрава России, Краснодар, Россия

РЕЗЮМЕ

Цель исследования. Оценить эффективность терапевтической гигиены век (ТГВ) в коррекции состояния глазной поверхности (ГП) у пациентов с синдромом «сухого глаза» (ССГ) перед факоэмульсификацией катаракты (ФЭК).

Материал и методы. Обследованы 90 пациентов с катарактой: 1-я группа — 45 больных ССГ в условиях липидодефицита; 2-я группа — 45 пациентов с ССГ на фоне липидо-муцинодефицита. Перед ФЭК больные каждой из групп были рандомизированы в три подгруппы по 15 человек. В подгруппах 1.1 и 2.1 коррекция состояния ГП не проводилась. Пациентам подгрупп 1.2 и 1.3 инстиллировали 0,18% натрия гиалуронат (НГ), подгрупп 2.2 и 2.3 — фиксированную комбинацию 0,15% НГ и 3% трегалозы. В подгруппах 1.3 и 2.3 проводили ТГВ (средствами «Блефарогель-очищение», «Блефаролосьон», «Блефарогель-1» два раза в сутки в течение 1 мес перед ФЭК). Контрольные точки: 1) на момент включения в исследование; 2) после коррекции состояния ГП; 3) на 30-е сутки после ФЭК. Оценивали: OSDI, время разрыва слезной пленки (ВРСП; тест Норна), тяжесть дисфункции мейбомиевых желез (ДМЖ), удовлетворенность пациентов результатами ФЭК. Статистическая обработка: расчет *M±SD*, критериев Манна—Уитни, Краскелла—Уоллиса и Уилкоксона.

Результаты и обсуждение. Во 2-й контрольной точке более выраженное снижение OSDI и повышение ВРСП отмечалось в подгруппах 1.3 и 2.3 (слезозамещение и ТГВ) по сравнению с подгруппами 1.2 и 2.2 (критерий Манна—Уитни). По-видимому, это было связано с достоверным снижением тяжести ДМЖ у пациентов, получавших ТГВ. В 3-й контрольной точке достоверно меньшие значения OSDI и тяжести ДМЖ, большие значения ВРСП и большая удовлетворенность пациентов были зафиксированы в подгруппах 1.3 и 2.3 (критерий Краскелла—Уоллиса, двухвыборочный критерий Уилкоксона).

Заключение. Проведение ТГВ с использованием средств «Блефарогель-очищение», «Блефаролосьон», «Блефарогель-1» и слезозамещения у больных с ССГ и катарактой позволяет повысить эффективность коррекции состояния ГП перед ФЭК, что дает возможность повысить удовлетворенность пациентов результатами ФЭК.

Ключевые слова: *катаракта, синдром сухого глаза, терапевтическая гигиена век, дисфункция мейбомиевых желез.*

ИНФОРМАЦИЯ ОБ АВТОРАХ:
Сахнов С.Н. — https://orcid.org/0000-0003-2100-2972
Янченко С.В. — https://orcid.org/0000-0002-7371-689X
Малышев А.В. — https://orcid.org/0000-0002-1448-9690
Карапетов Г.Ю. — https://orcid.org/0000-0002-1511-1219
Катханов Т.Г. — https://orcid.org/0000-0003-0243-0891
Петросян Л.М. — https://orcid.org/0000-0002-3473-1157
Баскаков О.А. — https://orcid.org/0000-0003-0885-0862
Доброносова Ю.А. — https://orcid.org/0000-0002-4396-6441
Коломиец Г.Л. — https://orcid.org/0000-0002-7037-4265
Лепа Т.И. — https://orcid.org/0000-0003-4593-642X
Лысов Е.Е. — https://orcid.org/0000-0002-9743-0394
Цеева А.Р. — https://orcid.org/0000-0001-6399-8099
Автор, ответственный за переписку: Янченко Сергей Владимирович — e-mail: vlyan2000@mail.ru

КАК ЦИТИРОВАТЬ:
Сахнов С.Н., Янченко С.В., Малышев А.В., Карапетов Г.Ю., Катханов Т.Г., Петросян Л.М., Баскаков О.А., Доброносова Ю.А., Коломиец Г.Л., Лепа Т.И., Лысов Е.Е., Цеева А.Р. Терапевтическая гигиена век при синдроме «сухого глаза» перед проведением факоэмульсификации катаракты. *Вестник офтальмологии.* 2023;139(1):46–54. https://doi.org/10.17116/oftalma202313901146

Therapeutic hygiene of eyelids in dry eye disease prior to cataract phacoemulsification

© S.N. SAKHNOV[1, 3], S.V. YANCHENKO[1, 2], A.V. MALYSHEV[1, 2], G.YU. KARAPETOV[2], T.G. KATKHANOV[1, 2], L.M. PETROSYAN[2], O.A. BASKAKOV[1], YU.A. DOBRONOSOVA[1], G.L. KOLOMIETS[1], T.I. LEPA[1], E.E. LYSOV[1], A.R. TSEEVA[2]

[1]Kuban State Medical University, Krasnodar, Russia;
[2]Research Institute — Prof. S.V. Ochapovsky Regional Clinical Hospital No. 1, Krasnodar, Russia;
[3]Krasnodar branch of S.N. Fedorov National Medical Research Center «MNTK «Eye Microsurgery», Krasnodar, Russia

ABSTRACT

Purpose. The study evaluates the effectiveness of eyelid hygiene (EH) in correction of the ocular surface (OS) condition in patients with dry eye disease (DED) ahead of cataract phacoemulsification (CPE).

Material and methods. The study included 90 patients with cataract: the first group consisted of 45 DED patients with lipid deficiency, the second group — 45 DED patients with lipid/mucous deficiency. Prior to CPE, all patients were randomized into three subgroups of 15 people each. In subgroups 1.1 and 2.1 patients did not receive any treatment for correction of the state of ocular surface. Patients in subgroups 1.2 and 1.3 were instilled 0.18% sodium hyaluronate (SH); in subgroups 2.2 and 2.3 — fixed combination of 0.15% SH and 3% trehalose. In subgroups 1.3 and 2.3 EH was performed (with «Blefarogel cleansing», «Blefarolotion», «Blefarogel-1» two times a day for one month before CPE). The control points were: 1) at study inclusion; 2) after correction of the ocular surface condition; 3) 30 days after CPE. The following parameters were evaluated: OSDI, TBUT (Norn's test), severity of meibomian gland dysfunction (MGD), patient satisfaction with CPE (CPE-PS). Statistical analysis: *M±SD* calculation, Mann—Whitney, Kruskal—Wallis and Wilcoxon tests.

Results. At the second control point, a statistically significant more pronounced OSDI decrease and bigger increase in TBUT were observed in subgroups 1.3 and 2.3 compared to subgroups 1.2 and 2.2 (Mann—Whitney U-test). Apparently, this was associated with a reduction in MGD severity in patients who received EH. At the third control point, significant lower values of OSDI and MGD severity, higher TBUT values and greater CFE-PS were recorded in subgroups 1.3 and 2.3 (Kruskal—Wallis test, Wilcoxon two-sample test).

Conclusion. Carrying out EH using the «Blefarogel cleansing», «Blefarolotion», «Blefarogel-1» and artificial tear in patients with DED and cataract can increase the efficiency of correction of ocular surface condition and improve patient satisfaction with the outcome of CPE.

Keywords: *cataract, dry eye disease, therapeutic eyelid hygiene, meibomian gland dysfunction.*

INFORMATION ABOUT THE AUTHORS:
Sakhnov S.N. — https://orcid.org/0000-0003-2100-2972
Yanchenko S.V. — https://orcid.org/0000-0002-7371-689X
Malyshev A.V. — https://orcid.org/0000-0002-1448-9690
Karapetov G.Yu. — https://orcid.org/0000-0002-1511-1219
Katkhanov T.G. — https://orcid.org/0000-0003-0243-0891
Petrosyan L.M. — https://orcid.org/0000-0002-3473-1157
Baskakov O.A. — https://orcid.org/0000-0003-0885-0862
Dobronosova Yu.A. — https://orcid.org/0000-0002-4396-6441
Kolomiec G.L. — https://orcid.org/0000-0002-7037-4265
Lepa T.I. — https://orcid.org/0000-0003-4593-642X
Lisov E.E. — https://orcid.org/0000-0002-9743-0394
Ceeva A.R. — https://orcid.org/0000-0001-6399-8099
Corresponding author: Yanchenko S.V. — e-mail: vlyan2000@mail.ru

TO CITE THIS ARTICLE:
Sakhnov SN, Yanchenko SV, Malyshev AV, Karapetov GYu, Katkhanov TG, Petrosyan LM, Baskakov OA, Dobronosova YuA, Kolomiec GL, Lepa TI, Lisov EE, Ceeva AR. Therapeutic hygiene of eyelids in dry eye disease prior to cataract phacoemulsification. *Russian Annals of Ophthalmology = Vestnik oftal'mologii.* 2023;139(1):46–54. (In Russ.). https://doi.org/10.17116/oftalma202313901146

В течение последних лет было установлено, что операция факоэмульсификации катаракты (ФЭК) может как инициировать изменения глазной поверхности по типу синдрома «сухого глаза» (ССГ), так и отягощать фоновые проявления ССГ, что, в свою очередь, у части пациентов является причиной снижения их удовлетворенности результатами лечения за счет развития субъективного дискомфорта, возникновения зрительных флуктуаций, снижения скорости чтения и/или отклонений от целевой рефракции [1—7]. Необходимо отметить, что, в соответствии с результатами ранее проведенных нами исследований, ССГ диагностируется у 53,2% больных перед проведением оперативного лечения катаракты, при этом у подавляющего числа из них (77,7%) выявляется липидодефицит, ассоциированный с дисфункцией мейбомиевых желез (ДМЖ) [7, 8].

В связи с этим, с нашей точки зрения, значительный практический интерес представляет разработка комплекса диагностических и лечебных мероприятий, направленных на своевременное выявление и адекватную коррекцию изменений глазной поверхности у пациентов перед проведением ФЭК. Ведущим направлением лечебного воздействия при ССГ в настоящее время продолжает оставаться дифференцированная заместительная терапия препаратами искусственной слезы [1, 9, 10]. В условиях липидодефицита, ассоциированного с ДМЖ, патогенетически ориентированным воздействием может считаться так называемая терапевтическая гигиена век (ТГВ), направленная на восстановление функциональной активности мейбомиевых желез и снижение выраженности липидодефицита [11—15].

Учитывая вышеизложенное, мы решили оценить клиническую эффективность комплексной предоперационной коррекции состояния глазной поверхности, включающей слезозаместительную терапию (СЗТ) и ТГВ, у пациентов с ССГ перед проведением ФЭК, что и определило цель настоящего исследования.

Цель исследования — оценить эффективность включения ТГВ в коррекцию состояния глазной поверхности у пациентов с ССГ перед ФЭК.

Материал и методы

Было обследовано 90 пациентов (90 глаз) с сенильной катарактой и ССГ (44 мужчины и 46 женщин; средний возраст — 65,1±3,2 года). Дизайн — открытое проспективное рандомизированное исследование.

Критерии включения: наличие незрелой, почти зрелой и зрелой сенильной катаракты; ССГ легкой степени тяжести; ДМЖ. *Критерии исключения*: начальная и перезрелая сенильная катаракта; осложненная катаракта; ССГ средней, тяжелой и особо тяжелой степени; воспалительные заболевания органа зрения; витреоретинальная патология; глаукома. Степень клинической тяжести ССГ оценивали в соответствии с классификацией В.В. Бржеского и соавт. [9].

При включении в исследование у всех пациентов проводили: оценку субъективных симптомов ССГ (OSDI, баллы 100-балльной шкалы); определение времени разрыва слезной пленки (ВРСП; тест Норна, секунды); оценку состоятельности липидного слоя слезной пленки (интерференционный тест по Norn в модификации J.S. Lopez Garsia и соавт., 2003) и состояния водного компонента слезной пленки (тест Ширмера-1, миллиметры; визуальная оценка высоты нижнего слезного мениска); расчет показателя ксероза (ПК) по Bijsterveld (баллы 9-балльной шкалы) при окрашивании лиссаминовым зеленым **(рис. 1, 2)** [1, 9, 12, 16—18].

Для оценки *функции мейбомиевых желез и тяжести ДМЖ* при ее выявлении проводили компрессионный тест Norn в модификации Korb (2002): отсутствие ДМЖ определяли, если прозрачный секрет выделялся не менее чем из 75% выводных протоков **(см. рис. 1, б)**; ДМЖ легкой степени диагностировали, если прозрачный или «молочный» секрет выделялся не менее чем из 50% протоков; умеренную ДМЖ определяли в тех случаях, когда густой секрет выделялся менее чем из 50% протоков; тяжелую ДМЖ выявляли, если густой или гнойный секрет выделялся менее чем из 25% протоков мейбомиевых желез [17]. Полученные результаты выражали в баллах: нормофункция мейбомиевых желез (отсутствие ДМЖ) — 0 баллов; ДМЖ легкой степени — 1 балл; умеренная ДМЖ — 2 балла; тяжелая ДМЖ — 3 балла.

При анализе *состоятельности липидного слоя слезной пленки* (интерференционный тест по Norn в модификации J.S. Lopez Garsia и соавт., 2003) исходили из того, что, по данным авторов, у офтальмологически здоровых лиц появление интерференционной картины происходит в условиях прикрывания глазничной щели на 50%, что соответствует нормальной толщине липидного слоя слезной пленки **(см. рис. 1, а)** [18]. В соответствии с этим критерием наличия *липидодефицита* считали отсутствие формирования интерференционной картины при сужении глазной щели на 50%, что свидетельствует об уменьшении толщины липидного слоя слезной пленки до значений <65 нм [18]. Сочетание липидодефицита и ДМЖ классифицировали как *липидодефицит, ассоциированный с ДМЖ* [1, 7, 8].

Вододефицит диагностировали при снижении суммарной слезопродукции по результатам теста Ширмера-1 до менее чем 15 мм и уменьшении высоты нижнего слезного мениска **(см. рис. 2, а)** [1, 9].

Рис. 1. **Оценка состоятельности липидного слоя слезной пленки и функциональной активности мейбомиевых желез.**

а — интерференционный тест по Norn в модификации J.S. Lopez Garsia и соавт. (2003): формирование интерференционной картины наблюдается в условиях прикрывания глазной щели на 50% (состояние нормы, липидо-дефицит отсутствует); б — компрессионный тест Нора в модификации Korb (2002): прозрачный секрет мейбомиевых желез после компрессии края века выделяется не менее чем из 75% протоков мейбомиевых желез (нормофункция мейбомиевых желез, ДМЖ отсутствует).

Fig. 1. **Assessment of the viability of the tear film lipid layer and the functional activity of the meibomian gland.**

a — Norn's interference test (modification by Lopez Garsia JS et al., 2003): formation of the interference pattern is observed under conditions of 50% closure of the palpebral fissure (normal state, no lipid deficiency); b — Korb modification of the Norn's compression test (2002): transparent meibomian gland secret is released from at least 75% of the meibomian glands ducts after lid margin compression (normal meibomian gland function, no MGD).

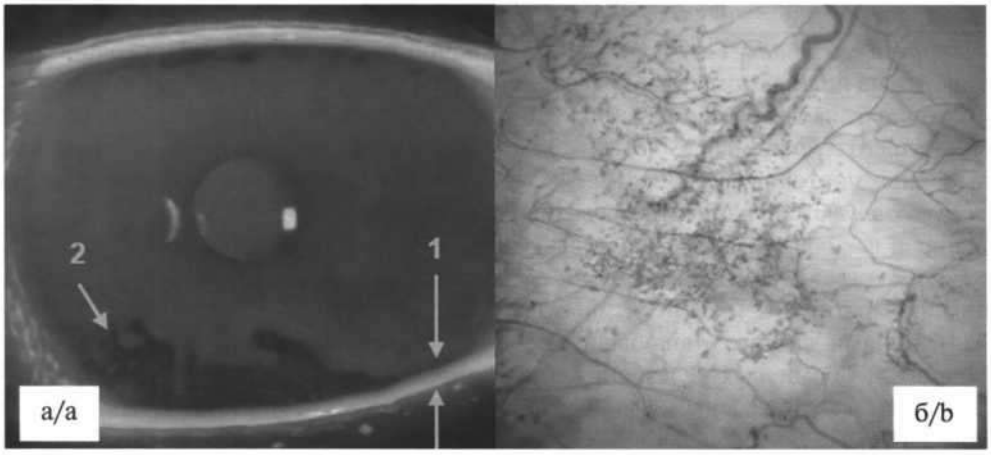

***Рис. 2.* Оценка состояния водного компонента слезной пленки, ВРСП и показателя ксероза.**

а — визуальная оценка высоты нижнего слезного мениска, состояние нормы (1); оценка ВРСП при помощи теста Норна, рисунок разрыва слезной пленки (2); б — оценка показателя ксероза по Bijsterveld: определяется >50 пятен красителя (лиссаминовый зеленый), балльная оценка поля — 3 балла.

***Fig. 2.* Assessment of the condition of the water component of the tear film, TBUT and xerosis.**

a — visual assessment of lower tear meniscus height, normal condition (1); assessment of TBUT using Norn's test, tear film rupture pattern (2); Bijsterveld xerosis index: >50 stain spots detected (lyssamine green), field scoring — 3 points.

Муцинодефицит (дефицит «заякоренных» муцинов) определяли при значениях показателя ксероза по Bijsterveld >3 баллов при суммарной оценке трех полей (роговица, назальная и каудальная конъюнктива) **(см. рис. 2, б)** [16].

Были сформированы две группы наблюдения. В 1-ю группу вошло 45 пациентов с ССГ легкой степени в условиях липидодефицита. *Критерии включения*: OSDI >15 баллов; ВРСП <10 с; тест Ширмера-1 ⩾15 мм; липидодефицит, ассоциированный с ДМЖ; ПК ⩽3 баллов. Во 2-ю группу включено 45 больных с ССГ легкой степени на фоне комбинированного липидо-муцинодефицита. *Критерии включения*: OSDI >15 баллов; ВРСП <10 с; тест Ширмера-1 ⩾15 мм; липидодефицит, ассоциированный с ДМЖ; ПК >3 баллов.

Всем пациентам была проведена ФЭК с имплантацией интраокулярной линзы (Eva, Dorc, EU). Перед проведением ФЭК больные каждой из групп были рандомизированы в три подгруппы по 15 человек (блоковая рандомизация) [19].

В подгруппах 1.1 и 2.1 коррекция состояния глазной поверхности перед ФЭК не проводилась. Дифференцированная СЗТ включала: в подгруппах 1.2 и 1.3 — инстилляции 0,18% натрия гиалуроната (НГ); в подгруппах 2.2 и 2.3 — инстилляции фиксированной комбинации (ФК) 0,15% НГ и 3% трегалозы. Дифференцированные подходы к СЗТ, использованные в работе, основывались на данных ряда зарубежных и отечественных источников, в том числе на результатах ранее проведенных собственных исследований [1, 9, 10, 20, 21].

В подгруппах 1.3 и 2.3 дополнительно назначали ТГВ — патогенетически ориентированное воздействие, целями которого являются восстановление функции мейбомиевых желез и компенсация липидодефицита, ассоциированного с ДМЖ (на основе применения изделий ООО «Гельтек-Медика» два раза в сутки в течение 1 мес перед ФЭК) [11—15]. Выбор ТГВ в качестве способа лечебного воздействия у пациентов с липидодефицитом, ассоциированным с ДМЖ, был обусловлен следующими обстоятельствами: относительной простотой выполнения процедуры; возможностью ее самостоятельного проведения в домашних условиях; клинической эффективностью, продемонстрированной в ряде клинических исследований [11, 13—15].

Первый этап ТГВ включал применение средства «Блефарогель-очищение», содержащего полоксамер 184 (обладающий очищающими свойствами), полиглицерил-4 капрат (эмульгатор растительного происхождения), сок алоэ вера и D-пантенол (обладающие противовоспалительным, репаративным, и дерматопротективным эффектами). Целями первого этапа были: очищение век, включая их ресничный край; нормализация консистенции загустевшего липидного секрета мейбомиевых желез.

В ходе *второго этапа* ТГВ пациенты проводили теплые компрессы ($t \approx 38$ °C; 5 мин) на область век с использованием изделия «Блефаролосьон», включающего поливинилпирролидон (обладающий сорбирующими свойствами и являющийся фармакологической основой искусственной слезы) и экстракты ромашки, зеленого чая и гамамелиса (характеризующиеся противовоспалительными, противоотечными и антисептическими эффектами) [14]. Цели второго этапа: размягчение пробок из загустевшего секрета мейбомиевых желез;

нормализация консистенции секрета мейбомиевых желез [11, 13, 14].

В процессе *третьего этапа* ТГВ больные выполняли круговой точечный самомассаж краев век. Целью третьего этапа была эвакуация «пробок», состоящих из загустевшего секрета мейбомиевых желез, из устьев их выводных протоков [11, 13, 14].

В ходе *четвертого этапа* ТГВ пациенты проводили аппликации на край век средства «Блефарогель-1», содержащего НГ и экстракт алоэ (обладающий регидратирующим, репаративным и антисептическим свойствами) [14]. Целями данного этапа были: нормализация секреции мейбомиевых желез; снижение выраженности эпителиопатии краев век у пациентов с ДМЖ [14, 15].

Фармакологическое сопровождение пациентов после ФЭК включало инстилляции 0,5% левофлоксацина (пять раз в сутки, 7 дней), 0,1% дексаметазона (три раза в сутки, 7 дней), 0,09% бромфенака (два раза в сутки, с 8-го дня после ФЭК), СЗТ (три раза в сутки, с 8-х суток после ФЭК: в 1-й группе — инстилляции 0,18% НГ; во 2-й группе — ФК 0,15% НГ и 3% трегалозы).

Контрольные точки: 1) осмотр на момент включения в исследование; 2) осмотр после коррекции состояния глазной поверхности (кроме пациентов подгрупп 1.1 и 2.1); 3) осмотр на 30-е сутки после ФЭК. Основными *критериями оценки состояния глазной поверхности* во всех контрольных точках были: показатель OSDI (баллы); ВРСП (тест Норна, секунды); тяжесть ДМЖ (компрессионный тест по Norn в модификации Korb, баллы) [1, 9, 17]. В качестве *дополнительных критериев* использовали: тест Ширмера-1 (ТШ-1, миллиметры); показатель ксероза по Bijsterveld (ПК, баллы) [1, 9, 16]. Помимо указанного, в 3-й контрольной точке оценивали *субъективную удовлетворенность пациентов* результатами ФЭК (баллы 5-балльной шкалы, где балльной оценке «5» соответствовала максимальная удовлетворенность пациентов результатами хирургического лечения).

Статистическая обработка включала расчет: $M \pm SD$; U-критерия Манна—Уитни (оценка значимости различий в двух подгруппах); Т-критерия Краскелла—Уоллиса и двухвыборочного критерия Уилкоксона (оценка значимости различий в трех подгруппах); критерия Уилкоксона (оценка значимости различий между контрольными точками в пределах одной подгруппы) [16]. Проводили расчет эмпирических значений указанных критериев и сравнение их с критическими значениями, определенными исходя из числа пациентов в подгруппах наблюдения; значение p определяли по таблице; различия считали значимыми при $p<0,05$ [16].

Результаты и обсуждение

У всех пациентов, включенных в исследование, определялся ССГ легкой степени (отсутствие вододефицита по результатам ТШ-1) [9]. Субъективные симптомы ССГ имели у них непостоянный характер и были представлены ощущением «рези» или «жжения» в глазах (особенно после пробуждения), зрительными флуктуациями, чувством «песка» и дискомфортом при воздействии сухого воздуха (OSDI от 19 до 39 баллов). Субъективные, функциональные и объективные признаки изменений глазной поверхности у пациентов 1-й и 2-й групп представлены в **табл. 1**. Необходимо отметить, что у всех лиц, вошедших в исследование, определялся липидодефицит в соответствии с вышеописанными критериями [18]. Также у всех наблюдавшихся была выявлена ДМЖ, которая у подавляющего числа пациентов имела умеренную тяжесть (густой секрет выделялся менее чем из 50% протоков желез) [17].

Пациенты, включенные в 1-ю группу наблюдения, имели ССГ на фоне липидодефицита, ассоциированного с ДМЖ **(см. табл. 1)**. Целью СЗТ было повышение ВРСП путем связывания избыточного водного компонента слезной жидкости (инстилляции 0,18% НГ) [1, 9, 21]. Целью применения ТГВ была проверка гипотезы о возможности путем данного лечебного воздействия дополнительно стабилизировать слезную пленку путем частичной компенсации липидодефицита за счет восстановления функциональной активности мейбомиевых желез у этой категории больных.

Как показано в **табл. 2**, у пациентов 1-й группы положительное влияние предоперационной подготовки на ВРСП и OSDI было отмечено как в подгруппе 1.2, так и в подгруппе 1.3. Однако указанная

Таблица 1. **Состояние глазной поверхности у пациентов 1-й и 2-й групп на момент включения в исследование, *M±SD***
Table 1. **Condition of the ocular surface in patients of groups 1 and 2 at the time of inclusion in the study, *M±SD***

Оцениваемый показатель	1-я группа наблюдения (ССГ легкой степени на фоне липидодефицита)	2-я группа наблюдения (ССГ легкой степени на фоне липидо-муцинодефицита)
OSDI, баллы	23,6±1,5	31,4±2,7 *
ВРСП, с	6,5±0,7	5,8±0,7 *
Тяжесть ДМЖ, баллы	1,8±0,2	2,13±0,4
ТШ-1, мм	21,5±1,3	18,5±1,1
ПК, баллы	2,1±0,2	4,8±0,4 *

Примечание. * — значимость различий между 1-й и 2-й группами (критерий Манна—Уитни; $p<0,05$).

Таблица 2. **Динамика состояния глазной поверхности у пациентов 1-й группы (ССГ легкой степени на фоне липидодефицита), *M±SD***
Table 2. **Changes in the condition of the ocular surface in patients of group 2 (mild DED, lipid/mucous deficiency), *M±SD***

Оцениваемый показатель	Подгруппа 1.1		Подгруппа 1.2			Подгруппа 1.3		
	1-я к.т.	3-я к.т.	1-я к.т.	2-я к.т.	3-я к.т.	1-я к.т.	2-я к.т.	3-я к.т.
OSDI, баллы	23,6±1,8	35,2±2,1*	23,5±1,4	16,9±2,3*	23,1±1,3′	23,7±1,3	9,9±1,6* ″	13,2±1,2* #″
ВРСП, с	6,5±0,83	5,8±0,9*	6,5±0,6	7,9±0,8*	6,9±0,7′	6,4±0,6	9,9±0,9* ″	8,1±0,7* #″
Тяжесть ДМЖ, баллы	1,8±0,4	2,1±0,5	1,8±0,4	1,67±0,5	1,9±0,35	1,9±0,3	1,07±0,3* ″	0,93±0,26* #″
ТШ-1, мм	21,6±1,4	18,6±1,1	21,5±1,2	22,2±1,2	20,2±1,2	21,4±1,5	22,5±1,2	22,1±1,3
ПК, баллы	2,1±0,2	2,6±0,1*	2,2±0,1	1,6±0,5*	1,8±0,3	2,1±0,3	0,9±0,25*	1,1±0,2* #″

Примечания. * — значимость различий между подгруппами 1.2 и 1.3 (критерий Манна—Уитни; $p<0,05$); # — значимость различий между всеми подгруппами (критерий Краскелла—Уоллиса + двухвыборочный критерий Уилкоксона; $p<0,05$); ′ — значимость различий с 1-й к.т. (критерий Уилкоксона; $p<0,05$); ″ — значимость различий со 2-й к.т. (критерий Уилкоксона; $p<0,05$). Здесь и в табл. 3: к.т. — контрольная точка.

положительная динамика была статистически значимо более выраженной у больных подгруппы 1.3 (СЗТ и ТГВ). По-видимому, это было связано с частичной компенсацией липидодефицита у пациентов подгруппы 1.3 за счет достоверного снижения тяжести ДМЖ в результате проведения ТГВ **(см. табл. 2)**, что соотносится с данными ряда ранее проведенных исследований [11, 15]. В подгруппе 1.2 тяжесть ДМЖ ожидаемо не изменилась.

Динамика ТШ-1 во 2-й контрольной точке была статистически незначимой как у больных подгруппы 1.2, так и у пациентов подгруппы 1.3 **(см. табл. 2)**. ПК после предоперационной подготовки достоверно снизился (несмотря на его исходно нормальные значения в соответствии с критериями Bijsterveld) у пациентов обеих рассматриваемых групп [16]. Снижение ПК у больных подгруппы 1.3 (СЗТ + ТГВ) было достоверно более выраженным, чем у пациентов подгруппы 1.2. Более выраженная положительная динамика ПК в подгруппе 1.3, по-видимому, была связана с улучшением функциональной активности мейбомиевых желез и снижением выраженности липидодефицита, ассоциированного с ДМЖ. В свою очередь, более выраженная положительная динамика ПК, вероятно, способствовала дальнейшему увеличению ВРСП. Таким образом, положительная динамика OSDI и ВРСП в подгруппе 1.3 была обусловлена как воздействием СЗТ, так и патогенетически обоснованным лечебным воздействием (ТГВ), обеспечивающим частичную компенсацию липидодефицита за счет уменьшения тяжести ДМЖ. Напротив, у пациентов подгруппы 1.2 СЗТ ожидаемо не оказала статистически значимого влияния на тяжесть ДМЖ, а положительная динамика ВРСП и OSDI была обусловлена связыванием избыточного водного компонента слезной пленки.

Через месяц после ФЭК у больных подгруппы 1.1 в 3-й контрольной точке OSDI, ВРСП и ПК оказались достоверно хуже, чем в 1-й контрольной точке, что в целом соотносится с данными ряда исследований, продемонстрировавших ухудшение состояния глазной поверхности после ФЭК и ФЭК с фемтолазерным сопровождением [2, 4—7]. В 3-й контрольной точке у пациентов подгруппы 1.1 было отмечено усиление тяжести ДМЖ по сравнению с 1-й контрольной точкой, однако данные изменения оказались статистически незначимыми. Необходимо отметить, что у лиц, не получавших предоперационной коррекции состояния глазной поверхности, на 30-е сутки после ФЭК значения ВРСП, тяжести ДМЖ, ПК и OSDI были достоверно хуже, чем у пациентов, получавших предоперационную коррекцию состояния глазной поверхности **(см. табл. 2)**, что, по нашему мнению, и обусловило достоверно меньшую субъективную удовлетворенность этих пациентов результатами хирургического лечения **(см. табл. 4)**.

У пациентов подгруппы 1.2 (предоперационная СЗТ) ВРСП и OSDI в 3-й контрольной точке не имели значимых отличий от 1-й контрольной точки, но были достоверно хуже, чем во 2-й контрольной точке **(см. табл. 2)**. Таким образом, предоперационная СЗТ уменьшила отрицательное влияние ФЭК на состояние глазной поверхности, но не позволила его полностью устранить. Тяжесть ДМЖ и результаты ТШ-1 на 30-е сутки после ФЭК характеризовались недостоверной тенденцией к ухудшению относительно состояния в 1-й и 2-й контрольных точках, а ПК — недостоверной тенденцией к ухудшению по сравнению со 2-й контрольной точкой.

На 30-е сутки после ФЭК ВРСП оказалась достоверно выше, а тяжесть ДМЖ, ПК и OSDI — достоверно ниже у пациентов подгруппы 1.3 (СЗТ + ТГВ до ФЭК) по сравнению с подгруппами 1.1 и 1.2, что обусловило значимо большую удовлетворенность этих пациентов результатами хирургического лечения **(см. табл. 2, 4)**. ВРСП, тяжесть ДМЖ, ПК и OSDI у больных подгруппы 1.3 были достоверно лучше, чем в 1-й контрольной точке, а тенденция к их ухудшению по сравнению со 2-й контрольной точкой была статистически незначимой **(см. табл. 2)**. Динамика ТШ-1 на всем протяжении наблюдения оказалась статистически незначимой.

Полученные нами результаты дают основание считать, что у пациентов подгруппы 1.3 ФЭК и ее фармакологическое сопровождение к 30-му дню после операции не оказали статистически значимого влияния на состояние глазной поверхности. Более того, эффект улучшения состояния глазной поверх-

Таблица 3. **Динамика состояния глазной поверхности у пациентов 2-й группы (ССГ легкой степени на фоне липидо-муцинодефицита), *M±SD***

Table 3. **Changes in the condition of the ocular surface in patients of group 2 (mild DED, lipid/mucous deficiency), *M±SD***

Оцениваемый показатель	Подгруппа 2.1		Подгруппа 2.2			Подгруппа 2.3		
	1-я к.т.	3-я к.т.	1-я к.т.	2-я к.т.	3-я к.т.	1-я к.т.	2-я к.т.	3-я к.т.
OSDI, баллы	31,5±2,3	43,4±3,5*	31,4±2,8	22,5±2,6*	33,4±3,4*	31,4±2,9	15,3±2,4*#	18,1±3,2*#°
ВРСП, с	5,9±0,7	4,9±0,8*	5,8±0,8	7,1±0,8*	6,1±0,7*	5,7±0,6	8,2±1,01*#	7,9±0,8*#°
Тяжесть ДМЖ, баллы	2,2±0,4	2,4±0,5	2,1±0,4	1,9±0,3	2,2±0,4	2,1±0,5	1,1±0,3*#	1,2±0,4*#°
ТШ-1, мм	19,5±0,9	17,8±0,7	17,5±0,8	18,6±1,1	16,8±0,6	18,6±1,1	20,5±0,9	19,5±1,1
ПК, баллы	4,9±0,4	5,9±0,5*	4,8±0,3	4,23±0,4*	4,3±0,5*	4,8±0,35	3,7±0,3*#	3,8±0,3*#°

Примечания. * — значимость различий между подгруппами 2.2 и 2.3 (критерий Манна—Уитни; $p<0,05$); # — значимость различий между всеми подгруппами (критерий Краскелла—Уоллиса + двухвыборочный критерий Уилкоксона; $p<0,05$); * — значимость различий с 1-й к.т. (критерий Уилкоксона; $p<0,05$); ° — значимость различия со 2-й к.т. (критерий Уилкоксона; $p<0,05$).

ности после проведения предоперационной подготовки сохранился к 30-му дню после ФЭК, что, по нашему мнению, обеспечило достоверно более выраженную удовлетворенность пациентов результатами хирургического лечения.

Пациенты, включенные во 2-ю группу наблюдения, как и больные 1-й группы, имели проявления ССГ легкой степени [9]. Тем не менее ВРСП у них было достоверно меньше, а OSDI — достоверно выше, чем у больных 1-й группы **(см. табл. 1)**. У пациентов 2-й группы определялась более выраженная ДМЖ, чем у больных 1-й группы, однако указанное различие оказалось статистически незначимым. Показатель ксероза во 2-й группе у всех больных был больше значения, характеризующего норму (>3 баллов по шкале Bijsterveld), что свидетельствовало о присутствии муцинодефицита (дефицита «заякоренных» муцинов) [1, 16]. Таким образом, у пациентов 2-й группы выявлялись изменения глазной поверхности на фоне липидодефицита, ассоциированного с ДМЖ, и муцинодефицита, чем, с нашей точки зрения, и объяснялись более выраженные проявления ССГ в рамках легкой степени его клинической тяжести **(см. табл. 1)**.

СЗТ у лиц данной группы была направлена на увеличение ВРСП путем связывания избыточного водного компонента слезной пленки (инстилляции 0,15% НГ), а также посредством купирования муцинодефицита (инстилляции трегалозы) [1, 21]. Целью назначения ТГВ была проверка гипотезы о возможном положительном влиянии этого лечебного мероприятия на ВРСП и OSDI за счет частичной компенсации липидодефицита вследствие восстановления функциональной активности мейбомиевых желез.

Как следует из данных, представленных в **табл. 3**, во 2-й контрольной точке достоверная положительная динамика ВРСП и OSDI была зафиксирована как в подгруппе 2.2, так и в подгруппе 2.3. При этом у пациентов подгруппы 2.3 (СЗТ + ТГВ) указанная динамика была достоверно более выраженной. По-видимому, полученные нами результаты связаны с достоверным снижением тяжести ДМЖ и, соответственно, с частичным купированием липидодефицита у больных, получавших ТГВ.

Во 2-й контрольной точке тенденция к увеличению ТШ-1 оказалась статистически незначимой как у больных подгруппы 2.2, так и у пациентов подгруппы 2.3. После предоперационной подготовки ПК продемонстрировал достоверное снижение в обеих рассматриваемых подгруппах **(см. табл. 3)**, вместе с тем положительная динамика ПК была достоверно более выраженной в подгруппе 2.3. С нашей точки зрения, более выраженная положительная динамика ПК в подгруппе 2.3 может быть связана с достоверным снижением тяжести ДМЖ и частичным купированием ассоциированного с ней липидодефицита, что привело к более выраженному увеличению ВРСП. С другой стороны, снижение ПК у пациентов подгруппы 2.3, по-видимому, создавало условия для дальнейшего увеличения ВРСП, что соотносится с результатами ранее проведенного нами исследования [15].

В 3-й контрольной точке у пациентов подгруппы 2.1 ВРСП, OSDI и ПК были достоверно хуже, чем в 1-й контрольной точке **(см. табл. 3)**, что соотносится с результатами нескольких ранее проведенных исследований [2, 5—7, 15]. Также к 30-м суткам после ФЭК в подгруппе 2.1 отмечалась недостоверная тенденция к снижению ТШ-1 и усилению тяжести ДМЖ.

В 3-й контрольной точке у больных подгруппы 2.2 ВРСП и OSDI не имели статистически значимых различий с моментом включения в исследование **(см. табл. 3)**, однако показано достоверное ухудшение по сравнению со 2-й контрольной точкой. В 3-й контрольной точке отмечались недостоверное увеличение тяжести ДМЖ и недостоверное снижение ТШ-1 по сравнению с 1-й и 2-й контрольными точками. ПК в 3-й контрольной точке характеризовался недостоверной тенденцией к увеличению, но при этом оставался достоверно меньше, чем в 1-й контрольной точке. Полученные результаты, с нашей точки зрения, дают основание считать, что применение ФК гиалуроновой кислоты и трегалозы позволило уменьшить, но не устранить отри-

Таблица 4. Удовлетворенность пациентов результатами хирургии на 30-е сутки после ФЭК, *M±SD*

Table 4.* Patient satisfaction with the outcomes of surgery on day 30 after cataract phacoemulsification, *M±SD

Группа наблюдения	Подгруппа наблюдения	Удовлетворенность пациентов, баллы
1-я группа	1.1	4,27±0,59
	1.2	4,47±0,51
	1.3	4,93±0,26*
2-я группа	2.1	4,1±0,64
	2.2	4,33±0,61
	2.3	4,87±0,35*

Примечание. * — значимость различий между подгруппами в пределах группы (критерий Краскелла—Уоллиса + двухфакторный критерий Уилкоксона; $p<0,05$).

цательное влияние ФЭК и его фармакологического сопровождения на состояние глазной поверхности.

У пациентов, получавших перед ФЭК СЗТ и ТГВ (подгруппа 2.3), на 30-е сутки после хирургического лечения ВРСП было достоверно выше, а тяжесть ДМЖ, OSDI и ПК — достоверно ниже, чем у больных подгрупп 2.1 и 2.2 **(см. табл. 3)**. Именно это обстоятельство, по нашему мнению, и обеспечило достоверно большую удовлетворенность пациентов подгруппы 2.3 результатами ФЭК **(см. табл. 4)**. К 30-м суткам после ФЭК ВРСП, тяжесть ДМЖ, ПК и OSDI оставались достоверно лучше, чем при включении в исследование, демонстрируя недостоверную тенденцию к ухудшению по сравнению со 2-й контрольной точкой.

Таким образом, приведенные результаты, с нашей точки зрения, подтверждают гипотезу о том, что включение ТГВ в состав комплексного лечебного воздействия (дополнительно к СЗТ) позволяет повысить эффективность коррекции состояния глазной поверхности у пациентов с ССГ легкой степени в условиях липидо-муцинодефицита перед проведением ФЭК. Указанный эффект, по-видимому, связан с достоверным снижением тяжести ДМЖ в результате проведения ТГВ и частичным купированием ассоциированного с ДМЖ липидодефицита. Необходимо подчеркнуть, что ФЭК у пациентов подгруппы 2.3 в 3-й контрольной точке не привела к статистически значимому ухудшению состояния глазной поверхности, что определило высокий уровень удовлетворенности пациентов результатами хирургического лечения.

Заключение

Проведение ТГВ (на основе использования средств «Блефарогель-очищение», «Блефаролосьон», «Блефарогель-1») и слезозамещения у больных с ССГ и катарактой позволяет повысить эффективность коррекции состояния глазной поверхности перед проведением факоэмульсификации. В свою очередь это дает возможность повысить удовлетворенность пациентов результатами ФЭК.

Исследование выполнялось в рамках гранта Российского фонда фундаментальных исследований и Министерства образования, науки и молодежной политики Краснодарского края №19-415-230007 р_а (договор №19-415-230007/21 от 20.04.2022).

Участие авторов:
Концепция и дизайн исследования: С.С., С.Я., А.М.
Сбор и обработка материала: С.С., С.Я., А.М., Г.К., Т.К., Л.П., О.Б., Ю.Д., Г.К., Т.Л., Е.Л., А.Ц.
Статистическая обработка данных: С.Я.
Написание текста: С.Я.
Подготовка иллюстраций: С.Я.
Редактирование: С.С., С.Я., А.М.

Авторы заявляют об отсутствии конфликта интересов
The authors declare no conflicts of interest.

ЛИТЕРАТУРА/REFERENCES

1. Craig JP, Nelson JD, Azar DT, Belmonte C, Bron AJ, et al. TFOS DEWS II Report Executive Summary. *Ocul Surf*. 2017;15(4):802-812. https://doi.org/10.1016/j.jtos.2017.08.003
2. Cho YK, Kim MS Dry eye after cataract surgery and associated intraoperative risk factors. *Korean J Ophthalmol*. 2009;23(2):65-73. https://doi.org/10.3341/kjo.2009.23.2.65
3. Stapleton F, Optom MC, Alves M, Bunya VY, Jalbert I, et al. TFOS DEWS II Epidemiology Report. *Ocul Surf*. 2017;15:334-365. https://doi.org/10.1016/j.jtos.2017.05.003
4. Sidaraite A, Mikalauskiene L, Grzybowski A, Zemaitiene R Evaluation of ocular surface after cataract surgery — a prospective study. *J Clin Med*. 2022;11(5):4562. https://doi.org/10.3390/jcm11154562
5. Yao K, Bao Y, Ye J, Lu Y, Bi H, et al. Efficacy of 1% carboxymethylcellulose sodium for treating dry eye after phacoemulsification: result from a multicenter, open-label, randomized, controlled study. *BMC Ophthalmol*. 2015; 15:28. https://doi.org/10.1186/s12886-015-0005-3
6. Yu Y, Hua H, Wu M, Yu Y, Yu W, et al. Evaluation of dry eye after femtosecond laser-assisted cataract surgery. *J Cataract Refract Surg*. 2015;41(12): 2614-2623. https://doi.org/10.1016/j.jcrs.2015.06.036
7. Сахнов С.Н., Янченко С.В., Малышев А.В., Карапетов Г.Ю. Изменения глазной поверхности после факоэмульсификации. *Вестник офтальмологии*. 2021;137(6):55-60. Sakhnov SN, Yanchenko SV, Malyshev AV, Karapetov GYu. Ocular surface changes after cataract phacoemulsification. *The Russian Annals of Ophthalmology = Vestnik oftal'mologii*. 2021;137(6):55-60. (In Russ.). https://doi.org/10.17116/oftalma202113706155
8. Сахнов С.Н., Янченко С.В., Малышев А.В., Дашина В.В., Цеева А.Р., Петросян Л.М. Эпидемиология синдрома «сухого глаза» у пациентов перед хирургией катаракты. *Офтальмология*. 2020;17(2):281-289. Sakhnov SN, Yanchenko SV, Malyshev AV, Dashina VV, Ceeva AR, Petrosyan LM. Dry eye epidemiology in patients before cataract surgery. *Ophthalmology in Russia = Oftalmologiya*. 2020;17(2):281-289. (In Russ). https://doi.org/10.18008/1816-5095-2020-2-281-289
9. Бржеский В.В., Егорова Г.Б., Егоров Е.А. *Синдром «сухого глаза» и заболевания глазной поверхности*. М.: ГЭОТАР-Медиа; 2016.

Brzhesky VV, Egorova GB, Egorov EA. *Sindrom «sukhogo glaza» i zabolevaniya glaznoy poverkhnosti [Dry eye and ocular surface diseases]*. M.: GEOTAR-Media; 2016. (In Russ.).

10. Егоров Е.А., Алексеев В.Н., Астахов Ю.С., Бржеский В.В. *Рациональная фармакотерапия в офтальмологии*. М. 2011.
Egorov EA, Alekseev VN, Astakhov YuS, Brzhesky VV. *Ratsional'naya farmakoterapiya v oftal'mologii [Rational pharmacotherapy in ophthalmology]*. M. 2011. (In Russ.).

11. Guillon M, Maissa C, Wong S. Symptomatic relief associated with eyelid hygiene in anterior blepharitis and MGD. *Eye Contact Lens*. 2012;38(5):306-312.

12. Nichols KN, Foulks GN, Bron AJ, Glasgow BJ, Dogru M, et al. The International Workshop on Meibomian Gland Dysfunction: Executive Summary. *IOVS, Special Issue*. 2011;52(4):1923-1929.
https://doi.org/10.1167/iovs.10-6997a

13. Peral A, Alonso J, Garsia-Garsia C, Nino-Rueda C, Calvo del Bosque P Importance of lid hygiene before ocular surgery: qualitative and quantitative analysis of eyelid and conjunctiva microbiota. *Eye Contact Lens*. 2016;42(6):366-370.

14. Макаров И.А., Полунин Г.С., Куренков В.В., Забегайло А.О., Сафонова Т.Н. и др. Эффективность физиотерапевтических и гигиенических процедур при лечении блефароконъюнктивальной формы сухого глаза. *Офтальмология*. 2012;9(2):65-71.
Makarov IA, Polunin GS, Kurenkov VV, Zabegailo AO, Safonova TN, et al. The efficacy of some physiotherapeutic and hygienic procedures for treatment of blepharoconjunctival form of dry eye. *Ophthalmology in Russia = Oftalmologiya*. 2012;9(2):65-71. (In Russ.).
https://doi.org/10.18008/1816-5095-2020-2-281-289

15. Янченко С.В., Малышев А.В., Сахнов С.Н., Федотова Н.В., Орехова О.Ю. Гигиена век в подготовке к лазерной рефракционной хирургии. *Вестник офтальмологии*. 2016;(5):83-88.
Yanchenko SV, Malyshev AV, Sakhnov SN, Fedotova NV, Orehova OYu. Eye lid hygiene in chronic allergic blepharoconjunctivitis patients before laser refractive surgery. *The Russian Annals of Ophthalmology = Vestnik oftal'mologii*. 2016;(5):83-88. (In Russ.).
https://doi.org/10.17116/oftalma2016132586-92

16. Bijesterveld OP. Diagnostic tests in the sicca syndrome. *Arch Ophthalmol*. 1969;82:10-14.

17. Korb DR. The tear film — its role today and in future. In The Tear Film, structure, function and examination. Butterworth — Heimann; 2002;254.

18. Lopez Garsia JS, Garsia Lozano I, Martinez Garchitorena J. Measure of the fatty layer thickness of precorneal tear film by interference colours in different types of dry eye. *Arch Soc Esp Oftalmol*. 2003;78(5):257-264.

19. Шпак А.А. Вопросы статистического анализа в российских офтальмологических журналах. *Офтальмохирургия*. 2016;(1):73-77.
Shpak AA. Issues of the statistical analysis in the Russian ophthalmic journals. *The Fyodorov Journal of Ophthalmic Surgery = Oftalmohirurgiya*. 2016;(1):73-77. (In Russ.).
https://doi.org/10.25276/0235-4160-2016-1-73-77

20. Бойко А.А., Дубинкина В.О., Еременко А.И., Куликова О.В., Янченко С.В. Профилактика комбинированного синдрома сухого глаза у пациентов старшей возрастной группы после катарактальной хирургии. *Клиническая офтальмология*. 2006;(3):122-125.
Boyko AA, Dubinkina VO, Eremenko AI, Kulikova OV, Yanchenko SV. Prevention of combined dry eye syndrome in patients of older age group after cataract surgery. *Clinical Ophthalmology = Klinicheskaya oftalmolodiya*. 2006;(3):122-125. (In Russ.).

21. Янченко С.В., Малышев А.В., Сахнов С.Н. Выбор слезозаместительной терапии при синдроме «сухого глаза» в зависимости от состояния глазной поверхности. *Офтальмология*. 2021;18(2):346-354.
Yanchenko SV, Malyshev AV, Sakhnov SN. The choice of dry eye therapy depending on ocular surface condition. *Ophthalmology in Russia = Oftalmologiya*. 2021;18(2):346-354. (In Russ.).
https://doi.org/10.18008/1816-5095-2021-2-346-354

Поступила 12.11.2022
Received 12.11.2022
Принята к печати 21.12.2022
Accepted 21.12.2022

Вестник офтальмологии
2023, Т. 139, №1, с. 55-66
https://doi.org/10.17116/oftalma202313901155

Russian Annals of Ophthalmology =
Vestnik Oftal'mologii 2023, vol. 139, №1, pp. 55-66
https://doi.org/10.17116/oftalma202313901155

Новый хирургический подход к предесцеметовой эндотелиальной кератопластике (PDEK)

© Ю.Ю. КАЛИННИКОВ[1], Т.Х.А. ДИНЬ[1,2], А.В. ЗОЛОТАРЕВСКИЙ[3], С.Ю. КАЛИННИКОВА[4]

[1]ФГБОУ ВО «Московский государственный медико-стоматологический университет им. А.И. Евдокимова» Минздрава России, Москва, Россия;
[2]Вьетнамская национальная офтальмологическая больница, Ханой, Вьетнам;
[3]Глазной банк «Айлаб», Москва, Россия;
[4]ФГАУ «МНТК "Микрохирургия глаза" им. акад. С.Н. Федорова», Москва, Россия

РЕЗЮМЕ

Цель исследования. Разработать новые хирургические методы получения и консервации трансплантата для предесцеметовой эндотелиальной кератопластики (PDEK) для снижения процента выбраковки донорского материала.

Материал и методы. Тридцать склерокорнеальных дисков были разделены на три группы. Первая группа состояла из 10 склерокорнеальных дисков, на которых проводили стандартную подготовку трансплантата для PDEK. Вторую группу составили также 10 роговиц, на которых использовали оптимизированный способ №1 подготовки трансплантата PDEK с применением кольцевого фиксатора KD, специального основания KD, пружиняшего шприца KD, консервирующего раствора. Третью группу составили 10 склерокорнеальных дисков, на которых использовали оптимизированный способ №2 подготовки трансплантата PDEK, который отличается от оптимизированного способа №1 дополнительным применением искусственной передней камеры KD. При получении успешного «большого пузыря» первого типа выкроенный трансплантат PDEK консервировали по предложенной нами технологии для дальнейшего использования в клинической практике.

Результаты и Обсуждение. В первой группе «большой пузырь» первого типа получился только в 5 (50%) из 10 случаев. Разрыв «большого пузыря» произошел в четырех случаях (40%), а в одном случае (10%) образовался пузырь смешанного типа. Во второй группе (оптимизированный способ №1) «большой пузырь» первого типа получился в 9 из 10 (90%) случаев, а в третьей группе (оптимизированный способ №2) — в 10 из 10 (100%) случаев, что доказывает эффективность нашей техники выкраивания трансплантата для PDEK.

Заключение. При представляемом новом хирургическом подходе минимизируются практически все трудности, с которыми сталкиваются хирурги при проведении PDEK, включая разрыв ткани при пневмодиссекции и гидродиссекции, образование пузыря второго и смешанного типов, получение трансплантата заданного размера; доработаны детали хирургической техники. Предложенная технология консервации и хранения трансплантата может быть легко внедрена в работу глазного банка и удобна для использования в клинической практике.

Ключевые слова: *PDEK, выкраивание трансплантата для PDEK, консервирование трансплантата для PDEK, эндотелиальная кератопластика, предесцеметовый слой.*

ИНФОРМАЦИЯ ОБ АВТОРАХ:
Калинников Ю.Ю. — https://orcid.org/0000-0001-7624-7163
Динь Тхи Хоанг Ань — https://orcid.org/0000-0002-1774-3439
Золотаревский А.В. — https://orcid.org/0000-0003-2415-1404
Калинникова С.Ю. — https://orcid.org/0000-0002-9109-2400
Автор, ответственный за переписку: Динь Тхи Хоанг Ань — e-mail: anhia94@gmail.com

КАК ЦИТИРОВАТЬ:
Калинников Ю.Ю., Динь Т.Х.А., Золотаревский А.В., Калинникова С.Ю. Новый хирургический подход к предесцеметовой эндотелиальной кератопластике (PDEK). *Вестник офтальмологии.* 2023;139(1):55–66. https://doi.org/10.17116/oftalma202313901155

A new surgical approach to pre-Descemet's endothelial keratoplasty

© YU.YU. KALINNIKOV[1], T.H.A. DINH[1,2], A.V. ZOLOTAREVSKIY[3], S.YU. KALINNIKOVA[4]

[1]A.I. Evdokimov Moscow State University of Medicine and Dentistry, Moscow, Russia;
[2]Vietnam National Eye Hospital, Hanoi, Vietnam;
[3]ILab Eye Bank, Moscow, Russia;
[4]S.N. Fedorov National Medical Research Center «MNTK «Eye Microsurgery»», Moscow, Russia

ABSTRACT

Purpose. The study aimed to develop new surgical methods of obtaining and preserving pre-Descemet's endothelial keratoplasty (PDEK) graft in order to reduce the loss of donor material.

Material and methods. The study was conducted on 30 sclerocorneal discs, which were divided into three groups. The first group consisted of 10 sclerocorneal discs to which the standard PDEK graft preparation technique was applied. The second group consisted of 10 sclerocorneal discs, where the PDEK graft preparation was done using the optimized method 1 involving the KD Ring fixator, KD Base for PDEK, KD-30G needle with 5 mL syringe connected to the spring-load plunger, a preservative solution. The third

group consisted of 10 sclerocorneal discs with PDEK graft prepared using the optimized method 2, which differed from the optimized method 1 in additional use of the KD artificial chamber for PDEK. When successfully acquiring the type-1 "big bubble", the dissected PDEK graft was preserved for further use in clinical practice using our own technique.

Results. In the first group, formation of the type-1 «big bubble» was achieved only in 5 out of 10 donor corneas (50%). Bubble ruptures happened in 4 cases (40%) and type-2 «big bubble» occurred in 1 case (10%). In the second group (optimized method 1) the type-1 «big bubble» was achieved in 9 cases (90%), while in the third group (optimized method 2) the type-1 «big bubble» was achieved in 10 cases (100%), proving the effectiveness of our PDEK graft preparation technique.

Conclusion. We presented a novel surgical approach for acquiring and preserving PDEK graft that minimizes almost all the difficulties that surgeons face, including bubble rupture during pneumodissection and hydrodissection, formation of type-2 and mixed type bubble, and obtaining a PDEK graft of the required size; the details of the surgical technique have been refined. The proposed technique for graft preparation and preservation can be easily implemented in eye banks and is convenient for clinical practice.

Keywords: *PDEK, PDEK graft preparation, PDEK graft preservation, endothelial keratoplasty, pre-Descemet's layer.*

INFORMATION ABOUT THE AUTHORS:
Kalinnikov Yu.Yu. — https://orcid.org/0000-0001-7624-7163
Dinh Thi Hoang Anh — https://orcid.org/0000-0002-1774-3439
Zolotarevskiy A.V. — https://orcid.org/0000-0003-2415-1404
Kalinnikova S.Yu. — https://orcid.org/0000-0002-9109-2400
Corresponding author: Dinh Thi Hoang Anh — e-mail: anhia94@gmail.com

TO CITE THIS ARTICLE:
Kalinnikov YuYu, Dinh Thi Hoang Anh, Zolotarevskiy AV, Kalinnikova SYu. A new surgical approach to pre-Descemet's endothelial keratoplasty. *Russian Annals of Ophthalmology = Vestnik oftal'mologii.* 2023;139(1):55–66. (In Russ.).
https://doi.org/10.17116/oftalma202313901155

В настоящее время эндотелиальная недостаточность роговицы является одним из основных показаний к кератопластике. В 2021 г., согласно статистике Американской ассоциации глазных банков, общее количество заготовленной донорской роговицы составляло 79 641 ед., из них на лечение эндотелиальных дистрофий было распределено 35 532 ед. [1].

Эндотелиальная недостаточность роговицы может быть наследственным или приобретенным заболеванием; самыми частыми являются эндотелиальная дистрофия роговицы Фукса (Fuch's Endothelial Corneal Dystrophy, FECD) и псевдофакичная буллезная кератопатия [2, 3]. При этих заболеваниях значительно страдает внутренний слой роговицы — эндотелий, представляющий собой монослой высокодифференцированных гексагональных клеток, регулирующих водный обмен в роговице. Его дисфункция сопровождается отеком роговицы, помутнением стромы, образованием эпителиальных булл, в результате чего происходит значительное снижение зрительных функций, возникает хронический болевой синдром и, как следствие, снижается качество жизни пациента. Помимо монослоя эндотелиальных клеток в патологический процесс вовлекается десцеметова мембрана, представляющая собой базальную мембрану эндотелиального слоя толщиной 10—12 мкм и состоящая из коллагена IV и VIII типа, ламинина, фибронектина и протеогликанов [4].

Общепринятым стандартом в лечении задних дистрофий роговицы является эндотелиальная кератопластика. На сегодняшний день наиболее часто выполняемыми операциями являются автоматизированная задняя послойная кератопластика (DSAEK) и трансплантация десцеметовой мембраны (DMEK). В офтальмологическом мире ведется широкая дискуссия вокруг вопроса о том, какая процедура лучше — DMEK или DSAEK. Так, F. Guerra и соавторы в 2011 г. опубликовали исследование, в котором описывались послеоперационные результаты DMEK и DSAEK, выполненные на парных глазах одних и тех же пациентов. По данным сравнительного анализа, 85% пациентов ощутили более значительное улучшение качества зрения на глазу, на котором было выполнено DMEK [5]. Как считается, это связано с тем, что слои стромы, вызывающие оптические аномалии, не трансплантируют в ходе процедуры DMEK [6].

DSAEK является более простой и устоявшейся хирургической процедурой, в то время как DMEK — относительно новая техника. Общепризнано, что DMEK является более сложной процедурой с технической точки зрения [7]. В технологии DMEK пересаживается только эндотелиальный слой с десцеметовой мембраной, толщина трансплантата составляет приблизительно 15 мкм, поэтому возникают трудности при его заготовке. Сообщается, что от 4,2 до 8% трансплантатов DMEK не могут быть успешно подготовлены [8]. Более того, послеоперационная отслойка трансплантата является более частым осложнением, связанным с DMEK (от 33 до 81%), чем осложнения, обусловленные DSAEK (от 7 до 20%) [5, 9]. Поэтому, чтобы объединить лучшие свойства двух вышеуказанных хирургических методик, при этом максимально избавляясь от их недостатков, все большей популярностью начинает пользоваться технология PDEK (предесцеметовая эндотелиальная кератопластика).

В 2014 г. был открыт новый, шестой слой роговицы — предесцеметовый слой (слой Дуа) [10]. В связи с его открытием A. Agarwal предложил новую технологию эндотелиальной кератопластики — PDEK [11]. PDEK не требует подбора донора определенного возраста [12], процент осложнений минимален, а функциональные результаты сопоставимы с DMEK [11]. Разные авторы стали проявлять интерес к этому слою роговицы и возможности его использования в клинической практике [13—15].

Редкое использование PDEK связано с трудностью выкраивания трансплантата PDEK, который получают методом «большого пузыря» (англ. big bubble), во время которого высок процент разрыва ткани и потери донорского материала. Встречаются следующие осложнения при формировании «большого пузыря» первого типа классическим методом: отсутствие пузыря (в результате прокола эндотелия или многократных вхождений иглы в строму), разрыв пузыря (из-за трудности дозирования силы надавливания поршня для введения воздуха), формирование «большого пузыря» второго типа (неправильная плоскость вхождения иглы в строму), что приводит к выбраковке ценного донорского материала [16].

По данным Ассоциации глазных банков США, в 2017 г. по технологии PDEK выполнена 21 операция, в 2018 г. — 26, но затем все пошло на спад. В 2021 г. в США не было зарегистрировано ни одной операции PDEK [1].

Цель исследования — разработать новые хирургические методы получения и консервации трансплантата PDEK для снижения процента выбраковки донорского материала, а также кривую обучаемости хирургов при выполнении PDEK.

Материал и методы

Исследование проводилось на 30 донорских корнеосклеральных дисках. Критерий выбора донорской роговицы — ПЭК >2200 кл/мм². Возраст доноров на момент смерти варьировал от 30 до 60 лет. Все донорские корнеосклеральные диски были разделены на три группы. Первая группа состояла из 10 корнеосклеральных дисков, на которых применяли стандартную технику подготовки трансплантата для PDEK [11]. Вторую группу составили также 10 корнеосклеральных дисков, на которых использовали оптимизированный способ №1 подготовки трансплантата PDEK с применением кольцевого фиксатора KD, специального основания KD, пружинящего шприца KD, консервирующего раствора. Третью группу составили 10 дисков, на которых использовали оптимизированный способ №2 подготовки трансплантата PDEK, который отличается от оптимизированного способа №1 дополнительным применением искусственной передней камеры KD. При получении успешного «большого пузыря» первого типа выкроенный трансплантат PDEK консервировали по предложенной нами технологии для дальнейшего использования в клинической практике.

Стандартная технология заготовки трансплантата для PDEK (первая группа)

Корнеосклеральный диск кладут на ровную поверхность эндотелием вверх. Иглу 30G, соединенную с 5-миллиметровым шприцем, заполненным стерильным воздухом, вводят со стороны склерального кольца в средние слои стромы (срез иглы направлен к эндотелию). Воздух вводится в роговицу до тех пор, пока не сформируется «большой пузырь» первого типа, затем выполняют парацентез пузыря, вводят краситель трипановый синий и по кругу пузыря с помощью ножниц высекают отслоенный трансплантат [11].

Оптимизированный способ №1 для заготовки трансплантата для PDEK (вторая группа)

Технический дизайн инструментов для оптимизированного способа №1

1. Основание для PDEK (KD-Base for PDEK; **рис. 1)** имеет цилиндрическую или прямоугольную форму, высоту 15 мм, диаметр 20 мм, выполнено из медицинского полимера или хирургической стали. На верхней поверхности имеется шероховатое углубление диаметром 18 мм полусферической формы, радиус кривизны которой составляет 7,8 мм, для укладывания и фиксации корнеосклерального диска. В верхней части основания по краю бортика располагаются четыре выемки под прямым углом друг к другу. Выемки имеют глубину 4 мм и ширину 2 мм, одна из выемок служит для прохождения рукоятки фиксатора, одна из трех остальных — для введения иглы в трансплантат, при этом выбирают наиболее удобную из выемок.



Рис. 1. **Основание для PDEK.**
Fig. 1. **KD-base for PDEK.**



Рис. 2. **Кольцевой фиксатор для PDEK.**
Fig. 2. **KD ring fixator for PDEK.**

2. Кольцевой фиксатор для PDEK (KD ring fixator for PDEK; **рис. 2)** состоит из рукоятки и рабочей части. Рукоятка состоит из двух участков: первого, соединенного с кольцом под прямым углом, и второго, отогнутого от первого под углом 135° вверх. Рукоятка прикрепляется к кольцу шириной 1—2 мм, выполненному из хирургической стали, внутренний диаметр кольца составляет 9,0 мм, на нижней поверхности кольца сделана выемка полукруглой формы глубиной 1 мм и диаметром 0,5 мм для удобства введения иглы в трансплантат. Кольцо фиксатора предназначено для установки на углубление основания его нижней поверхностью на корнеосклеральный диск таким образом, чтобы выемка фиксатора находилась на одной оси с одной из выемок основания. Таким образом предотвращается смещение трансплантата во время пневмодиссекции, а также выбраковка донорского материала, поскольку выемки обеспечивают точное введение иглы в трансплантат (слой Дуа) под прямым углом. Использование кольцевого фиксатора с основанием не только предотвращает образование пузыря второго типа, но и обеспечивает стабильную фиксацию для попадания иглы в правильную плоскость. Данное устройство, в отличие от зажима Дуа [17], который держится на весу, имеет твердое основание, являющееся дополнительной опорой для безопасного проведения пневмодиссекции.

3. Игла 30G, соединенная с 5-миллиметровым шприцем с пружинящим поршнем KD (KD-30g needle, connected to 5 ml syringe with spring-loaded plunger; **рис. 3)**. Для пневмодиссекции вместо стандартного 5-миллиметрового шприца с иглой 30G используется шприц, имеющий пружинящий поршень. Данная пружина может легко вставляться в любой шприц и стерилизоваться при необходимости. При использовании иглы с пружинящим поршнем происходит более контролируемое введение воздуха при пневмодиссекции. В статье, в которой описывается технология PDEK, указано давление, при котором происходит разрыв пузыря [11], однако на практике хирург не измеряет давление при введении иглы в строму. Пружинящий шприц создает препятствие для быстрого введения воздуха, что позволяет избежать стремительного роста критического давления внутри пузыря, а также уменьшает риски его разрыва.

Рис. 3. **Игла 30G, соединенная с 5-миллиметровым шприцем с пружинящим поршнем KD.**
Fig. 3. **KD-30g needle, connected to 5 mL syringe with spring-loaded plunger.**

4. Использование консервирующей среды. После получения успешного пузыря для его расширения до необходимых нам размеров можно использовать среду для консервации, которая позволяет увеличить диаметр пузыря на 0,5—1 мм. Использование консервирующего раствора после получения «большого пузыря» первого типа не только позволяет плавно расширить размер пузыря до необходимого диаметра, но и не наносит дополнительного вреда, так как консервирующая среда является естественной средой для трансплантата.

Оптимизированная техника выкраивания трансплантата для PDEK №1 **(рис. 4)**

В стерильных условиях донорский корнеосклеральный диск кладут эндотелием вверх в углубление основания. Наносят пару капель раствора трипанового синего на эндотелий для улучшения визуализации глубины погружения иглы **(см. рис. 4, а)**. Затем иглу 30G, соединенную с заполненным стерильным воздухом 5-миллиметровым шприцем, имеющим пружинящий поршень, вводят через вы-



Рис. 4. **Оптимизированная техника №1 выкраивания трансплантата для PDEK (пояснение в тексте).**
Fig. 4. **Optimized method 1 for dissecting PDEK graft (explained in the text).**

емку основания со стороны склеры в средние слои стромы. Срез иглы должен быть направлен к эндотелию. Затем фиксатор располагают сверху корнеосклерального диска таким образом, чтобы кольцо фиксатора прижимало корнеосклеральный диск сверху и соответствовало центру трансплантата **(см. рис. 4, б)**. При этом выемка фиксатора должна соответствовать месту вкола иглы и находиться на одной оси с одной из выемок основания. При надавливании на пружиняший поршень воздух вводится в роговицу поступательными движениями до тех пор, пока не сформируется «большой пузырь» первого типа **(рис. 4, в)**. Благодаря фиксатору, основанию и пружиняшему поршню пузырь будет равномерно отслаиваться от центра к периферии и ограничится диаметром кольца фиксатора, что предотвращает возможность получения «большого пузыря» второго типа. После получения пузыря для расширения его до необходимых размеров можно использовать среду для консервации. В 5-миллиметровый шприц без пружины с иглой 30G набирают консервирующий раствор и вкалывают его через строму внутрь отслоенного большого пузыря **(см. рис. 4, г)**. Постепенно подавая консервирующую среду, отслаивают его до необходимого размера. Затем выполняют парацентез пузыря и внутрь вводят трипановый краситель. Далее возможны два варианта действий: первый — «большой пузырь» высекается хирургическими ножницами по кругу, и образовавшийся трансплантат готов к введению в переднюю камеру глаза; второй — трансплантат консервируется по предложенной нами методике для дальнейшего использования.

Оптимизированный способ №2 для заготовки трансплантата для PDEK (третья группа)

Технический дизайн инструментов для оптимизированного способа №2

1. Искусственная передняя камера (ИПК) KD (KD-Artificial anterior chamber; **рис. 5)** состоит из корпуса и основания для фиксации трансплантата. Корпус с рукояткой выполнены из титанового

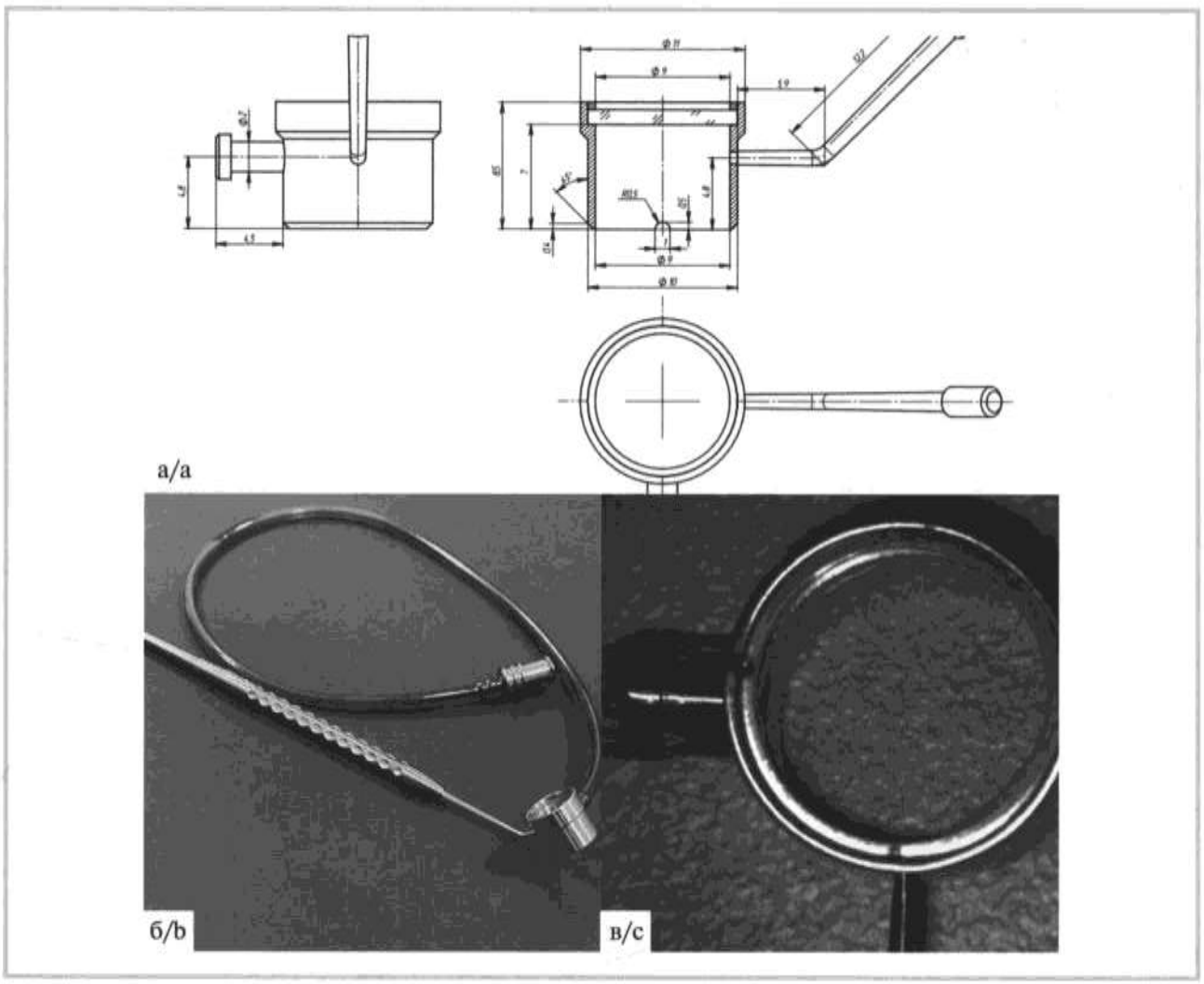

Рис. 5. **ИПК KD.**

а — схематическое изображение; б — вид сбоку; в — вид сверху.

Fig. 5. **KD-Artificial anterior chamber.**

a — schematic representation; b — side view; c — top view.

сплава. Рукоятка состоит из двух участков: первого, соединенного с корпусом под прямым углом, и второго, отогнутого от первого вверх под углом 135°. Корпус выполнен в виде полого цилиндра ступенчатой формы, расширяющегося кверху, с образованием углубления внутри корпуса, и имеет внизу наружный диаметр 10 мм и внутренний диаметр 9 мм; начиная с высоты 7 мм наружный диаметр составляет 11 мм, внутренний диаметр — 10 мм; общая высота корпуса — 8,5 мм. В углубление устанавливается стеклянная пластина, закрывающая корпус и обеспечивающая визуализацию манипуляций внутри ИПК. Пластина (крышка) имеет диаметр 10 мм, толщину 2 мм. Поверх крышки устанавливается кольцо с наружным диаметром 10 мм, внутренним диаметром 9 мм и толщиной 1 мм, которое придавливает/фиксирует стеклянную пластину. На нижней поверхности корпуса выполнена выемка полукруглой формы глубиной 0,5 мм и шириной 1,0 мм, служащая для введения иглы в трансплантат. К боковой поверхности корпуса крепится под прямым углом при помощи сварного соединения боковой порт, отстоящий от нижней поверхности корпуса на высоте 4,8 мм. Длина бокового порта — 4,5 мм. Боковой порт представляет собой трубку диаметром 2 мм и служит для подачи жидкости и расправления трансплантата. Основание для фиксации трансплантата выполнено в виде цилиндра из хирургической стали высотой 15 мм и диаметром 20 мм, на его верхней поверхности выполнено шероховатое углубление полукруглой формы диаметром 18 мм для укладывания эпителиальной стороны трансплантата (корнеосклерального диска), в верхней части основания на одинаковом угловом расстоянии друг от друга по краю бортика расположены четыре выемки полукруглой формы глубиной 4 мм и шириной 2 мм, одна из которых предназначена для прохождения рукоятки корпуса, другие — для прохождения иглы в транс-



Рис. 6. **Оптимизированная техника №2 выкраивания трансплантата для PDEK (пояснение в тексте).**
Fig. 6. **Optimized method 2 for dissecting PDEK graft (explained in the text).**

плантат по прямой оси через выемку на корпусе с одной из удобных сторон.

Остальные инструменты для оптимизированной техники №2 уже были описаны выше (см. раздел «Технический дизайн инструментов для оптимизированной техники №1»).

Оптимизированная техника №2 выкраивания трансплантата для PDEK **(рис. 6)**

В стерильных условиях донорский корнеосклеральный диск кладут эндотелием вверх в углубление основания для фиксации трансплантата. Наносят пару капель раствора трипанового синего на эндотелий для улучшения визуализации глубины погружения иглы **(см. рис. 6, а)**. Затем иглу 30G, соединенную с заполненным стерильным воздухом 5-миллиметровым шприцем, имеющим пружинящий поршень, вводят через выемку основания со стороны склеры в средние слои стромы **(см. рис. 6, б)**. Срез иглы должен быть направлен к эндотелию. Затем фиксатор располагают сверху, надавливают на пружинящий поршень, воздух вводится в средние слои роговицы до образования «большого пузыря» первого типа **(рис. см. 6, в)**. Однако для предотвращения разрыва пузырь не раздувают до больших размеров. Затем снимают фиксатор и располагают рукоятку корпуса ИПК в одной из выемок основания таким образом, чтобы нижняя поверхность корпуса ИПК прижимала корнеосклеральный диск сверху и соответствовала центру трансплантата, затем совмещают нижнюю поверхность корпуса с верхней поверхностью основания таким образом, чтобы одна из оставшихся выемок основания находилась на одной оси с выемкой корпуса ИПК **(см. рис. 6, г)**. К боковому порту корпуса ИПК присоединяют 5-миллиметровый шприц, наполненный сбалансированным физиологическим раствором BSS. Жидкость подается в ИПК до полного ее наполнения. За всеми манипуляциями можно наблюдать с помощью стеклянной пластины. Затем продолжают вводить воздух в «большой пузырь» для его безопасного расширения до необходимых нам размеров, после чего корпус ИПК отсоединяют от основания, при этом трансплантат остается фикси-



Рис. 7. **Техника консервирования трансплантата для PDEK (пояснение в тексте).**
Fig. 7. **Graft preservation technique for PDEK (explained in the text).**

рованным к основанию **(см. рис. 6, д)**. Также для расширения пузыря до больших размеров можно ввести консервирующий раствор внутрь пузыря **(см. рис. 6, е)**. Затем выполняется парацентез пузыря, внутрь которого вводят специальный краситель (трипановый синий), а затем по кругу пузыря с помощью ножниц высекают отслоенный трансплантат.

Техника консервирования трансплантата для PDEK (рис. 7)

Корнеосклеральный диск с отслоенным «большим пузырем» первого типа укладывают эндотелием вверх в углубление основания (KD-Base for PDEK). Пузырь окрашивают трипановым синим. На склеру диска хирургическим маркером наносят три метки на равном расстоянии друг от друга. Рядом с первой меткой выполняют парацентез пузыря **(см. рис. 7, а)**. Далее ножницами вырезают пузырь до следующей метки на склере **(см. рис. 7, б)**. После второй метки снова делают парацентез и вырезают пузырь до третьей метки **(см. рис. 7, в, г)**. После нее снова выполняют парацентез и вырезают пузырь до первой метки **(см. рис. 7, д, е)**. Таким образом, трансплантат остается фиксированным к корнеосклеральному диску в трех точках, находящихся на одинаковом расстоянии друг от друга, что обеспечивает его частичную фиксацию и надежное хранение в консервационной среде **(см. рис. 7, ж, з)**. Такая техника консервации не позволяет трансплантату скручиваться и ударяться эндотелием о поверхности емкости для хранения, что снижает потерю эндотелиальных клеток. Фиксируемые участки с легкостью иссекаются с помощью ножниц перед имплантацией в переднюю камеру во время оперативного вмешательства **(рис. 8)**.

Хирургическая техника оптимизированной преэндотелиальной кератопластики (PDEK)

Начинать операцию предпочтительнее с этапа заготовки трансплантата для PDEK, подробно описанного в предыдущих разделах работы. После выкраивания трансплантата будет известен его точный диаметр (как правило, 7—8,5 мм), что определит диа-



Рис. 8. **Трансплантат для PDEK после консервирования, до имплантации в переднюю камеру.**

а — с помощью ножниц иссекают первый фиксируемый участок; б — с помощью ножниц иссекают второй фиксируемый участок; в — с помощью ножниц иссекают третий фиксируемый участок; г — трансплантат свободен от корнеосклерального лоскута; д — с помощью BSS скручивают трансплантат в рулон, чтобы он смог легко войти в стеклянную канюлю Geuder; е — трансплантат помещают в стеклянную канюлю Geuder перед имплантацией в переднюю камеру во время оперативного вмешательства.

Fig. 8. **Graft for PDEK after preservation, before implantation into the anterior chamber.**

a — scissors are used to dissect the first part for fixation; b — scissors are used to dissect the second part for fixation; c — scissors are used to dissect the third part for fixation; d — the graft is free from the corneoscleral flap; e — BSS is used to twist the graft into a roll shape so it can be easily inserted into the Geuder glass cannula; f — the graft is put into the Geuder glass cannula ahead of implantation into the anterior chamber during the surgery.

метр десцеметорексиса. Вырезать трансплантат удобнее изогнутыми ножницами Vannas и только в одном направлении — по часовой стрелке или против часовой стрелки. При большом увеличении по краю трансплантата будут видны резы от браншей ножниц в определенном направлении, по которым после трансплантации легко определить эндотелиальную сторону. Желательно сохранить корнеосклеральный диск без трансплантата для сравнения до конца операции. После выкраивания трансплантат необходимо разместить в стеклянной канюле или инжекторе. С нашей точки зрения, удобнее использовать стеклянную канюлю фирмы Geuder (Германия). К узкой части стеклянной канюли через силиконовую трубку присоединяется 1-миллиметровый шприц, и вся система заполняется физиологическим раствором. Плавающий в физиологическом растворе трансплантат засасывается в стеклянную канюлю при помощи шприца через широкую часть. На силиконовую трубку накладывается зажим рядом с узкой частью. Если в широкой части стеклянной канюли есть воздух, то необходимо заполнить его до краев изотоническим раствором. После этого заполненный изотоническим раствором 1-миллиметровый шприц вставляют в широкую часть стеклянной канюли. В таком виде трансплантат откладывается в сторону и ожидает своего этапа операции.

В случае если используется консервированный трансплантат, отличие состоит лишь в том, что перед помещением его в стеклянную канюлю требуется от-

сечь участки фиксации трансплантата к корнеосклеральному диску с помощью ножниц.

Операция на глазу реципиента выполняется под местной инфильтрационной анестезией. В верхненаружном или верхневнутреннем конъюнктивальном своде в субтенноново пространство вводят 2 мл 0,5% раствора бупивакаина гидрохлорида. С помощью скребца удаляется роговичный эпителий на площади 9—10 мм для лучшей визуализации. Хирургическим маркером наносят точечную разметку диаметром 7,5—8 мм. Производят два парацентеза 21G — на 9 и 3 часах. Для удобства манипуляций в передней камере возможны дополнительные парацентезы на 12 и 6 часах. В переднюю камеру вводят миотик для достижения максимального сужения зрачка. Переднюю камеру полностью заполняют когезивным вискоэластиком (Провиск, Хеалон-GV, Когевиск и т.п.). С помощью шпателя Синского и обратного цангового пинцета выполняют десцеметорексис в пределах разметки. Используя загнутую иглу 30G со стороны пигментного листка и крючок для разворота интраокулярной линзы с передней стороны радужки, производят базальную иридотомию в нижних отделах радужной оболочки. Если прозрачность роговицы позволяет, то ИАГ-лазерная базальная иридэктомия может быть выполнена предоперационно. Затем вискоэластик тщательно удаляют с помощью ирригационно-аспирационной системы. Один из парацентезов расширяют до 2,2—2,5 мм. На большом увеличении под микроскопом изучают характер свертывания и положение трансплантата в стеклянной канюле Geuder, что учитывается при введении тонкой части стеклянной канюли в парацентез. Нажатием шприца трансплантат отправляют в переднюю камеру глаза. На основной разрез и парацентезы накладывают узловые погружные швы (нейлон 10/0). Используя прижимающие и толкающие воздействия двух тонких шпателей через роговицу, трансплантат расправляют и располагают в нужном месте. Техническим приемом, помогающим влиять на трансплантат, является аккуратное заполнение передней камеры изотоническим раствором и ее опорожнение. Важным этапом операции является осмотр края трансплантата на большом увеличении. Если резы от браншей ножниц по краю трансплантата не конгруэнтны резам на корнеосклеральном диске, значит эндотелиальная сторона в правильном положении. Для фиксации трансплантата используется 20% газовоздушная смесь (SF6 — стерильный воздух). Тонкую канюлю на шприце проводят через парацентез по радужке под трансплантат в область зрачка, после чего переднюю камеру заполняют газовоздушной смесью до легкого гипертонуса. Субконъюнктивально вводят раствор дексаметазона, а конъюнктивальную полость и роговицу орошают раствором антибиотика. На роговицу накладывают контактную линзу. Пациенту желательно еще 30—40 мин находиться в операционной в положении лежа для лучшей адаптации трансплантата. В первые сутки после операции рекомендуется лежать с высоким положением головы, чтобы избежать развития зрачкового блока.

Результаты

В контрольной группе «большой пузырь» первого типа получился только в 5/10 (50%) случаев. Разрыв «большого пузыря» произошел в четырех случаях, а в одном случае образовался пузырь смешанного типа. Даже при работе опытного хирурга самым большим опасением остается именно разрыв пузыря, так как если он лопается, то такой трансплантат уже непригоден к использованию.

В оптимизированной группе №1 «большой пузырь» первого типа получился в 9 из 10 (90%) случаев, а в оптимизированной группе №2 «большой пузырь» первого типа получился в 10 из 10 (100%) случаев, что доказывает эффективность нашей техники выкраивания трансплантата для PDEK. Лучший результат в оптимизированной группе №2 связан с тем, что была разработана ИПК, которая симулирует переднюю камеру глаза, благодаря чему сформировавшийся пузырь внутри ИПК не рвется, одновременно происходит блокировка фенестров на периферии слоя Дуа и создается дополнительная фиксация для иглы во время введения воздуха.

При введении воздуха шприцем в стандартной технике PDEK весь объем воздуха устремляется в пузырь, внутри которого резко возрастает давление, и в случае повышения давления выше критического уровня разрыв стенки пузыря является неизбежным.

Размер пузыря варьировал от 7,25 до 8 мм. Разница в успешном создании «большого пузыря» первого типа между первой группой и двумя группами с использованием оптимизированной техники была очевидна. Во всех случаях образования «большого пузыря» первого типа трансплантаты были успешно консервированы по предложенной нами методике и использованы в клинической практике.

Обсуждение

PDEK является новой и актуальной техникой задней послойной кератопластики ввиду ряда преимуществ: возможности использования материала от молодых доноров и легкого манипулирования трансплантатом в передней камере, минимального процента осложнений, высоких функциональных результатов, сопоставимых с таковыми DMEK [11]. Толщина получаемого трансплантата (25—30 мкм) [11] является «золотой серединой» между DSEK (100—120 мкм) [19] и DMEK (10—15 мкм) [20].

Несмотря на успешные отчеты некоторых хирургов о данной технологии [11, 21], статистика [1] говорит о недостаточной стабильности техники по подготовке и консервации трансплантата PDEK, что и является камнем преткновения для масштабного применения этой методики на практике.

Стандартный способ выкраивания PDEK сопряжен с многими рисками. Во-первых, высока вероятность разрыва пузыря из-за трудности дозирования силы надавливания поршня для введения воздуха, что может привести к выбраковке донорского материала или получению трансплантата меньше необходимого размера. Во-вторых, отсутствует стабильная фиксация донорской ткани при введении иглы, в результате чего может произойти перфорация десцеметовой мембраны и гибель эндотеалиальных клеток. Так, P. Bedard и соавторы выявили 16,8% (22 из 131) случаев потери донорского материала в связи с перфорацией эндотелия с десцеметовой мембраны во время пневмодиссекции [22]. В-третьих, есть риск образования пузыря второго типа и смешанного типа, так как воздух всегда устремляется на периферию и отслаивает десцеметову мембрану от слоя Дуа, а не слой Дуа от стромы [16]. В статье хирурга M. Tsatsos и соавторов доля случаев успешного получения «большого пузыря» первого типа среди 40 донорских роговиц составляла 85% (34/40), показатель получения «большого пузыря» второго типа составлял 10%, а пузырь смешанного типа был зафиксирован в 5% случаев [23]. Следует отметить, что авторы использовали для отслаивания трансплантата методики пневмодиссекции и гидродиссекции. При пневмодиссекции вырастает шанс получения «большого пузыря» первого типа, в то время как гидродиссекция дает непредсказуемые результаты в виде «большого пузыря» второго и смешанного типа. Также, по данным исследования N. Pereira и соавторов, среди 32 донорских роговиц при классической технике отслаивания трансплантата для PDEK «большой пузырь» первого типа получался только в 53,1% случаев, «большой пузырь» второго типа — в 34,4% случаев, «большой пузырь» смешанного типа — в 12,5% случаев [24].

Таким образом, стандартный подход к заготовке трансплантата для PDEK не дает хирургу полной уверенности при выполнении данной манипуляции. Большинство работ по совершенствованию технологии PDEK направлено только на предотвращение образования «большого пузыря» второго типа. H. Dua разработал специальный зажим для PDEK, который закрывает фенестрации на периферии предесцеметового слоя и предотвращает утечку воздуха. Данный зажим также помогает хирургу хорошо отцентрировать корнеосклеральный диск [17]. Другим вариантом облегчения получения «большого пузыря» первого типа является техника M. Soper: автор с помощью тупого инструмента убирает десцеметову мембрану на периферии роговицы непосредственно внутри линии Швальбе [25]. Тем не менее перечисленные техники не решают вопрос с разрывом пузыря при пневмодиссекции в связи с неконтролируемым подъемом давления внутри пузыря.

Заключение

В предложенной нами оптимизированной технологии PDEK минимизируются практически все трудности, с которыми сталкиваются хирурги: разрыв ткани при пневмодиссекции и гидродиссекции, образование пузыря второго и смешанного типа, получение трансплантата заданного размера; доработаны детали хирургической техники. Предложенная технология консервации и хранения трансплантата может быть легко внедрена в работу глазного банка и удобна для использования в клинической практике.

Участие авторов:
Концепция и дизайн исследования: Ю.К., Т.Х.А.Д.
Сбор и обработка материала: Т.Х.А.Д., А.З., С.К.
Статистическая обработка данных: С.К., А.З.
Написание текста: Ю.К., Т.Х.А.Д.
Редактирование: Ю.К., Т.Х.А.Д.

Авторы заявляют об отсутствии конфликта интересов.
The authors declare no conflicts of interest.

ЛИТЕРАТУРА/REFERENCES

1. 2021 Eye banking Statistical report of Eye Bank Association of America. https://restoresight.org/wpcontent/uploads/2022/03/2021_StatisticalGuide_numbered_FINAL.pdf
2. Feizi S. Corneal endothelial cell dysfunction: etiologies and management. *Ther Adv Ophthalmol*. 2018;10:2515841418815802. https://doi.org/10.1177/2515841418815802
3. Claesson M, Armitage WJ, Stenevi U. Corneal oedema after cataract surgery: predisposing factors and corneal graft outcome. *Acta Ophthalmol*. 2009; 87(2):154-159. https://doi.org/10.1111/j.1755-3768.2008.01180.x
4. Schlötzer-Schrehardt U, Bachmann BO, Laaser K, et al. Characterization of the cleavage plane in Descemet's membrane endothelial keratoplasty. *Ophthalmology*. 2011;118(10):1950-1957. https://doi.org/10.1016/j.ophtha.2011.03.025
5. Guerra FP, Anshu A, Price MO, Price FW. Endothelial keratoplasty: fellow eyes comparison of Descemet stripping automated endothelial keratoplasty and Descemet membrane endothelial keratoplasty. *Cornea*. 2011; 30(12):1382-1386. https://doi.org/10.1097/ICO.0b013e31821ddd25
6. Maier AK, Gundlach E, Gonnermann J, Klamann MK, Bertelmann E, Rieck PW, Joussen AM, Torun N. Retrospective contralateral study comparing Descemet membrane endothelial keratoplasty with Descemet stripping automated endothelial keratoplasty. *Eye (Lond)*. 2015;29(3):327-332. https://doi.org/10.1038/eye.2014.280
7. Borroni D, Rocha de Lossada C, Parekh M, Gadhvi K, Bonzano C, Romano V, Levis HJ, Tzamalis A, Steger B, Rechichi M, Rodriguez-Calvo-de-Mora M. Tips, Tricks, and Guides in Descemet Membrane Endothelial Keratoplasty Learning Curve. *J Ophthalmol*. 2021;2021:1819454. https://doi.org/10.1155/2021/1819454

8. Parekh M, Leon P, Ruzza A, Borroni D, Ferrari S, Ponzin D, Romano V. Graft detachment and rebubbling rate in Descemet membrane endothelial keratoplasty. *Surv Ophthalmol.* 2018;63(2):245-250. https://doi.org/10.1016/j.survophthal.2017.07.003

9. Tourtas T, Laaser K, Bachmann BO, Cursiefen C, Kruse FE. Descemet membrane endothelial keratoplasty versus Descemet stripping automated endothelial keratoplasty. *Am J Ophthalmol.* 2012;153(6):1082-1090. https://doi.org/10.1016/j.ajo.2011.12.012

10. Dua HS, Faraj LA, Said DG, Gray T, Lowe J. Human corneal anatomy redefined: a novel pre-Descemet's layer (Dua's layer). *Ophthalmology.* 2013; 120(9):1778-1785. https://doi.org/10.1016/j.ophtha.2013.01.018

11. Agarwal A, Dua HS, Narang P, Kumar DA, Agarwal A, Jacob S, Agarwal A, Gupta A. Pre-Descemet's endothelial keratoplasty (PDEK). *Br J Ophthalmol.* 2014;98(9):1181-1185. https://doi.org/10.1136/bjophthalmol-2013-304639

12. Agarwal A, Agarwal A, Narang P, Kumar DA, Jacob S. Pre-Descemet Endothelial Keratoplasty With Infant Donor Corneas: A Prospective Analysis. *Cornea.* 2015;34(8):859-865. https://doi.org/10.1097/ICO.0000000000000486

13. Аветисов С.Э., Осипян Г.А., Абукеримова А.К. К вопросу о выделении предесцеметового слоя в структуре роговицы. *Вестник офтальмологии.* 2022;138(3):145-148.
Avetisov SE, Osipyan GA, Abukerimova AK. On the issue of allocating the pre-Descemet's layer in the corneal structure. *Russian Annals of Ophthalmology = Vestnik oftal'mologii.* 2022;138(3):145-148. (In Russ.). https://doi.org/10.17116/oftalma2022138031145

14. Труфанов С.В., Саловарова Е.П., Осипян Г.А., Федоров А.А., Ведмеденко И.И. Сравнительная оценка современных способов подготовки донорского материала для эндотелиальной кератопластики. *Вестник офтальмологии.* 2018;134(5):202-207.
Trufanov SV, Salovarova EP, Osipian GA, Fedorov AA, Vedmedenko II. Comparative analysis of modern methods of preparing donor material for endothelial keratoplasty. *Russian Annals of Ophthalmology = Vestnik oftal'mologii.* 2018;134(5):202-207. (In Russ.). https://doi.org/10.17116/oftalma2018134051202

15. Калинников Ю.Ю., Динь Т.Х.А., Золотаревский А.В., Калинникова С.Ю., Нгуен С.Х. Преэндотелиальная кератопластика с десцеметорексисом (PDEK), осложненная дислокацией ИОЛ в стекловидное тело. Клинический случай. *Офтальмология.* 2022;19(3):672-680.
Kalinnikov YuYu, Dinh TH Anh, Zolotarevskiy AV, Kalinnikova SYu, Nguyen XH. Pre-Descemet's Endothelial Keratoplasty (PDEK), Complicated by Dislocation of the IOL into the Vitreous. Case Report. *Ophthalmology in Russia = Oftal'mologiya.* 2022;19(3):672-680. (In Russ.). https://doi.org/10.18008/1816-5095-2022-3-672-680

16. Kumar DA, Agarwal A. Intraoperative Complications of Pre-Descemet's Endothelial 337 Keratoplasty. In: Agarwal A, ed. Pre-Descemet's Endothelial Keratoplasty. JP Medical 338 Ltd, 2018:153.1.

17. Dua HS, Said DG. Pre-Descemet's endothelial kerato- plasty: the PDEK clamp for successful PDEK. *Eye (Lond).* 2017;31(7):1106-1110. https://doi.org/10.1038/eye.2017.10

18. Ross AR, Said DG, Colabelli Gisoldi RAM, Nubile M, El-Amin A, Gabr AF, Abd Ed-Moniem M, Mencucci R, Pocobelli A, Mastropasqua L, Dua HS. Optimizing pre-Descemet endothelial keratoplasty technique. *J Cataract Refract Surg.* 2020;46(5):667-674. https://doi.org/10.1097/j.jcrs.0000000000000157

19. Gorovoy MS. Descemet-stripping automated endothelial keratoplasty. *Cornea.* 2006;25(8):886-889. https://doi.org/10.1097/01.ico.0000214224.90743.01

20. Melles GR, Ong TS, Ververs B, et al. Descemet membrane endothelial keratoplasty (DMEK). *Cornea.* 2006;25(8):987-990. https://doi.org/10.1097/01.ico.0000248385.16896.34

21. Huang T, Jiang L, Zhan J, Ouyang C. [Pre-descement membrane endothelial keratoplasty for treatment of patients with corneal endothelial decompensation]. *Zhonghua Yan Ke Za Zhi.* 2018;54(2):105-110. (In Chinese). https://doi.org/10.3760/cma.j.issn.0412-4081.2018.02.007

22. Bedard P, Hou JH. Characterization of Endothelial Cell Loss in Pre-Descemet Endothelial Keratoplasty Graft Preparation. *Cornea.* 2021;40(3): 364-369. https://doi.org/10.1097/ICO.0000000000002536

23. Tsatsos M, Mironidou M, Jacob S, Ziakas N. Factors influencing corneal predescemetic endothelial keratoplasty (PDEK) graft creation: It's all in a bubble. *Hell J Nucl Med.* 2019;22(suppl 2):42-46.

24. Pereira NC, Forseto ADS, Maluf RCP, Dua HS. Pre-Descemet's endothelial keratoplasty: a simple, Descemet's membrane scoring technique for successful graft preparation. *Br J Ophthalmol.* 2022;106(6):786-789. https://doi.org/10.1136/bjophthalmol-2020-317613

25. Saint-Jean A, Soper M, Den Beste K, Iverson S, Price MO, Price FW. Technique for Ensuring Type I Bubble Formation for Pre-Descemet Endothelial Keratoplasty Preparation. *Cornea.* 2019;38(10):1336-1338. https://doi.org/10.1097/ICO.0000000000002051

Поступила 27.11.2022
Received 27.11.2022
Принята к печати 15.12.2022
Accepted 15.12.2022

ОФТАКВИКС®

ЛЕВОФЛОКСАЦИН В ФОРМЕ ГЛАЗНЫХ КАПЕЛЬ

КОНЦЕНТРАЦИЯ ОФТАКВИКСА ДОСТАТОЧНА ДЛЯ ПОДАВЛЕНИЯ ОСНОВНЫХ ВОЗБУДИТЕЛЕЙ ИНФЕКЦИИ В ОФТАЛЬМОЛОГИИ[1-3]

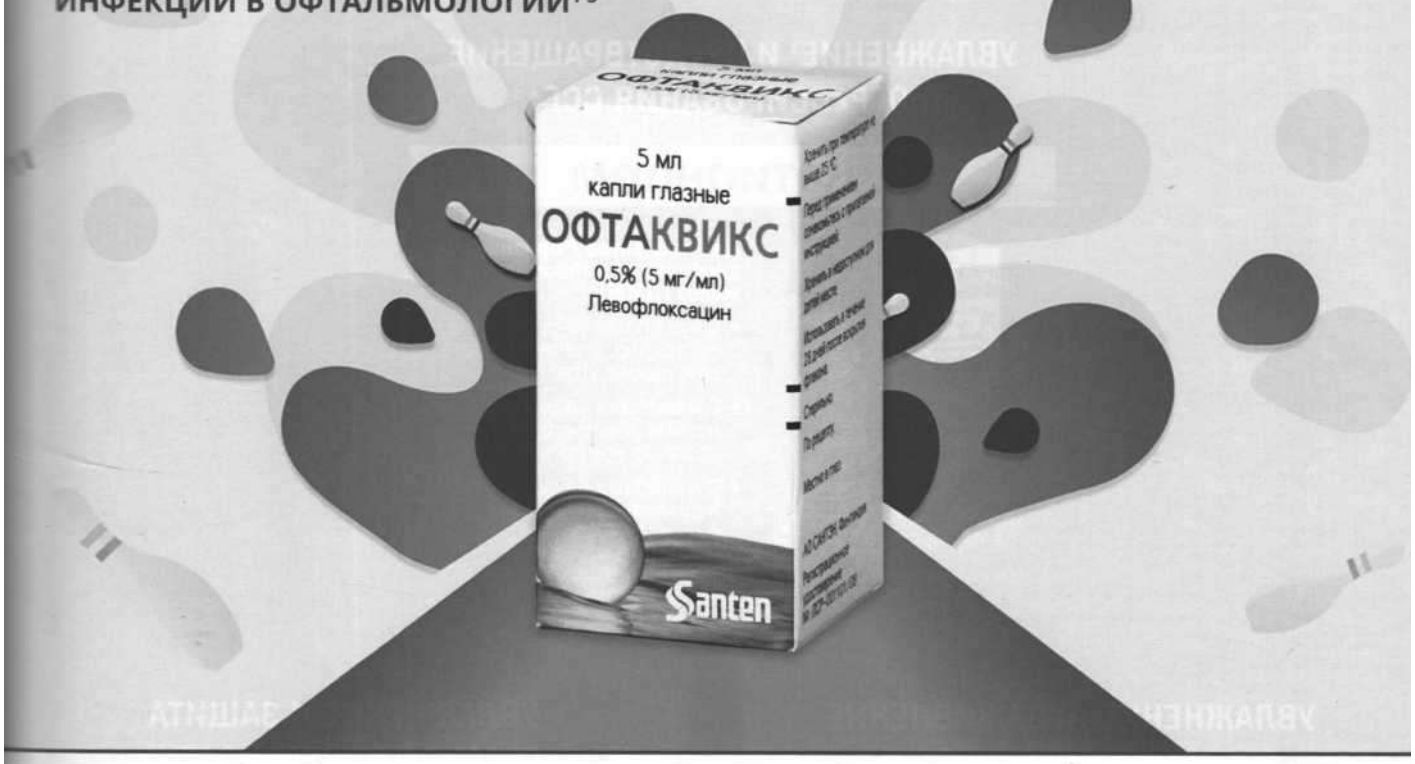

Краткая инструкция по медицинскому применению препарата Офтаквикс®

Регистрационный номер: ЛСР-001101/08. **Торговое наименование препарата:** Офтаквикс®. **Международное непатентованное название:** левофлоксацин. **Лекарственная форма:** капли глазные отмечаются после приема внутрь стандартных доз левофлоксацина. **Показания к применению.** 1) Лечение поверхностных бактериальных инфекций глаза пациентов в возрасте от 1 года и старше; 2) Профилактика осложнений после хирургических и лазерных операций на глазу. **Противопоказания.** Гиперчувствительность к любому из компонентов препарата или к другим хинолонам, беременность, лактация. **С осторожностью.** Детский возраст. **Способ применения и дозы.** Местно, в пораженный глаз. По 1-2 капле в пораженный глаз(а) каждые два часа до 8 раз в сутки в период бодрствования в течение первых 2 суток, затем четыре раза в сутки с 3 по 5-й день. Длительность курса лечения определяется врачом, обычно 5 суток. **Побочное действие.** Побочные эффекты могут возникать примерно у 10% больных. Частые побочные эффекты (1-10% больных): Жжение в глазу, снижение остроты зрения и появление слизистых тяжей. Редкие побочные эффекты (0,1-1% больных): Блефарит, хемоз, сосочковые разрастания на конъюнктиве, отек век, неприятные. ощущение в глазу, зуд в глазу, боль в глазу, гиперемия конъюнктивы, появление. фолликулов на конъюнктиве, синдром «сухого» глаза, эритема век, раздражение,контактный дерматит, светобоязнь и аллергические реакции. Из других реакций, которые отмечались во время клинических испытаний, были головная боль и ринит. **Передозировка**. Общее количество левофлоксацина, содержащееся в одном флаконе глазных капель,слишком мало, чтобы вызвать токсические реакции даже после случайного приема. внутрь. После местного применения избыточной дозы глазных капель Офтаквикс®, 5 мг/мл, глаз следует промыть чистой (водопроводной) водой комнатной температуры. **Взаимодействие с другими лекарственными средствами.** Специальных исследований по взаимодействию глазных капель Офтаквикс® 5 мг/мл не проводилось. Поскольку максимальная концентрация левофлоксацина в плазме. после местного применения в глазу минимум в 1000 раз ниже, чем после приема стандартных доз внутрь, взаимодействие с другими лекарственными средствами,характерное для системного применения, скорее всего, клинически незначимо. **Особые указания.** Глазные капли Офтаквикс®, 5 мг/мл, нельзя вводить субконъюнктивально и. непосредственно в переднюю камеру глаза. При одновременном применении других офтальмологических средств интервал между. инстилляциями минимум 15 минут. Капли не следует применять во время ношения гидрофильных (мягких) контактных линз, в связи с наличием в каплях бензалкония хлорида. Чтобы избежать загрязнения кончика капельницы и раствора, кончиком капельницы не следует прикасаться к векам и тканям вокруг глаза. Келлопортинкату 1, 33100, Тампере, Финляндия. **Получить дополнительную информацию о препарате, а также направить свои. претензии и информацию о нежелательных явлениях можно по следующему адресу:** ООО «Сантэн». 105064, г. Москва, Нижний Сусальный переулок, д. 5, стр. 19, офис 402. Тел.: + 7 (495) 980-80-79. Тел. горячей линии: + 7 (499) 677-60-85 (для сообщений о побочных эффектах и. запроса медицинской информации профессионалами здравоохранения) адрес. электронной почты: medinfo@santen.ru

1. Reizman M.B., Rubin J.M., Graves A.L., Rinehart M. Tear concentrations of levofloxacin following topical administration of a single dose of 0.5% levofloxacin ophtalmic solution in healthy volunteers. Clin. Ther. 2002;24:1439-1450. 2. Kowalski R.P., Dhaliwal D.K., Karenchak L.M., Romanowski E.G., Mah F.S, Ritterband D.C., Gordon Y.J. Gatifloxacin and moxifloxacin:an in vitro susceptibility comparison to levofloxacin, ciprofloxacin and ofloxacin using bacterial keratitis isolates. Am J Ophthalmol. 2003;136:500-505. 3. Lazicka-Gatecka M, Gatecki T, Szaflik JP. A review of safety and efficacy of levofloxacin 0.5% ophthalmic solution in the treatment of external ocular infections and in prophylaxis of postoperative endophthalmitis; Klin Oczna. 2015;117(2):123-9.4:1439-1450.

ИМЕЮТСЯ ПРОТИВОПОКАЗАНИЯ НЕОБХОДИМА КОНСУЛЬТАЦИЯ СПЕЦИАЛИСТА

Santen

ООО «Сантэн». 105064, г. Москва,
Нижний Сусальный переулок, д. 5, стр. 19, офис 402.
Тел.: + 7 (495) 980-80-79; medinfo@santen.ru

PP-OQ-RU-0013

Santen

ДЕНЬ И НОЧЬ: **СУХОСТЬ ПРОЧЬ!**

УВЛАЖНЕНИЕ[1] И ПРЕДОТВРАЩЕНИЕ ПРОГРЕССИРОВАНИЯ ССГ*[6]

Катионорм

Медицинское изделие.
РУ № РЗН 2013/783 04.07.2013

Для пациентов с признаками дисфункции мейбомиевых желез (ДМЖ)[7,8]:

- С жалобами на сухость глаз постоянно, в течение всего дня, даже с утра[8,9]
- С жалобами на сухость глаз и длительным стажем ношения контактных линз[3,9]
- С жалобами на сухость глаз и другими факторами риска**[10-13]

УВЛАЖНЕНИЕ[2] И ЗАЖИВЛЕНИЕ ГЛАЗНОЙ ПОВЕРХНОСТИ[8,9]

Окутиарз®

Медицинское изделие.
РУ № РЗН2015/2717 от 19.06.2015

Для пациентов:

- С жалобами на сухость глаз эпизодически, к вечеру, после напряженной зрительной работы (компьютерный зрительный синдром)[9]
- С жалобами на сухость глаз и небольшим стажем ношения контактных линз[3]
- В неосложненном постоперационном периоде катарактальной и кераторефракционной хирургии***[8,9]

УВЛАЖНЕНИЕ И ЗАЩИТА ГЛАЗНОЙ ПОВЕРХНОСТИ[3]

Офтагель®

РУ П N012491/01 от 28.09.2011

Для пациентов:

- Со слезотечением, возникающим компенсаторно при ССГ[5]
- С жалобами на периодическую сухость глаз и невозможностью/нежеланием закапывать капли чаще 1 раза в день[4]
- После лазерных и хирургических вмешательств на роговице в качестве реабилитационной терапии[7]

1. Инструкция по применению глазных капель Катионорм. **2.** Инструкция по применению раствора офтальмологического увлажняющего Окутиарз®. **3.** Инструкция по применению лекарственного препарата Офтагель®. **4.** Бржеский В.В., Алгоритм выбора слезозаместительной терапии у пациентов в амбулаторной практике, Клиническая офтальмология 2018, № 1. **5.** Егоров Е.А. Синдром "сухого глаза", ассоциированный с ношением контактных линз. Особенности терапевтического подхода. Клиническая офтальмология. 2018 № 2. **6.** В.В. Бржеский, Г.Б. Егорова, Е.А. Егоров. Синдром «сухого глаза» и заболевания глазной поверхности. Клиника, диагностика, лечение. ГЭОТАР-Медиа 2016. с. 65-80, 213-221. **7.** Dry Eye Workshop. Ocular Surface. 2007, Vol, 5. P. 75–92. **8.** И.А. Бубнова, Г.Б. Егорова, Т.С. Митичкина, В.В. Аверич. Вторичный синдром «сухого глаза» после кераторефракционных вмешательств и подходы к лечению и профилактике. Вестник офтальмологии № 5 2018. **9.** Глазные болезни. Аветисов С.Э. и соавт. Москва, «УМИ» 2020. **10.** Klop E et al. The international workshop on meibomian gland dysfunction: report of the subcommittee on anatomy, physiology, and pathophysiology of the meibomian gland. Invest Ophthalmol Vis Sci. 2011 Mar 30:52(4):1938-78. **11.** Дроздова Е.А., Балан В.Е. Особенности синдрома «сухого глаза» и его коррекция у женщин старше 45 лет. Клиническая офтальмология. 2021;21(2):103–107. **12.** J.A.P Gomes et al. / The Ocular Surface 15 (2017) 511e538. **13.** Конъюнктивит. Клинические рекомендации, 2021. https://cr.minzdrav.gov.ru/recomend/629_1. **14.** Майчук Ю.Ф., Яни Е.В.Новые подходы в лечении блефаритов: катарактальная и рефракционная хирургия. 2012; 1:59-62. **15.** Cochener B, Cassan A, Omiel L. Prevalence of meibomian gland dysfunction at the time of cataract surgery. J Cataract Refract Surg.

* Синдром «сухого глаза». ** Другие факторы риска: женщины 45+ (менопауза, гормонзаместительная терапия), глаукома, длительное применение капель с консервантами, хронические конъюнктивиты и блефариты. *** Применение глазных капель Окутиарз® обосновано в неосложненном постоперационном периоде факоэмульсификации катаракты (катарактальная хирургия), также LASIK, SMILE и пр. (кераторефракционная хирургия).

ООО «САНТЭН»: Россия, 105064, Москва, Нижний Сусальный пер., д. 5, стр. 19, офис 402, +7 (495) 980 8079. **www.santen.com**

CATION-RU-220007

Вестник офтальмологии
2023, Т. 139, №1, с. 69-74
https://doi.org/10.17116/oftalma202313901169

Russian Annals of Ophthalmology =
Vestnik Oftal'mologii 2023, vol. 139, №1, pp. 69-74
https://doi.org/10.17116/oftalma202313901169

Молекулярно-генетические находки при диагностике болезни Коатса: сочетание олиголокусных изменений, связанных с разными нозологическими формами наследственной ретинопатии

© Т.А. ВАСИЛЬЕВА[1], В.В. КАДЫШЕВ[1], А.В. МАРАХОНОВ[1], И.В. КАНИВЕЦ[2, 3], С.А. КОРОСТЕЛЕВ[3, 4], Ф.А. КОШКИН[3], Д.В. ПЬЯНКОВ[3], Н.В. ПЕТРОВА[1], С.И. КУЦЕВ[1], Р.А. ЗИНЧЕНКО[1, 5]

[1]ФГБНУ «Медико-генетический научный центр им. акад. Н.П. Бочкова», Москва, Россия;
[2]ФГБОУ ДПО «Российская медицинская академия непрерывного профессионального образования» Минздрава России, Москва, Россия;
[3]ООО «Геномед», Москва, Россия;
[4]ФГАОУ ВО «Первый Московский государственный медицинский университет им. И.М. Сеченова» Минздрава России (Сеченовский университет), Москва, Россия;
[5]ФГБНУ «Национальный научно-исследовательский институт общественного здоровья им. Н.А. Семашко» Минобрнауки России, Москва, Россия

РЕЗЮМЕ

Болезнь Коатса (OMIM 300216) — одна из форм дистрофии сетчатки, которая возникает из-за врожденной аномалии сосудов сетчатки и характеризуется односторонней экссудативной витреоретинопатией. Болезнь Коатса встречается в основном в виде спорадических случаев, ее генетическая причина неизвестна. Для анализа генетических причин случая болезни Коатса проведено полноэкзомное секвенирование с использованием методов высокопроизводительного секвенирования. У пациента обнаружен ранее описанный патогенный вариант нуклеотидной последовательности гена *NPHP4*: c.2930C>T, p.(Thr977Met), и вариант неясного клинического значения гена *HMCN1*: c.9571C>T, p.(Arg3191Cys), — оба в гетерозиготном состоянии. Биаллельные патогенные варианты в гене *NPHP4* описаны у пациентов с синдромом Сеньора—Локена 4-го типа (OMIM #266900), а гетерозиготные в гене *HMCN1* — у пациентов с возрастной дегенерацией макулы (OMIM #603075). Кодируемые данными генами белки задействованы в регуляции целостности гематоретинального барьера в эндотелии сосудов (NPHP4) и пигментном эпителии сетчатки (HMCN1). Единственная идентифицированная в гене *NPHP4* мутация может приводить к снижению функции белка NPHP4 и вносить свой вклад в развитие дегенерации сетчатки с потенциально олигогенной природой.

Ключевые слова: *односторонняя экссудативная витреоретинопатия, болезнь Коатса, олигогенная природа, наследственная дистрофия сетчатки.*

ИНФОРМАЦИЯ ОБ АВТОРАХ:
Васильева Т.А. — e-mail: vasilyeva_debrie@mail.ru; https://orcid.org/0000-0002-6744-0567
Кадышев В.В. — e-mail: vvh.kad@gmail.com; https://orcid.org/0000-0001-7765-3307
Марахонов А.В. — e-mail: marakhonov@generesearch.ru; https://orcid.org/0000-0002-0972-5118
Канивец И.В. — e-mail: dr.kanivets@genomed.ru; https://orcid.org/0000-0001-5821-9783
Коростелев С.А. — e-mail: korostelevsa@genomed.ru; https://orcid.org/0000-0002-3816-8031
Кошкин Ф.А. — e-mail: research@genomed.ru; https://orcid.org/0000-0001-9512-9277
Пьянков Д.В. — e-mail: dp@genomed.ru; https://orcid.org/0000-0003-2519-4908
Петрова Н.В. — e-mail: npetrova63@mail.ru; https://orcid.org/0000-0001-5933-6594
Куцев С.И. — e-mail: kutsev@mail.ru; https://orcid.org/0000-0002-3133-8018
Зинченко Р.А. — e-mail: renazinchenko@mail.ru; https://orcid.org/0000-0003-3586-3458
Автор, ответственный за переписку: Марахонов Андрей Владимирович — e-mail: marakhonov@generesearch.ru

КАК ЦИТИРОВАТЬ:
Васильева Т.А., Кадышев В.В., Марахонов А.В., Канивец И.В., Коростелев С.А., Кошкин Ф.А., Пьянков Д.В., Петрова Н.В., Куцев С.И., Зинченко Р.А. Молекулярно-генетические находки при диагностике болезни Коатса: сочетание олиголокусных изменений, связанных с разными нозологическими формами наследственной ретинопатии. *Вестник офтальмологии.* 2023;139(1):69–74. https://doi.org/10.17116/oftalma202313901169

Molecular genetics in diagnosis of Coats disease: combination of oligogenic variants associated with different forms of hereditary retinal dystrophy

© T.A. VASILYEVA[1], V.V. KADYSHEV[1], A.V. MARAKHONOV[1], I.V. KANIVETS[2, 3], S.A. KOROSTELEV[3, 4], P.A. KOSHKIN[3], D.V. PYANKOV[3], N.V. PETROVA[1], S.I. KUTSEV[1], R.A. ZINCHENKO[5]

[1]Research Centre for Medical Genetics, Moscow, Russia;
[2]Russian Medical Academy of Continuous Professional Education, Moscow, Russia;
[3]OOO Genomed, Moscow, Russia;
[4]I.M. Sechenov First Moscow State Medical University (Sechenov University), Moscow, Russia;
[5]N.A. Semashko National Research Institute of Public Health, Moscow, Russia

ABSTRACT

Coats disease (OMIM 300216) is a form of hereditary retinal dystrophy, which occurs due to congenital abnormality of retinal vessels and features unilateral exudative vitreoretinopathy. Coats disease mostly occurs sporadically; its genetic cause is still undetermined. Molecular genetic research including whole exome sequencing by the NGS method was used to define a genetic cause of the observed phenotype. Two heterozygous variants in different genomic loci associated with other forms of hereditary retinal dystrophy were detected, a rare variant in the *HMCN1* gene c.9571C>T, p.(Arg3191Cys), and a known pathogenic variant in the *NPHP4* gene c.2930C>T, p.(Thr977Met). The *HMCN1* gene is responsible for dominant age-related macular degeneration (OMIM 603075), pathogenic variants in the *NPHP4* gene cause recessive Senior-Løken syndrome 4 (OMIM 266900). These genes encode the proteins that are involved in the regulation of integrity of the blood-retinal barrier in the vascular endothelium (NPHP4) and retinal pigment epithelium (HMCN1). The identified mutation in the *NPHP4* gene could lead to decreased function of the NPHP4 protein and contribute to the development of retinal degeneration, potentially of oligogenic nature.

Keywords: *unilateral exudative vitreoretinopathy, Coats disease, oligogenic nature, hereditary retinal dystrophy*

INFORMATION ABOUT THE AUTHORS:
Vasilyeva T.A. — e-mail: vasilyeva_debrie@mail.ru; https://orcid.org/0000-0002-6744-0567
Kadyshev V.V. — e-mail: vvh.kad@gmail.com; https://orcid.org/0000-0001-7765-3307
Marakhonov A.V. — e-mail: marakhonov@generesearch.ru; https://orcid.org/0000-0002-0972-5118
Kanivets I.V. — e-mail: dr.kanivets@genomed.ru; https://orcid.org/0000-0001-5821-9783
Korostelev S.A. — e-mail: korostelevsa@genomed.ru; https://orcid.org/0000-0002-3816-8031
Koshkin P.A. — e-mail: research@genomed.ru; https://orcid.org/0000-0001-9512-9277
Pyankov D.V. — e-mail: dp@genomed.ru; https://orcid.org/0000-0003-2519-4908
Petrova N.V. — e-mail: npetrova63@mail.ru; https://orcid.org/0000-0001-5933-6594
Kutsev S.I. — e-mail: kutsev@mail.ru; https://orcid.org/0000-0002-3133-8018
Zinchenko R.A. — e-mail: renazinchenko@mail.ru; https://orcid.org/0000-0003-3586-3458
Corresponding author: Marakhonov A.V. — e-mail: marakhonov@generesearch.ru

TO CITE THIS ARTICLE:
Vasilyeva TA, Kadyshev VV, Marakhonov AV, Kanivets IV, Korostelev SA, Koshkin PA, Pyankov DV, Petrova NV, Kutsev SI, Zinchenko RA. Molecular genetics in diagnosis of Coats disease: combination of oligogenic variants associated with different forms of hereditary retinal dystrophy. *Russian Annals of Ophthalmology = Vestnik oftal'mologii*. 2023;139(1):69–74. (In Russ.). https://doi.org/10.17116/oftalma202313901169

Болезнь Коатса (OMIM 300216, экссудативный ретинит, телеангиэктазия сетчатки, болезнь Коутса) — редкая форма дистрофии сетчатки, которая характеризуется врожденным локальным расширением мелких сосудов сетчатки и приводит к микрогеморраргиям, образованию субретинальных экссудатов и отслойке сетчатки. Для болезни Коатса характерно поражение только одного глаза (в 95% случаев), она встречается преимущественно у молодых мужчин (в 75% случаев) [1].

S. Kase и соавт. (2013), исследуя гистологию энуклеированных глаз пациентов с болезнью Коатса, обнаружили инфильтрацию макрофагов и накопление холестерола в субретинальном пространстве, измененный ход сосудов и гиалинизацию их стенок. На эндотелиальных клетках, выстилавших измененные кровеносные сосуды, наблюдалась эктопическая экспрессия рецепторов фактора роста эндотелия сосудов (VEGFR1, 3) [2].

Дифференциальная диагностика болезни Коатса проводится с несколькими нозологическими формами наследственных патологий сетчатки, среди которых некоторые формы экссудативных витреоретинопатий (OMIM PS133780), ретинобластома (OMIM #180200) и псевдоглиома [3, 4]. В одном из случаев в гене *NDP*, большинство герминальных мутаций в котором отвечают за болезнь Норри [5], обнаружены соматические мутации в энуклеированном глазу у пациента с болезнью Коатса [6]. Тем не менее общая или частая генетическая причина самой болезни Коатса не установлена. Ранее ее считали ненаследственной патологией, характеризуя как спорадическую или идиопатическую отслойку сетчатки [7].

Полноэкзомное секвенирование с использованием методов высокопроизводительного секвенирования (ВПС) дает возможность собрать сведения об ассоциированных мутациях в разных случаях болезни Коатса и в будущем установить генетические причины и молекулярный механизм ее патогенеза.

Клиническое наблюдение

Пробанд, мужчина 17 лет, от первой беременности, первых срочных родов. В акушерском анамнезе матери упоминается об угрозе прерывания беременности в I триместре. В неонатальном периоде наблюдались последствия внутриутробной гипоксии, развившейся, как предполагается, на фоне обвития пуповиной. При рождении оценка по шкале Апгар составила 5/6 баллов. Длина и масса тела при рождении — 50 см, 3000 г. Раннее развитие происходило в соответствии с возрастными нормами. В анамнезе заболевания отмечается снижение зрения с 14 лет. По данным осмотра генетиком, педиатром и офтальмологом, у пациента наблюдаются: гиперстенический тип телосложения, череп без дисморфий;

патологических изменений со стороны опорно-двигательного аппарата, системы кровообращения, ЛОР-органов, нервной и мочеполовой систем не выявлено, интеллектуальное и ментальное развитие в соответствии с возрастом. При описании глазного статуса пациента отмечается: роговица прозрачная, сферичная, зеркальная, радужка структурная без дефектов, зрачок правильной формы, передняя камера средняя, влага передней камеры прозрачная, хрусталик прозрачный, в центре плавающие помутнения в стекловидном теле. При офтальмоскопии справа: диск зрительного нерва розовый, с четкими контурами, макулярный рефлекс отсутствует, артерии извитые, вены расширенные, в нижнем квадранте сетчатки субретинальное отложение желтоватого экссудата, на 12 часах множественные лазеркоагуляты, отграниченные пигментом, на крайней периферии на 14 часах проминирующий узлоподобный очаг белесого цвета диаметром 1 ДД; на 18 часах проминирующий округлый очаг диаметром 3 ДД с лазеркоагулятами на его поверхности, в центре видны мелкие сосудистые клубки. Левый глаз интактен. Дополнительное ультразвуковое исследование правого глаза позволило выявить наличие проминирующих очагов периферических отделов глазного дна. При оптической когерентной томографии заднего отрезка пораженного глаза зарегистрированы деформация витреоретинального комплекса, дезорганизация пигментного эпителия и фоторецепторов.

Пациенту выполнено обследование с применением рутинных, клинических, инструментальных методов обследования: прямой офтальмоскопии с использованием щелевой лампы 700GL Takagi Seiko (Япония) и высокодиоптрийных линз (78Д, 90Д), ультразвуковой диагностики глазного яблока с помощью прибора Sonomed VuPad A/B Scan (США) и оптической когерентной томографии заднего сегмента глаз, используя прибор CIRRUS HD OCT 5000 АНГИО (Carl Zeiss, США). Ввиду выраженных структурных и функциональных изменений глаз у пациента, а также физико-вербального контакта врача с пациентом некоторые дополнительные офтальмологические исследования (включая фотографирование глазных доньев — фундус-снимки) не могли быть выполнены.

Следующим этапом диагностики являлись молекулярно-генетические исследования: прямое секвенирование по Сенгеру кодирующей последовательности и прилегающих интронных областей гена *NDP* с последующим полноэкзомным секвенированием методом ВПС на платформе BGISEQ-500 с использованием парно-концевого чтения (2×100 п.н.) со средним покрытием не менее 179,0×. Для пробоподготовки использована методика селективного захвата участков ДНК MGIEasy Exome Capture V4, относящихся к кодирующим областям более чем 20 тыс. генов (59 Мб). Биоинформатический анализ проводился с использованием собственного программного обеспечения, разработанного для выявления как однонуклеотидных вариантов, так и вариаций числа копий, как описано ранее [8]. Дальнейшая фильтрация проводилась по функциональным последствиям и популяционным частотам, а также по клинической значимости.

Клинический диагноз установлен на основании комплексного офтальмологического обследования. Молекулярно-генетическое исследование выполнено в два последовательных этапа. Проведено исследование образца ДНК пациента на наличие мутации в гене *NDP* методом прямого автоматического секвенирования. В кодирующей последовательности и прилегающих экзон-интронных областях гена *NDP* патогенные или вероятно патогенные варианты не обнаружены. Следующим этапом выполнено полноэкзомное секвенирование методом ВПС с целью поиска патогенных генетических вариантов, ассоциированных с витреоретинальной дегенерацией и другой наследственной офтальмопатологией. Обнаружен редкий вариант нуклеотидной последовательности гена *HMCN1* в гетерозиготном состоянии: NM_031935.2(*HMCN1*):c.9571C>T, приводящий к замене аминокислоты p.(Arg3191Cys) в одном из иммуноглобулиновых доменов белка HMCN1 (домене Ig-like C2-type 30 — подобном иммуноглобулину 30-м домене типа C2) **(рисунок)**. Ген *HMCN1* кодирует крупный белок базальной мембраны гемицентин, выполняющий функцию поддержания полярности, стабилизации положения клеток и архитектуры межклеточных контактов [9]. Патогенные варианты нуклеотидной

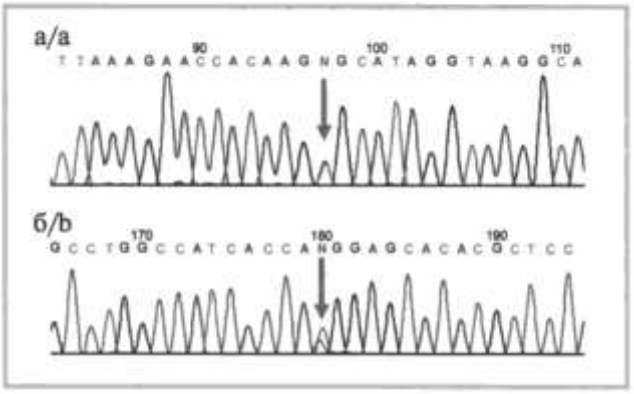

Результаты подтверждения найденных у пробанда вариантов нуклеотидной последовательности с помощью секвенирования по Сенгеру.

а — секвенограмма ДНК пациента, демонстрирующая вариант c.9571C>T в гене *HMCN1* в гетерозиготном состоянии; б — секвенограмма ДНК пациента, демонстрирующая вариант c.2930C>T в гене *NPHP4* в гетерозиготном состоянии. Красной стрелкой отмечено положение вариантов на рисунке.

Nucleotide sequence variants detected in the proband and confirmed using Sanger sequencing.

a — DNA sequence analysis of the patient demonstrating heterozygous variant c.9571C>T in the *HMCN1* gene; b — DNA sequence analysis of the patient demonstrating heterozygous variant c.2930C>T in the *NPHP4* gene. The red arrow indicates the location of the variants on the image.

последовательности гена *HMCN1* в гетерозиготном состоянии связаны с возрастной дегенерацией макулы 1 (OMIM #603075), которая у некоторых пациентов может сопровождаться отслойкой сетчатки. Вариант зарегистрирован в популяции здоровых индивидов; частота варианта в gnomAD [10] составляет 0,000035: он встретился на 10 аллелях из 281 384 изученных только в гетерозиготном состоянии, большая часть носителей варианта (6 из 10) — младше 50 лет. По данным базы RUSeq [11], в России частота аллеля составляет 0,0008826 (8 аллелей из 9064). Предсказательные алгоритмы оценивают вариант как повреждающий функцию. По совокупности данных обнаруженный вариант нуклеотидной последовательности следует рассматривать как вариант с неизвестным клиническим значением с уровнем значимости PM2, PP3, PP4. Однако, по данным литературы, возрастная дегенерация сетчатки манифестирует в более зрелом возрасте [12].

У пациента также обнаружено гетерозиготное носительство известного патогенного варианта нуклеотидной последовательности гена *NPHP4*: NM_015102.4(*NPHP4*):c.2930C>T, приводящего к замене аминокислоты в высококонсервативном положении p.(Thr977Met), зарегистрированного в базе HGMD [13] (CM178914), где он обнаружен при сочетании нефронофтиза с дистрофией сетчатки **(см. рисунок)**. Частота варианта в gnomAD составляет 0,0003581, он встретился на 100 аллелях из 279 232, один раз — в гомозиготном состоянии. В базе данных RUSeq зарегистрирован не был. Ген *NPHP4* кодирует один из белков-нефроцистинов, образующих мультифункциональные белковые комплексы, ассоциированные с цитоскелетом, он вовлечен в процессы сигнальной трансдукции [14, 15]. Белок NPHP4 регулирует развитие и поддержание функции нефронов, а также межклеточные контакты и передачу сигналов в эндотелии сосудов сетчатки. Биаллельные патогенные варианты в гене *NPHP4* ассоциированы с синдромом Сеньора—Локена 4-го типа (OMIM #266900), характеризующимся сочетанием нефронофтиза и пигментного ретинита, экссудативной витреоретинальной дегенерацией. Других вариантов в данном гене у пробанда не обнаружено.

Обсуждение

Пациенту мужского пола 17 лет с односторонним поражением сетчатки и предположительным диагнозом экссудативная витреоретинопатия / болезнь Коатса проведено комплексное клинико-генетическое обследование с применением полноэкзомного секвенирования методом ВПС. Обнаружены варианты нуклеотидной последовательности в двух разных геномных локусах: вариант неясного клинического значения c.9571C>T в гене *HMCN1*, приводящий к замене аминокислоты p.(Arg3191Cys), и описанный ранее патогенный вариант c.2930C>T в гене *NPHP4*, приводящий к замене аминокислоты в высококонсервативном положении p.(Thr977Met), — оба в гетерозиготном состоянии.

Случай, казалось бы, так и остался бы нерешенным, если бы не несколько объективных обстоятельств, которые заставляют считаться и с единственным найденным патогенным вариантом в гене *NPHP4*, биаллельные патогенные варианты в котором описаны у пациентов с синдромом Сеньора—Локена 4-го типа, и с редким генетическим вариантом с неясным клиническим значением в гене *HMCN1*, отвечающем за возрастную дистрофию макулы с аутосомно-доминантным типом наследования, которая может развиваться при неблагоприятном сочетании нескольких факторов риска [12].

До сегодняшнего дня роль модифицирующих генетических факторов продолжает изучаться и может быть оценена только в будущем. Очень вероятно, что два выявленных варианта способны усугублять функциональные последствия друг друга, действуя во взаимосвязанных регуляторных модулях. Известно, что белки NPHP4 и HMCN1 задействованы в регуляции и поддержании целостности гематоретинального барьера; кроме того, нефроцистин NPHP4 участвует в регуляции транспорта, осуществляемого соединительной ресничкой фоторецепторов.

Один из вариантов обнаружен в гене, кодирующем белок HMCN1, который является компонентом базальных мембран и участвует в белковых комплексах, формирующих межклеточные контакты, отвечая также за структурную целостность внеклеточного матрикса. Ген *HMCN1* экспрессируется в пигментном эпителии сетчатки и отвечает за нормальное состояние той части гематоретинального барьера, которая формируется клетками пигментного эпителия [16]. Второй вариант выявлен в гене, кодирующем белок NPHP4 и регулирующем целостность гематоретинального барьера со стороны эндотелия сосудов сетчатки. Ген *NPHP4* кодирует один из белков мультифункционального комплекса, ассоциированного с актином и структурами на основе микротрубочек. NPHP4 экспрессируется в слое фоторецепторов сетчатки в соединительной ресничке, которая осуществляет транспорт веществ между внутренним и наружным сегментами фоторецепторов [17]. Белок NPHP4 негативно регулирует сигнальный путь Hippo [18]. Hippo-YAP/TAZ в свою очередь контролирует пролиферацию эндотелиальных клеток сосудов, рост сосудов, формирование васкулярного барьера и процессы ремодуляции васкуляризации, а обнаруженный патогенный генетический вариант может активировать рост новых сосудов в сетчатке и приводить к нарушению гематоретинального барьера на уровне эндотелия сосудов.

Несмотря на то что второй патогенный вариант в гене *NPHP4* не обнаружен, выявленная в гетерозиготном состоянии мутация может приводить к снижению функции белка NPHP4. J. Hoefele и соавторы обосновали возможность дигенного и олигогенного механизма действия мутаций, которые затрагивают последовательности генов, кодирующих разные нефроцистины [19].

Патогенные варианты гена *NPHP4* могут служить и каузативными, и модифицирующими аллелями в спектре дистрофий сетчатки [20].

В пользу предполагаемой роли гена *NPHP4* в формировании экссудативной ретинопатии Коатса говорит известный ранее опубликованный случай сочетания синдрома Сеньора—Локена и болезни Коатса у одного пациента [21].

Предполагаемый механизм развития наблюдаемой клинической картины, скорее всего, затрагивает несколько уровней регуляции нормального развития и функционирования сетчатки и заключается в нарушении проницаемости гематоретинального барьера за счет снижения барьерной функции эндотелия сосудов сетчатки из-за изменений в гене *NPHP4* и за счет нарушения межклеточных контактов и целостности базальной мембраны пигментного эпителия сетчатки из-за изменений в гене *HMCN1*. Возможно, что в патогенезе играют роль дополнительные факторы, такие как инфильтрация макрофагами субретинального пространства и модификация экспрессии системы комплемента [22], которые могли бы усугублять исходно субклинические проявления единственной мутации в гене *NPHP4*. Возможно также, что внутриутробная гипоксия, описанная в анамнезе пациента, также спровоцировала неоваскуляризацию и дегенерацию сетчатки, весьма чувствительной к процессам нарушения нормального снабжения кислородом [23, 24].

Предполагаемые молекулярные механизмы патогенеза описываемого случая болезни Коатса, вероятно, напоминают известные механизмы развития дифференциально диагностируемых фенотипов. Эти механизмы заключаются в нарушении регуляции роста сосудов как при экссудативной витреоретинальной дегенерации 6-го типа (OMIM #616468), обусловленной мутациями в гене *ZNF408* (а в данном примере — в гене *NPHP4*), в нарушении целостности эпителия за счет разрушения межклеточных контактов и сигнальной трансдукции, как при экссудативной витреоретинальной дегенерации 5-го и 7-го типов (OMIM #613310, #617572), обусловленных мутациями в генах *TSPAN12* и *CTNNB* (в данном случае — в генах *NPHP4* и *HMCN1*), а также в нарушении регуляции сигнальных путей, задействованных в онкогенезе, как при ретинобластоме (в настоящем описании — сигнального пути Hippo).

Заключение

Олигогенное наследование при наследственных болезнях сетчатки — современная активно развивающаяся парадигма. Сочетание сразу несколько разных генетических факторов, вполне вероятно, может служить причиной развития болезни Коатса. Возможно, в дальнейшем будут получены функциональные доказательства или же описаны новые случаи сочетания этой патологии с вариантами в разных генах, отвечающих за нарушение гематоретинального барьера и/или гиперваскуляризации сетчатки. Однако не исключено также, что в развитии фенотипа задействованы и другие механизмы.

Исследование выполнено при финансировании грантом РФФИ №20-015-00061 и в рамках государственного задания Министерства образования и науки России.

Участие авторов:
Концепция и дизайн исследования: Т.В., Н.П., В.К., А.М.
Сбор и обработка материала: Р.З., В.К., А.М., Т.В., И.К., С.А., Ф.К., Д.П.
Написание текста: Т.В.
Редактирование: А.М., Р.З., В.К., Т.В., С.К.

Авторы заявляют об отсутствии конфликта интересов.
The authors declare no conflicts of interest.

ЛИТЕРАТУРА/REFERENCES

1. Shields JA, Shields CL. Review: coats disease: the 2001 LuEsther T. Mertz lecture. *Retina*. 2002;22(1):80-91. https://doi.org/10.1097/00006982-200202000-00014
2. Kase S, Rao NA, Yoshikawa H, Fukuhara J, Noda K, Kanda A, et al. Expression of vascular endothelial growth factor in eyes with Coats' disease. *Invest Ophthalmol Vis Sci*. 2013;54(1):57-62. https://doi.org/10.1167/iovs.12-10613
3. Haik BG. Advanced Coats' disease. *Trans Am Ophthalmol Soc*. 1991;89: 371-476.
4. Duke JR. Pseudoglioma in children: aspects of clinical and pathological diagnosis. *South Med J*. 1958;51(6):754-759. https://doi.org/10.1097/00007611-195806000-00013
5. Marakhonov AV, Mishina IA, Kadyshev VV, Repina SA, Shurygina MF, Shchagina OA, et al. Prenatal diagnosis of Norrie disease after whole exome sequencing of an affected proband during an ongoing pregnancy: a case report. *BMC Med Genet*. 2020;21(suppl 1):156. https://doi.org/10.1186/s12881-020-01093-z
6. Black GC, Perveen R, Bonshek R, Cahill M, Clayton-Smith J, Lloyd IC, et al. Coats' disease of the retina (unilateral retinal telangiectasis) caused by somatic mutation in the NDP gene: a role for norrin in retinal angiogenesis. *Hum Mol Genet*. 1999;8(11):2031-2035. https://doi.org/10.1093/hmg/8.11.2031
7. De Blauwe A, Van Ginderdeuren R, Casteels I. Bilateral Coats' disease with unusual presentation — a case report. *Bull Soc Belge Ophtalmol*. 2005;(295): 35-39.

8. Marakhonov AV, Voskresenskaya AA, Ballesta MJ, Konovalov FA, Vasilyeva TA, Blanco-Kelly F, et al. Expanding the phenotype of CRYAA nucleotide variants to a complex presentation of anterior segment dysgenesis. *Orphanet J Rare Dis*. 2020;15(1):207. https://doi.org/10.1186/s13023-020-01484-8

9. Xu X, Dong C, Vogel BE. Hemicentins assemble on diverse epithelia in the mouse. *J Histochem Cytochem*. 2007;55(2):119-126. https://doi.org/10.1369/jhc.6A6975.2006

10. Karczewski KJ, Francioli LC, Tiao G, Cummings BB, Alfoldi J, Wang Q, et al. The mutational constraint spectrum quantified from variation in 141,456 humans. *Nature*. 2020;581(7809):434-443. https://doi.org/10.1038/s41586-020-2308-7

11. Barbitoff YA, Khmelkova DN, Pomerantseva EA, Slepchenkov AV, Zubashenko NA, Mironova IV, et al. Expanding the Russian allele frequency reference via cross-laboratory data integration: insights from 6,096 exome samples. *medRxiv*. 2021. https://doi.org/2021.11.02.21265801

12. Deangelis MM, Silveira AC, Carr EA, Kim IK. Genetics of age-related macular degeneration: current concepts, future directions. *Semin Ophthalmol*. 2011;26(3):77-93. https://doi.org/10.3109/08820538.2011.577129

13. Stenson PD, Mort M, Ball EV, Evans K, Hayden M, Heywood S, et al. The Human Gene Mutation Database: towards a comprehensive repository of inherited mutation data for medical research, genetic diagnosis and next-generation sequencing studies. *Hum Genet*. 2017;136(6):665-677. https://doi.org/10.1007/s00439-017-1779-6

14. Burckle C, Gaude HM, Vesque C, Silbermann F, Salomon R, Jeanpierre C, et al. Control of the Wnt pathways by nephrocystin-4 is required for morphogenesis of the zebrafish pronephros. *Hum Mol Genet*. 2011; 20(13):2611-2627. https://doi.org/10.1093/hmg/ddr164

15. Sang L, Miller JJ, Corbit KC, Giles RH, Brauer MJ, Otto EA, et al. Mapping the NPHP-JBTS-MKS protein network reveals ciliopathy disease genes and pathways. *Cell*. 2011;145(4):513-528. https://doi.org/10.1016/j.cell.2011.04.019

16. Schultz DW, Klein ML, Humpert AJ, Luzier CW, Persun V, Schain M, et al. Analysis of the ARMD1 locus: evidence that a mutation in HEMICENTIN-1 is associated with age-related macular degeneration in a large family. *Hum Mol Genet*. 2003;12(24):3315-3323. https://doi.org/10.1093/hmg/ddg348

17. Dharmat R, Eblimit A, Robichaux MA, Zhang Z, Nguyen TT, Jung SY, et al. SPATA7 maintains a novel photoreceptor-specific zone in the distal connecting cilium. *J Cell Biol*. 2018;217(8):2851-2865. https://doi.org/10.1083/jcb.201712117

18. Habbig S, Bartram MP, Muller RU, Schwarz R, Andriopoulos N, Chen S, et al. NPHP4, a cilia-associated protein, negatively regulates the Hippo pathway. *J Cell Biol*. 2011;193(4):633-642. https://doi.org/10.1083/jcb.201009069

19. Hoefele J, Wolf MT, O'Toole JF, Otto EA, Schultheiss U, Deschenes G, et al. Evidence of oligogenic inheritance in nephronophthisis. *J Am Soc Nephrol*. 2007;18(10):2789-2795. https://doi.org/10.1681/ASN.2007020243

20. Davis EE, Zhang Q, Liu Q, Diplas BH, Davey LM, Hartley J, et al. TTC21B contributes both causal and modifying alleles across the ciliopathy spectrum. *Nat Genet*. 2011;43(3):189-196. https://doi.org/10.1038/ng.756

21. Schuman JS, Lieberman KV, Friedman AH, Berger M, Schoeneman MJ. Senior-Loken syndrome (familial renal-retinal dystrophy) and Coats' disease. *Am J Ophthalmol*. 1985;100(6):822-827. https://doi.org/10.1016/s0002-9394(14)73374-4

22. Luo C, Zhao J, Madden A, Chen M, Xu H. Complement expression in retinal pigment epithelial cells is modulated by activated macrophages. *Exper Eye Res*. 2013;112:93-101. https://doi.org/10.1016/j.exer.2013.04.016

23. Blasiak J, Petrovski G, Vereb Z, Facsko A, Kaarniranta K. Oxidative stress, hypoxia, and autophagy in the neovascular processes of age-related macular degeneration. *BioMed Res Int*. 2014;2014:768026. https://doi.org/10.1155/2014/768026

24. Гурко Т.С., Гойдин А.П. Клинические особенности и лечение ретинита Коатса. *Вестник Тамбовского университета. Серия: естественные и технические науки*. 2017;22(4):638-642.
Gurko TS, Goydin AP. Clinical picture and treatment of Coats' retinitis. *Vestnik Tambovskogo universiteta. Seriya: estestvennyye i tekhnicheskiye nauki*. 2017;22(4):638-642 (In Russ.). https://doi.org/10.20310/1810-0198-2017-22-4-638-642

Поступила 15.02.2022
Received 15.02.2022
Принята к печати 17.04.2022
Accepted 17.04.2022

Вестник офтальмологии
2023, Т. 139, №1, с. 75-79
https://doi.org/10.17116/oftalma202313901175

Russian Annals of Ophthalmology =
Vestnik Oftal'mologii 2023, vol. 139, №1, pp. 75-79
https://doi.org/10.17116/oftalma202313901175

Глубокая передняя послойная кератопластика при экструзии неполного интрастромального кольца (клиническое наблюдение)

© В.М. ШЕЛУДЧЕНКО, Г.А. ОСИПЯН, Х. ХРАЙСТИН, Р.А. ДЖАЛИЛИ, А.К. АБУКЕРИМОВА

ФГБНУ «Научно-исследовательский институт глазных болезней им. М.М. Краснова», Москва, Россия

РЕЗЮМЕ

Для коррекции структурных изменений роговицы и повышения остроты зрения при кератоконусе (КК) применяют роговичные сегменты (РС) различной формы. Наиболее серьезными осложнениями данной технологии являются развитие инфекции, врастание сосудов и экструзии сегмента. Пациентке 44 лет через 5 лет после имплантации РС в виде незамкнутого кольца с экструзией РС до 30%, врастанием сосудов в роговицу и корнеальным синдромом была проведена глубокая передняя послойная кератопластика (ГППК). Применена непоэтапная техника: иссечение свободной части РС, удаление оставшейся части РС, иссечение корнеального слоя трепаном 8,5 мм на 80% толщины роговицы, пневмодиссекция стромы до десцеметовой мембраны, удаление оставшейся стромы на подушке из вискоэластика, укладка и шовная фиксация донорского трансплантата. Послеоперационный период — без осложнений, трансплантат оставался прозрачным при сроке наблюдения до 12 мес. Некорригированная острота зрения увеличилась с 0,01 до 0,4, корригированная острота зрения — с 0,3 до 0,7. Количество эндотелиальных клеток снизилось незначительно: с 2980 до 2670 кл/мм^2 (на 10,4%). Данный клинический случай демонстрирует, что ГППК при экструзии РС в виде неполного кольца и врастании сосудов может являться надежным способом дальнейшей реабилитации пациента.

Ключевые слова: *роговица, кератоконус, интрастромальные корнеальные сегменты, неполное корнеальное кольцо, осложнения, экструзия, глубокая передняя послойная кератопластика.*

ИНФОРМАЦИЯ ОБ АВТОРАХ:
Шелудченко В.М. — e-mail: scotoma@mail.ru; https://orcid.org/0000-0001-5958-3018
Осипян Г.А. — https://orcid.org/0000-0002-1056-4331
Храйстин Х. — https://orcid.org/0000-0001-6837-8008
Джалили Р.А. — https://orcid.org/0000-0002-4126-7276
Абукеримова А.К. — https://orcid.org/0000-0002-2245-6346
Автор, ответственный за переписку: Джалили Рубаба Али кызы — e-mail: rubgam@mail.ru

КАК ЦИТИРОВАТЬ:
Шелудченко В.М., Осипян Г.А., Храйстин Х., Джалили Р.А., Абукеримова А.К. Глубокая передняя послойная кератопластика при экструзии неполного интрастромального кольца (клиническое наблюдение). *Вестник офтальмологии.* 2023;139(1):75–79. https://doi.org/10.17116/oftalma202313901175

Deep anterior lamellar keratoplasty in extrusion of an incomplete intrastromal corneal ring segment (clinical observation)

© V.M. SHELUDCHENKO, G.A. OSIPYAN, KH. KHRAYSTIN, R.A. DZHALILI, A.K. ABUKERIMOVA

Krasnov Research Institute of Eye Diseases, Moscow, Russia

ABSTRACT

Intrastromal corneal ring segments (ICRS) of in various shapes are used to correct structural changes in the cornea and improve visual acuity in keratoconus (KC). The most serious complications of the technology infection, vascular ingrowth, and extrusion. In this study a 44-year-old patient underwent deep anterior lamellar keratoplasty (DALK) 5 years after implantation of ICRS in the shape of an incomplete ring to treat its extrusion of up to 30%, vascular ingrowth into the cornea and corneal syndrome. The following DALK technique was used: excision of the free part of the corneal segment, removal of the remaining part of the corneal segment, excision of 80% of thickness of the corneal block with a 8.5-mm trepan, pneumatic dissection of the stroma down to the Descemet membrane (DM), removal of the remaining stroma on the viscoelastic pillow, laying and suture fixation of the donor graft. There were no complications during the postoperative period, the graft remained transparent for up to 10 months. Uncorrected visual acuity (UCVA) increased from 0.01 to 0.4, best corrected visual acuity (BCVA) increased from 0.3 to 0.7. The number of endothelial cells decreased from 2980 to 2670 cells/mm^2 (10.4%). This clinical case demonstrates that DALK surgery can be a reliable method of patient rehabilitation in cases of extrusion of ICRS in the shape of an incomplete ring and vascular ingrowth.

Keywords: *cornea, keratoconus, intrastromal corneal ring segments, incomplete corneal ring, complications, extrusion, deep anterior lamellar keratoplasty.*

INFORMATION ABOUT THE AUTHORS:
Sheludchenko V.M. — e-mail: scotoma@mail.ru; https://orcid.org/0000-0001-5958-3018
Osipyan G.A. — https://orcid.org/0000-0002-1056-4331

Khraystin Kh. — https://orcid.org/0000-0001-6837-8008
Dzhalili R.A. — https://orcid.org/0000-0002-4126-7276
Abukerimova A.K. — https://orcid.org/0000-0002-2245-6346
Corresponding author: Dzhalili R.A. — e-mail: rubgam@mail.ru

TO CITE THIS ARTICLE:
Sheludchenko VM, Osipyan GA, Khraystin Kh, Dzhalili RA, Abukerimova AK. Deep anterior lamellar keratoplasty in extrusion of an incomplete intrastromal corneal ring segment (clinical observation). *Russian Annals of Ophthalmology = Vestnik oftal'mologii*. 2023;139(1):75–79. (In Russ.). https://doi.org/10.17116/oftalma202313901175

История имплантации роговичных сегментов насчитывает более 20 лет. Методика постоянно претерпевает изменения, связанные как с технологией проведения операции, так и с использованием роговичных сегментов (РС), имеющих различные параметры и форму [1, 2].

Интрастромальная кератопластика с использованием РС из полиметилметакрилата является одним из распространенных методов коррекции кератэктазий, особенно при кератоконусе (КК). Могут использоваться РС в виде двух полуколец равного или неравного диаметра, а также в виде неполного и полного кольца различного сечения [3, 4].

Механизм изменения кривизны роговицы при имплантации сегментов и колец при этом основан на так называемом законе толщины Барракера. Суть его заключается в том, что при интрастромальном дополнении определенного объема материала в парацентральные и периферические отделы роговицы происходит ее «уплощение» и, как следствие, ослабление рефракции в центральной оптической зоне [5]. Есть единичные работы, посвященные имплантации полных колец для коррекции миопии [6].

Имплантация РС улучшает рефракционные и топографические параметры роговицы, однако она никак не влияет на сдерживание прогрессирования эктазии. При этом имеется ряд осложнений как интраоперационных, так и послеоперационных. Среди возможных послеоперационных осложнений стоит выделить смещения и экструзию сегментов [7—9], воспалительные проявления (кератит, язва) [10—14], асептический некроз роговицы над РС [15] и др. [16].

Для устранения экструзии РС могут применяться погружные швы, если это возможно, либо РС могут быть удалены или заменены, например, на аллотрансплантат [17, 18]. Безуспешность процедур сохранения РС все равно приводит к использованию более радикального метода — глубокой передней послойной кератопластики (ГППК) [19].

В настоящем сообщении представлен случай ГППК при РС в форме неполного кольца (тип Ferrara Ring 5,5 мм 355°) при осложнении в виде его дислокации с экструзией и врастанием новообразованных сосудов.

Клиническое наблюдение

Пациентка М., 1976 года рождения, в ноябре 2020 г. обратилась в ФГБНУ «НИИ глазных болезней» с жалобами на снижение зрения, чувство инородного тела, жжение, слезотечение, дискомфорт в левом глазу. Из анамнеза: с 15 лет миопия высокой степени (9,0 дптр) на обоих глазах. Диагноз КК впервые поставлен в 2011 г. В 2014 г. по причине прогрессирования КК проведена имплантация РС в виде неполного кольца (тип Ferrara Ring 5,5 мм 355°) на обоих глазах. В раннем послеоперационном периоде пациентка отметила повышение как некорригированной (НКОЗ), так и корригированной (КОЗ) остроты зрения. Через 2 мес после имплантации РС зрение на левом глазу стало снижаться, наряду с этим появились жалобы на блики, двоение предметов, а также ухудшение зрения в вечернее и ночное время суток.

При обращении в наше учреждение помимо стандартных офтальмологических исследований (биомикроскопия, визометрия, рефрактометрия, тонометрия) была проведена оптическая когерентная томография (ОКТ) переднего отрезка глаза для определения толщины роговицы и локализации РС **(рис. 1)**. Пациентке был поставлен диагноз: состояние после имплантации РС; частичная экструзия РС в левом глазу. При биомикроскопии роговицы левого глаза выявлена дислокация и экструзия РС на треть длины, остальная часть находилась в поверхностных слоях стромы неравномерно. Кроме этого, отмечались рост новообразованных сосудов и частичный лизис стромы в области кольца **(рис. 2)**. На момент обращения НКОЗ левого глаза составила 0,01, КОЗ (sph +1,5, cyl −7,0, ax 40) — 0,3. При этом толщина роговицы в самой тонкой зоне, по данным ОКТ, была равна 346 мкм, в периферической зоне — более 415 мкм. Плотность клеток эндотелия — 2980 кл/мм^2. Толщина роговицы под РС — 155 мкм. Учитывая дислокацию и экструзию РС на значительном протяжении, а также деструктивные изменения передних слоев роговицы, врастание сосудов, пациентке была предложена операция ГППК с предварительным удалением РС. Основной мотивацией к непоэтапной процедуре для нас был значительный лизис передних слоев роговицы с сохраняющимися воротами для инфекции.

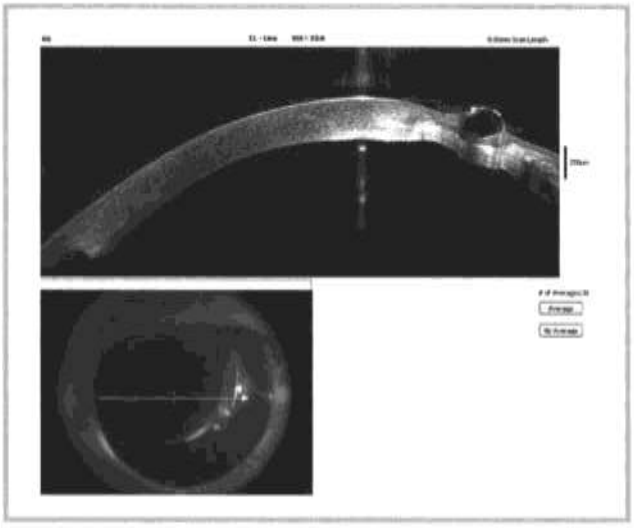

Рис. 1. **ОКТ-изображения переднего отрезка левого глаза пациентки *М*.**

Расположение роговичного сегмента в слоях роговицы с экструзией переднего края.

Fig. 1. **OCT images of the anterior eye segment of the left eye of patient *M*.**

Location of the corneal segment in the layers of the cornea with protrusion of its anterior edge.

Рис. 2. **Биомикроскопическая картина левого глаза пациентки *М*.**

Частичная экструзия интрастромального неполного кольца. Стрелкой указана зона экструзии РС.

Fig. 2. **Biomicroscopic picture of the left eye of patient *M*.**

Partial extrusion of the incomplete ring segment. The arrow indicates the ICRS extrusion zone.

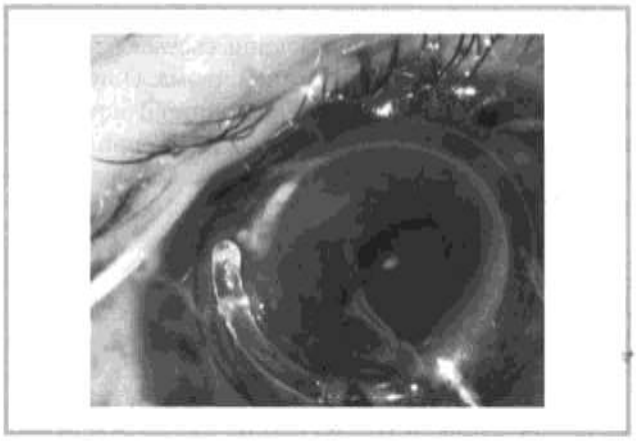

Рис. 3. **Интраоперационная фотография левого глаза пациентки *М*.**

Этап удаления интрастромального неполного кольца.

Fig. 3. **Intraoperative photograph of the left eye of patient *M*.**

Stage of removing the incomplete ring segment.

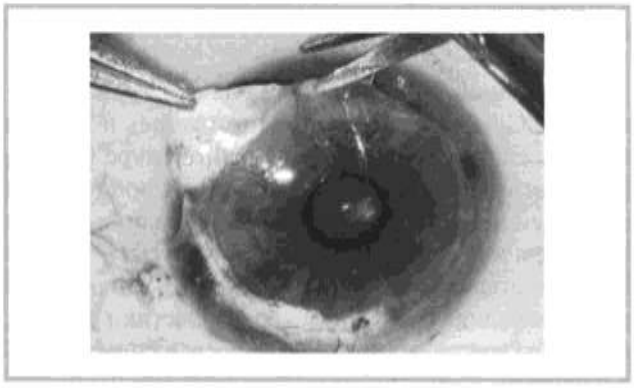

Рис. 4. **Интраоперационная фотография левого глаза пациентки *М*.**

Этап удаления стромальной ткани.

Fig. 4. **Intraoperative photograph of the left eye of patient *M*.**

Stage of removing stromal tissue.

Техника операции. После обработки операционного поля и наложения векорасширителя ножницами отсекли часть кольца, расположенную свободно снаружи на роговице. Далее роговичным пинцетом удалили оставшуюся часть РС **(рис. 3)**. Вакуумным трепаном Barron (диаметр 8,5 мм) выполнили неполный рез в роговице на глубину 375 мкм, что составило около 80% толщины. Круглым ножом отсепаровали и удалили верхний слой роговицы. Канюлей (25G) произведена пневмодиссекция десцеметовой мембраны (ДМ) от стромы. Алмазным ножом для парацентеза создали доступ в полость между стромой и ДМ. После введения вязкого когезивного вискоэластика (Amvisc) в созданный доступ роговичными ножницами иссекли строму по краю трепанации и удалили **(рис. 4)**. Полученное ложе промыли раствором BSS. С консервированного в среде Борзенка—Мороз роговично-склерального лоскута, в котором предварительно была удалена ДМ, пробойником Barron (диаметр 8,5 мм) выкроен роговичный диск и уложен на подготовленное ложе в роговице реципиента. Сформированный трансплантат фиксирован вначале узловыми, затем непрерывным швом (нейлон 10/00) с последующим удалением узловых швов. Под конъюнктиву введен раствор дексазона и антибиотик в объеме 0,3 мл.

Операция и послеоперационный период прошли без осложнений. Полная эпителизация роговицы наступила на 5-е сутки после операции. Через 12 мес после операции трансплантат оставался прозрачным **(рис. 5)**, НКОЗ составила 0,4, КОЗ (cyl –2,25, ax 70) — 0,7. Плотность эндотелиальных клеток снизилась до 2670 кл/мм^2.

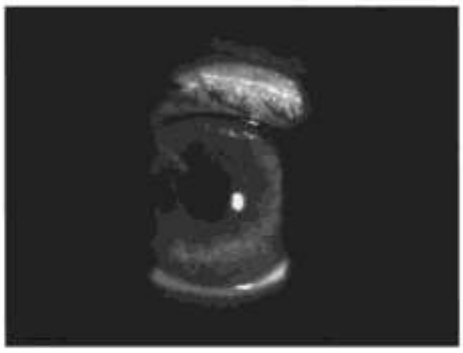

Рис. 5. **Биомикроскопическая картина левого глаза пациентки М. через 10 мес после операции ГППК.**

Прозрачное приживление трансплантата.

Fig. 5. **Biomicroscopic picture of the left eye of patient M. 10 months after DALK surgery.**

Transparent engraftment of the graft.

Обсуждение

Показания к применению ГППК в случае осложнений РС, которых мы придерживались в данном клиническом случае, описаны в литературе [20, 21]. Кроме этого имеются и другие подходы при наличии осложнений после имплантации РС. В одних случаях возможна их реимплантация [22], в других — замена на алломатериал (операция БЛОК) [23] или переход на более радикальные виды кератопластики (ГППК, сквозная кератопластика). Работ, посвященных ГППК в случае осложнений при РС в виде незамкнутого кольца, нам не встретилось. В изученном литературном материале в основном обсуждается техника проведения ГППК. Так, если экструзия РС незначительна или показаниями к операции ГППК служат другие причины (без экструзии), то трепанацию производят единым блоком, не удаляя РС предварительно. Это возможно, если РС располагается от ДМ не менее чем в 150 мкм, стромальный объем для удаления трепаном составляет 80% толщины и РС попадает в этот объем [20]. В нашем случае значительная часть РС (около 30%) находилась в свободном состоянии на роговице, и поэтому технически трепанацию единым блоком провести было затруднительно. Требовалось предварительное удаление сегмента и его остатков. Примечателен тот факт, что практически полное кольцо РС также способно смещаться за границы стромы, что выглядело весьма неожиданно в сравнении с короткими сегментами. И самым важным фактором в описываемом случае было то обстоятельство, что кератомаляция и риск инфицирования роговицы были настолько значительны, что не оставляли времени на поэтапность процедур и формирование паузы для создания более благоприятных хирургических условий. В результате был получен эффективный сохранный результат, а доля потери эндотелиальных клеток через 12 мес находилась на уровне величин, представленных в работах, в которых описывалась ГППК с благоприятным исходом [19, 20].

Заключение

Несмотря на то что технология РС при коррекции деформаций роговицы при КК дает эффективный пролонгированный результат, могут развиваться осложнения в виде экструзии РС, врастания сосудов и прогрессирования иррегулярного астигматизма. Описанный нами клинический случай демонстрирует одномоментный более радикальный подход (ГППК) при экструзии роговичного неполного кольца, резко выраженной кератомаляции и риске инфекционных осложнений.

Участие авторов:
Концепция и дизайн исследования: В.Ш., Г.О.
Сбор и обработка материала: Г.О., Р.Д., Х.Х., А.А.
Статистическая обработка данных: Г.О., Р.Д., Х.Х., А.А.
Написание текста: В.Ш., Г.О., Р.Д.
Редактирование: В.Ш., Г.О., Р.Д.

Авторы заявляют об отсутствии конфликта интересов.
The authors declare no conflict to interest.

ЛИТЕРАТУРА/REFERENCES

1. Vega-Estrada A, Alio JL. The use of intracorneal ring segments in keratoconus. *Eye Vision*. 2016;3(8):1-7. https://doi.org/10.1186/s40662-016-0040-z
2. Colin J, Cochener B, Savary G, Malet F. Correcting keratoconus with intracorneal rings. *J Cataract Refract Surg*. 2000;26:1117-1122. https://doi.org/10.1016/s0886-3350(00)00451-x
3. Peris-Martinez C, Gisbert IG. Random implantation of asymmetric intracorneal rings. Hindawi Publishing Corporation. *Case Rep Ophthalmol Med*. 2014;2014:839359. https://doi.org/10.1155/2014/839359
4. Daxer A. Biomechanics of Corneal Ring Implants. *Cornea*. 2015;34:1493-1498. https://doi.org/10.1097/ICO.0000000000000591
5. Assil KK, Barrett AM, Fouraker BD, et al. One-year results of the intrastromal corneal ring in nonfunctional human eyes. *Arch Ophthalmol*. 1995; 113:159-167. https://doi.org/10.1001/archopht.1995.01100020041026
6. Jadidi K, Nejat F, Mosavi SA, Nadery M, Katiraee A, Janani L, Aghmollaei H. Full-ring Intrastromal Corneal Implantation for Correcting High Myopia in Patients with Severe Keratoconus. *Med Hypothesis Discov Innov Ophthalmol*. 2016;5(3):89-95.
7. Coskunseven E, Kymionis G, Tsiklis N, et al. One-Year Results of Intrastromal Corneal Ring Segment Implantation (KeraRing) using Femtosecond Laser in Patients with Keratoconus. *Am J Ophthalmol*. 2008;145(5):775-779. https://doi.org/10.1016/j.ajo.2007.12.022
8. Kymionis GD, Grentzelos MA, Diakonis VF, et al. Nine-Year Follow-Up of Intacs Implantation for Keratoconus. *Open Ophthalmol J*. 2009;3:77-81. https://doi.org/10.2174/1874364100903010077
9. Pinero DP, Alio JL. Intracorneal ring segments in ectatic corneal disease a review. *Clin Exper Ophthalmol*. 2010;38(2):154-167. https://doi.org/10.1111/j.1442-9071.2010.02197.x

10. Bourcier T, Borderie V, Laroche L. Late bacterial keratitis after implantation of intrastromal corneal ring segments. *Journal of Cataract and Refractive Surgery*. 2003;29:407-409. https://doi.org/10.1016/s0886-3350(02)01484-0
11. Galvis V, Tello A, Delgado J, et al. Late bacterial keratitis after intracorneal ring segments (Ferrara ring) insertion for keratoconus. *Cornea*. 2007;26(10): 1282-1284. https://doi.org/10.1097/ICO.0b013e3181506142
12. Hashemi H, Ghaffari R, Mohammadi M, et al. Microbial keratitis after INTACS implantation with loose suture. *J Refract Surg*. 2008;24:551-552. https://doi.org/10.3928/1081597X-20080501-17
13. Hofling-Lima AL, Branco BC, Romano AC, et al. Corneal infections after implantation of intracorneal ring segments. *Cornea*. 2004;23:547-549. https://doi.org/10.1097/01.ico.0000126434.95325.24
14. Shehadeh-Masha'our R, Modi N, Barbara A, Garzozi HJ. Keratitis after implantation of intrastromal corneal ring segments. *J Cataract Refract Surg*. 2004;30:1802-1804. https://doi.org/10.1016/j.jcrs.2004.01.034
15. Kugler LJ, Hill S, Sztipanovits D, et al. Corneal melt of incisions overlying corneal ring segments: case series and literature review. *Cornea*. 2011;30(9): 968-971. https://doi.org/10.1097/ICO.0b013e3182031ca0
16. Mounir A, Radwan G, Farouk MM, Mostafa EM. Femtosecond-assisted intracorneal ring segment complications in keratoconus: from novelty to expertise. *Clin Ophthalmol*. 2018;12:957-964. https://doi.org/10.2147/OPTH.S166538.
17. Oatts JT, Savar L, Hwang DG. Late extrusion of intrastromal corneal ring segments: A report of two cases. *Am J Ophthalmol Case Rep*. 2017;8:67-70. https://doi.org/10.1016/j.ajoc.2017.10.004
18. Daouda RC, Sammouha FK, Babana TA, Warrakb JE, Warraka EL. Allogenic corneal tissue transplantation in substitution for extruded intracorneal rings: A case series. *Journal Français d'Ophtalmologie*. 2019;42:1090-1093. https://doi.org/10.1016/j.jfo.2019.05.028.
19. Maharana PK, Agarwal K, Jhanji V, Vajpayee RB. Deep Anterior Lamellar Keratoplasty for Keratoconus: A Review. *Eye Contact Lens*. 2014;40:382-389. https://doi.org/10.1097/ICL.0000000000000076.
20. Ravera V, Bovone C, Scorcia V, D'Angelo S, Busin M. Deep Anterior Lamellar Keratoplasty in Eyes with Intrastromal Corneal Ring Segments. *Cornea*. 2019;38:642-644. https://doi.org/10.1097/ICO.0000000000001906
21. Waizel MV, Elalfy M, Thabit A, Hamada S, Pruente C, Scholl HPN, Gatzioufas Z. Successful Big Bubble-Assisted Deep Anterior Lamellar Keratoplasty in a Patient with Intracorneal Ring Segments and Previous Corneal Collagen Cross-Linking for Keratoconus. *Klinische Monatsblätter für Augenheilkunde*. 2019;236:379-381. https://doi.org/10.1055/a-0859-6849
22. Измайлова С.Б., Малюгин Б.Э., Пронкина С.А., Мерзлов Д.Е., Поручикова Е.П. Тактика лечения и исходы осложнений имплантации роговичных сегментов при кератэктазиях различного генеза. *Офтальмохирургия*. 2014;(2):16-23.
Izmailova SB, Malyugin BE, Pronkina SA, Merzlov DE, Poruchikova EP. Treatment tactics and outcomes of complications in implantation of corneal segments for keratectasia of various genesis. *Oftal'mokhirurgiya*. 2014;(2):16-23. (In Russ.).
23. Осипян Г.А., Шелудченко В.М., Юсеф Ю.Н., Храйстин Х. Бандажная лечебно-оптическая кератопластика при кератоконусе после перенесенной ранее имплантации интрастромальных роговичных сегментов. *Российский общенациональный офтальмологический форум*. 2019;16(3): 192-195.
Osipyan GA, Sheludchenko VM, Yusef NYu, Khraistin Kh. Bandage therapeutic-optical keratoplasty in keratoconus patients after intrastromal corneal segments implantation. *Rossiiskii obshchenatsional'nyi oftal'mologicheskii forum*. 2019;16(3):192-195. (In Russ.). https://doi.org/10.18008/1816-5095-2019-3-283-288

Поступила 12.05.2022
Received 12.05.2022
Принята к печати 27.06.2022
Accepted 27.06.2022

Вестник офтальмологии
2023, Т. 139, №1, с. 80-86
https://doi.org/10.17116/oftalma202313901180

Russian Annals of Ophthalmology =
Vestnik Oftal'mologii 2023, vol. 139, №1, pp. 80-86
https://doi.org/10.17116/oftalma202313901180

Крупные инородные тела глазницы и верхнечелюстной пазухи (клиническое наблюдение)

© М.Б. ГУШИНА[1, 2], Р.О. ДАМИНОВ[1], Д.С. АФАНАСЬЕВА[3], А.Э. ПОНОМАРЕВ[1]

[1]ФГБУ НМИЦ «Центральный научно-исследовательский институт стоматологии и челюстно-лицевой хирургии» Минздрава России, Москва, Россия;
[2]ФГАУ «НМИЦ «МНТК "Микрохирургия глаза" им. акад. С.Н. Федорова»» Минздрава России, Калужский филиал, Калуга, Россия;
[3]БУЗОО «Клиническая офтальмологическая больница им. В.П. Выходцева», Омск, Россия

РЕЗЮМЕ

Травма глаза удивляет многообразием клинической картины и бросает вызов специалистам, стремящимся устранить ее последствия с максимально благоприятным для пациента результатом. Представлен клинический случай пациентки с диагнозом: «рубцовая деформация свободного края и трихиаз верхнего века в области наружного угла глаза, кератопатия, энофтальм слева; посттравматический дефект нижней стенки орбиты; множественные инородные тела орбиты и гайморовой пазухи слева». При обследовании пациентки использовались общие офтальмологические методы диагностики, дополненные выполнением мультиспиральной компьютерной томографии с трехмерной реконструкцией. Хирургическая тактика подразумевала совместную работу врача-офтальмолога, оториноларинголога и челюстно-лицевого хирурга. Первым этапом выполнены частичное устранение рубцовой деформации латеральных отделов свободного края верхнего века с иссечением его фрагмента, устранение трихиаза и наружная кантопластика. Вторым этапом специализированной многопрофильной хирургической бригадой было выполнено удаление множественных инородных тел глазницы и гайморовой пазухи слева комбинированным субцилиарным и эндоназальным эндоскопическим доступом с замещением дефекта нижней стенки левой орбиты костным аутотрансплантатом с нижней челюсти. Пациентам, получившим травму орбитальной области, при первичном обращении целесообразно проводить обследование с применением лучевых методов диагностики с целью выявления скрытых повреждений. При выборе тактики лечения следует учитывать характер повреждений и необходимость привлечения врачей смежных специальностей. Пациентов необходимо информировать о том, что не всегда представляется возможным в полной мере устранить возникшие в результате травмы деформации и дефекты.

Ключевые слова: *гигантское инородное тело орбиты, рентгеноконтрастное инородное тело, костный аутотрансплантат нижней челюсти, дефект стенки глазницы, трихиаз.*

ИНФОРМАЦИЯ ОБ АВТОРАХ:
Гушина М.Б. — e-mail: mbg1411@yandex.ru; https://orcid.org/0000-0003-1134-8064
Даминов Р.О. — e-mail: r_daminov@yahoo.com; https://orcid.org/0000-0002-8963-6739
Афанасьева Д.С. — e-mail: ada-tomsk@yandex.ru; https://orcid.org/0000-0001-6950-6497
Пономарев А.Э. — e-mail: ponomarev_100@list.ru; https://orcid.org/0000-0001-9659-8753
Автор, ответственный за переписку: Афанасьева Дарья Сергеевна — e-mail: ada-tomsk@yandex.ru

КАК ЦИТИРОВАТЬ:
Гушина М.Б., Даминов Р.О., Афанасьева Д.С., Пономарев А.Э. Крупные инородные тела глазницы и верхнечелюстной пазухи (клиническое наблюдение). *Вестник офтальмологии.* 2023;139(1):80–86. https://doi.org/10.17116/oftalma202313901180

Large foreign bodies inside the orbit and maxillary sinus (clinical observation)

© M.B. GUSHCHINA[1, 2], R.O. DAMINOV[1], D.S. AFANASYEVA[3], A.E. PONOMAREV[1]

[1]Central Research Institute of Dental and Maxillofacial Surgery, Moscow, Russia;
[2]Kaluga branch of S.N. Fedorov National Medical Research Center «MNTK «Eye Microsurgery», Kaluga, Russia;
[3]V.P. Vyhodtsev Clinical Eye Hospital, Omsk, Russia

ABSTRACT

The great variety of orbital traumas can surprise and challenge specialists attempting to cure its consequences with the best possible outcome. This article presents a clinical case of a patient diagnosed with cicatricial deformity of the free edge and trichiasis of the upper eyelid in the lateral angle area, keratopathy, enophthalmos on the left side; posttraumatic defect of the inferior orbital wall; multiple foreign bodies in the orbit and maxillary sinus on the left side. Patient examination included conventional ophthalmological study methods, as well as multislice computed tomography with 3D-reconstruction. Surgical treatment required involvement of an ophthalmologist, an otorhinolaryngologist and a maxillofacial surgeon. The first stage of surgical treatment addressed the deformity of the lateral part of the upper eyelid margin including resection of its fragment, trichiasis surgery, and lateral canthoplasty. In the second stage, the multidisciplinary team of surgeons removed foreign bodies through combined subciliary and endonasal access with placement of a mandibular autograft onto the inferior orbital wall. Radiological examination should be done in all patients with trauma to the orbital area in order to detect latent injuries. When choosing a treatment strategy, specialists should be aware of trauma complicity and necessity to enlist a multidisciplinary medical team. Patients should be informed that sometimes the consequences of the trauma may not be treated completely.

Keywords: *large foreign body in the orbit, radiopaque foreign body, mandibular autograft, orbital wall defect, trichiasis.*

INFORMATION ABOUT THE AUTHORS:
Gushchina M.B. — e-mail: mbg1411@yandex.ru; https://orcid.org/0000-0003-1134-8064
Daminov R.O. — e-mail: r_daminov@yahoo.com; https://orcid.org/0000-0002-8963-6739
Afanasyeva D.S. — e-mail: ada-tomsk@yandex.ru; https://orcid.org/0000-0001-6950-6497
Ponomarev A.E. — e-mail: ponomarev_100@list.ru; https://orcid.org/0000-0001-9659-8753
Corresponding author: Afanasyeva D.S. — e-mail: ada-tomsk@yandex.ru

TO CITE THIS ARTICLE:
Gushchina MB, Daminov RO, Afanasyeva DS, Ponomarev AE. Large foreign bodies inside the orbit and maxillary sinus (clinical observation). *Russian Annals of Ophthalmology = Vestnik oftal'mologii*. 2023;139(1):80–86. (In Russ.). https://doi.org/10.17116/oftalma202313901180

Травмы глаза и глазницы могут быть чрезвычайно многообразными и неожиданными как по своему возникновению, так и по последствиям, особенно в случае попадания инородных тел. В большинстве описанных в литературе случаев проникновение крупных или гигантских инородных тел в глазницу приводило к повреждению глазного яблока и сопровождалось снижением или потерей зрения на стороне поражения [1—9]. И даже мелкие инородные тела, задев оптически важные структуры глаза, могут оказать крайне неблагоприятное влияние на орган зрения и привести к полной слепоте и даже к потере глазного яблока как органа. Однако, по воле случая, крупные инородные тела могут пройти в глазницу в непосредственной близости от глазного яблока и не вызвать существенных повреждений [10]. Представленный в данной статье клинический случай интересен именно тем, что три крупных инородных тела, проникших в орбиту через латеральные отделы брови и свободного края верхнего века слева, прошли в непосредственной близости от глазного яблока и наружной прямой мышцы, перфорировали нижнюю стенку глазницы, проникли в гайморову пазуху, два из них своим основанием ущемились в мягких тканях орбиты, но не повлияли на зрительные функции глаза и в течение нескольких месяцев оставались недиагностированными.

Клиническое наблюдение

Пациентка Г. 34 лет обратилась в ФГБУ «НМИЦ «Центральный научно-исследовательский институт стоматологии и челюстно-лицевой хирургии» Минздрава России с жалобами на слезотечение, отделяемое из левого глаза, рубцовую деформацию надглазничной области, брови, латеральных отделов и свободного края верхнего века, наружного угла глаза, ощущение инородного тела, усиливающееся при взгляде влево, и периодическое покраснение левого глаза. При сборе анамнеза стало известно, что двумя месяцами ранее пациентка получила травму в результате дорожно-транспортного происшествия. Во время аварии она находилась на заднем сиденье автомобиля со стеклянной вазой в руках. После травмы по месту жительства в центральной клинической больнице проведена первичная хирургическая обработка (выписка не была предоставлена).

При первичном офтальмологическом осмотре слева выявлена рубцовая деформация латерального отдела свободного края верхнего века с нарушением его целостности и заворотом латерального (рассеченного) его фрагмента в конъюнктивальную полость, что сопровождалось деформацией наружного угла глаза и трихиазом **(рис. 1, а, б)**. Отмечалась асимметрия глазных щелей с изменением ее параметров и укорочением до 25 мм слева за счет рубцовой деформации наружного угла глаза. Положение глазных яблок было несколько асимметричным за счет энофтальма слева, глазодвигательная функция не нарушена, целостность конъюнктивы левого глазного яблока и сводов сохранена, нарушения зрения не выявлено **(см. таблицу)**. При биомикроскопии переднего отрезка глаза слева определялись контакт ресниц с глазной поверхностью, умеренно выраженный отек и гиперемия конъюнктивы, на 3 часах визуализировался краевой эпителиальный дефект роговицы.

Для цифрового описания и оценки степени асимметрии глазной щели выполнено определение ее параметров: длина, расстояние от центра зрачка до края века (Margin to Reflex Distance, MRD) сверху (MRD1) и снизу (MRD2), а также расстояние от края века до лимба (Margin to Limb Distance, MLD) сверху (MLD1) и снизу (MLD2) [11, 12]. Результаты измерений представлены в **таблице**.

При дополнительном обследовании в проекции иннервации подглазничного нерва отмечалось нарушение чувствительности в подглазничной области с переходом на крыло носа слева.

При мультиспиральной компьютерной томографии (МСКТ) по методике объемного сканирования без контрастного усиления и с толщиной реконструированных срезов 0,5—5,0 мм в глазнице и верхнечелюстной пазухе слева визуализированы три инородных тела высокой плотности (+2000 HU) треугольной формы, с четкими ровными краями (вероятно, фрагменты стекла). Два больших фрагмента (28,0×7,8×2,0 мм и 26×10×2,0 мм), основание которых ущемлено в мягких тканях глазницы и непосредственно прилежит к глазному яблоку,

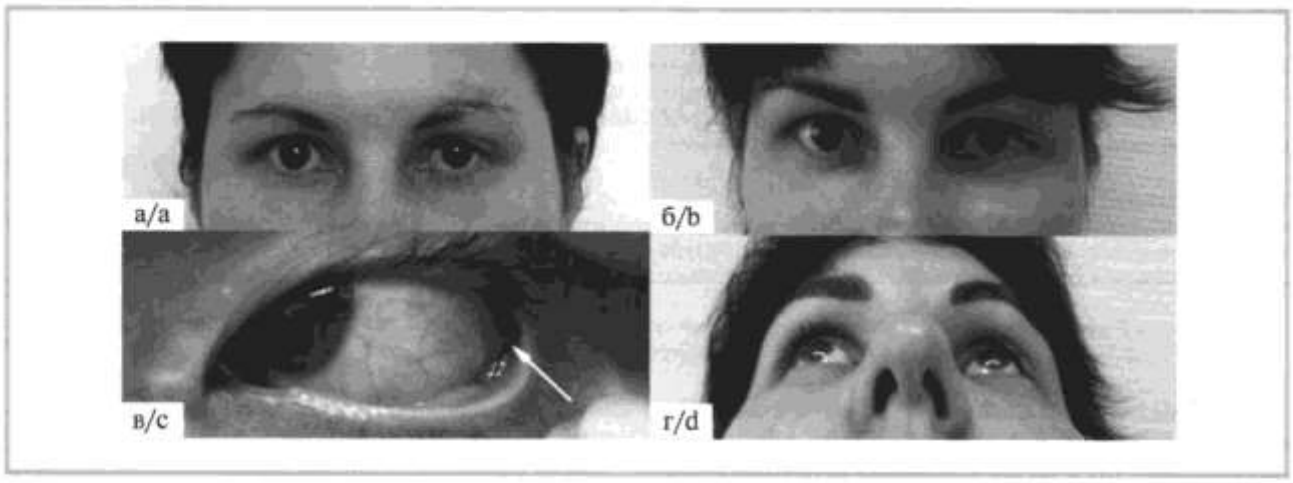

***Рис. 1.* Внешний вид пациентки.**

а — при первичном обращении; б — левый глаз пациентки при первичном обращении (стрелкой обозначены ротированные внутрь ресницы); в, г — после второго хирургического вмешательства.

***Fig. 1.* Appearance of the patient.**

a — at the first visit; b — the left eye of the patient (the arrow shows eyelashes rotated to the eye surface); c, d — after the second surgery.

Результаты офтальмологического обследования

Results of the ophthalmological examination

Критерий	Справа	Слева
Положение век	Правильное	Практически правильное
Смыкание век	Полное	
Подвижность век (мигание, моргание)	Сохранена	
Положение, подвижность бровей	Положение правильное, подвижность сохранена	
Слезные точки	Без особенностей	
Ширина глазной щели, мм	OD = 12; MRD1 = 5; MRD2 = 7 MLD1 = 0; MLD2 = 0	OS = 12; MRD1 = 4; MRD2 = 8; MLD1= –2; MLD2= +1
Длина глазной щели, мм	OD = 28	OS = 25
Острота зрения	Vis OD=OS= 0,9 н/к	
Внутриглазное давление	OU: пальпаторно — норма	
Подвижность глазного яблока	OU — сохранена	
Положение глазных яблок	OD — правильное	OS — несколько отклонено кверху
Структуры переднего и заднего отрезка глазного яблока	Без патологических изменений	
Экзофтальмометрия, мм	15	13

проникают через нижнюю стенку орбиты острым концом в левую верхнечелюстную пазуху. Третий фрагмент (8,7×3,0×2,0 мм) расположен в гайморовой пазухе и прилежит к ее медиальной стенке **(рис. 2)**. Целостность дна левой глазницы нарушена с диастазом до 3,5 мм в проекции проникновения инородных тел. Нижняя прямая мышца слева утолщена с признаками локального отека. При этом целостность глазного яблока и сосудисто-нервного пучка левого глаза не нарушена.

На основании клинических данных поставлен диагноз: «рубцовая деформация свободного края, латеральный заворот и трихиаз верхнего века в области наружного угла глаза, кератопатия, энофтальм слева; посттравматический дефект нижней стенки орбиты; множественные инородные тела орбиты и гайморовой пазухи слева».

Учитывая сочетанный характер посттравматических изменений и их негативное влияние на орган зрения, запланировано поэтапное хирургическое лечение. Поскольку у пациентки отмечались заворот рассеченного свободного края верхнего века и трихиаз, осложненный кератопатией, риск прогрессирования роговичных осложнений резко возрастал. В связи с этим было принято решение первым этапом выполнить иссечение рубцово-измененного латерального завернутого внутрь фрагмента свободного края верхнего века с устранением трихиаза

Рис. 2. **Срезы МСКТ во фронтальной и сагиттальной проекциях, демонстрирующие наличие рентгеноконтрастных инородных тел в проекции нижней стенки глазницы и верхнечелюстной пазухи слева.**

Fig. 2. **Frontal and sagittal MSCT slices demonstrating radiopaque foreign bodies in the projection of the inferior orbital wall and maxillary sinus on the left side.**

и кантопластику с частичным устранением рубцовой деформации наружного угла глаза. Операция и ранний послеоперационный период протекали без особенностей, и через 2 нед швы были сняты. К этому моменту полностью купировались явления кератопатии, восстановлены целостность и правильное положение свободного края верхнего века, что обеспечило нормальное положение и правильный рост ресниц, однако сохранялись некоторая асимметрия глазных щелей и энофтальм.

Удаление множественных инородных тел орбиты и гайморовой пазухи слева с пластикой дна орбиты решено выполнить через 3 мес.

При поступлении на второй этап хирургического лечения пациентка предъявляла жалобы на дискомфорт в области левой орбиты при движении глазного яблока и психоэмоциональное напряжение, связанное с фактом наличия множественных инородных тел. При этом динамики по данным офтальмологического обследования и результатам МСКТ не прослеживалось.

Вторым этапом междисциплинарной хирургической бригадой в составе офтальмохирурга, оториноларинголога и челюстно-лицевого хирурга под комбинированным эндотрахеальным наркозом было выполнено удаление множественных инородных тел орбиты и гайморовой пазухи слева субцилиарным и эндоназальным доступом с замещением дефекта нижней стенки левой орбиты костным аутотрансплантатом с нижней челюсти.

Оториноларингологом под контролем эндоскопа выполнены резекция крючковидного отростка и расширение соустья верхнечелюстной пазухи после смещения распатором средней носовой раковины в медиальном направлении. В верхнечелюстной пазухе, на медиальной стенке, визуализировано свободно лежащее инородное тело. С помощью отсоса фрагмент стекла размером 8×5×2 мм удален целиком через сформированное соустье, обеспечен гемостаз.

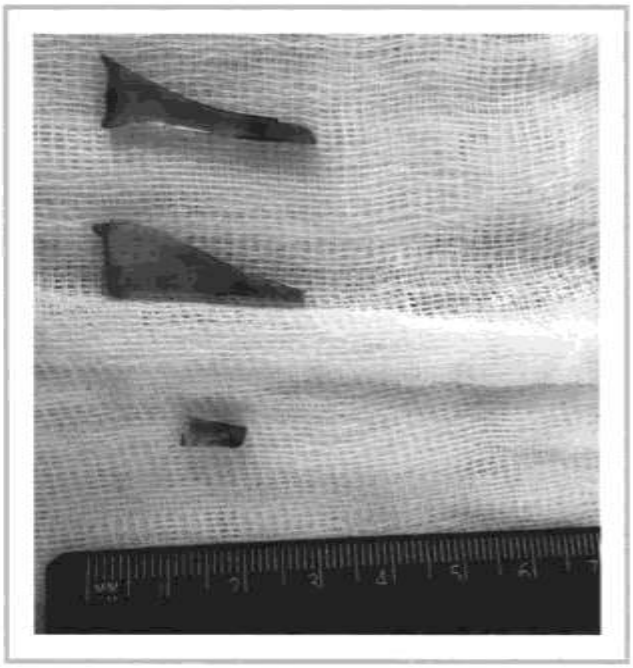

Рис. 3. **Удаленные инородные тела.**

Fig. 3. **The removed foreign bodies.**

Офтальмохирургом после гидропрепаровки мягких тканей нижнего века выполнен субцилиарный разрез, отсепарован кожный лоскут, отступив от реберного края на 5 мм, рассечена круговая мышца глаза. Тарзоорбитальная фасция рассечена параллельно нижнему краю орбиты, визуализирован нижнеглазничный край, радионожом вскрыта надкостница. Распатором аккуратно скелетирована нижнеглазничная стенка, визуализированы ущемленные инородные тела, верхние края которых осторожно были освобождены от мягких тканей, прилежащих к глазному яблоку. Для защиты орбитальных тканей от возможного повреждения поднадкостнично установлен шпатель. Оба треугольных крупных фрагмента стекла размерами 28×9×2 мм и 27×10×2 мм удалены целиком **(рис. 3)**, после чего визуализированы сквозные костные дефекты нижнеглазничной стенки, что требовало разобщения полости орбиты и гайморовой пазухи.

Челюстно-лицевым хирургом после инфильтрации мягких тканей выполнен линейный разрез слизистой оболочки в области переходной складки в проекции зубов 34—38 и ветви нижней челюсти. Методом тупой и острой диссекции скелетирована вестибулярная поверхность тела, угла и частично венечного отростка нижней челюсти слева. При помощи бора Линдемана и реципрокной пилы выполнена остеотомия кортикального слоя вестибулярной поверхности угла нижней челюсти, произведен забор аутотрансплантата размером 20×21×3 мм. Выполнены моделирование и адаптация полученного костного аутотрансплантата в соответствии с конфигурацией

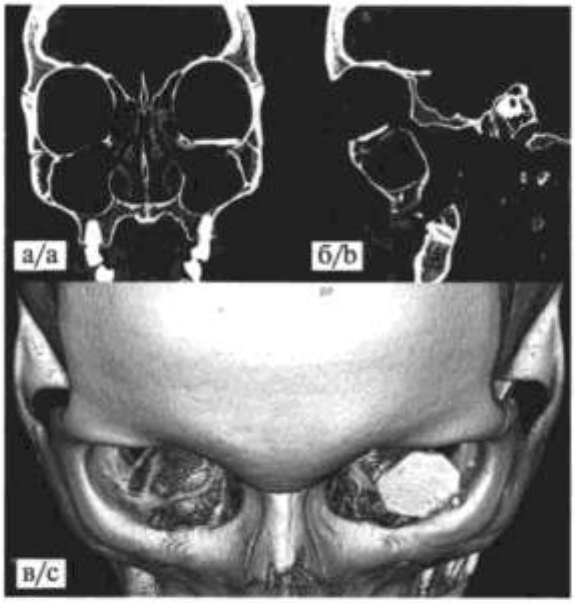

Рис. 4. **МСКТ-изображения, демонстрирующие положение костного аутотрансплантата в орбите на 7-е сутки после второй операции (в верхнечелюстной пазухе — послеоперационный реактивный отек слизистой оболочки).**

а — срез во фронтальной проекции; б — срез в сагиттальной проекции; в — трехмерная реконструкция, демонстрирующая костный аутотрансплантат, зафиксированный винтом в проекции дефектов нижней стенки глазницы.

Fig. 4. **MSCT slices demonstrating the position of the bone autograft in the orbit 7 days after the second surgery (postoperative reactive edema of maxillary sinus mucosa).**

a — in frontal projection, b — in sagittal projection, c — a 3D-reconstruction demonstrating the bone autograft fixed with a screw in the projection of the inferior orbital wall defects.

дна орбиты и размерами имеющихся дефектов, аутотрансплантат уложен и фиксирован при помощи одного микровинта **(рис. 4)**.

После устранения костных дефектов офтальмохирургом ткани послойно ушиты узловыми швами полигликолевым плетеным волокном 5-0: надкостница сшита между собой, тарзоорбитальная фасция фиксирована к надкостнице, круговая мышца в латеральных отделах фиксирована к надкостнице наружного края орбиты. Кожная рана ушита непрерывным интрадермальным швом полипропиленовым моноволокном 6-0.

Челюстно-лицевым хирургом рана в полости рта ушита узловыми швами полигликолевым плетеным волокном 5-0.

По ходу операции выполнялся гемостаз. В конце операции наложены компрессионные асептические повязки на область орбиты и нижней челюсти.

Ранний послеоперационный период протекал благоприятно без функциональных нарушений со стороны органа зрения и ЛОР-органов, а также без донорского ущерба в области нижней челюсти. В отдаленном послеоперационном периоде пациентка не отмечала дискомфорта со стороны левого глаза на фоне улучшения общего самочувствия и психоэмоционального состояния.

Обсуждение

Описанные в литературе случаи проникновения инородных тел в глазницу поражают своим многообразием [1—10, 13, 14]; индивидуальные особенности каждого клинического случая определяют тактику хирургического вмешательства и его исход. Среди публикаций последнего десятилетия нами обнаружен только один похожий клинический случай, описанный K.K. Blackhall и D.C. Laraway, когда пациентка споткнулась и упала со стеклянным стаканом в руках, в результате чего относительно крупный осколок (18×11×10 мм) и несколько мелких попали в ретробульбарное пространство [10]. Как и у нашей пациентки, в этом случае жалобы на дискомфорт в области орбиты при движении глаза и риск миграции инородных тел [15] на фоне сохранных зрительных функций обусловили необходимость его удаления.

В представленном нами клиническом случае инородные тела, вероятнее всего, проникли в орбиту через мягкие ткани в области брови и латерального отдела свободного края верхнего века, прошли в непосредственной близости от глазного яблока, перфорировали нижнюю стенку глазницы и проникли в верхнечелюстную пазуху. В области их проникновения сформировалась рубцовая деформация брови и свободного края верхнего века с заворотом его рассеченного латерального фрагмента, содержащего единичный пучок ресниц, который механически травмировал глазную поверхность **(см. рис. 1, а, б)**. Этот факт обусловил выбор последовательности хирургических вмешательств: в первую очередь было решено устранить трихиаз, чтобы исключить непосредственную опасность для глаза, а именно — риск развития травматического кератита и язвы роговицы. В данном случае инородные тела оказались рентгеноконтрастными, что позволило четко установить их размеры и расположение относительно тканей глазницы и структур лицевого скелета.

Измерение глазной щели с использованием параметров MRD и MLD позволило дать цифровую характеристику имеющейся асимметрии глазных щелей, которая была связана с травматическим повреждением края века, заворотом его отсеченного фрагмента и энофтальмом. Однако, учитывая, что расстояния от края века до центра зрачка и лимба могут значительно варьировать в зависимости от положения головы, направления взора исследуемого и положения глаз исследователя относительно глаз исследуемого [11, 12], данные измерения целесообразно проводить в условиях приспособленного для этого рабочего места.

На этапе предоперационной подготовки на основании данных современных способов визуализа-

ции была определена тактика хирургического лечения и сформирована междисциплинарная хирургическая бригада. Благодаря участию офтальмохирурга и оториноларинголога, удалось спланировать и обеспечить оптимальный комбинированный эндоназальный и субцилиарный доступ, который позволил удалить все крупные инородные тела из орбиты и гайморовой пазухи с минимальной травматичностью для глаза и конъюнктивальной полости. Участие в операции челюстно-лицевого хирурга обеспечило возможность устранения костных дефектов собственными тканями пациента практически без донорского ущерба **(см. рис. 1, в, г)**. Надо отметить, что сквозной дефект и наличие сообщения с гайморовой пазухой исключали возможность использования инородных материалов для костной пластики ввиду риска их инфицирования. Это определило необходимость использования костного аутотрансплантата.

Имеющийся посттравматический энофтальм, вероятно, можно объяснить посттравматической атрофией орбитальной клетчатки, которая возникла в связи с проникновением крупных инородных тел и длительным их нахождением в орбите [16, 17]. Поскольку смещения мягких тканей орбиты в гайморову пазуху не было зарегистрировано ни до, ни после операции, других причин возникновения энофтальма не выявлено.

Травматическое повреждение рассеченного фрагмента свободного края верхнего века привело к нарушению целостности его наружного и внутреннего ребра с утратой ресниц на большом протяжении (сохранялся только единичный пучок, имеющий неправильное направление роста). Интраоперационная попытка его репозиции не обеспечивала должного анатомо-функционального и эстетического результата. В связи с этим латеральный деформированный фрагмент свободного края верхнего века был иссечен. Эти обстоятельства явились объективной причиной укорочения верхнего века и глазной щели.

В заключение, учитывая собственный положительный опыт, хотелось бы сформулировать выводы и практические рекомендации для офтальмологов, оториноларингологов и челюстно-лицевых хирургов, которые могут столкнуться с подобными случаями:

1. Всем пациентам, получившим травму орбитальной области, при первичном обращении в лечебное учреждение целесообразно проводить обследование с применением лучевых методов диагностики, в том числе с использованием современных способов визуализации с целью выявления скрытых повреждений.
2. При выборе тактики лечения следует учитывать характер повреждений, размер, локализацию инородных тел, возможность их отсроченной миграции, а также необходимость привлечения врачей смежных специальностей.
3. В ходе лечения необходимо информировать пациентов о том, что не всегда представляется возможным в полной мере устранить возникшие в результате травмы деформации и дефекты.

Участие авторов:
Сбор и обработка материала: М.Г., Д.А., Р.Д., А.П.
Написание текста: Д.А., М.Г.
Редактирование: М.Г., Д.А., Р.Д.

Авторы заявляют об отсутствии конфликта интересов.
The authors declare no conflicts of interest.

ЛИТЕРАТУРА/REFERENCES

1. Левченко О.В., Шалумов А.З., Кутровская Н.Ю., Пурас Ю.В. Удаление из левой глазницы инородного тела, проникающего в полость черепа. *Нейрохирургия.* 2008;(3):63-67.
Levchenko OV, Shalumov AZ, Kutrovskaya NYu, Puras YuV. The removal of a foreign body penetrating into the cranial cavity from the left orbit. Neurosurgery = *Neyrokhirurgiya.* 2008;(3):63-67. (In Russ.).
2. Михайлова Е.А., Николаенко В.П. Гигантское инородное тело глазницы и верхнечелюстной пазухи. *Офтальмологические ведомости.* 2013;(1):78-81.
Mikhaylova YeA, Nikolaenko VP. A giant foreign body of the orbit and maxillary sinus. *Ophthalmology Journal = Oftal'mologicheskiye vedomosti.* 2013;(1):78-81. (In Russ.).
3. Щербаков Д.А., Карушин О.И. Атрофия зрительного нерва на фоне инородного тела глазницы (случай из клинической практики). *Клиническая офтальмология.* 2014;14(1):45-46.
Sherbakov DA, Karushin OI. Optic nerve atrophy on the background of foreign body of the orbit (clinical case). *Clinical Ophthalmology = Klinicheskaya oftal'mologiya.* 2014;14(1):45-46. (In Russ.).
4. Касаткина О.М., Николаенко В.П., Касымов Ф.О., Панова Т.Ю. Проникающее ранение черепа с гигантским инородным телом орбиты. *Офтальмологические ведомости.* 2016;9(1):77-82.
Kasatkina OM, Nikolaenko VP, Kasymov FO, Panova TYu. Penetrating cranial injury with giant intraorbital foreign body. *Ophthalmology Journal = Oftal'mologicheskiye vedomosti.* 2016 9(1):77-82. (In Russ.).
5. Tsao YH, Kao CH, Wang HW, Chin SC, Moe KS. Transorbital penetrating injury of paranasal sinuses and anterior skull base by a plastic chair glide: management options of a foreign body in multiple anatomic compartments. *Otolaryngol Head Neck Surg.* 2006;134(1):177-179. https://doi.org/10.1016/j.otohns.2005.01.002
6. Kim U, Shetty S, Shah A, Arora V. Atypical presentation of an unusual foreign body. *Indian J Ophthalmol.* 2010;58(4):338-339. https://doi.org/10.4103/0301-4738.64138
7. Al-Mujaini A, Al-Senawi R, Ganesh A, Al-Zuhaibi S, Al-Dhuhli H. Intraorbital Foreign Body: Clinical Presentation, Radiological Appearance and Management. *Sultan Qaboos Univ Med J.* 2008;8(1):69-74.
8. Li J, Zhou L-P, Jin J, Yuan H-F. Clinical diagnosis and treatment of intraorbital wooden foreign bodies. *Chinese J Traumatol.* 2016;19(6):322-325. https://doi.org/10.1016/j.cjtee.2016.04.006
9. Markowski J, Dziubdziela W, Gierek T, Witkowska M, Mrukwa-Kominek E, Niedzielska I., Paluch J. Intraorbital foreign bodies — 5 own cases and review of literature. *Otolaryngologia Polska.* 2012;66:295-300.
10. Blackhall KK, Laraway DC. Penetrating retro-orbital foreign body — large glass shards: A maxillofacial surgery case report. *SAGE Open Med Case Rep.* 2016;4:2050313X15622890. https://doi.org/10.1177/2050313X15622890

11. Park HH, Chun YS, Moon NJ, Kim JT, Park SJ, Lee JK. Change in eyelid parameters after orbital decompression in thyroid-associated orbitopathy. *Eye*. 2018;32:1036-1041. https://doi.org/10.1038/s41433-018-0022-6

12. Sarver BL, Putterman AM. Margin Limbal Distance to Determine Amount of Levator Resection. *Arch Ophthalmol*. 1985;103:354-356. https://doi.org/10.1001/archopht.1985.01050030050019

13. Simha A, John M, Albert RR, Kuriakose T. Orbito-sinal foreign body. *Indian J Ophthalmol*. 2010;58:530-532 https://doi.org/10.4103/0301-4738.71710

14. Dasgupta S, Vats V, Mittal KS. Orbital foreign body — Study of a case series. *Nepal J Ophthalmol*. 2015;7(13):60-64.

15. Ozsarac M, Demircan A, Sener S. Glass foreign body in soft tissue: possibility of high morbidity due to delayed migration. *J Emerg Med*. 2011;41(6): 125-128.

16. Hamedani M, Pournaras J-AC, Goldblum D. Diagnosis and Management of Enophthalmos. *Surv Ophthalmol*. 2007;52:457-473. https://doi.org/10.1016/j.survophthal.2007.06.009

17. Clauser L, Galiè M, Pagliaro F, Tieghi R. Posttraumatic enophthalmos: etiology, principles of reconstruction, and correction. *J Craniofac Surg*. 2008; 19(2):351-359. https://doi.org/10.1097/SCS.0b013e318053436l

Поступила 27.09.2021
Received 27.09.2021
Принята к печати 20.01.2022
Accepted 20.01.2022

Вестник офтальмологии
2023, Т. 139, №1, с. 87-92
https://doi.org/10.17116/oftalma202313901187

Russian Annals of Ophthalmology =
Vestnik Oftal'mologii 2023, vol. 139, №1, pp. 87-92
https://doi.org/10.17116/oftalma202313901187

Врастание эпителия после передней послойной кератопластики (клиническое наблюдение)

© Д.А. КРАХМАЛЕВА, С.А. МАЛОЖЕН

ФГБНУ «Научно-исследовательский институт глазных болезней им. М.М. Краснова», Москва, Россия

РЕЗЮМЕ

Врастание эпителия (ВЭ) является редким осложнением хирургических вмешательств на переднем сегменте глаза и характеризуется миграцией и пролиферацией эпителиальных клеток по ходу раневого канала или в переднюю камеру. Несколько десятилетий назад ВЭ зачастую приводило к тяжелым осложнениям, в том числе к энуклеации. Современные методы лечения позволяют не только удалить патологический очаг ВЭ, но и минимизировать риск его рецидива. В представленном клиническом случае ВЭ после передней послойной кератопластики предложена хирургическая техника с формированием ложа под патологическим очагом без вскрытия зоны интерфейса. Данная техника позволяет минимизировать диссеминацию эпителиальных клеток из зоны поражения. Для профилактики повторного роста методика была дополнена аппликацией цитостатика. В результате лечения была достигнута стойкая ремиссия на протяжении всего срока наблюдения (26 мес).

Ключевые слова: *врастание эпителия, передняя послойная кератопластика, LASIK.*

ИНФОРМАЦИЯ ОБ АВТОРАХ:
Крахмалева Д.А. — https://orcid.org/0000-0002-4591-2367
Маложен С.А. — https://orcid.org/0000-0003-0534-1536
Автор, ответственный за переписку: Крахмалева Дарья Александровна — e-mail: eskess@mail.ru

КАК ЦИТИРОВАТЬ:
Крахмалева Д.А., Маложен С.А. Врастание эпителия после передней послойной кератопластики (клиническое наблюдение). *Вестник офтальмологии.* 2023;139(1):87–92. https://doi.org/10.17116/oftalma202313901187

Epithelial ingrowth after anterior lamellar keratoplasty (clinical observation)

© D.A. KRAKHMALEVA, S.A. MALOZHEN

Krasnov Research Institute of Eye Diseases, Moscow, Russia

ABSTRACT

Epithelial ingrowth (EI) is a rarely occurring complication of surgeries on the anterior eye segment characterized by migration and proliferation of epithelial cells along the wound tract or into the anterior chamber. Several decades ago, EI often led to severe complications, including enucleation. Modern treatment methods allow not only removing the pathological focus of EI, but also minimizing the risk of its reoccurrence. This article presents a clinical case of EI after anterior lamellar keratoplasty involving formation of implant bed under the pathological focus without cutting open the interface zone. The technique helps minimize dissemination of epithelial cells in the area of the lesion. To prevent growth reoccurrence, the method was supplemented with application of a cytostatic agent. The treatment resulted in stable remission throughout the follow-up period (26 months).

Keywords: *epithelial ingrowth, anterior lamellar keratoplasty, LASIK.*

INFORMATION ABOUT THE AUTHORS:
Krakhmaleva D.A. — https://orcid.org/0000-0002-4591-2367
Malozhen S.A. — https://orcid.org/0000-0003-0534-1536
Corresponding author: Krakhmaleva D.A. — e-mail: eskess@mail.ru

TO CITE THIS ARTICLE:
Krakhmaleva DA, Malozhen SA. Epithelial ingrowth after anterior lamellar keratoplasty (clinical observation). *Russian Annals of Ophthalmology = Vestnik oftal'mologii.* 2023;139(1):87–92. (In Russ.). https://doi.org/10.17116/oftalma202313901187

Врастание эпителия (ВЭ) — редкое, но опасное для зрения осложнение проникающей травмы глаза или внутриглазной хирургии. Оно было впервые описано в 1832 г. У. Маккензи как полупрозрачная киста в передней камере пациента после проникающей травмы глаза. Описаны случаи ВЭ после травм глаза, хирургического лечения катаракты, кератопластики, иссечения птеригиума и хирургического лечения отслойки сетчатки [1]. ВЭ также было зарегистрировано после DSAEK, DMEK, имплантации

дренажей при глаукоме и кератопротезировании [2—4]. Как правило, ВЭ выявляют в течение первого года после внутриглазной операции или травмы, однако описаны клинические наблюдения возникновения ВЭ спустя десятилетия после вмешательства [2]. Частота ВЭ после сквозной кератопластики составляет 0,25% [5], при этом имеются лишь единичные упоминания в литературе о ВЭ после послойной кератопластики. Наиболее частой причиной ВЭ долгое время являлась хирургия катаракты со средней зарегистрированной частотой от 0,076 до 0,12% [1, 3]. С внедрением в широкую клиническую практику лазерного кератомилеза *in situ* (LASIK) эта операция стала наиболее частой причиной ВЭ с встречаемостью до 3,9% и повышением риска до 10—20% при повторных вмешательствах с поднятием лоскута [2, 3].

В литературе описан широкий спектр клинических проявлений ВЭ, которые в зависимости от локализации и тяжести процесса варьируют от бессимптомных изменений роговицы до серьезных нарушений зрения. Как правило, пациенты с ВЭ обращаются в течение года после провоцирующего события с различными проявлениями роговичного синдрома и жалобами на снижение остроты зрения [2, 6]. Диагноз можно установить на основании биомикроскопических и анамнестических данных. При биомикроскопии в роговице или в передней камере визуализируют полупрозрачный депозит белого цвета с зубчатыми проминирующими краями. Эпителиальные разрастания могут иметь форму диффузной пластины, «жемчужин» или кист. Пластинчатая форма является наиболее распространенной, может встречаться при любой локализации процесса, имеет более агрессивное течение и чаще сопровождается осложнениями [7, 8]. Кистозная форма, напротив, характеризуется более доброкачественным течением, чаще встречается при врастании в переднюю камеру и, как правило, локализуется вблизи раневого канала [4]. В дополнение к биомикроскопическому исследованию для диагностики ВЭ могут быть использованы различные методы исследования роговицы, выбор которых зависит от локализации и формы процесса.

Гистопатологический анализ является «золотым стандартом» для подтверждения диагноза ВЭ. Диагноз основывается на классическом обнаружении одного — трех слоев многослойного неороговевающего плоского эпителия [8]. При этом можно определить источник происхождения эпителия. Так, если эпителий содержит бокаловидные клетки, это указывает на конъюнктивальное, а не роговичное происхождение [9].

Конфокальная микроскопия — неинвазивный метод, позволяющий при сохранности прозрачности роговицы визуализировать эпителиальные клетки в патологическом очаге. Такой метод может быть использован не только в диагностических целях, но и для контроля эффективности проводимого лечения [3, 10]. Оптическая когерентная томография (ОКТ) переднего сегмента — еще один неинвазивный метод визуализации, который также помогает в диагностике и локализации очага разрастания эпителия [2, 4].

При распространении эпителиальных клеток в переднюю камеру может быть использован тест Зейделя для выявления фистул. При подозрении на поражение радужки фотокоагуляция аргоновым лазером позволяет выявить эпителиальные клетки по изменению их цвета в месте коагуляции [11]. Гониоскопия может выявить эпителий, покрывающий радужную оболочку и угол передней камеры, что является фактором риска развития вторичной глаукомы [2]. Свободно плавающие клетки эпителиального происхождения могут быть обнаружены в аспирате передней камеры при цитологическом исследовании с окрашиванием по Папаниколау [12].

Показания к медикаментозному или хирургическому лечению ВЭ в значительной степени определяются локализацией и тяжестью поражения, а также наличием сопутствующей патологии.

Наиболее распространенной стратегией лечения ВЭ является его удаление хирургическим путем с помощью механической обработки поверхности интерфейса. При этом важным фактором является минимизация интра- и послеоперационной эпителиальной травмы. Однако частота рецидивирования при данном способе может достигать 36% [13].

Надежную герметизацию раны считают одним из наиболее значимых факторов снижения риска повторного врастания эпителия после хирургического вмешательства. Возможными вариантами герметизации роговичных разрезов являются наложение швов, использование фибринового клея и гидрогелевого глазного герметика [14, 15]. Дополнительные методы лечения, такие как трансплантация амниотической мембраны, могут использоваться в случаях ВЭ, ассоциированных с повреждением или расплавлением роговичного трансплантата/лоскута [2].

Альтернативным хирургическому методу лечения является неинвазивное удаление ВЭ с помощью лазера [16]. Транскорнеальную фотокоагуляцию аргоновым лазером обычно используют при кистозной форме разрастания эпителия и реже — при лечении диффузной формы [17]. При применении Nd:YAG-лазера после LASIK в 40% случаев потребовалось повторное лечение, при этом в 80% случаев удалось достичь полного купирования процесса. К описанным осложнениям лазерного лечения можно отнести повышение внутриглазного давления, расплавление роговичной ткани, разрыв лоскута и создание ятрогенного канала [18].

В качестве адъювантной терапии для предотвращения повторного разрастания эпителия возможно применение антиметаболитов (митоми-

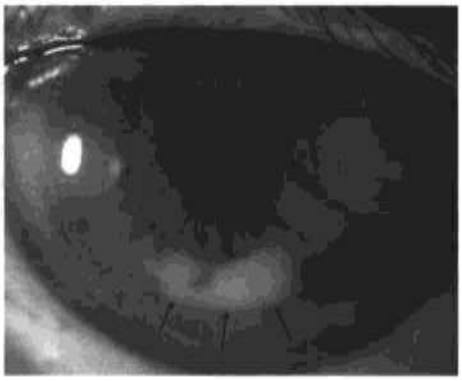

Рис. 1. **Биомикроскопическая картина роговицы: патологический очаг белого цвета в парацентральной зоне (обозначен стрелками).**

Fig. 1. **Biomicroscopy of the cornea: pathological focus colored white in the paracentral zone (indicated by arrows).**

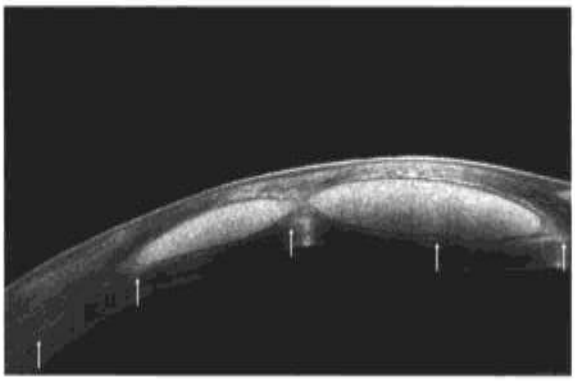

Рис. 2. **Результаты ОКТ переднего сегмента глаза: гомогенный гиперрефлективный очаг в зоне интерфейса «послойный кератотрансплантат — строма реципиента» (обозначен стрелками).**

Fig. 2. **OCT images of the anterior eye segment: homogeneous hyperreflective lesion in the «lamellar corneal transplant — recipient's stroma» interface zone (indicated by arrows).**

цин С, 5-фторурацил) и этанола [19]. Митомицин С (ММС) представляет собой противоопухолевый агент, сшивающий ДНК, который также ингибирует синтез РНК и белка. Было высказано предположение, что применение ММС при кистозной форме разрастания эпителия повреждает эпителиальные клетки, секретирующие кистозную жидкость, что приводит к регрессии кисты. Описан протокол, включающий аспирацию эпителиальной кисты иглой 30G с последующей инъекцией ММС в концентрации 0,0002 мг/мл [20]. Следует отметить, что при попадании в переднюю камеру ММС может приводить к тяжелым осложнениям, поэтому данную процедуру следует выполнять с повышенной осторожностью.

Способность 5-фторурацила ингибировать клеточную пролиферацию и синтез коллагена позволяет применять интракамеральные инъекции этого препарата в качестве самостоятельного метода лечения ВЭ, а также в комбинации с лазеркоагуляцией. Потенциальные осложнения метода включают эрозии эпителия и декомпенсацию эндотелия роговицы [4, 19].

Исследования эффективности адъювантов ограничены небольшими сериями клинических случаев. На данный момент не существует общепринятой тактики лечения ВЭ с определением показаний к применению, рекомендованной дозы и времени экспозиции, что свидетельствует об актуальности дальнейшего изучения проблемы.

Приводим клиническое наблюдение, иллюстрирующее успешное лечение гистологически подтвержденного ВЭ после передней послойной кератопластики.

Пациентка С. 37 лет впервые обратилась в ФГБНУ «НИИ глазных болезней» в 2017 г. по поводу помутнения роговицы после перенесенного герпетического кератита на левом глазу. Была выполнена передняя послойная кератопластика. Операция и ранний послеоперационный период протекали без особенностей. Максимальная корригированная острота зрения (МКОЗ) после операции составляла 0,5. Повторно пациентка обратилась в 2019 г. с жалобами на косметический дефект и снижение остроты зрения левого глаза. При осмотре МКОЗ левого глаза равнялась 0,13. При биомикроскопии в передних слоях стромы роговицы выявлено гомогенное образование белого цвета в парацентральной зоне **(рис. 1)**.

При ОКТ роговицы в интерфейсе между собственной роговицей и послойным трансплантатом визуализированы гиперрефлективные отграниченные гомогенные очаги **(рис. 2)**. Выявленные изменения были расценены как ВЭ. Учитывая глубину, размеры и прогрессирующий характер патологического очага, было принято решение о проведении послойной рекератопластики.

С использованием мануальной микрохирургической техники с помощью трепана диаметром 6,5 мм была произведена круговая несквозная насечка роговицы по контуру послойного трансплантата с последующим расслоением роговичной ткани при помощи круглого фианитового ножа глубже расположения патологического очага. Ткани удалены единым блоком во избежание обсеменения вновь сформированного роговичного ложа эпителиальными клетками, была выполнена аппликация с раствором ММС 0,02% в течение 1 мин. Донорский корнеосклеральный лоскут закрепили в искусственной передней камере эндотелием кверху. Ориентируясь на центрационнную метку, ранее нанесенную на переднюю поверхность лоскута, произвели разрез роговицы вакуумным трепаном диаметром 6,5 мм, соответствующим диаметру ложа, с последующим выкраиванием трансплантата толщиной 350 мкм. Трансплантат



Рис. 3. **Микрофотография гистологического препарата, удаленного в ходе операции роговичного блока: послойный трансплантат (обозначен желтыми стрелками), подлежащие слои стромы роговицы (обозначены красными стрелками), роговичный эпителий (обозначен черными звездочками).**

Парафиновый срез. Окрашивание толуидиновым синим, ув. 200.

Fig. 3. **Microphotograph of a histological specimen removed in the course of the surgery on the cornea: lamellar transplant (indicated by yellow arrows), underlying stromal layers (indicated by red arrows), corneal epithelium (indicated by black asterisks).**

Paraffin section. Stained with toluidine blue, magn. ×200.

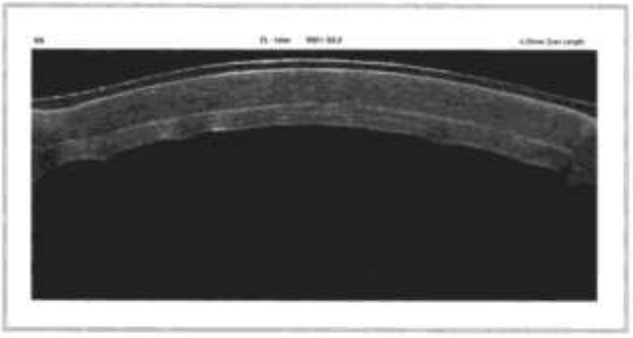

Рис. 5. **Результаты ОКТ переднего сегмента глаза через 1 мес после рекератопластики.**

Fig. 5. **OCT images of the anterior eye segment 1 month after repeat keratoplasty.**

фиксировали непрерывным нейлоновым швом 10:0, надета лечебная мягкая контактная линза.

При проведении гистологического исследования интраоперационного материала в интерфейсе «послойный трансплантат — строма роговицы» был выявлен многослойный неороговевающий плоский эпителий роговичного происхождения. Предварительный диагноз ВЭ был подтвержден **(рис. 3)**.

Послеоперационный период протекал без осложнений. При осмотре пациентки через 1 мес: оперированный глаз спокоен, кератотрансплантат прозрачен, эпителизирован, роговичный шов состоятелен **(рис. 4)**. Данные ОКТ роговицы через 1 мес после операции: трансплантат адаптирован, признаки ВЭ отсутствуют **(рис. 5)**.

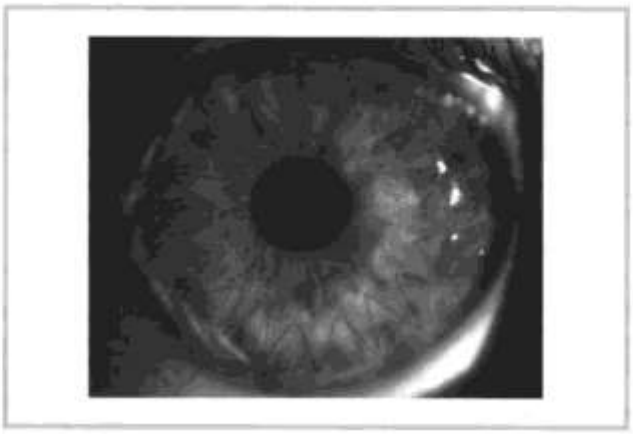

Рис. 4. **Биомикроскопическая картина переднего сегмента глаза через 1 мес после повторной послойной кератопластики (пояснение в тексте).**

Fig. 4. **Biomicroscopy of the anterior eye segment 1 month after repeat lamellar keratoplasty (explained in the text).**

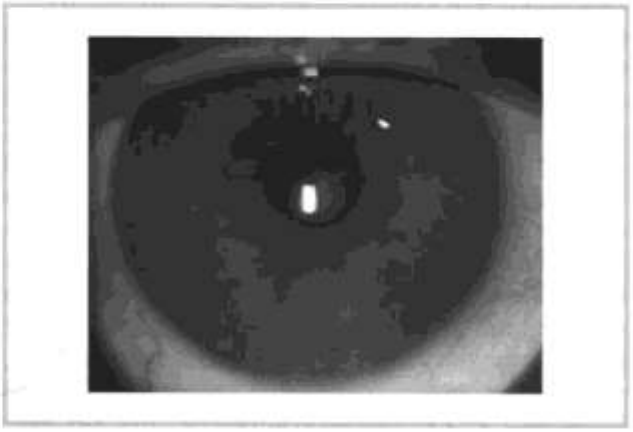

Рис. 6. **Биомикроскопическая картина переднего сегмента глаза через 2 года после рекератопластики (пояснение в тексте).**

Fig. 6. **Biomicroscopy of the anterior eye segment 2 years after repeat keratoplasty (explained in the text).**

В послеоперационном периоде пациентке проводили местное противовоспалительное, антисептическое, репаративное и слезозаместительное лечение. Стероидную терапию с уменьшающейся частотой инстилляций назначали в течение 2 мес после операции, а инстилляции антисептика — до момента снятия непрерывного роговичного шва (3 мес).

На протяжении всего срока наблюдения (26 мес) после операции трансплантат роговицы сохранял прозрачность. Признаки рецидива ВЭ под трансплантат отсутствовали **(рис. 6)**. МКОЗ левого глаза составила 0,6. При зеркальной микроскопии количество эндотелиальных клеток в центральной зоне роговицы составляло 2372 кл/мм^2.

Обсуждение

Диагностика ВЭ может вызывать трудности, поскольку его клинические проявления возможны

в различных формах. В зависимости от клинической формы и локализации патологического очага следует проводить дифференциальную диагностику с такими заболеваниями, как стромальный кератит, отторжение трансплантата, формирование фиброваскулярной ретрокорнеальной мембраны, псевдофакическая буллезная кератопатия.

В сложных случаях, когда постановка диагноза затруднена, может быть выполнен иммуногистохимический анализ с выявлением маркеров эпителия — цитокератинов (СК). Их выявление может помочь дифференцировать источник происхождения эпителиальных клеток. Так, СК3 окрашивает только нормальный эпителий роговицы человека, но не конъюнктивы, тогда как СК13 и СК19 специфичны для конъюнктивального эпителия [3].

Осложнения ВЭ разнородны и зависят от локализации патологического процесса. Распространение процесса в параоптическую зону может привести к возникновению индуцированного астигматизма. Описаны случаи дислокации и расплавления роговичного лоскута после LASIK, помутнения и отторжения трансплантата после кератопластики. При распространении эпителия в переднюю камеру в патологический процесс могут быть вовлечены эндотелий роговицы, радужка, трабекулярная сеть и сетчатка, что может привести к буллезной кератопатии, иридоциклиту, вторичной глаукоме или отслойке сетчатки, а в наиболее тяжелых случаях — к субатрофии глаза [3].

Частота рецидивирования ВЭ в зависимости от использованной техники лечения варьирует от 0 до 36% [2]. Механическое удаление эпителиальных масс с поверхностей интерфейса с последующей фиксацией швами или фибриновым клеем для герметизации краев раны и надежной адгезии лоскута считают техникой с наименьшим риском рецидива заболевания.

В данном клиническом наблюдении использовали хирургическую методику, позволяющую минимизировать диссеминацию эпителиальных клеток из патологического очага. Ориентируясь на данные компьютерной томографии, роговичное ложе сформировали под очагом без вскрытия зоны интерфейса. Для профилактики рецидивирования ВЭ методика была дополнена аппликацией цитостатика ММС, который, как известно, способен ингибировать пролиферацию фибробластов и синтез коллагена.

Ранняя диагностика ВЭ имеет решающее значение для исхода заболевания. При своевременном проведении хирургического лечения прогноз заболевания благоприятный.

Участие авторов:
Концепция и дизайн исследования: Д.К.
Сбор и обработка материала: С.М., Д.К.
Статистическая обработка: Д.К.
Написание текста: Д.К.
Редактирование: С.М.

Авторы заявляют об отсутствии конфликта интересов.
The authors declare no conflicts of interest.

ЛИТЕРАТУРА/REFERENCES

1. Weiner MJ, Trentacoste J, Pon DM, Albert DM. Epithelial downgrowth: a 30-year clinicopathological review. *Br J Ophthalmol.* 1989;73(1):6-11. https://doi.org/10.1136/bjo.73.1.6
2. Ting D, Srinivasan S, Danjoux JP. Epithelial ingrowth following laser in situ keratomileusis (LASIK): prevalence, risk factors, management and visual outcomes. *BMJ Open Ophthalmol.* 2018;3(1):e000133. https://doi.org/10.1136/bmjophth-2017-000133
3. Hata-Mizuno M, Ingaki E, Mitamura H, Uchino Y, Tsubota K, Shimmura S. Conjunctival Epithelial Ingrowth After Penetrating Keratoplasty. *Cornea.* 2020;39(9):1181-1183. https://doi.org/10.1097/ICO.0000000000002316
4. Semeraro F, Di Salvatore A, Bova A, Forbice E. Etiopathogenesis and therapy of epithelial ingrowth after Descemet's stripping automated endothelial keratoplasty. *Biomed Res Int.* 2014;2014:906087. https://doi.org/10.1155/2014/906087
5. Sugar A, Meyer RF, Hood CI. Epithelial downgrowth following penetrating keratoplasty in the aphake. *Arch Ophthalmol.* 1977;95(3):464-467. https://doi.org/10.1001/archopht.1977.04450030106015
6. Farahani M, Minckler D, Chu J, Huynh K, Farid M. Combined Epithelial, Stromal, and Anterior Chamber Ingrowth After Penetrating Keratoplasty. *Cornea.* 2021;40(4):506-508. https://doi.org/10.1097/ICO.0000000000002486
7. Le VNH, Wabnig F, Bachmann B, Cursiefen C. Epithelial downgrowth after Descemet membrane endothelial keratoplasty. *Eur J Ophthalmol.* 2021; 31(2):27-32. https://doi.org/10.1177/1120672120912413
8. Vargas LG, Vroman DT, Solomon KD, Holzer MP, Escobar-Gomez M, Schmidbauer JM, Apple DJ. Epithelial downgrowth after clear cornea phacoemulsification: report of two cases and review of the literature. *Ophthalmology.* 2002;109(12):2331-2335. https://doi.org/10.1016/s0161-6420(02)01274-5
9. Patel HR, Margo CE. Epithelial downgrowth. Report of 2 cases diagnosed by ocular biopsy. *Ann Diagn Pathol.* 2017;26:60-63. https://doi.org/10.1016/j.anndiagpath.2016.10.004
10. Lenhart PD, Randleman JB, Grossniklaus HE, Stulting RD. Confocal microscopic diagnosis of epithelial downgrowth. *Cornea.* 2008;27(10):1138-1141. https://doi.org/10.1097/ICO.0b013e3181815959
11. Zemba M, Stamate AC, Schmitzer S. Retrocorneal membranes after penetrating keratoplasty. *Rom J Ophthalmol.* 2015;59(4):230-234.
12. Majmudar PA, Epstein RJ, Parent A, Raphtis EM, Grostern R, Torczynski E. Noninvasive diagnosis of epithelial downgrowth after penetrating keratoplasty using immunohistochemical analysis of resected corneal buttons. *Cornea.* 2006;25(6):727-733. https://doi.org/10.1097/01.ico.0000224637.57062.d9
13. Henry CR, Canto AP, Galor A, et al. Epithelial ingrowth after LASIK:clinical characteristics, risk factors, and visual outcomes in patients requiring flap lift. *J Refract Surg.* 2012;28:488-492. https://doi.org/10.3928/1081597X-20120604-01
14. Rojas MC, Lumba JD, Manche EE. Treatment of epithelial ingrowth after laser in situ keratomileusis with mechanical debridement and flap suturing. *Arch Ophthalmol.* 2004;122(7):997-1001. https://doi.org/10.1001/archopht.122.7.997
15. Yeung A, Faraj L, McIntosh O, et al. Fibrin glue inhibits migration of ocular surface epithelial cells. *Eye.* 2016;30:1389-1394. https://doi.org/10.1038/eye.2016.127

16. Дутчин И.В., Пшеничнов М.В. Лечение врастания эпителия роговицы с помощью NDrYAG-лазера после проведения SMILE. *Современные технологии в офтальмологии*. 2018;(2):61-63.
Dutchin IV, Pshenichnov MV. Treatment of corneal epithelium ingrowth with ND:YAG laser after SMILE. *Modern Technologies in Ophthalmology = Sovremennyye tekhnologii v oftal'mologii*. 2018;(2):61-63. (In Russ.).

17. Han KE, Kim CY, Chung JL, Hong JP, Sgrignoli B, Kim EK. Successful argon laser photocoagulation of diffuse epithelial ingrowth following concomitant persistent pupillary membrane removal and phacoemulsification. *J Cataract Refract Surg*. 2012;38(5):906-911. https://doi.org/10.1016/j.jcrs.2012.02.005

18. Ayala MJ, Alio JL, Mulet ME, De La Hoz F. Treatment of laser in situ keratomileusis interface epithelial ingrowth with neodymium:ytrium-aluminum-garnet laser. *Am J Ophthalmol*. 2008;4:630-634. https://doi.org/10.1016/j.ajo.2007.11.022

19. Wilde C, Messina M, Dua HS. Management of recurrent epithelial ingrowth following laser in situ keratomileusis with mechanical debridement, alcohol, mitomycin-C, and fibrin glue. *J Cataract Refract Surg*. 2017;43(7):980-984. https://doi.org/10.1016/j.jcrs.2017.07.001

20. Yu CS, Chiu SI, Tse RK. Treatment of cystic epithelial downgrowth with intralesional administration of mitomycin C. *Cornea*. 2005;24(7):884-886. https://doi.org/10.1097/01.ico.0000157410.68148.d6

Поступила 24.06.2022
Received 24.06.2022
Принята к печати 18.09.2022
Accepted 18.09.2022

Вестник офтальмологии
2023, Т. 139, №1, с. 93-98
https://doi.org/10.17116/oftalma202313901193

Russian Annals of Ophthalmology =
Vestnik Oftal'mologii 2023, vol. 139, №1, pp. 93-98
https://doi.org/10.17116/oftalma202313901193

Широкопольная оптическая когерентная томография — эффективный метод выявления клапанного разрыва сетчатки (клиническое наблюдение)

© В.А. ШАИМОВА[1, 2], Г.Р. ИСЛАМОВА[2], В.Н. ТРУБИЛИН[3], Т.С. ДМУХ[4], С.Х. КУЧКИЛЬДИНА[2], Т.Б. ШАИМОВ[2], Р.Б. ШАИМОВ[2], Т.Г. КРАВЧЕНКО[5], А.В. ФОМИН[6]

[1]Академия постдипломного образования ФГБУ «Федеральный научно-клинический центр специализированных видов медицинской помощи и медицинских технологий» ФМБА, Москва, Россия;
[2]ООО «ЦЕНТР ЗРЕНИЯ», Челябинск, Россия;
[3]ФГБУ ГНЦ «Федеральный медицинский биофизический центр им. А.И. Бурназяна» ФМБА, Москва, Россия;
[4]ООО «Центр коррекции зрения «Окулюс», Красноярск, Россия;
[5]ГБУЗ «Многопрофильный центр лазерной медицины» Минздрава Челябинской области, Челябинск, Россия;
[6]АО «Трейдомед Инвест», Москва, Россия

РЕЗЮМЕ

Некоторые поздние периферические разрывы вследствие острой задней отслойки стекловидного тела (ЗОСТ) могут не выявляться при первичном осмотре глазного дна в связи с наличием кровоизлияний в стекловидное тело и других факторов, однако в будущем они могут стать причиной регматогенной отслойки сетчатки. В связи с этим необходимо проводить дополнительное тщательное обследование с помощью ОКТ-сканирования витреоретинального интерфейса периферии сетчатки при наличии предикторов разрывов: ретинальных и витреальных кровоизлияний, клеток пигментного эпителия в переднем отделе стекловидного тела по типу «табачной пыли», а также гиперрефлективных точек (симптом «звездного неба») в стекловидном теле при острой симптоматической отслойке гиалоидной мембраны. Представлено описание пациента с клинически незаметным клапанным разрывом, выявленным во время острой ЗОСТ. Благодаря технике обзорного ОКТ-исследования витреоретинального интерфейса, выполненного методом «скольжения» от центральных к периферическим отделам сетчатки, был обнаружен клапанный разрыв, расположенный рядом с точечным ретинальным кровоизлиянием. Данная методика ОКТ-сканирования периферии сетчатки является эффективным современным диагностическим методом в практике врача-офтальмолога.

Ключевые слова: *задняя отслойка стекловидного тела, клапанный разрыв, широкопольная оптическая когерентная томография, ретинальная геморрагия, стекловидное тело, симптом «звездного неба», гиперрефлективные точки.*

ИНФОРМАЦИЯ ОБ АВТОРАХ:
Шаимова В.А. — https://orcid.org/0000-0001-5586-5042
Исламова Г.Р. — e-mail: eyecenter@mail.ru; https://orcid.org/0000-0001-7611-343X
Трубилин В.Н. — https://orcid.org/0000-0001-9123-909X
Дмух Т.С. — https://orcid.org/0000-0002-3876-014X
Кучкильдина С.Х. — https://orcid.org/0000-0003-4760-1391
Шаимов Т.Б. — https://orcid.org/0000-0002-7020-5349
Шаимов Р.Б. — https://orcid.org/0000-0002-9123-2354
Кравченко Т.Г. — https://orcid.org/0000-0002-9351-9789
Фомин А.В. — https://orcid.org/0000-0001-7302-9574
Автор, ответственный за переписку: Шаимова Венера Айратовна — e-mail: shaimova.v@mail.ru

КАК ЦИТИРОВАТЬ:
Шаимова В.А., Исламова Г.Р., Трубилин В.Н., Дмух Т.С., Кучкильдина С.Х., Шаимов Т.Б., Шаимов Р.Б., Кравченко Т.Г., Фомин А.В. Широкопольная оптическая когерентная томография — эффективный метод выявления клапанного разрыва сетчатки (клиническое наблюдение). *Вестник офтальмологии.* 2023;139(1):93–98. https://doi.org/10.17116/oftalma202313901193

Widefield optical coherence tomography as an effective method for detecting imperceptible flap retinal tears (clinical observation)

© V.A. SHAIMOVA[1, 2], G.R. ISLAMOVA[2], V.N. TRUBILIN[3], T.S. DMUKH[4], S.KH. KUCHKILDINA[2], T.B. SHAIMOV[2], R.B. SHAIMOV[2], T.G. KRAVCHENKO[5], A.V. FOMIN[6]

[1]Academy of postgraduate education of the Federal Scientific and Clinical Center of Specialized Medical Care and Medical Technologies, Moscow, Russia;
[2]OOO Center Zreniya, Chelyabinsk, Russia;
[3]Burnasyan Federal Medical Biophysical Center, Moscow, Russia;
[4]OOO Centr korrekcii zreniya «Okulus», Krasnoyarsk, Russia;
[5]Multidisciplinary Center of Laser Medicine, Chelyabinsk, Russia;
[6]AO Tradomed Invest, Moscow, Russia

ABSTRACT

Certain late peripheral ruptures after acute posterior vitreous detachment (PVD) may remain undetected during the initial examination of the fundus due to the presence of vitreous hemorrhages and other factors, but they can lead to rhegmatogenic retinal detachment in the future. Hence, it is necessary to conduct an additional thorough examination using optical coherence tomography (OCT) of the vitreoretinal interface periphery in the presence of tear predictors: retinal and vitreal hemorrhages, vitreous pigment cells ("tobacco dust") in the anterior segment of the vitreous body, as well as hyper-reflective dots ("starry sky") in the vitreous body according to OCT scans of patients with acute symptomatic detachment of the hyaloid membrane. The article presents the case of a patient with a clinically imperceptible flap tear detected during acute posterior vitreous detachment. Widefield OCT of the vitreoretinal interface was performed by "sliding" from the center to the periphery of the retina, and revealed a flap tear located next to a dot retinal hemorrhage. OCT scanning of the retinal periphery is an effective modern diagnostic method in the ophthalmological clinical practice.

Keywords: *PVD, flap tear, widefield OCT, retinal hemorrhage, vitreous, starry sky, hyperreflective dots.*

INFORMATION ABOUT THE AUTHORS:
Shaimova V.A. — https://orcid.org/0000-0001-5586-5042
Islamova G.R. — https://orcid.org/0000-0001-7611-343X
Trubilin V.N. — https://orcid.org/0000-0001-9123-909X
Dmukh T.S. — https://orcid.org/0000-0002-3876-014X
Kuchkildina S.K. — https://orcid.org/0000-0003-4760-1391
Shaimov T.B. — https://orcid.org/0000-0002-7020-5349
Shaimov R.B. — https://orcid.org/0000-0002-9123-2354
Kravchenko T.G. — https://orcid.org/0000-0002-9351-9789
Fomin A.V. — https://orcid.org/0000-0001-7302-9574
Corresponding author: Shaimova V.A. — e-mail: shaimova.v@mail.ru

TO CITE THIS ARTICLE:
Shaimova VA, Islamova GR, Trubilin VN, Dmukh TS, Kuchkildina SK, Shaimov TB, Shaimov RB, Kravchenko TG, Fomin AV. Widefield optical coherence tomography as an effective method for detecting imperceptible flap retinal tears (clinical observation). *Russian Annals of Ophthalmology = Vestnik oftal'mologii*. 2023;139(1):93–98. (In Russ.). https://doi.org/10.17116/oftalma202313901193

Клапанные разрывы остаются актуальной проблемой в связи с высоким риском (33—55%) развития отслойки сетчатки [1, 2]. В настоящее время известно, что разрывы сетчатки являются результатом тракции в местах витреоретинального сращения, которое чаще всего развивается в момент острой задней отслойки стекловидного тела (ЗОСТ) [2—5].

При первичном обращении пациентов во время острой ЗОСТ частота выявления периферических клапанных разрывов составляет 10,5—78,8% [6, 7] с преобладанием локализации в верхневисочном сегменте [6]. Отсроченные разрывы диагностировались в 1,5—3,7% случаев за период 2—6 нед после первичного обследования [3, 8], при этом в основном (95,3%) разрывы определялись в срок до 1 мес, из них 83% — в течение первых 7 дней [9].

Более того, ряд авторов предполагают, что некоторые поздние разрывы уже присутствовали, но могли быть не выявлены при первичном осмотре глазного дна в связи с наличием кровоизлияний в стекловидное тело и других факторов, и в будущем они могут стать причиной регматогенной отслойки сетчатки [6, 10—12]. В связи с этим, по данным ряда авторов, при отсутствии разрывов или ретинальных геморрагий, гемофтальма при первичном обращении пациентов дальнейшее наблюдение может не понадобиться, за исключением случаев появления новых симптомов [9].

По данным литературы, основными факторами риска развития разрывов сетчатки при острой симптоматической ЗОСТ являются выявляемые при офтальмоскопии ретинальные и витреальные кровоизлияния, клетки пигментного эпителия в переднем отделе стекловидного тела по типу «табачной пыли» [3, 5, 13]. Однако развитие современных методов исследования, в частности оптической когерентной томографии (ОКТ), позволяет детально исследовать витреоретинальный интерфейс не только в центральной области, но и на периферии сетчатки [4, 14]. J.H. Oh и соавт. (2017) выявили признак множественных гиперрефлективных точек в стекловид-



Рис. 1. **Фотография сетчатки левого глаза пациентки *Ю.*: ретинальное кровоизлияние (указано стрелкой) периферии сетчатки во время острой ЗОСТ.**

Fig. 1. **Photograph of the left retina of patient *Y.*: retinal hemorrhage (yellow arrow) in the retinal periphery during acute PVD.**

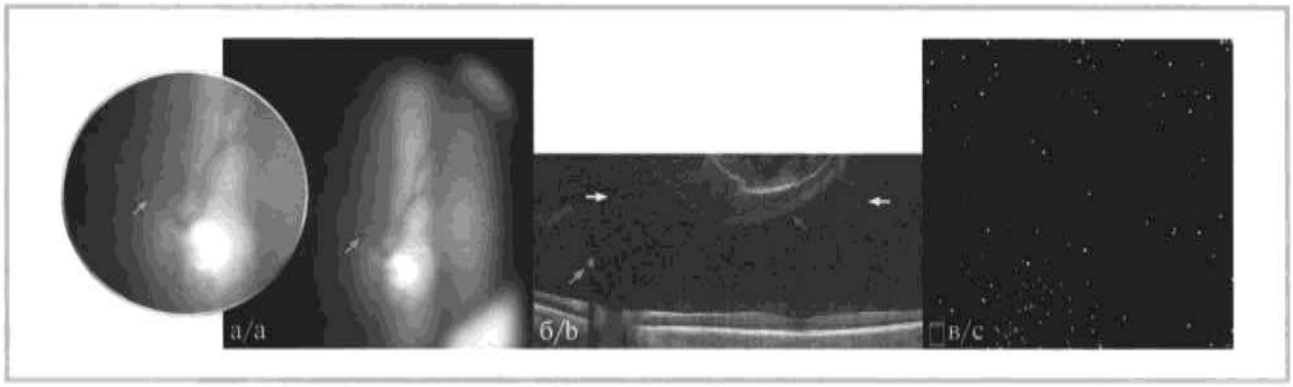

***Рис. 2.* Мультимодальное изображение плавающих помутнений стекловидного тела.**

а — цветная фотография с видеощелевой лампы: определяется плотное округлое помутнение над диском зрительного нерва по типу неклассического кольца Вейса; б — линейный ОКТ-скан витреоретинального интерфейса: полная ЗОСТ над макулой и зрительным нервом, желтая стрелка указывает на гиперрефлективное овальное помутнение (неклассическое кольцо Вейса), белые стрелки — на гиперрефлективные точки, красная стрелка — на гиперрефлективные отделы стекловидного тела различной оптической плотности (отслойка задней гиалоидной мембраны); в — ОКТ-ангиограмма стекловидного тела: в режиме En Face представлен слой Custom толщиной порядка 400 мкм над внутренней пограничной мембраной, определяются множественные гиперрефлективные точки по типу «звездного неба».

***Fig. 2.* Multimodal image of the vitreous floaters.**

a — color slit lamp photo: a dense rounded floater — a non-classical Weiss ring — can be determined above the optic nerve head; b — linear OCT scan of the vitreoretinal interface: complete PVD over the macula and optic nerve, yellow arrow indicates a hyperreflective oval opacity (non-classical Weiss ring), white arrows — hyperreflective dots, red arrow — hyperreflective areas of different density in the vitreous body (posterior hyaloid membrane detachment); c — OCTA image of the vitreous: 400 μm custom en face slab above the inner limiting membrane, multiple hyperreflective dots («starry sky»).

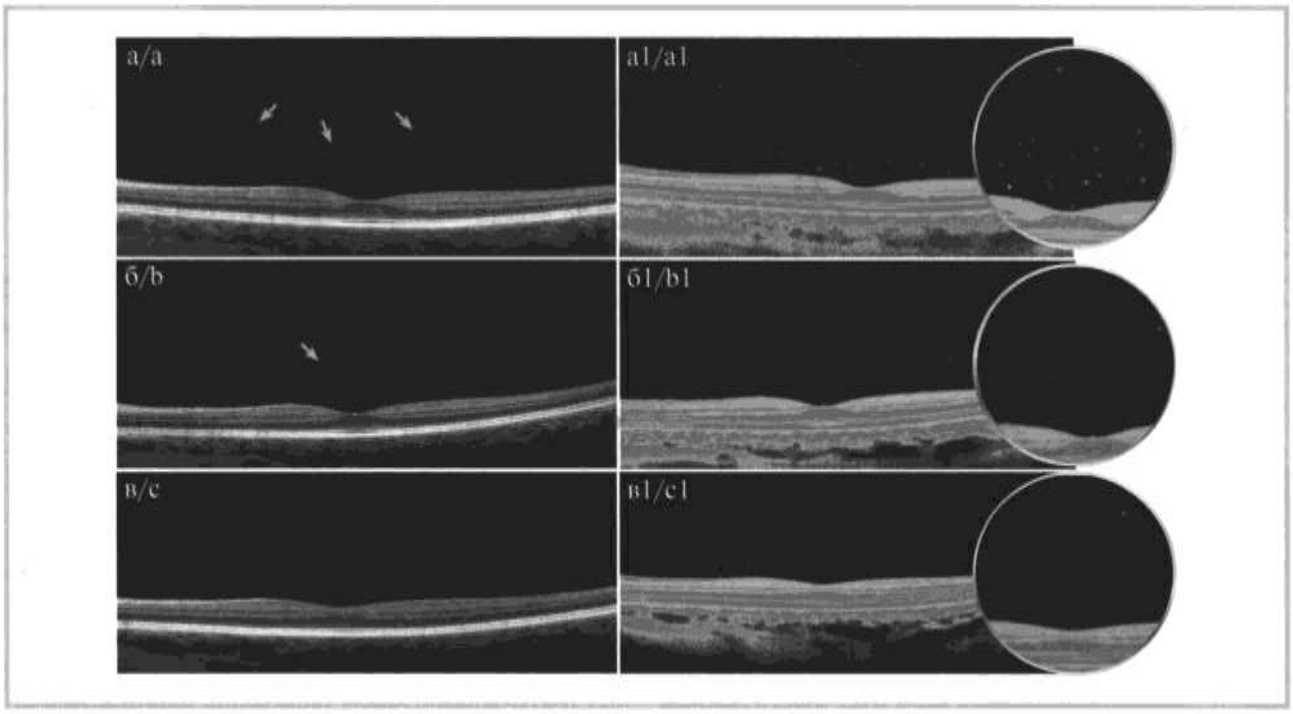

***Рис. 3.* ОКТ-сканы левого глаза пациентки *Ю.* в динамике.**

а, а1 — линейные ОКТ-сканы в первый день обращения во время острой ЗОСТ: видны множественные гиперрефлективные точки в стекловидном теле (желтые стрелки); б, б1 — состояние через 1 мес: определяется единичная еле заметная гиперрефлективная точка (желтая стрелка); в, в1 — через 12 мес: отсутствуют гиперрефлективные точки.

***Fig. 3.* OCT scan images of the left eye of patient *Y.* over time.**

a, a1 — linear OCT scans on the first visit for acute PVD: multiple hyperreflective dots in the vitreous body (yellow arrows); b, b1 — condition after one month: only a single hyperreflective dot can barely be seen (yellow arrow); c, c1 — no hyperreflective dots can be seen after 12 months.

ном теле с помощью спектральной ОКТ во время острой ЗОСТ и установили, что этот признак указывает на высокую вероятность наличия ретинального разрыва [15].

Представляем клинический случай выявления у пациентки, обратившейся в период острой симптоматической ЗОСТ, невидимого клапанного разрыва при наличии множественных гиперрефлективных то-

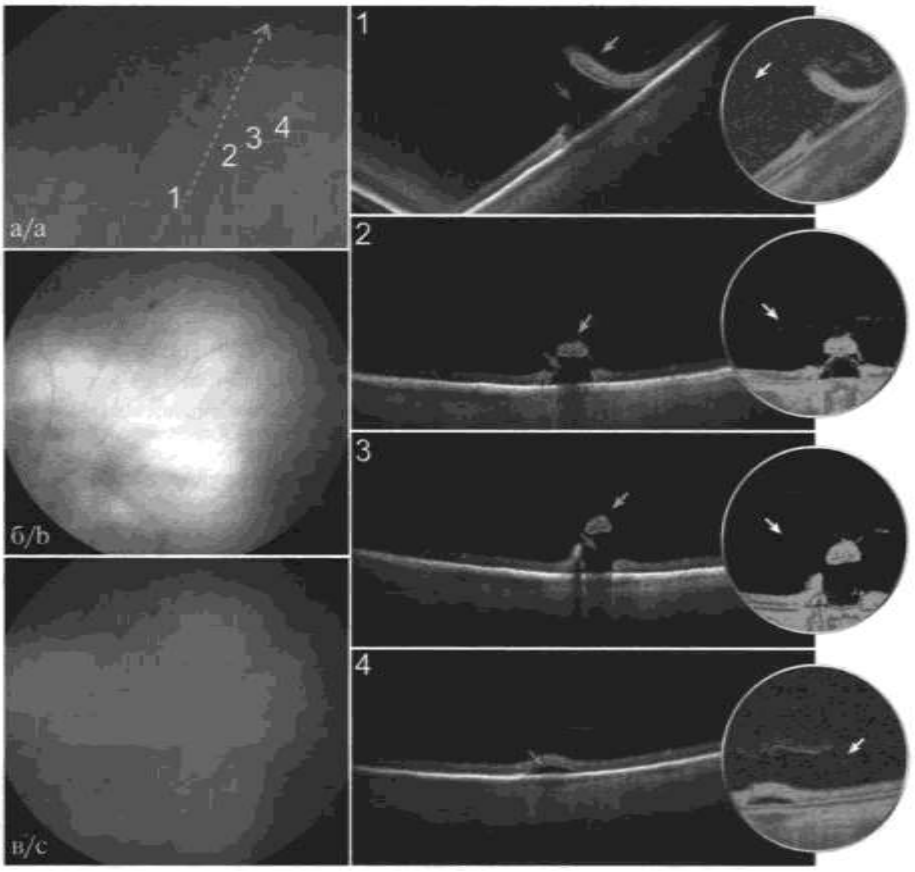

***Рис. 4.* Мультимодальное изображение невидимого клапанного разрыва сетчатки.**

Слева: а—в — фотографии периферии сетчатки левого глаза в верхненаружном квадранте: определяется овальная ретинальная геморрагия с четкими границами; а — пунктирными стрелками с цифрами от 1 до 4 обозначены направления сканирования сетчатки. *Справа:* 1—4 — соответствующие линейные ОКТ-сканы (RTVue XR Avanti) в режиме Line; желтая стрелка указывает на гиперрефлективный выстоящий участок нейросенсорной сетчатки (клапан), красная стрелка — на участок отсутствия нейросенсорной сетчатки (разрыв), синяя стрелка — на гипорефлективный участок (субретинальная жидкость), белая стрелка — на гиперрефлективные точки (симптом «звездного неба»).

***Fig. 4.* Multimodal image of the invisible flap tear.**

On the left: a—c — photographs of the upper outer quadrant of the peripheral retina of the left eye: an oval retinal hemorrhage with clear boundaries; a — the dashed arrows numbered 1—4 show scanning direction. *On the right:* 1—4 — corresponding OCT scans (RTVue XR Avanti) made in the Line mode; the yellow arrow indicates a hyperreflective upstanding area in the neurosensory retina (flap), red arrow — the area of neurosensory retina loss (hole), blue arrow — a hyporeflective area (subretinal fluid), white arrow — hyperreflective dots («starry sky»).

чек в стекловидном теле (симптом «звездного неба») и ретинальной геморрагии методом широкопольного «скользящего» сканирования от центра до периферии сетчатки с помощью ОКТ RTVue XR Avanti в режиме Line с длиной скана 12 мм и ОКТ Solix в режиме FullRange Retina с длиной скана 16 мм.

Клинический случай

Пациентка *Ю.* 58 лет обратилась к офтальмологу с жалобами на плавающие помутнения, сверкающие «молнии» в левом глазу в течение 2 нед. Проведено обследование:

Vis OD = 0,7 с sph + 1,0 = 1,0; P_0 = 17 мм рт.ст.

Vis OS = 0,7 с sph + 1,0 = 1,0; P_0 = 16 мм рт.ст.

Глаз спокоен, передние отделы не изменены. При офтальмобиомикроскопии сетчатки левого глаза выявлены точечная геморрагия в верхневисочном сегменте без видимых ретинальных разрывов **(рис. 1)**, плавающее округлое плотное помутнение по типу неклассического кольца Вейса, располагающееся над зрительным нервом **(рис. 2)**, по данным ультрасонографии — полная ЗОСТ.

По данным ультрасонографии и ОКТ определялись полная ЗОСТ над сетчаткой и зрительным нервом, а также множественные точечные гиперрефлективные включения в слоях стекловидного тела над центральной областью и в области разрыва сетчатки, названные нами симптомом «звездного неба» **(рис. 3; см. рис. 2)**.

В связи с наличием жалоб пациентки, а также предикторов разрыва сетчатки (ретинального точечного кровоизлияния, множественных гиперрефлективных точек стекловидного тела по типу «звездного

TRADOMED INVEST

30 лет объединяем лучших!

Инновационные методы диагностики и лечения патологий сетчатки

Оптический когерентный томограф нового поколения SOLIX



- Повышенная скорость сканирования — 120 000 А-сканов в секунду
- Встроенная фундус-камера
- Программное обеспечение MCT (Motion Correction Technology) — алгоритмы сканирования для пациентов с плохой фиксацией взора
- Диапазон сканирования в режиме ангио-ОКТ — от 3x3 до 18x18 мм
- Размер зоны сканирования в аксиальном направлении — 6,25 мм
- Программа AngioAnalitics™ для количественного анализа сосудов сетчатки
- Полноразмерное сканирование передней камеры
- Оптическая пахиметрия, картирование эпителия и стромы роговицы в зоне диаметром 10 мм

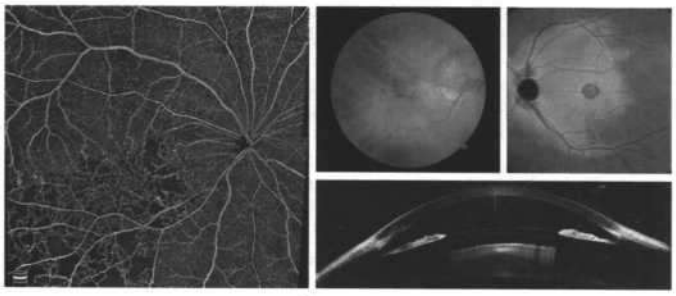

SOLIX OPTOVUE

Уникальная навигационная лазерная система Navilas 577s

NAVILAS® 577s

- Жёлтый 577 нм лазер с микроимпульсным режимом
- Трекинг и цифровое картирование сетчатки
- Высокая точность и скорость лечения
- Максимальный комфорт для пациента
- Повышенная клиническая эффективность
- Импорт сторонних изображений сетчатки с любых диагностических приборов
- Возможность удалённого управления и наблюдения (опция)
- Полностью бесконтактное лазерное лечение сетчатки в центре и на периферии

Бесконтактный объектив для периферии

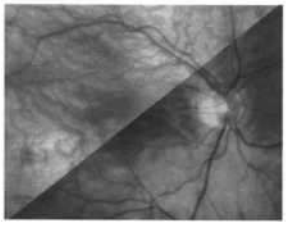

Цветная и ИК-визуализация

OD-OS
RETINA NAVIGATION COMPANY

109147, Москва, ул. Марксистская, д. 3, стр. 1, офис 412. Тел.: (495) 662-78-66
E-mail: info@tradomed-invest.ru www.tradomed-invest.ru

неба») проведено широкопольное ОКТ-исследование витреоретинального интерфейса с помощью метода передвижения («скольжения») линии сканирования от центральных к периферическим отделам сетчатки: верхний, верхневисочный, височный, нижневисочный, нижний, нижненосовой, носовой, верхненосовой. Это обследование выявило незамеченный клапанный разрыв в верхневисочной области рядом с точечной геморрагией **(рис. 4)**.

Таким образом, обзорное ОКТ-исследование витреоретинального интерфейса методом «скольжения» от центральных к периферическим отделам сетчатки в данном клиническом случае позволило диагностировать не замеченный при офтальмольмоскопии клапанный разрыв. Предикторами незамеченного клапанного разрыва периферии сетчатки во время симптоматической острой ЗОСТ у данной пациентки были жалобы на плавающее помутнение, ретинальная геморрагия в верхненаружном квадранте, симптом «звездного неба» в виде множественных гиперрефлективных точек на ОКТ-сканах в центральной области и на периферии сетчатки. Учитывая, что данные представлены в виде единичного клинического случая, необходимо провести тщательные исследования на большем клиническом материале.

Участие авторов:
Концепция и дизайн исследования: В.Ш., Р.Ш., Т.Ш.
Сбор и обработка материала: Т.Ш., Г.И., Т.Д., С.К.
Написание текста: В.Ш., Т.К., Т.Ш., В.Т., А.Ф.
Редактирование: В.Ш., В.Т., Т.К., А.Ф.

Авторы заявляют об отсутствии конфликта интересов.
The authors declare no conflicts of interest.

ЛИТЕРАТУРА/REFERENCES

1. Blindbaek S, Grauslund J. Prophylactic treatment of retinal breaks — a systematic review. *Acta Ophthalmol.* 2015;93(1):3-8. https://doi.org/10.1111/aos.12447
2. Brinton DA, Wilkinson CP. Retinal Detachment: Principles and Practice. 3rd ed. Oxford: University Press in cooperation with American Academy of Ophthalmology; 2009.
3. Coffee RE, Westfall AC, Davis GH, Mieler WF, Holz ER. Symptomatic posterior vitreous detachment and the incidence of delayed retinal breaks: case series and meta-analysis. *Am J Ophthalmol.* 2007;144(3):409-414. https://doi.org/10.1016/j.ajo.2007.05.002
4. Shaimova VA, ed. Peripheral retinal degenerations. Optical coherence tomography and retinal laser coagulation. 2nd ed. Cham: Springer International Publishing; 2017.
5. Retinal Detachment and Predisposing Lesions. In: 2021—2022 Basic and Clinical Science Course, Section 12: Retina and Vitreous. San Francisco: American Academy of Ophthalmology; 2021;307-330.
6. Karahan E, Karti O, Er D, Cam D, Aydın R, Zengin MO, Kaynak S. Risk factors for multiple retinal tears in patients with acute posterior vitreous detachment. *Int Ophthalmol.* 2018;38(1):257-263. https://doi.org/10.1007/s10792-017-0455-0
7. Dayan MR, Jayamanne DGR, Andrews RM, Griffiths PG. Flashes and floaters as predictors of vitreoretinal pathology: Is follow-up necessary for posterior vitreous detachment? *Eye.* 1996;10(4):456-458. https://doi.org/10.1038/eye.1996.100
8. Van Overdam KA, Bettink-Remeijer MW, Klaver CC, Mulder PG, Moll AC, Van Meurs JC. Symptoms and findings predictive for the development of new retinal breaks. *Arch Ophthalmol.* 2005;123(4):479-484. https://doi.org/10.1001/archopht.123.4.479
9. Bond-Taylor M, Jakobsson G, Zetterberg M. Posterior vitreous detachment — prevalence of and risk factors for retinal tears. *Clin Ophthalmol (Auckland, N.Z.).* 2017;11:1689-1695. https://doi.org/10.2147/OPTH.S143898
10. Goh YW, Ehrlich R, Stewart J, Polkinghorne P. The incidence of retinal breaks in the presenting and fellow eyes in patients with acute symptomatic posterior vitreous detachment and their associated risk factors. *Asia-Pacific J Ophthalmol (Philadelphia, Pa.).* 2015;4(1):5-8. https://doi.org/10.1097/APO.0000000000000072
11. Carrero JL. Incomplete posterior vitreous detachment: Prevalence and clinical relevance. *Am J Ophthalmol.* 2012;153(3):497-503. https://doi.org/10.1016/j.ajo.2011.08.036
12. Schweitzer KD, Eneh AA, Hurst J, Bona MD, Rahim KJ, Sharma S. Predicting retinal tears in posterior vitreous detachment. *Canadian J Ophthalmol.* 2011;46(6):481-485. https://doi.org/10.1016/j.jcjo.2011.09.010
13. Gishti O, van den Nieuwenhof R, Verhoekx J, van Overdam K. Symptoms related to posterior vitreous detachment and the risk of developing retinal tears: a systematic review. *Acta Ophthalmol.* 2019;97(4):347-352. https://doi.org/10.1111/AOS.14012
14. Плавающие помутнения стекловидного тела: диагностика, лечение, осложнения: атлас. Под ред. В.А. Шаимовой. СПб.: Человек; 2022. *Plavayushchie pomutneniya steklovidnogo tela: diagnostika, lechenie, oslozhneniya: atlas* [Vitreous floaters: diagnosis, treatment, complications: atlas]. Ed. V.A. Shaimova. St. Petersburg: Chelovek; 2022 (In Russ.).
15. Oh JH, Oh J, Roh HC. Vitreous Hyper-Reflective Dots in Optical Coherence Tomography and Retinal Tear in Patients with Acute Posterior Vitreous Detachment. *Curr Eye Res.* 2017;42(8):1179-1184. https://doi.org/10.1080/02713683.2017.1289226

Поступила 10.10.2022
Received 10.10.2022
Принята к печати 25.12.2022
Accepted 25.12.2022

Вестник офтальмологии
2023, Т. 139, №1, с. 99-105
https://doi.org/10.17116/oftalma202313901199

Russian Annals of Ophthalmology =
Vestnik Oftal'mologii 2023, vol. 139, №1, pp. 99-105
https://doi.org/10.17116/oftalma202313901199

Краткосрочный опыт применения бролуцизумаба в лечении диабетического макулярного отека

© А.Н. КУЛИКОВ, А.Ю. МАЛАФЕЕВА, Я.А. КАЛИНИЧЕВА, Д.С. МАЛЬЦЕВ, В.Р. ЖАЛИМОВА, А.С. ВАСИЛЬЕВ

ФГБВОУ ВО «Военно-медицинская академия им. С.М. Кирова» Минобороны России, Санкт-Петербург, Россия

РЕЗЮМЕ

Цель исследования. Проанализировать эффективность и безопасность применения бролуцизумаба у пациентов с диабетическим макулярным отеком (ДМО) в рамках реальной клинической практики на территории Российской Федерации.

Материал и методы. В исследование было включено 14 последовательных пациентов с ДМО — 7 мужчин и 7 женщин (21 глаз), средний возраст которых составил 65,1±8,0 лет, не получавших ранее антиангиогенную терапию. Пациенты прошли стандартное офтальмологическое обследование и мультимодальную диагностику, включая оптическую когерентную томографию. Всем участникам исследуемой когорты выполнялись интравитреальные инъекции бролуцизумаба с частотой 1 раз в 6 нед. Всего было выполнено 73 инъекции. Срез данных о состоянии 10 глаз 10 пациентов был проведен через 6 мес после начала лечения.

Результаты и Обсуждение. После 4 инъекций бролуцизумаба максимальная корригированная острота зрения (МКОЗ) увеличилась статистически значимо с 35,8±13,7 до 41,5±11,9 знаков ETDRS (с 0,5 до 0,7; p=0,03), центральная толщина сетчатки (ЦТС) и макулярный объем (МО) снизились соответственно с 411,5±107,4 до 280,2±64,6 мкм (p=0,014) и с 7,39±0,92 до 6,16±7,37 мм^3 (p=0,0006). Средняя прибавка остроты зрения составила 5,7±7,0 знаков, среднее уменьшение ЦТС составило (–)131,3±91,2, а среднее снижение МО было (–)1,21±0,75 мм^3. Не зарегистрировано нежелательных явлений, связанных с внутриглазным воспалением.

Заключение. При лечении бролуцизумабом в условиях реальной клинической практики пациенты с ДМО демонстрируют существенное анатомо-функциональное улучшение, сопоставимое с результатами рандомизированных клинических исследований.

Ключевые слова: *бролуцизумаб, диабетический макулярный отек, антиангиогенная терапия, оптическая когерентная томография.*

ИНФОРМАЦИЯ ОБ АВТОРАХ:
Куликов А.Н. — https://orcid.org/0000-0002-5274-6993
Малафеева А.Ю. — https://orcid.org/0000-0001-9957-1804
Калиничева Я.А. — https://orcid.org/0000-0002-9033-3276
Мальцев Д.С. — https://orcid.org/0000-0001-6598-3982
Жалимова В.Р. — https://orcid.org/0000-0001-8024-0300
Васильев А.С. — https://orcid.org/0000-0002-0635-4438
Автор, ответственный за переписку: Мальцев Дмитрий Сергеевич — e-mail: glaz.med@yandex.ru

КАК ЦИТИРОВАТЬ:
Куликов А.Н., Малафеева А.Ю., Калиничева Я.А., Мальцев Д.С., Жалимова В.Р., Васильев А.С. Краткосрочный опыт применения бролуцизумаба в лечении диабетического макулярного отека. *Вестник офтальмологии.* 2023;139(1):99–105. https://doi.org/10.17116/oftalma202313901199

Short-term experience of intravitreal brolucizumab in treatment of diabetic macular edema

© A.N. KULIKOV, A.YU. MALAFEEVA, Y.A. KALINICHEVA, D.S. MALTSEV, V.R. ZHALIMOVA, A.S. VASILYEV

S.M. Kirov Military Medical Academy, Saint Petersburg, Russia

ABSTRACT

Purpose. This study examines the efficacy and safety of brolucizumab in the treatment of diabetic macular edema (DME) in real clinical practice in the Russian Federation.

Material and methods. The study included 14 consecutive treatment-naïve DME patients, among them 7 males and 7 females (21 eyes in total) with mean age of 65.1±8.0 years. Patients underwent standard ophthalmological examination and multimodal imaging, including optical coherence tomography. All patients received intravitreal injections of brolucizumab every 6 weeks. A total of 73 injections were performed. A data analysis was performed for 10 eyes of 10 patients 6 months after initiation of the treatment.

Results. After 4 injections of brolucizumab, best-corrected visual acuity (BCVA) increased statistically significantly from 35.8±13.7 to 41.5±11.9 ETDRS letters (p=0.03), central retinal thickness (CRT) and macular volume (MV) decreased from 411.5±107.4 to 280.2±64.6 microns (p=0.014) and from 7.39±0.92 to 6.16±7.37 mm^3 (p=0.0006), respectively. The average gain

of visual acuity was 5.7±7.0 letters, average decrease of CRT was –131.3±91.2, and average decrease of MV was –1.21±0.75 mm³. There were no adverse events associated with intraocular inflammation.
Conclusion. Intravitreal injections of brolucizumab provide significant anatomical and functional improvement to DME patients in real clinical practice with results comparable to that of randomized clinical trials.

Keywords: *brolucizumab, diabetic macular edema, optical coherence tomography, anti-VEGF.*

INFORMATION ABOUT THE AUTHORS:
Kulikov A.N. — https://orcid.org/0000-0002-5274-6993
Malafeeva A.Yu. — https://orcid.org/0000-0001-9957-1804
Kalinicheva Ya.A. — https://orcid.org/0000-0002-9033-3276
Maltsev D.S. — https://orcid.org/0000-0001-6598-3982
Zhalimova V.R. — https://orcid.org/0000-0001-8024-0300
Vasilyev A.S. — https://orcid.org/0000-0002-0635-4438
Corresponding author: Maltsev D.S. — e-mail: glaz.med@yandex.ru

TO CITE THIS ARTICLE:
Kulikov AN, Malafeeva AYu, Kalinicheva YaA, Maltsev DS, Zhalimova VR, Vasilyev AS. Short-term experience of intravitreal brolucizumab in treatment of diabetic macular edema. *Russian Annals of Ophthalmology = Vestnik oftal'mologii*. 2023;139(1):99–105. (In Russ.). https://doi.org/10.17116/oftalma202313901199

Диабетический макулярный отек (ДМО) является осложнением диабетической ретинопатии, вызывающим потенциально обратимое снижение зрения при этом заболевании. ДМО характеризуется аккумуляцией интраретинальной (ИРЖ) и субретинальной жидкости (СРЖ) в макуле, источником которой служат собственные сосуды сетчатки или патологические сосудистые образования, такие как микроаневризмы. Аккумуляция жидкости связана с увеличением толщины сетчатки, изменением ее нормальной архитектуры и оптических свойств, а также с нарушением нормального функционирования нейронов сетчатки. В случае распространения в область фовеа отек ведет к снижению остроты зрения, что отрицательно сказывается на качестве жизни пациента с сахарным диабетом [1].

Степень снижения остроты зрения при ДМО пропорциональна толщине сетчатки в центре фовеа, определяемой с помощью оптической когерентной томографии (ОКТ). В соответствии с этим показатели центральной толщины сетчатки (ЦТС) и макулярного объема (МО) считаются важными биомаркерами тяжести ДМО. Другая важная причина широкого использования этих параметров в оценке тяжести ДМО заключается в их объективности и высокой воспроизводимости. Поэтому сегодня показатели ЦТС и МО являются стандартными в диагностике ДМО, без их оценки мониторинг этой патологии не может считаться адекватным [2].

Ингибиторы ангиогенеза являются первой линией лечения ДМО и позволяют получить прибавку остроты зрения, а также повысить качество жизни пациентов [3]. Антиангиогенная терапия включает фазу загрузочных инъекций, за которыми следует поддерживающая терапия с частотой инъекций 1 раз в 8 нед в течение первого года лечения. Ключевыми проблемами антиангиогенной терапии, препятствующими полному функциональному восстановлению на фоне регресса ДМО, являются аномалии витреоретинального интерфейса [4], ретинальная ишемия [5], нейродегенерация [6, 7] и отложения твердого экссудата в центре макулы [8]. Кроме того, течение ДМО зависит от степени компенсации сахарного диабета и комплаентности пациента в ходе антиангиогенной терапии. Последний фактор имеет существенное значение, с одной стороны, из-за коморбидности этих пациентов, а с другой — из-за необходимости частых регулярных визитов в клинику для выполнения инъекций [9].

Одним из путей преодоления проблем некомплаентности и повышения эффективности антиангиогенной терапии является внедрение препаратов с большей продолжительностью действия. Эта тенденция отчетливо прослеживается в ходе эволюции антиангиогенных препаратов. При внедрении в клиническую практику препарата бролуцизумаб частота инъекций у существенной доли пациентов с ДМО может быть сокращена до 1 раза в 12 нед. Эффективность и безопасность бролуцизумаба известна из исследований KITE и KESTREL [10], однако данные по применению бролуцизумаба в реальной клинической практике при терапии ДМО отсутствуют, так как препарат был одобрен для использования по этому показанию только в феврале 2022 г.

В данной работе мы приводим собственный опыт лечения бролуцизумабом пациентов с ДМО, накопленный за период 6 мес после начала клинического применения препарата на территории Российской Федерации.

Материал и методы

Это проспективное интервенционное исследование было проведено на базе клиники кафедры офтальмологии им. профессора В.В. Волкова

Военно-медицинской академии им. С.М. Кирова МО РФ. В его рамках проанализированы данные мультимодальной визуализации, в том числе ОКТ, и медицинские записи пациентов с ДМО, получавших интравитреальные инъекции препарата «Бролуцизумаб» в период с апреля по ноябрь 2022 г. Критерием их включения в исследование был диагноз ДМО, вовлекающий центр макулы, определенный как наличие ИРЖ, независимо от показателя ЦТС. В когорту исследуемых вошли только последовательные пациенты с ДМО, ранее не получавшие лечения ингибиторами ангиогенеза. Критериями исключения являлись наличие иной сопутствующей ретинальной патологии (включая окклюзии вен сетчатки), снижение прозрачности оптических сред, способное повлиять на результаты ОКТ, а также внутриглазное воспаление в анамнезе, лазерное лечение в течение 3 мес до начала антиангиогенной терапии либо проведение лазерного лечения в период исследования.

В исследование было включено 14 пациентов с ДМО (21 глаз), 7 мужчин и 7 женщин, средний возраст которых составил 65,1±8,0 лет. Все они прошли стандартное офтальмологическое обследование, в том числе определение остроты зрения по системе ETDRS и мультимодальную диагностику. В рамках мультимодальной визуализации пациентам провели сканирующую лазерную офтальмоскопию (F-10 Nidek, Япония) и ОКТ (RTVue-XR, Optovue, США) в момент начала терапии бролуцизумабом, а в дальнейшем — при каждом контрольном осмотре. В ходе офтальмологического обследования обращали внимание на выявление признаков внутриглазного воспаления в виде цитоза во влаге передней камеры, витреита и ретиноваскулита. Дополнительно статус цитоза во влаге передней камеры оценивали с помощью ОКТ переднего сегмента (RTVue-XR) протоколом сканирования 3D-Cornea на площади 16 мм^2 [11].

ОКТ включала получение макулярной карты с оценкой показателей ЦТС и МО. Кроме того, путем просмотра всех структурных сканов макулярной карты выявляли наличие СРЖ или ИРЖ в центре макулы. ИРЖ определяли как наличие гипорефлективных округлых полостей в нейросенсорной сетчатке по крайней мере на одном кросс-секционном скане, проходящем через центр макулы. СРЖ определяли как гипорефлективное пространство между нейросенсорной сетчаткой и пигментным эпителием как минимум на одном кросс-секционном скане [12].

Также всем пациентам выполняли ОКТ-ангиографию с помощью скана Angio Retina 6 мм, который включает два объединенных трехмерных скана, каждый из которых состоит из 400 повторных В-сканов. На результирующем ангиографическом изображении оценивали изменение ретинальной перфузии с целью дополнительного контроля возможных вазоокклюзивных осложнений.

Интравитреальное введение бролуцизумаба выполняли по стандартной методике с интервалом между загрузочными инъекциями 6 нед, а затем с интервалом 8 или 12 нед в зависимости от признаков активности заболевания.

Для статистической обработки данных использовали программный пакет MedCalc 18.4.1 (MedCalc Software, Бельгия). Данные представлены как среднее ± стандартное отклонение. Согласно тесту Колмогорова–Смирнова распределение данных носило нормальный характер. Однофакторный дисперсионный анализ с повторениями использовали для оценки статистической значимости различий остроты зрения до лечения и после выполнения 4 инъекций. Только один глаз каждого пациента был включен в анализ изменений. Статистическую значимость изменения частоты обнаружения ИРЖ и СРЖ оценивали с помощью теста Мак—Немара. Разницу считали статистически значимой при $p<0,05$.

Результаты

Из 21 пациента у 4 отмечалась пролиферативная диабетическая ретинопатия (ПДР) после завершенной панретинальной лазерной коагуляции и у 10 пациентов — непролиферативная диабетическая ретинопатия (НПДР) различной тяжести. Всего за период исследования было выполнено 73 инъекции. Фазу загрузки завершили 3 пациента (4 глаза). Только пациенты, которые получили 4 или более инъекций (10 пациентов), были включены в статистический анализ динамики МКОЗ, ЦТС и МО (исследовалось по 1 глазу от каждого пациента). Из 21 глаза в 2 наблюдался фиброз внутренней пограничной мембраны и в 2 — витреомакулярная тракция/адгезия **(рис. 1)**. Кроме того, в 2 глазах были обнаружены центральные отложения твердого экссудата.

После 4 инъекций МКОЗ увеличилась статистически значимо с 35,8±13,7 до 41,5±11,9 знаков ETDRS ($p=0,03$), этому соответствовало увеличение остроты зрения примерно с 0,5 до 0,7 по данным стандартной визометрии. За период наблюдения ЦТС снизилась с 411,5±107,4 до 280,2±64,6 мкм ($p=0,014$), макулярный объем уменьшился статистически значимо с 7,39±0,92 до 6,16±7,37 мм^3 ($p=0,0006$). ИРЖ в центре фовеа исходно была выявлена у всех пациентов и после 4 инъекций в 5 из 10 глаз ($p=0,25$) **(рис. 2)**. СРЖ исходно была выявлена в 3 глазах из 10 и после 2 инъекций не была обнаружена ни в одном случае ($p=0,06$). Динамика анатомо-функциональных показателей во всей когорте (21 глаз исходно и 10 глаз к 24-й нед) за 6 мес исследования представлена в графическом виде **(рис. 3)**.

Средняя прибавка остроты зрения составила 5,7±7,0 знаков, среднее уменьшение ЦТС составило (–)131,3±91,2 мкм, а среднее снижение МО было (–)1,21±0,75 мм^3. За период исследования

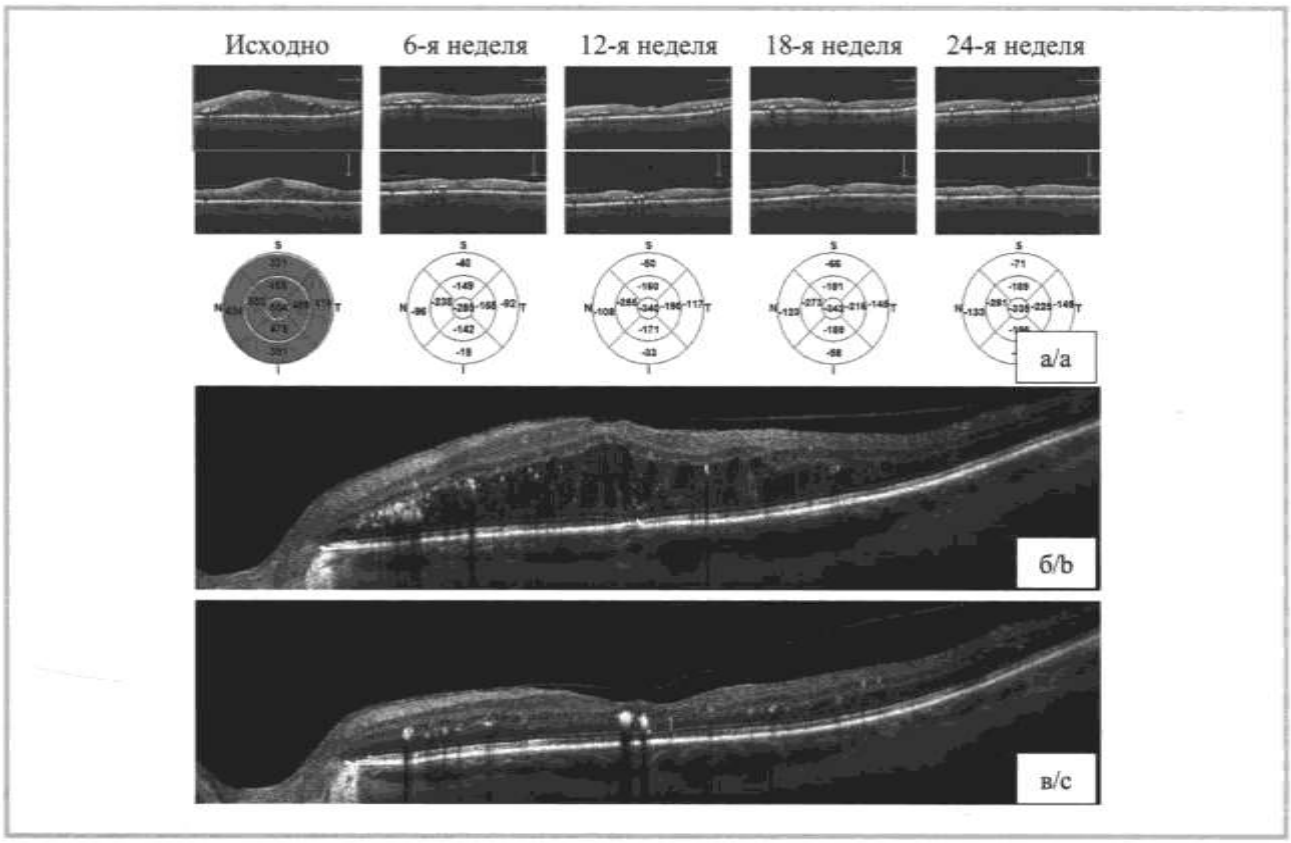

Рис. 1. **Репрезентативный пример анатомических изменений у пациентки *Н.* 70 лет.**

а — динамика данных ОКТ в ходе выполнения 4 последовательных инъекций с интервалом 6 нед (острота зрения улучшилась с 5 до 27 знаков ETDRS (с 0,125 до 0,3)); б — кросс-секционный ОКТ-скан, демонстрирующий витреомакулярную адгезию, твердые экссудаты и интраретинальную жидкость до начала лечения; в — кросс-секционный ОКТ-скан, демонстрирующий полный регресс интраретинальной жидкости в фовеа после 4 инъекций.

Fig. 1. **A representative example of anatomical changes in a 70-year-old female patient *N.***

a — changes in OCT data in the course of 4 consecutive injections performed with an interval of 6 weeks (VA improvement from 5 to 27 ETDRS letters (from 0.125 to 0.3)); b — cross-sectional OCT scan image demonstrating vitreomacular adhesion, hard exudates and intraretinal fluid before the treatment; c — cross-sectional OCT scan image demonstrating complete regress of intraretinal fluid in the fovea after 4 injections.

не выявлено каких-либо нежелательных явлений, связанных с внутриглазным воспалением.

Обсуждение

В нашем исследовании было показано выраженное функциональное и анатомическое улучшение у пациентов с ДМО в течение первых 6 мес лечения бролуцизумабом в условиях реальной клинической практики.

ДМО является хорошо известной проблемой современной офтальмологии, несмотря на существенный прогресс в области лечения этого заболевания. Длительное время только лазерная коагуляция в макуле была единственным методом терапии этого состояния, однако преимущественно направленным на стабилизацию остроты зрения и лишь в ограниченной степени — на его улучшение [13]. Витрэктомия на этапе первоначального внедрения из-за своего технического несовершенства применялась только для лечения тяжелых осложнений ДР. Современная витрэктомия способна оказать положительное влияние на течение ДМО, однако ухудшает эффективность антиангиогенной терапии, если таковая будет применяться у пациента в дальнейшем [14]. В целом использование анти-VEGF-препаратов является наиболее простым и эффективным решением в лечении ДМО, ставшим стандартом. Среди слабых сторон этого подхода наибольшее значение имеет высокая частота инъекций, которая не всегда доступна пациентам из-за финансовых или персональных ограничений, что особенно заметно у пациентов с сахарным диабетом за счет коморбидности.

В исследованиях KITE и KESTREL бролуцизумаб при сравнении с афлиберцептом показал сопоставимую эффективность по остроте зрения и превышающую таковую у афлиберцепта в части анатомического улучшения [10]. Кроме того, при переходе на поддерживающий режим лечения значительная часть пациентов была способна выдержать терапию с периодичностью 1 инъекция в 12 или 16 нед при полном подавлении активности заболевания. Это выглядит многообещающим в улучшении приверженности лечению пациентов с ДМО. Кроме того, бролуцизумаб

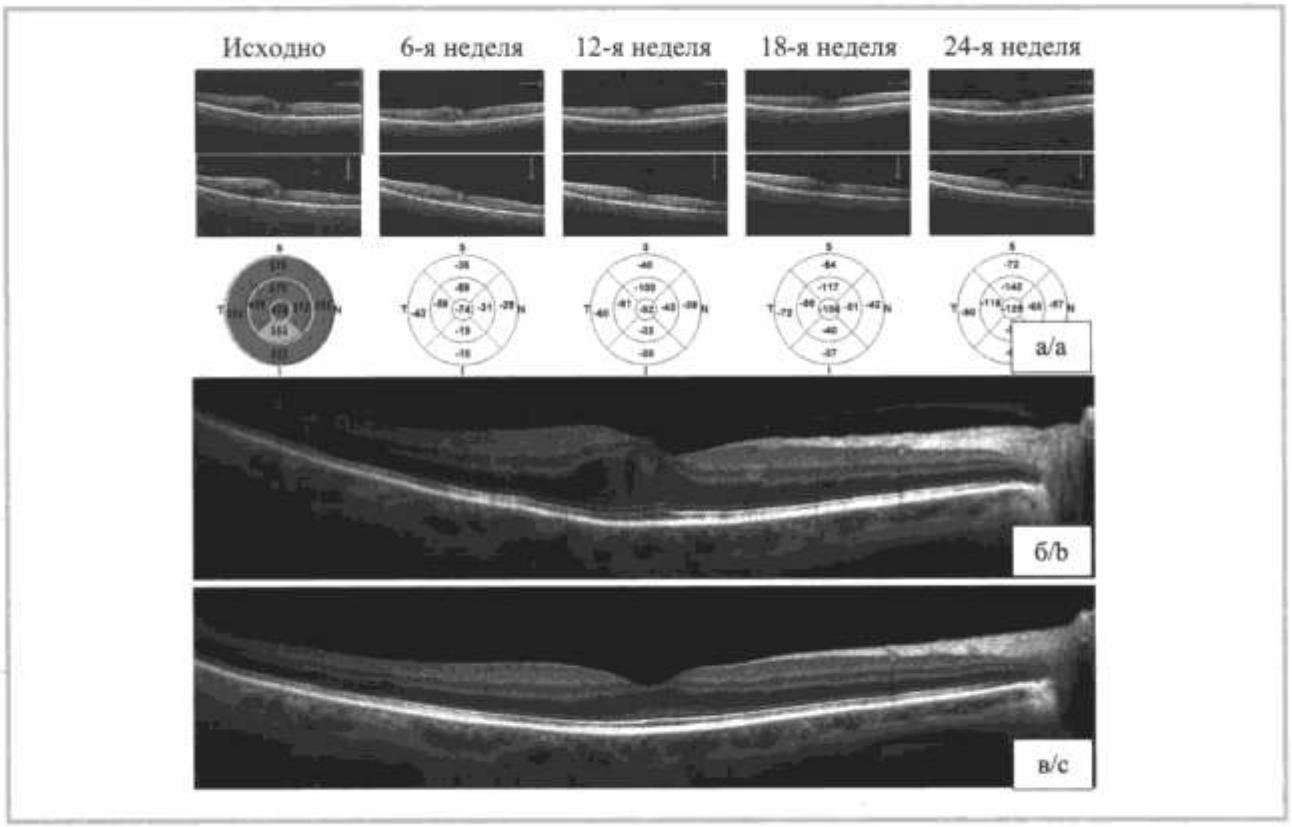

Рис. 2. **Репрезентативный пример анатомических изменений у пациентки *P*. 60 лет.**

а — динамика данных ОКТ в ходе выполнения 4 последовательных инъекций с интервалом 6 нед (острота зрения улучшилась с 49 до 55 знаков ETDRS (с 0,8 до 1,0)); б — кросс-секционный ОКТ-скан, демонстрирующий витреомакулярную адгезию, твердые экссудаты и интраретинальную жидкость до начала лечения; в — кросс-секционный ОКТ-скан, демонстрирующий полный регресс интраретинальной жидкости в фовеа после 4 инъекций.

Fig. 2. **A representative example of anatomical changes in a 60-year-old female patient *R*.**

a — changes in OCT data in the course of 4 consecutive injections performed with an interval of 6 weeks (VA improvement from 49 to 55 ETDRS letters (from 0.8 to 1.0)); b — cross-sectional OCT scan image demonstrating vitreomacular adhesion, hard exudates and intraretinal fluid before the treatment; c — cross-sectional OCT scan image demonstrating complete regress of intraretinal fluid in the fovea after 4 injections.

применяется с пролонгированной фазой загрузки, в которой 5 инъекций выполняются с интервалом 6 нед, что также уменьшает частоту визитов пациента в клинику. Эти данные относятся к пациентам, соответствующим строгим критериям исследовательского выбора, существенно отличающимся от пациентов реальной клинической практики по ряду характеристик. Так, в рандомизированные клинические исследования не включают пациентов с аномалиями витреоретинального интерфейса, что характерно для существенной доли пациентов с ДМО.

Известно, что фиброз внутренней пограничной мембраны, витреомакулярная адгезия и тракция существенно ослабляют действенность антиангиогенной терапии при ДМО в части анатомической эффективности [4]. Другие биомаркеры, такие как отложение твердого экссудата в центре фовеа и ишемическая макулопатия, также ограничивают функциональное восстановление при ДМО [5—8]. Все эти изменения могут привести к существенным отличиям результатов реальной клинической практики от результатов рандомизированных клинических исследований.

В наше исследование были включены последовательные пациенты с ДМО, включая 4 пациентов с аномалиями витреоретинального интерфейса и 2 пациентов с отложениями твердого экссудата в макуле, при этом среднее функциональное улучшение составило 5,7 знаков по таблице ETDRS. Среднее улучшение остроты зрения в исследованиях KITE и KESTREL составило около 8 знаков [10]. Аналогично, среднее уменьшение ЦТС в нашем исследовании составило 131,1 мкм при среднем уменьшении ЦТС, по данным KITE и KESTREL, около 160 мкм к 24-й неделе [10]. Таким образом, анатомо-функциональное улучшение в нашем исследовании выглядит сопоставимым с результатами KITE и KESTREL и говорит о соответствии данных рандомизированных клинических исследований и реальной клинической практики, несмотря на лечение пациентов в том числе и с изменениями витреоретинального интерфейса [10]. Это позволяет предположить, что заявленные в рандомизированных клинических исследованиях показатели частоты инъекций при переходе на поддерживающий этап терапии могут быть достигнуты и в реальной практике.

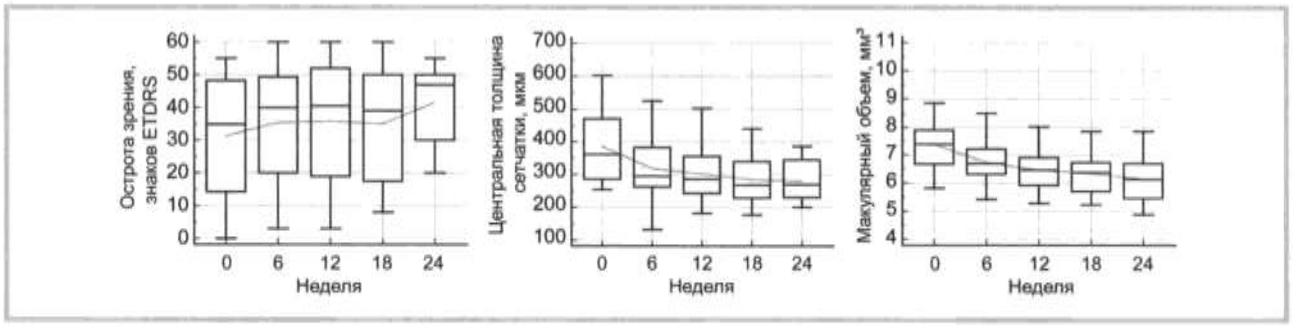

Рис. 3. **Изменение МКОЗ, ЦТС и макулярного объема в исследуемой когорте за 6 мес исследования.**
Fig. 3. **Changes in BCVA, CRT and MV in the studied cohort during 6 months of treatment.**

Интересно, что динамика показателей остроты зрения, ЦТС и МО сохранила положительный тренд к моменту выполнения 5-й инъекции, так же как это наблюдали в исследованиях KITE и KESTREL. При этом пропорция пациентов с СРЖ и ИРЖ существенно снизилась к моменту 5-й инъекции и составила 50%, что также сопоставимо с показателем 60% и меньше к 52-й неделе при оценке в рандомизированных клинических исследованиях [10].

Следует отметить, что данные рандомизированных клинических исследований обладают несопоставимо большей доказательностью по сравнению с результатами нашего исследования. Это существенно ограничивает сравнение результатов и могло бы вызвать сомнения в случае их значительного расхождения. В то же время потребность в таком сравнении продиктована тем, что бролуцизумаб является новым препаратом, для которого данные реальной клинической практики при ДМО носят крайне ограниченный характер.

Несмотря на первоначальную настороженность в отношении нежелательных явлений в виде внутриглазного воспаления при лечении неоваскулярной возрастной макулярной дегенерации (нВМД) с помощью бролуцизумаба [15], данные KITE и KESTREL показали оптимистичные результаты с сопоставимой или даже более низкой частотой внутриглазного воспаления [10]. Действительно, пациенты с диабетической ретинопатией потенциально представляют собой группу риска в отношении вазокклюзивных осложнений внутриглазного воспаления при терапии бролуцизумабом. Одно из объяснений лучшего профиля безопасности среди пациентов с ДМО может заключаться в том, что расширение межинъекционного интервала в фазе загрузки до 6 нед позволяет снизить вероятность достижения пиковых интравитреальных концентраций препарата и вероятность развития иммунных реакций.

В нашем исследовании мы не столкнулись с нежелательными явлениями в виде внутриглазного воспаления у пациентов с ДМО, даже несмотря на применение более широкого, чем в рутинной практике, набора методов для выявления минимальных признаков внутриглазного воспаления. Однако следует принять во внимание относительно небольшое число выполненных инъекций (73) и короткий период наблюдения. Таким образом, дальнейшее увеличение числа наблюдений необходимо для заключения о безопасности бролуцизумаба при лечении ДМО. Сходным образом бролуцизумаб показал благоприятный профиль безопасности у пациентов с нВМД в исследованиях, проведенных на территории Российской Федерации [12, 16].

Это исследование имеет существенные *ограничения*, к ним относятся короткий период наблюдения (6 мес) и отсутствие завершенной фазы загрузки у достаточного для анализа числа пациентов. Большее и равное число инъекций, в идеале, после завершения фазы загрузки было бы намного более показательным в отношении анализа. Однако в нашем исследовании срез данных был привязан не к числу инъекций, а к сроку с момента начала клинического применения препарата после 6 мес. Достижение всеми пациентами окончания фазы загрузки могло занять более 1 года, что является достаточно длительным сроком, в течение которого отсутствовали бы данные реальной клинической практики. Поэтому мы провели ранний срез данных для получения информации относительно эффективности и безопасности применяемого препарата. Полученные результаты позволяют понять, что заявленные в рандомизированных клинических исследованиях данные об эффективности и безопасности препарата могут быть экстраполированы на реальную клиническую практику, которая включает пациентов с различными сопутствующими изменениями в макуле.

Заключение

При лечении бролуцизумабом пациенты с ДМО демонстрируют существенное функциональное и анатомическое улучшение в течение первых 6 мес терапии в виде 4 последовательных инъекций с интервалом 6 нед. В условиях неселективного включения пациентов с аномалиями витреоретинального интерфейса и изменениями,

потенциально препятствующими полному функциональному восстановлению, средние показатели прибавки остроты зрения составили около 6 знаков по таблице ETDRS (с 0,5 до 0,7), снижения ЦТС — около 130 мкм и уменьшения макулярного объема — около 1,2 мм^3. Эти результаты сопоставимы с результатами рандомизированных клинических исследований и не сопровождались нежелательными явлениями в виде внутриглазного воспаления.

Участие авторов:
Концепция и дизайн исследования: А.М., Д.М., А.К.
Сбор и обработка материала: Д.М., А.М., Я.К., А.В., В.Ж.
Написание текста: Д.М., А.К.
Редактирование: Д.М., А.К.

Авторы заявляют об отсутствии конфликта интересов.
The authors declare no conflicts of interest.

ЛИТЕРАТУРА/REFERENCES

1. Zhang J, Zhang J, Zhang C, Zhang J, Gu L, Luo D, Qiu Q. Diabetic Macular Edema: Current Understanding, Molecular Mechanisms and Therapeutic Implications. *Cells*. 2022;11(21):3362. https://doi.org/10.3390/cells11213362
2. Diabetic Retinopathy Clinical Research Network, Browning DJ, Glassman AR, Aiello LP, Beck RW, Brown DM, Fong DS, Bressler NM, Danis RP, Kinyoun JL, Nguyen QD, Bhavsar AR, Gottlieb J, Pieramici DJ, Rauser ME, Apte RS, Lim JI, Miskala PH. Relationship between optical coherence tomography-measured central retinal thickness and visual acuity in diabetic macular edema. *Ophthalmology*. 2007;114(3):525-536. https://doi.org/10.1016/j.ophtha.2006.06.052
3. Yuen YS, Tan GSW, Gan NY, Too IHK, Mothe RK, Basa P, Shaikh J. Real-World Evidence in the Management of Diabetic Macular Edema with Intravitreal Anti-VEGFs in Asia: A Systematic Literature Review. *Clin Ophthalmol*. 2022;16:3503-3526. https://doi.org/10.2147/OPTH.S378392
4. Kulikov AN, Sosnovskii SV, Berezin RD, Maltsev DS, Oskanov DH, Gribanov NA. Vitreoretinal interface abnormalities in diabetic macular edema and effectiveness of anti-VEGF therapy: an optical coherence tomography study. *Clin Ophthalmol*. 2017; 11:1995-2002. https://doi.org/10.2147/OPTH.S146019
5. Das R, Spence G, Hogg RE, Stevenson M, Chakravarthy U. Disorganization of Inner Retina and Outer Retinal Morphology in Diabetic Macular Edema. *JAMA Ophthalmol*. 2018;136(2):202-208. https://doi.org/10.1001/jamaophthalmol.2017.6256
6. Boiko EV, Maltsev DS. Quantitative optical coherence tomography analysis of retinal degenerative changes in diabetic macular edema and neovascular age-related macular degeneration. *Retina*. 2018;38(7):1324-1330. https://doi.org/10.1097/IAE.0000000000001696
7. Филиппов В.М., Петрачков Д.В., Будзинская М.В., Матющенко А.Г. Роль биомаркеров нейродегенерации при диабетической ретинопатии. *Вестник офтальмологии*. 2021;137(5):314-322.
Filippov VM, Petrachkov DV, Budzinskaya MV, Matyushchenko AG. The role of neurodegeneration biomarkers in the management of patients with diabetic retinopathy. *Vestnik oftal'mologii*. 2021;137(5):314-322. (In Russ.) https://doi.org/10.17116/oftalma2021137052314
8. Ota M, Nishijima K, Sakamoto A, Murakami T, Takayama K, Horii T, Yoshimura N. Optical Coherence Tomographic Evaluation of Foveal Hard Exudates in Patients with Diabetic Maculopathy Accompanying Macular Detachment. *Ophthalmology*. 2010;117(10):1996-2002. https://doi.org/10.1016/j.ophtha.2010.06.019
9. Weiss M, Sim DA, Herold T, Schumann RG, Liegl R, Kern C, Kreutzer T, Schiefelbein J, Rottmann M, Priglinger S, KortUEm KU. Compliance and adherence of patients with diabetic macular edema to intravitreal anti-vascular endothelial growth factor therapy in daily practice. *Retina*. 2018;38(12): 2293-2300. https://doi.org/10.1097/IAE.0000000000001892
10. Brown DM, Emanuelli A, Bandello F, Barranco JJE, Figueira J, Souied E, Wolf S, Gupta V, Ngah NF, Liew G, Tuli R, Tadayoni R, Dhoot D, Wang L, Bouillaud E, Wang Y, Kovacic L, Guerard N, Garweg JG. KESTREL and KITE: 52-Week Results From Two Phase III Pivotal Trials of Brolucizumab for Diabetic Macular Edema. *Am J Ophthalmol*. 2022;238:157-172. https://doi.org/10.1016/j.ajo.2022.01.004
11. Kulikov AN, Maltsev DS, Kazak AA, Burnasheva MA. Anterior chamber particles are associated with reduction of intraocular pressure after selective laser trabeculoplasty. *Br J Ophthalmol*. 2020;104(11):1508-1511. https://doi.org/10.1136/bjophthalmol-2019-315445
12. Куликов А.Н., Мальцев Д.С., Малафеева А.Ю., Перминова С.М., Жалимова В.Р., Васильев А.С., Казак А.А. Первый опыт применения бролуцизумаба в лечении неоваскулярной возрастной макулярной дегенерации. *Клиническая офтальмология*. 2022;22(2):108-115.
Kulikov AN, Maltsev DS, Malafeeva AYu, Perminova SM, Zhalimova VR, Vasiliev AS, Kazak AA. The first experience with brolucizumab for neovascular age-related macular degeneration. *Russian Journal of Clinical Ophthalmology*. 2022;22(2):108-115. https://doi.org/10.32364/2311-7729-2022-22-2-108-115
13. Boiko EV, Maltsev DS. C ombination of Navigated Macular Laser Photocoagulation and Anti-VEGF Therapy: Precise Treatment for Macular Edema under Dry Retinal Conditions. *J Ophthalmol*. 2017;2017:7656418. https://doi.org/10.1155/2017/7656418
14. Tran THC, Verdun S, Le Rouic JF, Uzzan J, Milazzo S, Kodjikian L, Erginay A. Two-Year Outcome of Aflibercept Intravitreal Injection in Vitrectomized Eyes with Diabetic Macular Edema. *Clin Ophthalmol*. 2022;16: 603-609. https://doi.org/10.2147/OPTH.S352152
15. Monés J, Srivastava SK, Jaffe GJ, Tadayoni R, Albini TA, Kaiser PK, Holz FG, Korobelnik JF, Kim IK, Pruente C, Murray TG, Heier JS. Risk of Inflammation, Retinal Vasculitis, and Retinal Occlusion—Related Events with Brolucizumab. *Ophthalmology*. 2021;128(7):1050-1059. https://doi.org/10.1016/j.ophtha.2020.11.011
16. Куликов А.Н., Газизова И.Р., Мальцев Д.С., Малафеева А.Ю., Васильев А.С., Жалимова В.Р. Краткосрочные данные эффективности и безопасности применения препарата «Бролуцизумаб» при лечении неоваскулярной возрастной макулярной дегенерации на территории Российской Федерации. *Вестник офтальмологии*. 2022;138(3):55-62.
Kulikov AN, Gazizova IR, Maltsev DS, Malafeeva AYu, Vasiliev AS, Zhalimova VR. Short-term efficacy and safety of Brolucizumab for neovascular age-related macular degeneration in the Russian Federation. *Vestnik oftal'mologii*. 2022;138(3):55-62. (In Russ.) https://doi.org/10.17116/oftalma202213803155

Поступила 07.12.2022
Received 07.12.2022
Принята к печати 09.02.2023
Accepted 09.02.2023

Вестник офтальмологии
2023, Т. 139, №1, с. 106-113
https://doi.org/10.17116/oftalma2023139011106

Russian Annals of Ophthalmology =
Vestnik Oftal'mologii 2023, vol. 139, №1, pp. 106-113
https://doi.org/10.17116/oftalma2023139011106

Особенности водно-электролитного компонента слезной жидкости

© Т.Н. САФОНОВА, Л.С. ПАТЕЮК

ФГБНУ «Научно-исследовательский институт глазных болезней им. М.М. Краснова», Москва, Россия

РЕЗЮМЕ

Продукция слезной жидкости представляет собой сложный и многоэтапный процесс. Условно его можно разделить на три стадии: 1) продукция «первичного» секрета ацинарными клетками слезных желез; 2) формирование «вторичной» слезной жидкости в протоках слезных желез; 3) «третичная» модификация состава слезы в конъюнктивальной полости. В статье освещены механизмы секреции воды и электролитов в процессе продукции слезной жидкости, приведены особенности распределения мембранных транспортных белков в клетках слезной железы и глазной поверхности.

Ключевые слова: *водно-электролитный состав, состав слезы, pH, осмолярность, слеза, конъюнктива, слезная железа, ацинарные клетки, дуктальные клетки, глазная поверхность, система глазной поверхности.*

ИНФОРМАЦИЯ ОБ АВТОРАХ:
Сафонова Т.Н. — https://orcid.org/0000-0002-4601-0904
Патеюк Л.С. — https://orcid.org/0000-0002-5757-6719
Автор, ответственный за переписку: Патеюк Людмила Сергеевна — e-mail: rossolimo11@yandex.ru

КАК ЦИТИРОВАТЬ:
Сафонова Т.Н., Патеюк Л.С. Особенности водно-электролитного компонента слезной жидкости. *Вестник офтальмологии.* 2023;139(1):106–113. https://doi.org/10.17116/oftalma2023139011106

Features of water-electrolyte component of the tear fluid

© T.N. SAFONOVA, L.S. PATEYUK

Krasnov Research Institute of Eye Diseases, Moscow, Russia

ABSTRACT

Tear production is a complex multi-step process that can be arbitrarily divided into three stages: «primary» secretion by the acinar cells of the main lacrimal glands, formation of «secondary» lacrimal fluid in the ducts of the main lacrimal glands, and «tertiary» modification of the tear composition in the conjunctival sac. This article highlights mechanisms of water and electrolytes secretion in the process of tear fluid production and describes the particularities of distribution of the membrane transport proteins in the lacrimal gland and the ocular surface.

Keywords: *water and electrolyte composition, tear composition, pH, osmolarity, tear, conjunctiva, lacrimal gland, acinar cells, ductal cells, ocular surface, ocular surface system.*

INFORMATION ABOUT THE AUTHORS:
Safonova T.N. — https://orcid.org/0000-0002-4601-0904
Pateyuk L.S. — https://orcid.org/0000-0002-5757-6719
Corresponding author: Pateyuk L.S. — e-mail: rossolimo11@yandex.ru

TO CITE THIS ARTICLE:
Safonova TN, Pateyuk LS. Features of water-electrolyte component of the tear fluid. *Russian Annals of Ophthalmology = Vestnik oftal'mologii.* 2023;139(1):106–113. (In Russ.). https://doi.org/10.17116/oftalma2023139011106

Водно-электролитный внутри- и внеклеточный гомеостаз является сложной саморегулирующейся системой, от которой напрямую зависит нормальное функционирование клеток, тканей и органов. Водно-электролитный баланс определяют такие факторы, как осмолярность, pH, стабильность и форма существования молекулярных структур. От водно-электролитного состава сред организма зависит метаболизм как на клеточном уровне, так и на уровне организма в целом [1].

Водно-электролитный гомеостаз глазной поверхности (слезной жидкости, слезной пленки) поддерживается всей системой глазной поверхности. Функциональное единство и физиологическая согласованность основаны на биохимическом однообразии и общности иннервации процессов и механизмов

секреции воды и электролитов слезной железой (ацинарными и дуктальными клетками) и конъюнктивой [2, 3]. Согласно полученным в результате многочисленных исследований данным, среди минеральных (неорганических) составляющих слезы были выявлены хлор, натрий, калий и бор, а также медь, кремний, сера, углерод и кислород в следовых концентрациях [4, 5].

Ведущую роль в процессах метаболизма во внутри- и внеклеточных средах играет калиево-натриевый баланс, который поддерживается множественными механизмами секреции и абсорбции. Процесс синтеза секретов, содержащих калий и натрий, является сложным и многоэтапным [1]. Ряд функциональных диагностических тестов и критериев в офтальмологии базируются на таких понятиях, как осмолярность, кислотность, базальная и рефлекторная секреция. Однако в свете последних исследований их интерпретация представляется намного более сложной [6—8].

Механизмы секреции водно-электролитного компонента слезной жидкости

Эпителиальные ткани имеют две основные функции: защитную и секреторную (обмен химическими элементами между эпителиальной тканью и ее поверхностью). Классическим железистым (секреторным) эпителием являются ацинарные клетки главной слезной железы. Дуктальные клетки главной слезной железы и эпителиоциты конъюнктивы также выполняют секреторную функцию. Все эпителиоциты располагаются на базальной мембране, имеют базальную, латеральную и апикальную поверхности с соответствующим функциональным распределением мембранных белков. Принципиальный момент зачастую заключается не столько в наличии или отсутствии мембранных белков, сколько в их концентрации и активности в структуре эпителиоцита [1, 2, 4].

Благодаря активности мембранных белков на базолатеральной мембране внутриклеточно нагнетаются ионы хлора и калия из межклеточного пространства (первоисточником, естественно, являются капилляры кровеносного русла). Внутри клетки на основе осмотического и электрохимического градиентов происходит направленный ток этих ионов от базолатеральной мембраны к апикальной. На апикальной мембране осуществляется секреция ионов хлора и калия. Секреция ионов натрия осуществляется преимущественно парацеллюлярно по межклеточным пространствам пассивно в соответствии с электрохимическим градиентом. Секреция воды происходит пассивно транс- и парацеллюлярно в соответствии с осмотическим градиентом [1, 9, 10].

Регуляторные механизмы вышеописанных процессов основаны на:

— тонких различиях в наборе и функциональных свойствах мембранных белков (разные типы, изоформы, наборы субъединиц);

— разнице в концентрациях мембранных белков;

— отличительных свойствах рецепторного аппарата клетки, отвечающего за чувствительность клетки к разным видам иннервации и к системным эндокринным факторам.

В **таблице** представлены имеющиеся в доступной литературе сведения об основных мембранных белках, принимающих непосредственное участие в продуцировании слезной жидкости и поддержании гомеостаза глазной поверхности [10—32].

Понятие «первичного» и «вторичного» секрета широко известно в гастроэнтерологии и урологии. В стоматологии также выделяют так называемую «первичную» и «вторичную» слюну, химический состав которой формируется соответственно в ацинусах и выводных протоках. Кроме того, в поддержании гомеостаза слизистых оболочек и пристеночного слизистого барьера немаловажную роль играют клеточные элементы эпителия [1, 33, 34].

Аналогично другим железам внешней секреции формирование секрета слезной железы (слезной жидкости) происходит в два этапа: 1) формирование в ацинусах первичного секрета («первичная» слеза) и 2) его последующая модификация на протяжении его прохождения по выводным протокам — готовый (окончательный) секрет («вторичная» слеза). Ацинарные клетки слезной железы продуцируют водно-электролитный состав, аналогичный плазме крови. Дуктальные клетки слезной железы осуществляют коррекцию водно-электролитного состава слезной жидкости [2, 10, 26, 27]. Третий этап формирования водно-электролитного состава слезной жидкости — «постсекреторная» («постэкскреторная») модификация — происходит в конъюнктивальной полости посредством работы эпителиоцитов конъюнктивы и добавочных слезных желез.

Первый этап — ацинусы слезной железы. На базолатеральной мембране ацинарных эпителиоцитов посредством натрий-калиевой АТФ-азы NKA происходят нагнетание ионов K^+ внутрь клетки и секреция ионов Na^+ из клетки в межклеточное пространство. Натрий-калий-хлоридный котранспортер NKCC1 (SLC12A1) на базолатеральной мембране осуществляет транспорт внеклеточных ионов Na^+, K^+ и Cl^- внутрь клетки. Обмен внутриклеточных ионов HCO_3^- на внеклеточные ионы Cl^- осуществляют анионообменники 1 и 3 — AE1 (SLC4A1) и AE3 (SLC4A3) — на базолатеральной мембране. Натрий-протонный обменник NHE1 (SLC9A1) на базолатеральной мембране транспортирует ионы H^+ из клетки и ионы Na^+ внутрь клетки [2, 9, 10, 12, 18, 22, 27, 28].

Источники водно-электролитных компонентов слезной жидкости

Sources of water-electrolyte components in the tear fluid

Мембранный белок (ионный канал, транспортный белок или интегральный мембранный белок)/ кодирующий ген	Транспортируемые молекулы или ионы	Регулирование активности	Локализация			
			Главная слезная железа		Конъюнктива + роговица (глазная поверхность)	Добавочные слезные железы (Вольфринга)
			Ацинарные клетки	Дуктальные клетки	Эпителиоциты	
NKA (натрий-калиевая АТФаза), изоформы субъединиц:	Обмен внутриклеточного Na^+ на внеклеточный K^+ в соотношении 3:2	Активируется cAMP (циклический аденозинмонофосфат); зависит от осмотического градиента внутриклеточного Na^+	Базолатеральная мембрана	Базолатеральная мембрана; концентрация изоформ субъединиц варьирует от внутридолькового протока к междолевому	Базолатеральная мембрана	ü
α1/ATP1A1			✓ (мало по сравнению с дуктальными клетками)	✓	ü (в роговице —*)	ü
β1/ATP1B1			✓	✓	ü (в роговице —*)	ü
β3/ATP1B3			✓	✓	ü (в роговице —*)	—*
γ1/ATP1G1 (FXYD2)			✓	✓	— (в роговице —*)	—*
гомолог γ/FXYD3			—*	—*	ü	ü
NKCC1/SLC12A1 (натрий-калий-хлоридный котранспортер)	Транспорт внеклеточных Na^+, K^+ и Cl^- внутрь клетки в соотношении 1:1:2 (возможна и секреция)	Зависит от электрохимического градиента; ассоциирован с NKA	Базолатеральная мембрана	Базолатеральная мембрана; снижение концентрации от ацинуса к внутридольковому и междолевому протокам (мало по сравнению с ацинарными клетками)	Базолатеральная мембрана	—*
NKCC2/SLC12A2 (натрий-калий-хлоридный котранспортер)	То же	То же		ü	ü	ü
AE1 (Band 3)/SLC4A1 (анионообменник 1)	Обмен внутриклеточного HCO_3^- на внеклеточный Cl^-	Зависит от внутриклеточного pH; ассоциирован с карбоангидразой, катализирующей образование внутриклеточных HCO^{3-} и H^+	Базолатеральная мембрана	Базолатеральная и апикальная мембраны	—*	—*
AE2/SLC4A2 (анионообменник 2)	То же	То же	—*	—*	Базолатеральная мембрана	—*
AE3/SLC4A3 (анионообменник 3)	Обмен внутриклеточного HCO_3^- на внеклеточный Cl^-	Зависит от внутриклеточного pH; ассоциирован с карбоангидразой, катализирующей образование внутриклеточных HCO^{3-} и H^+	Базолатеральная мембрана (меньше по сравнению с дуктальными клетками)	Базолатеральная и апикальная мембраны; нарастание концентрации от ацинуса к внутридольковому и междолевому протокам	—*	—*

Продолжение таблицы см. на след. стр

Мембранный белок (ионный канал, транспортный белок или интегральный мембранный белок)/ кодирующий ген	Транспортируемые молекулы или ионы	Регулирование активности	Локализация			
			Главная слезная железа		Конъюнктива + роговица (глазная поверхность)	Добавочные слезные железы (Вольфринга)
			Ацинарные клетки	Дуктальные клетки	Эпителиоциты	
NHE1/SLC9A1 (натрий-протонный обменник)	Обмен внутриклеточного H^+ на внеклеточный Na^+	Зависит от внутриклеточного pH; активируется CHP (Ca^{2+}-связывающий белок); ассоциирован с карбоангидразой, катализирующей образование внутриклеточных HCO^{3-} и H^+	Базолатеральная мембрана	Базолатеральная мембрана (меньше по сравнению с ацинарными клетками)	Базолатеральная мембрана	ü
Натрий-бикарбонатный котранспортер (разные типы)	Котранспорт Na^+ и HCO_3^-	—*	—*	—*	—*	ü
KCC1/SLC12A4 (калий-хлоридный котранспортер)	Секреция внутриклеточных K^+ и Cl^- из клетки в соотношении 1:2	Зависит от объема клетки, участвует в уменьшении клеточного объема	Апикальная мембрана (мало по сравнению с дуктальными клетками)	Апикальная мембрана; нарастание концентрации от ацинуса к внутридольковому и междолевому протокам	—*	—*
CCC9/SLC12A8 (калий-хлоридный котранспортер)	Котранспорт K^+ и Cl^-	—*	—*	—*	—*	ü
$IK_{Ca}1$/KCNN4 (Ca^{2+}-активируемый калиевый канал средней/малой проводимости)	Секреция и абсорбция K^+	Потенциал-зависимый; активируется повышением концентрации внутриклеточного Ca^{2+}	Апикальная мембрана (мало по сравнению с дуктальными клетками)	Апикальная мембрана	ü	ü
ClC2γ/CLCN2γ (хлоридный канал 2 субъединица γ)	Трансмембранный обмен Cl^- на H^+	Потенциал-зависимый; зависит от электрохимического градиента	Апикальная мембрана	Апикальная мембрана; концентрация варьирует от внутридолькового протока к междолевому	—*	—*
ClC3/CLCN3 (хлоридный канал 3)	То же	То же	Апикальная мембрана	Апикальная мембрана	ü	—*
ClC5/CLCN5 (хлоридный канал 5)	То же	То же	—*	—*	—*	ü
CFTR (трансмембранный регулятор муковисцидоза)	Секреция Cl^- (возможна и абсорбция)	Активируется cAMP (циклический аденозинмонофосфат); зависит от электрохимического градиента	Апикальная мембрана (мало по сравнению с дуктальными клетками)	Апикальная мембрана; нарастание концентрации от внутридолькового протока к междолевому	Апикальная мембрана	—
SGLT1/SLC5A1 (натрий-глюкозный котранспортер)	Абсорбция глюкозы и Na^+ внутрь клетки	Зависит от осмотического градиента внутриклеточного Na^+	—*	—*	Апикальная мембрана	—*

Окончание таблицы см. на след. стр

Мембранный белок (ионный канал, транспортный белок или интегральный мембранный белок)/ кодирующий ген	Транспортируемые молекулы или ионы	Регулирование активности	Локализация			
			Главная слезная железа		Конъюнктива + роговица (глазная поверхность)	Добавочные слезные железы (Вольфринга)
			Ацинарные клетки	Дуктальные клетки	Эпителиоциты	
Натрий-зависимый котранспортер аминокислот (разные типы)	Абсорбция аминокислот и Na^+ внутрь клетки	Зависит от осмотического градиента внутриклеточного Na^+	—*	—*	Апикальная мембрана	ü
AQP1 (аквапорин 1)	То же	Зависит от осмотического градиента	—*	—*	—*	ü
AQP3 (аквапорин 3)	»	То же	Базолатеральная мембрана	—*	Базолатеральная мембрана (в том числе эпителий роговицы)	ü
AQP4 (аквапорин 4)	»	»	Базолатеральная мембрана	Базолатеральная мембрана; нарастание концентрации от ацинуса к внутридольковому и междолевому протокам	—	ü
AQP5 (аквапорин 5)	»	»	Апикальная мембрана	Апикальная мембрана	Апикальная мембрана (в том числе эпителий роговицы)	Апикальная мембрана
Слезная жидкость формируется как результат суммарной секреции и реабсорбции:			«Первичная» слезная жидкость	«Вторичная» слезная жидкость	«Третичная» слезная жидкость	

Примечание. «—» — мембранный белок отсутствует или выявлены несущественные (незначимые, недостоверные) концентрации; «—*» — данные в литературе отсутствуют; «✓» — выявлено наличие мембранного белка. Изучение продукции слезы на клеточном уровне в организме человека имеет ограничения, потому основные экспериментальные и научно-исследовательские работы, результаты которых приводятся в данной статье, были проведены на животных моделях (модельных организмах). Ввиду эмбриологической общности, наблюдаемой при развитии слезных и слюнных желез, ряд авторов проводят параллели с секрецией слюны.

На апикальной мембране ионы K^+ и Cl^- секретируются в просвет ацинуса в результате активации следующих калиевых и хлоридных каналов: калий-хлоридного котранспортера KCC1 (SLC12A4), Ca^{2+}-активируемого калиевого канала средней/малой проводимости IKCa1 (KCNN4), хлоридного канала 2γ ClC2γ (CLCN2γ), хлоридного канала 3 ClC3 (CLCN3) и трансмембранного регулятора муковисцидоза CFTR [2, 9, 10, 12, 18, 22, 27, 28].

Ионы Na^+ могут диффундировать в просвет ацинусов через межклеточные (парацеллюлярные) пространства. Согласно осмотическому градиенту происходит ток молекул воды через эпителиоциты посредством аквапоринов: AQP3, AQP4 и AQP5 [2, 9—12, 15, 18, 19, 22, 27, 28, 31].

Второй этап — протоки слезной железы. Ветвящиеся протоки слезной железы представляют собой сложную систему, активно участвующую в формировании слезной жидкости. На основании морфологических характеристик выводные протоки были разделены на шесть сегментов: вставочные, внутридольковые, междольковые, внутридолевые, междолевые и главные. На всем протяжении протоков происходит модификация состава слезной жидкости. На мембранах ацинарных и дуктальных клеток выявлены ионные транспортеры и аквапорины. Но их концентрация варьирует от ацинусов до устьев главных протоков, что свидетельствует о многоэтапности и сложности формирования слезной жидкости [10, 26, 27, 35].

Эпителиальные клетки, участвующие в секреции воды и электролитов, функционируют согласно общим единым принципам. Наличие одних и тех же транспортных белков на мембранах ацинарных и дуктальных эпителиоцитов главной слезной железы говорит о том, что процесс секреции слезной жидкости происходит на всем протяжении — от ацинусов до устьев выводных протоков. Отличия заключаются в активности транспортных белков и разновидностях их макромолекул. Учитывая возможность двустороннего направления тока ионов и воды на обеих мембранах (как из межклеточного пространства в просвет протоков, так и наоборот), дуктальные эпителиоциты могут участвовать в корректировке водно-электролитного состава слезной жидкости не только путем секреции, но и посредством реабсорбции ионов и воды [9, 27, 35].

На базолатеральной мембране дуктальных эпителиоцитов высокие уровни экспрессии натрий-калиевой АТФ-азы NKA свидетельствует в пользу того, что на базолатеральной мембране происходит активное нагнетание ионов K^+ внутрь клетки, сопровождающееся секрецией ионов Na^+ из клетки в межтканевое пространство. Также на базолатеральной мембране натрий-калий-хлоридный котранспортер NKCC1 (SLC12A1) осуществляет транспорт внеклеточных ионов Na^+, K^+ и Cl^- внутрь клетки. Анионообменник 1 AE1 (SLC4A1) и анионообменник 3 AE3 (SLC4A3) на базолатеральной мембране выполняют обмен внутриклеточного иона HCO_3^- на внеклеточный ион Cl^-. Однако в дуктальных эпителиоцитах оба анионообменника присутствуют и на апикальной мембране, что позволяет корректировать pH и концентрацию ионов Cl^- в слезе. Преимущественное содержание анионообменника AE3 на мембранах дуктальных эпителиоцитов с нарастанием их концентрации к устьям выводных протоков ведет к тому, что дуктальные клетки наиболее активно осуществляют транспорт ионов Cl^- в просвет ацинуса. Таким образом, дуктальные эпителиоциты из системного русла через базолатеральную мембрану преимущественно получают ионы K^+ и Cl^-. Натрий-протонный обменник NHE1 (SLC9A1) на базолатеральной мембране транспортирует ионы H^+ из клетки и ионы Na^+ внутрь клетки [21, 22, 26—28, 35].

На апикальной же мембране дуктальных клеток выявлена экспрессия калий-хлоридного котранспортера KCC1 (SLC12A4), Ca^{2+}-активируемого калиевого канала средней/малой проводимости $IK_{Ca}1$ (KCNN4), хлоридного канала 2 субъединицы γ ClC2γ (CLCN2γ), хлоридного канала 3 ClC3 (CLCN3) и трансмембранного регулятора муковисцидоза CFTR, осуществляющих секрецию ионов K^+ и Cl^- из клетки в просвет протоков. Однако концентрации KCC1 (SLC12A4), $IK_{Ca}1$ (KCNN4) и CFTR существенно выше по сравнению с ацинарными клетками, т.е. дуктальные клетки осуществляют секрецию ионов K^+ и Cl^- более активно по сравнению с ацинарными [10, 27, 35].

Ионы Na^+ могут аналогичным образом диффундировать в просвет протоков через межклеточные (парацеллюлярные) пространства в необходимом количестве согласно электрохимическому градиенту. По осмотическому градиенту посредством аквапорина 4 (AQP4) и аквапорина 5 (AQP5) на апикальной мембране дуктальные клетки секретируют и абсорбируют воду (quantum satis), «доводя» титры раствора (слезной жидкости) до физиологических [2, 9—12, 15, 19, 21, 22, 27, 28, 31].

Третий этап — эпителиоциты конъюнктивы и клетки добавочных слезных желез. Активное участие *конъюнктивы* в секреции и абсорбции ионов и воды позволяет говорить о ее участии в постсекреторной модификации слезной жидкости — формировании «третичной» слезы. Эпителиоциты, в том числе бокаловидные клетки, конъюнктивы участвуют в секреции и реабсорбции ионов и воды. В норме секреция слезной жидкости конъюнктивой превышает абсорбцию, тем самым поддерживая объем слезной пленки: 80% транспорта — секреция ионов Cl^-, 20% транспорта — абсорбция ионов Na^+. Натрий-глюкозный котранспортер SGLT1 (SLC5A1) на апикальной мембране клеток конъюнктивы осуществляет абсорбцию глюкозы и ионов Na^+ внутрь клетки, а натрий-зависимый котранспортер аминокислот (разные типы) —

абсорбцию аминокислот и ионов Na^+ внутрь клетки. Ионы Na^+ могут диффундировать по межклеточным пространствам обратно в слезную жидкость. В отличие от других тканей, в конъюнктиве обмен внутриклеточных ионов H^+ на внеклеточные ионы Na^+ не имеет значения при абсорбции Na^+. Транспорт ионов K^+ и Cl^- эпителиоцитами конъюнктивы осуществляется аналогичным главной слезной железе образом. Вышеописанное движение ионов приводит к тому, что вода преимущественно через клетку при помощи AQP3 и AQP5 секретируется в качестве слезной жидкости, а также пассивно через межклеточные пространства [10—16, 19, 22, 31].

В постсекреторной модификации водно-электролитного состава слезной жидкости, т.е. формировании «третичной» слезы, активное участие принимают *добавочные слезные железы*. Изучение экспрессии генов клетками добавочных слезных желез показало наличие тех же ионных транспортеров и каналов, которые были обнаружены в клетках главной слезной железы. Отличие заключается в уровне экспрессии тех или иных генов. Была отмечена активная экспрессия генов всех трех субъединиц натрий-калиевой АТФ-азы NKA, множества натриевых, калиевых (тех же, что и в главной слезной железе) и хлоридных каналов, генов, отвечающих за транспорт бикарбонатов, и генов, кодирующих аквапорины. Особое внимание уделяют котранспортерам ионов Na^+ и HCO_3^-, указывая на их роль в поддержании нормального кислотно-основного баланса глазной поверхности [23, 30].

Заключение

Наличие общих мембранных белков и рецепторов, регулирующих водно-электролитный состав слезной жидкости, свидетельствует о функциональном единстве ацинусов и протоков главной слезной железы, добавочных слезных желез и эпителиоцитов конъюнктивы, входящих в состав единой системы глазной поверхности. Минеральные компоненты слезной жидкости представлены преимущественно растворимыми соединениями хлора, натрия и калия, источником которых являются в первую очередь слезные железы и конъюнктива. Функциональное единство системы глазной поверхности базируется на общности путей и механизмов иннервации и внутриклеточной регуляции, на универсальности устройства рецепторного и транспортного аппарата клеток. Патологический процесс в любой из субъединиц системы глазной поверхности приводит к смещению водно-электролитного баланса слезной жидкости, слезной пленки и всей глазной поверхности вместе в целом.

При интерпретации результатов функциональных тестов, определяющих объем слезопродукции и осмолярность, необходимо учитывать механизмы секреции и регуляции состава слезной жидкости. Если ранее под рефлекторной секрецией традиционно понимали секрецию исключительно слезной железы в ответ на раздражитель, то сейчас очевидно, что рефлекторная секреция слезной жидкости, как и базальная, — многофокусный многоэтапный процесс, реализуемый всей системой глазной поверхности. Доказательством тому служат особенности клинической картины поражений слезной железы, при которых нормальный объем слезопродукции сохраняется достаточно длительное время, что свидетельствует о компенсаторных возможностях и резервах слезопродуцирующего аппарата. В связи с этим функциональные слезные тесты следует рассматривать как показатели работы (иннервации, кровоснабжения и др.) всей системы глазной поверхности в ответ на внутренние процессы организма или внешние раздражители.

Авторы заявляют об отсутствии конфликта интересов.
The authors declare no conflicts of interest.

ЛИТЕРАТУРА/REFERENCES

1. Тель Л.З., Агаджанян Н.А., Хамчиев К.М., Циркин В.И., Лысенков С.П. Нормальная физиология. М.: Литтерра; 2021.
Tel' LZ, Agadzhanyan NA, Khamchiev KM, Tsirkin VI, Lysenkov SP. *Normal'naya fiziologiya* [Normal physiology]. M.: Litterra; 2021. (In Russ.).
2. Bron AJ, Paiva CS, Chauhan SK, Bonini S, Gabison EE, Jain S, Knop E, Markoulli M, Ogawa Y, Perez V, Uchino Y, Yokoi N, Zoukhri D, Sullivan DA. TFOS DEWS II pathophysiology report. *Ocul Surf*. 2017;15(3):438-510. https://doi.org/10.1016/j.jtos.2017.05.0
3. Сафонова Т.Н., Патеюк Л.С. Система глазной поверхности. *Вестник офтальмологии*. 2015;131(1):96-103.
Safonova TN, Pateiuk LS. Ocular surface system integrity. *The Russian Annals of Ophthalmology = Vestnik oftal'mologii*. 2015;131(1):96-103. (In Russ.). https://doi.org/10.17116/oftalma2015131196-102
4. Willcox MDP, Argüeso P, Georgiev GA, Holopainen JM, Laurie GW, Millar TJ, Papas EB, Rolland JP, Schmidt TA, Stahl U, Suarez T, Subbaraman LN, Uçakhan OÖ, Jones L. TFOS DEWS II Tear Film Report. *Ocul Surf*. 2017;15(3):366-403.
https://doi.org/10.1016/j.jtos.2017.03.006
5. Аветисов С.Э., Сафонова Т.Н., Новиков И.А., Патеюк Л.С., Грибоедова И.Г. Кислотность и буферная система глазной поверхности (по данным исследования конъюнктивальной полости). *Вестник офтальмологии*. 2014;130(5):5-10.
Avetisov SÉ, Safonova TN, Novikov IA, Pateiuk LS, Griboedova IG. Ocular surface acidity and buffering system (by studying the conjunctival sac). *The Russian Annals of Ophthalmology = Vestnik oftal'mologii*. 2014;130(5):5-10. (In Russ.).
6. Сафонова Т.Н., Васильев В.И., Лихванцева В.Г. Синдром Шегрена. М.: Издательство МГУ; 2013.
Safonova TN, Vasil'ev VI, Likhvantseva VG. *Sindrom Shegrena* [Sjögren's syndrome]. M.: Izdatel'stvo MGU; 2013. (In Russ.).
7. Воронин Г.В., Бубнова И.А., Аверич В.В., Саркисова К.Г. Состояние прекорнеальной слезной пленки после кросслинкинга роговичного коллагена при кератоконусе (предварительное сообщение). *Вестник офтальмологии*. 2021;137(5-2):224-230.
Voronin GV, Bubnova IA, Averich VV, Sarkisova KG. Precorneal tear film after corneal collagen cross-linking in keratoconus (preliminary report). *The*

Russian Annals of Ophthalmology = Vestnik oftal'mologii. 2021;137(5-2):224-230. (In Russ.).
https://doi.org/10.17116/oftalma2021137052224

8. Wolffsohn JS, Arita R, Chalmers R, Djalilian A, Dogru M, Dumbleton K, Gupta PK, Karpecki P, Lazreg S, Pult H, Sullivan BD, Tomlinson A, Tong L, Villani E, Yoon KC, Jones L, Craig JP. TFOS DEWS II Diagnostic Methodology report. *Ocul Surf*. 2017;15(3):539-574.
https://doi.org/10.1016/j.jtos.2017.05.001

9. Frizzell RA, Hanrahan JW. Physiology of epithelial chloride and fluid secretion. *Cold Spring Harb Perspect Med*. 2012;2(6):a009563.
https://doi.org/10.1101/cshperspect.a009563

10. Tasman W, Jaeger EA. Duane's Ophthalmology. Lippincott Williams & Wilkins; 2006.

11. Hamann S, Zeuthen T, La Cour M, Nagelhus EA, Ottersen OP, Agre P, Nielsen S. Aquaporins in complex tissues: distribution of aquaporins 1-5 in human and rat eye. *Am J Physiol*. 1998;274(5Pt1):1332-1345.
https://doi.org/10.1152/ajpcell.1998.274.5.C1332

12. Moore M, Ma T, Yang B, Verkman AS. Tear secretion by lacrimal glands in transgenic mice lacking water channels AQP1, AQP3, AQP4 and AQP5. *Exp Eye Res*. 2000;70(5):557-562.
https://doi.org/10.1006/exer.1999.0814

13. Turner HC, Alvarez LJ, Bildin VN, Candia OA. Immunolocalization of Na-K-ATPase, Na-K-Cl and Na-glucose cotransporters in the conjunctival epithelium. *Curr Eye Res*. 2000;21(5):843-850.
https://doi.org/10.1076/ceyr.21.5.843.5532

14. Turner HC, Bernstein A, Candia OA. Presence of CFTR in the conjunctival epithelium. *Curr Eye Res*. 2002;24(3):182-187.
https://doi.org/10.1076/ceyr.24.3.182.8297

15. Verkman AS. Role of aquaporin water channels in eye function. *Exp Eye Res*. 2003;76:137-143.

16. Levin MH, Verkman AS. CFTR-regulated chloride transport at the ocular surface in living mice measured by potential differences. *Invest Ophthalmol Vis Sci*. 2005;46(4):1428-1434.
https://doi.org/10.1167/iovs.04-1314

17. Smolin G, Foster CS, Azar DT, Dohlman CH. Smolin and Thoft's the cornea: scientific foundations and clinical practice. Lippincott Williams & Wilkins; 2005.

18. Walcott B, Birzgalis A, Moore LC, Brink PR. Fluid secretion and the Na-K-2Cl cotransporter in mouse exorbital lacrimal gland. *Am J Physiol Cell Physiol*. 2005;289:860-867.
https://doi.org/10.1152/ajpcell.00526.2004

19. Oen H, Cheng P, Turner HC, Alvarez LJ, Candia OA. Identification and localization of aquaporin 5 in the mammalian conjunctival epithelium. *Exp Eye Res*. 2006;83(4):995-958.
https://doi.org/10.1016/j.exer.2006.04.006

20. Oen H, Cheng P, Turner HC, Candia OA. Evidence for the expression of aquaporin 5 in the mammalian conjunctival epithelium. Author Affiliations & Notes. *Invest Ophthalmol Vis Sci*. 2006;47:2913.

21. Ubels JL, Hoffman HM, Srikanth S, Resau JH, Webb CP. Gene expression in rat lacrimal gland duct cells collected using laser capture microdissection: evidence for K+ secretion by duct cells. *Invest Ophthalmol Vis Sci*. 2006;47(5):1876-1885.
https://doi.org/10.1167/iovs.05-0363

22. Sasaki Y, Tsubota K, Kawedia JD, Menon AG, Yasui M. The difference of aquaporin 5 distribution in acinar and ductal cells in lacrimal and parotid glands. *Curr Eye Res*. 2007;32(11):923-929.
https://doi.org/10.1080/02713680701733076

23. Casey JR, Sly WS, Shah GN, Alvarez BV. Bicarbonate homeostasis in excitable tissues: role of AE3 Cl−/HCO3− exchanger and carbonic anhydrase XIV interaction. *Am J Physiol Cell Physiol*. 2009;297(5):1091-1102.
https://doi.org/10.1152/ajpcell.00177.2009

24. Hayashi H, Suruga K, Yamashita Y. Regulation of intestinal Cl-/HCO3-exchanger SLC26A3 by intracellular pH. *Am J Physiol Cell Physiol*. 2009;296(6):C1279-C1290.
https://doi.org/10.1152/ajpcell.00638.2008

25. Stewart AK, Kurschat CE, Vaughan-Jones RD, Alper SL. Putative re-entrant loop 1 of AE2 transmembrane domain has a major role in acute regulation of anion exchange by pH. *J Biol Chem*. 2009;284(10):6126-6139.
https://doi.org/10.1074/jbc.M802051200

26. Ding C, Parsa L, Nandoskar P, Zhao P, Wu K, Wang Y. Duct system of the rabbit lacrimal gland: structural characteristics and role in lacrimal secretion. *Invest Ophthalmol Vis Sci*. 2010;51:2960-2967.
https://doi.org/10.1167/iovs.09-4687

27. Huang WC. Water and Ion Transport in Lacrimal Gland: Models and Experiment. Stony Brook University; 2010.

28. Lu M, Ding C.CFTR-mediated Cl transport in the acinar and duct cells of rabbit lacrimal gland. *Curr Eye Res*. 2012;37(8):671-677.
https://doi.org/10.3109/02713683.2012.675613

29. Nandoskar P, Wang Y, Wei R, Liu Y, Zhao P, Lu M, Huang J, Thomas P, Trousdale MD, Ding C. Changes of chloride channels in the lacrimal glands of a rabbit model of Sjögren's syndrome. *Cornea*. 2012;31(3):273-279.
https://doi.org/10.1097/ICO.0b013e3182254b42

30. Ubels JL, Gipson IK, Spurr-Michaud SJ, Tisdale AS, Van Dyken RE, Hatton MP. Gene expression in human accessory lacrimal glands of Wolfring. *Invest Ophthalmol Vis Sci*. 2012;53:6738-6747.
https://doi.org/10.1167/iovs.12-10750

31. Yu D, Thelin WR, Randell SH, Boucher RC. Expression profiles of aquaporins in rat conjunctiva, cornea, lacrimal gland and Meibomian gland. *Exp Eye Res*. 2012;103:22-32.
https://doi.org/10.1016/j.exer.2012.07.005

32. Verkman AS, Anderson MO, Papadopoulos MC. Aquaporins: important but elusive drug targets. *Nat Rev Drug Discov*. 2014;13(4):259-277.
https://doi.org/10.1038/nrd4226

33. Catalán MA, Nakamoto T, Melvin JE. The salivary gland fluid secretion mechanism. *J Med Invest*. 2009;56:192-196.
https://doi.org/10.2152/jmi.56.192

34. Hall J, Hall M. Guyton and Hall textbook of medical physiology. Elsevier; 2020.

35. Tóth-Molnár E, Ding C. New insight into lacrimal gland function: Role of the duct epithelium in tear secretion. *Ocul Surf*. 2020;18(4):595-603.
https://doi.org/10.1016/j.jtos.2020.07.002

Поступила 10.03.2022
Received 10.03.2022
Принята к печати 04.04.2022
Accepted 04.04.2022

Вестник офтальмологии
2023, Т. 139, №1, с. 114-120
https://doi.org/10.17116/oftalma2023139011114

Russian Annals of Ophthalmology =
Vestnik Oftal'mologii 2023, vol. 139, №1, pp. 114-120
https://doi.org/10.17116/oftalma2023139011114

Применение технологии «орган-на-чипе» в экспериментальной офтальмологии

© С.В. КРАВЧЕНКО[1], В.В. МЯСНИКОВА[1, 2], С.Н. САХНОВ[1, 2]

[1]Краснодарский филиал ФГАУ «НМИЦ «МНТК "Микрохирургия глаза" им. акад. С.Н. Федорова»» Минздрава России, Краснодар, Россия;
[2]ФГБОУ ВО «Кубанский государственный медицинский университет» Минздрава России, Краснодар, Россия

РЕЗЮМЕ

«Орган-на-чипе» — микрофлюидное устройство, воспроизводящее *in vitro* минимальную функциональную единицу органа или системы органов и способное с высокой точностью моделировать различные физиологические процессы и структуры организма. Цель данного обзора — освещение основных направлений использования методики «орган-на-чипе» в современной экспериментальной офтальмологии. В ходе анализа публикационного материала были выделены следующие основные направления использования метода «орган-на-чипе», имеющие значение для офтальмологии: данная технология позволяет моделировать переднюю глазную поверхность и ее заболевания, например синдром сухого глаза, а также патологии заднего отрезка глаза, например: возрастная макулярная дегенерация, диабетический макулярный отек, диабетическая ретинопатия, глаукома. Культивирование тканей глазного яблока в микрофлюидных системах способствует выявлению токсического воздействия и фармакологической активности новых соединений и обеспечивает возможность более глубокого понимания нормальной физиологии органа зрения и патогенеза его заболеваний, сокращая при этом стоимость и длительность экспериментов. Таким образом, технология «орган-на-чипе» имеет большой потенциал в сфере экспериментальной офтальмологии и доклинических испытаний новых офтальмологических препаратов.

Ключевые слова: *«орган-на-чипе», тканевый чип, микрофлюидная система, доклинические исследования, «сетчатка-на-чипе», «роговица-на-чипе», «глаз-на-чипе», биомоделирование.*

ИНФОРМАЦИЯ ОБ АВТОРАХ:
Кравченко С.В. — https://orcid.org/0000-0003-2733-1072
Мясникова В.В. — https://orcid.org/0000-0003-1748-7962
Сахнов С.Н. — https://orcid.org/0000-0003-2100-2972
Автор, ответственный за переписку: Кравченко Сергей Владимирович — e-mail: ksv.1991@yandex.ru

КАК ЦИТИРОВАТЬ:
Кравченко С.В., Мясникова В.В., Сахнов С.Н. Применение технологии «орган-на-чипе» в экспериментальной офтальмологии. *Вестник офтальмологии.* 2023;139(1):114–120. https://doi.org/10.17116/oftalma2023139011114

Application of the organ-on-a-chip technology in experimental ophthalmology

© S.V. KRAVCHENKO[1], V.V. MYASNIKOVA[1, 2], S.N. SAKHNOV[1, 2]

[1]Krasnodar branch of S.N. Fedorov National Medical Research Center «MNTK «Eye Microsurgery», Krasnodar, Russia;
[2]Kuban State Medical University, Krasnodar, Russia

ABSTRACT

Organ-on-chip is a microfluidic device that can reproduce *in vitro* the minimal functional unit of an organ or system of organs and model various physiological processes and body structures with high accuracy. This review covers the main approaches to the use of the organ-on-chip technology in modern experimental ophthalmology. The analysis of literature sources revealed the following main applications of the organ-on-chip technology in ophthalmology; the technology allows modeling the anterior eye surface and its diseases, such as dry eye syndrome, as well as disorders of the posterior segment of the eye such as age-related macular degeneration, diabetic macular edema, diabetic retinopathy, glaucoma. Culturing of eye tissues in microfluidic systems helps identify the toxic effects and pharmacological activity of new compounds, and provides an opportunity for deeper understanding of the normal physiology of the eye and the pathogenesis of ocular diseases. In addition, the technology can reduce the cost and duration of experiments. Thus, the organ-on-a-chip technology has a great potential in the field of experimental ophthalmology and preclinical trials of new ophthalmic drugs.

Keywords: *organ-on-chip, tissue chip, microfluidic system, preclinical studies, retina-on-chip, cornea-on-chip, eye-on-chip, biomodelling.*

INFORMATION ABOUT THE AUTHORS:
Kravchenko S.V. — https://orcid.org/0000-0003-2733-1072
Myasnikova V.V. — https://orcid.org/0000-0003-1748-7962
Sakhnov S.N. — https://orcid.org/0000-0003-2100-2972
Corresponding author: Kravchenko S.V. — e-mail: ksv.1991@yandex.ru

TO CITE THIS ARTICLE:
Kravchenko SV, Myasnikova VV, Sakhnov SN. Application of the organ-on-a-chip technology in experimental ophthalmology. *Russian Annals of Ophthalmology = Vestnik oftal'mologii.* 2023;139(1):114–120. (In Russ.). https://doi.org/10.17116/oftalma2023139011114

Культуры клеток и тканей *in vitro* являются универсальными биологическими моделями в сфере биомедицинских исследований. Их применение позволяет значительно удешевить доклинические исследования новых препаратов и сократить их сроки, решить связанные с использованием лабораторных животных этические проблемы и изучить механизмы биологической активности исследуемых соединений на клеточном уровне, в том числе с учетом эффектов взаимодействия нескольких различных веществ [1]. Клеточные и тканевые культуры также находят активное применение в сфере исследований в офтальмологии, например при разработке методов клеточной терапии патологии органа зрения [2].

Дальнейшее развитие культуральных техник и их объединение с микрофлюидными технологиями привело к появлению такой передовой методики, как «орган-на-чипе» (Organ-on-chip), позволяющей моделировать структуру человеческих органов и тканей. Ее существенное отличие от стандартных двух- и трехмерных культур клеток и преимущество перед ними заключается в возможности воспроизводить *in vitro* минимальную функциональную единицу органа или системы органов. Данный аспект позволяет технологии «орган-на-чипе», оставаясь в группе методов *in vitro* и сохраняя их преимущества, преодолеть имеющиеся ограничения и приблизиться по точности моделирования к *in vivo* моделям [3]. В настоящее время технология «орган-на-чипе» позволяет моделировать физиологические процессы в таких органах и структурах организма, как печень, сердце, легкое, гематоэнцефалический барьер [4]. Также технология «орган-на-чипе» позволяет моделировать работу различных структур глаза и его вспомогательного аппарата [5], что делает ее востребованным инструментом экспериментальной и фундаментальной офтальмологии.

Цель обзора — освещение основных направлений использования методики «орган-на-чипе» в современной экспериментальной офтальмологии.

Краткое описание технологии «орган-на-чипе»

В основе системы «орган-на-чипе» лежит микрофлюидное устройство, которое конструктивно представляет собой пластину из прозрачного материала, в которой имеются микроканалы, обеспечивающие преимущественно ламинарный ток жидкостей; реакционные камеры, содержащие в себе живые клетки одного или нескольких типов; мембраны, на которых также могут располагаться клетки в один или несколько слоев; микроклапаны и насосы [4, 6, 7]. Схема и взаиморасположение каналов и реакционных камер, состав и характер сопряжения клеток разных типов, пути движения контактирующих с клетками сред по каналам микрофлюидного устройства различны в зависимости от моделируемого физиологического или патологического процесса и выбранного протокола исследования.

Микрофлюидное устройство изготавливается из различных материалов, наиболее распространенным из которых является полидиметилсилоксан (PDMS). Данный материал отличается высокой эластичностью, что позволяет выполнять различные манипуляции над клетками прямо в микрофлюидной системе и моделировать механические свойства биологической ткани; оптическая прозрачность обеспечивает возможность визуализации клеток и наблюдения за ними. Хорошая проницаемость для кислорода, биосовместимость и низкая токсичность делают возможным долговременное культивирование клеток в микрофлюидных камерах. Кроме того, процесс изготовления микрофлюидных систем на основе PDMS методом мягкой литографии достаточно дешев и прост [4, 8]. Однако PDMS не лишен и недостатков: он способен адсорбировать малые гидрофобные молекулы, включая компоненты питательной среды, сигнальные молекулы, продуцируемые клетками, и вещества, добавляемые в систему для изучения их эффектов, снижая их концентрацию и внося таким образом искажения в результаты исследования [8—10]. В связи с этим активно исследуются иные материалы для изготовления микрофлюидных систем, среди которых термопластические полимеры (полиметилметакрилат, поликарбонат, полилактид и др.), различные эластомеры (например на основе полиэстера), стекло, керамика, бумага, гидрогели и иные материалы, а также их комбинации [8]. Отдельно из вышеперечисленного стоит выделить такой класс материалов, как активно применяющиеся в исследованиях в сфере тканевой инженерии и регенеративной медицины гидрогели, которые обладают высокой биосовместимостью, имитируют механические и структурные свойства тканей, обеспечивают диффузию кислорода и питательных веществ и обладают обширными возможностями химической модификации [11]. Описанные свойства делают гидрогели сходными с внеклеточным матриксом, что позволяет использовать их не только как материал для самой микрофлюидной системы, но и как среду,

непосредственно в объеме которой могут быть иммобилизованы клетки, либо в качестве аналога биологических барьерных структур и мембран, разделяющих разные типы клеток и тканей [8].

Важной стороной систем «орган-на-чипе» является возможность регистрации, мониторинга и анализа происходящих в них процессов, в том числе в режиме реального времени. Поскольку большинство применяемых в системах «орган-на-чипе» микрофлюидных систем изготавливаются из оптически прозрачных материалов, для наблюдения за поведением клеток и током жидкостей в системе применяется оптическая микроскопия [8, 9]. Для других наблюдений непосредственно в систему встраиваются различные сенсоры [4]. Среди них — сенсоры pH, CO_2-сенсоры, O_2-сенсоры, датчики температуры, специальные электрохимические сенсоры, рассчитанные на определенные соединения, биомаркеры и метаболиты, позволяющие оценивать происходящие в системе «орган-на-чипе» метаболические процессы и поддерживать заданные условия культивирования клеток. В системах «орган-на-чипе», предназначенных для оценки тканеинженерных конструкций, могут применяться механосенсоры для оценки механических свойств и реакции на различные механические воздействия. Для регистрации электрической активности возбудимых тканей в систему встраиваются микроэлектроды [12].

Применение технологии «орган-на-чипе» для моделирования структур переднего отрезка глаза

Основными структурами переднего отрезка глаза являются роговица, радужка и хрусталик [13]. Роговица, обеспечивающая существенную долю преломляющей силы глаза, кроме того, является важной барьерной структурой, защищающей орган зрения от воздействия внешних факторов, в связи с чем барьерная функция роговичного эпителия является важным аспектом токсикологических исследований [14]. Также культивирование клеток эпителия роговицы на мембранах, встроенных в микрофлюидные системы, позволяет изучать барьерную функцию роговицы и в отношении применяемых топикально препаратов [15]. Первыми системами «орган-на-чипе», моделирующими роговицу, воспроизводилась только вышеназванная структура в виде слоистых конструкций из клеток эпителия и стромы роговицы на мембране из коллагеновго витригеля [5]. Системы такого рода могут быть использованы для выявления раздражающего действия различных соединений на ткани роговицы. Так, внесение щелочи (NaOH) приводит к нарушению целостности тканевых эквивалентов в подобных системах, что является наглядной демонстрацией концепции [16].

Однако для более полного моделирования процессов, происходящих в структурах глазной поверхности, одной лишь роговицы недостаточно — современные системы «орган-на-чипе» обычно моделируют всю глазную поверхность в целом, включая конъюнктиву и слезную пленку [16]. Наиболее совершенные модели «роговицы-на-чипе» обычно носят название blinking eye on a chip, т. е. «моргающий глаз-на-чипе». Из названия следует, что ключевым моментом является моделирование слезной пленки в ее динамике и возникающих в процессе моргания сдвиговых механических нагрузок на роговичный эпителий, играющих большую роль в поддержании гомеостаза самой роговицы и передней камеры, реализации ее барьерной функции и оказывающих влияние на течение патологий роговицы и ее взаимодействие с токсичными и лекарственными веществами [14].

Проиллюстрировать успешную реализацию системы «моргающий глаз на чипе» можно работой J. Seo и соавт. (2019). На куполообразном каркасе, имитирующем форму роговицы, были высеяны соответствующие клетки: в толще каркаса располагали кератоциты для моделирования субэпителиальной стромы, а на его поверхность методом 3D-биопечати нанесли клетки роговичного эпителия в центре и конъюнктивального эпителия по периферии, воспроизводя таким образом взаиморасположение соответствующих структур в человеческом глазу. Полученная тканеинженерная конструкция располагалась в специальной микрофлюидной системе, прокачивающей культуральную среду под куполом, воспроизводя переднюю камеру, где сверху клетки эпителия находились на границе раздела фаз жидкой и газообразной сред, что обеспечивало имитацию слезной пленки. По поверхности тканевого эквивалента роговицы перемещалось приводимое в движение электромеханическим актуатором искусственное веко из гидрогеля с частотой 0,2 Гц, имитируя физиологический акт спонтанного моргания. Разработанная система достаточно точно воспроизводила анатомию и физиологию глазной поверхности: эпителиальные клетки роговицы сформировали структуру из 7—8 слоев клеток, покрывающих строму с кератоцитами. Имелся слой клеток роговичного эпителия, экспрессирующих специфический маркер базальных клеток p63, также роговичными эпителиоцитами экспрессировались цитокератин-3 и -12. Клетки конъюнктивального эпителия экспрессировали цитокератин-19 и муцин. Система позволяла моделировать такую патологию, как синдром сухого глаза: при снижении частоты морганий гидрогелевого века повышалась осмолярность слезной жидкости, уменьшалось время разрыва слезной пленки и снижалась продукция либрицина роговичными эпителиоцитами; флюоресцеиновая проба показывала патологические изменения поверхности. Топикальное

внесение либрицина на поверхность роговичного эквивалента приводило к стабилизации слезной пленки и увеличению времени ее разрыва, восстановлению структуры роговичного эпителия, подтверждаемому флюоресцеиновой пробой [17]. Вышеописанная работа демонстрирует возможность детального и высокоточного моделирования нормальной структуры глазной поверхности, а также моделирования ее патологии и применения к ней терапевтической стратегии, что актуально как при изучении патогенеза заболеваний, так и при доклинических испытаниях лекарственных препаратов.

В сравнении с роговицей и глазной поверхностью реализация остальных структур передней камеры глаза в системах «орган-на-чипе» в настоящее время еще не получила аналогичного уровня развития [16]. Наиболее приближенной по концепции к «органу-на-чипе», но не являющейся им в полной мере, можно считать технологию культивирования хрусталиковых телец (микрохрусталиков) — органоидов, воспроизводящих человеческий хрусталик в миниатюре. С их помощью исследуют патогенез катаракты и различные терапевтические стратегии ее профилактики и замедления прогрессирования, а также факторы риска развития этого заболевания [18]. Не исключено, что по мере совершенствования микрофлюидных технологий и накопления новых сведений о физиологии хрусталика и патофизиологии катаракты могут быть созданы системы, в которых хрусталиковые тельца могут быть культивированы в виде «органа-на-чипе». Способность данных органоидов к фокусированию света [19] позволяет сделать предположение о возможности оснащения содержащей их системы «орган-на-чипе» источниками света и оптическими датчиками для оценки их светопропускающей и преломляющей способности и иных оптических свойств под действием различных патологических факторов и лекарственных препаратов.

Кроме моделирования структур переднего отрезка глаза, немаловажным аспектом является и моделирование взаимодействия глазной поверхности с различными медицинскими изделиями. Одним из таких примеров является разработка системы «контактная линза-на-чипе», моделирующая взаимодействие слезной жидкости человека с контактной линзой для персонализированного подбора материала контактных линз и средства по уходу за ними индивидуально конкретному пациенту в зависимости от особенностей состава его слезной жидкости.

Технология может быть проиллюстрирована на примере разработки A. Guan и соавторов, в рамках которой была разработана система «контактная линза-на-чипе», представляющая собой микрофлюидное устройство в виде пластины из PDMS, содержащей ячейки для образцов материала исследуемых контактных линз. Через систему микроканалов к ним могут подаваться образец слезной жидкости пациента и образцы различных средств для ухода за контактными линзами. Система позволяет оценить степень загрязнения контактных линз из разных материалов белковыми и иными компонентами слезной жидкости конкретного пациента, степень очистки линз от данных загрязнений различными средствами по уходу, а также способность различных дезинфицирующих растворов для линз бороться с образованием бактериальных пленок [20].

Применение технологии «орган-на-чипе» для моделирования структур заднего отрезка глаза и связанных с ними патологий

Сетчатка, будучи одним из ключевых элементов глаза, обеспечивающих зрительную функцию, является важным объектом для экспериментов *in vitro*, в связи с чем вопрос культивирования ее клеток имеет достаточно высокое значение. Диссоциированные культуры клеток сетчатки активно используются в токсикологии и при скрининге лекарств. Органотипическое культивирование [21], а также получение органоидов и клеточных 3D-сфероидов сетчатки и ретинального пигментного эпителия (РПЭ) расширяют возможности скрининга лекарственных препаратов, позволяют моделировать широкий спектр заболеваний сетчатки, изучать процессы развития сетчатки и роль различных генов в этом процессе, разрабатывать новые подходы к лечению заболеваний заднего отрезка глаза методами регенеративной медицины [5, 22—24]. Тем не менее в патогенезе ряда заболеваний сетчатки существенную роль играют процессы, ассоциированные с иммунными клетками и сосудистым руслом. Особенно важную роль играют наружный и внутренний гематоретинальные барьеры [5], нарушение работы которых — неотъемлемая часть патогенеза таких заболеваний, как возрастная макулярная дегенерация, диабетический макулярный отек, диабетическая ретинопатия. Воспаление, гипоксия и гипергликемия активно вовлечены в нарушение работы гематоретинального барьера, равно как и индуцируемая ими продукция фактора роста эндотелия сосудов (VEGF) [25].

Простейшая реализация наружного гематоретинального барьера в системе «орган-на-чипе» представляет собой микрофлюидную систему, в которой клетки РПЭ и сосудистого эндотелия высеяны на противоположных сторонах пористой мембраны. С каждой стороны соответствующие клетки на мембране омываются средой [26].

Устроенная по описанному выше принципу система, разработанная L.J. Chen и соавт. (2017), позволяет моделировать связанные с нарушением гематоретинальных барьеров патологии. Так, при имитации

гипоксии путем перфузии через микрофлюидную систему раствора, содержащего $CoCl_2$, происходило увеличение секреции VEGF клетками РПЭ. Также перфузия среды с повышенным содержанием VEGF через камеру с клетками РПЭ приводила к процессам миграции в данную камеру эндотелиальных клеток через пористую мембрану по градиенту концентрации [27].

Системы «орган-на-чипе» с клетками РПЭ не только способны воспроизводить патологии как в вышеприведенном примере, но и позволяют применять различные терапевтические методики к данным моделям заболеваний [5]. Так, в работе M. Chung и соавт. (2018) в микрофлюидной системе, более детально моделирующей гематоретинальный барьер, путем введения VEGF моделировали влажную форму возрастной макулярной дегенерации. В микрофлюидном чипе происходила инфильтрация проникающими через фибриновый гидрогель эндотелиоцитами слоя клеток РПЭ. Последующее введение в систему использующегося для терапии данного заболевания препарата бевацизумаб предотвращало развитие патологической неоваскуляризации [5, 28].

Внутренний гематоретинальный барьер имеет общее происхождение с гематоэнцефалическим, являясь похожим на него в морфофункциональном отношении, и так же может быть смоделирован [29]. Для создания модели внутреннего гематоретинального барьера необходимо культивирование уже нейронных элементов сетчатки. Примером системы «орган-на-чипе», способной моделировать работу как наружного, так и внутреннего гематоретинального барьера, является устройство, описанное в работе J. Yeste и соавт. (2018). В разработанном данным коллективом микрофлюидном чипе на стеклянной пластине с массивом микроэлектродов располагалась конструкция из PDMS, образующая вместе с микроэлектродной подложкой семь продольных камер, лежащих в одной плоскости и отделенных друг от друга пористыми мембранами. Размер пор исключал миграцию клеток между камерами, однако допускал прорастание нейритов и межклеточные взаимодействия, в том числе с образованием контактов. Клетки высевались в следующей конфигурации: в трех центральных камерах располагались клетки нейробластомы человека линии SH-SY5Y, моделирующие нейроретину. В двух же крайних камерах, прилегающих к центральным, были расположены клетки эндотелия сосудов в одной и клетки РПЭ — в другой, что соответствовало внутреннему и наружному гематоретинальным барьерам. Электроды, расположенные под клетками сосудистого эндотелия и РПЭ, позволяли регистрировать в режиме реального времени изменения величины трансэпителиального электрического сопротивления (TEER) [30], являющегося важнейшим электрофизиологическим параметром, позволяющим оценить барьерные и транспортные свойства эпителиального слоя. TEER характеризует транспорт ионов через эпителий, представляя собой интегральный показатель, включающий в себя как парацеллюлярную проводимость плотных межклеточных контактов, так и трансцеллюлярную проводимость клеточных мембран [31]. Путем оценки TEER данная система была валидирована авторами в качестве модели внутреннего и наружного гематоретинального барьера [5].

Системы «орган-на-чипе» также позволяют моделировать такое заболевание сетчатки, как глаукома, причем с учетом важной стороны его патогенеза — патологически повышенного внутриглазного давления [15]. В статье J. Wu и соавт. (2019) описана система, позволяющая устанавливать и поддерживать заданное гидростатическое давление в шести камерах из PDMS, содержащих первичные культуры ганглиозных клеток сетчатки. Уже на 3-и сутки культивирования ганглиозные клетки, находящиеся в камерах с разным давлением, демонстрируют серьезные различия в длине и структуре отростков: нахождение в камере с гидростатическим давлением выше 25 мм рт. ст. приводит к уменьшению длины аксонов и снижению ветвления дендритов. Таким образом, вышеописанная система является достаточно удобной платформой для изучения роли гидростатического давления в развитии дегенеративных процессов в сетчатке при глаукоме и потенциально может служить моделью для скрининга нейропротекторов для замедления гибели ганглиозных клеток при данном заболевании [15, 32].

Заключение

Технология «орган-на-чипе», позволяющая с высокой степенью точности моделировать в заданных контролируемых условиях различные физиологические и патологические процессы, имеет большой потенциал в сфере экспериментальной офтальмологии и доклинических испытаний новых офтальмологических препаратов. Культивирование тканей глазного яблока и его вспомогательного аппарата в микрофлюидных системах позволяет выявлять токсическое воздействие и фармакологическую активность новых соединений и обеспечивает возможность более глубокого понимания нормальной физиологии органа зрения и патогенеза его заболеваний. При этом технология «орган-на-чипе» сокращает финансовые затраты и время, необходимые на проведение экспериментов, а также позволяет решить ряд этических проблем за счет уменьшения количества используемых в эксперименте животных, одновременно позволяя получить более точные модели, чем традиционные методы культивирования клеток и тканей.

Что касается видов моделируемых анатомических структур и их функций, технология «орган-на-чипе» представлена такими наиболее развитыми

направлениями, как моделирование роговицы, и в более широком смысле, — передней поверхности глаза вместе с его вспомогательным аппаратом, вплоть до век. В рамках данного направления «роговица-на-чипе» и «моргающий глаз-на-чипе» используются чаще всего для моделирования синдрома сухого глаза и отработки технологий его лечения. Другое направление — моделирование сетчатки, в особенности гематоретинальных барьеров. Данная группа моделей широко используется для моделирования таких патологий сетчатки, как возрастная макулярная дегенерация, диабетический макулярный отек, диабетическая ретинопатия, глаукома, и испытаний методик, направленных на профилактику и терапию этих заболеваний.

Авторы заявляют об отсутствии конфликта интересов.
The authors declare no conflicts of interest.

ЛИТЕРАТУРА/REFERENCES

1. Тыньо Я.Я., Ярыгина Е.И., Прохорова Л.Г., Бакутина М.С., Устинова В.А. Культуры клеток как модельные тестсистемы для оценки цитотоксического действия веществ различной природы. *Ветеринария, зоотехния и биотехнология.* 2015;(5):43-47.
Tynio YaYa, Yarygina EI, Prokhorova LG, Bakutina MS, Ustinova VA. Cell culture as a model of the test system for the evaluation of the cytotoxic effect of substances of different nature. *Veterinariya, zootekhniya i biotekhnologiya.* 2015;(5):43-47. (In Russ.).
2. Киселев А.В., Сахнов С.Н., Заболотний А.Г., Калинина Н.Ю. Клеточные технологии, клеточная терапия в офтальмологии — состояние и перспективы. *Современные проблемы науки и образования.* 2018;(5): 203-203. Дата обращения: 27.07.22.
Kiselev AV, Sakhnov SN, Zabolotniy AG, Kalinina NYu. Cell technologies, cell therapy in ophthalmology — state and prospective. *Sovremennye problemy nauki i obrazovaniya.* 2018;(5):203-203. Accessed 27.07.22. (In Russ.). https://science-education.ru/ru/article/view?id=28062
3. Richardson L, Kim S, Menon R, Han A. Organ-on-chip technology: the future of feto-maternal interface research? *Front Physiol.* 2020;11:715. https://doi.org/10.3389/fphys.2020.00715
4. Афоничева П.К., Булянница А.Л., Евстрапов А.А. «Орган-на-чипе» — материалы и методы изготовления (обзор). *Научное приборостроение.* 2019;29(4):3-18.
Afonicheva PK, Bulyanitsa AL, Evstrapov AA. «Organ-on-a-chip» — materials and methods of creation (review). *Nauchnoe priborostroenie.* 2019; 29(4):3-18. (In Russ.).
5. Manafi N, Shokri F, Achberger K, et al. Organoids and organ chips in ophthalmology. *Ocul Surf.* 2021;19:1-15. https://doi.org/10.1016/j.jtos.2020.11.004
6. Мыльникова А.Н., Колесов Д.В., Московцев А.А., Соколовская А.А., Юркив В.А., Кубатиев А.А. Клеточные микрофлюидные технологии для биомоделирования патологических процессов. *Патогенез.* 2017; 15(4):4-12.
Mylnikova AN, Kolesov DV, Moskovtsev AA, Sokolovskaya AA, Yurkiv VA, Kubatiev AA. Cellular microfluidic technologies for biomodeling of pathological processes. *Pathogenesis = Patogenez.* 2017;15(4):4-12. (In Russ.). https://doi.org/10.25557/GM.2018.4.9743
7. Алпеева Е.В., Сидоренкова А.Ф., Воротеляк Е.А. Экспериментальные клеточные системы: от органов в чашке Петри до «органов-на-чипах». *Вестник Московского университета. Серия 16. Биология.* 2017; 72(4):187-198.
Alpeeva EV, Sidorenkova AF, Vorotelyak EA. Overview of cell models: from organs cultured in a petri dish to «organs-on-chips». *Vestnik Moskovskogo universiteta. Seriya 16. Biologiya.* 2017;72(4):187-198. (In Russ.).
8. Campbell SB, Wu Q, Yazbeck J, Liu C, Okhovatian S, Radisic M. Beyond polydimethylsiloxane: alternative materials for fabrication of organ-on-a-chip devices and microphysiological systems. *ACS biomaterials science & engineering.* 2020;7(7):2880-2899. https://doi.org/10.1021/acsbiomaterials.0c00640
9. Zhang B, Korolj A, Lai BFL, Radisic M. Advances in organ-on-a-chip engineering. *Nat Rev Mater.* 2018;3(8):257-278. https://doi.org/10.1038/s41578-018-0034-7
10. Халимова А.А., Коваленко А.В., Парамонов Г.В. «Органы-на-чипе»: оценка перспектив использования в фармацевтической отрасли. *Медико-фармацевтический журнал Пульс.* 2022;24(5):81-87.
Khalimova AA, Kovalenko AV, Paramonov GV. «Organs-on-a-chip»: evaluation of application perspectives in the pharmaceutical industry. *Medical & Pharmaceutical JOURNAL «PULSE» = Mediko-farmatsevticheskiy zhurnal Pul's.* 2022;24(5):81-87. (In Russ.). https://doi.org/10.26787/nydha-2686-6838-2022-24-5-81-87
11. Шамоян Г.М., Трофименко А.И., Каде А.Х. и др. Влияние d-аспарагина на биосовместимость модифицированного альгинатного гидрогеля со скелетной мышечной тканью крысы. *Вестник Волгоградского государственного медицинского университета.* 2018;1(65):67-70.
Shamojan GM, Trofimenko AI, Kade AH, et al. The influence of d-aspaphagine on the biocompatibility of the modified alginate hydrogel with the rat's skeletal muscle tissue. *Journal of Volgograd State Medical University = Vestnik Volgogradskogo gosudarstvennogo medicinskogo universiteta.* 2018;1(65): 67-70. (In Russ.).
12. Clarke GA, Hartse BX, Niaraki Asli AE, et al. Advancement of sensor integrated organ-on-chip devices. *Sensors.* 2021;21(4):1367. https://doi.org/10.3390/s21041367
13. Запускалов И.В., Кривошеина О.И. Современные тенденции реконструктивной хирургии травматических повреждений переднего отрезка глаза (обзор литературы). *Офтальмохирургия.* 2013;(2):59-61.
Zapuskalov IV, Krivosheina OI. Current trends of reconstructive surgery of traumatic damages of anterior segment of the eye (a literature review). *Fyodorov Journal of Ophthalmic Surgery = Oftal'mokhirurgiya.* 2013;(2):59-61. (In Russ.).
14. Abdalkader R, Kamei K. Multi-corneal barrier-on-a-chip to recapitulate eye blinking shear stress forces. *Lab Chip.* 2020;20(8):1410-1417. https://doi.org/10.1039/C9LC01256G
15. Peng Z, Zhou L, Wong JKW, Chan YK. Eye-on-a-chip (EOC) models and their role in the future of ophthalmic drug discovery. *Exp Rev Ophthalmol.* 2020;15(5):259-261. https://doi.org/10.1080/17469899.2020.1788388
16. Haderspeck JC, Chuchuy J, Kustermann S, Liebau S, Loskill P, et al. Organ-on-a-chip technologies that can transform ophthalmic drug discovery and disease modeling. *Exp Opin Drug Discov.* 2019;14(1):47-57. https://doi.org/10.1080/17460441.2019.1551873
17. Seo J, Byun WY, Alisafaei F, Georgescu A, et al. Multiscale reverse engineering of the human ocular surface. *Nat Med.* 2019;25(8):1310-1318. https://doi.org/10.1038/s41591-019-0531-2
18. Bai J, Wang C. Organoids and microphysiological systems: new tools for ophthalmic drug discovery. *Front Pharmacol.* 2020;11:407. https://doi.org/10.3389/fphar.2020.00407
19. Murphy P, Kabir MH, Srivastava T, et al. Light-focusing human micro-lenses generated from pluripotent stem cells model lens development and drug-induced cataract in vitro. *Development.* 2018;145(1):dev155838. https://doi.org/10.1242/dev.155838
20. Guan A, Wang Y, Phillips KS, Li Z. A contact-lens-on-a-chip companion diagnostic tool for personalized medicine. *Lab Chip.* 2016;16(7):1152-1156. https://doi.org/10.1039/C6LC00034G
21. Novikova YuP, Poplinskaya VA, Grigoryan EN. Organotypic Culturing as a Way to Study Recovery Opportunities of the Eye Retina in Vertebrates and Humans. *Russian Journal of Developmental Biology.* 2020;51(1):31-44. https://doi.org/10.1134/S1062360420010063
22. Борзенок С.А., Хаценко Е.И., Островский Д.С. и др. Разработка техники трансплантации 3D-клеточных сфероидов ретинального пигментного эпителия в опыте на животных. *Вестник трансплантологии и искусственных органов.* 2019;21(2):84-91.
Borzenok SA, Khatsenko EI, Ostrovskiy DS, et al. The development of transplantation technique of 3D spheroids retinal pigment epithelium in the experiment on animals. *Russian Journal of Transplantology and Artificial Organs = Vestnik transplantologii i iskusstvennykh organov.* 2019;21(2):84-91. (In Russ.). https://doi.org/10.15825/1995-1191-2019-2-84-91
23. Борзенок С.А., Хаценко Е.И., Островский Д.С. и др. Первый опыт трансплантации 3D-сфероидов ретинального пигментного эпителия в эксперимент. *Офтальмохирургия.* 2019;(1):27-32.

Borzenok SA, Khatsenko EI, Ostrovkiy DS, et al. The first experience of 3D spheroids retinal pigment epithelium transplantation in the experiment. *Fyodorov Journal of Ophthalmic Surgery = Ofial'mokhirurgiya*. 2019;(1):27-32. (In Russ.).
https://doi.org/10.25276/0235-4160-2019-1-27-32

24. Eldred KC, Reh TA. Human retinal model systems: Strengths, weaknesses, and future directions. *Devel Biol*. 2021;480:114-122.
https://doi.org/10.1016/j.ydbio.2021.09.001

25. Ragelle H, Goncalves A, Kustermann S, Antonetti DA, Jayagopal A. Organ-on-a-chip technologies for advanced blood — retinal barrier models. *J Ocul Pharmacol Ther*. 2020;36(1):30-41.
https://doi.org/10.1089/jop.2019.0017

26. Jahagirdar D, Bangde P, Jain R, Dandekar P. Degenerative disease-on-a-chip: Developing microfluidic models for rapid availability of newer therapies. *Biotechnol J*. 2021;16(10):2100154.
https://doi.org/10.1002/biot.202100154

27. Chen LJ, Ito S, Kai H, Nagamine K, Nagai N, Nishizawa M, et al. Microfluidic co-cultures of retinal pigment epithelial cells and vascular endothelial cells to investigate choroidal angiogenesis. *Sci Rep*. 2017;7(1):369.
https://doi.org/10.1038/s41598-017-03788-5

28. Chung M, Lee S, Lee B, et al. Wet-AMD on a chip: Modeling outer blood-retinal barrier in vitro. *Adv Healthcare Mater*. 2018;7(2):1700028.
https://doi.org/10.1002/adhm.201700028

29. Maurissen TL, Pavlou G, Bichsel C, Villaseñor R, Kamm RD, Ragelle H. Microphysiological Neurovascular Barriers to Model the Inner Retinal Microvasculature. *J Personal Med*. 2022;12(2):148.
https://doi.org/10.3390/jpm12020148

30. Yeste J, García-Ramírez M, Illa X, et al. A compartmentalized microfluidic chip with crisscross microgrooves and electrophysiological electrodes for modeling the blood — retinal barrier. *Lab Chip*. 2018;18(1):95-105.
https://doi.org/10.1039/C7LC00795G

31. Gorshkov AN, Zaitseva MR, Snigirevskaya ES, Komissarchik YY. Functional linkage between the transport characteristics of the MDCK1 cell monolayer and their actin cytoskeleton organization. *Cell Tissue Biol*. 2016;10(2):133-144.
https://doi.org/10.1134/S1990519X1602005X

32. Wu J, Mak HK, Chan YK, et al. An in vitro pressure model towards studying the response of primary retinal ganglion cells to elevated hydrostatic pressures. *Sci Rep*. 2019;9(1):9057.
https://doi.org/10.1038/s41598-019-45510-7

Поступила 25.07.2022
Received 25.07.2022
Принята к печати 06.09.2022
Accepted 06.09.2022

Вестник офтальмологии
2023, Т. 139, №1, с. 122-128
https://doi.org/10.17116/oftalma2023139011122

Russian Annals of Ophthalmology =
Vestnik Oftal'mologii 2023, vol. 139, №1, pp. 122-128
https://doi.org/10.17116/oftalma2023139011122

Оптическая когерентная томография и оптическая когерентная томография-ангиография в определении прогрессирования глаукомы. Часть 1. Методы исследования, вариабельность показателей и роль возрастных изменений

© Н.И. КУРЫШЕВА[1, 2], А.Д. НИКИТИНА[1, 2]

[1]Медико-биологический университет инноваций и непрерывного образования ФГБУ ГНЦ РФ «Федеральный медицинский биофизический центр им. А.И. Бурназяна» ФМБА России, Москва, Россия;
[2]Центр офтальмологии ФМБА России, ФГБУ ГНЦ РФ «Федеральный медицинский биофизический центр им. А.И. Бурназяна» ФМБА, Москва, Россия

РЕЗЮМЕ

Настоящий обзор литературы посвящен роли оптической когерентной томографии (ОКТ) и ОКТ-ангиографии (ОКТ-А) в диагностике глаукомы. Рассмотрены значение оценки слоя нервных волокон сетчатки и ганглиозного комплекса в определении прогрессирования глаукомы, вариабельность и воспроизводимость метода, а также влияние возрастных изменений на полученные результаты. Отмечена роль ОКТ-А в мониторинге глаукомы. ОКТ является стандартом в современной диагностике и мониторинге глаукомы, а метод ОКТ-А имеет высокий потенциал для использования в качестве вспомогательного диагностического инструмента при глаукомном поражении.

Ключевые слова: *первичная открытоугольная глаукома, первичная закрытоугольная глаукома, оптическая когерентная томография, оптическая когерентная томография-ангиография, прогрессирование глаукомы.*

ИНФОРМАЦИЯ ОБ АВТОРАХ:
Курышева Н.И. — https://orcid.org/0000-0002-2265-6671
Никитина А.Д. — https://orcid.org/0000-0003-3537-6406
Автор, ответственный за переписку: Никитина Анастасия Дмитриевна — e-mail: ophth.nikitina@gmail.com

КАК ЦИТИРОВАТЬ:
Курышева Н.И., Никитина А.Д. Оптическая когерентная томография и оптическая когерентная томография-ангиография в определении прогрессирования глаукомы. Часть 1. Методы исследования, вариабельность показателей и роль возрастных изменений. *Вестник офтальмологии*. 2023;139(1):122–128. https://doi.org/10.17116/oftalma2023139011122

Optical coherence tomography and optical coherence tomography angiography for detecting glaucoma progression. Part 1. Study methods, measurement variability and the role of age-related changes

© N.I. KURYSHEVA[1, 2], A.D. NIKITINA[1, 2]

[1]Medical Biological University of Innovations and Continuing Education of the Federal Biophysical Center named after A.I. Burnazyan, Moscow, Russia;
[2]Ophthalmological Center of the Federal Medical-Biological Agency, Federal Medical Biophysical Center named after A.I. Burnazyan, Moscow, Russia

ABSTRACT

This paper reviews the literature on the role of optical coherence tomography (OCT) and optical coherence tomography angiography (OCTA) in the diagnosis of glaucoma and considers the significance of evaluating retinal nerve fiber layer and ganglion cell complex in assessment of glaucoma progression, variability and reproducibility of the method, as well as the influence of age-related retinal changes on the results, analyzes the role of OCTA in glaucoma monitoring. Optical coherence tomography is a modern standard for glaucoma diagnosis and monitoring, and OCTA shows high potential as an auxiliary diagnostic tool.

Keywords: *primary open-angle glaucoma, primary closed-angle glaucoma, SD-OCT, OCT-angiography.*

INFORMATION ABOUT THE AUTHORS:
Kurysheva N.I. — https://orcid.org/0000-0002-2265-6671
Nikitina A.D. — https://orcid.org/0000-0003-3537-6406
Corresponding author: Nikitina A.D. — e-mail: ophth.nikitina@gmail.com

TO CITE THIS ARTICLE:
Kurysheva NI, Nikitina AD. Optical coherence tomography and optical coherence tomography angiography for detecting glaucoma progression. Part 1. Study methods, measurement variability and the role of age-related changes. *Russian Annals of Ophthalmology = Vestnik oftal'mologii*. 2023;139(1):122–128. (In Russ.). https://doi.org/10.17116/oftalma2023139011122

Оценка прогрессирования глаукомной оптиконейропатии (ГОН) является ключевой в мониторинге этого заболевания, определяя дальнейшую тактику лечения [1]. Долгое время золотым стандартом в этом плане служила периметрия [2], однако она требует длительного наблюдения за пациентом (в среднем не менее пяти лет), а количество тестов должно составлять не менее шести за первые два года наблюдения. Это создает ограничения в использовании стандартной автоматизированной периметрии (SAP) в мониторинге глаукомы, поэтому актуальным представляется определение прогрессирования заболевания на основе визуализации структур диска зрительного нерва (ДЗН) и сетчатки.

Появление спектральной оптической когерентной томографии (SD-OCT) стало революционным в определении прогрессирования глаукомы. Какие именно структуры глазного дна находятся в центре внимания при диагностике глаукомы? Это прежде всего толщина слоя нервных волокон сетчатки (СНВС) в перипапиллярной области: средняя концентрично ДЗН, а также измеренная по квадрантам или по узким секторам [3].

СНВС вот уже на протяжении нескольких лет остается ведущей анатомической структурой, исследование которой дает наиболее важную информацию как для выявления глаукомы (достигая чувствительности и специфичности 80—98% [4]), так и для определения ее прогрессирования. Если принять во внимание, что потеря толщины СНВС, определяемая методом SD-OCT, как правило, существенно опережает появление функционального дефекта при глаукоме, оценка данного структурного повреждения претендует на то, чтобы стать главным методом, позволяющим рано выявить прогрессирование заболевания.

Патологические изменения в макулярной области при глаукоме также представляют особый интерес, в частности, из-за высокой плотности ганглиозных клеток сетчатки, расположенных в этой зоне, и раннего вовлечения макулы в глаукомный процесс [5]. Глаукома преимущественно поражает ганглиозный клеточный комплекс, который включает в себя три внутренних слоя сетчатки: СНВС, ганглиозный клеточный слой (ГКС) и внутренний плексиформный слой [6]. Несколько исследований показали, что измерение толщины макулярного ганглиозного клеточного комплекса имеет ту же диагностическую эффективность, что и толщины СНВС [7, 8], а в некоторых работах сообщалось, что изменения толщины ГКС предшествуют истончению СНВС и изменениям поля зрения [9, 10].

Оптическая когерентная томография-ангиография (ОКТ-А) — это относительно новый неинвазивный метод визуализации, который обеспечивает качественную и количественную оценку сосудистой сети сетчатки и головки зрительного нерва. ОКТ-А также позволяет визуализировать хориокапилляры, но только в зонах перипапиллярной атрофии. Данный метод показал хорошую воспроизводимость при количественном измерении сосудистых структур глаза и имеет потенциал для использования в качестве вспомогательного диагностического инструмента при глаукомном поражении [11].

Тем не менее очень быстро стало очевидно, что способность SD-OCT выявлять прогрессирование глаукомы имеет одно важное ограничение. Это связано со значительной вариабельностью исследуемых параметров среди здоровых людей, или с так называемыми «широкими доверительными интервалами нормы». В конечном итоге это приводит к тому, что глаукомные изменения могут быть расценены как нормальные и наоборот. Таким образом, встает вопрос о том, чтобы дифференцировать патологическое истончение перипапиллярного СНВС («истинное прогрессирование») от нормальных возрастных изменений [12].

Изменения слоев сетчатки, связанные с возрастом. В норме СНВС в среднем истончается со скоростью 0,52 мкм в год, а внутренние слои макулы — со скоростью 0,25 мкм в год [13]. Как правило, наиболее выраженное возрастное истончение СНВС наблюдается именно в тех секторах, изменения в которых наиболее характерны для глаукомного процесса, т.е. в верхнем и нижнем квадрантах [14]. C.K. Leung и соавторы показали, что если в оценке прогрессирования ГОН учитывать нормальное возрастное истончение СНВС, то доля больных с истинным прогрессированием существенно сократится. Так, в проспективном исследовании в процессе наблюдения за больными глаукомой (каждые 4 мес в течение 3,8 года) авторы показали, что прогрессирование ГОН было зафиксировано в 50% глаз для толщины внутреннего слоя макулы, в 30% — для общей толщины макулы и в 27,3% — для перипапиллярного СНВС. С учетом возраста доля глаз с зарегистрированным развитием болезни уменьшилась до 20% для толщины внутреннего слоя сетчатки, до 16% для общей толщины макулы и до 26,7% для толщины СНВС [15]. Эти данные впервые привлекли внимание к тому, как важно учитывать влияние возраста на изменение толщины СНВС при оценке прогрессирования глаукомы методом SD-OCT. Скорость потери СНВС должна превосходить нижний предел 95% доверительного интервала от такового в средней возрастной норме, что гарантирует повышение специфичности исследования и снижает риск ложноположительных результатов выявления прогрессирования [16]. Помимо этого следует также учитывать диапазон нормальной вариабельности результатов и понимать, что истончение СНВС, выходящее за эти пределы, является показателем «истинного прогрессирования» процесса [17].

Работа E. Viladés и соавторов, которая заключалась в исследовании 463 здоровых глаз в разных возрастных группах, показала, что прогрессирующее

физиологическое истончение всех слоев сетчатки начинается уже с третьего десятилетия жизни [18].

Возрастные изменения наблюдались не только в СНВС, но и во всем ганглиозном клеточном комплексе, что неудивительно, поскольку между этими слоями существует структурная и функциональная взаимосвязь [19].

С недавних пор появилась возможность оценить влияние возрастных изменений и на сосудистые параметры перипапиллярной и макулярной областей с помощью ОКТ-А. В исследовании Y.H. Jo и соавторов было выявлено, что перипапиллярная плотность сосудов с возрастом значительно уменьшается, причем наиболее выраженные изменения происходят в верхненосовом и нижненосовом секторах. Макулярная плотность сосудов также снижается, особенно в височном квадранте, однако в области папилломакулярного пучка значительных возрастных изменений выявлено не было [11].

Вариабельность результатов ОКТ. При использовании SD-OCT для оценки прогрессирования ГОН важно учитывать вариабельность результатов, или, говоря по-другому, получение максимально похожих измерений между тестами. Речь идет о результатах, полученных не только в разные дни, но и между измерениями в течение одного визита [20].

Существуют такие понятия, как «повторяемость» теста и его «воспроизводимость». Повторяемость рассматривается как вариация измерений, полученных одним и тем же оператором в одних и тех же условиях при одном посещении. Воспроизводимость представляет собой способность последовательно получать одни и те же измерения, выполняемые разными операторами во время разных визитов [21].

Следует, однако, иметь в виду, что для каждого ОКТ-устройства значения вариабельности, повторяемости и воспроизводимости разные, так как все приборы используют различные алгоритмы сегментации в своих программных платформах, поэтому не стоит сопоставлять результаты, полученные на разных приборах [22]. Кроме того, толщина СНВС, измеренная по квадрантам и по одному часовому делению, характеризуются различной воспроизводимостью [23]. Современный стандарт измерения толщины СНВС представляет собой круговое сканирование с центром на головке зрительного нерва диаметром 3,4 мм. Было показано, что полученные результаты в пределах данного диаметра были наиболее воспроизводимы по сравнению со сканами других диаметров [24].

Существует зависимость и от направления проведенного сканирования. Так, при сканировании ДЗН наибольшее отклонение наблюдается в вертикальных секторах (8,6 мкм), а разница между вертикальным и горизонтальным сканированием составляет менее 2 мкм [25].

В конечном итоге изменчивость результатов между тестами при ОКТ-визуализации больше определяется изменчивостью внутри сеанса, а не между сеансами. Кроме того, параметры с меньшей толщиной ограничены более узким динамическим диапазоном и повышенной изменчивостью при продвинутых стадиях глаукомы, что, вероятно, связано с нарушениями сегментации, которые чаще встречаются в более тонких слоях сетчатки, особенно если сегментация выполняется вручную [26].

СНВС в оценке прогрессирования. Как было отмечено выше, СНВС — ведущий показатель в мониторинге глаукомы. При этом важно оценивать толщину СНВС как в целом, так и по секторам, поскольку прогрессирующее истончение СНВС чаще всего обнаруживается в нижневисочном секторе, затем в верхневисочном и в других областях [27].

Используя прототип аппарата ОКТ с продольным разрешением 10 мкм и скоростью сканирования 40 А-скан/с, G. Wollstein и соавторы в 2005 г. измеряли толщину перипапиллярного СНВС с диаметром сканирования 3,4 мм в 64 глазах 37 пациентов с глаукомой. Они наблюдали за пациентами более 4 лет, выполняя ОКТ каждые 6 мес. В качестве критерия прогрессирования авторы выбрали уменьшение средней толщины СНВС не менее чем на 20 мкм, причем это изменение должно было быть подтверждено в ходе двух последовательных визитов [28]. Пользуясь такими критериями, они зарегистрировали прогрессирование глаукомы в 22% глаз; при этом периметрия позволила выявить его только в 9%, и лишь в 3% случаев наблюдалось выявление прогрессирования обоими методами одновременно. Хотя о точности ОКТ, позволяющей регистрировать развитие глаукомы, в ту пору еще не знали, это исследование стало первым, продемонстрировавшим такие возможности метода.

Средняя скорость снижения толщины СНВС в глазах с прогрессирующей глаукомой колеблется от 0,67 до 3,72 мкм в год [29]. Было замечено, что истончение СНВС связано с более высоким уровнем внутриглазного давления: повышение офтальмотонуса на каждый 1 мм рт.ст. связано с дополнительными потерями СНВС в год на 0,05 мкм [30].

Как правило, скорость потери перипапиллярного СНВС успешно выявляется при прогрессировании глаукомы на начальной и развитой стадиях [31], имея ограничения в далекозашедшей стадии [32] (это будет рассмотрено в части 2 настоящего обзора). Исследования показывают, что при сравнении глаз с прогрессированием глаукомы и стабильным ее течением потеря СНВС более информативна, чем изменения параметров головки зрительного нерва и макулы [33], будучи сопоставимой с таковой при исследовании внутренних слоев макулы [34].

При прогрессирующем течении глаукомы было установлено, что чем больше изначальная толщина СНВС, тем быстрее происходит истончение СНВС [35]. Более того, глаукома имеет характерные паттерны развития заболевания по данным SD-OCT,

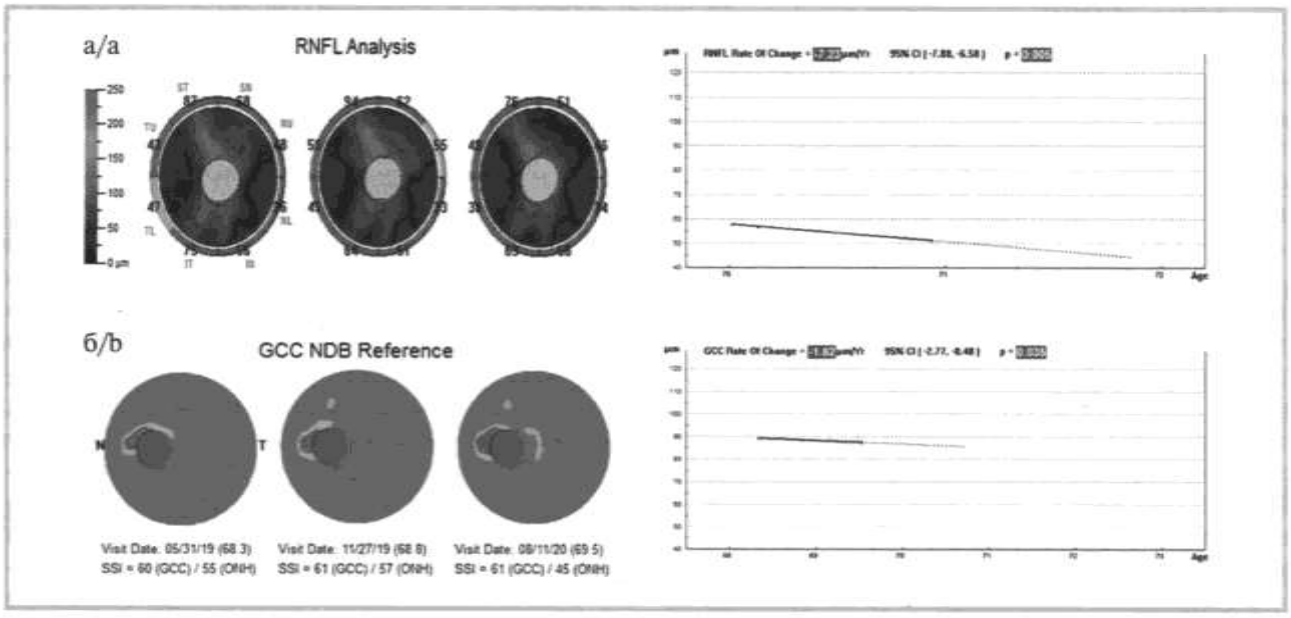

Клинические примеры определения прогрессирования глаукомы.
а — по данным истончения СНВС; б — по данным потери толщины ГКС.
Clinical examples of assessing glaucoma progression.
a — by RNFL thinning; b — by GCC thickness loss.

распознавание которых по картам толщины и картам общего отклонения помогает отличать вариабельность метода от истинного прогрессирования [27].

ГКС в оценке прогрессирования. Помимо изменений в перипапиллярном СНВС, метод ОКТ позволяет также анализировать изменения в макулярной области. В доступных устройствах для SD-OCT существует множество анализов и программ, позволяющих регистрировать глаукомные изменения. Как правило, это отчеты об изменении параметров СНВС и ДЗН, наличие трендового и ивент-анализа (в таких томографах, как Cirrus HD-OCT, Spectralis OCT и др.). В свою очередь, среди всех томографов выделился OCT RTVue-100 (Optovue, Inc., США), при использовании которого появилась возможность оценивать СНВС совместно с параметрами макулярной области. Более того, совершенствование ОКТ-устройств и появление новых алгоритмов сегментации позволило проводить оценку отдельных внутренних слоев сетчатки, что, несомненно, повысило диагностическую значимость макулярной области [36].

Весьма полезными и эффективными параметрами для мониторинга глаукомы оказались толщина СНВС в макуле, толщина ГКС и внутреннего плексиформного слоя [15], а также индексы, такие как объем фокальных (FLV) и глобальных потерь (GLV) ганглиозного комплекса, играющие важную роль в раннем обнаружении прогрессирования глаукомы [37, 38]. При наблюдении за 153 пациентами в течение трех лет J.Y. Huang и соавторы показали, что FLV можно считать статистически значимым предиктором будущих изменений поля зрения [39].

Сравнение диагностических возможностей толщины СНВС и средней толщины макулы до сих пор остается актуальным. Поскольку в глаукомный процесс вовлечены именно внутренние слои макулы, включение наружных ее слоев в анализ может ограничить информативность определения толщины макулы в мониторинге глаукомы [40]. Вместе с тем есть данные, демонстрирующие приоритетность анализа ГКС перед СНВС в отслеживании прогрессирования глаукомы [41].

Кроме того, продолжаются споры о том, при какой стадии заболевания лучше использовать тот или иной параметр. По данным J.H. Na и соавторов, значительное уменьшение толщины ГКС может определяться у пациентов уже с «препериметрической» глаукомой [42]. Другие авторы считают, что в эту стадию информативнее перипапиллярный СНВС и минимальная ширина неврального ободка, а показатели макулярной области имеют статистическую значимость на более поздних этапах заболевания [43]. В частности, это происходит за счет того, что ОКТ-измерения макулы достигают минимальных значений позднее, чем в случае с СНВС, что может играть важную роль при мониторинге пациентов на протяжении всего течения заболевания, включая далекозашедшую стадию [44]. Последние данные литературы свидетельствуют о том, что толщина ГКС является наилучшим параметром для мониторинга глаукомы на всем ее протяжении и обладает наилучшей структурно-функциональной взаимосвязью с центральным полем зрения [45].

Несомненным остается тот факт, что в мониторинге глаукомы важно исследовать все параметры,

касающиеся СНВС и внутренних слоев сетчатки, так как на разных этапах значимые изменения могут быть выявлены тем или иным из них. На **рисунке** приведены два клинических примера с доказанным в ходе SAP прогрессированием глаукомы. В первом оно подтверждено статистически значимым истончением СНВС (а), во втором — значимым снижением толщины ГКС (б).

Приоритетность ГКС или СНВС в определении прогрессирования может быть связана также с формой глаукомы. По данным Н.И. Курышевой и соавт., в отличие от первичной открытоугольной глаукомы истончение ГКС имеет большую прогностическую ценность, чем СНВС в выявлении прогрессирования хронической первичной закрытоугольной глаукомы. Стоит также отметить, что колебания внутриглазного давления в этом исследовании были значительно выше при первичной закрытоугольной глаукоме, что и определяло прогрессирование заболевания [10].

Роль ОКТ-А в оценке прогрессирования. Особенности, наблюдаемые при ОКТ-А в глазах с глаукомой, заключаются в снижении плотности сосудов в перипапиллярной и макулярной областях (особенно в поверхностном плексусе) [46, 47], а также в полной потере хориокапилляров в области перипапиллярной сетчатки [48]. Эти топографические изменения хорошо коррелируют с функциональными потерями, наблюдаемыми при исследовании поля зрения, и структурными изменениями при использовании SD-OCT [49].

H.Y. Park и соавторы выявили, что исходное снижение перипапиллярной хориоидальной плотности сосудов было связано с более высокими рисками прогрессирования поля зрения [50], являясь также независимым предиктором истончения СНВС [51]. Этот результат вполне перекликается с хорошо известным фактом, установленным ранее и постоянно подтверждаемым в последних исследованиях: риск развития и прогрессирования глаукомы ассоциируется с наличием перипапиллярной атрофии хориоидеи, особенно ее бета-зоны [52, 53]. По данным Н.И. Курышевой, в группе больных глаукомой с прогрессирующим течением скорость потери капилляров в перипапиллярной сетчатке в 3 раза превосходит таковую в группе со стабильным течением ГОН [54, 55].

В работе T. Shoji и соавторов было показано, что средняя скорость изменения плотности сосудов макулы значимо выше в глаукомных глазах (–2,23% в год), чем у пациентов с подозрением на глаукому (0,87% в год; p=0,001) или здоровых глазах (0,29% в год) [56].

Более низкая исходная плотность сосудов макулы и головки зрительного нерва была связана с более высокой скоростью прогрессирования уменьшения толщины СНВС при легкой и средней стадии глаукомы [57], а также служит предиктором последующих структурных и функциональных дефектов [58]. Каждый 1% снижение плотности сосудов ассоциируется с более высокой скоростью уменьшения толщины СНВС и ганглиозного комплекса: на 0,11 и 0,06 мм в год соответственно [59].

В настоящее время не совсем понятна роль снижения плотности капиллярной сети в глубоком сосудистом сплетении макулы в прогрессировании глаукомы. Согласно последним данным, это снижение является независимым предиктором последующих функциональных расстройств [60]. В целом следует признать, что ОКТ-А — это недавно разработанная методика, в настоящий момент нет никаких долгосрочных исследований, оценивающих способность данного метода обнаруживать прогрессирование глаукомы. Однако поскольку ОКТ-А является безопасным и неинвазивным тестом, целесообразно использовать его совместно с SAP и SD-OCT для получения дополнительной информации.

В свете рассмотренных выше данных литературы необходимо остановиться на попытке ряда авторов оценивать прогрессирование глаукомы путем анализа перехода заболевания из одной стадии в другую, а также в ходе сравнения абсолютного значения периметрических индексов или параметров, характеризующих структурные потери, на разных этапах обследования больного. На основе этой информации высказываются суждения о скорости прогрессирования глаукомы и делаются заключения об эффективности того или иного метода лечения и способа ведения пациента [61, 62]. Однако заметим, что указанный подход отличается от того, который был рассмотрен в настоящем обзоре литературы. Только прогрессирование, определяемое в результате анализа событий и тенденций в ходе периметрии и ОКТ, отражает истинное течение глаукомного процесса, что может быть использовано как для научных целей, так и в клинической практике.

Заключение

Современные технологии визуализации ДЗН, СНВС и внутренних слоев макулы при помощи SD-OCT открыли новые возможности мониторинга глаукомы, позволяя рано и с высокой достоверностью определять прогрессирование заболевания. Ограничения метода, связанные с возрастной потерей нейронов и их аксонов, а также с возможной вариабельностью полученных результатов, требуют новых подходов к диагностике. Одним из путей решения проблемы является комбинация изучаемых параметров. Метод ОКТ-А имеет высокий потенциал для использования в качестве вспомогательного диагностического инструмента для определения прогрессирования глаукомы.

Авторы заявляют об отсутствии конфликта интересов.
The authors declare no conflicts of interest.

ЛИТЕРАТУРА/REFERENCES

1. European Glaucoma Society. Terminology and Guidelines for Glaucoma, 5th Edition. *Br J Ophthalmol*. 2021;105(suppl 1):1-169. https://doi.org/10.1136/bjophthalmol-2021-egsguidelines
2. Heijl A, Buchholz P, Norrgren G, Bengtsson B. Rates of visual field progression in clinical glaucoma care. *Acta Ophthalmol*. 2013;91:406-412. https://doi.org/10.1111/j.1755-3768.2012.02492.x
3. Kim JS, Ishikawa H, Gabriele ML, et al. Retinal nerve fiber layer thickness measurement comparability between time domain optical coherence tomography (OCT) and spectral domain OCT. *Invest Ophthalmol Vis Sci*. 2010; 51:896-902. https://doi.org/10.1167/iovs.09-4110
4. Leung CK, Lam S, Weinreb RN, et al. Retinal nerve fiber layer imaging with spectral-domain optical coherence tomography: analysis of the retinal nerve fiber layer map for glaucoma detection. *Ophthalmology*. 2010;117:1684-1691. https://doi.org/10.1016/j.ophtha.2010.01.026
5. Hood DC, Raza AS, de Moraes CG, et al. Glaucomatous damage of the macula. *Prog Retin Eye Res*. 2013;32:1-21. https://doi.org/10.1016/j.preteyeres.2012.08.003
6. Mwanza JC, Oakley JD, Budenz DL, et al. Macular ganglion cell-inner plexiform layer: automated detection and thickness reproducibility with spectral domain-optical coherence tomography in glaucoma. *Invest Ophthalmol Vis Sci*. 2011;52:8323-8329. https://doi.org/10.1167/iovs.11-7962
7. Kim NR, Lee ES, Seong GJ, et al. Structure-function relationship and diagnostic value of macular ganglion cell complex measurement using Fourier-domain OCT in glaucoma. *Invest Ophthalmol Vis Sci*. 2010;51:4646-4651. https://doi.org/10.1167/iovs.09-5053
8. Seong M, Sung KR, Choi EH, et al. Macular and peripapillary retinal nerve fiber layer measurements by spectral domain optical coherence tomography in normal-tension glaucoma. *Invest Ophthalmol Vis Sci*. 2010;51:1446-1452. https://doi.org/10.1167/iovs.09-4258
9. Shin JW, Sung KR, Park SW. Patterns of progressive ganglion cell-inner plexiform layer thinning in glaucoma detected by OCT. *Ophthalmology*. 2018;125:1515-1525. https://doi.org/10.1016/j.ophtha.2018.03.052
10. Kurysheva NI, Lepeshkina LV. Detection of Primary Angle Closure Glaucoma Progression by Optical Coherence Tomography. *J Glaucoma*. 2021; 30(5):410-420. https://doi.org/10.1097/ijg.0000000000001829
11. Jo YH, Sung KR, Shin JW. Effects of Age on Peripapillary and Macular Vessel Density Determined Using Optical Coherence Tomography Angiography in Healthy Eyes. *Invest Ophthalmol Vis Sci*. 2019;60(10):3492-3498. https://doi.org/10.1167/iovs.19-26848
12. Celebi ARC, Mirza GE. Age-Related Change in Retinal Nerve Fiber Layer Thickness Measured With Spectral Domain Optical Coherence Tomography. *Invest Opthalmol Vis Sci*. 2013;54(13):8095. https://doi.org/10.1167/iovs.13-12634
13. Leung CK, Yu M, Weinreb RN, Ye C, Liu S, Lai G, Lam DS. Retinal nerve fiber layer imaging with spectral-domain optical coherence tomography: a prospective analysis of age-related loss. *Ophthalmology*. 2012;119(4):731-737. https://doi.org/10.1016/j.ophtha.2011.10.010
14. Parikh RS, Parikh SR, Sekhar GC, Prabakaran S, Babu JG, Thomas R. Normal Age-Related Decay of Retinal Nerve Fiber Layer Thickness. *Ophthalmology*. 2007;114(5):921-926. https://doi.org/10.1016/j.ophtha.2007.01.023
15. Leung CK, Ye C, Weinreb RN, Yu M, Lai G, Lam DS. Impact of age related change of retinal nerve fiber layer and macular thicknesses on evaluation of glaucoma progression. *Ophthalmology*. 2013;120:2485-2492. https://doi.org/10.1016/j.ophtha.2013.07.021
16. Wu Z, Saunders LJ, Zangwill LM, Daga FB, Crowston JG, Medeiros FA. Impact of Normal Aging and Progression Definitions on the Specificity of Detecting Retinal Nerve Fiber Layer Thinning. *Am J Ophthalmol*. 2017;181:106-113. https://doi.org/10.1016/j.ajo.2017.06.017
17. Wadhwani M, Bali SJ, Satyapal R, Angmo D, Sharma R, Pandey V, Dada T. Test-Retest Variability of Retinal Nerve Fiber Layer Thickness and Macular Ganglion Cell-Inner Plexiform Layer Thickness Measurements Using Spectral-Domain Optical Coherence Tomography. *J Glaucoma*. 2015;24(5): 109-115. https://doi.org/10.1097/ijg.0000000000000203
18. Viladés E, Pérez-Del Palomar A, Cegoñino J, Obis J, Satue M, Orduna E, Pablo LE, Ciprés M, Garcia-Martin E. Physiological changes in retinal layers thicknesses measured with swept source optical coherence tomography. *PLoS One*. 2020;15(10):0240441. https://doi.org/10.1371/journal.pone.0240441
19. Koh VT, Tham YC, Cheung CY, Wong WL, Baskaran M, Saw SM, Wong TY, Aung T. Determinants of ganglion cell-inner plexiform layer thickness measured by high-definition optical coherence tomography. *Invest Ophthalmol Vis Sci*. 2012;53(9):5853-5859. https://doi.org/10.1167/iovs.12-10414
20. Pearce JG, Maddess T. Inter-visit Test-Retest Variability of OCT in Glaucoma. *Optom Vis Sci*. 2017;94(3):404-410. https://doi.org/10.1097/opx.0000000000001022
21. Ara M, Ferreras A, Pajarin AB, Calvo P, Figus M, Frezzotti P. Repeatability and Reproducibility of Retinal Nerve Fiber Layer Parameters Measured by Scanning Laser Polarimetry with Enhanced Corneal Compensation in Normal and Glaucomatous Eyes. *BioMed Res Int*. 2015;2015:729392. https://doi.org/10.1155/2015/729392
22. Folgar FA, Yuan EL, Farsiu S, Toth CA. Lateral and axial measurement differences between spectral-domain optical coherence tomography systems. *J Biomed Opt*. 2014;19(1):16014. https://doi.org/10.1117/1.JBO.19.1.016014
23. Mwanza JC, Chang RT, Budenz DL, et al. Reproducibility of peripapillary retinal nerve fiber layer thickness and optic nerve head parameters measured with cirrus HD-OCT in glaucomatous eyes. *Invest Ophthalmol Vis Sci*. 2010; 51:5724-5730. https://doi.org/10.1167/iovs.10-5222
24. Gabriele ML, Ishikawa H, Wollstein G, et al. Optical coherence tomography scan circle location and mean retinal nerve fiber layer measurement variability. *Invest Ophthalmol Vis Sci*. 2008;49(6):2315-2321. https://doi.org/10.1167/iovs.07-0873
25. Domínguez-Vicent A, Brautaset R, Venkataraman AP. Repeatability of quantitative measurements of retinal layers with SD-OCT and agreement between vertical and horizontal scan protocols in healthy eyes. *PLoS One*. 2019;14(8): e0221466. https://doi.org/10.1371/journal.pone.0221466
26. Miraftabi A, Amini N, Morales E, et al. Macular SD-OCT outcome measures: comparison of local structure-function relationships and dynamic range. *Invest Ophthalmol Vis Sci*. 2016;57:4815-4823. https://doi.org/10.1167/iovs.16-19648
27. Leung CK, Yu M, Weinreb RN, et al. Retinal nerve fiber layer imaging with spectral-domain optical coherence tomography: patterns of retinal nerve fiber layer progression. *Ophthalmology*. 2012;119:1858-1866. https://doi.org/10.1016/j.ophtha.2012.03.044
28. Wollstein G, Schuman JS, Price LL, et al. Optical coherence tomography longitudinal evaluation of retinal nerve fiber layer thickness in glaucoma. *Arch Ophthalmol*. 2005;123:464-470. https://doi.org/10.1001/archopht.123.4.464
29. Grewal DS, Sehi M, Paauw JD, Greenfield DS. The Advanced Imaging in Glaucoma Study Group. Detection of Progressive Retinal Nerve Fiber Layer Thickness Loss with Optical Coherence Tomography Using Three Criteria for Functional Progression. *J Glaucoma*. 2012;21(4):214-220. https://doi.org/10.1097/ijg.0b013e3182071cc7
30. Leung CK, Liu S, Weinreb RN, Lai G, et al. Evaluation of retinal nerve fiber layer progression in glaucoma a prospective analysis with neuroretinal rim and visual field progression. *Ophthalmology*. 2011;118:1551-1557. https://doi.org/10.1016/j.ophtha.2010.12.035
31. Hammel N, Belghith A, Weinreb RN, Medeiros FA, Mendoza N, Zangwill LM. Comparing the Rates of Retinal Nerve Fiber Layer and Ganglion Cell-Inner Plexiform Layer Loss in Healthy Eyes and in Glaucoma Eyes. *Am J Ophthalmol*. 2017;178:38-50. https://doi.org/10.1016/j.ajo.2017.03.008
32. Bowd C, Zangwill LM, Weinreb RN, et al. Estimating optical coherence tomography structural measurement floors to improve detection of progression in advanced glaucoma. *Am J Ophthalmol*. 2017;175:37-44. https://doi.org/10.1016/j.ajo.2016.11.010
33. Medeiros FA, Zangwill LM, Alencar LM, et al. Detection of glaucoma progression with stratus OCT retinal nerve fiber layer, optic nerve head, and macular thickness measurements. *Invest Ophthalmol Vis Sci*. 2009;50:5741-5748. https://doi.org/10.1167/iovs.09-3715
34. Oddone F, Lucenteforte E, Michelessi M, Rizzo S, Donati S, Parravano M, Virgili G. Macular versus Retinal Nerve Fiber Layer Parameters for Diagnosing Manifest Glaucoma: A Systematic Review of Diagnostic Accuracy Studies. *Ophthalmology*. 2016;123(5):939-949. https://doi.org/10.1016/j.ophtha.2015.12.041
35. Leung CK, Cheung CYL, Weinreb RN, Qiu K, Liu S, Li H, Lam DSC. Evaluation of Retinal Nerve Fiber Layer Progression in Glaucoma: A Study on Optical Coherence Tomography Guided Progression Analysis. *Invest Opthalmol Vis Sci*. 2010;51(1):217. https://doi.org/10.1167/iovs.09-3468

36. Elbendary AM, Abd El-Latef MH, Elsorogy HI, Enaam KM. Diagnostic accuracy of ganglion cell complex substructures in different stages of primary open-angle glaucoma. *Can J Ophthalmol*. 2017;52:355-360. https://doi.org/10.1016/j.jcjo.2017.01.003

37. Naghizadeh F, Garas A, Vargha P, Holló G. Detection of early glaucomatous progression with different parameters of the RTVue optical coherence tomograph. *J Glaucoma*. 2014;23:195-198. https://doi.org/10.1097/ijg.0b013e31826a9707

38. Sung KR, Sun JH, Na JH, Lee JY, Lee Y. Progression detection capability of macular thickness in advanced glaucomatous eyes. *Ophthalmology*. 2012; 119:308-313. https://doi.org/10.1016/j.ophtha.2011.08.022

39. Huang JY, Pekmezci M, Mesiwala N, Kao A, Lin S. Diagnostic power of optic disc morphology, peripapillary retinal nerve fiber layer thickness, and macular inner retinal layer thickness in glaucoma diagnosis with Fourier-domain optical coherence tomography. *J Glaucoma*. 2011;20:8795. https://doi.org/10.1097/ijg.0b013e3181d787b6

40. Sung KR, Wollstein G, Kim NR, et al. Macular assessment using optical coherence tomography for glaucoma diagnosis. *Br J Ophthalmol*. 2012;96:1452-1455. https://doi.org/10.1136/bjophthalmol-2012-301845

41. Shin JW, Sung KR, Lee GC, et al. Ganglion cell-inner plexiform layer change detected by optical coherence tomography indicates progression in advanced glaucoma. *Ophthalmology*. 2017;124:1466-1474. https://doi.org/10.1016/j.ophtha.2017.04.023

42. Na JH, Lee K, Lee JR, Baek S, Yoo SJ, Kook MS. Detection of macular ganglion cell loss in preperimetric glaucoma patients with localized retinal nerve fibre defects by spectral-domain optical coherence tomography. *Clin Exper Ophthalmol*. 2013;41:870-880. https://doi.org/10.1111/ceo.12142

43. Michelessi M, Riva I, Martini E, et al. Macular versus nerve fibre layer versus optic nerve head imaging for diagnosing glaucoma at different stages of the disease: Multicenter Italian Glaucoma Imaging Study. *Acta Ophthalmol*. 2019;97:207-215. https://doi.org/10.1111/aos.13930

44. Zhang X, Dastiridou A, Francis BA, et al. Comparison of glaucoma progression detection by optical coherence tomography and visual field. *Am J Ophthalmol*. 2017;184:63-74. https://doi.org/10.1016/j.ajo.2017.09.020

45. Rabiolo A, Mohammadzadeh V, Fatehi N, Morales E, Coleman AL, Law SK, Nouri-Mahdavi K. Comparison of Rates of Progression of Macular OCT Measures in Glaucoma. *Translat Vis Sci Technol*. 2020;9(7):50. https://doi.org/10.1167/tvst.9.7.50

46. Курышева Н.И., Маслова Е.В., Трубилина А.В., Фомин А.В. ОКТ-ангиография и цветовое допплеровское картирование в исследовании гемоперфузии сетчатки и зрительного нерва при глаукоме. *Офтальмология*. 2016;13(2):102-110.
Kurysheva NI, Maslova EV, Trubilina AV, Fomin AV. OCT angiography and Color Doppler Imaging in the study of hemoperfusion in the retina and optic nerve in POAG. *Ophthalmology in Russia = Oftal'mologiya*. 2016;13(2):102-110. (In Russ.). https://doi.org/10.18008/1816-5095-2016-2-102-110

47. Курышева Н.И., Маслова Е.В., Трубилина А.В., Арджевнишвили Т.Д., Фомин А.В. Особенности макулярного кровотока при глаукоме. *Вестник офтальмологии*. 2017;133(2):29-38.
Kurysheva NI, Maslova EV, Trubilina AV, Ardzhevnishvili TD, Fomin AV. Macular blood flow in glaucoma. *The Russian Annals of Ophthalmology = Vestnik oftal'mologii*. 2017;133(2):29-38. (In Russ.). https://doi.org/10.17116/oftalma2017133229-37

48. Jonas JB, Naumann GO. Parapapillary chorioretinal atrophy in normal and glaucoma eyes. II. Correlations. *Invest Ophthalmol Vis Sci*. 1989;30(5):919-926.

49. Курышева Н.И., Маслова Е.В., Зольникова И.В., Фомин А.В., Лагутин М.Б. Сравнительное исследование структурных, функциональных и микроциркуляторных параметров в диагностике глаукомы. *Национальный журнал глаукома*. 2019;18(4):15-34.
Kurysheva NI, Maslova EV, Zolnikova IV, Fomin AV, Lagutin MB. A comparative study of structural, functional and circulatory parameters in glaucoma diagnostics. *National Journal Glaucoma = Natsional'nyy zhurnal glaukoma*. 2019;18(4):15-34. (In Russ.). https://doi.org/10.25700/NJG.2019.04.02

50. Park HY, Shin DY, Jeon SJ, et al. Association between parapapillary choroidal vessel density measured with optical coherence tomography angiography and future visual field progression in patients with glaucoma. *JAMA Ophthalmol*. 2019;137:681-688. https://doi.org/10.1001/jamaophthalmol.2019.0422

51. Kim J, Kim J, Lee EJ, Kim TW. Parapapillary Intrachoroidal Cavitation in Glaucoma: Association with Choroidal Microvasculature Dropout. *Korean J Ophthalmol*. 2021;35(1):44-50. https://doi.org/10.3341/kjo.2020.0132

52. Jonas JB, Jonas SB, Jonas RA, et al. Parapapillary atrophy: histological gamma zone and delta zone. *PLoS ONE*. 2012;7:e47237. https://doi.org/10.1371/journal.pone.0047237

53. De Moraes CG, Murphy JT, Kaplan CM, Reimann JJ, Skaat A, Blumberg DM, Al-Aswad L, Cioffi GA, Girkin CA, Medeiros FA, Weinreb RN, Zangwill L, Liebmann JM. β-Zone Parapapillary Atrophy and Rates of Glaucomatous Visual Field Progression: African Descent and Glaucoma Evaluation Study. *JAMA Ophthalmol*. 2017;135(6):617-623. https://doi.org/10.1001/jamaophthalmol.2017.1082

54. Курышева Н.И. Роль нарушений ретинальной микроциркуляции в прогрессировании глаукомной оптиконейропатии. *Вестник офтальмологии*. 2020;136(4):57-65.
Kurysheva NI. The role of retinal microcirculation disorders in the progression of glaucomatous optic neuropathy. *The Russian Annals of Ophthalmology = Vestnik oftal'mologii*. 2020;136(4):57-65. (In Russ.). https://doi.org/10.17116/oftalma202013604157

55. Курышева Н.И., Маслова Е.В., Трубилина А.В. Снижение перипапиллярного кровотока как фактор развития и прогрессирования первичной открытоугольной глаукомы. *Российский офтальмологический журнал*. 2016,9(3):34-41.
Kurysheva NI, Maslova EV, Trubilina AV. A reduced peripapillary blood flow as a factor of primary open angle glaucoma development and progression. *Russian Ophthalmological Journal = Rossiyskiy oftal'mologicheskiy zhurnal*. 2016;9(3):34-41. (In Russ.). https://doi.org/10.21516/2072-0076-2016-9-3-34-41

56. Shoji T, Zangwill LM, Akagi T, Saunders LJ, Yarmohammadi A, Manalastas PIC, et al. Progressive macula vessel density loss in primary open angle glaucoma: a longitudinal study. *Am J Ophthalmol*. 2017;182:107-117. https://doi.org/10.1016/j.ajo.2017.07.011

57. Курышева Н.И., Лепешкина Л.В., Шаталова Е.О. Сравнительное исследование факторов, ассоциированных с прогрессированием первичной открытоугольной и закрытоугольной глаукомы. *Вестник офтальмологии*. 2020;136(2):64-72.
Kurysheva NI, Lepeshkina LV, Shatalova EO. Comparative study of factors associated with the progression of primary open-angle and angle-closure glaucoma. *The Russian Annals of Ophthalmology = Vestnik oftal'mologii*. 2020;136(2):64-72. (In Russ.). https://doi.org/10.25276/2312-4911-2020-4-135-136

58. Kurysheva NI. Reduced retinal microcirculation may predict glaucoma. 10th Anniversary of the European Association for Predictive, Preventive and Personalised (3P) Medicine — EPMA World Congress Supplement 2020. *EPMA J*. 2020;11(S1):1-133. https://doi.org/10.1007/s13167-020-00206-1

59. Moghimi S, Zangwill LM, Penteado RC, et al. Macular and optic nerve head vessel density and progressive retinal nerve fiber layer loss in glaucoma. *Ophthalmology*.2018;125:1720-1728. https://doi.org/10.1016/j.ophtha.2018.05.006

60. Jeon SJ, Shin D-Y, Park H-YL, Park CK. Association of Retinal Blood Flow with Progression of Visual Field in Glaucoma. *Sci Rep*. 2019;9(1):16813. https://doi.org/10.1038/s41598-019-53354-4

61. Казанова С.Ю., Страхов В.В. Анализ темпов прогрессирования глаукомного процесса при различных вариантах несоблюдения комплаенса лечения. *Национальный журнал глаукома*. 2016;2(15):74-83.
Kazanova SYu, Strakhov VV. Analysis of glaucoma process progression rates depending on various treatment non-compliance scenarios. *National Journal Glaucoma = Natsional'nyy zhurnal glaukoma*. 2016;15(2):74-83. (In Russ.).

62. Малишевская Т.Н., Юсупов А.Р., Шатских С.В., Антипина Н.А., Клиндюк Т.С., Богданова Д.С. Исследование эффективности и безопасности нейропротекции при первичной открытоугольной глаукоме. *Вестник офтальмологии*. 2019;135(2):83-92.
Malishevskaya TN, Yusupov AR, Shatskikh SV, Antipina NA, Klindyuk TS, Bogdanova DS. Efficacy and safety of neuroprotection in patients with primary open-angle glaucoma. *The Russian Annals of Ophthalmology = Vestnik oftal'mologii*. 2019;135(2):83-92. (In Russ.). https://doi.org/10.17116/oftalma201913502183

Поступила 06.05.2021
Received 06.05.2021
Принята к печати 27.07.2021
Accepted 27.07.2021

Вестник офтальмологии
2023, Т. 139, №1, с. 129-136
https://doi.org/10.17116/oftalma2023139011129

Russian Annals of Ophthalmology =
Vestnik Oftal'mologii 2023, vol. 139, №1, pp. 129-136
https://doi.org/10.17116/oftalma2023139011129

Наследственно обусловленные варианты эктопии хрусталика: диагностика и хирургическое лечение

© Е.А. ЧИЖОНКОВА[1], К.С. АВЕТИСОВ[1], С.Э. АВЕТИСОВ[1, 2]

[1]ФГБНУ «Научно-исследовательский институт глазных болезней им. М.М. Краснова», Москва, Россия;
[2]ФГАОУ ВО «Первый Московский государственный медицинский университет им. И.М. Сеченова» Минздрава России (Сеченовский университет), Москва, Россия

РЕЗЮМЕ

В обзоре в обобщенном виде представлены наследственные заболевания, одним из глазных проявлений которых может быть эктопия хрусталика. Рассмотрены основные принципы диагностики изменений положения хрусталика. Проанализированы результаты исследований, касающихся различных вариантов хирургического лечения эктопии хрусталика и методов оптической коррекции афакии.

Ключевые слова: *синдром Марфана, циннова связка, эктопия хрусталика, факохирургия.*

ИНФОРМАЦИЯ ОБ АВТОРАХ:
Чижонкова Е.А. — https://orcid.org/0000-0002-5016-8632
Аветисов К.С. — https://orcid.org/0000-0001-9195-8908
Аветисов С.Э. — https://orcid.org/0000-0001-7115-4275
Автор, ответственный за переписку: Чижонкова Екатерина Анатольевна — e-mail: ekka286@yandex.ru

КАК ЦИТИРОВАТЬ:
Чижонкова Е.А., Аветисов К.С., Аветисов С.Э. Наследственно обусловленные варианты эктопии хрусталика: диагностика и хирургическое лечение. *Вестник офтальмологии.* 2023;139(1):129–136. https://doi.org/10.17116/oftalma2023139011129

Hereditary ectopia lentis: diagnosis and surgical treatment

© E.A. CHIZHONKOVA[1], K.S. AVETISOV[1], S.E. AVETISOV[1, 2]

[1]Krasnov Research Institute of Eye Disease, Moscow, Russia;
[2]I.M. Sechenov First Moscow State Medical University (Sechenov University), Moscow, Russia

ABSTRACT

This review describes hereditary diseases in which ectopia lentis may be present as one of the symptoms, considers the basic diagnostic concepts of lens disposition, and analyzes the options in surgical treatment of ectopia lentis and optical correction of aphakia.

Keywords: *Marfan syndrome, ciliary zonule, subluxated lens, ectopia lentis, phaco surgery.*

INFORMATION ABOUT THE AUTHORS:
Chizhonkova E.A. — https://orcid.org/0000-0002-5016-8632
Avetisov K.S. — https://orcid.org/0000-0001-9195-8908
Avetisov S.E. — https://orcid.org/0000-0001-7115-4275
Corresponding author: Chizhonkova E.A. — e-mail: ekka286@yandex.ru

TO CITE THIS ARTICLE:
Chizhonkova EA, Avetisov KS, Avetisov SE. Hereditary ectopia lentis: diagnosis and surgical treatment. *Russian Annals of Ophthalmology = Vestnik oftal'mologii.* 2023;139(1):129–136. (In Russ.). https://doi.org/10.17116/oftalma2023139011129

Основным критерием известной классификации смещений хрусталика является изменение положения последнего относительно углубления на передней поверхности стекловидного тела (*fossa patellaris*). Смещение хрусталика в пределах *fossa patellaris* с дефектом цинновых связок обозначают термином «подвывих», полное смещение из углубления — «эктопия» (в ряде зарубежных исследований — «сублюксация»), а смещение в переднюю камеру или полость стекловидного тела — «дислокация».

По данным литературы, одной из причин эктопии хрусталика (ЭХ) могут быть различные наследственные заболевания: синдром Марфана (СМ), синдром эктопии хрусталика (доминантная и рецессивная формы), варианты синдрома Вейля—Марчезани, гомоцистинурия, синдром Кноблоха,

аниридия **(табл. 1)**. Эти заболевания составляют единый дифференциально-диагностический ряд вследствие наличия и общности симптома ЭХ, могут иметь мутации в различных генах, различаясь симптомокомплексом и профилем развития осложнений [1—3].

К генам, которые могут вызывать ЭХ, относят: *FBN1, ADAMTSL4, ADAMTS10, ADAMTS17, COL18A1, PAX6, LTBP2, VSX2, CBS* [3]. Роль семейства белков ADAMTS до конца не изучена, однако предполагают, что ADAMTSL4 взаимодействует с фибриноллином-1 и участвует в биосинтезе микрофибрилл — структурных компонентов цинновой связки [3, 4].

Исследователи считают, что белок фибриллин-1 способен участвовать в регуляции биодоступности трансформирующего фактора роста β (TGF-β), который опосредует сигнальный каскад, важный для дифференцировки и созревания соединительнотканных структур в легких, аорте, клапанах сердца [1, 5—8]. Что касается глазных изменений, то ЭХ сопровождается статистически значимым повышением уровня TGF-β во внутриглазной жидкости в группе пациентов с ЭХ по сравнению с аналогичным показателем при врожденной катаракте [9].

Следует отметить, что механизмы офтальмологических проявлений при различных наследственных заболеваниях имеют определенные особенности [3, 10—12], что можно проиллюстрировать на примере наиболее распространенных клинических вариантов ЭХ — при гомоцистинурии и синдроме Марфана (СМ).

При гомоцистинурии в результате патогенных вариантов в гене *CBS* возникает дефицит образования фермента цистатион-β-синтазы, который участвует в преобразовании метионина в цистеин. В результате повышаются уровни метионина и гомоцистеина в сыворотке крови, уменьшается содержание цистина в крови. Патогенез ЭХ на фоне этих изменений до конца не изучен, однако предположительно повышение концентрации гомоцистеина приводит к нарушениям структуры цинновой связки и, как следствие, к ЭХ, изменению кривизны хрусталика, сдвигу рефракции в сторону миопии. При этом ЭХ может быть двусторонней и, как правило, смещение хрусталика происходит в нижненазальном направлении [1, 11—17].

СМ — системное генетически обусловленное заболевание, наследуемое аутосомно-доминантным путем, причиной которого чаще всего является мутация в расположенном на 15-й хромосоме (15q21.1) гене *FBN1*. Заболевание относят к орфанным — его распространенность, по данным различных источников, составляет от 1:5000 до 1:10 000 случаев. Потенциальные клинические проявления могут быть связаны с изменениями сердечно-сосудистой системы, опорно-двигательного аппарата, глаз, кожных покровов и, реже, твердой мозговой оболочки и легочной системы. При этом к главным верификационным критериям СМ относят аневризму аорты, ЭХ, подтвержденную генетическую мутацию или семейный анамнез [1, 2].

В литературе описаны различные глазные проявления СМ: изменения хрусталика и его капсульно-связочного аппарата, рефракционные нарушения (миопия и астигматизм), изменения дренажной зоны угла передней камеры, увеличение размеров переднезадней оси, изменения размеров и формы роговицы, гипоплазия радужки, отслойка сетчатки [2, 18—20].

Циннова связка представляет собой две основные группы волокон, исходя из расположения основных точек ее прикрепления. Первая группа волокон имеет точки фиксации в зоне экватора хрусталика и в области зубчатой линии, вторая, помимо этого, промежуточно крепится к отростчатой части цилиарного тела и перекидывается через нее, как через блок, направляясь к экватору хрусталика [21]. Фибриллин-1 является наиболее распространенным белком связочного аппарата, и при СМ из-за мутации гена *FBN1* нарушается структура данного белка и микрофибрилл, которые он образует. В связи с этим изменяются эластические свойства волокон цинновой связки, вследствие чего происходят изменения положения и формы хрусталика. Как правило, хрусталик смещается в верхнем или верхневисочном направлении, изменения могут носить двусторонний характер. ЭХ при СМ

Таблица 1. **Общая характеристика некоторых генетических заболеваний, сопровождающихся ЭХ [3]**
Table 1. **General characteristics of several genetic diseases accompanied by ectopia lentis [3]**

Ген	Нозологическая форма	Тип наследования
FBN1	СМ	Аутосомно-доминантный
FBN1	Доминантная ЭХ	То же
FBN1	Доминантный синдром Вейля—Марчезани	»
ADAMTSL4	Рецессивная ЭХ	Аутосомно-рецессивный
ADAMTSL4	Эктопия хрусталика и зрачка	То же
ADAMTS10	Синдром Вейля—Марчезани	»
ADAMTS17	Синдром, подобный синдрому Вейля—Марчезани	»
CBS	Гомоцистинурия	»
COL18A1	Синдром Кноблоха	»
PAX6	Аниридия	»

отличается относительной стабильностью и низким риском прогрессирования, что, однако, не исключает выраженного смещения в случае прогрессирования изменений. Частота распространенности ЭХ при СМ, по разным данным, колеблется в диапазоне 30—87% и в среднем составляет около 60% [12, 18, 19, 22—26].

Биомикроскопическая диагностика клинически выраженных стадий ЭХ, которые сопровождаются иридо- и факодонезом, смещением хрусталика относительно оптической оси глаза и зрачкового отверстия (симптом «заходящего солнца»), не представляет затруднений. С целью ранней диагностики подвывиха и эктопии хрусталика предложены различные варианты классификации нарушений его поддерживающего аппарата, в которых учитывают сохранность структур собственно связочного аппарата, определяют направление и степень смещения хрусталика относительно зрительной оси, а также состояние передней гиалоидной мембраны стекловидного тела на основе методов биомикроскопии и гониоскопии, или используя анализ данных проведенного хирургического лечения [27—32]. Выделяют следующие степени ЭХ с учетом состояния связочного аппарата: переднезадний сдвиг хрусталика со смещением вверх или без него, сублюксация и растяжение, сублюксация и разрыв, люксация [32]. Методом прижизненной визуализации связочного аппарата хрусталика является ультразвуковая биомикроскопия [33]. Предложен метод косвенной оценки состояния связочного аппарата хрусталика, который базируется на сравнительной аберрометрии до и после проведения циклоплегии [34].

В подавляющем большинстве проведенных исследований вопросы выбора метода зрительной реабилитации при наличии ЭХ наследственного генеза ориентированы на СМ. Следует отметить, что в начальных стадиях ЭХ при СМ для улучшения зрительных функций при их снижении достаточно долгое время может быть использована оптическая коррекция индуцированной аметропии традиционными методами (очковые и контактные линзы) [20, 35—37]. Так, при анализе результатов мониторинга 160 пациентов (316 глаз) с СМ отмечена возможность сохранения высокой корригированной остроты зрения при наличии клинических проявлений ЭХ. В группе пациентов с условно нормальным положением хрусталика (123 наблюдения) корригированная острота зрения в пределах 1,0 была достигнута в 87 случаях, 0,5—0,9 — в 27 случаях, а при наличии симптомов ЭХ (175 наблюдений) — хотя и в меньшем, но тем не менее существенном числе наблюдений (в 50 и 66 случаях соответственно) [23].

К основным клиническим критериям перехода от оптической коррекции к хирургическому лечению относят: анатомическое прогрессирование ЭХ с выраженным смещением хрусталика относительно зрительной оси, угрозой дислокации и вторичным повышением внутриглазного давления; нарастание индуцированных рефракционных нарушений (миопии и хрусталикового астигматизма), сопровождающееся снижением максимальной остроты зрения (менее 0,3—0,4); монокулярную диплопию, а в детском возрасте — формирование амблиопии [19, 20, 35—40].

Многочисленность публикаций, касающихся хирургического лечения ЭХ при СМ в детском возрасте, обусловлена своевременной диагностикой данного состояния и целесообразностью раннего проведения вмешательства из-за риска развития амблиопии [36—39, 41, 42]. При этом выбор первичной или вторичной имплантации интраокулярных линз (ИОЛ) зависит от возраста пациента и индивидуальных особенностей биометрических показателей. У детей первых лет жизни для оптической коррекции афакии возможно использование очковых и/или контактных линз [35]. Оптимальный возраст для первичной имплантации ИОЛ четко не определен и до сих пор этот вопрос остается на стадии обсуждения [36—39, 41—43].

Исторически для хирургического лечения ЭХ независимо от этиологии процесса использовали различные варианты интра- и экстракапсулярной экстракции, потенциально связанные с серьезными осложнениями (в первую очередь с отслойкой сетчатки). Современные микроинвазивные хирургические подходы к лечению ЭХ предполагают или полное удаление хрусталика вместе с капсулой (ленсэктомию), или удаление вещества хрусталика за счет ирригации-аспирации с попыткой сохранения капсульного мешка. При этом в качестве метода выбора оптической коррекции афакии рассматривают очковые, контактные и интраокулярные линзы. Естественно, что выбор методики фиксации ИОЛ целиком зависит от хирургического подхода. Вопрос об оптимальном варианте фиксации ИОЛ после ленсэктомии остается дискуссионным, а к методам выбора, эффективность и безопасность которых показана в различных исследованиях, относят фиксацию к радужке (пре- и ретропупиллярно) и склере.

Широкое применение ленсэктомии при ЭХ было инициировано внедрением в клиническую практику так называемых закрытых микрохирургических технологий с использованием специального устройства — витреофага (витреотома), обеспечивающего возможность механического «измельчения» и удаления тканевого субстрата [35, 38, 44—47]. Важным техническим элементом операции является локализация разреза: методами выбора являются лимбальный и трансцилиарный (в зоне *pars plana* цилиарного тела) подходы. Лимбальный подход снижает риск осложнений со стороны сетчатки (отслойка) и стекловидного тела (потери, гемофтальм), а кроме этого, в отличие от трансцилиарного, практически не связан с необходимостью оценки анатомических особенностей зоны разреза [48—52]. При анализе

результатов 40 операций ленсэктомии *pars plana* в сочетании с панретинальной фотокоагуляцией при ЭХ на фоне СМ частота отслойки сетчатки составила 6%, что, по мнению авторов исследования, объясняется высокой предрасположенностью глаз при СМ к развитию этого осложнения [51]. На основании этого существует мнение, что ленсэктомию *pars plana* должны выполнять витреоретинальные хирурги.

В 59 случаях ЭХ различного генеза (27 — с СМ) была выполнена ленсэктомия *pars plana* с передней витрэктомией при сроках послеоперационного наблюдения от 12 до 144 мес [35]. Показания к операции: максимальная корригированная острота зрения менее 20/70, монокулярная диплопия и быстропрогрессирующее смещение хрусталика. Для оптической коррекции афакии использовали очковые и контактные линзы. После операции в 88% случаев отмечено улучшение максимальной корригированной остроты зрения на две и более строки по таблице Снеллена. Отслойка сетчатки была обнаружена на одном глазу через 2 года после операции и явилась единственным серьезным послеоперационным осложнением. По мнению авторов исследования, ленсэктомия в сочетании с передней витрэктомией с использованием техники закрытой системы при ЭХ является относительно безопасной процедурой.

В другом исследовании в группе из 14 детей в возрасте 6—11 лет с двусторонней ЭХ при СМ была выполнена 21 операция ленсэктомии-витрэктомии лимбальным доступом [36]. В 12 случаях после расширения разреза была имплантирована ИОЛ модели Artisan с ретропупиллярной фиксацией к радужке. В 83% случаев отмечено улучшение корригированной остроты зрения в пределах <0,3 logMAR.

В результате проведения 64 операций ленсэктомии у 39 пациентов было достигнуто увеличение остроты зрения по шкале logMAR с 0,5 до 0,3 [43]. Выбор локализации разреза при ленсэктомии зависел от степени ЭХ: при выраженном смещении хрусталика оправданным, по мнению авторов, является применение трансцилиарного подхода. Для оптической коррекции афакии использовали ИОЛ с фиксацией к радужке (препупиллярно) и склере.

В проспективном исследовании для хирургического лечения ЭХ у 12 пациентов с СМ использовали трансцилиарную ленсэктомию в сочетании с витрэктомией и препупиллярную имплантацию ИОЛ с фиксацией к радужке [41]. Авторами сделан вывод о безопасности и возможности клинического применения описанного подхода. Аналогичные результаты были получены и в других исследованиях при проведении 12 и 7 операций по поводу ЭХ при СМ соответственно [53, 54].

В ретроспективном исследовании (13 операций) при отсутствии адекватной капсулярной поддержки ИОЛ модели Artisan имплантировали ретропупиллярно и фиксировали к радужке (средний период наблюдения составил 37 мес) [55]. Средняя послеоперационная острота зрения с максимальной коррекцией улучшилась с 0,72±0,46 до 0,24±0,36 logMAR (p<0,05). Значимых изменений внутриглазного давления до и после операции не наблюдали. Средняя плотность заднего эпителия роговицы снизилась с 2793±478 кл/мм^2 до операции до 2637±612 кл/мм^2 при последнем осмотре, что соответствует известной средней потере клеток заднего эпителия роговицы при факохирургии (5,6%). Осложнения включали раннюю транзиторную послеоперационную гипотензию в двух случаях, легкую стойкую овализацию зрачка — в одном и отслойку сетчатки — в одном случае.

В одном из недавних исследований представлен ретроспективный анализ результатов 73 операций у 43 пациентов с СМ в возрасте до 18 лет, которым была выполнена склеральная фиксация ИОЛ (сроки наблюдения — до 17 лет) [47]. Острота зрения после операции значительно улучшилась в среднем до 0,43±0,30 (p=0,01), 0,40±0,3 (p=0,00) и 0,39±0,3 (p=0,00) единиц logMAR через 6 нед, через 1 год и при последнем осмотре соответственно. Частота отмеченных осложнений в сравнении с результатами ранее проведенных исследований представлена в **табл. 2**.

Возможность склеральной фиксации ИОЛ в процессе хирургического лечения ЭХ при СМ можно рассматривать как альтернативу эндокапсулярной имплантации и в качестве первоначально планируемой операции, и при осложненном течении вмешательства, предполагавшего сохранение капсульного мешка [56, 58, 59]. Отмечено, что риск дислокации ИОЛ после склеральной фиксации при ЭХ на фоне СМ значительно выше, чем при примене-

Таблица 2. **Частота потенциальных осложнений после склеральной фиксации ИОЛ при СМ, по данным разных авторов, %**

Table 2. **Frequency of potential complications after scleral fixation of IOL in Marfan syndrome according to different researchers, %**

Осложнение	P. Sen и соавт. [47]	J. Luebke и соавт. [56]	D. Zheng и соавт. [57]	W.S. Kim [58]
Дислокация ИОЛ	8,1	29,6	—	0
Отслойка сетчатки	4,1	14,8	5,1	0
«Захват» и деформация зрачка	20,5	—	—	24
Гемофтальм	1,3	0	0	0
Повышение внутриглазного давления	4,1	0	10,3	26,67

Примечание. «0» — осложнения отсутствуют, «—» — нет данных.

нии аналогичной методики в случаях другой патологии хрусталика. Так, при сравнении отдаленных четырехлетних результатов имплантации ИОЛ с шовной фиксацией к склере при СМ и в контрольной группе дислокация ИОЛ имелась в 30 и 6,5% случаев соответственно [56].

Условное промежуточное место между операциями ленсэктомии и ирригации-аспирации с сохранением капсульного мешка занимает технология интракапсулярной аспирации вещества хрусталика с последующим запланированным удалением капсулы. При проведении 18 хирургических вмешательств по поводу ЭХ при СМ у 10 пациентов в возрасте от 5 до 33 лет после роговичных разрезов последовательно выполняли передний круговой капсулорексис, бимануальную интракапсулярную ирригацию-аспирацию вещества хрусталика и удаление капсулы с помощью микрохирургического пинцета. Акриловую ИОЛ с четырьмя гаптическими элементами фиксировали к склере. Средняя продолжительность наблюдения составила 57,5±14,2 мес. При последнем осмотре среднее значение logMAR максимальной корригированной остроты зрения улучшилось с 0,45±0,29 до 0,17±0,18 ($p<0,05$), ни в одном случае не наблюдали снижения остроты зрения [40].

В серии исследований для удаления вещества хрусталика при СМ использовали технику ирригации-аспирации, а выбор способа фиксации ИОЛ, который существенно зависел от степени сохранности и расположения капсульного мешка, фактически осуществляли интраоперационно. В зависимости от сохранности капсульного мешка после применения техники ирригации-аспирации для удаления вещества хрусталика при ЭХ были использованы три варианта фиксации эластичных ИОЛ: 1) смешанный (частично в капсульный мешок, частично в цилиарную борозду), 2) внутрикапсульный, 3) склеральный [42]. Дислокация ИОЛ в различные сроки наблюдения при указанных способах фиксации отмечена в трех, шести и одном случае соответственно. В другом, близком по сути, исследовании проанализированы результаты 39 операций: в 10 случаях ИОЛ имплантировали эндокапсулярно, а в остальных 29 — прибегали к склеральной или переднекамерной фиксации к радужке (линза Artisan) вследствие различных дефектов капсулы хрусталика, ограничивающих возможности расположения ИОЛ в капсульном мешке [57]. По мнению авторов исследования, при осложненном течении операции предпочтительным вариантом является применение переднекамерной ИОЛ.

Следует отметить, что возможности эндокапсулярного (наиболее физиологичного) способа фиксации ИОЛ при ЭХ существенно расширились за счет интраоперационного применения различных устройств для поддержания стабильности и репозиции капсульного мешка — внутрикапсульных колец и сегментов (англ.: capsular tension rings and segments), а также ирис-ретракторов. Предлагаемые варианты факохирургии при ЭХ на фоне СМ, предполагающие эндокапсулярную фиксацию ИОЛ, включают следующие основные этапы: тоннельный роговичный разрез, дополнительные парацентезы роговицы, передний круговой капсулорексис, ирригация-аспирация вещества хрусталика, репозиция капсульного мешка за счет имплантации и склеральной шовной фиксации внутрикапсульного кольца, эндокапсулярная имплантация ИОЛ [19, 60—64].

В ретроспективном сравнительном исследовании (21 пациент, 35 глаз) были проанализированы результаты трех хирургических подходов при ЭХ на фоне СМ к имплантации ИОЛ, включающих интрасклеральную, шовную склеральную и эндокапсулярную фиксацию с помощью капсульного кольца [65]. Существенных различий между тремя хирургическими подходами в отношении результатов и послеоперационных осложнений отмечено не было.

Таким образом, если основой патогенеза наиболее распространенного травматического варианта ЭХ является выраженное в различной степени повреждение зонулярного аппарата хрусталика, то при наследственно обусловленных ЭХ, связанных с системными нарушениями, смещение хрусталика происходит вследствие потери природной эластичности цинновой связки. На долю СМ, синдрома Вейля—Марчезани и гомоцистинурии приходится около 75% случаев ЭХ, обусловленных системными заболеваниями. Типичность изменений положения хрусталика позволяет считать ЭХ при СМ одним из верификационных признаков основного заболевания.

Диагностика ЭХ нетравматического генеза в развитых стадиях не представляет затруднений и основана на биомикроскопии в условиях максимального мидриаза. В начальных стадиях процесса объективные сложности диагностики связаны с невозможностью визуализации экваториальной зоны хрусталика и зонулярного аппарата оптическими методами. В этих случаях мониторинг состояния хрусталика может осуществляться на основе различных биометрических показателей, получаемых с помощью ультразвуковой биомикроскопии.

Переход от традиционных способов оптической коррекции (с помощью очковых и контактных линз) индуцированных ЭХ рефракционных нарушений (миопии и астигматизма) к хирургическим методам лечения может быть продиктован как структурными, так и функциональными факторами: в первом случае — существенным изменением положения хрусталика, во втором — снижением максимальной корригированной остроты зрения, формированием хрусталикового астигматизма и амблиопии. Факохирургия при ЭХ (в том числе и при СМ) требует применения специальных подходов как при выборе метода удаления хрусталика, так и в том, что касается фиксации ИОЛ — оптимального средства оптической коррекции афакии.

В последнем случае основополагающее значение имеет фактор наличия или отсутствия капсулы хрусталика. Данные литературы позволяют выделить три основных хирургических подхода в отношении капсулы: 1) первичное удаление в процессе ленсэктомии, 2) вторичное удаление после манипуляций в капсульном мешке по эвакуации вещества хрусталика, 3) сохранение и репозиция за счет использования различных приемов.

В целом совершенствование технологий хирургического лечения ЭХ при СМ характеризуется переходом от полного удаления хрусталика (ленсэктомии) с различными вариантами внекапсульной фиксации ИОЛ к сохранению и репозиции капсульного мешка за счет применения внутрикапсульных колец с последующей эндокапсулярной фиксацией ИОЛ. Следует отметить, что отсутствие «плотного» ядра при ЭХ на фоне СМ исключает необходимость применения энергетической факоэмульсификации в качестве основного технологического элемента удаления вещества хрусталика.

Выбор методики фиксации ИОЛ при ЭХ до сих пор остается обсуждаемым. Преимущества фиксации ИОЛ к радужке, обусловленные относительной простотой выполнения, в определенной степени нивелируются необходимостью интраоперационнного расширения разреза и потенциальными послеоперационными осложнениями (ирит, повышение внутриглазного давления, отложение пигмента на ИОЛ). При препупиллярной фиксации, кроме того, возможна прогрессирующая потеря клеток заднего эпителия роговицы. Наконец, следует учитывать, что в качестве одного из проявлений СМ выступает гипоплазия радужки.

Склеральную фиксацию ИОЛ считают классическим подходом к интраокулярной коррекции при ЭХ, главным образом, из-за расположения ИОЛ, близкого к физиологическому. К характерным осложнениям этого вида фиксации, как правило, требующего выполнения передней витрэктомии, следует отнести кровоизлияния в стекловидное тело, нарушение продукции водянистой влаги, наклон и децентрацию линзы, рефракционные ошибки. Совершенствование данной техники направлено на упрощение методики проведения фиксирующих швов и использование эластичных ИОЛ.

Эндокапсулярная фиксация ИОЛ при ЭХ возможна при сохранении и репозиции капсульного мешка за счет имплантации внутрикапсульных колец различных модификаций, при выраженной эктопии дополняемой фиксацией к склере в различных вариантах.

Учитывая возраст пациентов с наследственно обусловленными вариантами ЭХ, в котором выполняются хирургические вмешательства (первые десятилетия жизни), независимо от методики имплантации, актуальным является вопрос потенциальной стабильности положения ИОЛ.

Отслойка сетчатки — достаточно часто упоминаемое осложнение хирургического лечения ЭХ при СМ. Однако многофакторность этого осложнения, в частности, зависимость от исходных размеров глаза, особенностей удаления хрусталика и методики фиксации ИОЛ, а также разноречивость представленных в различных исследованиях данных о частоте отслойки сетчатки не позволяют сделать однозначный вывод о повышенном риске развития отслойки сетчатки при СМ.

Авторы заявляют об отсутствии конфликта интересов.
The authors declare no conflicts of interest.

ЛИТЕРАТУРА/REFERENCES

1. Белозеров Ю.М., Семячкина А.Н. Синдром Марфана. М.: Зебра; 2018. Belozerov UM, Semyachkina AN. *Sindrom Marfana* [Marfan syndrome]. M.: Zebra; 2018. (In Russ.). https://www.elibrary.ru/item.asp?id=35475209
2. Loeys BL, Dietz HC, Braverman AC, Callewaert BL, De Backer J, Devereux RB, De Paepe AM. The revised Ghent nosology for the Marfan syndrome. *J Med Genet*. 2010;(47):476-485. https://doi.org/10.1136/jmg.2009.072785
3. Chandra A, Charteris D. Molecular pathogenesis and management strategies of ectopia lentis. *Eye*. 2014;28(2):162-168. https://doi.org/10.1038/eye.2013.274
4. Gabriel LA, Wang LW, Bader H, Ho JC, Majors AK, Hollyfield JG, Apte SS. ADAMTSL4, a secreted glycoprotein widely distributed in the eye, binds fibrillin-1 microfibrils and accelerates microfibril biogenesis. *Invest Ophthalmol Vis Sci*. 2012;53(1):461-469. https://doi.org/10.1167/iovs.10-5955
5. Лунева Е.Б., Парфенова Н.Н., Коршунова А.Л., Земцовский Э.В. Новые подходы к диагностике синдрома Марфана. *Российский семейный врач*. 2012;16(3):14-19. Luneva EB, Parfenova NN, Korshunova AL, Zemtsovsky EV. New approaches to Marfan syndrome diagnostics. *Rossijskij semejny'j vrach*. 2012; 16(3):14-19. (In Russ.). https://cyberleninka.ru/article/n/novye-podhody-k-diagnostike-sindroma-marfana
6. Семячкина А.Н., Адян Т.А., Харабадзе М.Н., Новиков П.В., Поляков А.В. Клинико-генетическая характеристика синдрома Марфана у больных из России. *Генетика*. 2015;51(7):695-701. Semyachkina AN, Adyan TA, Kharabadze MN, Novikov PV, Polyakov AV. Clinical and genetic characteristics of Russian Marfan patients. *Russian Journal of Genetics = Genetika*. 2015;51(7):695-701. (In Russ.). https://doi.org/10.7868/S0016675815070115
7. Рогожина Ю.А., Румянцева В.А, Букаева А.А., Заклязьминская Е.В. ДНК-диагностика и спектр мутаций в гене FBN1 при синдроме Марфана. *Российский кардиологический журнал*. 2015;10(126):61-64. Rogozhina YuA, Rumyantseva VA, Bukaeva AA, Zaklyazminskaya EV. DNA diagnostics and mutation spectrum of the gene FBN1 in Marfan's syndrome. *Russian Journal of Cardiology = Rossijskij kardiologicheskij zhurnal*. 2015; 10(126):61-64. (In Russ.). https://doi.org/10.15829/1560-4071-2015-10-61-64
8. Chaudhry SS, Cain SA, Morgan A, Dallas SL, Shuttleworth CA, Kielty CM. Fibrillin-1 regulates the bioavailability of TGFβ1. *J Cell Biol*. 2007;176(3): 355-367. https://doi.org/10.1083/jcb.200608167
9. Cao Q, Xiao B, Jin G, Lin J, Wang Y, Young CA, Zheng D. Expression of transforming growth factor β and matrix metalloproteinases in the aqueous humor of patients with congenital ectopia lentis. *Mol Med Rep* 2019;20(1): 559-566. https://doi.org/10.3892/mmr.2019.10287

10. Sandvik GF, Vanem TT, Rand-Hendriksen S, Cholidis S, Sæthre M, Drolsum L. Ten-year reinvestigation of ocular manifestations in Marfan syndrome. *Clin Exper Ophthalmol*. 2019;47(2):212-218. https://doi.org/10.1111/ceo.13408

11. Khurana DS, Sharma VK, Kaur S, Ram J. Bilateral ectopia lentis in classical homocystinuria. *QJM*. 2021;114(4):275-275. https://doi.org/10.1093/qjmed/hcaa191

12. Rissardo JP, Caprara ALF. Ectopia lentis differential diagnosis. *Pan-Am J Ophthalmol*. 2020;2(1):24. https://doi.org/10.4103/PAJO.PAJO_32_20

13. Клинические рекомендации: Гомоцистинурия у детей. Союз педиатров России. 2022.
Clinical recommendations: Homocystinuria in children. The Union of Pediatricians of Russia. 2022. (In Russ.). https://rulaws.ru/acts/Klinicheskie-rekomendatsii-solt-bueaigif/

14. Бучинская Н.В., Исупова Е.А., Костик М.М. Гомоцистинурия: литературный обзор и описание клинического случая. *Вопросы современной педиатрии*. 2019;18(3):187-195.
Buchinskaya NV, Isupova EA, Kostik MM. Homocystinuria: Literature Review and Clinical Case Description. *Current Pediatrics = Voprosi sovremennoi pediatrii*. 2019;18(3):187-195. (In Russ.). https://doi.org/10.15690/vsp.v18i3.2036

15. Morris AA, Kožich V, Santra S, Andria G, Ben-Omran TI, Chakrapani AB, Chapman KA. Guidelines for the diagnosis and management of cystathionine beta-synthase deficiency. *J Inher Metabol Dis*. 2017;40:49-74. https://doi.org/10.1007/s10545-016-9979-0

16. Harrison DA, Mullaney PB, Mesfer SA, Awad AH, Dhindsa H. Management of ophthalmic complications of homocystinuria. *Ophthalmology*. 1998; 105:1886-1890. https://doi.org/10.1016/S0161-6420(98)91035-1

17. Gus PI, Donis KC, Marinho D, Martins TF, Souza CFM, Carloto RB, Schwartz IVD. Ocular manifestations in classic homocystinuria. *Ophthalm Genet*. 2021;42(1):71-74. https://doi.org/10.1080/13816810.2020.1821384

18. De Paepe A, Devereux RB, Dietz HC, Hennekam RC, Pyeritz RE. Revised diagnostic criteria for the Marfan syndrome. *Am J Med Genet*. 1996;62(4): 417-426. https://doi.org/10.1002/(SICI)1096-8628(19960424)62:4<417::AID-AJMG15>3.0.CO;2-R

19. Аветисов С.Э., Аветисов К.С., Савочкина О.А. Хирургическая коррекция изменений хрусталика при синдроме Марфана. *Клиническая и экспериментальная хирургия. Журнал им. акад. Б.В. Петровского*. 2015; 2(8):41-46.
Avetisov SE, Avetisov KS, Savochkina OA. Surgical correction of lens changes in Marfan's syndrome. *Klinicheskaya i e'ksperimental'naya khirurgiya. Zhurnal im. akad. B.V. Petrovskogo*. 2015;2(8):41-46. (In Russ.). https://cyberleninka.ru/article/n/hirurgicheskaya-korrektsiya-izmeneniy-hrustalika-pri-sindrome-marfana

20. Аветисов К.С. Коррекция рефракционных нарушений, индуцированных изменениями хрусталика при синдроме Марфана. В сб.: XVII Всероссийская школа офтальмолога: Сборник научных трудов. Под ред. Егорова Е.А. М. 2018;86-91.
Avetisov KS. Correcton of refractive errors induced by crystalline lens changes in patents with Marfan syndrome. In: *XVII Vserossijskaya shkola oftal'mologa: Sbornik nauchnykh trudov* [XVII All-Russian School of Ophthalmology: Collection of scientific works]. Ed. Egorov E.A. M. 2018;86-91. (In Russ.). https://doi.org/10.30808/978-5-6040782-2018-1-1-86-91

21. Страхов В.В., Климова О.Н., Корчагин Н.В. Клиника активной аккомодации вдаль. *Российский офтальмологический журнал*. 2018;11(1): 42-51.
Strakhov VV, Klimova ON, Korchagin NV The clinical picture of active accommodation for far vision. *Russian Ofthalmological Journal = Rossijskij oftal'mologicheskij zhurnal*. 2018;11(1):42-51. (In Russ.). https://doi.org/10.21516/2072-0076-2018-11-1-42-51

22. Nemet AY, Assia EI, Apple DJ. Current concepts of ocular manifestations in Marfan syndrome. *Surv Ophthalmol*. 2006;51(6):561-575. https://doi.org/10.1016/j.survophthal.2006.08.008

23. Maumenee IH. The eye in the Marfan syndrome. *Transact Am Ophthalmol Soc*. 1981;79:684-733.

24. Konradsen TR, Zetterström C. A descriptive study of ocular characteristics in Marfan syndrome. *Acta Ophthalmologica*. 2013;91(8):751-755. https://doi.org/10.1111/aos.12068

25. Gehle P, Goergen B, Pilger D, Ruokonen P, Robinson PN, Salchow DJ. Biometric and structural ocular manifestations of Marfan syndrome. *PloS One*. 2017;12(9):e0183370. https://doi.org/10.1371/journal.pone.0183370

26. Salchow DJ, Gehle P. Ocular manifestations of Marfan syndrome in children and adolescents. *Eur J Ophthalmol*. 2019;29(1):38-43. https://doi.org/10.1177/1120672118761333

27. Waiswol M, Kasahara N. Lens subluxation grading system: predictive value for ectopia lentis surgical outcomes. *Einstein*. 2009;7(1):81-87.

28. Chandra A, Banerjee PJ, Charteris DG. Grading in ectopia lentis (GEL): a novel classification system. *Brit J Ophthalmol*. 2013;97(7):942-943. https://doi.org/10.1136/bjophthalmol-2012-302921

29. Пашгаев Н.П. Классификация дислокаций хрусталика, современная тактика лечения. В сб.: Актуальные проблемы хирургии хрусталика, стекловидного тела и сетчатки: Сборник научных трудов. М. 1986;34-37.
Pashtaev NP.Classification of lens dislocations, modern treatment tactics. In: *Aktyalnie problem hirurgii hrustalika, steklovidnogo tela i setchatki: Sbornik nauchnih trudov* [Actual problems of surgery of the lens, vitreous body and retina: Collection of scientific papers]. M. 1986;34-37. (In Russ.).

30. Шиловских О.В., Иванов Д.И. Классификация и выбор хирургической тактики лечения врожденных эктопий хрусталика. *Офтальмохирургия*. 2005;(4):19-23.
Shilovskih OV, Ivanov DI. Classification and choice of surgical tactics for the treatment of congenital ectopias of the lens. *Oftalohirurgia*. 2005;(4):19-23. (In Russ.).

31. De Saint Jean M, Bogotean D, Boileau C, Chevallier B, Jondeau G, Le Parc J, Baudouin C. Marfan syndrome diagnosis by ophthalmologist. Predictive value of ectopia lentis in a genotyped population. *Invest Ophthalmol Vis Sci*. 2003;44(13):813-813.

32. Zech JC, Putoux A, Decullier E, Fargeton AE, Edery P, Plauchu H, Dupuis-Girod S. Classifying ectopia lentis in Marfan syndrome into five grades of increasing severity. *J Clin Med*. 2020;9(3):721. https://doi.org/10.3390/jcm9030721

33. Страхов В.В., Минеева Л.А., Бузыкин М.А. Инволюционные изменения аккомодационного аппарата глаза человека по данным ультразвуковой биометрии и биомикроскопии. *Вестник офтальмологии*. 2007; 123(4):32-35.
Strakhov VV, Mineeva LA, Buzykin MA. Involutional changes in the human eye accommodative apparatus as evidenced by ultrasound biometry and biomicroscopy. *Russian Annals of Ophthalmology = Vestnik oftal'mologii*. 2007; 123(4):32-35. (In Russ.).

34. Тарутта Е.П., Арутюнян С.Г., Тарасова Н.А., Ханджян А.Т., Ходжабекян Н.В. Новый способ оценки состояния цинновых связок хрусталика. *Российская педиатрическая офтальмология*. 2018;13(1):38-41.
Tarutta EP, Harutunyan SG, Tarasova NA, Khandzhyan AT, Khodzhabekyan NV. A new method of assessment zonular lens. *Rossijskaya pediatricheskaya oftal'mologia*. 2018;13(1):38-41. (In Russ.). https://doi.org/10.18821/1993-1859-2018-13-1-38-41

35. Halpert M, BenEzra D. Surgery of the hereditary subluxated lens in children. *Ophthalmology*. 1996;103(4):681-686. https://doi.org/10.1016/S0161-6420(96)30633-7

36. Rezar-Dreindl S, Stifter E, Neumayer T, Papp A, Gschliesser A., Schmidt-Erfurth U. Visual outcome and surgical results in children with Marfan syndrome. *Clin Exper Ophthalmol*. 2019;47(9):1138-1145. https://doi.org/10.1111/ceo.13596

37. Simon MA, Origlieri CA, Dinallo AM, Forbes BJ, Wagner RS, Guo S. New management strategies for ectopia lentis. *J Pediatr Ophthalmol Strabismus*. 2015;52(5):269-281. https://doi.org/10.3928/01913913-20150714-02

38. Anteby I, Isaac M, BenEzra D. Hereditary subluxated lenses: visual performances and long-term follow-up after surgery. *Ophthalmology*. 2003;110(7): 1344-1348. https://doi.org/10.1016/S0161-6420(03)00449-4

39. Sridhar J, Chang JS. Marfan's syndrome with ectopia lentis. *New Engl J Med*. 2017;377(11):1076-1076. https://doi.org/10.1056/NEJMicm1406002

40. Wang Z, Lu Y, Xiao K, Gao Y, He J, Zhang S, Zhang M. Bimanual irrigation-aspiration for ectopia lentis and use of a small incision for 4-point scleral-sutured foldable intraocular lens and anterior vitrectomy in patients with Marfan syndrome. *Indian J Ophthalmol*. 2019;67(10):1629-1633. https://doi.org/10.4103/ijo.IJO_250_19

41. Català-Mora J, Cuadras D, Díaz-Cascajosa J, Castany-Aregall M, Prat-Bartomeu J, García-Arumí J. Anterior iris-claw intraocular lens implantation for the management of nontraumatic ectopia lentis: long-term outcomes in a paediatric cohort. *Acta Ophthalmologica*. 2017;95(2):170-174. https://doi.org/10.1111/aos.13192

42. Першин К.Б., Пашинова Н.Ф., Черкашина А.В., Цыганков А.Ю. Оценка способов фиксации интраокулярных линз при ленсэктомии у детей с синдромом Марфана. *Российская педиатрическая офтальмология*. 2017;12(1):11-16.

Pershin KB, Pashinova NF, Cherkashina AV, Tsygankov AYu. The evaluation of the types of fixation of intraocular lenses during lensectomy in the children presenting with Marfan's Syndrome. *Rossijskaya pediatricheskaya oftal'mologia*. 2017;12(1):11-16. (In Russ.). https://doi.org/10.18821/1993-1859-2017-12-1-11-16

43. Fan F, Luo Y, Liu X, Lu Y, Zheng T. Risk factors for postoperative complications in lensectomy — vitrectomy with or without intraocular lens placement in ectopia lentis associated with Marfan syndrome. *Brit J Ophthalmol*. 2014;98(10):1338-1342. https://doi.org/10.1136/bjophthalmol-2013-304144

44. Reese PD, Weingeist TA. Pars plana management of ectopia lentis in children. *Arch Ophthalmol*. 1987;105(9):1202-1204. https://doi.org/10.1001/archopht.1987.01060090060027

45. Peyman GA, Raichand M, Goldberg MF, Ritacca D. Management of subluxated and dislocated lenses with the vitrophage. *Brit J Ophthalmol*. 1979; 63(11):771-778. https://doi.org/10.1136/bjo.63.11.771

46. Girard LJ. Pars plana lensectomy for subluxated and dislocated lenses. *Ophthalmic Surg Lasers*. 1981;12(7):491-495. https://doi.org/10.3928/1542-8877-19810701-04

47. Sen P, Attiku Y, Bhende P, Rishi E, Ratra D, Sreelakshmi, K. Outcome of sutured scleral fixated intraocular lens in Marfan syndrome in pediatric eyes. *Int Ophthalmol*. 2020;40;1531-1538. https://doi.org/10.1007/s10792-020-01322-7

48. Hakin KN, Jacobs M, Rosen P, Taylor D, Cooling RJ. Management of the subluxed crystalline lens. *Ophthalmology*. 1992;99(4):542-545. https://doi.org/10.1016/S0161-6420(92)31935-9

49. Yu YS, Kang YH, Lim KH. Improvements in visual acuity following limbal lensectomy for subluxated lenses in children. *Ophthalmic Surg Lasers*. 1997; 28(12):1006-1010. https://doi.org/10.3928/1542-8877-19971201-08

50. Shortt AJ, Lanigan B, O'Keefe M. Pars plana lensectomy for the management of ectopia lentis in children. *J Pediatr Ophthalmol Strabismus*. 2004; 41(5):289-294. https://doi.org/10.3928/01913913-20040901-03

51. Hubbard AD, Charteris DG, Cooling RJ. Vitreolensectomy in Marfan's syndrome. *Eye*. 1998;12(3):412-416. https://doi.org/10.1038/eye.1998.97

52. Salehpour O, Lavy T, Leonard J, Taylor D. The surgical management of nontraumatic ectopic lenses. *J Pediatr Ophthalmol Strabismus*. 1996;33(1):8-9. https://doi.org/10.3928/0191-3913-19960101-04

53. Rabie HM, Malekifar P, Javadi MA, Roshandel D, Esfandiari H. Visual outcomes after lensectomy and iris claw artisan intraocular lens implantation in patients with Marfan syndrome. *Int Ophthalmol*. 2017;37(4):1025-1030. https://doi.org/10.1007/s10792-016-0366-5

54. Aspiotis M, Asproudis I, Stefaniotou M, Gorezis S, Psilas K. Artisan aphakic intraocular lens implantation in cases of subluxated crystalline lenses due to Marfan syndrome. *J Refract Surg*. 2006;22(1):99-99. https://doi.org/10.3928/1081-597X-20060101-18

55. Gonnermann J, Torun N, Klamann MK, Maier AK, Sonnleithner C, Bertelmann E. Posterior iris-claw aphakic intraocular lens implantation in subluxated lenses due to Marfan syndrome. *Eur J Ophthalmol*. 2014;24(3):352-357. https://doi.org/10.5301/ejo.5000366

56. Luebke J, Reinhard T, Agostini H, Boehringer D, Eberwein P. Long-term follow-up after scleral lens fixation in patients with Marfan syndrome. *BMC Ophthalmol*. 2017;17(1):1-6. https://doi.org/10.1186/s12886-017-0625-x

57. Zheng D, Wan P, Liang J, Song T, Liu Y. Comparison of clinical outcomes between iris-fixated anterior chamber intraocular lenses and scleral-fixated posterior chamber intraocular lenses in Marfan syndrome with lens subluxation. *Clin Exper Ophthalmol*. 2012;40(3):268-274. https://doi.org/10.1111/j.1442-9071.2011.02612.x

58. Kim WS. Transscleral intraocular lens fixation with preservation of the anterior vitreous face in patients with Marfan syndrome and ectopia lentis. *Cornea*. 2010;29(11):20-24. https://doi.org/10.1097/ICO.0b013e3181ea48de

59. Санторо Э.Ю., Хабибуллин А.Ф. Хирургическое лечение катаракты при эктопии хрусталика: клинический случай синдрома Марфана. *Здравоохранение Югры: опыт и инновации*. 2019;(1):23-26. Satoro EYu, Habibullin AF. Surgical treatment of cataracts in ectopia of the lens: a clinical case of Marfan syndrome. *Zdravoohranenie Yugri: opit i innovacii*. 2019;(1):23-26. (In Russ.).

60. Chen Z, Zhang M, Deng M, Chen T, Chen J, Zheng J, Jiang Y. Surgical outcomes of modified capsular tension ring and intraocular lens implantation in Marfan syndrome with ectopia lentis. *Eur J Ophthalmol*. 2022;32(2): 924-932. https://doi.org/10.1177/11206721211012868

61. Bahar I, Kaiserman I, Rootman D. Cionni endocapsular ring implantation in Marfan's Syndrome. *Brit J Ophthalmol*. 2007;91(11):1477-1480. https://doi.org/10.1136/bjo.2007.131169

62. Gimbel HV, Camoriano GD, Aman-Ullah M. Bilateral implantation of scleral-fixated Cionni endocapsular rings and toric intraocular lenses in a pediatric patient with Marfan's syndrome. *Case Rep Ophthalmol*. 2012;3(1): 16-23. https://doi.org/10.1159/000335652

63. Cionni RJ, Osher RH, Marques DM, Marques FF, Snyder M E, Shapiro S. Modified capsular tension ring for patients with congenital loss of zonular support. *J Cataract Refract Surg*. 2003;29(9):1668-1673. https://doi.org/10.1016/S0886-3350(03)00238-4

64. Rodrigo BJ, Paulina LLE, Francesc M, Eduardo TTJ, Alejandro N. Intraocular lens subluxation in Marfan syndrome. *Open Ophthalmol J*. 2014;8:48. https://doi.org/10.2174/1874364101408010048

65. Erdogan G, Kandemir Besek N, Onal Gunay B, Agca A. Outcomes of three surgical approaches for managing ectopia lentis in Marfan syndrome. *Eur J Ophthalmol*. 2022:32(1):242-248. https://doi.org/10.1177/1120672121992950

Поступила 22.09.2022
Received 22.09.2022
Принята к печати 14.11.2022
Accepted 14.11.2022

Вестник офтальмологии
2023, Т. 139, №1, с. 138-146
https://doi.org/10.17116/oftalma2023139011138

Russian Annals of Ophthalmology =
Vestnik Oftal'mologii 2023, vol. 139, №1, pp. 138-146
https://doi.org/10.17116/oftalma2023139011138

Диагностика и клинические особенности неэкссудативной макулярной неоваскуляризации

© А.Ж. ФУРСОВА[1,2], И.Ф. НИКУЛИЧ[1,2], Ю.А. ГАМЗА[1,2], А.С. ДЕРБЕНЕВА[1,2], М.А. ВАСИЛЬЕВА[1,2], М.С. ТАРАСОВ[1,2], Н.В. ЧУБАРЬ[2], М.Ю. ЗУБКОВА[1,2]

[1]ФГБОУ ВО «Новосибирский государственный медицинский университет» Минздрава России, Новосибирск, Россия;
[2]ГБУЗ НСО «Государственная Новосибирская областная клиническая больница», Новосибирск, Россия

РЕЗЮМЕ

Макулярная неоваскуляризация (МНВ) — процесс образования новых аномальных кровеносных сосудов из хориоидеи и/или сетчатки. Широкое внедрение оптической когерентной томографии-ангиографии (ОКТ-А) значимо расширило возможности не только выявления патологического кровотока до развития экссудации и снижения остроты зрения, но и установления его характеристик. Целью данного обзора явилось обоснование критериев выбора терминологии и диагностических маркеров МНВ. Термин «неэкссудативная МНВ» обозначает 1-й тип неоваскуляризации без интраретинальной или субретинальной экссудации при повторных ОКТ-сканированиях в течение минимум 6 мес. Этот тип МНВ может включать как неэкссудативные мембраны, ранее не подвергавшиеся лечению, с низкой тенденцией к экссудации, так и ранее леченные, которые стали неактивными или «спящими» и больше не требуют проведения антиангиогенной терапии. Критерием разделения неэкссудативной формы на неактивную (с низкой скоростью роста сосудов на исходном уровне) и субклиническую (с высокой скоростью роста сосудов) является время ее активации, общепринято обозначенное как 6 мес. Диагностическими критериями являются визуализируемые на ОКТ признак «двойного слоя» (пигментного эпителия сетчатки и мембраны Бруха) и на ОКТ-А — паттерны неоваскулярной мембраны различных размеров, морфологии и расположения. Кумулятивный риск конверсии субклинической стадии в экссудативную стадию за 2 года наблюдения в 13,6 раза выше по сравнению с глазами без выявляемых признаков неоваскуляризации, что подчеркивает важность частого мониторинга в этой популяции здорового глаза с целью раннего выявления признаков МНВ.

Ключевые слова: *макулярная неоваскуляризация, оптическая когерентная томография, оптическая когерентная томография-ангиография, плотность сосудов, плотность перфузии.*

ИНФОРМАЦИЯ ОБ АВТОРАХ:
Фурсова А.Ж. — e-mail: anzhellafursova@yandex.ru; https://orcid.org/0000-0001-6311-5452
Никулич И.Ф. — https://orcid.org/0000-0002-2208-8352
Гамза Ю.А. — https://orcid.org/0000-0003-1474-4468
Дербенева А.С. — https://orcid.org/0000-0002-8825-3656
Васильева М.А. — https://orcid.org/0000-0003-2974-9325
Тарасов М.С. — https://orcid.org/0000-0003-2476-6409
Чубарь Н.В. — https://orcid.org/0000-0002-0345-4601
Зубкова М.Ю. — https://orcid.org/0000-0002-3071-3285
Автор, ответственный за переписку: Фурсова Анжелла Жановна — e-mail: anzhellafursova@yandex.ru

КАК ЦИТИРОВАТЬ:
Фурсова А.Ж., Никулич И.Ф., Гамза Ю.А., Дербенева А.С., Васильева М.А., Тарасов М.С., Чубарь Н.В., Зубкова М.Ю. Диагностика и клинические особенности неэкссудативной макулярной неоваскуляризации. *Вестник офтальмологии*. 2023;139(1):138–146. https://doi.org/10.17116/oftalma2023139011138

Diagnosis and clinical features of non-exudative macular neovascularization

© A.ZH. FURSOVA[1,2], I.F. NIKULICH[1,2], Y.A. GAMZA[1,2], A.S. DERBENEVA[1,2], M.A. VASILYEVA[1,2], M.S. TARASOV[1,2], N.V. CHUBAR[2], M.YU. ZUBKOVA[1,2]

[1]Novosibirsk State Medical University, Novosibirsk, Russia;
[2]Novosibirsk State Regional Hospital, Novosibirsk, Russia

ABSTRACT

Macular neovascularization (MNV) is the process of new abnormal blood vessels formation in the choroid and/or retina. The widespread adoption of optical coherence tomography angiography (OCTA) has significantly expanded the possibilities of not only detecting pathological blood flow before the development of exudation and deterioration of visual acuity, but also determining its characteristics. The purpose of this review is to substantiate the criteria for choosing terminology and diagnostic markers of MNV. The term "non-exudative MNV" refers to type 1 neovascularization without intraretinal or subretinal exudation detected on repeated OCT scans in the course of at least 6 months. This type of MNV may include previously untreated, non-exudative membranes with a low tendency to exudate, as well as previously treated membranes that have become inactive or dormant and no longer require anti-angiogenic therapy. The criterion for dividing the non-exudative form of MNV into inactive (with a low growth rate and vascular density (VD) at baseline) and subclinical (with a high growth rate and VD) is the time of its activation, generally

recognized as 6 months. The diagnostic criteria is the visualized "double layer" sign on OCT scans (retinal pigment epithelium and Bruch's membrane), as well as patterns of neovascular membranes of varying sizes, morphology and localization on OCTA scans. The cumulative risk of conversion from subclinical to exudative at two years of follow-up is 13.6 times higher than in eyes without detectable neovascularization, which highlights the importance of frequent monitoring in this healthy eye population for early detection of MNV signs.

Keywords: *macular neovascularization, optical coherence tomography, optical coherence tomography angiography, vessel density, perfusion density.*

INFORMATION ABOUT THE AUTHORS:
Fursova A.Zh. — e-mail: anzhellafursova@yandex.ru; https://orcid.org/0000-0001-6311-5452
Nikulich I.F. — https://orcid.org/0000-0002-2208-8352
Gamza Y.A. — https://orcid.org/0000-0003-1474-4468
Derbeneva A.S. — https://orcid.org/0000-0002-8825-3656
Vasilyeva M.S. — https://orcid.org/0000-0003-2974-9325
Tarasov M.S. — https://orcid.org/0000-0003-2476-6409
Chubar N.V. — https://orcid.org/0000-0002-0345-4601
Zubkova M.Yu. — https://orcid.org/0000-0002-3071-3285
Corresponding author: Fursova A.Zh. — e-mail: anzhellafursova@yandex.ru

TO CITE THIS ARTICLE:
Fursova AZh, Nikulich IF, Gamza YA, Derbeneva AS, Vasilyeva MS, Tarasov MS, Chubar NV, Zubkova MYu. Diagnosis and clinical features of non-exudative macular neovascularization. *Russian Annals of Ophthalmology = Vestnik oftal'mologii*. 2023;139(1):138–146. (In Russ.). https://doi.org/10.17116/oftalma2023139011138

Макулярная неоваскуляризация (МНВ) — процесс образования новых аномальных кровеносных сосудов из сосудистой оболочки и/или сетчатки. МНВ может осложнять различные заболевания сетчатки, включая, например, возрастную макулярную дегенерацию (ВМД) [1], миопическую дегенерацию [2], заболевания пахихориоидного спектра [3], ангиоидные полосы [4] и наследственные хориоретинальные дистрофии [5]. ВМД является основной причиной необратимой потери зрения у людей старше 50 лет во всем мире. По прогнозам, к 2040 г. заболеваемость составит почти 288 млн человек. Всемирная организация здравоохранения включила ВМД в список «приоритетных глазных болезней» из-за ее растущей распространенности среди стареющего населения и немногочисленных доступных вариантов лечения [6]. В Российской Федерации, по данным официальной статистики, доля ВМД в нозологической структуре инвалидности по зрению составила 12,5%, однако по результатам российского неинтервенционного эпидемиологического исследования, реальная доля инвалидизации по причине ВМД недооценена [7].

Кардинальным признаком различия экссудативной (влажной, васкулярной) и неэкссудативной (сухой, аваскулярной) форм является наличие патологической неоваскуляризации. Хотя экссудативная ВМД поражает примерно 10—15% пациентов с ВМД, на ее долю приходится более 80% случаев тяжелой потери зрения или слепоты [8]. Исторически сложилось так, что «золотым стандартом» диагностики МНВ является флюоресцентная ангиография. Повышенная проницаемость эндотелия новообразованных сосудов сопровождается ликеджем молекул флюоресцеина из сосудистой сети, что приводит к характерным паттернам гиперфлюоресценции областей с патологической неоваскуляризацией. Наиболее перспективным и важным для клинической практики является обнаружение патологической сосудистой сети до развития признаков экссудации. Заслуживает внимания исследование P. Hanutsaha и соавторов, в котором с использованием ангиографии с индоцианином зеленым (ICGA) в когорте из 432 исследуемых глаз с друзами и МНВ на парном глазу у 11% были обнаружены изменения, которые в течение 21,7 мес наблюдения в 3 раза чаще сопровождались развитием неоваскулярной ВМД с признаками экссудации [9]. Ограниченность доступа к контрастным методам исследования и их относительная инвазивность обусловили поиск новых совершенных и информативных методик визуализации. Широкое внедрение структурной оптической когерентной томографии (ОКТ) значимо расширило возможности мониторинга экссудации, связанной с МНВ, и помимо различных типов жидкостей определены такие маркеры активности, как отслойка пигментного эпителия сетчатки (РПЭ) или субретинальный гиперрефлективный материал. ОКТ-ангиография (ОКТ-А) дает дополнительные функциональные возможности для визуализации сосудов сетчатки и хориоидеи. Трехмерная ОКТ-А позволяет выявить патологический кровоток в наружных слоях сетчатки и не только обнаружить МНВ до развития экссудации и снижения зрения, но и определить ее характеристики [8].

Терминология

Несмотря на современные возможности диагностики, обозначение и терминология данных состояний остаются предметом дискуссий. K.N. Amissah-Arthur и соавторы впервые при ис-

следовании парных глаз пациентов с неэкссудативной ВМД, получавших интравитреальную терапию ранибизумабом, выявили наличие элевации РПЭ при отсутствии субретинальной жидкости и показали высокий риск развития неоваскуляризации [10]. В 2013 г. G. Querques и соавторы описали признаки субклинических проявлений МНВ 1-го типа у ранее не получавших лечения пациентов при отсутствии выраженной экссудации на ОКТ в течение не менее 6 мес наблюдения, назвав это состояние «спокойной, молчащей» МНВ [11]. Термин промежуточная форма ВМД происходит от латинского quiescentia, буквально означающего «бездействие без симптомов», поскольку он используется во время клинического наблюдения за пациентами со сливными друзами и друзами больших размеров. Период наблюдения в 6 мес без экссудативной активности МНВ был выбран произвольно, чтобы исключить преэкссудативную стадию 1-го типа из группы «спокойных» МНВ. Из-за отсутствия экссудации такой тип МНВ в состоянии покоя был отнесен к промежуточной ВМД. L. Roisman и соавторы описали «субклинические» формы неоваскуляризации 1-го типа при промежуточной ВМД, которые могут показаться очень близкими к «неактивной» МНВ. Но в отличие от «молчащих» МНВ, не обозначены время без экссудации или минимальный период наблюдения, необходимые для их определения. Это ключевое различие означает, что термины «молчащий» и «субклинический» не могут использоваться как синонимы, поскольку они представляют собой разные клинические и патологические единицы [12]. Исследовательская группа CONAN (Consensus on Neovascular Age-Related Macular Degeneration Nomenclature Study Group) не пришла к единому мнению относительно терминологии и рекомендовала принятие термина «неэкссудативная МНВ» [13]. Согласно определению, неэкссудативная МНВ обозначает 1-й тип неоваскуляризации без интраретинальной или субретинальной экссудации при повторных ОКТ-сканированиях в течение минимум 6 мес [14]. Установление стандартизированного определения и консенсуса для различных состояний, характеризующих спектр неэкссудативной МНВ, абсолютно необходимо, чтобы обеспечить возможность прямых сравнений между различными клиническими исследованиями. Большинство ретинологов согласны с термином «неэкссудативная МНВ», который является лучшим способом охарактеризовать МНВ 1-го типа, ранее не подвергавшуюся лечению, при которой на момент постановки диагноза экссудация отсутствует. В нашей клинической практике мы часто встречаем пациентов с неэкссудативной МНВ, стабильной в течение нескольких лет, без признаков экссудации **(рис. 1)**. С другой стороны, у части таких пациентов через несколько месяцев наблюдения такие признаки могут появляться **(рис. 2)**.

Различие между этими состояниями имеет первостепенное значение. Из-за отсутствия на сегодняшний день достаточных знаний и консенсуса в отношении особенностей визуализации, характеризующих различные формы неэкссудативной МНВ, время последующего наблюдения может быть полезным для дифференциации стадии с низким и высоким риском кратковременной активации. A. Invernizzi и соавторы предположили, что этот временной период представляет собой средний интервал между первым обнаружением подъема РПЭ (т.е. ранними стадиями развития неоваскуляризации) и выявлением признаков активности [15]. Следовательно, использование

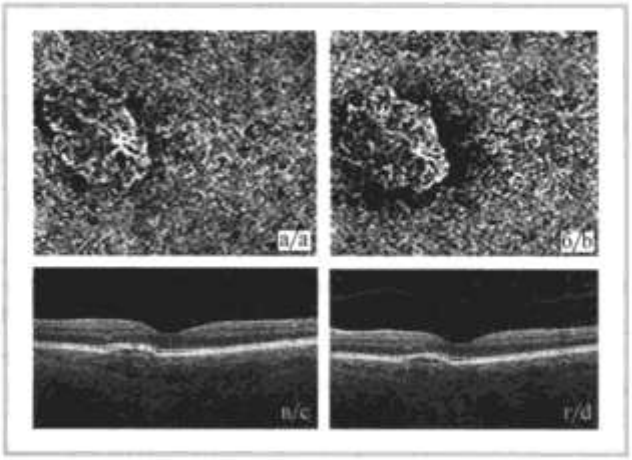

Рис. 1. **Результаты ОКТ-А пациента с неэкссудативной МНВ 1-го типа.**

а, в — начало наблюдения; б, г — 9-й месяц наблюдения.

Fig. 1. **OCTA scan of a patient with nonexudative type 1 MNV.**

a, c — the beginning of observation; b, d — the 9th month of observation.

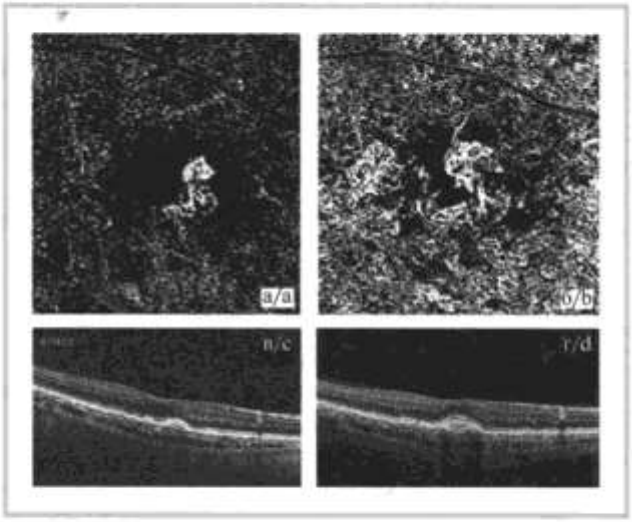

Рис. 2. **Результаты ОКТ-А пациента с МНВ 1-го типа.**

а, в — начало наблюдения; б, г — увеличение площади и плотности сосудов МНВ на 4-м месяце наблюдения.

Fig. 2. **OCTA scan of a patient with type 1 MNV.**

a, c — the beginning of observation; b, d — increased area and density of MNV vessels recorded on the 4th month of observation.

порога в 6 мес позволило бы лучше охарактеризовать неэкссудативную МНВ с низким риском экссудации, а «молчащая» МНВ, таким образом, представляла бы ее подгруппу.

G. Querques и соавторами предложено классифицировать неэкссудативную МНВ на неактивную и субклиническую формы. Неактивная МНВ представляет собой неэкссудативную МНВ без каких-либо признаков экссудации в течение как минимум 6 мес наблюдения. Этот тип МНВ может включать не только неэкссудативные формы, ранее не подвергавшиеся лечению, с низкой тенденцией к экссудации, но и ранее леченные, которые стали неактивными или «спящими», больше не требуют инъекций и остаются бездействующими в течение нескольких месяцев или даже лет. «Молчащие» МНВ являются разновидностью неактивной формы МНВ, так как, несмотря на биологическую активность (рост с течением времени), характеризуются низкой скоростью роста площади и низким значением плотности сосудов на исходном уровне. В этой группе нет специфического признака, который позволил бы предсказать долговременную активацию. Субклинические МНВ характеризуются кратковременной активацией, показывая признаки экссудации в течение 6-месячного наблюдения, а также высокой скоростью роста и плотностью сосудов на исходном уровне **(рис. 3)** [11].

Особенности течения неэкссудативной МНВ

Наиболее серьезной проблемой при подходе к характеристике неэкссудативных поражений является понимание различия между стабильным фенотипом, который остается неактивным с течением времени, первоначально описанным как «молчащий», и неоваскулярным поражением, возникшим *de novo*, не являющимся экссудативным в данный момент времени и названным «субклинической МНВ». Субклиническая МНВ представляет собой преэкссудативную стадию, поскольку может иметь более короткий интервал до проявления экссудативных изменений.

A. Agarwal и соавторы показали, что МНВ 1-го типа может изначально иметь преэкссудативную стадию в своей эволюции [16]. Ранее, в 1970-х годах, в ряде исследований показано наличие неоваскуляризации в глазах с неэкссудативной ВМД при проведении гистопатологических анализов посмертных глаз [17]. В 1990-х годах U. Schneider и соавт. выполнили ICGA для определения субклинического поражения *in situ* у пациентов с неэкссудативной ВМД [18]. Неоваскуляризация, возникающая вследствие гиперэкспрессии фактора роста эндотелия сосудов (vascular endothelial growth factor, VEGF) и других цитокинов, распространяется от хориокапилляров, прорастает в пространство под РПЭ, которое характеризуется низким сопротивлением латеральному росту прочно прикрепленной мембраны, что приводит к неравномерной элевации пигментного эпителия. Данный маркер описан как пространство под РПЭ [19] или признак «двойного слоя» **(рис. 4)** [20].

На ранних стадиях формирования МНВ кровоток внутри новых сосудов кажется замедленным, поэтому экссудация часто отсутствует (преэкссудативная стадия развития МНВ 1-го типа). При прогрессирующем росте происходит увеличение кровотока, что приводит к декомпенсации эндотелиальных клеток и экссудации в субретинальном пространстве. В доказательство этого A. Invernizzi и соавторы обнаружили утолщение наружных слоев сетчатки (от наружной пограничной мембраны до мебраны Бруха), которое развивается в среднем за 8 мес до начала экссудации, но значительно прогрессирует в последние 2 мес [15]. Сначала наблюдается развитие небольшой плоской отслойки РПЭ неправильной формы (признак «двойного слоя»), а затем — более быстрое ее увеличение за несколько недель до экссудации.

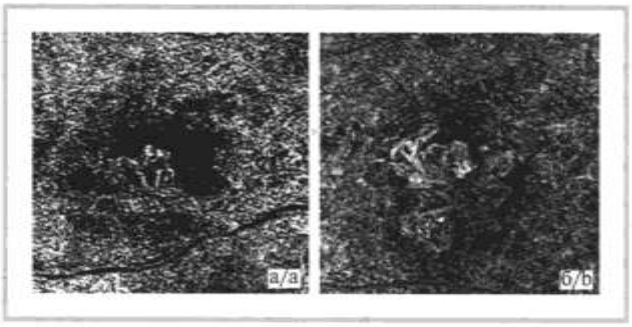

Рис. 3. **ОКТ-А-изображения макулярной области.**

а — пациента *М.* с МНВ 1-го типа с низкой плотностью сосудов; б — пациента *К.* с МНВ 1-го типа с высокой плотностью сосудов.

Fig. 3. **OCTA scans of the macular area.**

a — patient *M.* with type 1 MNV with low vascular density; b — patient *K.* with type 1 MNV with high vascular density.

Рис. 4. **ОКТ-изображение макулярной области с плоской гиперрефлективной отслойкой РПЭ, синяя стрелка — признак «двойного слоя».**

Fig. 4. **OCT scan of the macular area with flat hyperreflective RPE detachment, the blue arrow indicates the «double layer» sign.**

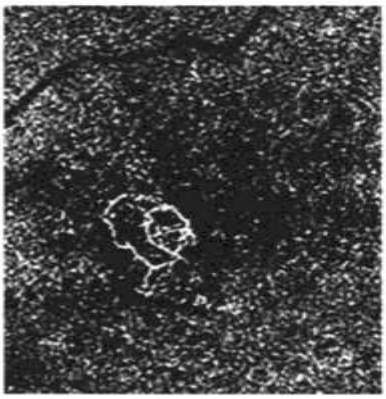

Рис. 5. **Результаты ОКТ-А пациента с неэкссудативной МНВ 1-го типа со зрелыми сосудами; срок наблюдения — 13 мес.**

Fig. 5. **OCTA scan of a patient with nonexudative type 1 MNV with mature vessels on 13th month of observation.**

На сегодняшний день отсутствует универсальная система классификации, включающая особенности клинического течения неэкссудативных поражений, которые могут представлять различные фенотипы: как впервые возникшие на ранней преэкссудативной стадии развития, так и более зрелые, которые перешли в состояние покоя в течение периода, превышающего 6 мес **(рис. 5)** [13, 21]. Именно отсутствие выраженной экссудации в течение, по крайней мере, 6 мес может помочь дифференцировать эти различные типы поражений при условии тщательного мониторинга с целью исключения развития транзиторной экссудации. Несмотря на то что «неэкссудативные» МНВ обычно представлены 1-м типом, другие подтипы также могут быть неэкссудативными.

Так, R. Sacconi и соавторы проиллюстрировали гиперрефлективные фокусы, расположенные в наружном ядерном, наружном плексиформном и внутреннем ядерном слоях с обнаруживаемым сигналом на ОКТ-А [22], которые представляют собой раннюю интраретинальную сосудистую пролиферацию, происходящую из глубокого сосудистого комплекса сетчатки. Неэкссудативные МНВ 3-го типа прогрессивно растут в сторону РПЭ (т. е. являются зарождающимися МНВ 3-го типа) или, реже, могут регрессировать без других проявлений. При этом типе развитие экссудации начинается, когда новые сосуды прорастают из глубокого сосудистого комплекса в пространство РПЭ и под РПЭ, что приводит к экссудативной стадии МНВ 3-го типа.

Диагностические критерии

Первое описание возможного неэкссудативного МНВ с использованием ICGA было опубликовано P. Hanutsaha и соавторами, в 1998 г. [9]; в 2013 г. G. Querques и соавторы сообщили, что «молчащие» МНВ выглядят как поздние крапчатые гиперфлюоресцентные поражения без четко очерченных границ в поздние фазы исследования (отсутствие фазы ликеджа красителя в субретинальном пространстве) [11]. При ОКТ характерными признаками являются неравномерная, слегка приподнятая отслойка РПЭ или его элевация с большой протяженностью в горизонтальной плоскости. На этом уровне в пространстве под РПЭ идентифицируется скопление умеренно гиперрефлективного материала с четкой визуализацией мембраны Бруха. Визуализация на ОКТ двух гиперрефлективных слоев (РПЭ и мембраны Бруха), т. е. плоского неровного отслоения РПЭ и отражающего материала внутри, соответствует признаку «двойного слоя». Первоначально этот термин был введен T. Sato и соавторами для характеристики ветвящихся сосудистых сетей при полиповидной хориоидальной васкулопатии [23]. В 2019 г. Y. Shi и соавторы изучили 64 глаза с промежуточной формой ВМД и продемонстрировали, что признак «двойного слоя» на структурной ОКТ был связан с неэкссудативной МНВ с хорошей чувствительностью и специфичностью [20]. Этот структурный признак ОКТ предполагает наличие неэкссудативной МНВ, он просто обозначает различие между мембраной Бруха и РПЭ и необязательно — наличие неоваскулярной сети. Признаки симптома «двойного слоя» были расширены введением термина «неглубокая неравномерная элевация РПЭ» (SIRE) [24]. SIRE характеризуется признаком «двойного слоя» с неоднородной внутренней отражательной способностью, возвышением РПЭ более 1000 мкм по горизонтали и менее 100 мкм по высоте.

Более точная идентификация стала возможной благодаря появлению ОКТ-А, которая может проиллюстрировать наличие неоваскулярной сети без необходимости проведения инвазивного исследования с использованием красителя.

Паттерны неоваскулярных поражений были охарактеризованы с точки зрения размера, морфологии, калибра сосудов и расположения. Наиболее частые типы, наблюдаемые при ОКТ-А, включали мембраны неправильной формы, с невидимым центром, четко очерченными краями и с сохранением фовеолярного контура. Неэкссудативное состояние определялось как отсутствие экссудативных признаков в течение минимального периода наблюдения в 6 мес, как это было рекомендовано ранее [11]. Существует ряд клинических особенностей неэкссудативной МНВ в зависимости от стадии ВМД.

Частота экссудативной конверсии макулярной неоваскуляризации

Общепринятым является мнение о наиболее частой конверсии (от 1,58 до 27%) промежуточной ВМД, которое подтверждено методом ОКТ-А [11,

20]. Есть данные о присутствии неоваскуляризации в одиночных или сливных друзах [25]. G. Querques и соавторы ввели термин «васкуляризированные друзы», которые могут осложнять течение как ранней, так и промежуточной стадии ВМД в зависимости от размера друз [26]. Структурная ОКТ обычно не позволяет выявить васкуляризированные друзы, так как в большинстве случаев они характеризуются однородной гиперрефлективностью в пространстве под РПЭ, без признаков двойного слоя или SIRE. С помощью ОКТ-А васкуляризация друз была выявлена в 7 из 128 глаз с промежуточной формой ВМД, что составляет распространенность 5,5% [27]. Риск конверсии в МНВ неизвестен, поскольку в литературе отсутствуют долгосрочные исследования эволюции васкуляризированных друз. При этом васкуляризированные друзы следует рассматривать как одну из форм неэкссудативной МНВ.

Наличие впервые диагностированной МНВ при отсутствии экссудации представляет собой значимый фактор риска ее развития в будущем, что указывает на необходимость тщательного мониторинга и наблюдения. Так, в исследовании J.R. de Oliveira и соавторов в глазах с субклинической МНВ через 12 мес наблюдения, по данным ОКТ-А, частота развития экссудации составила 21,1%. В глазах без каких-либо признаков неоваскуляризации частота экссудации составила 3,6% через 12 мес. Кумулятивная частота через 2 года наблюдения достигла 34,5% [27]. Аналогичные результаты были получены Y. Yanagi и соавторами: за период наблюдения экссудативные изменения произошли в 22,2% парных глаз с субклинической МНВ и в 2,6% при ее отсутствии на исходном уровне. Это позволило авторам сделать вывод о значительном риске развития экссудативной конверсии в 18,1% и развитии экссудативной неоваскуляризации *de novo* в 2,0% случаев [28]. S.T. Bailey и соавторы изучили 65 парных глаз с неоваскулярной ВМД в одном глазу и обнаружили неэкссудативную МНВ на исходном уровне в 7,9% глаз (пять случаев). Из этих пяти глаз в трех развилась экссудация в среднем через 10 мес от начала наблюдения. Во время наблюдения в пяти глазах развилась *de novo* неэкссудативная МНВ, которая во всех случаях перешла в экссудативное поражение. Из общего числа неэкссудативных поражений МНВ (n=10), выявленных с помощью ОКТ-А, в 80% случаев развилась экссудация, что представляет собой самый высокий показатель конверсии [29].

Эти результаты отражают гетерогенность неэкссудативных поражений, которые могут иметь высокую скорость экссудативной конверсии, когда они незрелые и недавно выявленные, в отличие от более зрелых хронических поражений, которые могут оставаться в состоянии покоя без экссудации в течение 6 мес и дольше или, возможно, даже на неопределенный срок. Заслуживает внимания исследование M. Roh и соавторов, в котором при обследовании 3773 пациентов с ВМД идентифицированы восемь глаз (шесть пациентов) с интересующим клиническим фенотипом. На ОКТ была определена умеренно рефлективная неравномерная отслойка РПЭ, отслойка нейроэпителия с субретинальной жидкостью. Флюоресцентная ангиография не показала ликеджа, а ICGA не определила наличие неоваскулярной сети. При ОКТ-А четко продемонстрирована МНВ в пределах отслойки РПЭ с более зрелой и стабильной сосудистой сетью. Большинство пациентов (семь из восьми) не получали анти-VEGF-инъекций, и острота зрения у них оставалась стабильной в течение доступного периода наблюдения (от 1 года до 10 лет). На основании проведенного анализа авторы предложили термин «субпороговая экссудативная хоиоидальная неоваскуляризация» и предположили возможность наблюдения пациентов без проведения лечения [30].

Прогностические факторы экссудативной конверсии

Согласно данным J. Yang и соавторов, кумулятивный риск экссудации за 2 года в глазах с неэкссудативной МНВ в 13,6 раза выше по сравнению с глазами без выявляемых поражений, что подчеркивает важность частого мониторинга в этой популяции [31].

Представляется важным определение факторов риска и предикторов конверсии неэкссудативной МНВ в экссудативную. Понимание особенностей течения процесса и знание маркеров по данным ОКТ и ОКТ-А имеет первостепенное значение для персонализации наблюдения за пациентами с ВМД и для начала лечения при самых ранних признаках экссудации. Хорошо известно, что вмешательство с помощью анти-VEGF-терапии как можно раньше после развития активной МНВ дает лучший функциональный результат из-за снижения скорости развития фиброза и атрофии [32].

Наиболее важным показателем экссудации является увеличение размеров неоваскулярного поражения. Было показано, что, хотя МНВ может быть «клинически неактивной», она сохраняет определенную степень активности, демонстрируя рост в течение периода наблюдения. Действительно, согласно данным G. Querques и соавторов, очаги гиперфлюоресценции при ICGA через 6 мес после начала наблюдения имели тенденцию к увеличению в размерах [11]. A. Carnevali и соавторы также продемонстрировали рост «молчащей» МНВ, обнаруженной с помощью ОКТ-А через 12 мес наблюдения в 71,4% случаев [24].

Следующим важным предиктором является изменение плотности сосудов, позволяющее отличить «неактивный, молчащий» фенотип от «активного», что может привести к экссудации. Так, согласно ис-

следованиям Y. Yanagi и соавторов, показано значительное увеличение плотности сосудистой сети, определяемое еще за 6 мес до появления экссудативных изменений на ОКТ-А [28]. Важность изменения площади МНВ широко дискутируется в литературе, поскольку известно, что независимо от активности неоваскулярные мембраны могут со временем увеличиваться [28]. Различными исследованиями продемонстрировано прогностическое значение изменения площади МНВ, скорости ее роста в отношении развития экссудации по сравнению с мембранами, которые оставались в состоянии покоя [24, 29]. I. Solecki и соавторы показали, что удвоение размера мембраны было связано с шестикратным увеличением риска экссудации [33]. A. Invernizzi и соавторы подтвердили эти результаты, показав, что утолщение наружных слоев сетчатки можно обнаружить примерно за 8 мес до начала экссудации в области, лежащей над местом возможного развития экссудативной МНВ с наибольшим изменением за 2 мес [15]. G. Querques и соавторы также продемонстрировали, что исходно неэкссудативные мембраны с ранней экссудативной конверсией (<6 мес) характеризовались более высокой скоростью роста [11, 14]. Авторы, проанализировав 31 глаз с диагностированной МНВ в период наблюдения 22±9 мес, выявили три различные модели роста: «постоянно покоящиеся», в которых не развились признаки экссудации в течение всего периода наблюдения (68%), «долгосрочные активные», которые показали экссудацию через 6 мес (19%), и «кратковременно активированные» (13%), в которых развилась экссудация в течение 6 мес наблюдения. Результаты этого анализа показали, что краткосрочно (<6 мес) активированные модели роста характеризовались более высокой скоростью роста области МНВ и более высокой плотностью перфузии на исходном уровне. Таким образом, эти результаты подтвердили важность клинического различия между «молчащими» и субклиническими МНВ. «Молчащий» фенотип представлял собой низкий уровень активности с медленной скоростью роста и низкой плотностью перфузии при отсутствии клинических предикторов активизации **(рис. 6)**. Напротив, субклинические поражения характеризуются кратковременной активацией (в течение 6 мес), связанной с более высокой скоростью роста и более высокой плотностью перфузии на исходном уровне **(рис. 7)**. Эту группу можно рассматривать как преэкссудативную стадию МНВ 1-го типа, отражающую физиологический процесс созревания, развития и прогрессирования неоваскулярной ткани. Более высокая плотность перфузии отражает большее количество капилляров, содержащих неэкссудативные МНВ с высоким риском кратковременной экссудации. Эта гипотеза объясняет роль ангиогенеза как важного фактора развития МНВ [34]. Ангиогенез представляет собой VEGF-зависимый процесс, при котором имеющийся каркас эндотелиальных клеток сосудов служит основой для формирования новых сосудов. Это приводит к пролиферации нескольких новых капилляров, расширению неоваскулярной сети и увеличению плотности перфузии. Новообразованные капилляры характеризуются высоким риском экссудации. Этот процесс ангиогенеза продолжается до тех пор, пока не будет прерван стимул пролиферации сосудов, что служит показанием для проведения антиангиогенной терапии. С другой стороны, одной из характеристик «молчащих» мембран, описанных L. Querques и соавт., яв-

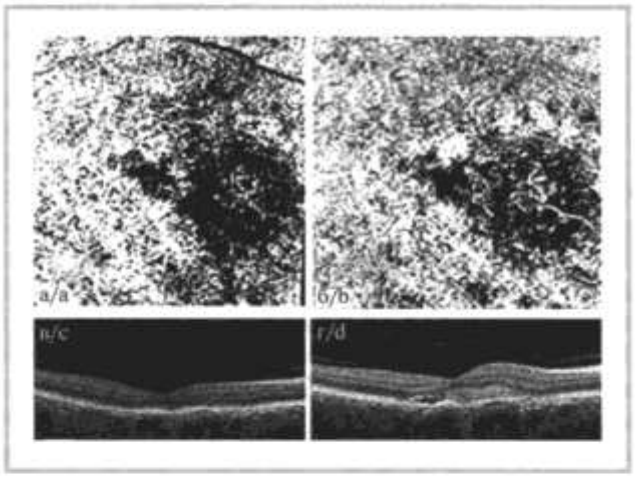

Рис. 6. **Результаты ОКТ (а) и ОКТ-А (в) пациента с неэкссудативной МНВ в начале наблюдения; ОКТ (б) и ОКТ-А (г) того же пациента через 11 мес (увеличение площади и плотности сосудов МНВ).**

Fig. 6. **OCT (a) and OCTA (c) scans of a patient with non-exudative MNV at the beginning of observation; OCT (b) and OCTA (d) scans of the same patients after 11 months (increased area and density of MNV vessels).**

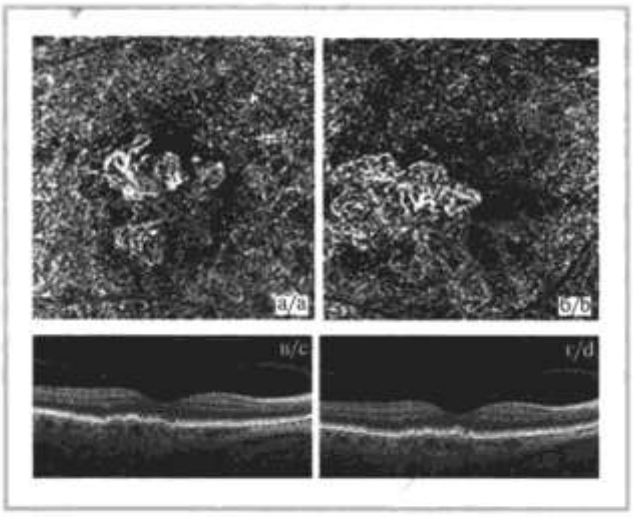

Рис. 7. **Результаты ОКТ (а) и ОКТ-А (в) пациента с неэкссудативной МНВ в начале наблюдения; ОКТ (б) и ОКТ-А (г) того же пациента с экссудативной МНВ через 4 мес.**

Fig. 7. **OCT (a) and OCTA (c) scans of a patient with non-exudative MNV at the beginning of observation; OCT (b) and OCTA (d) scans of the same patients after 4 months.**

ляется низкая плотность перфузии, которая может указывать на преобладание процесса артериогенеза, при котором неоваскулярное поражение в основном состоит из стволов и крупных ветвей артерий (не капилляров), поставляющих кислород и питательные вещества к РПЭ и наружной части сетчатки [11, 14]. Артериогенез характеризуется не прорастанием новых капилляров, а расширением ранее существовавших каналов вследствие активации, ремоделирования и пролиферации стенки новых сосудов [35]. Процесс артериогенеза приводит к развитию крупных сосудов с меньшим количеством капилляров и меньшей плотностью перфузии неоваскулярной сети. Артериогенез активируется не VEGF, как ангиогенез, а тромбоцитарным фактором роста (platelet-derived growth factor, PDGF) и рядом других цитокинов и, соответственно, является менее чувствительным к применяемой в настоящее время антиангиогенной терапии [36].

Основываясь на этих концепциях сосудистой патофизиологии, можно предположить, что неэкссудативные МНВ с кратковременным развитием экссудации обусловлены, главным образом, ангиогенезом и представляют собой преэкссудативную стадию развития МНВ 1-го типа.

Реальную роль неэкссудативной МНВ в развитии ВМД еще предстоит определить. Было показано наличие ранних неоваскулярных изменений на уровне хориокапиллярного слоя в 22% глаз с ранней ВМД и в 40% случаев промежуточной ВМД [37]. Эти признаки ранней неоваскуляризации, скорее всего, являются вторичными по отношению к потере хориокапилляров и могут быть предшественниками неоваскулярного заболевания. Гипоксия РПЭ и, как следствие, сниженный кровоток могут усиливать продукцию VEGF, генерируя стимул для развития неоваскуляризации. С другой стороны, V. Capuano и соавторы хорошо описали защитную роль МНВ в состоянии покоя в предотвращении развития и прогрессирования географической атрофии. Они предположили, что МНВ в состоянии покоя может снабжать кислородом наружные слои сетчатки и атрофированные хориокапилляры [38]. Низкая плотность перфузии, низкая скорость активации и низкая скорость роста связаны, скорее всего, с ведущей ролью артериогенеза в формировании «молчащих» мембран. Но, несмотря на биологическую активность, такая МНВ при увеличении размеров имеет более высокий риск экссудации по сравнению с пациентами, у которых отсутствуют неоваскулярные изменения. Необходимы строгий мониторинг и наблюдение с целью раннего начала антиангиогенной терапии, при этом следует избегать профилактического лечения при отсутствии признаков экссудации «молчащих» МНВ, чтобы сохранить их потенциальную защитную и питательную роль для наружных слоев сетчатки. Необходимо установить порог в 6 мес как период возможной краткосрочной активации МНВ и далее продолжить наблюдение, миновав период максимального риска экссудации.

Таким образом, спектр неэкссудативной неоваскуляризации характеризуется различными формами, и необходимо согласование определения признаков всех ее подтипов. Продолжение изучения возможных предикторов экссудации позволит персонализировать наблюдение и лечение пациентов. Разработка моделей структурных приборов ОКТ и ОКТ-А с более высоким разрешением и новых методов анализа изображений позволит нам лучше идентифицировать биомаркеры. Но на современном этапе при лечении пациентов с неоваскулярной ВМД необходим обязательный мониторинг здорового глаза с целью раннего выявления признаков МНВ и мониторинга ее состояния.

Авторы заявляют об отсутствии конфликта интересов.
The authors declare no conflicts of interest.

ЛИТЕРАТУРА/REFERENCES

1. Sarks JP, Sarks SH, Killingsworth MC. Evolution of soft drusen in age-related macular degeneration. *Eye* (Lond). 1994;8(Pt 3):269-283. https://doi.org/10.1038/eye.1994.57
2. Ohno-Matsui K, Wu PC, Yamashiro K, Vutipongsatorn K, et al. IMI Pathologic Myopia. *Invest Ophthalmol Vis Sci*. 2021;62(7):17. https://doi.org/10.1167/iovs.62.7.17
3. Dansingani KK, Balaratnasingam C, Naysan J, Freund KB. En face imaging of pachychoroid spectrum disorders with swept-source optical coherence tomography. *Retina*. 2016;36(3):499-516. https://doi.org/10.1097/IAE.0000000000000742
4. Ramakrishnan T, Chandra S, Sivaprasad S. Long-term follow-up of management of choroidal neovascularisation secondary to angioid streaks with intravitreal anti-vascular endothelial growth factor. *Eye* (Lond). 2021;35(3):853-857. https://doi.org/10.1038/s41433-020-0979-9
5. Marano F, Deutman AF, Leys A, Aandekerk AL. Hereditary retinal dystrophies and choroidal neovascularization. *Graefes Arch Clin Exp Ophthalmol*. 2000;238(9):760-764. https://doi.org/10.1007/s004170000186
6. Wong WL, Su X, Li X, et al. Global prevalence of age-related macular degeneration and disease burden projection for 2020 and 2040: a systematic review and meta-analysis. *Lancet Glob Health*. 2014;2(2):106-116. https://doi.org/10.1016/S2214-109X(13)70145-1
7. Ивахненко О.И., Нероев В.В., Зайцева О.В. Возрастная макулярная дегенерация и диабетическое поражение глаз. Социально-экономические аспекты заболеваемости. *Вестник офтальмологии*. 2021;137(1):123-129.
Ivakhnenko OI, Neroev VV, Zaytseva OV. Age-related macular degeneration and diabetic eye lesion. Socio-economic aspects. *The Russian Annals of Ophthalmology = Vestnik oftal'mologii*. 2021;137(1):123-129. (In Russ.). https://doi.org/10.17116/oftalma2021137011123
8. Будзинская М.В., Плюхова А.А., Афанасьева М.А., Горкавенко Ф.В. Новые критерии эффективности анти-VEGF-терапии при экссудативной форме возрастной макулярной дегенерации. *Вестник офтальмологии*. 2022;138(4):58-66.
Budzinskaya MV, Plyukhova AA, Afanasyeva MA, Gorkavenko FV. New criteria of effectiveness of anti-VEGF therapy in exudative age-related macular degeneration. *The Russian Annals of Ophthalmology = Vestnik oftal'mologii*. 2022;138(4):58-66. (In Russ.). https://doi.org/10.17116/oftalma202213804158

9. Hanutsaha P, Guyer DR, Yannuzzi LA, et al. Indocyanine-green videoangiography of drusen as a possible predictive indicator of exudative maculopathy. *Ophthalmology*. 1998;105(9):1632-1636. https://doi.org/10.1016/S0161-6420(98)99030-3
10. Amissah-Arthur KN, Panneerselvam S, Narendran N, Yang YC. Optical coherence tomography changes before the development of choroidal neovascularization in second eyes of patients with bilateral wet macular degeneration. *Eye* (Lond). 2012;26(3):394-399. https://doi.org/10.1038/eye.2011.335
11. Querques G, Srour M, Massamba N, et al. Functional characterization and multimodal imaging of treatment-naive «quiescent» choroidal neovascularization. *Invest Ophthalmol Vis Sci*. 2013;54(10):6886-6892. https://doi.org/10.1167/iovs.13-11665
12. Roisman L, Zhang Q, Wang RK, et al. Optical Coherence Tomography Angiography of Asymptomatic Neovascularization in Intermediate Age-Related Macular Degeneration. *Ophthalmology*. 2016;123(6):1309-1319. https://doi.org/10.1016/j.ophtha.2016.01.044
13. Spaide RF, Jaffe GJ, Sarraf D, et al. Consensus Nomenclature for Reporting Neovascular Age-Related Macular Degeneration Data: Consensus on Neovascular Age-Related Macular Degeneration Nomenclature Study Group. *Ophthalmology*. 2020;127(5):616-636. https://doi.org/10.1016/j.ophtha.2019.11.004
14. Querques L, Parravano M, Borrelli E, et al. Anatomical and functional changes in neovascular AMD in remission: comparison of fibrocellular and fibrovascular phenotypes. *Br J Ophthalmol*. 2020;104(1):47-52. https://doi.org/10.1136/bjophthalmol-2018-313685
15. Invernizzi A, Parrulli S, Monteduro D, et al. Outer Retinal Layer Thickening Predicts the Onset of Exudative Neovascular Age-Related Macular Degeneration. *Am J Ophthalmol*. 2021;231:19-27. https://doi.org/10.1016/j.ajo.2021.05.015
16. Agarwal A. Gass' Atlas of Macular Diseases, fifth ed. Elsevier Inc.; 2012;24-27.
17. Sarks SH. New vessel formation beneath the retinal pigment epithelium in senile eyes. *Br J Ophthalmol*. 1973;57(12):951-965. https://doi.org/10.1136/bjo.57.12.951
18. Schneider U, Gelisken F, Inhoffen W, Kreissig I. Indocyanine green angiographic findings in fellow eyes of patients with unilateral occult neovascular age-related macular degeneration. *Int Ophthalmol*. 1997;21(2):79-85. https://doi.org/10.1023/a:1005848806641
19. Narita C, Wu Z, Rosenfeld PJ, et al. Structural OCT Signs Suggestive of Subclinical Nonexudative Macular Neovascularization in Eyes with Large Drusen. *Ophthalmology*. 2020;127(5):637-647. https://doi.org/10.1016/j.ophtha.2019.11.007
20. Shi Y, Motulsky EH, Goldhardt R, et al. Predictive Value of the OCT Double-Layer Sign for Identifying Subclinical Neovascularization in Age-Related Macular Degeneration. *Ophthalmol Retina*. 2019;3(3):211-219. https://doi.org/10.1016/j.oret.2018.10.012
21. Chen L, Messinger JD, Sloan KR, et al. Nonexudative Macular Neovascularization Supporting Outer Retina in Age-Related Macular Degeneration: A Clinicopathologic Correlation. *Ophthalmology*. 2020;127(7):931-947. https://doi.org/10.1016/j.ophtha.2020.01.040
22. Sacconi R, Forte P, Tombolini B, et al. OCT Predictors of 3-Year Visual Outcome for Type 3 Macular Neovascularization. *Ophthalmol Retina*. 2022;6(7):586-594. https://doi.org/10.1016/j.oret.2022.02.01
23. Sato T, Kishi S, Watanabe G, Matsumoto H, Mukai R. Tomographic features of branching vascular networks in polypoidal choroidal vasculopathy. *Retina*. 2007;27(5):589-594. https://doi.org/10.1097/01.iae.0000249386.63482.05
24. Carnevali A, Sacconi R, Querques L, et al. Natural History of Treatment-Naïve Quiescent Choroidal Neovascularization in Age-Related Macular Degeneration Using OCT Angiography. *Ophthalmol Retina*. 2018;2(9):922-930. https://doi.org/10.1016/j.oret.2018.02.002
25. Or C, Heier JS, Boyer D, et al. Vascularized drusen: a cross-sectional study. *Int J Retina Vitreous*. 2019;5:36. https://doi.org/10.1186/s40942-019-0187-6
26. Querques G, Souied EH. Vascularized Drusen: Slowly Progressive Type 1 Neovascularization Mimicking Drusenoid Retinal Pigment Epithelium Elevation. *Retina*. 2015;35(12):2433-2439. https://doi.org/10.1097/IAE.0000000000000761
27. de Oliveira Dias JR, Zhang Q, Garcia JMB, et al. Natural History of Subclinical Neovascularization in Nonexudative Age-Related Macular Degeneration Using Swept-Source OCT Angiography. *Ophthalmology*. 2018; 125(2):255-266. https://doi.org/10.1016/j.ophtha.2017.08.030
28. Yanagi Y, Mohla A, Lee SY, et al. Incidence of Fellow Eye Involvement in Patients With Unilateral Exudative Age-Related Macular Degeneration. *JAMA Ophthalmol*. 2018;136(8):905-911. https://doi.org/10.1001/jamaophthalmol.2018.2154
29. Bailey ST, Thaware O, Wang J, et al. Detection of Nonexudative Choroidal Neovascularization and Progression to Exudative Choroidal Neovascularization Using OCT Angiography. *Ophthalmol Retina*. 2019;3(8):629-636. https://doi.org/10.1016/j.oret.2019.03.008
30. Roh M, Miller JW, Jeng-Miller KW, et al. Subthreshold Exudative Choroidal Neovascularization Associated With Age-Related Macular Degeneration Identified by Optical Coherence Tomography Angiography. *J Vitreoretin Dis*. 2020;4(5):377-385. https://doi.org/10.1177/2474126420916607
31. Yang J, Zhang Q, Motulsky EH, et al. Two-Year Risk of Exudation in Eyes with Nonexudative Age-Related Macular Degeneration and Subclinical Neovascularization Detected with Swept Source Optical Coherence Tomography Angiography. *Am J Ophthalmol*. 2019;208:1-11. https://doi.org/10.1016/j.ajo.2019.06.017
32. Shen M, Rosenfeld PJ, Gregori G, Wang RK. Predicting the Onset of Exudation in Treatment-Naïve Eyes with Nonexudative Age-Related Macular Degeneration. *Ophthalmol Retina*. 2022;6(1):1-3. https://doi.org/10.1016/j.oret.2021.10.006
33. Solecki L, Loganadane P, Gauthier AS, et al. Predictive factors for exudation of quiescent choroidal neovessels detected by OCT angiography in the fellow eyes of eyes treated for a neovascular age-related macular degeneration. *Eye* (Lond). 2021;35(2):644-650. https://doi.org/10.1038/s41433-020-0936-7
34. Spaide RF. Optical Coherence Tomography Angiography Signs of Vascular Abnormalization With Antiangiogenic Therapy for Choroidal Neovascularization. *Am J Ophthalmol*. 2015;160(1):6-16. https://doi.org/10.1016/j.ajo.2015.04.012
35. Kuehlewein L, Bansal M, Lenis TL, et al. Optical Coherence Tomography Angiography of Type 1 Neovascularization in Age-Related Macular Degeneration. *Am J Ophthalmol*. 2015;160(4):739-748.e2. https://doi.org/10.1016/j.ajo.2015.06.030
36. Wu S, Wu X, Zhu W, et al. Immunohistochemical study of the growth factors, aFGF, bFGF, PDGF-AB, VEGF-A and its receptor (Flk-1) during arteriogenesis. *Mol Cell Biochem*. 2010;343(1-2):223-229. https://doi.org/10.1007/s11010-010-0517-3
37. Seddon JM, McLeod DS, Bhutto IA, et al. Histopathological Insights Into Choroidal Vascular Loss in Clinically Documented Cases of Age-Related Macular Degeneration. *JAMA Ophthalmol*. 2016;134(11):1272-1280. https://doi.org/10.1001/jamaophthalmol.2016.3519
38. Capuano V, Miere A, Querques L, et al. Treatment-Naïve Quiescent Choroidal Neovascularization in Geographic Atrophy Secondary to Nonexudative Age-Related Macular Degeneration. *Am J Ophthalmol*. 2017;182:45-55. https://doi.org/10.1016/j.ajo.2017.07.009

Поступила 14.11.2022
Received 14.11.2022
Принята к печати 14.01.2023
Accepted 14.01.2023

Вестник офтальмологии
2023, Т. 139, №1, с. 147-150
https://doi.org/10.17116/oftalma2023139011147

Russian Annals of Ophthalmology =
Vestnik Oftal'mologii 2023, vol. 139, №1, pp. 147-150
https://doi.org/10.17116/oftalma2023139011147

Федор Орестович Евецкий. (К 170-летию со дня рождения)

© А.С. САРКИСОВ

ФГБНУ «Национальный Научно-исследовательский институт общественного здоровья им. Н.А. Семашко», Москва, Россия

РЕЗЮМЕ

В обзоре, составленном к 170-летию со дня рождения видного отечественного офтальмолога Федора Орестовича Евецкого, содержится обобщение единичных опубликованных фактов его биографии, сведений о клинической работе и научных исследованиях, а также впервые представлен ряд архивных материалов. Основное внимание уделено деятельности Ф.О. Евецкого в качестве сотрудника и преподавателя медицинского факультета Московского университета. Отмечены его попытки отстоять право женщин-врачей работать в качестве ординаторов в клиниках Московского университета. Особо выделено участие Ф.О. Евецкого в качестве основного инициатора создания Московского офтальмологического кружка. Выражено сожаление, что деятельность Ф.О. Евецкого в должности ординарного профессора кафедры и директора глазной клиники Юрьевского университета остается до сегодняшнего времени малоизвестной и неизученной.

Ключевые слова: *офтальмология, патологическая анатомия, Московский университет, глазная клиника, общество глазных врачей.*

ИНФОРМАЦИЯ ОБ АВТОРЕ:
Саркисов А.С. — e-mail: as.sar@mail.ru; https://orcid.org/0000-0002-0059-2558
Автор, ответственный за переписку: Саркисов Армен Суренович — e-mail: as.sar@mail.ru

КАК ЦИТИРОВАТЬ:
Саркисов А.С. Федор Орестович Евецкий. (К 170-летию со дня рождения). *Вестник офтальмологии.* 2023;139(1):147–150. https://doi.org/10.17116/oftalma2023139011147

Fedor Orestovich Evetsky. (To the 170th anniversary of his birth)

© A.S. SARKISOV

N.A. Semashko National Research Institute of Public Health, Moscow, Russia

ABSTRACT

This review was compiled for the 170th anniversary of the birth of Fedor Orestovich Evetsky — a prominent Russian ophthalmologist, and contains a summary of the published facts of his biography, clinical work and scientific research, as well as a number of archived materials made publicly available for the first time. The main attention is paid to the activity of F.O. Evetsky as an employee and teacher at the Medical Faculty of the Moscow University, the article also notes his efforts to defend the right of female doctors to work as residents in Moscow University clinics, and highlights his part as the main initiator of the creation of the Moscow Ophthalmological Club. To the regret of the scientific community, the activities of F.O. Evetsky as a residency professor of the academic department and the director of the eye clinic at the Yuriev University remain little known and unexplored.

Keywords: *ophthalmology, pathological anatomy, Moscow University, eye clinic, society of eye doctors.*

INFORMATION ABOUT THE AUTHOR:
Sarkisov A.S. — e-mail: as.sar@mail.ru; https://orcid.org/0000-0002-0059-2558
Corresponding author: Sarkisov A.S. — e-mail: as.sar@mail.ru

TO CITE THIS ARTICLE:
Sarkisov AS. Fedor Orestovich Evetsky. (To the 170th anniversary of his birth). *Russian Annals of Ophthalmology = Vestnik oftal'mologii.* 2023;139(1):147–150. (In Russ.). https://doi.org/10.17116/oftalma2023139011147

Исполнилось 170 лет со дня рождения незаслуженно забытого видного отечественного офтальмолога, инициатора создания Московского офтальмологического кружка профессора Федора Орестовича Евецкого (13.07.1851—20.04.1909). Настоящее краткое сообщение является, вероятно, единственной попыткой обобщить немногочисленные разрозненные и чрезвычайно скудно представленные в литературе сведения о его жизни и деятельности, дополнив их некоторыми архивными материалами.

Федор Орестович Евецкий родился в Варшаве в дворянской семье. В 1869 г. окончил с золотой медалью 1-ю мужскую гимназию в Харькове и поступил в петербургскую Военно-медицинскую академию, но на втором курсе покинул ее и направился в Европу, где учился на медицинских факультетах Цюрихского

и Гейдельбергского университетов. Особое внимание уделял изучению гистологии и патологической анатомии, работая в качестве ассистента у профессоров Г. Фрея [1, с. 617] и К. Эберта [2, с. 373]. В 1877 г., окончив Гейдельбергский университет, проходил специализацию по офтальмологии в Цюрихе у профессора Й. Горнера [3, с. 302; 4, с. 112—115; 5, с. 90—91; 6, с. 355; 7, с. 61].

В 1880 г. в Дерпте (с 1893 г. — Юрьев, ныне — Тарту, Эстония) выдержал «экзамены на степень русского доктора медицины» и в качестве вольнопрактикующего врача переехал в Москву [5, с. 91]. В 1882 г. был утвержден штатным врачом-консультантом лечебницы Красного Креста[1]. Одновременно под руководством профессора Г.И. Брауна [8, с. 75] несколько лет работал в Московской глазной больнице, углубленно изучая патологическую анатомию органа зрения и собирая материал для диссертации. Докторскую диссертацию успешно защитил в Дерпте в 1886 г. [6, с. 355; 9]

Наблюдая за профессиональным ростом и научными достижениями своего подопечного, профессор Г.И. Браун в апреле 1891 г. рекомендовал Ф.О. Евецкого на должность сотрудника новой, построенной на Девичьем поле, клиники глазных болезней Московского университета[2]. Ф.О. Евецкий был утвержден штатным ассистентом новой клиники[3]. К этому времени он «своими патолого-анатомическими работами создал себе известность в ученом мире» [6, с. 356].

В марте 1893 г. Ф.О. Евецкий был избран приват-доцентом клиники глазных болезней «для преподавания офтальмологии»[4], а в мае 1895 г. выдвинут на должность сверхштатного экстраординарного профессора. В представлении на имя министра народного просвещения выделено, что, «заслуживая поощрения и внимания», «Евецкий обнаружил достаточную научную подготовку и обширную практическую опытность. Независимо от сего он в совершенстве владеет специальными техническими методами и обладает в полной мере способностью, предполагаемую у каждого хорошего университетского преподавателя, — излагать предмет правильно, ясно и свободно»[5].

После состоявшегося утверждения в должности профессора Ф.О. Евецкий в осеннем семестре приступил к проведению практических занятий со студентами в амбулатории при клинике глазных болезней[6]. Таким образом, он, «оставаясь при клинике», «взял на себя заведование амбулаторией. Кроме курса патологической анатомии глаза вел курс поликлиники глазных болезней» [6, с. 356]. Это подтверждается годовыми индивидуальными планами «О предполагаемых курсах лекций и практических упражнений», которые преподаватели университета составляли перед началом учебного года. В плане на 1892/93 учебный год Ф.О. Евецкий планировал проведение занятий по патологической анатомии со студентами медицинского факультета (7—10-го семестров) и занятий по «оперативной офтальмологии» со студентами (9—10-го семестров)[7]. В плане на 1899/1900 учебный год Ф.О. Евецкий указывал на проведение занятий по патологической анатомии глаза со студентами 7-го и 9-го семестров и занятий по «поликлинике глазных болезней» и «операциях на амбулаторных больных» для студентов 9-го семестра[8].

Один из бывших учеников Ф.О. Евецкого, видный отечественный офтальмолог профессор С.С. Головин [10, с. 147], считал его «настоящим педагогом, любившим свое дело, не жалевшим времени и труда для учеников» [11, с. 328]. Описывая его как внешне сурового человека, А.А. Маклаков отмечал, что Ф.О. Евецкий был отзывчивым, безразличие претило ему, а доброта всегда была активной: «Зная убогость штатов глазной клиники, он очень заботился и хлопотал о том, чтобы ординаторы могли получить денежное пособие от университета» [6, с. 358].

О том, насколько заботливым и участливым по отношению к своим ученикам был Ф.О. Евецкий, свидетельствует тот факт, что он принимал непосредственное участие в подготовке и посмертном издании сборника научных работ первой женщины-ординатора глазной клиники Московского университета Е.Д. Кастальской [12]. Уместно напомнить, что Ф.О. Евецкий был одним из немногих профессоров медицинского факультета, которые отстаивали право женщин-врачей работать в качестве ординаторов в клиниках Московского университета[9].

Намеченную здесь пунктирную линию трудовой стези Ф.О. Евецкого следует дополнить тем, что в 1882 г. он был утвержден штатным врачом-консультантом лечебницы Красного Креста[10] [6, с. 355], а с декабря 1895 г. по сентябрь 1901 г. состоял на должности консультанта по глазным болезням при 1-й Московской городской больнице[11]. Известно также, что он принимал участие в издании журнала «Вестник офтальмологии», активно сотрудничал с рядом европейских медицинских изданий [13, с. 329—330].

[1]ГБУ «Центральный государственный архив города Москвы» (далее — ЦГАМ). Ф. 459. Оп. 2. Д. 4720. Л. 6, об.

[2]ЦГАМ. Ф. 418. Оп. 398. Д. 50. Л. 65.

[3]ЦГАМ. Ф. 418. Оп. 405. Д. 140. Л. 81, об.

[4]ЦГАМ. Ф. 418. Оп. 400. Д. 58. Л. 3.

[5]ЦГАМ. Ф. 459. Оп. 2. Д. 4720. Л. 6, об.

[6]ЦГАМ. Ф. 418. Оп. 402. Д. 193. Л. 117-117, об.

[7]ЦГАМ. Ф. 418. Оп. 400. Д. 90. Л. 23—23, об.

[8]ЦГАМ. Ф. 418. Оп. 406. Д. 67. Л. 59—59, об.

[9]ЦГАМ. Ф. 418. Оп. 404. Д. 129. Л. 3.

[10]ЦГАМ. Ф. 459. Оп. 2. Д. 4720. Л. 6, об.

[11]ЦГАМ. Ф. 1. Оп. 4. Д. 3. Л. 17—17, об.

Важной вехой в деятельности Ф.О. Евецкого стало создание в 1887 г. Московского офтальмологического кружка [14], который в октябре 1898 г. был зарегистрирован в качестве «Общества глазных врачей в Москве»[12]. Современники единодушно подтверждают, что основным инициатором создания Московского офтальмологического кружка и «Общества глазных врачей в Москве» был именно Ф.О. Евецкий, который взял на себя труд по составлению устава этой организации [14, с. 200; 15, с. 172]. 19 января 1899 г. состоялось последнее, сотое, заседание Московского офтальмологического кружка и первое заседание «Общества глазных врачей в Москве», на котором Ф.О. Евецкий выступил с обзорным докладом об истории развития офтальмологии в России [15, с. 172]. А.А. Маклаков отдавал должное целеустремленности и твердости Ф.О. Евецкого, упорно добивавшегося объединения разобщенных специалистов Москвы. Он говорил: «Отсутствие семьи офталмологов, даже отсутствие хороших отношений между ними, затруднило выполнение задачи Ф.О., и ему пришлось пустить в ход всю свою настойчивость, чтобы победить инертность одних и противодействие других» [6, с. 357].

Говоря о научных достижениях Ф.О. Евецкого, его сотрудник по Юрьевскому университету Ф.К. Вернке напоминал, что имя Ф.О. Евецкого «можно встретить во всех учебниках офталмологии» [13, с. 330]. Признавая высокий научный авторитет Ф.О. Евецкого, профессор С.С. Головин прежде всего отмечал его исследования в области эмбриологии, нормальной и патологической анатомии органа зрения и выражал убежденность, что история «признает его прямым наследником знаменитого первого русского анатома-офталмолога, проф. Иванова» [11, с. 328; 16, с. 222].

В октябре 1900 г. Ф.О. Евецкий был назначен ординарным профессором Юрьевского университета «по кафедре офталмологии с клиникою»[13]. С 1905 по 1908 г. являлся деканом медицинского факультета и был вынужден уйти с этого поста по состоянию здоровья [6, с. 356]. А.А. Маклаков, с сожалением отмечая, что деятельность Ф.О. Евецкого в качестве профессора и директора глазной клиники Юрьевского университета малоизвестна, был уверен в том, что в нем получили развитие лучшие качества ученого и преподавателя, которые ярко проявились в период его деятельности в Московском университете [6, с. 358].

Автор заявляет об отсутствии конфликта интересов.
The author declares no conflicts of interest.

ЛИТЕРАТУРА/REFERENCES

1. Frey, Heinrich. In: Biographisches Lexikon der hervorragenden Ärzte aller Zeiten und Völker. 2-te Aufl. Berlin—Wien; 1930;Bd 2:617.
2. Eberth, Karl J. In: Biographisches Lexikon der hervorragenden Ärtzte aller Zeiten und Völker. 2-te Aufl. Berlin—Wien; 1930;Bd 2:373.
3. Horner, Johann Friedrich. In: Biographisches Lexikon der hervorragenden Ärzte aller Zeiten und Völker. 2-te Aufl. Berlin—Wien; 1931;Bd 3:302.
4. Евецкий Федор Орестович. В кн.: Биографический словарь бывших питомцев Первой Харьковской гимназии за истекшее столетие с 1805 по 1905 год. Харьков: Русская типо-лит.; 1905;112-115.
Evetskij Fedor Orestovich. In: *Biograficheskij slovar' byvshih pitomtsev Pervoj Har'kovskoj gimnazii za istekshee stoletie s 1805 po 1905 god*. Har'kov: Russkaya tipo-lit.; 1905;112-115. (In Russ.).
5. Евецкий Федор Орестович. В кн.: Биографический словарь профессоров и преподавателей Императорского Юрьевского, бывшего Дерптского, университета за сто лет его существования (1802—1902). Под ред. Левицкого Г.В. Юрьев: Типография К. Маттисена; 1903;2:91-93.
Evetskij Fedor Orestovich. In: *Biograficheskij slovar' professorov i prepodavatelei Imperatorskogo Yur'evskogo, byvshego Derptskogo, universiteta za sto let ego sushchestvovaniya (1802—1902)*. Ed. G.V. Levitskiy. Yur'ev: Tipografiya K. Mattisena; 1903;2:91-93. (In Russ.).
6. Маклаков А.А. Профессор Ф.О. Евецкий: Некролог. *Вестник офтальмологии*. 1909;26(5):355-359.
Maklakov AA. Professor F.O. Evetskij: Nekrolog. *Vestnik oftalmologii*. 1909; 26(5):355-359. (In Russ.).
7. Магильницкий С.Г. Очерк истории офтальмологии. В кн.: Многотомное руководство по глазным болезням. М.: Медгиз; 1962;1(1):13-129.
Magil'nitskiy SG. Essay on the history of ophthalmology. In: *Mnogotomnoe rukovodstvo po glaznym boleznyam*. M.: Medgiz; 1962;1(1):13-129. (In Russ.).
8. Браун Густав Иванович. В кн.: Деятели медицинской науки и здравоохранения — сотрудники и питомцы Московской медицинской академии им. И.М. Сеченова: Биографический словарь. 1758—2008 гг. Под ред. Пальцева М.А., Сточика А.М., Затравкина С.Н. 1-е изд. М.: Шико; 2008;75.
Braun Gustav Ivanovich. In: *Deyateli meditsinskoi nauki i zdravookhraneniya — sotrudniki i pitomtsy Moskovskoj meditsinskoj akademii im. I.M. Sechenova: Biograficheskij slovar'. 1758—2008 gg*. Eds Pal'tsev M.A., Stochik A.M., Zatravkin S.N. 1st ed. M.: Shiko; 2008;75. (In Russ.).
9. Ewetzky Theodor. In: Beitrag Kenntniss der Colobomcysten. Inaugural-dissertation zur Erlangung des Grades eines Doctors der Medicin. M.: Buchdruckerei v. E. Liessner & J. Romahn; 1886;44.
10. Головин Сергей Селиванович. В кн.: Деятели медицинской науки и здравоохранения — сотрудники и питомцы Московской медицинской академии им. И.М. Сеченова: Биографический словарь. 1758—2008 гг. Под ред. Пальцева М.А., Сточика А.М., Затравкина С.Н. 1-е изд. М.: Шико; 2008;147-148.
Golovin Sergei Selivanovich. In: *Deyateli meditsinskoi nauki i zdravookhraneniya — sotrudniki i pitomtsy Moskovskoj meditsinskoj akademii im. I.M. Sechenova: Biograficheskij slovar'. 1758—2008 gg*. Eds Pal'tsev M.A., Stochik A.M., Zatravkin S.N. 1st ed. M.: Shiko; 2008;147-148. (In Russ.).
11. Головин С.С. Памяти Ф.О. Евецкого. *Вестник офтальмологии*. 1910; 27(4):328.
Golovin SS. In memory of F.O. Evetsky. *Vestnik oftalmologii*. 1910;27(4):328. (In Russ.).
12. Кастальская Е.Д. Сборник работ Е.Д. Кастальской, д-ра мед. Бернского университета: Посмертное издание. М.: Поставщик Двора Его Величества Т-во Скоропечатни А.А. Левенсон; 1900.
Kastal'skaya ED. *Sbornik rabot E.D. Kastal'skoi, d-ra med. Bernskogo universiteta: Posmertnoe izdanie*. M.: Postavshchik Dvora Ego Velichestva T-vo Skoropechatni A.A. Levenson; 1900. (In Russ.).
13. Вернке Ф.К. Профессор Ф.О. Евецкий: Некролог. *Вестник офтальмологии*. 1910;27(4):329-331.
Vernke FK. Professor F.O. Ewetzkij: Nekrolog. *Vestnik oftalmologii*. 1910; 27(4):329-331. (In Russ.).
14. Адельгейм К.Л. «Московский Офталмологический кружок». *Вестник офтальмологии*. 1889;6(2):200-202.
Adel'gejm KL. «Moscovskij Oftalmologicheskij kruzhok». *Vestnik oftalmologii*. 1889;6(2):200-202. (In Russ.).

ЦГАМ. Ф. 459. Оп. 2. Д. 5853. Л. 12—21а.

ЦГАМ. Ф. 418. Оп. 407. Д. 167. Л. 124, об.

15. Снегирев К.В. Из Общества глазных врачей в Москве. *Врач*. 1899; (6):172.
Snegirev KV. From the Society of Eye Doctors in Moscow. *Vrach*. 1899;(6): 172. (In Russ.).

16. Иванов Александр Владимирович. В кн.: Деятели медицинской науки и здравоохранения — сотрудники и питомцы Московской медицинской академии им. И.М. Сеченова: Биографический словарь. 1758—2008 гг. Под ред. Пальцева М.А., Сточика А.М., Затравкина С.Н. 1-е изд. М.: Шико; 2008;222.
Ivanov Aleksanr Vladimirovich. In: *Deyateli meditsinskoi nauki i zdravookhraneniya — sotrudniki i pitomtsy Moskovskoj meditsinskoj akademii im. I.M. Sechenova: Biograficheskij slovar'. 1758—2008 gg*. Eds Pal'tsev M.A., Stochik A.M., Zatravkin S.N. 1st ed. M.: Shiko; 2008;222. (In Russ.).

Поступила 18.01.2021
Received 18.01.2021
Принята к печати 25.02.2022
Accepted 25.02.2022

Вестник офтальмологии
2023, Т. 139, №1, с. 151
https://doi.org/10.17116/oftalma2023139011151

Russian Annals of Ophthalmology =
Vestnik Oftal'mologii 2023, vol. 139, №1, pp. 151
https://doi.org/10.17116/oftalma2023139011151

Памяти профессора Юрия Федоровича Майчука

In memory of professor Yury Fedorovich Maychuk

3 января 2023 г. умер Майчук Юрий Федорович — известный в России и за рубежом ученый, профессор, доктор медицинских наук, заслуженный врач Российской Федерации, заслуженный деятель науки Российской Федерации.

Ю.Ф. Майчук родился 27 января 1929 г. в Иркутске в семье партийного работника. Окончил школу с золотой медалью и поступил в Львовский медицинский институт.

С отличием окончив медицинский институт в 1951 г., он продолжил обучение в клинической ординатуре на кафедре глазных болезней того же института. В 1955 г. защитил кандидатскую диссертацию и приказом МЗ РСФСР был назначен заведующим клиническим отделением Чувашского трахоматозного института (в 1956 г. — филиал Московского НИИ глазных болезней им. Гельмгольца).

Он с энтузиазмом включился в выполнение государственной программы по ликвидации трахомы в республике, совмещая лечебную работу в институте с большой организационной работой в сельских районах республики. Участие в программе ликвидации трахомы на многие годы определило последующую врачебную, научную и организационную работу Ю.Ф. Майчука. Он выезжал по заданию Министерства здравоохранения в качестве руководителя бригад по оказанию организационной помощи по борьбе с трахомой и другими инфекциями в республиках Средней Азии.

Многие годы Ю.Ф. Майчук работал во Всемирной организации здравоохранения (ВОЗ): вначале руководил поисковой программой ВОЗ в борьбе с глазными инфекциями в Судане (1961—1965), затем был руководителем регионального отдела ВОЗ по борьбе с глазными инфекциями (трахома, конъюнктивиты, речная слепота) в странах Северной Африки и Ближнего Востока (1971—1976). В дальнейшем в качестве старшего советника продолжил работу в отделе профилактики слепоты в Секретариате ВОЗ в Женеве (1981—1983).

В период первой эпидемии геморрагического конъюнктивита в странах Африки и Ближнего Востока и вспышки этого заболевания в Москве (1971—1974) Ю.Ф. Майчук активно участвовал в исследовании новой болезни и организации массового лечения таких пациентов.

В 1980 г. Ю.Ф. Майчук был назначен руководителем Сотрудничающего центра ВОЗ по профилактике слепоты на базе Московского НИИ глазных болезней им. Гельмгольца. Богатый опыт по борьбе с трахомой был обобщен в монографии Treatment of Trachoma and Paratrachoma, изданной в Париже (1993), за которую Ю.Ф. Майчук был награжден «Международной золотой медалью по трахоме».

С 1965 по 2012 г. Ю.Ф. Майчук — руководитель отдела инфекционных и аллергических заболеваний глаз Московского НИИ глазных болезней им. Гельмгольца. Им был открыт первый в нашей стране глазной аллергологический кабинет, он активно разрабатывал новые лекарственные средства, новые лекарственные формы для лечения инфекционных и аллергических заболеваний глаз.

Ю.Ф. Майчук — соавтор более 40 патентов и свидетельств на изобретения и 8 зарубежных патентов на новые лекарственные препараты и способы лечения, он принимал участие в подготовке нормативно-технических материалов для Минздрава на 43 препарата, в доклинических и пострегистрационных исследованиях по программе Фармкомитета.

Ю.Ф. Майчук — автор более 700 научных публикаций, из них 130 — в зарубежной печати; автор 8 монографий; участвовал в подготовке 14 руководств и более 60 методических рекомендаций. Под руководством Ю.Ф. Майчука выполнено 38 кандидатских диссертаций.

По инициативе Сотрудничающего центра ВОЗ, руководимого Ю.Ф. Майчуком, создан Российский национальный комитет по профилактике слепоты, который проводил большую организационную и методическую работу.

В 2012 г., признавая большой вклад в отечественную и мировую офтальмологию, президиум правления Общества офтальмологов России (ООР) наградил профессора Ю.Ф. Майчука медалью ООР «За выдающиеся заслуги в офтальмологии».

Завершая свою трудовую деятельность и уходя на заслуженный отдых, Юрий Федорович Майчук интеллигентно попрощался со своими коллегами; сегодня коллеги прощаются с ним, сохраняя о нем память как об ученом, клиницисте, исследователе, педагоге, человеке.

Редколлегия журнала
«Вестник офтальмологии»

ИЗДАТЕЛЬСТВО МЕДИА СФЕРА

ПОДПИСНАЯ КАМПАНИЯ НА 2023 год

Годовая подписка на 2023 год:

- 3240 руб. печатная + online
- 2580 руб. только online

Подписка на полугодие:

- 1620 руб. печатная + online
- 1290 руб. только online

Периодичность 6 раз в год

ПОДПИСКА В ЛЮБОМ ОТДЕЛЕНИИ СВЯЗИ ИЛИ ЧЕРЕЗ ПОДПИСНЫЕ АГЕНТСТВА

- «Подписные издания» (каталог ФГУП «Почты России»), podpiska.pochta.ru, индекс ПМ005
- Агентство «Книга-Сервис», akc.ru, индекс 38809
- ООО «Урал-Пресс», ural-press.ru
- ООО «Прессинформ Сервис», presskiosk.ru
- ООО «Руспресса», (495) 369-11-22

АРХИВ НОМЕРОВ, А ТАКЖЕ ПОДПИСКА НА ДРУГИЕ ЖУРНАЛЫ ИЗДАТЕЛЬСТВА: WWW. MEDIASPHERA.RU

ДЛЯ ОФОРМЛЕНИЯ РЕДАКЦИОННОЙ ПОДПИСКИ ДЛЯ ФИЗИЧЕСКОГО ЛИЦА:

Откройте онлайн-приложение вашего банка на своем смартфоне → Выберите опцию «оплата по qr-коду» → Наведите камеру телефона на qr-код, расположенный **ниже** → В открывшейся форме заполните необходимые реквизиты* → Завершите оплату и направьте чек по адресу ZAKAZ@MEDIASPHERA.RU

*у каждого банка свои требования, где-то требуется указать только сумму, а где-то необходимо заполнить ФИО, сумму и назначение платежа «подписка на журнал Вестник офтальмологии»

ООО "ИЗДАТЕЛЬСТВО МЕДИА СФЕРА"
ИНН/КПП 7713757540/771301001
ОГРН/ОКПО 1127747150310/40081528
Расчетный счет 40702810738050101846
в ПАО СБЕРБАНК, **БИК** 044525225
Корр. счет: 30101810400000000225
Юр. адрес: 127434, г. Москва, Дмитровское ш., д. 25, к. 1, эт. 1, помещ. XXIII, комн. 10, оф. 4

По вопросам подписки:
(495) 482-43-29, 8 800 101 59 87 (бесплатная линия) zakaz@mediasphera.ru

Оформление подписки для юридических лиц выполняется на основании заявки и своевременной оплаты выставленного счета
Заявку необходимо направить на адрес : podpiska@mediasphera.ru

ВОЗРАСТНАЯ МАКУЛЯРНАЯ ДЕГЕНЕРАЦИЯ (ВМД) является основной причиной потери центральнго зрения и инвалидности по зрению у пациентов старшего возраста в развитых странах. «Влажная» (неоваскулярная) форма ВМД характеризуется повышенным риском быстрой и необратимой потери зрения. При отсутствии лечения, через 3 года более 3/4 пациентов снВМД могут быть признаны слепыми[1,2].

Современные алгоритмы лечения «влажной» формы возрастной макулярной дегенерации подразумевают интравитреальное введение ингибиторов ангиогенеза[1]. Регулярное проведение инъекций анти-VEGF препарата – одно из важнейших условий достижения улучшения и поддержания ОЗ у пациентов с нВМД[3].

Ввиду хронического характера заболевания и необходимости длительного лечения, актуальным вопросом терапии пациентов с нВМД остаётся подбор оптимального режима дозирования, который позволил бы снизить количество необходимых инъекций без потери терапевтического эффекта[1]. Применение режима T&E может позволить сохранить достигнутое улучшение зрения при увеличении интервалов между инъекциями[4].

Преимущества применения препарата с большей продолжительностью действия могут включать менее частые инъекции, меньшее количество посещений врача, более низкую общую стоимость лечения и потенциал для улучшения приверженности к терапии[5].

ДИАБЕТИЧЕСКАЯ РЕТИНОПАТИЯ (ДР) является ведущей причиной инвалидности по зрению среди взрослых людей молодого и трудоспособного возраста в развитых странах[6]. Наиболее распространённой причиной снижения зрения у этих больных является **ДМО**[7]. Потеря зрения приводит к снижению независимости, социальной изоляции, ограничивает выполнение ежедневных задач[8].

Современное понимание патогенеза ДМО и обширный мировой опыт его лечения привели к тому, что инравитреальные инъекции анти-VEGF препаратов стали терапией первой линии для лечения этого состояния, отодвинув на второй план лазеркоагуляцию сетчатки, терапию стероидами и витреоретинальную хирургию[6].

Анти-VEGF терапию следует начинать независимо от компенсации сахарного диабета и тяжести фоновой ДР, тщательно выполняя загрузочную фазу лечения[9,10].

Список литературы:

1. Астахов Ю.С., Нечипоренко П.А. Режимы назначения ингибиторов ангиогенеза при лечении пациентов с неоваскулярной возрастной макулярной дегенерацией , Офтальмологические ведомости. – 2019. – Т. 12. – № 2. – С. 47-56. https://doi.org/10.17816/OV12247-56.
2. Wong et al. Ophthalmology. 2008;115(1):116-26.
3. Framme C et al. Ophthalmology Retina 2018;2:539-549.
4. Ohji M et al. Adv Ther 2020 https://doi.org/10.1007/s12325-020-01236-x.
5. Stewart MW, Rosenfeld PJ. Br J Ophthalmol. 2008;92(5):667-668.
6. Астахов Ю.С., Нечипоренко П.А. Офтальмологические ведомости. – 2017. – Т. 10. – № 2. – С. 94-109.
7. Фурсова АЖ и соавт. Антиангиогенная терапия диабетического макулярного отека. От теории к клинической практике. Вестник офтальмологии 2, 2018. https://doi.org/10.17116/oftalma2018134212-22.
8. Davidson, J.A., Ciulla, T.A., McGill, J.B. et al. Endocr (2007) 32: 107.
9. Singh R et al. Ophthalmic Surg Lasers Imaging Retina. 2019;50:167-173.
10. Шадричев Ф.Е., Григорьева Н.Н., Рождественская Е.С. Антиангиогенная терапия при диабетическом макулярном отёке // Офтальмологические ведомости. – 2018. – Т. 11. – № 4. – С. 53-68. doi: 10.17816/OV11453-6.

АО «БАЙЕР», 107113, Россия, Москва,
Ул. 3-я Рыбинская д.18, стр.2
Тел.: +7 (495) 234 20 00

PP-EYL-RU-0288-1

нВМД – неоваскулярная форма возрастной макулярной дегенерации;
ДМО – диабетический макулярный отек; VEGF – фактор роста эндотелия сосудов;
ЛК – лазеркоагуляция сетчатки; ДР – диабетическая ретинопатия; T&E – treat and extend, лечить и увеличивать интервалю.
Материал для специалистов здравоохранения.