ISSN 0042-465X (Print)
ISSN 2309-1282 (Online)

ВЕСТНИК ОФТАЛЬМОЛОГИИ

Том 139 • №6 • 2023
Издается с 1884 г.

ОРИГИНАЛЬНЫЕ СТАТЬИ

МЕДИА СФЕРА

СК

ISSN 0042-465X (Print)
ISSN 2309-1282 (Online)

ФЕДЕРАЛЬНОЕ ГОСУДАРСТВЕННОЕ БЮДЖЕТНОЕ НАУЧНОЕ УЧРЕЖДЕНИЕ «НАУЧНО-ИССЛЕДОВАТЕЛЬСКИЙ ИНСТИТУТ ГЛАЗНЫХ БОЛЕЗНЕЙ ИМЕНИ М.М. КРАСНОВА»

ВЕСТНИК ОФТАЛЬМОЛОГИИ

НОЯБРЬ—ДЕКАБРЬ

6'2023

Том 139

Двухмесячный научно-практический журнал

Издается с 1884 г.

(Russian Annals of Ophthalmology)

«Вестник офтальмологии» — научно-практический рецензируемый медицинский журнал. Выходит 6 раз в год. Издается с 1884 г.

«Vestnik oftalmologii» (Russian Annals of Ophthalmology) is a bimonthly peer-reviewed medical journal published by **MEDIA SPHERA Publishing Group. Founded in 1884.**

Журнал представлен в следующих международных базах данных и информационно-справочных изданиях: **РИНЦ (Российский индекс научного цитирования), Web of Science (Russian Science Citation Index — RSCI), Scopus, PubMed/Medline, Index Medicus, Current Work in the History of Medicine, Chemical Abstracts, Helminthological Abstracts, Dokumentation Arbeitsmedizin, International Aerospace Abstracts, EBSCOhost, Ulrich's Periodicals Directory, Google Scholar.**

Издательство «Медиа Сфера»:
127238, Москва,
Дмитровское ш., д. 46, корп. 2, этаж 4
Тел.: +7 (495) 482-4329
Факс: +7 (495) 482-4312
e-mail: info@mediasphera.ru
www.mediasphera.ru
Отдел рекламы: +7 (495) 482-06-04
e-mail: reklama@mediasphera.ru
Отдел подписки: +7 (495) 482-53-36
e-mail: zakaz@mediasphera.ru

Адрес для корреспонденции:
127238, Москва, а/я 54, «Медиа Сфера»

Адрес редакции:
119021, Москва, ул. Россолимо,
д. 11/АБ, ФГБНУ «НИИГБ им. М.М. Краснова»
Тел.: +7 (499) 110-45-45 (доб.21-48)
e-mail: vestnik.oftalmologii@gmail.com
Зав. редакцией Н.П. Соловьева

Оригинал-макет изготовлен издательством «Медиа Сфера».
Компьютерный набор и верстка:
О.В. Ненашева, Е.Л. Коган

Подписной индекс по каталогу «Почты России» ПМ005

Подписано в печать 28.12.2023
Формат 60×90 1/8. Тираж 3000 экз.
Усл. печ. л. 24. Заказ 23-Z-1757
Отпечатано в ООО «МЕДИАКОЛОР»

Решением Высшей аттестационной комиссии (ВАК) Министерства образования и науки РФ журнал «Вестник офтальмологии» включен в Перечень ведущих рецензируемых научных журналов и изданий, выпускаемых в Российской Федерации, в которых рекомендована публикация основных результатов диссертационных исследований на соискание ученых степеней доктора и кандидата наук.

Уважаемые авторы!

Редколлегия журнала оставляет за собой право изменять название статьи, руководствуясь задачами, поставленными авторами в тексте.

ISSN 0042-465X (Print)
ISSN 2309-1282 (Online)

FEDERAL STATE BUDGETARY INSTITUTION OF SCIENCE «KRASNOV RESEARCH INSTITUTE OF EYE DISEASES»

NOVEMBER—DECEMBER 6'2023

Russian Annals of Ophthalmology

Vol. 139

Bi-monthly fundamental and practical journal

Founded in 1884

"Vestnik oftalmologii" (Russian Annals of Ophthalmology) is a bimonthly peer-reviewed medical journal published by **MEDIA SPHERA Publishing Group. Founded in 1884.**

Journal is indexed in: **Web of Science (Russian Science Citation Index — RSCI), Scopus, PubMed/Medline, Index Medicus, Current Work in the History of Medicine, Chemical Abstracts, Helminthological Abstracts, Dokumentation Arbeitsmedizin, International Aerospace Abstracts, EBSCOhost, Ulrich's Periodicals Directory, Google Scholar.**

«MEDIA SPHERA» Publishing Group:
Dmitrovskoe sh. 46-2, floor 4, Moscow, 127238 Russia
Tel. +7 (495) 482-43-29
Fax: +7 (495) 482-43-12
E-mail: info@mediasphera.ru
www.mediasphera.ru

Correspondence address:
"Media Sphera"
Moscow, P.O. Box 54, 127238, Russia

Advertising department: +7 (495) 482-06-04
E-mail: reklama@mediasphera.ru
Subscription department: +7 (495) 482-53-36
E-mail: zakaz@mediasphera.ru

Address of the editorial office:
119021, Russia, Moscow, 11/AB Rossolimo St.
FSBIS "Krasnov Research Institute of Eye Diseases"
Tel.: +7 (499) 110-45-45 (ex. 21-48)
e-mail: vestnik.oftalmologii@gmail.com
Managing editor: N.P. Solov'eva

Art and Layout: «MEDIA SPHERA» Publishing Group

As decreed by the State Commission for Academic Degrees and Titles of the Ministry of Education and Science of the Russian Federation, the Russian Annals of Ophthalmology has been included into the List of leading peer-reviewed journals issued in Russia and recommended for publishing the principal data of thesis papers by academic degree applicants.

HISTORY OF OPHTHALMOLOGY

Вестник офтальмологии
2023, Т. 139, №6, с. 7-12
https://doi.org/10.17116/oftalma20231390617

Russian Annals of Ophthalmology =
Vestnik Oftal'mologii 2023, vol. 139, №6, pp. 7-12
https://doi.org/10.17116/oftalma20231390617

Аллостатическая нагрузка у пациентов с диабетической ретинопатией

© И.В. ЛЕВ[1], Н.М. АГАРКОВ[2, 3]

[1]Тамбовский филиал ФГАУ НМИЦ «Межотраслевой научно-технический комплекс «Микрохирургия глаза» им. акад. С.Н. Федорова», Тамбов, Россия;
[2]ФГБОУ ВО «Юго-Западный государственный университет», Курск, Россия;
[3]ФГАОУ ВО «Белгородский государственный национальный исследовательский университет», Белгород, Россия

РЕЗЮМЕ

Среди причин прогрессирования снижения и утраты остроты зрения особое место занимает диабетическая ретинопатия (ДР), существенно ухудшающая качество жизни и возрастную жизнеспособность, интегральным показателем которой считается аллостатическая нагрузка. Однако аллостатическая нагрузка у пациентов, страдающих ДР, равно как и при других офтальмологических заболеваниях, практически не изучена, и остаются неизвестными биомаркеры, характеризующие аллостатическую нагрузку пациентов с ДР.

Цель исследования. Изучение аллостатической нагрузки у пациентов с ДР и выделение биомаркеров, в наибольшей степени детерминирующих ее.

Материал и методы. Изучение аллостатической нагрузки проведено у 78 пациентов пожилого возраста с ДР с сахарным диабетом (СД) 2-го типа и у 62 пациентов с СД 2-го типа без ДР. Аллостатическая нагрузка анализировалась по показателям систолического и диастолического артериального давления, индекса массы тела, уровней гликированного гемоглобина, общего холестерина, триглицеридов, альбуминов, С-реактивного белка, гомоцистеина в крови и скорости клубочковой фильтрации.

Результаты. Установлено наиболее выраженное и статистически значимое превышение у пациентов с ДР по сравнению с пациентами с СД без ДР содержания в крови гликированного гемоглобина (10,2% против 7,4%) и гомоцистеина (15,5 мкмоль/л против 7,9 мкмоль/л соответственно). Величина аллостатического индекса была существенно выше у пациентов с ДР, составляя 4,6±0,4 балла, против 2,9±0,3 балла у пациентов с СД без рассматриваемой офтальмопатологии ($p<0,001$). Факторный анализ позволил выделить биомаркеры аллостатической нагрузки у пациентов с ДР — гликированный гемоглобин, гомоцистеин, триглицериды и альбумины.

Заключение. Указанные биомаркеры предлагается использовать при оценке возрастной жизнеспособности и эффективности реабилитационных мероприятий, проводимых среди пациентов с ДР.

Ключевые слова: *диабетическая ретинопатия, пожилые, аллостатическая нагрузка, возрастная жизнеспособность, биомаркеры*

ИНФОРМАЦИЯ ОБ АВТОРАХ:
Лев И.В. — https://orcid.org/0000-0003-3436-4059
Агарков Н.М. — https://orcid.org/0000-0002-4821-3692
Автор, ответственный за переписку: Агарков Николай Михайлович — e-mail: vitalaxen@mail.ru

КАК ЦИТИРОВАТЬ:
Лев И.В., Агарков Н.М. Аллостатическая нагрузка у пациентов с диабетической ретинопатией. *Вестник офтальмологии.* 2023;139(6):7–12. https://doi.org/10.17116/oftalma20231390617

Allostatic load in patients with diabetic retinopathy

© I.V. LEV[1], N.M. AGARKOV[2, 3]

[1]Tambov branch of the S.N. Fedorov National Medical Research Center "MNTK "Eye Microsurgery", Tambov, Russia;
[2]South-Western State University, Kursk, Russia;
[3]Belgorod State National Research University, Belgorod, Russia

ABSTRACT

Diabetic retinopathy (DR) occupies a special place among the causes of progressive decline and loss of visual acuity, it significantly impairs the quality of life and viability of elderly patients, and allostatic load is considered its integral indicator. However, the allostatic load in patients suffering from diabetic retinopathy, as well as in other ophthalmological diseases, has not been extensively studied, so biomarkers characterizing the allostatic load of patients with diabetic retinopathy remain unknown.

Purpose. This study investigates the allostatic load in patients with diabetic retinopathy and attempts to identify the biomarkers that determine it to the fullest extent.

Material and methods. Allostatic load was studied in 78 elderly patients with diabetic retinopathy and type 2 diabetes mellitus, and in 62 patients with type 2 diabetes mellitus without diabetic retinopathy. Allostatic load was evaluated by analyzing systolic

and diastolic blood pressure, body mass index, glycated hemoglobin, total cholesterol, triglycerides, albumins, C-reactive protein, homocysteine in the blood and glomerular filtration rate.

Results. It was found that in patients with diabetic retinopathy the most pronounced and statistically significant excess was in the content of glycated hemoglobin in the blood up to 10.2% versus 7.4%, and homocysteine up to 15.5 mmol/L versus 7.9 mmol/L compared to patients with diabetes mellitus without diabetic retinopathy, respectively. The value of the allostatic index was significantly higher in patients with diabetic retinopathy, amounting to 4.6±0.4 points, versus 2.9±0.3 points in patients with diabetes mellitus without the studied ophthalmic pathology ($p<0.001$). Factor analysis made it possible to identify biomarkers of allostatic load in patients with diabetic retinopathy — glycated hemoglobin, homocysteine, triglycerides and albumins.

Conclusion. The identified biomarkers can be used for assessing the viability and the effectiveness of rehabilitation measures carried out in patients with diabetic retinopathy.

Keywords: *diabetic retinopathy, elderly, allostatic load, age-related viability, biomarkers.*

INFORMATION ABOUT THE AUTHORS:
Lev I.V. — https://orcid.org/0000-0003-3436-4059
Agarkov N.M. — https://orcid.org/0000-0002-4821-3692
Corresponding author: Agarkov N.M. — e-mail: vitalaxen@mail.ru

TO CITE THIS ARTICLE:
Lev IV, Agarkov NM. Allostatic load in patients with diabetic retinopathy. *Russian Annals of Ophthalmology = Vestnik oftal'mologii.* 2023;139(6):7–12. (In Russ.). https://doi.org/10.17116/oftalma20231390617

Диабетическая ретинопатия (ДР) представляет собой распространенное микрососудистое осложнение сахарного диабета (СД), характеризующееся прогрессированием, бессимптомной непролиферативной стадией и симптоматической пролиферативной стадией [1]; ДР регистрируется более чем у трети пациентов с СД [2]. Пролиферативная стадия ДР вместе с диабетическим макулярным отеком, который может развиться на любой стадии ДР, выступают основными причинами потери зрения [3].

По оценке экспертов Комиссии по глобальному здоровью глаз, в 2020 г. в мире 4,4 млн человек имели различные нарушения остроты зрения вследствие ДР [4]. На тот момент около 160 млн человек страдали той или иной формой ДР, из них 47 млн имели угрожающую зрению ДР. В ближайшие годы увеличение заболеваемости ДР продолжится, и прогнозируется, что к 2045 г. число больных с названной офтальмопатологией повысится до 242 млн, а с ДР, угрожающей зрению, — до 71 млн [4], что обусловлено увеличением заболеваемости СД как в мире, так и в России [5, 6].

ДР оказывает негативное влияние на качество жизни, ускоряет процессы старения и ухудшает возрастную жизнеспособность пациентов, одним из объективных критериев которой, по мнению D.D. Zheng и соавт. [7], является аллостатическая нагрузка, отражающая совокупно физиологический износ или истощение физиологического (функционального) резерва в ответ на стресс в течение жизни [8—10]. Это связано с тем, что люди с нарушением зрения могут испытывать повышенный жизненный стресс, а это, в свою очередь, приводит к повышению аллостатической нагрузки [7]. Однако неизвестным остается влияние аллостатической нагрузки на нарушение остроты зрения у пациентов с ДР. Среди пациентов пожилого возраста, страдающих ДР, практически не изучались показатели аллостатической нагрузки и не выделены биомаркеры, участвующие в ее повышении и снижении возрастной жизнеспособности, несмотря на то что аллостатическая нагрузка представляет собой кумулятивный, интегральный процесс старения организма [11, 12].

Цель исследования — изучение аллостатической нагрузки у пациентов с ДР и выделение биомаркеров, в наибольшей степени детерминирующих ее.

Материал и методы

Аллостатическая нагрузка изучена у 78 пациентов пожилого возраста (средний возраст — 71,2±2,3 года), страдающих ДР и СД 2-го типа, проходивших стационарное обследование и лечение в Тамбовском филиале ФГАУ НМИЦ «МНТК «Микрохирургия глаза» им. акад. С.Н. Федорова» в 2020—2021 гг. Диагностика ДР осуществлялась в соответствии с клиническими рекомендациями Общероссийской ассоциации врачей-офтальмологов «Сахарный диабет: ретинопатия диабетическая, макулярный отек диабетический» [13]. Контролем служили 62 пожилых пациента (средний возраст — 70,6±2,8 года) с СД 2-го типа, не имеющих ДР.

Аллостатическая нагрузка в указанных группах изучена по следующим показателям: систолическое артериальное давление (САД), диастолическое артериальное давление (ДАД), индекс массы тела, уровни гликированного гемоглобина, общего холестерина (ОХС), триглицеридов, альбуминов, С-реактивного белка (СРБ), гомоцистеина в крови и скорости клубочковой фильтрации (СКФ). Выбор данных показателей аллостатической нагрузки обусловлен тем, что у пациентов с нарушением зрения они в наиболь-

шей степени пагубно влияют на функциональное состояние и аллостатическую нагрузку и даже косвенно повышают смертность среди пациентов со зрительным дефицитом [7].

САД и ДАД изучено посредством мембранного аппарата HEM-7200 M3 по методу Н.С. Короткова. Границами референсных значений считались величины САД и ДАД, равные или менее соответственно 140/90 мм рт.ст. Индекс массы тела рассчитывался по формуле: ИМТ = масса тела (кг) / рост (м)^2. Показатели липидтранспортной системы анализировались посредством биохимического автоанализатора EXPRESS PLUS (Великобритания) с соответствующим набором реагентов. Уровень СРБ определялся с помощью экспресс-анализатора. СКФ рассчитывалась по содержанию креатинина по формуле: СКФ = $144\times(0{,}993)^{возраст}\times(SCr/0{,}9)^{-1{,}210}$ для мужчин при величине креатина >0,9 мг/100 мл; СКФ = $144\times(0{,}993)^{возраст}\times(SCr/0{,}7)^{-1{,}210}$ для женщин при уровне креатина >0,7 мг/100 мл, где SCr — содержание в сыворотке крови креатинина, выраженное в мг/100 мл. Содержание альбуминов оценивали методом спектрофотометрии, гомоцистеина — методом хроматографии, гликированного гемоглобина — методом высокоэффективной жидкостной хроматографии.

На основе полученных результатов рассмотренных выше лабораторных и инструментальных методов производили определение соответствия показателей возрастной жизнеспособности референсным значениям. При отклонении изученных маркеров свыше 75-го перцентиля данному показателю присваивался 1 балл. Максимально возможное количество баллов, которое мог набрать один пациент, составляло 10, так как нами изучалось 10 маркеров. Затем рассчитывалось среднее значение для каждого пациента, включенного в исследование, и для группы в целом. Величина аллостатического индекса до 3,0 балла расценивалась как низкий аллостатический индекс и умеренная возрастная жизнеспособность. При значении аллостатического индекса свыше 3,0 балла он расценивался как повышенный, а возрастная жизнеспособность — как низкая.

В исследование включались пациенты, давшие письменное согласие на сбор данных с научной целью.

При статистической обработке использовался стандартный пакет Statistica 10.0 и непараметрический критерий χ^2. Для определения степени влияния и выделения биомаркеров аллостатической нагрузки, ассоциируемых с ее повышением, применялся факторный анализ. Различие считалось статистически значимым при $p\leqslant0{,}05$.

Результаты

Прогрессирование ДР среди больных пожилого возраста ассоциируется с ухудшением физиологического резерва по большинству показателей соматического компонента возрастной жизнеспособности **(табл. 1)**.

В частности, диагностировано сниженное содержание в крови альбуминов. Незначительно по сравнению с предыдущей группой больных повысился ИМТ, но он по-прежнему соответствовал избыточной массе тела — предожирению. Содержание СРБ возросло и превышало допустимое пороговое значение. СКФ осталась практически без существенных изменений. Показатели системной гемодинамики — ДАД и САД — у больных 60—74 лет с ДР оставались выше референсных значений. Величина гликированного гемоглобина достигла границы нормы.

Содержание в периферической крови гомоцистеина превысило референсный уровень. Выявлено также повышенное содержание ОХС и триглицеридов. Все эти патологические сдвиги привели к значимому, по сравнению с контрольной группой больных без ДР, увеличению аллостатического индекса, который соответствовал повышенному уровню.

Таблица 1. **Соматический компонент возрастной жизнеспособности больных 60—74 лет с ДР**

Table 1. **Somatic component of age-related viability in patients with DR aged 60—74 years**

Показатель	Средний уровень, $M\pm m$	Интерквартильный размах	Норма
Альбумин, %	46,1±2,1	43,5—58,2	35—52
ИМТ, кг/м^2	29,7±0,8	22,6—29,0	18,5—25,0
СРБ, мг/л	15,6±0,6	6,8—18,3	<5,0
СКФ, мл/мин/1,73 м^2	72,6±4,7	65,4—86,9	90—150
ДАД, мм рт.ст.	96,3±2,0	83,5—104,8	90
САД, мм рт.ст.	151,8±2,2	130,6—159,2	140
Гликированный гемоглобин, %	10,2±0,5	8,9—14,3	4,4—6,0
Гомоцистеин, мкмоль/л	15,5±0,8	4,6—18,9	5,4—13,5
ОХС, ммоль/л	6,9±0,5	3,3—7,1	3,6—6,6
Триглицериды, ммоль/л	2,6±0,2	1,5—2,9	0,62—2,96
Аллостатический индекс, баллы	4,6±0,4	4,2—5,5	—

Таблица 2. **Показатели аллостатического индекса у пациентов 60—74 лет с СД без ДР**

Table 2. **Allostatic index in patients with diabetes mellitus without DR aged 60—74 years**

Показатель	Средний уровень, *M±m*	Интерквартильный размах	Норма
Альбумин, %	52,7±0,7	48,2—55,4	35—52
ИМТ, кг/м²	28,5±0,3	27,9—30,4	18,5—25,0
СРБ, мг/л	6,4±0,2	3,2—10,8	<5,0
СКФ, мл/мин/1,73 м²	85,9±4,5	76,4—99,5	90—150
ДАД, мм рт.ст.	92,3±2,2	70,9—98,7	90
САД, мм рт.ст.	146,7±2,4	142,6—152,4	140
Гликированный гемоглобин, %	7,4±0,5	6,5—10,2	4,4—6,0
Гомоцистеин, мкмоль/л	7,9±0,3	6,2—9,1	5,4—13,5
ОХС, ммоль/л	4,2±0,3	2,9—5,6	3,6—6,6
Триглицериды, ммоль/л	2,2±0,1	1,9—2,5	0,62—2,96
Аллостатический индекс, баллы	2,1±0,2	1,9—2,6	—

Таблица 3. **Факторный вклад составляющих аллостатической нагрузки у пациентов с ДР**

Table 3. **Factor contribution of the components of allostatic load in patients with DR**

Показатель аллостатической нагрузки	Пациенты с ДР	Пациенты без ДР
Альбумин, %	0,625	0,487
ИМТ, кг/м²	0,314	0,291
СРБ, мг/л	0,267	0,358
СКФ, мл/мин/1,73м²	0,131	0,253
ДАД, мм рт.ст.	0,212	0,306
САД, мм рт.ст.	0,548	0,685
Гликированный гемоглобин, %	0,872	0,384
Гомоцистеин, мкмоль/л	0,794	0,241
ОХС, ммоль/л	0,217	0,153
Триглицериды, ммоль/л	0,602	0,427

Изучение выбранных показателей аллостатического индекса у пациентов пожилого возраста с СД 2-го типа без ДР выявило определенные отличия. Показатели аллостатического индекса и интерквартильный размах параметров у данных больных приведены в **табл. 2**.

У пациентов пожилого возраста без ДР содержание альбумина находится в диапазоне референсных значений. ИМТ соответствует избыточной массе тела. Содержание СРБ у пациентов не превышает границ нормы. СКФ также соответствует показателям нормы. Величина ДАД незначительно превышает референсный уровень, САД — выше нормы. Уровень гликированного гемоглобина не соответствует норме. Величина гомоцистеина находится выше границ нормы. Уровень ОХС не превышает границ нормы. Имеется незначительная значимая тенденция к повышению содержания триглицеридов.

Ухудшение соматического компонента возрастной жизнеспособности больных пожилого возраста при развитии ДР наглядно демонстрирует динамика аллостатического индекса. Последний среди пациентов с ДР соответствовал повышенному уровню и был статистически значимо выше, чем у пациентов, не имевших ДР ($p<0,05$). Увеличение аллостатического индекса при дальнейшем прогрессировании ДР в возрасте 60—74 лет привело к тому, что данный индекс уже соответствовал повышенному уровню **(см. рисунок)**.

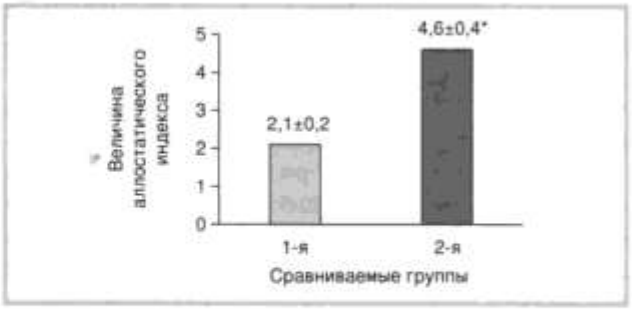

Динамика аллостатического индекса у пожилых больных с ДР.

1-я — пациенты пожилого возраста без ДР, 2-я — пациенты пожилого возраста с ДР. * — статистически значимое различие между пациентами пожилого возраста с ДР и без ДР.

Changes in allostatic index in elderly patients with DR.

1 — elderly patients without DR, 2 — elderly patients with DR. * — statistically significant difference between elderly patients with and without DR.

Выделение биомаркеров аллостатической нагрузки, в наибольшей степени детерминирующих ее у пациентов с ДР, посредством факторного анализа показало, что к таким биомаркерам следует отнести уровень гликированного гемоглобина, гомоцистеина, альбуминов, триглицеридов и САД **(табл. 3)**.

Обсуждение

Максимальную факторную нагрузку среди указанных биомаркеров у пациентов, страдающих ДР, имеют гликированный гемоглобин и гомоцистеин. В данной группе пациентов аллостатическая нагрузка существенно детерминируется также содержанием в крови альбуминов и триглицеридов. Среди пациентов с СД 2-го типа, не имеющих ДР, выявлено иное распределение составляющих аллостатической нагрузки, формирование которой обусловлено преимущественно САД, уровнем альбуминов и триглицеридов в периферической крови. Это указывает на то, что аллостатическая нагрузка, в зависимости от вида заболевания, затрагивает различные системы, включая сердечно-сосудистую, метаболическую, воспалительную и нейроэндокринную [9, 10].

Многократное воздействие стресса или хронического стресса стимулирует системы, регулирующие стресс, такие как гипоталамо-гипофизарно-надпочечниковая и вегетативная нервная системы [7]. Со временем хроническая активация этих систем приводит к нарушению их регуляции и в конечном итоге к совокупным патофизиологическим последствиям — повышению аллостатической нагрузки. Аллостатическая нагрузка в дальнейшем может привести к аллостатической перегрузке и связанным с ней неблагоприятным последствиям для здоровья, таким как артериальная гипертензия, другие сердечно-сосудистые заболевания, инсульт, ожирение, СД [14]. Показано, что СД 2-го типа характеризуется высокой аллостатической нагрузкой [15], проявляющейся изменением динамических физиологических реакций на стандартный психический стресс, высокой выработкой кортизола в течение дня, значительными психологическими расстройствами и переживанием хронического жизненного стресса по сравнению с пациентами с отсутствием СД, сопоставимыми по возрасту и полу. У пациентов с СД 2-го типа после стресса замедлено восстановление к исходному уровню САД и ДАД, частоты сердечных сокращений, ОХС и кортизола [15]. Авторы считают, что аллостатическая нагрузка служит проявлением СД.

Аллостатическая нагрузка, изученная нами у пациентов с ДР и СД 2-го типа, статистически значимо превышает величину аллостатического индекса пациентов с СД 2-го типа без ДР. Более высокая аллостатическая нагрузка среди пациентов с ДР по сравнению с пациентами с СД 2-го типа без ДР обусловлена прежде всего высокой величиной гликированного гемоглобина, составившего 10,2%, и уровнем гомоцистеина в крови — 15,5 мкмоль/л. Данный вывод подтверждается и результатами факторного анализа. Однако среди пациентов без ДР с СД 2-го типа аллостатическая нагрузка детерминируется прежде всего САД, что соответствует ранее рассмотренным результатам исследования A. Steptoe и соавт. [15].

Низкая острота зрения вследствие офтальмопатологии увеличивает аллостатическую нагрузку до 2,6 балла у пациентов и повышает их смертность [7]. Подчеркивается, что повышенная аллостатическая нагрузка в значительной степени связана как с низкой остротой зрения, так и со смертностью, и поэтому служит посредником между плохим зрением и соотношением смертности. Авторами показано, что острота зрения имеет важное значение для прогнозирования смертности от сердечно-сосудистых заболеваний с величиной независимой переменной для аллостатической нагрузки 0,112 ($p<0,01$). Острота зрения также была в значительной степени связана не только с аллостатической нагрузкой, но и с социальной функциональной активностью пациентов и влияла на смертность от сердечно-сосудистых заболеваний как прямо, так и косвенно через воздействие на аллостатическую нагрузку и социальную функциональную активность пациентов с офтальмологическими заболеваниями. Однако не было обнаружено никакой связи между остротой зрения, аллостатической нагрузкой и смертностью от рака.

Полученные результаты, касающиеся связи остроты зрения и аллостатической нагрузки при офтальмопатологии [7], и наши данные о влиянии ДР на аллостатическую нагрузку указывают на важность поддержания хорошего здоровья глаз. Выявленные в настоящем исследовании биомаркеры, детерминирующие и повышающие аллостатическую нагрузку у пациентов с ДР, снижают их функциональную активность. Поэтому гликированный гемоглобин, гомоцистеин, альбумины и триглицериды как биомаркеры аллостатической нагрузки, ассоциированные с ДР, необходимо использовать для оценки не только соматического здоровья, но и офтальмологического статуса, а также применять их при оценке реализуемых реабилитационных программ для пациентов с ДР.

Заключение

Аллостатическая нагрузка, отражающая интегрально многочисленные патофизиологические нарушения различных систем организма, процессов адаптации и старения, у пациентов с ДР статистически значимо выше, чем у пациентов без ДР, что указывает на существенное влияние обсуждаемого офтальмологического заболевания на величину аллостатической нагрузки и более выраженные отклонения от референсных значений гликированного гемоглобина, гомоцистеина, альбуминов и триглицеридов, которые, согласно результатам факторного анализа, детерминируют и повышают аллостатическую нагрузку и являются биомаркерами последней у пациентов пожилого возраста, страдающих ДР. Выделенные биомаркеры аллостатической нагрузки у пациентов с ДР предлагается использовать при оценке

эффективности осуществляемых реабилитационных мероприятий среди рассматриваемого офтальмологического контингента.

Участие авторов:
Концепция и дизайн исследования: Н.А.
Сбор и обработка материала: И.Л., Н.А.
Написание текста: Н.А., И.Л.
Редактирование: И.Л., Н.А.

Авторы заявляют об отсутствии конфликта интересов.
The authors declare no conflicts of interest.

ЛИТЕРАТУРА/REFERENCES

1. Rees G, Xie J, Fenwick EK, Sturrock BA, Finger R, Rogers SL, Lim ML, Lamoureux EL. Association Between Diabetes-Related Eye Complications and Symptoms of Anxiety and Depression. *JAMA Ophthalmol*. 2016;134(9): 1007-1014.
https://doi.org/10.1001/jamaophthalmol.2016.2213

2. Стулова А.Н., Семенова Н.С., Железнякова А.В., Акопян В.С., Липатов Д.В, Шестакова М.В. Ранние функциональные и микроциркуляторные нарушения у пациентов с сахарным диабетом 1-го типа без видимой диабетической ретинопатии. *Сахарный диабет*. 2021;24(3):243-250.
Stulova AN, Semenova NS, Zheleznyakova AV, Akopyan VS, Lipatov DV, Shestakova MV. Early functional and microcirculatory disorders in patients with type 1 diabetes mellitus without visible diabetic retinopathy. *Diabetes Mellitus = Sakharnii diabet*. 2021;24(3):243-250. (In Russ.).
https://doi.org/10.14341/DM12532

3. Будзинская М.В., Петрачков Д.В., Савочкина О.А., Аржуханов Д.Д. К вопросу о классификации диабетической ретинопатии. *Вестник офтальмологии*. 2019;135(5-2):272-277.
Budzinskaya MV, Petrachkov DV, Savochkina OA, Arzhukhanov DD. On the classification of diabetic retinopathy *Russian Annals of Ophthalmology = Vestnik oftal'mologii* 2019;135(5-2):272-277. (In Russ.).
https://doi.org/10.17116/oftalma2019135052272

4. Burton MJ, Ramke J, Marques AP, Bourne RR, Congdon N, Jones I, Tong BA, Arunga S, Bachani D, Bascaran C, Bastawrous A, Blanchett K, Braithwaite T, Buchan JC, Cairns J, Cama A, Chagunda M, Chuluunhuu C, Cooper A, Crofts-Lawrence J, Dean WH, Denniston AK, Ehrlich JR, Emerson PM, Evans JR, Frick KD, Friedman DS, Furtado JM, Gichangi MM, Gichuli S, Gilbert SS, Guring R, Habtamu E, Holland P, Konas JB, Keane PA, Keay L, Khanna RC, Khaw PT, Kuper H, Kyari F, Lansingh VC, Mactaggart I, Mafwiri MM, Mathenge W, McCormick M, Morjaria P, Mowatt L, Muirhead D, Murths GV, Mwangi N, Patel DB, Peto T, Qureshi BM, Salomao SR, Sarah V, Shilio BR, Solomon AW, Swenor BK, Taylor HR, Wang N, Webson A, West SK, Wong TY, Wormald R, Yasmin S, Yusufu M, Silva JC, Resnikoff S, Ravilla T, Gilbert CE, Foster A, Faal HB. The Lancet Global Health Commission on Global Eye Health: vision beyond 2020. *Lancet Glob Health*. 2021;9(4):489-551.
https://doi.org/10.1016/S2214-109X(20)30488-5

5. Дедов И.И., Шестакова М.В., Викулова О.К., Железнякова А.В., Исаков М.А. Эпидемиологические характеристики сахарного диабета в Российской Федерации: клинико-статистический анализ по данным регистра сахарного диабета на 01.01.2021. *Сахарный диабет*. 2021;24(3): 204-221.
Dedov II, Shestakova MV, Vikulova OK, Zheleznyakova AV, Isakov MA. Epidemiological characteristics of diabetes mellitus in the Russian Federation: clinical and statistical analysis according to the data of the diabetes mellitus register as of 01.01.2021. *Diabetes mellitus = Sakharnii diabet*. 2021; 24(3):204-221. (In Russ.).
https://doi.org/10.14341/DM12759

6. Шестакова М.В., Анциферов М.Б., Аметов А.С., Галстян Г.Р., Демидова Т.Ю., Мкртумян А.М., Петунина Н.А. Возможности применения фиксированной комбинации алоглиптина и пиоглитазона в условиях современной парадигмы лечения сахарного диабета 2 типа. *Сахарный диабет*. 2021;24(2):193-197.
Shestakova MV, Antsiferov MB, Ametov AS, Galstyan GR, Demidova TYu, Mkrtumyan AM, Petunina NA. Possibilities of using a fixed combination of alogliptin and pioglitazone in the conditions of the modern paradigm of treatment of type 2 diabetes mellitus. *Diabetes mellitus = Sakharnii diabet*. 2021; 24(2):193-197. (In Russ.).
https://doi.org/10.14341/DM12757

7. Zheng DD, Christ SL, Lam BL, Tannenbaum SL, Bokman CL, Arheart KL, McClure LA, Fernandez CA, Lee DJ. Visual acuity and increased mortality: the role of allostatic load and functional status. *Invest Ophthalmol Vis Sci*. 2014;55(8):5144-5150.
https://doi.org/10.1167/iovs.14-14202

8. Mather F, Fazekas C, Vajda C, Pilz C, Schwertz V, Trummer C, Pandis M, Tomaschitz A, Petsch I, Obermayer-Pietsch B, Pieber T, Kapfhammer H. Association of allostatic load with health-related quality of life in patients with arterial hypertension: a cross-sectional analysis. *Swiss Med Wkly*. 2018; 148:14689.
https://doi.org/10.4414/smw.2018.14689

9. Gillespie SL, Anderson CM, Zhao C, Tan Y, Kline D, Brock G, Odei J, O'Brien E, Sims M, Lazarus SA, Hood DB, Williams KP, Joseph JJ. Allostatic load in the association of depressive symptoms with incident coronary heart disease: The Jackson Heart Study. *Psychneuroendocrinology*. 2019;109: 104369.
https://doi.org/10.1016/j.psyneuen.2019.06.020

10. Hicks B, Veronesi G, Ferrario MM, Forrest H, Whitehead M, Diderichsen F, Tunstall-Pedoe H, Kuulasmaa K, Sans S, Salomaa V, Thorand B, Peters A, Soderberg S, Cesana G, Bobak M, Iacoviello L, Palmieri L, Zeller T, Blankenberg S, Kee F. Roles of allostatic load, lifestyle and clinical risk factors in mediating the association between education and coronary heart disease risk in Europe. *J Epidemiol Commun Health*. 2021;75(12):1147-1154.
https://doi.org/10.1136/jech-2020-215394

11. Shiels PG, Buchanan S, Selman C, Stenvikel P. Allostatic load and ageing: linking the microbiome and nutrition with age-related health. *Biochem Soc Transact*. 2019;47(4):1165-1172.
https://doi.org/10.1042/BST20190110

12. Weiss SJ, Kovacs K, Gonzales-Gonzales LA, Thanos A, Sarraf D, Eliott D, D'Amico DJ, Papakostas TD. The Expanded Clinical Spectrum of Coxsackie Retinopathy. *Ophthalm Surg Lasers Imag Retina*. 2020;51(9):529-532.
https://doi.org/10.3928/23258160- 20200831-08

13. Клинические рекомендации «Сахарный диабет: ретинопатия диабетическая, макулярный отек диабетический». М.: Общероссийская общественная организация «Ассоциация врачей-офтальмологов»; 2020;70.
Klinicheskie rekomendatsii «Sakharnyi diabet: retinopatiya diabeticheskaya, makulyarnyi otek diabeticheskii» [Clinical recommendations «Diabetes mellitus: diabetic retinopathy, diabetic macular edema»]. M.: All-Russian public organization «Association of Ophthalmologists»; 2020;70. (In Russ.).

14. Mauss D, Li J, Schmidt B, Angerer P, Jarczok MN. Measuring allostatic load in the workforce: a systematic review. *Ind Health*. 2015;53(1):5-20.
https://doi.org/10.2486/indhealth.2014-0122

15. Steptoe A, Hackett RA, Lazzarino AI, Bostock S, Marca RL, Carvalho LA, Hamer M. Disruption of multisystem responses to stress in type 2 diabetes: investigating the dynamics of allostatic load. *Proc Natl Acad Sci U S A*. 2014; 111(44):15693-15698.
https://doi.org/10.1073/pnas.1410401111

Поступила 16.09.2022
Received 16.09.2022
Принята к печати 12.12.2022
Accepted 12.12.2022
Поступила 16.09.2022

Вестник офтальмологии
2023, Т. 139, №6, с. 13-18
https://doi.org/10.17116/oftalma202313906113

Russian Annals of Ophthalmology =
Vestnik Oftal'mologii 2023, vol. 139, №6, pp. 13-18
https://doi.org/10.17116/oftalma202313906113

Предиктивная значимость генетического анализа развития синдрома «сухого глаза» различного генеза

© Т.Н. САФОНОВА[1], Г.В. ЗАЙЦЕВА[1], В.И. ЛОГИНОВ[2], А.М. БУРДЕННЫЙ[2]

[1]ФГБНУ «Научно-исследовательский институт глазных болезней имени М.М. Краснова», Москва, Россия;
[2]ФГБНУ «Научно-исследовательский институт общей патологии и патофизиологии», Москва, Россия

РЕЗЮМЕ

Одной из этиологических причин синдрома «сухого глаза» (ССГ) являются системные аутоиммунные заболевания (АИЗ): первичный синдром Шегрена (ПСШ) ревматоидный артрит (РА), манифестация которых может начаться с офтальмологических проявлений. Доказана взаимосвязь ПСШ и РА с генетическими факторами. Определен вклад полиморфных маркеров генов *THBS1, MUC1, TRIM21, STAT4, PTPN22* в развитие этих заболеваний и установлена взаимосвязь с развитием ССГ. Создана панель генетических маркеров для определения риска развития ССГ при ПСШ и РА и определена ее чувствительность и специфичность.

Цель исследования. Определить прогностическую значимость панели полиморфных маркеров генов в развитии ССГ у пациентов с ПСШ и РА за период 5-летнего наблюдения.

Материал и методы. Обследованы пациенты с верифицированным диагнозом ПСШ и РА без признаков ССГ (n=35 и n=42 соответственно). Группу контроля составили 82 добровольца без АИЗ и ССГ. Срок наблюдения — 5 лет. Ежегодно всем исследуемым проводили офтальмологическое клинико-функциональное обследование.

Результаты. В группах пациентов с АИЗ, имеющих предрасполагающие генотипы полиморфных маркеров генов *THBS1, MUC1, TRIM21, STAT4, PTPN22*, развивался ССГ. Пик развития ССГ у этих пациентов приходился на 3-й год наблюдения. В результате ROC-анализа было установлено, что чувствительность и специфичность определения предрасполагающих генотипов полиморфных маркеров генов *THBS1, MUC1, TRIM21, STAT4, PTPN22* составили 68 и 87% соответственно (p<0,0001).

Заключение. Генетические методы исследования имеют существенное значение как способ малоинвазивной ранней диагностики ССГ, который в последующем может стать основой для персонализированного подхода к терапии заболевания.

Ключевые слова: *синдром «сухого глаза», аутоиммунные заболевания, первичный синдром Шегрена, ревматоидный артрит, панель генетических маркеров, гены THBS1, MUC1, TRIM21, STAT4, PTPN22.*

ИНФОРМАЦИЯ ОБ АВТОРАХ:
Сафонова Т.Н. — e-mail: safotat@mail.ru; https://orcid.org/0000-0002-4601-0904
Зайцева Г.В. — e-mail: privezentseva.galya@mail.ru; https://orcid.org/0000-0001-8575-3076
Логинов В.И. — e-mail: loginov7w@gmail.com; https://orcid.org/0000-0003-2668-8096
Бурденный А.М. — e-mail: burdennyy@gmail.com; https://orcid.org/0000-0002-9398-8075
Автор, ответственный за переписку: Зайцева Галина Валерьевна — e-mail: privezentseva.galya@mail.ru

КАК ЦИТИРОВАТЬ:
Сафонова Т.Н., Зайцева Г.В., Логинов В.И., Бурденный А.М. Предиктивная значимость генетического анализа развития синдрома «сухого глаза» различного генеза. *Вестник офтальмологии.* 2023;139(6):13–18. https://doi.org/10.17116/oftalma202313906113

Predictive significance of genetic analysis of the development of dry eye disease of different origin

© T.N. SAFONOVA[1], G.V. ZAITSEVA[1], V.I. LOGINOV[2], A.M BURDENNYY[2]

[1]Krasnov Research Institute of Eye Diseases, Moscow, Russia;
[2]Institute of General Pathology and Pathophysiology, Moscow, Russia

ABSTRACT

One of the etiological causes of dry eye disease (DED) is systemic autoimmune diseases (AID): primary Sjögren's syndrome (PSS), rheumatoid arthritis (RA); their manifestation may begin with ophthalmic symptoms. The relationship of PSS and RA with genetic factors is proven. The contribution of polymorphic markers of the genes *THBS1, MUC1, TRIM21, STAT4, PTPN22* in the development of these diseases is established, as well as their connection with the development of DED. A panel of genetic markers for evaluating the risk of developing DED in PSS and RA is developed, and its sensitivity and specificity is determined.

Purpose. The aim of the study was to determine the prognostic significance of a panel of polymorphic gene markers in the development of dry eye syndrome in patients with primary Sjögren's syndrome and rheumatoid arthritis over a five-year follow-up period.

Material and methods. Patients with a verified diagnosis of PSS and RA without signs of DED were examined (n=35 and n=42, respectively). The control group included 82 volunteers without AID and DED. The observation period was 5 years. Every year all study subjects underwent an ophthalmological clinical and functional examination.

Results. Dry eye disease had developed in groups of patients with AID with predisposing genotypes of polymorphic markers of the genes *THBS1, MUC1, TRIM21, STAT4, PTPN22*. The peak of DED development in these patients was in the third year

of the follow-up. As a result of ROC analysis, it was found that the sensitivity and specificity of determining the predisposing genotypes of polymorphic markers of the *THBS1, MUC1, TRIM21, STAT4, PTPN22* genes was 68 and 87%, respectively ($p<0.0001$). **Conclusion.** Genetic research methods are essential for minimally invasive early diagnosis of dry eye disease, and can subsequently become the basis for a personalized approach to its treatment.

Keywords: *dry eye disease, autoimmune diseases, primary Sjögren's syndrome, rheumatoid arthritis, panel of genetic markers, genes THBS1, MUC1, TRIM21, STAT4, PTPN22.*

INFORMATION ABOUT THE AUTHORS:
Safonova T.N. — e-mail: safotat@mail.ru; https://orcid.org/0000-0002-4601-0904
Zaytseva G.V. — e-mail: privezentseva.galya@mail.ru; https://orcid.org/0000-0001-8575-3076
Loginov V.I. — e-mail: loginov7w@gmail.com; https://orcid.org/0000-0003-2668-8096
Burdennyy A.M. — e-mail: burdennyy@gmail.com; https://orcid.org/0000-0002-9398-8075
Corresponding author: Zaytseva G.V. — e-mail: privezentseva.galya@mail.ru

TO CITE THIS ARTICLE:
Safonova TN, Zaitseva GV, Loginov VI, Burdennyy AM. Predictive significance of genetic analysis of the development of dry eye disease of different origin. *Russian Annals of Ophthalmology = Vestnik oftal'mologii*. 2023;139(6):13–18. (In Russ.). https://doi.org/10.17116/oftalma202313906113

Синдром «сухого глаза» (ССГ; син.: сухой кератоконъюнктивит, роговично-конъюнктивальный ксероз) — многофакторное заболевание, характеризующееся изменениями гомеостаза, поражением структур глазной поверхности, которое связано с дестабилизацией слезной пленки, гиперосмолярностью, воспалением и нейросенсорными нарушениями [1, 2]. По данным The International Dry Eye Workshop, распространенность данной патологии среди офтальмологических больных достигает 5—75% [3]. В последнее время наблюдается рост заболеваемости ССГ пожилых людей [1]. Субъективные и объективные признаки ССГ у женщин возникают в 1,7 раза чаще, чем у мужчин, что обусловлено возрастным дефицитом андрогенов [4]. Симптомы ССГ выявляют и у лиц молодого возраста: среди студентов — в 25% случаев, а у офисных работников — в 30—65% [5]. Одной из этиологических причин ССГ являются системные аутоиммунные заболевания (АИЗ), манифестация которых может начаться с офтальмологических проявлений [6—8]. Среди АИЗ по частоте встречаемости одни из первых мест занимают первичный синдром Шегрена (ПСШ) и ревматоидный артрит (РА) [9, 10]. В 25—30% случаев ССГ является одним из офтальмологических проявлений РА [11—13] и может определять степень его активности [14]. Особенностью течения ССГ при РА является быстрый переход от легкой степени к тяжелой с формированием осложнений вплоть до развития перфорации роговицы [15].

Диагноз ПСШ устанавливают пациенту при наличии ССГ, паренхиматозного паротита и выявлении как минимум одного лабораторного признака: ревматоидного фактора (латекс-тест, титр >1:80); антинуклеарного фактора (титр >1:160); Ro/La антиядерных антител. При этом необходимо исключить системную красную волчанку, системную склеродермию, полимиозит, ревматоидный артрит и аутоиммунные гепатобилиарные заболевания [16, 17].

При отсутствии убедительных экспертных признаков диагноз ПСШ считают вероятным, и такие пациенты длительно находятся под наблюдением без назначения патогенетически ориентированной терапии. Следует подчеркнуть, что для этой категории больных назначение лечения на ранних этапах развития болезни, с одной стороны, предотвращает прогрессирование заболевания, а с другой — препятствует развитию лимфопролиферации, отражающейся на выживаемости пациентов. Это положение было подтверждено работами отечественных исследователей, в которых показано, что при естественном течении ПСШ частота развития лимфопролиферативных заболеваний за 10 лет составляет 7,1%, а за 20 лет она возрастает до 44,7%. При этом 5-летняя выживаемость больных с ПСШ при наличии лимфопролиферативных заболеваний достигает 81%, а больных без таковых — 96%. Авторы отмечали, что при прогрессировании ССГ с переходом на один уровень (от 0 до 4) и степени ксеростомии (от 0 до 3), риск смертности увеличивается в 1,4 раза [18].

В настоящее время этиология ПСШ и РА до конца не изучена. В процессе исследований рядом авторов была доказана взаимосвязь ПСШ и РА с генетическими факторами, что послужило критерием отбора генов *THBS1, GTF2I, MUC1, TRIM21, STAT4, PTPN22* [19—22]. В результате проведенной работы нам удалось установить ассоциацию предрасполагающих генотипов полиморфных маркеров вышеуказанных генов с развитием не только ПСШ и РА, но и ССГ [23].

Цель исследования — определить прогностическую значимость панели полиморфных маркеров генов в развитии ССГ у пациентов с ПСШ и РА за период 5-летнего наблюдения.

Материал и методы

Исследование проводилось на базе ФГБНУ «НИИ глазных болезней им. М.М. Краснова» в период 2018—2022 гг., имело проспективный характер. Проведено с соблюдением принципов добровольности и конфиденциальности в соответствии с «Основами законодательства РФ об охране здоровья граждан» (Указ Президента РФ от 24.12.1993 №2288). В исследование были включены пациенты (один мужчина и 76 женщин в возрасте от 35 до 72 лет, средний возраст — 53,5 года), направленные для верификации офтальмологического проявления основного заболевания из ФГБНУ «Научно-исследовательский институт ревматологии им. В.А. Насоновой», где им в год обращения был установлен диагноз ПСШ (n=35) или РА (n=42).

Группа контроля состояла из 82 добровольцев без АИЗ и ССГ по данным клинико-функционального обследования. Все группы были статистически сопоставимы по полу и возрасту пациентов.

Пациенты и лица из группы контроля находились под наблюдением в течение 5 лет. Ежегодно пациентам всех групп проводили стандартное и специальное офтальмологическое обследование, которое включало тест Ширмера I, II, пробу Норна, тесты с витальными красителями. Диагноз ССГ устанавливали на основании полученных результатов клинико-функционального обследования: количество баллов по шкале Индекса поражения глазной поверхности (Ocular Surface Disease Index, OSDI; >14), тест Ширмера I (<15 мм), тест Ширмера II (<5 мм), проба Норна (<10 с), оценка по Оксфордской шкале окрашивания глазной поверхности витальными красителями (⩾2 баллов).

В случаях выявления снижения OSDI, рефлекторного компонента слезопродукции назначали местную моно- или многокомпонентную слезозаместительную терапию.

В работе анализировали полученные результаты исследований предрасполагающих генотипов полиморфных маркеров генов *THBS1, MUC1, TRIM21, STAT4, PTPN22*, выявленных у пациентов при первом визите [24] **(рис. 1)**.

Статистическую обработку результатов проводили с использованием логистической регрессии, определения отношения шансов (ОШ) с 95% доверительным интервалом (ДИ) с уровнем значимости, равным 0,05. Анализ диагностической ценности выполняли с помощью ROC-анализа. Для статистического анализа использовали систему Statistica 6.1 RUS.

Результаты

Результаты ежегодного офтальмологического клинико-функционального обследования представлены в **таблице**.

Ген *STAT4*		
rs7574865 G/T	**rs7582694 C/G**	
GG	CC	
GT	CG	
TT	GG	
Ген *PTPN22*		
rs2476601 G/A	**rs33996649 C/T**	
GG	CC	
GA	CT	
AA	TT	
Ген *THBS1*		
rs1478604 A/G	**rs2292305 T/C**	**rs2298262 A/G**
AA	TT	AA
AG	TC	AG
GG	CC	GG
Ген *TRIM21*		
rs7947461 C/T	**rs915956 C/T**	**rs4144331 C/A**
CC	CC	CC
CT	CT	CA
TT	TT	AA
Ген *MUC1*		
rs4072037 A/G		
AA		
AG		
GG		

Рис. 1. **Диагностическая панель генетических маркеров для определения риска развития ССГ на фоне РА и ПСШ.**

Выделено зеленым — гомозигота по референсному аллелю, желтым — гетерозигота, красным — гомозигота по альтернативному аллелю.

Fig. 1. **Diagnostic panel of genetic markers for determining the risk of developing dry eye disease in patients with rheumatoid arthritis and primary Sjögren's syndrome.**

Highlighted in green are homozygous for the reference allele, yellow — heterozygote, red — homozygous for the alternative allele.

Данные функционального обследования пациентов с АИЗ в динамике за 5 лет

Results of functional examination of patients with autoimmune diseases over the course of 5 years

Сроки наблюдения	OSDI, коэффициент, баллы, Me [25-й; 75-й перцентили]	Тест Ширмера I, мм, *M*±*SD*	Тест Ширмера II, мм, *M*±*SD*	Проба Норна, с, *M*±*SD*	Оксфордская шкала оценки поражения глазной поверхности, баллы, Me [25-й; 75-й перцентили]	Местная терапия
Первый визит	10 [6; 11]	15±1,2	10±1,2	14±1,1	0 [0; 1]	Не была применена
1 год	11 [7; 13]	15±1,1	10±1,2	14±1,0	1 [0; 1]	То же
2 года	14 [9; 17]	14±1,3	9±1,2	14±1,2	1 [0; 1]	Монокомпонентная
3 года	14 [10; 17]	15±1,1	10±1,0	13±1,0	1 [0; 1]	»
4 года	12 [7; 18]	9±1,1	6±1,2	14±1,1	2 [0; 3]	Многокомпонентная
5 лет	13 [8; 19]	6±1,1	4±1,2	13±1,0	3 [1; 4]	»

Примечание. M±SD — среднее и стандартное отклонение; Me [25-й; 75-й перцентили] — медиана и межквартильный интервал.

Клинико-функциональные показатели здоровых добровольцев находились в пределах нормальных значений (коэффициент OSDI <10, тест Ширмера I, II >15 мм, проба Норна >17 с), окрашивание витальными красителями — отрицательное. У большинства лиц в группе контроля отсутствовал фактор риска (предрасполагающие генотипы). У 11 человек при обследовании предрасполагающие генотипы были выявлены. За время наблюдения в группе контроля у шести пациентов (7,3%), у которых имелись предрасполагающие генотипы, развился ССГ (у одного — на первом году наблюдения, у трех — на четвертом и у двух — на пятом году). Анализ причин показал обострение хронического блефарита с формированием дисфункции мейбомиевых желез в двух случаях, нарушение режима ношения контактных линз в одном случае и увеличение зрительной нагрузки и времени работы с персональными компьютерами в трех случаях.

В результате проведенного статистического анализа в группе пациентов с ПСШ риск развития ССГ был установлен у пациентов, имеющих предрасполагающие генотипы (n=23) по генам *THBS1*, *MUC1*, *TRIM21*, *STAT4*, *PTPN22* (ОШ 33,333; 95% ДИ 4,773—232,794).

В группе пациентов с РА у 29 пациентов выявлены предрасполагающие генотипы и высокий риск развития ССГ (ОШ 14,063; 95% ДИ 2,892—68,379).

Были также проанализированы сроки развития ССГ у пациентов с наличием предрасполагающих генотипов, выявленных при нулевом визите **(рис. 2)**.

Установлено, что у пациентов с наличием предрасполагающих генотипов генов *THBS1*, *MUC1*, *TRIM21*, *STAT4*, *PTPN22* пик развития офтальмологической симптоматики ССГ приходился на третий год наблюдения. При этом зависимости от степени иммунологической активности выявлено не было (p>0,05).

Проведена оценка прогностической эффективности полиморфных маркеров генов *THBS1*, *MUC1*, *TRIM21*, *STAT4*, *PTPN22* с помощью ROC-анализа с расчетом чувствительности и специфичности **(рис. 3)**.

Площадь под кривой модели составила 0,7892. Согласно статистической экспертной шкале для зна-

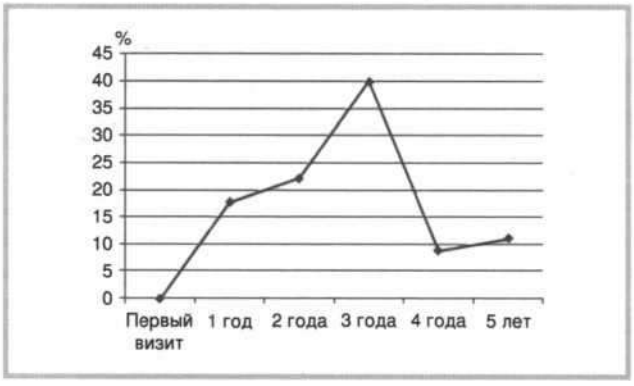

Рис. 2. **График связи числа пациентов с ССГ с наличием предрасполагающих генотипов в процентах от общего числа (по оси ординат) со сроками развития ССГ в годах (по оси абсцисс).**

Fig. 2. **Graph of the relationship between the number of patients with dry eye disease and the presence of predisposing genotypes as percentage of the total number (along the vertical axis) and the time of development of dry eye disease in years (along the horizontal axis).**

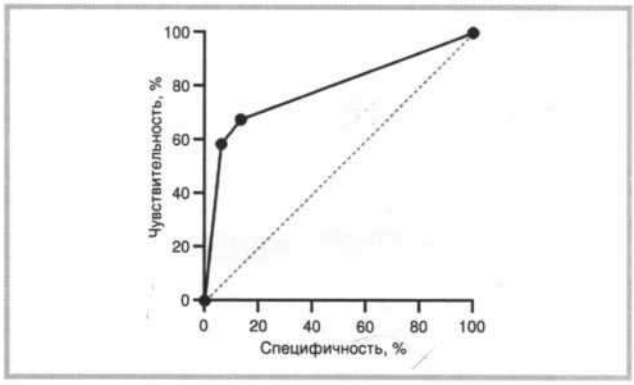

Рис. 3. **ROC-кривые чувствительности и специфичности предрасполагающих генотипов полиморфных маркеров генов *THBS1, MUC1, TRIM21, STAT4, PTPN22*.**

Fig. 3. **ROC-curves of sensitivity and specificity of predisposing genotypes of polymorphic markers of the *THBS1, MUC1, TRIM21, STAT4, PTPN22* genes.**

чений численного показателя площади под кривой модели имеет хорошее качество, что свидетельствует о высокой диагностической ценности определения предрасполагающих генотипов полиморфных маркеров данных генов. В результате ROC-анализа было установлено, что чувствительность и специфичность составили 68 и 87% соответственно (p<0,0001).

Обсуждение

Комплексная диагностика офтальмологических проявлений АИЗ основана на анализе жалоб пациента, анамнестических данных, совокупности результатов клинико-функционального, инструментального и морфологического обследований. Исследования дополняют друг друга и позволяют получить наиболее полную картину изменений глазной поверхности. C. Daguano и соавторы считают ССГ самым частым вариантом офтальмопатологии у этой категории больных, на долю которого приходится до 50% случаев, причем до 45% пациентов имеют клинические признаки ССГ, а 38% предъявляют характерные жалобы [7]. Однако офтальмологическая симптоматика не всегда сопровождает манифестацию системного заболевания и может не проявляться длительное время. Это может служить препятствием для постановки диагноза системного заболевания, особенно в тех случаях, когда офтальмологические проявления служат одним из экспертных признаков болезни. К числу таких признаков относится ССГ при ПСШ и РА.

Поэтому необходим поиск специфических биомаркеров, которые позволят прогнозировать риск развития поражения органа зрения. Целью данной работы стала оценка прогностической эффективности полиморфных маркеров генов *THBS1, MUC1, TRIM21, STAT4, PTPN22* при установлении диагноза ССГ при вышеуказанных заболеваниях и прогнозировании его течения. Известно, что уровень экспрессии генов *THBS1, MUC1, TRIM21, STAT4, PTPN22* напрямую или опосредованно влияет на Т-клеточное звено иммунитета, которое вовлекается в патологический процесс при ПСШ и РА [25]. Хотя полиморфизмы генов не являются непосредственной и обязательной причиной развития патологического процесса, они могут обусловливать больший или меньший риск его возникновения под воздействием различных внешних факторов. Проведенное в течение 5 лет динамическое наблюдение за пациентами, у которых изначально отсутствовали офтальмологические признаки, но были выявлены предрасполагающие генотипы, показало умеренную чувствительность (68%) и высокую специфичность (87%) диагностической панели. Одновременный анализ полиморфизмов генов *THBS1, MUC1, TRIM21, STAT4, PTPN22* в случае отсутствия офтальмологических проявлений ПСШ и РА дает возможность на этапе обследования пациентов подтвердить диагноз ПСШ при наличии всего лишь двух экспертных признаков заболевания. Наличие предрасполагающих генотипов в совокупности с воздействием экзогенных факторов повышает риск развития ССГ, что было выявлено при анализе результатов у лиц в группе контроля.

Заключение

Признаки поражения глазной поверхности диагностируют у 71,4% пациентов с АИЗ [26]. Способ определения полиморфных маркеров генов *THBS1, MUC1, TRIM21, STAT4, PTPN22*, основанный на методе анализа кривых плавления продуктов полимеразной цепной реакции, позволяет прогнозировать развитие ССГ у больных с ПСШ и РА при отсутствии офтальмологических проявлений заболевания. Полученные результаты дают основание для включения данных локусов в качестве маркеров в диагностический алгоритм обследования пациентов с ПСШ и РА с целью прогнозирования развития ССГ и его профилактики. Генетические методы исследований имеют существенное значение как способ малоинвазивной ранней диагностики ССГ, который в последующем может стать основой для персонализированного подхода к терапии заболевания.

Участие авторов:
Концепция и дизайн исследования: Т.С., Г.З.
Сбор и обработка материала: Г.З.
Написание текста: Г.З., Т.С.
Редактирование: А. Б., В. Л.

Авторы заявляют об отсутствии конфликта интересов.
The authors declare no conflicts of interest.

ЛИТЕРАТУРА/REFERENCES

1. Craig JP, Nelson JD, Azar DT, et al. TFOS DEWS II Report Executive Summary. *Ocul Surf*. 2017;15(4):802-812. https://doi.org/10.1016/j.jtos.2017.08.003
2. Uchino M. What We Know About the Epidemiology of Dry Eye Disease in Japan. *Invest Ophthalmol Vis Sci*. 2018;59(14):1-6. https://doi.org/10.1167/iovs.17-23491
3. Şimşek C, Doğru M, Kojima T, Tsubota K. Current Management and Treatment of Dry Eye Disease. *Turk J Ophthalmol*. 2018;48(6):309-313. https://doi.org/10.4274/tjo.69320
4. Aggarwal S, Galor A. What's new in dry eye disease diagnosis? Current advances and challenges. *Faculty Res*. 2018;19(52):1-7. https://doi.org/10.12688/f1000research.16468.1
5. Vehof J, Utheim TP, Bootsma H, Hammond CJ. Advances, limitations and future perspectives in the diagnosis and management of dry eye in Sjögren's syndrome. *Clin Exp Rheumatol*. 2020;126(4):301-309.

6. Kang MH, Kim MK, Lee HJ, Lee HI, Wee WR, Lee JH. Interleukin-17 in various ocular surface inflammatory diseases. *J Korean Med Sci*. 2011;26(7):938-944.
https://doi.org/10.3346/jkms.2011.26.7.938

7. Daguano C, Bochinia C, Gehllen M. Anterior uveitis in the absence of scleritis in a patient with rheumatoid arthritis: case report. *Arq Bras Oftalmol*. 2011;74(2):132-133.
https://doi.org/10.1590/s0004-27492011000200014

8. Kemeny-Beke A, Szodoray P. Ocular manifestations of rheumatic diseases. *Int Ophthalmol*. 2020;40(2):503-510.
https://doi.org/10.1007/s10792-019-01183-9

9. Bolstad AI, Jonsson R. Gene Therapy Gene therapeutics in Sjögren's syndrome. *Exp Opin Biol Ther*. 2005;5(6):763-772.
https://doi.org/10.1517/14712598.5.6.763

10. El-Asrar AM, Struyf S, Al-Kharashi SA, Missotten L, Van Damme J, Geboes K. Expression of T lymphocyte chemoattractants and activation markers in vernal keratoconjunctivitis. *Br J Ophthalmol*. 2002;86(10):1175-1180.
https://doi.org/10.1136/bjo.86.10.1175

11. Albertsmeyer AC, Kakkassery V, Spurr-Michaud S, Beeks O, Gipson IK. Effect of pro-inflammatory mediators on membrane-associated mucins expressed by human ocular surface epithelial cells. *Exp Eye Res*. 2010;90(3):444-451.
https://doi.org/10.1016/j.exer.2009.12.009

12. Tamhane M, Cabrera-Ghayouri S, Abelian G, Viswanath V. Review of Biomarkers in Ocular Matrices: Challenges and Opportunities. *Pharm Res*. 2019;36(3):40.
https://doi.org/10.1007/s11095-019-2569-8

13. McDermott AM, Perez V, Huang AJ, Pflugfelder SC, Stern ME, Baudouin C, et al. Pathways of corneal and ocular surface inflammation: a perspective from the cullensymposium. *Ocul Surf*. 2005;3(4):131-138.
https://doi.org/10.1016/s1542-0124(12)70238-0

14. Zlatanović G, Veselinović D, Cekić S, Zivković M, Đorđević-Jocić J, Zlatanović M. Ocular manifestation of rheumatoid arthritis-different forms and frequency. *Bosn J Basic Med Sci*. 2010;10(4):323-327.
https://doi.org/10.17305/bjbms.2010.2680

15. Utine CA, Tzu JH, Akpek EK. Clinical features and prognosis of Boston type I keratoprosthesis-associated corneal melt. *Ocul Immunol Inflamm*. 2011;19(6):413-418.
https://doi.org/10.3109/09273948.2011.621580

16. Marshall LL, Stevens GA. Management of Primary Sjögren's Syndrome. *Consult Pharm*. 2018;33(12):691-701.
https://doi.org/10.4140/TCP.n.2018.691

17. Kuklinski E, Asbell PA. Sjogren's syndrome from the perspective of ophthalmology. *Clin Immunol*. 2017;182:55-61.
https://doi.org/10.1016/j.clim.2017.04.017

18. Сафонова Т.Н., Васильев В.И., Лихванцева В.Г. Синдром Шегрена. Руководство для врачей. М.: Изд-во Московского университета; 2013.
Safonova TN, Vasil'ev VI, Lihvanceva VG. *Sindrom Shegrena* [Sjögren's syndrome]. M.: Moscow University Publishing House; 2013. (In Russ.).
https://www.studmedlib.ru/kk/book/ISBN9785190108361.html

19. Ferro F, Vagelli R, Bruni C, Cafaro G, Marcucci E, Bartoloni E, Baldini C. One year in review 2016: Sjögren's syndrome. *Clin Exp Rheumatol*. 2016;34(2):161-171.

20. Imgenberg-Kreuz J, Rasmussen A, Sivils K, Nordmark G. Genetics and epigenetics in primary Sjögren's syndrome. *Rheumatology (Oxford)*. 2021;60(5):2085-2098.
https://doi.org/10.1093/rheumatology/key330

21. Fusconi M, Candelori F, Weiss L, Riccio A, Priori R, Businaro R, Mastromanno L, Musy I, de Vincentiis M, Greco A. Qualitative mucin disorders in patients with primary Sjögren's syndrome: a literature review. *Med Oral Patol Oral Cir Bucal*. 2021;26(1):e71-e77.
https://doi.org/10.4317/medoral.23996

22. Carmona FD, Martín J. The potential of PTPN22 as a therapeutic target for rheumatoid arthritis. *Expert Opin Ther Targets*. 2018;22(10):879-891.
https://doi.org/10.1080/14728222.2018.1526924

23. Сафонова Т.Н., Зайцева Г.В., Сурнина З.В., Лукина С.С., Логинов В.И., Бурденный А.М. Ассоциация полиморфных вариантов генов THBS1, GTF2I, STAT4, PTPN22 с развитием сухого кератоконъюнктивита при ревматоидном артрите и первичном синдроме Шегрена. *Патогенез*. 2020;18(2):71-78.
Safonova TN, Zajceva GV, Surnina ZV, Lukina SS, Loginov VI, Burdennyj AM. Association of polymorphic variants of THBS1, GTF2I, STAT4, PTPN22 genes with the development of dry keratoconjunctivitis in rheumatoid arthritis and primary Sjogren's syndrome. *Patogenez*. 2020;18(2):71-78. (In Russ.).
https://doi.org/10.25557/2310-0435.2020.02.71-78

24. Сафонова Т.Н., Зайцева Г.В., Бурденный А.М., Логинов В.И. Панель генетических маркеров для прогнозирования риска развития синдрома сухого глаза различной этиологии. *Медицинский Совет*. 2021;(12):366-373.
Safonova TN, Zajceva GV, Burdennyj SS, Loginov VI. A panel of genetic markers for predicting the risk of developing dry eye disease of various etiologies. *Medicinskij Sovet*. 2021;(12):366-373. (In Russ.).
https://doi.org/10.21518/2079-701X-2021-12-366-373

25. Raphael I, Joern RR, Forsthuber TG. Memory CD4+ T Cells in Immunity and Autoimmune Diseases. *Cells*. 2020;259(3):531.
https://doi.org/10.3390/cells9030531

26. Qi Y, Wan Y, Li T, Zhang M, Song Y, Hu Y, Sun Y, Li L. Comparison of the Ocular Microbiomes of Dry Eye Patients with and Without Autoimmune Disease. *Front Cell Infect Microbiol*. 2021;11:716867.
https://doi.org/10.3389/fcimb.2021.716867

Поступила 24.05.2023
Received 24.05.2023
Принята к печати 01.08.2023
Accepted 01.08.2023

Вестник офтальмологии
2023, Т. 139, №6, с. 19-25
https://doi.org/10.17116/oftalma202313906119

Russian Annals of Ophthalmology =
Vestnik Oftal'mologii 2023, vol. 139, №6, pp. 19-25
https://doi.org/10.17116/oftalma202313906119

Клинические результаты лазерной активации гидропроницаемости склеры в лечении пациентов с далекозашедшей стадией глаукомы

© Ю.Н. ЮСЕФ[1, 2], А.А. ГАМИДОВ[1], П.Д. ГАВРИЛИНА[1], О.И. БАУМ[3]

[1]ФГБНУ «Научно-исследовательский институт глазных болезней имени М.М. Краснова», Москва, Россия;
[2]ФГОАУ ВО «Первый Московский государственный медицинский университет им. И.М. Сеченова» Минздрава России (Сеченовский университет), Москва, Россия;
[3]Институт фотонных технологий ФНИЦ «Кристаллография и фотоника» РАН, Москва-Троицк, Россия

РЕЗЮМЕ

Цель исследования. Оценка гипотензивного эффекта и результатов прижизненных морфологических изменений в зоне вмешательства после проведения лазерной активации гидропроницаемости склеры (ЛАГС) на основе импульсно-периодического излучения Er-glass волоконного лазера (λ=1,56 мкм) у пациентов с далекозашедшей стадией глаукомы.

Материал и методы. Операция ЛАГС была проведена 19 пациентам (19 глаз) в возрасте от 48 до 73 лет с некомпенсированной далекозашедшей стадией (IIIb-c) глаукомы. Помимо стандартных методов исследования всем пациентам проводились оптическая когерентная томография и лазерная конфокальная микроскопия склеры и конъюнктивы в местах лазерного воздействия, а также электронная тонография.

Результаты. Гипотензивный эффект после проведения ЛАГС у пациентов с III стадией глаукомы был отмечен в 94,7% случаев (*n*=18). Снижение внутриглазного давления (ВГД) в среднем составило 24,4% от исходного уровня спустя 1 мес после вмешательства и 32,96% через 6 мес наблюдения. В 15,7% случаев (*n*=3) зафиксированное снижение ВГД оказалось недостаточным, поскольку его целевые значения достигнуты не были. Однако у подавляющего числа пациентов (*n*=16) отмеченное снижение ВГД соответствовало целевым показателям и указывало на компенсацию процесса. Результаты комплексной морфологической оценки после проведения ЛАГС позволили выявить структурные изменения, косвенно указывающие на возможность лазериндуцированного влияния на процессы усиления транссклеральной фильтрации и увеосклерального оттока. Также была выявлена высокая положительная корреляционная зависимость (*r*=0,848) между степенью снижения ВГД и степенью увеличения коэффициента легкости оттока внутриглазной жидкости; это свидетельствовало в пользу того, что снижение ВГД происходило главным образом за счет усиления оттока внутриглазной жидкости.

Заключение. Продемонстрированная эффективность технологии ЛАГС может указывать на возможность ее успешного применения в качестве самостоятельного способа снижения ВГД у пациентов с далекозашедшей стадией глаукомы.

Ключевые слова: *глаукома, цилиарное тело, импульсно-периодическое лазерное излучение, гидропроницаемость склеры, транссклеральная фильтрация, конфокальная микроскопия склеры и конъюнктивы, оптическая когерентная томография склеры, электронная микроскопия.*

ИНФОРМАЦИЯ ОБ АВТОРАХ:
Юсеф Ю.Н. — e-mail: 9695949@bk.ru; https://orcid.org/0000-0003-4043-456X
Гамидов А.А. — e-mail: algam@bk.ru; https://orcid.org/0000-0002-9192-449X
Гаврилина П.Д. — e-mail: polina_1517@mail.ru; https://orcid.org/0000-0001-5023-3409
Баум О.И. — e-mail: baumolga@gmail.com; https://orcid.org/0000-0002-9076-7154
Автор, ответственный за переписку: Гаврилина Полина Дмитриевна — e-mail: polina_1517@mail.ru

КАК ЦИТИРОВАТЬ:
Юсеф Ю.Н., Гамидов А.А., Гаврилина П.Д., Баум О.И. Клинические результаты лазерной активации гидропроницаемости склеры в лечении пациентов с далекозашедшей стадией глаукомы. *Вестник офтальмологии.* 2023;139(6):19–25.
https://doi.org/10.17116/oftalma202313906119

Clinical outcomes of laser activation of hydraulic permeability of the sclera in the treatment of advanced glaucoma

© YU.N. YUSEF[1, 2], A.A. GAMIDOV[1], P.D. GAVRILINA[1], O.I. BAUM[3]

[1]Krasnov Research Institute of Eye Diseases, Moscow, Russia;
[2]I.M. Sechenov First Moscow State Medical University (Sechenov University), Moscow, Russia;
[3]Federal Research Center "Crystallography and Photonics", Moscow, Russia

ABSTRACT

Purpose. This study evaluates the hypotensive effect and the outcomes of intravital morphological changes in the intervention site after laser activation of scleral hydro-permeability (LASH) by pulsed-periodic radiation from an Er-glass fiber laser (λ=1.56 μm) in patients with advanced glaucoma.

Material and methods. LASH surgery was performed in 19 patients (19 eyes) aged 48 to 73 years with uncompensated advanced stage (IIIb-c) glaucoma. In addition to standard methods of investigation, all patients were examined with optical coherence to-

mography (OCT) and laser confocal microscopy of sclera and conjunctiva (CMSC) at the laser treatment sites, and electronic tonography.
Results. The hypotensive effect after LASH in patients with advanced glaucoma was observed in 94.7% (n=18) of cases. The decrease in intraocular pressure (IOP) averaged 24.4% from baseline one month after intervention and 32.96% after six months of follow-up. In 15.7% (n=3) of cases, the recorded IOP decrease was insufficient as its target values were not achieved. However, in the vast majority of patients (n=16), the recorded IOP decrease corresponded to the target values and indicated compensation of the process. Results of complex morphological evaluation after LASH revealed structural changes indirectly indicating possible laser-induced influence on the processes of increased transscleral filtration and uveoscleral outflow. A high positive correlation dependence (r=0.848) was also revealed between the degree of IOP lowering and the increase in the coefficient of ease of aqueous humor outflow, attesting to the fact that IOP lowering was mainly due to the improvement of intraocular fluid outflow.
Conclusion. The demonstrated efficacy of LASH technology indicates the possibility of its successful application as an independent method of IOP reduction in patients with advanced glaucoma.

Keywords: *glaucoma, ciliary body, pulsed-periodic laser radiation, scleral hydropermeability, transscleral filtration, confocal microscopy of the sclera and conjunctiva, optical coherence tomography of the sclera, electronic microscopy.*

INFORMATION ABOUT THE AUTHORS:
Yusef Yu.N. — e-mail: 9695949@bk.ru; https://orcid.org/0000-0003-4043-456X
Gamidov A.A. — e-mail: algam@bk.ru; https://orcid.org/0000-0002-9192-449X
Gavrilina P.D. — e-mail: polina_1517@mail.ru; https://orcid.org/0000-0001-5023-3409
Baum O.I. — e-mail: baumolga@gmail.com; https://orcid.org/0000-0002-9076-7154
Corresponding author: Gavrilina P.D. — e-mail: polina_1517@mail.ru

TO CITE THIS ARTICLE:
Yusef YuN, Gamidov AA, Gavrilina PD, Baum OI. Clinical outcomes of laser activation of hydraulic permeability of the sclera in the treatment of advanced glaucoma. *Russian Annals of Ophthalmology = Vestnik oftal'mologii*. 2023;139(6):19–25. (In Russ.).
https://doi.org/10.17116/oftalma202313906119

Глаукома продолжает сохранять одно из лидирующих мест среди причин необратимой слепоты [1]. В настоящее время, несмотря на наличие большого количества способов воздействия (хирургических, лазерных, медикаментозных) на внутриглазное давление (ВГД), эффективное снижение офтальмотонуса с достижением его целевых значений по-прежнему остается одной из основных задач, стоящих перед офтальмологами и требующих решения [2, 3]. Лазерные транссклеральные технологии, ориентированные на решение данной задачи, занимают одну из лидирующих позиций среди существующих методов лазерного лечения. До последнего времени лазерные транссклеральные вмешательства при глаукоме рассматривались исключительно как операции с циклодеструктивным механизмом действия, подавляющие секрецию внутриглазной жидкости (ВГЖ) [4, 5]. Работа по созданию новых эффективных способов лечения пациентов с глаукомой ознаменовалась появлением щадящих транссклеральных лазерных технологий, направленных на потенцирование увеосклерального оттока [6—8]. Одна из таких технологий разработана отечественными учеными в результате совместной работы сотрудников НИИ глазных болезней и Института фотонных технологий РАН. Первые шаги в этом направлении были предприняты в 2011 г. [9—11]. Суть технологии заключается в усилении оттока ВГЖ посредством лазерной активации гидропроницаемости склеры (ЛАГС). Механизм действия ЛАГС основан на термомеханических эффектах, возникающих при воздействии на структуру склеры. Вмешательство сопровождается расширением интрасклеральных пор, формированием микроканалов в толще склеры и расширением увеосклеральной щели, что способствует улучшению оттока ВГЖ и нормализации ВГД. На первом этапе предварительно проведенные исследования позволили выработать оптимальные режимы для лазерного лечения пациентов с рефрактерными формами терминальной стадии глаукомы, плохо поддающимися медикаментозной, хирургической и традиционной лазерной терапии.

В последующем встал вопрос о продолжении начатых исследований по изучению возможности использования данной технологии на более ранних стадиях глаукомы. Для этого необходимо было решить ряд задач, связанных с доказательством эффективности и безопасности ЛАГС у таких пациентов, а также с подбором оптимальных параметров лазерного излучения.

Цель исследования — оценка гипотензивного эффекта и результатов прижизненных морфологических изменений в зоне вмешательства после проведения ЛАГС на основе импульсно-периодического излучения Er-glass волоконного лазера (λ=1,56 мкм) у пациентов с далекозашедшей стадией глаукомы.

Материал и методы

В исследование вошли 18 пациентов с некомпенсированной далекозашедшей (IIIb-c) стадией первичной открытоугольной глаукомы и один пациент с IIIc стадией закрытоугольной глаукомы. Пациенты находились на максимальном гипотензивном режиме

(n=17). В двух случаях включение пациентов в исследование объяснялось индивидуальной непереносимостью местной гипотензивной терапии и наличием противопоказаний к назначению такой терапии (бронхиальная астма, атриовентрикулярная блокада, брадикардия). Возраст пациентов находился в пределах от 48 до 73 лет. Отмечено преобладание пациентов женского пола (n=12). Для отбора пациентов в группу исследования предварительно верифицировалась стадия глаукомы. С этой целью использовались специальные методы исследования, такие как компьютерная периметрия, выполняемая с помощью анализатора полей зрения Humphrey Field Analyzer HFA-II 750i (Carl Zeiss, Германия), и оптическая когерентная томография (ОКТ), выполняемая на оптическом спектральном когерентном томографе RTVue-100 (Optovue, США) с возможностью оценки морфометрических параметров диска зрительного нерва, комплекса ганглиозных клеток и нервных волокон сетчатки в перипапиллярной зоне. Стандартный набор исследований включал в себя визометрию с определением максимально корригированной остроты зрения, гониоскопию, точечную контактную тонометрию с помощью тонометра офтальмологического ICare Pro — TA03 (Финляндия). ВГД измеряли до лечения, через 1 и 6 мес после проведения лазерной операции. Для оценки безопасности, объяснения механизма действия технологии ЛАГС, а также для расширения доказательной базы по использованию данного метода в лечении пациентов с далекозашедшей стадией глаукомы использовали методы прижизненной визуализации тканей глаза в участках, подвергнутых лазерному вмешательству, — ОКТ и конфокальную микроскопию конъюнктивы и склеры (КМСК), выполняемые на приборах Visante OCT Anterior Segment Imaging (Carl Zeiss Meditec, Германия) и HRT III со специальной роговичной насадкой Rostock Cornea (Heidelberg, Германия). Перечисленные исследования выполняли до и после ЛАГС (сразу, через 1 и 6 мес). Также всем пациентам проводили электронную тонографию (длительностью 4 мин) с помощью электронного тонометра-тонографа ТНЦ-100 (Россия) до операции и спустя 6 мес наблюдения.

Перед проведением ЛАГС всем пациентам проводилась предоперационная подготовка, заключающаяся в назначении препаратов — ингибиторов карбоангидразы (Диакарб 0,25 г), а также калий- и магнийсберегающих препаратов (Панангин, Аспаркам) в течение 3 дней (за день, в день операции и на следующий день после нее). Операция проходила под местной анестезией, для этого в конъюнктивальную полость двукратно инстиллировался раствор глазного анестетика. ЛАГС проводилась в положении лежа на спине: пациента укладывали на кушетку, фиксировали голову в горизонтальном положении, накладывали векорасширитель. Эрбиевым волоконным лазером с излучением на длине волны 1,56 мкм в импульсно-периодическом режиме с помощью контактного зонда наносили 40—50 лазерных аппликаций в два ряда в шахматном порядке на расстоянии 2,5—3,5 мм от лимба. В одном случае операция ЛАГС проводилась на экстремально коротком глазу (длина переднезадней оси — 16,9 мм), в связи с этим ограничивались нанесением 26 лазерных аппликатов.

На каждую точку воздействовали дважды, по 3 с с интервалом 5 с, при этом применялась мощность, равная 0,66 Вт, с выходной плотность-мощностью 2,8—3,0 Вт/мм^2. Расстояние между аппликатами составляло 1,5 мм. В послеоперационном периоде сохранялся прежний гипотензивный режим. Дополнительно назначали нестероидные противовоспалительные препараты в виде глазных инстилляций в течение 7 дней. Гипотензивные капли, содержащие аналоги простагландинов, в случае их постоянного использования, временно отменяли после операции сроком на 3 дня.

Результаты и обсуждение

Морфологические и структурные изменения. Биомикроскопическая картина после выполнения ЛАГС отличалась однородностью проявлений. Так, в зоне лазерных аппликатов наблюдали точечные гидратированные участки конъюнктивы в виде «микроподушечек» с локальным побледнением в зоне вмешательства **(рис. 1)**. Биомикроскопическая картина изменялась спустя 5 дней, что сопровождалось уменьшением или исчезновением побледнения в зоне аппликаций при сохранении «подушечек» конъюнктивы. При этом локальная приподнятость конъюнктивы в зоне лазерного воздействия сохранялась на протяжении нескольких месяцев наблюдения, что косвенно свидетельствовало об усиленной транссклеральной фильтрации ВГЖ.

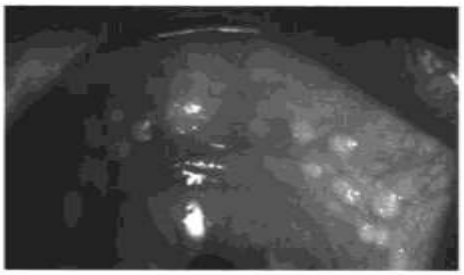

Рис. 1. **Биомикроскопическая картина в зоне проведения ЛАГС сразу после вмешательства: точечные участки побледнения конъюнктивы на месте лазерных аппликаций, расположенные в шахматном порядке в два ряда.**

Fig. 1. **Biomicroscopic view of the area of LASH immediately after the intervention: pinpoint areas of conjunctival blanching at the sites of laser application, staggered in two rows.**

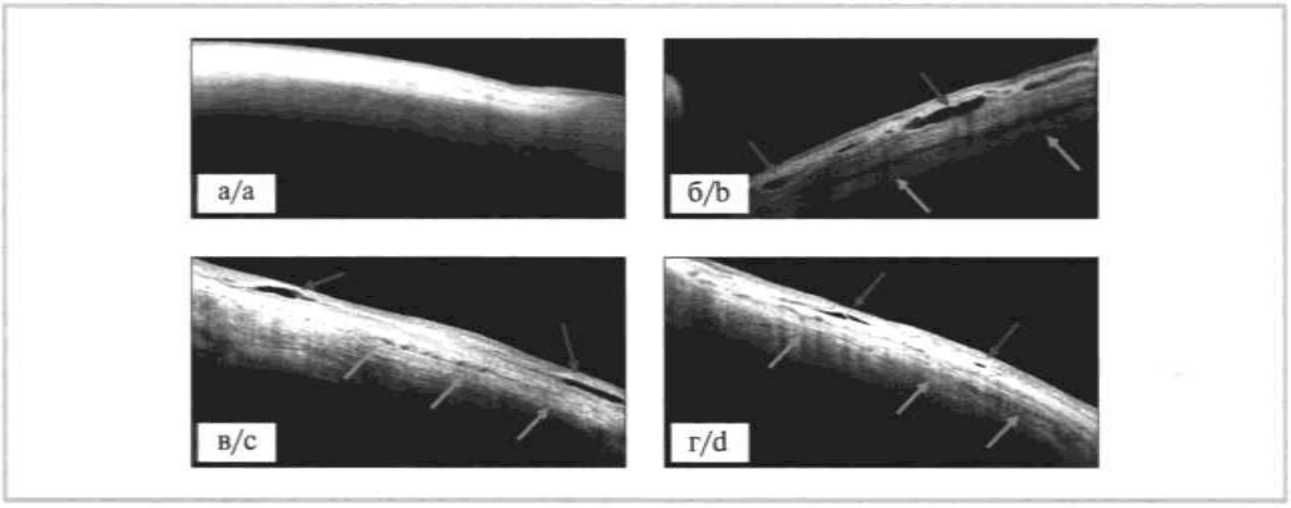

***Рис. 2.* ОКТ-снимки склеры и конъюнктивы.**

а — до вмешательства: минимальное количество гипорефлективных участков линейной формы, упорядоченное и плотное расположение склеральных волокон; б — сразу после операции ЛАГС: появление микрокист в конъюнктиве (указаны красными стрелками) и увеличение в размерах и расширение уже имеющихся интрастромальных гипорефлективных участков в строме склеры (указаны желтыми стрелками); в — через 1 мес после операции: сохраняются микрокисты в конъюнктиве (указаны красными стрелками) и увеличенные в размерах интрастромальные гипорефлективные участки в строме склеры (указаны желтыми стрелками); г — через 6 мес после операции: наблюдается уплощение микрокист в конъюнктиве, которые становятся более линейными (указаны красными стрелками) и сохранение интрастромальных гипорефлективных участков в строме склеры (указаны желтыми стрелками).

***Fig. 2.* Optical coherence tomography of the sclera and conjunctiva.**

a — before intervention: the number of linear-shaped hyporeflective areas is minimal, the arrangement of scleral fibers is orderly and dense; b — immediately after LASH: appearance of microcysts in the conjunctiva (indicated by red arrows), and enlargement and expansion of already existing hyporeflective areas in the scleral stroma (indicated by yellow arrows); c — one month after intervention: there are still microcysts in conjunctiva (indicated by red arrows) and enlarged hyporeflective areas in the scleral stroma (indicated by yellow arrows); d — six months after intervention: flattening of microcysts in the conjunctiva can be seen, which become more linear (indicated by red arrows), preservation of hyporeflective areas in the scleral stroma (indicated by yellow arrows).

Изменения в зоне лазерного воздействия, выявленные при биомикроскопии, соотносились со структурными изменениями в конъюнктиве и склере, регистрируемыми с помощью ОКТ и КМСК. Проведение указанных исследований в динамике (до воздействия, сразу после вмешательства, спустя 1 мес и через полгода после выполнения операции ЛАГС) позволило судить об эффективности и продолжительности гипотензивного эффекта после лазерного лечения. На ОКТ-снимках **(рис. 2)** представлена динамика подобных структурных изменений. Так, до лазерного вмешательства у всех пациентов отмечалось минимальное количество гипорефлективных участков в склере, либо они практически отсутствовали, при этом расположение волокон склеры и их ход выглядели упорядоченными, а сама фиброзная оболочка имела вид уплотненной ткани **(см. рис. 2, а)**. Также отмечено плотное и равномерное прилежание конъюнктивы к склере и отсутствие в ней полых включений.

ОКТ сразу после проведения ЛАГС во всех случаях позволила зафиксировать образование в области лазерного воздействия пузырькообразных или плоских «подушечек» в конъюнктиве и расширение интрастромальных щелей в склере, что выражалось формированием обширных гипорефлективных участков в склеральной строме **(см. рис. 2, б)**. Таким образом, ОКТ-исследование показало, что наблюдаемое лазериндуцированное расслоение коллагеновых волокон склеры и конъюнктивы приводит к увеличению количества и объема пространств (пор и щелей), обусловливая повышение гидравлической проницаемости склеры. Данные ОКТ подтверждают более ранние исследования с помощью оптоакустической и ультразвуковой биомикроскопии, проведенные в режиме, выбранном для лазерной модификации склеры при терминальной глаукоме [18]. Это может служить доказательством улучшения транссклерального оттока ВГЖ и связанного с этим снижения ВГД. В дальнейшем практически у всех пациентов (n=17) в течение полугода отмечалось некоторое уменьшение площади интрастромальных участков с разрежением в склере. Тем не менее на ОКТ-снимках, полученных соответственно через 1 и 6 мес после ЛАГС **(см. рис. 2, в, г)**, отчетливо прослеживалась приподнятость конъюнктивы, что могло свидетельствовать о сохраняющейся повышенной проницаемости самой склеры и продолжающейся фильтрации ВГЖ через ранее сформированные поры.

Проведение КМСК ограничивалось исследованием конъюнктивы и поверхностных слоев склеры. При сравнении снимков КМСК до **(рис. 3, а, рис. 4, а)** и сразу после ЛАГС **(рис. 3, б, рис. 4, б)** отмечались индуцированное лазерным излучением выраженное разрежение коллагеновых волокон, образование множества пористых структур в поверхностных слоях склеры и микрокист в конъюнктиве. Указанные изменения формировались во всех без исключения случаях (n=19). Через 1 мес после ЛАГС проведение



Рис. 3. **Конфокальная микроскопия конъюнктивы.**

а — до лазерного вмешательства: структура конъюнктивы с нормальным упорядоченным расположением волокон; б — сразу после проведения ЛАГС: разрежение коллагеновых волокон, образование микрокист (указаны красными стрелками), снижение плотности конъюнктивы; в — через 1 мес после лазерного воздействия: плотность и размер микрокист уменьшены (указаны стрелками), сохраняется «разреженность» тканей конъюнктивы; г — через 6 мес после ЛАГС: плотность, размер микрокист (указаны стрелками) и степень «разреженности» ткани конъюнктивы сохраняются.

Fig. 3. **Confocal microscopy of the conjunctiva.**

a — before laser intervention: scleral structure with normal ordered arrangement of fibers; b — immediately after LASH: rarefaction of the collagen fibers, formation of microcysts (indicated by arrows), conjunctival density is reduced; c — one month after intervention: the density and size of microcysts is reduced (indicated by arrows), the degree of «rarefaction» of conjunctival tissues remains the same; d — six months after LASH: the density, size of microcysts (indicated by arrows) and the degree of «rarefaction» of conjunctival tissues remains the same.



Рис. 4. **Конфокальная микроскопия поверхностных слоев склеры.**

а — до лазерного вмешательства: структура склеры с нормальным упорядоченным расположением волокон; б — склера сразу после проведения ЛАГС: отмечается разрежение коллагеновых волокон, образование множества пористых структур (указано стрелками); в — через 1 мес после проведения ЛАГС: разрежение коллагеновых волокон сохраняется, отмечается уменьшение размеров пор (указано стрелками); г — через полгода после проведения ЛАГС: степень «разреженности» коллагеновых волокон и пористая структура сохраняются (указано стрелками).

Fig. 4. **Confocal microscopy of the surface layers of the sclera.**

a — before laser intervention: scleral structure with normal ordered arrangement of fibers; b — immediately after LASH: thinning of the collagen fibers, formation of numerous porous structures (indicated by arrows); c — one month after LASH: thinning of the collagen fibers remains, the pore size is reduced (indicated by arrows); d — six months after LASH: the degree of «rarefaction» of collagen fibers remains the same, the pore structure is preserved (indicated by arrows).

КМСК показало сокращение размеров микровключений в конъюнктиве, а также уменьшение зон в конъюнктиве и склере с разрежением коллагеновых волокон **(рис. 3, в, рис. 4, в)** по сравнению с картиной КМСК, демонстрируемой ранее. Стоит отметить, что в течение полугода наблюдения зафиксированная через 1 мес после ЛАГС КМСК-картина конъюнктивы и склеры сохраняла стабильный характер, не претерпев существенных изменений у подавляющего большинства пациентов (n=18; **рис. 3, г, рис. 4, г**). Кроме того, отсутствие на КМСК- и ОКТ-снимках грубых деструктивных изменений в перифокальных областях тканей указывает на щадящий характер технологии ЛАГС и на возможность использования данного метода при лечении пациентов с далекозашедшей стадией глаукомы.

Гипотензивный эффект и клиническая эффективность ЛАГС. Проведение ЛАГС у подавляющего большинства пациентов (n=17) не вызывало возникновения болевого синдрома. Лишь в двух случаях операция сопровождалась достаточно заметной болевой реакцией, тем не менее проведение ретробульбарной анестезии в этих случаях не потребовалось.

Гипотензивный эффект после проведения ЛАГС у пациентов с III стадией глаукомы спустя 6 мес был отмечен в 94,7% случаев (n=18). Исходный средний уровень ВГД у пациентов был на уровне 27,2±3,95 мм рт.ст. Снижение ВГД в среднем составило 24,4% от исходного уровня спустя 1 мес после вмешательства (21,0±5,26 мм рт.ст.) и 32,96% через 6 мес наблюдения (18,7±3,13 мм рт.ст.). В двух случаях из 18 зафиксированное снижение ВГД оказалось недостаточным, поскольку его целевые значения достигнуты не были. В одном случае гипотензивный эффект отсутствовал. Однако у подавляющего числа пациентов (n=16) отмеченное снижение ВГД соответствовало целевым показателям и указывало на компенсацию процесса.

Из особенностей послеоперационного периода наблюдения необходимо выделить то, что снижение ВГД в некоторых случаях происходило постепенно. У семи пациентов (36,8%) в течение первых 2 нед регистрировали умеренную транзиторную гипертензию, сопровождавшуюся повышением ВГД на несколько единиц относительно исходного уровня. В этих случаях дополнительно назначали препарат с ингиби-

тором карбоангидразы (Диакарб 0,25 г) в течение недели. Для уменьшения воспалительной реакции назначали нестероидный противовоспалительный препарат в форме глазных капель.

У одного пациента (5,26%) после однократного проведения операции ЛАГС к концу 6-го месяца на фоне отсутствия заметного гипотензивного эффекта отмечен рост ВГД. В связи с этим было проведено повторное лазерное вмешательство с использованием тех же параметров лазерного излучения. Положительный гипотензивный эффект после повторного вмешательства сопровождался снижением ВГД до целевых значений, что позволило сделать заключение о возможности проведения повторной операции ЛАГС в случаях отсутствия результата или при недостаточном снижении ВГД после первого воздействия.

Необходимость исследования гидродинамики глаза с помощью электронной тонографии — единственного на сегодняшний день метода численного вычисления коэффициентов оттока и продукции ВГЖ — обусловлена возможностью исследования механизма снижения ВГД, демонстрации возможного влияния ЛАГС на увео- и транссклеральный отток. Вместе с тем следует отметить, что полученные с помощью этого метода данные весьма относительны, так как расчет основных показателей гидродинамики глаза производится по специальным усредненным таблицам. Несмотря на некоторую степень условности полученных таким образом данных, в нашей выборке пациентов по результатам электронной тонографии, проводившейся до оперативного вмешательства и спустя 6 мес после него, удалось выявить положительную высокую корреляционную зависимость между степенью увеличения коэффициента легкости оттока (C) камерной влаги и степенью снижения ВГД (r=0,848; **рис. 5**). Данная связь напрямую указывает на тот факт, что снижение ВГД у пациентов происходило за счет увеличения оттока ВГЖ. При этом статистически значимых изменений другого тонографического показателя — минутного объема ВГЖ (F, мм^3/мин), характеризующего скорость образования водянистой влаги, — установлено не было, что также свидетельствует в пользу снижения ВГД, главным образом, за счет усиления оттока ВГЖ, а не уменьшения ее продукции.

Следует также обратить внимание на то, что после проведения ЛАГС в течение всего срока наблюдения (6 мес) не было зафиксировано ни одного из серьезных осложнений, которые могут иметь место после проведения классических циклодеструктивных вмешательств (передний увеит, гифема, истончение склеры, дистрофия роговицы, гипотензия и др.) [4, 5, 12—15].

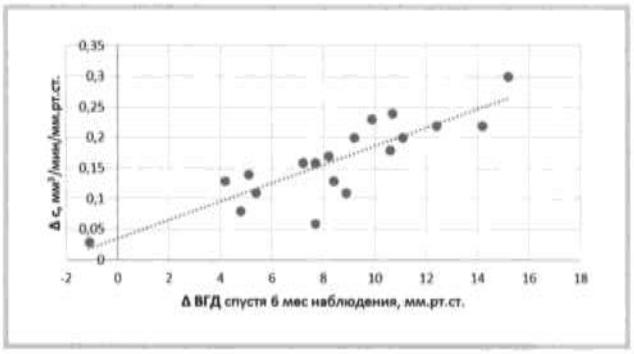

Рис. 5. **Корреляционная зависимость, отражающая взаимосвязь между степенью снижения ВГД и степенью увеличения коэффициента легкости оттока (C, мм³/мин/мм рт.ст.).**

Fig. 5. **Correlation dependence reflecting the relationship between the degree of IOP decrease and the degree of ease of outflow coefficient increase (C, mm³/min/mm Hg).**

Заключение

Технология ЛАГС, ранее доказавшая свою эффективность и безопасность при лечении пациентов с рефрактерными формами терминальной глаукомы, подтвердила возможность ее использования при более ранней — далекозашедшей — стадии заболевания. Отсутствие после ЛАГС выраженных деструктивных изменений и рубцеваний склеры и конъюнктивы в зоне воздействия подтверждается объективными методами исследования и длительным гипотензивным эффектом в течение всего срока наблюдения. Таким образом, представленные в работе данные указывают на возможность использования технологии ЛАГС в качестве самостоятельного способа снижения ВГД при далекозашедшей стадии глаукомы.

Участие авторов:
Концепция и дизайн исследования: Ю.Ю., А.Г., О.Б.
Сбор и обработка материала: А.Г., П.Г., О.Б.
Написание текста: А.Г., П.Г.
Редактирование: А.Г.

Авторы заявляют об отсутствии конфликта интересов.
The authors declare no conflicts of interest.

ЛИТЕРАТУРА/REFERENCES

1. Quigley HA, Broman AT. The number of people with glaucoma worldwide in 2010 and 2020. *Br J Ophthalmol*. 2006;90:262-267. https://doi.org/10.1136/bjo.2005.081224
2. Leske MC, Heijl A, Hyman L, Bengtsson B. Early manifest glaucoma trial: design and baseline data. *Ophthalmology*. 1999;106(11):2144-2153. https://doi.org/10.1016/s0161-6420(99)90497-9
3. *Национальное руководство по глаукоме: для практикующих врачей*. Под ред. Егорова Е.А., Астахова Ю.С., Еричева В.П. М.: ГЭОТАР-Медиа; 2015.
Natsional'noye rukovodstvo po glaukome: dlya praktikuyushchikh vrachey [National guidelines on glaucoma: for practitioners]. Eds Egorov E.A., Astakhov Yu.S., Erichev V.P. M.: GEOTAR-Media; 2015. (In Russ.).

4. Hennis HL, Stewart WC. Semiconductor diode laser transscleral cyclophotocoagulation in patients with glaucoma. *Am J Ophthalmol*. 1992;113:81-85. https://doi.org/10.1016/s0002-9394(14)75758-7

5. Gupta N, Weinreb RN. Diode Laser Transscleral Cyclophotocoagulation. *J Glaucoma*. 1997;6:426-429. https://doi.org/10.1097/00061198-199712000-00013

6. Varikuti VNV, Shah P, Rai O, Chaves AC, Miranda A, Lim B-A, Dorairaj SK, Sieminski SF. Outcomes of Micropulse Transscleral Cyclophotocoagulation in Eyes With Good Central Vision. *J Glaucoma*. 2019;28(10):901-905. https://doi.org/10.1097/ijg.0000000000001339

7. Aquino MC, Barton K, Tan AMW, Sng C, Li X, Loon SC, Chew PT. Micropulse versus continuous wave transscleral diode cyclophotocoagulation in refractory glaucoma. *Clin Exper Ophthalmol*. 2015;43(1):40-46. https://doi.org/10.1111/ceo.12360

8. Al Habash A, AlAhmadi AS. Outcome Of MicroPulse Transscleral Photocoagulation In Different Types Of Glaucoma. *Clin Ophthalmol*. 2019;13:2353-2360. https://doi.org/10.2147/opth.s226554

9. Baum O, Wachsmann-Hogiu S, Milner T, Sobol E. Laser-assisted formation of micropores and nanobubbles in sclera promote stable normalization of intraocular pressure. *Laser Phys Lett*. 2017;14(6):065601. https://doi.org/10.1088/1612-202x/aa6b1a

10. Большунов А.В., Соболь Э.Н., Федоров А.А., Баум О.И., Омельченко А.И., Хомчик О.В., Щербаков Е.М. Изучение возможности усиления фильтрации внутриглазной жидкости при неразрушающем лазерном воздействии на склеру в проекции плоской части цилиарного тела (экспериментальное исследование). *Вестник офтальмологии*. 2013; 129(1):22-26.
Bolshunov AV, Sobol EN, Fedorov AA, Baum OI, Omelchenko AI, Khomchik OV, Shcherbakov EM. The study of opportunity of aqueous humor filtration increase after nondestructive laser exposure of sclera in the site of pars plana projection (experimental study). *Russian Annals of Ophthalmology = Vestnik oftal'mologii*. 2013;129(1):22-26. (In Russ.).

11. Аветисов С.Э., Большунов А.В., Хомчик О.В., Федоров А.А., Сипливый В.И., Баум О.И., Омельченко А.И., Щербаков Е.М., Панченко В.Я., Соболь Э.Н. Лазериндуцированное повышение гидропроницаемости склеры в лечении резистентных форм открытоугольной глаукомы. *Национальный журнал глаукома*. 2015;14(2):5-13.
Avetisov SE, Bol'shunov AV, Khomchik OV, Fyodorov AA, Siplivyj VI, Baum OI, Omelchenko AI, Shcherbakov EM, Panchenko VYa, Sobol EN. Laser-induced increase of scleral hydropermiability in the treatment of resistant forms open-angle glaucoma. *Nacional'nyj zhurnal glaukoma*. 2015; 14(2):5-13. (In Russ.).

12. Benson M, Nelson M. Cyclocryotherapy: a review of cases over a 10-year period. *Brit J Ophthalmol*. 1990;74(2):103-105. https://doi.org/10.1136/bjo.74.2.103

13. Youn J, Cox TA, Herndon LW, Allingham RR, Shields MB. A Clinical Comparison of Transscleral Cyclophotocoagulation With Neodymium:Yag And Semiconductor Diode Lasers. *Am J Ophthalmol*. 1998;126:640-647. https://doi.org/10.1016/s0002-9394(98)00228-1

14. Гаврилина П.Д., Гамидов А.А., Баум О.И., Большунов А.В., Хомчик О.В., Соболь Э.Н. Лазерные транссклеральные технологии в лечении глаукомы. *Вестник офтальмологии*. 2020;136(6):113-120.
Gavrilina PD, Gamidov AA, Baum OI, Bolshunov AV, Khomchik OV, Sobol EN. Transscleral laser therapy in the treatment of glaucoma. *Russian Annals of Ophthalmology = Vestnik oftal'mologii*. 2020;136(6):113-120. (In Russ.). https://doi.org/10.17116/oftalma2020136061113

15. Юсеф Ю.Н., Гамидов А.А., Карпилова М.А., Гаврилина П.Д. Место транссклеральных технологий в лазерном лечении глаукомы: история, этапы развития, перспективы. *Офтальмология*. 2021;18(3S):695-702.
Yusef YuN, Gamidov AA, Karpilova MA, Gavrilina PD. The Place of Transscleral Technologies in Laser Treatment of Glaucoma: History, Stages of Development, Prospects. *Ophthalmology in Russia = Oftal'mologiya*. 2021;18(3S): 695-702. (In Russ.).
https://doi.org/10.18008/1816-5095-2021-3S-695-702

Поступила 21.09.2022
Received 21.09.2022
Принята к печати 05.12.2022
Accepted 05.12.2022

Вестник офтальмологии
2023, Т. 139, №6, с. 26-32
https://doi.org/10.17116/oftalma202313906126

Russian Annals of Ophthalmology =
Vestnik Oftal'mologii 2023, vol. 139, №6, pp. 26-32
https://doi.org/10.17116/oftalma202313906126

Патогенетическая роль полифункционального белка α_2-макроглобулина и его активность в слезе и крови при возрастной макулярной дегенерации и пролиферативной диабетической ретинопатии

© В.В. НЕРОЕВ, Н.Б. ЧЕСНОКОВА, Н.В. НЕРОЕВА, О.В. БЕЗНОС, Т.А. ПАВЛЕНКО, Т.Д. ОХОЦИМСКАЯ, О.А. УТКИНА

ФГБУ «Национальный медицинский исследовательский центр глазных болезней им. Гельмгольца» Минздрава России, Москва, Россия

РЕЗЮМЕ

Многофункциональный белок альфа2-макроглобулин (α_2-МГ) принимает участие в развитии нейродегенеративных процессов, воспаления и неоваскуляризации, которые являются ключевыми в патогенезе возрастной макулярной дистрофии (ВМД) и пролиферативной диабетической ретинопатии (ПДР). ВМД и ПДР являются одними из основных причин слабовидения и слепоты, трудно поддаются лечению и диагностируются на стадии необратимых изменений.

Цель исследования. Определение активности α_2-МГ в слезе и крови пациентов с ВМД и ПДР для выявления связи ее уровня с наличием патологического процесса в сетчатке.

Материал и методы. В исследование включено 17 пациентов (34 глаза) с ВМД, 15 пациентов (30 глаз) с ПДР и 15 здоровых добровольцев (30 глаз). В слезе и сыворотке крови определяли активность α_2-МГ ферментативным методом со специфическим субстратом N-бензоил-DL-аргинин-р-нитроанилидом.

Результаты. Активность α_2-МГ в слезе пациентов с ВМД была повышена в среднем в 3,5 раза, а у пациентов с ПДР — в 1,5 раза. При ВМД на стадии субмакулярного фиброза активность α_2-МГ в слезе была снижена. В крови больных с ВМД и ПДР активность α_2-МГ оказалась повышена в среднем на 25%. Корреляции между активностью α_2-МГ в слезе и крови не выявлено.

Заключение. Впервые установлено, что при ВМД и ПДР происходит увеличение активности α_2-МГ в слезе, причем при ВМД — более значительное, чем при ПДР. Повышение активности α_2-МГ в крови свидетельствует о вялотекущем системном воспалении при ВМД и ПДР. Отсутствие корреляции между активностью α_2-МГ в слезе и крови подтверждает его местное происхождение. Высокий уровень α_2-МГ в слезе отражает наличие дегенеративного процесса в сетчатке, что обосновывает целесообразность дальнейших исследований α_2-МГ для прогнозирования течения ВМД и ПДР, а также контроля терапии.

Ключевые слова: *альфа2-макроглобулин, возрастная макулярная дистрофия, пролиферативная диабетическая ретинопатия, слеза, кровь, сетчатка.*

ИНФОРМАЦИЯ ОБ АВТОРАХ:
Нероев В.В. — https://orcid.org/0000-0002-8480-0894
Чеснокова Н.Б. — https://orcid.org/0000-0002-7856-8005
Нероева Н.В. — https://orcid.org/0000-0003-1038-2746
Безнос О.В. — https://orcid.org/0000-0001-7557-4955
Павленко Т.А. — https://orcid.org/0000-0001-8032-4248
Охоцимская Т.Д. — https://orcid.org/0000-0003-1121-4314
Уткина О.А. — https://orcid.org/0000-0001-8463-6337
Автор, ответственный за переписку: Безнос Ольга Валерьевна — e-mail: olval2011@mail.ru

КАК ЦИТИРОВАТЬ:
Нероев В.В., Чеснокова Н.Б., Нероева Н.В., Безнос О.В., Павленко Т.А., Охоцимская Т.Д., Уткина О.А. Патогенетическая роль полифункционального белка α_2-макроглобулина и его активность в слезе и крови при возрастной макулярной дегенерации и пролиферативной диабетической ретинопатии. *Вестник офтальмологии.* 2023;139(6):26–32.
https://doi.org/10.17116/oftalma202313906126

Pathogenetic role of multifunctional protein alpha-2-macroglobulin and its activity in tears and serum in age-related macular degeneration and proliferative diabetic retinopathy

© V.V. NEROEV, N.B. CHESNOKOVA, N.V. NEROEVA, O.V. BEZNOS, T.A. PAVLENKO, T.D. OKHOTSIMSKAYA, O.A. UTKINA

Helmholtz National Medical Research Center of Eye Diseases, Moscow, Russia

ABSTRACT

Alpha-2-macroglobulin (α_2-MG) is a multifunctional protein involved in neurodegeneration, inflammation and neovascularization, which are key processes in the pathogenesis of age-related macular degeneration (AMD) and proliferative diabetic retinopathy (PDR). AMD and PDR are two of the main causes of vision loss and blindness, are difficult to treat, and are generally diagnosed at the stage of irreversible changes.

Purpose. This study estimates the activity of α_2-MG in the blood serum and tears of patients with AMD and PDR in order to reveal the relation of its levels with the intensity of the pathological process in the retina.
Material and methods. The study included 17 patients (34 eyes) with AMD, 15 patients (30 eyes) with PDR, and 15 healthy adults (30 eyes) of the similar age. The activity of α_2-MG in serum and tears was measured enzymatically using the specific substrate N-benzoyl-DL-arginine-p-nitroanilide (BAPNA).
Results. The activity of α_2-MG in tears of patients with AMD was on the average 3.5 times higher than in healthy controls, and in patients with PDR — 1.5 times higher. Patients with AMD at the submacular fibrosis stage showed decreased α_2-MG activity in tears. The activity of α_2-MG in serum of patients with AMD and PDR was on the average 25% higher than in healthy persons. No correlation was revealed between serum and tear levels of α_2-MG activity.
Conclusion. This study revealed for the first time that in AMD and PDR the activity of α_2-MG in tears is increased, and that in AMD the increase is higher than in PDR. An increase of α_2-MG activity in serum confirms the presence of systemic inflammation. Absence of correlation between the serum and tear activity of α_2-MG confirms its local origin. The high level of α_2-MG activity in tears reflects the presence of an active destructive process in the retina, justifying its further investigation as a predictor of AMD and PDR course, as well as an indicator of therapy effectiveness.

Keywords: *alpha-2-macroglobulin, age-related macular degeneration, proliferative diabetic retinopathy, tears, serum, retina.*

INFORMATION ABOUT THE AUTHORS:
Neroev V.V. — https://orcid.org/0000-0002-8480-0894
Chesnokova N.B. — https://orcid.org/0000-0002-7856-8005
Neroeva N.V. — https://orcid.org/0000-0003-1038-2746
Beznos O.V. — https://orcid.org/0000-0001-7557-4955
Pavlenko T.A. — https://orcid.org/0000-0001-8032-4248
Okhotsimskaya T.D. — https://orcid.org/0000-0003-1121-4314
Utkina O.A. — https://orcid.org/0000-0001-8463-6337
Corresponding author: Beznos O.V. — e-mail: olval2011@mail.ru

TO CITE THIS ARTICLE:
Neroev VV, Chesnokova NB, Neroeva NV, Beznos OV, Pavlenko TA, Okhotsimskaya TD, Utkina OA. Pathogenetic role of multifunctional protein alpha-2-macroglobulin and its activity in tears and serum in age-related macular degeneration and proliferative diabetic retinopathy. *Russian Annals of Ophthalmology = Vestnik oftal'mologii*. 2023;139(6):26–32. (In Russ.). https://doi.org/10.17116/oftalma202313906126

Возрастная макулярная дегенерация (ВМД) во всем мире является основной причиной необратимой потери центрального зрения у пациентов старшей возрастной группы [1]. Пролиферативная диабетическая ретинопатия (ПДР) занимает пятое место в мире среди причин слабовидения и четвертое — среди причин слепоты пациентов и служит основной причиной потери зрения среди трудоспособного населения в большинстве развитых стран. Важными звеньями патогенеза этих заболеваний являются развитие нейродегенеративного процесса в сетчатке и неуправляемая неоваскуляризация.

Патогенез ВМД сложный и многофакторный, а потеря зрения связана в первую очередь с прогрессирующей дегенерацией и гибелью постмитотических клеток ретинального пигментного эпителия (РПЭ), что вызывает нарушение метаболизма и гибель нервных клеток сетчатки. Клетки РПЭ отличаются высокой метаболической активностью и связанным с этим обильным потреблением кислорода, высоким содержанием полиненасыщенных жирных кислот. Кроме того, они подвергаются постоянному воздействию света, что способствует продукции активных форм кислорода. В стареющих клетках РПЭ антиоксидантная система ослаблена, развивается окислительный стресс, вызывающий повреждение структурных и функциональных элементов клетки, в том числе эндоплазматического ретикулума и митохондрий, что приводит к дальнейшему образованию кислородных радикалов, повреждению клеток и развитию воспаления [2]. При диабете нарушение барьерной функции РПЭ, ишемия, усиление продукции свободных радикалов, развивающиеся в глазу вследствие повышения содержания глюкозы, также приводят к окислительному стрессу и запуску каскада процессов, приводящих к нейродегенерации и нейровоспалению [3].

На этом фоне происходит образование неправильно свернутых белков и их токсичных агрегатов, например β-амилоида. В ответ развивается реакция на образование неправильно свернутых белков (unfolded protein response, UPR), при которой увеличивается синтез белков теплового шока, обладающих шаперонной активностью, т.е. способностью предотвращать образование неправильно свернутых белков, их агрегацию. Показано, что UPR активируется в стареющих клетках сетчатки, в том числе в РПЭ. Повышенное содержание белков теплового шока выявлено в сетчатке у пациентов с ВМД [4]. Реакция UPR — это клеточная программа, которая инициируется как защитный механизм, однако при длительном течении патологического процесса запускает апоптоз клеток, не поддающихся восстановлению [5].

Мультифункциональный белок α2-макроглобулин (α_2-МГ) принимает участие во всех этих процессах. Это белок острой фазы воспаления, и при воспалении происходит увеличение его экспрессии. Он связывает и удаляет из организма протеолити-

ческие ферменты всех классов. В то же время активированный при воспалении протеазами α_2-МГ становится переносчиком широкого круга цитокинов, факторов роста, иммуноглобулинов и может либо выводить их из организма, либо транспортировать с сохранением активности, что придает ему роль иммуномодулятора [6]. α_2-МГ также относится к классу белков-шаперонов и в качестве шаперона участвует в реакции UPR, поддерживая необходимую конформацию белков, препятствуя их агрегации и удаляя неправильно сформированные или разрушенные белки [7]. Удаление комплексов α_2-МГ с метаболитами осуществляется путем эндоцитоза при взаимодействии с липопротеиновым рецептором LRP1. При этом активируются различные внутриклеточные сигнальные пути во многих типах клеток, в том числе в макрофагах и глиальных клетках Мюллера; таким образом, α_2-МГ влияет на процессы клеточной пролиферации, миграции и дифференцировки [8]. Экспрессия LRP1 и α_2-МГ в сетчатке увеличивается в условиях гипоксии и, предположительно, играет роль в развитии неоваскуляризации [9]. Аналогичный процесс может иметь место и при хориоидальной неоваскуляризации. Таким образом, α_2-МГ принимает участие в ключевых звеньях патогенеза ВМД и ПДР.

Известно, что при диабете в крови увеличивается содержание α_2-МГ. Показано, что у больных диабетом с ретинопатией содержание α_2-МГ выше, чем у пациентов без ретинопатии [10]. Установлено повышение не только системного, но и локального синтеза α_2-МГ при диабете; так, его содержание возрастает в слюне [11] и в сетчатке [12]. В то же время отсутствуют сведения о содержании α_2-МГ в слезной жидкости при диабете и ВМД, нет данных об изменении уровня α_2-МГ в крови при ВМД. Изучение содержания α_2-МГ в этих биологических жидкостях у пациентов с ВМД и ПДР позволит дополнить существующий список биомаркеров нейродегенерации в глазу [13], которые могут быть полезны при скрининговом обследовании, прогнозировании течения болезни и оценке эффективности проводимой терапии.

Слезная жидкость в последние десятилетия привлекает все больший интерес как потенциальный источник биохимических маркеров глазных заболеваний, в особенности благодаря доступному неинвазивному способу получения.

Цель настоящей работы — определение активности α_2-МГ в слезе и сыворотке крови больных с ВМД и ПДР для выявления связи уровня активности α_2-МГ в этих биологических жидкостях с наличием патологического процесса в сетчатке.

Материал и методы

В исследование включено 17 больных (34 глаза) с ВМД (3 мужчин и 14 женщин в возрасте от 58 до 79 лет) и 15 больных (30 глаз) с сахарным диабетом 2-го типа с ПДР (8 мужчин и 7 женщин в возрасте от 38 до 63 лет). В 19 глазах диагностировали экссудативную форму ВМД, в 11 глазах — неэкссудативную форму, в 4 глазах выявлен субмакулярный фиброз. Пациентам с экссудативной формой ВМД и субмакулярным фиброзом не менее чем за 2 мес до включения в исследование проводилась антиангиогенная терапия. Всем пациентам с ПДР не менее чем за 1 год до включения в исследование была проведена панретинальная лазеркоагуляция. На момент осмотра ретинальный статус оценивался как стабильный, наличие диабетического макулярного отека являлось критерием исключения. У 10 (59%) пациентов с ВМД и у 7 (46%) пациентов с ПДР был сопутствующий диагноз «гипертоническая болезнь», артериальное давление было компенсировано за счет гипотензивной терапии. У всех пациентов на момент исследования отсутствовали острые воспалительные заболевания. Наличие ревматоидного артрита и других аутоиммунных патологий, бронхиальной астмы, тяжелых хронических воспалительных заболеваний также являлось критерием исключения.

Контрольной группой послужили 15 добровольцев (30 глаз) без сахарного диабета и офтальмопатологии, сопоставимые по возрасту с больными.

Всем пациентам проводили стандартное офтальмологическое обследование и оптическую когерентную томографию.

Слезную жидкость забирали из обоих глаз утром с помощью полосок стерильной фильтровальной бумаги шириной 5 мм, которые закладывали за нижнее веко на 5 мин. За день до взятия слезы пациенты не закапывали лекарственные препараты. Компоненты слезы элюировали изотоническим раствором натрия хлорида, элюат центрифугировали 10 мин при 3000 об/мин, надосадочную часть использовали для исследования. Для определения активности α_2-МГ в сыворотке крови использовали кровь, взятую для биохимического анализа, входящего в стандарт обследования.

Определение активности α_2-МГ проводили ферментативным методом со специфическим субстратом N-бензоил-DL-аргинин-р-нитроанилидом [14]. Активность выражали в нмоль/мин×мл слезы или сыворотки крови. Оптическую плотность образцов определяли на многофункциональном фотометре для микропланшетов Synergy MX (BioTek, США).

Статистический анализ проводили при помощи пакета прикладных программ Microsoft Office Excel, входящих в стандартный комплект Microsoft Office, а также статистического пакета Statistica 10.0 (Stat Soft Inc., США). Количественные показатели представлены в виде среднего арифметического и стандартной ошибки среднего ($M \pm m$). При сравнении групп использовали непараметрический U-критерий Манна—Уитни. Различия считали значимыми при $p<0,05$.

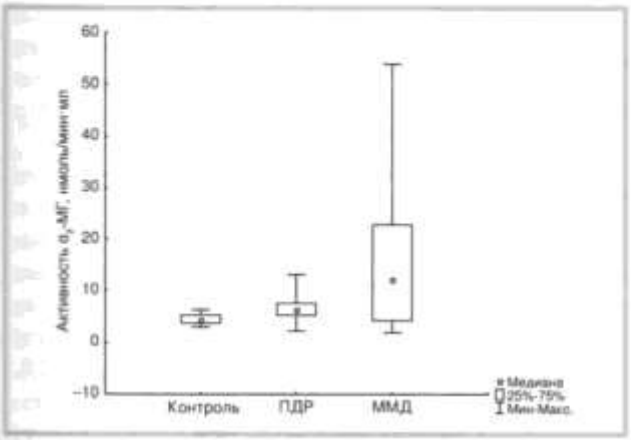

Рис. 1. Активность α_2-МГ в слезе здоровых людей и больных с ПДР и ВМД.

Здесь и на рис. 2: на диаграммах для каждой группы представлены медиана, минимальное и максимальное значения, верхний и нижний квартили [25-й; 75-й перцентили]. * — статистически значимое отличие от контрольной группы (p<0,01).

Fig. 1. Activity of α_2-MG in tears of healthy controls and patients with PDR and AMD.

Here and in fig. 2: the diagrams for each group show median, minimal and maximal levels, top and bottom quartiles [25th; 75th percentiles]. * — statistically significant difference from the control group (p<0.01).

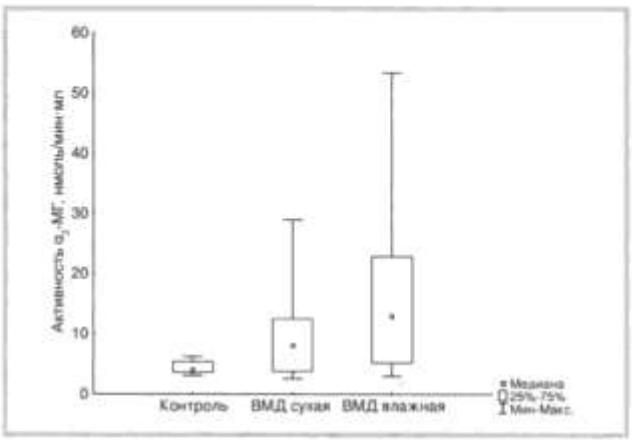

Рис. 2. Активность α_2-МГ в слезе лиц контрольной группы и у больных с влажной и сухой формами ВМД.

Fig. 2. Activity of α_2-MG in tears of healthy controls and patients with wet and dry forms of AMD.

Активность α_2-МГ в сыворотке крови здоровых людей и пациентов с ПДР и ВМД, нмоль/мин×мл

Activity of α_2-MG in blood serum of healthy controls and patients with PDR and AMD (nmol/min×mL)

Группа	Активность α_2-МГ в сыворотке крови
Контроль (n=30)	92,35±5,44
ПДР (n=30)	114,25±7,61 (p=0,026)*
ВМД (n=34)	115,87±5,2 (p=0,005)*

Примечание. * — статистически значимое отличие от контрольной группы (p<0,05).

Результаты

У пациентов с ВМД активность α_2-МГ в слезной жидкости превышает норму в среднем в 3,5 раза (p=0,003). У пациентов с ПДР активность α_2-МГ в слезе также статистически значимо повышена (p=0,002), но в существенно меньшей степени, и в среднем превышает уровень контрольной группы в 1,5 раза **(рис. 1)**.

Обращает на себя внимание большой разброс значений активности α_2-МГ в слезе пациентов с ВМД. В четверти глаз с ВМД она не выше уровня контроля, тогда как в большинстве глаз с ВМД многократно его превышает. Средние значения активности α_2-МГ в слезе пациентов с экссудативной формой ВМД оказались несколько выше, чем при неэкссудативной форме, однако в связи с большим разбросом значений этого показателя различия статистически не значимы **(рис. 2)**.

В глазах с субмакулярным фиброзом активность α_2-МГ в слезе была в среднем вдвое ниже, чем в парном глазу с активным экссудативным процессом.

В сыворотке крови пациентов с ПДР и ВМД отмечено примерно одинаковое, менее значительное, чем в слезной жидкости, но статистически значимое повышение активности α_2-МГ, в среднем составляющее соответственно 23,7 и 25,4% от нормы **(см. таблицу)**.

Корреляции между активностью α_2-МГ в слезе и крови ни при ВМД, ни при ПДР не обнаружено.

Обсуждение

Полученные результаты показали, что у пациентов с ВМД в слезной жидкости значительно (в среднем в 3,5 раза) увеличена активность α_2-МГ. Однако отмечен высокий разброс значений активности α_2-МГ: примерно в четверти глаз активность не была повышена, тогда как в остальных глазах ее значение многократно (а у отдельных больных — десятикратно) превышало уровень нормы. Такой разброс может быть связан как с различиями в патогенетических механизмах возникновения данной патологии, так и с проводимым лечением, что должно стать предметом дальнейших исследований. Так, все больные с влажной формой ВМД получают анти-VEGF-терапию, что может влиять на уровень α_2-МГ. Показано, что α_2-МГ как в нативной форме, так и после конформационных изменений при взаимодействии с протеазами способен связывать фактор роста эндотелия сосудов (vascular endothelial growth factor, VEGF) [15]. Этот комплекс распознается рецептором α_2-МГ — LRP1, путем эндоцитоза поступает в клетки и после расщепления лизосомальными ферментами выводится из организма. Поэтому α_2-МГ может служить для инактивации и удаления VEGF и расходоваться на этот процесс [16]. Не исключено, что увеличение содержания VEGF в хориоидее может увеличивать экспрессию α_2-МГ [17].

Выявленное нами небольшое различие в активности α_2-МГ в слезной жидкости между сухой

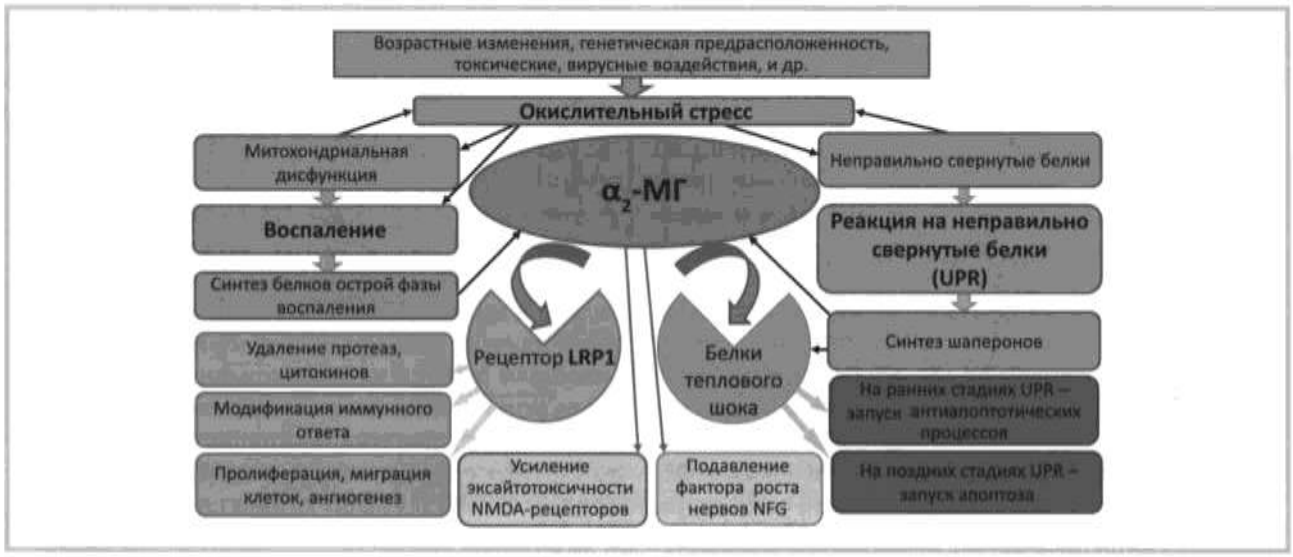

Рис. 3. **Основные механизмы участия α_2-МГ в патогенезе ВМД.**
Fig. 3. **The main mechanisms of alpha-2-macroglobulin involvement in the pathogenesis of AMD.**

и влажной формами ВМД пока не дает нам основания для выводов и требует проведения дальнейших исследований. Обнаруженный нами существенно более низкий уровень α_2-МГ в слезе на стадии субмакулярного фиброза по сравнению со стадией экссудации свидетельствует о завершении активного деструктивного процесса воспаления в этот период.

Обращает на себя внимание значительно большее повышение активности α_2-МГ в слезе при ВМД, чем при других заболеваниях глаз, которые также сопровождаются нейродегенеративными процессами в сетчатке. Так, активность α_2-МГ в слезе при ПДР и при глаукоме, по нашим данным, увеличивается в меньшей степени — в 1,5—1,6 раза. Повышение уровня α_2-МГ в биологических жидкостях выявлено при нейродегенеративных заболеваниях центральной нервной системы: в спинномозговой жидкости при болезни Альцгеймера и болезни Паркинсона [18, 19], а также в слезе при болезни Паркинсона [20]. Изменения уровня α_2-МГ рассматриваются в качестве биомаркера этих нейродегенеративных процессов. В патогенезе нейродегенеративных заболеваний глаза и центральной нервной системы участвуют одни и те же процессы: хронический окислительный стресс, воспаление, подавление аутофагии и внеклеточное отложение β-амилоида [21]. У больных ВМД чаще, чем в целом в популяции, развиваются нейродегенеративные заболевания центральной нервной системы [22].

В слезной жидкости больных ПДР также обнаружено меньшее, но статистически значимое повышение активности α_2-МГ, что согласуется с данными литературы об увеличении его местного синтеза при диабете [12].

Увеличение активности α_2-МГ в слезе отражает характер его локальной реакции на развитие нейродегенеративного процесса в сетчатке. Основные возможные механизмы участия полифункционального белка α_2-МГ в патогенезе нейродегенеративных процессов в глазу представлены на **рис. 3**. α_2-МГ и рецептор LRP1 присутствуют в сетчатке и участвуют в нейродегенеративных и пролиферативных процессах, протекающих в ней [7]. Содержание α_2-МГ в сетчатке увеличивается при глаукоме и ПДР [12, 23].

Повышение активности α_2-МГ может происходить вследствие увеличения его синтеза в ответ на воспаление [2], а также при запуске реакции UPR, в которой он участвует в качестве шаперона [7]. На ранних стадиях дегенеративных процессов такая реакция является защитной, поскольку α_2-МГ предотвращает чрезмерную активацию протеолиза, ослабляет действие цитокинов, препятствует образованию неправильно свернутых белков и их агрегации, например образованию β-амилоида. При хроническом течении дегенеративных процессов, когда на протяжении длительного времени в клетках имеют место митохондриальная дисфункция и стресс эндоплазматического ретикулума, запускаются сигнальные пути, направленные на апоптоз этих клеток, и в этом процессе принимает участие α_2-МГ [24, 25].

Пациенты с ВМД и с ПДР, включенные в настоящее исследование, находились на стадии выраженных изменений в сетчатке, поэтому повышение активности α_2-МГ в данном случае может отражать процессы, приводящие к гибели его клеток.

Доказано, что в основе нейротоксического действия α_2-МГ, в том числе в сетчатке, помимо участия в UPR может лежать его способность подавлять активность фактора роста нервов (nerve growth factor, NGF) [26, 27], снижать клиренс провоспалительных цитокинов и амилоидных белков, а также усиливать эксайтотоксичность NMDA-рецепторов [7]. Доказательством участия α_2-МГ в индукции гибели

ганглиозных клеток сетчатки при повышении внутриглазного давления является установленный факт уменьшения гибели этих клеток после нейтрализации α_2-МГ специфическими антителами [23].

Показана важная роль α_2-МГ и в запуске процессов неоваскуляризации в сетчатке. Установлено, что в сетчатке крыс с кислород-индуцированной ретинопатией, сопровождающейся неоваскуляризацией, в глиальных клетках Мюллера повышаются уровень α_2-МГ, активированного матриксными металлопротеиназами, и экспрессия рецептора LRP1 [9]. Аналогичные изменения были обнаружены в стекловидном теле и сетчатке пациентов с ПДР [23]. В глиальных клетках Мюллера взаимодействие α_2-МГ с LRP1 индуцирует миграцию клеток и восстановление межклеточного матрикса — процессы, тесно связанные с пролиферативными нарушениями [8]. Таким образом, и при ПДР, и при ВМД α_2-МГ может принимать участие в запуске неоваскуляризации. Кроме того, α_2-МГ может способствовать развитию субретинального фиброза как путем ингибирования металлопротеиназ и накопления белков межклеточного матрикса, так и посредством передачи профибротической сигнализации.

Выявленное нами повышение активности α_2-МГ в крови пациентов с ПДР согласуется с данными литературы о повышении его содержания при диабете и особенно при ПДР, что связывают с более высокими уровнями гликированного гемоглобина, обнаруженными у пациентов с ПДР [10]. Выявленное повышение активности α_2-МГ в общем кровотоке при ВМД указывает на системное вялотекущее воспаление, наличие которого было установлено на основании увеличения в крови уровня других маркеров воспаления — эндотелина-1, интерлейкина-8 и фактора роста опухолей-β2 [28], а также изменения клеточного состава крови [29].

Работ по исследованию α_2-МГ в слезной жидкости и крови при ВМД и ПДР в доступной литературе мы не обнаружили. Увеличение активности α_2-МГ в слезе свидетельствует о том, что состав слезы отражает изменения метаболизма в сетчатке при этих заболеваниях. Так, при протеомном анализе слезы пациентов с неоваскулярной ВМД было обнаружено повышение содержания белков, связанных с окислительным стрессом, регуляцией протеолиза, воспалением и неоваскуляризацией [30], а в слезе больных с ПДР выявлено высокое содержание эндотелиального фактора роста сосудов [31, 32].

Заключение

Полифункциональный белок α_2-МГ играет важную роль практически во всех звеньях патогенеза как ВМД, так и ПДР. Нами впервые установлено, что при этих заболеваниях происходит увеличение активности α_2-МГ не только в крови, но и в слезе. У большинства пациентов с ВМД активность α_2-МГ в слезе оказалась повышена существенно сильнее, чем при ПДР — заболевании, также сопровождающемся нейродегенеративными процессами в сетчатке. На стадии субмакулярного фиброза активность α_2-МГ в слезе снижается вследствие завершения активного деструктивного процесса. Небольшое, но статистически значимое повышение активности α_2-МГ в крови пациентов с ВМД и ПДР согласуется с данными литературы о наличии вялотекущего системного воспалительного процесса при данных глазных патологиях. Корреляции между активностью α_2-МГ в слезе и крови не обнаружено, что подтверждает местное происхождение α_2-МГ в слезной жидкости.

Полученные нами данные позволяют утверждать, что высокий уровень α_2-МГ в слезе отражает наличие активного деструктивного процесса в сетчатке. Это обосновывает целесообразность дальнейших исследований, направленных на выявление закономерностей динамики уровня α_2-МГ в слезе с целью прогнозирования течения ВМД и ПДР, контроля терапии и обоснования выбора методов лечения.

Участие авторов:
Концепция и дизайн исследования: В.Н., Н.Ч.
Сбор и обработка материала: Н. Н., Т.О., О.У.
Статистическая обработка: О.Б., Т.П.
Написание текста: Н.Ч., Т.О.
Редактирование: Н.Ч., О.Б., Т.О.

Авторы заявляют об отсутствии конфликта интересов.
The authors declare no conflicts of interest.

ЛИТЕРАТУРА/REFERENCES

1. Ивахненко О.И., Нероев В.В., Зайцева О.В. Возрастная макулярная дегенерация и диабетическое поражение глаз. Социально-экономические аспекты заболеваемости. *Вестник офтальмологии*. 2021;137(1):123-129.
Ivakhnenko OI, Neroev VV, Zaytseva OV. Age-related macular degeneration and diabetic eye lesion. Socio-economic aspects. *Russian Annals of Ophthalmology = Vestnik oftalmologii*. 2021;137(1):123-129. (In Russ.). https://doi.org/10.17116/oftalma2021137011123

2. Kaur G, Singh NK. The role of inflammation in retinal neurodegeneration and degenerative diseases. *Int J Mol Sci*. 2021;23(1):386. https://doi.org/10.3390/ijms23010386

3. Филиппов В.М., Петрачков Д.В., Будзинская М.В., Сидамонидзе А.Л. Современные концепции патогенеза диабетической ретинопатии. *Вестник офтальмологии*. 2021;137(5):306-313.
Filippov VM, Petrachkov DV, Budzinskaya MV, Sidamonidze AL. Modern concepts of pathogenesis of diabetic retinopathy. *Russian Annals of Ophthalmology = Vestnik oftal'mologii*. 2021;137(5):306-313. (In Russ.). https://doi.org/10.17116/oftalma2021137052306

4. Bilbao-Malavé V, González-Zamora J, de la Puente M, Recalde S, Fernandez-Robredo P, Hernandez M, Layana AG, Saenz de Viteri M. Mitochondrial dysfunction and endoplasmic reticulum stress in age related macular

degeneration, role in pathophysiology, and possible new therapeutic strategies. *Antioxidants (Basel)*. 2021;10(8):1170.
https://doi.org/10.3390/antiox10081170

5. Hetz C, Zhang K, Kaufman RJ. Mechanisms, regulation and functions of the unfolded protein response. *Nat Rev Mol Cell Biol*. 2020;21(8):421-438.
https://doi.org/10.1038/s41580-020-0250-z

6. Rehman AA, Ahsan H, Khan FH. α-2-Macroglobulin: a physiological guardian. *J Cell Physiol*. 2013;228(8):1665-1675.
https://doi.org/10.1002/jcp.24266

7. Cater JH, Wilson MR, Wyatt AR. Alpha-2-Macroglobulin, a hypochlorite-regulated chaperone and immune system modulator. *Oxid Med Cell Longev*. 2019;2019:5410657.
https://doi.org/10.1155/2019/5410657

8. Jaldín-Fincati JR, Actis Dato V, Díaz NM, Sánchez MC, Barcelona PF, Chiabrando GA. Activated α2-Macroglobulin regulates LRP1 levels at the plasma membrane through the activation of a Rab10-dependent exocytic pathway in retinal müller glial cells. *Sci Rep*. 2019;9(1):13234.
https://doi.org/10.1038/s41598-019-49072-6

9. Sanchez MC, Barcelona PF, Luna JD, Ortiz SG, Juarez PC, Riera CM, Chiabrando GA. Low-density Lipoprotein Receptor-Related Protein-1 (LRP-1) Expression in a rat model of oxygen-induced retinal neovascularization. *Exper Eye Res*. 2006;83:1378-1385.
https://doi.org/10.1016/j.exer.2006.07.016

10. Gray RS, James K, Merriman J, Starkey IR, Elton RA, Clarke BF, Duncan LJ. Alpha 2-macroglobulin and proliferative retinopathy in type 1 diabetes. *Horm Metab Res*. 1982;14(8):389-392.
https://doi.org/10.1055/s-2007-1019026

11. Caseiro A, Ferreira R, Padrão A, Quintaneiro C, Pereira A, Marinheiro R, Vitorino R, Amado F. Salivary proteome and peptidome profiling in type 1 diabetes mellitus using a quantitative approach. *J Proteome Res*. 2013;12(4):1700-1709.
https://doi.org/10.1021/pr3010343

12. Barcelona PF, Luna JD, Chiabrando GA, Juarez CP, Bhutto IA, Baba T, McLeod DS, Sánchez MC, Lutty GA. Immunohistochemical localization of Low Density Lipoprotein Receptor-related Protein 1 and Alpha(2)-macroglobulin in retinal and choroidal tissue of proliferative retinopathies. *Exper Eye Res*. 2010;91(2):264-272.
https://doi.org/10.1016/j.exer.2010.05.017

13. Филиппов В.М., Петрачков Д.В., Будзинская М.В., Матющенко А.Г. Роль биомаркеров нейродегенерации при диабетической ретинопатии. *Вестник офтальмологии*. 2021;137(5):314-322.
Filippov VM, Petrachkov DV, Budzinskaya MV, Matyushchenko AG. The role of neurodegeneration biomarkers in the management of patients with diabetic retinopathy. *Russian Annals of Ophthalmology = Vestnik oftal'mologii*. 2021;137(5):314-322. (In Russ.).
https://doi.org/10.17116/oftalma2021137052314

14. Chuang WH, Liu PC, Hung CY, Lee KK. Purification, Characterization and molecular cloning of Alpha-2-macroglobulin in Cobia, Rachycentron Canadum. *Fish Shellfish Immunol*. 2014;41(2):346-355.
https://doi.org/10.1016/j.fsi.2014.09.016

15. Bhattacharjee G, Asplin IR, Wu SM, Gawdi G, Pizzo SV. The conformation-dependent interaction of alpha 2-macroglobulin with vascular endothelial growth factor. A novel mechanism of alpha 2-macroglobulin/growth factor binding. *J Biol Chem*. 2000;275(35):26806-26811.
https://doi.org/0.1074/jbc.M000156200

16. Soker S, Svahn CM, Neufeld G. Vascular endothelial growth factor is inactivated by binding to alpha 2-macroglobulin and the binding is inhibited by heparin. *J Biol Chem*. 1993;268(11):7685-7691.

17. Benedicto I, Lehmann-Mantaras G, Elemento O. Tissue-specific expression of alpha-2-macroglobulin by choroid endothelial cells in response to RPE-secreted factors: implications for AMD. *Invest Ophthalmol Vis Sci*. 2017;58(8):2261.

18. Varma VR, Varma S, AY, Hohman TJ, Seddighi S, Casanova R, Beri A, Dammer EB, Seyfried NT, Pletnikova O, Moghekar A, Wilson MR, Lah JJ, O'Brien RJ, Levey AI, Troncoso JC, Albert MS, Thambisetty M. Alpha-2 Macroglobulin in Alzheimer's Disease: a marker of neuronal injury through the RCAN1 pathway. *Mol Psychiatry*. 2017;22(1):13-23.
https://doi.org/10.1038/mp.2016.206

19. Gupta AK, Pokhriyal R, Khan MI, Kumar DR, Gupta R, Chadda RK, Ramachandran R, Goyal V, Tripathi M, Hariprasad G, Gupta AK. Cerebrospinal fluid proteomics for identification of α2-Macroglobulin as a potential biomarker to monitor pharmacological therapeutic efficacy in dopamine dictated disease states of Parkinson's disease and schizophrenia. *Neuropsychiatr Dis Treat*. 2019;15:2853-2867.
https://doi.org/10.2147/NDT.S214217

20. Bogdanov V, Kim A, Nodel M, Pavlenko T, Pavlova E, Blokhin V, Chesnokova N, Ugrumov M. A Pilot study of changes in the level of catecholamines and the activity of alpha-2-Macroglobulin in the tear fluid of patients with Parkinson's disease and Parkinsonian mice. *Int J Mol Sci*. 2021;22(9):4736.
https://doi.org/10.3390/ijms22094736

21. Ashok A, Singh N, Chaudhary S, Bellamkonda V, Kritikos AE, Wise AS, Rana N, McDonald D, Ayyagari R. Retinal degeneration and Alzheimer's disease: an evolving link. *Int J Mol Sci*. 2020;21(19):7290.
https://doi.org/10.3390/ijms21197290

22. Chen PJ, Wan L, Lai JN, Chen CS, Chen JJ, Yen WM, Chiu LT, Hu KC, Tien PT, Lin HJ. Increased risk of Parkinson's disease among patients with age-related macular degeneration. *BMC Ophthalmol*. 2021;21(1):426.
https://doi.org/10.1186/s12886-021-02196-8

23. Shi Z, Rudzinski M, Meerovitch K, Lebrun-Julien F, Birman E, Di Polo A, Saragovi HU. Alpha2-macroglobulin is a mediator of retinal ganglion cell death in glaucoma. *J Biol Chemistry*. 2008;283(43):29156-29165.
https://doi.org/10.1074/jbc.M802365200

24. Kroeger H, Chiang WC, Felden J, Nguyen A, Lin JH. ER Stress and unfolded protein response in ocular health and disease. *FEBS J*. 2019;286(2):399-412.
https://doi.org/10.1111/febs.14522

25. Gonzalez-Gronow M, Gopal U, Austin RC, Pizzo SV. Glucose-regulated protein (GRP78) is an important cell surface receptor for viral invasion, cancers, and neurological disorders. *IUBMB Life*. 2021;73(6):843-854.
https://doi.org/10.1002/iub.2502

26. Barcelona PF, Saragovi HU. A Pro-nerve Growth Factor (proNGF) and NGF Binding Protein, A2-macroglobulin, differentially regulates p75 and TrkA receptors and is relevant to neurodegeneration ex vivo and in vivo. *Mol Cell Biol*. 2015;35(19):3396-3408.
https://doi.org/10.1128/MCB.00544-15

27. Bai Y, Sivori D, Woo SB, Neet KE, Lerner SF, Saragovi HU. During glaucoma, Alpha2-macroglobulin Accumulates in aqueous humor and binds to Nerve Growth Factor, neutralizing neuroprotection. *Invest Ophthalmol Vis Sci*. 2011;52(8):5260-5265.
https://doi.org/10.1167/iovs.10-6691

28. Liukkonen MPK, Paterno JJ, Kivinen N, Siintamo L, Koskela AKJ, Kaarniranta K. Epithelial-mesenchymal transition-related serum markers ET-1, IL-8 and TGF-β2 are elevated in a Finnish wet age-related macular degeneration cohort. *Acta Ophthalmol*. 2022;100(5):e1153-e1162.
https://doi.org/10.1111/aos.15051

29. Karahan M, Hazar L, Erdem S, Ava S, Dursun ME, Demirtaş AA, Keklikçi U. Is there a Relationship Between Hematological Inflammatory Parameters and Age-related Macular Degeneration? *Ther Adv Ophthalmol*. 2021;13:25158414211010550.
https://doi.org/10.1177/25158414211010550

30. Winiarczyk M, Kaarniranta K, Winiarczyk S, Adaszek L, Winiarczyk D, Mackiewicz J. Tear film proteome in age-related macular degeneration. *Graefe's Arch Clin Exper Ophthalmol*. 2018;256(6):1127-1139.
https://doi.org/10.1007/s00417-018-3984-y

31. Борзилова Ю.А., Болдырева Л.А., Валеева Р.Р. Уровень VEGF-a в слезной жидкости у пациентов с различными стадиями диабетической ретинопатии. *Современные технологии в офтальмологии*. 2016;(1):43-47.
Borzilova YuA, Boldyreva LA, Valeyeva RR. VEGF-a in tears of patients with different stages of diabetic retinopathy. *Sovremennyye tekhnologii v oftal'mologii*. 2016;(1):43-47. (In Russ.).

32. Мошетова Л.К., Воробьева И.В., Парфенова Е.В., Алехнович В.И., Меркушенкова Д.А., Макаревич П.И. Результаты влияния антиангиогенной терапии диабетического макулярного отека при сахарном диабете второго типа на клинико-функциональное и морфологическое состояние сетчатки. *Офтальмология*. 2013;10(1):50-55.
Moshetova LK, Vorobieva IV, Parfenova EV, Merkushenkova DA, Makarevich PI, Alekhnovich VI. Clinical, functional and morphological results of diabetic macular edema antiangiogenic treatment in patients with diabetes mellitus type two. *Ophthalmology in Russia = Oftal'mologiya*. 2013;10(1):50-55. (In Russ.).
https://doi.org/10.18008/1816-5095-2013-1-50-55

Поступила 25.06.2022
Received 25.06.2022
Принята к печати 29.08.2022
Accepted 29.08.2022

Вестник офтальмологии
2023, Т. 139, №6, с. 33-40
https://doi.org/10.17116/oftalma202313906133

Russian Annals of Ophthalmology =
Vestnik Oftal'mologii 2023, vol. 139, №6, pp. 33-40
https://doi.org/10.17116/oftalma202313906133

Изменение аккомодации у детей с гиперметропической анизометропией и односторонней амблиопией после рефракционно-лазерной операции и плеоптического лечения

© И.Л. КУЛИКОВА, К.А. АЛЕКСАНДРОВА

Чебоксарский филиал ФГАУ «Межотраслевой научно-технический комплекс «Микрохирургия глаза» им. акад. С.Н. Федорова» Минздрава России, Чебоксары, Чувашская Республика, Россия

РЕЗЮМЕ

Цель исследования. Сравнительный анализ состояния аккомодации у детей с гиперметропической анизометропией и амблиопией после ФемтоЛАЗИК в комбинации с плеоптическим лечением и после традиционной коррекции с плеоптическим лечением.

Материал и методы. В 1-ю группу вошли 30 детей с гиперметропией средней и высокой степени, амблиопией высокой и средней степени и анизометропией более 3,0 дптр, которым был выполнен ФемтоЛАЗИК на худшем глазу. Во 2-ю (контрольную) группу были включены 30 детей с аналогичным местным статусом, которым была назначена традиционная коррекция с консервативным лечением. Срок наблюдения — 1,5 года.

Результаты. Через 1,5 года были получены более высокие показатели остроты зрения ($p<0,05$) в 1-й группе. В этой группе также отмечалось значимое повышение коэффициента акомодационного ответа оперированного амблиопичного глаза — на 0,1±0,02 усл. ед. по сравнению с группой контроля ($p<0,05$). В обеих группах отмечалась тенденция к завышению коэффициента микрофлюктуаций (КМФ) амблиопичного глаза, уровень КМФ более выраженно повысился в 1-й группе ($p<0,05$). В конце лечения в 1-й группе отмечалось двукратное повышение объективного аккомодационного ответа и объективных запасов относительной аккомодации амблиопичного глаза на 1,0±0,23 и 0,9±0,38 дптр соответственно. Во 2-й группе повышение аналогичных показателей было незначительным ($p<0,05$). У детей 1-й группы было зарегистрировано увеличение разницы толщины цилиарной мышцы (ciliary muscle thickness, CMT) амблиопичного глаза с включенной и выключенной аккомодацией — на 0,04±0,01 мм ($p<0,05$) в передней части цилиарной мышцы на уровне CMT_{max} и CMT_1.

Заключение. Полученные данные свидетельствуют об эффективном влиянии рефракционно-лазерной операции в комбинации с плеоптическим лечением на улучшение зрения и состояния акомодации амблиопичного и парного ведущего глаза у детей с гиперметропической анизометропией, в отличие от общепринятых методов лечения.

Ключевые слова: *аккомодация, амблиопия, гиперметропия, анизометропия, ФемтоЛАЗИК.*

ИНФОРМАЦИЯ ОБ АВТОРАХ:
Куликова И.Л. — https://orcid.org/0000-0001-5320-8524
Александрова К.А. — https://orcid.org/0000-0001-6596-8870
Автор, ответственный за переписку: Александрова Ксения Андреевна — e-mail: a-ksusha93@mail.ru

КАК ЦИТИРОВАТЬ:
Куликова И.Л., Александрова К.А. Изменение аккомодации у детей с гиперметропической анизометропией и односторонней амблиопией после рефракционно-лазерной операции и плеоптического лечения. *Вестник офтальмологии.* 2023;139(6):33–40. https://doi.org/10.17116/oftalma202313906133

Changes in accommodation in children with hyperopic anisometropia and unilateral amblyopia after laser refractive surgery and pleoptic treatment

© I.L. KULIKOVA, K.A. ALEKSANDROVA

Cheboksary branch of the S.N. Fedorov National Medical Research Center "MNTK "Eye Microsurgery", Cheboksary, Russia

ABSTRACT

Purpose. This study comparatively analyzes the state of accommodation in children with hyperopic anisometropia and amblyopia after femtosecond laser-assisted in situ keratomileusis (Femto-LASIK) combined with pleoptic treatment, and after conventional pleoptic treatment.

Material and methods. The first group consisted of 30 children with medium and high hyperopia, high and medium amblyopia, and anisometropia greater than 3.0 diopters, who underwent Femto-LASIK in the amblyopic eye. The second group consisted of 28 children with similar local status, who were prescribed traditional correction and received conservative treatment. The follow-up period was 1.5 years.

Results. After 1.5 years, higher visual acuity ($p<0.05$) was achieved in the first group. A significant increase in the coefficient of accommodative response (CAR) was observed in the operated amblyopic eyes in group 1 — by 0.1±0.02 c.u. compared to the control group ($p<0.05$). In both groups there was an upwards trend for the coefficient of microfluctuations (CMF) in the amblyopic eye, but in the first group CMF increased more significantly ($p<0.05$). The objective accommodative response (OAR) and positive relative accommodation (PRA) of the amblyopic eye showed a double increase — by 1.0±0.23 and 0.9±0.38 diopters, respec-

tively, at the end of treatment in the first group. The increase in similar indicators in the second group was insignificant ($p<0.05$). In children of the first group the difference in ciliary muscle thickness (CMT) of the amblyopic eye with disabled and enabled accommodation increased by 0.04±0.01 mm ($p<0.05$) in the anterior part of the ciliary muscle at the levels of CMT_{max} and CMT_1.
Conclusion. The data obtained in this study indicate the strong effect of refractive laser surgery in combination with pleoptic treatment on improving the visual acuity and the state of accommodation of the amblyopic and paired dominant eyes in children with hyperopic anisometropia, in contrast to conventional methods of treatment.

Keywords: *accommodation, amblyopia, hyperopia, anisometropia, Femto-LASIK.*

INFORMATION ABOUT THE AUTHORS:
Kulikova I.L. — https://orcid.org/0000-0001-5320-8524
Aleksandrova K.A. — https://orcid.org/0000-0001-6596-8870
Corresponding author: Aleksandrova K.A. — e-mail: a-ksusha93@mail.ru

TO CITE THIS ARTICLE:
Kulikova IL, Aleksandrova KA. Changes in accommodation in children with hyperopic anisometropia and unilateral amblyopia after laser refractive surgery and pleoptic treatment. *Russian Annals of Ophthalmology = Vestnik oftal'mologii*. 2023;139(6):33–40. (In Russ.). https://doi.org/10.17116/oftalma202313906133

Некорригированные аномалии рефракции являются одной из ведущих причин нарушения зрения в мире [1]. По данным метаанализа, распространенность гиперметропии, определяемая как более +2,0 дптр, составила 4,6% [1]. У доношенных новорожденных детей обычно выявляется высокий уровень гиперметропии и астигматизма, которые впоследствии в среднем в 82% случаев уменьшаются в течение первого года жизни за счет процесса эмметропизации [2].

По ряду данных, частота анизометропии достигает 54,8% случаев [3]. Анизометропия и амблиопия взаимосвязаны между собой: у детей с анизогиперметропией от 3,5 дптр амблиопия развивается в 100% случаев, в то же время у детей с миопией аналогичная частота амблиопии встречается при анизометропии от 6,5 дптр [4]. Успешность лечения амблиопии, по данным публикаций, составляет 48—82% случаев, а ее эффективность зависит от возраста ребенка, являющегося критическим фактором [5].

Амблиопия относится к числу серьезных проблем общественного здравоохранения, поскольку может приводить к стойкому нарушению зрения [6]. Она встречается у 0,72—2,9% людей, и примерно две трети пациентов с данной патологией имеют сопутствующую анизометропию [7—9].

Для каждого вида рефракционного нарушения характерны определенные нарушения аккомодации [10]. Анизометропия у детей требует детального изучения, так как у них наблюдаются наиболее выраженные изменения аккомодации [11].

Стандартное лечение анизометропической амблиопии имеет ряд недостатков в виде непереносимой анизейконии при очковой коррекции, трудностей, связанных с ношением контактных линз, у детей младшего возраста, низкой информированности родителей в отношении контактной коррекции зрения [12, 13]. При этом лечение с помощью традиционной коррекции неэффективно, по данным литературы, у трети пациентов [14]. Поэтому еще более двух десятков лет назад рядом авторов было предложено выполнение рефракционных операций у детей с целью лечения анизометропической амблиопии за счет снижения степени аметропии и анизометропии [15, 16]. Немаловажным является и то, что на аккомодационную способность оказывает влияние не только вид рефракции, но и степень рефракционного нарушения, поэтому выполнение рефракционных операций у детей способствует изменению аккомодационных функций.

Для мониторинга состояния объективной аккомодации в настоящее время широко применяются аккомодография, оптическая когерентная томография (ОКТ). Появление новых методик расширяет возможности исследования акоммодационных нарушений.

Цель исследования — сравнительный анализ состояния аккомодации у детей с гиперметропической анизометропией и амблиопией после ФемтоЛАЗИК в комбинации с плеоптическим лечением и после традиционной коррекции с плеоптическим лечением.

Материал и методы

Были проанализированы результаты обследования в двух группах детей с гиперметропией средней и высокой степени, амблиопией высокой и средней степени и анизометропией более 3,0 дптр. В 1-ю группу вошло 30 детей, которым был выполнен ФемтоЛАЗИК на хуже видящем глазу. После операции в плановом порядке с периодичностью 1 раз в 6 мес проводилась лазер-, магнито-, светостимуляция, назначалась переносимая очковая коррекция. Во 2-ю (контрольную) группу было включено 30 детей, которым была назначена традиционная контактная или очковая коррекция и выполнялись аналогичные методы консервативного лечения. С родителями была проведена разъяснительная бе-

седа о соблюдении комплаентности, все родители дали согласие на диагностику и лечение. Диагностика проводилась каждые 6 мес с периодом наблюдения 1,5 года. Возраст детей 1-й группы варьировал от 7 до 15 лет (средний возраст — 10,3±1,7 года), во 2-й группы — от 6 до 15 лет (средний возраст — 7,8±3,4 года). Группы были сопоставимы по возрасту и рефракционному статусу.

Всем пациентам было проведено стандартное и дополнительное офтальмологическое обследование. Исследовались показатели рефракции, среднее значение корригированной и некорригированной остроты зрения при помощи единиц LogMAR по правилу J. Holladay [17] с последующим переводом в десятичную систему. Также исследовали остроту зрения вблизи на приборе «Форбис» (Россия). Помимо остроты зрения определяли ретинальную остроту зрения (РОЗ) с помощью ретинометра Lambda-100 (Heine, Германия).

Дополнительное исследование объективной аккомодации было выполнено с помощью аккомодографа Righton Speedy K (Nikon, США). Сравнительному анализу подлежали следующие индексы: коэффициент аккомодационного ответа (КАО; усл. ед.), выражающий степень напряжения цилиарной мышцы при предъявлении аккомодационного стимула; коэффициент роста (КР; усл. ед.) и коэффициент устойчивости (КУС; усл. ед.), отражающие нарастание хода аккомодограммы и ее стабильность; коэффициент микрофлюктуаций (КМФ; мкф/мин), использующийся для подсчета частоты аккомодационных микрофлюктуаций. В то же время были исследованы объективный аккомодационный ответ (ОАО; дптр) на расстоянии 33 см, отражающий способность аккомодации фиксировать объект на расстоянии 33 см, и объективный запас относительной аккомодации (ОЗОА; дптр), определяющий запас аккомодации, с помощью бинокулярного авторефрактометра «открытого поля» WR-5100K (Grand Seiko, Япония). Исследование амблиопичного глаза на авторефрактометре «открытого поля» выполнялось в контактных линзах. Толщина цилиарной мышцы, хрусталика и передней камеры анализировались с помощью оптического когерентного томографа Casia 2 (Tomey, Япония). Аккомодация исследовалась при естественной аккомодации в контактных линзах на амблиопичном глазу и после двукратного закапывания 1% циклопентолата. Были получены изображения височной части толщины цилиарной мышцы (ciliary muscle thickness, CMT); измеряли ее максимальную толщину (CMT_{max}), толщину на расстоянии 1 мм (CMT_1), 2 мм (CMT_2) и 3 мм (CMT_3) от склеральной шпоры **(см. рисунок)**. Для большей наглядности работы цилиарной мышцы была изучена разница толщины цилиарной мышцы с включенной и выключенной аккомодацией (ΔCMT) на трех различных расстояниях.

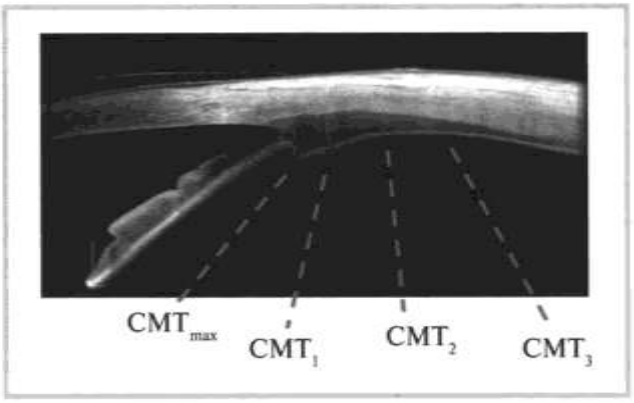

ОКТ-изображение цилиарной мышцы правого глаза.
OCT image of the ciliary muscle of the right eye.

Статистическую обработку данных проводили при помощи программы Statistica 10. Использовали традиционные показатели описательной статистики — число наблюдений (*n*), среднее арифметическое (*M*), стандартное отклонение (*SD*) и категориальные данные (процент). Использовали параметрический *t*-критерий Стьюдента для независимых и сопряженных групп. Различия между выборками считали достоверными при уровне значимости меньше 0,05.

Результаты

До лечения сферический эквивалент (СЭ) амблиопичного глаза в 1-й группе составил в среднем +6,77±1,8 дптр, степень анизометропии по СЭ — +4,25±1,4 дптр, во 2-й группе — 6,82±2,3 и 5,1±1,7 дптр соответственно. Рефракционные показатели парного ведущего глаза были близки к эметропии в обеих группах. Через 1,5 года после ФемтоЛАЗИК в 1-й группе СЭ амблиопичного глаза составил +1,23±0,11 дптр, степень анизометропии по СЭ составила +1,25±1,4 дптр (p<0,001).

Корригированная острота зрения (КОЗ) в 1-й группе до лечения составила 0,12±0,08 (LogMAR +0,9±0,31), во 2-й группе — 0,13±0,1 (LogMAR +0,9±0,34; p=0,84), через 1,5 года КОЗ 1-й и 2-й группе составили 0,39±0,04 (LogMAR +0,42±0,14) и 0,22±0,12 (LogMAR +0,65±0,18) соответственно (p=0,01).

До лечения РОЗ амблиопичного глаза в 1-й группе была 0,26±0,13, во 2-й — 0,3±0,11. Через 1,5 года РОЗ в 1-й и 2-й группах составила 0,5±0,14 и 0,4±0,12 соответственно (p=0,00).

Данные коэффициентов аккомодограммы амблиопичного глаза представлены в **табл. 1**, ведущего парного глаза — в **табл. 2**.

До лечения показатели аккомодации амблиопичного глаза были сопоставимы и значимо друг от друга не отличались.

Таблица 1. **Показатели коэффициентов аккомодограммы амблиопичного глаза в группах исследования (*n*=60), *M±SD***
Table 1. **Accommodogram data for the amblyopic eye in study patients (*n*=60), *M±SD***

Показатель	КАО, усл. ед		*p*	КУС, усл. ед		*p*	КР, усл. ед		*p*	КМФ, мкф/мин		*p*
	1-я группа (*n*=30)	2-я группа (*n*=30)		1-я группа (*n*=30)	2-я группа (*n*=30)		1-я группа (*n*=30)	2-я группа (*n*=30)		1-я группа (*n*=30)	2-я группа (*n*=30)	
Норма	0,25—0,65			0,00—0,30			0,60—0,90			До 57		
До лечения	0,01±0,08	0,00±0,15	0,34	0,24±0,09	0,26±0,10	0,24	0,49±0,06	0,45±0,08	0,35	56,53±4,22	57,13±5,14	0,1
Через 6 мес	0,06±0,08	–0,05±0,11	0,06	0,22±0,06	0,29±0,12	0,11	0,5±0,06	0,50±0,06	0,74	65,64±4,14	59,84±3,88	0,01
Через 1 год	0,1±0,06	–0,02±0,14	0,05	0,27±0,08	0,3±0,1	0,19	0,53±0,05	0,49±0,07	0,14	63,51±4,15	59,46±4,05	0,03
Через 1,5 года	0,12±0,02	0,02±0,05	0,04	0,23±0,04	0,28±0,13	0,12	0,50±0,02	0,50±0,03	0,37	64,35±2,49	60,07±3,47	0,02
*p**	0,02	0,07		0,16	0,24		0,13	0,06		0,01	0,03	

Примечание. Здесь и в табл. 2, 3: *p* — *t*-критерий Стьюдента между группами; *p** — *t*-критерий Стьюдента внутри групп.

Таблица 2. **Показатели коэффициентов аккомодограммы ведущего глаза в группах исследования (*n*=60), *M±SD***
Table 2. **Accommodogram data for the dominant eye in study patients (*n*=60), *M±SD***

Показатель	КАО, усл. ед		*p*	КУС, усл. ед		*p*	КР, усл. ед		*p*	КМФ, мкф/мин		*p*
	1-я группа (*n*=30)	2-я группа (*n*=30)		1-я группа (*n*=30)	2-я группа (*n*=30)		1-я группа (*n*=30)	2-я группа (*n*=30)		1-я группа (*n*=30)	2-я группа (*n*=30)	
Норма	0,25—0,65			0,00—0,30			0,60—0,90			До 57		
До лечения	0,39±0,11	0,42±0,14	0,06	0,28±0,09	0,26±0,05	0,08	0,51±0,05	0,50±0,08	0,26	64,84±5,23	63,44±4,15	0,1
Через 6 мес	0,35±0,04	0,38±0,1	0,24	0,25±0,07	0,23±0,05	0,09	0,50±0,08	0,51±0,1	0,11	64,13±2,67	63,87±3,89	0,12
Через 1 год	0,41±0,08	0,43±0,03	0,18	0,26±0,13	0,27±0,08	0,25	0,52±0,08	0,5±0,08	0,19	62,83±4,93	62,45±3,82	0,24
Через 1,5 года	0,43±0,1	0,44±0,09	0,15	0,25±0,07	0,22±0,06	0,06	0,50±0,05	0,5±0,07	0,41	60,52±2,43	62,85±4,54	0,04
*p**	0,06	0,08		0,24	0,31		0,47	0,56		0,05	0,06	

Таблица 3. **Показатели ОАО амблиопичного и ведущего глаза в группах исследования (*n*=60), дптр, *M±SD***
Table 3. **Objective accommodation response of the amblyopic and dominant eyes in study patients (*n*=60), diopters, *M±SD***

Показатель	ОАО амблиопичного глаза		*p*	ОАО ведущего глаза		*p*
	1-я группа (*n*=30)	2-я группа (*n*=30)		1-я группа (*n*=30)	2-я группа (*n*=30)	
Норма	–3,0			–3,0		
До лечения	–1,1±0,8	–1,22±0,55	0,06	–1,9±0,4	–2,0±0,56	0,31
Через 6 мес	–1,7±0,11	–1,27±0,48	0,03	–2,3±0,55	–2,1±0,38	0,11
Через 1 год	–1,9±0,58	–1,3±0,15	0,03	–2,4±0,21	–2,1±0,24	0,06
Через 1,5 года	–2,1±0,67	–1,38±0,19	0,01	–2,4±0,24	–2,2±0,13	0,09
*p**	0,01	0,07		0,06	0,08	

В 1-й группе в амблиопичном глазу было зарегистрировано значимое повышение КАО и КМФ ($p<0,05$). КР и КУС были в пределах нормы. Во 2-й группе в амблиопичном глазу тоже отмечалось статистически значимое повышение КМФ, также регистрировалось повышение КАО, но оно было статистически незначимым. Через 1,5 года между группами была выявлена статистически значимая разница КАО и КМФ.

В парном ведущем глазу в 1-й группе отмечалось значимое снижение КМФ ($p<0,05$). Остальные коэффициенты оставались на уроне значений до лечения, при этом КАО и КУС были в пределах нормы, а КР был пониженным. Во 2-й группе имелись аналогичные изменения коэффициентов, однако понижение КМФ было менее выраженным ($p>0,05$). Через 1,5 года, по данным нашего исследования, показатели КМФ в 1-й группе были статистически значимо ниже по сравнению со 2-й группой.

Показатели ОАО представлены в **табл. 3**. Норма аккомодационного ответа рассчитывалась по формуле Дондерса [18]. Возрастные нормативы запаса относительной аккомодации были определены Э.С. Аветисовым и К.М. Мац (1971) [19].

В 1-й группе в амблиопичном глазу отмечалось статистически значимое повышение ОАО. Во 2-й группе повышение данного показателя было менее выраженным. Через 1,5 года отмечалась статистически значимая разница в данных ОАО между группами.

ОЗОА амблиопичного глаза были снижены в обеих группах. До лечения в 1-й группе данный показатель составил –1,0±0,48 при норме –3,0—5,0 дптр, во 2-й группе он равнялся –1,2±0,82 дптр. Через 1,5 года наблюдений отмечалось их значимое повышение в 1-й группе — значение данного показателя составило –2,0±0,5 дптр ($p<0,05$), во 2-й группе его повышение было менее выраженным. Разница

Таблица 4. **Данные ΔСМТ по данным ОКТ у детей 1-й группы (*n*=30) до и после ФемтоЛАЗИК, мм, *M±SD***

Table 4. **Changes in ciliary muscle thickness measured with OCT in children of the first group (*n*=30) before and after Femto-LASIK, mm, *M±SD***

Показатель	Глаз	До операции	Через 6 мес	Через 1 год	Через 1,5 года	*p*
$\Delta СМТ_{max}$, мм	Амблиопичный	0,03±0,01	0,05±0,015	0,05±0,027	0,06±0,018	0,00
	Ведущий	0,05±0,032	0,06±0,028	0,07±0,034	0,07±0,025	0,08
$\Delta СМТ_1$, мм	Амблиопичный	0,04±0,016	0,06±0,015	0,08±0,018	0,08±0,015	0,00
	Ведущий	0,09±0,016	0,1±0,015	0,1±0,010	0,11±0,02	0,06
$\Delta СМТ_2$, мм	Амблиопичный	0,02±0,013	0,02±0,022	0,02±0,01	0,02±0,011	0,21
	Ведущий	0,02±0,011	0,02±0,010	0,02±0,014	0,02±0,01	0,35
$\Delta СМТ_3$, мм	Амблиопичный	0,01±0,023	0,01±0,015	0,01±0,010	0,01±0,009	0,48
	Ведущий	0,02±0,016	0,02±0,016	0,02±0,013	0,02±0,009	0,15

Таблица 5. **Данные ΔСМТ по данным ОКТ у детей 2-й группы (*n*=30) до и после консервативного лечения, мм, *M±SD***

Table 5. **Changes in ciliary muscle thickness measured with OCT in children of the first group (*n*=30) before and after conservative treatment, mm, *M±SD***

Показатель	Глаз	До лечения	Через 6 мес	Через 1 год	Через 1,5 года	*p*
$\Delta СМТ_{max}$, мм	Амблиопичный	0,04±0,02	0,04±0,012	0,04±0,013	0,04±0,026	0,35
	Ведущий	0,06±0,024	0,06±0,018	0,06±0,02	0,07±0,031	0,15
$\Delta СМТ_1$, мм	Амблиопичный	0,05±0,020	0,05±0,014	0,05±0,017	0,06±0,02	0,13
	Ведущий	0,08±0,018	0,08±0,019	0,08±0,021	0,09±0,015	0,13
$\Delta СМТ_2$, мм	Амблиопичный	0,02±0,015	0,02±0,020	0,02±0,016	0,02±0,017	0,25
	Ведущий	0,02±0,015	0,02±0,012	0,02±0,017	0,02±0,011	0,34
$\Delta СМТ_3$, мм	Амблиопичный	0,01±0,010	0,01±0,030	0,01±0,01	0,01±0,031	0,52
	Ведущий	0,02±0,010	0,02±0,010	0,02±0,012	0,02±0,015	0,43

показателей между группами наблюдения в конце периода была статистически значимой. В парном ведущем глазу также отмечалось небольшое снижение ОЗОА обеих группах наблюдения: он составил –2,0±0,48 дптр в 1-й группе и –1,8±0,32 дптр во 2-й группе. В течение периода наблюдения отмечалось равнозначное повышение ОЗОА в обеих группах — на 0,51±0,31 и 0,4±0,6 дптр в 1-й и 2-й группах соответственно (p=0,05).

Полученные в ходе исследования с помощью ОКТ данные о толщине цилиарной мышцы амблиопичного глаза при включенной аккомодации в 1-й группе составили: $СМТ_{max}$ — 0,8±0,08 мм; $СМТ_1$ — 0,76±0,06 мм; $СМТ_2$ — 0,45±0,04 мм; $СМТ_3$ — 0,20±0,05 мм. Во 2-й группе аналогичные параметры составили 0,8±0,1; 0,7±0,08; 0,44±0,05 и 0,21±0,03 мм соответственно. У детей на оперированном амблиопичном глазу отмечалось небольшое, однако статистически значимое увеличение ΔСМТ на уровне $СМТ_{max}$ и $СМТ_1$ по сравнению с исходными данными **(табл. 4)**. Данные ΔСМТ ведущего глаза представлены в **табл. 5**.

Обсуждение

В настоящем исследовании выполнен сравнительный анализ аккомодации у детей с гиперметропической анизометропией и амблиопией после рефракционно-лазерной операции в сочетании с плеоптическим лечением и у детей с аналогичным местным статусом после традиционной коррекции и плеоптического лечения. В доступной для нас литературе мы встретили единичные публикации по исследованию анизоаккомодации у детей с гиперметропией и анизометропией. По данным литературы, для амблиопичного глаза характерно снижение аккомодационных ответов на аккомодационные стимулы при сохранении содружественной аккомодации [20]. Одним из первых снижение аккомодации при амблиопии обнаружил R. Siebek в 1957 г. [21].

Е.Г. Солодковой и соавт. (2019) были описаны нарушения аккомодации, характерные для гиперметропов, проанализированные с помощью аккомодографа Righton Speedy-K [22]. Хотя авторы проводили свое исследование у пациентов без амблиопии, тем не менее у больных с гиперметропией средней и высокой степени была диагностирована слабость аккомодации с низким КАО и нормальным КМФ, а также сочетание слабости аккомодации с привычно-избыточным напряжением аккомодации с низкими КАО и КМФ. Полученные нами исходные значения показателей аккомодации амблиопичного глаза сопоставимы с данными авторов.

В то же время имеются и другие мнения. О.Л. Фабрикантов и соавт. (2018) при изучении аккомодации у детей с гиперметропической анизометропией и амблиопией средней степени зарегистрировали повышение аккомодационного ответа на амблиопичном глазу при значительном снижении аккомодационного ответа на парном глазу [23].

У пациентов, включенных в настоящее исследование, до лечения аккомодограмма амблиопич-

ного глаза имела пологий ход, отмечалось наличие «провалов». Мы полагаем, что это может быть связано с резко сниженным КАО и низким КМФ, что свидетельствовало о наличии слабости аккомодации амблиопичного глаза. Выраженное снижение КАО, в свою очередь, вероятно, обусловлено отсутствием ответа на зрительные стимулы из-за низкой остроты зрения. Через 1,5 года наблюдения мы нашли статистически значимую разницу между двумя группами в показателях КАО и КМФ. У детей после рефракционной операции и плеоптического лечения отмечалось более выраженное повышение данных коэффициентов по сравнению с группой детей с традиционной очковой и контактной коррекцией и плеоптическим лечением. Более высокие показатели в группе детей после рефракционной операции с плеоптическим лечением объяснялись уменьшением рефракционного компонента после операции и повышением зрения (некорригированая и максимально корригированная острота зрения) на фоне последующего проводимого консервативного лечения. Полученные нами результаты согласуются с нашими предыдущими данными, полученными в исследовании с более коротким периодом наблюдения и меньшей выборкой [24]. Несмотря на повышение значения КАО в обеих группах настоящего исследования, он не достиг общепринятых показателей. В то же время КМФ стал завышенным, что свидетельствует о необходимости более длительного периода реабилитации наших пациентов.

При анализе аккомодации парного лучше видящего глаза мы не нашли изменений в показателе КАО, в отличие от других авторов [23]. Однако на парном глазу нами зарегистрированы исходно повышенные значения КМФ и пониженные — КР. К концу периода наблюдения КР оставался пониженным, а КМФ в 1-й группе снизился на 2,2±2,1 мкф/мин, во 2-й группе — на 1,4±0,5 мкф/мин ($p<0,05$). Эти изменения, вероятно, связаны со снижением зрительной нагрузки на парный ведущий глаз.

Ряд авторов подчеркивают, что аккомодационная реакция обычно меньше, чем аккомодационная потребность, при этом полученная разница представляет собой аккомодационную ошибку, называемую «аккомодационной задержкой» [25]. Ученые из США при исследовании аккомодации методом модифицированной ретиноскопии Нотта отметили задержку аккомодационного ответа на 0,54±1,27 дптр у детей с аметропиями и амблиопией [25]. В настоящем исследовании при изучении аккомодационного ответа на авторефрактометре открытого поля нами также регистрировалось отставание аккомодационного ответа по сравнению с нормой в 1-й группе на 1,9±0,8 дптр, во 2-й группе — на 1,8±0,55 дптр. Через 1,5 года в группе детей после рефракционной операции в сочетании с консервативным лечением ОАО увеличился в 2 раза, в контрольной группе повышение значений ОАО было незначительным.

Кроме этого, мы зарегистрировали задержку ОАО в парном ведущем глазу, что подтверждает сохранение содружественной аккомодации. К концу периода наблюдения было получено повышение ОАО и ОЗОА ($p<0,05$).

По данным Е.П. Тарутты и соавторов, для детей с гиперметропией средней и высокой степени характерны свои отклонения аккомодационного ответа и запасов относительной аккомодации [18]. Согласно данным этих авторов, параметр ОАО у детей с гиперметропией средней степени находился в пределах −2,90±0,01 дптр, при гиперметропии высокой степени он составлял −1,98±0,06 дптр. Через 1,5 года данные показатели в амблиопичном глазу после ФемтоЛАЗИК были более приближены к вышеуказанным параметрам, в отличие от детей после традиционной коррекции и плеоптического лечения. В результате проведенного лечения, а именно — выполненной операции на худшем глазу, мы смогли только приблизиться по полученным параметрам амблиопичного глаза к данным авторов [18], которые фактически приводили данные только для детей с неосложненной гиперметропией.

В настоящее время появляется все больше работ по исследованию аккомодации с помощью ОКТ, так как это быстрый, неинвазивный и информативный метод. По данным H.A. Lewis и соавт. (2012) [26], у детей с анизометропией толщина цилиарной мышцы составила 756,7 мкм на уровне $СМТ_{max}$, 730 мкм на уровне $СМТ_1$, 525 мкм на уровне $СМТ_2$ и 315 мкм на уровне $СМТ_3$. Данные результаты были близки к результатам, полученным в настоящем исследовании, однако нами были зарегистрированы более высокие значения в толщине передней части цилиарной мышцы ($СМТ_{max}$ и $СМТ_1$), что, вероятно, связано с увеличением затрат аккомодации амблиопичного глаза при анизометропии после операции. В нашей работе мы отметили в группе детей после ФемтоЛАЗИК статистически значимое увеличение ΔСМТ в передней части цилиарной мышцы на уровне $СМТ_{max}$ и $СМТ_1$, что не было зарегистрировано у детей, получающих традиционную коррекцию с плеоптическим лечением. По нашему мнению, такие изменения после ФемтоЛАЗИК связаны с более активным участием цилиарной мышцы в зрительных функциях и обусловлены увеличением аккомодационного ответа в этой группе.

Полученные данные свидетельствуют о том, что рефракционная операция в комбинации с плеоптическим лечением эффективно влияет на улучшение зрительных функций и состояния аккомодации как амблиопичного, так и парного ведущего глаза у детей с гиперметропической анизометропией.

Выводы

Через 1,5 года исследования получены следующие данные.

1. Выявлена статистически значимая разница в значениях КОЗ ($p<0,05$). В группе ФемтоЛАЗИК с плеоптическим лечением максимально корригированная острота зрения в среднем повысилась на 0,27±0,04, в группе детей консервативного лечения — на 0,15±0,06.

2. В группе ФемтоЛАЗИК с плеоптическим лечением отмечалось значимое повышение КАО оперированного амблиопичного глаза на 0,1±0,02 усл. ед. по сравнению с группой контроля ($p<0,05$), при этом КАО не достиг нормы в обеих группах.

3. В обеих группах отмечалась тенденция к завышению значений КМФ амблиопичного глаза. При этом КМФ был более повышенным в группе ФемтоЛАЗИК с плеоптическим лечением ($p<0,05$).

4. В парном ведущем глазу были зарегистрированы повышенные значения КМФ и пониженные — КР. К концу периода наблюдения КР оставался пониженным, а КМФ в 1-й группе снизился на 2,2±2,1 мкф/мин, во 2-й группе — на 1,4±0,5 мкф/мин ($p<0,05$).

5. У детей после ФемтоЛАЗИК с плеоптическим лечением отмечалось двукратное повышение ОАО и ОЗОА амблиопичного глаза — на 1,0±0,23 и 0,9±0,38 дптр соответственно. В контрольной группе повышение аналогичных показателей было незначительным ($p<0,05$).

6. У детей после ФемтоЛАЗИК и плеоптического лечения, в отличие от группы детей с традиционной коррекцией и консервативным лечением, было зарегистрировано статистически значимое увеличение ΔСМТ амблиопичного глаза — на 0,04±0,01 мм в передней части цилиарной мышцы на уровне $СМТ_{max}$ и $СМТ_1$.

Участие авторов:
Концепция и дизайн исследования: И.К.
Сбор и обработка материала: К.А.
Написание текста: К.А.
Редактирование: И.К.

Авторы заявляют об отсутствии конфликта интересов.
The authors declare no conflicts of interest.

ЛИТЕРАТУРА/REFERENCES

1. Castagno VD, Fassa AG, Carret MV, Vilela MP, Meucci RD. Hyperopia: A meta-analysis of prevalence and a review of associated factors among school-aged children. *BMC Ophthalmology*. 2014;14:163. https://doi.org/10.1186/1471-2415-14-163
2. Semeraro F, Forbice E, Nascimbeni G, Cillino S, Bonfiglio VME, Filippelli ME, Bartollino S, Costagliola C. Ocular Refraction at Birth and Its Development During the First Year of Life in a Large Cohort of Babies in a Single Center in Northern Italy. *Front Pediatr*. 2020;7:539. https://doi.org/10.3389/fped.2019.00539
3. Фабрикантов О.Л., Матросова Ю.В. Анизометропия и анизометропическая амблиопия (обзор литературы). *Офтальмология*. 2018;15(1):12-17. Fabrikantov OL, Matrosova YuV. Anisometropia and anisometropic amblyopia (literature review). *Ophthalmology in Russia = Oftal'mologiya*. 2018; 15(1):12-17. (In Russ.). https://doi.org/10.18008/1816-5095-2018-1-12-17
4. Tanlamai T, Goss DA. Prevalence of monocular amblyopia among anisometropes. *Am J Optom Physiol Opt*. 1979;56(11):704-715. https://doi.org/10.1097/00006324-197911000-00006
5. Holmes JM, Lazar EL, Melia BM, Astle WF, Dagi LR, Donahue SP, Frazier MG, Hertle RW, Repka MX, Quinn GE, Weise KK; Pediatric Eye Disease Investigator Group. Effect of age on response to amblyopia treatment in children. *Arch Ophthalmol*. 2011;129(11):1451-1457. https://doi.org/10.1001/archophthalmol.2011.179
6. Mavi S, Chan VF, Virgili G, et al. The impact of hyperopia on academic performance among children: a systematic review. *Asia Pac J Ophthalmol*. 2022; 11(1):36-51. https://doi.org/10.1097/APO.0000000000000492
7. Ahmed ZA, Alrasheed SH, Alghamdi W. Prevalence of refractive error and visual impairment among school-age children of Hargesia, Somaliland, Somalia. *East Mediterr Health J*. 2020;26(11):1362-1370. https://doi.org/10.26719/emhj.20.077
8. Harada S, Nakashima Y, Uematsu M, Morimoto S, Mohamed YH, Kitaoka T, Moriuchi H. Effectiveness of a photoscreener in identifying undiagnosed unilateral amblyopia at vision screening of 3-year-old children in Japan. *Jpn J Ophthalmol*. 2022;66(2):193-198. https://doi.org/10.1007/s10384-021-00896-8
9. Barrett BT, Bradley A, Candy TR. The relationship between anisometropia and amblyopia. *Prog Retin Eye Res*. 2013;36:120-158. https://doi.org/10.1016/j.preteyeres.2013.05.001
10. Жаров В.В., Егорова А.В., Конькова Л.В. *Комплексное лечение аккомодационных нарушений при приобретенной миопии*. Ижевск: Ассоциация «Научная книга»; 2008. Zharov VV, Egorova AV, Kon'kova LV. *Kompleksnoe lechenie akkomodatsionnykh narushenii pri priobretennoi miopii* [Complex treatment of accommodative disorders in acquired myopia]. Izhevsk: Assotsiatsiya «Nauchnaya kniga»; 2008. (In Russ.).
11. Conaghy JR, Guirk R. Amblyopia: Detection and Treatment. *Am Fam Physician*. 2019;100(12):745-750. https://www.aafp.org/afp/2019/1215/afp20191215p745.pdf
12. Лещенко И.А., Лобанова И.В., Рыбакова Е.Г. Показания к подбору контактных линз у детей и подростков. *Российская детская офтальмология*. 2016;(3):33-45. Leshchenko IA, Lobanova IV, Rybakova EG. Pokazaniya k podboru kontaktnykh linz u detei i podrostkov. *Rossiiskaya detskaya oftal'mologiya*. 2016; (3):33-45. (In Russ.).
13. Маркова Е.Ю., Перфильева Е.А. Применение контактных линз в детской офтальмологической практике. Обзор. *Офтальмология*. 2020; 17(1):32-41. Markova EYu, Perfilyeva EA. Contact lenses in pediatric ophthalmological practice. *Ophthalmology in Russia = Oftal'mologiya*. 2020;17(1):32-41. (In Russ.). https://doi.org/10.18008/1816-5095-2020-1-32-41
14. Paysse EA, Tychsen L, Stahl E. Pediatric refractive surgery: corneal and intraocular techniques and beyond. *J AAPOS*. 2012;16(3):291-297. https://doi.org/10.1016/j.jaapos.2012.01.012
15. Utine CA, Cakir H, Egemenoglu A, Perente I. LASIK in children with hyperopic anisometropic amblyopia. *J Refract Surg*. 2008;24(5):464-472. https://doi.org/10.3928/1081597X-20080501-03
16. O'Keefe M, Nolan L. LASIK surgery in children. *Br J Ophthalmol*. 2004; 88(1):19-21. https://doi.org/10.1136/bjo.88.1.19
17. Holladay JT. Proper method for calculating average visual acuity. *J Refract Surg*. 1997;13(4):388-391. https://doi.org/10.3928/1081-597X-19970701-16
18. Катаргина Л.А. *Аккомодация: руководство для врачей*. М.: Апрель; 2012. Katargina LA. *Akkomodatsiya: rukovodstvo dlya vrachei [Accommodation: a guide for doctors]*. M.: Aprel'; 2012. (In Russ.).
19. Аветисов Э.С., Мац К.А. Метод тренировки цилиарной мышцы при ослабленной аккомодации. В сб.: Материалы научной конференции

по вопросам профилактики патогенеза и лечения заболеваний органа зрения у детей. М.: Медицина; 1971;60-63.
Avetisov ES, Mats KA. Method of training the ciliary muscle with weakened accommodation. In: Materialy nauchnoy konferentsii po voprosam profilaktiki patogeneza i lecheniya zabolevaniy organa zreniya u detey [Proceedings of a scientific conference on the prevention of pathogenesis and treatment of diseases of the organ of vision in children]. M.: Meditsina; 1971;60-63. (In Russ.).

20. Benavente-Perez A, Nour A, Troilo D. Short Interruptions of Imposed Hyperopic Defocus Earlier in Treatment are More Effective at Preventing Myopia Development. *Sci Rep*. 2019;9(1):11459. https://doi.org/10.1038/s41598-019-48009-3

21. Одилова Г.Р., Рамазонова Ш.Ш. Совершенствование лечения анизометропической амблиопии средней степени у детей. *Oriental Renaissance: Innovative, educational, natural and social sciences*. 2022;2(2):312-320.
Odilova GR, Ramazonova ShSh. Improving the treatment of moderate anisometropic amblyopia in children. *Oriental Renaissance: Innovative, educational, natural and social sciences*. 2022;2(2):312-320. (In O'zbecha).

22. Солодкова Е.Г., Кузнецова О.С., Фокин В.П., Балалин С.В., Сиволобов В.А. Анализ состояния аккомодации у пациентов с гиперметропией. *Современные технологии в офтальмологии*. 2019;(5):227-230.
Solodkova EG, Kuznetsova OS, Fokin VP, Balalin SV, Sivolobov VA. Analysis of the state of accommodation in patients with hypermetropia. *Sovremennye tekhnologii v oftal'mologii*. 2019;(5):227-230. (In Russ.). https://doi.org/10.25276/2312-4911-2019-5-227-230

23. Фабрикантов О.Л., Матросова Ю.В., Шутова С.В. Особенности состояния аккомодационной функции у детей с анизогиперметропической амблиопией. *Медицина*. 2018;6(1):99-109.
Fabrikantov OL, Matrosova YuV, Shutova SV. Features of accommodative function in children with anisohypermetropic amblyopia. *Meditsina*. 2018; 6(1):99-109. (In Russ.). https://doi.org/10.29234/2308-9113-2018-6-1-99-109

24. Куликова И.Л., Александрова К.А. Сравнительный анализ аккомодационной функции глаза у детей с гиперметропией, амблиопией и анизометропиейпосле ФемтоЛАЗИК и детей, получающих консеративное лечение. *Современные проблемы науки и образования*. 2021;(3):107.
Kulikova IL, Aleksandrova KA. Comparative analysis of accomodative eye function in children with hypermetropia, ambliopia and anisometropia after fs-lasik and children receiving conservative treatment. *Sovremennye problemy nauki i obrazovaniya*. 2021;(3):107. (In Russ.). https://doi.org/10.17513/spno.30698

25. Manh V, Chen AM, Tarczy-Hornoch K, Cotter SA, Candy TR. Accommodative Performance of Children With Unilateral Amblyopia. *Invest Ophthalmol Vis Sci*. 2015;56(2):1193-1207. https://doi.org/10.1167/iovs.14-14948

26. Lewis HA, Kao CY, Sinnott LT, Bailey MD. Changes in ciliary muscle thickness during accommodation in children. *Optom Vis Sci*. 2012;89(5):727-737. https://doi.org/10.1097/OPX.0b013e318253de7e

Поступила 30.05.2022
Received 30.05.2022
Принята к печати 12.07.2022
Accepted 12.07.2022

Вестник офтальмологии
2023, Т. 139, №6, с. 41-49
https://doi.org/10.17116/oftalma202313906141

Russian Annals of Ophthalmology =
Vestnik Oftal'mologii 2023, vol. 139, №6, pp. 41-49
https://doi.org/10.17116/oftalma202313906141

Спектрофлуориметрические изменения в хрусталике после интравитреальных инъекций бролуцизумаба

© В.В. ГАРЬКАВЕНКО[1], В.В. САЛМИН[2, 4, 5], П.М. БАЛАШОВА[1, 3], В.С. ГАЙДЕЛИС[1], Д.С. КОКОЗОВА[1]

[1]КГБУЗ «Красноярская краевая офтальмологическая клиническая больница им. проф. П.Г. Макарова», Красноярск, Россия;
[2]ФГАОУ ВО «Национальный исследовательский ядерный университет «МИФИ», Москва, Россия;
[3]ФГБОУ ВО «Красноярский государственный медицинский университет им. проф. В.Ф. Войно-Ясенецкого» Минздрава России, Красноярск, Россия;
[4]ФГАОУ ВО «Московский физико-технический институт (национальный исследовательский университет)», Долгопрудный, Московская область, Россия;
[5]ФГБОУ ВО «Московский государственный технический университет им. Н.Э. Баумана (национальный исследовательский университет)», Москва, Россия

РЕЗЮМЕ

Интравитреальные инъекции (ИВИ) ингибиторов эндотелиального фактора роста сосудов (VEGF) активно используются для лечения различной офтальмопатологии. Кроме описанного в литературе выраженного терапевтического эффекта анти-VEGF-препаратов, к настоящему моменту накоплен ряд данных о негативном опыте использования ИВИ, в том числе со стороны хрусталика, что требует дальнейшего изучения данного вопроса для предотвращения возможных побочных эффектов этого вида лечения.

Цель исследования. Оценить изменения параметров спектрофлуориметрии хрусталика после ИВИ бролуцизумаба у пациентов с нативным хрусталиком.

Материал и методы. В исследовании участвовало 13 человек в неоваскулярной возрастной макулярной дегенерацией (ВМД), которым проводилась ИВИ бролуцизумаба. Все пациенты были старше 40 лет, изменения центральной толщины сетчатки в макулярной области, по данным оптической когерентной томографии, составляли свыше 300 мкм. Исследовали спектрофлуориметрические показатели хрусталика до и после инъекции препарата на обоих глазах. Спектры анализировали в диапазоне длин волн 412—698 нм, регистрируя изменения содержания молекул нетриптофановых флуорофоров в хрусталике.

Результаты. По результатам спектрофлуориметрии зарегистрированы метаболические сдвиги в нативном хрусталике после ИВИ бролуцизума. В глазу, где инъекция не проводилась (группа «Контроль»), подобных изменений хрусталика не зарегистрировано. Предложенная технология исследования предполагает перспективы оценки безопасности различных молекул, вводимых интравитреально, в отношении развития катаракты в ранние сроки после инъекции.

Заключение. Метод спектрофлуоримерии может быть полезен для выявления начальных метаболических сдвигов в хрусталике. Он может быть перспективным в отношении внедрения новых молекул для интравитреального введения, оценки их безопасности со стороны нативного хрусталика, а также разработки подробных инструкций применения лекарственных препаратов с клинически обоснованными побочными эффектами в виде развития катаракты. ИВИ препарата бролуцизумаб, по данным спектрофлуориметрии, оказывают влияние на метаболические сдвиги в хрусталике.

Ключевые слова: *антиангиогенная терапия, хрусталик, спектрофлуориметрия.*

ИНФОРМАЦИЯ ОБ АВТОРАХ:
Гарькавенко В.В. — e-mail: victor-unique@yandex.ru; https://orcid.org/0000-0003-1982-1768
Салмин В.В. — e-mail: vsalmin@gmail.com; https://orcid.org/0000-0003-4441-9025
Балашова П.М. — e-mail: doctor-polly@mail.ru; https://orcid.org/0000-0002-8927-3907
Гайделис В.С. — e-mail: vlada_gaydelis@mail.ru; https://orcid.org/0009-0005-8571-8349
Кокозова Д.С. — e-mail: kokozova@mail.ru; https://orcid.org/0009-0002-0509-423X
Автор, ответственный за переписку: Гарькавенко Виктор Валерьевич — e-mail: victor-unique@yandex.ru

КАК ЦИТИРОВАТЬ:
Гарькавенко В.В., Салмин В.В., Балашова П.М., Гайделис В.С., Кокозова Д.С. Спектрофлуориметрические изменения в хрусталике после интравитреальных инъекций бролуцизумаба. *Вестник офтальмологии.* 2023;139(6):41–49. https://doi.org/10.17116/oftalma202313906141

Spectrofluorimetric changes in the lens after intravitreal injections of brolucizumab

© V.V. GAR'KAVENKO[1], V.V. SALMIN[2, 4, 5], P.M. BALASHOVA[1, 3], V.S. GAYDELIS[1], D.S. KOKOZOVA[1]

[1]Krasnoyarsk Regional Ophthalmological Clinical Hospital named after Professor P.G. Makarov, Krasnoyarsk, Russia;
[2]National Research Nuclear University «MEPhI» (Moscow Engineering Physics Institute), Moscow, Russia;
[3]Krasnoyarsk State Medical University named after Professor V.F. Voino-Yasenetsky, Krasnoyarsk, Russia;
[4]Moscow Institute of Physics and Technology (National Research University), Dolgoprudniy, Moscow region, Russia;
[5]Moscow State Technical University named after N.E. Bauman (National Research University), Moscow, Russia

ABSTRACT

Intravitreal injections (IVI) of vascular endothelial growth factor (VEGF) inhibitors are actively used in the treatment of various ophthalmic pathologies. In addition to the pronounced therapeutic effect of anti-VEGF drugs described in the literature, a number of data on adverse effects associated with the use of IVI, including from the lens, have now been accumulated. Prevention of possible side effects of this type of treatment requires further investigation.

Purpose. The study evaluates the changes in spectrofluorometric parameters of the lens after intravitreal injections of brolucizumab in eyes with native lens.

Material and methods. The study included 13 people with neovascular age-related macular degeneration (AMD) who received IVI of brolucizumab. All patients were over 40 years old; changes in central retinal thickness in the macular area exceeded 300 μm according to optical coherence tomography. Spectrofluorimetric indicators of the lens were studied before and after injections of the drug in both eyes. The spectra were analyzed in the wavelength range 412—698 nm to record the changes in the content of non-tryptophan fluorophore molecules in the lens.

Results. Spectrofluorimetry revealed metabolic changes in the native lens after intravitreal injections of the drug brolucizumab. No such changes were observed in the lens of the eyes not injected with the drug (the «Control» group). The proposed investigation technique involves prospective assessment of the safety of various molecules injected intravitreally in terms of cataract development at various times after the injection.

Conclusion. Spectrofluorimetry can be used for identifying initial metabolic changes in the lens. It is a promising method for assessing the molecules used in intravitreal injections in terms of their safety for the native lens, as well as for development of detailed instructions for clinically substantiated use of drugs with adverse effects in the form of cataract induction. According to spectrofluorimetry, IVI of the drug brolucizumab affects metabolic changes in the lens.

Keywords: *antiangiogenic therapy, lens, spectrofluorimetry.*

INFORMATION ABOUT THE AUTHORS:
Gar'kavenko V.V. — e-mail: victor-unique@yandex.ru; https://orcid.org/0000-0003-1982-1768
Salmin V.V. — e-mail: vsalmin@gmail.com; https://orcid.org/0000-0003-4441-9025
Balashova P.M. — e-mail: doctor-polly@mail.ru; https://orcid.org/0000-0002-8927-3907
Gaydelis V.S. — e-mail: vlada_gaydelis@mail.ru; https://orcid.org/0009-0005-8571-8349
Kokozova D.S. — e-mail: kokozova@mail.ru; https://orcid.org/0009-0002-0509-423X
Corresponding author: Gar'kavenko V.V. — e-mail: victor-unique@yandex.ru

TO CITE THIS ARTICLE:
Gar'kavenko VV, Salmin VV, Balashova PM, Gaydelis VS, Kokozova DS. Spectrofluorimetric changes in the lens after intravitreal injections of brolucizumab. *Russian Annals of Ophthalmology = Vestnik oftal'mologii*. 2023;139(6):41–49. (In Russ.). https://doi.org/10.17116/oftalma202313906141

Интравитреальные инъекции (ИВИ) на текущем этапе развития офтальмологии легли в основу терапии многих заболеваний глаз, включая диабетическую ретинопатию, окклюзию вен сетчатки и дегенерацию желтого пятна. Разработка и широкое применение интравитреальных ингибиторов эндотелиального фактора роста сосудов (анти-VEGF-препараты) изменили подходы к лечению неоваскулярной возрастной макулярной дегенерации (ВМД), сократив число случаев неустранимого слабовидения на 50% за последнее десятилетие [1].

В США в 2012 г. проведено более 2,3 млн ИВИ, а в 2016 г. их число превысило 6 млн [2]. В Российской Федерации количество ИВИ также неуклонно растет. Увеличение распространенности вышеупомянутых заболеваний в текущем десятилетии отражает демографические изменения стареющего населения, а также доступность высокочувствительного медицинского оборудования, изучающего задний отрезок глазного яблока.

Перспективы развития и применения ИВИ достаточно широки. В обзорах литературы широко представлено использование различных лекарственных средств, вводимых интравитреально (антибактериальные, противогрибковые, противовирусные препараты, нестероидные противовоспалительные средства, иммуномодуляторы, антинеопластические средства, ферменты), однако в России эти разработки применяются *off-lable* [3—11].

Несмотря на расширяющийся перечень нозологий, в лечении которых успешно используется введение анти-VEGF-препаратов, к настоящему моменту накоплен ряд данных о негативном опыте их использования и возможных побочных эффектах. В литературе начиная с 2005 г. описываются случаи наличия капель силиконового масла (КСМ) в витреальной полости после ИВИ; авторы связывают это с фрагментами остатков силиконового масла с игл инсулиновых шприцев [12—15]. Существует множество работ, в которых описаны изменения гидродинамики глаза с повышением внутриглазного давления после ИВИ и последующей его нормализацией, в том числе с применением местных гипотензивных препаратов [16]. В PubMed и Google Scholar встречается ряд статей, в которых описаны изменения задней капсулы хрусталика, в том числе при нарушении технологии проведения ИВИ. По данным зарубежных авторов, многократные ИВИ являются фактором риска разрыва задней капсулы при проведении факоэмульсификации катаракты [17, 18]. Частота прогрессирования ка-

таракты при анти-VEGF-терапии в публикациях разных авторов варьирует от 0,01 до 9,9% [10, 19], однако данные в основном носят наблюдательный характер.

E. Mannermaa и соавторы подробно изучили движение внутриглазной жидкости из стекловидного тела, где существует два пути выведения: передний, при котором элиминация веществ осуществляется с током внутриглазной жидкости через дренажную систему глаза, и задний — трансретино-хориоидальный путь, при котором препараты проходят через сетчатую оболочку глаза путем диффузии и выводятся через сосудистый тракт в системный кровоток [20]. На основании этого авторы пришли к выводу, что само лекарственное вещество, вводимое в стекловидное тело, также оказывает влияние на хрусталик.

Аналогичные данные представлены в работе Д.В. Липатова и соавторов, в которой проведено математическое моделирование движения жидкостей внутри глазного яблока при ИВИ, в том числе с влиянием на заднюю капсулу хрусталика [21]. Опубликована работа Ю.С. Андреевой и соавторов в которой у пациентов с нативным хрусталиком наблюдались изменения иридохрусталиковой диафрагмы [22]. Все это говорит о том, что ИВИ, в том числе и анти-VEGF-препаратов, оказывают воздействие на хрусталик, а относительно быстрый период выведения лекарств из стекловидного тела требует регулярных повторных инъекций для поддержания терапевтического эффекта. При этом их воздействие на другие отделы глазного яблока до конца не изучено.

Несмотря на бурное развитие методов оценки состояния различных структур глазного яблока, способов исследования хрусталика не так уж и много. Известна методика классификации помутнений хрусталика LOCS III [23]. C.T. Holló и соавторы осуществляли пространственное моделирование катаракты, и данный метод оказался высокочувствительным при начальных стадиях заболевния [24]. Swept source оптическая когерентная томография (SS-OKT) позволяет выявить *in vivo* тонкие помутнения в катарактном хрусталике, оценивая его положение и размер в трех измерениях [25]. Исследования на приборе IOL Master 700 при начальных хрусталиковых помутнениях определили индекс OSI, который оказался также специфичным и высокочувствительным [26].

Большие потенциальные возможности исследования хрусталика имеют флуоресцентные методы. Основанием для использования флуоресцентного анализа является наличие собственной флуоресценции клеток и тканей при их облучении ультрафиолетовым (УФ) и видимым светом.

По данным литературы, содержание восстановленных пиридиновых нуклеотидов (НАДН) в хрусталике млекопитающих имеет следующие величины: кролик — 337 нмоль/г, морские свинки — 500 нмоль/г, крысы — 23 нмоль/г [27]. По данным исследований, содержание восстановленных пиридиновых нуклеотидов в коре хрусталика взрослого человека составляет 87 нмоль/г, тогда как при катаракте различного типа оно может варьировать в пределах от 14 до 77 нмоль/г (для сравнения: ядро хрусталика содержит в 10 раз меньшее количество НАДН) [28].

Необходимо отметить, что при возбуждении флуоресценции тканей вблизи полосы поглощения первого синглетного уровня S1 НАДН (340 нм, а в нашей работе мы используем 375 нм) основной вклад во флуоресценцию большинства тканей млекопитающих вносит именно НАДН, что и служит основой флуоресцентных методов контроля их состояния. При этом флуоресценция белков, а именно — триптофана, не влияет на результаты анализа, поскольку для ее возбуждения требуется более короткая длина волны: пик поглощения — на 280 нм, край полосы поглощения — 310 нм. Сравнение концентрации пиридиновых нуклеотидов в других тканях млекопитающих и человека указывает на сопоставимые с тканью хрусталика концентрации. Данные метаанализа [29] указывают на сопоставимые значения концентрации НАДН в тканях, лежащие в пределах 20—200 нмоль/г. Таким образом, флуоресценция НАДН в хрусталике должна вносить существенный вклад в общий сигнал. Среди нетриптофановых флуорофоров, которые могут быть возбуждены УФ-А-излучением и присутствуют в ткани хрусталика, можно указать глюкозид гидроксикинурена (3-HGK) с длиной волны возбуждения 520 нм и испусканием 550 нм. Исследователи также указывают еще на ряд флуоресцирующих продуктов метаболизма триптофана, присутствующих в хрусталике глаза, таких как кинуренин, 3-гидроксикинуренин (концентрации последних — на уровне 15—50 нмоль/г) [30].

Роль рассеяния в изменении спектров флуоресценции хрусталика при развитии катаракты уже обсуждалась нами [31]. Изменения в спектре за счет рассеяния действительно должны иметь место, более того, вывод, который мы сделали в указанной работе, говорит о том, что основные изменения в спектре при развитии катаракты могут быть целиком описаны за счет изменения показателей рассеяния в принятой нами модели, основанной на параметрах, полученных другими авторами.

Нами предложена методика оценки хрусталика на молекулярном уровне с использованием данных спектрофлуориметрии [32].

Цель исследования — оценить изменения параметров спектрофлуориметрии хрусталика после ИВИ бролуцизумаба у пациентов с нативным хрусталиком.

Материал и методы

Исследование проведено на базе КГБУЗ «ККОКБ им. проф. П.Г. Макарова», совместно с кафедрой офтальмологии им. проф. М.А. Дмитриева с кур-

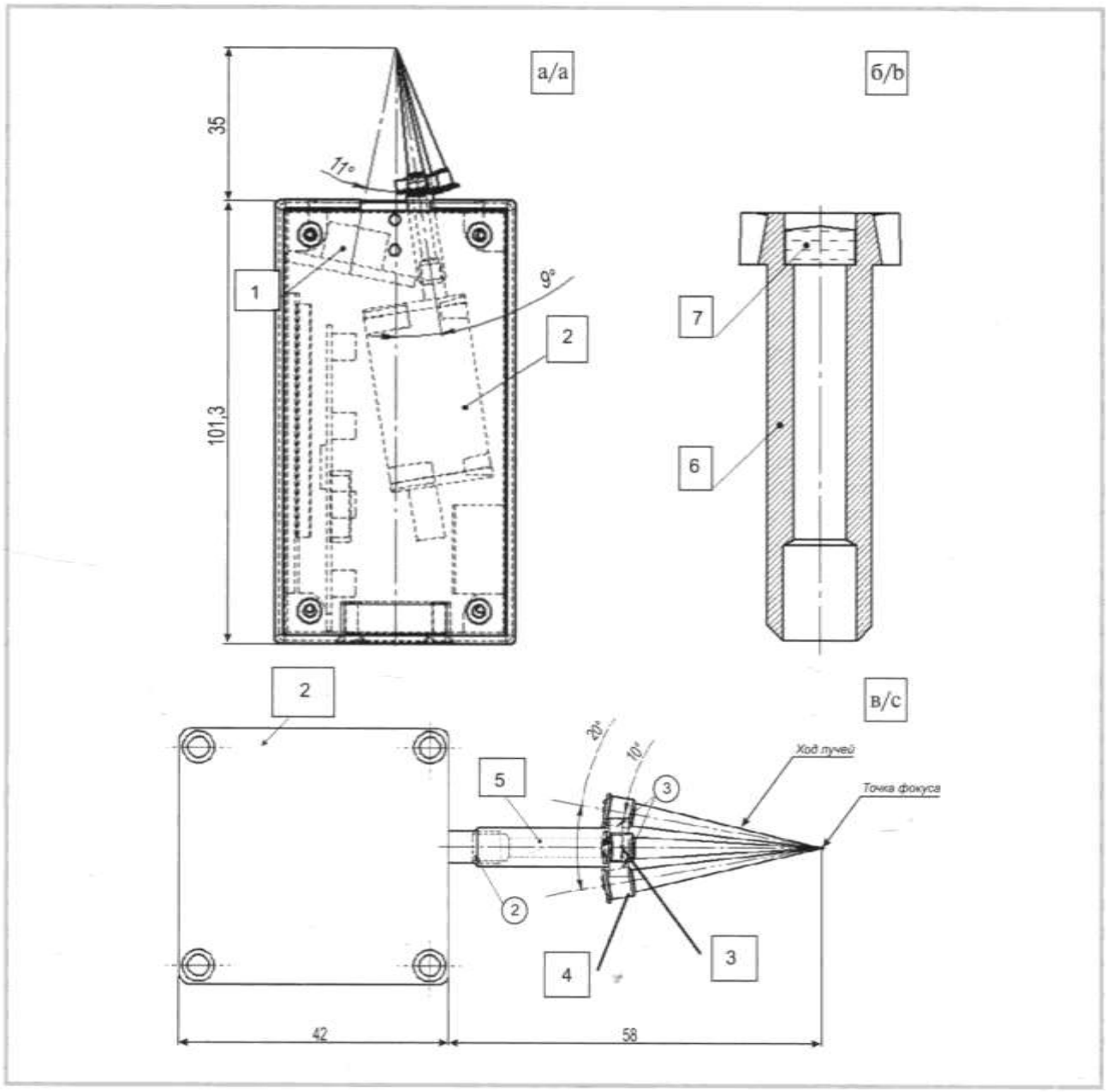

Рис. 1. **Схема малогабаритного спектрофлуориметра.**

Объяснение в тексте.

Fig. 1. **Diagram of a small-sized spectrofluorimeter.**

Detailed explanation is in the text.

сом ПО ФГБОУ ВО «КрасГМУ им. проф. В.Ф. Войно-Ясенецкого» Минздрава России и кафедрой лазерных микро-нано и биотехнологий Национального исследовательского ядерного университета «МИФИ» в период с января по июль 2023 г. В исследуемую группу были включены пациенты старше 40 лет с неоваскулярной ВМД с изменениями центральной толщины сетчатки в макулярной области свыше 300 мкм по данным ОКТ.

Критериями исключения являлись: артифакия, помутнения хрусталика, препятствующие проведению ОКТ, сахарный диабет, лазеркоагуляция в анамнезе, ранее проводимые ИВИ, хирургические вмешательства на стекловидном теле, наличие глаукомы, увеита.

В исследовании принимали участие 13 человек. Всем пациентам интравитреально в условиях операционной был введен препарат бролуцизумаб в объеме 0,05 мл, после чего назначена медикаментозная терапия согласно федеральным клиническим рекомендациям («Макулярная дегенерация возрастная»). Регистрация спектров УФ-индуцированной аутофлуоресценции производилась с хрусталиков глаз пациентов перед инъекцией и через 1 мес после нее. Спектры хрусталиков в глазах, где проводились инъекции,

были отнесены к клинической группе «ИВИ»; спектры хрусталиков интактных глаз составили группу «Контроль»; данные, полученные до инъекции, обозначались «До инъекции», через 1 мес после лечения — «Через 1 мес».

Регистрация спектров аутофлуоресценции производилось с помощью малогабаритного спектрофлуориметра на базе спектрометра STS VIS (Ocean Optics) при возбуждении УФ-светодиодом с пиком на длине волны 375 нм. Мощность возбуждения составила 0,5 мВт.

Принцип работы прибора основан на возбуждении флуорофоров УФ-светодиодом и регистрации флуоресценции хрусталика спектрометром 340 нм, с дальнейшей интерпретацией результатов при помощи специально разработанного программного обеспечения [33]. Была доказана безопасность данного исследования для сетчатки [34]. **На рис. 1, а** изображена оптическая схема офтальмологического спектрофлуориметра. Схема содержит следующие узлы и детали: 1 — видеокамера; 2 — малогабаритный спектрометр STS VIS Ocean Optic с конденсором (5) и светодиодами. Видеокамера и спектрометр располагаются оптическими осями в одной горизонтальной плоскости, и в ней же располагается главная оптическая ось прибора. Оптическая схема спектрометра с конденсором и светодиодами приведена на **рис. 1, в**, где светодиоды располагаются под острым углом по отношению к оси спектрометра и фиксируются в желобках конденсорной гильзы (6). При этом инфракрасный (ИК) светодиод (3), предназначенный для подсветки, располагается в центральном желобке, а УФ-светодиоды (4) — в боковых желобках. На **рис. 1, б** изображен конденсор, который включает в себя гильзу (6) и конденсорную микролинзу (7).

Принцип работы спектрофлуориметра следующий. Излучение УФ-светодиодов, попадая на различные диагностические зоны глаза, вызывает возбуждение люминесценции. При этом расстояние до объекта контролируется визуально по совмещению пятен от светодиодов на объекте (хрусталике). Белый ИК-светодиод используется для подсветки аналитической зоны и во время непосредственных измерений может выключаться. Излучение флуоресценции попадает на входной торец оптического конденсора малогабаритного спектрометра и анализируется им. Видеокамера предназначена для визуального контроля установки спектрофлуориметра.

Расстояние от глаза пациента (диагностической плоскости) до конденсора выбирается таким образом, чтобы обеспечить комфортную процедуру измерения, а именно — происходит вынос диагностической плоскости глаза за пределы корпуса прибора. Расстояние от диагностической плоскости до УФ-светодиодов выбирается таким образом, чтобы обеспечить необходимый диаметр светового пятна в диагностической плоскости 4 мм. Диаметр пятна от ИК-

Рис. 2. **Малогабаритный спектрофлуориметр для исследований в офтальмологии.**

Fig. 2. **Small-sized spectrofluorimeter for ophthalmological studies.**

светодиода подсветки не регламентируется. На **рис. 2** изображены сам спектрофлуориметр, установленный на штатив щелевой лампы, и аутофлуоресценция хрусталика.

Данную методику мы применили для исследования изменений в хрусталике после проведения ИВИ анти-VEGF-препаратов. Спектры анализировались в диапазоне длин волн 412—698 нм. Указанный участок спектра был представлен 148 значениями с шагом около 1,9 нм. Первичные спектры нормировались на среднее значение сигнала в указанном диапазоне. Затем производилось сглаживание спектров скользящим средним с окном 8 нм. Далее был вычислен средний спектр для глаз в группе «ИВИ — До инъекции» — F(λ) и для каждого спектра Fi(λ) вычислялись коэффициенты линейной регрессии a_i, b_i методом наименьших квадратов, так чтобы после последующей перенормировки указанные спектры были максимально приближены к среднему:

$$F(\lambda) \cong a_i F_i(\lambda) + b_i.$$

Затем проводилась перенормировка спектров с учетом найденных коэффициентов:

$$f_i(\lambda) = \frac{F_i(\lambda) - b_i}{a_i}.$$

Результатом применения перенормировки является уменьшение стандартного отклонения для спектров во всех группах. На **рис. 3** представлен спектр со стандартным отклонением для группы «Контроль — До инъекции» до перенормировки **(рис. 3, а)** и соответственно после перенормировки **(рис. 3, б)**.

Статистический анализ результатов проведен на персональном компьютере с использованием Microsoft Office Excel 2010 и пакета прикладных программ Statistica v.13.0 (StatSoft Inc., США). Полученные данные проанализированы с применением

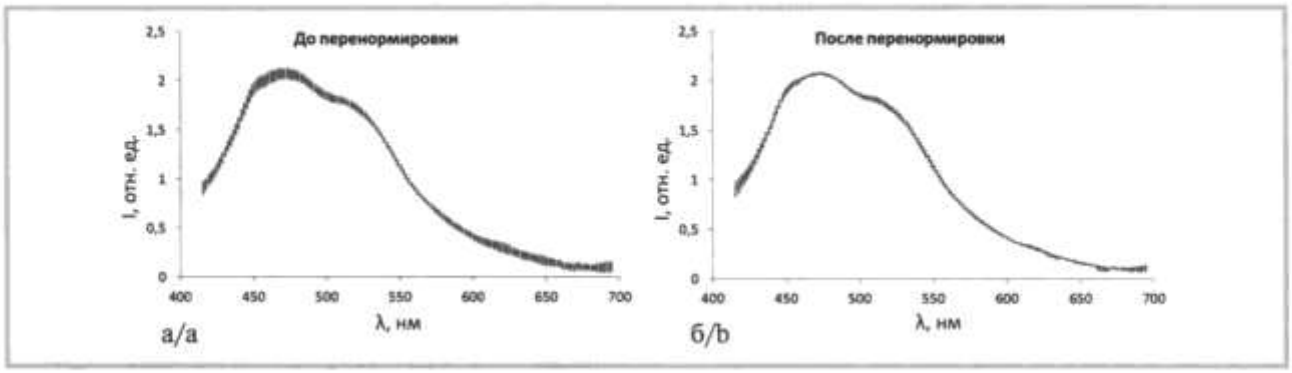

Рис. 3. **Уменьшение стандартного отклонения в спектрах контрольной группы в результате перенормировки (а, б).**
Fig. 3. **Decrease in standard deviation of the spectra in the control group as a result of renormalization (a, b).**

методов непараметрической статистики, критерия Манна—Уитни. Для пациентов с выполненными повторными измерениями также оценивалась значимость различий с использованием двухвыборочного критерия Уилкоксона.

Результаты

В настоящей работе мы применяем иной способ нормировки, дающий значительно меньшее стандартное отклонение, что позволяет регистрировать более тонкие эффекты, которые имеют более четкую привязку к длинам волн различных флуорофоров, а не рассредоточены по всему исследуемому диапазону спектра. Наш вывод в работе основан на предположении малости изменений, связанных со структурными преобразованиями в теле хрусталика, например за счет осмолярных эффектов при выполнении ИВИ.

На **рис. 4** представлен типичный спектр, получаемый со спектрометра: он представляет собой сумму спектров светодиода возбуждения в первом и во втором порядке дифракции (узкие пики) и широкий спектр аутофлуоресценции хрусталика (представлен после нормировки на максимальное значение на длине волны 470 нм). Для сравнения приведен спектр флуоресценции основного тканевого флуорофора НАДН. Таким образом, флуоресценция NADH в хрусталике должна вносить существенный вклад в общий сигнал [35].

Для выявления областей спектра, наиболее значимо изменяющихся в результате проведения инъекции, мы построили разностный спектр для групп «ИВИ — Через 1 мес» и «ИВИ — До инъекции», отображенный на **рис. 5.** Там же приведен график *t*-параметра. Пороговое значение значимых различий в спектре для *t*-параметра равно 2. Как следует из приведенного графика, наибольшие отличия в спектре наблюдаются на длинах волн 440 нм (инъекция приводит к повышению сигнала аутофлуоресценции) и 515 нм (инъекция приводит к снижению сигнала аутофлуоресценции). В качестве спектраль-

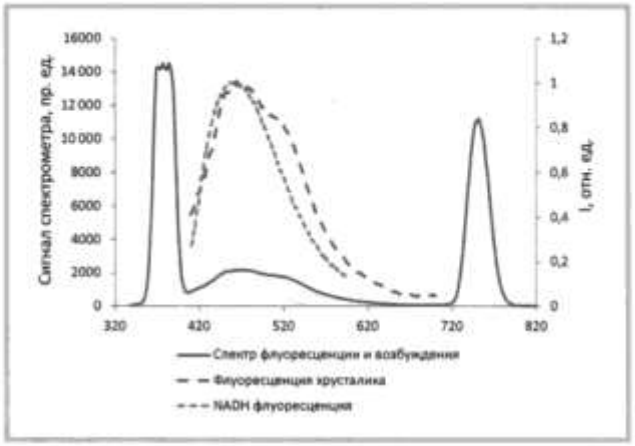

Рис. 4. **Сумма спектров светодиода возбуждения в первом и во втором порядке дифракции и широкий спектр аутофлуоресценции хрусталика.**
Fig. 4. **The sum of the excitation LED spectra in the first and second diffraction orders and a wide spectrum of lens autofluorescence.**

ного параметра, характеризующего изменения в хрусталике, нами было выбрано отношение интенсивностей флуоресценции на указанных длинах волн. Данные длины волн — 440 и 515 нм — говорят о содержании в живых тканях молекул НАДН и флавопептидов, соотношение этих флуорофоров изменяется в процессе развития патологических процессов в живых тканях:

$$\eta = \frac{I_{440}}{I_{515}}.$$

Расчетные усредненные по шести спектрам значения спектрального критерия h использовались нами для оценки метаболических изменений в хрусталике в результате инъекции, а также мониторинга изменений в группе контроля.

Сравнение амплитуды перенормированного спектра с разностным на пороге статистической значимости изображенного на рисунке 5 демонстрирует отношение на уровне 2/0,025=80. Указанное отношение сигналов уверенно регистрируется спектрометром, поскольку

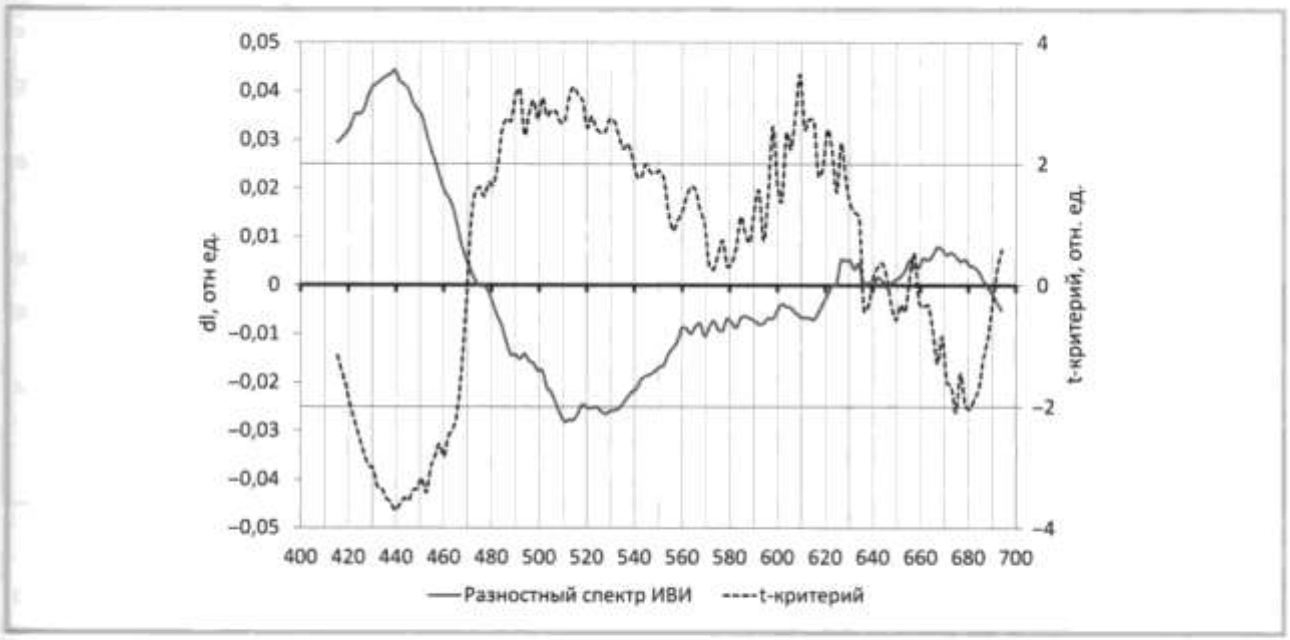

Рис. 5. Разностный спектр флуоресценции и спектр t-критерия между группами «ИВИ — Через 1 мес» и «ИВИ — До инъекции».
Fig. 5. Difference spectrum of fluorescence and t-test spectrum between the groups «IVI — after 1 month» and «IVI — before injection».

Показатель метаболизма h в группе «Контроль» и группе «ИВИ»
Metabolism index h in the «Control» and «IVI» groups

Группа	Число пациентов	Среднее	Медиана	Минимум	Максимум	Нижний квартиль	Верхний квартиль	Стандартное отклонение	Стандартная ошибка
Контроль:									
до инъекции	11	0,869	0,869	0,812	0,902	0,842	0,900	0,031	0,009
через 1 мес	10	0,890	0,894	0,831	0,942	0,880	0,908	0,031	0,010
ИВИ:									
до инъекции	13	0,841	0,846	0,751	0,919	0,800	0,891	0,058	0,016
через 1 мес	12	0,877	0,880	0,818	0,928	0,845	0,914	0,039	0,011

для максимального уровня сигнала спектрометра динамический диапазон, заявляемый производителем, составляет 4500. Соответственно пороговое значение отношения сигналов 80 будет достигнуто при сигнале флуоресценции более 14 000×80/4500=250 единиц. В наших исследованиях амплитуда спектра флуоресценции превышала 1000 единиц.

Данные описательной статистики для спектрального критерия h в группе «Контроль» и группе «ИВИ» представлены в **таблице**.

В контрольной группе значимость отличий по критерию Вилкоксона составила p=0,069. В клинической группе «ИВИ» значимость отличий по критерию Вилкоксона составила p=0,049.

Обсуждение

Данные сравнительного анализа спектров хрусталиков в двух клинических группах на старте и финише исследования, с инъекцией анти-VEGF-препарата и группы «Контроль» отображены на **рис. 6**. Показаны статистически значимые показатели увеличения метаболического сдвига в группе, где проводилась инъекция анти-VEGF-препарата бролуцизумаб. Также отображено отсутствие выраженных изменений у пациентов в группе «Контроль», что говорит о высокой чувствительности и специфичности методики спектрофлуориметрии в отношении хрусталика. Изменения, а именно — увеличение флуоресценции (группа «Контроль») в фиолетовой области спектра, сходны с изменениями при развитии катаракты, описанными нами ранее [31].

Однако утверждать, что указанные перемены в дальнейшем непосредственно приведут к формированию катаракты, преждевременно.

Заключение

Описанный метод может быть полезен для выявления ранних метаболических сдвигов в хрусталике, в том числе и старта катарактогенеза, после различных ИВИ. Он может быть перспективным при внедрении новых молекул для интравитреального введения, оценки их безопасности со стороны нативного



Рис. 6. **Показатели метаболического сдвига в клинических группах в начале и в конце исследования.**
Fig. 6. **Indicators of metabolic shift in clinical groups at the beginning and the end of the study.**

хрусталика, а также разработки подробных инструкций применения лекарственных препаратов с клинически обоснованными побочными эффектами в виде развития катаракты. Интравитреальное введение препарата бролуцизумаб оказывает незначительное влияние на метаболические сдвиги в хрусталике, однако потребность в системных подходах к применению анти-VEGF-терапии увеличивает риски развития начальных изменений в хрусталике.

Участие авторов:
Концепция и дизайн исследования: В.В.Г., В.В.С.
Сбор и обработка материала: Д.К., В.С.Г., П.Б.
Статистическая обработка данных: В.В.С.
Написание текста: В.В.Г., П.Б.
Редактирование: П.Б.

Авторы заявляют об отсутствии конфликта интересов.
The authors declare no conflicts of interest.

ЛИТЕРАТУРА/REFERENCES

1. Steinmetz JD. Causes of blindness and vision impairment in 2020 and trends over 30 years, and prevalence of avoidable blindness in relation to VISION 2020: the Right to Sight: an analysis for the Global Burden of Disease Study. *Lancet Global Health*. 2021;9(2):e144-e160.
2. Williams GA. IVT injections: health policy implications. *Rev Ophthalmol*. 2014;21:62-64.
3. Бойко Э.В., Сосновский С.В., Березин Р.Д., Качерович П.А., Тавтилова Д.А. Интравитреальные инъекции: теория и практика. *Офтальмологические ведомости*. 2010;3(2):28-35.
Boyko EV, Sosnovsky SV, Berezin RD, Kacherovich PA, Tavtilova DA. Intravitreal injections: theory and practice. *Ophthalmology Reports = Oftal'mologicheskie vedomosti*. 2010;3(2):28-35. (In Russ.).
4. Enoch J, Ghulakhszian A, Sekhon M, Crabb DP, Taylor DJ, Dinah C. Towards a Therapy for Geographic Atrophy: A Patient's Experience. *Patient Prefer Adher*. 2023;17:299-310.
5. Rofagha S. Minimizing risks to patients by improving presentation of clinical trial results in geographic atrophy trials. *Ophthalmol Retina*. 2022;6(5):337-338.
6. Khan H, Aziz AA, Sulahria H, Khan H, Ahmed A, Choudhry N, Narayanan R, Danzig C, Khanani AM Emerging Treatment Options for Geographic Atrophy (GA) Secondary to Age-Related Macular Degeneration. *Clin Ophthalmol*. 2023;17:321-327.
7. Wu AL, Wu WC. Anti-VEGF for ROP and Pediatric Retinal Diseases. *Asia Pac J Ophthalmol* (Phila). 2018;7(3):145-151.
https://doi.org/10.22608/APO.201837
8. Садовникова Н.Н., Присич Н.В., Бржеский В.В. Анти-VEGF терапия ретинопатии недоношенных. Обзор литературы. *Российская педиатрическая офтальмология*. 2016;11(4):212-220.
Sadovnikova NN, Prisich NV, Brzhesky VV. Anti-VEGF therapy for retinopathy of prematurity. Literature review. *Russian Pediatric Ophthalmology = Rossiiskaya pediatricheskaya oftal'mologiya*. 2016;11(4):212-220. (In Russ.).
https://doi.org/10.18821/1993-1859-2016-11-4-212-220
9. Abouammoh MA. Advances in the treatment of central serous chorioretinopathy. *Saudi J Ophthalmol*. 2015;29(4):278-286.
https://doi.org/10.1016/j.sjopt.2015.01.007
10. Fung AE, Rosenfeld PJ, Reichel E. The International Bevacizumab safety Survey: using the Internet to assess drug safety Worldwide. *Br J Ophthalmol*. 2006;90(11):1344-1349.
11. Andrs-Guerrero V, Perucho-Gonzalez L, Garcia-Feijoo J. Current Perspectives on the Use of Anti-VEGF Drugs as Adjuvant Therapy in Glaucoma. *Adv Ther*. 2016;34(2):378-395.
https://doi.org/10.1007/s12325-016-0461-z
12. Spaide RF, Chung JE, Fisher YL. Ultrasound detection of sili- cone oil after its removal in retinal reattachment surgery. *Retina*. 2005;25(7):943-945.
https://doi.org/10.1097/00006982-200510000-00022
13. Stone TW, ed. ASRS 2018 Preferences and Trends Member- ship Survey. Chicago, IL. American Society of Retina Specialists; 2018. Accessed: 13.05.21.
https://www.asrs.org/content/documents/_2018-pat-survey-results-for-website.pdf
14. Khurana RN, Chang LK, Porco TC. Incidence of presumed silicone oil droplets in the vitreous cavity after intravitreal beva- cizumab injection with insulin syringes. *JAMA Ophthalmol*. 2017;135(7):800-803.
https://doi.org/10.1001/jamaophthalmol.2017.1815
15. Melo GB, Dias Jr CS, Morais FB, Cardoso AL, Figueiredo AGA, Filho AASL, et al. Prevalence of silicone oil droplets in eyes treated with intravitreal injection. *Int J Retina Vitreous*. 2019;5:34.
https://doi.org/10.1186/s40942-019-0184-9
16. Мовсисян А.Б., Глазко Н.Г., Брежнев А.Ю., Куроедов А.В. Влияние интравитреального введения лекарственных средств на течение и прогноз первичной открытоугольной глаукомы. *Клиническая офтальмология*. 2021;21(4):227-234.
Movsisyan AB, Glazko NG, Brezhnev AYu, Kuroyedov AV. Influence of intravitreal drug administration on the course and prognosis of primary open-

angle glaucoma. *Clinical Ophthalmology = Klinicheskaya oftal'mologiya*. 2021;21(4):227-234. (In Russ.).
https://doi.org/10.32364/2311-7729-2021-21-4-227-234

17. Af Segerstad PH. Risk model for intraoperative complication during cataract surgery based on data from 900 000 eyes: previous intravitreal injection is a risk factor. *Brit J Ophthalmol*. 2022;106(10):1373-1379.

18. Leite J, Castro C, Abreu AC, Pessoa BT. Posterior capsular rupture during cataract surgery in eyes treated previously with intravitreal injections. *Ophthalmologica*. 2023;246(1):9-13.
https://doi.org/10.1159/000528657

19. Jager RD, Aiello LP, Patel SC, Cunningham ET Jr. Risks of intravitreous injection: a comprehensive review. *Retina*. 2004;24(5):676-698.

20. Mannermaa E, Vellonen KS, Urtti A. Drug transport in corneal epithelium and blood retina barrier: emerging role of transporters in ocular pharmacokinetics. *Adv Drug Deliv Rev*. 2006;58:1136-1163.

21. Липатов Д.В., Складчиков С.А., Савенкова Н.П., Новодережкин В.В., Высикайло Ф.И. Математическое моделирование движения жидкостей внутри глазного яблока при интравитреальных инъекциях. *Российский офтальмологический журнал*. 2022;15(2):37-41.
Lipatov DV, Skladchikov SA, Savenkova NP, Novoderezhkin VV, Vysikailo FI. Mathematical modeling of the movement of fluids inside the eyeball during intravitreal injections. *Russian Ophthalmological Journal = Rossiiskii oftal'mologicheskii zhurnal*. 2022;15(2):37-41. (In Russ.).
https://doi.org/10.21516/2072-0076-2022-15-2-37-41

22. Андреева Ю.С., Алхарки Л., Шеланкова А.В., Будзинская М.В. Динамические изменения передней камеры на фоне интравитреальных инъекций анти-VEGF препарата. *Вестник Национального медико-хирургического Центра им. Н.И. Пирогова*. 2022;17(4):22-24.
Andreeva YuS, Alkharki L, Shelankova AV, Budzinskaya MV. Dynamic changes in the anterior chamber against the background of intravitreal injections of an anti-VEGF drug. *Bulletin of Pirogov the National Medical and Surgical Center = Vestnik Natsional'nogo mediko-khirurgicheskogo Tsentra im. N.I. Pirogova*. 2022;17(4):22-24. (In Russ.).
https://doi.org/10.25881/20728255-2022-17-4-S1-22

23. Siik S. Lens autofluorescence and light scatter in relation to the lens opacities classification system, LOCS III. *Acta Ophthalmol Scand*. 1999;77(5):509-514.

24. Holló CT, Miháltz K, Kurucz M, Csorba A, Kránitz K, Kovács I, Nagy ZZ, Erdei G. Objective quantification and spatial mapping of cataract with a Shack-Hartmann wavefront sensor. *Sci Rep*. 2020;10(1):12585.

25. De Castro A, Benito A, Manzanera S, Mompeán J, Cañizares B, Martínez D, Marín JM, Grulkowski I, Artal P. Three-dimensional cataract crystalline lens imaging with swept-source optical coherence tomography. *Invest Ophthalmol Vis Sci*. 2018;59(2):897-903.

26. Киселева Т.Н., Зайцев М.С. Инновационные технологии в мониторинге возрастной катаракты. *Офтальмология*. 2022;19(4):740-745.
Kiseleva TN, Zaitsev MS. Innovative technologies in age-related cataract monitoring. *Ophthalmology = Oftal'mologiya*. 2022;19(4):740-745. (In Russ.).
https://doi.org/10.18008/1816-5095-2022-4-740-745

27. Bullard B. Pyridine nucleotides in the lens of different species. *Exper Eye Res*. 1965;4(2):108-111.

28. Stewart RC. Augusteyn, Pyridine nucleotides in normal and cataractous human lenses. *Expe Eye Res*. 1984;39(3):307-315.

29. Azouaoui D, Choinière MR, Khan M, Sayfi S, Jaffer S, Yousef S, Patten DA, Green A, Menzies KJ. Meta-analysis of NAD(P)(H) quantification results exhibits variability across mammalian tissues. *Sci Rep*. 2023;13(1):2464.
https://doi.org/10.1038/s41598-023-29607-8

30. Tsentalovich YuP, Snytnikova OA, Sagdeev RZ. Photochemical and thermal reactions of kynurenines. *Russ Chem Rev*. 2008;77(9):789-797.
https://doi.org/10.1070/RC2008v077n09ABEH003880

31. Shapovalov KA, Salmin VV, Lazarenko VI, Gar'kavenko VV Modeling of the autofluorescence spectra of the crystalline lens with cataract taking into account light scattering. *J Appl Spectroscopy*. 2017;4(2):278-283.
https://doi.org/10.1007/s10812-017-0464-9

32. Vladimirova ES, Salmin VV, Salmina AB, Oskirko SA, Lazarenko VI. Fluorescence diagnosis of the status of the human lens in vivo. *J Appl Spectroscopy*. 2012;79(1):126-130.

33. Гарькавенко В.В., Салмин В.В., Лазаренко В.И., Шаповалов К.А. Определение тактики хирургии катаракты на основании данных спектрофлуориметрического исследования хрусталика. *Российский офтальмологический журнал*. 2017;10(4):16-19.
Gar'kavenko VV, Salmin VV, Lazarenko VI, Shapovalov KA. Choosing the cataract surgery approach on the basis of spectrofluorometric examination of the of lens. *Russian Ophthalmological Journal = Rossiiskii oftal'mologicheskii zhurnal*. 2017;10(4):16-19. (In Russ.).
https://doi.org/10.21516/2072-0076-2017-10-4-16-19

34. Нероев В.В., Гарькавенко В.В., Шапиро Л.А., Салмин В.В. Оценка состояния электрогенеза сетчатки при ультрафиолетовом спектрофлуориметрическом исследовании глаза. *Российский офтальмологический журнал*. 2020;13(2):41-44.
Neroev VV, Garkavenko VV, Shapiro LA, Salmin VV. Evaluation of the state of retinal electrogenesis during ultraviolet spectrofluorimetric examination of the eye. *Russian Ophthalmological Journal = Rossiiskii oftal'mologicheskii zhurnal*. 2020;13(2):41-44. (In Russ.).
https://doi.org/10.21516/2072-0076-2020-13-2-41-44

35. Atherton SJ, Lambert C, Schultz J, Williams N, Zigman S. Fluorescence Studies of Lens Epithelial Cells and Their Constituents. *Photochem Photobiol*. 1999;70(5):823-828.
https://doi.org/10.1111/j.1751-1097.1999.tb08289.x

Поступила 15.09.2023
Received 15.09.2023
Принята к печати 14.11.2023
Accepted 14.11.2023

Вестник офтальмологии
2023, Т. 139, №6, с. 50-58
https://doi.org/10.17116/oftalma202313906150

Russian Annals of Ophthalmology =
Vestnik Oftal'mologii 2023, vol. 139, №6, pp. 50-58
https://doi.org/10.17116/oftalma202313906150

Прогностические критерии оптической когерентной томографии-ангиографии в оценке долгосрочной эффективности анти-VEGF-терапии неоваскулярной возрастной макулярной дегенерации сетчатки

© А.Ж. ФУРСОВА[1, 2, 3], И.Ф. НИКУЛИЧ[1, 2, 3], Е.И. ДМИТРИЕВА[2], О.Г. ГУСАРЕВИЧ[2], А.С. ДЕРБЕНЕВА[1, 2, 3], М.А. ВАСИЛЬЕВА[1, 2], О.С. КОЖЕВНИКОВА[3], Н.Г. КОЛОСОВА[3], Ф.К. РАБОТА[2]

[1]ГБУЗ НСО «Государственная Новосибирская областная клиническая больница», Новосибирск, Россия;
[2]ФГБОУ ВО «Новосибирский государственный медицинский университет» Минздрава России, Новосибирск, Россия;
[3]ФГБУН «Федеральный исследовательский центр Институт цитологии и генетики СО РАН», Новосибирск, Россия

РЕЗЮМЕ

Цель исследования. Определение прогностически значимых ОКТ-А-характеристик и их влияния на эффективность анти-ангиогенной терапии при долгосрочном (3-летнем) наблюдении пациентов с неоваскулярной возрастной макулярной дегенерацией (нВМД).

Материал и методы. В исследование включено 122 пациента (122 глаза) с диагнозом нВМД, средний возраст — 73,4±6,6 года. Отдельную подгруппу изучения составили 50 пациентов (50 глаз), у которых углубленно визуализированы и проанализированы маркеры макулярной неоваскуляризации (МНВ) при оптической когерентной томографии-ангиографии (ОКТ-А) и их динамика на протяжении периода наблюдения, длительность которого составила 144 нед. Все пациенты получали терапию ингибитором ангиогенеза (афлиберцепт 2 мг) в режиме Treat&Extend.

Результаты. Ответ на терапию («хороший» или «частичный») достигался у всех пациентов, и его частота была аналогичной при МНВ 1-го и 2-го типа. Ключевыми ОКТ-А-характеристиками, связанными с количеством инъекций и морфофункциональными параметрами (максимальной корригированной остротой зрения, отслойками нейро- и пигментного эпителия сетчатки), являлись площадь сосудистой сети и площадь МНВ при их оценке исходно и после трех «загрузочных» инъекций. Между обоими показателями были выявлены тесные взаимосвязи как при 1-м, так и при 2-м типе МНВ на протяжении всего периода наблюдения. Ключевым параметром с наибольшим количеством потенциально клинически значимых взаимосвязей (с очень высокой силой корреляции с $p<0,05$) при «хорошем» типе ответа являлась площадь МНВ, при «частичном» ответе — плотность сосудов и наибольший сосудистый калибр.

Заключение. Оценка площади сосудистой сети и МНВ исходно и после трех «загрузочных» инъекций имеет ключевое значение в прогнозировании потребности в инъекциях и морфофункционального ответа. При «хорошем» типе ответа наибольшей потенциальной клинической ценностью обладала площадь МНВ, при «частичном» — плотность сосудов и наибольший сосудистый калибр.

Ключевые слова: *неоваскулярная ВМД, анти-VEGF-терапия, оптическая когерентная томография-ангиография, долгосрочное наблюдение.*

ИНФОРМАЦИЯ ОБ АВТОРАХ:
Фурсова А.Ж. — https://orcid.org/0000-0001-6311-5452
Никулич И.Ф. — https://orcid.org/0000-0002-2208-8352
Дмитриева Е.И. — https://orcid.org/0000-0002-0176-8578
Гусаревич О.Г. — https://orcid.org/0000-0003-4329-0709
Дербенева А.С. — https://orcid.org/0000-0002-8825-3656
Васильева М.А. — https://orcid.org/0000-0003-2974-9325
Кожевникова О.С. — https://orcid.org/0000-0001-6475-4061
Колосова Н.Г. — https://orcid.org/0000-0003-2398-8544
Работа Ф.К. — https://orcid.org/0009-0005-5062-8466
Автор, ответственный за переписку: Фурсова Анжелла Жановна — e-mail: anzhellafursova@yandex.ru

КАК ЦИТИРОВАТЬ:
Фурсова А.Ж., Никулич И.Ф., Дмитриева Е.И., Гусаревич О.Г., Дербенева А.С., Васильева М.А., Кожевникова О.С., Колосова Н.Г., Работа Ф.К. Прогностические критерии оптической когерентной томографии-ангиографии в оценке долгосрочной эффективности анти-VEGF-терапии неоваскулярной возрастной макулярной дегенерации сетчатки. *Вестник офтальмологии.* 2023;139(6):50–58. https://doi.org/10.17116/oftalma202313906150

Prognosis criteria of optical coherence tomography angiography for the long-term efficacy of anti-VEGF therapy of neovascular age-related macular degeneration

© A.ZH. FURSOVA[1, 2, 3], I.F. NIKULICH[1, 2, 3], E.I. DMITRIEVA[2], O.G. GUSAREVICH[2], A.S. DERBENEVA[1, 2, 3], M.A. VASILYEVA[1, 2], O.S. KOZHEVNIKOVA[3], N.G. KOLOSOVA[3], F.K. RABOTA[2]

[1]Novosibirsk State Regional Hospital, Novosibirsk, Russia;
[2]Novosibirsk State Medical University, Novosibirsk, Russia;
[3]Federal Research Center Institute of Cytology and Genetics, Siberian Branch of the Russian Academy of Sciences, Novosibirsk, Russia

ABSTRACT

Purpose. The study aimed to determine the most significant optical coherence tomography angiography (OCTA) parameters in terms of predicting anti-VEGF therapy effectiveness during long-term (3-year) follow-up of patients with neovascular age-related macular degeneration (nAMD).

Material and methods. The study included 122 patients (122 eyes) with mean age of 73.4±6.6 years who were diagnosed with nAMD. Subgroup analysis included 50 patients (50 eyes) with detailed OCT angiography examination of macular neovascularization (MNV) characteristics and their changes in the course of the follow-up, which lasted 144 weeks. All patients were treated by angiogenesis inhibitor (aflibercept 2 mg), most of them — according to Treat-and-Extend protocol.

Results. Treatment response (either 'good' or 'partial') was achieved in all patients, and the proportion of the response types was similar in both types 1 and 2 MNV. Key OCTA parameters associated with the number of injections, as well as morphological and functional response (best-corrected visual acuity, retinal neuroepithelium and pigment epithelium detachment), were vascular network area and MNV area assessed at baseline and three months after treatment initiation. Both of these parameters were closely related in both MNV types during the follow-up. Key parameter with maximum number of clinically significant correlations ('very high' strength, $p<0.05$) in eyes with 'good' response was MNV area, in eyes with 'partial' response — vascular density and greatest vascular caliber.

Conclusions. Vascular network area and MNV area assessed at baseline and after three loading doses were determined as the most significant OCTA characteristics for predicting the number of injections and treatment response based on functional and morphological parameters. MNV area was found to be the most clinically significant marker in 'good' response, vascular density and greatest vascular caliber — in 'partial' response.

Keywords: *neovascular AMD, anti-VEGF therapy, OCT angiography, long-term follow-up.*

INFORMATION ABOUT THE AUTHORS:
Fursova A.Zh. — https://orcid.org/0000-0001-6311-5452
Nicullich I.F. — https://orcid.org/0000-0002-2208-8352
Dmitrieva E.I. — https://orcid.org/0000-0002-0176-8578
Gusarevich O.G. — https://orcid.org/0000-0003-4329-0709
Derbeneva A.S. — https://orcid.org/0000-0002-8825-3656
Vasilyeva M.S. — https://orcid.org/0000-0003-2974-9325
Kozhevnikova O.S. — https://orcid.org/0000-0001-6475-4061
Kolosova N.G. — https://orcid.org/0000-0003-2398-8544
Rabota F.K. — https://orcid.org/0009-0005-5062-8466
Corresponding author: Fursova A.Zh. — e-mail: anzhellafursova@yandex.ru

TO CITE THIS ARTICLE:
Fursova AZh, Nikulich IF, Dmitrieva EI, Gusarevich OG, Derbeneva AS, Vasilyeva MA, Kozhevnikova OS, Kolosova NG, Rabota FK. Prognosis criteria of optical coherence tomography angiography for the long-term efficacy of anti-VEGF therapy of neovascular age-related macular degeneration. *Russian Annals of Ophthalmology = Vestnik oftal'mologii*. 2023;139(6):50–58. (In Russ.).
https://doi.org/10.17116/oftalma202313906150

Интравитреальная анти-VEGF-терапия стала «золотым стандартом» лечения неоваскулярной возрастной макулярной дегенерации (нВМД), доказав свою эффективность в стабилизации и повышении зрительных функций как в рандомизированных клинических исследованиях, так и в реальной клинической практике. Потенциальными факторами, определяющими прогноз антиангиогенной терапии при нВМД, являются такие клинические характеристики, как возраст и исходная острота зрения [1, 2]. Изучение маркеров оптической когерентной томографии (ОКТ), таких как наличие отслойки пигментного эпителия сетчатки (ОПЭС), состояние наружной пограничной мембраны (НПМ) и эллипсоидной зоны [2], определило их роль как важных предикторов функциональных результатов лечения, оказывающих влияние на выбор схем и режимов терапии. Возможности ОКТ-ангиографии (ОКТ-А) позволяют неинвазивно визуализировать и качественно оценивать площадь макулярной неоваскуляризации (МНВ) [3–5], ставшей одним из важных критериев контроля активности заболевания. В ряде недавних исследований показаны не только возможности ОКТ-А в улучшении оценки морфологических характеристик различных подтипов МНВ у пациентов с нВМД [5], но и контроле за их количественными параметрами:

наибольшим сосудистым калибром (greatest vascular caliber, GVC) [6, 7] и наибольшим линейным размером (greatest linear dimension, GLD) [8] — с возможностью качественного измерения и изучения влияния на функциональный прогноз анти-VEGF-терапии. Прогностическая значимость этих параметров остается предметом дискуссии и заслуживает дальнейшего изучения [9, 10].

Цель исследования — определение прогностически значимых ОКТ-А-характеристик и их влияния на эффективность антиангиогенной терапии при долгосрочном (3-летнем) наблюдении пациентов с нВМД.

Материал и методы

В исследование включено 122 пациента [122 глаза; женщин — 81 (66,4%), мужчин — 41 (33,6%); средний возраст — 73,4±6,6 года], с диагнозом нВМД, проходивших лечение и наблюдение в период с января 2020 по декабрь 2022 г. на базе офтальмологического отделения Новосибирской государственной областной клинической больницы. Отдельную подгруппу изучения составили 50 пациентов (50 глаз), у которых по данным ОКТ-А визуализированы и проанализированы маркеры МНВ и их динамика на протяжении периода наблюдения. *Критерии включения:* 1) возраст пациентов старше 50 лет; 2) МНВ 1-го или 2-го типа; 3) отсутствие предшествующего лечения, в том числе хирургического, лазерного и анти-VEGF-препаратами; 4) наличие признаков активности заболевания по данным ОКТ и ОКТ-А. *Критерии исключения*: 1) невозможность получения адекватного качества томографических изображений (<6/10 или наличие значимого артефакта); 2) сфероэквивалент более ±6,0 дптр; 3) наличие патологии сетчатки другой этиологии; 4) другие заболевания глазного яблока, в том числе наличие ишемической нейропатии, глаукомы, увеита. Среднее число инъекций в течение первого года составило 7,39±1,28 со снижением до 4,63±0,97 и 4,06±0,81 в течение второго и третьего года соответственно.

Ответ на терапию определялся с использованием критериев, предложенных W.M. Amoaku и соавт. [11], на первом визите после трех «загрузочных» инъекций.

Изображения спектральной ОКТ и ОКТ-А получены с помощью аппарата Zeiss Cirrus HD-OCT 5000 с программным обеспечением AngioPlex (Carl Zeiss Meditec, США; версия 11.0) с использованием протоколов сканирования: «Macula cube 512×128», «Angiography 3×3 mm», «Angiography 6×6 mm» с функцией FastTrac. Полученные изображения обработаны в программе ImageJ (v.1.8.0, National Institutes of Health, США). Оценивали количественные параметры сканов ОКТ-А: площадь МНВ (мм²), площадь сосудистой сети (мм²), плотность сосудов (VD,%), наибольший сосудистый калибр (GVC, мкм), наибольший линейный размер МНВ (GLD, мкм). Оценку площади МНВ производили вручную с дальнейшим автоматическим расчетом и трансформацией в бинарный формат. Площадь сосудистой сети определялась как общая площадь сосудов в пределах выбранной области (МНВ) путем многостадийного контрастирования специально разработанным алгоритмом обработки изображения, с автоматическим расчетом с использованием функции «Analyze particles». GLD рассчитывался автоматически после ручного определения параметра как наибольшего расстояния, ограниченного периметром МНВ. Измерение GVC выполнено при определении калибра главного ствола или самого большого сосуда, окруженного областью поражения, с автоматическим измерением с помощью плагина «Vessel Analysis User Manual» (imagej.net). Пример обработки сканов представлен на **рисунке**. Все количественные параметры оценивались исходно, после трех «загрузочных» инъекций, далее — через 12 и 36 мес терапии. Пациенты получали интравитреальную терапию ингибитором ангиогенеза (афлиберцепт 2 мг, Эйлеа) в соответствии с инструкцией по медицинскому применению препарата с тремя «загрузочными» инъекциями, а далее — в режиме «лечение и продление» (Treat&Extend, T&E) на протяжении 144 нед. Инъекции проводились в условиях операционной, после местной эпибульбарной анестезии раствором 0,5% проксиметакаина (Алкаин; Alcon, США) при помощи иглы 30 G в 3—4 мм от лимба.

Для *статистической обработки* полученных данных были использованы пакеты программ Office Std. 2007 (Excel 2007) и Statistica 6.0 (StatSoft Inc., США). Оценка значимости различий между группами проводилась непараметрическими методами при помощи *U*-критерия Манна—Уитни. Изучение статистических взаимосвязей проводили путем расчета коэффициентов корреляции Спирмена (*r*). При оценке силы связи коэффициента корреляции Спирмена использовалась шкала Чеддока. Проверка статистических гипотез проводилась при критическом уровне значимости $p=0,05$, т. е. различие считалось статистически значимым при $p<0,05$.

Результаты

Исходные демографические характеристики пациентов представлены в **табл. 1**, динамика ОКТ-А-показателей — в **табл. 2**.

На фоне антиангиогенной терапии отмечено постепенное уменьшение площади МНВ во всех точках наблюдения. Исходно она составила 3,18±1,69 мм² со снижением значения на 11,3% (до 2,82±1,60 мм²) к окончанию 3-го года наблюдения. Аналогично зарегистрировано уменьшение площади сосудистой сети от 1,9±1,35 до 1,65±1,28 мм² (на 13,2%). Изменение плотности сосудов было незначимым: с 99,2±0,7 до 97,8±2,23% (на 1,4%).

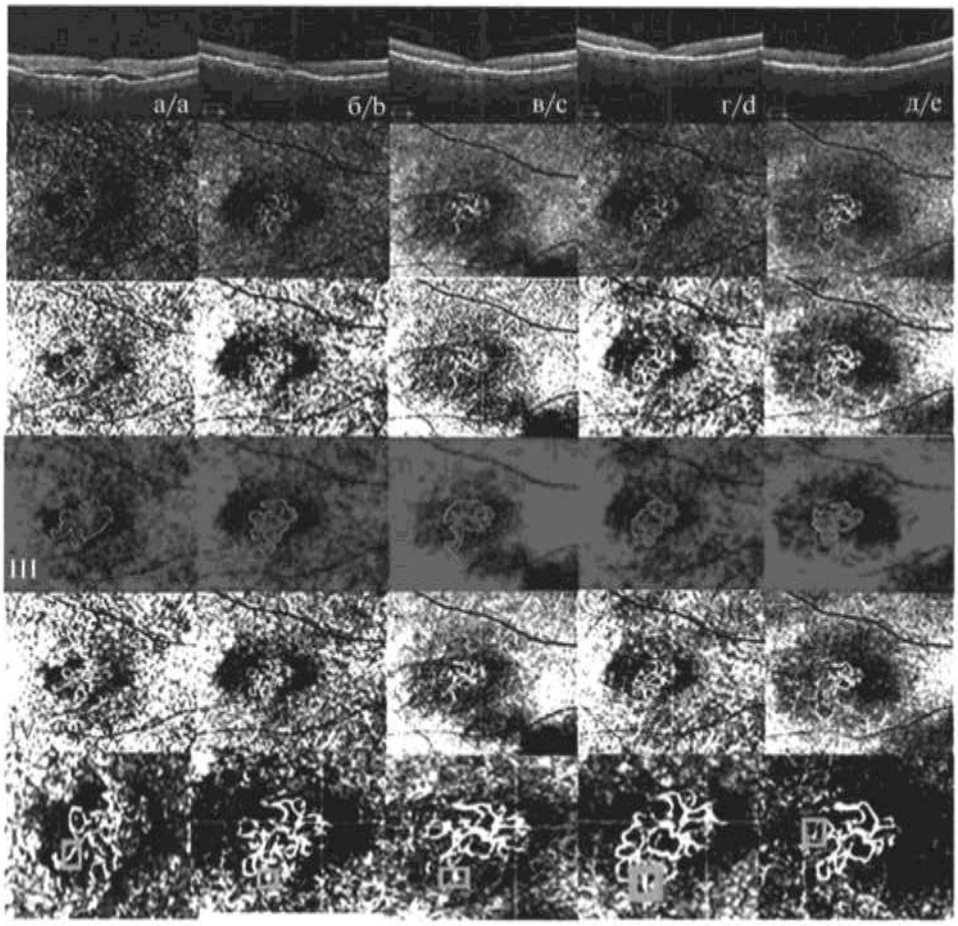

Пример динамики биомаркеров изображений структурной ОКТ, ОКТ-А.

а — исходно; б — через 12 нед; в — через 48 нед; г — через 96 нед; д — через 144 нед. I — ОКТ-А (МНВ 1-го типа); II — определение площади МНВ (границы выделены красным); III — бинарное изображение неоваскулярной сосудистой сети; IV — определение линейного размера МНВ (GLD), линия желтого цвета; V — определение наибольшего сосудистого калибра (GVC).

Example of the change trends in biomarkers of structural OCT, OCTA scans.

a — baseline; b — after 12 weeks; c — after 48 weeks; d — after 96 weeks; e — after 144 weeks. I — OCTA (type 1 CNV), II — determining MNV area (borders are highlighted in red), III — binary image of neovascularization network; IV — determining the greatest linear dimension of MNV (GLD), the yellow line; V — determining the greatest vascular caliber (GVC).

При оценке динамики наибольшего сосудистого калибра максимальный ответ — 7,95% (изменение от 28,81±13,28 до 26,52±12,48 мкм) — наблюдался после трех «загрузочных» инъекций, с постепенным снижением на 4,68% (1,24 мкм) к концу 1-го года (до 25,28±12,13 мкм) и на 3,68% (0,93 мкм) к концу 3-го года наблюдения (до 24,35±11,92 мкм). В целом к окончанию наблюдения GVC уменьшился на 15,5%. Аналогично прослежена динамика уменьшения GLD на 13,5% (207 мкм). Максимальное изменение последнего также регистрировалось через 3 мес после начала терапии и составило 5,86% (90,1 мкм — от 1538,18±544,20 до 1448,08±546,97 мкм). Клинический интерес представляет анализ взаимосвязи изучаемых характеристик и их параметров с наиболее важными функциональными и структурными показателями, который позволил выявить спектр разнонаправленных статистически значимых корреляций в разные временные точки наблюдения. Оценивались следующие 12 переменных: МКОЗ; ЦТС; высота отслойки нейроэпителия сетчатки (ОНЭС) и

Таблица 1. **Исходные демографические характеристики пациентов**

Table 1. **Baseline demographic characteristics of study patients**

Показатель	Значение
Количество пациентов/глаз	50/50
Пол, мужчины/женщины	21/29
Длительность заболевания, годы, *M*±*SD*	5,9±4,22
Возраст, годы, *M*±*SD*	72,8±4,5
Факичные/артифакичные	32/18
МКОЗ, *M*±*SD*	0,29±0,29
ЦТС, мкм, *M*±*SD*	334,19±65,2

Примечание. МКОЗ — максимально корригированная острота зрения; ЦТС — центральная толщина сетчатки; M — среднее значение; SD — стандартное отклонение.

Таблица 2. **Изменение ОКТ-А-параметров на протяжении наблюдения**

Table 2. **Changes in OCTA parameters in the course of the follow-up**

Показатель	Исходно		После трех инъекций		Через 48 нед		Через 144 нед	
	M±*SD*	Me [25-й; 75-й перцентили]	M *M*±*SD*	Me [25-й; 75-й перцентили]	*M*±*SD*	Me [25-й; 75-й перцентили]	*M*±*SD*	Me [25-й; 75-й перцентили]
Площадь МНВ, мм²	3,18±1,69	3,03 [1,84; 4,32]	3,01±1,64	2,93 [1,66; 4,12]	2,91±1,62	2,83 [1,55; 3,99]	2,82±1,6	2,51 [1,53; 3,91]
Площадь сосудистой сети, мм²	1,90±1,35	1,72 [1,00; 2,76]	1,79±1,32	1,65 [0,90; 2,49]	1,72±1,31	1,56 [0,88; 2,40]	1,65±1,28	1,46 [0,81; 2,27]
Плотность сосудов, %	99,20±0,70	99,30 [98,91; 99,70]	98,3±2,68	99,10 [98,50; 99,30]	98,26±1,49	98,60 [98,10; 99,00]	97,8±2,23	98,20 [98,10; 98,70]
GVC, мкм	28,81±13,28	26,25 [18,40; 38,40]	26,52±12,48	25,20 [17,50; 36,20]	25,28±12,13	23,25 [16,90; 32,70]	24,35±11,92	22,25 [14,30; 31,10]
GLD, мкм	1538,18±544,20	1494,20 [1177,40; 1784,40]	1448,08±546,97	1404,65 [1002,20; 1648,80]	1382,79±532,490	1333,60 [1026,20; 1602,20]	1331,18±540,30	1247,15 [988,50; 1579,40]

Примечание. Me — медиана. GVC — greater vascular caliber, GLD — greater linear dimension

ОПЭС в фовеа и на высоте отека; интраретинальные кисты (ИРК) состояние эллипсоидной зоны; VD; GLC; GLD; количество инъекций. Было выявлено 160 статистически значимых корреляций, из которых максимально высокой силой взаимосвязи с коэффициентом корреляции 0,9—1,0 ($p<0,05$) характеризовались десять:

— количество инъекций ко 2-му году и исходная площадь сосудистой сети ($r=0,93$; $p<0,001$);

— МКОЗ за 2-й год и площадь МНВ после трех инъекций ($r=-0,93$; $p<0,001$);

— количество инъекций за 3-й год и исходная площадь МНВ ($r=-0,87$; $p=0,02$);

— количество инъекций за 3-й год и площадь сосудистой сети после трех инъекций ($r=-0,89$; $p=0,02$);

— наличие ИРК исходно и площадь МНВ после трех инъекций ($r=0,88$; $p=0,05$);

— количество инъекций за 1-й год и исходная площадь сосудистой сети ($r=0,91$; $p=0,01$);

— высота ОПЭС на высоте отека в 1-й год и исходная площадь МНВ ($r=0,92$; $p<0,001$);

— высота ОНЭС исходно на высоте отека и исходная VD ($r=0,96$; $p=0,02$);

— высота ОНЭС в фовеа исходно и площадь МНВ после трех инъекций ($r=0,90$; $p=0,01$);

— высота ОНЭС в фовеа исходно и VD после трех инъекций ($r=-0,89$; $p<0,001$).

Таким образом, среди наиболее значимых корреляционных взаимосвязей чаще регистрировались переменные «площадь МНВ» и «количество инъекций», каждая из которых была частью четырех зависимостей. При этом потенциальную прогностическую ценность имела площадь МНВ до начала терапии и после трех «загрузочных» инъекций, что, очевидно, является предиктором ответа на терапию, так как выявлено ее влияние на МКОЗ, количество инъекций (обратная зависимость). Заслуживает внимания прямая зависимость наличия и высоты ОПЭС и ОНЭС и площади МНВ, что может быть отражением активности заболевания и потребности в дополнительном количестве инъекций. Значимыми временными точками для переменной «количество инъекций» оказались конец 1-го и 3-го года терапии, в которых были выявлены прямые корреляции показателей площади сосудистой сети как исходно, так и после трех «загрузочных» инъекций с количеством инъекций к концу 1-го и 3-го года. Полученные результаты позволяют акцентировать значение данной характеристики ОКТ-А (площади сосудистой сети) в прогнозировании потребности в антиангиогенной терапии и ее длительности, а также влияния на функциональные (МКОЗ) и структурные (высота ОНЭС, ОПЭС) характеристики.

Анализ типа МНВ в группе исследования показал преобладание МНВ 1-го типа над МНВ 2-го типа:

Таблица 3. **Количество статистически значимых ($p<0,05$) взаимосвязей очень высокой силы ($r=0,9—1$) при МНВ 1-го типа**
Table 3. **The number of 'very strong' ($r=0.9—1$) statistically significant ($p<0.05$) correlations in type 1 MNV**

Показатель	Исходно	После трех инъекций	Через 48 нед	Через 144 нед	Всего
Площадь МНВ	5	5	5	7	22
Площадь сосудистой сети	7	6	7	7	27
Плотность сосудов	1	2	2	0	5
GVC	3	3	3	3	12
GLD	3	3	4	3	13
Всего	19	19	21	20	—

Таблица 4. **Количество статистически значимых ($p<0,05$) взаимосвязей очень высокой силы ($r=0,9—1$) при МНВ 2-го типа**
Table 4. **The number of 'very strong' ($r=0.9—1$) statistically significant ($p<0.05$) correlations in type 2 MNV**

Показатель	Исходно	После трех инъекций	Через 48 нед	Через 144 нед	Всего
Площадь МНВ	4	4	4	4	16
Площадь сосудистой сети	7	6	6	7	26
Плотность сосудов	0	1	1	0	2
GVC	2	2	3	3	10
GLD	3	3	3	3	12
Всего	16	16	17	17	—

Таблица 5. **Типы ответа при разных типах МНВ**
Table 5. **Responses to therapy in different types of MNV**

Тип МНВ	«Хороший» ответ, *n* (%)	«Частичный» ответ, *n* (%)
1-й	56 (70,0)	24 (30,0)
2-й	30 (71,42)	12 (28,57)

Таблица 6. **Количество статистически значимых ($p<0,05$) взаимосвязей очень высокой силы ($r=0,9—1$) при 1-м типе ответа**
Table 6. **The number of 'very strong' ($r=0.9—1$) statistically significant ($p<0.05$) correlations in the first type of response to therapy**

Показатель	Исходно	После трех инъекций	Через 48 нед	Через 144 нед	Всего
Площадь МНВ	3	5	5	7	19
Площадь сосудистой сети	7	6	7	7	27
Плотность сосудов	1	2	1	0	4
GVC	3	2	3	2	10
GLD	3	3	3	3	12
Всего	17	18	19	19	—

80 глаз (65,57%) и 42 глаза (34,43%) соответственно. Целью нашего анализа стало определение ОКТ-А-характеристик, потенциально имеющих наиболее высокое клиническое значение в прогнозировании ультраструктурных и гемодинамических изменений при разных типах МНВ в зависимости от временных отрезков наблюдения. В **табл. 3 и 4** представлены наиболее статистически значимые ($p<0,05$) корреляционные взаимосвязи очень высокой силы ($r=0,9—1,0$) Необходимо отметить, что максимальное число таких корреляций выявлено для показателя «площадь сосудистой сети» (26 и 27 корреляций при МНВ 1-го и 2-го типа соответственно), который имел потенциально большее клиническое значение (22 против 16 корреляций) при МНВ 1-го типа. Независимо от типа МНВ в изученных временных отрезках GVC и GLD характеризовались сходным числом статистически и клинически значимых корреляций. При МНВ 1-го типа исходная площадь МНВ была взаимосвязана с площадью сосудистой сети с максимально высоким коэффициентом корреляции ($r=0,93$) во всех временных точках, при МНВ 2-го типа — с незначительно меньшим ($r=0,90$, $r=0,91$ и $r=0,90$ через 3 мес, 1 и 3 года соответственно). Площадь сосудистой сети до начала терапии, в свою очередь, была взаимосвязана с площадью МНВ на протяжении всего периода наблюдения при обоих типах МНВ со значениями коэффициента корреляции $r>0,9$.

При анализе ответа на анти-VEGF-терапию в нашем исследовании у всех пациентов регистрировались два типа: «хороший», который определялся у большинства пациентов (70,49%; $n=86$) и «частичный» (29,51%; $n=36$). При этом «хороший»« ответ ре-

Таблица 7. **Количество статистически значимых ($p<0,05$) взаимосвязей очень высокой силы ($r=0,9—1$) при 2-м типе ответа**
Table 7. **The number of 'very strong' ($r=0.9—1$) statistically significant ($p<0.05$) correlations in the second type of response to therapy**

Показатель	Исходно	После трех инъекций	Через 48 нед	Через 144 нед	Всего
Площадь МНВ	5	1	1	0	7
Площадь сосудистой сети	8	7	10	7	32
Плотность сосудов	6	6	2	0	14
GVC	8	5	4	3	20
GLD	4	9	2	3	18
Всего	31	28	19	13	—

гистрировался соответственно в 70 и 71,42% глаз, «частичный» — в 30 и 28,57% глаз с МНВ 1-го и 2-го типа соответственно **(табл. 5)**.

Представляет клинический интерес анализ количества статистически значимых ($p<0,05$) взаимосвязей очень высокой силы ($r=0,9$-1) при разных типах ответа **(табл. 6 и 7)**. Аналогично ранее полученным результатам, наибольшее число взаимосвязей с потенциально более высоким клиническим значением включало площадь сосудистой сети (27 корреляций при 1-м типе ответа и 32 — при 2-м). Важно отметить различия в значимости изученных нами ОКТ-А-характеристик при разных типах ответа: при 1-м типе большее значение имели корреляции, включавшие площадь МНВ (19 против 7 по сравнению со 2-м типом), а при 2-м — плотность сосудов (14 против 4 по сравнению с 1-м типом) и GVC (20 против 10 по сравнению с 1-м типом). Обращает на себя внимание, что наиболее значимые взаимосвязи, характеризующие «хороший» ответ и имеющие клинический интерес с точки зрения прогнозирования, в первую очередь включают исходные характеристики до начала терапии. Так, при «хорошем» ответе выявлены корреляции исходной площади сосудистой сети с площадью МНВ и сосудистой сети после трех «загрузочных» инъекций (соответственно $r=0,93$; $r=0,99$), к концу 1-го года ($r=0,92$; $r=0,98$) и окончанию наблюдения ($r=0,92$; $r=0,98$).

Исходная плотность сосудов при частичном типе ответа характеризовалась обратными корреляциями с площадью сосудистой сети на протяжении всего наблюдения: через 3 мес, 1 и 3 года (соответственно $r=-0,87$; $r=-0,88$; $r=-0,89$), а корреляции исходного GVC с тем же параметром были прямыми и через 3 мес, 1 и 3 года наблюдения описывались коэффициентом корреляции $r=0,86$, $r=0,89$ и $r=0,85$ соответственно.

Обсуждение

Определение прогностических факторов при анти-VEGF-терапии нВМД может быть непростой задачей в связи со сложностью патофизиологических механизмов и многообразием клинических фенотипов. Выявление признаков активности МНВ является принципиальным при принятии решения о начале/возобновлении лечения пациента с нВМД [12]. Несмотря на то что стандартом общего клинического подхода к оценке активности заболевания и выбора режима инъекций считается определение потенциальных предикторов ответа (субретинальной и интраретинальной жидкости), оценка ОКТ-А-характеристик, анализ параметров МНВ является ключевым и определяющим наличие структурных изменений.

В нашем исследовании мы провели анализ динамики ряда ОКТ-А-характеристик в их взаимосвязи с ключевыми морфофункциональными показателями. Было обнаружено потенциальное значение оценки площади МНВ и сосудистой сети исходно и через 3 мес терапии в прогнозировании количества инъекций и морфофункционального ответа (МКОЗ, ОНЭС, ОПЭС). Так, на фоне антиангиогенной терапии отмечено постепенное уменьшение площади МНВ во всех точках наблюдения, площади сосудистой сети, изменение наибольшего сосудистого калибра, наибольшего линейного размера с их максимальным уменьшением после трех «загрузочных» инъекций и дальнейшим постепенным снижением во все временные точки наблюдения. При этом выявленные высокие корреляционные взаимосвязи «хорошего» ответа и исходной площади МНВ, на наш взгляд, являются закономерными и подтверждают: развитие и формирование мембраны происходило в течение длительного времени, что стало свидетельством высокой активности заболевания и, как следствие, сопровождалось выраженным ответом на терапию. В различных исследованиях продемонстрировано, что более высокая скорость роста МНВ может указывать на больший риск экссудации [13], а удвоение ее размера, по данным I. Solecki и соавт. [14], связано с шестикратным увеличением риска экссудации.

Значение оценки площади МНВ и сосудистой сети в прогнозировании ответа подтверждено в исследовании H. Faatz и соавт. [15] с участием 90 пациентов с нВМД, ранее не получавших терапию. При оценке ответа по динамике суб- и интраретинальной жидкости и ОПЭС после трех «загрузочных» инъекций авторами было показано, что меньшие площадь МНВ, длина сосудистой сети и фрактальная размерность сопровождались более быстрым достижением критериев «хорошего» ответа.

Среди изученных H. Jia и соавт. [16] ОКТ-А-параметров, таких как тип МНВ, изменение ее площади, исходные GVC и GLD и их изменение после трех «загрузочных» анти-VEGF-инъекций в 60 глазах «наивных» пациентов, единственной переменной, подтвердившей свое значение для прогнозирования ответа на анти-VEGF-терапию в логистическом регрессионном анализе, стало изменение наибольшего сосудистого калибра (скорректированное отношение шансов 1,083; p=0,008). Кроме того, этот параметр был единственным достоверно различающимся у ответивших и не ответивших на терапию пациентов (большее значение показателя GVC у «респондеров»). Авторы показали, что редукция GVC через 3 мес после начала терапии является независимым прогностическим фактором «хорошего» ответа на терапию через 6 мес. В основе артериогенеза лежит VEGF-зависимый процесс, при котором имеющийся каркас эндотелиальных клеток сосудов служит основой для формирования новых сосудов, пролиферации новых капилляров, расширению неоваскулярной сети и увеличению плотности перфузии. Новообразованные капилляры характеризуются высоким риском экссудации. Этот процесс ангиогенеза продолжается до тех пор, пока не будет прерван стимул пролиферации сосудов, что служит показанием для проведения антиангиогенной терапии [17]. Проведение антиангиогенной терапии в нашем исследовании закономерно сопровождалось снижением всех изучаемых показателей МНВ и, соответственно, активности заболевания, о чем свидетельствуют полученные корреляционные взаимосвязи с исходной плотностью сосудистой сети, площадью МНВ и количеством инъекций. Наличие прямой зависимости высоты ОПЭС и ОНЭС и площади МНВ являлось отражением активности заболевания и потребности в дополнительном количестве инъекций. Представляют интерес данные исследования S. Bellou и соавторов, которые также могут частично объяснять лучший ответ на анти-VEGF-терапию при 2-м и смешанном типах МНВ. Авторы предположили, что основной центральный ствол неоваскулярного комплекса может быть более резистентным к анти-VEGF-терапии и длительно сохранять низкую скорость перфузии, которая указывает на преобладание процесса артериогенеза, характеризующегося не прорастанием новых капилляров, а расширением ранее существовавших каналов вследствие активации, ремоделирования и пролиферации стенки новых сосудов [18]. L. Kuehlewein и соавт. [6], наоборот, отметили бóльшую вероятность обнаружения крупных зрелых неоваскулярных комплексов при 1-м типе МНВ и бóльшую вероятность «плохого» ответа на анти-VEGF-терапию при их наличии.

В настоящем исследовании не было идентифицировано клинических ситуаций с «плохим» ответом или его отсутствием, но при «частичном» ответе количество потенциально клинически значимых корреляций (с очень высокой силой взаимосвязи и p<0,05), включающих наибольший сосудистый калибр, было в 2 раза больше, чем при «полном» ответе.

Рядом авторов описаны различия в ответе на терапию при разных типах МНВ. Например, по данным H. Jia и соавт. [16], в 59% глаз, ответивших на терапию, определялась МНВ 2-го или смешанного типа, а среди «нереспондеров» 76% составили глаза с 1-м типом МНВ. В исследовании М.В. Будзинской и соавторов, включавшем 89 глаз с активной МНВ на фоне нВМД, и наблюдавшихся на протяжении 3 лет, антиангиогенная терапия показала хорошую функциональную и морфологическую эффективность при МНВ как 1-го, так и 2-го типа. Преобладание интраретинальной жидкости у пациентов с МНВ 2-го типа оказывало влияние на морфологический результат, но не влияло на функциональный [19].

По нашим данным, частота «хорошего» и «частичного» ответа при МНВ 1-го и 2-го типа была фактически одинаковой, а «нереспондеры» и глаза с «плохим» ответом не определялись. Длительная (до 3 лет) терапия с полным контролем активности заболевания стала залогом поступательного планомерного купирования «экссудации» и редукции характеристик МНВ, подтвержденном при ОКТ-А даже в наиболее сложных клинических ситуациях.

Заключение

Оценка динамики характеристик, изученных с помощью ОКТ-А, согласуется с описанной нами ранее положительной динамикой морфофункциональных показателей на фоне анти-VEGF-терапии со значимым, а в ряде случаев — максимальным (по сравнению с исходным) ответом через 3 мес терапии. Ключевыми ОКТ-А-характеристиками, взаимосвязанными с количеством инъекций и морфофункциональными параметрами (МКОЗ, ОНЭС, ОПЭС), являлись площадь сосудистой сети и площадь МНВ при их оценке исходно и после трех «загрузочных» инъекций. Между обоими показателями были выявлены тесные взаимосвязи как при 1-м, так и при 2-м типе МНВ на протяжении всего периода наблюдения.

Ключевым параметром с наибольшим количеством потенциально клинически значимых взаимосвязей (с очень высокой силой взаимосвязи с p<0,05) при «хорошем» типе ответа являлась площадь МНВ, при «частичном» ответе — плотность сосудов и наибольший сосудистый калибр.

Участие авторов:
Концепция и дизайн исследования: А.Ф., И.Н.
Сбор и обработка материала: И.Н.
Статистическая обработка данных: А.Ф., И.Н.
Написание текста: А.Ф., И.Н., А.Д., М.В.

Редактирование: А.Ф., И.Н., А.Д., М.В., О.Г., О.К., Н.К., Е.Д., К.Р.

Работа выполнена при поддержке гранта РНФ №21-15-00047.

This work was supported by the grant of the Russian Scientific Fund No. 21-15-00047.

Авторы заявляют об отсутствии конфликта интересов.
The authors declare no conflicts of interest.

ЛИТЕРАТУРА/REFERENCES

1. Ying GS, Maguire MG, Daniel E, et al. Association of baseline characteristics and early vision response with 2-year vision outcomes in the comparison of AMD treatments trials (CATT). *Ophthalmology*. 2015;122(12):2523-2531.e1 https://doi.org/10.1016/j.ophtha.2015.08.015
2. Kwon YH, Lee DK, Kim HE, Kwon OW. Predictive findings of visual outcome in spectral domain optical coherence tomography after ranibizumab treatment in age-related macular degeneration. *Korean J Ophthalmol*. 2014; 28(5):386-392. https://doi.org/10.3341/kjo.2014.28.5.386
3. Perrott-Reynolds R, Cann R, Cronbach N, Neo YN, et al. The diagnostic accuracy of OCT angiography in naive and treated neovascular age-related macular degeneration: a review. *Eye* (Lond). 2019;33(2):274-282. https://doi.org/10.1038/s41433-018-0229-6
4. Lee H, Lee M, Kim MA, Chung H, Kim HC. Association of treatment response with quantitative changes in choroidal neovascularization and choroidal vessel in neovascular age-related macular degeneration. *Retina*. 2020; 40(9):1704-1718. https://doi.org/10.1097/IAE.0000000000002678
5. Keiner CM, Zhou H, Zhang Q, et al. Quantifying choriocapillaris hypoperfusion in patients with choroidal neovascularization using swept-source OCT angiography. *Clin Ophthalmol*. 2019;13:1613-1620. https://doi.org/10.2147/OPTH.S204344
6. Kuehlewein L, Bansal M, Lenis TL, Iafe NA, Sadda SR, Bonini Filho MA, et al. Optical coherence tomography angiography of type 1 neovascularization in age-related macular degeneration. *Am J Ophthalmol*. 2015;160(4): 739-748.e2. https://doi.org/10.1016/j.ajo.2015.06.030
7. Spaide RF. Optical coherence tomography angiography signs of vascular abnormalization with antiangiogenic therapy for choroidal neovascularization. *Am J Ophthalmol*. 2015;160(1):6-16. https://doi.org/10.1016/j.ajo.2015.04.012
8. Muakkassa NW, Chin AT, de Carlo T, Klein KA, Baumal CR, Witkin AJ, et al. Characterizing the effect of anti-vascular endothelial growth factor therapy on treatment-naive choroidal neovascularization using optical coherence tomography angiography. *Retina*. 2015;35(11):2252-2259. https://doi.org/10.1097/IAE.0000000000000836
9. Roberts PK, Schranz M, Motschi A, Desissaire S, Hacker V, Pircher M, et al. Morphologic and microvascular differences between macular neovascularization with and without subretinal fibrosis. *Transl Vis Sci Technol*. 2021;10(14):1. https://doi.org/10.1167/tvst.10.14.1
10. Roberts PK, Nesper PL, Gill MK, Fawzi AA. Semiautomated quantitative approach to characterize treatment response in neovascular age-related macular degeneration: a real-world study. *Retina*. 2017;37(8):1492-1498. https://doi.org/10.1097/IAE.0000000000001400
11. Amoaku WM, Chakravarthy U, Gale R, Gavin M, Ghanchi F, Gibson J, et al. Defining response to anti-VEGF therapies in neovascular AMD. *Eye* (Lond). 2015;29(6):721-731. https://doi.org/10.1038/eye.2015.159
12. Будзинская М.В., Плюхова А.А., Алхарки Л. Современные тенденции анти-VEGF-терапии возрастной макулярной дегенерации. *Вестник офтальмологии*. 2023;139(3-2):46-50.
Budzinskaya MV, Plyukhova AA, Alkharki L. Modern trends in anti-VEGF therapy for age-related macular degeneration. *Russian Annals of Ophthalmology = Vestnik oftal'mologii*. 2023;139(3-2):46-50. (In Russ.). https://doi.org/10.17116/oftalma202313903246
13. Bailey ST, Thaware O, Wang J, et al. Detection of Nonexudative Choroidal Neovascularization and Progression to Exudative Choroidal Neovascularization Using OCT Angiography. *Ophthalmol Retina*. 2019;3(8):629-636. https://doi.org/10.1016/j.oret.2019.03.008
14. Solecki L, Loganadane P, Gauthier AS, Simonin M, Puyraveau M, Delbosc B, Saleh M. Predictive factors for exudation of quiescent choroidal neovessels detected by OCT angiography in the fellow eyes of eyes treated for a neovascular age-related macular degeneration. *Eye* (Lond). 2021;35(2):644-650. https://doi.org/10.1038/s41433-020-0936-7
15. Faatz H, Rothaus K, Ziegler M, Book M, Spital G, Lange C, Lommatzsch A. The Architecture of Macular Neovascularizations Predicts Treatment Responses to Anti-VEGF Therapy in Neovascular AMD. *Diagnostics* (Basel). 2022;12(11):2807. https://doi.org/10.3390/diagnostics12112807
16. Jia H, Lu B, Zhao Z, Yu Y, Wang F, Zhou M, Sun X. Prediction of the short-term efficacy of anti-VEGF therapy for neovascular age-related macular degeneration using optical coherence tomography angiography. *Eye Vis* (Lond). 2022;9(1):16. https://doi.org/10.1186/s40662-022-00287-1
17. Фурсова А.Ж., Никулич И.Ф., Гамза Ю.А., Дербенева А.С. Диагностика и клинические особенности неэкссудативной макулярной неоваскуляризации. *Вестник офтальмологии*. 2023;139(1):138.
Fursova AZh, Nikulich IF, Gamza YuA, Derbeneva AS. Diagnosis and clinical features of non-exudative macular neovascularization. *Russian Annals of Ophthalmology = Vestnik oftal'mologii*. 2023;139(1):138. (In Russ.). https://doi.org/10.17116/oftalma2023139011138
18. Bellou S, Pentheroudakis G, Murphy C, Fotsis T. Anti-angiogenesis in cancer therapy: hercules and hydra. *Cancer Lett*. 2013;338(2):219-228. https://doi.org/10.1016/j.canlet.2013.05.015
19. Будзинская М.В., Шеланкова А.В., Андреева И.В., Плюхова А.А. Антиангиогенная терапия при I и II подтипах макулярной неоваскуляризации при возрастной макулярной дегенерации. *Вестник офтальмологии*. 2021;137(5):7-13.
Budzinskaya MV, Shelankova AV, Andreeva IV, Plyukhova AA. Antiangiogenic therapy for types I and II macular neovascularization in age-related macular degeneration. *Russian Annals of Ophthalmology = Vestnik oftal'mologii*. 2021;137(5):7-13. (In Russ., In Engl.). https://doi.org/10.17116/oftalma20211370517

Поступила 07.08.2023
Received 07.08.2023
Принята к печати 12.09.2023
Accepted 12.09.2023


куфран-РМ

Вестник офтальмологии
2023, Т. 139, №6, с. 60-68
https://doi.org/10.17116/oftalma202313906160

Russian Annals of Ophthalmology =
Vestnik Oftal'mologii 2023, vol. 139, №6, pp. 60-68
https://doi.org/10.17116/oftalma202313906160

Влияние факоэмульсификации возрастной катаракты на уровень офтальмотонуса и параметры иридокорнеального угла при первичной открытоугольной глаукоме

© А.А. АНТОНОВ, Х. ХДЕРИ, М.К. БЕРСУНКАЕВ, Л.С. ПАТЕЮК

ФГБНУ «Научно-исследовательский институт глазных болезней имени М.М. Краснова», Москва, Россия

РЕЗЮМЕ

Факоэмульсификация возрастной катаракты (ФЭК) с имплантацией интраокулярной линзы (ИОЛ) оказывает непосредственное влияние на пространственное взаимоотношение структур угла передней камеры (УПК), а также способствует снижению уровня внутриглазного давления (ВГД).

Цель исследования. Изучить анатомо-топографические изменения УПК и уровень ВГД у пациентов с первичной открытоугольной глаукомой (ПОУГ) после проведения ФЭК с имплантацией ИОЛ, а также оценить возможную связь исследуемых параметров с длиной переднезадней оси (ПЗО) глаза.

Материал и методы. В исследование было включено 38 пациентов с незрелой возрастной катарактой и медикаментозно компенсированной неоперированной ПОУГ I—II стадии. При предоперационном обследовании и через 6 нед после хирургического вмешательства были выполнена оптическая когерентная томография (ОКТ) переднего отдела глаза с измерением расстояния открытия угла AOD_{750} и площади трабекулярно-радужного пространства $TISA_{750}$; также оценивали уровень $ВГД_{cc}$ и длину ПЗО.

Результаты. Спустя 6 нед после хирургического вмешательства в 92,11% случаев наблюдалось снижение $ВГД_{cc}$ в среднем на 1,84±1,95 мм рт.ст. (на 12,33±10,21% от исходного); снижение уровня офтальмотонуса составляло до 8,35 мм рт.ст. (на 40,97% от исходного). Данные ОКТ-биометрии свидетельствуют о расширении УПК после удаления катаракты: AOD_{750} увеличилось с 0,510±0,175 до 0,771±0,156 мм, а $TISA_{750}$ увеличилась с 0,266±0,090 до 0,494±0,096 мм^2. Наиболее сильные корреляционные связи были выявлены между размером ПЗО, послеоперационным увеличением $TISA_{750}$ ($\Delta\%TISA_{750}$) и послеоперационным снижением $ВГД_{cc}$ ($\Delta\%ВГД_{cc}$). В послеоперационном периоде в 28,95% случаев визуализировались специфические изменения трабекулярной сети в виде увеличения ее протяженности.

Заключение. Экстракция катаракты способствует значительному снижению ВГД при ПОУГ за счет расширения УПК, натяжения трабекулярной сети и улучшения оттока камерной влаги.

Ключевые слова: *первичная открытоугольная глаукома, угол передней камеры, хирургия катаракты, оптическая когерентная томография переднего отдела глазного яблока, внутриглазное давление.*

ИНФОРМАЦИЯ ОБ АВТОРАХ:
Антонов А.А. — https://orcid.org/0000-0002-5171-8261
Хдери Х. — https://orcid.org/0000-0003-4563-5651
Берсункаев М.К. — https://orcid.org/0000-0003-0642-8262
Патеюк Л.С. — https://orcid.org/0000-0002-5757-6719
Автор, ответственный за переписку: Патеюк Людмила Сергеевна — e-mail: sweethailtoyou@mail.ru

КАК ЦИТИРОВАТЬ:
Антонов А.А., Хдери Х., Берсункаев М.К., Патеюк Л.С. Влияние факоэмульсификации возрастной катаракты на уровень офтальмотонуса и параметры иридокорнеального угла при первичной открытоугольной глаукоме. *Вестник офтальмологии.* 2023;139(6):60–68. https://doi.org/10.17116/oftalma202313906160

The effect of phacoemulsification of age-related cataract on intraocular pressure and iridocorneal angle parameters in primary open-angle glaucoma

© A.A. ANTONOV, KH. KHDERI, M.K. BERSUNKAYEV, L.S. PATEYUK

Krasnov Research Institute of Eye Diseases, Moscow, Russia

ABSTRACT

Cataract phacoemulsification with intraocular lens implantation significantly affects the morphology of the anterior chamber angle (ACA) and contributes to a reduction of intraocular pressure (IOP).

Purpose. This study investigates the changes in anterior chamber angle configuration and IOP level before and after cataract surgery in primary open-angle glaucoma (POAG) eyes, and assesses its possible relationship with the axial length of the eye.

Material and methods. The study included 38 patients with immature senile cataract and compensated unoperated stage I-II POAG. Patients underwent anterior segment optical coherence tomography (AS-OCT) with measurement of the angle opening distance (AOD_{750}) and trabecular-iris space area ($TISA_{750}$) before and six weeks after the surgery, as well as axial length and corneal-compensated IOP (IOP_{cc}).

Results. After the surgery 92.11% of patients showed a decrease in IOP_{cc} an average of 1.84±1.95 mm Hg (by 12.33±10.21% of the baseline); the maximum decrease in the IOP_{cc} level was 8.35 mm Hg (by 40.97% of the baseline). AS-OCT data indicates that cataract phacoemulsification causes an increase in anterior chamber angle width: AOD_{750} increased from 0.510±0.175 to 0.771±0.156 mm, and $TISA_{750}$ increased from 0.266±0.090 to 0.494±0.096 mm². The strongest correlations were found between the axial length, postoperative $TISA_{750}$ increase ($\Delta\%TISA_{750}$) and postoperative IOP_{cc} reduction ($\Delta\%IOP_{cc}$). Postoperatively, specific changes could be observed in the trabecular meshwork in 28.95% of cases in the form of elongation and strain of the membrane.

Conclusions. Cataract extraction contributes to a significant reduction in IOP due to anterior chamber angle expansion, trabecular meshwork stretching, and improved aqueous outflow.

Keywords: *primary open-angle glaucoma, anterior chamber angle, phacoemulsification, intraocular lens implantation, anterior segment optical coherence tomography.*

INFORMATION ABOUT THE AUTHORS:
Antonov A.A. — https://orcid.org/0000-0002-5171-8261
Khderi Kh. — https://orcid.org/0000-0003-4563-5651
Bersunkayev M.K. — https://orcid.org/0000-0003-0642-8262
Pateyuk L.S. — https://orcid.org/0000-0002-5757-6719
Corresponding author: Pateyuk L.S. — e-mail: sweethailtoyou@mail.ru

TO CITE THIS ARTICLE:
Antonov AA, Khderi Kh, Bersunkayev MK, Pateyuk LS. The effect of phacoemulsification of age-related cataract on intraocular pressure and iridocorneal angle parameters in primary open-angle glaucoma. *Russian Annals of Ophthalmology = Vestnik oftal'mologii.* 2023;139(6):60–68. (In Russ.). https://doi.org/10.17116/oftalma202313906160

Оценка состояния угла передней камеры (УПК) при офтальмологическом обследовании имеет важное значение не только для определения склонности к его закрытию с развитием закрытоугольной глаукомы, но и для оценки легкости оттока внутриглазной жидкости (ВГЖ) из передней камеры (ПК) при открытоугольной форме заболевания.

Известно, что отток ВГЖ по основному пути — через дренажную систему глаза: через трабекулярную систему, шлеммов канал (склеральный синус) и его выпускники (коллекторные канальца) — преимущественно поддерживается посредством нескольких морфофункциональных механизмов, реализуемых работой цилиарной мышцы и сокращением зрачковых мышц (мышцы радужки). Анатомически трабекулярная сеть (трабекулярная диафрагма, или мембрана, трабекулярные пластины, трабекула) связана с волокнами цилиарной мышцы и со стромой корня радужки. Сокращение волокон цилиарной мышцы приводит к натяжению трабекулярной мембраны, расширению трабекулярных щелей и расширению шлеммова канала; кроме того, тонус цилиарной мышцы непрерывно изменяется, что сопровождается колебаниями в натяжении трабекулярных пластин; в результате непрерывных колебаний тонуса трабекулярных пластин трабекулярные щели попеременно расширяются и спадаются, что способствует движению жидкости в трабекулярной системе. Сокращение мышечных волокон сфинктера и дилататора зрачка сопровождается натяжением корня радужки, в результате чего аналогичным образом трабекулярные пластины натягиваются, трабекулярная диафрагма отходит кнутри, трабекулярные щели и шлеммов канал расширяются [1].

Изучение механизмов регуляции оттока камерной влаги при открытом УПК показало, что существенное значение имеют глубина ПК и положение иридохрусталиковой диафрагмы (ИХД). Благодаря серии экспериментальных работ было установлено, что углубление ПК и смещение ИХД кзади приводят к усилению оттока ВГЖ, а обмеление ПК и смещение ИХД кпереди, соответственно, приводят к снижению оттока камерной влаги. Регулирующее влияние глубины ПК и положения ИХД на отток ВГЖ можно объяснить только механическим воздействием натяжения корня радужки и цинновых связок на трабекулярный аппарат и шлеммов канал [1].

Традиционно состояние УПК оценивают методом гониоскопии при помощи трехзеркальной линзы Гольдмана или четырехзеркального гониоскопа Ван-Бойнингена. Метод позволяет осматривать структуры УПК и предназначен для градации по степеням ширины его открытия согласно общепринятым классификациям (по Шафферу, Ван-Бойнингену и др.) с целью прогнозирования вероятности и риска закрытия угла, ведь известно, что узкий и особенно щелевидный УПК предрасположен к блокаде его корнем радужки при возникновении зрачкового блока или расширении зрачка с развитием приступа закрытоугольной глаукомы. Однако метод не лишен недостатков. При гониоскопии исследователь фактически оценивает только ширину открытия УПК, при этом степень компрессии тканей при аппланации диагностической линзы и упругие свойства тканей переднего отдела глазного яблока вносят определенную субъективную погрешность в результат. Не у всех пациентов контактная методика может быть применена в клинической практике.

Следует иметь в виду, что, кроме оцениваемых при гониоскопии морфологических параметров (ширина входа-апертуры в бухту УПК, его передняя и задняя стенки, вершина и ниша угла), иридокорнеальная зона имеет ряд структурных элементов, обладающих широкой, а зачастую и достаточно выраженной индивидуальной вариабельностью (форма вершины угла, конфигурация бухты, расположение и форма корня радужки, положение шлеммова канала, форма трабекулярной сети, степень развития и выраженность склеральной шпоры). Современные прецизионные методы исследования, такие как ультразвуковая биомикроскопия и оптическая когерентная томография (ОКТ), обладают высокой разрешающей способностью и позволяют визуализировать практически все структуры иридокорнеальной зоны и оценивать их морфологические особенности, влияющие на отток ВГЖ. К сожалению, как и гониоскопия, ультразвуковая биомикроскопия относится к контактным методам исследования, и получаемые результаты во многом зависят от навыков и опыта оператора-диагноста.

ОКТ является прижизненным бесконтактным методом визуализации, позволяющим с высокой точностью оценивать особенности строения переднего отдела глазного яблока. Разрешающая способность прибора делает возможной визуализацию структур иридокорнеальной зоны. Программное обеспечение прибора позволяет производить морфометрическую оценку УПК с автоматическим расчетом интересующих показателей. При правильном соблюдении методики морфометрии субъективный компонент со стороны исследователя и измерительная погрешность сводятся к минимуму.

В настоящее время с целью максимально достоверной оценки состояния и степени открытия УПК применяют два показателя ОКТ-биометрии: AOD и TISA, измеряемые на расстоянии 500 и/или 750 мкм от склеральной шпоры.

AOD (англ. angle opening distance) — расстояние открытия угла (линейное расстояние между задней поверхностью роговицы и передней поверхностью радужки). Измеряется как длина перпендикулярного отрезка (перпендикуляра), восстановленного от задней поверхности роговицы или трабекулярной сети (от корнеосклеральной поверхности) к передней поверхности радужки — из точки, расположенной на расстоянии 500 или 750 мкм от склеральной шпоры **(рис. 1)**.

TISA (англ. trabecular-iris space area) — площадь трабекулярно-радужного пространства (площадь пространства между трабекулой и радужкой). Измеряется как трапециевидная площадь между корнеосклеральной поверхностью и поверхностью радужки, ограниченная спереди AOD на расстоянии 500 или 750 мкм от склеральной шпоры, а сзади — перпендикулярным отрезком, восстановленным от склеральной шпоры к радужке **(см. рис. 1)**.

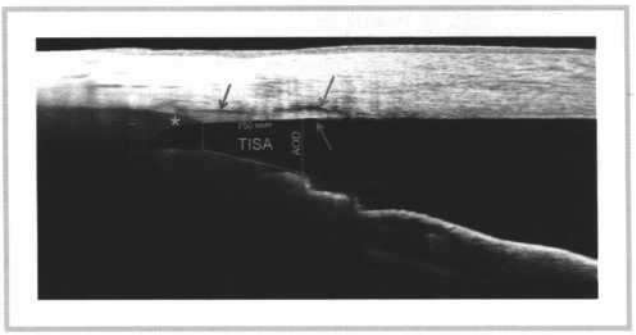

Рис. 1. **Схематическое пояснение к методике ОКТ-биометрии.**

Желтая звездочка — склеральная шпора; зеленая стрелка — шлеммов канал; красная стрелка — трабекулярная сеть; синяя стрелка — край десцеметовой мембраны. AOD — расстояние открытия угла (измеренное на расстоянии 750 мкм от склеральной шпоры); TISA — площадь трабекулярно-радужного пространства (измеренная на расстоянии 750 мкм от склеральной шпоры).

Fig. 1. **Schematic illustration of OCT biometry measurements.**

Yellow asterisk — scleral spur; green arrow — Schlemm's canal; red arrow — trabecular meshwork; blue arrow — edge of the Descemet's membrane. AOD — angle opening distance (measured at the distance of 750 μm from the scleral spur); TISA — trabecular-iris space area (measured at the distance of 750 μm from the scleral spur).

При ОКТ-биометрии в качестве топографических ориентиров для построения AOD и TISA могут быть использованы: склеральная шпора (заднее пограничное кольцо Швальбе), трабекулярная сеть (корнеосклеральная трабекула, трабекулярная мембрана-диафрагма), окончание десцеметовой мембраны роговицы (переднее пограничное кольцо Швальбе, линия Швальбе), шлеммов канал (склеральный синус), борозда Фукса (складка радужки Фукса) и так называемый BELL (англ. the band of extracanalicular limbal lamina) — аваскулярная соединительнотканная (коллагеновая) пластинка, прилежащая к шлеммову каналу. Принимая во внимание выраженную вариабельность индивидуальной анатомии глаза и морфологических структур иридокорнеальной зоны, становится очевидным, что не все вышеперечисленные топографические ориентиры могут быть определены на ОКТ у всех обследуемых и не во всех меридианах и сегментах УПК. Наилучшим образом и с наименьшей погрешностью без статистически значимых отличий визуализируются структуры иридокорнеальной зоны в горизонтальных меридианах — 0° и 180°. По этой причине как в клинической практике, так и с научной целью анализируют ОКТ-снимки и проводят ОКТ-биометрию УПК с назальной и/или темпоральной стороны. Первоначально измерения AOD и TISA исследователи выполняли на расстоянии 250, 500 и 750 мкм от склеральной шпоры; впоследствии от замеров на уровне 250 мкм отказались как от наименее информативных, а регистрация этих параметров на дистанции 750 мкм в большинстве случаев показывает наименьшие погрешности и наибольшие корреляции (выше чувствительность и досто-

верность, ниже измерительная и статистическая погрешность; **см. рис. 1)** [2—19].

Материал и методы

В исследование было включено 38 пациентов (38 глаз) с возрастной катарактой и ПОУГ, из них 13 мужчин и 25 женщин в возрасте от 64 до 79 лет (средний возраст — 71,2±4,6 года), обратившихся в ФГБНУ «НИИГБ им. М.М. Краснова» с целью хирургического лечения по поводу помутнения хрусталика. *Критерии включения*: коморбидность незрелой сенильной катаракты и медикаментозно компенсированной неоперированной ПОУГ I—II стадии. *Критерии исключения*: заболевания роговицы, роговичный астигматизм, аметропии высокой степени, дислокация хрусталика, иные формы глаукомы, хирургические вмешательства на структурах глазного яблока в анамнезе, сопутствующие воспаления глаз, объемные процессы в тканях глазного яблока, системные и соматические заболевания тяжелой степени.

Все пациенты были прооперированы по поводу катаракты методом факоэмульсификации (ФЭК) с имплантацией монофокальной интраокулярной линзы (ИОЛ) в капсульный мешок. Послеоперационный период у всех включенных в исследование пациентов протекал без особенностей и осложнений; пациенты в послеоперационном периоде получали общепринятую местную терапию (инстилляции антибиотика и глюкокортикоида по стандартной схеме); гипотензивный режим и антиглаукомные препараты не меняли.

Всем пациентам при диагностическом обследовании непосредственно перед проведением ФЭК, а также через 6 нед после хирургического вмешательства были выполнены стандартные офтальмологические методы исследования, а также ОКТ переднего отдела глазного яблока. Статистическому анализу подлежали следующие параметры: внутриглазное давление (ВГД), длина переднезадней оси (ПЗО) глазного яблока, AOD и TISA; статистическую обработку полученных в ходе исследования данных осуществляли при помощи пакетов анализа MS Office Excel 2019 и IBM SPSS Statistics Version 23. Характер распределения полученных значений по всем рассматриваемым параметрам был приближен к нормальному; результаты представлены соответственно в виде среднего значения и стандартного отклонения ($M\pm\sigma$). Достоверность различий между подвыборками (до и после хирургического вмешательства) принимали на уровне значимости $p<0,05$ при оценке методом t-критерия парных выборок Стьюдента.

ВГД измеряли как роговично-компенсированное IOP_{cc} методом динамической двунаправленной пневмоаппланации роговицы при помощи анализатора биомеханических свойств глаза ORA (Reichert, США).

ПЗО определяли методом бесконтактной оптической биометрии (оптической низкокогерентной рефлектометрии-интерферометрии, OLCR/OLCI, с длиной волны излучения 880 нм) при помощи компьютерной диагностической платформы Galilei G6 (Ziemer, Швейцария). Пациентам выполняли кератотопографию и оптическую когерентную биометрию (А-скан) с целью последующего расчета оптической силы ИОЛ.

Оценку степени открытия УПК и особенностей структур иридокорнеальной зоны проводили методом ОКТ переднего отдела глазного яблока при помощи оптического когерентного томографа RTVue-100 (Optovue, США) с применением модуля CAM (англ. cornea-anterior module). Регистрацию с биометрией (В-скан) производили в режиме Angle scan; измеряли числовые показатели AOD_{750} и $TISA_{750}$.

Результаты

Спустя 6 нед после проведения ФЭК с имплантацией ИОЛ в 92,11% случаев (35 глаз) наблюдалось снижение роговично-компенсированного ВГД ($ВГД_{cc}$) в среднем на 1,84±1,95 мм рт.ст., или на 12,33±10,21% от исходного (с 15,95±2,08 до 14,11±2,09 мм рт.ст.). При этом зарегистрированное снижение уровня офтальмотонуса достигало 8,35 мм рт.ст. (снижение на 40,97% от исходного; **рис. 2)**.

Морфометрические показатели, полученные по данным ОКТ-биометрии, свидетельствуют о расширении УПК после удаления катаракты. После хирургического вмешательства AOD_{750} увеличилось с 0,510±0,175 до 0,771±0,156 мм, а $TISA_{750}$ увеличилась с 0,266±0,090 до 0,494±0,096 мм² **(рис. 3, 4)**.

Длина ПЗО варьировала от 21,87 до 24,78 мм и в среднем составила 23,10±0,71 мм.

Результаты исследований в динамике представлены в **табл. 1**.

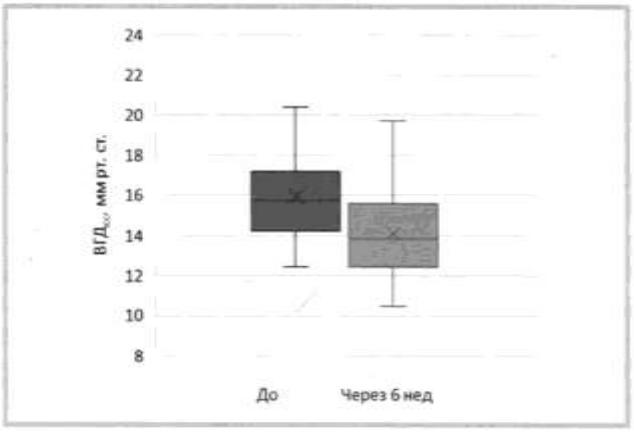

Рис. 2. **Изменение офтальмотонуса в результате проведения ФЭК с имплантацией ИОЛ.**

Fig. 2. **Changes in IOP after cataract phacoemulsification with IOL implantation.**



Рис. 3. **Изменение AOD в результате проведения ФЭК с имплантацией ИОЛ.**

Fig. 3. **Changes in AOD after cataract phacoemulsification with IOL implantation.**

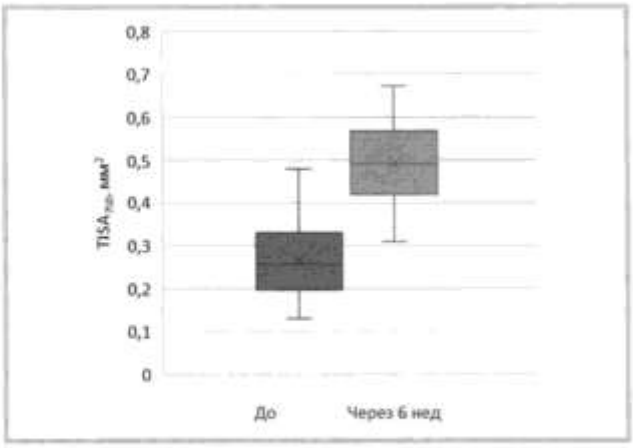

Рис. 4. **Изменение TISA в результате проведения ФЭК с имплантацией ИОЛ.**

Fig. 4. **Changes in TISA after cataract phacoemulsification with IOL implantation.**

Таблица 1. **Результаты исследуемых параметров до операции и спустя 6 нед после ФЭК с имплантацией ИОЛ**

Table 1. **Studied parameters before and six weeks after cataract phacoemulsification with IOL implantation**

Параметры	До операции	После операции
AOD_{750}, мм:		
$M \pm \sigma$	0,510±0,175	0,771±0,156
(*min—max*)	(0,246—0,986)	(0,436—1,135)
$TISA_{750}$, мм²:		
$M \pm \sigma$	0,266±0,090	0,494±0,096
(*min—max*)	(0,129—0,480)	(0,310—0,674)
$ВГД_{cc}$, мм рт.ст.:		
$M \pm \sigma$	15,95±2,08	14,11±2,09
(*min—max*)	(12,4—20,4)	(10,5—19,7)

Примечание. Здесь и в табл. 2: представленные данные соответствуют уровню значимости $p<0,05$.

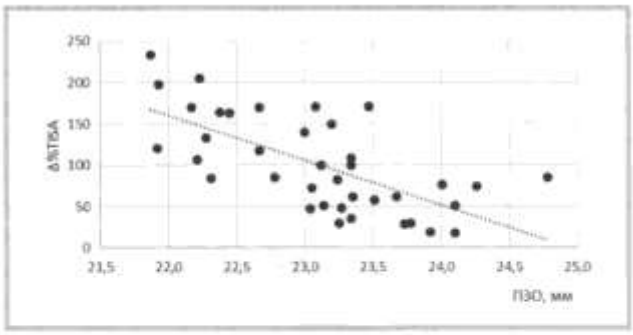

Рис. 5. **Зависимость увеличения $TISA_{750}$ (после проведения ФЭК с имплантацией ИОЛ) от длины ПЗО.**

Fig. 5. **Dependence of increase in $TISA_{750}$ (after cataract phacoemulsification with IOL implantation) from the axial length.**

Табл. 2. **Корреляционный анализ исследуемых параметров**

Table 2. **Correlation analysis of the studied parameters**

Параметры	Коэффициент корреляции, *r*
ПЗО и $AOD_{до}$	0,636
ПЗО и $TISA_{до}$	0,678
ПЗО и $\Delta\%AOD_{750}$	−0,430
ПЗО и $\Delta\%TISA_{750}$	−0,670
$\Delta\%ВГД_{cc}$ и ПЗО	−0,737
$\Delta\%ВГД_{cc}$ и $\Delta\%TISA_{750}$	0,436
$AOD_{до}$ и $\Delta\%AOD_{750}$	−0,720
$TISA_{до}$ и $\Delta\%TISA_{750}$	−0,776

Корреляционный анализ полученных данных показал наличие связи между размером ПЗО и морфометрическими параметрами УПК: меньшим значениям длины глазного яблока соответствуют меньшие значения AOD_{750} и $TISA_{750}$ **(рис. 5)**. После хирургии катаракты существенно большее увеличение Δ%AOD и Δ%TISA наблюдается на глазах с меньшей ПЗО и меньшими исходными значениями AOD_{750} и $TISA_{750}$. Кроме того, степень снижения $\Delta\%ВГД_{cc}$ коррелирует с ПЗО: чем меньше длина глазного яблока, тем значительнее уменьшается офтальмотонус в послеоперационном периоде. Выраженность снижения $\Delta\%ВГД_{cc}$ после хирургического вмешательства коррелирует с послеоперационным увеличением $\Delta\%TISA_{cc}$ **(рис. 6)**, при том что с изменением AOD такой связи выявлено не было; это наблюдение свидетельствует в пользу того, что объемный параметр $TISA_{750}$ (бухта угла) существенно лучше отражает морфологические и гидродинамические изменения в дренажной системе глаза и иридокорнеальном углу по сравнению с линейным показателем AOD_{750} (апертура угла).

Результаты корреляционного анализа представлены в **табл. 2**.

Кроме проведения ОКТ-биометрии, разрешающая способность оптического когерентного томографа позволяет визуализировать некоторые морфологические изменения иридокорнеальной зоны после проведения ФЭК с имплантацией ИОЛ. На некоторых глазах (11 глаз, 28,95% случаев, преимущественно «гиперметропические» глаза) в послеоперационном

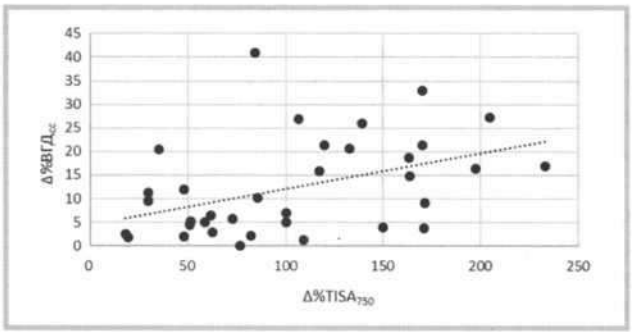

Рис. 6. **Зависимость снижения офтальмотонуса от увеличения TISA (после проведения ФЭК с имплантацией ИОЛ).**

Fig. 6. **Dependence of IOP reduction from increase in TISA (after cataract phacoemulsification with IOL implantation).**

периоде обращает на себя внимание специфическое видоизменение трабекулярной сети: отчетливо видно увеличение протяженности трабекулярной мембраны после хирургии катаракты **(рис. 7)**.

Обсуждение

Известно, что ширина УПК, особенности строения иридокорнеальной зоны и пространственные взаимоотношения структур иридоцилиарной зоны широко варьируют в зависимости от возраста и пола пациентов, их национальной и расовой принадлежности, радиуса кривизны роговицы и клинической рефракции, а также других факторов. Результаты исследований, основанных на ОКТ-биометрии с измерением AOD и TISA, также подтверждают эти данные. Так, для глаз с гиперметрической рефракцией характерны более мелкая ПК, меньший УПК, сокращение расстояния «трабекула — цилиарные отростки» и «трабекула — радужка», переднее положение цилиарного тела и цилиарных отростков, переднее крепление корня радужки, выпуклый профиль радужки с клювовидным профилем УПК и с узким входом в его бухту. С возрастом в организме человека происходят структурно-функциональные перестройки, имеющие проявления в том числе и со стороны органа зрения. Дисметаболические и дегенеративно-дистрофические изменения выражаются так называемым «старением» иридоцилиарной зоны (деструкция пигментной каймы, эксфолиации, факодонез, иридодонез, мезодермальная дистрофия радужки). При этом дистрофические изменения в тканях радужки и цилиарного тела сопровождаются аналогичными процессами в трабекулярной сети; атрофия цилиарной мышцы и дилататора зрачка способствует спадению трабекулярной сети и сужению шлеммова канала. Возрастные изменения топографо-анатомических соотношений структур глазного яблока включают уменьшение глубины ПК, сужение УПК, отклонение цилиарных отростков кпереди, смещение ИХД вперед и пролапс радужки

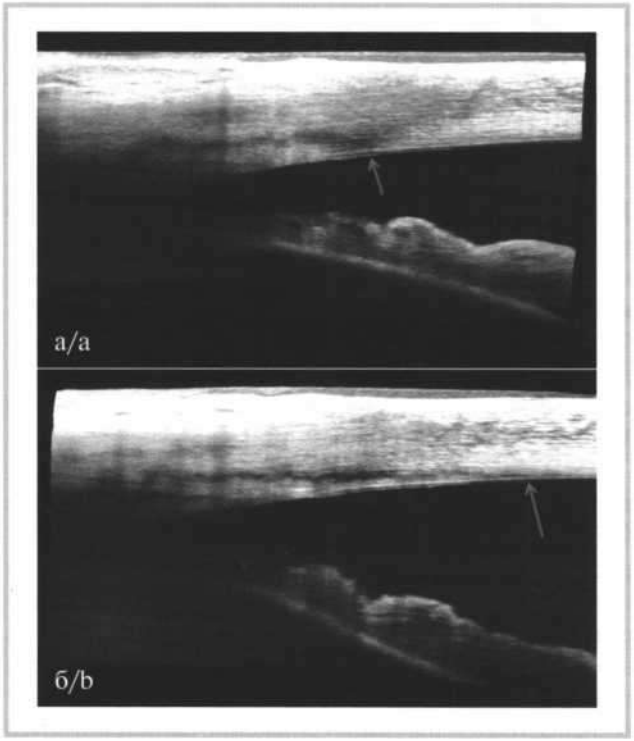

Рис. 7. **Морфологические особенности трабекулярной сети предоперационно (а) и после проведения ФЭК с имплантацией ИОЛ (б).**

Красной стрелкой обозначен край трабекулярной сети.

Fig. 7. **Morphological features of the trabecular meshwork before surgery (a) and after cataract phacoemulsification (b).**

Red arrow indicates the edge of the trabecular meshwork.

кзади. Кроме того, снижение тургора тканей, нарушение иннервации и затруднение гемодинамики также негативно сказываются на фильтрации ВГЖ. Таким образом, прогрессирующие сенильные изменения в иридоцилиарной зоне и дренажной системе глаза служат проявлением инволюционных процессов всего организма и становятся факторами риска развития тех или иных форм глаукомы [3, 4, 6, 8, 20—23].

Частая коморбидность катаракты и глаукомы объяснима тем фактом, что оба заболевания относятся по своему патогенетическому характеру к геронтологическим. Возрастные изменения вещества хрусталика (помутнение и уплотнение) и увеличение его размеров (утолщение) приводят обмелению ПК и сужению УПК, что способствует уменьшению оттока ВГЖ и отягощает течение глаукомы (или провоцирует ее развитие). Проведение же хирургического вмешательства по поводу возрастной катаракты (ФЭК с имплантацией ИОЛ), наоборот, способствует снижению ВГД как у пациентов с открытоугольной или закрытоугольной глаукомой, так и у здоровых по этому заболеванию пациентов. После удаления катаракты изменяется пространственное соотношение структур иридокорнеальной и иридоцилиарной зон: увеличивается глубина ПК, расширяется УПК, устраняется зрачковый блок, отклоняются цилиар-

ные отростки кзади и пр. С клинической точки зрения преимущества «ранней» хирургии катаракты у пациентов с закрытоугольной формой глаукомы не вызывают сомнений, тем не менее остается открытым вопрос целесообразности удаления нативного хрусталика при открытоугольной глаукоме [18, 22, 24—26]. К настоящему времени уже накоплено достаточно сведений в пользу того, что в результате ФЭК с имплантацией ИОЛ имеет место выраженный и стойкий гипотензивный эффект, в том числе и при ПОУГ. Снижение офтальмотонуса происходит в первую очередь за счет натяжения трабекулярной мембраны с облегчением оттока ВГЖ вследствие углубления ПК и расширения УПК [27—32].

Методом ОКТ за последнее десятилетие ряд исследователей в своих работах показали, что после ФЭК с имплантацией ИОЛ наблюдается значительное увеличение AOD и TISA и коррелирующее с этим снижение ВГД как у здоровых по глаукоме пациентов, так и при офтальмогипертензии, первичной закрытоугольной глаукоме и при ПОУГ, а также при нормотензивной глаукоме. Авторы отмечают большее (более значимое) снижение офтальмотонуса после катарактальной хирургии у пациентов с глаукомой по сравнению со здоровыми по этой нозологии лицами [7, 19, 28, 29, 33, 34].

В доступной литературе мы не обнаружили данных в отношении корреляции параметров ОКТ-биометрии УПК с ПЗО после ФЭК. По результатам своего исследования M. Kim и соавт. (2011) установили, что до операции у пациентов с короткой ПЗО (меньше 23 мм) были наименьшие значения AOD и TISA по сравнению с пациентами, осевая длина глаз у которых была выше средней (от 23 до 26 мм или даже больше 26 мм). Однако послеоперационные показатели практически не различались между группами. Таким образом, наиболее выраженные изменения морфометрических параметров УПК наблюдали по данным ОКТ именно в «коротких» глазах [7].

К настоящему времени существенно расширились технические возможности диагностических методик. Так, в клинической практике ОКТ активно используется в диагностике различных форм глаукомы не только с целью оценки состояния зрительного нерва и нервных волокон сетчатки, но и для исследования особенностей иридокорнеальной и иридоцилиарной зон. Повышение разрешающей и визуализирующей способности оптических когерентных томографов позволяет определять пространственные соотношения и морфометрические параметры структур дренажной системы глаза, в частности трабекулярной сети и шлеммова канала, верифицировать форму глаукомы, изучать механизмы действия инстилляционных лекарственных гипотензивных препаратов, оценивать эффективность проводимой антиглаукомной терапии и выполненных «ножевых» и лазерных хирургических вмешательств [5, 9, 11, 15, 16, 22, 35—40].

Наблюдаемое нами в послеоперационном периоде видоизменение трабекулярной мембраны в иридокорнеальной области подтверждает ранее описанные механизмы регуляции оттока ВГЖ из ПК [1]. Натяжение трабекулярной диафрагмы вслед за расширением УПК вместе с увеличением трабекулярно-радужного пространства и бухты угла, определяемого как TISA, способствует улучшению оттока камерной влаги с соответствующим снижением офтальмотонуса.

Заключение

Рутинная методика обычной гониоскопии не всегда позволяет идентифицировать структуры иридокорнеальной зоны и дать объективную оценку состоянию УПК. ОКТ переднего отдела глазного яблока, вместе с ОКТ-биометрией, является методом, дающим возможность объективно исследовать морфологические особенности иридокорнеальной зоны и количественно оценивать ширину УПК и форму его бухты. Методика ОКТ приобретает особую актуальность в связи с появлением новых лекарственных гипотензивных препаратов и развитием микрохирургических техник. Визуализирующая способность диагностической аппаратуры и разрешающая способность диагностических приборов позволяют на микроструктурном уровне изучать у пациентов с глаукомой изменения УПК, возникающие после хирургии катаракты. После проведения ФЭК с имплантацией ИОЛ конфигурация переднего отдела глазного яблока при ПОУГ претерпевает существенные изменения, способствующие облегчению оттока камерной влаги. Это позволяет рекомендовать выполнение хирургического вмешательства по поводу возрастной катаракты в более ранние сроки пациентам не только с закрытоугольной глаукомой, но и с открытоугольной формой заболевания.

Участие авторов:
Концепция и дизайн исследования: А.А., Л.П.
Сбор и обработка материала: Х.Х.
Статистическая обработка: Л.П.
Написание текста: Л.П., М.Б.
Редактирование: А.А.

Авторы заявляют об отсутствии конфликта интересов.
The authors declare no conflicts of interest.

ЛИТЕРАТУРА/REFERENCES

1. Нестеров А.П. *Глаукома*. М.: Медицина; 1995.
Nesterov AP. *Glaukoma*. M.: Meditcina; 1995. (In Russ.).
2. Pekmezci M, Porco TC, Lin SC. Anterior segment optical coherence tomography as a screening tool for the assessment of the anterior segment angle. *Ophthalm Surg Lasers Imag*. 2009;40(4):389-398.
https://doi.org/10.3928/15428877-20096030-07
3. Amerasinghe N, Foster PJ, Wong TY, Htoon HM, He M, Shen SY, Aung HT, Saw SM, Aung T. Variation of angle parameters in asians: an anterior segment optical coherence tomography study in a population of singapore malays. *Invest Ophthalmol Vis Sci*. 2009;50(6):2626-2631.
https://doi.org/10.1167/iovs.08-2582
4. Cheon MH, Sung KR, Choi EH, Kang SY, Cho JW, Lee S, Kim JY, Tchah HW, Kook MS. Effect of age on anterior chamber angle configuration in Asians determined by anterior segment optical coherence tomography; clinic-based study. *Acta Ophthalmol*. 2010;88(6):e205-e210.
https://doi.org/10.1111/j.1755-3768.2010.01960.x
5. Narayanaswamy A, Sakata LM, He MG, Friedman DS, Chan YH, Lavanya R, Baskaran M, Foster PJ, Aung T. Diagnostic performance of anterior chamber angle measurements for detecting eyes with narrow angles: an anterior segment OCT study. *Arch Ophthalmol*. 2010;128(10):1321-1327.
https://doi.org/10.1001/archophthalmol.2010.231
6. De Orta-Arellano F, Muñoz-Rodriguez P, Salinas-Gallegos JL. Measurement of Anterior Chamber Angle with Optical Coherence Tomography. The Mystery of Glaucoma. *InTech*. 2011.
https://doi.org/10.5772/18478
7. Kim M, Park KH, Kim TW, Kim DM. Changes in anterior chamber configuration after cataract surgery as measured by anterior segment optical coherence tomography. *Korean J Ophthalmol*. 2011;25(2):77-83.
https://doi.org/10.3341/kjo.2011.25.2.77
8. Maruyama Y, Mori K, Ikeda Y, Ueno M, Kinoshita S. Morphological analysis of age-related iridocorneal angle changes in normal and glaucomatous cases using anterior segment optical coherence tomography. *Clin Ophthalmol*. 2014;8:113-118.
https://doi.org/10.2147/OPTH.S52370
9. Maslin JS, Barkana Y, Dorairaj SK. Anterior segment imaging in glaucoma: An updated review. *Indian J Ophthalmol*. 2015;63(8):630-640.
https://doi.org/10.4103/0301-4738.169787
10. Fernández-Vigo JI, Fernández-Vigo C, J.M. Martínez de la Casa, F. Sáenz-Francés, E. Santos-Bueso, J. García Feijóo, J.A. Fernández-Vigo. Identificación de estructuras del ángulo iridocorneal mediante tomografía de coherencia óptica de dominio Fourier. *Archivos de la Sociedad Española de Oftalmología*. 2016;91(2):74-80.
https://doi.org/10.1016/j.oftal.2015.10.007
11. Ang M, Baskaran M, Werkmeister RM, Chua J, Schmidl D, Aranha Dos Santos V, Garhöfer G, Mehta JS, Schmetterer L. Anterior segment optical coherence tomography. *Prog Retin Eye Res*. 2018;66:132-156.
https://doi.org/10.1016/j.preteyeres.2018.04.002
12. Crowell EL, Baker L, Chuang AZ, Feldman RM, Bell NP, Chévez-Barrios P, Blieden LS. Characterizing Anterior Segment OCT Angle Landmarks of the Trabecular Meshwork Complex. *Ophthalmology*. 2018;125(7):994-1002.
https://doi.org/10.1016/j.ophtha.2018.01.018
13. Shi Y, Marion KM, Jenkins D, Sadda S, Le PV, Chopra V. Identification and Characterization of Imaging Technique Errors and Artifacts Using Anterior-Segment OCT for Irido-Corneal Angle Evaluations in Glaucoma. *Ophthalmol Glaucoma*. 2019;2(3):136-144.
https://doi.org/10.1016/j.ogla.2019.02.006
14. Misra P, Al-Aswad L, Daly S, Blumberg D, Silverman RH. The Use of Anterior Segment OCT AOD and TISA Parameters as an Objective Way to Evaluate the Angle (Pilot Study). *Invest Ophthalmol Vis Sci*. 2019;60(9):5567.
15. Kudsieh B, Fernández-Vigo JI, Vila-Arteaga J, Urcola JA, Martínez-de-la-Casa JM, García-Feijóo J, Ruiz-Moreno JM, Fernández-Vigo JÁ. Update on the usefulness of optical coherence tomography in assessing the iridocorneal angle. *Arch Soc Esp Oftalmol (Engl Ed)*. 2019;94(10):478-490.
https://doi.org/10.1016/j.oftal.2019.06.007
16. Phu J, Wong B, Lim T, Kalloniatis M. Assessment of angle closure spectrum disease as a continuum of change using gonioscopy and anterior segment optical coherence tomography. *Ophthalmic Physiol Opt*. 2020;40(5):617-631.
https://doi.org/10.1111/opo.12721
17. Ueno Y, Mori H, Kikuchi K, Yamanari M, Oshika T. Visualization of Anterior Chamber Angle Structures With Scattering- and Polarization-Sensitive Anterior Segment Optical Coherence Tomography. *Trans Vis Sci Tech*. 2021;10(14):29.
https://doi.org/10.1167/tvst.10.14.29
18. Pakuliene G, Zimarinas K, Nedzelskiene I, Siesky B, Kuzmiene L, Harris A, Januleviciene I. Anterior segment optical coherence tomography imaging and ocular biometry in cataract patients with open angle glaucoma comorbidity. *BMC Ophthalmol*. 2021;21(1):127.
https://doi.org/10.1186/s12886-021-01874-x
19. Kader MA, Pradhan A, Shukla AG, Maheswari D, Ramakrishnan R, Midya D. Lowering of intraocular pressure after phacoemulsification in primary open-angle and angle-closure glaucoma: Correlation with lens thickness. *Indian J Ophthalmol*. 2022;70(2):574-579.
https://doi.org/10.4103/ijo.IJO_1538_21
20. Rigi M, Blieden LS, Nguyen D, Chuang AZ, Baker LA, Bell NP, Lee DA, Mankiewicz KA, Feldman RM. Trabecular-iris circumference volume in open angle eyes using swept-source fourier domain anterior segment optical coherence tomography. *J Ophthalmol*. 2014;2014:590978.
https://doi.org/10.1155/2014/590978
21. Комарова М.Г. Первый опыт оценки иридолентикулярного контакта при катаракте и при сочетании катаракты с глаукомой. *Современные технологии в офтальмологии*. 2017;(3):82-84.
Komarova M.G. The first experience in assessing iridolenticular contact in cataracts and in the combination of cataracts and glaucoma. *Sovremennye tekhnologii v oftal'mologii*. 2017;(3):82-84. (In Russ.).
22. Комарова М.Г. Причины и сроки обращения пациентов для замены хрусталика на ИОЛ. Понятие о возрастной хирургии хрусталика. *Современные технологии в офтальмологии*. 2017;(6):54-57.
Komarova M.G Reasons and timing for patients seeking lens replacement with an IOL. The concept of age-related lens surgery. *Sovremennye tekhnologii v oftal'mologii*. 2017;(6):54-57. (In Russ.).
23. Щуко А.Г., Юрьева Т.Н., Дмитренко Д.В., Воскресенская А.А., Горбунова Н.Ю., Жукова С.И., Малов И.В., Ольшанская А.С., Поздеева Н.А., Чешейко Е.Ю., Шнайдер Н.А. *Редкие формы глаукомы*. Иркутск. 2021;23-29.
Shchuko AG, Yur'eva TN, Dmitrenko DV, Voskresenskaya AA, Gorbunova NYu, Zhukova SI, Malov IV, Ol'shanskaya AS, Pozdeeva NA, Chesheiko EYu, Shnaider NA. *Redkie formy glaukomy* [Rare forms of glaucoma]. Irkutsk. 2021;23-29. (In Russ.).
https://doi.org/10.25276/978-5-6043062-4-6
24. Yang K, Liang Z, Lv K, Ma Y, Hou X, Wu H. Anterior Segment Parameter Changes after Cataract Surgery in Open-Angle and Angle-Closure Eyes: A Prospective Study. *J Clin Med*. 2022;12(1):327.
https://doi.org/10.3390/jcm12010327
25. Imtiaz HS, Malik IQ, Ali F. How Cataract Extraction Helps in Improving Aqueous Outflow? *Pak J Ophthalmol*. 2018;34(4):279-285.
https://doi.org/10.36351/pjo.v34i4.268
26. Memarzadeh F, Tang M, Li Y, Chopra V, Francis BA, Huang D. Optical coherence tomography assessment of angle anatomy changes after cataract surgery. *Am J Ophthalmol*. 2007;144(3):464-465.
https://doi.org/10.1016/j.ajo.2007.04.009
27. Манцева Я.Ю., Астахов С.Ю., Ананьевская П.В., Титаренко А.И. Влияние факоэмульсификации на уровень внутриглазного давления у больных с сочетанием катаракты и открытоугольной глаукомы. *Офтальмологические ведомости*. 2013;4(1):29-34.
Mantseva YaYu, Astakhov SYu, Ananyevskaya PV, Titarenko AI. The influence of phacoemulsification on the intraocular pressure level in patients with co-existing cataract and open-angle glaucoma. *Ophthalmology Reports = Oftal'mologicheskie vedomosti*. 2013;4(1):29-34. (In Russ.).
28. Малюгин Б.Э., Агафонова В.В., Франковска-Герляк М.З., Чубарь В.С., Халудорова Н.Б. Влияние факоэмульсификации катаракты на уровень внутриглазного давления у пациентов с псевдоэксфолиативным синдромом. *Сибирский научный медицинский журнал*. 2015;35(1):48-54.
Malyugin BE, Agafonova VV, Frankovska-Gerlyak MZ, Chubar VS, Khaludorova NB Effect of cataract surgery on intraocular pressure in patients with pseudoexfoliation syndrome. *The Siberian Scientific Medical Journal = Sibirskii nauchnyi meditsinskii zhurnal*. 2015;35(1):48-54. (In Russ.).
29. Агафонова В.В., Франковска-Герлак М.З., Чубарь В.С., Брижак П.Е. Влияние факоэмульсификации катаракты на уровень внутриглазного давления в раннем послеоперационном периоде у пациентов с начальной стадией открытоугольной глаукомы на фоне псевдоэксфолиативного синдрома. *Практическая медицина. Офтальмология*. 2013;70:23-27.
Malyugin BE, Agafonova VV, Frankovska-Gerlyak MZ, Chubar VS, Khaludorova NB. Effect of cataract surgery on intraocular pressure in patients with pseudoexfoliation syndrome. *Prakticheskaya meditsina. Oftal'mologiya*. 2013; 70:23-27. (In Russ.).
30. Соколовская Т.В., Яшина В.Н. Влияние факоэмульсификации катаракты с имплантацией ИОЛ на состояние гидродинамики глаза. *Практическая медицина. Офтальмология*. 2017;110(2):197-201.

Sokolovskaya TV, Yashina VN. Influence of cataract phacoemulsification with the IOL implantation on the eye hydrodynamics. *Prakticheskaya meditsina. Oftal'mologiya*. 2017;110(2):197-201. (In Russ.).

31. Франковска-Герлак М.З., Малюгин Б.Э., Чубарь В.С. Влияние факоэмульсификации катаракты на уровень внутриглазного давления у пациентов с псевдоэксфолиативным синдромом. *Современные технологии в офтальмологии*. 2014;(3):104.
Frankovska-Gerlak MZ, Malyugin BE, Chubar' VS. The effect of phacoemulsification of cataracts on the level of intraocular pressure in patients with pseudoexfoliation syndrome. *Sovremennye tekhnologii v oftal'mologii*. 2014;(3):104. (In Russ.).

32. Франковска-Герлак М.З., Малюгин Б.Э., Чубарь В.С., Бессарабов А.Н. Сравнительная оценка суточных кривых ВГД у пациентов с осложненной катарактой на фоне псевдоэксфолиативного синдрома до и после факоэмульсификации с имплантацией ИОЛ. *Офтальмохирургия*. 2020;(3):24-30.
Frankovska-Gierlak MZ, Malyugin BE, Chubar VS, Bessarabov AN. Comparative assessment of daily curves in patients with cataract associated with pseudoexfoliation syndrome (PEX) before and after phacoemulsification with IOL implantation. *Oftal'mokhirurgiya*. 2020;(3):24-30. (In Russ.).
https://doi.org/10.25276/0235-4160-2020-3-24-30

33. Bayat AH, Akpolat C. The change of anterior chamber angle parameters after cataract surgery in diabetic patients. *Ther Adv Ophthalmol*. 2021 10;13: 25158414211034717.
https://doi.org/10.1177/25158414211034717

34. Lee W, Bae HW, Kim CY, Seong GJ. The change of anterior segment parameters after cataract surgery in normal-tension glaucoma. *Int J Ophthalmol*. 2017;10(8):1239-1245.
https://doi.org/10.18240/ijo.2017.08.09

35. Курышева Н.И., Шарова Г.А. Первичный закрытый угол передней камеры: прогрессирование от подозрения до глаукомы. Часть 2. Предикторы первичного закрытого угла. *Вестник офтальмологии*. 2022;138(4): 108-116.
Kurysheva NI, Sharova GA. Primary anterior chamber angle closure: progression from suspect to glaucoma. Part 2. Predictors of primary angle closure. *Russian Annals of Ophthalmology = Vestnik oftal'mologii*. 2022;138(4): 108-116. (In Russ.).
https://doi.org/10.17116/oftalma2022138041108

36. Leon de JMS, Tun TA, Perera SA, Aung T. Angle Closure Imaging: A Review. *Curr Ophthalmol Rep*. 2013;1:80-88.
https://doi.org/10.1007/s40135-013-0013-5]

37. Li H, Jhanji V, Dorairaj S, Liu A, Lam DS, Leung CK. Anterior Segment Optical Coherence Tomography and its Clinical Applications in Glaucoma. *J Curr Glaucoma Pract*. 2012;6(2):68-74.
https://doi.org/10.5005/jp-journals-10008-1109

38. Triolo G, Barboni P, Savini G, De Gaetano F, Monaco G, David A, Scialdone A. The Use of Anterior-Segment Optical-Coherence Tomography for the Assessment of the Iridocorneal Angle and Its Alterations: Update and Current Evidence. *J Clin Med*. 2021;10(2):231.
https://doi.org/10.3390/jcm10020231

39. Ursea R, Silverman RH. Anterior-segment imaging for assessment of glaucoma. *Expert Rev Ophthalmol*. 2010;5(1):59-74.
https://doi.org/10.1586/eop.09.61

40. You S, Liang Z, Yang K, Zhang Y, Oatts J, Han Y, Wu H. Novel Discoveries of Anterior Segment Parameters in Fellow Eyes of Acute Primary Angle Closure and Chronic Primary Angle Closure Glaucoma. *Invest Ophthalmol Vis Sci*. 2021;62(14):6.
https://doi.org/10.1167/iovs.62.14.6

Поступила 29.06.2023
Received 29.06.2023
Принята к печати 24.10.2023
Accepted 24.10.2023

Вестник офтальмологии
2023, Т. 139, №6, с. 69-76
https://doi.org/10.17116/oftalma202313906169

Russian Annals of Ophthalmology =
Vestnik Oftal'mologii 2023, vol. 139, №6, pp. 69-76
https://doi.org/10.17116/oftalma202313906169

Реабилитация пациентов с посттравматической аниридией и вторичной глаукомой

© Н.А. ПОЗДЕЕВА[1, 2], Н.Ю. ГОРБУНОВА[1, 2], И.А. ФРОЛЫЧЕВ[1, 2], А.А. ВОСКРЕСЕНСКАЯ[1, 2], Р.А. ЯКОВЛЕВ[1]

[1]Чебоксарский филиал ФГАУ «НМИЦ «МНТК «Микрохирургия глаза» им. акад. С.Н. Федорова» Минздрава России, Чебоксары, Россия;
[2]ГАУ ДПО «Институт усовершенствования врачей» Минздрава Чувашской Республики, Чебоксары, Россия

РЕЗЮМЕ

Вторичная глаукома является одной из основных проблем реабилитации пациентов с травматическим повреждением радужки.

Цель исследования. Проанализировать отдаленные результаты реабилитации пациентов с посттравматической аниридией и глаукомой.

Материал и методы. В исследование вошло 310 пациентов (310 глаз) с посттравматической аниридией, которым была имплантирована искусственная иридохрусталиковая диафрагма (ИХД) МИОЛ-Радужка в период с 2002 по 2022 г. У 61 (22,8%) пациента до имплантации ИХД была вторичная глаукома, из них 35 (11,3%) больным были выполнены антиглаукомные операции (АГО) в различных модификациях; 26 (8,6%) пациентам до имплантации ИХД внутриглазное давление (ВГД) было скомпенсировано медикаментозно.

Результаты. К 3-му месяцу после имплантации ИХД у некоторых пациентов прослеживалась динамика повышения ВГД. Декомпенсация отмечена у 8 (22,9%) из 35 пациентов с предварительно выполненной АГО. У пациентов, которым лечение глаукомы до имплантации ИХД проводилось медикаментозно, декомпенсация ВГД наступила в 21 (80,8%) из 26 случаев. После имплантации ИХД глаукома впервые возникла у 21 (6,8%) пациента из 310. Для компенсации ВГД после имплантации ИХД преимущественно выполнялась имплантация клапана Ахмеда — в 35 (70%) случаях из 50, глубокая склерэктомия в — 5 (10%), непроникающая глубокая склерэктомия — в 4 (8%), микроимпульсная лазерная циклофотокоагуляция (МикроЛЦФК) — в 5 (10%), эндоскопическая циклофотокоагуляция — в одном случае (2%).

Заключение. Имплантация ИХД у пациентов с посттравматической аниридией и вторичной глаукомой должна выполняться, при условии компенсации ВГД без гипотензивной терапии, не ранее чем через 6—12 мес после АГО. Наиболее оптимальными видами АГО у данной группы пациентов являются имплантация клапана Ахмеда и МикроЛЦФК.

Ключевые слова: *посттравматическая аниридия, вторичная глаукома, иридохрусталиковая диафрагма.*

ИНФОРМАЦИЯ ОБ АВТОРАХ:
Поздеева Н.А. — e-mail: npozdeeva@mail.ru; https://orcid.org/0000-0003-3637-3645
Горбунова Н.Ю. — e-mail: ngorbunova_21@mail.ru; https://orcid.org/0000-0002-7388-5634
Фролычев И.А. — e-mail: ivan-f@yandex.ru; https://orcid.org/0000-0002-2876-1755
Воскресенская А.А. — e-mail: vsolaris@mail.ru; https://orcid.org/0000-0003-4213-4923
Яковлев Р.А. — e-mail: roman_yakovlev94@mail.ru; https://orcid.org/0000-0003-3238-2819
Автор, ответственный за переписку: Фролычев Иван Александрович — ivan-f@yandex.ru

КАК ЦИТИРОВАТЬ:
Поздеева Н.А., Горбунова Н.Ю., Фролычев И.А., Воскресенская А.А., Яковлев Р.А. Реабилитация пациентов с посттравматической аниридией и вторичной глаукомой. *Вестник офтальмологии.* 2023;139(6):69–76. https://doi.org/10.17116/oftalma202313906169

Rehabilitation of patients with posttraumatic aniridia and secondary glaucoma

© N.A. POZDEYEVA[1, 2], N.YU. GORBUNOVA[1, 2], I.A. FROLYCHEV[1, 2], A.A. VOSKRESENSKAYA[1, 2], R.A. YAKOVLEV[1]

[1]Cheboksary branch of the S.N. Fedorov National Medical Research Center "MNTK "Eye Microsurgery", Cheboksary, Russia;
[2]Postgraduate Doctors' Training Institute, Cheboksary, Russia

ABSTRACT

Secondary glaucoma is one of the main problems of rehabilitation of patients with traumatic damage of the iris.

Purpose. This study analyzes the long-term results of rehabilitation of patients with posttraumatic aniridia and glaucoma.

Material and methods. The study included 310 patients (310 eyes) with posttraumatic aniridia who had artificial iris-lens diaphragm (ILD) MIOL-Raduzhka implanted in 2002—2022. Before ILD implantation, 61 patients (22.8%) had secondary glaucoma. Among them 35 patients (11.3%) underwent various modifications of glaucoma surgery. In 26 patients (8.6%), intraocular pressure (IOP) was compensated medically before ILD implantation.

Results. Until the third month after ILD implantation, there was a trend for IOP increase in some patients. Decompensation was noted in 8 (22.9%) out of 35 patients who had underwent glaucoma surgery. IOP decompensation was observed in 21 (80.8%) of 26 cases in patients with glaucoma compensated by drugs before ILD implantation. After ILD implantation, glaucoma appeared for the first time in 21 patients (6.8%) out of 310. In order to compensate IOP after ILD implantation, Ahmed valve implantation was performed most often — in 35 cases (70%) out of 50, deep sclerectomy — in 5 cases (10%), non-penetrating deep sclerectomy —

in 4 cases (8%), micropulse transscleral laser cyclophotocoagulation (MP-TSCPC) — in 5 cases (10%), endoscopic cyclophotocoagulation (ECP) — in 1 case (2%).

Conclusion. ILD implantation in patients with posttraumatic aniridia and secondary glaucoma should be performed with IOP compensated without hypotensive therapy and not earlier than 6—12 months after glaucoma surgery. The most optimal glaucoma surgery types in this group of patients are Ahmed valve implantation and MP-TSCPC.

Keywords: *posttraumatic aniridia, secondary glaucoma, iris lens diaphragm.*

INFORMATION ABOUT THE AUTHORS:
Pozdeyeva N.A. — e-mail: npozdeeva@mail.ru; https://orcid.org/0000-0003-3637-3645
Gorbunova N.Yu. — e-mail: ngorbunova_21@mail.ru; https://orcid.org/0000-0002-7388-5634
Frolychev I.A. — e-mail: ivan-f@yandex.ru; https://orcid.org/0000-0002-2876-1755
Voskresenskaya A.A. — e-mail: vsolaris@mail.ru; https://orcid.org/0000-0003-4213-4923
Yakovlev R.A. — e-mail: roman_yakovlev94@mail.ru; https://orcid.org/0000-0003-3238-2819
Corresponding author: Frolychev I.A. — e-mail: ivan-f@yandex.ru

TO CITE THIS ARTICLE:
Pozdeyeva NA, Gorbunova NYu, Frolychev IA, Voskresenskaya AA, Yakovlev RA. Rehabilitation of patients with posttraumatic aniridia and secondary glaucoma. *Russian Annals of Ophthalmology = Vestnik oftal'mologii*. 2023;139(6):69–76. (In Russ.). https://doi.org/10.17116/oftalma202313906169

Травматические повреждения глаз по-прежнему остаются одной из наиболее частых причин инвалидности по зрению среди трудоспособного населения. Травмы глазного яблока часто сопровождаются дефектами радужной оболочки разной степени выраженности. При проникающих ранениях они встречаются в 68,3% случаев, при контузионных повреждениях — в 49,8% [1]. В редких случаях (0,07%) приходится иметь дело с выраженными изменениями, вплоть до полной аниридии, в сочетании с посттравматической катарактой или афакией, тяжелыми витреоретинальными осложнениями, патологией глазной поверхности и вторичной глаукомой [1—3].

Одним из осложнений травмы глаза, приводящим к необратимой слепоте, является вторичная (посттравматическая) глаукома, которая развивается в 9,2—61,4% случаев. Среди причин ее возникновения выделяют: формирование передних и задних синехий в результате посттравматического иридоциклита, рецессию угла передней камеры, обтурацию трабекулярной сети клетками-«призраками» и продуктами гемолиза, токсическое воздействие железа на трабекулярную сеть [4], повреждение хрусталика и радужки.

Глаукома при посттравматической аниридии может развиваться как непосредственно после травмы, так и в отдаленном периоде, что указывает на необходимость постоянного мониторинга внутриглазного давления (ВГД) у данной группы пациентов [1—3]. Ряд авторов указывают, что в основе патогенеза лежит потеря всей или большей части радужки, вследствие чего она утрачивает свою насосную функцию, что в свою очередь приводит к спадению трабекулы, коллапсу и органическому перерождению шлеммова канала [1].

Экспериментальное изучение состояния путей оттока внутриглазной жидкости (ВГЖ) на изолированных кадаверных глазах в условиях полной аниридии показало, что в обычном глазу тушь, проникая сквозь трабекулярную сеть в шлеммов канал, окрашивает его стенки и затем проникает в межмышечные щели, т. е частично уходит по увеосклеральному пути **(рис. 1, а, б)**. В случае же отсутствия радужной оболочки тушь в межмышечные пространства не проникает, уходя только через шлеммов канал **(рис. 1, в, г)**. Это позволило предположить, что из-за отсутствия насосной функции радужки межмышечные щели спались и увеосклеральный отток ВГЖ не функционирует в должной мере. Если к этой ситуации добавить спадение стенок самого шлеммова канала и его органическое перерождение, склероз и облитерацию путей оттока, то в результате мы имеем довольно высокий процент вторичных глауком при полной аниридии, который напрямую зависит от степени сохранности анатомических структур переднего отрезка глаза [3].

По данным исследования Н.П. Соболева и соавторов, фибробластические процессы иридоцилиарной зоны могут продолжаться до 9 лет после травмы, что может объяснить отсутствие стабильного гипотензивного эффекта при хирургическом лечении вторичной глаукомы [5]. В наших наблюдениях обнаружено нарушение гематоофтальмического барьера на фоне травматического повреждения радужки, что подтверждается данными лазерной тиндалеметрии. Поток белка в передней камере остается повышенным у 70—80% пациентов с травматическим повреждением радужки, значительно повышается сразу после травмы и стабилизируется только к 6—8-му месяцу после операции. У некоторых пациентов данный показатель уже никогда не возвращается к нормальным значениям вследствие фибробластических процессов иридоцилиарной зоны.

Предлагаются различные подходы к компенсации ВГД у данной группы пациентов. При рубцовых

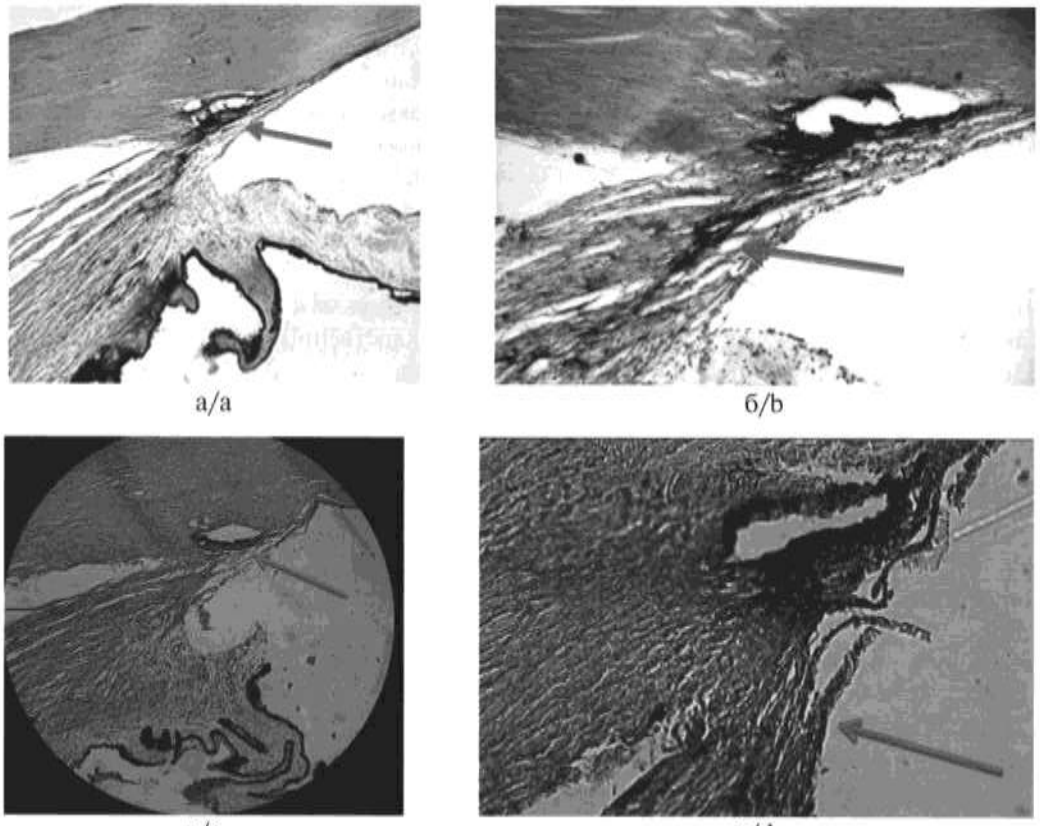

***Рис. 1.* Состояние путей оттока ВГЖ на изолированных кадаверных глазах в норме и в условиях полной аниридии.**

а, б — в нормальных глазах; в, г — при отсутствии радужной оболочки. Стрелками на рис. а и в обозначено окрашивание тушью стенок шлеммова канала. На рис. б стрелкой указан увеосклеральный путь оттока туши (ВГЖ). На рис. г стрелкой показано отсутствие оттока туши по увеосклеральному пути. Окраска по Ван-Гизону. Ув.: а, в — 100; б, г — 150.

***Fig. 1.* Condition of aqueous humor (AH) outflow pathways in isolated cadaver eyes in norm and with complete aniridia.**

a, b — in normal eyes; c, d — in absence of the iris. The arrows on Fig. a and b indicate ink staining of the Schlemm's canal walls. On Fig. c the arrow indicates the uveoscleral outflow pathway for ink (AH). On Fig. d the arrow indicates the absence of ink outflow through the uveoscleral pathway. Van-Gieson stain. Magn.: a, b — 100; c, d — 150.

изменениях в переднем отрезке глаза, гониосинехиях, швартах в угле передней камеры и др. применяются фистулизирующие операции: синустрабекулэктомия, фильтрующая иридэктомия с использованием аллодренажей, имплантация клапанных устройств [2, 3, 6].

С целью реконструкции переднего отрезка травмированного глаза с аниридией и афакией проводят имплантацию искусственной иридохрусталиковой диафрагмы (ИХД) [1—3, 7—11]. В России широко применяется ИХД, разработанная Чебоксарским филиалом «МНТК «Микрохирургия глаза» им. акад. С.Н. Федорова» и предприятием в Нижнем Новгороде, имеющая несколько моделей, выбор которых зависит от степени сохранности анатомических структур глазного яблока, площади дефекта радужной оболочки и необходимости одновременной оптической коррекции в каждом конкретном клиническом случае. Имплантация ИХД возможна как интракапсулярно после экстракции катаракты при сохранности капсулы, на капсулу при ее полной или частичной сохранности, так и в область цилиарной борозды с транссклеральной шовной фиксацией [1—3, 10, 11].

Важно учесть, что пациенты с посттравматической аниридией могут иметь серьезные повреждения роговицы, что часто требует выполнения сквозной кератопластики. Посткератопластическая глаукома (ПКГ) является одной из серьезных проблем, влияющих на выживаемость трансплантата. Сообщается, что ПКГ развивается в 9—35% случаев, и это вторая по частоте причина отторжения трансплантата [12]. Еще одним отягчающим фактором являются сложности в адекватной оценке офтальмотонуса на глазах с роговичным трансплантатом. Таким образом, ПКГ становится дополнительным вызовом в достижении целевого уровня ВГД у данных пациентов [13].

Цель исследования — проанализировать отдаленные результаты реабилитации пациентов с посттравматической аниридией и глаукомой.

Материал и методы

В период с 2002 по 2022 г. нами были проанализированы результаты наблюдения 310 пациентов с посттравматической аниридией, которым была имплантирована МИОЛ-Радужка. Модель А имплантирована 63 пациентам, С — 133, D — 56, F — 45, S —13. В 205 случаях (66,1%) ИХД была подшита транссклерально, в 60 (19,4%) случаях имплантирована на остатки капсульного мешка, в 45 (14,5%) — в капсульный мешок. Выбор модели ИХД и тип ее фиксации определялись сохранностью капсульного мешка. В 83 (26,8%) случаях имплантация ИХД выполнялась симультанно со сквозной кератопластикой. Характер травматического повреждения был разнообразен, он включал сочетания тяжелых контузий с разрывом кератотомических рубцов роговицы — у 118 (38%) пациентов, с разрывом склеры — у 28 (9%), проникающие ранения — у 164 (53%).

Объем повреждения радужки варьировал от полной аниридии в 197 (63,5%) случаях до частичной аниридии в 93 (30%) и посттравматического мидриаза — в 20 (6,5%). Мужчин было 244 (78,7%), женщин — 66 (21,3%). Средний возраст пациентов к моменту хирургического лечения в нашей клинике составлял 42,3±15,75 года (от 11 до 82 лет).

Всем пациентам проводили инструментальные исследования: рефрактокератометрию, проверку остроты зрения без коррекции и с коррекцией, ультразвуковое исследование (B-scan), оценку лабильности зрительного нерва, измеряли ВГД. Тонометрию по Маклакову осуществляли с применением грузика массой 10 г, бесконтактную тонометрию проводили автоматическим пневмотонометром NidekNT-530 (Япония), NidekNT-2000 (Япония), TomeyFT-1000 (Япония) или Reichert 7 (США). Исследование биомеханических свойств роговицы выполняли пациентам с нарушениями гидродинамики глаза с помощью прибора Ocular Response Analyzer (ORA) фирмы Reichert Inc. (США), при наличии грубых рубцов роговицы исследование проводили с помощью тонометра iCare в зоне интактной роговицы. Воспалительную реакцию глаза оценивали объективно с помощью лазерной тиндалеметрии на приборе FC-2000 (Kowa, Япония). При биомикроскопии и офтальмоскопии особое внимание уделяли оценке положения ИХД, глубине передней камеры, наличию признаков воспаления, состоянию диска зрительного нерва. Также всем пациентам выполняли гониоскопию или оптическую когерентную томографию переднего отрезка глаза для оценки состояния угла передней камеры и контроля отсутствия контакта ИХД с реактивными структурами глаза.

При повышении уровня ВГД список исследований расширялся: дополнительно выполняли периметрию в динамике, по возможности тонографию, оптическую когерентную томографию диска зрительного нерва и слоя нервных волокон сетчатки.

Среднее время от травмы до имплантации ИХД составило 62 мес (5,2 года; от 0,25 до 45 лет).

Сроки наблюдения составили от 1 мес до 20 лет (в среднем 6 лет). Обязательными были явки на контрольные осмотры через 1, 3, 6, 12 мес после операции, далее по возможности один раз в год. Во время каждого визита в обязательном порядке проводили сбор анамнеза: выясняли жалобы, менялось ли лечение в срок между визитами, уточняли используемые лекарственные препараты и кратность их применения.

Статистические данные представлены в виде среднего значения и среднеквадратичного отклонения ($M\pm\sigma$), а также медианы (Me) и верхнего и нижнего квартилей [25-го; 75-го перцентилей].

Результаты и обсуждение

Некорригированная острота зрения до имплантации ИХД составляла 0,013±0,015 (0,01 [0,005; 0,01]); острота зрения с максимальной коррекцией — 0,204±0,234 (0,2 [0,1; 0,3]). Большой разброс показателей зрительных функций был обусловлен разницей в изначальном состоянии пациентов, тяжестью травмы, офтальмологическим статусом и сопутствующей патологией до операции.

До имплантации ИХД средние значения ВГД соответствовали (по Маклакову) 21,53±4,3 (20,8 [19; 23]) мм рт.ст.; пневмотонометрии — 16,7±5,23 (16,1 [13,5; 19]) мм рт.ст.

Средние показатели по данным прибора ORA (Reichert Inc., США) составили: IOPcc — 20,16±7,32 (19,4 [14,9; 23,6]) мм рт.ст., IOPg — 16,78±7,68 (17,2 [11,8; 20,2]) мм рт.ст., CRF — 8,79±2,9 (8,6 [7; 10,2]), CH — 8,69±1,5 (8,2 [6,4; 9,5]).

У 61 (22,8%) пациента до имплантации ИХД была вторичная глаукома, из них 35 (11,3%) больным были выполнены антиглаукомные операции (АГО) в различных модификациях. У 30 пациентов со вторичной глаукомой ВГД скомпенсировано после одной АГО, у трех — после двух операций, у одного — после трех, у одного пациента — после четырех. Всего 35 больным со вторичной глаукомой было выполнено 43 АГО: глубокая склерэктомия (ГСЭ) с аллодренированием (n=3), ГСЭ (n=4), непроникающая глубокая склерэктомия (НГСЭ; n=9), НГСЭ с аллодренированием (n=3), имплантация клапана Ахмеда (n=16), лазерная циклофотокоагуляция (ЛЦФК; n=1), микроимпульсная лазерная циклофотокоагуляция (МикроЛЦФК; n=5); в двух случаях вид АГО достоверно выяснить не удалось. Стоит отметить, что у тех пациентов, кому были выполнены имплантация клапана Ахмеда, ЛЦФК и МикроЛЦФК, компенсация ВГД к моменту имплантации ИХД была достигнута без дополнительного гипотензивного вмешательства;

Таблица 1. **Динамика показателей ВГД**
Table 1. **Changes in IOP**

Показатель ВГД	До операции (n=310)	После имплантации ИХД			
		1 мес (n=267)	3 мес (n=221)	6 мес (n=200)	12 мес (n=162)
IOPcc, мм рт.ст.	20,16±7,32 19,4 [14,9; 23,6]	20,77±6,9 19,6 [15,5; 24,5]	21,87±7,8 21,6 [17,1; 26,1]	21,93±8,8 21,8 [15,3; 26,1]	20,57±6,8 20,1 [17,1; 23,7]
IOPg, мм рт.ст.	16,78±7,68 17,2 [11,8; 20,2]	17±7,4 17,1 [11,4; 19,2]	19,6±8 19,3 [15,2; 22,85]	20,18±8,6 20,4 [12,5; 25,5]	17,6±7,8 17,8 [15,2; 22,85]
CRF	8,79±2,9 8,6 [7; 10,2]	8,57±2,3 8,4 [6,9; 10,5]	9,22±2,4 9,2 [7,6; 11]	9,48±3,2 9,8 [6,7; 11,9]	9,1±2,3 9,4 [7,2; 11]
CH	8,69±1,5 8,2 [6,4; 9,5]	7,6±1,8 7,8 [6,1; 8,7]	7,58±2,3 7,3 [6,2; 10]	7,79±2 7,6 [6,4; 8,6]	7,5±2,1 7,5 [6,3; 9,3]

Примечание. Здесь и в табл. 2: данные представлены в виде $M \pm \sigma$ и Me [25-го; 75-го перцентилей]; n — число пациентов.

Таблица 2. **Динамика показателей ORA**
Table 2. **Changes in ORA readings**

Показатели ORA	До операции (n=310)	После имплантации ИХД						
		1 мес (n=267)	3 мес (n=221)	6 мес (n=200)	12 мес (n=162)	2—3 года (n=112)	14 лет (n=33)	15—20 лет (n=16)
Пневмо-тонометрия, мм рт.ст.	16,7±5,23 16,1 [13,5; 19]	16,76±3,8 17,3 [15; 19]	17,2±6,7 18,2 [14; 21]	17,75±6,9 18,4 [13; 20]	16,5±4,2 16,1 [14; 19]	16,5±4,2 16,1 [14; 19]	17,3±1,84 17,4 [16; 18]	17,5±2,43 18,1 [16; 19]
ВГД (по Маклакову), мм рт.ст.	21,53±4,3 20,8 [19; 23]	19,2±3,29 21,2 [18; 23]	19,87±4,02 21,3 [17; 23]	20,01±4,32 21,6 [18; 23]	19,72±4,4 19,5 [17; 22]	20,6±5,2 20,4 [17; 22]	21,7±2,25 20,8 [20; 23]	20,57±2,76 20,5 [19; 22]

26 (8,6%) пациентам ВГД было скомпенсировано медикаментозно.

Выявлено, что при полном отсутствии радужки вероятность повышения ВГД значительно выше — 49 (80,3%) случаев из 61, при частичной аниридии — 7 (11,5%), при мидриазе более 8 мм — 5 (8,2%).

До старта лечения глаукомы среднее значение ВГД у пациентов было равно 28,2±3,66 мм рт.ст. (от 25 до 34 мм рт.ст.). Количество используемых инстилляций гипотензивных препаратов соответствовало в среднем трем каплям в день.

После АГО основной этап операции по поводу имплантации ИХД выполнялся не ранее 8—12 мес при условии стабилизации показателей лазерной тиндалометрии и гидродинамики глаза.

Поток белка в передней камере у всех пациентов до операции составил 14,76±13,63 (12 [5,6; 18]) ф/мс. Показатели данного исследования у 61 пациента с глаукомой были несколько выше и соответствовали 19,5±14,6 (13,2 [6,1; 17,2]) ф/мс. Нормальные значения данного показателя (⩽6 ф/мс) были только у 73 (23,5%) из 310 пациентов. Несмотря на превышение потока белка у $^3/_4$ пациентов, клинические проявления воспаления отсутствовали у всех пациентов с аниридией. Это подтверждает факт значительного нарушения гематоофтальмического барьера после травмы глаза, которое невозможно выявить при стандартных офтальмологических обследованиях.

К 3-му месяцу после имплантации ИХД у некоторых пациентов прослеживалась динамика повышения уровня ВГД **(табл. 1, 2)**. Декомпенсация отмечена у 8 (22,9%) из 35 пациентов с предварительно выполненной АГО. У пациентов, которым ранее лечение глаукомы проводилось медикаментозно, декомпенсация ВГД наступила в 21 (80,8%) из 26 случаев. У 21 (6,8%) пациента из 310 после имплантации ИХД глаукома возникла впервые. Была выявлена четкая зависимость частоты возникновения вторичной глаукомы от площади дефекта радужной оболочки. Таким образом, после имплантации ИХД декомпенсация ВГД наступила в 50 случаях, и наиболее высокая ее вероятность была у пациентов, которые находились на капельном гипотензивном режиме без предварительной АГО. В зависимости от метода фиксации ИХД декомпенсация ВГД преобладала при имплантации на капсулу хрусталика — в 24 (48%) случаях из 50, при имплантации в цилиарную борозду с транссклеральной шовной фиксацией — в 21 (42%), а при интракапсулярной фиксации — в 5 (10%). Из представленных данных видно, что декомпенсация ВГД значительно чаще встречается при имплантации на капсулу хрусталика. Это может объясняться особенностями анатомии переднего отрезка, наблюдающимися в травмированном глазу, — формированием фиброзных пленок, фиксированных к свободному краю цилиарных отростков, фиброзированием цилиарных отростков в зоне корня радужки [3, 5]. Данные изменения могут приводить к небольшой децентрации ИХД и контакту гаптических элементов с реактивными структурами глаза, их механическое воздействие на уже поврежденную цилиарную зону приводит к хронической ирритации, нарушению проницаемости гематоофтальмического барьера и, как следствие, дисфункции трабекулярной сети **(рис. 2)**.

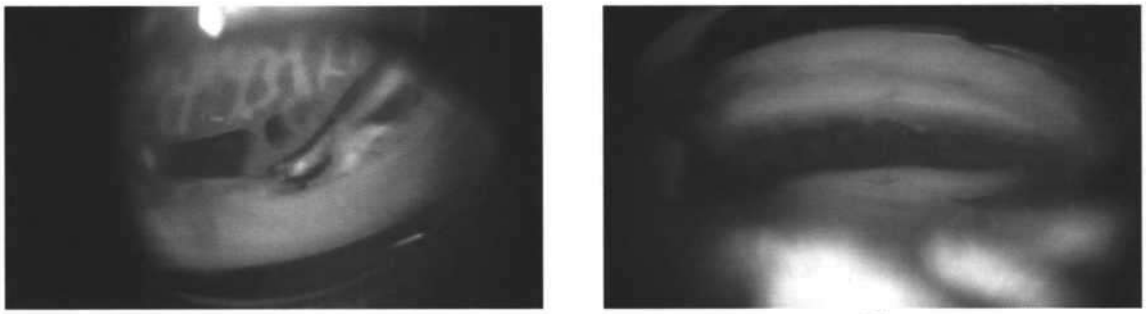

а/a б/b

Рис. 2. **Правильное положение гаптических элементов после имплантации ИХД при гониоскопии.**

а — положение гаптического элемента ИХД модели А за остатками радужной оболочки; б — шовная фиксация через технологическое. отверстие в гаптическом элементе ИХД модели С.

Fig. 2. **Position of haptic elements after ILD implantation (gonioscopic view).**

a — position of haptic elements of the ILD model A behind the remnants of the iris; b — suture fixation throught a technological hole of the haptic element ILD model C.

Для компенсации ВГД после имплантации ИХД преимущественно выполнялась имплантация клапана Ахмеда — в 35 (70%) случаях из 50, ГСЭ — в 5 (10%), НГСЭ — в 4 (8%), МикроЛЦФК — в 5 (10%), эндоскопическая циклофотокоагуляция — в одном случае (2%).

Среди 83 пациентов (83 глаза), которым была выполнена имплантация ИХД совместно со сквозной керратопластикой, у 24 до операции наблюдалось нестабильное ВГД. Среди них девять пациентов, у которых целевое ВГД было достигнуто за счет медикаментозного лечения, и 15 пациентов, у которых целевое ВГД было достигнуто за счет хирургического лечения; пяти пациентам выполнена имплантация клапана Ахмеда, пяти — НГСЭ с аллодренированием, двум — глубокая склерэктомия (ГСЭ), двум — ГСЭ с дренажем. Одному пациенту хирургическое антиглаукомное лечение проводилось неоднократно: НГСЭ с имплантацией дренажа, МикроЛЦФК. Среди тех пациентов, кому ВГД было компенсировано до сквозной пересадки роговицы медикаментозно, декомпенсация ВГД и необходимость в повторной пересадке понадобилась в пяти случаях (55,5%), а среди тех, кому были предварительно выполнены АГО, — в двух случаях (26,6%).

У 59 пациентов, у которых до сквозной кератопластики и имплантации ИХД наблюдалось стабильное ВГД без использования гипотензивных препаратов, болезнь трансплантата на фоне вторичной глаукомы наблюдалась в трех случаях (5%).

У трех пациентов за период наблюдения после имплантации определялась гипотензия, что составляет 0,97% от всех случаев.

Эффективность трабекулэктомии при аниридической глаукоме оценивалась во многих исследованиях. По мнению ряда авторов, именно фиброзная пролиферация, возникающая при аниридии, может быть основной причиной высокого риска декомпенсации ВГД после трабекулэктомии. Применение цитостатиков у данной группы пациентов ограниченно ввиду их пагубного воздействия на лимбальные стволовые клетки, в то время как данные пациенты зачастую имеют сопутствующее тяжелое поражение роговицы. Наряду с этим имеются сообщения об успешном применении клапанных дренажей при глаукоме, ассоциированной с аниридией, и предлагается применять их на первом же этапе лечения данного вида глаукомы. В исследование G. Demirok и соавторов вошло шесть пациентов со вторичной «аниридийной» глаукомой, среднее предоперационное ВГД у которых составляло 33,00±12,11 (от 22 до 50) мм рт.ст., а объем гипотензивной терапии — 3,5±1,2 капли. Среднее ВГД через 1 мес после имплантации клапана Ахмеда составило 16,33±4,22 (от 12 до 24) мм рт.ст., количество гипотензивных капель — 1,5±0,8 [14].

В нашем исследовании 16 пациентам со вторичной глаукомой на фоне посттравматической аниридии была выполнена имплантация клапана Ахмеда. Предоперационное ВГД данных пациентов составляло в среднем 20,71±3,83 мм рт.ст., среднее количество используемых капель — 2,75±1,75, среди них у семи человек (43,75%) компенсация ВГД не была достигнута на максимальном гипотензивном режиме. Через 1 мес после АГО значение ВГД составило 18,90±3,20 мм рт.ст., продолжили гипотензивную терапию лишь три пациента (18,75%); через 3 мес только одному пациенту требовались дополнительно гипотензивные капли. Частота декомпенсации ВГД после имплантации ИХД у пациентов с предварительно выполненной АГО (клапан Ахмеда) была самой низкой — один случай из 16 операций.

У пациентов с декомпенсацией ВГД уже после имплантации ИХД наиболее стабильная гидродина-

мика отмечалась в случаях АГО с имплантацией клапана Ахмеда и МикроЛЦФК.

В случаях применения клапана Ахмеда стабильный гипотензивный эффект, вероятно, обусловлен расположением основного места фильтрации («тела» клапана Ахмеда) кзади от иридоцилиарной зоны, места наиболее активных фибробластических процессов, в отличие от классической «конъюнктивальной» хирургии глаукомы. Что касается применения МикроЛЦФК, то в данном случае успех этой методики в отношении контроля ВГД можно объяснить несколькими механизмами оказания гипотензивного воздействия. Считается, что суммарный гипотензивный эффект состоит из снижения продукции ВГЖ беспигментным эпителием цилиарного тела, увеличения уровня увеосклерального оттока и увеличения оттока через трабекулярную сеть за счет сокращения продольной мышцы и натяжения трабекулы [15].

Также представляет интерес сообщение о клиническом случае выполнения комбинированной хирургии: трабекулэктомии с имплантанцией ИХД, где фистула зоны АГО, выполняемой в качестве первого этапа операции, используется в роли туннеля для имплантации искусственной радужки, что, по мнению авторов, помогает избежать дополнительных разрезов и минимизировать операционную травму [16]. На наш взгляд, применение этой методики не оправданно, учитывая вышеизложенные данные об «агрессивных» фибропластических процессах у данной группы пациентов. Выраженное рубцевание может привести к быстрому зарастанию зоны операции и ранней декомпенсации ВГД. В свою очередь, использование неплотной фиксации склерального лоскута с целью профилактики раннего рубцевания несет в себе риски развития отслойки сосудистой оболочки и сетчатки в раннем послеоперационном периоде ввиду того, что данные пациенты изначально имеют тяжелые органические поражения структур как переднего, так и заднего отрезка глаза.

Заключение

Имплантация ИХД у пациентов с посттравматической аниридией и вторичной глаукомой должна выполняться, при условии компенсации ВГД без гипотензивной терапии и стабильной гидродинамики, не ранее чем через 6—12 мес после АГО.

Наиболее оптимальными видами АГО у данной группы пациентов являются имплантация клапана Ахмеда и МикроЛЦФК. В реабилитации пациентов с «аниридийной» глаукомой необходимо придерживаться этапности хирургического лечения.

Участие авторов:
Концепция и дизайн исследования: Н.Г.
Сбор и обработка материала: Н.П., Н.Г., И.Ф., А.В.
Статистическая обработка: И.Ф., Р.Я.
Написание текста: И.Ф., Р.Г.
Редактирование: Н.П., Н.Г.

Авторы заявляют об отсутствии конфликта интересов.
The authors declare no conflicts of interest.

ЛИТЕРАТУРА/REFERENCES

1. Поздеева Н.А., Паштаев Н.П. *Искусственная иридохрусталиковая диафрагма в хирургическом лечении аниридии*. Чебоксары. 2012.
Pozdeeva NA, Pashtaev NP. *Iskusstvennaya iridokhrustalikovaya diafragma v khirurgicheskom lechenii aniridii* [Artificial iridolenticular diaphragm in the surgical treatment of aniridia]. Cheboksary. 2012 (In Russ.).
2. Pozdeeva N, Gorbunova N, Batkov Y, Pashtayev N. Ahmed glaucoma valve in cases of post-traumatic aniridia and aphakia. In: World glaucoma congress: abstract book. Paris. 2011;240.
3. Поздеева Н.А., Горбунова Н.Ю., Паштаев Н.П. Эффективность клапанных дренажных устройств при вторичной глаукоме у пациентов с искусственной иридохрусталиковой диафрагмой. *Вестник офтальмологии*. 2011;127(4):41-45.
Pozdeyeva NA, Gorbunova NYu, Pashtayev NP. Efficacy of valve drainage devices in secondary glaucoma in patients with artificial iridolenticular diaphragm. *Russian Annals of Ophthalmology = Vestnik oftal'mologii*. 2011;127(4): 41-45. (In Russ.).
4. Yanoff M, Duker JS. *Ophthalmology*. 5th ed. Philadelphia: Elsevier Inc.; 2019;1089-1094.
5. Соболев Н.П., Иошин И.Э., Шацких А.В., Новиков С.В. Клинико-морфологические особенности иридоцилиарной зоны при вторичной посттравматической аниридической глаукоме. *Офтальмохирургия*. 2015;(4):17.
Sobolev NP, Ioshin IE, Shatskikh AV, Novikov SV. Clinical morphological charactristics of iris-ciliary zone in secondary posttraumatic aniridic glaucoma. *Fyodorov Journal of Ophthalmic Surgery = Oftal'mokhirurgiya*. 2015; (4):17. (In Russ.).
6. Pozdeyeva NA, Gorbunova NY. Surgical treatment of glaucoma in patients with posttraumatic aniridia. In: 14th European Glaucoma Society Congress. 13—15th December: Abstract book. 2020;293.
7. Haritoglou C. Artificial iris after severe trauma of the orbit. *Ophthalmologe*. 2015;112(7):599-601.
https://doi.org/10.1007/s00347-015-0089-4
8. Поздеева Н.А., Фролычев И.А., Паштаев Н.П. Витреоретинальная хирургия у пациентов с посттравматической аниридией. *Офтальмохирургия*. 2012;(3):42-47.
Pozdeeva NA, Frolychev IA, Pashtaev NP. Vitreoretinal'naya khirurgiya u patsientov s posttravmaticheskoi aniridiei. *Fyodorov Journal of Ophthalmic Surgery= Oftal'mokhirurgiya*. 2012;(3):42-47. (In Russ.).
9. Поздеева Н.А. Новая модель искусственной иридохрусталиковой диафрагмы для коррекции больших дефектов радужной оболочки (клинико-функциональные результаты имплантации). *Вестник офтальмологии*. 2013;(6):38-44.
Pozdeeva NA. New model of artificial iris-lens diaphragm for correction of large iris defects (clinical and functional results of implantation). *Russian Annals of Ophthalmology = Vestnik oftal'mologii*. 2013;(6):38-44. (In Russ.).
10. Pozdeeva N, Pashtaev N, Treushnikov V, Victorova E, Starostina O.A New Model of Artificial Iris-Lens Diaphragm for Extensive Iris Defects. In: World Ophtahalmology Congress: Abstract book. Abu Dhabi; 2012;63.
11. Pozdeyeva NA, Pashtaev NP, Lukin VP, Batkov YN. Artificial iris-lens diaphragm in reconstructive surgery for aniridia and aphakia. *J Cataract Refract Surg*. 2005;31(9):1750-1759.
https://doi.org/10.1016/j.jcrs.2005.02.037.
12. Поздеева Н.А., Паштаев Н.П., Фролычев И.А., Сычева Д.В. Сквозная кератопластика в комплексном лечении грубых рубцов и эпителиально-эндотелиальной дистрофии роговицы у больных с посттравматической афакией и аниридией. *Здравоохранение Чувашии*. 2018;(1):83-95.
Pozdeyeva NA, Pashtaev NP, Frolychev IA, Sycheva DV. Penetrative keratoplasty in comprehensive treatment of course scars and epithelial and en-

dothelial corneal distrophy in patients with posttraumatic aphakia and aniridia. *Zdravookhranenie Chuvashii. 2018;(1):83-95. (In Russ.).* https://doi.org/10.25589/GIDUV.2018.54.10833

13. Yildirim N, Gursoy H, Sahin A, Ozer A, Colak E. Glaucoma after penetrating keratoplasty: incidence, risk factors, and management. *J Ophthalmol.* 2011;951294. https://doi.org/10.1155/2011/951294

14. Demirok GS, Ekşioğlu Ü, Yakın M, Kaderli A, Kaderli ST, Örnek F. Short- and Long-term Results of Glaucoma Valve Implantation for Aniridia-related Glaucoma: A Case Series and Literature Review. *Turk J Ophthalmol.* 2019; *49(4):183-187.* https://doi.org/10.4274/tjo.galenos.2019.07348

15. Abdelmassih Y, Tomey K, Khoueir Z. Micropulse Transscleral Cyclophotocoagulation. *J Curr Glaucoma Pract.* 2021;15(1):1-7. https://doi.org/10.5005/jp-journals-10078-1298

16. Christodoulou E, Batsos G, Parikakis E, Papadopoulos V, Karagiannis D, Koumoutsos PP, Tsilis A, Drazinos S. Combined Post-Traumatic Total Aniridia and Glaucoma Management. *Case Rep Ophthalmol.* 2021;12(1):204-207. https://doi.org/10.1159/000511099

Поступила 25.10.2022
Received 25.10.2022
Принята к печати 09.03.2023
Accepted 09.03.2023.

Вестник офтальмологии
2023, Т. 139, №6, с. 77-86
https://doi.org/10.17116/oftalma202313906177

Russian Annals of Ophthalmology =
Vestnik Oftal'mologii 2023, vol. 139, №6, pp. 77-86
https://doi.org/10.17116/oftalma202313906177

Долгосрочная динамика морфофункциональных показателей зрительного нерва у пациентов с различными генетическими вариантами наследственных оптических нейропатий

© Ю.К. МУРАХОВСКАЯ[1, 2], Н.А. АНДРЕЕВА[1], П.Г. ЦЫГАНКОВА[3], Т.Д. КРЫЛОВА[3], Н.Л. ШЕРЕМЕТ[1]

[1]ФГБНУ «Научно-исследовательский институт глазных болезней имени М.М. Краснова», Москва, Россия;
[2]ФГАОУ ВО «Первый Московский государственный медицинский университет им. И.М. Сеченова» Минздрава России (Сеченовский университет), Москва, Россия;
[3]ФГБНУ «Медико-генетический научный центр им. акад. Н.П. Бочкова», Москва, Россия

РЕЗЮМЕ

Клиническая картина наследственной оптической нейропатии Лебера (НОНЛ) и аутосомно-рецессивной оптической нейропатии (АРОН), обусловленные мутациями ядерной или митохондриальной ДНК (яДНК, мтДНК) сходна, однако существуют различия в динамике зрительных функций у пациентов с разными молекулярно-генетическими вариантами наследственных оптических нейропатий (НОН).

Цель исследования. Оценить долгосрочную динамику морфофункциональных показателей у пациентов с различными генетическими вариантами НОН.

Материал и методы. В исследование включено 84 пациента (165 глаз) с генетически подтвержденным диагнозом НОНЛ и АРОН. У пациентов определяли максимально корригированную остроту зрения (ОЗ), исследовали цветовое зрение (ЦЗ), проводили компьютерную периметрию с помощью программы для оценки низкого зрения, оптическую когерентную томографию (ОКТ).

Результаты. На протяжении наблюдения пациентов с НОН (60 мес и более) были выявлены достоверно значимые более высокие показатели ОЗ при мутациях c.152A>G и m.14484T>C по сравнению с мутациями m.11778G>A и m.3460G>A. Конечная ОЗ 0,5 и выше при мутациях c.152A>G и m.14484T>C выявлена в 54 и 71% случаев и лишь в 6 и 13% — при мутациях m.11778G>A и m.3460G>A. Выявлена прямая корреляционная связь между минимальной ОЗ в первый год заболевания и конечной ОЗ (K=0,67; $p<0,001$). Восстановление ЦЗ несколько опережает восстановление ОЗ при всех мутациях.

Заключение. НОН, развивающиеся при мутациях c.152A>G и m.14484T>C, имеют прогностически более благоприятное течение по сравнению с НОНЛ, вызванными мутациями m.11778G>A и m.3460G>A. Прогноз восстановления менее благоприятный у пациентов со значительным снижением ОЗ в начале заболевания. Восстановление ЦЗ и сохранность слоя нервных волокон сетчатки могут прогнозировать улучшение ОЗ. Показатели ОКТ обусловливают сохранность зрительных функций при всех мутациях.

Ключевые слова: *наследственная оптическая нейропатия Лебера, аутосомно-рецессивная оптическая нейропатия, митохондриальные оптические нейропатии, восстановление зрения.*

ИНФОРМАЦИЯ ОБ АВТОРАХ:
Мураховская Ю.К. — e-mail: juliamurakhovskaya@bk.ru; https://orcid.org/0000-0002-1251-6405
Андреева Н.А. — e-mail: natalia.hanakova@gmail.com; https://orcid.org/0000-0001-7329-5725
Цыганкова П.Г. — e-mail: polgamma@yandex.ru https://orcid.org/0000-0003-3998-3609
Крылова Т.Д. — e-mail: tatianadmkrylova@gmail.com https://orcid.org/0000-0002-7197-3497
Шеремет Н.Л. — e-mail: sheremet_n@mail.ru; https://orcid.org/0000-0003-4597-4987
Автор, ответственный за переписку: Мураховская Юлия Константиновна — e-mail: juliamurakhovskaya@bk.ru

КАК ЦИТИРОВАТЬ:
Мураховская Ю.К., Андреева Н.А., Цыганкова П.Г., Крылова Т.Д., Шеремет Н.Л. Долгосрочная динамика морфофункциональных показателей зрительного нерва у пациентов с различными генетическими вариантами наследственных оптических нейропатий. *Вестник офтальмологии.* 2023;139(6):77–86. https://doi.org/10.17116/oftalma202313906177

Long-term changes in morphological and functional parameters of the optic nerve in patients with various genetic variants of hereditary optic neuropathies

© YU.K. MURAKHOVSKAYA[1, 2], N.A. ANDREEVA[1], P.G. TSYGANKOVA[3], T.D. KRYLOVA[3], N.L. SHEREMET[1]

[1]Krasnov Research Institute of Eye Diseases, Moscow, Russia;
[2]I.M. Sechenov First Moscow State Medical University (Sechenov University), Moscow, Russia;
[3]Research Centre for Medical Genetics, Moscow, Russia

ABSTRACT

Leber's hereditary optic neuropathy (LHON) and autosomal recessive optic neuropathy (ARON) are degenerative diseases of the optic nerve caused by mutations in nuclear or mitochondrial DNA (nDNA, mtDNA). The clinical picture of these diseases is similar,

but there are some differences in how the visual functions change in patients with different molecular genetic variants of hereditary optic neuropathies (HON).

Purpose. This study evaluates the long-term changes in morphological and functional parameters in patients with different genetic variants of HON.

Material and methods. The study included 84 patients (165 eyes) with a genetically confirmed LHON or ARON diagnosis. The patients underwent best-corrected visual acuity (VA) test, color vision (CV) examination, computerized perimetry using the program for low vision assessment, optical coherence tomography (OCT).

Results. Over the course of the follow-up (60 months or longer) HON patients were revealed to have higher VA in c.152A>G and m.14484T>C mutations compared to mutations m.11778G>A and m.3460G>A. The final VA 0.5 or higher in patients with c.152A>G and m.14484T>C mutations in 54 and 71% of cases, and only in 6 and 13% of cases — with m.11778G>A and m.3460G>A mutations. Direct correlation was determined between minimal VA in the first year after disease onset and the final VA (K=0.67; $p<0.001$). In all patients with the investigated mutations CV recovered slightly quicker than VA.

Conclusion. HON associated with c.152A>G and m.14484T>C mutations have better prognosis compared to LHON caused by m.11778G>A and m.3460G>A mutations. Vision recovery prognosis is worse in patients who had significant decrease of visual acuity at the disease onset. OCT findings reveal preservation of visual functions in all mutations.

Keywords: *Leber's hereditary optic neuropathy, autosomal recessive optic neuropathy, mitochondrial optic neuropathies, vision recovery.*

Information about authors:
Murakhovskaya Yu.K. — e-mail: juliamurakhovskaya@bk.ru; https://orcid.org/0000-0002-1251-6405
Andreeva N.A. — e-mail: natalia.hanakova@gmail.com; https://orcid.org/0000-0001-7329-5725
Tsygankova P.G. — e-mail: polgamma@yandex.ru; https://orcid.org/0000-0003-3998-3609
Krylova T.D. — e-mail: tatianadmkrylova@gmail.com; https://orcid.org/0000-0002-7197-3497
Sheremet N.L. — e-mail: sheremet_n@mail.ru; https://orcid.org/0000-0003-4597-4987
Corresponding authors: Murakhovskaya Yu.K. — e-mail: juliamurakhovskaya@bk.ru

TO CITE THIS ARTICLE:
Murakhovskaya YuK, Andreeva NA, Tsygankova PG, Krylova TD, Sheremet NL. Long-term changes in morphological and functional parameters of the optic nerve in patients with various genetic variants of hereditary optic neuropathies. *Russian Annals of Ophthalmology = Vestnik oftal'mologii*. 2023;139(6):77–86. (In Russ.). https://doi.org/10.17116/oftalma202313906177

Наследственные оптические нейропатии (НОН) — это группа нейродегенеративных заболеваний, приводящих к развитию двусторонней частичной атрофии зрительного нерва. До недавнего времени считалось, что аутосомно-доминантная оптическая нейропатия (АДОН) и наследственная оптическая нейропатия Лебера (НОНЛ) являются самыми распространенными генетическими вариантами НОН, однако в настоящее время к часто встречающимся НОН можно отнести и аутосомно-рецессивные оптические нейропатии (АРОН). Как правило, у пациентов с НОНЛ определяется одна из трех наиболее часто встречающихся мутаций митохондриальной ДНК (мтДНК): m.11778G>A, m.3460G>A или m.14484T>C; помимо трех главных мутаций, согласно данным международной базы Mitomap, выделяют еще 16 редких мутаций [1], вызывающих НОНЛ. В настоящее время считается, что встречаемость изолированных несиндромальных АРОН значительно недооценена [2—4]. В 2018 г. профессор H. Prokisch описал биаллельные мутации ядерного гена *DNAJC30* (c.152A>G, c.232C>T, c.302T>A), ассоциированные с развитием АРОН с типичной клинической картиной НОНЛ [4]. Интересно, что большинство пациентов с мутацией c.152A>G в гене *DNAJC30* — выходцы из стран Восточной Европы: России, Польши, Украины, Румынии [5]. Таким образом, на сегодняшний день представление о вкладе мутаций в развитие НОН кардинально изменилось. К примеру, в Российской Федерации частота встречаемости АРОН составляет 26,8% от числа всех случаев НОН [6].

Клинически различные варианты НОН проявляются острым или подострым двусторонним безболезненным одновременным или последовательным снижением зрения, развитием центральных или центроцекальных скотом, дисхроматопсией. Первые недели или месяцы с момента начала снижения зрения некоторыми авторами описываются как подострая или острая стадия [7]. Как правило, в течение первых 4—6 мес ОЗ достигает минимальных значений, в течение первого года ОЗ стабилизируется, а после первого года заболевания стабилизируются и показатели ЦЗ, периметрии и оптической когерентной томографии (ОКТ), что уже характеризуется как хроническая стадия заболевания [8, 9]. В некоторых случаях наблюдается спонтанное восстановление зрения, механизм которого до конца не изучен. Предполагается, что вероятность спонтанного восстановления зрения наиболее велика в течение первых 5 лет [10—13]. По наблюдениям некоторых авторов, при трех первичных мутациях частичное восстановление зрения наступает в первые 1—2 года с момента начала заболевания [14], хотя известны и более отсроченные случаи, вплоть до 6,5 года от начала заболевания [11, 15].

Мутация m.11778G>A является наиболее распространенной причиной НОНЛ во всем мире,

и известно, что это тяжелая мутация, при которой частичное восстановление зрения наблюдается редко: по данным разных авторов, частичное восстановление зрения происходит лишь в 4—15% случаев [8, 16, 17].

Несмотря на сходную клиническую картину, существуют различия в динамике зрительных функций у пациентов с разными молекулярно-генетическими вариантами НОНЛ и АРОН [18, 19].

Цель исследования — оценить долгосрочную динамику морфофункциональных показателей у пациентов с различными генетическими вариантами НОН.

Материал и методы

В исследование включено 84 пациента (165 глаз) с генетически подтвержденным диагнозом НОНЛ, вызванной одной из трех распространенных мутаций мтДНК: m.11778G>A (36 пациентов, 70 глаз) — 1-я группа; m.3460G>A (16 пациентов, 31 глаз) — 2-я группа; m.14484T>C (7 пациентов, 14 глаз) — 3-я группа, и с диагнозом АРОН, ассоциированной с биаллельными мутациями c.152A>G ядерной ДНК (яДНК) в гене *DNAJC30* (25 пациентов, 50 глаз) — 4-я группа. Двенадцать пациентов были младше 12 лет на момент начала заболевания, у 39 пациентов дебют заболевания пришелся на возраст 13—18 лет включительно, 114 пациентов на момент начала заболевания были старше 18 лет.

Для двух пациентов учитывались данные только по одному глазу в связи с другой патологией парного глаза, влияющей на зрительные функции, у одного пациента и с односторонним течением заболевания у второго пациента. Данные морфофункционального состояния пациентов оценивались в разные временные периоды с момента снижения зрения: до 18 мес с момента снижения зрения, с 18-го по 36-й месяц, с 37-го по 59-й месяц и с 60-го месяца. Данные за все временные периоды доступны для 134 глаз по ОЗ, для 88 глаз — по ЦЗ; для 95 глаз — по периметрическим показателям, для 114 глаз — по показателям ОКТ. Данные морфофункциональных показателей в первые 1,5 года с момента снижения зрения (до 18 мес) были доступны для 165 глаз. При оценке динамики морфофункциональных показателей учитывались данные, доступные за все временные периоды с момента начала снижения зрения.

Исследуемые пациенты получали нейротрофическую, метаболическую и энерготропную терапию, в том числе 90 мг идебенона ежедневно. Помимо стандартной терапии, назначаемой при диагнозе НОН, пациенты получали митохондриально-направленный антиоксидант — пластохинонилдецилтрефинилфосфония бромид (ПДТФ) в виде глазных капель в концентрации 155 нг/мл по 1—2 капли 2—3 раза в день в течение 1 года для лечения сопутствующего синдрома «сухого глаза». Глазные капли с активным веществом ПДТФ зарегистрированы в Российской Федерации (регистрационный номер ЛП-001355 от 13.12.11) для лечения синдрома сухого глаза и катаракты. Исследование было одобрено локальным этическим комитетом ФГБУ «НИИГБ» РАМН (протокол №6 заседания локального биомедицинского этического комитета от 01.12.14). От всех пациентов было получено письменное добровольное информированное согласие.

Помимо определения максимально корригированной ОЗ по таблице Головина—Сивцева, использовали Фрейбургский тест (Freiburg Visual Acuity Test, FrACT) с автоматическим расчетом результата исследования в виде десятичных и логарифмических значений (по шкале LogMAR). Фрайбургский тест ОЗ предполагает демонстрацию 30 колец Ландольта разной величины и ориентации на мониторе компьютера в произвольном порядке, задача испытуемого заключается в определении ориентации предложенного оптотипа [20]. Данная методика дает возможность более точной оценки ОЗ (минимальное значение ОЗ составляет 2,58), в том числе при низкой ОЗ [21]. ЦЗ исследовали с помощью 27 полихроматических таблиц Е.Б. Рабкина, результаты исследования подразделяли на три степени дисхроматопсии в зависимости от количества нечитаемых таблиц: легкую (пациент не читает 1—9 таблиц), среднюю (пациент не читает 10—15 таблиц) и тяжелую (пациент не читает 16 таблиц и более).

Компьютерную периметрию проводили с помощью программы для оценки низкого зрения Low Vision Center (LVC; объект 5 мм) на периметре Octopus 900 (Interzeag AG, Швейцария) и оценивали средний показатель световой чувствительности (mean sensitivity, MS).

ОКТ выполняли с помощью прибора RTVue-100 (Optovue, США), проводили сканирование диска зрительного нерва (ДЗН; протоколы ONH и 3D Disc) слоя нервных волокон сетчатки (СНВС) и карты толщины комплекса ганглиозных клеток сетчатки (ГКС; нервные волокна и внутренний плексиформный слой; протокол Ganglion Cell Complex, GCC).

Проводили оценку динамики ОЗ у пациентов с длительностью заболевания не менее 18 мес с момента снижения зрения.

Статистический анализ результатов проводили с использованием программы Statistica 6.0. Данные показателей описательной статистики представлены в виде среднего значения со стандартным отклонением (M±SD), а также диапазоном минимальных и максимальных значений. Использовались непараметрические статистические методы (критерий Манна—Уитни, критерий Уилкоксона, критерий Краскела—Уоллиса, ранговая корреляция по Спирмену).

Результаты и обсуждение

Острота зрения. В течение первого года заболевания, как правило, происходило максимальное снижение зрения во всех группах. Пациенты 1-й группы (m.11778G>A) и 2-й группы (m.3460G>A) имели наихудшие показатели ОЗ в этот период по сравнению с пациентами 3-й (m.14484T>C) и 4-й (c.152A>G) групп **(табл. 1)**. Впоследствии, после первого года от начала заболевания, зрительные функции стабилизируются, в некоторых случаях наблюдается спонтанное восстановление зрения, которое, как уже было сказано, обычно развивается в первые 5 лет от начала заболевания. В данном исследовании при мутациях c.152A>G и m.14484T>C начало восстановления зрения ⩾0,13 десятичной шкалы фиксируется в среднем на 16,8±8 месяце (диапазон 5—36 мес) от начала заболевания, в некоторых случаях начало восстановления приходится уже на конец первого года НОН. В 1-й и 2-й группах восстановление зрения ⩾0,13 десятичной шкалы происходит значительно реже и наблюдается позднее, в 1-й группе — на 18±7 месяцев (диапазон 10—30 мес), во 2-й группе — на 32±7 месяца (диапазон 17—41 мес) с момента начала заболевания. Средний срок начала восстановления ОЗ во 2-й группе значительно превышал средний срок начала восстановления в 1, 3 и 4-й группах (p_{1-2}=0,02; p_{2-3}=0,002; p_{2-4}=0,0003).

Во все периоды наблюдения была получена значимая разница по ОЗ в 1-й и 2-й группах по сравнению с 3-й и 4-й группами, с более высокими показателями ОЗ в последних **(рис. 1, см. табл. 1)**. В **табл. 1** представлены показатели 134 глаз пациентов, данные которых можно было проследить во все периоды с момента начала заболевания.

В период с 18-го по 36-й месяц восстановление ОЗ до 0,5 и выше наблюдалось в 54% глаз (23/42) при мутации c.152A>G, в том числе до 1,0 на 11 глазах, и в 64% глаз (9/14) при мутации m.14484T>C, в том числе до 1,0 на пяти глазах. В среднем в этот период ОЗ при данных мутациях составила 0,50±0,40 (диапазон 0,01—1,0; **табл. 2, см. табл. 1)**. При мутациях m.3460G>A и m.11778G>A ОЗ оставалась низкой, лишь в 6% (5/79 глаз) была выявлена ОЗ 0,5.

Начиная с 37-го месяца и по 59-й месяц от начала заболевания ОЗ 0,5 и выше также наблюдалась преимущественно в 3-й и 4-й группах: в 72% глаз (10/14) при мутации m.14484T>C и в 64% (27/42) при мутации c.152A>G; и лишь в 14% (3/22) и в 5% (3/56) при мутациях m.3460G>A и m.11778G>A соответственно. ОЗ 0,1 и ниже превалировала в 1-й и 2-й группах: в 79% глаз (45/57) при мутации m.11778G>A и в 68% (15/22) при мутации m.3460G>A; в 3-й и 4-й группах ОЗ оставалась 0,1 и ниже в 19% (6/22) и в 14% (2/14) глаз соответственно. Конечная ОЗ 0,5 и выше оставалась прежней на сроке наблюдения от 60 мес в 3-й и 4-й группах. Конечная ОЗ после 60-го месяца продемонстрирована в **табл. 2**: ОЗ 0,13 и выше была зарегистрирована в 74% глаз пациентов с мутацией c.152A>G, 86% — m.14484T>C, 17% — m.11778G>A, 29% — m.3460G>A. В 1-й и 2-й группах ОЗ 1,0 не была зафиксирована ни у одного из пациентов **(рис. 2, см. табл. 2)**.

Прогноз в отношении ОЗ может зависеть от минимальных показателей ОЗ в первый год с момента начала заболевания. Выявлена прямая корреляционная связь между минимальной ОЗ в первый год заболевания и конечной ОЗ (K=0,67; p<0,001), что свидетельствует о более благоприятном прогнозе улучшения ОЗ у пациентов с относительно высокой ОЗ при максимальном снижении зрения в начале НОНЛ. Так, если наихудшая ОЗ в первый год НОНЛ была 0,02 и ниже, 0,01±0,008 (0,001—0,02), то отме-

Таблица 1. **Средние показатели ОЗ, возраст начала заболевания и начало улучшения ОЗ с момента начала заболевания**

Table 1. **Mean VA, age at the disease onset, the start point of VA improvement after disease onset**

Мутация, группа	Количество глаз	ОЗ в указанный временной диапазон от момента снижения зрения *				Возраст начала заболевания, годы*	Начало улучшения зрительных функций, мес*
		<18 мес	18—36 мес	37—59 мес	⩾60 мес		
m.11778G>A, 1-я группа	56	0,03±0,03 (0,001—0,2)	0,11±0,21 (0,01—0,80)	0,08±0,12 (0,005—0,45)	0,10±0,17 (0,002—0,8)	28±10 (4—59)	17,6±7,4 (10,8—29,0)
m.3460G>A, 2-я группа	22	0,02±0,02 (0,001—0,1)	0,08±0,14 (0,001—0,66)	0,20±0,30 (0,001—0,80)	0,24±0,30 (0,001—0,80)	21±9 (7—49)	33,8±7,9 (17,1—43,0)
m.14484T>C, 3-я группа	14	0,06±0,03 (0,01—0,1)	0,55±0,38 (0,07—1,0)	0,64±0,3 (0,07—1,0)	0,67±0,26 (0,28—1,0)	25±7 (16—37)	16,16±7,1 (5,0—25,1)
c.152A>G, 4-я группа	42	0,04±0,03 (0,005—0,13)	0,50±0,40 (0,01—1,0)	0,44±41 (0,01—1,0)	0,37±0,36 (0,01—1,0)	20±7 (9—40)	16,8±8,4 (5—35,8)
		$p_{1-3}=3\cdot10^{-5}$ $p_{1-4}=3\cdot10^{-4}$ $p_{2-3}=3\cdot10^{-5}$ $p_{2-4}=2\cdot10^{-4}$	$p_{1-3}=10^{-4}$ $p_{1-4}=10^{-6}$ $p_{2-3}=5\cdot10^{-4}$ $p_{2-4}=10^{-10}$	$p_{1-3}=2\cdot10^{-5}$ $p_{1-4}=10^{-10}$ $p_{2-3}=3\cdot10^{-4}$ $p_{2-4}=5\cdot10^{-6}$	$p_{1-3}=10^{-10}$ $p_{1-4}=10^{-10}$ $p_{2-3}=10^{-4}$ $p_{2-4}=3\cdot10^{-5}$	$p_{1-4}=4\cdot10^{-6}$ $p_{1-2}=10^{-4}$	$p_{1-2}=0,02$; $p_{2-3}=0,002$; $p_{2-4}=0,0003$

Примечание. Здесь и в табл. 3 данные представлены в виде M±SD (min — max).

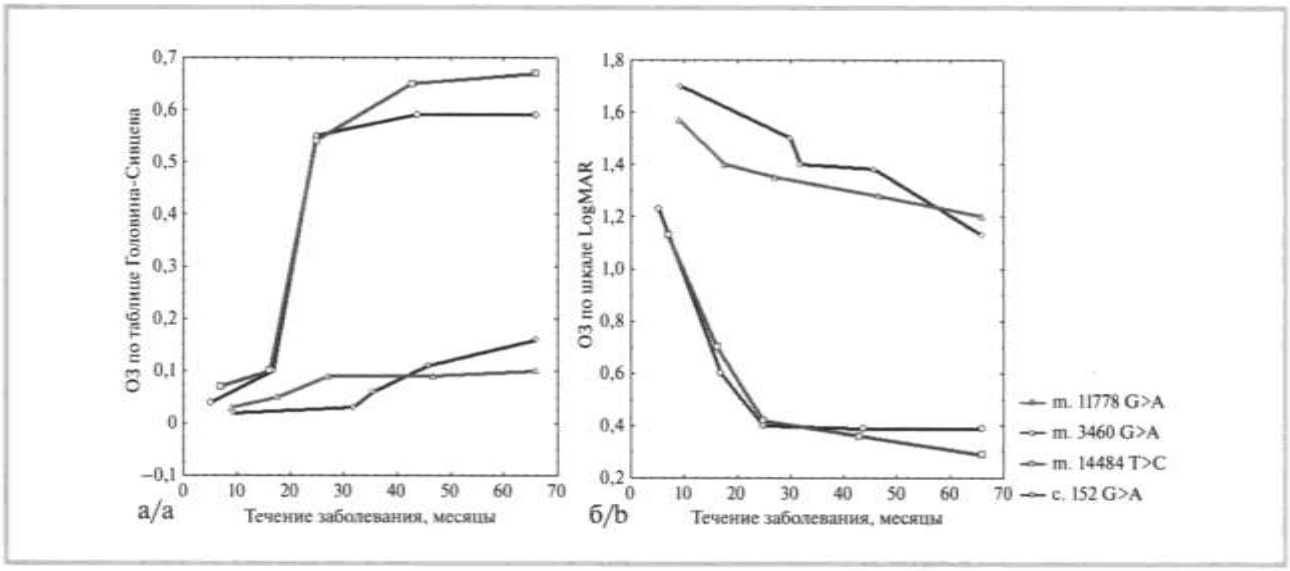

Рис. 1. **Динамика ОЗ по таблице Головина—Сивцева (а) и по шкале LogMAR (б).**

Fig. 1. **Changes in VA measured using Golovin—Sivtsev table (a) and LogMAR scale (b).**

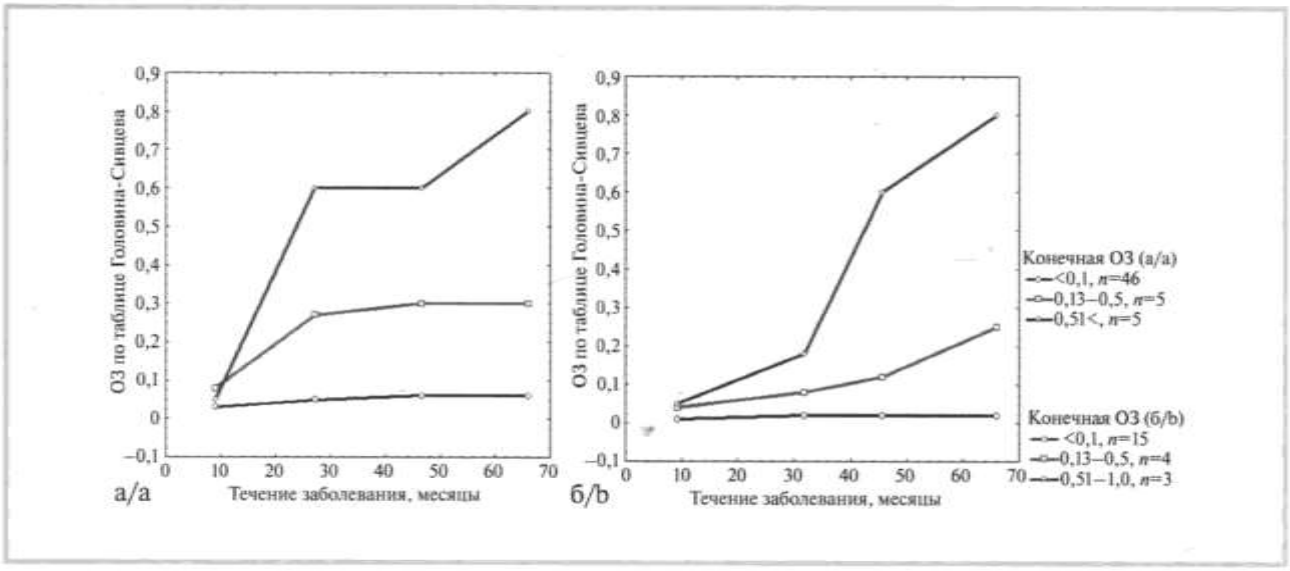

Рис. 2. **Динамика средних показателей ОЗ по таблице Головина—Сивцева при мутациях m.11778G>A (а), m.3460 G>A (б).**

Fig. 2. **Changes in mean VA measured using Golovin—Sivtsev table in mutations m.11778G>A (a), m.3460 G>A (b).**

Таблица 2. **Конечные средние показатели ОЗ по таблице Головина—Сивцева у пациентов с НОН**

Table 2. **Final mean VA measured using Golovin—Sivtsev table in HON patients**

Мутация, группа	Конечная ОЗ, количество глаз, *n* (%)			
	≤0,1	0,13—0,4	0,5—0,9	1,0
m.11778G>A, 1-я группа	58 (83)	8 (11)	4 (6)	0
m.3460G>A, 2-я группа	22 (71)	5 (16)	4 (13)	0
m.14484T>C, 3-я группа	2 (14)	2 (14)	5 (36)	5 (36)
c.152A>G, 4-я группа	13 (26)	10 (20)	13 (26)	14 (28)

чается улучшение до 0,2±0,33 (0,001—1,0), если самая низкая ОЗ — 0,03 и выше 0,06±0,03 (0,03—0,2), то восстановление ОЗ в большинстве случаев благоприятное, до 0,56±0,38 (0,04—1,0). Данная корреляционная связь является более сильной у пациентов с m.11778G>A (K=0,7; $p<0,001$), с m.3460G>A (K=0,87; $p<0,001$) и более слабой в 3-й (K=0,59; $p<0,005$) и 4-й группах, что, по-видимому, связано

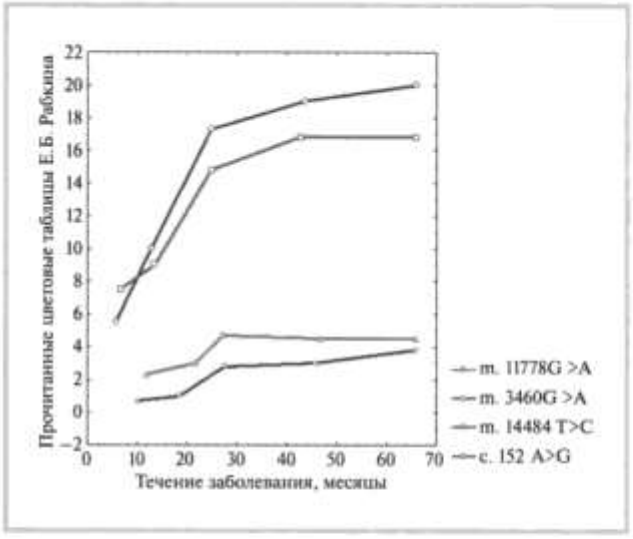

Рис. 3. **Динамика средних показателей ЦЗ по полихроматическим таблицам Е.Б. Рабкина у пациентов с НОН.**

Fig. 3. **Changes in mean CV parameters of E.B. Ryabkin's polychromatic tables in HON patients.**

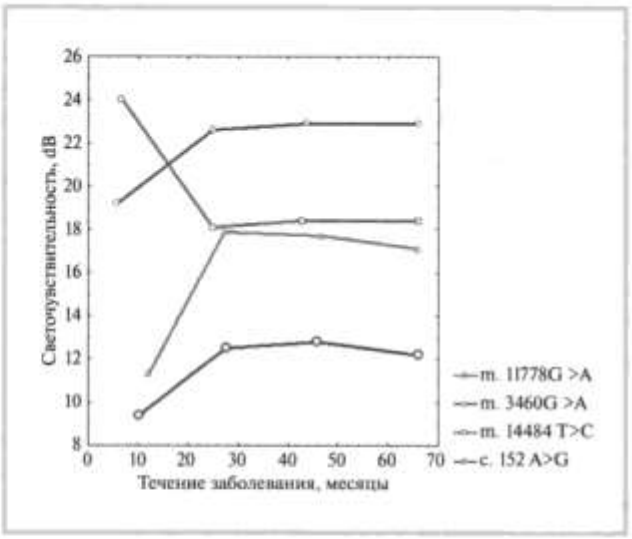

Рис. 4. **Динамика показателей световой чувствительности сетчатки MS, дБ.**

Fig. 4. **Changes in light sensitivity of the retina MS, dB.**

с генетически более благоприятными мутациями c.152A>G и m.14484T>C.

Похожие результаты привели Y. Mashima и соавторы, определив, что если за первый год заболевания минимальная ОЗ составляет 0,015, то прогнозируется восстановление зрения до 0,1, а если за первый год заболевания минимальная ОЗ была 0,04 и выше, то прогнозируется ее повышение до 0,2 и выше [22].

В нашем исследовании участвовало только шесть человек с началом НОН в возрасте до 12 лет, что не позволило провести анализ динамики ОЗ в этой возрастной группе.

Цветовое зрение. Улучшение ЦЗ более чем на три прочитанные полихроматические таблицы наблюдается на более ранних сроках, чем повышение ОЗ. При мутации c.152A>G улучшение ЦЗ приходится в среднем на 13±6 месяц (диапазон 5—24 мес) от начала заболевания, что значимо раньше по сравнению с m.11778G>A, при которой улучшение ЦЗ отмечено на 22±8 месяц (диапазон 9—34 мес; $p<0,001$) и m.3460G>A — на 21±9 месяц (диапазон 5—35 мес; $p<0,03$; **рис. 3**). Несмотря на достаточно раннее улучшение ЦЗ при мутации m.14484T>C на 12±2 месяц (диапазон 12—15 мес), значимых различий при множественном сравнении не получено, вероятно, за счет малого числа наблюдений.

Улучшение ЦЗ может служить предиктором восстановления ОЗ, установлена корреляционная связь по этим показателям при мутациях c.152A>G (K=0,71; $p<0,005$) и m.11778G>A (K=0,5; $p<0,005$). В 64% случаев при мутации c.152A>G можно говорить о практически полном восстановлении ЦЗ, т.е. о переходе от тяжелой степени дисхроматопсии в начале заболевания к легкой степени или же к полному восстановлению ЦЗ на момент последнего наблюдения в срок от 60 мес с момента начала заболевания. В 95% случаев при мутации m.3460G>A, в 89% — при мутации m.11778G>A ЦЗ оставалось низким и соответствовало дисхроматопсии тяжелой степени, в остальных случаях наблюдалась средняя степень дисхроматопсии.

При всех мутациях наблюдалось улучшение конечного ЦЗ по сравнению с исходными показателями: m.11778G>A ($p=0,0002$), m.3460G>A 0,01, c.152A>G ($p=0,00002$), кроме m.14484T>C. Несмотря на выраженную положительную динамику ЦЗ на **рис. 3**, ограниченность данной выборки не дает возможности осуществить полноценную статистическую обработку.

Компьютерная периметрия. В первые 1,5 года от начала заболевания показатели световой чувствительности были достаточно высокими при мутациях c.152A>G — в среднем 19,2±7 дБ (диапазон 2,9—29,6 дБ; 22 глаза) и m.14484T>C — 28,9±2 дБ (диапазон 28,0—31,3 дБ; 10 глаз), что согласуется с более высокими показателями ОЗ в этот период.

В то же время при мутациях m.3460G>A и m.11778G>A показатели световой чувствительности в первые 1,5 года были сильно снижены: в среднем 9,4±8 дБ (диапазон 0,1—29,2 дБ; 20 глаз) и 11,3±8 дБ (диапазон 0—24,0 дБ; 43 глаза). При всех мутациях, кроме m.14484T>C, наблюдалось восстановление световой чувствительности после 18 мес от начала заболевания, однако статистически значимые изменения характерны только для мутаций c.152A>G ($p=0,0002$) и m.11778G>A ($p=0,004$) по сравнению с исходными показателями. На **рис. 4** проиллюстрирована более высокая исходная и конечная световая чувствительность при мутации c.152A>G, при множественном сравнении с другими группами выявлена

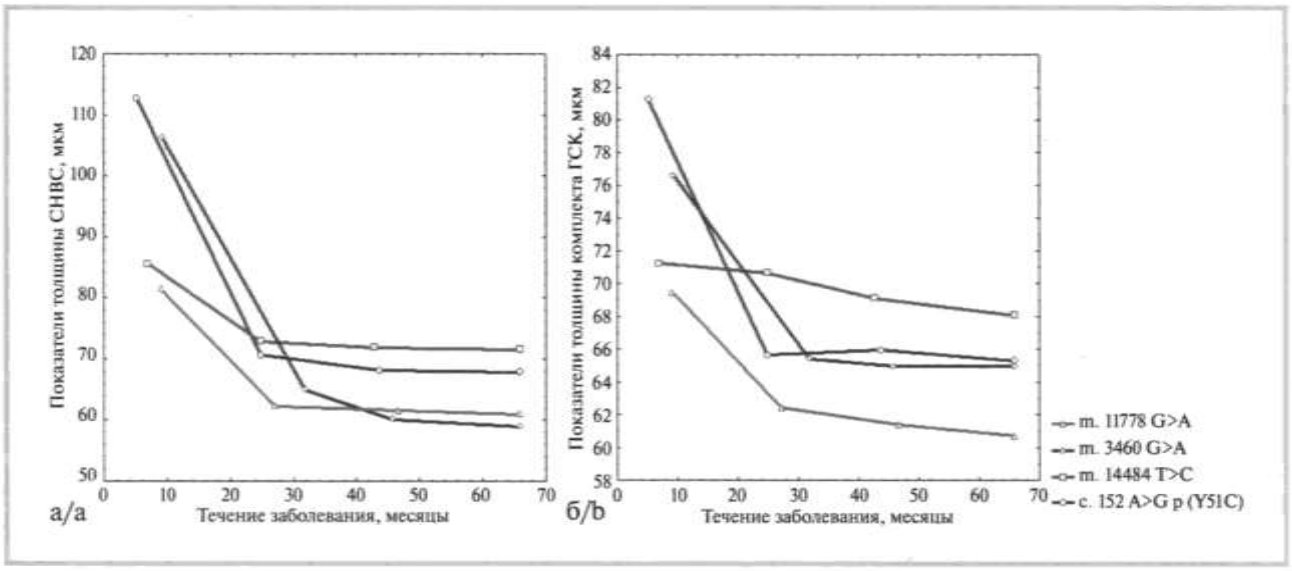

Рис. 5. **Динамика показателей толщины СНВС, мкм (а), комплекса ГКС, мкм (б).**

Fig. 5. **Changes in RNFL thickness, μm (a), GCC thickness, μm (b).**

Таблица 3. **Средние показатели толщины СНВС и комплекса ГКС у пациентов с НОН в динамике**

Table 3. **Changes in mean thickness of RNFL and GCC in HON patients with time**

Мутация, группа	Количество глаз	Толщина СНВС в период от начала заболевания, мкм		Толщина комплекса ГКС в период от начала заболевания, мкм	
		0—18 мес	>18 мес	0—18 мес	>18 мес
m.11778G>A, 1-я группа	44	81,44±17,76 (54,33—111,52)	60,75±8,71 (54,4—84,3)	69,44±11,73 (54,47—102,27)	61,69±5,9 (51,03—76,78)
m.3460G>A, 2-я группа	20	106,4±15,48 (73,43—110,32)	58,92±7,54 (48,88—70,55)	76,6±7,4 (65,98—90,59)	64,94±5,7 (50,97—73,51)
m.14484T>C, 3-я группа	10	85,56±14,58 (72,14—101,26)	71,57±6,61 (65,49—81,15)	71,56±6,61 (65,49—81,15)	68,06±5,42 (63,78—78,32)
c.152A>G, 4-я группа	40	112,64 (69,39—119,67)	67,83±9,33 (60,78—90,61)	81,24±10,99 (60,78—101,42)	65,29±6,86 (54,67—74,89)
		p_{1-4}=0,005	p_{1-2}=0,02 p_{1-3}=0,009 p_{1-4}=0,02 p_{2-3}=0,001	p_{1-4}=0,002	p_{1-2}=0,01 p_{1-4}=5·10^{-5} p_{1-3}=3·10^{-4}

значимая разница по конечной световой чувствительности с m.3460G>A (p=0,0002).

ОКТ. Как правило, острая фаза заболевания сопровождается увеличением толщины перипапиллярного СНВС, с течением времени прогрессирует повреждение аксонов ГКС, уже в первые 1,5 года от начала заболевания развивается частичная атрофия зрительного нерва, сопровождающаяся значительным истончением СНВС преимущественно папилломакулярного пучка и комплекса ГКС [23—25]. Изменения в комплексе ГКС могут определяться еще на доклинической стадии, что, по некоторым данным, может говорить о переходе заболевания из бессимптомной формы в форму с клиническими проявлениями [26]. В первые 18 мес от начала заболевания наблюдается уменьшение толщины СНВС и комплекса ГКС. При этом значимое уменьшение толщины комплекса ГКС при всех мутациях происходит раньше, чем истончение СНВС, и достигает низких значений уже на 18-й месяц от начала заболевания **(рис. 5)**. Начиная с 18-го месяца с момента начала заболевания толщина СНВС и комплекса ГКС при всех мутациях была значительно снижена по сравнению с показателями толщины в первые 1,5 года (p=10^{-7}; **табл. 3)**.

Конечные показатели средней толщины СНВС для мутации c.152A>G имели значимые различия с m.11778G>A (p=0,02) и m.3460G>A (p=0,02), а также были выявлены различия для мутации m.14484T>C с m.11778G>A (p=0,009) и m.3460G>A (p=0,001). Значимые различия показателей толщины комплекса ГКС были выявлены при сравнении 1-й и 2-й групп (p=0,01), 1-й и 3-й групп (p=0,3·10^{-4}), 1-й и 4-й групп (p=5·10^{-5}). Более выраженное истончение комплекса ГКС характерно для мутации m.11778G>A, что может обусловливать существен-

ное снижение зрительных функций у большинства пациентов с этой мутацией.

Нами было выявлено, что конечная толщина СНВС обусловливает сохранность зрительных функций при всех мутациях. В ходе статистического анализа была выявлена прямая корреляционная связь между конечными показателями толщины СНВС и конечными показателями ОЗ (K=0,62; $p<0,05$); ЦЗ (K=0,6; $p<0,05$); световой чувствительности (K=0,5; $p<0,05$). Кроме того, были проанализированы показатели СНВС и площади ДЗН в срок 18 мес и более от начала заболевания. Так, при величине СНВС ⩾63 мкм и площади ДЗН <2,3 мм^2 или при величине СНВС ⩾70 мкм и при площади ⩾ДЗН 2,3 мм^2 можно прогнозировать повышение ОЗ (патент №2 785 859, 12.12.22).

В нашем исследовании при мутациях c.152A>G и m.14484T>C восстановление ОЗ и ЦЗ наблюдается раньше, чем при мутациях m.3460G>A и m.11778G>A, и в некоторых случаях приходится уже на конец первого года заболевания, при этом восстановление ЦЗ несколько опережает восстановление ОЗ. Спонтанное восстановление зрения до высоких показателей описано в единичных исследованиях, посвященных аутосомно-рецессивной форме НОНЛ, ассоциированной с мутациями яДНК c.152A>G [4, 13]. Например, в исследовании S. Stenton и соавт. [4] было выявлено, что срок начала улучшения ОЗ у пациентов с мутацией c.152A>G приходится в среднем на 25,8±30,3 месяц с начала заболевания и встречается у 50% пациентов. S. Kieninger и соавторы сообщают, что при мутациях яДНК в гене *DNAJC30* (c.152G>A. c.610G>T, c.230_232del) улучшение ОЗ на 0,2 logMAR или выше наблюдается в 45% случаев и происходит в срок от 1 до 58 мес с момента начала заболевания (медиана 19 мес) [27]. В нашем исследовании начало восстановления ОЗ при этой мутации приходится в среднем на 16,8±8,4 месяц с момента начала заболевания, а начало восстановления ЦЗ — в среднем на 13±6 месяц. Показатели ЦЗ в динамике ранее подробно не были проанализированы другими авторами, лишь единичные исследования отмечают улучшение ЦЗ на поздних сроках при мутации c.152A>G [13].

Мутация m.11778G>A является наиболее распространенной причиной НОНЛ во всем мире, и известно, что это тяжелая мутация, при которой менее чем у 15% пациентов наблюдается некоторая степень восстановления зрения [16, 17]. Улучшение зрительных функций при трех первичных мутациях, по наблюдению авторов [14], наступает в первые 1—2 года с момента начала заболевания, хотя некоторые авторы отмечают, что улучшение может наблюдаться и позднее, вплоть до 6,5 года с момента начала заболевания [11, 15], в среднем улучшение наступает в первые 5 лет от начала заболевания. Во всех проанализированных исследованиях критерии восстановления ОЗ были разными либо не упоминались совсем. Многие исследователи определяли восстановление зрения как увеличение ОЗ по крайней мере на две строки по шкале Снеллена [22, 28].

По результатам метаанализа 10 исследований D. Guo и соавторы сделали вывод о том, что наилучший прогноз в отношении зрительных функций наблюдается при мутации m.14484T>C (около 49% пациентов достигли ОЗ 0,3 и выше), при мутации m.3460G>A лишь 36% пациентов достигли ОЗ 0,3 и выше, а самый неблагоприятный прогноз наблюдался при мутации m.11778G>A, при которой подобное восстановление зрительных функций встречалось лишь в 8% случаев. Кроме того, авторы отметили, что при мутации m.14484T>C в 42% случаев ОЗ восстанавливается до 0,5 и выше, это значительно чаще, чем у m.3460G>A (23,1%) и m.11778G>A (5,9%) [17], что согласуется с нашей работой, в которой конечная ОЗ 0,5 и выше зарегистрирована в 71% случаев при мутации m.14484T> и лишь в 13 и 6% — при мутациях m.3460G>A и m.11778G>A. При этом восстановление ОЗ 1,0 зарегистрировано в 35,5 и 28% случаев при мутациях c.152A>G и m.14484T>C соответственно уже начиная с 3 лет с момента начала заболевания. К 5-му году при этих мутациях в 50% случаев полностью восстанавливается ЦЗ. Однако в связи с небольшим количеством пациентов с мутацией m.14484T>C в нашей выборке окончательно говорить о прогнозе зрительных функций при этой мутации не следует. При мутациях m.11778G>A и m.3460G>A ОЗ 1,0 не была зафиксирована ни у одного пациента.

Показатели световой чувствительности при мутациях c.152A>G и m.14484T>C остаются достаточно высокими в течение всего периода наблюдения, что, вероятно, отражает менее выраженные функциональные нарушения и более благоприятный прогноз в отношении зрительных функций при этих мутациях. Несмотря на то что изменения показателей световой чувствительности в динамике не такие значимые по сравнению с изменениями показателей ОЗ и ЦЗ, пациенты испытывают значительно менее выраженный зрительный дискомфорт в связи с тем, что в грубых дефектах центрального поля зрения появляются «окошки», которые позволяют добиться более высоких зрительных функций **(рис. 6)**.

По мнению ряда авторов, на более благоприятный прогноз в отношении зрительных функций также может влиять и возраст начала заболевания. Так, при НОНЛ, ассоциированной с одной из трех первичных мутаций, среди пациентов 15 лет и старше с НОНЛ значимое восстановление зрения встречается менее чем у 20% пациентов, а конечная ОЗ выше 0,1 встречается крайне редко [3, 16, 19, 20]. Авторы [29, 30] отмечают, что дети с возрастом начала заболевания до 12 лет имеют более благоприятный прогноз по зрительным функциям. Вероятно, в связи

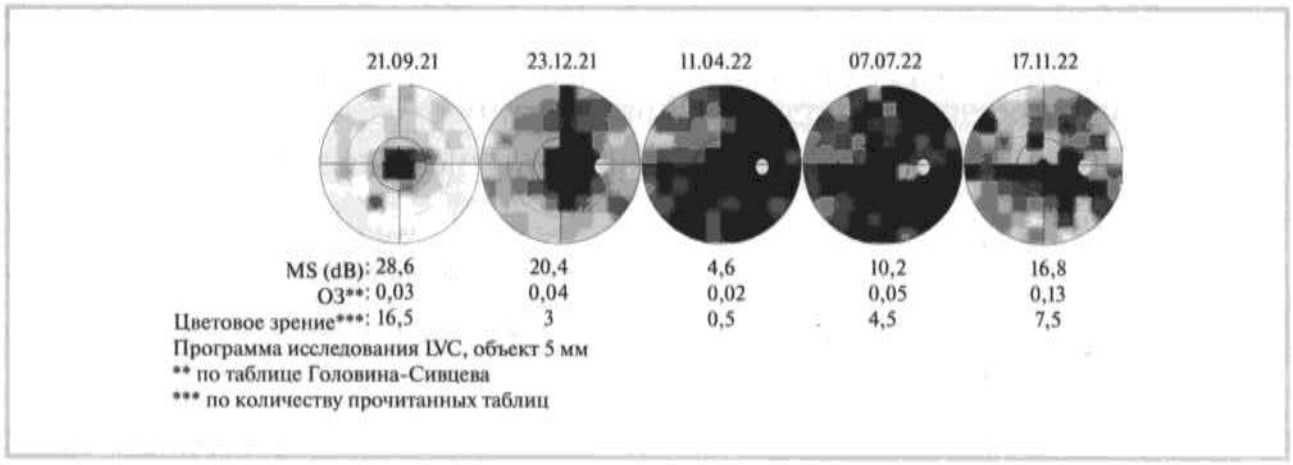

Рис. 6. **Динамика зрительных функций пациента *Н.* с мутацией c.152A>G в течение 21 мес от начала заболевания.**
Fig. 6. **Changes in visual functions of patient *N.* with c.152A>G mutation over 21 months from disease onset.**

с небольшим числом детей в возрасте до 12 лет в нашем исследовании корреляции между возрастом начала заболевания и прогнозом в отношении зрительных функций при трех первичных мутациях выявлены не были.

Заключение

НОН, развивающиеся при мутациях c.152A>G и m.14484T>C, имеют прогностически более благоприятное течение по сравнению с НОНЛ, вызванными мутациями m.11778G>A и m.3460G>A. Во все временные диапазоны наблюдения было выявлено достоверно значимые более высокие показатели ОЗ при мутациях c.152A>G и m.14484T>C. Конечная ОЗ 0,5 и выше зарегистрирована в 54 и 71% случаев при мутациях c.152A>G и m.14484T>C соответственно, в 6 и 13% — при мутациях m.11778G>A и m.3460G>A. Прогноз по ОЗ менее благоприятный у пациентов с значительным снижением ОЗ в первые 1,5 года от начала заболевания. Восстановление ЦЗ несколько опережает восстановление ОЗ и может прогнозировать улучшение последнего. Показатели ОКТ обусловливают сохранность зрительных функций при всех мутациях.

Участие авторов:
Концепция и дизайн исследования: Ю.М., Н.Ш., Н.А.
Сбор и обработка материала: Ю.М., Н.Ш., Н.А.
Написание текста: Ю.М., Н.Ш.
Редактирование: П.Ц., Т.К.

Авторы заявляют об отсутствии конфликта интересов.
The authors declare no conflicts of interest.

ЛИТЕРАТУРА/REFERENCES

1. http://www.mitomap.org/bin/view.pl/MITOMAP/MutationsLHON
2. Мураховская Ю.К., Шеремет Н.Л., Шмелькова М.С., Крылова Т.Д., Цыганкова П.Г. Аутосомно-рецессивные оптические нейропатии: генетические варианты, клинические проявления. *Вестник офтальмологии.* 2022;138(6):116-122.
Murakhovskaya YuK, Sheremet NL, Shmelkova MS, Krylova TD, Tsygankova PG. Autosomal recessive optic neuropathies: genetic variants, clinical manifestations. *Russian Annals of Ophthalmology = Vestnik oftal'mologii.* 2022;138(6):116-122. (In Russ.).
https://doi.org/10.17116/oftalma2022138061116
3. Charif M, Bris C, Goudenège D, Desquiret-Dumas V, Colin E, Ziegler A, Procaccio V, Reynier P, Bonneau D, Lenaers G, Amati-Bonneau P. Use of Next-Generation Sequencing for the Molecular Diagnosis of 1,102 Patients With a Autosomal Optic Neuropathy. *Front Neurol.* 2021;12:602979.
https://doi.org/10.3389/fneur.2021.602979
4. Stenton S, Sheremet N, Catarino C, Andreeva N, Assouline Z, Barboni P, Barel O, Berutti R, Bychkov I, Caporali L, Capristo M, Carbonelli M, Cascavilla M, Charbel IP, Freisinger P, Gerber S, Ghezzi D, Graf E, Heidler J, Hempel M, Heon E, Itkis Y, Javasky E, Kaplan J, Kopajtich R, Kornblum C, Kovacs-Nagy R, Krylova T, Kunz W, La Morgia C, Lamperti C, Ludwig, C, Malacarne P, Maresca A, Mayr J, Meisterknecht J, Nevinitsyna T, Palombo F, Pode-Shakked B, Shmelkova M, Strom T, Tagliavini F, Tzadok M, van der Ven A, Vignal-Clermont C, Wagner M, Zakharova E, Zhorzholadze N, Rozet J, Carelli V, Tsygankova P, Klopstock T, Wittig I, Prokisch H. Impaired complex I repair causes recessive Leber's hereditary optic neuropathy. *J Clin Invest.* 2021;131(6):e138267.
https://doi.org/10.1172/jci138267
5. Wiggs JL. DNAJC30 biallelic mutations extend mitochondrial complex I-deficient phenotypes to include recessive Leber's hereditary optic neuropathy. *J Clin Invest.* 2021;131(6):e147734.
https://doi.org/10.1172/JCI147734
6. Шеремет Н.Л., Крылова Т.Д., Цыганкова П.Г. Новые возможности диагностики наследственных оптических нейропатий. *Вестник офтальмологии.* 2021;137(5-2):361-366.
Sheremet NL, Krylova TD, Tsygankova PG. New possibilities in diagnosis of hereditary optic neuropathies. *Russian Annals of Ophthalmology = Vestnik oftal'mologii.* 2021;137(5-2):361-366. (In Russ.).
https://doi.org/10.17116/oftalma2021137052361
7. Nikoskelainen E, Hoyt WF, Nummelin K. Ophthalmoscopic findings in Leber's hereditary optic neuropathy. II. The fundus findings in the affected family members. *Arch Ophthalmol.* 1983;101:1059-1068.
8. Stone EM, Newman NJ, Miller NR, Johns DR, Lott MT, Wallace DC. Visual recovery in patients with Leber's hereditary optic neuropathy and the 11778 mutation. *J Clin Neuroophthalmol.* 1992;12(1):10-14.
9. Carelli V, Carbonelli M, de Coo IF, et al. International Consensus Statement on the Clinical and Therapeutic Management of Leber Hereditary Optic Neuropathy. *J Neuroophthalmol.* 2017;37(4):371-381.
https://doi.org/10.1097/WNO.0000000000000570

10. Шеремет Н.Л., Андреева Н.А., Жоржоладзе Н.В., Шмелькова М.С., Иткис Ю.С., Крылова Т.Д., Цыганкова П.Г. Клинические особенности восстановления зрения у пациентов с наследственной оптической нейропатией Лебера. *Точка зрения. Восток — Запад.* 2020;(2):47-49. Sheremet NL, Andreeva NA, Zhorzholadze NV, Shmelkova VS, Itkis YS, Krilova TD, Tsygankova PG. Clinical features of vision improvement in patients with Leber hereditary optic neuropathy. Point of View. *East — West = Tochka zreniya. Vostok — Zapad.* 2020;2:47-49. (In Russ.). https://doi.org/10.25276/2410-1257-2020-2-47-49
11. Johns DR, Heher KL, Miller NR, Smith KH. Leber's hereditary optic neuropathy. Clinical manifestations of the 14484 mutation. *Arch Ophthalmol.* 1993;111(4):495-498. https://doi.org/10.1001/archopht.1993.01090040087038
12. Barboni P, Savini G, Valentino ML, et al. Retinal nerve fiber layer evaluation by optical coherence tomography in Leber's hereditary optic neuropathy. *Ophthalmology. 2005*;112(1):120-126. https://doi.org/10.1016/j.ophtha.2004.06.034
13. Petrovic Pajic S, Jarc-Vidmar M, Fakin A, et al. Case report: Long-term follow-up of two patients with LHON caused by DNAJC30:c.152G>A pathogenic variant-case series. *Front Neurol.* 2022;13:1003046. https://doi.org/10.3389/fneur.2022.1003046
14. Stephenson KAJ, McAndrew J, Kenna PF, Cassidy L. The Natural History of Leber's Hereditary Optic Neuropathy in an Irish Population and Assessment for Prognostic Biomarkers. *Neuroophthalmology.* 2022;46(3):159-170. https://doi.org/10.1080/01658107.2022.2032761
15. Moon Y, Kim US, Han J, Ahn H, Lim HT. Clinical and Optic Disc Characteristics of Patients Showing Visual Recovery in Leber Hereditary Optic Neuropathy. *J Neuroophthalmol.* 2020;40(1):15-21. https://doi.org/10.1097/WNO.0000000000000830
16. Newman NJ, Carelli V, Taiel M, Yu-Wai-Man P. Visual Outcomes in Leber Hereditary Optic Neuropathy Patients With the m.11778G>A (MTND4) Mitochondrial DNA Mutation. *J Neuroophthalmol.* 2020;40(4):547-557. https://doi.org/10.1097/WNO.0000000000001045
17. Guo DY, Wang XW, Hong N, Gu YS. A Meta-analysis of the association between different genotypes (G11778A, T14484C and G3460A) of Leber hereditary optic neuropathy and visual prognosis. *Int J Ophthalmol.* 2016;9(10): 1493-1498. https://doi.org/10.18240/ijo.2016.10.21
18. Stenton SL, Tesarova M, Sheremet NL, et al. DNAJC30 defect: a frequent cause of recessive Leber hereditary optic neuropathy and Leigh syndrome. *Brain.* 2022;145(5):1624-1631. https://doi.org/10.1093/brain/awac052.
19. Yu-Wai-Man P, Newman NJ, Carelli V, et al. Natural history of patients with Leber hereditary optic neuropathy-results from the REALITY study. *Eye* (Lond). 2022;36(4):818-826. https://doi.org/10.1038/s41433-021-01535-9.
20. Bach M. The Freiburg Visual Acuity test--automatic measurement of visual acuity. *Optom Vis Sci.* 1996;73(1);49-53. https://doi.org/10.1097/00006324-199601000-00008
21. Schulze-Bonsel K, Feltgen N, Burau H, Hansen L, Bach M. Visual acuities «hand motion» and «counting fingers» can be quantified with the freiburg visual acuity test. *Invest Ophthalmol Vis Sci.* 2006;47(3):1236-1240. https://doi.org/10.1167/iovs.05-0981
22. Mashima Y, Kigasawa K, Shinoda K, Wakakura M, Oguchi Y. Visual prognosis better in eyes with less severe reduction of visual acuity one year after onset of Leber hereditary optic neuropathy caused by the 11,778 mutation. BMC *Ophthalmol.* 2017;17(1):192. Published 2017 Oct 18. https://doi.org/10.1186/s12886-017-0583-3
23. Sadun AA, La Morgia C, Carelli V. Leber's Hereditary Optic Neuropathy. *Curr Treat Opt Neurol.* 2011;13(1):109-117. https://doi.org/10.1007/s11940-010-0100-y
24. Savini G, Barboni P, Valentino ML, et al. Retinal nerve fiber layer evaluation by optical coherence tomography in unaffected carriers with Leber's hereditary optic neuropathy mutations. *Ophthalmology.* 2005;112(1):127-131. https://doi.org/10.1016/j.ophtha.2004.09.033
25. Аветисов С.Э., Шеремет Н.Л., Фомин А.В., Галоян Н.С., Ханакова Н.А., Жоржоладзе Н.В., Логинова А.Н., Чухрова А.Л., Поляков А.В. Структурные изменения сетчатки и зрительного нерва у пациентов с наследственной оптической нейропатией Лебера. *Вестник офтальмологии.* 2014;130(1):4-11. Avetisov SÉ, Sheremet NL, Fomin AV, Galoian NS, Khanakova NA, Zhorzholadze NV, Loginova AN, Chukhrova AL, Poliakov AV. Morphological changes in retina and optic nerve head in patients with Leber's hereditary optic neuropathy. *Russian Annals of Ophthalmology = Vestnik oftal'mologii.* 2014;130(1):4-11. (In Russ.).
26. Machida S. Clinical Applications of the Photopic Negative Response to Optic Nerve and Retinal Diseases. *J Ophthalmol.* 2012;2012:397178. https://doi.org/10.1155/2012/397178
27. Kieninger S, Xiao T, Weisschuh N, et al. DNAJC30 disease-causing gene variants in a large Central European cohort of patients with suspected Leber's hereditary optic neuropathy and optic atrophy. *J Med Genet.* 2022; 59(10):1027-1034. https://doi.org/10.1136/jmedgenet-2021-108235
28. Carelli V, La Morgia C, Valentino ML, Rizzo G, Carbonelli M, De Negri AM, Sadun F, Carta A, Guerriero S, Simonelli F, Sadun AA, Aggarwal D, Liguori R, Avoni P, Baruzzi A, Zeviani M, Montagna P, Barboni P. (Idebenone treatment in Leber's hereditary optic neuropathy. *Brain.* 2011; 134(Pt 9):e188. https://doi.org/10.1093/brain/awr180
29. Barboni P, Savini G, Valentino ML, et al. Leber's hereditary optic neuropathy with childhood onset. Invest *Ophthalmol Vis Sci.* 2006;47(12):5303-5309. https://doi.org/10.1167/iovs.06-0520
30. Majander A, Bowman R, Poulton J, et al. Childhood-onset Leber hereditary optic neuropathy. *Br J Ophthalmol.* 2017;101(11):1505-1509. https://doi.org/10.1136/bjophthalmol-2016-310072

Поступила 08.08.2023
Received 08.08.2023
Принята к печати 11.09.2023
Accepted 11.09.2023

Вестник офтальмологии
2023, Т. 139, №6, с. 87-92
https://doi.org/10.17116/oftalma202313906187

Russian Annals of Ophthalmology =
Vestnik Oftal'mologii 2023, vol. 139, №6, pp. 87-92
https://doi.org/10.17116/oftalma202313906187

Изменения волнового фронта и профиля периферического дефокуса после эксимерлазерного и ортокератологического решейпинга роговицы при миопии

© А.Т. ХАНДЖЯН, Н.В. ХОДЖАБЕКЯН, Е.П. ТАРУТТА, С.Г. АРУТЮНЯН, С.В. МИЛАШ

ФГБУ «Национальный медицинский исследовательский центр глазных болезней им. Гельмгольца» Минздрава России, Москва

РЕЗЮМЕ

Цель исследования. Сравнительное изучение динамики асферичности роговицы, роговичных и общих аберраций и периферической рефракции в миопических глазах после эксимерлазерной и ортокератологической коррекции.

Материал и методы. Произведена аберрометрия (OPD-Scan III; Nidek, Япония) у 63 пациентов (126 глаз) со средней и высокой миопией до и после ФемтоЛАСИК (88 глаз, 1-я группа) и фоторефракционной кератэктомии (ФРК; 38 глаз, 2-я группа). Периферическую рефракцию (Grand Seiko Binocular autorefkeratometer) в 15° и 30° от центра фовеа определяли у 12 пациентов 1-й группы и у 18 — на фоне ортокератологической коррекции (3-я группа).

Результаты. Коэффициент асферичности роговицы Q после ФРК и ФемтоЛАСИК перешел в положительные значения. Роговичные аберрации: среднеквадратичное значение (root mean square, RMS) аберраций высших порядков (higher-order aberrations, HOA) увеличилось в обеих группах, Tilt 1 увеличился в 1-й группе, а во 2-й — стал негативным, Tilt 2 во 2-й группе увеличился, в 1-й — стал негативным. Трефойл 6 не изменился в 1-й группе и уменьшился во 2-й. Кома 7 и 8 увеличились синхронно в обеих группах. Роговичная сферическая аберрация (spherical aberration, SA) в 1-й группе увеличилась, во 2-й — стала негативной. Общие аберрации изменились меньше, и эти изменения не были синхронны с роговичными. Так, RMS HOA в 1-й группе уменьшился (в то время как роговичный RMS достоверно увеличился), а в группе ФРК увеличился, но гораздо менее роговичного. Общая SA увеличилась в 1-й группе и не изменилась во 2-й. Во всех случаях формировался периферический миопический дефокус: после ФемтоЛАСИК — максимальный в зоне 30°, после ортокератологической коррекции — в зоне 15°.

Заключение. Эксимерлазерный и ортокератологический решейпинг роговицы, в полном соответствии с формирующимися разными ее профилями, оказывают различное воздействие на волновой фронт и периферическую рефракцию глаза. Внутренняя оптика глаза частично компенсирует индуцированные эксимерлазерным воздействием роговичные аберрации.

Ключевые слов: *миопия, фоторефракционная кератэктомия, ФемтоЛАСИК, аберрации волнового фронта, дефокус, ортокератология.*

ИНФОРМАЦИЯ ОБ АВТОРАХ:
Ханджян А.Т. — https://orcid.org/0000-0002-5674-2869
Ходжабекян Н.В. — https://orcid.org/0000-0002-4998-7323
Тарутта Е.П. — https://orcid.org/0000-0002-8864-4518
Арутюнян С.Г. — https://orcid.org/0000-0002-4711-3374
Милаш С.В. — https://orcid.org/0000-0002-3553-9896
Автор, ответственный за переписку: Арутюнян Сона Гришаевна — e-mail: arutyunyansg@mail.ru

КАК ЦИТИРОВАТЬ:
Ханджян А.Т., Ходжабекян Н.В., Тарутта Е.П., Арутюнян С.Г., Милаш С.В. Изменения волнового фронта и профиля периферического дефокуса после эксимерлазерного и ортокератологического решейпинга роговицы при миопии. *Вестник офтальмологии.* 2023;139(6):87–92. https://doi.org/10.17116/oftalma202313906187

Changes in the wavefront and peripheral defocus profile after excimer laser and orthokeratology corneal reshaping in myopia

© A.T. KHANJIAN, N.V. KHODZHABEKYAN, E.P. TARUTTA, S.G. HARUTYUNYAN, S.V. MILASH

Helmholtz National Medical Research Center of Eye Disease, Moscow, Russia

ABSTRACT

Purpose. This study compares the trends of changes in corneal asphericity, corneal and total aberrations and peripheral refraction in myopic eyes after excimer laser and orthokeratology correction.

Material and methods. Aberrometry (OPD-Scan III; Nidek, Japan) was performed in 63 patients (126 eyes) with moderate and high myopia before and after femtosecond laser-assisted in situ keratomileusis (Femto-LASIK; 88 eyes, group 1) and photorefractive keratectomy (PRK; 38 eyes, group 2). Peripheral refraction (Grand Seiko AutoRef/Keratometer) at 15° and 30° from the center of the fovea was observed in 12 patients of group 1 and in 18 patients with a background of orthokeratology correction (group 3).

Results. Corneal asphericity factor Q transitioned to positive values after PRK and Femto-LASIK. Corneal aberrations: root mean square higher order aberration (RMS HOA) increased in both groups, Tilt 1 increased in group 1 and became negative in group 2, Tilt 2 increased in group 2 and went negative in group 1. Trefoil 6 did not change in group 1 and decreased in group 2. Coma

7 and 8 increased synchronously in both groups. Spherical aberrations (SA) increased in group 1, and went negative in group 2. Total aberrations changed to a lower degree, and these changes were not synchronous with the corneal ones; RMS HOA decreased in group 1 (while corneal RMS increased significantly), and in the PRK group it increased, but much less than the corneal. Total SA increased in group 1 and did not change in group 2. Peripheral myopic defocus formed in all cases, after Femto-LASIK the maximum was in the zone of 30°, after orthokeratology lenses — in the zone of 15°.

Conclusion. Using excimer laser and orthokeratology to reshape the cornea in full accordance with its different profiles have different effects on the wavefront and peripheral refraction of the eye. The internal optics of the eye partially compensates corneal aberrations induced by the excimer laser.

Keywords: *myopia, photorefractive keratectomy, femtosecond laser-assisted in situ keratomileusis, wavefront aberrations, defocus, orthokeratology.*

INFORMATION ABOUT THE AUTHORS:
Khanjian A.T. — https://orcid.org/0000-0002-5674-2869
Khodzhabekyan N.V. — https://orcid.org/0000-0002-4998-7323
Tarutta E.P. — https://orcid.org/0000-0002-8864-4518
Harutyunyan S.G. — https://orcid.org/0000-0002-4711-3374
Milash S.V. — https://orcid.org/0000-0002-3553-9896
Corresponding author: Harutyunyan S.G. — e-mail: arutyunyansg@mail.ru

TO CITE THIS ARTICLE:
Khanjian AT, Khodzhabekyan NV, Tarutta EP, Harutyunyan SG, Milash SV. Changes in the wavefront and peripheral defocus profile after excimer laser and orthokeratology corneal reshaping in myopia. *Russian Annals of Ophthalmology = Vestnik oftal'mologii*. 2023;139(6):87–92. (In Russ.). https://doi.org/10.17116/oftalma202313906187

Современная кераторефракционная хирургия, исправляя погрешности рефракции, обеспечивает высокие зрительные функции и повышает качество жизни пациентов. В то же время лазерное ремоделирование роговицы, в том числе высокотехнологичными методами, неизбежно индуцирует погрешности волнового фронта оптической системы. Помимо этого, различные хирургические и нехирургические воздействия, изменяющие топографию роговицы, могут также индуцировать изменения периферической рефракции.

Высокоэффективные методы эксимерной лазерной коррекции (ЛАСИК, ФемтоЛАСИК), устраняя аберрации низших порядков (дефокус и астигматизм), нередко повышают уровень аберраций высших порядков, особенно комы и сферической аберрации (spherical aberration, SA), что у 30% пациентов проявляется нарушениями ночного зрения: глэр-эффектом, гало-эффектом, снижением контрастной чувствительности [1]. Как показали специально проведенные исследования, повышение аберраций высших порядков (higher-order aberrations, HOA) после операции может быть обусловлено различными элементами проведения flap-технологий [2]. Это формирование роговичного лоскута, несимметричное уплощение стромы роговицы в результате абляции, незначительная децентрация зоны воздействия, проблемы заживления, в частности эпителиальная гиперплазия, а также протрузия роговицы [3].

Физиологическая форма неоперированной роговицы отличается от сфероида и является вытянутым (prolate) эллипсоидом. Степень эллиптичности характеризует коническая константа Q, значение которой в среднем, по данным литературы, составляет от (–)0,22 до (–)0,53 [4]. После стандартной лазерной операции по коррекции миопии формируется более плоская поверхность, которая может стать сферической или приобрести форму сплюснутого (oblate) эллипсоида. Это приводит к возникновению SA, которые обусловлены вновь сформированной поверхностью роговицы и усиливаются при расширении зрачка, что наиболее существенно сказывается на качестве сумеречного и ночного зрения [5, 6].

В современной эксимерлазерной хирургии существует два похода к устранению данной проблемы: оптимизированный асферический профиль абляции по конической константе Q, формирующий на роговице индивидуальную асферическую линзу и персонализированный (управляемый по волновому фронту) профиль абляции.

По данным M. Mrochen и соавторов, предложивших в 2000 г. персонализированный, или управляемый по волновому фронту, профиль абляции, «суперзрение» (некорригированная острота зрения >20/10) было получено в 16% глаз [7]. По мнению авторов, персонализированный ЛАСИК может уменьшать индуцированные аберрации и даже частично исправлять исходные, дооперационные [8].

По мнению R.M. Ashour Gebril и соавторов, wavefront-guided профиль имеет преимущества перед wavefront-optimized ЛАСИК — он индуцирует меньшее количество общих роговичных HOA и SA, уменьшает послеоперационные кому и трефойл и, таким образом, обеспечивает большую эффективность, безопасность, предсказуемость и сохранение качества зрения у пациентов с миопией высокой степени [9].

Аналогичные результаты были получены в работе R.M. Nuijts и соавторов: операции, выполняемые с применением персонализированного профиля абляции, высокоэффективны, безопасны, предсказу-

емы при коррекции аберраций и низших, и высших порядков, позволяют получить послеоперационную остроту зрения без коррекции 1,0 и выше, снижают частоту возникновения гало- и глэр-эффектов, сохраняют высокую контрастную чувствительность у пациентов [10].

В то же время другие авторы не получили такой разницы и отмечают одинаковый уровень некорригированной остроты зрения и аберраций после традиционной и персонализированной абляции [11].

Таким образом, после кераторефракционных вмешательств, изменяющих преломляющую силу, форму, кривизну, толщину и, в ряде случаев, прозрачность роговицы, следует ожидать изменения роговичных аберраций. В то же время изменения общих (и внутренних) аберраций оптической системы глаза мало описаны.

Результаты фундаментальных экспериментальных работ последних десятилетий показали, что наведенный на периферию сетчатки оптический дефокус различного знака посредством механизма зрительной обратной связи (visual feedback) участвует в процессе эмметропизации у человека и животных [12—14]. Было показано, что относительный гиперметропический дефокус стимулирует рост глаза и миопизацию рефракции, а наведенный миопический дефокус, напротив, может замедлить или остановить осевое удлинение, т. е. прогрессирование миопии. В последние годы показано, что парацентральная внеосевая рефракция оказывает большее влияние на рефрактогенез по сравнению с более периферической [15, 16].

Различные кераторефракционные вмешательства, а также ортокератологическая коррекция изменяют форму, кривизну, топографию и преломляющую силу роговицы. В последнее десятилетие за рубежом было проведено несколько исследований, посвященных периферической рефракции после ЛАСИК, и результаты их противоречивы: отмечалось формирование дефокуса от гиперметропического до слабомиопического [17, 18]. В то же время этот вопрос требует прояснения с позиций возможного влияния различных видов решейпинга, т. е. изменения формы роговицы, на дальнейшую динамику рефракции.

Цель настоящего исследования — сравнительное изучение динамики асферичности роговицы, роговичных и общих аберраций глаза после традиционных фоторефракционной кератэктомии (ФРК) и ФемтоЛАСИК, а также состояния периферического дефокуса в миопичных глазах после эксимерлазерной и ортокератологической коррекции.

Материал и методы

Проведено исследование роговичных и общих аберраций у 63 пациентов (126 глаз) с миопией средней и высокой степени до и после ФемтоЛАСИК (FemtoLDV, Ziemer + Nidek-Quest, Япония; 88 глаз 44 пациентов, 1-я группа) и ФРК (Nidek-Quest, Япония; 38 глаз 20 пациентов, 2-я группа). Был выбран диаметр оптической зоны 6,5 мм, транзиторной зоны — 7 мм, диаметр фемтолоскута — 9,0±0,5 мм. Остаточную толщину стромального ложа (не менее 300 мкм) рассчитывали по формуле Santhiago PTAReport. Аберрометрию проводили на аппарате OPD-ScanIII (Nidek, Япония) при ширине зрачка 6 мм. Роговичную SA оценивали как сумму Z4+Z8+Z12.

Сравнительную оценку периферической рефракции и контура сетчатки после эксимерлазерной и ортокератологической коррекции проводили на 60 глазах 30 пациентов с миопией средней степени: 12 пациентов (24 глаза) в возрасте 21—39 лет (в среднем 28,86±2,83 года) из 1-й группы с миопией средней степени (в среднем (–)5,11±0,5 дптр) и длиной переднезадней оси 25,04±0,33 мм, которые были обследованы до и через 1 мес после эксимерлазерной коррекции миопии методом ФемтоЛАСИК, и 18 пациентов (36 глаз) в возрасте 19—30 лет (в среднем 25,16±1,33 года), пользующихся ночными ортокератологическими линзами ESA-DL (3-я группа; исходная степень миопии в среднем (–)5,4±0,24 дптр, длина переднезадней оси 25,78±0,2 мм). Периферическую рефракцию определяли с помощью бинокулярного авторефкератометра «открытого поля» Grand Seiko WR-5100K в 15° и 30° к носу и к виску от центра фовеа в условиях циклоплегии. Для дозированного отклонения взора была сконструирована насадка, на которую нанесены четыре метки для фиксации взора в положении 15° и 30° к носу и к виску от центрального направления. В каждой позиции высчитывали сферический эквивалент рефракции. Периферический дефокус вычисляли путем вычитания из величины периферического сфероэквивалента значения центральной (осевой) рефракции с учетом ее знака, т. е. получали алгебраическую разность, например: (–4,0) — (–5,0) = +1,0 — гиперметропический дефокус.

Перед обследованием все пациенты получили полную информацию, согласно Хельсинкской декларации, и подписали информированное согласие. Исследование было одобрено этическим комитетом НМИЦ глазных болезней им. Гельмгольца.

Результаты и обсуждение

Коэффициент асферичности роговицы Q изменился в сторону положительных значений: с –0,22±0,02 до 0,28±0,03 после ФемтоЛАСИК и с –0,19±0,02 до 0,35±0,03 после ФРК (p<0,01; **табл. 1)**. Это соответствует oblate-форме роговицы (сплюснутый эллипсоид).

Среднеквадратичное значение (root mean square, RMS) роговичных HOA **(табл. 2)** увеличилось с 0,15±0,03 до 0,46±0,03 мкм после ФемтоЛАСИК

Таблица 1. **Асферичность до и после ФемтоЛАСИК и ФРК**
Table 1. **Asphericity before and after Femto-LASIK and PRK**

Обследование	Коэффициент асферичности роговицы	
	ФемтоЛАСИК	ФРК
До операции	–0,22±0,02*	–0,19±0,02*
После операции	0,28±0,03*	0,35±0,03*

Примечание. * — различия до и после операции статистически значимы, $p<0,05$.

и с 0,18±0,02 до 1,05±0,06 мкм после ФРК, разница до и после воздействия и между группами статистически значима ($p<0,05$).

SA увеличилась с 0,01±0,01 до 0,2±0,01 мкм после ФемтоЛАСИК и стала негативной после ФРК: уменьшилась с 0,03±0,01 до (–)0,38±0,01 мкм ($p<0,05$). По-видимому, это различие связано с разными профилями абляции и влиянием края лоскута в 6-миллиметровой зоне зрачка на результаты аберрометрии после ФемтоЛАСИК.

Роговичный Tilt 1 после ФемтоЛАСИК увеличился, после ФРК — перешел в негативные значения, Tilt 2 после ФемтоЛАСИК изменился с (–)0,09±0,01 до (–)0,7±0,02, а после ФРК — с (–)0,1±0,02 до 0,22±0,04, с переходом в положительные значения. Вертикальный трефойл в группе ФемтоЛАСИК достоверно не изменился и уменьшился в группе ФРК с (–)0,19±0,03 до (–)0,015±0,01 мкм ($p<0,05$). Роговичные coma 7 и coma 8 (вертикальная и горизонтальная кома) увеличились синхронно: соответственно в 1-й группе с (–)0,01±0,01 до (–)0,2±0,02 мкм и с 0,02±0,01 до 0,23±0,02 мкм, а во второй — с (–)0,03±0,02 до (–)0,23±0,02 мкм и с 0,02±0,01 до (–)0,13±0,01 мкм ($p<0,05$).

Меньше изменились общие аберрации, и эти изменения не были синхронны с роговичными **(табл. 3)**. Так, после ФемтоЛАСИК RMS HOA уменьшилось с 0,28±0,05 до 0,19±0,05 (тем временем роговичный RMS достоверно увеличился с 0,15±0,03 до 0,46±0,03; $p<0,05$), а после ФРК увеличился, но гораздо менее роговичного: с 0,25±0,07 до 0,62±0,02 мкм и с 0,18±0,02 до 1,05±0,06 мкм ($p<0,05$) соответственно. Общая SA увеличилась в группе ФемтоЛАСИК: с 0,11±0,03 до 0,27±0,02 ($p<0,05$) и недостоверно уменьшилась в группе ФРК: с 0,09±0,03 до 0,03±0,01, оставаясь позитивной.

Периферическая рефракция после эксимерлазерной и ортокератологической коррекции изменилась: вместо свойственного интактным глазам с миопией средней степени гиперметропического периферического дефокуса формировался индуцированный роговичным воздействием миопический дефокус. После ФемтоЛАСИК его величина оказалась максимальной в 30°: (–)2,49 дптр в T15, (–)2,5 дптр в N15, (–)6,73 дптр в T30 и (–)7,8 дптр в N30, а после ортокератологической коррекции максимальный миопический дефокус выявлялся на средней периферии: (–)4,89 дптр в T15, (–)5,51 дптр в N15, (–)2,92 дптр в T30 и (–)2,4 дптр в N30.

Полученные данные полностью совпадают с изменениями топографии роговицы после сравниваемых воздействий. Эксимерлазерная коррекция обеспечивает равномерное постепенное уплощение передней поверхности роговицы в пределах зоны абляции, так что максимальный «перепад» кривизны и преломляющей силы приходится на периферию этой зоны — границу обработанной и интактной роговицы.

Таблица 2. **Роговичные аберрации до и после ФемтоЛАСИК и ФРК**
Table 2. **Corneal aberrations before and after Femto-LASIK and PRK**

Обследование	RMS	Tilt 1	Tilt 2	Трефойл вертикальный	Трефойл горизонтальный	Кома вертикальная	Кома горизонтальная	SA
До ФемтоЛАСИК	0,15±0,03	0,03±0,02*	–0,09±0,01*	–0,13±0,05	–0,14±0,01	–0,01±0,01*	0,02±0,01*	0,01±0,01*
После ФемтоЛАСИК	0,46±0,03	0,19±0,01*	–0,7±0,02*	–0,25±0,02	–0,07±0,01	–0,2±0,02*	0,23±0,02*	0,2±0,01*
До ФРК	0,18±0,02	0,13±0,03*	–0,1±0,02*	–0,19±0,03*	–0,08±0,02	–0,03±0,02*	0,02±0,01*	0,03±0,01*
После ФРК	1,05±0,06	–0,62±0,02*	0,22±0,04*	–0,015±0,01*	0,06±0,01	–0,23±0,02*	–0,13±0,01*	–0,38±0,01*

Примечание. * — различия между группами до и после операции статистически значимы, $p<0,05$ (здесь и в табл. 3).

Таблица 3. **Общие аберрации до и после ФемтоЛАСИК и ФРК**
Table 3. **Total aberrations before and after Femto-LASIK and PRK**

Обследование	RMS	Tilt 1	Tilt 2	Трефойл вертикальный	Трефойл горизонтальный	Кома вертикальная	Кома горизонтальная	SA
До ФемтоЛАСИК	0,28±0,05	–0,09±0,02	–0,06±0,02	–0,15±0,02	0,03±0,01	0,01±0,01	–0,02±0,01	0,11±0,03*
После ФемтоЛАСИК	0,19±0,05	0,09±0,03	0,04±0,01	–0,06±0,01	0,11±0,01	–0,03±0,01	–0,023±0,02	0,27±0,02*
До ФРК	0,25±0,07*	0,01±0,01	–0,04±0,02	0,24±0,03	0,21±0,02	0,02±0,01	–0,09±0,02	0,09±0,03
После ФРК	0,62±0,02*	–0,03±0,02	0,06±0,02	0,06±0,01	–0,09±0,01	–0,03±0,02	0,001±0,01	**0,03±0,01**

Иной профиль передней поверхности роговицы формируется после ортокератологической коррекции. Уплощается ее центральная часть, происходит максимальное выпячивание, увеличение кривизны и преломляющей силы парацентральных отделов и вновь уплощение роговицы далее к периферии. Эти изменения топографии роговицы отражаются на формируемом профиле периферического дефокуса [19, 20].

Следует подчеркнуть, что, согласно современным воззрениям, миопический дефокус, наведенный на ближнюю периферию сетчатки, оказывает больший тормозящий эффект на течение миопии, чем дефокус на крайней периферии [21, 22]. В рандомизированном контролируемом исследовании B. Guo и соавторов показано достоверное меньшее, на 0,13 мм за год, удлинение глаза у детей, носивших ортокератологические линзы с диаметром зоны воздействия 5 мм, по сравнению с ортокератологическими линзами с 6-миллиметровой центральной зоной [23]. В качестве объяснения приводится формирующийся миопический дефокус, а также аберрации волнового фронта — SA и вертикальная кома, попадающие в зрачковую зону при меньшем диаметре воздействия и оказывающие тормозящий эффект на удлинение глаза.

Выводы

1. Эксимерлазерный и ортокератологический решейпинг роговицы, по-разному изменяя ее топографию, оказывают различное воздействие на волновой фронт и периферическую рефракцию глаза.

2. Выявленные различия динамики роговичных аберраций соответствуют разным профилям передней поверхности роговицы, формирующимся после ФемтоЛАСИК и ФРК. Разная динамика роговичных и общих аберраций высших порядков после обоих видов эксимерлазерной коррекции миопии свидетельствует об активном участии внутренней оптики глаза в компенсации индуцированных хирургическим вмешательством оптических погрешностей.

3. Эксимерлазерная и ортокератологическая коррекция индуцируют значительный периферический миопический дефокус. В первом случае максимальные значения дефокуса наблюдаются в крайней периферической зоне (30° от центра фовеа), во втором — на средней периферии (15° от центра). Такие паттерны периферической рефракции полностью совпадают со специфическими изменениями топографии роговицы после указанных воздействий.

Участие авторов:
Концепция и дизайн исследования: Е.Т., А.Х., Н.Х.
Сбор и обработка материала: Е.Т., С.А., М.С.
Статистическая обработка данных: С.А.
Написание текста: Е.Т., С.А.
Редактирование: Е.Т., Н.Х.

Авторы заявляют об отсутствии конфликта интересов.
The authors declare no conflicts of interest.

ЛИТЕРАТУРА/REFERENCES

1. Oshika T, Klyce SD, Applegate RA, Howland HC, El Danasoury MA. Comparison of corneal wavefront aberrations after photorefractive keratectomy and laser in situ keratomileusis. *Am J Ophthalmol*. 1999;127(1):1-7. https://doi.org/10.1016/s0002-9394(98)00288-8
2. Moreno-Barriuso E, Lloves JM, Marcos S, Navarro R, Llorente L, Barbero S. Ocular aberrations before and after myopic corneal refractive surgery: LASIK-induced changes measured with laser ray tracing. *Invest Ophthalmol Vis Sci*. 2001;42(6):1396-1403.
3. Baek T, Lee K, Kagaya F, Tomiokoro A, Amano S, Oshika T. Factors affecting the forward shift of posterior corneal surface after laser in situ keratomileusis. *Ophthalmology*. 2001;108(2):317-320. https://doi.org/10.1016/s0161-6420(00)00502-9
4. Calossi A. Corneal asphericity and spherical aberrations. *J Refract Surg*. 2007;23(5)505-514. https://doi.org/10.3928/1081-597X-20070501-15
5. Applegate RA, Marsack JD, Ramos R, Sarver EJ. Interaction between aberrations to improve or reduce visual performance. *J Cataract Refract Surg*. 2003;29:1487-1495. https://doi.org/10.1016/s0886-3350(03)00334-1
6. Holladay JT, Janes JA. Topographic changes in corneal asphericity and effective optical zone after laser in situ keratomileusis. *J Cataract Refract Surg*. 2012;28(6):942-947. https://doi.org/10.1016/s0886-3350(02)01324-x
7. Mrochen M, Kaemmerer M, Seiler T. Wavefront-guided laser in situ keratomileusis: early results in three eyes. *J Refract Surg*. 2000;16(2):116-121. https://doi.org/10.3928/1081-597X-20000301-03
8. Mrochen M, Kaemmerer M, Seiler T. Clinical results of wavefront-guided laser in situ keratomileusis 3 months after surgery. *J Cataract Refract Surg*. 2001;27(2):201-207. https://doi.org/10.1016/s0886-3350(00)00827-0
9. Ashour Gebril RM, Ellakwa AF, Ali Zaky M. Corneal wavefront-guided versus aberration free transepithelial photorefractive keratectomy in patients with myopia with high pre-existing corneal higher order aberrations. *Menoufia Med J*. 2019;32(2):683-689.
10. Nuijts RM, Nabar V, Hament WJ, Eggink FA. Wavefront-guided versus standard laser in situ keratomileusis to correct low to moderate myopia. *J Cataract Refract Surg*. 2002;28(11):1907-1913. https://doi.org/10.1016/s0886-3350(02)01511-0
11. Phusitphoykai N, Tungsiripat T, Siriboonkoom J, Vongthongsri A. Comparison of conventional versus wavefront-guided laser in situ keratomileusis in the same patient. *J Refract Surg*. 2003;19(2 suppl):S217-S220. https://doi.org/10.3928/1081-597X-20030302-08
12. Norton TT. Animal models of myopia: learning how vision controls the size of the eye. *ILAR J*. 1999;40(2):59-77. https://doi.org/10.1093/ilar.40.2.59
13. Wallman J, Winawer J. Homeostasis of eye growth and the question of myopia. *Neuron*. 2004;43:447-468. https://doi.org/10.1016/j.neuron.2004.08.008
14. Smith EL 3rd, Hung LF, Arumugam B. Visual regulation of refractive development: insights from animal studies. *Eye (Lond)*. 2014;28:180-188. https://doi.org/10.1038/eye.2013.277
15. Ticak A, Walline JJ. Peripheral optics with bifocal soft and corneal reshaping contact lenses. *Optom Vis Sci*. 2013;90(1):3-8. https://doi.org/10.1097/OPX.0b013e3182781868
16. Тарутта Е.П., Проскурина О.В., Милаш С.В., Ибатулин Р.А., Тарасова Н.А., Ковычев А.С., Смирнова Т.С., Маркосян Г.А., Ходжабекян Н.В., Максимова М.В. Индуцированный очками «Perifocal-M» периферический дефокус и прогрессирование миопии у детей. *Российская педиатрическая офтальмология*. 2015;10(2):33-37.
Tarutta EP, Proskurina OV, Milash SV, Ibatulin RA, Tarasova NA, Kovychev AS, Smirnova TS, Markosyan GA, Khodzhabekyan NV, Maksi-

mova MV, Penkina AV. Periferal defocus induced by "Perifocal-M" spectacles and myopia progression in children. *Russian Pediatric Ophthalmology = Rossiiskaya pediatricheskaya oftal'mologiya*. 2015;10(2):33-37. (In Russ.).

17. Ma L, Atchison DA, Charman WN. Off-axis refraction and aberrations following conventional laser in situ keratomileusis. *J Cataract Refract Surg*. 2005;31:489-498.
https://doi.org/10.1016/j.jcrs.2004.05.059

18. Queiros A, Villa-Collar C, Jorge J, Gutierrez AR, Gonzalez-Meijome JM. Peripheral refraction in myopic eyes after LASIK surgery. *Optom Vis Sci*. 2012;89:977-983.
https://doi.org/10.1097/OPX.0b013e31825ddf54

19. Тарутта Е.П., Милаш С.В., Тарасова Н.А., Романова Л.И., Маркосян Г.А., Епишина М.В. Периферическая рефракция и контур сетчатки у детей с миопией по результатам рефрактометрии и частично когерентной интерферометрии. *Вестник офтальмологии*. 2014;130(6):44-49.
Tarutta EP, Milash SV, Tarasova NA, Romanova LI, Markosian GA, Epishina MV. Peripheral refraction and retinal contour in children with myopia by results of refractometry. *Russian Annals of Ophthalmology = Vestnik oftal'mologii*. 2014;130(6):44-49. (In Russ.).

20. Тарутта Е.П., Арутюнян С.Г. Влияние ортокератологических линз на сферическую аберрацию оптической системы глаза. *Российский офтальмологический журнал*. 2018;11(2):17-21.
Tarutta EP, Harutyunyan SG. The impact orthokeratologic contact lenses on spherical aberration of the eye. *Russian Ophthalmological Journal = Rossiiskii oftal'mologicheskii zhurnal*. 2018;11(2):17-21. (In Russ.).

21. Lin W, Li N, Gu T, Tang C, Liu G, Du B, Wei R. The treatment zone size and its decentration influence axial elongation in children with orthokeratology treatment. *BMC Ophthalmol*. 2021;21(1):362.
https://doi.org/10.1186/s12886-021-02123-x

22. Li X, Huang Y, Zhang J, Ding C, Chen Y, Chen H, Bao J. Treatment zone decentration promotes retinal reshaping in Chinese myopic children wearing orthokeratology lenses. *Ophthalmic Physiol Opt*. 2022 May 22.
https://doi.org/10.1111/opo.12996

23. Guo B, Cheung SW, Kojima R, Cho P. One-year results of the Variation of Orthokeratology Lens Treatment Zone (VOLTZ) Study: a prospective randomised clinical trial. *Ophthalmic Physiol Opt*. 2021;41(4):702-714.
https://doi.org/10.1111/opo.12834

Поступила 31.05.2022
Received 31.05.2022
Принята к печати 06.07.2022
Accepted 06.07.2022

МЕДИА СФЕРА

ПОДПИСКА
НА ЭЛЕКТРОННЫЕ ВЕРСИИ ЖУРНАЛОВ

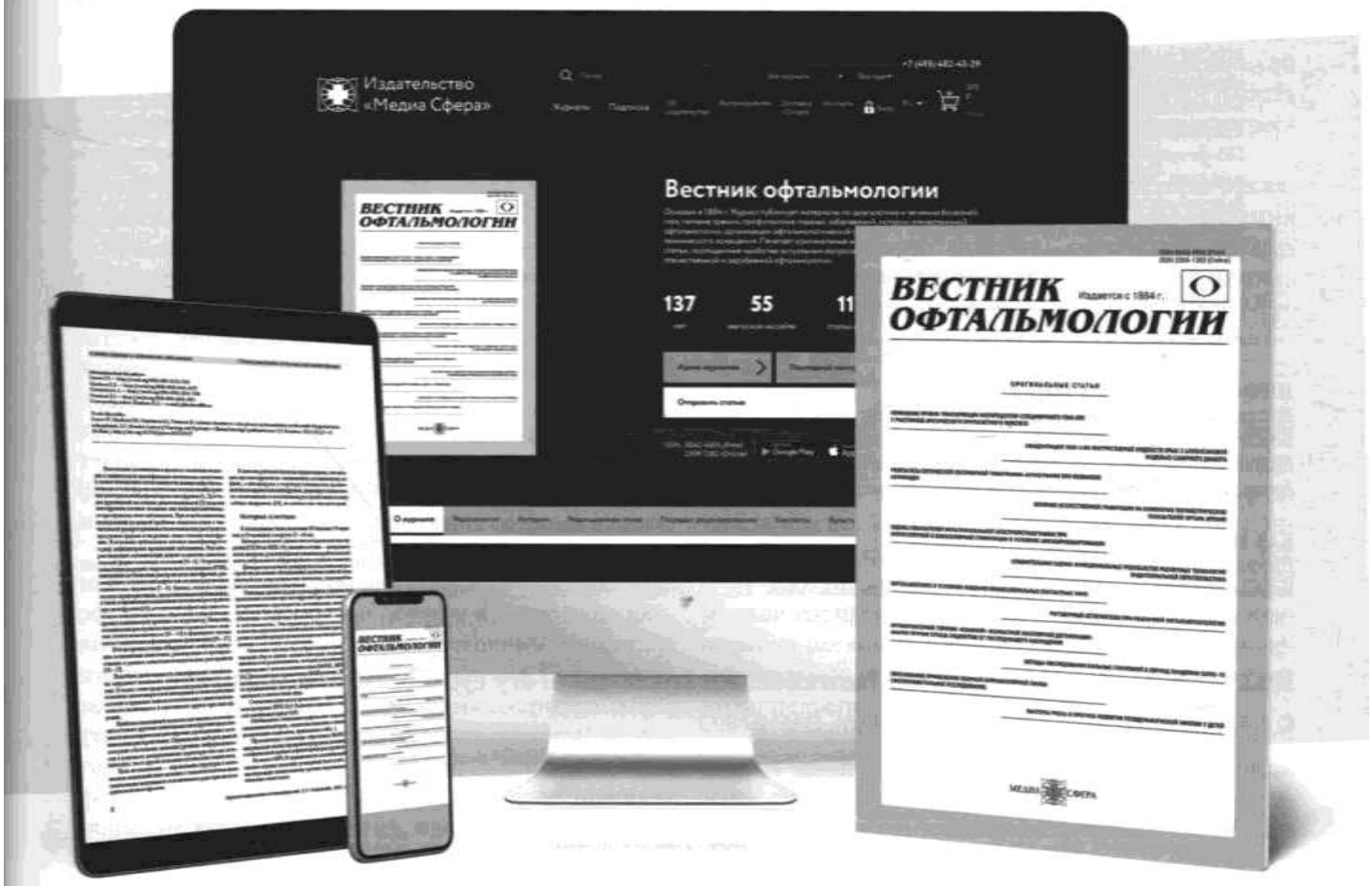

На сайте издательства mediasphera.ru вы можете:

- оформить подписку на электронные версии журналов*
- приобрести отдельные статьи и выпуски
- получить доступ к архиву вышедших номеров

По вопросам подписки:
zakaz@mediasphera.ru

Телефон бесплатной горячей линии:
8(800)101-59-87

*доступно для жителей всех стран

Вестник офтальмологии
2023, Т. 139, №6, с. 94-100
https://doi.org/10.17116/oftalma202313906194

Russian Annals of Ophthalmology =
Vestnik Oftal'mologii 2023, vol. 139, №6, pp. 94-100
https://doi.org/10.17116/oftalma202313906194

Факторы риска, особенности клинической картины и показания к лечению синдрома «сухого глаза» в молодом возрасте

© Е.А. ДРОЗДОВА, Е.В. БЕРДНИКОВА, Д.М. ДАШЕНКО

ФГБОУ ВО «Южно-Уральский государственный медицинский университет» Минздрава России, Челябинск, Россия

РЕЗЮМЕ

В последние десятилетия происходит увеличение распространенности синдрома «сухого глаза» (ССГ) у лиц не только старшего, но и молодого возраста, что, вероятно, связано с использованием цифровых устройств. Раннее выявление признаков ССГ и назначение профилактической слезозаместительной терапии может способствовать стабилизации слезной пленки и замедлить прогрессирование заболевания.

Цель исследования. Изучить факторы риска, распространенность и клинические проявления ССГ у лиц молодого возраста, определить показания и оценить эффективность лечения слезозаместительным препаратом.

Материал и методы. В исследование был включен 91 пациент (63 женщины и 28 мужчин) в возрасте от 21 года до 39 лет (средний возраст — 22,4±0,35 года). Всем пациентам проведено анкетирование и исследовано время разрыва слезной пленки (ВРСП) по Норну, выполнены тест Ширмера I, LIPCOF, окрашивание глазной поверхности витальными красителями, лакримальная ОКТ-менискометрия. Эффективность применения слезозаместительной терапии раствором гиалуроната натрия исследована у 45 человек, отобранных методом случайной выборки.

Результаты. Продолжительность работы с видеодисплеями в течение суток составила от 6 до 18 ч, в среднем 11,5±0,35 ч. По результатам анкетирования по опроснику OSDI у 92,9% обследуемых выявлены субъективные симптомы раздражения глаз. Уменьшение ВРСП выявлено в 30,8% случаев, результаты пробы Ширмера I были снижены у 82,4% обследуемых. В результате лечения получены значимые изменения показателей OSDI, пробы Ширмера, ВРСП. Изменения показателей окрашивания и ОКТ-менискометрии не носили достоверного характера.

Заключение. Наиболее значимым фактором риска развития ССГ в молодом возрасте является регулярная, длительная зрительная работа с электронными видеодисплеями. Основными симптомами являются субъективные проявления и снижение ВРСП.

Ключевые слова: *синдром сухого глаза, пользователи электронных видеоустройств, слезная пленка, менискометрия.*

ИНФОРМАЦИЯ ОБ АВТОРАХ:
Дроздова Е.А. — e-mail: dhelena2006@yandex.ru; https://orcid.org/0000-0002-1799-211X
Бердникова Е.В. — e-mail: ek.v.berdnikova@yandex.ru; https://orcid.org/0000-0003-3935-6146
Дашенко Д.М. — e-mail: dashenko_99@mail.ru; https://orcid.org/0000-0003-2827-4516
Автор, ответственный за переписку: Бердникова Екатерина Викторовна — e-mail: ek.v.berdnikova@yandex.ru

КАК ЦИТИРОВАТЬ:
Дроздова Е.А., Бердникова Е.В., Дашенко Д.М. Факторы риска, особенности клинической картины и показания к лечению синдрома «сухого глаза» в молодом возрасте. *Вестник офтальмологии.* 2023;139(6):94–100. https://doi.org/10.17116/oftalma202313906194

Risk factors, clinical features and indications for treatment of dry eye disease at a young age

© E.A. DROZDOVA, E.V. BERDNIKOVA, D.M. DASHENKO

South-Ural State Medical University, Chelyabinsk, Russia

ABSTRACT

In recent decades, there has been an increase in the prevalence of dry eye disease (DED) not only in older people, but also in young people, which is potentially associated with the use of digital devices. Early detection of signs of DED and the appointment of preventive tear replacement therapy can help stabilize the tear film and slow down the progression of the disease.

Purpose. To study risk factors, prevalence and clinical manifestations of DED in young people, to determine indications and evaluate the effectiveness of treatment with artificial tears.

Material and methods. The study included 91 patients aged 21 to 39 years (mean age 22.4±0.35 years), 63 (69.2%) women and 28 men (30.8%). All patients had tear film breakup time (TBUT) measured and underwent Schirmer I test, LIPCOF, ocular surface staining with vital dyes, lacrimal OCT-meniscometry and filled a questionnaire. To determine the effectiveness of the tear replacement therapy, 45 people prescribed sodium hyaluronate solution were randomly selected.

Results. The time that study subjects spend using devices ranged from 6 to 18 hours per day, amounting to 11.5±0.35 hours on average. According to the results of the Ocular Surface Disease Index (OSDI) questionnaire, 92.9% of study participants were revealed to have subjective symptoms of eye irritation. A decrease in TBUT was recorded in 30.8% of cases, the results of the Schirmer I test were decreased in 82.4% of the subjects. Significant changes in OSDI, Schirmer test and TBUT were obtained as the result of treatment. Changes in the indicators of staining and OCT meniscometry were not reliable.

Conclusion. The most significant risk factor of developing DED at a young age is regular, prolonged visual work with digital screens. The main symptoms are subjective manifestations and TBUT.

Keywords: *dry eye disease, electronic device users, tear film, meniscometry.*

INFORMATION ABOUT THE AUTHORS:
Drozdova E.A. — e-mail: dhelena2006@yandex.ru; https://orcid.org/0000-0002-1799-211X
Berdnikova E.V. — e-mail: ek.v.berdnikova@yandex.ru; https://orcid.org/0000-0003-3935-6146
Dashenko D.M. — e-mail: dashenko_99@mail.ru; https://orcid.org/0000-0003-2827-4516
Corresponding author: Berdnikova E.V. — e-mail: ek.v.berdnikova@yandex.ru

TO CITE THIS ARTICLE:
Drozdova EA, Berdnikova EV, Dashenko DM. Risk factors, clinical features and indications for treatment of dry eye disease at a young age. *Russian Annals of Ophthalmology = Vestnik oftal'mologii*. 2023;139(6):94–100. (In Russ.). https://doi.org/10.17116/oftalma202313906194

Синдром «сухого» глаза (ССГ) является распространенной патологией переднего отрезка глаза, частота встречаемости которой увеличивается с возрастом. По последним данным, ССГ диагностируется более чем у 75% населения. В настоящее время неуклонно увеличивается количество обращений лиц молодого и даже детского возраста с жалобами на сухость глаз и зрительный дискомфорт, при этом среди пользователей электронных видеоустройств распространенность ССГ составляет от 26 до 70% [1—5]. По определению рабочей группы DEWS II, ССГ представляет собой многофакторное заболевание глазной поверхности, характеризующееся нарушением гомеостаза слезной пленки и сопровождающееся глазными симптомами, этиологическую роль в развитии которых играют нестабильность слезной пленки, гиперосмолярность, воспаление и повреждение глазной поверхности, а также нейросенсорные нарушения [2]. В результате повреждения слезной пленки развиваются такие симптомы, как покраснение, сухость, дискомфорт, зуд, жжение, боль, светобоязнь и ощущение инородного тела, а также колебания остроты зрения.

Эти симптомы могут существенно повлиять на качество жизни пациентов, привести к снижению эффективности работы и обучения, вплоть до развития депрессии и тревожных состояний. Известно, что немодифицируемые факторы риска включают возраст, женский пол, заболевания соединительной ткани и последствия хирургических операций на роговице. Из всего многообразия модифицированных факторов риска развития ССГ наиболее значимы ношение контактных линз, прием оральных контрацептивов, антигистаминных препаратов, низкая влажность воздуха, кондиционированный воздух, длительная зрительная работа с электронными видеоустройствами и курение, в том числе электронных сигарет [5—8]. В настоящее время цифровизация обучения в вузах, внедрение дистанционного обучения, электронных библиотек, с одной стороны, облегчают доступ к информации, а с другой — приводят к увеличению времени работы за компьютером и другими электронными видеоустройствами. Исследования последних лет свидетельствуют об увеличении распространения компьютерного зрительного синдрома во всех возрастных группах [9, 10]. Во время использования электронного дисплея отмечаются снижение частоты моргания либо неполноценное моргание, более широко открытая глазная щель. Это в свою очередь приводит к ускоренному испарению слезы с поверхности глазного яблока, нарушению стабильности слезной пленки, легкому повреждению эпителия и симптомам сухости глаз [11—14]. Раннее выявление признаков ССГ и назначение профилактической слезозаместительной терапии может способствовать стабилизации слезной пленки и замедлить прогрессирование заболевания.

Цель исследования — изучить факторы риска, распространенность и клинические проявления ССГ у лиц молодого возраста, определить показания и оценить эффективность лечения слезозаместительным препаратом.

Материал и методы

В ходе исследования обследован 91 человек (182 глаза), в том числе 63 женщины (69,2%) и 28 мужчин (30,8%) в возрасте от 21 года до 39 лет (средний возраст — 22,4±0,35 года). В исследовании приняли участие студенты, обучающиеся на 5-м курсе в ФГБОУ ВО «Южно-Уральский государственный медицинский университет» Минздрава России. *Критериями исключения* из исследования были перенесенные ранее рефракционные и иные хирургические вмешательства на глазу.

На первом этапе всем обследованным проводилось анкетирование с помощью разработанной нами анкеты из 11 вопросов, касающихся необходимости и использования оптической коррекции аметропии, применения лекарственных препаратов (гормональных контрацептивов, антигистаминных препаратов, различных глазных капель), наличия сопутствующих заболеваний, а также характеристик образа жизни (продолжительность работы с электронными устройствами, пребывания на свежем воздухе, отдыха и сна). Следующим этапом проводилось анкетирование по опроснику международной системы оценки состояния поверхности глаза Ocular Surface Disease Index (OSDI), по результатам которой оценивалась субъективная степень выраженности повреждения глазной поверхности: норма — 0—12 баллов, легкая степень — 13—22, умеренная — 23—32, тяжелая — 33 балла и более [15]. Объективную оценку про-

Рис. 1. **Зрительная нагрузка и режим дня студента.**
Fig. 1. **Visual load and student's daily routine.**

явлений ССГ оценивали на основании теста Ширмера I, теста LIPCOF (от англ. lid-parallel conjunctival folds), времени разрыва слезной пленки (ВРСП) по Норну, окрашивания глазной поверхности витальными красителями флуоресцеином (ФА) и лисаминовым зеленым (ЛЗ) [16—19]. Степень повреждения определяли по выраженности окрашивания поверхности растворами ЛЗ по четырехбалльной по шкале van Bijsterveld и раствором ФА по шкале Oxford [20].

Высота слезного мениска рассчитывалась с помощью лакримальной менискометрии, которую выполняли на оптическом когерентном томографе OCT Triton 3000 (Topcon, Япония). На полученном снимке слезного мениска, выполненного на 6 часах, отмечали точки соприкосновения слезной жидкости с роговицей и с веком, между ними проводили отрезок — так определяли высоту слезного мениска. Глубину слезного мениска определяли по отрезку, проведенному от этой линии к середине интерфейса «слеза — воздух» [21]. Также рассчитывали площадь слезного мениска по формуле площади треугольника и дополнительно определяли угол между веком и роговицей [22].

На втором этапе исследования для определения эффективности применения слезозаместительной терапии с помощью программы генерации случайных чисел были выбраны 45 человек (90 глаз). Средний возраст обследуемых данной группы составил 21,3±0,29 года (диапазон от 21 года до 33 лет). По гендерному составу распределение было следующим: 33 женщины (73,3%) и 12 мужчин (26,7%). Данным пациентам назначена слезозаместительная терапия 0,21% раствором гиалуроната натрия (Оптинол Экспресс увлажнение, ЯДРАН-ГАЛЕНСКИ ЛАБОРАТОРИЙ a.o., Хорватия) в режиме дозирования по 1 капле 4 раза в день в течение 1 мес.

Статистическая обработка материала выполнена с применением лицензионного пакета прикладных программ Statistica 6.0. Номинальные (качественные) показатели выражали абсолютным числом случаев встречаемости исследуемых признаков. Интервальные (количественные) показатели обработаны методами описательной статистики и представлены в виде среднего арифметического и его стандартной ошибки ($M \pm m$). Для оценки достоверности межгрупповых различий использовали U-критерий Манна—Уитни и W-критерий Уилкоксона. Оценка взаимосвязей производилась с помощью коэффициента Спирмена. Проверка статистических гипотез выполнялась при уровне значимости $p<0,05$.

Результаты

На основании анкетирования установлено, что у 51 (56,0%) студента ранее выявлены различные аномалии рефракции, при этом лишь 30 (58,7%) из них пользуются оптической коррекцией, в том числе: очками — 16 (53,3%), мягкими контактными линзами (МКЛ) — 14 (46,7%). По показателям общего здоровья: 62 (68,1%) студента — соматически здоровы, у 17 (18,7%) имеются хронические заболевания желудочно-кишечного тракта, у 6 (6,6%) — аллергия, у 3 (3,3%) — заболевания почек, у 3 (3,3%) — прочие заболевания. Среди женщин 11 (17,5%) человек постоянно принимают оральные контрацептивы. Периодически пользуются увлажняющими каплями 9 (9,9%) обследуемых.

Оценка особенностей образа жизни студентов медицинского вуза показала, что на чтение бумажных источников тратится от 15 мин до 6 ч в сутки, в среднем 1,4±0,11 ч. На свежем воздухе они пребывают от 30 мин до 2 ч, в среднем 0,36±0,04 ч; на сон приходится от 4 до 9 ч, в среднем 6,5±0,13 ч **(рис. 1)**.

Следующая группа вопросов касалась продолжительности использования электронных видеоустройств, которые включали настольные компьютеры, ноутбуки, планшеты и смартфоны. Время, которое студенты проводят за устройствами как с образовательной, так и с другими целями, за сутки составило от 6 до 18 ч, в среднем 11,5±0,35 ч **(рис. 2)**.

Как следует из **рис. 2**, у 69 (75,8%) обследованных экранное время работы с видеодисплеями превышало 8 ч в сутки.

По результатам анкетирования по опроснику OSDI у 7,2% студентов выявлено отсутствие субъективных симптомов раздражения глаз, при этом минимальный балл составил 7,2; максимальное значение — 66,7 балла, в среднем 34,4±1,75 балла. Уменьшение ВРСП выявлено на 128 глазах (70,3%) и в среднем составило 6,1±0,22 с. При оценке симптома LIPCOF складки конъюнктивы не определялись (стадия 0) на 61 глазу (33,5%), стадия 1 — на 91 глазу (50%), стадия 2 — на 28 глазах (15,4%), стадия 3 — на двух глазах (1,1%). При этом 81,3% пациентов со стадией 2 LIPCOF и все пациенты со ста-

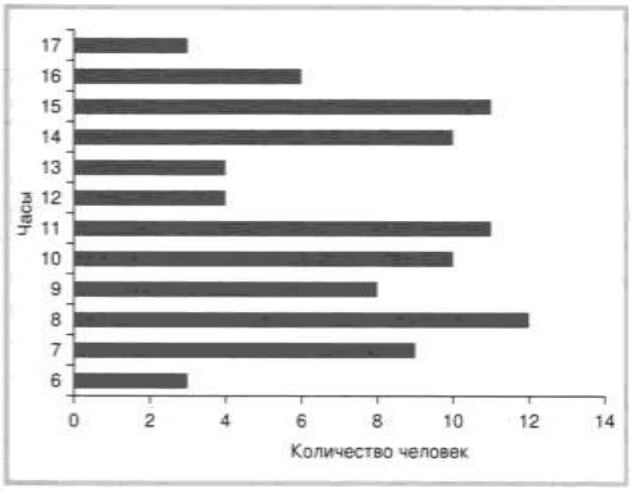

Рис. 2. **Продолжительность работы с видеодисплеями в течение дня.**

Fig. 2. **Total time of digital screen usage throughout the day.**

дией 3 регулярно пользовались для оптической коррекции МКЛ. При окрашивании ФА в 78% глаз были выявлены точечные дефекты на поверхности роговицы, сумма баллов окрашивания составила в среднем 1,1±0,12. При окраске ЛЗ также были выявлены точечные поражения бульбарной конъюнктивы, суммарное значение в среднем составило 1,5±0,12 балла. Результаты пробы Ширмера I были снижены у 78% студентов (у 4,4% — 15 мм) и в среднем составили 10,1±0,65 мм. Минимальное значение составило 2 мм, максимальное — 30 мм. Диагностически значимое снижение пробы Ширмера до 5 мм имело место на 33 глазах (18,1%), от 5 до 10 мм — на 87 (47,8%), от 10 до 15 мм — на 30 (16,5%), более 15 мм — на 32 (17,6%). Значение пробы Ширмера было достоверно ниже как в группе студентов с аметропией, которые использовали оптическую коррекцию, так и в группе обследуемых, которые пренебрегали коррекций (9,4±0,7 и 10,2±0,9 балла соответственно, p=0,04). При выполнении оптической когерентной томографии (ОКТ) с лакримальной менискометрией получены следующие данные: высота слезного мениска составила 246,2±7,9 мкм, глубина — 160,7±3,9 мкм, угол между роговицей и веком — 51,5±3,8°, площадь слезного мениска — 20 628,8±1117,3 мкм^2.

Мы провели сравнительный анализ изменчивости показателей диагностических тестов у пациентов с аметропией в двух группах в зависимости от способа оптической коррекции, данные представлены в **табл. 1.**

Как следует из **табл. 1**, индекс OSDI был практически в равной степени повышен в обеих исследуемых группах. Наиболее значимые изменения установлены для ВРСП, которое оказалось значимо ниже у лиц, не пользующихся МКЛ. Степень выраженности окрашивания роговицы ФА и снижение показателей менискометрии по высоте, площади слезного мениска и углу смачивания роговицы, напротив, были значимо меньше у пациентов, пользующихся МКЛ.

При проведении корреляционного анализа обнаружена отрицательная связь между экранным временем и значением пробы Ширмера (r_s= –0,21, p=0,03) и положительная связь между экранным временем и выраженностью окрашивания роговицы ФА (r_s=0,20, p=0,04). Обнаружена отрицательная корреляционная связь показателя опросника OSDI с высотой и площадью слезного мениска (r_s= –0,34, p=0,01 и r_s= –0,27, p=0,04 соответственно), а также площади слезного мениска с выраженностью окрашивания ФА (r_s= –0,32, p=0,02).

В результате проведенных исследований всем обследуемым студентам с клиническими проявлениями ССГ были рекомендованы коррекция модифицированных факторов риска (экранное время) и применение слезозаместительной терапии.

Для оценки эффективности применения слезозаместителя на ранней стадии ССГ у лиц молодого возраста 45 пациентам (90 глаз), отобранным методом случайной выборки, назначен 0,21% раствор гиалуроната натрия (Оптинол Экспресс увлажнение). При контрольных осмотрах пациенты не предъяв-

Таблица 1. **Сравнительная оценка диагностических тестов в зависимости от вида оптической коррекции, *M±m***

Table 1. **Comparative evaluation of diagnostic tests depending on the type of optical correction, *M±m***

Показатель	На фоне ношения очков (28 глаз)	На фоне ношения МКЛ (32 глаза)	W-критерий Уилкоксона
OSDI[1], баллы	36,4±3,2	34,3±1,8	0,06
ВРСП, с	5,2±0,7*	7,4±0,95*	0,02
Проба Ширмера, мм	9,7±1,4	9,0±1,5	0,07
Суммарное значение окрашивания роговицы ФА, баллы	0,62±0,3*	1,8±0,4*	0,03
Суммарное значение окрашивания конъюнктивы ЛЗ, баллы	1,7±0,03	1,3±0,21	00,8
Высота слезного мениска, мкм	427,5±32,5*	249,1±21,4*	00,4
Глубина слезного мениска, мкм	167,4 ± 8,9	156,6 ±128	0,06
Угол смачивания роговицы, градусы	62,5±12,5*	36,3±12,4*	0,04
Площадь, ×10^2 мм^2	395 ±13*	203±13*	0,04

Примечания [1] — данные представлены числом пациентов. * — значимое различие показателей в группах с коррекцией очками и контактными линзами, W-критерий Уилкоксона, p<0,05.

Таблица 2. **Оценка эффективности лечения ССГ раствором гиалуроната натрия 0,21% (Оптинол Экспресс увлажнение), *M±m***

Table 2. **Evaluation of the effectiveness of DED treatment with 0.21% sodium hyaluronate solution (Optinol Express moisturizing), *M±m***

Показатель	Без лечения (92 глаза)	На фоне лечения (90 глаз)	*U* критерий Манна—Уитни
OSDI[1], баллы	40,3±1,1*	32,3±0,97*	0,03
Проба Ширмера, мм	10,1±0,27*	11,2±0,46*	0,03
ВРСП, с	6,1±0,18*	7,3±0,2*	0,02
Суммарное значение окрашивания роговицы ФА, баллы	1,1 ±0,13	1,1±0,12	0,06
Суммарное значение окрашивания конъюнктивы ЛЗ, баллы	1,3±0,09	1,4±0,10	00,8
Высота слезного мениска, мкм	246,2 ± 7,9	251,4 ± 6,7	00,8
Глубина слезного мениска, мкм	160,7 ± 3,9	161,3 ± 4,1	0,06
Угол смачивания роговицы, градусы	51,5 ± 3,8	55,2± 5,0	0,07
Площадь, $\times 10^3$ мм^2	260 ±10	268 ±9	0,06

Примечания [1] — данные представлены числом пациентов. * — значимое различие показателей в группах с лечением и без лечения, *U*-критерий Манна—Уитни, $p<0,05$.

Таблица 3. **Показатели слезопродукции в динамике на фоне инстилляций раствора гиалуроната натрия 0,21% (Оптинол Экспресс увлажнение), *M±m***

Table 3. **Changes with time in indicators of tear production associated with instillations of 0.21% sodium hyaluronate solution (Optinol Express moisturizing), *M±m***

Показатель	До лечения (90 глаз)	Через 7 дней (90 глаз)	Через 1 мес (90 глаз)
OSDI[1], баллы	41,5±1,0*	37,4±0,96* **	32,3±0,97* ** ***
ВРСП, с	6,1±0,17*	6,7±0,2* **	7,1±0,2* ** ***
Проба Ширмера, мм	11,3±0,65***	11,2±0,46	11,2±0,46***

Примечания. W-критерий Уилкоксона: * — значимое различие показателей до лечения и через 7 дней; ** — значимое различие показателей через 7 дней и через 1 мес после лечения; *** — значимое различие показателей до лечения и через 1 мес.

ляли жалоб на дискомфорт при инстилляции препарата или затуманивание зрения. Эффективность применения препарата в течение 1-го месяца представлена в **табл. 2**.

В результате лечения получено значимое улучшение показателей OSDI, пробы Ширмера, ВРСП в сторону нормализации состояния. Изменения показателей окрашивания и ОКТ-менискометрии не носили достоверного характера.

Также мы оценили динамику показателей через 1 нед и 1 мес использования слезозаместительной терапии. Данные представлены в **табл. 3.**

Из **табл. 3** следует, что применение препарата Оптинол Экспресс увлажнение (натрия гиалуронат 0,21%) позволило достоверно уменьшить субъективные симптомы ССГ на основании оценки OSDI уже через 1 нед применения препарата и более значимо через 1 мес. Из объективных признаков наиболее существенные изменения зафиксированы по ВРСП как через 1 нед, так и через 1 мес использования слезозаместителя. Показатели пробы Ширмера нарастали постепенно, но достоверные отличия получены только через 1 мес инстилляций.

Обсуждение

При оценке особенностей образа жизни студентов обращает на себя внимание длительность использования электронных гаджетов в течение дня, превышающая 8 ч у большинства обследованных, что в настоящее время рассматривается как основной фактор риска развития ССГ в молодом возрасте [3, 4, 9, 10, 13]. Из других факторов риска наиболее значимым оказалось ношение МКЛ.

При оценке показателей слезопродукции у молодых людей выявлены как субъективные, так и объективные изменения. На основании опросника OSDI у 92,2% обследованных студентов количество баллов превышало диагностически значимый порог (12 баллов), причем у четверти студентов значения OSDI соответствовали умеренно выраженному ССГ и практически у половины — тяжелому. Несмотря на это, всего три студента предъявляли жалобы на сухость. Полученные данные превышают результаты анкетирования студентов, опубликованные в зарубежной литературе, где распространенность симптомов ССГ составляла от 50,5 до 62,6% [5]. Возможно, это объясняется более интенсивным использованием электронных гаджетов, большей нагрузкой у студентов медицинских вузов, а также дополнительным влиянием других факторов риска.

Объективные признаки ССГ выявлены у 78% студентов. Наиболее значимыми оказались уменьшение стабильности слезной пленки по пробе Норна и снижение результата теста Ширмера. Уменьшение ВРСП, вероятно, свидетельствует о дефиците ее липидного компонента и компенсаторном увеличении водного слоя. Повышенное испарение слезы с поверхности глазного яблока приводит к повышенному трению и образованию складок конъюнктивы,

что проявляется симптомом LIPCOF [17]. Отсутствие складок было зафиксировано лишь в трети случаев. У пациентов, пользующихся МКЛ, были стадии 2 и 3 LIPCOF, что соотносится с данными литературы [17]. С другой стороны, мы установили незначительное, но достоверное снижение результатов пробы Ширмера, что свидетельствует о снижении слезопродукции в исследуемой группе. Уменьшение количества слезы достоверно отражает лакримальная ОКТ-менискография, показатели которой в группе обследованных студентов были ниже среднестатистических, приведенных в литературе [21, 23, 24].

На основании полученных нами данных и анализа литературных источников можно сделать вывод, что механизм развития ССГ у пользователей цифровых дисплеев представляет собой порочный круг, который начинается со снижения частоты моргания и увеличения частоты неполноценных морганий, в результате чего поверхность глаза остается более открытой, нарушается функция мейбомиевых желез [3, 4]. Если в норме разрыв слезной пленки вызывает рефлекторное моргание и, в результате, восстановление слезной пленки, то при напряженной зрительной работе этот рефлекс частично угнетается, приводя к увеличению интервалов, когда поверхность глаза не защищена. Нельзя исключить также негативное влияние на ткани глазной поверхности синего спектра света, в первую очередь излучаемого компьютерами и планшетами. Это может способствовать усилению оксидативного стресса, повреждению бокаловидных клеток конъюнктивы и секреторной способности слезной железы [3]. В результате уменьшения объема слезы и стабильности слезной пленки повышается ее осмолярность, что приводит к развитию воспаления, дегенеративным изменениям эпителия глазной поверхности и, как следствие, к нарушению стабильности слезной пленки. Развиваются сначала транзиторные (только в момент зрительной работы за компьютером), а затем и постоянные признаки ССГ, которые наблюдаются даже без воздействия провоцирующих факторов. Эти изменения развиваются быстрее и выражены в большей степени при использовании для коррекции зрения контактных линз. Применение слезозаместительной терапии на ранних этапах развития ССГ позволяет увеличить объем слезы и стабильность слезной пленки, облегчает скольжение век и уменьшает степень повреждения глазной поверхности. Бесконсервантный препарат гиалуроната натрия 0,21% не вызывает чувство затуманивания зрения и жжения и способствует уменьшению субъективных симптомов сухости глаз и стабилизации слезной пленки.

Заключение

Наиболее значимым фактором риска развития ССГ в молодом возрасте является регулярная, длительная зрительная работа с компьютером и другими электронными видеоустройствами. Основными симптомами ССГ в молодом возрасте служат субъективные проявления (по индексу OSDI) и снижение ВРСП. Показанием к назначению слезозаместительной терапии является уже наличие субъективных симптомов ССГ, это позволяет предотвратить дегенерацию клеток поверхности глаза и прогрессирование заболевания.

Участие авторов
Концепция и дизайн исследования: Е.Д.
Сбор и обработка материала: Е.Б., Д.М.
Статистическая обработка данных: Е.В., Д.Д.
Написание текста: Е.Д., Е.Б.
Редактирование: Е.Д.

Авторы заявляют об отсутствии конфликта интересов.
The authors declare no conflicts of interest.

ЛИТЕРАТУРА/REFERENCES

1. Бржеский В.В., Горбачевская И.Н., Голубев С.Ю. Новые препараты гиалуроновой кислоты в лечении детей с синдромом сухого глаза. *Офтальмология в России*. 2021;18(1):129-135.
Brzheskiy VV, Gorbachevskaya IN, Golubev SYu. New Hyaluronic Acid Preparations in the Treatment of Children with Dry Eye Syndrome. *Ophthalmology in Russia = Ofial'mologiya v Rossii*. 2021;18(1):129-135. (In Russ.). https://doi.org/10.18008/1816-5095-2021-1-129-135
2. Craig JP, Nichols KK, Akpek EK, et al. TFOS DEWS II Definition and Classification Report. *Ocul Surf*. 2017;15(3):276-283. https://doi.org/10.1016/j.jtos.2017.05.008
3. Fjaervoll K, Fjaervoll H, Magno M, et al. Review on the possible pathophysiological mechanisms underlying visual display terminal-associated dry eye disease. *Acta Ophthalmol*. 2022;100(8):861-877. https://doi.org/10.1111/aos.15150
4. Fjaervoll H, Fjaervoll K, Magno M, et al. The association between visual display terminal use and dry eye: a review. *Acta Ophthalmol*. 2022;100(4): 357-375. https://doi.org/10.1111/aos.15049
5. Wróbel-Dudzińska D, Osial N, Stępień PW, Gorecka A, Żarnowski T. Prevalence of Dry Eye Symptoms and Associated Risk Factors among University Students in Poland. *Int J Environ Res Public Health*. 2023;20(2):1313. https://doi.org/10.3390/ijerph20021313
6. Viso E, Rodriguez-Ares MT, Gude F. Prevalence of and associated factors for dry eye in a Spanish adult population (the Salnes Eye Study). *Ophthalm Epidemiol*. 2009;16(1):15-21. https://doi.org/10.1080/09286580802228509
7. Malet F, Le Goff M, Colin J, et al. Dry eye disease in French elderly subjects: the Alienor Study. *Acta Ophthalmol*. 2014;92(6):e429-e436. https://doi.org/10.1111/aos.12174
8. Vehof J, Kozareva D, Hysi PG, Hammond CJ. Prevalence and risk factors of dry eye disease in a British female cohort. *Br J Ophthalmol*. 2014;98(12): 1712-1717. https://doi.org/10.1136/bjophthalmol-2014-305201
9. Gupta R, Chauhan L, Varshney A. Impact of E-Schooling on Digital Eye Strain in Coronavirus Disease Era: A Survey of 654 Students. *J Curr Ophthalmol*. 2021;33(2):158-164. https://doi.org/10.4103/joco.joco_89_20

10. Xu Y, Deng G, Wang W, Xiong S, Xu X. Correlation between handheld digital device use and asthenopia in Chinese college students: a Shanghai study. *Acta Ophthalmol.* 2019;97(3):e442-e447. https://doi.org/10.1111/aos.13885
11. Wolkoff P, Nøjgaard JK, Troiano P, Piccoli B. Eye complaints in the office environment: precorneal tear film integrity influenced by eye blinking efficiency. *Occup Environ Med.* 2005;62(1):4-12. https://doi.org/10.1136/oem.2004.016030
12. Chu CA, Rosenfield M, Portello JK. Blink patterns: reading from a computer screen versus hard copy. *Optom Vis Sci.* 2014;91(3):297-302. https://doi.org/10.1097/OPX.0000000000000157
13. Marshall SJ, Gorely T, Biddle SJ. A descriptive epidemiology of screen-based media use in youth: a review and critique. *J Adolesc.* 2006;29(3):333-349. https://doi.org/10.1016/j.adolescent.2005.08.016
14. Rechichi C, De Mojà G, Aragona P. (2017). Video Game Vision Syndrome: A New Clinical Picture in Children? *J Ped Ophthalmol Strabism.* 2017;54(6): 346-355. https://doi.org/10.3928/01913913-20170510-01
15. Elhusseiny AM, Khalil AA, El Sheikh RH, Bakr MA, Eissa MG, El Sayed YM. New approaches for diagnosis of dry eye disease. *Int J Ophthalmol.* 2019;12(10):1618-1628. https://doi.org/10.18240/ijo.2019.10.15
16. Höh H, Schirra F, Kienecker C, Ruprecht KW. Lidparallele konjunktivale Falten (LIPCOF) sind ein sicheres diagnostisches Zeichen des trockenen Auges [Lid-parallel conjunctival folds are a sure diagnostic sign of dry eye]. *Ophthalmologe.* 1995;92(6):802-808.
17. Pult H, Purslow C, Berry M, Murphy PJ. Clinical tests for successful contact lens wear: relationship and predictive potential. *Optom Vis Sci.* 2008; 85(10):E924-E929. https://doi.org/10.1097/OPX.0b013e3181888909
18. Isreb MA, Greiner JV, Korb DR, et al. Correlation of lipid layer thickness measurements with fluorescein tear film break-up time and Schirmer's test. *Eye* (Lond). 2003;17(1):79-83. https://doi.org/10.1038/sj.eye.6700224
19. Höh H., Schwanengel M. Rückbildung der lidkantenparallelen konjunktivalen Falten (LIPCOF) unter Lokaltherapie mit Liposic-Augengel — Eine Pilotstudie. *Klin Monbl Augenheilkd.* 2006;223(11):918-923. https://doi.org/10.1055/s-2006-927103
20. Бржеский В.В., Попов В.Ю., Калинина И.В., Калинина Н.М., Чененова Л.В. Эффективность 0,01% раствора дексаметазона в комплексной терапии больных с синдромом «сухого глаза». *Офтальмологические ведомости.* 2016;9(3):32-44. Brzheskiy VV, Popov VYu, Kalinina IV, Kalinina NM, Chenenova LV. Efficacy of 0.01% dexamethasone solution in comprehensive therapy of dry eye disease. *Ophthalmology Reports = Oftal'mologicheskie vedomosti.* 2016;9(3):32-44. (In Russ.). https://doi.org/10.17816/OV9332-44
21. Park DI, Lew H, Lee SY. Tear meniscus measurement in nasolacrimal duct obstruction patients with Fourier-domain optical coherence tomography: novel three-point capture method. *Acta Ophthalmol.* 2012;90(8):783-787. https://doi.org/10.1111/j.1755-3768.2011.02183.x
22. Tung CI, Perin AF, Gumus K, Pflugfelder SC. Tear meniscus dimensions in tear dysfunction and their correlation with clinical parameters. *Am J Ophthalmol.* 2014;157(2):301-310.e1. https://doi.org/10.1016/j.ajo.2013.09.024
23. Singh S, Rajput A, Mohamed A, Mittal V. Spectral domain optical coherence tomography for measuring tear film meniscus height and its relationship with epiphora. *Indian J Ophthalmol.* 2018;66(11):1592-1594. https://doi.org/10.4103/ijo.IJO_292_18
24. Imamura H, Tabuchi H, Nakakura S, Nagasato D, Baba H, Kiuchi Y. Usability and reproducibility of tear meniscus values generated via swept-source optical coherence tomography and the slit lamp with a graticule method. *Int Ophthalmol.* 2018;38(2):679-686. https://doi.org/10.1007/s10792-017-0517-3

Поступила 26.10.2023
Received 26.10.2023
Принята к печати 14.11.2023
Accepted 14.11.2023

Вестник офтальмологии
2023, Т. 139, №6, с. 101-108
https://doi.org/10.17116/oftalma2023139061101

Russian Annals of Ophthalmology =
Vestnik Oftal'mologii 2023, vol. 139, №6, pp. 101-108
https://doi.org/10.17116/oftalma2023139061101

Сравнение эффективности и безопасности применения противоглаукомных препаратов в терапии первичной открытоугольной глаукомы

© С.Ю. АСТАХОВ[1], П.А. НЕЧИПОРЕНКО[1], Д.П. НОВИКОВ[2], О.А. ФРОЛОВ[2], А.С. ПОКРОВСКИЙ[2]

[1]ФГБОУ ВО «Первый Санкт-Петербургский государственный медицинский университет им. акад. И.П. Павлова», Санкт-Петербург, Россия;
[2]СПб ГБУЗ «Диагностический центр №7» (глазной) для взрослого и детского населения, Санкт-Петербург, Россия

РЕЗЮМЕ

Увеличение количества противоглаукомных препаратов усложняет выбор, который приходится делать офтальмологу.

Цель исследования. Сравнить эффективность, безопасность и удобство использования российского препарата латанопроста Трилактан и препарата Ксалатан в монотерапии у пациентов с первичной открытоугольной глаукомой (ПОУГ) или офтальмогипертензией (ОГ).

Материал и методы. Многоцентровое сравнительное наблюдательное исследование эффективности и безопасности глазных капель Трилактан (ООО «Гротекс», Россия) и Ксалатан («Пфайзер МФГ. Бельгия Н.В.», Бельгия) в монотерапии у пациентов с ПОУГ начальной и развитой стадии или ОГ. Длительность приема исследуемого препарата составила максимально 87 дней. В исследовании приняли участие 76 пациентов: 56 (74%) женщин и 20 (26%) мужчин в возрасте 50–84 лет (в среднем 66,3±1,3 года). Группы были однородны по демографическим, антропометрическим и жизненно важным показателям. Эффективность оценивали по динамике внутриглазного давления (ВГД), безопасность — по характеристикам нежелательных явлений, удобство и комфорт от применения — по результатам опросников, заполненных пациентами.

Результаты. Оба препарата снижают уровень ВГД в среднем на 6–8 мм рт.ст. в зависимости от метода измерения, разница между ними не превышает 0,55 мм рт. ст. Доля пациентов со снижением ВГД на 30% и более от исходного уровня составила в обеих группах 89,5%. Пациенты, получавшие Трилактан, оценили удобство использования специального устройства страйк-упор.

Заключение. Результаты исследования позволяют утверждать, что эффективность и безопасность глазных капель Трилактан (ООО «Гротекс», Россия) не отличаются от таких показателей препарата Ксалатан («Пфайзер МФГ. Бельгия Н.В.», Бельгия) при ПОУГ начальной и развитой стадии или ОГ. Пациенты высоко оценили удобство использования флакона со страйк-упором.

Ключевые слова: *первичная открытоугольная глаукома, монотерапия, аналоги простагландинов F2α, латанопрост.*

ИНФОРМАЦИЯ ОБ АВТОРАХ:
Астахов С.Ю. — https://orcid.org/0000-0003-0777-4861
Нечипоренко П.А. — https://orcid.org/0000-0002-1604-2569
Новиков Д.П. — https://orcid.org/0000-0002-2066-9401
Фролов О.А. — https://orcid.org/0000-0002-0162-5454
Покровский А.С. — https://orcid.org/0009-0004-6916-270X
Автор, ответственный за переписку: Нечипоренко Павел Андреевич — e-mail: paul_because@mail.ru

КАК ЦИТИРОВАТЬ:
Астахов С.Ю., Нечипоренко П.А., Новиков Д.П., Фролов О.А., Покровский А.С. Сравнение эффективности и безопасности применения противоглаукомных препаратов в терапии первичной открытоугольной глаукомы. *Вестник офтальмологии.* 2023;139(6):101–108. https://doi.org/10.17116/oftalma2023139061101

Comparison of the effectiveness and safety of glaucoma drugs in the therapy of primary open-angle glaucoma

© S.YU. ASTAKHOV[1], P.A. NECHIPORENKO[1], D.P. NOVIKOV[2], O.A. FROLOV[2], A.S. POKROVSKIY[2]

[1]Academician I.P. Pavlov First St. Petersburg State Medical University, Saint Petersburg, Russia;
[2]Eye Diagnostic Center No. 7 for Adults and Children, Saint Petersburg, Russia

ABSTRACT

The rise in the number of glaucoma drugs complicates the choice that the ophthalmologists have to do.

Purpose. The study compares the effectiveness, safety and usability of the Russian latanoprost drug Trilaktan and the drug Xalatan in monotherapy for patients with primary open-angle glaucoma (POAG) and ocular hypertension (OH).

Material and methods. This is a multicenter observational study of the effectiveness and safety of eye drops Trilaktan (Groteks, Russia) and Xalatan (Pfizer MFG. Belgium N.V., Belgium) in monotherapy for patients with POAG of early and moderate stages or OH. The maximum duration of the regimen for the studied drugs was 87 days. The study included 76 patients: 56 (74%) women

and 20 (26%) men aged 50—84 years (mean age 66.3±1.3 years). The groups were homogeneous in demographic, anthropometric and vital indicators. Effectiveness was assessed by the trends in intraocular pressure (IOP) changes, safety — by analyzing the adverse events, usability and ease of use — by the questionnaires the study patients filled.

Results. Both drugs investigated in this study decrease IOP by a mean of 6—8 mm Hg depending on tonometry method, with difference not exceeding 0.55 mm Hg. The proportion of patients with IOP decreased by 30% and more from the baseline level was 89.5% in both groups. The differences between the indicators of drug usability (by McMonnies conjunctival hyperemia scale, tear break-up time (TBUT), punctate keratopathy, OSDI questionnaire results) were insignificant, and the observed changes did not decrease the tolerability of the studied drugs. The patients using Trilaktan also commended the usability of the included eye drops dispenser.

Conclusions. The results of this study allow a conclusion that the effectiveness and safety of Trilaktan (Groteks, Russia) eye drops are equal to those of Xalatan (Pfizer MFG, Belgium N.V., Belgium) eye drops in patients with POAG of early and moderate stages or OH. Trilaktan is easy to use thanks to the included eye drops dispenser.

Keywords: *primary open-angle glaucoma, monotherapy, prostaglandin F2α analogues, latanoprost.*

INFORMATION ABOUT THE AUTHORS:
Astakhov S.Yu. — https://orcid.org/0000-0003-0777-4861
Nechiporenko P.A. — https://orcid.org/0000-0002-1604-2569
Novikov D.P. — https://orcid.org/0000-0002-2066-9401
Frolov O.A. — https://orcid.org/0000-0002-0162-5454
Pokrovskiy A.S. — https://orcid.org/0009-0004-6916-270X
Corresponding author: Nechiporenko P.A. — e-mail: paul_because@mail.ru

TO CITE THIS ARTICLE:
Astakhov SYu, Nechiporenko PA, Novikov DP, Frolov OA, Pokrovskiy AS. Comparison of the effectiveness and safety of glaucoma drugs in the therapy of primary open-angle glaucoma. *Russian Annals of Ophthalmology = Vestnik oftal'mologii*. 2023;139(6):101–108. (In Russ.). https://doi.org/10.17116/oftalma2023139061101

По данным Всемирной организации здравоохранения (ВОЗ), в 2013 г. число пациентов с глаукомой во всем мире составляло 64,3 млн, в 2020 г. — 76,0 млн. Прогнозируется увеличение числа пациентов до 111,8 млн к 2040 г. [1]. Первичная открытоугольная глаукома (ПОУГ), составляющая 72,3—96,1% всех случаев глаукомы в Российской Федерации, остается наиболее распространенной формой этого заболевания [2]. В связи с увеличением продолжительности жизни населения и развитием методов ранней диагностики глаукомы ожидается, что к 2030 г. число пациентов с этим диагнозом может составить более 120 млн человек [1, 3].

В настоящее время единственным доказанным методом лечения глаукомы является снижение внутриглазного давления (ВГД), что позволяет замедлить прогрессирование заболевания или стабилизировать его. Существуют различные возможности снижения офтальмотонуса: гипотензивные препараты, лазерное и хирургическое вмешательство. Важнейшее место в лечении глаукомы занимает медикаментозная гипотензивная терапия. У 60% пациентов с глаукомой и офтальмогипертензией (ОГ) она эффективна в отношении достижения целевых значений ВГД, что предотвращает наступление слепоты [4, 5]. Многие пациенты контролируют уровень ВГД при помощи лекарственных средств, однако побочные эффекты гипотензивных препаратов являются серьезной проблемой, как и доступность лекарств и расходы на лечение [6]. Согласно большинству клинических рекомендаций и руководств, препараты из группы аналогов простагландинов занимают первое место среди местных гипотензивных препаратов. В последние годы неуклонно увеличивается доля препаратов этой группы среди гипотензивных средств [4, 6, 7]. В значительной степени это связано с появлением на фармакологическом рынке воспроизведенных аналогов простагландинов. Очевидно, что снижение стоимости лекарства ведет к повышению доступности лечения. Однако для практикующего офтальмолога вопрос выбора конкретного препарата усложняется, должна быть уверенность в его эффективности и безопасности [7, 8].

На сегодняшний день наилучшим образом соответствуют этим требованиям аналоги простагландинов как в виде монотерапии, так и в сочетании с другими противоглаукомными препаратами. Лечение глаукомы требует не только хорошего гипотензивного эффекта, но и высокой приверженности пациентов, которая может быть достигнута только при хорошей переносимости и минимальных побочных эффектах [7, 8].

Прием лекарств является непростой задачей для значительной части пожилых больных, имеющих когнитивные, зрительные или физические ограничения. Многие пациенты с глаукомой испытывают трудности по крайней мере с одним ключевым этапом инстилляции глазных капель. Механические вспомогательные устройства и обучающие мероприятия помогают улучшить этот процесс, но они мало распространены или недоступны [9].

Цель исследования — сравнить эффективность, безопасность, а также удобство и комфорт от использования глазных капель Трилактан (ООО «Гротекс», Россия) и Ксалатан («Пфайзер МФГ. Бельгия Н.В.», Бельгия) в монотерапии у пациентов с ПОУГ начальной и развитой стадии или ОГ.

Материал и методы

В многоцентровом сравнительном наблюдательном исследовании изучалась эффективность и безопасность препаратов Трилактан, капли глазные 0,005% (ООО «Гротекс», Россия) и имеющегося на рынке препарата Ксалатан, капли глазные 0,005% («Пфайзер МФГ. Бельгия Н.В.», Бельгия) при их применении в виде монотерапии у пациентов с ПОУГ начальной и развитой стадии или ОГ.

В исследование было включено 76 пациентов: 56 (74%) женщин и 20 (26%) мужчин в возрасте от 50 до 84 лет (в среднем 66,3±1,3 года). Различия по всем демографическим, антропометрическим и жизненно важным показателям между группами были незначимы.

Критерии включения: ранее не получавшие лечения пациенты в возрасте 50 лет и старше с ПОУГ начальной или развитой стадии или ОГ, истинным ВГД ⩾22 мм рт.ст. и толщиной роговицы 500—600 мкм.

Критерии исключения (сокращенно): вторичная глаукома; узкий или закрытый радужно-роговичный угол; единственно видящий глаз; аномалии или заболевания, способные исказить результаты или повлиять на интерпретацию данных исследования хотя бы для одного из глаз; лазерное или хирургическое вмешательство в течение предшествующих 6 мес; использование контактных линз; неконтролируемые системные состояния, включая гиперчувствительность.

Общая длительность приема исследуемого препарата для пациента составила максимально 87 дней (в конъюнктивальный мешок по 1 капле 1 раз в сутки в 20:00 ± 1 ч; при пропуске дозы следующую закапывали в обычном режиме, т.е. дозу не удваивали).

Исследование состояло из пяти визитов: визит 1 являлся визитом скрининга и включения, визит 2 проводился через 7 дней после первого приема препарата, визит 3 и последующие визиты — с интервалом в 28 дней.

В исследовании оценивали один глаз каждого пациента; если оба глаза подходили по критериям, то выбирали глаз с более высоким уровнем ВГД на скрининге; если ВГД в обоих глазах было одинаковым, то выбирали правый глаз.

Эффективность оценивали по динамике показателей ВГД, безопасность — по характеристикам нежелательных явлений (НЯ), а удобство и комфорт — по результатам опросников пациентов. Главной конечной точкой было изменение уровня ВГД (измеренного по Гольдманну, по Маклакову и с помощью рикошетного тонометра Icare), от визита 1 к визиту 5, а второстепенные конечные точки включали долю пациентов с ответной реакцией на лечение (с достижением целевого ВГД, на 30% ниже его исходного уровня), биомикроскопические и репортируемые пациентом показатели состояния глазной поверхности, частоту и тяжесть НЯ, удобство использования флаконов исследуемых препаратов.

Средняя максимальная корригированная острота зрения (МКОЗ) в группах препарата Трилактан и препарата Ксалатан составила соответственно 0,83±0,03 и 0,84±0,03 (p=0,744); средняя толщина роговицы — 548,38±3,85 и 551,76±3,85 мкм (p=0,465); среднее отношение размеров экскавации и диска зрительного нерва — 0,51±0,03 и 0,51±0,03 (p=0,75); средняя степень изменения диска зрительного нерва по шкале DDLS — 4,14±0,26 и 4,03±0,27 (p=0,54). Аналогично, отсутствовали значимые различия между группами в отношении доли пациентов с катарактой, псевдоэксфолиациями и степени выраженности этих изменений, с артифакией, а также по ширине и степени пигментации радужно-роговичного угла.

Результаты и обсуждение

Оценка гипотензивного эффекта. Для оценки снижения уровня ВГД высчитывалась дельта (разница) между значениями ВГД на этапе скрининга и на визите 5. **Табл. 1** содержит описательную статистику и сравнение групп по этим показателям, разницу средних значений в группах и 95% доверительный интервал (ДИ). Различия между группами незначимы для всех показателей снижения уровня ВГД: полученных по Гольдманну (p=0,99), по Маклакову

Таблица 1. **Снижение уровня ВГД на визите 5 по сравнению с его исходным значением, мм рт. ст.**

Table 1. **Decrease in IOP recorded on visit 5 compared to the baseline values, mm Hg**

Дельта ВГД	Среднее 1 (Трилактан)	Среднее 2 (Ксалатан)	p	Стандартное отклонение (Трилактан)	Стандартное отклонение (Ксалатан)	Среднее 1 — среднее 2	95% ДИ
По Icare	8,00	7,45	0,61	4,24	5,30	0,55	От −1,62 до 2,73
По Гольдману	7,31	7,32	0,99	4,81	4,29	−0,01	От −2,08 до 2,06
По Маклакову	6,31	6,45	0,85	2,80	3,63	−0,14	От −1,61 до 1,33

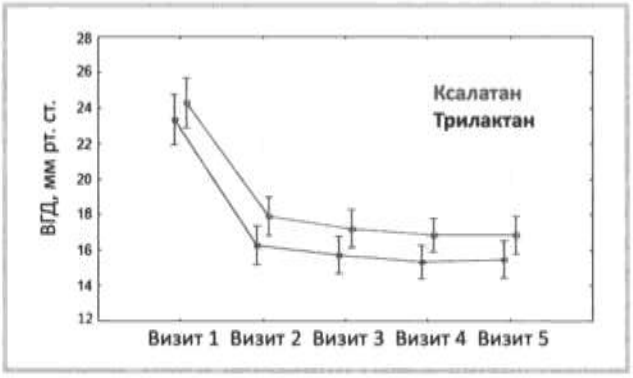

Рис. 1. **Динамика ВГД по Icare (мм рт. ст.) от визита 1 к визиту 5.**
Fig. 1. **Trends of changes in IOP measured with Icare tonometry (mm Hg) on visits 1 to 5.**

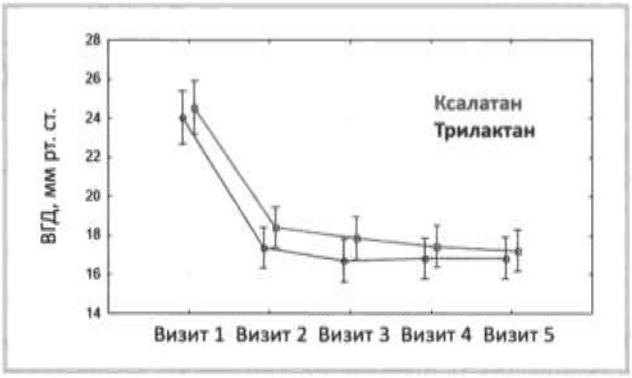

Рис. 2. **Динамика ВГД по Маклакову (мм рт. ст.) от визита 1 к визиту 5.**
Fig. 2. **Trends of changes in IOP measured with Maklakov tonometry (mm Hg) on visits 1 to 5.**

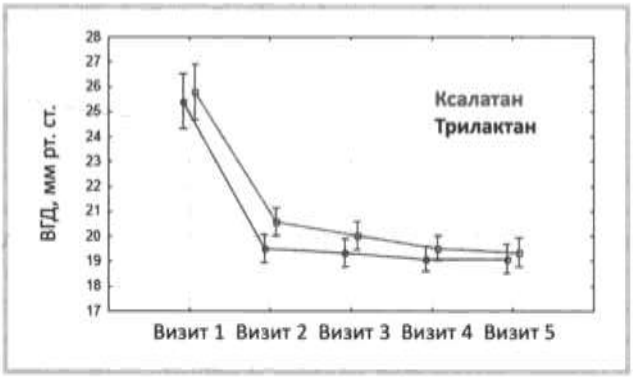

Рис. 3. **Динамика ВГД по Гольдманну (мм рт. ст.) от визита 1 к визиту 5.**
Fig. 3. **Trends of changes in IOP measured with Goldmann tonometry (mm Hg) on visits 1 to 5.**

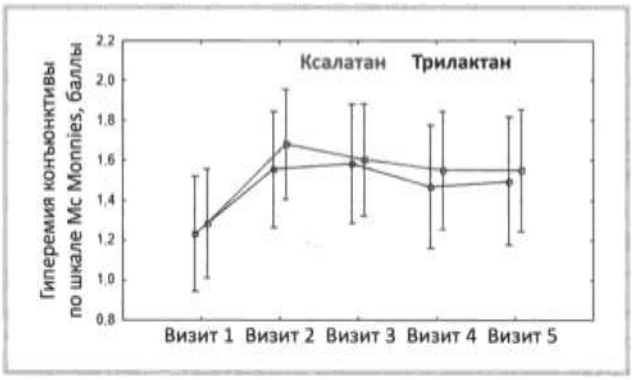

Рис. 4. **Динамика показателя гиперемии конъюнктивы по шкале McMonnies в баллах.**
Fig. 4. **Trends of changes in McMonnies conjunctival hyperemia score, points.**

(p=0,85) и с помощью рикошетного тонометра Icare (p=0,61).

Таким образом, оба сравниваемых препарата эффективно снижают уровень ВГД в среднем на 6—8 мм рт.ст. в зависимости от метода измерения, а разница между ними не превышает 0,55 мм рт.ст. Число пациентов с ответной реакцией на лечение (т.е. со снижением ВГД на визите 3 на 30% и более от исходного уровня) составило в обеих группах по 34 пациента (89,5%; p=1,0).

Показатели ВГД, полученные с помощью рикошетного тонометра Icare **(рис. 1)**, значимо различались в пользу препарата Трилактан на визите 2 (p=0,039) и визите 4 (p=0,039), при измерении по Маклакову **(рис. 2)** — на визите 2 (p=0,007). По всем остальным показателям ВГД различия между группами незначимы. Динамика всех показателей от визита 1 к визиту 5 была значима (p<0,0001), динамика групп значимо не различалась **(рис. 3)**.

Динамика состояния глаз на основании данных биомикроскопии. Оценка комфортности применения препаратов учитывала степень гиперемии конъюнктивы, определяемой по стандартной шкале McMonnies при биомикроскопии, время разрыва слезной пленки (как один из чувствительных показателей выраженности синдрома сухого глаза) и проявления точечной кератопатии.

На **рис. 4** представлены данные оценки динамики от визита 1 к визиту 5 по показателю гиперемии конъюнктивы по шкале McMonnies. Во всех группах динамика всех показателей была значима (p<0,05), различия между группами — незначимы. Как видно, оба сравниваемых препарата вызывали незначительное усиление гиперемии, которое не достигало даже одной ступени шкалы McMonnies.

На **рис. 5** отображены данные оценки динамики от визита 1 к визиту 5 по показателю времени разрыва слезной пленки в секундах. Различия между группами были незначимы. В группе препарата Трилактан динамика времени разрыва слезной пленки была значима (p=0,044), однако ее изменение составило в среднем половину секунды, что меньше погрешности этого субъективного метода оценки. Динамика всех остальных биомикроскопических показателей от визита 1 к визиту 5 была незначима.

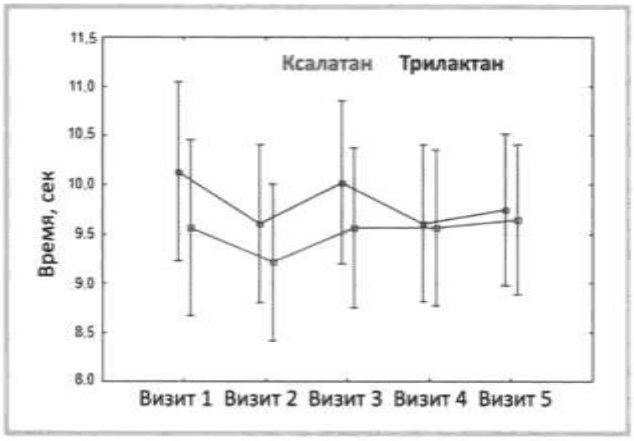

Рис. 5. **Динамика времени разрыва слезной пленки, в секундах.**
Fig. 5. **Trends of changes in TBUT, seconds.**

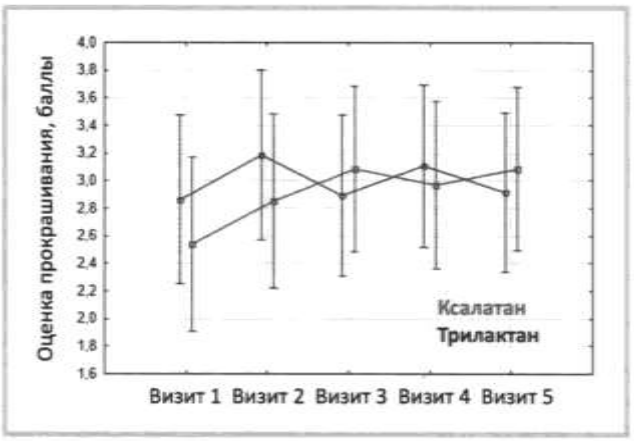

Рис. 6. **Динамика суммарной оценки точечного прокрашивания, в баллах.**
Fig. 6. **Trends of changes in punctate staining assessment, points.**

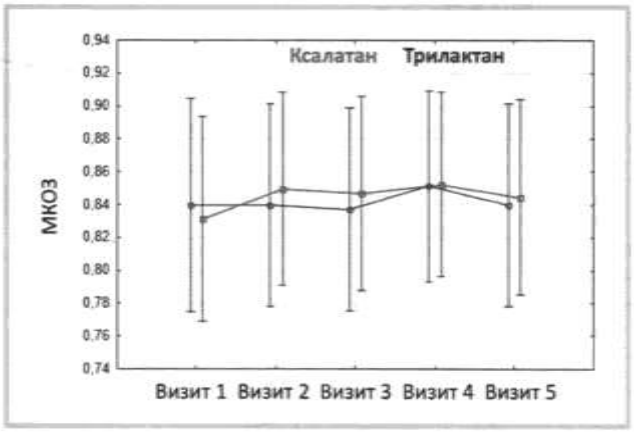

Рис. 7. **Динамика МКОЗ по десятичной шкале.**
Fig. 7. **Trends of changes in BCVA, decimate scale.**

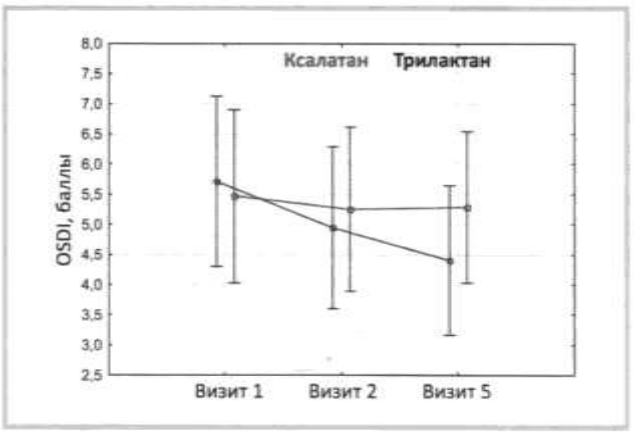

Рис. 8. **Динамика показателя OSDI, в баллах.**
Fig. 8. **Trends of changes in OSDI score, points.**

Рис. 6 содержит данные оценки динамики от визита 1 к визиту 5 по показателю суммарной оценки точечного прокрашивания конъюнктивы и роговицы флюоресцеином. Динамика в обеих группах была значима ($p<0,05$), при этом общее среднее изменение степени кератопатии не превысило одной ступени по стандартной шкале прокрашивания. Различия между группами незначимы.

Динамика остроты зрения. По всем показателям МКОЗ различия между группами незначимы **(рис. 7)**. Динамика всех показателей от визита 1 к визиту 5 была незначима.

Комфортность применения исследуемого препарата оценивалась по визуальной аналоговой шкале (ВАШ, от 0 до 10, где 0 — самый невыносимый дискомфорт, а 10 — состояние полного благополучия и максимального комфорта) и по показателю Индекса повреждения глазной поверхности (Ocular Surface Disease Index, OSDI). По показателю ВАШ различия между группами незначимы. Динамика показателя ВАШ в группе препарата Ксалатан была значима ($p=0,045$), в группе препарата Трилактан — незначима. Численно нарастающая динамика этого показателя подтверждает, что незначительное усиление гиперемии и точечной кератопатии, а также уменьшение времени разрыва слезной пленки не ухудшили переносимость исследуемых препаратов пациентами. Данное утверждение подкрепляется также и более детальным и комплексным показателем OSDI, динамика которого свидетельствует об увеличении степени тяжести синдрома сухого глаза у пациентов. **Рис. 8** содержит результаты субъективной оценки пациентами общей комфортности применения исследуемого препарата по показателю OSDI в баллах. По показателю OSDI различия между группами незначимы. Динамика показателя OSDI была значима ($p=0,005$), динамика групп значимо не различалась ($p=0,052$).

Оценка удобства использования флаконов исследуемых препаратов на основании оценки удобства закапывания по данным опросника, заполненного пациентами. В группе препарата Трилактан на вопрос «Ис-

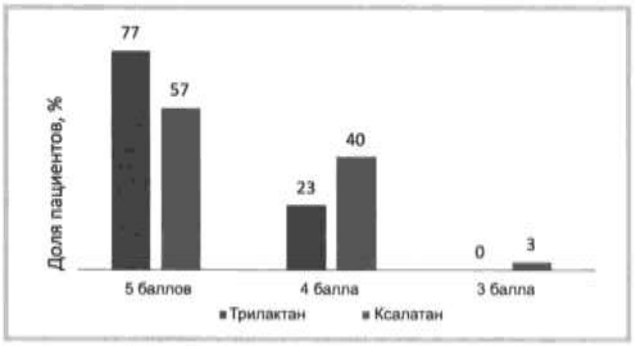

Рис. 9. **Оценка пациентами показателя «Удобство вскрытия», в баллах.**

Fig. 9. **Assessment of the «Ease of bottle opening» indicator by the study patients, points.**

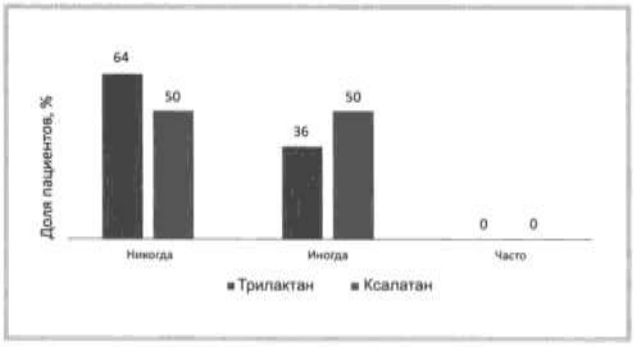

Рис. 10. **Оценка пациентами показателя «Трудности с попаданием точно в глаз», суммарно на визитах 2—5.**

Fig. 10. **Assessment of the «Difficulties with instilling a drop precisely in the eye» indicator by the study patients summarized from visits 2—5.**

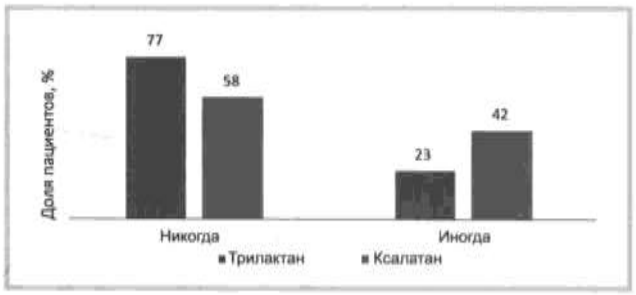

Рис. 11. **Оценка пациентами показателя «Прикосновение кончика флакона к слизистой глаза при инстилляции», суммарно на визитах 2—5.**

Fig. 11. **Assessment of the «Touching the tip of the bottle to the conjunctiva during instillation» indicator by the study patients summarized from visits 2—5.**

Рис. 12. **Оценка пациентами показателя «Общая переносимость», на визитах 2—5.**

Fig. 12. **Assessment of the «Total tolerability» indicator by the study patients on visits 2—5.**

пользовал ли устройство закапывания» дали ответ «Да» 26 (66,6%) пациентов, на визите 3 — 18 (46,2%), на визитах 4 и 5 — по 23 (60,0%). Таким образом, к визиту 5 большая часть пациентов использовала специальное устройство для дозирования препарата и оценили его как полезное.

На **рис. 9** представлен график оценки пациентами показателя «Удобство вскрытия» по пятибалльной шкале (от 1 до 5, где 1 — очень плохо, 2 — плохо, 3 — удовлетворительно, 4 — хорошо, 5 — отлично) суммарно на 2—5-м визитах. Как видно из **рис. 9**, большинство пациентов в группе препарата Трилактан высоко оценило удобство вскрытия флакона с использованием страйк-упора.

На **рис. 10** представлен график суммарной оценки пациентами показателя «Трудности с попаданием капли точно в глаз» суммарно на 2—5-м визитах. Значительная часть пациентов не испытывала трудностей с попаданием препарата в глаз. В группе препарата Трилактан такие трудности возникали реже.

Рис. 11 представляет собой график оценки пациентами показателя «Прикосновение кончика флакона к слизистой глаза при инстилляции». На нем видно, что в группе препарата Трилактан больше пациентов, которые никогда не соприкасались кончиком флакона со слизистой оболочкой глаза при инстилляции, а те, кто отмечал такую проблему, сталкивался с ней лишь иногда.

На **рис. 12** представлен график оценки пациентами показателя «Общая переносимость» на визитах 2—5. Подавляющее большинство пациентов расценили общую переносимость исследуемых препаратов как хорошую, менее 20% — как удовлетворительную, однако в группе препарата Трилактан пациентов, оценивших терапию как хорошую, было больше.

Табл. 2 содержит данные о количестве пропусков закапывания по группам на момент визитов 2—5.

Говорить о весомости и достоверности описанных выше результатов можно лишь при условии регулярного применения глазных капель пациентами. Как видно, пропуски закапываний в данном исследовании носили единичный характер. По этим показателям различия между группами незначимы.

Оценка опроса пациента о дальнейшем применении препарата. На вопрос пациенту о дальнейшем применении препарата на визите 5 в группе препарата Трилактан ответ «Я точно хочу продолжить применение препарата» дали 24 пациента (61,5%), ответ «Я ско-

Таблица 2. **Сколько раз пациент пропускал закапывания (визиты 2—5)**
Table 2. **The number of times the patients skipped the instillations (visits 2—5)**

Визит	Препарат	Среднее	Стандартная ошибка	95% ДИ	*p*
2	Трилактан	0,11	0,06	От –0,02 до 0,23	0,94
	Ксалатан	0,13	0,07	От –0,01 до 0,26	
3	Трилактан	0,39	0,22	От –0,04 до 0,83	0,23
	Ксалатан	1,17	0,23	0,70—1,64	
4	Трилактан	0,57	0,23	0,11—1,03	0,35
	Ксалатан	1,17	0,25	0,67—1,67	
5	Трилактан	0,68	0,28	0,12—1,24	0,61
	Ксалатан	1,00	0,30	0,39—1,61	

рее согласен» — 13 (33,3%) пациентов, и два пациента (5,1%) затруднились с ответом. В группе препарата Ксалатан ответ «Я точно хочу продолжить применение препарата» дали 22 (57,9%) пациента, ответ «Я скорее согласен» — 15 (39,5%), и 1 (2,6%) пациент затруднился с ответом. Пациенты, использовавшие препарат Трилактан, оценили страйк-упор как устройство, полезное и удобное для ежедневной инстилляции.

Безопасность. За период проведения исследования было зарегистрировано всего 19 случаев развития НЯ у 14 пациентов: пять НЯ у 5 пациентов в группе препарата Ксалатан и 14 НЯ у 9 пациентов в группе препарата Трилактан; группы были однородны по числу пациентов с НЯ и по характеристикам жалоб. В основном это были те или иные ощущения дискомфорта, о которых нередко репортируется в связи с закапываниями различных глазных капель. Все НЯ были легкой степени тяжести и полностью разрешились за период исследования. Серьезных НЯ в исследовании зарегистрировано не было. Ни один из пациентов не прекратил применение исследуемого препарата и не завершил исследование досрочно по причине НЯ.

Динамика жизненно важных показателей за время исследования была незначима. Не было выявлено значимых различий между группами по всем жизненным показателям. На этапе «Звонок последующего наблюдения» значимые изменения общего состояния отсутствовали у всех пациентов.

К моменту завершения исследования ни у одного пациента не было зафиксировано ухудшений по данным периметрии.

Заключение

В соответствии с современными клиническими рекомендациями одним из препаратов выбора для монотерапии с точки зрения оптимального соотношения эффективности и безопасности является латанопрост. Результаты проведенного исследования позволяют утверждать, что эффективность и безопасность применения препарата Трилактан, капли глазные 0,005% (ООО «Гротекс», Россия) не отличаются от данных показателей оригинального препарата, капли глазные 0,005% («Пфайзер МФГ. Бельгия Н.В.», Бельгия) у пациентов с ПОУГ начальной и развитой стадии или ОГ. Трилактан обладает сопоставимыми с оригинальным препаратом эффективностью, профилем безопасности и переносимостью, и может рассматриваться в качестве доступной альтернативы. Также важно отметить, что Трилактан удобен в применении благодаря наличию вспомогательного устройства страйк-упор для точного закапывания препарата в глаз, что может способствовать приверженности пациентов назначенной терапии. И это было высоко оценено пациентами.

Участие авторов:
Концепция и дизайн исследования: С.А., П.Н., Д.Н.
Сбор и обработка материалов: П.Н., Д.Н.
Статистическая обработка: П.Н.
Написание текста: С.А., П.Н., Д.Н.
Редактирование: С.А., П.Н., Д.Н., О.Ф., А.П.

Авторы заявляют об отсутствии конфликта интересов.
The authors declare no conflicts of interest.

ЛИТЕРАТУРА/REFERENCES

1. Tham YC, Li X, Wong TY, et al. Global prevalence of glaucoma and projections of glaucoma burden through 2040: a systematic review and meta-analysis. *Ophthalmology*. 2014;121(11):2081-2090. https://doi.org/10.1016/j.ophtha.2014.05.013
2. Quigley HA. 21st century glaucoma care. *Eye (Lond)*. 2019;33(2):254-260. https://doi.org/10.1038/s41433-018-0227-8
3. Lichter PR, Musch DC, Gillespie BW, et al. Interim clinical outcomes in the Collaborative Initial Glaucoma Treatment Study comparing initial treatment randomized to medications or surgery. *Ophthalmology*. 2001;108(11):1943-1953. https://doi.org/10.1016/s0161-6420(01)00873-9
4. Di Stefano AF. VISION 2020: the right to sight. A global initiative for the elimination of avoidable blindness. *Optometry*. 2001;72(10):619-622.
5. Zhang WY, Po AL, Dua HS, Azuara-Blanco A. Meta-analysis of randomised controlled trials comparing latanoprost with timolol in the treatment of pa-

tients with open-angle glaucoma or ocular hypertension. *Br J Ophthalmol*. 2001;85(8):983–990.
https://doi.org/10.1136/bjo.85.8.983

6. Астахов Ю.С., Нечипоренко П.А. Аналоги простагландинов: прошлое, настоящее и будущее. *Офтальмологические ведомости*. 2017; 10(1):40–52.
Astakhov YuS, Nechiporenko PA. Prostaglandin analogues: past, present, and future. *Ophthalmological Statements = Oftal'mologicheskie vedomosti*. 2017;10(1):40–52. (In Russ.).
https://doi.org/10.17816/OV10140-52

7. Астахов Ю.С., Соколов В.О., Морозова Н.В., Новиков Д.П. Оценка гипотензивного эффекта препарата «ГЛАУМАКС». *Офтальмологические ведомости*. 2013;6(3):75-79.
Astakhov YuS, Sokolov VO, Morozova NV, Novikov DP. Evaluation of the hypotensive effect of the drug "GLAUMAX". *Ophthalmological Statements = Oftal'mologicheskie vedomosti*. 2013;6(3):75-79. (In Russ.).
https://doi.org/10.17816/OV2013375-79

8. Davis SA, Sleath B, Carpenter DM, Blalock SJ, Muir KW, Budenz DL. Drop instillation and glaucoma. *Curr Opin Ophthalmol*. 2018;29(2):171-177.
https://doi.org/10.1097/ICU.0000000000000451

9. Национальное руководство по глаукоме для практикующих врачей. Изд. 4-е, испр. и доп. Под ред. Егорова Е.А., Еричева В.П. М.: ГЭОТАР-Медиа; 2019.
Natsional'noe rukovodstvo po glaukome dlya praktikuyushchikh vrachey [National Glaucoma Guidelines for Practitioners]. 4th ed., corrected and expanded. Eds Egorov E.A., Erichev V.P. M.: GEOTAR-Media; 2019. (In Russ.).

Поступила 18.08.2023
Received 18.08.2023
Принята к печати 04.10.2023
Accepted 04.10.2023

ТРИЛАКТАН®

[латанопрост 0,005%]

ГИПОТЕНЗИВНАЯ ТЕРАПИЯ ГЛАУКОМЫ В ПОЛНОМ ОБЪЁМЕ

Снижение ВГД* на 30% и более от исходного уровня[1]

Забота о пожилом пациенте с каждым флаконом: страйк-упор** в комплекте[1]

Мгновенный доступ к терапии глаукомы: страйк-упор помогает открутить крышку флакона без лишних усилий[2]

Правильное положение флакона над глазом: каждая капля достигает цели без перерасхода при дозировании[2]

Бесконтактная инстилляция: страйк-упор предотвращает соприкосновение роговицы с капельницей[2]

ООО «ГРОТЕКС»,
195297, Россия, Санкт-Петербург, Индустриальный пр., д. 71, корп. 2, лит. А
www.solopharm.com

SOLOPHARM

Вестник офтальмологии
2023, Т. 139, №6, с. 110-121
https://doi.org/10.17116/oftalma2023139061110

Russian Annals of Ophthalmology =
Vestnik Oftal'mologii 2023, vol. 139, №6, pp. 110-121
https://doi.org/10.17116/oftalma2023139061110

Поздняя диагностика риноцеребрального мукормикоза у больных COVID-19 (клинические наблюдения)

© Н.И. КУРЫШЕВА[1,2], С.Г. КАПКОВА[1,2], В.И. НАУМОВА[1], Д.М. СМОЛЕВ[1], С.В. ЛИЩУК[1], Е.Ю. НЕКРАСОВА[1], В.Е. КИМ[1]

[1]ФГБУ ГНЦ РФ «Федеральный медицинский биофизический центр им. А.И. Бурназяна» ФМБА России, Москва, Россия;
[2]Академии постдипломного образования ФГБУ «Федеральный научно-клинический центр специализированных видов медицинской помощи и медицинских технологий» ФМБА России, Москва, Россия

РЕЗЮМЕ

С начала пандемии COVID-19 частота вторичных инфекций (как бактериальных, так и грибковых) растет из-за подавления иммунитета, что, в частности, связано с использованием глюкокортикоидов или антибиотиков широкого спектра действия в рамках протокола лечения COVID-19 и может приводить к обострению ранее существовавшего грибкового заболевания или возникновению новой инфекции. Офтальмологи часто участвуют в принятии медицинских и хирургических решений в подобных сложных случаях. В связи с этим необходима выраженная клиническая настороженность в отношении возможных вторичных грибковых инфекций при COVID-19. Ранняя диагностика и лечение могут снизить смертность от риноцеребрального мукормикоза (ROCM), связанного с COVID-19. Авторы приводят два клинических примера позднего выявления ROCM, протекавшего по двум различным сценариям, и сравнивают особенности этих случаев с данными литературы.

Ключевые слова: *риноцеребральный мукормикоз (ROCM), COVID-19, SARS-CoV-2, тромбоз кавернозного синуса, КТ- и МРТ-диагностика.*

ИНФОРМАЦИЯ ОБ АВТОРАХ:
Курышева Н.И. — e-mail: e-natalia@list.ru; https://orcid.org/0000-0002-9265-6671
Капкова С.Г. — e-mail: doctor_kapkov@mail.ru; https://orcid.org/0000-0002-0934-725X
Наумова В.И. — e-mail: dr.vnaumova@mail.ru; https://orcid.org/0000-0001-9436-5251
Смолев Д.М. — e-mail: dsmolev@yandex.ru; https://orcid.org/0000-0002-9180-4877
Лищук С.В. — e-mail: leycom@mail.ru; https://orcid.org/0000-0003-0372-5886
Некрасова Е.Ю. — e-mail: catherine.nekrasova@mail.ru; https://orcid.org/0000-0002-4302-1982
Ким В.Е. — e-mail: kimvaleriya96@gmail.com; https://orcid.org/0000-0002-8400-2817
Автор, ответственный за переписку: Ким Валерия Енгировна — e-mail: kimvaleriya96@gmail.com

КАК ЦИТИРОВАТЬ:
Курышева Н.И., Капкова С.Г., Наумова В.И., Смолев Д.М., Лищук С.В., Некрасова Е.Ю., Ким В.Е. Поздняя диагностика риноцеребрального мукормикоза у больных COVID-19 (клинические наблюдения). *Вестник офтальмологии.* 2023;139(6):110–121. https://doi.org/10.17116/oftalma2023139061110

Late diagnosis of rhinocerebral mucormycosis in patients with COVID-19 (case studies)

© N.I. KURYSHEVA[1,2], S.G. KAPKOVA[1,2], V.I. NAUMOVA[1], D.M. SMOLEV[1], S.V. LISHCHUK[1], E.YU. NEKRASOVA[1], V.E. KIM[1]

[1]State Research Center — Burnasyan Federal Medical Biophysical Center of Federal Medical Biological Agency, Moscow, Russia;
[2]Postgraduate Education Academy, Federal Scientific and Clinical Center of Specialized Medical Care and Medical Technologies of Federal Medical Biological Agency, Moscow, Russia

ABSTRACT

From the beginning of the COVID-19 pandemic, the incidence of secondary infections (both bacterial and fungal) has increased due to immune suppression associated with the use of corticosteroids or broad-spectrum antibiotics as a part of COVID-19 treatment protocol, which may exacerbate a pre-existing fungal disease or cause a new infection. Ophthalmologists are often involved in taking medical and surgical decisions in these complex cases. In this regard, a strong clinical suspicion should be applied to possible secondary fungal infections in COVID-19. Their early diagnosis and treatment may reduce mortality due to COVID-19 associated rhinocerebral mucormycosis (ROCM). This article describes two clinical cases of late detection of ROCM with two different scenarios, and compare the features of these cases with the literature data.

Keywords: *rhinocerebral mucormycosis (ROCM), COVID-19, SARS-CoV-2, cavernous sinus thrombosis, CT and MRI diagnostics.*

INFORMATION ABOUT THE AUTHORS:
Kurysheva N.I. — e-mail: e-natalia@list.ru; https://orcid.org/0000-0002-9265-6671
Kapkova S.G. — e-mail: doctor_kapkov@mail.ru; https://orcid.org/0000-0002-0934-725X
Naumova V.I. — e-mail: dr.vnaumova@mail.ru; https://orcid.org/0000-0001-9436-5251

Smolev D.M. — e-mail: dsmolev@yandex.ru; https://orcid.org/0000-0002-9180-4877
Lishchuk S.V. — e-mail: leycom@mail.ru; https://orcid.org/0000-0003-0372-5886
Nekrasova E.Yu. — e-mail: catherine.nekrasova@mail.ru; https://orcid.org/0000-0002-4302-1982
Kim V.E. — e-mail: kimvaleriya96@gmail.com; https://orcid.org/0000-0002-8400-2817
Corresponding author: Kim V.E. — e-mail: kimvaleriya96@gmail.com

TO CITE THIS ARTICLE:
Kurysheva NI, Kapkova SG, Naumova VI, Smolev DM, Lishchuk SV, Nekrasova EYu, Kim VE. Late diagnosis of rhinocerebral mucormycosis in patients with COVID-19 (case studies). *Russian Annals of Ophthalmology = Vestnik oftal'mologii*. 2023;139(6):110–121. (In Russ.). https://doi.org/10.17116/oftalma2023139061110

Пандемия, вызванная коронавирусом SARS-CoV-2, привела к беспрецедентным по масштабу последствиям для здоровья населения всей планеты. Инфекция может проявляться по-разному — от легкого бессимптомного течения до угрожающих жизни нарушений, поражающих практически любой орган. Офтальмологи по всему миру сообщают о различных глазных проявлениях COVID-19 как в острую фазу заболевания, так и в отдаленном периоде [1—6]. Особого внимания заслуживают осложнения данного заболевания, нередко маскирующиеся под различную патологию, на первый взгляд, не имеющую непосредственной связи с SARS-CoV-2. В первую очередь им подвержены пациенты с наличием таких сопутствующих заболеваний, как сахарный диабет (СД), злокачественные новообразования крови, СПИД и легочная недостаточность. Играет роль также применение иммуносупрессивной терапии глюкокортикоидами (ГК), нередко назначаемой при COVID-19, что вызывает ослабление иммунитета на фоне понижения уровня лимфоцитов CD4+ и CD8.

В последние месяцы участились случаи различных орбитальных проявлений, связанных с указанными осложнениями. Важно, что интервал между условным выздоровлением от COVID-19 и поражением орбиты порой достигает 2—3 нед [1]. В литературе описано не так много подобных осложнений, но ожидается, что их число будет расти, учитывая взаимосвязь сопутствующих заболеваний и их лечения наряду с самой инфекцией. Между тем постановка правильного диагноза и раннее начало терапии могут спасти жизнь пациента. Ниже представлены два клинических случая поздней диагностики наиболее грозного орбитального осложнения COVID-19 — риноцеребрального мукормикоза (ROCM), протекающего по двум различным сценариям.

Клинический случай 1

Пациент А. 55 лет был госпитализирован в наше лечебное учреждение 08.10.21 с жалобами на невозможность самостоятельно открыть правый глаз, его слепоту, чувство тяжести, онемение правой половины лица и периодическое сукровичное отделяемое из носа в течение последних 1,5 мес. Из анамнеза заболевания известно, что пациент в период с 20.08.21 по 10.09.21 проходил лечение в инфекционном отделении районной больницы по поводу COVID-19, где наряду с противовирусной и антибактериальной терапией получал внутривенные инъекции дексаметазона и преднизолона. Спустя несколько дней после выписки пациент отметил возникновение головной боли, болезненных ощущений в правой половине лица, опущение верхнего века правого глаза и потерю в нем зрения. Он был госпитализирован в оториноларингологическое отделение, где по результатам компьютерной томографии (КТ) и магнитно-резонансной томографии (МРТ) установлен диагноз: двусторонний острый верхнечелюстной синусит. Из сопутствующих заболеваний отмечены гипертоническая болезнь II стадии, риск 4, СД 2-го типа, ишемическая болезнь сердца: атеросклеротический кардиосклероз, постоянная форма фибрилляции предсердий, ожирение 3-й степени. Было проведено лечение, включавшее цефтриаксон внутривенно (в/в), левофлоксацин перорально (п/о), арбидол п/о, амброксол п/о, гепарин подкожно (п/к), диакарб п/о, клексан п/к. За период обеих госпитализаций у пациента сохранялся высокий уровень глюкозы крови (11,8—16,4 ммоль/л). В связи с закрытием отделения (перепрофилированием под лечение пациентов с COVID-19) больной был выписан. Поскольку его состояние ухудшалось, он направлен в отделение оториноларингологии нашего лечебного учреждения.

При поступлении отмечен лейкоцитоз до $14 \cdot 10^9$/л, уровень С-реактивного белка — 44 мг/л, гликированный гемоглобин — 8,4%. При риноскопии в полости носа визуализировался субстрат черного цвета в большом количестве, что было расценено как некротический струп, характерный для ROCM **(рис. 1)**.

По данным КТ выявлен патологический субстрат в правой гайморовой пазухе, большей части ячеек решетчатой кости, в полости носа с эрозивно-деструктивными изменениями прилежащих костных структур, инфильтрацией параорбитальной клетчатки. При КТ с болюсным внутривенным контрастированием (Йомерон 350) отмечается неполный тромбоз кавернозного синуса **(рис. 2)**.

Офтальмологический статус: Visus OD = 0 (ноль!), Visus OS = 0,3 – 1,75D sph = 1,0. Внутриглазное дав-

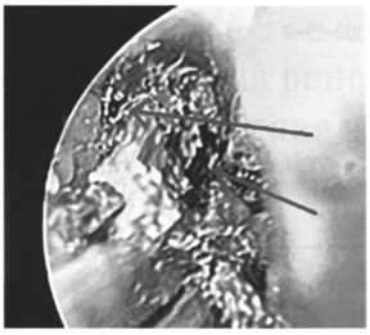

Рис. 1. **Риноскопическая картина от 08.10.21.**

Стрелками указан некротический струп черного цвета в проекции нижнего и среднего носовых ходов.

Fig. 1. **Rhinoscopy image taken on 08.10.21.**

The arrows indicate a black necrotic scab in the view of inferior and middle nasal passages.

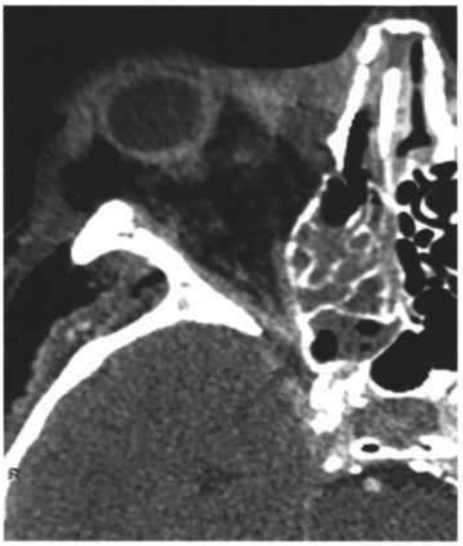

Рис. 2. **Компьютерная томограмма придаточных пазух носа с болюсным внутривенным контрастированием (Йомерон 350) от 08.10.21, аксиальная проекция.**

Стрелкой показан дефект наполнения, отражающий неполный тромбоз кавернозного синуса.

Fig. 2. **Computed tomogram of the accessory nasal sinuses with bolus intravenous staining (Yomeron 350) taken on 08.10.21, axial view.**

The arrow indicated the filling defect showing incomplete thrombosis of the cavernous sinus.

а/a б/b

Рис. 3. **Внешний вид правого глаза и его придаточного аппарата пациента *А.* от 08.10.21 при закрытом (а) и открытом (б) веке.**

Fig. 3. **Appearance of the right eye and its appendages in patient *A.* on 08.10.21 with closed (a) and open (b) eyelid.**

ление: OD = T+1, OS = 12 мм рт.ст. Правое глазное яблоко выступает из орбиты на 30 мм, глазная щель сомкнута, движения глазного яблока отсутствуют, кожа век пастозна, бледно-розового цвета, верхнее веко опущено **(рис. 3, а)**, отмечено снижение чувствительности кожи параорбитально. Конъюнктива отечная, гиперемированная, со смешанной инъекцией **(рис. 3, б)**. Роговица полупрозрачная, шероховатая на всем протяжении, чувствительность ее отсутствует. Во влаге передней камеры положительный эффект Тиндаля (+). Радужка зеленого цвета, отмечены задние синехии по меридианам 11, 3 и 7 ч с россыпью пигмента вокруг. Зрачок расширен, реакция на свет отсутствует. При офтальмоскопии — рефлекс желтого цвета, в стекловидном теле с носовой стороны визуализируются грубые плотные помутнения сероватого цвета в виде «вуали». Детали глазного дна не видны.

По результатам МРТ от 11.10.21 выявлены признаки энцефалита, выраженного полисинусита с отеком мягких тканей, а также инфильтрация ретробульбарной клетчатки и правого зрительного нерва, микроангиопатии с очагами глиоза в белом веществе больших полушарий.

С учетом полученных данных был заподозрен ROCM, в связи с чем начата терапия липосомальной формой амфотерицина В в дозе 100 мг 1 раз в сутки в/в капельно.

14.10.21 выполнена лечебно-диагностическая гемисинусотомия справа с забором тканей для гистологического и микробиологического исследования. По результатам микроскопии с окраской калькофлуором белым и калькофлуором белым со спутазолом дрожжевые клетки и мицелий, характерный для плесневых грибов, не были обнаружены. Выявлен *Acinetobacter baumannii* ($1 \cdot 10^9$), чувствительный к полимиксину В и Колистину. При определении антигена *Aspergillus* spp. (галактоманнана) в крови: индекс оптической плотности галактоманнана — 0,026 (положительный индекс оптической плотности галактоманнана для крови — ⩾0,5). В связи с этим лечение амфотерицином В было отменено, назначены полимиксин В 150 мг 2 раза в день в/в капельно в течение 2 ч и Меропенем 2 мг 3 раза в день в/в капельно в течение 3 ч.

19.10.21 ввиду эндофтальмита и амавроза правого глаза на фоне отсутствия эффекта от массивной антибактериальной терапии выполнена его энуклеация

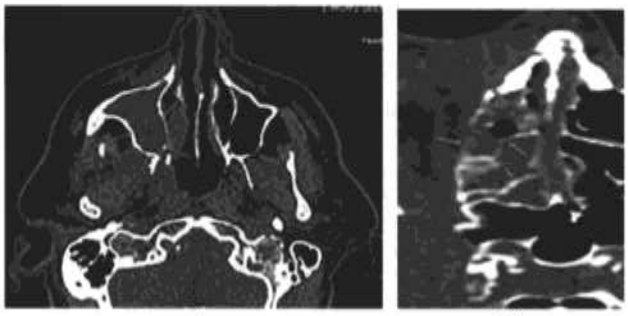

а/a б/b

Рис. 4. **Компьютерная томограмма лицевого скелета больного *А.* от 02.12.21 (95-е сутки от начала заболевания), аксиальная проекция.**

а — стрелками показана деструкция стенок правой гайморовой пазухи за счет остеомиелита, пазуха субтотально заполнена утолщенной слизистой оболочкой, широко сообщается с полостью носа, определяется инфильтрация клетчатки лица справа; б — стрелками показана деструкция ячеек решетчатой кости.

Fig. 4. **Computed tomogram of the facial skeleton of patient *A.* taken on 02.12.21 (day 95 from disease onset), axial view.**

a — the arrows indicate destruction of the right maxillary sinus wall due to osteomyelitis, the cavity is filled with thickened mucous membrane, widely linked with the nasal cavity, fibrous infiltration on the right side of the face; b — the arrows indicate destruction of ethmoidal air cells.

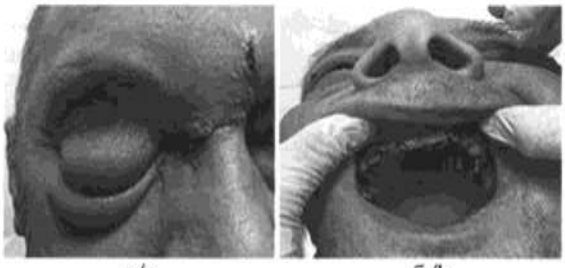

а/a б/b

Рис. 5. **Внешний вид больного *А.* после хирургического лечения (109-е сутки от начала заболевания).**

а — вид лица при сомкнутой глазной щели; б — вид ротовой полости после костной пластики верхней челюсти справа костным аутотрансплантатом.

Fig. 5. **Appearance of patient *A.* after surgical treatment (day 109 after disease onset).**

a — patient's face with closed eyelids; b — patient's oral cavity after maxillary bone grafting on the right side with an autograft.

с ревизией наружного свищевого хода в области внутреннего угла правой орбиты. По данным заключения прижизненного патологоанатомического исследования биопсийного материала отмечены участки некроза в области склеры с распространением на прилежащую жировую клетчатку.

Пациент переведен в другую клинику в отделение челюстно-лицевой хирургии, где 06.12.21 выполнена резекция окологлазничного комплекса справа, свищ-секвестрэктомия, костная пластика верхней челюсти справа костным аутотрансплантатом. На **рис. 4** представлены данные КТ от 02.12.21, демонстрирующие выраженную деструкцию костей лицевого скелета, имевших место накануне операции. Внешний вид больного и состояние его лицевого скелета после операции представлены на **рис. 5** и **6**.

Состояние лицевого скелета после указанной операции отражено на снимке КТ от 13.12.21 **(см. рис. 6)**.

Следует отметить, что за период госпитализации показатели сахара крови были скомпенсированы до 6,4 ммоль/л дополнительным назначением инсулина в дозе 2 ЕД п/к 3 раза в день до еды (в дополнение к Метформину 1000 мг 1 раз в день).

Микробиологическое исследование интраоперационного материала от 06.12.21 позволило впервые обнаружить мицелий, характерный для *Mucorales* и *Acinetobacter baumanni*. Пациенту возобновлена антимикотическая терапия липосомальным амфотерицином В в дозе 5 мг/кг в сутки. В настоящее время планируется проведение этого лечения до стабилизации общего состояния и под контролем КТ, а также функции почек. В последующем плане лечения: изавуконазол (1-й день — 600 мг/сут, далее 200 мг/сут) или позаконазол (400 мг 2 раза в сутки) не менее 6 нед с учетом лекарственных взаимодействий под контролем КТ придаточных пазух носа, легких в динамике, МРТ головного мозга (для определения наличия/исключения очагов диссеминации), при этом под строгим контролем нормального уровня глюкозы крови; ГК противопоказаны.

Клинический случай 2

Больная В. 43 лет поступила 13.11.21 в отделение неврологии нашего лечебного учреждения в тяжелом состоянии с жалобами на головную боль в области лба и висков, общую слабость, отсутствие носового дыхания, одышку, потерею зрения обоих глаз, невозможность самостоятельно открыть глаза.

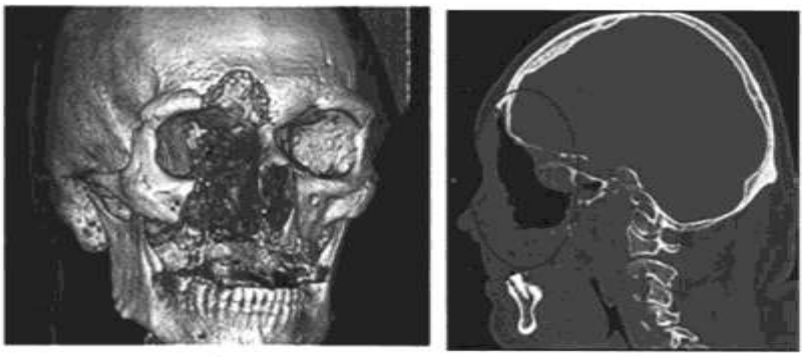

а/a б/b

Рис. 6. **Состояние лицевого скелета больного *А*. (106-е сутки от начала заболевания).**

а — 3D-реконструкция лицевого скелета; б — сагиттальная 2D-реконструкция, в выделенной области показан дефект после резекции костных стенок верхнечелюстной пазухи, носовой, скуловой костей и части ячеек решетчатой кости.

Fig. 6. **Condition of the facial skeleton of patient *A*. (day 106 after disease onset).**

a — 3D-reconstruction of the facial skeleton; b — sagittal 2D-reconstruction, highlighted area shows the defect after bony walls resection of the maxillary sinus cavity, nasal, orbital bones and part of ethmoid air cells.

Из анамнеза известно, что пациентка находилась на стационарном лечении в Московском областном госпитале с 23.10.21 по 13.11.21 с диагнозом: «Коронавирусная инфекция средней тяжести (вирус не идентифицирован), двусторонняя полисегментарная вирусная пневмония, КТ-2, ДН-2. Правосторонний гайморит». Проводилась антибактериальная (цефтриаксон в/в капельно, азитромицин в/в капельно, левофлоксацин в/в капельно), гормональная (дексаметазон в/в капельно), дезинтоксикационная (фриостерин в/в капельно) и противоотечная (маннит в/в капельно, диакарб п/о) терапия.

Среди сопутствующих заболеваний: СД 2-го типа, гипертоническая болезнь II стадии, риск 3. Показатели глюкозы крови за время госпитализации постоянно держались на уровне выше 13,0 ммоль/л, несмотря на дополнительную коррекцию инсулином. 27.10.21 у пациентки возник параорбитальный отек справа, через 2 дня снизилось зрение правого глаза.

По результатам МРТ головного мозга с МР-ангиографией от 06.11.21: экзофтальм справа, локальное расширение наружных ликворных пространств, уменьшение диаметра позвоночной артерии.

07.11.21 возникло однократное профузное носовое кровотечение. По результатам рентгенографии придаточных пазух носа от 07.11.21 — признаки правостороннего гайморита. 08.11.21 отмечено резкое ухудшение состояния: потеря зрения правого глаза, появление отека периорбитальной области слева со снижением зрения левого глаза, отсутствие носового дыхания. 13.11.21 в связи с ухудшением состояния и отсутствием эффекта от проводимой терапии больная переведена в неврологическое отделение нашего лечебного учреждения.

При поступлении пациентка в сознании, контактна. Состояние тяжелое. Глазные щели сомкнуты, протрузия глазных яблок, гнойное отделяемое из обеих глазных щелей. Внутриглазное давление удалось измерить только пальпаторно: OU = T+1.

В верхней трети правой половины лица кожа багрово-синюшного цвета **(рис. 7, а)**, уплотнена, на ощупь не горячая, гипостезия по ходу первой-второй ветвей тройничного нерва. В обоих наружных носовых ходах геморрагические корки. Зрачки симметричные, широкие, OD = OS. Фотореакции и движения глазных яблок отсутствуют. Корнеальный и конъюнктивальный рефлексы справа не определяются, слева снижены. Острота зрения OD = 0 (ноль), OS = неуверенная правильная светопроекция. Роговица тусклая, серого цвета, чувствительность отсутствует, зрачок 6 мм, на свет не реагирует. Границы диска зрительного нерва стушеваны, вены расширены, артерии резко сужены, в макуле симптом «вишневой косточки». Периферическая область: в нижней половине сетчатка бледная, сосудистый рисунок обеднен.

При риноскопии: полость носа полностью обтурирована темными плотными геморрагическими корками, носовое дыхание отсутствует. Выполнен туалет полости носа. Слизистая оболочка ярко-розовая, умеренно отечная, носовое дыхание значительно улучшилось. Отоскопия и фарингоскопия — без особенностей.

Уровень глюкозы крови — 20,8 ммоль/л, С-реактивного белка — 560,1 мг/л, D-димера — 355,4 мг/л, активированное частичное тромбопластиновое время — 58,4 с. При анализе спинномозговой жидкости: уровень белка — 3,0 г/л, глюкозы — 17,8 ммоль/л.

По результатам КТ определяются признаки полисинусита. В обеих половинах клиновидной па-

Рис. 7. **Внешний вид пациентки *В.* от 13.11.21 (а), 14.11.21 (б) и 15.11.21 (в).**

Поражение мягких тканей лица и глаза. Имеются обширные некрозы слизистой оболочки полости носа и мягких тканей глазницы.

Fig. 7. **Appearance of patient *V.* on 13.11.21 (a), 14.11.21 (b) and 15.11.21 (c).**

Lesion of facial and ocular soft tissues. Extensive necrosis of the mucous membrane of the nasal cavity and ocular soft tissues.

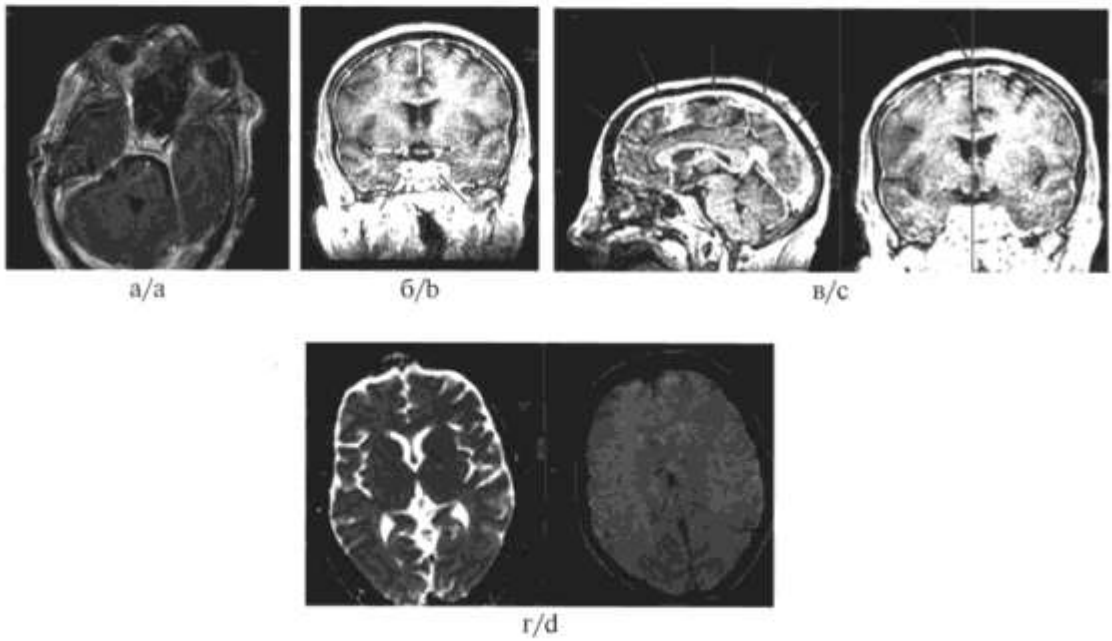

Рис. 8. **МРТ-исследование головного мозга пациентки *В.* с внутривенным контрастированием (от 13.11.21).**

а — Т1-взвешенное изображение, аксиальная проекция; б — Т1-взвешенное изображение, коронарная проекция, стрелками указаны заполненные контрастом кавернозные синусы; в — Т1-ВИ, боковая и коронарная проекции, стрелками указан заполненный контрастом верхний сагиттальный синус; г — диффузионно-взвешенная МРТ (DWI) — в пределах нормы.

Fig. 8. **MRI scan of the brain of patient *V.* with intravenous contrast (performed on 13.11.21).**

a — T1-weighted image, axial view; b — T1-weighted image, coronal view, the arrows indicate cavernous sinuses filled with the stain; c — T1-weighted image, side and coronal views, the arrow indicate superior sagittal sinus filled with stain; d — diffusion-weighted MRI (DWI) is within the norm.

зухи минимальное количество пенистого содержимого, в ячейках решетчатой кости — геморрагическое содержимое.

Был заподозрен септический тромбоз верхнего сагиттального и кавернозного синусов, развившийся в результате перенесенной коронавирусной инфекции. Проведена МРТ головного мозга с внутривенным контрастированием, однако убедительных данных в пользу этих осложнений не получено **(рис. 8)**.

С 13.11 по 15.11.21 пациентка находилась в отделении нейрореанимации. Проводилось лечение:



Рис. 9. **Результаты гистологического исследования тканей (а—в) и сосудов (г—е) аутопсийного материала пациентки *В*.**

а — основная кость, окраска — PAS-реакция (ШИК-реакция), ув. 400; б — мягкие ткани глазницы, окраска — серебрение по Грокотт, ув. 400; в — слизистая оболочка носа и придаточных пазух, окраска — серебрение по Грокотт, ув. 200, виден рост грибов в виде широкого ветвящегося несептированного мицелия; г — окраска — серебрение по Грокотт, ув. 400; д, е — окраска гематоксилином и эозином, ув. 400; мицелий пронизывает стенки мелких ветвей наружной сонной артерии и заполняет просветы с их облитерацией.

Fig. 9. **Results of histological examination of the tissues (a—c) and vessels (d—f) of the autopsy specimen from patient *V*.**

a — basi-occipital bone, periodic acid Schiff (PAS) stain, magn. ×400; b — soft tissues of the eye socket, Grocott silver stain, magn. ×400; c — mucous membrane of the nasal and accessory cavities, Grocott silver stain, magn. ×200, fungal growth can be seen in the form of wide branching aseptate mycelium; d — Grocott silver stain, magn. ×400; e, f — hematoxylin and eosin stain, magn. ×400; mycelium penetrates the walls of small carotid artery branches and fills the lumina with obliteration.

цефоперазон + сульбактам, бисопролол, ванкомицин, инфузионно-корригирующая терапия под контролем электролитов крови, омез, гепарин, кетопрофен. 14.11.21 отмечается резкое ухудшение состояния. Кожа правой половины лица приобрела фиолетово-черную окраску, чувствительность отсутствует. Развился некроз средней зоны лица справа, слизистой оболочки глотки, верхнего неба **(рис. 7, б)**, температура тела 38,7 °С. Это ухудшение состояния было расценено как декомпенсация СД с развитием кетоацидоза, вторичного менингита, тромбоза синусов твердой мозговой оболочки и гангрены в зоне кровоснабжения правой верхнечелюстной артерии. Учитывая некротизирующий процесс в придаточных пазухах, признаки окклюзии центральных артерий сетчатки и правой верхнечелюстной артерии, выраженную протеинурию (признак гломерулонефрита), было высказано предположение о системном васкулите неясной этиологии. От применения пульс-терапии ГК отказались ввиду высоких рисков прогрессирования гнойно-септических осложнений с прогрессированием полиорганной недостаточности.

15.11.21 состояние больной резко ухудшилось. Температура тела 40,6 °С (рефрактерна ко всем методам гипотермии), сахар крови 15,6 ммоль/л, нарастают жесткость вентиляции легких, мышечная атония, арефлексия. Определяется гангрена правой щечно-скуло-носовой области с демаркационной линией **(рис. 7, в)**. В 13:45 произошла остановка сердечной деятельности и констатирована биологическая смерть.

При аутопсии выявлены признаки инвазивного мукормикоза с поражением слизистой оболочки полости носа, придаточных пазух, мягких тканей лица и глазницы, глазодвигательных мышц и зрительного нерва, тромбоз мелких ветвей наружной и внутренней сонных артерий **(рис. 9)**, кавернозного и сагиттального синусов с обширными некрозами пораженных тканей. Определены также вторичный серозный бактериальный менингит (бактериологическое исследование ликвора от 15.11.21 — *Staphylococcus hominis*), отек головного мозга и легких.

Непосредственной причиной смерти явился ангиоинвазивный мукормикоз, развившийся на фоне СД 2-го типа, диабетического гломерулосклероза, новой коронавирусной инфекции COVID1-19 (анализ крови на антитела к SARS-CoV-2 от 16.11.21 положительный).

Обсуждение

В приведенных клинических случаях ROCM развился как осложнение COVID-19. Оба пациента страдали СД и получали лечение ГК по поводу COVID-19. В обоих случаях диагноз не был поставлен при появлении симптомов, которые маскировали заболевание под другие осложнения COVID-19, связанные, прежде всего, с нарушением свертываемости крови и развитием тромбозов. Однако в первом случае, с учетом характерных наборов симптомов (некротические изменения слизистой оболочки носа, поражение придаточных пазух и орбиты), был заподозрен мукормикоз, и на 46-й день от начала заболевания пред-

принято специфическое лечение липосомальным амфотерицином В, хотя и коротким циклом (6 дней), поскольку диагноз первоначально не был подтвержден в ходе микробиологического исследования. Сахар крови был компенсирован, выполнены необходимые хирургические вмешательства, что спасло жизнь пациенту. Во втором клиническом примере заболевание развивалось стремительно на фоне декомпенсации СД, приведя к летальному исходу на 3-и сутки от поступления больной в стационар, а мукормикоз был установлен только посмертно по результатам гистологического исследования.

Мукормикоз относится к спектру заболеваний, вызываемых отрядом *Mucorales* (группа грибов типа *Glomeromycota* — сапрофитные грибы, встречающиеся в почве и воздухе, класс *Phygomycetes* или *Zygomycetes*). Если ранее о мукормикозе сообщалось как о редких случаях (0,4—1,7 на 1 млн населения), то с ростом пандемии COVID-19 заболеваемость быстро увеличилась до 14% среди больных с тяжелым течением COVID-19 в некоторых регионах земного шара [7]. Особенно много случаев мукормикоза как осложнения SARS-CoV-2 описано в Индии [8]. Полагают, что это связано с необдуманно избыточным использованием ГК при лечении COVID-19 [9].

Механизм патогенеза ROCM заключается в колонизации возбудителя на слизистой оболочке носа и его придаточных пазух с последующим распространением на соседние структуры, например орбиту (экстраокулярные мышцы и верхушку орбиты), в дальнейшем приводя к эрозии костей и, реже, распространяясь внутрь черепа. Орбитальные и внутриглазные проявления при орбитальном мукормикозе возникают также в результате сосудистой инвазии и внутриартериального распространения грибка, приводящего к ишемическому некрозу зрительных нервов и образованию тромбов в кровеносных сосудах. Отек диска зрительного нерва может быть, кроме того, результатом компрессионной невропатии, вторичной по отношению к образованию орбитального абсцесса. Закупорка центральной артерии сетчатки является результатом ангиоинвазии и образования тромбов в сосудах сетчатки. Обструкция сосудов хориоидеи некротическим грибковым материалом может спровоцировать ее воспаление, приводящее к серозной отслойке сетчатки. Другой возможный вариант — некротический грибковый материал может вызвать склерит и последующую экссудативную отслойку сетчатки [10]. S. Sarkar и соавторы также описали редкую клиническую картину мукормикоза с тотальной экссудативной отслойкой сетчатки, которая, тем не менее, требует экстренных мер, включая экзентерацию орбиты [11].

Диагноз основывается на раннем клиническом подозрении, КТ придаточных пазух носа, орбиты и головного мозга и предварительном микробиологическом исследовании (раствор гидроксида калия [KOH]/окрашивание калькофлюором белым). Затем следует окончательное исследование, включающее КТ с болюсным контрастированием для исключения тромбоза, МРТ, предназначенную для выявления внутричерепного распространения инфекции, и микробиологический посев или биопсию.

В недавнем систематическом обзоре выполнен метаанализ всех опубликованных с 1 ноября 2019 по 30 июня 2021 г. исследований (всего 15 работ, причем 11 — из Индии) мукормикоза, связанного с COVID-19 [12]. Исходя из данных этого обзора, наиболее частыми клиническими признаками при первом обращении пациентов были заложенность носа, боль в глазах или отек век. Реже зафиксирована внезапная потеря зрения, причем двустороннее поражение глаз — только в 16,7% случаев. Почти 53,7% случаев ROCM были связаны со значительной потерей зрения [12]. В 61,68% случаев встречалась офтальмоплегия, в 60% — отек век и проптоз, в 34% — отек лица, птоз зафиксирован у 72,7% пациентов, а нарушение зрачковой реакции — у 58,1%. Среди редких, но угрожающих зрению проявлений данного осложнения у половины больных отмечен панофтальмит, реже — в одном случае из семи — двусторонний панофтальмит [13]. Эндофтальмит наблюдался в 63,3% случаев, орбитальный компартмент-синдром — в одном случае из семи.

Таким образом, в описываемых нами здесь клинических случаях пациенты имели все указанные симптомы, которые, однако, не вызвали немедленной реакции со стороны медицинского персонала, редко встречавшего мукормикоз ранее. Это можно объяснить тем, что в первом случае, хотя оториноларингологами и был выявлен некроз слизистой оболочки носа, микробиологический анализ не подтвердил подозреваемого мукормикоза и назначенное лечение амфотерицином В вскоре было отменено. Во втором случае некротические изменения слизистых оболочек (черный струп) не были обнаружены и микробиологические исследования не выполнялись. Важно подчеркнуть, что, по данным литературы, классический черный струп наблюдался у относительно небольшого числа пациентов (в 9 из 23 описанных случаев). Что касается вовлечения носовой полости, в 12% наблюдений сообщалось о заложенности носа как о раннем симптоме, в то время как о поражении неба — в 35,6%. Примечательно, что носовое кровотечение, отмеченное у нашей второй больной, согласно литературе, встречается в 18,5% случаев, а кровоточивость десен — еще реже [12]. Вместе с тем односторонняя окклюзия центральной артерии сетчатки была описана в 6 из 10 случаев [14], но ни в одном не наблюдалось двустороннего поражения, как в нашем втором клиническом примере.

Особо следует остановиться на важности проведения рентгенологических исследований при по-

дозрении на мукормикоз. КТ придаточных пазух носа (PNS) и орбиты в этом смысле является основным методом диагностики. При этом наиболее частым описанным диагностическим признаком следует считать поражение придаточных пазух носа, прежде всего пазухи решетчатой кости (по данным S. Sharma и соавт., встречается в 100% случаев), вслед за ними — верхнечелюстной пазухи. Вовлечение орбиты также наблюдалось во всех исследованиях, в первую очередь были затронуты экстраокулярные мышцы. По некоторым данным, поражение орбиты отмечалось в 43,47% случаев на момент обращения, а у остальных пациентов развивалось позже [15]. О возникновении эрозии костной ткани и поражении верхушки орбиты сообщается лишь в нескольких исследованиях.

В описанных нами случаях поражение придаточных пазух носа, включающих разрушение и костной ткани, и орбиты, имелось в первом примере, в то время как во втором было отмечено только утолщение слизистой оболочки, что не вызвало настороженности у оториноларинголога, а носовое кровотечение позволило связать данный симптом с антикоагулянтной терапией COVID-19. Вместе с тем утолщение слизистой оболочки обнаруживается при мукормикозе в 100% случаев [16].

Самым редким рентгенологическим признаком, согласно литературе, являются поражения головного мозга: они встречаются в 8,69% случаев [15]. К ним относятся инфаркт, поражение кавернозного синуса и, очень редко, внутренней сонной артерии. Следует отметить, что эти редкие рентгенологические находки имели место в первом описываемом нами примере, а во втором — хотя и были заподозрены, но не подтверждены, несмотря на то что исследование было проведено по всем правилам. Два дня спустя пациентка скончалась, и результаты аутопсии показали тромбоз кавернозного и сагиттального синусов, а также поражение внутренней сонной артерии. Можно предположить, что это говорит о стремительном (за два дня) развитии указанных патологических процессов.

В литературе подчеркивается, что снижение гипергликемии является ключевым звеном в лечении больных с ангиоинвазивным мукормикозом. Это связано с тем, что на фоне гипергликемии развиваются ацидоз, повышение уровня железа в крови, что приводит к резкой фагоцитарной дисфункции [17]. S. Sarkar и соавторы сообщили о 10 пациентах с клинически диагностированным мукормикозом орбиты, развившимся после COVID-19, причем все больные страдали СД, а в результате терапии ГК по поводу COVID-19 у них развился диабетический кетоацидоз [14]. S. Sharma и соавт. в проспективном обсервационном исследовании ROCM, связанного с COVID-19, сообщали, что наиболее распространенным фактором риска был диабет (91% случаев), причем неконтролируемый диабет наблюдался ими в 57% случаев [15]. У 60% больных, кроме СД, имелась также гипертоническая болезнь, как и у пациентов в описываемых нами клинических случаях.

A. Moorthy и соавторы в ретроспективном обсервационном многоцентровом исследовании изучали взаимосвязь между SARS-CoV-2 и вероятными факторами риска. Из 18 пациентов, инфицированных COVID-19, мукормикоз был подтвержден у 16, причем все они страдали СД, а 15 пациентов получали ГК во время лечения COVID-19 [18]. Авторы подчеркивают: использование ГК и неосмотрительное применение антибиотиков широкого спектра действия в лечении COVID-19 может быть вероятным предрасполагающим фактором увеличения числа новых случаев грибковой инфекции или причиной их обострения [14—16], а согласно недавнему систематическому обзору, использование ГК (дексаметазона и метилпреднизолона) в лечении пациентов с COVID-19, прежде всего у больных СД, признано самым высоким фактором риска развития ROCM [12].

Особенностью описываемых нами случаев явилось то, что в первом из них не было получено микробиологического подтверждения диагноза, а во втором данное исследование вообще не было проведено. Согласно литературе, положительная реакция на KOH (гидроксид калия) наблюдается у 62% пациентов. Среди грибковых культур *Mucorales* выделяется в 59,3% случаев, а виды *Rhizopus* составляют 44,8% от общей грибковой культуры, при этом бактериальная ко-инфекция наблюдалась в 36,3% культур [12]. В первом из наших клинических случаев был выявлен *Acinetobacter baumannii* ($1 \cdot 10^9$), чувствительный к полимиксину B и Колистину, что и побудило лечащего врача сменить терапию на полимиксин B. Несмотря на важность раннего распознавания мукормикоза, диагностика часто чрезвычайно трудна, поскольку нет доступных серологических тестов (как в случае галактоманнана на Aspergillus), культуры крови обычно отрицательны. Выявление инфекции слизистой оболочки требует гистопатологической идентификации нерегулярно ветвящихся гиф большого диаметра, что часто осложняется трудностью получения ткани у пациентов, особенно на фоне новой коронавирусной инфекции.

Таким образом, особенностью описанных клинических случаев является сложность диагностического поиска, обусловленная наличием COVID-19 и связанными с этим ограничениями. В литературе описаны подобные ситуации. Так, у одного пациента с подтвержденным SARS-2 диагностика (МРТ и микробиологическое исследование), а также хирургическое лечение были отсрочены вследствие тяжелого респираторного статуса, требовавшего 16-часового ежедневного пребывания в положении лежа [19]. Выполненная на 4-е сутки гистопатология позволила выявить проникновение грибка в стенку арте-

рий слизистой оболочки придаточных пазух. В указанном примере, кроме того, пациенту был назначен дексаметазон, что привело к гипергликемии, которая тяжело поддавалась терапии, несмотря на агрессивное применение инсулина (выполнялись его внутривенные вливания). В итоге пациент скончался на 31-й день госпитализации.

Диагностические трудности во втором клиническом случае были связаны с тем, что патогенез COVID-19 сам по себе также вызывает поражение сосудов, имитируя процесс, наблюдаемый при ангиоинвазии, связанной с инфекцией *Mucor*. Как известно, COVID-19 присущи тромботические микроангиопатии, что было выявлено у пациентки и расценено как последствие перенесенного вирусного заболевания.

Важной особенностью ангиоинвазивной формы мукормикоза является распространение инфекции именно по сосудам, без вовлечения в процесс (или с более поздним вовлечением) костей орбиты, а слизистая оболочка может не выглядеть отечной вследствие некроза [20, 21]. В целом это затрудняет интерпретацию результатов КТ, как в описанном нами примере. При этом зоны инфарктов содержат элементы грибов, что было подтверждено в описанном нами случае, но, к сожалению, только в результате аутопсии.

Согласно литературе, полный тромбоз внутренней сонной артерии встречается при мукормикозе весьма редко и носит ретроградный характер, так как ранее поражается глазная артерия [22]. Следует отметить, что эти события развиваются молниеносно, приводя к гибели больных.

Описанный нами случай ангиоинвазивного мукормикоза подчеркивает несколько проблем, которые типичны для диагностики данного заболевания в целом и — в настоящее время — в связи с COVID-19. Он явился примером редкой и особенно агрессивной формы указанной патологии. Ввиду тяжелого состояния пациентке не были проведены ультразвуковая допплерография сонных артерий и цветовое допплеровское картирование сосудов орбиты. Согласно литературе, все ранее описанные случаи мукормикоза, вызывающего тромбоз или инвазию крупных сосудов, приводили к смерти пациентов, а микробиологический диагноз был возможен только во время вскрытия [23, 24].

Следует подчеркнуть, что все случаи ангиоинвазивного мукормикоза, встречающиеся в литературе, не были связаны с коронавирусом и, как правило, поражение развивалось у больных со злокачественными заболеваниями крови. Таким образом, описанный нами случай является достаточно уникальным.

Лечение ROMC требует агрессивного, мультимодального подхода с применением амфотерицина B, хирургического вмешательства (в ряде случаев — неоднократного) и контроля основных факторов риска. В эпоху мукормикоза, связанного с COVID-19, эмпирическое лечение начинают с в/в введения липосомального амфотерицина B и хирургической обработки раны носа и придаточных пазух для уменьшения объема инфицированных тканей и лучшего проникновения противогрибковых средств (после подтверждения мукормикоза) с целью сохранения жизни пациента. В рефрактерных случаях или у пациентов с непереносимостью амфотерицина B в качестве альтернативы и/или дополнительной терапии рассматривают позаконазол. Для увеличения биодоступности амфотерицина B также возможно его введение интраорбитально и интравитреально [15]. Однако, несмотря на все доступные методы лечения, прогноз при этом осложнении плохой: смертность, по данным литературы, в эпоху COVID-19 достигает 33,3—80%, что вызывает паническую ситуацию «эпидемии черного грибка» [12]. Согласно некоторым данным, 80% пациентов умирают в течение 3 мес после постановки диагноза [12]), несмотря на назначение противогрибковой терапии и хирургическую обработку раны [14, 18, 25], причем даже в случаях выживания больные оставались слепыми [14].

Согласно литературе, обработка раны у пациентов с ROCM после COVID-19 была проведена в 70,9% случаев, а орбитальная декомпрессия — в 10%, в то время как экзентерация потребовалась 21,2% пациентов [12].

По некоторым данным, даже если пациенты с мукормикозом перенесли легкую или умеренную форму COVID-19 и получали внутривенное введение амфотерицина B с адекватной местной обработкой инфицированной области с удалением некротической ткани, течение заболевания было тяжелым и смертность составила 44,4% [16].

В приведенных нами клинических примерах только первому пациенту был назначен амфотерицин B, причем коротким курсом, поскольку препарат был отменен ввиду отсутствия лабораторного подтверждения диагноза. Но, судя по сценарию развития заболевания и данным литературы, это могло сыграть принципиальную положительную роль в сохранении жизни данного пациента наряду с выполненной операцией по удалению некротизированных тканей.

Заключение

С начала пандемии COVID-19 частота вторичных инфекций (как бактериальных, так и грибковых) растет из-за подавления иммунитета, что, в частности, связано с использованием ГК или антибиотиков широкого спектра действия в рамках протокола лечения COVID-19 и может приводить к обострению ранее существовавшего грибкового заболевания или возникновению новой инфекции. Офтальмологи часто участвуют в принятии медицинских и хирургических решений в подобных сложных слу-

чаях. В связи с этим необходима выраженная клиническая настороженность в отношении возможных вторичных грибковых инфекций при COVID-19. Ранняя диагностика и лечение могут снизить смертность от ROCM, связанного с COVID-19. Очевидно, что заболевшим COVID-19, имеющим факторы риска развития ROCM, должна назначаться самая низкая и самая кратковременная доза ГК, а использование антибиотиков широкого спектра действия должно проводиться под руководством специалиста и быть адаптировано для каждого пациента, а не являться частью общего протокола.

В будущем альтернативные терапевтические подходы для пациентов с COVID-19 с грибковой ко-инфекцией могут включать использование биологических препаратов, таких как ингибитор интерлейкина-6 тоцилизумаб, который показал многообещающие результаты в снижении смертности от осложнений, ассоциированных с COVID-19.

Участие авторов:
Концепция и дизайн исследования: Н.К.
Сбор и обработка материала: Н.К., С.К., В.Н., Е.Н., В.К.
Статистическая обработка: Н.К.
Написание текста: Н.К., С.К., В.Н., Д.С., С.Л.
Редактирование: Н.К.

Авторы заявляют об отсутствии конфликта интересов.
The authors declare no conflicts of interest.

ЛИТЕРАТУРА/REFERENCES

1. Курышева Н.И. *COVID-19 и поражения органа зрения:* Монография. М.: ЛАРГО; 2021;63-65.
Kurysheva NI. *COVID-19 i porazheniya organa zreniya:* Monografiya [COVID-19 and damage to the organ of vision: Monograph]. M.: LARGO; 2021;63-65. (In Russ.).
2. Аветисов С.Э., Сурнина З.В., Ахмеджанова Л.Т., Георгиев С. Первые результаты клинико-диагностического анализа постковидной периферической невропатии. *Вестник офтальмологии.* 2021;137(4):58-64.
Avetisov SE, Surnina ZV, Akhmedzhanova LT, Georgiev S. First results of clinical diagnostic analysis of post-COVID peripheral neuropathy. *Russian Annals of Ophthalmology = Vestnik oftal'mologii.* 2021;137(4):58-64. (In Russ.). https://doi.org/10.17116/oftalma202113704158
3. Нероев В.В., Киселева Т.Н., Елисеева Е.К. Офтальмологические аспекты коронавирусной инфекции. *Российский офтальмологический журнал.* 2021;14(1):7-14.
Neroev VV, Kiseleva TN, Eliseeva EK. Ophthalmological aspects of coronavirus infections. *Russian Ophthalmological Journal = Rossiiskii oftal'mologicheskii zhurnal.* 2021;14(1):7-14. (In Russ.).
https://doi.org/10.21516/2072-0076-2021-14-1-7-14
4. Марченко Н.Р., Каспарова Е.А., Будникова Е.А., Макарова М.А. Поражение переднего сегмента глаза при коронавирусной инфекции (COVID-19). *Вестник офтальмологии.* 2021;137(6):142-148.
Marchenko NR, Kasparova EA, Budnikova EA, Makarova MA. Anterior eye segment damage in coronavirus infection (COVID-19). *Russian Annals of Ophthalmology = Vestnik oftal'mologii.* 2021;137(6):142-148. (In Russ.).
https://doi.org/10.17116/oftalma2021137061142
5. Sen M, Honavar SG, Sharma N, Sachdev MS. COVID-19 and Eye: A Review of Ophthalmic Manifestations of COVID-19. *Indian J Ophthalmol.* 2021;69(3):488-509.
https://doi.org/10.4103/ijo.IJO_297_21
6. Marinho PM, Marcos AAA, Romano AC, Nascimento H, Belfort R Jr. Retinal findings in patients with COVID-19. *Lancet.* 2020;395(10237):1610.
https://doi.org/10.1016/S0140-6736(20)31014-X
7. White PL, Dhillon R, Cordey A, Hughes H, Faggian F, Soni S, Pandey M, Whitaker H, May A, Morgan M, Wise MP, Healy B, Blyth I, Price JS, Vale L, Posso R, Kronda J, Blackwood A, Rafferty H, Moffitt A, Tsitsopoulou A, Gaur S, Holmes T, Backx M. A National Strategy to Diagnose Coronavirus Disease 2019-Associated Invasive Fungal Disease in the Intensive Care Unit. *Clin Infect Dis.* 2021;73(7):e1634-e1644.
https://doi.org/10.1093/cid/ciaa1298
8. Raut A, Huy NT. Rising incidence of mucormycosis in patients with COVID-19: another challenge for India amidst the second wave? *Lancet Respir Med.* 2021;9(8):e77.
https://doi.org/10.1016/S2213-2600(21)00265-4
9. Elinav H, Zimhony O, Cohen MJ, Marcovich AL, Benenson S. Rhinocerebral mucormycosis in patients without predisposing medical conditions: a review of the literature. *Clin Microbiol Infect.* 2009;15(7):693-697.
https://doi.org/10.1111/j.1469-0691.2009.02884.x
10. Kim IT, Shim JY, Jung BY. Serous retinal detachment in a patient with rhino-orbital mucormycosis. *Jpn J Ophthalmol.* 2001;45(3):301-304.
https://doi.org/10.1016/S0021-5155(01)00326-4
11. Sarkar S, Gokhale T, Kaliaperumal S, Singh R, Begam RB, Deb AK. Exudative retinal detachment in COVID-19 — associated rhino-orbital mucormycosis — A rare clinical finding. *Indian J Ophthalmol.* 2021;69(9):2535-2537.
https://doi.org/10.4103/ijo.IJO_1729_21
12. Bhattacharyya A, Sarma P, Sharma DJ, Das KK, Kaur H, Prajapat M, Kumar S, Bansal S, Prakash A, Avti P, Thota P, Reddy DH, Gautam BS, Medhi B. Rhino-orbital-cerebral-mucormycosis in COVID-19: A systematic review. *Indian J Pharmacol.* 2021;53(4):317-327.
https://doi.org/10.4103/ijp.ijp_419_21
13. Ashour MM, Abdelaziz TT, Ashour DM, Askoura A, Saleh MI, Mahmoud MS. Imaging spectrum of acute invasive fungal rhino-orbital-cerebral sinusitis in COVID-19 patients: A case series and a review of literature. *J Neuroradiol.* 2021;48(5):319-324.
https://doi.org/10.1016/j.neurad.2021.05.007
14. Sarkar S, Gokhale T, Choudhury SS, Deb AK. COVID-19 and orbital mucormycosis. *Indian J Ophthalmol.* 2021;69(4):1002-1004.
https://doi.org/10.4103/ijo.IJO_3763_20
15. Sharma S, Grover M, Bhargava S, Samdani S, Kataria T. Post coronavirus disease mucormycosis: a deadly addition to the pandemic spectrum. *J Laryngol Otol.* 2021;135(5):442-447.
https://doi.org/10.1017/S0022215121000992
16. Mishra N, Mutya VS, Thomas A, Rai G, Reddy B, Mohanan AA, et al. A case series of invasive mucormycosis in patients with COVID-19 infection. *Int J Otorhinolaryngol Head Neck Surg.* 2021;7:867-870.
https://doi.org/10.18203/issn.2454-5929.ijohns20211583
17. Patil A, Mohanty HS, Kumar S, Nandikoor S, Meganathan P. Angioinvasive rhinocerebral mucormycosis with complete unilateral thrombosis of internal carotid artery-case report and review of literature. *BJR Case Rep.* 2016;2(2):20150448.
https://doi.org/10.1259/bjrcr.20150448
18. Moorthy A, Gaikwad R, Krishna S, Hegde R, Tripathi KK, Kale PG, Rao PS, Haldipur D, Bonanthaya K. SARS-CoV-2, Uncontrolled Diabetes and Corticosteroids-An Unholy Trinity in Invasive Fungal Infections of the Maxillofacial Region? A Retrospective, Multi-centric Analysis. *J Maxillofac Oral Surg.* 2021;20(3):1-8.
https://doi.org/10.1007/s12663-021-01532-1
19. Mekonnen ZK, Ashraf DC, Jankowski T, Grob SR, Vagefi MR, Kersten RC, Simko JP, Winn BJ. Acute Invasive Rhino-Orbital Mucormycosis in a Patient With COVID-19-Associated Acute Respiratory Distress Syndrome. *Ophthalmic Plast Reconstr Surg.* 2021;37(2):e40-e80.
https://doi.org/10.1097/IOP.0000000000001889
20. Horger M, Hebart H, Schimmel H, Vogel M, Brodoefel H, Oechsle K, Hahn U, Mittelbronn M, Bethge W, Claussen CD. Disseminated mucormycosis in haematological patients: CT and MRI findings with pathological correlation. *Br J Radiol.* 2006;79(945):e88-95.
https://doi.org/10.1259/bjr/16038097
21. Safder S, Carpenter JS, Roberts TD, Bailey N. The «black turbinate» sign: an early MR imaging finding of nasal mucormycosis. AJNR. *Am J Neuroradiol.* 2010;31:771-774.
https://doi.org/10.3174/ajnr.A1808

22. Bae MS, Kim EJ, Lee KM, Choi WS. Rapidly Progressive Rhino-orbito-cerebral Mucormycosis Complicated with Unilateral Internal Carotid Artery Occlusion: A Case Report. *Neurointervention*. 2012;7(1):45-49. https://doi.org/10.5469/neuroint.2012.7.1.45

23. Kalayjian RC, Herzig RH, Cohen AM, Hutton MC. Thrombosis of the aorta caused by mucormycosis. *South Med J*. 1988;81(9):1180-1182. https://doi.org/10.1097/00007611-198809000-00028

24. Gelston CD, Durairaj VD, Simoes EAF. Rhino-orbital Mucormycosis Causing Cavernous Sinus and Internal Carotid Thrombosis Treated With Posaconazole. *Arch Ophthalmol*. 2007;125(6):848-849. https://doi.org/10.1001/archopht.125.6.848

25. Satish D, Joy D, Ross A, Balasubramanya Mucormycosis coinfection associated with global COVID-19: a case series from India. *Int J Otorhinolaryngol Head Neck Surg*. 2021;7:815-820. https://doi.org/10.18203/issn.2454-5929.ijohns20211574

Поступила 25.03.2022
Received 25.03.2022
Принята к печати 04.05.2022
Accepted 04.05.2022

Вестник офтальмологии
2023, Т. 139, №6, с. 122-128
https://doi.org/10.17116/oftalma2023139061122

Russian Annals of Ophthalmology =
Vestnik Oftal'mologii 2023, vol. 139, №6, pp. 122-128
https://doi.org/10.17116/oftalma2023139061122

Применение декспантенола при повреждении роговицы

© Г.Ю. КНОРРИНГ

ФГБОУ ВО «Московский государственный медико-стоматологический университет им. А.И. Евдокимова» Минздрава России, Москва, Россия

РЕЗЮМЕ

Вопросы регенерации роговицы как самой уязвимой структуры глазного яблока, страдающей при различных заболеваниях и травмах, ожогах, при ношении контактных линз и при глаукоме, весьма актуальны для офтальмологов. Также необходимыми являются минимизация повреждения и стимуляция эпителизации роговицы после применения стероидных и нестероидных противовоспалительных средств, антибактериальных препаратов и антисептических средств, оказывающих цитотоксический эффект и зачастую тормозящих процессы регенерации, вплоть до развития дефектов эпителия роговицы. Одним из изученных и перспективных средств является декспантенол 5%, оценке эффективности которого в отношении улучшения репаративных процессов и воздействию на функцию эпителиоцитов и посвящен данный обзор.

Ключевые слова: *декспантенол, D-пантотеновая кислота, репарация, миграция клеток, кератиноциты, карбомер.*

ИНФОРМАЦИЯ ОБ АВТОРЕ:
Кнорринг Г.Ю. — https://orcid.org/0000-0003-4391-2889
Автор, ответственный за переписку: Кнорринг Герман Юрьевич — e-mail: knorring@mail.ru

КАК ЦИТИРОВАТЬ:
Кнорринг Г.Ю. Применение декспантенола при повреждении роговицы. *Вестник офтальмологии.* 2023;139(6):122—128. https://doi.org/10.17116/oftalma2023139061122

Use of dexpanthenol in corneal damage

© G.YU. KNORRING

A.I. Evdokimov Moscow State University of Medicine and Dentistry, Moscow, Russia

ABSTRACT

Issues of regeneration of the cornea, which is the most vulnerable structure of the eyeball, suffering from various diseases and injuries, burns, when wearing contact lenses and glaucoma, are highly relevant for ophthalmologists. It is also necessary to minimize damage and stimulate corneal epithelization during and after the use of steroidal and non-steroidal anti-inflammatory drugs, antibacterial drugs and antiseptics, which have a cytotoxic effect and often inhibit regeneration processes, potentially even leading to the development of corneal epithelial defects. This review analyzes the effectiveness of a promising drug 5% dexpanthenol in terms of improving the reparative processes and the function of epithelial cells.

Keywords: *dexpanthenol, D-pantothenic acid, repair, cell migration, keratinocytes, carbomer.*

INFORMATION ABOUT THE AUTHOR:
Knorring G.Yu. — https://orcid.org/0000-0003-4391-2889
Corresponding author: Knorring G.Yu. — e-mail: knorring@mail.ru

TO CITE THIS ARTICLE:
Knorring GYu. Use of dexpanthenol in corneal damage. *Russian Annals of Ophthalmology = Vestnik oftal'mologii.* 2023;139(6):122—128. (In Russ.). https://doi.org/10.17116/oftalma2023139061122

Значимость внешних структур глаза в обеспечении функций органа зрения невозможно переоценить. Роговица защищает ткани глаза от воздействия различных факторов внешней среды и, являясь прозрачной частью наружной оболочки глаза, принимает участие в проведении, преломлении и проекции света на сетчатку. При этом роговица является наиболее уязвимой структурой глазного яблока, страдающей при различных заболеваниях и травмах, ожогах, при ношении контактных линз и при глаукоме. Именно поэтому вопросы оптимизации процессов эпителизации столь актуальны для офтальмологов [1, 2].

Применяемые для этого препараты обеспечивают преимущественно воздействие на причинные факторы и включают в себя использование стероидных (глюкокортикостероиды — ГКС) и нестероидных противовоспалительных препаратов (НПВП);

антибактериальных препаратов (АБП) и антисептических средств. При этом показано, что применение ГКС и НПВП, снижая выраженность воспаления и отека тканей, оказывает цитотоксический эффект и зачастую тормозит процессы регенерации, вплоть до развития дефектов эпителия роговицы [3—5]. Отмечается, что среди НПВП наибольшей цитотоксичностью обладает диклофенак, одно из наиболее часто назначаемых противовоспалительных средств: описывают способность диклофенака снижать миграцию и пролиферацию эпителиальных клеток роговицы человека [3—7]. Согласно данным P. Khoo (2020), использование ГКС в комплексной терапии при бактериальных кератитах замедляло заживление более чем на 4 дня по сравнению с группой пациентов, которые не получали стероидные препараты (11 дней против 6,5 дня) [8]. Опасным признается и сочетанное применение НПВП и ГК, но при необходимости использования таких комбинаций врач должен учитывать данные риски и применять средства для стимуляции заживления; местые анестетики и противовирусные препараты могут замедлять миграцию и пролиферацию клеток [7].

Отечественные и зарубежные литературные источники свидетельствуют, что антисептические глазные капли, принадлежащие к различным группам химических веществ, могут индуцировать цитотоксическое действие на клетки эпителия роговицы и конъюнктивы человека [3, 9]. Так, бензилдиметил-миристоиламино-пропиламмоний, хлоргексидин могут оказывать цитотоксическое действие на эпителиальные клетки глазной поверхности, подавляя их пролиферацию, приводя к дефектам или повреждению эпителия роговицы [9, 10].

В своей практике врачи-офтальмологи также часто назначают местные антибактериальные препараты, которые тоже могут быть цитотоксичными и замедлять процессы заживления. Среди фторхинолонов отмечают большую цитотоксичность моксифлоксацина, гатифлоксацина и ципрофлоксацина в отношении эпителиальных клеток роговицы человека [11]. При использовании гентамицина и тобрамицина отмечена замедленная реэпителизация роговицы, при этом также отмечались изъязвления роговицы и псевдомембраны конъюнктивы [9, 12].

Безусловно, в ряде случаев остается необходимость использования средств остановки распространения инфекции и/или снижения воспаления в тканях глаза, поэтому назначение препаратов из групп НПВП, ГКС и АБП является обоснованным, однако требует применения средств, способных улучшить заживление дефектов эпителия роговицы [13—15].

Регенерация эпителия при травме роговицы активно изучается. Эпителий роговицы, являясь наружным слоем, наиболее подвержен травматизации, поэтому для предупреждения инфицирования глубоких слоев эволюцией выработаны механизмы его быстрой регенерации. Заживление при травме роговицы представляет собой сложный каскад клеточных реакций, понимание которого еще далеко от завершения. Установлено, что эпителизация поврежденной поверхности обеспечивается непрерывным перемещением клеток из ростковой зоны лимба: вначале дефект замещается «сползанием» слоев сохранившихся эпителиоцитов, затем происходит миграция из клеток лимба, далее — пролиферация этих клеток [9, 16, 17].

Одним из изученных и перспективных средств является декспантенол, оценке эффективности которого в отношении улучшения репаративных процессов и воздействию на функцию эпителиоцитов и посвящен данный обзор.

Основные свойства декспантенола

Как известно, декспантенол — это предшественник D-пантотеновой кислоты (витамина B_5), активного метаболита, незаменимого компонента кофермента А — ключевого участника метаболизма белков, жиров и углеводов, процессов окисления и ацетилирования. Пантотеновая кислота нормализует клеточный метаболизм, стимулирует формирование и регенерацию клеточных элементов кожи и слизистых оболочек, увеличивает прочность коллагеновых волокон, ускоряет митоз. Эффективность декспантенола подтверждена исследованиями: показана его способность улучшать заживление тканей, влиять на течение репаративных процессов при поражениях кожи, слизистых оболочек и т.п. [13, 17—19]. В офтальмологической практике нашли применение различные варианты лекарственных препаратов, содержащих декспантенол [15, 20—23].

Основными свойствами декспантенола, востребованными при лечении офтальмологической патологии, оказываются следующие:

— регуляция водного баланса слизистой оболочки — увлажнение [20, 24];

— модуляция воспалительных реакций (снижение активности свободных радикалов, продукции провоспалительных цитокинов и т.д.) [19, 20, 23, 25];

— активизация пролиферативной активности клеток эпителия роговицы и миграции клеток в область повреждения [15, 20, 26];

— стимуляция репарации стромы роговицы [20, 22, 27, 28];

— стимуляция фибробластов с восстановлением организованной многослойной структуры коллагеновых волокон и уменьшением риска образования рубцовой ткани [15, 20, 22, 24, 29].

Пожалуй, именно воздействие на клеточные механизмы репарации выгодно отличает декспантенол от других средств и компонентов «искусственной слезы». При этом отмечено дозозависимое влияние декспантенола на активность клеток. В классической работе B.I. Weimann и D. Hermann

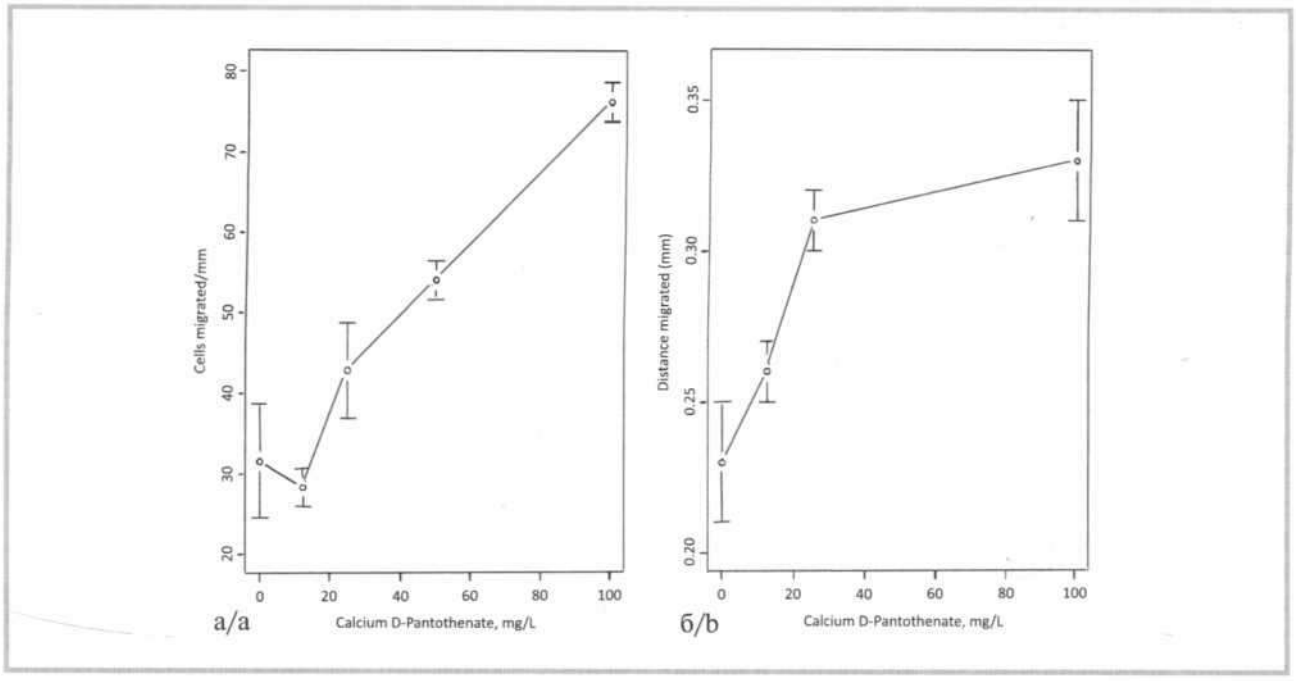

Дозозависимая стимуляция миграции D-пантотенатом (из [26]).
а — количество мигрировавших фибробластов; б — расстояние миграции.
Dose-dependent stimulation of the migration of D-pantothenate (see [26]).
a — number of migrated fibroblasts; b — migration distance.

(1999) были оценены пролиферация, скорость миграции и синтез белков человеческими фибробластами в культуре тканей [26]. Показано, что миграция клеток в область раны дозозависимо стимулировалась D-пантотенатом кальция **(см. рисунок)**. Количество клеток, мигрировавших через край раны, дозозависимо увеличивалось: с 32±7 клеток/мм без пантотената до 55 клеток/мм на фоне применения 5% пантотената (50 мг/л) и до 76±2 клеток/мм при использовании 10% D-пантотената кальция (100 мг/мл; **см. рисунок)**. Следует отметить, что при концентрации около 2% (20 мг/л) не отмечается стимулирования процесса миграции, а более высокие концентрации, напротив, дозозависимо повышают миграцию. Также отмечено увеличение среднего расстояния миграции клеток с 0,23±0,05 до 0,33±0,02 мм и средней скорости миграции с 10,5 до 15 мм/ч (без использования и с применением D-пантотената кальция соответственно), т. е. при максимальной концентрации D-пантотената кальция средняя скорость миграции была выше почти в 1,5 раза.

Пролиферация клеток также стимулировалась дозозависимо: конечная плотность клеток была в 1,2—1,6 раза выше в культурах, содержащих 100 мг/мл D-пантотената кальция. При этом, безусловно, важно, что архитектура формирующихся тканей под воздействием D-пантотената также меняется: дермальные фибробласты, выращенные в присутствии D-пантотената кальция, имели типичную удлиненную, веретенообразную форму с ориентацией параллельными массивами. При этом клетки в ранней фазе роста были морфологически очень похожи, независимо от концентрации D-пантотената в среде. В отсутствие D-пантотената кальция морфология фибробластов меняется — значительная часть этих клеток имели большую площадь поверхности, они образовывали однослойную структуру и не имели преимущественного направления.

Авторы резюмируют, что D-пантотенат кальция ускоряет процесс заживления ран за счет увеличения количества мигрирующих клеток и скорости миграции, а также влияет на архитектуру формирующейся ткани, делая ее более организованной [26]. Все выявленные эффекты имели ярко выраженный дозозависимый характер, что подтверждает важность концентрации D-пантенола при использовании его в качестве регенерирующего агента. Отмечена также способность декспантенола ускорять созревание соединительной ткани в эксперименте (в 1,5 раза), влиять на направленность коллагеновых волокон и обеспечивать большую прочность рубца (в 1,77 раза по сравнению с контролем) [30]. Сходные результаты публикуют и ряд авторов, показавших влияние пантотената на пролиферацию кератиноцитов и синтез фактора роста кератиноцитов и коллагена в фибробластах [22]; защиту и регенерацию эпителия роговицы [31]; увеличение скорости заживления эпителиальных ран роговицы [32], ускорение процессов заживления ран конъюнктивы и роговицы [28, 33], а также обеспечение большей

прочности рубца роговицы с сохранением прозрачности [21]. Применение декспантенола 5% сопровождалось ускорением эпителизации роговичного дефекта на 17,6% и увеличением прочности рубца у животных (на 76,6%) [21]. У пациентов с эндогенными и экзогенными кератитами, ожогами, дистрофическими катарактами и ранениями глаза (n=203), применение геля с декспантенолом 5% (Корнерегель) ускоряло эпителизацию на 57% при эрозии роговицы, на 53% при травматическом кератите и на 25% при гнойном кератите. Кроме того, острота зрения у пациентов на фоне применения Корнерегеля была выше, чем в контрольной группе [1, 21]. При оперативных вмешательствах (неосложненной факоэмульсификации) применение Корнерегеля способствовало статистически значимо более быстрому обратному развитию симптомов послеоперационного отека роговицы по сравнению с контролем [34]. Исследователями подчеркивается, что обеспечение должного эффекта декспантенола реализуется лишь при высоких концентрациях, не менее 5% [35—37], что подтверждается и данными экспериментальных исследований [26].

На сегодняшний день в максимальной концентрации 5% декспантенол представлен офтальмологическим гелевым препаратом Корнерегель на основе полиакриловой кислоты (карбомер). Карбомер (Carbopol 980) также обладает рядом позитивных и весьма важных свойств, усиливающих лечебное действие препарата. Карбомер — это химический полимер, который обладает устойчивостью к бактериальному и грибковому разложению, химическому гидролизу и не является питательной средой для микроорганизмов [38]. Он относится к высокомолекулярным соединениям, обладающим более высокими муко-адгезивными свойствами по сравнению с другими полимерами (например, производными целлюлозы и поливиниловым спиртом) [39—41]. Взаимодействуя со слоем муцина и молекулами воды за счет ионизированных участков молекулы, он укрепляет их связь, утолщая и упрочняя тем самым водно-муциновый слой прекорнеальной слезной пленки, что в сочетании с увеличенной вязкостью самого карбомера обеспечивает тиксотропность препарата на глазной поверхности, т. е. переход из жидкого состояния во время моргания в гелеобразное в состоянии покоя [20]. Также известно, что увеличение вязкости лекарственного препарата обусловливает пролонгацию действия основного вещества [42, 43], а гелевая основа в составе препарата позволяет ему удерживаться в глазной полости в 4 раза дольше, чем капельные аналоги [44, 45], обеспечивая протекцию слезной пленки и глазной поверхности при движении век во время моргания [39] и пролонгируя комфортное состояние глаз [45].

Таким образом, комбинация карбомера и декспантенола в высокой концентрации в препарате Корнерегель обеспечивает длительное лечебное действие декспантенола на эпителий роговицы. Декспантенол в различных концентрациях входит в состав многих препаратов «искусственной слезы», однако максимальную (5%) его концентрацию содержит Корнерегель (Bausch + Lomb) — гелевый препарат на основе полиакриловой кислоты (карбомера). При этом достигается удачное сочетание высокой концентрации декспантенола в смеси с оригинальным карбомером — гелем, обеспечивающим пролонгацию пребывания декспантенола в конъюнктивальной полости. В составе Корнерегеля в качестве вспомогательного вещества присутствует цетримид — мягкий антисептик, который обладает противомикробной активностью и препятствует размножению бактерий [46].

Выводы и рекомендации

Применение НПВП, ГКС, АБП и антисептиков в части случаев является обоснованным и необходимым, однако обязательно должно учитывать возможные риски. При совместном их использовании цитотоксическое действие на эпителиальные клетки и торможение процесса заживления могут суммироваться, приводя к дефектам и повреждению эпителия роговицы, что, безусловно, требует применения средств стимулирования процессов заживления [3—12, 47, 48].

В эксперименте и в клинической практике доказана способность декспантенола стимулировать регенерацию поврежденной роговицы, активировать пролиферативную и синтетическую активность клеток эпителия глазной поверхности и даже репарацию стромы роговицы [15, 20, 22, 26—28]. Декспантенол влияет на образование фибробластов в строме роговицы и способствует восстановлению правильной многослойной структуры коллагеновых волокон в регенерированных участках, что предотвращает избыточное образование рубцовой ткани в строме роговицы [1, 21, 22].

Введение в рецептуру карбомера повышает лечебный потенциал декспантенола, способствуя его длительному действию. Опыт применения лекарственного средства в виде геля, содержащего 5% декспантенол, подтверждает наступление полной эпителизации пораженной поверхности в более короткие сроки [2, 28]. Также ряд исследователей отмечают большую эффективность формы геля для увлажнения глазной поверхности и предупреждения ее сухости по сравнению с глазными каплями [45, 49, 50].

Таким образом, доказанные эффекты декспантенола делают его применение обоснованным для улучшения процессов эпителизации повреждений роговицы. В предлагаемых подходах используются высокие концентрации декспантенола (5%) в сочетании с карбомером, что в полной мере реализовано в со-

ставе лекарственного препарата Корнерегель (Bausch + Lomb).

Статья подготовлена при поддержке компании ООО «Бауш Хелс». В статье выражена позиция авторов, которая может отличаться от позиции компании ООО «Бауш Хелс».

Автор заявляет об отсутствии конфликта интересов.
The author declares no conflicts of interest.

ЛИТЕРАТУРА/REFERENCES

1. Егоров Е.А., Калинич Н.И., Киясов А.П. Новые стимуляторы репаративной регенерации роговицы. *Вестник офтальмологии.* 1999;115(6):13-16.
Egorov EA, Kalinich NI, Kiyasov AP. New stimulators of reparative regeneration of the cornea. *Russian Annals of Ophthalmology = Vestnik oftal'mologii.* 1999;115(6):13-16. (In Russ.).
2. Чекина А.Ю., Марченко Л.Н., Бирич Т.А. и др. Стимуляция репаративной регенерации при патологии глазной поверхности. *Офтальмология. Восточная Европа.* 2013;1(16):125-131.
Chekina AYu, Marchenko LN, Birich TA, et al. Stimulation of reparative regeneration in ocular surface pathology. *Oftal'mologiya. Vostochnaya Evropa.* 2013;1(16):125-131. (In Russ.).
3. Ayaki M, Iwasawa A, Niwano Y. Comparative assessment of the cytotoxicity of six anti-inflammatory eyedrops in four cultured ocular surface cell lines, as determined by cell viability scores. *Clin Ophthalmol.* 2012;6:1879-1884.
4. Gokhale NS, Vemuganti GK. Diclofenac-induced acute corneal melt after collagen crosslinking for keratoconus. *Cornea.* 2010;29(1):117-119.
5. Hsu JK, Johnston WT, Read RW, et al. Histopathology of corneal melting associated with diclofenac use after refractive surgery. *J Cataract Refract Surg.* 2003;29(2):250-256.
6. Reviglio VE, Rana TS, Li QJ, Ashraf FM, Daly MK, O'Brien P. Effects of topical nonsteroidal antiinflammatory drugs on the expression of matrix metalloproteinases in the cornea. *J Cataract Refract Surg.* 2003;29(5):989-997. https://doi.org/10.1016/S0886-3350(02)01737-6
7. Raizman MB, Hamrah P, Holland EJ, Kim T, Mah FS, Rapuano CJ, Ulrich RG. Drug-induced corneal epithelial changes. *Surv Ophthalmol.* 2017;62(3):286-301.
https://doi.org/10.1016/j.survophthal.2016.11.008
8. Khoo P, Cabrera-Aguas M, Watson SL. Topical Steroids as Adjunctive Therapy for Bacterial Keratitis: Evidence From a Retrospective Case Series of 313 Cases. *Asia Pac J Ophthalmol (Phila).* 2020;9:398-403.
9. Александер-Синклер Э.И., Околов И.Н., Переплетчикова Д.А., Гречаная Ю.С., Журенков К.Э., Блинова М.И. Воздействие антисептиков на эпителиальные клетки роговицы и конъюнктивы человека in vitro. *Вестник офтальмологии.* 2021;137(5):86-92.
Alexander-Sinclair EI, Okolov IN, Pereplechikova DA, Grechanaya YuS, Zhurenkov KE, Blinova MI. The in vitro effect of antiseptics on epithelial cells of human cornea and conjunctiva. Russian *Annals of Ophthalmology = Vestnik oftal'mologii.* 2021;137(5):86-92. (In Russ.).
https://doi.org/10.17116/oftalma202113705186
10. Karpiński TM, Szkaradkiewicz AK. Chlorhexidine — pharmacoiological activity and application. *Eur Rev Med Pharmocol Sci.* 2015;19(7):1321-1326.
11. Ayaki M, Iwasawa A, Soda M, Yaguchi S, Koide R. Cytotoxicity of five fluoroquinolone and two nonsteroidal anti-inflammatory benzalkonium chloride-free ophthalmic solutions in four corneoconjunctival cell lines. *Clin Ophthalmol.* 2010;4:1019-1024.
12. Fraunfelder FW. Corneal toxicity from topical ocular and systemic medications. *Cornea.* 2006;25(10):1133e8.
13. Ebner F, Heller A, Rippke F, Tausch I. Topical use of dexpanthenol in skin disorders. *Am J Clin Dermatol.* 2002;3:427-433.
14. Даниличев В.Ф., Кнорринг Г.Ю. *Протеолитическая энзимотерапия при патологии глаз: методические рекомендации.* СПб. 2005;32.
Danilichev VF, Knorring GYu. *Proteoliticheskaya enzimoterapiya pri patologii glaz: metodicheskie rekomendatsii [Proteolytic enzyme therapy for eye pathology: method. recommendations].* SPb. 2005;32. (In Russ.).
15. Jain S, Singh S, Nagar A. Brief communication: Dexpanthenol and its ophthalmic uses. *J Clin Exp Ophthalmol.* 2017;8(5):678.
https://doi.org/10.4172/2155-9570.1000678
16. Созуракова Е.А., Громакина Е.В., Мозес В.Г. Современные представления о воспалении и регенерации при проникающих ранениях роговицы. *Офтальмология.* 2020;17(2):181-187.
Sozurakova EA, Gromakina EV, Mozes VG. Features of the Content of Cellular Messengers of Inflammation in Eye Injuries. *Ophthalmology in Russia = Oftal'mologiya.* 2020;17(2):181-187. (In Russ.).
https://doi.org/10.18008/1816-5095-2020-2-181-187
17. Olsavszky R, Nanu EA, Macura-Biegun A, Kurka P, Trapp S. Skin barrier restoration upon topical use of two 5% dexpanthenol water-in-oil formulations on freshly tattooed skin: Results from a single-blind prospective study. *Wounds Int.* 2019;10:33-39.
18. Proksch E, de Bony R, Trapp S, Boudon S. Topical use of dexpanthenol: A 70th anniversary article. *J Dermatol Treat.* 2017;28:766-773.
19. Proksch E, Nissen HP: Dexpanthenol enhances skin barrier repair and reduces inflammation after sodium lauryl sulphate-induced irritation. *J Dermatolog Treat.* 2002;13:173-178.
20. Егорова Г.Б., Митичкина Т.С., Шамсудинова А.Р. Корнеопротекция при применении контактных линз. *Вестник офтальмологии.* 2014;130(2):57-64.
Egorova GB, Mitichkina TS, Shamsudinova AR. Corneal protection in contact lens users. *Russian Annals of Ophthalmology = Vestnik oftal'mologii.* 2014;130(2):57-64. (In Russ.).
21. Рыбакова Е.Г., Егорова Г.Б., Калинич Н.И. Корнерегель — новый стимулятор репаративной регенерации. РМЖ. *Клиническая офтальмология.* 2001;(4):162.
Rybakova EG, Egorova GB, Kalinich NI. Korneregel — a new stimulator of reparative regeneration. RMZh. *Klinicheskaya oftal'mologiya.* 2001;(4):162. (In Russ.).
22. Kobayashi D, Kusama M, Onda M, Nakahata N. The effect of pantothenic acid deficiency on keratinocyte proliferation and the synthesis of keratinocyte growth factor and collagen in fibroblasts. *J Pharmacol Sci.* 2011;115(2):230-234.
https://doi.org/10.1254/jphs.10224sc
23. Fogagnolo P, De Cilla' S, Alkabes M, et al. A Review of Topical and Systemic Vitamin Supplementation in Ocular Surface Diseases. *Nutrients.* 2021;13(6):1998.
https://doi.org/10.3390/nu13061998
24. Аверич В.В. Синдром «сухого глаза» при кератоконусе: аспекты этиологии и медикаментозной коррекции. *Клиническая офтальмология.* 2022;22(2):122-126.
Averich VV. Dry eye disease in keratoconus: etiology and medical treatment. *Russian Journal of Clinical Ophthalmology = Klinicheskaya oftal'mologiya.* 2022;22(2):122-126. (In Russ.).
https://doi.org/10.32364/2311-7729-2022-22-2-122-126
25. Baron JM, Glatz M, Proksch E. Optimal Support of Wound Healing: New Insights. *Dermatology.* 2020;236(6):593-600.
https://doi.org/10.1159/000505291
26. Weimann BI, Hermann D. Studies on wound healing: effects of calcium D-pantothenate on the migration, proliferation and protein synthesis of human dermal fibroblasts in culture. *Int J Vitam Nutr Res.* 1999;69(2):113-119.
https://doi.org/10.1024/0300-9831.69.2.113
27. Wiederholt T, Heise R, Skazik C, et al. Calcium pantothenate modulates gene expression in proliferating human dermal fibroblasts. *Exp Dermatol.* 2009;18:969-978.
https://doi.org/10.1111/j.1600-0625.2009.00884.x
28. Гущина М.Б., Афанасьева Д.С. Комплексный подход к коррекции дисфункции глазной поверхности у пациентов с ожогом глаз. Клиническое наблюдение. *Клиническая офтальмология.* 2021;21(4):253-257.
Gushchina MB, Afanasyeva DS. Efficiency of topical application of regenerants and reparents containing group B vitamins in patients with post-burn symblepharon. *Russian Journal of Clinical Ophthalmology = Klinicheskaya oftal'mologiya.* 2021;21(4):253-257. (In Russ.).
https://doi.org/10.32364/2311-7729-2021-21-4-253-257
29. Heise R, Skazik C, Marquardt Y, Czaja K, Sebastian K, Kurschat P, Gan L, Denecke B, Ekanayake-Bohlig S, Wilhelm KP, Merk HF, Baron JM. Dexpanthenol modulates gene expression in skin wound healing in vivo. *Skin Pharmacol Physiol.* 2012;25:241-248.

BAUSCH+LOMB 170 ЛЕТ

ПОМОЩЬ ПРИ ТРАВМАХ ГЛАЗА

Корнерегель способствует заживлению при травмах и ожогах глаза[1,2]

Максимальная концентрация декспантенола 5% для заживления роговицы[1,3]

Глазной гель **производства Германии**[1]

Дистрофия роговицы

Рецидивирующие эрозии

Поражение роговицы при ношении контактных линз

качестве вспомогательной терапии **для стимуляции аживления** роговицы и конъюнктивы при их травмах ожогах (химических и термических)

спомогательное средство **при лечении инфекционных ражений** роговицы бактериального, вирусного ли грибкового происхождения

Карбомер продлевает действие декспантенола

S-OPH-CRN-CRN-08-2023-4579

Инструкция по медицинскому применению лекарственного препарата Корнерегель, гель глазной 5%, РУ П N015841/01 от 30.09.09.

В качестве вспомогательной терапии. 3. 5% - максимальная концентрация декспантенола среди глазных форм ЛС и МИ по данным Государственного реестра лекарственных средств, сударственного реестра медицинских изделий, а также по данным из открытых источников производителей (официальных сайтов, публикаций), июль 2023. Аверич В.В. Синдром рхого глаза» при кератоконусе: аспекты этиологии и медикаментозной коррекции. Клиническая офтальмология. 2022; 22(2): 122-126

ИНФОРМАЦИЯ ПРЕДНАЗНАЧЕНА ДЛЯ МЕДИЦИНСКИХ И ФАРМАЦЕВТИЧЕСКИХ РАБОТНИКОВ

30. Бутко Я.А., Дроговоз С.М., Деева Т.В., Ляпунов Н.А. Исследование репаративных свойств кремов с декспантенолом и керамидами. *Научные ведомости Белгородского государственного университета. Серия Медицина. Фармация.* 2014;161(1/2):176-181.
Butko YaA, Drogovoz SM, Deeva TV, Lyapunov NA. Study of the reparative properties of creams with dexpanthenol and ceramides. *Nauchnye vedomosti Belgorodskogo gosudarstvennogo universiteta. Seriya Meditsina. Farmatsiya.* 2014;161(1/2):176-181. (In Russ.).

31. Raczyńska K, Iwaszkiewicz-Bilikiewicz B, Stozkowska W. Zel z prowitamina B5 stosowany podczas badań trójlustrem Goldmanna [Gel with provitamin B5 applied during tests with the Goldmann triple-mirror]. *Klin Oczna.* 2003;105(3-4):179-181.

32. Baumeister M, Bühren J, Ohrloff C, Kohnen T. Corneal re-epithelialization following phototherapeutic keratectomy for recurrent corneal erosion as in vivo model of epithelial wound healing. *Ophthalmologica.* 2009;223(6):414-418.
https://doi.org/10.1159/000230880

33. Raczyńska K, Iwaszkiewicz-Bilikiewicz B, Stozkowska W, Sadlak-Nowicka J. Kliniczna ocena kropli i zelu z prowitamina B5 w leczeniu pooperacyjnych ran rogówki i spojówki [Clinical evaluation of provitamin B5 drops and gel for postoperative treatment of corneal and conjuctival injuries]. *Klin Oczna.* 2003;105(3-4):175-178.

34. Лоскутов ИА. Некоторые клинические аспекты использования препарата Корнерегель. Эффективная фармакотерапия. 2012;(38):32-35.
Loskutov IA. Some clinical aspects of Corenegel usage. *Effektivnaya farmakoterapiya.* 2012;(38):32-35. (In Russ.).

35. Бржеский В.В., Попов В.Ю., Калинина Н.М., Бржеская И.В. Профилактика и лечение дегенеративных изменений эпителия глазной поверхности при синдроме «сухого глаза». *Вестник офтальмологии.* 2018;134(5):126-134.
Brzheskiy VV, Popov VYu, Kalinina NM, Brzheskaya IV. Prevention and treatment of degenerative changes in ocular surface epithelium in patients with dry eye syndrome. *Russian Annals of Ophthalmology = Vestnik oftal'mologii.* 2018;134(5):126-134. (In Russ.).
https://doi.org/10.17116/oftalma2018134051126

36. Hamdi IM. Effect of D-Panthenol on corneal epithelial healing after surface laser ablation. *J Ophthalmol.* 2018;2018:6537413.
https://doi.org/10.1155/2018/6537413

37. Hahne M, Reichl S. Simulation von Korneaepithelverletzungen mittels mechanischer und korrosiver Schädigung: Beeinflussung der Regeneration durch fötales Kälberserum und Dexpanthenol am Zellkulturmodell [Simulation of corneal epithelial injuries by mechanical and corrosive damage: Influence of fetal bovine serum and dexpanthenol on epithelial regeneration in a cell culture model]. *Ophthalmologe.* 2010;107:529-536.
https://doi.org/10.1007/s00347-009-2079-x

38. Тимергалиева В.Р., Кабанова Т.В., Жданова Е.Р., Мустафин Р.И., Буховец А.В. и др. Получение и физико-химическая оценка нового носителя на основе интерполиэлектролитного комплекса, образованного Eudragit EPO и Carbomer 940. *Химико-фармацевтический журнал.* 2010;44(5):39-41.
Timergalieva VR, Kabanova TV, Zhdanova ER, Mustafin RI, Bukhovets AV, et al. Preparation and physicochemical evaluation of a new carrier based on an interpolyelectrolyte complex formed Eudragit ERO & Carbomer 940. *Khimiko-farmatsevticheskiy zhurnal.* 2010;44(5):39-41. (In Russ.).

39. Wilson CG, Zhu YP, Frier M, et al. Ocular contact time of a carbomer gel (GelTears) in humans. *Br J Ophthalmol.* 1998;82(10):1131-1134.
https://doi.org/10.1136/bjo.82.10.1131

40. Wu Y, Liu Y, Li X, Kebebe D, Zhang B, Ren J, Lu J, Li J, Du S, Liu Z. Research progress of in-situ gelling ophthalmic drug delivery system. *Asian J Pharm Sci.* 2019;14(1):1-15.
https://doi.org/10.1016/j.ajps.2018.04.008

41. Кухтенко Г.П., Попова Т.В., Гладух Е.В., Кухтенко А.С. Сравнительный анализ карбомерных полимеров для фармацентической и косметической практики. *Запорожский медицинский журнал.* 2020;22(3):431-436.
Kukhtenko GP, Popova TV, Gladukh EV, Kukhtenko AS. Comparative analysis of carbomer polymers for pharmaceutical and cosmetic practice. *Zaporozhskiy meditsinskiy zhurnal.* 2020;22(3):431-436. (In Russ.).

42. Анурова М.Н., Бахрушина Е.О., Лапик И.В., Кречетов С.П. Современные аспекты создания глазных лекарственных форм: определение реологических оптимумов офтальмологических гелей. *Разработка и регистрация лекарственных средств.* 2017;(4):64-70.
Anurova MN, Bakhrushina EO, Lapik IV, Krechetov SP. The determination of the rheological optimum of ophthalmic gels. Modern aspects of the ophthalmic dosage forms development. *Drug Development & Registration = Razrabotka i registratsiya lekarstvennykh sredstv.* 2017;(4):64-70. (In Russ.).

43. Rajoria G, Gupta A. In-Situ Gelling System: A Novel Approach for Ocular Drug Delivery. *Am J Pharm Tech Res.* 2012;2(4):24-53.

44. Gross D, Tekster A. Report on biological assessment and clinical evaluation of the drug PARIN-POS. Ed. 005. 2015.

45. *Синдром «сухого глаза»: практический подход.* Под ред. Хана К. Пер. с англ. под ред. Бржевского В.В. М.: ГЭОТАР-Медиа; 2021;176.
Sindrom «sukhogo glaza»: prakticheskiy podkhod [Dry eye syndrome: a practical approach]. Ed. Khan K. Per. from English edited by Brzhevsky V.V. M.: GEOTAR-Media; 2021;176. (In Russ.).

46. Ferrer-Luque MC, Arias-Moliz TM, Ruiz-Linares M, Martínez García EM, Baca P. Residual activity of cetrimide and chlorhexidine on Enterococcus faecalis-infected root canals. *Int J Oral Sci.* 2014;6(1):46-49.
https://doi.org/10.1038/ijos.2013.95

47. Iwamoto S, Koga T, Ohba M, Okuno T, Koike M, Murakami A, Matsuda A, Yokomizo T. Non-steroidal anti-inflammatory drug delays corneal wound healing by reducing production of 12-hydroxyheptadecatrienoic acid, a ligand for leukotriene B4 receptor 2. *Sci Rep.* 2017;7(1):13267.
https://doi.org/10.1038/s41598-017-13122-8

48. Hrubša M, Siatka T, Nejmanová I, Vopršalová M, Kujovská Krčmová L, Matoušová K, Javorská L, Macáková K, Mercolini L, Remião F, et al. Biological Properties of Vitamins of the B-Complex, Part 1: Vitamins B1, B2, B3, and B5. *Nutrients.* 2022;14(3):484.
https://doi.org/10.3390/nu14030484

49. Dias de Araujo D, Silva DVA, Rodrigues CAO, et al. Effectiveness of nursing interventions to prevent dry eye in critically ill patients. *Am J Crit Care.* 2019;28:299-306.
https://doi.org/10.4037/ajcc2019360

50. Göbbels M, Gross D. Klinische Studie zur Wirksamkeit eines dexpanthenolhaltigen Tränenersatzmittels (Siccaprotect) bei der Behandlung Trockener Augen [Clinical study of the effectiveness of a dexpanthenol containing artificial tears solution in treatment of dry eyes]. *Klin Monbl Augenheilkd.* 1996;209(2-3):84-88.
https://doi.org/10.1055/s-2008-1035283

Поступила 16.10.2023
Received 16.10.2023
Принята к печати 23.11.2023
Accepted 23.11.2023

Вестник офтальмологии
2023, Т. 139, №6, с. 129-135
https://doi.org/10.17116/oftalma2023139061129

Russian Annals of Ophthalmology =
Vestnik Oftal'mologii 2023, vol. 139, №6, pp. 129-135
https://doi.org/10.17116/oftalma2023139061129

Узелковая дегенерация Зальцмана: особенности патогенеза, клинической картины и лечения

© С.А. МАЛОЖЕН, Д.А. КРАХМАЛЕВА, Д.А. КРИВУЛИНА, В.В. ТОКАРЕВА, Г.А. ОСИПЯН

ФГБНУ «Научно-исследовательский институт глазных болезней имени М.М. Краснова», Москва, Россия

РЕЗЮМЕ

Узелковая дегенерация Зальцмана представляет собой редкое невоспалительное заболевание, чаще встречающееся среди женщин среднего возраста. Как правило, заболевание возникает в случаях сопутствующего хронического воспаления передней поверхности глаза. При этом этиопатогенез заболевания остается недостаточно изученным. В представленном обзоре описаны клинические проявления, факторы риска, методы диагностики, дана оценка эффективности применения различных терапевтических и хирургических методов. Понимание патогенетических механизмов, точная диагностика и выявление существующих факторов риска могут помочь клиницисту в выборе оптимальной тактики лечения и способствуют достижению максимальных клинических результатов.

Ключевые слова: *дегенерация роговицы, фототерапевтическая кератэктомия, оптическая когерентная томография, конфокальная микроскопия, трансплантация амниотической мембраны, Митомицин-С.*

ИНФОРМАЦИЯ ОБ АВТОРАХ:
Маложен С.А. — https://orcid.org/0000-0003-0534-1536
Крахмалева Д.А. — https://orcid.org/0000-0002-4591-2367
Кривулина Д.А. — https://orcid.org/0000-0001-7598-9958
Токарева В.В. — https://orcid.org/0009-0004-5072-2308
Осипян Г.А. — https://orcid.org/0000-0002-1056-4331
Автор, ответственный за переписку: Крахмалева Дарья Александровна — e-mail: eskess@mail.ru

КАК ЦИТИРОВАТЬ:
Маложен С.А., Крахмалева Д.А., Кривулина Д.А., Токарева В.В., Осипян Г.А. Узелковая дегенерация Зальцмана: особенности патогенеза, клинической картины и лечения. *Вестник офтальмологии.* 2023;139(6):129–135.
https://doi.org/10.17116/oftalma2023139061129

Salzmann nodular degeneration: pathogenesis, clinical characteristics and treatment

© S.A. MALOZHEN, D.A. KRAKHMALEVA, D.A. KRIVULINA, V.V. TOKAREVA, G.A. OSIPYAN

Krasnov Research Institute of Eye Diseases, Moscow, Russia

ABSTRACT

Salzmann nodular degeneration (SND) is a rare non-inflammatory disease observed primarily in middle-aged women. The disease generally occurs in patients with chronic inflammation of the anterior ocular surface. Its etiopathogenesis remains poorly investigated. This literature review describes clinical manifestations, risk factors and diagnostic methods, evaluates the effectiveness of different therapeutic and surgical treatment methods. Understanding of the pathogenetic mechanisms, precise diagnosis and identification of the risk factors can help clinical physicians make the optimal choice of treatment strategy and achieve the best clinical outcomes.

Keywords: *corneal degeneration, phototherapeutic keratectomy, optical coherence tomography, confocal microscopy, transplantation of amniotic membrane, Mitomycin-C.*

INFORMATION ABOUT THE AUTHORS:
Malozhen S.A. — https://orcid.org/0000-0003-0534-1536
Krakhmaleva D.A. — https://orcid.org/0000-0002-4591-2367
Krivulina D.A. — https://orcid.org/0000-0001-7598-9958
Tokareva V.V. — https://orcid.org/0009-0004-5072-2308
Osipyan G.A. — https://orcid.org/0000-0002-1056-4331
Corresponding author: Krakhmaleva D.A. — e-mail: eskess@mail.ru

TO CITE THIS ARTICLE:
Malozhen SA, Krakhmaleva DA, Krivulina DA, Tokareva VV, Osipyan GA. Salzmann nodular degeneration: pathogenesis, clinical characteristics and treatment. *Russian Annals of Ophthalmology = Vestnik oftal'mologii.* 2023;139(6):129–135. (In Russ.).
https://doi.org/10.17116/oftalma2023139061129

Узелковая дегенерация Зальцмана (УДЗ) — невоспалительное медленно прогрессирующее заболевание, характеризующееся наличием единичных или множественных голубовато-серых помутнений в роговице, размер и локализация которых могут варьировать. Первое наблюдение УДЗ было описано в 1901 г. Эрнстом Фуксом [1]. Однако название заболеванию дал австрийский офтальмолог Максимилиан Зальцман, описавший в 1925 г. серию клинических случаев с характерными изменениями роговицы, вторичными по отношению к фликтенулезному или трахоматозному кератиту [2].

Эпидемиология

Распространенность УДЗ в популяции на сегодняшний день плохо изучена. По оценкам М. Зальцмана, в 1925 г. распространенность составляла примерно 1 случай на 2420 пациентов [2]. В более современном исследовании, посвященном изучению заболеваний глазной поверхности, при рутинном обследовании 120 пациентов с катарактой УДЗ была выявлена у двух больных (1,6%) [3].

Чаще всего УДЗ выявляется на пятом десятилетии жизни, хотя может возникать и в возрасте от 4 до 92 лет [1, 2, 4—7]. УДЗ встречается преимущественно у женщин (по данным разных исследований, до 89,2% случаев) [1, 4—7]. Существуют различные гипотезы, объясняющие данную предрасположенность. Наиболее распространенная из них предполагает связь с гормональным фоном, в частности, с уровнем половых гормонов. Предположительно, дефицит андрогенов может приводить к дисфункции мейбомиевых желез, развитию синдрома сухого глаза (ССГ), повышенному испарению и снижению выработки слезы, что способствует последующему образованию узелков [8, 9]. По разным данным, заболевание носит двусторонний характер в 57,9—66,0% случаев, хотя степень выраженности проявлений может быть асимметричной [1, 2, 4—7].

Этиопатогенез УДЗ

Несмотря на то что заболевание было описано почти столетие назад, его этиопатогенез остается недостаточно изученным. Как правило, УДЗ возникает при наличии хронического воспаления передней поверхности глаза, однако может иметь место и без сопутствующей патологии.

Описаны множественные факторы риска, которые могут вызывать предрасположенность к возникновению УДЗ: воспалительные заболевания передней поверхности глаза и его придаточного аппарата, такие как хронический блефарит с дисфункцией мейбомиевых желез, ССГ, длительное ношение контактных линз, фликтенулезный кератоконъюнктивит, розацеа, дистрофии передней базальной мембраны, птеригиум, травмы глаза и весенний кератоконъюнктивит [1, 2, 4—7, 10]. Наиболее частыми коморбидными состояниями являются хронический блефарит с дисфункцией мейбомиевых желез и ССГ, доля которых составляет 32—54,8 и до 56% соответственно [1, 4—6].

Ношение мягких контактных линз, по-видимому, является значимым фактором риска развития УДЗ, составляя, по данным литературы, от 16 до 34,2% [1, 4—6]. При этом все описанные случаи относятся к использованию мягких контактных линз [6].

Хроническое раздражение, вызванное линзой, может стать причиной повреждения лимбальных стволовых клеток и провоцировать формирование узелков. Другие механизмы могут включать снижение скорости десквамации центрального эпителия роговицы и нарушение стабильности слезной пленки [4, 11, 12].

Хирургические вмешательства (радиальная кератотомия, различные виды кератопластики, LASIK), могут увеличить риск развития УДЗ [1, 6, 13—16]. Считают, что УДЗ может возникать из-за послеоперационного ССГ, вторичного по отношению к повреждению нервных волокон роговицы в области вмешательства, или непосредственно хирургической травмы [13, 14].

Хотя никаких специфических генетических аномалий, ассоциированных с УДЗ, выявлено не было, имеются данные о наличии наследственной предрасположенности к развитию дегенерации. Так, описаны случаи УДЗ в нескольких последовательных поколениях, что, по мнению авторов, может свидетельствовать об аутосомно-доминантном типе наследования [9, 17]. Определенную роль может иметь миссенс-мутация в гене *TGF-β*, являющемся генетической основой других дистрофий роговицы [18]. Кроме того, имеются описания проявлений УДЗ у пациентов с болезнью Крона [19—22], в связи с чем была выдвинута гипотеза об ассоциации УДЗ с системными заболеваниями.

В механизме развития УДЗ отмечены нарушения функции эпителия роговицы. При этом структура эпителия в центральной зоне роговицы отличается от таковой в зоне лимба. Центральный эпителий терминально дифференцирован и не содержит стволовых клеток, в то время как лимбальный — не дифференцирован и содержит как стволовые клетки, так и транзиторные амплифицирующие клетки, которые обладают высоким потенциалом к пролиферации, однако не являются истинными стволовыми клетками [23].

При анализе экспрессии специфических маркеров при дегенерации Зальцмана в лимбальном эпителии были выявлены повышение уровня экспрессии ABCG2 (маркер стволовых клеток), высокие уровни CK19 (маркер транзиторных амплифицирующих клеток), средние уровни энолазы-альфа (фермент, экспрессируемый в митотически активных клетках)

и низкие уровни CK3/12 (маркер терминально дифференцированного эпителия). Центральный эпителий роговицы имел повышенную экспрессию CD3/12 и низкий уровень экспрессии CK19 и ABCG2. Было обнаружено, что эпителий, покрывающий узелки УДЗ, имеет самый высокий уровень экспрессии CK19 и энолазы-альфа и самый низкий уровень экспрессии CD3/12 и состоит из транзиторных амплифицирующих клеток, но не из истинных лимбальных стволовых клеток [24]. Неизмененный базальный эпителий также экспрессирует матриксные металлопротеиназы (MMP), трансформирующий фактор роста β-1 (TGF-β1) и фактор роста тромбоцитов (PDGF), которые могут играть роль в патогенезе УДЗ. Расположенная между базальными эпителиальными клетками и стромой роговицы базальная мембрана выступает в качестве барьера для проникновения в строму факторов роста, экспрессируемых эпителием [23, 25].

Эпителий, покрывающий узелки УДЗ, имеет повышенную экспрессию MMP-2 — фермента, который, как известно, растворяет коллаген IV типа (основной компонент базальной мембраны эпителия роговицы). Таким образом, повышение экспрессии эпителиальной MMP-2 способствует нарушению целостности базальной мембраны эпителия роговицы и боуменовой мембраны, тем самым обеспечивая проникновение в строму TGF-β1 и PDGF. Воздействие этих факторов роста инициирует дифференцировку покоящихся стромальных кератоцитов в активированные фибробласты и миофибробласты, которые могут мигрировать в переднюю строму и откладывать дезорганизованные компоненты внеклеточного матрикса, образуя узелок. Доказано, что миофибробласты ответственны за стойкое помутнение роговицы после инфекции, операций или травм за счет отложения дезорганизованного материала внеклеточного матрикса и уменьшения прозрачности самих клеток [25, 26].

Таким образом, механическое нарушение эпителиально-стромального барьера может приводить к длительному заживлению и ремоделированию эпителиального дефекта и создавать условия для отложения внеклеточного материала [6, 7, 27].

Клиническая картина УДЗ

В большинстве случаев заболевание протекает бессимптомно [1, 11]. При прогрессировании процесса пациенты могут предъявлять жалобы на ощущение инородного тела, раздражение, слезотечение и светобоязнь. При тяжелых формах с выраженным проминированием узелков возможны рецидивирующие эрозии [6, 7, 28].

Снижение остроты зрения может быть связано как с прямым вовлечением оптической зоны (узелками или сопутствующим рубцеванием), так и являться следствием индуцированного астигматизма, а также нарушений слезной пленки при расположении на средней периферии. Периферически расположенные узелки могут вызывать уплощение центральной части роговицы, приводящее к сдвигу клинической рефракции в сторону гиперметропии [13, 29—31].

Изменения рефракции, вызванные УДЗ, могут влиять на точность измерения биометрических параметров, необходимых для расчета оптической силы интраокулярной линзы с погрешностью до 3,2 дптр [32].

Типичными клиническими признаками, выявляемыми при биомикроскопии, считают наличие одиночных либо множественных возвышающихся над поверхностью роговицы узелков, которые имеют цвет от голубовато-белого до серого и, как правило, округлую форму, но также могут быть коническими или призматическими с преобладанием периферической локализации [1—6]. Изменения чаще всего локализованы в верхненосовом или верхневисочном квадранте [6, 17]. Тем не менее узелки могут появиться в любой части роговицы, а их расположение зависит от основного этиологического фактора. Например, узелки, которые развиваются после LASIK, часто располагаются на средней периферии, перекрывая поверхность лоскута [14, 17]. Другим распространенным паттерном, характерным для пользователей контактных линз, является расположение узелков на 3 и 9 часах у пациентов с миопией либо на вершине конуса при кератоконусе [1]. Они обычно отделены друг от друга, но могут сливаться, если находятся рядом, вплоть до образования кольцевидной периферической сливной УДЗ [5, 33, 34]. У основания узелка субэпителиально может выявляться пигментированная линия, предположительно содержащая железо. УДЗ также может сопровождаться неоваскуляризацией роговицы, распространяющейся периферичнее и между узелками, но не в самих узелках [5, 33].

Диагностика

Основным исследованием в диагностике УДЗ остается биомикроскопия. В качестве дополнительных методов могут быть использованы оптическая когерентная томография и конфокальная микроскопия роговицы.

Оптическая когерентная томография — неинвазивный метод исследования, применение которого целесообразно для диагностики и последующего мониторинга заболевания. Как правило, с ее помощью визуализируют яркие гиперрефлективные очаги, которые локализуются субэпителиально над боуменовой мембраной либо распространяются на поверхностные слои стромы. Характерным признаком является аномально тонкий слой эпителия над узелками [33].

Конфокальная микроскопия роговицы позволяет неинвазивно проводить морфологический анализ микроструктуры роговицы при УДЗ. При этом можно визуализировать эпителий неравномерной толщины с плеоморфными базальными клетками [35—37]. Роговичная строма в узелках является бесструктурной, с повышенным светорассеянием, обусловленным нарушенной ламеллярной организацией нерегулярно расположенного коллагена [23, 33]. Кроме того, может иметь место активация кератоцитов передней стромы. Анализ более глубокой стромы выявляет утолщение нервных волокон, сопровождающееся нетипичным рисунком сгруппированных кератоцитов. Десцеметова мембрана и эндотелий, как правило, имеют нормальную структуру [36, 37].

Гистопатология. При гистологическом исследовании обычно выявляют дегенеративные изменения и истончение эпителия, особенно в зоне над узелками. Нарушение целостности боуменовой мембраны может наблюдаться при дупликации базальной мембраны эпителия, а под узелком она может быть частично разрушена и замещена зернистым ШИК-положительным эозинофильным материалом, напоминающим базальную мембрану [38]. Другие находки включают снижение плотности клеток, а также отложение матриксного материала внутри узла, рубцевание передней стромы и неравномерный эпителиально-стромальный интерфейс. Патогномоничных гистологических признаков УДЗ не существует, а имеющиеся признаки также присутствуют при других патологических состояниях, таких как дегенеративный паннус или рубцы роговицы, вторичные по отношению к воспалению или травме [7, 38, 39].

Дифференциальную диагностику следует проводить с рядом заболеваний роговицы.

— *Периферическая гипертрофическая субэпителиальная дегенерация роговицы (ПГСД)*. Медленно прогрессирующее заболевание, поражающее преимущественно женщин среднего возраста. Проявляется поверхностным субэпителиальным фиброзом, разрушением боуменовой мембраны с отложениями коллагена, напоминающими изменения при УДЗ, и очаговой, в основном незаметной, поверхностной неоваскуляризацией, достигающей лимбального края фиброзной ткани. Некоторые исследователи рассматривают ПГСД как подтип УДЗ, однако при ПГСД признаки сопутствующего хронического воспаления глазной поверхности и век, как правило, отсутствуют [40, 41].

— *Сфероидальная дегенерация* (син.: климатическая капельная кератопатия, кератопатия Лабрадора, роговичный эластоз) — редкое двустороннее состояние, возникающее у людей, работающих на открытом воздухе. Расположенные в интерпальпебральном пространстве роговицы маленькие круглые желто-коричневые или полупрозрачные депозиты локализуются в поверхностной строме. На ранней стадии они хорошо видны при ретроиллюминации, в более развитой стадии крупные депозиты вызывают проминенцию эпителия [28, 42].

— *Роговичный амилоидоз*. Первичный амилоидоз проявляется двусторонним приподнятым многоузловым холмиком с субэпителиальными отложениями амилоида в центре роговицы. При вторичном поражении амилоидоз развивается в области перенесенной травмы в виде желто-белого или розового восковидного узелкового поражения.

— *Роговичный келоид* при биомикроскопии может иметь сходные с УДЗ проявления. Однако он, как правило, наблюдается у более молодых пациентов с воспалительным процессом или травмой в анамнезе, а также в сочетании с синдромом Лоу. Гистологическое исследование келоидов выявляет нормальный или утолщенный эпителий, в отличие от истончения эпителия при УДЗ.

— *Наследственное гипертрофическое рубцевание* описано как наследственная склонность к формированию узловых изменений даже после незначительной травмы или хирургического вмешательства. Заболевание трудно отличить от УДЗ при осмотре на щелевой лампе, а гистологически в зоне патологического очага выявляют дезорганизованное коллагеновое рубцевание без специфических признаков.

— *Буллезная кератопатия*. Обычно сочетается со снижением количества клеток эндотелия, складками десцеметовой мембраны, отеком стромы и эпителия роговицы, наличием булл [42].

Лечение УДЗ

Консервативная терапия. При бессимптомном течении УДЗ может быть рекомендовано динамическое наблюдение. При появлении субъективных жалоб проводят симптоматическое консервативное лечение. Важным компонентом в терапевтической схеме является устранение коморбидного фона, что способствует замедлению прогрессирования УДЗ [1, 4, 5].

В большинстве случаев консервативная терапия является достаточно эффективной и позволяет избежать хирургического вмешательства в 77,3% случаев [5]. Использование бесконсервантных форм слезозаменителей и гигиена век часто обеспечивают существенное облегчение симптомов, особенно при наличии сопутствующего ССГ. В более развитой стадии возможно местное применение стероидов, нестероидных противовоспалительных препаратов, иммуномодуляторов, таких как циклоспорин, лифитеграст. [7, 43].

Массаж век и теплые компрессы необходимы при проявлениях хронического блефарита. При необходимости схему лечения дополняют назначением антибактериальной, акарицидной, противовоспалительной терапии, а также физиотерапевтических методов лечения [43].

При возникновении УДЗ на фоне ношения контактных линз необходим повторный подбор мягких контактных линз с контролем посадки. Прекращение или сокращение времени ношения линз может облегчить симптомы. Возможен переход на жесткие или склеральные контактные линзы, применение которых связано с меньшим риском возникновения УДЗ [6, 44].

Хирургическое лечение. Хирургическое вмешательство может потребоваться в случаях, сопровождающихся снижением остроты зрения, либо при сохранении жалоб пациента на фоне применения консервативной терапии [1, 4—6]. В целом хирургическое лечение позволяет устранить симптомы заболевания в 90—100% случаев и улучшить остроту зрения у большинства пациентов [1, 5, 6].

При поверхностном поражении применяется мануальная кератэктомия. Эпителий удаляют механически или с использованием спирта локально над узелком. Более обширная деэпителизация может потребоваться при наличии дистрофии базальной мембраны эпителия или для улучшения визуализации небольших узелков. Удаление узелков (нодулэктомию) выполняют при помощи пинцета или круглого ножа. Как правило, при наличии интактной боуменовой мембраны поверхность подлежащей роговицы после удаления узелка остается ровной и гладкой, а проведение дополнительных манипуляций не требуется [4, 45].

При наличии дефектов боуменовой мембраны и поражении передней стромы возникает иррегулярность роговичной поверхности. В этих случаях для удаления остаточных помутнений необходимо дополнительное проведение шлифовки роговицы при помощи алмазного бора или фототерапевтической кератэктомии (ФТК) [45—49]. При выполнении ФТК предпочтительно локальное удаление эпителия над узелком, при котором окружающий эпителий защищает интактную роговичную строму от абляции. Проведение ФТК ассоциировано с возможностью возникновения гиперметропического сдвига до 6 дптр, что следует учитывать при планировании операции [47—49].

При более глубоком поражении с вовлечением свыше трети стромы роговицы или при рецидивирующей форме УДЗ методом выбора является передняя послойная кератопластика. Ретроспективный сравнительный анализ результатов послойной кератопластики и ФТК в лечении УДЗ показал, что показатели максимально корригированной остроты зрения через 6 мес после вмешательства были сопоставимы, однако после ФТК частота осложнений была более низкой [50].

Случаи, требующие проведения сквозной кератопластики, чрезвычайно редки и, как правило, обусловлены тяжестью коморбидного заболевания или интраоперационной перфорацией во время проведения послойной кератопластики [6].

Трансплантация амниотической мембраны может быть выполнена в дополнение к кератэктомии или ФТК для предотвращения послеоперационного воспаления, рубцевания и васкуляризации [51].

Адъювантная терапия. Как известно, Митомицин-С (ММС) обладает способностью ингибирования пролиферации фибробластов и синтеза коллагена. Субэпителиальный фиброз при УДЗ может быть результатом аномальной активации или пролиферации стромальных фибробластов. С этих позиций применение ММС, который прерывает синтез ДНК и вызывает апоптоз в фибробластах, является обоснованным. Интраоперационное использование ММС обеспечивает воздействие на активные фибробласты и кератоциты в строме, что способствует профилактике прогрессирования и рецидивирования УДЗ [52].

В исследовании, включавшем 30 глаз, узелки были удалены с помощью мануальной кератэктомии с аппликацией на область дегенерации губки, пропитанной ММС (0,4 мг/мл), дважды по 10 с с последующим орошением сбалансированным солевым раствором. Подтверждено отсутствие рецидивов в течение 28±15 мес после операции [53].

В другом исследовании применение интраоперационных аппликаций 0,02% ММС в течение 2 мин у пяти пациентов (восемь глаз) после выполнения ФТК позволило достичь безрецидивного течения заболевания [54].

Необходимо учитывать потенциальный риск, связанный с цитотоксичностью ММС. Описаны осложнения применения ММС после удаления птеригиума — вторичная глаукома, ирит, отек роговицы и ее изъязвление вплоть до перфорации. На сегодняшний день существует тенденция к снижению дозы и времени воздействия ММС, поскольку могут быть эффективны даже низкие концентрации в течение короткого времени. Анализ данных литературы свидетельствует о том, что применение 0,02% ММС интраоперационно в течение менее 2 мин не связано с какой-либо клинически значимой токсичностью для роговицы [55].

Рецидивирование УДЗ

С учетом воздействия этиопатогенетических факторов УДЗ, рецидив заболевания может возникнуть как через несколько месяцев, так и через несколько лет после хирургического лечения. Контроль послеоперационного воспаления глазной поверхности является ключевым фактором снижения риска рецидивирования УДЗ. Чаще рецидивы имеют место в случаях глубоких дефектов боуменовой мембраны и поверхностной стромы с сопутствующей неоваскуляризацией роговицы. На материале 41 операции поверхностной кератэктомии рецидивы заболевания отмечены в 22% случаев [5]. По результатам многоцентрового клинического исследования, уровень ре-

цидивирования после нодулэктомии с ФТК составил 3,8% при сроке наблюдения 6 мес [49]. В другом исследовании с более длительным сроком наблюдения (2,0±1,8 года) уровень рецидивирования составил 31% [47]. Описаны единичные случаи рецидива УДЗ после кератопластики [6, 56].

Заключение

УДЗ — медленно прогрессирующее заболевание, преимущественно ассоциированое с хроническими воспалительными заболеваниями переднего сегмента глаза. В случае бессимптомных периферических поражений, не проявляющих тенденции к прогрессированию, специфического лечения не требуется. При возникновении симптомов дискомфорта, слезотечения, светобоязни рекомендовано симптоматическое консервативное лечение. Хирургическое лечение, проводимое в более тяжелых случаях, позволяет улучшить остроту зрения и купировать субъективные жалобы. Выбор хирургического метода зависит от зоны и глубины поражения роговицы. Применение низких доз антиметаболита ММС в дополнение к хирургическому лечению позволяет минимизировать риск рецидивирования.

Авторы заявляют об отсутствии конфликта интересов.
The authors declare no conflicts of interest.

ЛИТЕРАТУРА/REFERENCES

1. Farjo AA, Halperin GI, Syed N, Sutphin JE, Wagoner MD. Salzmann's nodular corneal degeneration clinical characteristics and surgical outcomes. *Cornea*. 2006;25(1):11-15. https://doi.org/10.1097/01.ico.0000167879.88815.6b
2. Salzmann MI. Über eine Abart der knötchenförmigen Hornhaut-dystrophie. *Ophthalmologica*. 1925;57(1-6):92-99. https://doi.org/10.1159/000295975
3. Gupta PK, Drinkwater OJ, Van Dusen KW, Brissette AR, Starr CE. Prevalence of ocular surface dysfunction in patients presenting for cataract surgery evaluation. *J Cataract Refract Surg*. 2018 ;44(9):1090-1096. https://doi.org/10.1016/j.jcrs.2018.06.026
4. Das S, Link B, Seitz B. Salzmann's nodular degeneration of the cornea: a review and case series. *Cornea*. 2005;24(7):772-777. https://doi.org/10.1097/01.ico.0000153100.74033.ef
5. Graue-Hernández EO, Mannis MJ, Eliasieh K, Greasby TA, Beckett LA, Bradley JC, Schwab IR. Salzmann nodular degeneration. *Cornea*. 2010;29(3): 283-289. https://doi.org/10.1097/ICO.0b013e3181b7658d
6. Hamada S, Darrad K, McDonnell PJ. Salzmann's nodular corneal degeneration (SNCD): clinical findings, risk factors, prognosis and the role of previous contact lens wear. *Cont Lens Anterior Eye*. 2011;34(4):173-178. https://doi.org/10.1016/j.clae.2011.02.004
7. Paranjpe V, Galor A, Monsalve P, Dubovy SR, Karp CL. Salzmann nodular degeneration: prevalence, impact, and management strategies. *Clin Ophthalmol*. 2019;13:1305-1314. https://doi.org/10.2147/OPTH.S166280
8. Mathers WD, Stovall D, Lane JA, Zimmerman MB, Johnson S. Menopause and tear function: the influence of prolactin and sex hormones on human tear production. *Cornea*. 1998;17(4):353-358. https://doi.org/10.1097/00003226-199807000-00002
9. Sullivan DA, Sullivan BD, Evans JE, Schirra F, Yamagami H, Liu M, Richards SM, Suzuki T, Schaumberg DA, Sullivan RM, Dana MR. Androgen deficiency, Meibomian gland dysfunction, and evaporative dry eye. *Ann N Y Acad Sci*. 2002;966: 211-222. https://doi.org/10.1111/j.1749-6632.2002.tb04217.x
10. Werner LP, Issid K, Werner LP, Pouliquen Y, Legeais JM, Renard G. Salzmann's corneal degeneration associated with epithelial basement membrane dystrophy. *Cornea*. 2000;19(1):121-123. https://doi.org/10.1097/00003226-200001000-00024
11. Maharana PK, Sharma N, Das S, et al. Salzmann's Nodular Degeneration. *Ocul Surf*. 2016;14(1):20-30. https://doi.org/10.1016/j.jtos.2015.08.006
12. Frising M, Pitz S, Olbert D, Kriegsmann J, Lisch W. Is hyaline degeneration of the cornea a precursor of Salzmann's corneal degeneration? *Br J Ophthalmol*. 2003;87(7):922-923. https://doi.org/10.1136/bjo.87.7.922
13. VanderBeek BL, Silverman RH, Starr CE. Bilateral Salzmann-like nodular corneal degeneration after laser in situ keratomileusis imaged with anterior segment optical coherence tomography and high-frequency ultrasound biomicroscopy. *J Cataract Refract Surg*. 2009;35(4):785-787. https://doi.org/10.1016/j.jcrs.2008.09.033
14. Moshirfar M, Marx DP, Barsam CA, Mohebali J, Mamalis N. Salzmann's-like nodular degeneration following laser in situ keratomileusis. *J Cataract Refract Surg*. 2005;31(10):2021-2025. https://doi.org/10.1016/j.jcrs.2005.03.071
15. Lim MC, Chan WK. Salzmann nodular degeneration after laser in situ keratomileusis. *Cornea*. 2009;28(5):577-578. https://doi.org/10.1097/ICO.0b013e3181a2ad81
16. Papanikolaou T, Goel S, Jayamanne DG, Mudhar H, Desai SP. Familial pattern of Salzmann-type nodular corneal degeneration — a four generation series. *Br J Ophthalmol*. 2010;94(11):1543. https://doi.org/10.1136/bjo.2009.177055
17. Singer AR, Pahl S, Lang HM, Ruprecht KW. Eine familiäre anteriore Hornhautdegeneration: Klinik, Histopathologie und Differentialdiagnose. *Klin Monbl Augenheilkd*. 1998;213(2):104-107. https://doi.org/10.1055/s-2008-1034955
18. Auw-Haedrich C, Agostini H, Clausen I, Reinhard T, Eberwein P, Schorderet DF, Gruenauer-Kloevekorn C. A corneal dystrophy associated with transforming growth factor beta-induced Gly623Asp mutation an amyloidogenic phenotype. *Ophthalmology*. 2009;116(1):46-51. https://doi.org/10.1016/j.ophtha.2008.08.050
19. Lange AP, Bahar I, Sansanayudh W, Kaisermann I, Slomovic AR. Salzmann nodules — a possible new ocular manifestation of Crohn's disease: a case report. *Cornea*. 2009;28(1):85-86. https://doi.org/10.1097/ICO.0b013e3181814c90
20. Knox DL, Snip RC, Stark WJ. The keratopathy of Crohn's disease. *Am J Ophthalmol*. 1980;90(6):862-865. https://doi.org/10.1016/s0002-9394(14)75202-x
21. Van Vliet AA, van Balen AT. Kératopathie dans la maladie de Crohn. Etude d'un cas au microscope électronique. *Ophthalmologica*. 1985;190(2):72-76. https://doi.org/10.1159/000309496
22. Kodjikian L, Burillon C, Zech JC, Blanc C, Trepsat C, Denis P. Kératopathie nummulaire au cours d'une maladie de Crohn. A propos d'un cas. *J Fr Ophtalmol*. 1998;21(4):303-306.
23. Eberwein P, Hiss S, Auw-Haedrich C, Sundmacher R., Hauer K, Boehringer D, Meier P, Reinhard T. Epithelial marker expression in Salzmann nodular degeneration shows characteristics of limbal transient amplifying cells and alludes to an involvement of the epithelium in its pathogenesis. *Acta Ophthalmol*. 2010;88(5):e184-189. https://doi.org/10.1111/j.1755-3768.2010.01887
24. Yoshida S, Shimmura S, Kawakita T, et al. Cytokeratin 15 can be used to identify the limbal phenotype in normal and diseased ocular surfaces. Invest *Ophthalmol Vis Sci*. 2006;47(11):4780-4786. https://doi.org/10.1167/iovs.06-0574
25. Stone DU, Astley RA, Shaver RP, Chodosh J. Histopathology of Salzmann nodular corneal degeneration. *Cornea*. 2008;27(2):148-151. https://doi.org/10.1097/ICO.0b013e31815a50fb
26. Torricelli AA, Singh V, Santhiago MR, Wilson SE. The corneal epithelial basement membrane: structure, function, and disease. *Invest Ophthalmol Vis Sci*. 2013;54(9):6390-6400. https://doi.org/10.1167/iovs.13-12547

27. Qiu J, Cai R, Zhang C. Association between poor wound healing and the formation of Salzmann nodules. *J Cataract Refract Surg.* 2016;42(10): 1527-1530.
https://doi.org/10.1016/j.jcrs.2016.07.019

28. Труфанов С.В., Саловарова Е.П., Текеева Л.Ю. Дегенерации роговицы. *Вестник офтальмологии.* 2018;134(5):282-288.
Trufanov SV, Salovarova EP, Tekeeva LYu. Corneal degenerations. *Russian Annals of Ophthalmology = Vestnik oftal'mologii.* 2018;134(5):282-288 (In Russ.).
https://doi.org/10.17116/oftalma2018134051282

29. Oster JG, Steinert RF, Hogan RN. Reduction of hyperopia associated with manual excision of Salzmann's nodular degeneration. *J Refract Surg.* 2001; 17(4):466-469.
https://doi.org/10.3928/1081-597x-20010701-10

30. Koch DD. Impact of Salzmann's lesions on corneal curvature. *J Cataract Refract Surg.* 1995;21(2):111-112.
https://doi.org/10.1016/S0886-3350(13)80490-7

31. Jeng BH, Millstein ME. Reduction of hyperopia and astigmatism after superficial keratectomy of peripheral hypertrophic subepithelial corneal degeneration. *Eye Contact Lens.* 2006;32(3):153-156.
https://doi.org/10.1097/01.icl.0000182875.61214.cf

32. Goerlitz-Jessen MF, Gupta PK, Kim T. Impact of epithelial basement membrane dystrophy and Salzmann nodular degeneration on biometry measurements. *J Cataract Refract Surg.* 2019;45(8):1119-1123.
https://doi.org/10.1016/j.jcrs.2019.03.014

33. Hurmeric V, Yoo SH, Galor A, Canto AP, Wang J. Atypical presentation of Salzmann nodular degeneration diagnosed with ultra-high-resolution optical coherence tomography. *Ophthalmic Surg Lasers Imaging.* 2011;42(Online): e122-125.

34. Kim BZ, Wilson PJ, McGhee CN. Annular Salzmann degeneration: avoiding perturbations and pitfalls in phacoemulsification surgery. *J Cataract Refract Surg.* 2015;41(11):2580-2583.
https://doi.org/10.1016/j.jcrs.2015.10.037

35. Linke S, Kugu C, Richard G, Katz T. An in vivo confocal microscopic analysis of Salzmann's nodular degeneration: pre- and post-surgical intervention. *Acta Ophthalmol.* 2009;87(2):233-234.
https://doi.org/10.1111/j.1755-3768.2008.01243.x

36. Ku JY, Grupcheva CN, McGhee CN. Microstructural analysis of Salzmann's nodular degeneration by in vivo confocal microscopy. *Clin Exp Ophthalmol.* 2002;30(5):367-368.
https://doi.org/10.1046/j.1442-9071.2002.00558.x

37. Meltendorf C, Buhren J, Bug R, Ohrloff C, Kohnen T. Correlation between clinical in vivo confocal microscopic and ex vivo histopathologic findings of Salzmann nodular degeneration. *Cornea.* 2006;25(6):734-738.
https://doi.org/10.1097/01.ico.0000214215.75496.a5

38. Vannas A, Hogan MJ, Wood I. Salzmann's Nodular Degeneration of the Cornea. *Am J Ophthalmol.* 1975;79(2):211-219.
https://doi.org/10.1016/0002-9394(75)90074-4

39. Wood TO. Salzmann's nodular degeneration. *Cornea.* 1990;9(1):17-22.
https://doi.org/10.1097/00003226-199001000-00004

40. Maust HA, Raber IM. Peripheral hypertrophic subepithelial corneal degeneration. *Eye Contact Lens.* 2003;29(4):266-269.
https://doi.org/10.1097/01.icl.0000087489.61955.82

41. Järventausta PJ, Tervo TMT, Kivelä T, Holopainen JM. Peripheral hypertrophic subepithelial corneal degeneration — clinical and histopathological features. *Acta Ophthalmol.* 2014;92(8):774-782.
https://doi.org/10.1111/aos.12394

42. Рапуано К.Дж. *Роговица.* М.: ГЭОТАР-Медиа; 2010.
Rapuano CJ. *Rogovitsa* [Cornea]. M.: GEOTAR-Media; 2010. (In Russ.).

43. Сафонова Т.Н., Кинтюхина Н.П., Сидоров В.В. Лечение хронических блефаритов. *Вестник офтальмологии.* 2020;136(1):97-102.
Safonova TN, Kintukhina NP, Sidorov VV. Treatment of chronic blepharitis. *Russian Annals of Ophthalmology = Vestnik oftal'mologii.* 2020;136(1): 97-102. (In Russ.).
https://doi.org/10.17116/oftalma202013601197

44. Chiu GB, Bach D, Theophanous C, Heur M. Prosthetic Replacement of the Ocular Surface Ecosystem (PROSE) scleral lens for Salzmann's nodular degeneration. *Saudi J Ophthalmol.* 2014;28(3):203-206.
https://doi.org/10.1016/j.sjopt.2014.06.001

45. Roszkowska AM, Colosi P, De Grazia L, Mirabelli E, Romeo G. One year outcome of manual alcohol-assisted removal of Salzmann's nodular degeneration. *Graefes Arch Clin Exp Ophthalmol.* 2009;247(10):1431-1434.
https://doi.org/10.1007/s00417-009-1154-y

46. Malta JB, Soong HK. Diamond burr superficial keratectomy in the treatment of visually-significant anterior corneal lesions. *Arq Bras Oftalmol.* 2008;71(3):415-418.
https://doi.org/10.1590/s0004-27492008000300021

47. Das S, Langenbucher A, Pogorelov P, Link B, Seitz B. Long-term outcome of excimer laser phototherapeutic keratectomy for treatment of Salzmann's nodular degeneration. *J Cataract Refract Surg.* 2005;31(7):1386-1391.
https://doi.org/10.1016/j.jcrs.2004.12.037

48. Germundsson J, Fagerholm P. Phototherapeutic keratectomy in Salzmann's nodular degeneration. *Acta Ophthalmol Scand.* 2004;82(2):148-153.
https://doi.org/10.1111/j.1600-0420.2004.00228.x

49. Maloney RK, Thompson V, Ghiselli G, Durrie D, Waring GO, O'Connell M. A prospective multicenter trial of excimer laser phototherapeutic keratectomy for corneal vision loss. The summit phototherapeutic keratectomy study group. *Am J Ophthalmol.* 1996;122(2):149-160.
https://doi.org/10.1016/s0002-9394(14)70388-5

50. Sharma N, Prakash G, Titiyal JS, Vajpayee RB. Comparison of automated lamellar keratoplasty and phototherapeutic keratectomy for Salzmann nodular degeneration. *Eye Contact Lens.* 2012;38(2):109-111.
https://doi.org/10.1097/ICL.0b013e31823fdb2a

51. Yoon KC, Park YG. Recurrent Salzmann's nodular degeneration. *Jpn J Ophthalmol.* 2003;47(4):401-404.
https://doi.org/10.1016/s0021-5155(03)00044-3

52. Bell K, de Padua Soares Bezerra B, Mofokeng M, Montesano G, Nongpiur ME, Marti MV, Lawlor M. Learning from the past: Mitomycin C use in trabeculectomy and its application in bleb-forming minimally invasive glaucoma surgery. *Surv Ophthalmol.* 2021;66(1):109-123.
https://doi.org/10.1016/j.survophthal.2020.05.005

53. Bowers PJ Jr, Price MO, Zeldes SS, Price FW Jr. Superficial keratectomy with mitomycin-C for the treatment of Salzmann's nodules. *J Cataract Refract Surg.* 2003;29(7):1302-1306.
https://doi.org/10.1016/S0886-3350(02)01987-9

54. Khaireddin R, Katz T, Baile RB, Richard G, Linke SJ. Superficial keratectomy, PTK, and mitomycin C as a combined treatment option for Salzmann's nodular degeneration: A follow-up of eight eyes. *Graefe's Arch Clin Exper Ophthalmol.* 2011;249(8):1211-1215.
https://doi.org/10.1007/s00417-011-1643-7

55. Teus MA, de Benito-Llopis L, Alió JL. Mitomycin C in corneal refractive surgery. *Surv Ophthalmol.* 54(4):487-502.
https://doi.org/10.1016/j.survophthal.2009.04.002

56. Sinha R, Chhabra MS, Vajpayee RB, Kashyap S, Tandon R. Recurrent Salzmann's nodular degeneration: report of two cases and review of literature. *Indian J Ophthalmol.* 2006;54(3):201-202.
https://doi.org/10.4103/0301-4738.27075

Поступила 07.03.2023
Received 07.03.2023
Принята к печати 19.07.2023
Accepted 19.07.2023

Вестник офтальмологии
2023, Т. 139, №6, с. 136-143
https://doi.org/10.17116/oftalma2023139061136

Russian Annals of Ophthalmology =
Vestnik Oftal'mologii 2023, vol. 139, №6, pp. 136-143
https://doi.org/10.17116/oftalma2023139061136

Методы хирургической реконструкции конъюнктивы

© Д.А. КРИВОЛАПОВА[1], А.Ю. АНДРЕЕВ[1], С.Э. ОСИДАК[2], Е.А. БУДНИКОВА[1]

[1]ФГБНУ «Научно-исследовательский институт глазных болезней им. М.М. Краснова», Москва, Россия;
[2]ФГБУ «Национальный медицинский исследовательский центр детской гематологии, онкологии и иммунологии им. Д. Рогачева» Минздрава России, Москва, Россия

РЕЗЮМЕ

Реконструкция конъюнктивы играет ключевую роль в регенерации глазной поверхности при ее поражении и является неотъемлемой частью этого процесса. Травмы, химические, термические ожоги и множественные хирургические вмешательства могут серьезно нарушать целостность конъюнктивальной ткани и приводить к росту фиброзной ткани, рубцеванию сводов, их укорочению, а также другим осложнениям в виде трихиаза, эрозий и язв роговицы. При поражении обширной зоны конъюнктивы донорской ткани для замещения дефекта может быть недостаточно, и в таких случаях требуется применение больших по площади трансплантатов. Современные модификации хирургических методик и развивающаяся область тканевой инженерии, а также достижения в сфере исследования стволовых клеток предлагают многообещающие новые альтернативы для решения такого рода задач. В данном обзоре рассматриваются существующие на сегодняшний день хирургические методы реконструкции конъюнктивы.

Ключевые слова: *конъюнктива, реконструкция конъюнктивы, тканевая инженерия, аутотрансплантация, амниотическая мембрана, биополимеры.*

ИНФОРМАЦИЯ ОБ АВТОРАХ:
Криволапова Д.А. — https://orcid.org/0000-0001-6974-7872
Андреев А.Ю. — https://orcid.org/0000-0002-0267-9040
Осидак Е.О. — https://orcid.org/0000-0003-2549-4011
Будникова Е.А. — https://orcid.org/0000-0001-7721-7652
Автор, ответственный за переписку: Криволапова Диана Алексеевна — e-mail: dia.med94@gmail.com

КАК ЦИТИРОВАТЬ:
Криволапова Д.А., Андреев А.Ю., Осидак С.Э., Будникова Е.А. Методы хирургической реконструкции конъюнктивы. *Вестник офтальмологии*. 2023;139(6):136–143. https://doi.org/10.17116/oftalma2023139061136

Methods of surgical reconstruction of the conjunctiva

© D.A. KRIVOLAPOVA[1], A.YU. ANDREEV[1, 2], E.O. OSIDAK[2], E.A. BUDNIKOVA[1]

[1]Krasnov Research Institute of Eye Diseases, Moscow, Russia;
[2]Dmitry Rogachev National Medical Research Center Of Pediatric Hematology, Oncology and Immunology Moscow, Russia

ABSTRACT

Reconstruction of the conjunctiva is required for restoration of damaged ocular surface and is an essential part of that process. Traumas, chemical and thermal burns, multiple surgical intervention can seriously damage the integrity of conjunctival tissue and promote the growth of fibrous tissue, scarring of contractures and their shortening, as well as other complications such as trichiasis, erosion and ulcers on the cornea. When a larger area is affected, there may not be enough donor tissue to replace the defect, in which case the tissue grafts are required to be large enough. Modern modifications of surgical techniques and the continued development of tissue engineering, as well as advancements in stem cell research offer promising novel alternatives for solution of those problems. This article reviews the existing surgical methods of conjunctival reconstruction.

Keywords: *conjunctiva, conjunctival reconstruction, tissue engineering, autotransplantation, amniotic membrane, biopolymers.*

INFORMATION ABOUT THE AUTHORS:
Krivolapova D.A. — https://orcid.org/0000-0001-6974-7872
Andreev A.Yu. — https://orcid.org/0000-0002-0267-9040
Osidak E.O. — https://orcid.org/0000-0003-2549-4011
Budnikova E.A. — https://orcid.org/0000-0001-7721-7652
Corresponding author: Krivolapova D.A. — e-mail: dia.med94@gmail.com

TO CITE THIS ARTICLE:
Krivolapova DA, Andreev AY, Osidak EO, Budnikova EA. Methods of surgical reconstruction of the conjunctiva. *Russian Annals of Ophthalmology = Vestnik oftal'mologii*. 2023;139(6):136–143. (In Russ.). https://doi.org/10.17116/oftalma2023139061136

Конъюнктива является самым обширным по площади компонентом глазной поверхности. Она состоит из васкуляризированной соединительной ткани и покрывающего ее многослойного неороговевающего эпителия с вкраплениями бокаловидных клеток (БК), обеспечивающих наличие муцинового слоя слезной жидкости [1]. Вместе с тем конъюнктива способствует иммунной защите, играя важную роль в поддержании физиологичного состояния слизистой оболочки глаза. При повреждении конъюнктивы происходит заживление ран с реэпителизацией и образованием фиброзной рубцовой ткани [2]. Несмотря на это, различные заболевания глазной поверхности могут серьезно нарушать целостность конъюнктивальной ткани и приводить к росту фиброзной ткани, рубцеванию сводов и их укорочению, а также другим осложнениям в виде трихиаза, эрозий и язв роговицы [3]. Присоединение вторичной инфекции и, как следствие, снижение остроты зрения и боль снижают качество жизни пациентов. В таких случаях хирургическая реконструкция конъюнктивы является одним из первых шагов для восстановления целостности глазной поверхности. Все хирургические подходы включают иссечение рубцовой ткани и ее замещение различными материалами, в том числе аутотрансплантатами слизистой оболочки полости рта, слизистой оболочки носовых раковин и пластику амниотической мембраной (АМ) [4]. Помимо этого в сфере современной тканеинженерной технологии существует множество графтов синтетического происхождения. Субстрат для замещения конъюнктивы должен обладать определенными характеристиками. По данным S. Schrader и соавторов, материал, используемый для восстановления и регенерации конъюнктивы, должен быть прочным (пригодным для хирургического применения), тонким (имитирующим архитектуру окружающих его естественных тканей), эластичным и хорошо переносимым с минимальной воспалительной реакцией [5]. Эти критерии были поддержаны несколькими другими исследователями [6, 7]. Различные модификации хирургических методов и развивающаяся область тканевой инженерии предлагают многообещающие современные подходы к замещению дефектов конъюнктивы.

Методы реконструкции конъюнктивы

Сформировавшиеся вследствие различных заболеваний глазной поверхности ригидность и контрактура век препятствуют физиологичному движению век при моргании и поддержанию полноценной слезной пленки, приводя к редукции слезного мениска, потере БК и ороговению эпителия [8]. Возникающий в результате воспалительный процесс вызывает истощение популяции лимбальных эпителиальных стволовых клеток, что приводит к неоваскуляризации роговицы, врастанию субэпителиальной фиброзной ткани, рубцеванию стромы и, как следствие, помутнению роговицы [9]. Исходя из этого, для полноценного восстановления прозрачности роговичной ткани у пациентов важно обеспечить глубокий мобильный свод век, поскольку исход лечения во многом зависит от нормально функционирующей конъюнктивы [10]. В настоящее время для этой цели используются различные аутологичные или аллогенные донорские ткани, а также материалы синтетического происхождения.

Аутотрансплантация конъюнктивального лоскута

Аутотрансплантат конъюнктивы часто используется для закрытия небольших дефектов конъюнктивы. Впервые подобный метод был представлен J. Barraquer на конгрессе в 1965 г [11]. С 1985 г. самым популярным хирургическим методом лечения птеригиума стала аутотрансплантация [12]. В настоящее время иссечение птеригиума с последующей трансплантацией аутоконъюнктивального лоскута — «золотой стандарт» хирургического лечения птеригиума в связи с более низкой (1,9—8%) частотой рецидивов по сравнению с обычным иссечением [13]. Донорский участок обычно не подвергается пластике или может быть закрыт соседним лоскутом конъюнктивы. Несмотря на эффективность данного метода, его применение ограниченно при двусторонних заболеваниях. Здоровая конъюнктива должна быть доступна для иссечения донорского участка по крайней мере на одном глазу [2]. Поэтому аутотрансплантация конъюнктивы невозможна при двусторонних заболеваниях. В качестве замены были разработаны методы реконструкции с помощью слизистых оболочек другой локализации.

Аутотрансплантация слизистой оболочки полости рта

Трансплантаты слизистой оболочки полости рта для реконструкции свода нашли применение с 1974 г. [14]. Слизистая оболочка полости рта имеет сходные с конъюнктивой биологические свойства, что делает ее возможной альтернативой для реконструкции. Донорский участок доступен для изъятия и может подвергаться повторному забору. Данный метод позволяет избежать риска аллогенного иммунного отторжения и необходимости в иммуносупрессии [15]. Однако дефицит муцинового компонента слизистой оболочки полости рта при системных аутоиммунных заболеваниях может ограничивать возможность использования этого метода. В случаях выраженного синдрома сухого глаза или сухости в анофтальмической полости производится одновременная трансплантация малых слюнных желез с аутотрансплантатом слизистой оболочки полости рта. В 1998 г. J. Murube первым трансплантировал слизи-

стую оболочку губы в заднюю пластинку век у пациентов с дефицитом слезы с резистентностью к консервативному лечению [16]. Несмотря на доступность и наличие донорского участка, очевидная разница в объеме, цвете и текстуре ткани, отличающейся от ткани реципиента, может расцениваться пациентом как косметический дефект. Отечественные авторы провели серию операций с использованием аутотрансплантатов слизистой оболочки губы/щеки при тяжелых последствиях поражения конъюнктивы преимущественно травматической этиологии, где конъюнктивальная ткань была частично или полностью замещена рубцовой, что позволило восстановить подвижность глазного яблока и/или век [17].

Аутотрансплантация слизистой оболочки носовых раковин

Преимущество слизистой оболочки носа перед слизистой оболочкой полости рта в пластике конъюнктивы состоит в том, что помимо муцинпродуцирующих субэпителиальных желез ткань содержит и БК, а это дополнительно способствует увлажнению глазной поверхности. Кроме того, слизистая оболочка носовых раковин редко поражается при системных воспалительных заболеваниях слизистых оболочек. Первыми такую реконструкцию свода провели R. Kuckelkorn и соавторы у пациентов с химическими и термическими ожогами [18]. Дальнейшие исследования показывают, что использование слизистой оболочки носа приводит к повышению продукции муцина и сохранению БК в трансплантате. В исследовании H. Wenkel и соавторов у 94% пациентов наблюдалось уменьшение симптомов заболеваний, а средняя плотность БК, измеренная с помощью импрессионной цитологии, до трансплантации составляла 48/мм^2, а после аутотрансплантации слизистой оболочки — 432/мм^2 [19].

Основным недостатком использования слизистой оболочки носа в качестве замены конъюнктивы является сложность получения достаточного количества ткани для снабжения обширных участков. Несмотря на доступный объем слизистой оболочки, ее иссечение и забор затруднительны, поскольку требуются частичная резекция носовой раковины, удаление костной или кавернозной ткани и последующее истончение полученной слизистой оболочки, что увеличивает длительность операции, а впоследствии сопровождается долгим восстановительным периодом.

Трансплантация АМ

АМ представляет собой трехслойную структуру из эпителиального монослоя с базальной мембраной, состоящей из коллагенов II, IV и V типа и гликопротеинов, включая ламинины, нидогены и фибронектин. Расположенная ниже аваскулярная строма имеет упорядоченную коллагеновую структуру. Компактный слой выстилает внешнюю часть базальной мембраны с параллельным направлением расположения пучков коллагена. Нитевидные соединения пересекают и связывают пучки интерстициального коллагена с базальной мембраной, обеспечивая структурную целостность [4]. Первое применение АМ в качестве трансплантата зафиксировано в 1995 г. [20]. В настоящее время АМ широко используется для реконструкции конъюнктивы и ее сводов как в виде интактной мембраны, так и в качестве носителя для эпителиальных клеток (ЭК) [21]. В литературе описаны различные виды обработки АМ, включая криоконсервацию, лиофилизацию с последующей γ-стерилизацией и стерилизацию с последующим высушиванием на воздухе [22]. Во всех вышеперечисленных процессах клетки амниотической оболочки погибают, в результате чего трансплантируется только матрикс АМ, а не живые, потенциально регенеративные клетки. В зависимости от клинической ситуации используются различные хирургические методики наложения АМ. Возможно применение АМ в качестве трансплантата с ее фиксацией базальной мембраной кнаружи, что стимулирует миграцию ЭК из соседней области поверхности глаза. АМ, используемая в качестве покрытия стороной стромы кнаружи, способствует реэпителизации и уменьшению окружающего воспаления, особенно на острой стадии повреждения [23]. Она содержит факторы роста, включая эпителиальный фактор роста и фактор роста кератоцитов, которые были выделены в основном из амниотического эпителия и стромы АМ. Материал оказывает противовоспалительное действие, индуцируя апоптоз в воспалительных клетках, ингибирует образование рубцов, подавляя сигнальный путь трансформирующего фактора роста-β (TGF-β) и высвобождая противовоспалительные цитокины из своего эпителия и стромы, а также способствует эпителизации, индуцируя фактор роста эпителия (EGF) [21—23]. Тонкая и эластичная АМ имеет косметическое преимущество перед объемными трансплантатами слизистой оболочки в отдаленном послеоперационном периоде. Кроме того, АМ подходит для покрытия дефектов конъюнктивы после резекции опухоли, поскольку ввиду ее прозрачности возможно клинически контролировать рецидив опухоли [24].

Несмотря на то что АМ — часто используемый нативный материал для пластики, у данного вида трансплантатов есть риск передачи гемотрансмиссивных заболеваний [25]. Также отмечается, что после проведения пластики с помощью АМ частота рецидивов птеригиума гораздо выше (6,4—42,3%) по сравнению с аутотрансплантацией конъюнктивы (3,3—16,7%) [26]. АМ склонна к сокращению при воспалительных процессах, что объясняет низкий функциональный результат после операции. S. Barabino и соавторы провели трансплантацию АМ на девяти глазах с поздней стадией глазного рубцового пемфигоида, однако рецидив симблефарона

случился через 28 нед на четырех глазах. Несмотря на увеличение глубины свода, половина полученного результата была потеряна ввиду рецидива контрактуры [27].

Применение АМ в качестве носителя для клеток, их миграции и пролиферации на поверхности глаза было отмечено еще в 1997 г. в экспериментальной работе P. Prabhasawat и соавт. [28]. Авторы отметили 10-кратное превышение плотности БК, культивированных на АМ, по сравнению с контрольной группой. В работе D. Meller и соавторов зафиксировано, что прогениторные клетки конъюнктивы сохраняются на АМ и могут дифференцироваться в БК в пермиссивной стромальной среде *in vitro* [29].

В настоящее время для применения АМ в качестве графта для ЭК конъюнктивы у донора выполняется забор ткани конъюнктивы, которая помещается на АМ, тем самым формируя «культуру эксплантов» [30]. Другой методикой является формирование «суспензионной культуры», при которой клетки отделяются от ткани конъюнктивы посредством ферментативного расщепления, а затем наносятся на АМ [31]. Также методом трансплантации ЭК на основе АМ является техника COMET (от англ. Cultivated Oral Mucosal Epithelial Transplantation — культивированная трансплантация ЭК слизистой оболочки полости рта), при которой клетки биоптата слизистой оболочки полости рта используются для размножения *in vitro* [32]. Несмотря на то что COMET применяется для реконструкции роговицы, было отмечено, что он эффективен при симблефароне и восстановлении анатомии свода век [33].

Тканевая инженерия в реконструкции конъюнктивы

Поскольку каждый из методов трансплантации биологических материалов имеет определенные особенности, достижения в области технологии офтальмологической тканевой инженерии привели к разработке новых биосинтетических материалов, которые позволяют расширить хирургический арсенал в реконструкции и лечении глазной поверхности.

Внеклеточный матрикс в реконструкции конъюнктивы

Внеклеточный матрикс (ВКМ) каждого органа имеет специфические тканевые свойства, зависящие от состава и расположения белков ВКМ. В частности, ткань конъюнктивы должна быть тонкой и эластичной, но при этом прочной благодаря определенной комбинации коллагена, ламинина, нидогена, тромбоспондина и фибронектина [34]. Эти свойства делают децеллюляризованную ткань подходящим скаффолдом для реконструкции. Кроме того, такая ткань биосовместима и уже используется в клинической практике — в кардиохирургии и для реконструкции мочевыводящих путей [35, 36]. Исходя из составляющих ВКМ, исследователи пытались воссоздать графт для культуры ЭК конъюнктивы. Существует три типа субстратов ВКМ: децеллюляризованный ВКМ из культивируемых клеток и тканей; субстраты с белками или комбинацией белков ВКМ; субстраты с отдельными пептидами белков ВКМ [37]. Децеллюляризация направлена на удаление всех клеточных компонентов и антигенов без изменения состава оставшегося ВКМ [38]. В нескольких исследованиях сообщалось о росте многослойного конъюнктивального эпителия с БК на децеллюляризованном ВКМ конъюнктивы [39, 40].

Другим подходом в изготовлении скаффолдов является лиофилизация децеллюляризованного ВКМ и его измельчение в порошкообразную форму, которая впоследствии добавляется в состав [41]. L.A. Bosworth и соавторы отмечают, что порошковая форма ВКМ, добавленная к полимерам (PCL), формирует биоактивные скаффолды, которые поддерживают распределение человеческого конъюнктивального эпителия до пяти слоев [42]. Источниками ВКМ были мочевой пузырь свиньи и подслизистая оболочка тонкой кишки. В перспективе же интересна оценка влияния непосредственно децеллюляризованной конъюнктивы, включенной в структуру полимеров.

Недостатками ВКМ децеллюляризованных тканей в качестве скаффолда являются различия в структуре ВКМ между донорами, риск инфицирования и развития иммунологических реакций со стороны реципиента при аллогенной или ксеногенной трансплантации [37].

В качестве еще одной альтернативы аутологичным и аллогенным трансплантатам могут использоваться другие природные полимеры, такие как шелк и кератин, однако эти материалы должны быть модифицированы перед трансплантацией [43]. Шелковый фиброин — белковый полимер, который состоит из аминокислот глицина, серина и аланина, благодаря чему с помощью специфических биоактивных молекул облегчается процесс прикрепления клеток к поверхности [44]. Известно, что фиброин в чистом виде вызывает воспалительную реакцию и риск воспаления выше в присутствии серицина, клееподобного белка, скрепляющего фиброиновые мононити. На первом этапе обработки серицин удаляется. В результате получается волокнистый материал, который можно растворить, а затем преобразовать в различные формы с нужными физическими свойствами и прозрачностью. В работе M. He и соавторов отмечается, что фиброин шелка, покрытый RGD-пептидом или поли-D-лизином, поддерживает рост ЭК конъюнктивы человека и БК, экспрессирующих кератин-7 [45]. Дополнительно фиброин уместно использовать в носителях как армирующий

элемент, что дает преимущество в повышении механических свойств графта [46].

Коллаген

Коллаген — наиболее распространенный компонент ВКМ стромы конъюнктивы, лежащей под эпителием, обладающий рядом положительных характеристик в роли субстрата для восстановления структуры конъюнктивы. Поэтому использование коллагена для создания скаффолда логично, так как клетки эпителия конъюнктивы человека, культивированные на коллагене, способны образовывать сливной и плотно сцепленный слой. В чистом виде трансплантация клеточной культуры невыполнима в силу невозможности быстрого их прикрепления на пересаживаемую поверхность, и добиться этого можно благодаря использованию коллагена в составе тканеинженерной конструкции. Еще в 1988 г. в исследовании R.J. Tsai и соавторов оценивали разницу между графтами на основе коллагена I типа и матригелем, пластиком, предметными стеклами, а также влияние вида субстрата на рост и дифференцировку клеток [47]. Первичные культуры клеток на пластике образовали монослой мелких эпителиоподобных клеток на 7-й день. При последующем пересеве скорость их роста снижалась, клетки становились увеличенными, плоскоклеточными и демонстрировали процесс регресса. Данные морфологические изменения были еще более яркими в культурах, выращенных на предметных стеклах. Напротив, клетки, выращенные на коллагеновом геле, образовывали организованный монослой, в то время как на матригеле они показали интенсивный характер роста, наличие плотных контактов между клетками и развитие базальной мембраны. Авторы пришли к выводу, что рост и дифференцировка ЭК определяются лежащим в их основе ВКМ.

Поскольку коллагеновые гидрогели непрозрачны и состоят из рыхло упакованных коллагеновых фибрилл, чем обоснована их низкая механическая стабильность, область их применения ограничена. Чтобы решить эту проблему, R. Brown и соавторы описали процесс получения механически стабильной коллагеновой конструкции посредством контролируемой дегидратации с использованием пластической компрессии [48]. В исследовании C. Drechsler и соавторов сжимаемый пластиком коллагеновый матрикс обладал свойством устойчивости и удерживался узловыми швами на глазной поверхности. После 7 дней культивирования ЭК сохраняли свою колониеобразующую способность и экспрессировали маркеры клеток-предшественников [30]. Более позднее исследование показало, что сжатые пластиком коллагеновые гели интегрировались в ятрогенный дефект конъюнктивы у кроликов и поддерживали эпителиальное расслоение, экспрессию БК и произвольное распределение коллагеновых волокон [49].

Помимо сжатия пластиком коллагеновых гелей, существует процесс витрификации геля для модификации его механических свойств [6]. T. Takezawa и соавторы разработали гидрогелевую мембрану из коллагена I типа, используя трехэтапный метод обработки: гелеобразование, витрификацию и регидратацию [50]. Витрификация — это этап, позволяющий воде в гидрогеле испаряться контролируемым образом, во время чего коллагеновые фибриллы реорганизуются и образуют поперечные связи между собой. Таким образом, обычный непрозрачный гидрогель коллагена превращается в тонкую, эластичную и прозрачную мембрану с повышенной плотностью его волокон. Такой материал получил название «витригель». В процессе витрификации есть три основных переменных: температура, относительная влажность и время. X. Calderón-Colón и соавторы изменяли показатели этих переменных и изучали свойства витригеля в разных условиях. Витрификация при температуре 40 °C и относительной влажности 40% способствует созданию оптимального материала, который прозрачен, механически прочен и эластичен [51]. После трансплантации витрифицированной коллагеновой мембраны с адгезированными на ней клетками в дефект конъюнктивы кролика наблюдалась более быстрая реэпителизация с включенными в нее БК, чем в группе с мембраной без клеток или в контроле, где рана конъюнктивы не подверглась пластике [6].

Синтетические полимеры

Поскольку аутологичная трансплантация имеет ряд ограничений, возникла необходимость в создании и разработке синтетических биоматериалов с более стабильными физическими свойствами. Применение синтетических полимеров возможно в качестве альтернативы биологической ткани ввиду таких свойств, как биосовместимость, биоразлагаемость, механическая прочность и сходство с волокнистой природой ВКМ [52]. Они могут производиться в неограниченном количестве, иметь длительный срок хранения, а состав матрикса можно адаптировать для персонализированного применения. Полимеры также обладают такими характеристиками, как предел прочности при растяжении, модуль упругости и скорость лизиса полимера. Скорость распада будет разной в зависимости от того, какие полимеры включены в состав скаффолда. Преимущество синтетических полимеров в том, что при их применении отсутствует риск передачи гемотрансмиссивных инфекций [53]. Наиболее часто используемые полимеры — полилактидкликолид (PLGA) и поликапролактон (PCL).

PLGA — это полимер, состоящий из сложных полиэфиров молочной и гликолевой кислот [54]. В работе S. Hong и соавторов проведено культивирование первичных ЭК конъюнктивы человека *in*

vitro с фибробластами теноновой капсулы на PLGA, покрытый фибронектином для улучшения клеточной адгезии и пролиферации [55]. Авторы отмечают большее количество пролиферирующих ЭК в группе с культивированными фибробластами и активацию Ki67 с экспрессией эпителиального маркера CK19. Также отмечено наличие маркеров MUC1 и клеток конъюнктивы MUC5AC в эпителиальном слое. В последующем эксперименте *in vivo* в группе с тканеинженерной конструкцией «PLGA + клетки» зона деэпителизации на роговице сократилась вдвое.

PCL — это биосовместимый полиэфир, полученный в результате полимеризации ε-капролактона [56]. Для полного лизиса в тканях реципиента материалу требуется до 3 лет [57]. Ввиду длительного времени распада PCL используется для регенерации костей и сухожилий. Благодаря этому свойству одним из важных преимуществ PCL является то, что его можно комбинировать с другими, менее устойчивыми полимерами для нужной скорости лизиса скаффолда. В исследовании Y.J. Shin и соавторов *in vivo* наблюдалась 100% реэпителизация с дифференцированными БК спустя 2 нед засева на PLC-скаффолд. Полученный результат был сходен с группой контроля с АМ. Несмотря на то что покрытие PCL поливиниловым спиртом (PVA) помогало снизить интенсивность воспалительного процесса *in vivo*, данный полимер слишком быстро подвергался лизису (через 14 дней) по сравнению с простым PCL, который замещался окружающей тканью донора через 1 мес [58]. В исследовании Q. Yao и соавторов был синтезирован скаффолд из фиброина шелка и полимолочной кислоты с ε-капролактоном (PLCL) методом электроспиннинга [59]. С помощью сканирующего электронного микроскопа и оценки пролиферации клеток *in vitro* авторы показали, что ЭК конъюнктивы, культивируемые на этом субстрате, адгезируют и образуют эпителий толщиной в два-четыре слоя. При трансплантации конструкции *in vivo* мышам обнаруживались более дифференцированные слои клеток, выделяющие CK4, CK19 и MUC5AC. Ввиду гидрофобных свойств данный полимер требует оптимизации его поверхности для повышения адгезии с клеточной составляющей. L.P. Ang и соавторы получили ультратонкие мембраны из PCL, способствующие прикреплению и пролиферации ЭК конъюнктивы *in vitro* [56]. Наблюдалось большее количество пролиферирующих клеток на ультратонких носителях из PCL, предварительно орошенных гидроксидом натрия, по сравнению с однослойным эпителием на ничем не обработанном полимере.

Несмотря на присущие полимерам положительные характеристики, ни один из существующих материалов не отвечает всем критериям оптимального субстрата для реконструкции конъюнктивы. Хотя PLGA и PCL и были протестированы *in vitro* и *in vivo* в качестве возможных скаффолдов в реконструкции конъюнктивы, они не обладают такой эластичностью, как естественная конъюнктива, что является существенным недостатком для пластики конъюнктивальных дефектов [56, 58]. Полученный матрикс не был эластичным и прозрачным. Кроме того, исследования синтетических полимеров проводились на здоровых животных, поэтому необходимы дальнейшие исследования для изучения роста клеток при наличии патологического процесса *in vivo*.

Заключение

Восстановление конъюнктивы является одним из приоритетных направлений в реконструкции переднего отрезка глаза. Учитывая, что данная ткань многофункциональна, заменитель конъюнктивы должен соответствовать нескольким критериям. Материал должна быть гибким, стабильным и эластичным, не вызывать воспалительного процесса или реакции отторжения и содержать клеточный состав с потенциалом пролиферации на поверхности скаффолда, особенно при возможном дефиците стволовых клеток конъюнктивы. Более того, этот клеточный состав должен содержать как ЭК, так и БК, необходимые для поддержания стабильности слезной пленки и глазной поверхности.

В настоящее время для реконструкции конъюнктивы доступны разного рода материалы, но ни один из них не лишен каких-либо недостатков. Существует клиническая потребность в создании универсального скаффолда, особенно для лечения больших по площади дефектов конъюнктивы. Остается открытым вопрос о том, насколько скоро будет возможно создание и применение в клинической практике «идеальной» тканеинженерной конструкции с клеточным составом.

Авторы заявляют об отсутствии конфликта интересов.
The authors declare no conflicts of interest.

ЛИТЕРАТУРА/REFERENCES

1. Paulsen F. Functional anatomy and immunological interactions of ocular surface and adnexa. *Dev Ophthalmol*. 2008;41:21-35. https://doi.org/10.1159/000131068
2. Hatton MP, Rubin PA. Conjunctival regeneration. *Adv Biochem Eng Biotechnol*. 2005;94:125-40. https://doi.org/10.1007/b100002
3. Chan F, Benson MD, Plemel DJA, Mahmood MN, Chan SM. A diagnosis of Stevens-Johnson Syndrome (SJS) in a patient presenting with superficial keratitis. *Am J Ophthalmol Case Rep*. 2018;11:167-169. https://doi.org/10.1016/j.ajoc.2018.06.004

4. Makuloluwa AK, Hamill KJ, Rauz S, et al. Biological tissues and components, and synthetic substrates for conjunctival cell transplantation. *Ocul Surf*. 2021;22:15-26. https://doi.org/10.1016/j.jtos.2021.06.003

5. Schrader S, Notara M, Beaconsfield M, Tuft SJ, Daniels JT, Geerling G. Tissue engineering for conjunctival reconstruction: established methods and future outlooks. *Curr Eye Res*. 2009;34(11):913-924. https://doi.org/10.3109/02713680903198045

6. Zhou H, Lu Q, Guo Q, Chae J, Fan X, Elisseeff JH, Grant MP. Vitrified collagen-based conjunctival equivalent for ocular surface reconstruction. *Biomaterials*. 2014;35(26):7398-7406. https://doi.org/10.1016/j.biomaterials.2014.05.024

7. Lu Q, Al-Sheikh O, Elisseeff JH, Grant MP. Biomaterials and Tissue Engineering Strategies for Conjunctival Reconstruction and Dry Eye Treatment. *Middle East Afr J Ophthalmol*. 2015;22(4):428-434. https://doi.org/10.4103/0974-9233.167818

8. Chen LB, Zhang SY, Yan CX, Yao QK, Shao CY, Fu Y. Evaluation of chronic ocular sequelae in patients with symblepharon caused by ocular burns. *Int J Ophthalmol*. 2020;13(7):1066-1073. https://doi.org/10.18240/ijo.2020.07.08

9. Feng J, Liu Y, Ren Y, Shi W, Kang H, Tan Y, Wu R, Zhang G, He Y. Evaluation of Dry Eye Severity and Ocular Surface Inflammation in Patients with Pemphigus and Pemphigoid. *Ocul Immunol Inflamm*. 2023:1-9. https://doi.org/10.1080/09273948.2022.2154680

10. Wang T, Shan F, Zhou Q, Shi W, Xie L. Allogeneic Cultivated Limbal Epithelial Sheet Transplantation in Reconstruction of Conjunctival Sac After Chemical and Thermal Burns. *Front Med (Lausanne)*. 2021;8:697264. https://doi.org/10.3389/fmed.2021.697264

11. Barraquer J. Corneal autografting. In: King JH, McTigue JW. The Cornea World Congress. Washington, Butterworth; 1965;627.

12. Kenyon KR, Wagoner MD, Hettinger ME. Conjunctival autograft transplantation for advanced and recurrent pterygium. *Ophthalmology*. 1985;92(11):1461-1470. https://doi.org/10.1016/s0161-6420(85)33831-9

13. Fonseca EC, Rocha EM, Arruda GV. Comparison among adjuvant treatments for primary pterygium: a network meta-analysis. *Br J Ophthalmol*. 2018;102(6):748-756. https://doi.org/10.1136/bjophthalmol-2017-310288

14. Hosni FA. Repair of trachomatous cicatricial entropion using mucous membrane graft. *Arch Ophthalmol*. 1974;91(1):49-51. https://doi.org/10.1001/archopht.1974.03900060053013

15. Mai C, Bertelmann E. Oral mucosal grafts: old technique in new light. *Ophthalmic Res*. 2013;50(2):91-98. https://doi.org/10.1159/000351631

16. Murube J. Labial salivary gland transplantation in severe dry eye. *Oculoplast Orbital Reconstr Surg*. 1998;1:104-110.

17. Гущина М.Б., Терещенко А.В., Гущин А.В., Афанасьева Д.С. Замещение дефектов конъюнктивы: возможности и ограничения. *Клиническая офтальмология*. 2022;22(2):137-144.
Gushchina MB, Tereshchenko AV, Gushchin AV, Afanasyeva DS. Surgical repair of conjunctival defects: perspectives and limitations. *Russian Journal of Clinical Ophthalmology = Klinicheskaya oftal'mologiya*. 2022;22(2):137-144. (In Russ.). https://doi.org/10.32364/2311-7729-2022-22-2-137-144

18. Kuckelkorn R, Schrage N, Redbrake C, Kottek A, Reim M. Autologous transplantation of nasal mucosa after severe chemical and thermal eye burns. *Acta Ophthalmol Scand*. 1996;74(5):442-448. https://doi.org/10.1111/j.1600-0420.1996.tb00596.x

19. Wenkel H, Rummelt V, Naumann GO. Long term results after autologous nasal mucosal transplantation in severe mucus deficiency syndromes. *Br J Ophthalmol*. 2000;84(3):279-284. https://doi.org/10.1136/bjo.84.3.279

20. Kim JC, Tseng SC. Transplantation of preserved human amniotic membrane for surface reconstruction in severely damaged rabbit corneas. *Cornea*. 1995;14(5):473-484.

21. Jie J, Yang J, He H, et al. Tissue remodeling after ocular surface reconstruction with denuded amniotic membrane. *Sci Rep*. 2018;8(1):6400. Published 2018 Apr 23. https://doi.org/10.1038/s41598-018-24694-4

22. Riau AK, Beuerman RW, Lim LS, Mehta JS. Preservation, sterilization and de-epithelialization of human amniotic membrane for use in ocular surface reconstruction. *Biomaterials*. 2010;31(2):216-225. https://doi.org/10.1016/j.biomaterials.2009.09.034

23. Meller D, Pauklin M, Thomasen H, Westekemper H, Steuhl KP. Amniotic membrane transplantation in the human eye. *Dtsch Arztebl Int*. 2011;108(14):243-248. https://doi.org/10.3238/arztebl.2011.0243

24. Palamar M, Yaman B, Akalın T, Yağcı A. Amniotic Membrane Transplantation in Surgical Treatment of Conjunctival Melanoma: Long-term Results. *Turk J Ophthalmol*. 2018;48(1):15-18. https://doi.org/10.4274/tjo.62681

25. Dua HS, Maharajan VS, Hopkinson A. Controversies and Limitations of Amniotic Membrane in Ophthalmic Surgery. In: Reinhard T, Larkin D (eds). Cornea and External Eye Disease. Essentials in Ophthalmology. Berlin, Heidelberg: Springer; 2006;21-33. https://doi.org/10.1007/3-540-31226-9_2

26. Clearfield E, Hawkins BS, Kuo IC. Conjunctival Autograft Versus Amniotic Membrane Transplantation for Treatment of Pterygium: Findings From a Cochrane Systematic Review. *Am J Ophthalmol*. 2017;182:8-17. https://doi.org/10.1016/j.ajo.2017.07.004

27. Barabino S, Rolando M, Bentivoglio G, et al. Role of amniotic membrane transplantation for conjunctival reconstruction in ocular-cicatricial pemphigoid. *Ophthalmology*. 2003;110(3):474-480. https://doi.org/10.1016/S0161-6420(02)01892-4

28. Prabhasawat P, Tseng SC. Impression cytology study of epithelial phenotype of ocular surface reconstructed by preserved human amniotic membrane. *Arch Ophthalmol*. 1997;115(11):1360-1367. https://doi.org/10.1001/archopht.1997.01100160530001

29. Meller D, Dabul V, Tseng SC. Expansion of conjunctival epithelial progenitor cells on amniotic membrane. *Exp Eye Res*. 2002;74(4):537-545. https://doi.org/10.1006/exer.2001.1163

30. Drechsler CC, Kunze A, Kureshi A, Grobe G, Reichl S, Geerling G, Daniels JT, Schrader S. Development of a conjunctival tissue substitute on the basis of plastic compressed collagen. *J Tissue Eng Regen Med*. 2017;11(3):896-904. https://doi.org/10.1002/term.1991

31. Martinez-Osorio H, Calonge M, Corell A, et al. Characterization and short-term culture of cells recovered from human conjunctival epithelium by minimally invasive means. *Mol Vis*. 2009;15:2185-2195.

32. Inatomi T, Nakamura T, Kojyo M, Koizumi N, Sotozono C, Kinoshita S. Ocular surface reconstruction with combination of cultivated autologous oral mucosal epithelial transplantation and penetrating keratoplasty. *Am J Ophthalmol*. 2006;142(5):757-764. https://doi.org/10.1016/j.ajo.2006.06.004

33. Prabhasawat P, Ekpo P, Uiprasertkul M, et al. Long-term result of autologous cultivated oral mucosal epithelial transplantation for severe ocular surface disease. *Cell Tissue Bank*. 2016;17(3):491-503. https://doi.org/10.1007/s10561-016-9575-4

34. Badylak SF. The extracellular matrix as a scaffold for tissue reconstruction. *Semin Cell Dev Biol*. 2002;13(5):377-383. https://doi.org/10.1016/s1084952102000940

35. Srimurugan B, Nainar M, Ramanan S, Ramesh B, Cherian KM. Use of Indigenous Decellularized Valved Xenograft Conduit for Double-Barrel Right Ventricular Outflow Tract Reconstruction: Nine-Year Follow-Up. *World J Pediatr Congenit Heart Surg*. 2016;7(4):520-522. https://doi.org/10.1177/2150135115613745

36. Raya-Rivera A, Esquiliano DR, Yoo JJ, Lopez-Bayghen E, Soker S, Atala A. Tissue-engineered autologous urethras for patients who need reconstruction: an observational study. *Lancet*. 2011;377(9772):1175-1182. https://doi.org/10.1016/S0140-6736(10)62354-9

37. Hoshiba T, Lu H, Kawazoe N, Chen G. Decellularized matrices for tissue engineering. *Expert Opin Biol Ther*. 2010;10(12):1717-1728. https://doi.org/10.1517/14712598.2010.534079

38. Dhandayuthapani B, Yoshida Y, Maekawa T, Kumar DS. Polymeric scaffolds in tissue engineering application: a review. *Int J Polymer Sci*. 2011;2011:1-19. https://doi.org/10.1155/2011/290602

39. Witt J, Mertsch S, Borrelli M, et al. Decellularised conjunctiva for ocular surface reconstruction. *Acta Biomater*. 2018;67:259-269. https://doi.org/10.1016/j.actbio.2017.11.054

40. Zhao L, Jia Y, Zhao C, et al. Ocular surface repair using decellularized porcine conjunctiva. *Acta Biomater*. 2020;101:344-356. https://doi.org/10.1016/j.actbio.2019.11.006

41. Stankus JJ, Freytes DO, Badylak SF, Wagner WR. Hybrid nanofibrous scaffolds from electrospinning of a synthetic biodegradable elastomer and urinary bladder matrix. *J Biomater Sci Polym Ed*. 2008;19(5):635-652. https://doi.org/10.1163/156856208784089599

42. Bosworth LA, Doherty KG, Hsuan JD, Cray SP, D'Sa RA, Pineda Molina C, Badylak SF, Williams RL. Material Characterisation and Stratifica-

tion of Conjunctival Epithelial Cells on Electrospun Poly(ε-Caprolactone) Fibres Loaded with Decellularised Tissue Matrices. *Pharmaceutics*. 2021; 13(3):318.
https://doi.org/10.3390/pharmaceutics13030318

43. Borrelli M, Joepen N, Reichl S, et al. Keratin films for ocular surface reconstruction: evaluation of biocompatibility in an in-vivo model. *Biomaterials*. 2015;42:112-120.
https://doi.org/10.1016/j.biomaterials.2014.11.038

44. Pritchard EM, Dennis PB, Omenetto F, Naik RR, Kaplan DL. Review physical and chemical aspects of stabilization of compounds in silk. *Biopolymers*. 2012;97(6):479-498.
https://doi.org/10.1002/bip.22026

45. He M, Storr-Paulsen T, Wang AL, et al. Artificial Polymeric Scaffolds as Extracellular Matrix Substitutes for Autologous Conjunctival Goblet Cell Expansion. *Invest Ophthalmol Vis Sci*. 2016;57(14):6134-6146.
https://doi.org/10.1167/iovs.16-20081

46. Long K, Liu Y, Li W, et al. Improving the mechanical properties of collagen-based membranes using silk fibroin for corneal tissue engineering. *J Biomed Mater Res A*. 2015;103(3):1159-1168.
https://doi.org/10.1002/jbm.a.35268

47. Tsai RJ, Tseng SC. Substrate modulation of cultured rabbit conjunctival epithelial cell differentiation and morphology. *Invest Ophthalmol Vis Sci*. 1988; 29(10):1565-1576.

48. Brown R, Wiseman M, Chuo CB, Cheema U, Nazhat S. Ultrarapid Engineering of Biomimetic Materials and Tissues: Fabrication of Nano- and Microstructures by Plastic Compression. *Adv Funct Mater* 2005;15(11):1762-1770.
https://doi.org/10.1002/adfm.200500042

49. Witt J, Borrelli M, Mertsch S, Geerling G, Spaniol K, Schrader S. Evaluation of Plastic-Compressed Collagen for Conjunctival Repair in a Rabbit Model. *Tissue Eng Part A*. 2019;25(15-16):1084-1095.
https://doi.org/10.1089/ten.TEA.2018.0190

50. Takezawa T, Ozaki K, Nitani A, Takabayashi C, Shimo-Oka T. Collagen vitrigel: a novel scaffold that can facilitate a three-dimensional culture for reconstructing organoids. *Cell Transplant*. 2004;13(4):463-473.
https://doi.org/10.3727/0000000047839838 82

51. Calderón-Colón X, Xia Z, Breidenich JL, et al. Structure and properties of collagen vitrigel membranes for ocular repair and regeneration applications. *Biomaterials*. 2012;33(33):8286-8295.
https://doi.org/10.1016/j.biomaterials.2012.07.062

52. Sionkowska A. Current research on the blends of natural and synthetic polymers as new biomaterials: Review. *Prog Polym Sci*. 2011;36(9):1254-1276.
https://doi.org/10.1016/j.progpolymsci.2011.05.003

53. Spaniol K, Holtmann C, Geerling G, Schrader S. Neue Ansätze zur Rekonstruktion der Augenoberfläche jenseits der Hornhaut [New approaches to ocular surface reconstruction beyond the cornea]. *Ophthalmologe*. 2017; 114(4):307-317. (In Germ.).
https://doi.org/10.1007/s00347-016-0419-1

54. Elmowafy EM, Tiboni M, Soliman ME. Biocompatibility, biodegradation and biomedical applications of poly(lactic acid)/poly(lactic-co-glycolic acid) micro and nanoparticles. *J Pharm Investig*. 2019;49:347-380.
https://doi.org/10.1007/s40005-019-00439-x

55. Hong S, Yun JH, Kim ES, Kim JS, Tchah H, Hwang C. Human Conjunctival Epithelial Sheets Grown on Poly(Lactic-Co-Glycolic) Acid Membranes and Cocultured With Human Tenon's Fibroblasts for Corneal Repair. *Invest Ophthalmol Vis Sci*. 2018;59(3):1475-1485.
https://doi.org/10.1167/iovs.17-22719

56. Ang LP, Cheng ZY, Beuerman RW, Teoh SH, Zhu X, Tan DT. The development of a serum-free derived bioengineered conjunctival epithelial equivalent using an ultrathin poly(epsilon-caprolactone) membrane substrate. *Invest Ophthalmol Vis Sci*. 2006;47(1):105-112.
https://doi.org/10.1167/iovs.05-0512

57. Miller K, Hsu JE, Soslowsky LJ. Materials in Tendon and Ligament Repair. *Comprehens Biomater*. 2011;257-279.
https://doi.org/10.1016/b978-0-08-055294-1.00218-x

58. Shin YJ, Lee HI, Kim MK, et al. Biocompatibility of nanocomposites used for artificial conjunctiva: in vivo experiments. *Curr Eye Res*. 2007;32(1):1-10.
https://doi.org/10.1080/02713680601077061

59. Yao Q, Hu Y, Yu F, Zhang W, Fu Y. A novel application of electrospun silk fibroin/poly(l-lactic acid-co-ε-caprolactone) scaffolds for conjunctiva reconstruction. *RSC Adv*. 2018;8(33):18372-18380.
https://doi.org/10.1039/c7ra13551c

Поступила 31.03.2023
Received 31.03.2023
Принята к печати 19.07.2023
Accepted 19.07.2023

Вестник офтальмологии
2023, Т. 139, №6, с. 144-150
https://doi.org/10.17116/oftalma2023139061144

Russian Annals of Ophthalmology =
Vestnik Oftal'mologii 2023, vol. 139, №6, pp. 144-150
https://doi.org/10.17116/oftalma2023139061144

Поражение органа зрения при синдроме Парри—Ромберга

© В.А. ШЕПТУЛИН[1], Я.О. ГРУША[1, 2]

[1]ФГБНУ «Научно-исследовательский институт глазных болезней имени М.М. Краснова», Москва, Россия;
[2]ФГОАУ ВО «Первый Московский государственный медицинский университет им. И.М. Сеченова» Минздрава России (Сеченовский университет), Москва, Россия

РЕЗЮМЕ

Гемифациальная атрофия, или синдром Парри—Ромберга (PRS), — редкое дегенеративное заболевание неизвестной этиологии, характеризующееся медленно прогрессирующей атрофией мягких тканей (подкожной жировой клетчатки, мышц), хряшевой ткани и костей половины лица. Наряду с характерной гемифациальной атрофией, PRS представлен различными глазными и периокулярными проявлениями. Прогрессирующий энофтальм и изменения век могут быть лишь одними из многих офтальмологических проявлений заболевания, так как изменения затрагивают все структуры глазного яблока. В настоящей публикации представлен обзор литературы, посвященной офтальмосимптоматике при PRS, а также собственный клинический случай и выбранная тактика лечения при данной патологии.

Ключевые слова: *гемифациальная атрофия, синдром Парри — Ромберга, энофтальм, лагофтальм, филлер на основе гиалуроновой кислоты, мукоперiостальный лоскут.*

ИНФОРМАЦИЯ ОБ АВТОРАХ:
Шептулин В.А. — e-mail: vsheptulin@gmail.com; https://orcid.org/0000-0002-5709-4795
Груша Я.О. — e-mail: grusha-y@mail.ru; https://orcid.org/0000-0002-6461-8243
Автор, ответственный за переписку: Шептулин Владимир Аркадьевич — e-mail: vsheptulin@gmail.com

КАК ЦИТИРОВАТЬ:
Шептулин В.А., Груша Я.О. Поражение органа зрения при синдроме Парри—Ромберга. *Вестник офтальмологии.* 2023;139(6):144–150. https://doi.org/10.17116/oftalma2023139061144

Ocular involvement in Parry—Romberg syndrome

© V.A. SHEPTULIN[1], Y.O. GRUSHA[1, 2]

[1]Krasnov Research Institute of Eye Diseases, Moscow, Russia;
[2]I.M. Sechenov First Moscow State Medical University (Sechenov University), Moscow, Russia

ABSTRACT

Parry-Romberg syndrome (PRS) is a rare degenerative disease of unknown etiology, characterized by slow progressive hemifacial atrophy of the soft tissues (subcutaneous fat, muscles), cartilage and bones. Beside hemifacial atrophy, various ophthalmic and periocular manifestations of PRS has been described. Progressive enophthalmos and eyelid changes are only some of many other symptoms, as the disease can affect all layers of the eyeball. This article reviews literature on ophthalmic manifestations of PRS and reports our own case and treatment approach for a patient with this pathology.

Keywords: *hemifacial atrophy, Parry—Romberg syndrome, enophthalmos, lagophthalmos.*

INFORMATION ABOUT THE AUTHORS:
Sheptulin V.A. — e-mail: vsheptulin@gmail.com; https://orcid.org/0000-0002-5709-4795
Grusha Y.O. — e-mail: grusha-y@mail.ru; https://orcid.org/0000-0002-6461-8243
Corresponding author: Sheptulin V.A. — e-mail: vsheptulin@gmail.com

TO CITE THIS ARTICLE:
Sheptulin VA, Grusha YO. Ocular involvement in Parry—Romberg syndrome. *Russian Annals of Ophthalmology = Vestnik oftal'mologii.* 2023;139(6):144–150. (In Russ.). https://doi.org/10.17116/oftalma2023139061144

Синдром Парри—Ромберга (PRS) — это редкое патологическое состояние, входящее в группу трофоневрозов, этиология которого неизвестна. Согласно данным Национальной организации редких заболеваний (National Organization for Rare Disorders, NORD), около 1 млн людей во всем мире страдают от данного заболевания. Характерные особенности были описаны почти два века назад двумя неврологами — Parry в 1825 г. и Romberg в 1846 г.; позднее, в 1871 г., Eulenberg предложил название «прогрессирующая геми-

фациальная атрофия» [1—3]. Для болезни характерна односторонняя постепенная прогрессирующая атрофия тканей половины лица, приводящая на поздних стадиях к выраженной асимметрии, однако в литературе также описаны случаи двустороннего поражения, которое иногда классифицируется как синдром Барракера—Симонса (локализованная липодистрофия) [4—6]. Частота заболеваемости составляет 1 на 700 тыс. человек, заболевание чаще встречается среди женщин [6, 7]. В большинстве случаев PRS дебютирует во второй декаде жизни [4], хотя описаны случаи проявления в неонатальном периоде [8] и в более позднем возрасте [9]. Длительность прогрессирования заболевания варьирует от 2 до 20 лет до достижения стабилизации процесса [1—3, 10].

PRS рассматривается как вариант локализованной склеродермии (linear morphea; по типу «удара саблей» — en coup de sabre), при которой поражение локализуется преимущественно в лобно-теменной области и/или лобной области, зачастую напоминая рубец от удара мечом. По мнению ряда исследователей, эти два состояния имеют сходные клинико-морфологические характеристики, что иногда затрудняет дифференциальную диагностику между ними [11—14]. Однако другие авторы по-прежнему рассматривают эти заболевания как два отдельных состояния, поскольку при PRS происходит поражение более глубоких структур головы и шеи [15, 16].

Точный патогенез PRS остается неясным, однако, по-видимому, он является многофакторным. В качестве возможных этиологических причин указывались следующие: дисэмбриогенез, нарушение жирового обмена, травма (хирургическое вмешательство), инфекционные агенты, наследственность, аутоиммунные процессы, гиперактивность симпатической нервной системы, нейроваскулит [4, 17—21]. Семейные случаи PRS описаны, однако четкие паттерны наследования или доказательства наличия генетического дефекта отсутствуют [22]. Предполагаемый аутоиммунный генез заболевания подтверждается воспалительными изменениями по данным биопсии, а также тем, что PRS часто ассоциируется с выявленным сопутствующим аутоиммунным процессом, наличием аутоантител, олигоклональных иммуноглобулинов в цереброспинальной жидкости и улучшением клинической картины после назначения иммуносупрессивной терапии [12, 14, 18, 23]. Описана связь гемифациальной атрофии с такими доброкачественными новообразованиями, как невринома орбиты, одонтогенная фиброма нижней челюсти и гамартома [24]. В некоторых случаях не исключена манифестация процесса на фоне инфекционных заболеваний (например, герпетические инфекции, болезнь Лайма) [25]. Механизмы, лежащие в основе PRS, исследовались с использованием клинических, электрофизиологических и нейровизуализирующих методов исследования [26]. Наряду с гемифациальной атрофией и изменениями в головном мозге описаны проявления PRS в виде парезов III, IV и VII черепных нервов [4]. Вовлечение тройничного нерва может проявляться хронической лицевой болью и невралгией *n. trigeminus* [27, 28]. Исследования *in vivo* с применением конфокальной микроскопии показали уменьшение чувствительных окончаний *n. trigeminus* в роговице на стороне поражения по сравнению со здоровой стороной [27]. Поражение шейного отдела симпатического ствола, по-видимому, также играет роль в патогенезе PRS. Экспериментальные исследования продемонстрировали, что абляция верхнего шейного ганглия приводила к возникновению проявлений PRS (гемифациальная атрофия, энофтальм и атрофия костей на стороне симпатэктомии) [29—31]. Несмотря на то что предпринималось много попыток исследовать патогенез PRS, точные механизмы, вызывающие периокулярные и офтальмологические проявления, остаются неизвестными [32].

Атрофические изменения мягких тканей и костей лица при PRS часто затрагивают периокулярную область. Изменения периокулярных структур могут быть ранними проявлениями PRS, что подчеркивает важность информирования офтальмологов о данном заболевании. Одно из наиболее частых периокулярных проявлений — энофтальм, развивающийся, главным образом, в связи с атрофией ретробульбарной жировой клетчатки [32]. Изменения костных структур орбиты, выявляемые по данным компьютерной и магнитно-резонансной томографии ретробульбарного пространства, также могут приводить к развитию энофтальма [33]. Уменьшение в размерах глазного яблока также может быть ошибочно расценено как энофтальм [34]. Периокулярные изменения кожи проявляются гиперпигментацией или депигментацией и даже алопецией [4, 23]. Асимметрия положения бровей, их формы и объема также может появляться у данных пациентов в связи с атрофией подлежащих тканей [35]. Спектр патологических проявлений со стороны век представлен ретракцией, лагофтальмом, атрофией или псевдоптозом [36, 37]. Периокулярные симптомы могут изначально проявляться в легкой степени, прогрессируя по мере развития заболевания, поэтому у пациентов с прогрессирующим энофтальмом и изменениями век необходимо предполагать диагноз PRS **(рис. 1)**.

Нейроофтальмологические проявления могут включать патологические изменения со стороны некоторых черепных нервов (паралич лицевого, глазодвигательного нерва), зрительного нерва (папиллит, оптическая нейропатия, нейроретинит), зрачковых реакций (анизокория, миоз в рамках синдрома Горнера или мидриаз в рамках синдрома Ади) [4, 14, 27, 31, 32, 38, 39]. Диплопия у пациентов с PRS может быть обусловлена не только энофтальмом или прогрессирующей атрофией орбиты, но и ограничением

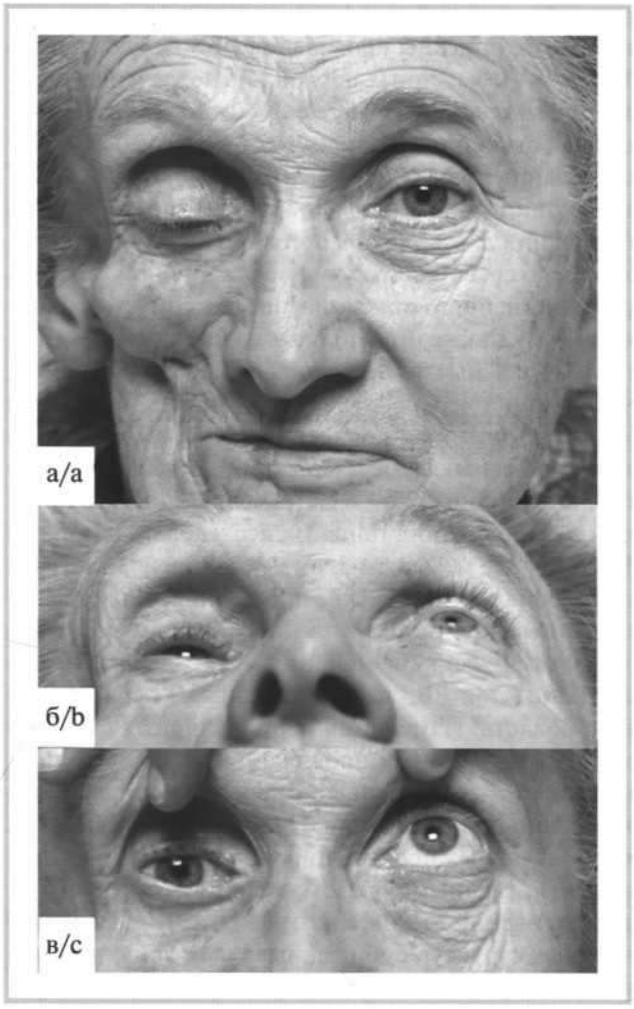

Рис. 1. **Пациентка *Л.* с длительными отдаленными проявлениями PRS: полный птоз при взгляде прямо, атрофические изменения периорбитальных тканей (а), выраженный энофтальм при взгляде кверху с запрокинутой головой (б), офтальмоплегия при взгляде кверху (в).**

Fig. 1. **Patient *L.* with long-term manifestations of PRS: complete ptosis in straight gaze, atrophic changes in periorbital tissues (a), pronounced enophthalmos in upward gaze with head thrown back (b), ophthalmoplegia in upward gaze (c).**

Рис. 2. **Видимые изменения переднего отрезка правого глаза в рамках PRS у пациента *М.* при взгляде книзу: парацентрально язва роговицы и склеромаляции в медиальном квадранте.**

Fig. 2. **Visible PRS-associated changes in anterior segment of the right eye in patient *M.* during downward gaze: paracentral corneal ulcer and scleromalacia in the medial quadrant.**

подвижности вследствие паралича глазодвигательного нерва, истончения глазодвигательных мышц, вертикальным и горизонтальным рестриктивным косоглазием [7, 34, 39, 40]. При биопсии мышцы у пациента с рестриктивным косоглазием и двоением морфологически выявлялись фиброзные изменения [40].

Непосредственно глазные проявления (включая изменения роговицы, хориоидеи, хрусталика, цилиарного тела, сетчатки и стекловидного тела) встречаются у 10—35% пациентов, главным образом, на стороне поражения, однако контралатеральный глаз также может быть вовлечен в патологический процесс [16]. Глазные проявления могут развиваться до, во время и после возникновения гемифациальной атрофии. В клинических наблюдениях описывается большое разнообразие различных симптомов, однако в литературе отсутствуют крупные исследования, посвященные глазным проявлениям PRS. У одного пациента с PRS отмечалась пигментация пальпебральной конъюнктивы на стороне поражения [33]. Среди поражений роговицы у пациентов с PRS описаны различные паталогические изменения эпителия, стромы или эндотелия роговицы, например ленточная кератопатия, экспозиционная кератопатия, уменьшение количества нервов роговицы, снижение чувствительности роговицы, облачковидные помутнения стромы роговицы, эндотелиальная дистрофия Фукса и мелкие иррегулярные округлые преципитаты **(рис. 2)** [27, 38, 41—43]. Изменения рефракции и светочувствительности также могут быть одними из первых глазных симптомов [32, 42]. Описаны такие тяжелые осложнения, как склеромаляция и спонтанное расплавление склеры [44]. Со стороны радужной оболочки возможны проявления в виде переднего увеита (в том числе гетерохромный увеит Фукса) и панувеита с витреитом, а также развития атрофии и кристаллических отложений [5, 32, 41, 35, 43]. Опубликованы описания случаев воспаления цилиарного тела с развитием гипотонии и фтизиса [45, 46]. Хориоретинальные изменения могут включать васкулит, телеангиэктазии, изменения пигментного эпителия сетчатки, отек макулярной области, хориоретинальную атрофию, а также отслойку и эмболии сосудов сетчатки [7, 43, 47—50].

В настоящее время не существует эффективных препаратов для лечения PRS. Как правило, заболевание стабилизируется самостоятельно спонтанно [5, 16]. Обычно для лечения PRS используется та же системная медикаментозная терапия, что и для других форм линейной склеродермии [5]. Однако на сегодняшний день не существует рандомизированных контролируемых исследований по лечению PRS, описаны только отдельные клинические случаи с применением различных препаратов, включая противомалярийные препараты, местные или системные глюкокортикоиды, метотрексат и циклофосфамид [4, 5, 23]. В качестве местных терапевти-

ческих возможностей применяются увлажняющие крема, витамин D_3, ПУВА-терапия (фотохимиотерапия — облучение кожи длинноволновым ультрафиолетовым излучением с фотоактивным веществом псораленом) [5]. Боль гемикраниальной локализации успешно поддается лечению курсами инъекций ботулинического токсина типа А [51].

Хирургическое лечение является, как правило, технически сложным и требует длительной реабилитации. К нему относят статическое и кинетическое подвешивание опущенных тканей, миопластику, имплантацию дермато-жировых или силиконовых протезов в области атрофических изменений [52, 53]. Офтальмологическое лечение направлено на стабилизацию или реабилитацию (около)глазных осложнений. Хирургическое лечение энофтальма и псевдоптоза включает установку орбитальных имплантатов, ретракцию век и лагофтальма, выполняется за счет утяжеляющих имплантатов, рецессии леватора, пересадки кожных лоскутов, мукопериостальных лоскутов, слизистой оболочки, в критических случаях выполняется тарзорафия [36]. Последние описанные наиболее многообещающие косметические результаты были достигнуты за счет пересадки аутологичного жира со стволовыми клетками из жировой ткани [16, 54—56].

Описана возможность эффективной коррекции энофтальма и положения верхнего века с помощью филлеров на основе геля гиалуроновой кислоты [57].

Операция на экстраокулярных мышцах может потребоваться для коррекции глазодвигательных нарушений [40]. Изменения роговицы, включая поражения эндотелия, требуют проведения кератопластики, а поражение склеры — пересадки склеральных лоскутов [38, 44]. В случае развития увеита применялось местное и системное лечение глюкокортикоидами, мидриатиками по стандартной схеме [56]. В случаях развития субретинальных экссудатов, ретинальных телеангиэктазий выполнялась витрэктомия, а в случае видимого ликеджа — лазеркоагуляция точек просачивания [35, 58].

Учитывая многообразие клинических проявлений со стороны как глазного яблока, так и его придаточного аппарата, мы считаем целесообразным представить клинический случай пациентки с PRS, направленной на консультацию в наше учреждение.

Клинический случай

Пациентка Б., 32 лет обратилась в ФГБНУ НИИ ГБ в декабре 2013 г. с жалобами на ухудшение зрения, боль и покраснение левого глаза, косметический дефект вследствие западения левого глаза, опущения нижнего века и общей асимметрии лица. Из анамнеза: в возрасте 15 лет пациентке поставлен диагноз PRS в виде левосторонней атрофии мягких тканей и депигментации кожи щеки. Отмечалось медленное прогрессирование заболевания с атрофией подкожной жировой клетчатки и мышц височной, скуловой и щечной областей. По месту жительства пациентка неоднократно получала консервативное лечение витаминами группы В, сосудисто-метаболическими препаратами, нейропротекторами, ноотропными препаратами, физиотерапию и массаж без значимого эффекта.

В 2009 г. в РНЦХ им. Б.В. Петровского пациентке была выполнена операция с имплантацией силиконового протеза и пересадкой кожно-мышечного лоскута широчайшей мышцы спины в область верхней челюсти и скулы. Также, со слов пациентки, неоднократно выполнялись инъекции филлеров на основе гиалуроновой кислоты в область носослезной борозды, носогубной складки.

При осмотре у пациентки отмечался выраженный дефицит тканей левой половины лица, мягкие ткани височно-скуло-щечной области представлены перемещенным кожно-мышечным лоскутом, пальпировался установленный силиконовый имплантат. Атрофия периорбитальной области слева, бровь отсутствует (татуаж), западение верхней орбито-пальпебральной борозды, энофтальм 4 мм, гипофтальм отсутствовал. Ортотропия. Подвижность глаза в полном объеме. Лагофтальм 1,5 мм, симптом Белла сохранен, ретракция нижнего века. При биомикроскопии отмечалась инъекция конъюнктивы, в нижних отделах роговицы — кератопатия с нитевидными новообразованными сосудами. Глубжележащие среды без признаков патологии. Некорригированная острота зрения левого (НКОЗ) глаза на момент осмотра составляла 0,8 **(рис. 3, а)**.

Пациентке была предложена операция с установкой перманентного орбитального имплантата, от которой больная отказалась, в связи с чем было принято решение о менее инвазивном вмешательстве. В феврале 2014 г. ей была выполнена реконструктивно-пластическая операция на нижнем веке с пересадкой мукопериостального лоскута с верхнего неба с последующим введением 2 мл филлера на основе гиалуроновой кислоты канюлей экстраконально в орбиту. Операция и послеоперационный период протекали без осложнений. Через неделю после операции пациентка отмечала хороший косметический эффект в виде уменьшения асимметрии периорбитальной области, а также регресс болевых ощущений и улучшение остроты зрения. При осмотре отмечалось уменьшение энофтальма до 1 мм, уменьшение западения верхней орбито-пальпебральной борозды, были достигнуты полная коррекция лагофтальма, правильное положение нижнего века и улучшение подвижности верхнего века **(рис. 3, б)**. Мукопериостальный лоскут был адаптирован, швы лежали хорошо. При биомикроскопии отмечалось облачковидное помутнение в нижних отделах роговицы с неоваскуляризацией по периферии. НКОЗ повы-

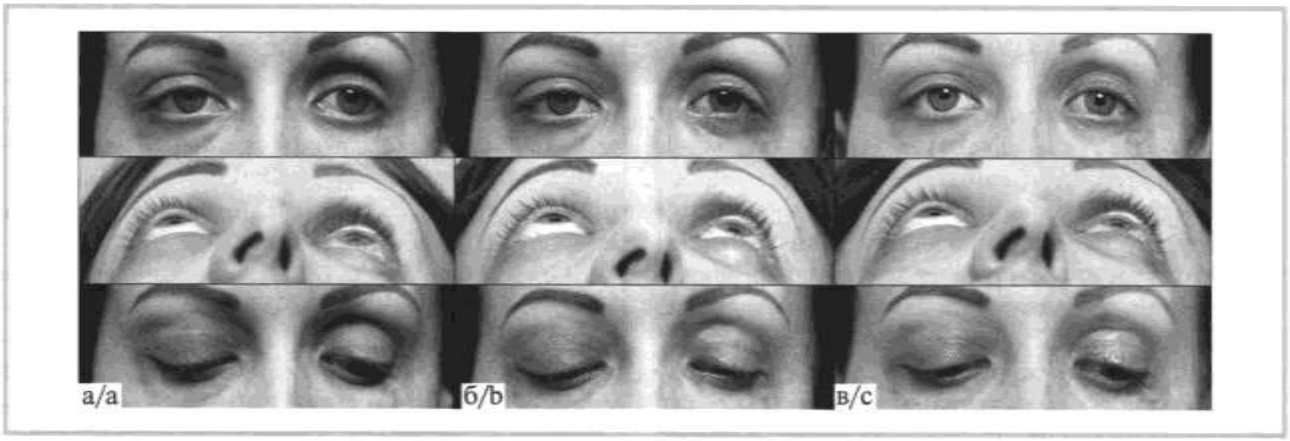

Рис. 3. **Пациентка *Б.*, фотографии при взгляде кверху с запрокинутой головой, прямо и вниз до инъекции (а), через 6 мес после инъекции (б) и через 2 года после инъекции (в).**

Отмечается значимое уменьшение энофтальма слева, западения верхней орбито-пальпебральной борозды и улучшение подвижности верхнего века.

Fig. 3. **Patient *B.*, photo during upward gaze with head thrown back, straight gaze and downward gaze before injection (a), six months after injection (b) and two years after injection (c).**

Significant reduction of enophthalmos on the left side and retraction of the upper orbital-palpebral fissure, improved mobility of the upper eyelid.

силась до 0,9. Дополнительно в область верхней орбито-пальпебральной борозды с помощью канюли был введен филлер на основе гиалуроновой кислоты объемом 1,0 мл по краю верхней стенки орбиты. Пациентке были выполнены ультразвуковое исследование и функциональная мультиспиральная компьютерная томография левой орбиты для визуализации биоинтеграции препарата через 6 мес после инъекции. По данным инструментальных исследований, ГГК определялся экстраконально между наружной и нижней прямыми экстраокулярными мышцами и не ограничивал подвижность глазного яблока. При динамическом наблюдении отмечалось плавное снижение эффекта инъекции, однако косметический и функциональный результат остается удовлетворительным через 18 мес **(рис. 3, в)** [57].

Заключение

Синдром Парри—Ромберга — это редкое прогрессирующее заболевание неизвестной этиологии, приводящее к выраженным функциональным и косметическим нарушениям, социальной дезадаптации пациента. В литературе представлены различные офтальмологические проявления, как правило, приводящие к снижению зрения вплоть до полной слепоты. В настоящей статье представленный клинический пример демонстрирует возможность малоинвазивной коррекции патологических изменений с достижением эффективной косметической и функциональной реабилитации пациента.

Авторы заявляют об отсутствии конфликта интересов.
The authors declare no conflicts of interest.

ЛИТЕРАТУРА/REFERENCES

1. Parry CH. *Collections from the unpublished medical writings of the late Caleb Hillier Parry.* London: Underwoods; 1825;478-480.
2. Romberg HM. Krankheiten des Nervensystems (IV: Trophoneurosen). Klinische Ergebnisse. Berlin: Forrtner; 1846;75-81. (In German).
3. Eulenberg A. Hemiatrophia facialis progressive. In: *Lehrbuch der funktionellen Nervenkrankheiten auf physiologischer Basis.* Berlin: Verlag von August Hirschwald; 1871;712-726. (In German).
4. El-Kehdy J, Abbas O, Rubeiz N. A review of Parry-Romberg syndrome. *J Am Acad Dermatol.* 2012;67(4):769-784. https://doi.org/10.1016/j.jaad.2012.01.019
5. Tollefson MM, Witman PM. En coup de sabre morphea and Parry-Romberg syndrome: a retrospective review of 54 patients. *J Am Acad Dermatol.* 2007;56(2):257-263. https://doi.org/10.1016/j.jaad.2006.10.959
6. Restivo DA, Milone P. Teaching NeuroImages: progressive facial hemiatrophy (Parry—Romberg syndrome) with ipsilateral cerebral hemiatrophy. *Neurology.* 2010;74(3):11. https://doi.org/10.1212/WNL.0b013e3181ca00af
7. Stone J. Parry—Romberg syndrome: a global survey of 205 patients using the Internet. *Neurology.* 2003;61(5):674-676.
8. Chang SE, Huh J, Choi JH, et al. Parry-Romberg syndrome with ipsilateral cerebral atrophy of neonatal onset. *Pediatr Dermatol.* 1999;16(6):487-488.
9. Mendonca J, Viana SL, Freitas F, Lima G. Late-onset progressive facial hemiatrophy (Parry-Romberg syndrome). *J Postgrad Med.* 2005;51(2):135-136.
10. Moore MH, Wong KS, Proudman TW, et al. Progressive hemifacial atrophy (Romberg's disease): skeletal involvement and treatment. *Br J Plast Surg.* 1993;46(1):39-44.
11. Amaral TN, Peres FA, Lapa AT, Marques-Neto JF, Appenzeller S. Neurologic involvement in scleroderma: a systematic review. *Semin Arthritis Rheum.* 2013;43(3):335-347. https://doi.org/10.1016/j.semarthrit.2013.05.002
12. Blaszczyk M, Jablonska S. Linear scleroderma en Coup de Sabre. Relationship with progressive facial hemiatrophy (PFH). *Adv Exp Med Biol.* 1999;455:101-104.
13. De Somer L, Morren MA, Muller PC, et al. Overlap between linear scleroderma, progressive facial hemiatrophy and immune-inflammatory encephalitis in a paediatric cohort. *Eur J Pediatr.* 2015;174(9):1247-1254. https://doi.org/10.1007/s00431-015-2532-6

14. Auvinet C, Glacet-Bernard A, Coscas G, et al. ParryRomberg progressive facial hemiatrophy and localized scleroderma. Nosologic and pathogenic problems. *J Fr Ophtalmol*. 1989;12(3):169-173.

15. Khan M, Khan M, Negi R, et al. Parry Romberg syndrome with localized scleroderma: A case report. *J Clin Exp Dent*. 2014;6(3):313-316. https://doi.org/10.4317/jced.51409

16. Wong M, Phillips CD, Hagiwara M, et al. Parry Romberg Syndrome: 7 Cases and Literature Review. *Am J Neuroradiol*. 2015;36(7):1355-1361. https://doi.org/10.3174/ajnr.A4297

17. Войтенков В.Б., Команцев В.Н., Екушева Е.В. и др. Синдром Парри—Ромберга: клинический случай. *Нервно-мышечные болезни*. 2019;9(1):75-82.
Voitenkov VB, Komantsev VN, Ekusheva EV, et al. Clinical case of Parry—Romberg syndrome. *Nervno-myshechnye bolezni*. 2019;9(1):75-82.(In Russ.). https://doi.org/10.17650/2222-8721-2019-9-1-75-82

18. Garcia-de la Torre I, Castello-Sendra J, Esgleyes-Ribot T, et al. Autoantibodies in Parry-Romberg syndrome: a serologic study of 14 patients. *J Rheumatol*. 1995;22(1):73-77.

19. Кузина З.А., Фомина-Чертоусова Н.А., Слатина Я.В., Ковалева И.П. Синдром гемиатрофии лица Парри-Ромберга как междисциплинарная проблема (дерматологические, неврологические, косметологические вопросы). *Журнал фундаментальной медицины и биологии*. 2012; (4):22-27.
Kuzina ZA, Fomina-Chertousova NA, Slatina JaV, Kovaleva IP. Parry-Romberg syndrome as an interdisciplinary problem (dermatological, neurological, cosmetic questions). *Zhurnal fundamental'noj mediciny i biologii*. 2012; 4:22-27. (In Russ.).
https://doi.org/10.17650/2222-8721-2019-9-1-75-82

20. Уфимцева М.А., Бочкарев Ю.М., Сорокина К.Н., Ефимова М.С. Синдром Парри—Ромберга в сочетании с линейной склеродермией en coup de sabre. *Клиническая дерматология и венерология*. 2021;20(5):32-35.
Ufimtseva MA, Bochkarev YuM, Sorokina KI, Efimova MS. Parry—Romberg syndrome in combination with linear scleroderma en coup de saber. *Klinicheskaya dermatologiya i venerologiya*. 2021;20(5):32-35. (In Russ.). https://doi.org/10.17116/klinderma20212005132

21. Иволгина И.В. Синдром Парри—Ромберга. Клинический случай. *Вестник Тамбовского университета. Серия: Естественные и технические науки*. 2016;21(2):545-548.
Ivolgina IV. Parry—Romberg syndrome. *Vestnik Tambovskogo Universiteta. Seriya: Estestvennje i Tekhnicheskie Nauki*. 2016;21(2):545-548. (In Russ.). https://doi.org/10.20310/1810-0198-2016-21-2-545-548

22. Lewkonia RM, Lowry RB. Progressive hemifacial atrophy (Parry-Romberg syndrome) report with review of genetics and nosology. *Am J Med Genet*. 1983;14(2):385-390.

23. Moseley BD, Burrus TM, Mason TG. Neurological picture. Contralateral cutaneous and MRI findings in a patient with Parry-Romberg syndrome. *J Neurol Neurosurg Psychiatry*. 2010;81(12):1400-1401. https://doi.org/10.1136/jnnp.2009.202044

24. Derex L, Isnard H, Revol M. Progressive facial hemiatrophy with multiple benign tumors and hamartomas. *Neuropediatrics*. 1995;26(6):306-309.

25. Sahin MT, Baris S, Karaman A. Parry-Romberg syndrome: a possible association with borreliosis. *J Eur Acad Dermatol Venereol*. 2004;18(2):204-207. https://doi.org/10.1111/j.1468-3083.2004.00862.x

26. Budrewicz S, Koszewicz M, Koziorowska-Gawron E, et al. Parry-Romberg syndrome: clinical, electrophysiological and neuroimaging correlations. *Neurol Sci*. 2012;33(2):423-427. https://doi.org/10.1007/s10072-011-0756-4

27. Bucher F, Fricke J, Cursiefen C, et al. Trigeminal involvement in parryromberg syndrome: an in vivo confocal microscopy study of the cornea. *Cornea*. 2015;34(4):e10-e11. https://doi.org/10.1097/ICO.0000000000000390

28. Drummond PD, Hassard S, Finch PM. Trigeminal neuralgia, migraine and sympathetic hyperactivity in a patient with Parry-Romberg syndrome. *Cephalalgia*. 2006;26(9):1146-1149. https://doi.org/10.1111/j.1468-2982.2006.01161.x

29. Resende LA, Dal Pai V, Alves A. Experimental study of progressive facial hemiatrophy: effects of cervical sympathectomy in animals. *Rev Neurol* (Paris). 1991;147(8-9):609-611.

30. Moss ML, Crikelair GF. Progressive facial hemiatrophy following cervical sympathectomy in the rat. *Arch Oral Biol*. 1960;1:254-258.

31. Garcher C, Humbert P, Bron A, et al. Optic neuropathy and ParryRomberg syndrome. Apropos of a case. *J Fr Ophtalmol*. 1990;13(11-12):557-561.

32. Bucher F, Fricke J, Neugebauer A, Cursiefen C, Heindl LM. Ophthalmological manifestations of Parry-Romberg syndrome. *Surv Ophthalmol*. 2016; 61(6):693-701. https://doi.org/10.1016/j.survophthal.2016.03.009

33. Balan P, Gogineni SB, Shetty SR, et al. Three-dimensional imaging of progressive facial hemiatrophy (Parry-Romberg syndrome) with unusual conjunctival findings. *Imaging Sci Dent*. 2011;41(4):183-187. https://doi.org/10.5624/isd.2011.41.4.183

34. Bandello F, Rosa N, Ghisolfi F, et al. New findings in the Parry-Romberg syndrome: a case report. *Eur J Ophthalmol*. 2002;12(6):556-558. https://doi.org/10.1177/112067210201200620

35. La Hey E, Baarsma GS. Fuchs' heterochromic cyclitis and retinal vascular abnormalities in progressive hemifacial atrophy. *Eye* (Lond). 1993;7(3): 426-428.

36. Galanopoulos A, McNab AA. Hemifacial atrophy: an unusual cause of upper eyelid retraction. *Ophthal Plast Reconstr Surg*. 1995;11(4):278-280.

37. Ousterhout DK. Correction of enophthalmos in progressive hemifacial atrophy: a case report. *Ophthal Plast Reconstr Surg*. 1996;12(4):240-244.

38. Ford JG, Busbee B, Reed JW, Yu D. Hemifacial atrophy and primary corneal endothelial failure. *Arch Ophthalmol*. 1998;116(9):1246-1248.

39. Prescott CR, Hasbani MJ, Levada AJ, Silbert JE, Winterkorn JM, Lesser RL. Ocular motor dysfunction in Parry-Romberg syndrome: four cases. *J Pediatr Ophthalmol Strabismus*. 2011;48:63-66. https://doi.org/10.3928/01913913-20111129-02

40. Zubcov-Iwantscheff AA, Thomke F, Goebel HH, et al. Eye movement involvement in Parry-Romberg Syndrome: a clinicopathologic case report. *Strabismus*. 2008;16(3):119-121. https://doi.org/10.1080/09273970802240874

41. Grayson M, Pieroni D. Progressive facial hemiatrophy with bullous and band-shaped keratopathy. *Am J Ophthalmol*. 1970;70(1):42-44.

42. Moloney G, Lehman A, Shojania K, et al. Corneal findings in ParryRomberg syndrome. *Can J Ophthalmol*. 2014;49(1):e2-5. https://doi.org/10.1016/j.jcjo.2013.09.010

43. Ong K, Billson FA, Pathirana DS, et al. A case of progressive hemifacial atrophy with uveitis and retinal vasculitis. *Aust N Z J Ophthalmol*. 1991;19(4): 295-298.

44. Hoang-Xuan T, Foster CS, Jakobiec FA, et al. Romberg's progressive hemifacial atrophy: an association with scleral melting. *Cornea*. 1991;10(4):361-366.

45. Hung S, Rutar T, Lin S, Wong IG. Severe Hypotony Associated With Parry-Romberg Syndrome. *Ophthalmic Surg Lasers Imaging*. 2010;1-3. Online ahead of print. https://doi.org/10.3928/15428877-20100216-06

46. Kini TA, Prakash VS, Puthalath S, Bhandari PL. Progressive hemifacial atrophy with ciliary body atrophy and ocular hypotony. *Indian J Ophthalmol*. 2015;63(1):61-63. https://doi.org/10.4103/0301-4738.151474

47. Bellusci C, Liguori R, Pazzaglia A, et al. Bilateral ParryRomberg syndrome associated with retinal vasculitis. *Eur J Ophthalmol*. 2003;13(9-10):803-806. https://doi.org/10.1177/112067210301300 9-1014

48. Ehmann D, Riyaz R, Greve M. Central retinal artery occlusion in a child with ParryRomberg syndrome. *Can J Ophthalmol*. 2014;49(1):e9-10. https://doi.org/10.1016/j.jcjo.2013.09.012

49. Kawazoe M, Hirata A, Okinami S. Fluorescein and indocyanine green angiographic findings in progressive hemifacial atrophy. *J Pediatr Ophthalmol Strabismus*. 2009;46(1):56-58. https://doi.org/10.3928/01913913-20090101-11

50. Nasser O, Greiner K, Amer R. Unilateral optic atrophy preceding Coats disease in a girl with Parry-Romberg syndrome. *Eur J Ophthalmol*. 2010;20(1): 221-223. https://doi.org/10.1177/112067211002000132

51. Borodic GE, Caruso P, Acquadro M, et al. Parry-Romberg syndrome vasculopathy and its treatment with botulinum toxin. *Ophthal Plast Reconstr Surg*. 2014;30(1):e22-e25. https://doi.org/10.1097/IOP.0b013e31828de9c0.

52. Ortega VG, Sastoque D. New and Successful Technique for the Management of ParryRomberg Syndrome's Soft Tissue Atrophy. *J Craniofac Surg*. 2015;26(6):e507-e510. https://doi.org/10.1097/SCS.0000000000002023

53. Rodby KA, Kaptein YE, Roring J, et al. Evaluating Autologous Lipofilling for Parry-Romberg Syndrome-Associated Defects: A Systematic Literature Review and Case Report. *Cleft Palate Craniofac J*. 2015;53(3):339-350. https://doi.org/10.1597/14-232

54. Chang Q, Li J, Dong Z, et al. Quantitative volumetric analysis of progressive hemifacial atrophy corrected using stromal vascular fraction-supplemented autologous fat grafts. *Dermatol Surg*. 2013;39(10):1465-1473. https://doi.org/10.1111/dsu.12310

55. Koh KS, Oh TS, Kim H, et al. Clinical application of human adipose tissue-derived mesenchymal stem cells in progressive hemifacial atrophy (Parry-

Romberg disease) with microfat grafting techniques using 3-dimensional computed tomography and 3-dimensional camera. *Ann Plast Surg.* 2012; 69(3):331-337.
https://doi.org/10.1097/SAP.0b013e31826239f0

56. Dawczynski J, Thorwarth M, Koenigsdoerffer E, et al. Interdisciplinary treatment and ophthalmological findings in Parry-Romberg syndrome. *J Craniofac Surg.* 2006;17(6):1175-1176.
https://doi.org/10.1097/01.scs.0000236440.20592.be

57. Feldman I, Sheptulin V, Grusha Y, Malhotra R. Deep Orbital Sub-Q Hyaluronic Acid Filler Injection for Enophthalmic Sighted Eyes in Parry-Romberg Syndrome. Ophthalmic *Plast Reconstr Surg.* 2018;34(5):449-451.
https://doi.org/10.1097/IOP.0000000000001050

58. Park DH, Kim IT. Patient with Parry-Romberg syndrome complicated by Coats' syndrome. *Jpn J Ophthalmol.* 2008;52(6):520-522.
https://doi.org/10.1007/s10384-008-0597-8

Поступила 17.01.2023
Received 17.01.2023
Принята к печати 04.10.2023
Accepted 04.10.2023

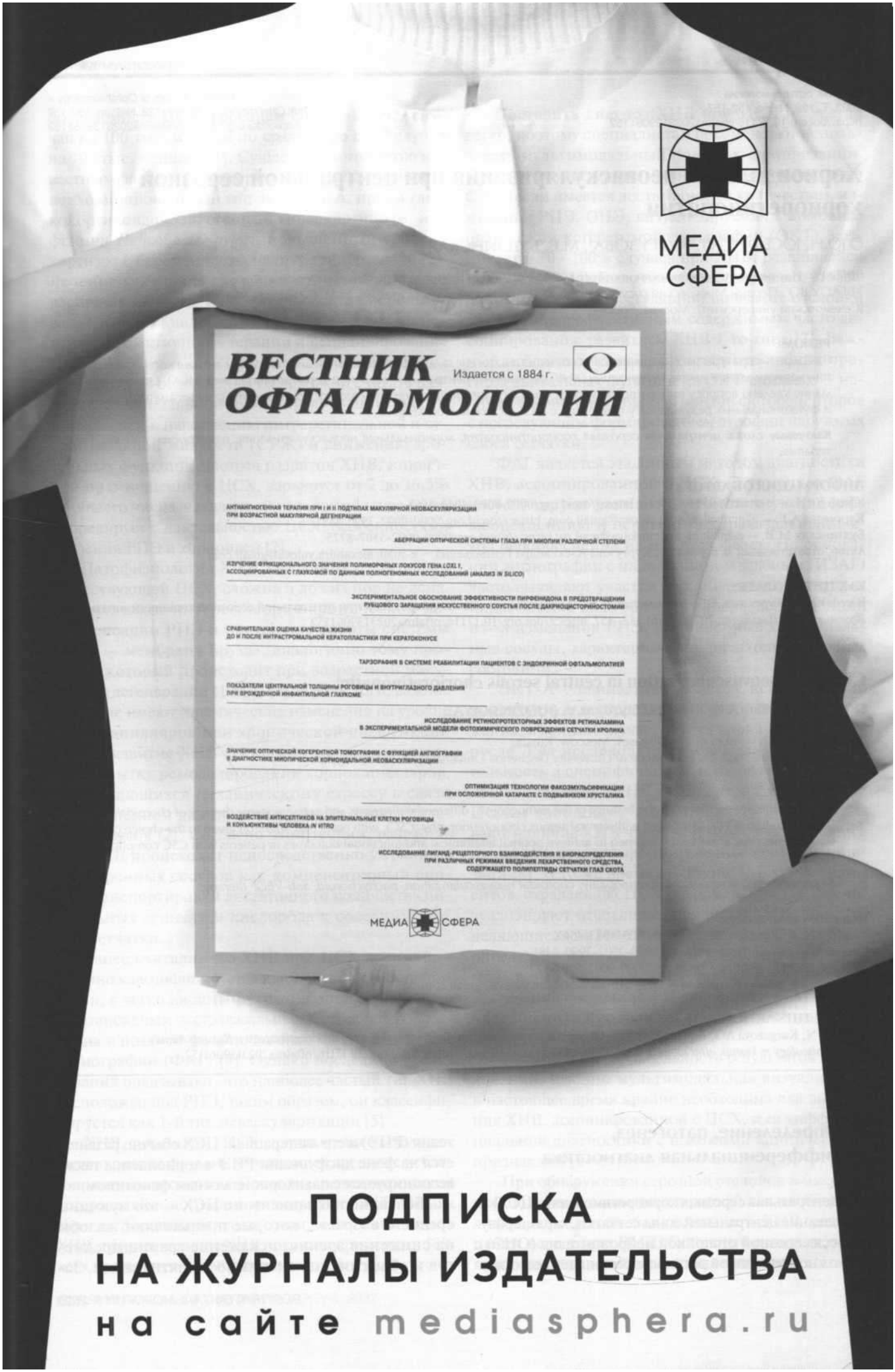
МЕДИА СФЕРА
ВЕСТНИК ОФТАЛЬМОЛОГИИ
Издается с 1884 г.
АНТИАНГИОГЕННАЯ ТЕРАПИЯ ПРИ I И II ПОДТИПАХ МАКУЛЯРНОЙ НЕОВАСКУЛЯРИЗАЦИИ ПРИ ВОЗРАСТНОЙ МАКУЛЯРНОЙ ДЕГЕНЕРАЦИИ
АБЕРРАЦИИ ОПТИЧЕСКОЙ СИСТЕМЫ ГЛАЗА ПРИ МИОПИИ РАЗЛИЧНОЙ СТЕПЕНИ
ИЗУЧЕНИЕ ФУНКЦИОНАЛЬНОГО ЗНАЧЕНИЯ ПОЛИМОРФНЫХ ЛОКУСОВ ГЕНА LOXL1, АССОЦИРОВАННЫХ С ГЛАУКОМОЙ ПО ДАННЫМ ПОЛНОГЕНОМНЫХ ИССЛЕДОВАНИЙ (АНАЛИЗ IN SILICO)
ЭКСПЕРИМЕНТАЛЬНОЕ ОБОСНОВАНИЕ ЭФФЕКТИВНОСТИ ПИРФЕНИДОНА В ПРЕДОТВРАЩЕНИИ РУБЦОВОГО ЗАРАЩЕНИЯ ИСКУССТВЕННОГО СОУСТЬЯ ПОСЛЕ ДАКРИОЦИСТОРИНОСТОМИИ
СРАВНИТЕЛЬНАЯ ОЦЕНКА КАЧЕСТВА ЖИЗНИ ДО И ПОСЛЕ ИНТРАСТРОМАЛЬНОЙ КЕРАТОПЛАСТИКИ ПРИ КЕРАТОКОНУСЕ
ТАРЗОРАФИЯ В СИСТЕМЕ РЕАБИЛИТАЦИИ ПАЦИЕНТОВ С ЭНДОКРИННОЙ ОФТАЛЬМОПАТИЕЙ
ПОКАЗАТЕЛИ ЦЕНТРАЛЬНОЙ ТОЛЩИНЫ РОГОВИЦЫ И ВНУТРИГЛАЗНОГО ДАВЛЕНИЯ ПРИ ВРОЖДЕННОЙ ИНФАНТИЛЬНОЙ ГЛАУКОМЕ
ИССЛЕДОВАНИЕ РЕТИНОПРОТЕКТОРНЫХ ЭФФЕКТОВ РЕТИНАЛАМИНА В ЭКСПЕРИМЕНТАЛЬНОЙ МОДЕЛИ ФОТОХИМИЧЕСКОГО ПОВРЕЖДЕНИЯ СЕТЧАТКИ КРОЛИКА
ЗНАЧЕНИЕ ОПТИЧЕСКОЙ КОГЕРЕНТНОЙ ТОМОГРАФИИ С ФУНКЦИЕЙ АНГИОГРАФИИ В ДИАГНОСТИКЕ МИОПИЧЕСКОЙ ХОРИОИДАЛЬНОЙ НЕОВАСКУЛЯРИЗАЦИИ
ОПТИМИЗАЦИЯ ТЕХНОЛОГИИ ФАКОЭМУЛЬСИФИКАЦИИ ПРИ ОСЛОЖНЕННОЙ КАТАРАКТЕ С ПОДВЫВИХОМ ХРУСТАЛИКА
ВОЗДЕЙСТВИЕ АНТИСЕПТИКОВ НА ЭПИТЕЛИАЛЬНЫЕ КЛЕТКИ РОГОВИЦЫ И КОНЪЮНКТИВЫ ЧЕЛОВЕКА IN VITRO
ИССЛЕДОВАНИЕ ЛИГАНД-РЕЦЕПТОРНОГО ВЗАИМОДЕЙСТВИЯ И БИОРАСПРЕДЕЛЕНИЯ ПРИ РАЗЛИЧНЫХ РЕЖИМАХ ВВЕДЕНИЯ ЛЕКАРСТВЕННОГО СРЕДСТВА, СОДЕРЖАЩЕГО ПОЛИПЕПТИДЫ СЕТЧАТКИ ГЛАЗ СКОТА
МЕДИА СФЕРА
ПОДПИСКА
НА ЖУРНАЛЫ ИЗДАТЕЛЬСТВА
на сайте mediasphera.ru

Вестник офтальмологии
2023, Т. 139, №6, с. 152-157
https://doi.org/10.17116/oftalma2023139061152

Russian Annals of Ophthalmology =
Vestnik Oftal'mologii 2023, vol. 139, №6, pp. 152-157
https://doi.org/10.17116/oftalma2023139061152

Хориоидальная неоваскуляризация при центральной серозной хориоретинопатии

© Ю.Н. ЮСЕФ[1, 2], А.Г. КУРГУЗОВА[1], М.В. БУДЗИНСКАЯ[1]

[1]ФГБНУ «Научно-исследовательский институт глазных болезней имени М.М. Краснова», Москва, Россия;
[2]ФГАОУ ВО «Первый Московский государственный медицинский университет им. И.М. Сеченова» Минздрава России (Сеченовский университет), Москва, Россия

РЕЗЮМЕ

В обзоре литературы рассматриваются особенности патогенеза, дифференциальной диагностики и антиангиогенной терапии хориоидальной неоваскуляризации (ХНВ) связанной с центральной серозной хориоретинопатией (ЦСХ). Особое внимание уделено вопросу выбора препарата и схемы антиангиогенной терапии для достижения оптимальных анатомических и функциональных результатов у пациентов с ЦСХ, осложненной ХНВ.

Ключевые слова: *центральная серозная хориоретинопатия, хориоидальная неоваскуляризация, пахихороид, anti-VEGF-терапия.*

ИНФОРМАЦИЯ ОБ АВТОРАХ:
Юсеф Ю.Н. — e-mail: 9695949@bk.ru; https://orcid.org/0000-0003-4043-456X
Кургузова А.Г. — e-mail: alexandra.yulova@gmail.com; https://orcid.org/0000-0002-3990-4491
Будзинская М.В. — e-mail: m_budzinskaya@mail.ru; https://orcid.org/0000-0002-5507-8775
Автор, ответственный за переписку: Кургузова Александра Геннадьевна — e-mail: alexandra.yulova@gmail.com

КАК ЦИТИРОВАТЬ:
Юсеф Ю.Н., Кургузова А.Г., Будзинская М.В. Хориоидальная неоваскуляризация при центральной серозной хориоретинопатии. *Вестник офтальмологии.* 2023;139(6):152–157. https://doi.org/10.17116/oftalma2023139061152

Choroidal neovascularization in central serous chorioretinopathy

© YU.N. YUSEF[1, 2], A.G. KURGUZOVA[1], M.V. BUDZINSKAYA[1]

[1]Krasnov Research Institute of Eye Diseases, Moscow, Russia;
[2]I.M. Sechenov First Moscow State Medical University (Sechenov University), Moscow, Russia

ABSTRACT

The literature review discusses the features of the pathogenesis, differential diagnosis and antiangiogenic therapy of choroidal neovascularization (CNV) associated with central serous chorioretinopathy (CSC), with particular attention given to the choice of antiangiogenic drug and therapy regimen to achieve optimal anatomical and functional outcomes in patients with CSC complicated by CNV.

Keywords: *central serous chorioretinopathy, choroidal neovascularization, pachychoroid, anti-VEGF therapy.*

Information about authors:
Yusef Yu.N. — https://orcid.org/0000-0003-4043-456X
Kurguzova A.G. — https://orcid.org/0000-0002-3990-4491
Budzinskaya M.V. — https://orcid.org/0000-0002-5507-8775
Corresponding author: Kurguzova A.G. — e-mail: alexandra.yulova@gmail.com

TO CITE THIS ARTICLE:
Yusef Yu N, Kurguzova AG, Budzinskaya MV. Choroidal neovascularization in central serous chorioretinopathy. *Russian Annals of Ophthalmology = Vestnik oftal'mologii.* 2023;139(6):152–157. (In Russ.). https://doi.org/10.17116/oftalma2023139061152

Определение, патогенез, дифференциальная диагностика

Центральная серозная хориоретинопатия (ЦСХ) — заболевание центральной зоны сетчатки, характеризующееся серозной отслойкой нейроэпителия (ОНЭ) с возможной отслойкой ретинального пигментного эпителия (РПЭ) и его альтерацией. ЦСХ обычно развивается на фоне дисфункции РПЭ и хориоидеи, а также ассоциируется с пахихориоидальным фенотипом.

Большинство пациентов с ЦСХ — это мужчины среднего возраста, которые предъявляют жалобы на снижение зрения, искажение границ предметов и объектов, изменение восприятия цвета. За-

болеваемость ЦСХ в среднем составляет 9,9 случая на 100 тыс. мужчин по сравнению с 1,7 случая на 100 тыс. женщин [1]. Существует множество известных факторов риска развития ЦСХ, а именно: психоэмоциональный тип личности А, прием глюкокортикоидов, эндогенный гиперкортицизм, инфекция *Helicobacter pylori*, повышенный уровень кортизола, беременность, наличие гипертензии [2]. Лечение глюкокортикоидами является наиболее распространенным фактором риска, их использование в любом виде может повлиять на возникновение, эффективность терапии и рецидивирование ЦСХ [3].

Одним из осложнений ЦСХ можно считать развитие хориоидальной неоваскуляризации (ХНВ), приводящей к накоплению интраретинальной и субретинальной жидкости (СРЖ) и снижению зрительных функций. Частота развития ХНВ, вторичной по отношению к ЦСХ, варьирует от 2 до 16,5% от общего числа выявленной патологии, чаще всего коррелирует с длительностью ЦСХ, особенностями строения РПЭ и хориоидеи [2].

Патофизиология ХНВ, связанной с длительно существующей ЦСХ, сложна и до сих пор не ясна. Представляет интерес теория хронической декомпенсации РПЭ и нарушения работы системы «РПЭ — мембрана Бруха», аналогично тому процессу, который происходит при возрастной макулярной дегенерации (ВМД) [2]. Кроме того, важное значение имеют ишемические изменения на уровне хориокапилляров при хронической дисфункции РПЭ. Развитие ХНВ также можно рассматривать как попытку ремоделирования хориокапилляров, подвергающихся механическому стрессу в связи с повышенной дилатацией крупных хориоидальных сосудов [2]. Согласно этой теории, разрастание ХНВ происходит непосредственно у границы расширенных сосудов как компенсаторный способ транспортировки достаточного количества питательных веществ и кислорода к соседним тканям сетчатки.

Ранее считали, что ХНВ при ЦСХ преимущественно классифицируется как 2-й тип неваскуляризации, с четко видимыми границами в ранней фазе и интенсивным экстравазальным выходом флюоресцеина в поздней фазе по данным флюоресцентной ангиографии (ФАГ) [4]. Однако последние исследования показывают, что наиболее частый тип ХНВ расположен под РПЭ, таким образом, он классифицируется как 1-й тип неваскуляризации [5].

ХНВ, связанную с ЦСХ, долгое время считали довольно редкой формой, угрожающей зрению с неблагоприятным прогнозом. После внедрения оптической когерентной томографии-ангиографии (ОКТ-А) была зарегистрирована более высокая частота выявления ХНВ, причем наличие ХНВ показано примерно в 58% всех проанализированных случаев [6].

Поставить диагноз ХНВ при ЦСХ не всегда легко, поэтому специалистам рекомендуют использовать мультимодальный подход к визуализации. При офтальмоскопии можно определить наличие СРЖ (если имеется достаточное ее количество), изменения РПЭ. ОНЭ, визуализируемая с помощью оптической когерентной томографии (ОКТ), возникает в 70—100% случаев при ХНВ, развившейся на фоне ЦСХ [6]. Было продемонстрировано, что наличие плоской и нерегулярной по высоте отслойки РПЭ с гиперрефлективным содержимым часто ассоциировано с развитием ХНВ 1-го типа [7]. Важный неблагоприятный признак в отношении прогноза зрительных функций на ОКТ-снимках — наличие эрозии наружных сегментов фоторецепторов с последующим формированием атрофии наружных слоев сетчатки.

ФАГ является эталонным методом диагностики ХНВ, ассоциированной с ЦСХ. С помощью ФАГ визуализируют раннюю дисгомогенную гиперфлюоресценцию и нечеткий экстравазальный выход флюоресцеина на поздних фазах. На основании ангиографии с индоцианином зеленым (ИЗАГ) часто выявляют участки хориоидальной гиперпроницаемости в виде областей гиперфлюоресценции из-за изменения РПЭ, расширенные хориоидальные сосуды, характерные для пахихориоидальных состояний.

ОКТ-А — неинвазивный метод, использующий амплитудную декорреляцию для обнаружения движения, в данном случае, потока крови в сосудистом русле. Ряд исследователей сравнивали чувствительность и специфичность методов визуализации при обнаружении ХНВ у пациентов с хронической ЦСХ и сообщили, что данные ОКТ-А показывают наличие ХНВ чаще, чем ФАГ, в особенности на ранних стадиях формирования неоваскуляризаци [8]. В то же время доказано, что у 58% пациентов, страдающих ЦСХ, на основании ОКТ-А визуализируют отчетливые признаки ХНВ, не определяющиеся на ИЗАГ [6]. С помощью ОКТ можно определить наличие и объем СРЖ, что может помочь в выборе дальнейшей тактики лечения. Визуализация состояния РПЭ на основе ФАГ позволяет оценить продолжительность течения ЦСХ, зону поражения РПЭ.

Несмотря на вариабельность результатов исследований, именно мультимодальная визуализация в настоящее время крайне необходима для выявления ХНВ, ассоциированной с ЦСХ, и ее дифференциальной диагностики с похожими клиническими признаками [9—11].

При обнаружении серозной отслойки в макулярной области у пациента старше 50 лет необходимо дифференцировать это состояние с ХНВ, развившейся вследствие ВМД. Основные отличительные признаки патологий приведены в **таблице**.

Клинические и диагностические особенности ХНВ 1-го типа при ВМД и ЦСХ
Clinical and diagnostic features of type 1 CNV in AMD and CSC

Показатель	ХНВ 1-го типа при ЦСХ	ХНВ 1-го типа при ВМД
Возраст	В среднем до 55 лет	Обычно более 55 лет
Офтальмологический анамнез	Эпизоды острой ЦСХ	Неэкссудативная форма ВМД
Офтальмоскопия	Отсутствие мягких друз. Потеря мозаичности (тесселяции) глазного дна [12]	Мягкие друзы, изменения РПЭ, атрофия РПЭ
ОКТ	Отсутствие мягких друз. Плоская нерегулярная по высоте отслойка РПЭ. Расширенные сосуды хориоидеи с истончением хориокапилляров	Мягкие друзы. Друзеноидная отслойка РПЭ. Наличие интраретинальной жидкости. Тонкие или нормальные хориодальные сосуды
ФАГ	Недостаточно визуализируемая зона экстравазального выхода флюоресцеина	Недостаточно визуализируемая зона экстравазального выхода флюоресцеина
ИЗАГ	Поздняя гипофлюоресценция друз. Поздняя гиперфлюоресценция зоны ХНВ	Расширенные хориоидальные вены (пахисосуды). Хориоидальная гиперпроницаемость (очаговая или диффузная)
ОКТ-А	Более мелкая зона ХНВ	Более крупная зона ХНВ

Следует отметить, что на ОКТ-А при развитии ХНВ вследствие ЦСХ обычно визуализируются более мелкие сосудистые сплетения, возможно, ввиду отсутствия или минимального количества накопления друзеноидного материала под РПЭ.

Отличительной особенностью идиопатической полиповидной васкулопатии являются полиповидные изменения хориоидальных сосудов, выявляемые по данным ФАГ, ИЗАГ и ОКТ-А.

Большую работу по дифференциальной диагностике ЦСХ и вителлиформной дистрофии взрослых проделала группа ученых под руководством М.В. Гацу [13, 14]. Исследователи отмечают, что наиболее сложными являются случаи, в клинических проявлениях которых встречается похожая картина длительно существующей ОНЭ с резорбцией вителлиформного материала при вителлиформной дистрофии и ОНЭ при хронической ЦСХ. В результате работы сделан вывод, что патогномоничными критериями для постановки диагноза вителлиформной дистрофии взрослых считается наличие длительно билатерально персистирующей ОНЭ и массивных субретинальных депозитов на ОКТ; яркость, градиент и характер гипераутофлюоресценции на АФ; задержка проникновения красителя в области субретинального материала с постепенным его накоплением в поздних фазах по данным ФАГ и ИЗАГ. При отсутствии этих признаков следует рассмотреть вариант формирования хронической формы ЦСХ.

Также крайне важно исключить хориоретинальные воспалительные заболевания, поражение соединительной ткани, некоторые хориоидальные опухоли, ХНВ при миопической макулопатии.

Правильно и вовремя поставленный диагноз является основой для определения дальнейшей тактики ведения пациента.

Антиангиогенная терапия ХНВ при ЦСХ

Традиционно лечением выбора для большинства форм ЦСХ является фокальная лазерная коагуляция. Однако при развитии неоваскуляризации, в особенности затрагивающей область фовеа, использование фокальной лазерной терапии ограничено. Субпороговое микроимпульсное лазерное воздействие применимо в случае хронической формы ЦСХ с юкстафовеальными точками просачивания или диффузной пигментной эпителиопатией, но данный вид терапии не воздействует на процессы неоангиогенеза и имеет слабую эффективность в качестве монотерапии ХНВ, ассоциированной с ЦСХ.

Известно, что фотодинамическая терапия (ФДТ) с вертепорфином обеспечивает высокую эффективность в виде резорбции СРЖ, улучшения остроты зрения и уменьшения частоты рецидивов у пациентов с хронической формой ЦСХ. Поскольку ХНВ при ЦСХ в настоящее время рассматривают как 1-й тип неваскуляризации, использование ФДТ в виде монотерапии также ограниченно ввиду недостаточной эффективности.

В настоящее время основой для лечения заболеваний сетчатки, сопровождающихся образованием ХНВ, в том числе и ассоциированной с ЦСХ, является использование препаратов, подавляющих фактор роста эндотелия сосудов (анти-VEGF-препараты) [15, 16].

Роль VEGF в патогенезе хронической ЦСХ до конца не определена. Вероятно, выявляемые перфузионные аномалии в виде хориоидальной ишемии, хориоидального венозного застоя, гиперпроницаемости хориоидальных сосудов могут привести к ответной ишемии клеток сетчатки и хориоидеи, которая, теоретически, индуцирует выработку VEGF [17].

Недавние научные исследования показали, что разрушение внешнего гематоретинального барьера, нарушение дренажной функции РПЭ, активация воспалительных клеток (микроглии, макрофагов) и в конечном итоге высвобождение провоспалительных медиаторов, в том числе VEGF и плацентарного фактора роста (PGF), инициируют накопление СРЖ при ЦСХ одновременно с ростом ХНВ [18]. VEGF и PGF являются мощными проангиогенными факторами, вызывающими разрушение наружного гематоретинального барьера и способствующими образованию ХНВ.

При хронической ЦСХ количество провоспалительных цитокинов и усиленный ангиогенез коррелируют с аномалиями сосудов хориоидеи. Таким образом, патогенетический процесс, ведущий к возникновению и поддержанию ХНВ при ЦСХ, является комплексным и зависит не только от уровня VEGF, но также от дисрегуляции и гиперпроницаемости хориоидальных сосудов [19]. До конца не ясно, какой патологический процесс является триггером: нарушение регуляции хориоидальных сосудов, воспаление или их комбинация.

Количество исследований влияния анти-VEGF-препаратов на ХНВ при ЦСХ несколько ограниченно. В работе J. Chhablani и соавторов изучалась эффективность бевацизумаба у 43 пациентов (46 глаз) с ЦСХ, осложненной ХНВ. Сообщалось, что у 26% из них наблюдалось улучшение остроты зрения более чем на три строки, у 41,3% зафиксирована стабилизация остроты зрения (в пределах ±1 строки) и у 16% острота зрения ухудшилась более чем на три строки [18]. Нежелательных явлений не обнаружили, среднее количество инъекций составило 4,45±4,1. E. Smretschnig и соавторы подтверждают эффективность ранибизумаба в группе ЦСХ с ХНВ, однако в случае недостаточного ответа рекомендуют добавлять ФДТ с использованием половины от стандартной дозы вертепорфина (3 мг/м^2) и низкой плотностью энергии [20]. С другой стороны, по результатам исследования PLANET, монотерапия полипоидной ХНВ с помощью афлиберцепта не уступала по эффективности терапии с комбинацией афлиберцепта и ФДТ [21].

Y. Zhang и соавторы сообщают, что до образования явной неоваскуляризации при ЦСХ на ОКТ-А может визуализироваться зона негомогенной гиперрефлективности в хориокапиллярном слое. Исследователи сравнивали эффективность афлиберцепта в группе пациентов с явной ХНВ и предполагаемой ХНВ, используя трехкратное введение афлиберцепта. Отмечено, что раннее начало терапии, до визуализации явных признаков ХНВ на ОКТ-А, сокращает площадь зоны негомогенной гиперрефлективности, при этом площадь уже сформировавшейся ХНВ достоверно не изменяется [22].

С момента публикации результатов исследования MINERVA интравитреальное введение ранибизумаба является первой и пока единственной схемой лечения ХНВ, ассоциированной с ЦСХ, в Российской Федерации [23]. Согласно официальной инструкции к ранибизумабу, режим лечения подбирают индивидуально для каждого пациента, основываясь на активности заболевания. Некоторым пациентам может потребоваться только одна инъекция в течение первого года лечения, другим же могут понадобиться более частые инъекции, в том числе ежемесячные [24]. Отечественные ученые подтверждают эти данные, делая вывод, что своевременное применение ранибизумаба при лечении ХНВ у пациентов с хронической формой ЦСХ патогенетически обоснованно, эффективно и безопасно, однако терапия не всегда ограничивается одной интравитреальной инъекцией [25, 26].

В недавно опубликованной статье сравнивали влияние ранибизумаба и афлиберцепта на пахихориоидальную неоваскулопатию. Среднее количество инъекций составило 3,5 в группе афлиберцепта и 4,6 в группе ранибизумаба. Результаты показали, что афлиберцепт лучше влияет на уменьшение центральной толщины сетчатки и разрешение СРЖ по сравнению с ранибизумабом [27].

Вероятно, афлиберцепт может оказывать более сильное влияние на гиперпроницаемость хориоидеи. Это может быть объяснено, с одной стороны, дополнительными молекулярными мишенями (VEGF-B, PGF), а с другой — иным механизмом поглощения в тканях. Исследования в этой области продолжаются.

При экссудативной ВМД анти-VEGF-препараты обычно вводят тремя загрузочными инъекциями, а дальнейшее лечение основано, главным образом, на наличии СРЖ, активности ХНВ, остроте зрения пациента. Однако из-за особенностей патофизиологии пахихориоидальной болезни критерии лечения ВМД недостаточно применимы к неоваскуляризации при ЦСХ.

Во-первых, ХНВ при ЦСХ обычно представляет собой ХНВ 1-го типа, при которой, как известно, выявляют более слабый ответ на анти-VEGF-терапию по сравнению с ХНВ 2-го типа [19]. Во-вторых, появление СРЖ может быть вызвано экссудацией как из подлежащей пахихориоидальной оболочки, так и из самой ХНВ [19]. Таким образом, можно сделать вывод, что основной терапевтический эффект анти-VEGF-терапии при ЦСХ, ассоциированной с ХНВ, возможно, заключается в индукции истончения хориоидеи и снижении ее гиперпроницаемости, а не в прямом уменьшении количества СРЖ из ХНВ.

В настоящее время оптимальная схема антиангиогенной терапии в случае ЦСХ с ХНВ окончательно не определена. Возможно, оправданно увеличение количества загрузочных инъекций ввиду особенностей патогенеза развития ХНВ при ЦСХ.

B. Schworm и соавторы отметили значительное уменьшение средней субфовеальной толщины

хориоидеи уже после трех инъекций анти-VEGF-препарата, а также улучшение результатов на фоне более продолжительной схемы из шести ежемесячных инъекций [28]. Кроме того, после шести инъекций наблюдался значительно более высокий процент резорбции СРЖ (52%), чем после трех (19%).

Таким образом, соблюдение строгого индивидуального режима инъекций при ХНВ, осложняющей ЦСХ, может привести к более благоприятному анатомическому и функциональному ответу на лечение, что объясняется не только существенным воздействием анти-VEGF-терапии на VEGF-зависимую морфологию ХНВ, но и изменением хориоидальной перфузии.

Авторы заявляют об отсутствии конфликта интересов. The authors declare no conflicts of interest.

ЛИТЕРАТУРА/REFERENCES

1. Nicolo M, Ferro Desideri L, Vagge A, et al. Current pharmacological treatment options for central serous chorioretinopathy. *Pharmaceuticals* 2020; 13:264.
https://doi.org/10.3390/ph13100264
2. Ayachit A, Chhablani J. Pachychoroid-Related Choroidal Neovascularization. In: Chhablani J (ed.). *Choroidal Neovascularization*. Singapore: Springer; 2020;117-128.
3. Lee GI, Kim AY, Kang SW, et al. Risk Factors and Outcomes of Choroidal Neovascularization Secondary to Central Serous Chorioretinopathy. *Sci Rep*. 2019;9:3921.
https://doi.org/10.1038/s41598-019-40406-y
4. Chan WM, Lam DS, Lai T, et al. Treatment of choroidal neovascularization in central serous chorioretinopathy by photodynamic therapy with verteporfin. *Am J Ophthalmol*. 2003;136:836-845.
https://doi.org/10.1016/s0002-9394(03)00462-8
5. Mao L, Yu S, Gong Y, et al. Detection of choroidal neovascularization in central serous chorioretinopathy using optical coherence tomographic angiography. *Ophthalmologica*. 2016;236:114-121.
https://doi.org/10.1159/000448630
6. Quaranta-Maftouhi M, Maftouhi A, Eandi CM. Chronic central serous chorioretinopathy imaged by optical coherence tomographic angiography. *Am J Ophthalmol*. 2015;160:581-587.
https://doi.org/10.1016/j.ajo.2015.06.016
7. Carnevali A, Capuano V, Sacconi R, et al. Optical coherence tomography angiography of treatment-naïve quiescent choroidal neovascularization in pachychoroid neovasculopathy. *Ophthalmol Retina*. 2017;1:328-332.
https://doi.org/10.1016/j.oret.2017.01.003
8. Bonini Filho MA, de Carlo TE, Ferrara D, et al. Association of choroidal neovascularization and central serous chorioretinopathy with optical coherence tomography angiography. *JAMA Ophthalmol*. 2015,133:899-906.
https://doi.org/10.1001/jamaophthalmol.2015.1320
9. Мальцев Д.С., Куликов А.Н., Чхаблани Д. и др. Оптическая когерентная томография в диагностике и лечении центральной серозной хориоретинопатии. *Вестник офтальмологии*. 2018;134(6):15-24.
Mal'cev DS, Kulikov AN, Chhablani D, at al. Optical coherence tomography in diagnostics and treatment of central serous chorioretinopathy. *Russian Annals of Ophthalmology = Vestnik oftal'mologii*. 2018;134(6):15-24 (In Russ.).
https://doi.org/10.17116/oftalma201813406115
10. Панова И.Е., Шаимов Т.Б., Шаимова В.А. Морфометрические и ангиографические параллели при различных вариантах течения центральной серозной хориоретинопатии. *Вестник офтальмологии*. 2017; 133(2):10-17.
Panova IE, Shaimov TB, Shaimova VA. OCT-morphometric and angiographic parallels between different variants of central serous chorioretinopathy. *Russian Annals of Ophthalmology = Vestnik Oftalmologii*. 2017;133(2):10-17 (In Russ.).
https://doi.org/10.17116/oftalma2017133210-17
11. Педанова Е.К., Дога А.В., Качалина Г.Ф. и др. ОКТ-EDI в диагностике и оценке эффективности лечения пахихориоидальной неоваскуляризации. *Современные технологии в офтальмологии*. 2016;(1):175-178.
Pedanova EK, Doga AV, Kachalina GF, at al. OCT-EDI in the diagnosis and evaluation of the effectiveness of the treatment of pachychoroidal neovascularization. *Sovremennye tekhnologii v oftal'mologii*. 2016;(1):175-178 (In Russ.).
12. Lyu H, Chen Q, Hu G, et al. Characteristics of Fundal Changes in Fundus Tessellation in Young Adults. *Front Med (Lausanne)*. 2021;26(8):616249.
https://doi.org/10.3389/fmed.2021.616249
13. Мацко Н.В., Гацу М.В. Предикторы дифференциальной диагностики хронической центральной серозной хориоретинопатии и вителлиформных дистрофий у взрослых пациентов. *Офтальмологические ведомости*. 2021;14(1):51-61.
Matsko NV, Gatsu MV. Central serous chorioretinopathy and vitelliform dystrophies occurring in adults: predictors of differential diagnosis. *Oftal'mologicheskie vedomosti*. 2021;14(1):51-61 (In Russ.).
https://doi.org/10.17816/ov64310
14. Мацко Н.В., Гацу М.В. Алгоритмы дифференциальной диагностики хронической центральной серозной хориоретинопатии и вителлиформных дистрофий у взрослых пациентов. *Офтальмологические ведомости*. 2020,13(4):35-46.
Matsko NV, Gatsu MV. Differential diagnosis algorithms of central serous chorioretinopathy and adult-onset vitelliform dystrophies. *Oftal'mologicheskie vedomosti*. 2020;13(4):35-46 (In Russ.).
https://doi.org/10.17816/ov60596
15. Будзинская М.В., Шеланкова А.В., Андреева И.В., Плюхова А.А., Афанасьева М.А. Антиангиогенная терапия при I и II подтипах макулярной неоваскуляризации при возрастной макулярной дегенерации. *Вестник офтальмологии*. 2021;137(5):7-13.
Budzinskaya MV, Shelankova AV, Andreeva IV, Plyukhova AA, Afanasyeva MA. Antiangiogenic therapy for types I and II macular neovascularization in age-related macular degeneration. *Russian Annals of Ophthalmology = Vestnik oftal'mologii*. 2021;137(5):7-13 (In Russ., In Engl.).
https://doi.org/10.17116/oftalma20211370517
16. Сакалова Е.Д., Аветисов К.С., Будзинская М.В., Андреева И.В. Патогенез и диагностика послеоперационного макулярного отека. *Вестник офтальмологии*. 2018;134(1):107-112.
Sakalova ED, Avetisov KS, Budzinskaia MV, Andreeva IV. Pathogenesis and diagnostics of postsurgical macular edema. *Russian Annals of Ophthalmology = Vestnik oftal'mologii*. 2018;134(1):107-112 (In Russ.).
https://doi.org/10.17116/oftalma20181341107-112
17. Park SU, Lee SJ, Kim M. Intravitreal anti-vascular endothelial growth factor versus observation in acute central serous chorioretinopathy: one-year results. *Korean J Ophthalmol*. 2014;28(4):306-13.
https://doi.org/10.3341/kjo.2014.28.4.306
18. Chhablani J, Kozak I, Pichi F, at al. Outcomes of treatment of choroidal neovascularization associated with central serous chorioretinopathy with intravitreal antiangiogenic agents. *Retina*. 2015;35(12):2489-2497.
https://doi.org/10.1097/iae.0000000000000655
19. Cheung CMG, Lee WK, Koizumi H, at al. Pachychoroid disease. *Eye*. 2019;33(1):14-33.
https://doi.org/10.1038/s41433-018-0158-4
20. Smretschnig E, Hagen S, Glittenberg C, et al. Intravitreal anti-vascular endothelial growth factor combined with half-fluence photodynamic therapy for choroidal neovascularization in chronic central serous chorioretinopathy. *Eye*. 2016;30:805-811.
https://doi.org/10.1038/eye.2016.41
21. Lee WK, Iida T, Ogura Y, at al. Efficacy and Safety of Intravitreal Aflibercept for Polypoidal Choroidal Vasculopathy in the PLANET Study: A Randomized Clinical Trial. *JAMA Ophthalmol*. 2018;136(7):786-793.
https://doi.org/10.1001/jamaophthalmol.2018.1804.
22. Zhang Y, Zhang J, Sun X. The efficacy of anti-VEGF therapy for putative or visible cnv in central serous chorioretinopathy by optical coherence tomography angiography. *J Ophthalmol*. 2022;28:1-11.
https://doi.org/10.1155/2022/1272524
23. Lai TYY, Staurenghi G, Lanzetta P, at al. Efficacy and safety of ranibizumab for the treatment of choroidal neovascularization due to uncommon cause: twelve-month results of the MINERVA study. *Retina* 2018;38(8):1464-1477.
https://doi.org/10.1097/iae.0000000000001744
24. Инструкция по медицинскому применению лекарственного препарата Луцентис. Ссылка активна на 19.03.23.

Instruktsiya po meditsinskomu primeneniyu lekarstvennogo preparata Lutsentis [Instructions for medical use of the drug Lucentis]. Accessed 19.03.2023 (In Russ.).
https://www.novartis.com/ru-ru/sites/novartis_ru/files/2022-12-22-Lucentis-NPI-v1-3-full.pdf

25. Плюхова А.А., Афанасьева М.А. Функциональные показатели больных с центральной серозной хориоретинопатией, осложненной хориоидальной неоваскуляризацией на фоне антиангиогенной терапии. *Точка зрения. Восток — Запад*. 2020;(2):40-42.
Plyukhova AA, Afanasyeva MA. Functional parameters of patients with central serous chorioretinopathy complicated by choroidal neovascularization on the background of antiangiogenic therapy. *Tochka zreniya. Vostok — Zapad*. 2020;(2):40-42. (In Russ.).
https://doi.org/10.25276/2410-1257-2020-2-40-42

26. Жайворонок Н.С., Егоров В.В., Смолякова Г.П. и др. Анализ эффективности применения ингибитора ангиогенеза при лечении хориоидальной неоваскуляризации у пациентов с хронической формой центральной серозной хориоретинопатии. *Современные технологии в офтальмологии*. 2021;1(36):163-166.
Zhaivoronok NS, Egorov VV, Smoliakova GP. Analysis of effectiveness of angiogenesis inhibitor in treatment of choroidal neovascularization in patients with chronic central serous chorioretinopathy. *Sovremennye tekhnologii v oftal'mologii*. 2021;1(36):163-166. (In Russ.).
https://doi.org/10.25276/2312-4911-2021-1-163-166

27. Jung BJ, Kim JY, Lee JH, Baek J, Lee K, Lee WK. Intravitreal aflibercept and ranibizumab for pachychoroid neovasculopathy. *Sci Rep*. 2019;9(1):2055.
https://doi.org/10.1038/s41598-019-38504-y

28. Schworm B, Luft N, Keidel LF, et al. Response of neovascular central serous chorioretinopathy to an extended upload of anti-VEGF agents. *Graefes Arch Clin Exp Ophthalmol*. 2020;258;1013-1021.
https://doi.org/10.1007/s00417-020-04623-w

Поступила 28.03.2023
Received 28.03.2023
Принята к печати 19.07.2023
Accepted 19.07.2023

Вестник офтальмологии
2023, Т. 139, №6, с. 158-165
https://doi.org/10.17116/oftalma2023139061158

Russian Annals of Ophthalmology =
Vestnik Oftal'mologii 2023, vol. 139, №6, pp. 158-165
https://doi.org/10.17116/oftalma2023139061158

Изменения хориоидеи у пациентов с сахарным диабетом

© А.С. ХАЛАТЯН[1], Ю.Н. ЮСЕФ[1, 2]

[1]ФГБНУ «Научно-исследовательский институт глазных болезней имени М.М. Краснова», Москва, Россия;
[2]ФГАОУ ВО «Первый Московский государственный медицинский университет им. И.М. Сеченова» Минздрава России (Сеченовский университет), Москва, Россия

РЕЗЮМЕ

Диабетическая ретинопатия (ДР) является одним из микрососудистых осложнений сахарного диабета (СД) и считается ведущей причиной потери зрения во всем мире. Хориоидея снабжает кровью внешнюю часть сетчатки, фоторецепторы и ретинальный пигментный эпителий, играя важную роль в метаболическом обмене сетчатки. Во многих экспериментальных исследованиях сообщалось, что патология хориоидеи у пациентов с диабетом может играть роль в развитии ДР. Толщина хориоидеи (ТХ) может использоваться для оценки васкуляризации самой сосудистой оболочки. Индекс хориоидальной васкуляризации также используется в качестве маркера для оценки хориоидальной васкуляризации. Было проведено множество исследований для оценки изменений хориоидеи при различных глазных заболеваниях. Однако данные о ТХ при СД, особенно у пациентов с ДР, различны. Таким образом, статус хориоидеи у больных СД с ДР или без нее остается спорным. В этом систематическом обзоре мы рассмотрели ряд статей, посвященных изучению взаимосвязи между структурными изменениями хориоидеи у больных СД с различными стадиями ДР, уделяя особое внимание ТХ и некоторым другим параметрам, позволяющим оценить хориоидальные изменения.

Ключевые слова: *сахарный диабет, диабетическая ретинопатия, хориоидея, толщина хориоидеи, индекс хориоидальной васкуляризации.*

ИНФОРМАЦИЯ ОБ АВТОРАХ:
Халатян А.С. — https://orcid.org/0000-0001-6255-5544
Юсеф Ю.Н. — https://orcid.org/0000-0003-4043-456X
Автор, ответственный за переписку: Халатян Анаит Суреновна — e-mail: anaits92@gmail.com

КАК ЦИТИРОВАТЬ:
Халатян А.С., Юсеф Ю.Н. Изменения хориоидеи у пациентов с сахарным диабетом. *Вестник офтальмологии.* 2023;139(6):158–165. https://doi.org/10.17116/oftalma2023139061158

Choroidal changes in patients with diabetes mellitus

© A.S. KHALATYAN[1], YU.N. YUSEF[1, 2]

[1]Krasnov Research Institute of Eye Diseases, Moscow, Russia;
[2]I.M. Sechenov First Moscow State Medical University (Sechenov University), Moscow, Russia

ABSTRACT

Diabetic retinopathy (DR) is a microvascular complication of diabetes mellitus (DM) and considered one of the leading causes of vision loss worldwide. The choroid supplies blood to the retina, photoreceptors and the retinal pigment epithelium, it is essential for metabolic exchange in the retina. Many experimental studies have reported that choroidal pathology in diabetic patients may play a role in the development of DR. Choroidal thickness (CT) can be used to assess the vascularization of the choroid. Choroidal vascularity index (CVI) is also used as a marker in assessment of choroidal vascularization. Many studies have been conducted to evaluate choroidal changes in various eye diseases. However, the data on CT in DM patients, especially in those with DR, are conflicting. Thus, the choroidal status in diabetic patients with or without DR remains controversial. In this systematic review we analyze a number of articles dedicated to the relationship between structural changes in the choroid in patients with diabetes mellitus and diabetic retinopathy of different stages, paying particular attention to choroidal thickness and certain other parameters that allow assessment of choroidal changes.

Keywords: *diabetes mellitus, diabetic retinopathy, choroid, choroidal thickness, choroidal vascularity index.*

INFORMATION ABOUT THE AUTHORS:
Khalatyan A.S. — https://orcid.org/0000-0001-6255-5544
Yusef Yu.N. — https://orcid.org/0000-0003-4043-456X
Corresponding author: Khalatyan A.S. — e-mail: anaits92@gmail.com

TO CITE THIS ARTICLE:
Khalatyan AS, Yusef YuN. Choroidal changes in patients with diabetes mellitus. *Russian Annals of Ophthalmology = Vestnik oftal'mologii.* 2023;139(6):158–165. (In Russ.). https://doi.org/10.17116/oftalma2023139061158

Сахарный диабет (СД) — одно из самых распространенных хронических заболеваний в мире. По данным Всемирной организации здравоохранения, к 2030 г. общее число людей с СД вырастет со 171 млн человек по данным на 2000 г. до 366 млн [1].

По оценкам, у трети пациентов с диабетом во всем мире наблюдается диабетическая ретинопатия (ДР), а у трети пациентов с ДР — осложнение сахарного диабета в поздних стадиях, угрожающее потерей зрения. ДР является осложнением микрососудистого характера и одной из ведущих причин потери зрения среди пациентов 25—74 лет во всем мире, особенно в развитых странах. Существует прямая связь между продолжительностью СД и развитием ДР. Хроническая гипергликемия у пациентов с диабетом приводит к биохимическим изменениям, таким как усиление воспалительного оксидативного стресса, увеличение количества конечных продуктов гликирования и путей протеинкиназы С, что в конечном итоге вызывает повреждение эндотелия, потерю перицитов и приводит к развитию ДР у этих пациентов. Со временем утолщение базальной мембраны и избирательная потеря перицитов в капиллярах сетчатки вызывают окклюзию капилляров, что приводит к снижению перфузии сетчатки и, в итоге, к неоваскуляризации, развивающейся в ответ на повышенную секрецию внутриглазного сосудистого эндотелиального фактора роста (VEGF), продуцируемого в ответ на хроническую ишемию.

Хроническая гипергликемия при СД также вызывает микрососудистые нарушения и осложнения, затрагивающие сосуды хориоидеи. Изменения сосудов хориоидеи обусловлены хроническим гипоксическим состоянием, которое возникает вследствие гипергликемии в глазах с ДР. Несмотря на то что патогенез диабетической хориоретинопатии до конца еще не изучен, повышение уровня ангиогенных цитокинов и медиаторов воспаления, вызываемое метаболическими нарушениями, считается основным механизмом, приводящим к цепи патологических процессов при ДР [2]. В экспериментальной работе S. Schröder и соавторов было доказано, что СД приводит к накоплению макрофагов и полиморфно-ядерных нейтрофилов как в хориоидее, так и в нейроэпителии [3]. Помимо активации воспалительной реакции, данный эксперимент показал разрушение гематоофтальмического барьера и деструкцию сосудов хориоидеи. Первое сообщение о диабетической хориоидопатии было получено от A.A. Hidayat и B.S. Fine (1985), изучавших небольшую когорту пациентов с терминальной стадией ДР [4]. У данных пациентов были описаны такие изменения, как потеря хориокапилляров, сужение просвета сосудов и утолщение базальной мембраны со склеротическими изменениями в некоторых артериях. В другом исследовании было описано, что количество полиморфно-ядерных нейтрофилов было значительно увеличено в сосудистой оболочке пациентов с СД по сравнению с контрольной группой пожилого возраста [5].

Значимость хориоидеи для сетчатки

Хориоидея — это сосудистый слой с пигментированной стромой, располагающийся между сетчаткой и склерой. Источником кровоснабжения хориоидеи являются задние цилиарные артерии. Внешний слой хориоидеи, известный как слой Галлера, состоит из крупнокалиберных сосудов. Эти сосуды затем разветвляются на более мелкие в слое Саттлера.

Также хориоидея является частью гематоофтальмического барьера. Гематоофтальмический барьер состоит из двух частей — гематоводянистого барьера (между кровью и водянистой влагой) и гематоретинального барьера, сходного с гематоэнцефалическим барьером и представляющего собой физиологический барьер, который регулирует поток ионов, белков и воды в сетчатку и из нее. В свою очередь, гематоретинальный барьер состоит из двух компонентов — внутреннего и наружного. Внутренний гематоретинальный барьер формируется плотными соединениями между соседними эндотелиальными клетками ретинальных сосудов, а внешний (наружный) гематоретинальный барьер представлен комплексом плотных соединений клеток ретинального пигментного эпителия (РПЭ) и хориокапилляров. РПЭ отделяет сетчатку от фенестрированных хориокапилляров и, таким образом, играет фундаментальную роль в регулировании гомеостаза сетчатки.

Хориокапилляры участвуют в формировании наружного гематоретинального барьера. Так, наличие фенестраций в хориокапиллярах позволяет проходить во внесосудистое пространство сосудистой оболочки даже крупным молекулам, таким как альбумин.

Сосудистая оболочка принимает участие в функционировании сетчатки путем непрерывного кровоснабжения ее внешних слоев, что играет важную роль в терморегуляции, поддержании анатомического положения и целостности сетчатки, удалении остатков жизнедеятельности. За счет хориоидеи обеспечивается более 85% кровоснабжения сетчатки и поставки всех питательных веществ для РПЭ и фоторецепторов [6]. Также хориоидея играет важную роль в метаболизме аваскулярной фовеа. При резком снижении хориоидального кровотока фоторецепторы сетчатки мгновенно погибают. Регуляция хориоидального кровотока происходит за счет нейромодуляции, ауторегуляции и локальной регуляции хориоидальных ганглиев [7]. Поскольку сосудистая оболочка отвечает за кровоснабжение внешних слоев сетчатки, фоторецепторов и РПЭ, изменение ее структуры может играть важную роль в развитии ДР [8]. В патогистологических исследованиях было обнаружено множество изменений хориоидеи вследствие диабета [9, 10]: повышенная извитость сосудов, обра-

зование микроаневризм, участки отсутствия перфузии, расширения или сужения просвета сосудов и неоваскуляризация.

Методы визуализации хориоидеи

Оптическая когерентная томография (ОКТ) с увеличенной глубиной визуализации. При спектральной ОКТ (SD-OCT) широкополосный источник света с длиной волны 850 нм разделяется на два пучка для реконструкции микроструктуры хориоретинальной ткани. Томографические изображения, полученные с помощью устройств SD-OCT, обычно имеют лучшее качество, если они расположены вблизи линии нулевой задержки, которая в традиционной методике располагается на уровне задней части стекловидного тела [11]. С помощью SD-OCT обычно сложно идентифицировать внешнюю часть хориоидеи и склеры из-за слоя РПЭ, а также из-за снижения чувствительности и разрешения при увеличении смещения от линии нулевой задержки.

OKT swept-source. По сравнению с SD-OCT, OKT swept-source (SS-OCT), или OKT с перестраиваемым источником, использует другой источник света (лазер с перестройкой длины волны) и другой метод обнаружения (двойной сбалансированный фотодетектор), которые обеспечивают более высокую скорость визуализации, улучшенный диапазон изображения с увеличением глубины. SS-OCT имеет самую высокую скорость визуализации среди всех коммерчески доступных вариантов OKT (100 000 А-сканов в секунду) с лучшим отображением внутренней структуры хориоидеи, включая хориокапилляры и хориосклеральный интерфейс. Кроме того, из-за увеличенной длины волны SS-OCT (1050 нм) свет лучше проникает через слой РПЭ, что позволяет достичь лучшей визуализации более глубоких слоев.

ОКТ-ангиография (ОКТ-А). В последние годы внедрение ОКТ-А позволило качественнее визуализировать и оценивать сосуды сетчатки, а также хориокапилляры и крупные сосуды хориоидеи. ОКТ-А — это новый метод, позволяющий получить неинвазивные ангиографические карты сосудов сетчатки и хориоидеи без необходимости введения внутрисосудистого контрастного вещества. Данный метод позволяет проводить подробный анализ микрососудистой сети каждого слоя сетчатки и сосудистой оболочки, выявляя тонкие аномалии, которые могут быть не обнаружены при обычной флюоресцентной ангиографии. С помощью ОКТ-А возможно *in vivo* визуализировать и оценить хориокапилляры, выявить хориокапиллярную ишемию. Очаговое отсутствие хориокапилляров на ОКТ-А-изображениях может свидетельствовать об истинной атрофии хориокапилляров с полной потерей сосудов, снижении кровотока.

Толщина хориоидеи

Толщина хориоидеи (ТХ) — это параметр, позволяющий оценивать нарушения хориоидальной сосудистой сети.

В недавних работах по определению ТХ использовалась ОКТ с модулем увеличенной глубины изображения (EDI); метод заключается в фиксации линии нулевой задержки на хориоидею для получения изображений с высоким разрешением. В настоящее время большинству офтальмологов приходится вручную определять границы сосудистой оболочки для измерения ее толщины, так как для современных аппаратов ОКТ отсутствует программное обеспечение для сегментации хориоидеи. Автоматическая сегментация границ хориоидеи имеет недостатки из-за низкого коэффициента контрастности. При ручном измерении ТХ проводится сегментация от внешней границы РПЭ до внутренней границы склеры; так, ТХ меняется в зависимости от удаленности от макулы [12]. Есть несколько существенных преимуществ автоматической сегментации ТХ по сравнению с ручной сегментацией. Автоматическая сегментация быстрее, характеризуется высокой воспроизводимостью и объективностью полученных данных [13].

Субфовеолярная ТХ зависит от таких факторов, как возраст, этническая принадлежность, пол, артериальное давление, аксиальная длина глаза и внутриглазное давление [14]. ТХ минимальна в назальной области и максимальна в височной области ближе к фовеа, максимальна в задней части и становится тоньше кпереди. ТХ в макулярной зоне и на *ora serrata* составляет 0,22 и 0,1 мм соответственно. У здоровых добровольцев в возрасте около 50 лет субфовеолярная ТХ, измеренная с помощью SD-OCT, составляет 287 мкм [15, 16]. Описаны суточные и сезонные изменения ТХ; в большинстве исследований суточная вариация ТХ характеризуется истончением хориоидеи утром и утолщением во второй половине дня и может зависеть от секреции гормона роста. ТХ может увеличиваться в детстве, становиться максимальной в подростковом возрасте и постепенно уменьшаться в течение взрослой жизни. Истончение хориоидеи происходит на ранних стадиях развития миопии и может использоваться в качестве клинического биомаркера, указывающего на начало или прогрессирование миопии [17]. Субфовеолярная ТХ больше при гиперметропии, чем в глазах с эмметропией и миопией. Утолщение хориоидеи вызывают мидриатики, поэтому для избегания неточности измерений оценку ТХ желательно проводить до медикаментозного мидриаза.

Противоречия в данных о ТХ у пациентов с ДР

В настоящее время появляется все больше исследований по разработке количественных мето-

дов оценки структурных характеристик хориоидеи и их связи с глазными заболеваниями. Появление метода ОКТ позволило глубже изучать как качественные, так и количественные показатели измерения сосудов хориоидеи при патологии хориоидеи.

К тому же по этому вопросу результаты разных исследований неоднозначны. По одним клиническим данным отмечается истончение хориоидеи на ранних стадиях ДР [18]; однако по другим противоречивым данным наблюдается истончение на ранних стадиях, утолщение на поздних стадиях [19] или полное утолщение хориоидеи [20].

R. Agrawal и соавторы предложили новый параметр для оценки сосудистой структуры с помощью модуля EDI-OCT — индекс хориоидальной васкуляризации (ИХВ) [21]. Измерение ИХВ включает оценку всех слоев сосудистой оболочки, включая хориокапилляры, а также слои Саттлера и Галлера. С развитием EDI-OCT стало возможным неинвазивно оценивать структуру хориоидеи *in vivo*; данный метод позволяет получать изображения поперечного сечения высокого качества и разрешения. После бинаризации снимков ОКТ идентифицируются и измеряются общая площадь хориоидеи, площадь стромы и площадь просвета сосудов. Появляется все больше данных, по которым можно судить, что ИХВ является потенциально более надежным маркером и дополнительным инструментом для оценки сосудов хориоидеи при различных заболеваниях глаза.

Важным признаком изменений сосудистой сети при ДР, выявляемым с помощью ОКТ-А, является увеличение фовеолярной аваскулярной зоны [22]. Кроме того, в предыдущих исследованиях была обнаружена более низкая плотность сосудов сетчатки в глазах с ДР [23—25]. Также было показано, что плотность сосудов сетчатки связана с тяжестью заболевания и остротой зрения [24]. Основная физиологическая функция хориоидеи — обеспечение кислородом и питательными веществами внешних слоев сетчатки, где происходит активный метаболизм. Положительная корреляция между плотностью хориоидальных сосудов и степенью ДР, возможно, указывает на компенсаторный механизм глубоких сосудов хориоидеи в ответ на гипоксию и связанные с ней нарушения в сетчатке. Или же расширение хориоидальных венул может быть ответной реакцией на окклюзию хориокапилляров, поскольку шунты при ретинальных капиллярных окклюзиях приводят к сегментарному расширению вен сетчатки при ДР.

Перфузия хориокапилляров была снижена у пациентов с СД даже при отсутствии ретинопатии в исследованиях с использованием ОКТ-А; это указывает на то, что снижение перфузии хориокапилляров может наблюдаться до клинических проявлений ДР [25—27]. Кроме того, уменьшение плотности хориокапилляров коррелировало с тяжестью ДР [25]. Это открытие подтверждается результатами ранних гистопатологических исследований, показывающих, что снижение активности фермента щелочной фосфатазы связано с потерей хориокапилляров в глазах при СД [10, 28].

Исследования, показывающие увеличение ТХ у пациентов с СД или при прогрессировании ДР[1]

H. Endo и соавторы сообщают, что общая ТХ в центре, а также внешний слой у пациентов с диабетическим макулярным отеком (ДМО) были значительно больше по сравнению с пациентами без ДМО ($p<0,05$) [29] ***(EDI-OCT)***.

В исследовании, проведенном C. Gupta и соавторами, ТХ в субфовеолярной зоне была значительно выше в глазах с ДМО по сравнению с группой контроля и возрастала по мере прогрессирования ДР, хотя эта разница не была статистически значима. ИХВ был значительно снижен у пациентов с ДМО по сравнению с контролем [30] ***(EDI-OCT)***.

R. Rewbury и соавторы показали, что ТХ в субфовеолярной зоне увеличивалась по мере прогрессирования ДР, особенно у пациентов с пролиферативной ДР (ПДР). ТХ была выше у пациентов с ДМО по сравнению с пациентами без ДМО [31] ***(EDI-OCT)***.

J.T. Kim и соавторы показали, что в здоровых глазах сосудистая оболочка тоньше, чем в глазах пациентов с СД. ТХ значительно увеличивалась по мере прогрессирования ДР до ПДР и снижалась в глазах, где была проведена панретинальная лазеркоагуляция (ПЛК) [32] ***(SS-OCT)***.

Хориоидальный кровоток был увеличен у пациентов с непролиферативной ДР (НПДР) и уменьшен у пациентов с ПДР после ПЛК [33]. Ранее сообщалось, что хориоидальный кровоток значительно снижается после ПЛК из-за подавления VEGF [34].

В исследовании, проведенном Y. Zhang и соавторами, было обнаружено, что ТХ в височном квадранте (750 мкм) и в верхнем квадранте (1500 и 2250 мкм) в группе пациентов с СД была значительно выше по сравнению со здоровой группой контроля [35] ***(SD-OCT, OKT-A)***.

Таким образом, в данных исследованиях показано увеличение ТХ по мере прогрессирования ДР. Это можно объяснить повышенной секрецией VEGF в глазу. Известно, что СД вызывает микрососудистые аномалии, которые могут приводить к ишемии и гипоксии сосудистой сети хориоидеи и прилегающей ткани сетчатки, что, в свою очередь, приводит к повышенной секреции VEGF — цитокина, который индуцирует повышенную проницаемость сосудов и накопление жидкости, ведущие к увеличению ТХ. Однако во многих исследованиях показано, что ТХ у пациентов с СД без ретинопатии

[1] В скобках указана использованная методика.

и на ранних стадиях ДР снижена. Это можно объяснить снижением капиллярной перфузии и ишемией сосудистой оболочки на ранних стадиях, что приводит к уменьшению сосудистого слоя сосудистой оболочки и ТХ. Однако с прогрессированием ДР гипоксия индуцирует большую секрецию VEGF, что приводит к неоваскуляризации, повышенной проницаемости сосудов, появлению ДМО и увеличению ТХ. Эти данные позволяют предположить, что изменения хориоидеи могут быть первичным звеном в патогенезе СД, даже при отсутствии клинических проявлений ДР.

Исследования, показывающие уменьшение ТХ у пациентов с СД или при прогрессировании ДР

M. Kim и соавторы отмечают, что у пациентов с СД даже при отсутствии ДР наблюдался значительно более низкий ИХВ по сравнению со здоровыми добровольцами [36]. Примечательно, что в группе с ПДР были значительно более низкие средние значения ИХВ по сравнению с другими стадиями ДР. У пациентов с диабетом ТХ в субфовеолярной зоне была ниже, чем у здоровых лиц. Самые низкие показатели ТХ наблюдались в группе с ПДР ***(SS-OCT, OCTA)***.

В исследовании A. Sudhalkar и соавторов у пациентов группы контроля наблюдались более высокие показатели ТХ в субфовеолярной зоне по сравнению с пациентами с СД, с ретинопатией и без нее. Уменьшение ТХ прогрессировало по мере прогрессирования ДР. ТХ в субфовеолярной зоне в глазах с ДМО существенно не отличалась от глаз без ДМО [37] ***(EDI-OCT)***.

Y. Totan и соавторы сообщили, что у пациентов с ДМО наблюдалось снижение как пульсирующего хориодального кровотока, так и ТХ [38].

В исследовании H. Ra и соавторов плотность сосудов поверхностного сосудистого сплетения, глубокого сосудистого сплетения и хориокапилляров значительно снижалась по мере увеличения тяжести ДР [39] ***(Cirrus HD-OCT)***.

G. Querques и соавторы показали, что у пациентов с СД наблюдалась значительно более низкая ТХ по сравнению со здоровой группой контроля [40].

S. Kase и соавторы отмечали, что ТХ в центральной зоне была значительно ниже при легкой/умеренной НПДР при отсутствии терапии СД. Было показано, что толщина внешнего слоя хориоидеи в группе пациентов с легкой/умеренной НПДР, не получавших системную терапию от СД, была значительно уменьшена по сравнению с контрольной группой [19].

По результатам данных исследований можно сделать заключение, что истончение хориоидеи, связанное с прогрессированием ДР, можно объяснить потерей хориокапилляров или сужением сосудов вследствие гипоксии, что привело к снижению ТХ.

Исследования, в которых показано отсутствие изменений в ТХ у пациентов с СД или при прогрессировании ДР

J. Gołębiewska и соавторы показали, что ТХ остается неизменной у детей с СД 1-го типа. Не было существенной разницы между исследуемой группой и контрольной группой в ТХ в области фовеа, носовом, височном, верхнем и нижнем квадрантах макулы. Однако, независимо от распространенности СД 1-го типа у исследуемых детей, ТХ у девочек была значительно выше, чем у мальчиков, за исключением верхнего квадранта. Эти различия могут быть связаны с гормональным профилем мужчин и женщин; к примеру, есть данные, показывающие, что эстроген и прогестерон влияют на хориоидальный кровоток [41] ***(SD-OCT)***.

S. Vujosevic и соавторы не обнаружили разницы в значениях ТХ между пациентами с СД и контрольной группой [42].

В исследовании, проведенном H. Wang и Y. Tao, было обнаружено, что субфовеолярная ТХ не имела значимых отличий у 66 пациентов с СД по сравнению с контрольной группой (213,21±19,02 мкм против 212,63±11,99 мкм; p=0,849). Но после разделения пациентов с СД на три группы (без ДР; с НПДР без ПЛК; с ПДР без ПЛК) субфовеолярная толщина сетчатки была значительно меньше у пациентов с СД без ДР по сравнению пациентами двух других групп [43] ***(EDI-OCT)***.

Таким образом, в предыдущих трех разделах показано несоответствие (увеличение, уменьшение, отсутствие изменений) ТХ у пациентов с диабетом (с ДР и без ДР) по сравнению со здоровыми людьми из контрольной группы. Это несоответствие можно объяснить следующими причинами. Во-первых, во многих исследованиях изучалась только центральная область сосудистой оболочки, а показатели ТХ в парафовеальной зоне различны в одних и тех же исследованиях. Во-вторых, во многих исследованиях не учитывалось воздействие системной терапии СД, при этом различные лекарства могут по-разному влиять на ТХ. В-третьих, во многих исследованиях не учитывались системные факторы, такие как артериальное давление, профиль липидов сыворотки крови, которые, как предполагается, должны быть выше у пациентов с СД и которые могут повлиять на ТХ; например, в работе C. Gupta и соавторов было обнаружено, что пациенты с гипертензией имеют значительно более низкую ТХ в субфовеолярной зоне по сравнению с пациентами без гипертензии [30]. В-четвертых, методы измерения ТХ в некоторых исследованиях различаются, что может повлиять на полученные результаты. В-пятых, физиологические переменные, такие как возраст, аномалии рефракции, суточные колебания, длина переднезадней оси глаза, раса, пол, глубина передней камеры, продолжительность СД,

курение и уровень HbA1C, могут влиять на измерения ТХ, что не учитывалось во многих исследованиях. В-шестых, некоторые исследования имеют небольшой размер выборки, что снижает статистическую достоверность. В-седьмых, во многие исследования не были включены глаза, где проводились ПЛК, интравитреальное введение анти-VEGF-препаратов или стероидов, которые также влияют на ТХ. В ряде исследований было продемонстрировано, что ПЛК [44, 45], анти-VEGF-терапия [46] и интравитреальные инъекции триамцинолона ацетонида [47] могут влиять на показатели ТХ в центральной зоне. Основываясь на этих факторах, можно сделать вывод, что ТХ не является надежным инструментом для оценки прогрессирования ДР, поскольку на нее могут влиять многие физиологические, системные и местные факторы. Более того, измерение ТХ не позволяет оценить, какая часть сосудистой оболочки поражена на микроскопическом уровне (строма, сосудистый слой или жидкость).

Исследования, где использованы другие параметры оценки хориоидеи

M.O. Zengin и соавторы обнаружили значительное уменьшение ТХ после употребления никотина, что вызвано уменьшением хориоидального кровотока из-за сосудосуживающего действия никотина [48]. E. Sari и соавторы, напротив, продемонстрировали, что симпатическая иннервация хориоидеи регулируется α_1-адренергическим рецептором, а антагонист α_1-адренорецептора впоследствии увеличивает ТХ [49]. Следовательно, активация вегетативной нервной системы может способствовать уменьшению ТХ за счет сужения сосудов сосудистой оболочки. В будущем необходимо выяснить механизмы, лежащие в основе регуляции вегетативной нервной системы при истончении наружных слоев хориоидеи в глазах с ДР.

Было проведено несколько исследований, в которых изучалось изменение типичной ангиоархитектуры сосудистой оболочки в норме и при патологии [50, 51]. L.A. Branchini и соавторы в своем исследовании впервые описали концепцию анализа сосудистой сети хориоидеи, используя специальное программное обеспечение для расчета отношения светлых пикселей к темным пикселям в сосудистой оболочке [52]. S. Sonoda и соавторы использовали инструмент бинаризации изображения для последующей обработки ОКТ-изображений и вычисления параметров сосудов [47].

R. Agrawal и соавторы наблюдали увеличение общей площади хориоидеи в глазах пациентов с ДР [21]. Они предположили, что, поскольку у пациентов с ДР наблюдается сужение капилляров хориоидеи, у этих пациентов будет наблюдаться снижение ИХВ. K.A. Tan и соавторы оценили ИХВ у пациентов с СД в сравнении с контролем и обнаружили, что ИХВ был снижен (65,10±0,20 против 67,20±0,16; p<0,001), но они не анализировали ИХВ в соответствии со стадией ДР [53].

В исследовании, проведенном H. Wang и Y. Tao [43], было обнаружено, что структурные показатели состояния хориоидеи при различных стадиях ДР — площадь стромы и общая площадь хориоидеи — были значительно снижены у пациентов с диабетом, но без ДР, за которыми следовали глаза с НПДР без ПЛК и глаза с ПДР без ПЛК (p<0,001). Отношение площади просветов сосудов к площади хориоидеи было снижено у пациентов с диабетом, но без ДР, в глазах с НПДР без ПЛК и глазах с ПДР без ПЛК (0,65±0,03; 0,63±0,05 и 0,61±0,04 соответственно; p=0,019). Однако площадь просвета сосудов не уменьшалась по мере прогрессирования ДР. Это может быть связано с тем, что утолщение сосудистой оболочки на разных стадиях ДР является утолщением стромы, а не сосудистого компонента. При прогрессировании ДР диаметр сосудов хориоидеи может уменьшаться из-за сужения сосудов вследствие гипоксии сосудистой оболочки, а изменения кровотока в сосудистой оболочке могут наблюдаться еще до проявления ретинопатии [54].

Заключение

Хориоидея играет важную роль в кровоснабжении сетчатки; следовательно, оценка различных параметров сосудистой оболочки необходима для мониторинга прогрессирования ДР, что является ключом к ранней диагностике и лечению ДР. Большинство недавних исследований сосредоточены на использовании данных о ТХ в качестве индикатора состояния кровотока сетчатки и хориоидеи [55]. Несоответствие результатов различных исследований позволяет предположить, что ТХ не является надежным критерием оценки прогрессирования и тяжести ДР. ИХВ считается более надежным маркером оценки сосудов хориоидеи и косвенно позволяет измерить плотность сосудов хориоидеи для более точной оценки прогрессирования ДР.

В перспективе для получения более точных данных при проведении исследований по оценке состояния хориоидеи следует учитывать следующие факторы: пол, рефракцию, наличие других заболеваний сетчатки (возрастная макулярная дегенерация, центральная серозная хориоретинопатия и др.) и, как следствие, использование других параметров измерения, на которые меньше влияют системные и физиологические факторы. Таким образом, для более точного прогноза прогрессирования ДР по состоянию хориоидеи существует потребность в поиске более стабильного параметра для оценки структурных характеристик хориоидеи у пациентов с СД.

Авторы заявляют об отсутствии конфликта интересов.
The authors declare no conflicts of interest.

ЛИТЕРАТУРА/REFERENCES

1. Wild S, Roglic G, Green A, Sicree R, King H. Global prevalence of diabetes: Estimates for the year 2000 and projections for 2030. *Diabetes Care*. 2004;27:1047-1053. https://doi.org/10.2337/diacare.27.5.1047
2. Kroll P, Rodrigues EB, Hoerle S. Pathogenesis and classification of proliferative diabetic vitreoretinopathy. *Ophthalmologica*. 2007;221(2):78-94. https://doi.org/10.1159/000098253
3. Schröder S, Palinski W, Schmid-Schönbein GW. Activated monocytes and granulocytes, capillary nonperfusion, and neovascularization in diabetic retinopathy. *Am J Pathol*. 1991;139(1):81-100.
4. Hidayat AA, Fine BS. Diabetic choroidopathy. Light and electron microscopic observations of seven cases. *Ophthalmology*. 1985;92(4):512-522.
5. Lutty GA, Cao J, McLeod DS. Relationship of polymorphonuclear leukocytes to capillary dropout in the human diabetic choroid. *Am J Pathol*. 1997; 151(3):707-714.
6. Bill A. Some aspects of the ocular circulation. Friedenwald lecture. *Invest Ophthalmol Vis Sci*. 1985;26(4):410-424.
7. Ríos JD, Zoukhri D, Rawe IM, Hodges RR, Zieske JD, Dartt DA. Immunolocalization of muscarinic and VIP receptor subtypes and their role in stimulating goblet cell secretion. *Invest Ophthalmol Vis Sci*. 1999;40(6):1102-1111.
8. Магазова А.Р., Балмуханова А.В., Канафьянова Э.Г., Шаргородская И.В. Шарипов К.О. Структурные изменения хориоидеи при диабетической ретинопатии. *Медицина* (Алматы). 2020;3-4(213-214):74-81. Magazova AP, Balmukhanova AV, Kanafyanova EG, Shargorodskaya IV, Sharipov KO. Structural choroidal changes in diabetic retinopathy. *Meditsina* (Almaty) 2020;3-4(213-214):74-81. (In Russ.). https://doi.org/110.31082/1728-452X-2020-213-214-3-4-74-81
9. Fryczkowski AW, Hodes BL, Walker J. Diabetic choroidal and iris vasculature scanning electron microscopy findings. *Int Ophthalmol*. 1989;13(4): 269-279. https://doi.org/10.1007/bf02280087
10. Lutty GA. Diabetic choroidopathy. *Vision Res*. 2017;139:161-167. https://doi.org/10.1016/j.visres.2017.04.011
11. Pichi F, Aggarwal K, Neri P, et al. Choroidal biomarkers. *Indian J Ophthalmol*. 2018;66(12):1716-1726. https://doi.org/10.4103/ijo.IJO_893_18
12. Alizadeh Eghtedar R, Esmaeili M, Peyman A, Akhlaghi M, Rasta SH. An Update on Choroidal Layer Segmentation Methods in Optical Coherence Tomography Images: a Review. *J Biomed Phys Eng*. 2022;12(1):1-20. Published 2022 Feb 1. https://doi.org/10.31661/jbpe.v0i0.1234
13. Sim DA, Keane PA, Mehta H, Fung S, et al. Repeatability and reproducibility of choroidal vessel layer measurements in diabetic retinopathy using enhanced depth optical coherence tomography. *Invest Ophthalmol Vis Sci*. 2013;54(4):2893-2901. https://doi.org/10.1167/iovs.12-11085
14. Тарутта Е.П., Хубиева Р.Р., Милаш С.В., Маркосян Г.А., Аклаева Н.А. Корреляция хориоретинальных параметров с анатомо-оптическими и функциональными показателями при амблиопии различного генеза. *Вестник офтальмологии*. 2022;138(6):82-91. Tarutta EP, Khubieva RR, Milash SV, Markosyan GA, Aklaeva NA. Correlation of chorioretinal parameters with anatomical, optical and functional indicators of eyes with amblyopia of various origins. *Russian Annals of Ophthalmology = Vestnik oftal'mologii*. 2022;138(6):82-91. (In Russ.). https://doi.org/10.17116/oftalma202213806182
15. Васильев А.С., Куликов А.Н., Мальцев Д.С. Влияние инстилляций 1% раствора пилокарпина на толщину хориоидеи у здоровых добровольцев. *Вестник Национального медико-хирургического Центра им. Н.И. Пирогова*. 2021;16(1):84-88. Vasiliev AS, Kulikov AN, Maltsev DS. Effect of topical administration of 1% pilocarpine on choroidal thickness in healthy subjects. *Bulletin of Pirogov national medical & surgical center = Vestnik Natsional'nogo mediko-khirurgicheskogo Tsentra im. N.I. Pirogova*. 2021;16(1):84-88. (In Russ.). https://doi.org/10.25881/BPNMSC.2021.32.37.014
16. Hamadneh T, Aftab S, Sherali N, Vetrivel Suresh R, Tsouklidis N, An M. Choroidal Changes in Diabetic Patients With Different Stages of Diabetic Retinopathy. *Cureus*. 2020;12(10):e10871. https://doi.org/10.7759/cureus.10871
17. Аветисов С.Э., Будзинская М.В., Жабина О.А., Андреева И.В., Плюхова А.А., Кобзова М.В., Мусаева Г.М. Анализ изменений центральной зоны глазного дна при миопии по данным флюоресцентной ангиографии и оптической когерентной томографии. *Вестник офтальмологии*. 2015;131(4):38-48. Avetisov SÊ, Budzinskaia MV, Zhabina OA, Andreeva IV, Pliukhova AA, Kobzova MV, Musaeva G. Fluorescein angiography and optical coherence tomography findings in central fundus of myopic patients. *Russian Annals of Ophthalmology = Vestnik oftal'mologii*. 2015;131(4):38-48. (In Russ.). https://doi.org/10.17116/oftalma2015131438-48
18. Regatieri CV, Branchini L, Carmody J, Fujimoto JG, Duker JS. Choroidal thickness in patients with diabetic retinopathy analyzed by spectral-domain optical coherence tomography. *Retina*. 2012;32(3):563-568. https://doi.org/10.1097/IAE.0b013e31822f5678
19. Kase S, Endo H, Yokoi M, et al. Choroidal thickness in diabetic retinopathy in relation to long-term systemic treatments for diabetes mellitus. *Eur J Ophthalmol*. 2016;26(2):158-162. https://doi.org/10.5301/ejo.5000676
20. Melancia D, Vicente A, Cunha JP, Abegão Pinto L, Ferreira J. Diabetic choroidopathy: a review of the current literature. *Graefes Arch Clin Exp Ophthalmol*. 2016;254(8):1453-1461. https://doi.org/10.1007/s00417-016-3360-8
21. Agrawal R, Gupta P, Tan K-A, Cheung CMG, Wong T-Y, Cheng C-Y. Choroidal vascularity index as a measure of vascular status of the choroid: measurements in healthy eyes from a population-based study. *Sci Rep*. 2016;6. https://doi.org/10.1038/srep21090.
22. Bandello F, Corbelli E, Carnevali A, Pierro L, Querques G. Optical Coherence Tomography Angiography of Diabetic Retinopathy. *Dev Ophthalmol*. 2016;56:107-112. https://doi.org/10.1159/000442801
23. Kim AY, Chu Z, Shahidzadeh A, Wang RK, Puliafito CA, Kashani AH. Quantifying Microvascular Density and Morphology in Diabetic Retinopathy Using Spectral-Domain Optical Coherence Tomography Angiography. *Invest Ophthalmol Vis Sci*. 2016;57(9):OCT362-OCT370. https://doi.org/10.1167/iovs.15-18904
24. AttaAllah HR, Mohamed AAM, Ali MA. Macular vessels density in diabetic retinopathy: quantitative assessment using optical coherence tomography angiography. *Int Ophthalmol*. 2019;39(8):1845-1859. https://doi.org/10.1007/s10792-018-1013-0
25. Ryu G, Kim I, Sagong M. Topographic analysis of retinal and choroidal microvasculature according to diabetic retinopathy severity using optical coherence tomography angiography. *Graefes Arch Clin Exp Ophthalmol*. 2021; 259(1):61-68. https://doi.org/10.1007/s00417-020-04785-7
26. Dai Y, Zhou H, Chu Z, et al. Microvascular Changes in the Choriocapillaris of Diabetic Patients Without Retinopathy Investigated by Swept-Source OCT Angiography. *Invest Ophthalmol Vis Sci*. 2020;61(3):50. https://doi.org/10.1167/iovs.61.3.50
27. Yang J, Wang E, Zhao X, et al. Optical coherence tomography angiography analysis of the choriocapillary layer in treatment-naïve diabetic eyes. *Graefes Arch Clin Exp Ophthalmol*. 2019;257(7):1393-1399. https://doi.org/10.1007/s00417-019-04326-x
28. Fukushima I, McLeod DS, Lutty GA. Intrachoroidal microvascular abnormality: a previously unrecognized form of choroidal neovascularization. *Am J Ophthalmol*. 1997;124(4):473-487. https://doi.org/10.1016/s0002-9394(14)70863-3
29. Endo H, Kase S, Takahashi M, et al. Relationship between diabetic macular edema and choroidal layer thickness. *PLoS One*. 2020;15(1):e0226630. Published 2020 Jan 7. https://doi.org/10.1371/journal.pone.0226630
30. Gupta C, Tan R, Mishra C, et al. Choroidal structural analysis in eyes with diabetic retinopathy and diabetic macular edema–A novel OCT based imaging biomarker. *PLoS One*. 2018;13(12):e0207435. Published 2018 Dec 11. https://doi.org/10.1371/journal.pone.0207435
31. Rewbury R, Want A, Varughese R, Chong V. Subfoveal choroidal thickness in patients with diabetic retinopathy and diabetic macular oedema. *Eye* (Lond). 2016;30(12):1568-1572. https://doi.org/10.1038/eye.2016.187
32. Kim JT, Lee DH, Joe SG, Kim JG, Yoon YH. Changes in choroidal thickness in relation to the severity of retinopathy and macular edema in type 2 diabetic patients. *Invest Ophthalmol Vis Sci*. 2013;54(5):3378-3384. Published 2013 May 9. https://doi.org/10.1167/iovs.12-11503
33. Savage HI, Hendrix JW, Peterson DC, Young H, Wilkinson CP. Differences in pulsatile ocular blood flow among three classifications of diabetic retinopathy. *Invest Ophthalmol Vis Sci*. 2004;45(12):4504-4509. https://doi.org/10.1167/iovs.04-0077

34. Bressler NM, Beck RW, Ferris FL 3rd. Panretinal photocoagulation for proliferative diabetic retinopathy. *N Engl J Med*. 2011;365(16):1520-1526. https://doi.org/10.1056/NEJMct0908432

35. Zhang Y, Qin Y, Wang S, Liu Y, Li X, Sun X. Higher choroidal thickness and lower choriocapillaris blood flow signal density based on optical coherence tomography angiography in diabetics. *Sci Rep*. 2021;11(1):5799. Published 2021 Mar 11. https://doi.org/10.1038/s41598-021-85065-0

36. Kim M, Ha MJ, Choi SY, Park YH. Choroidal vascularity index in type-2 diabetes analyzed by swept-source optical coherence tomography. *Sci Rep*. 2018;8(1):70. Published 2018 Jan 8. https://doi.org/10.1038/s41598-017-18511-7

37. Sudhalkar A, Chhablani JK, Venkata A, Raman R, Rao PS, Jonnadula GB. Choroidal thickness in diabetic patients of Indian ethnicity. *Indian J Ophthalmol*. 2015;63(12):912-916. https://doi.org/10.4103/0301-4738.176024

38. Totan Y, Akyüz TK, Güler E, Güragaç FB. Evaluation of ocular pulse amplitude and choroidal thickness in diabetic macular edema. *Eye* (Lond). 2016;30(3):369-374. https://doi.org/10.1038/eye.2015.232

39. Ra H, Kang NY, Song J, Lee J, Kim I, Baek J. Discordance in Retinal and Choroidal Vascular Densities in Patients with Type 2 Diabetes Mellitus on Optical Coherence Tomography Angiography. *J Ophthalmol*. 2021;2021:8871602. Published 2021 Feb 9. https://doi.org/10.1155/2021/8871602

40. Querques G, Lattanzio R, Querques L, et al. Enhanced depth imaging optical coherence tomography in type 2 diabetes. *Invest Ophthalmol Vis Sci*. 2012;53(10):6017-6024. Published 2012 Sep 7. https://doi.org/10.1167/iovs.12-9692

41. Gołębiewska J, Olechowski A, Wysocka-Mincewicz M, et al. Choroidal Thickness and Ganglion Cell Complex in Pubescent Children with Type 1 Diabetes without Diabetic Retinopathy Analyzed by Spectral Domain Optical Coherence Tomography. *J Diabetes Res*. 2018;2018:5458015. Published 2018 Apr 3. https://doi.org/10.1155/2018/5458015

42. Vujosevic S, Martini F, Cavarzeran F, Pilotto E, Midena E. Macular and peripapillary choroidal thickness in diabetic patients. *Retina*. 2012;32(9):1781-1790. https://doi.org/10.1097/IAE.0b013e31825db73d

43. Wang H, Tao Y. Choroidal structural changes correlate with severity of diabetic retinopathy in diabetes mellitus. *BMC Ophthalmol*. 2019;19(1):186. Published 2019 Aug 16. https://doi.org/10.1186/s12886-019-1189-8

44. Zhang Z, Meng X, Wu Z, et al. Changes in Choroidal Thickness After Panretinal Photocoagulation for Diabetic Retinopathy: A 12-Week Longitudinal Study. *Invest Ophthalmol Vis Sci*. 2015;56(4):2631-2638. https://doi.org/10.1167/iovs.14-16226

45. Zhu Y, Zhang T, Wang K, Xu G, Huang X. Changes in choroidal thickness after panretinal photocoagulation in patients with type 2 diabetes. *Retina*. 2015;35(4):695-703. https://doi.org/10.1097/IAE.0000000000000381

46. Rayess N, Rahimy E, Ying GS, et al. Baseline choroidal thickness as a predictor for response to anti-vascular endothelial growth factor therapy in diabetic macular edema. *Am J Ophthalmol*. 2015;159(1):85-91.e913. https://doi.org/10.1016/j.ajo.2014.09.033

47. Sonoda S, Sakamoto T, Yamashita T, et al. Effect of intravitreal triamcinolone acetonide or bevacizumab on choroidal thickness in eyes with diabetic macular edema. *Invest Ophthalmol Vis Sci*. 2014;55(6):3979-3985. Published 2014 Jun 6. https://doi.org/10.1167/iovs.14-14188

48. Zengin MO, Cinar E, Kucukerdonmez C. The effect of nicotine on choroidal thickness. *Br J Ophthalmol*. 2014;98(2):233-237. https://doi.org/10.1136/bjophthalmol-2013-304044

49. Sari E, Sari ES, Yazici A, et al. The Effect of Systemic Tamsulosin Hydrochloride on Choroidal Thickness Measured by Enhanced Depth Imaging Spectral Domain Optical Coherence Tomography. *Curr Eye Res*. 2015;40(10):1068-1072. https://doi.org/10.3109/02713683.2014.971935

50. Keane PA, Allie M, Turner SJ, et al. Characterization of birdshot chorioretinopathy using extramacular enhanced depth optical coherence tomography. *JAMA Ophthalmol*. 2013;131(3):341-350. https://doi.org/10.1001/jamaophthalmol.2013.1724

51. Hunter RS, Skondra D, Papaliodis G, Sobrin L. Role of OCT in the diagnosis and management of macular edema from uveitis. *Semin Ophthalmol*. 2012;27(5-6):236-241. https://doi.org/10.3109/08820538.2012.708813

52. Branchini LA, Adhi M, Regatieri CV, et al. Analysis of choroidal morphologic features and vasculature in healthy eyes using spectral-domain optical coherence tomography. *Ophthalmology*. 2013;120(9):1901-1908. https://doi.org/10.1016/j.ophtha.2013.01.066

53. Tan KA, Laude A, Yip V, Loo E, Wong EP, Agrawal R. Choroidal vascularity index — a novel optical coherence tomography parameter for disease monitoring in diabetes mellitus? *Acta Ophthalmol*. 2016;94(7):e612-e616. https://doi.org/10.1111/aos.13044

54. Nagaoka T, Kitaya N, Sugawara R, et al. Alteration of choroidal circulation in the foveal region in patients with type 2 diabetes. *Br J Ophthalmol*. 2004;88(8):1060-1063. https://doi.org/10.1136/bjo.2003.035345

55. Rasheed MA, Goud A, Mohamed A, Vupparaboina KK, Chhablani J. Change in choroidal vascularity in acute central serous chorioretinopathy. *Indian J Ophthalmol*. 2018;66:530-534. https://doi.org/10.4103/ijo.IJO_1160_17

Поступила 12.04.2023
Received 12.04.2023
Принята к печати 29.09.2023
Accepted 29.09.2023

Вестник офтальмологии
2023, Т. 139, №6, с. 166-174
https://doi.org/10.17116/oftalma2023139061166

Russian Annals of Ophthalmology =
Vestnik Oftal'mologii 2023, vol. 139, №6, pp. 166-174
https://doi.org/10.17116/oftalma2023139061166

Редкие патогенные нуклеотидные варианты митохондриальной ДНК, ассоциированные с наследственной оптической нейропатией Лебера

© Н.А. АНДРЕЕВА[1], Ю.К. МУРАХОВСКАЯ[1, 2], Т.Д. КРЫЛОВА[3], П.Г. ЦЫГАНКОВА[3], Н.Л. ШЕРЕМЕТ[1]

[1]ФГБНУ «Научно-исследовательский институт глазных болезней имени М.М. Краснова», Москва, Россия;
[2]ФГАОУ ВО «Первый Московский государственный медицинский университет им. И.М. Сеченова» Минздрава России (Сеченовский университет), Москва, Россия;
[3]ФГБНУ «Медико-генетический научный центр им. акад. Н.П. Бочкова», Москва, Россия

РЕЗЮМЕ

В большинстве случаев у пациентов с наследственной оптической нейропатией Лебера (НОНЛ) встречается одна из трех наиболее частых мутаций: m.11778G>A в гене *ND4*, m.3460G>A в гене *ND1* и m.14484T>C в гене *ND6*. Согласно данным международной базы Mitomap, помимо трех наиболее часто встречающихся мутаций, описано еще 16 более редких первичных. Существуют нуклеотидные замены, которые относят к кандидатным, или условно патогенным, мутациям. Причастность их к заболеванию не доказана из-за недостаточного количества исследований. Кроме того, во многих публикациях авторы приводят новые дополнительные первичные и потенциальные мутации митохондриальной ДНК, связанные с НОНЛ, еще не включенные в генетические базы, что дает возможность впоследствии расширять диагностический спектр при генетическом исследовании. Развитие генетических методов диагностики позволяет подтверждать клинический диагноз НОНЛ. Важность генетической верификации заболевания определяется существующей проблемой дифференциальной диагностики НОНЛ с оптическими нейропатиями иного генеза.

Ключевые слова: *оптическая нейропатия, наследственная оптическая нейропатия Лебера, мутации митохондриальной ДНК, секвенирование.*

ИНФОРМАЦИЯ ОБ АВТОРАХ:
Андреева Н.А. — e-mail: natalia.hanakova@gmail.com; https://orcid.org/0000-0001-7329-5725
Мураховская Ю.К. — e-mail: juliamurakhovskaya@bk.ru; https://orcid.org/0000-0002-1251-6405
Крылова Т.Д. — e-mail: tatianadmkrylova@gmail.com; https://orcid.org/0000-0002-7197-3497
Цыганкова П.Г. — e-mail: polgamma@yandex.ru; https://orcid.org/0000-0003-3998-3609
Шеремет Н.Л. — e-mail: sheremet_n@mail.ru; https://orcid.org/0000-0003-4597-4987
Автор, ответственный за переписку: Андреева Наталья Алексеевна — e-mail: natalia.hanakova@gmail.com

КАК ЦИТИРОВАТЬ:
Андреева Н.А., Мураховская Ю.К., Крылова Т.Д., Цыганкова П.Г., Шеремет Н.Л. Редкие патогенные нуклеотидные варианты митохондриальной ДНК, ассоциированные с наследственной оптической нейропатией Лебера. *Вестник офтальмологии.* 2023;139(6):166–174. https://doi.org/10.17116/oftalma2023139061166

Rare pathogenic nucleotide variants of mitochondrial DNA associated with Leber's hereditary optic neuropathy

© N.A. ANDREEVA[1], YU.K. MURAKHOVSKAYA[1, 2], T.D. KRYLOVA[3], P.G. TSYGANKOVA[3], N.L. SHEREMET[1]

[1]Krasnov Research Institute of Eye Diseases, Moscow, Russia;
[2]I.M. Sechenov First Moscow State Medical University (Sechenov University), Moscow, Russia;
[3]Research Centre for Medical Genetics, Moscow, Russia

ABSTRACT

Patients with Leber Hereditary Optic Neuropathy (LHON) in most cases have one of the three most common mutations: m.11778G>A in the *ND4* gene, m.3460G>A in the *ND1* gene, or m.14484T>C in the *ND6* gene. According to the international Mitomap database, in addition to these three most common mutations, there are 16 other primary mutations that are even more rare. There are nucleotide substitutions that are classified as candidate or conditionally pathogenic mutations. Their involvement in the disease development is not proven due to insufficient research. Moreover, in many publications, the authors describe new primary and potential mitochondrial DNA mutations associated with LHON, which are not yet included in the genetic data bases. This makes it possible to expand the diagnostic spectrum during genetic testing in the future. The advancements in genetic diagnostic technologies allow confirmation of the clinical diagnosis of LHON. The importance of genetic verification of the disease is determined by the existing problem of differential diagnosis of hereditary optic neuropathies with optic neuropathies of a different origin.

Keywords: *optic neuropathy, Leber hereditary optic neuropathy, mitochondrial DNA mutations, sequencing.*

Information about authors:
Andreeva N.A. — e-mail: natalia.hanakova@gmail.com; https://orcid.org/0000-0001-7329-5725
Murakhovskaya J.K. — e-mail: juliamurakhovskaya@bk.ru; https://orcid.org/0000-0002-1251-6405

Krylova T.D. — e-mail: tatianadmkrylova@gmail.com; https://orcid.org/0000-0002-7197-3497
Tsygankova P.G. — e-mail: polgamma@yandex.ru; https://orcid.org/0000-0003-3998-3609
Sheremet N.L. — e-mail: sheremet_n@mail.ru; https://orcid.org/0000-0003-4597-4987
Corresponding authors: Andreeva N.A. — e-mail: natalia.hanakova@gmail.com

TO CITE THIS ARTICLE:
Andreeva NA, Murakhovskaya YuK, Krylova TD, Tsygankova PG, Sheremet NL. Rare pathogenic nucleotide variants of mitochondrial DNA associated with Leber's hereditary optic neuropathy. *Russian Annals of Ophthalmology = Vestnik oftal'mologii*. 2023;139(6):166–174. (In Russ.). https://doi.org/10.17116/oftalma2023139061166

Наследственная оптическая нейропатия Лебера (НОНЛ) — одна из наиболее распространенных наследственных оптических нейропатий (НОН), вызывающих двустороннюю потерю центрального зрения. НОНЛ возникает из-за миссенс-точковых мутаций митохондриальной ДНК (мтДНК), обычно обнаруживаемых в гомоплазмическом состоянии, что приводит к дисфункции митохондрий. НОНЛ наследуется по материнской линии, но характеризуется разной пенетрантностью даже у лиц, несущих одну и ту же гомоплазмическую патогенную мутацию, и явным преобладанием проявления клинических симптомов у лиц мужского пола.

НОНЛ — заболевание, вызываемое мутациями генов в мтДНК, кодирующих белки I комплекса дыхательной цепи митохондрий (ДЦМ) [1]. Поражение I комплекса ДЦМ в результате мутаций проявляется снижением синтеза аденозинтрифосфата, нарастанием окислительного стресса, что приводит к гибели ганглиозных клеток сетчатки и снижению зрения. НОНЛ стала первым заболеванием, митохондриальная природа которого была подтверждена благодаря идентификации точковой мутации мтДНК.

В 1988 г. D.C. Wallace и соавторы идентифицировали первую точковую мутацию мтДНК — m.11778G>A в гене *ND4* [2]. Вскоре были обнаружены еще две мутации — m.3460G>A в гене *ND1* и m.14484T>C в гене *ND6* [3, 4].

В большинстве случаев (90—95%) у пациентов с НОНЛ встречается одна из трех наиболее частых мутаций: m.11778G>A в гене *ND4*, m.3460G>A в гене *ND1* и m.14484T>C в гене *ND6*. Согласно данным международной базы Mitomap, помимо трех наиболее часто встречающихся мутаций, описано еще 16 более редких первичных: m.3376G>A, m.3635G>A, m.3697G>A, m.3700G>A, m.3733G>A, m.4171C>A в гене *ND1*, m.10197G>A в гене *ND3*, m.10663T>C в гене *ND4L*, m.13051G>A, m.13094T>C в гене *ND5*, m.14568C>T, m.14502T>C, m.14495A>G, m.14482C>G, m.14482C>A, m.14459G>A в гене *ND6*. Помимо этих мутаций существуют нуклеотидные замены, которые относят к кандидатным, или условно патогенным, мутациям: m.3472T>C, m.4025C>T, m.4160T>C в гене *ND1*, m.4640C>A, m.5244G>A в гене *ND2*, m.9101T>C в гене *ATP6*, m.9804G>A в гене *CO3*, m.10237T>C в гене *ND3*, m.11253T>C, m.11696G>A в гене *ND4*, m.14596A>T, m.14279G>A, m.14325T>C, m.14498T>C в гене *ND6*, m.12811T>C, m.12848C>T, m.13637A>G, m.13730G>A в гене *ND5*, m.14831G>A в гене *CytB* [5, 6]. Причастность их к заболеванию не доказана из-за недостаточного количества исследований.

С момента открытия трех первичных мутаций мтДНК в литературе нарастает количество публикаций, посвященных исследованию мтДНК пациентов с клинической картиной НОНЛ, в том числе без трех первичных мутаций. Описаны случаи НОНЛ у китайских пациентов с частой мутацией m.3635G>A и одновременным присутствием однонуклеотидного варианта (полиморфизма) m.14502T>C. У двух китайских пациентов с частой мутацией m.3635G>A и частым полиморфным вариантом m.14502T>C наблюдались типичные признаки НОНЛ: безболезненное и прогрессирующее двустороннее снижение зрения, двусторонняя атрофия зрительного нерва, центроцекальные скотомы на обоих глазах и значительное изменение электрофизиологических показателей. При генетическом анализе у этих пациентов и еще у 12 членов их семьи по материнской линии были идентифицированы мутация мтДНК m.3635G>A и полиморфизм m.14502T>C. Анализ гаплогрупп показал, что пациенты из этой семьи с НОНЛ принадлежали к гаплогруппе N9b1. У пациентов с патогенным вариантом мтДНК m.3635G>A и полиморфизмом m.14502T>C наблюдалось умеренное нарушение зрения [7]. Еще в ряде публикаций авторы связывают m.14502T>C с развитием клинической картины НОНЛ, однако результаты данных исследований можно оценить только после проведения функционального анализа с демонстрацией биохимического дефекта на модели клеток [8, 9].

S. Cui и соавторы охарактеризовали когорту китайских пациентов с редкими первичными мутациями мтДНК, обследованных в период с 2015 по 2018 г. У 16 пациентов с НОНЛ были выявлены редкие первичные мутации: m.4171C>A (три пациента), m.10197G>A (один пациент), m.14459G>A (четыре пациента), а также однонуклеотидный вариант m.14502T>C у восьми пациентов с легким нарушением зрения. В настоящее время данный вариант рассматривается как частый полиморфизм. Изолированные проявления НОНЛ присутствовали

у 94% (15/16) пациентов; у одного пациента с мутацией m.14459G>A отмечалась НОНЛ + дистония [10]. В ряде исследованиий мутация m.10197G>A выявляется у пациентов с синдромом Ли, дистонией, митохондриальной энцефаломиелопатией с лактат-ацидозом, однако описано и изолированное развитие НОНЛ, ассоциированное с мутацией m.10197G>A в состоянии гомо- и гетероплазмии [11, 12].

Во многих публикациях авторы приводят новые дополнительные первичные и потенциальные мутации мтДНК, связанные с НОНЛ, еще не включенные в генетические базы. Развитие молекулярно-генетических методов диагностики позволяет во многих случаях подтверждать клинический диагноз НОНЛ, однако заболевания зрительного нерва, обусловленные редкими мутациями, часто остаются без генетической верификации. Это обусловлено, с одной стороны, неосведомленностью офтальмологов о генетической гетерогенности НОН и ограничением задачи генетического поиска только частых мутаций мтДНК, а с другой — методами молекулярно-генетического анализа. Практически каждый год описывают новые мутации мтДНК, которые получают статус кандидатных. Присвоение кандидатным мутациям статуса первичных происходит после того, как они будут обнаружены в двух или более независимых семьях с клиническими проявлениями НОНЛ (при этом частота нуклеотидного варианта не должна превышать 0,5% в контрольной выборке по базам данных анализа мтДНК, таким как GenBank и Helix), а также при наличии дефекта ДЦМ в результате проведения биохимических тестов на клеточных культурах пациентов [13, 14]. В литературе постоянно появляются сообщения о новых мутациях мтДНК, что дает возможность впоследствии расширять диагностический спектр при генетическом исследовании.

Меняется со временем и представление о частоте встречаемости частых мутаций, ассоциированных с НОНЛ. Так, в исследовании [15] на 2014 г. три частые первичные мутации мтДНК были обнаружены в 94% случаев (34 из 36 пациентов с выявленными мутациями мтДНК на указанную дату); на 2021 г. — в 80,7% случаев (67 из 83 пациентов). Уменьшение частоты встречаемости трех первичных мутаций в данной работе отмечено за счет увеличения числа пациентов с редкими (n=10; m.3472T>C, m.3635G>A, m.4171C>A) и кандидатными (n=6; m.13379A>G, m.13513G>A, m.14597A>G) мутациями. Несомненно, это связано также с техническими возможностями массового параллельного секвенирования и новыми знаниями [15].

Ученые из Китая в 2020 г. провели исследование, включавшее 418 пациентов с подозрением на НОН. В результате исследования нуклеотидные замены в мтДНК выявлены у 132 пациентов (31,6%; 132/418), из которых 84 имели семейный анамнез (63,6%, 84/132), а заболевание 48 пациентов носило спорадический характер (36,3%, 48/132). Три основные мутации мтДНК, ассоциированные с НОНЛ, были обнаружены у 96 пациентов, из которых у 84 была обнаружена мутация m.11778G>A, у семи — мутация m.3460G>A и у пяти — мутация m.14484T>C. Кроме того, у 52 пациентов (в их числе были пациенты с первичными мутациями) выявлены другие нуклеотидные замены, пять из которых авторы расценили как потенциально патогенные (m.4216T>C, m.4917A>G, m.12811T>C, m.13708G>A, m.9804G>A) [16]. Вопрос о патогенности вышеописанных нуклеотидных замен остается спорным. Несмотря на наличие публикаций об ассоциации некоторых нуклеотидных вариантов мтДНК с НОНЛ, рассматривать их в качестве патогенных, вызывающих НОНЛ, нельзя: они имеют частоту встречаемости больше 0,5% в популяции по данным GenBank; более того, функциональная значимость данных вариантов не подтверждена соответствующими методами, что не позволяет отнести эти замены к каузативным.

Важность генетической верификации заболевания определяется существующей проблемой дифференциальной диагностики НОН с оптическими нейропатиями иного генеза, в частности с оптическими невритами. Двустороннее одновременное или последовательное снижение остроты зрения может возникать при оптических невритах, связанных с заболеваниями спектра оптиконейромиелита и расстройствами, ассоциированными с антителами к миелинолигодендроцитарному гликопротеину [17]. Двустороннее снижение зрительных функций без восстановления или с низким восстановлением остроты зрения свойственно НОН, но также является характерным признаком атипичного оптического неврита. При одностороннем поражении зрительного нерва и на этапе двусторонней последовательно развивающейся оптической нейропатии (ОН) может возникнуть вопрос дифференциальной диагностики неврита зрительного нерва и НОН. В подобных случаях дифференциальная диагностика важна для определения тактики ведения пациента, учитывая специфику лечения данных патологий: необходимость раннего применения высоких доз глюкокортикоидов в первом случае и противопоказания применения данной терапии при митохондриальной дисфункции у пациентов с НОН.

Кроме того, известно сочетание НОНЛ и рассеянного склероза, подобное сосуществование заболеваний получило название «Harding-синдром», по имени A. Harding, который в 1995 г. с коллегами представил клинические наблюдения сосуществования у одного пациента двух этиологически разных патологических процессов — генетически обусловленной митохондриальной патологии и демиелинизирующего заболевания центральной нервной системы [18]. Два патологических процесса, вероятно, усиливающих друг друга, могут обусловливать

более тяжелый или атипичный фенотип как одного, так и другого заболевания [19]. В настоящее время все чаще появляются публикации, посвященные сочетанию рассеянного склероза, заболеваний спектра оптиконейромиелита, расстройств, ассоциированных с антителами к миелинолигодендроцитарному гликопротеину, как с частыми и редкими мутациями мтДНК, так и с мутациями ядерной ДНК (яДНК), ассоциированными с АРОН и клинической картиной НОНЛ [20, 21].

При НОН важно получить генетическую верификацию заболевания, но так как причиной развития НОН могут быть редкие и кандидатные мутации мтДНК, отсутствие положительного результата при неполном генетическом анализе не позволяет исключить наследственную этиологию заболевания зрительного нерва [22—24].

Помимо мутаций мтДНК, в 2022 г. были описаны мутации ядерного гена *DNAJC30*, ассоциированные с АРОН, но с клинической картиной НОНЛ [25, 26]. В выборке из 131 пациента с клинической картиной НОНЛ три частые мутации мтДНК (m.11778G>A m.3460 G>A и m.14484T>C) были выявлены в 61,1% случаев, редкие (m.3635G>A, m.4171C>A) и кандидатные (m.3472T>C, m.12847G>A, m.13379A>G, m.13513G>A, m.14459G>A, m.14597A>G, m.14477A>G) — в 16,8%, мутации гена *DNAJC30* яДНК — в 22,1% случаев [15, 27]. Такой генетический полиморфизм демонстрирует, что поиск мутаций при подозрении на НОН не должен быть ограничен 19 мутациями мтДНК (тремя частыми и 16 первичными). Для исключения или подтверждения генетической этиологии ОН необходимо анализировать всю последовательность мтДНК методом секвенирования нового поколения (next-generation sequencing, NGS). Для поиска изменений нуклеотидной последовательности в генах яДНК, ассоциированных с развитием АРОН, проводят таргетный NGS-анализ (панели генов) либо анализ генома/экзома. Для выявления делеций/дупликаций в ядерных генах, ассоциированных с НОН, используют метод MLPA (Multiplex Ligation-dependent Probe Amplification) [28].

Таким образом, актуальны поиск и описание новых патогенных нуклеотидных вариантов мтДНК, ассоциированных с НОНЛ, о чем свидетельствует все большее количество статей, посвященных редким и кандидатным мутациям мтДНК у пациентов с клинической картиной НОНЛ.

В 2012 г. A. Achilli и соавторы полностью секвенировали митохондриальные геномы 174 пациентов из неродственных семей с подозрением на НОНЛ из Италии, Франции и Германии, в которых отсутствовали три основные распространенные мутации. Было обнаружено девять редких патогенных мутаций НОНЛ у 16 (9,2%) пациентов в генах *MT-ND1* (m.3700G.A/p.A132T, m.3733G.A-C/p.E143K-Q, m.4171C.A/p.L289M), *MT-ND4L* (m.10663T.C/p.V65A) и *MT-ND6* (m.14459G.A/p.A72V, m.14495A.G/p.M64I, m.14482C.A/p.L60S и m.14568C.T/p.G36S), которые в настоящее время внесены в список первичных мутаций НОНЛ базы Mitomap. Поэтому, несмотря на их относительно низкую частоту, они должны регулярно проверяться у всех пациентов с подозрением на НОНЛ, у которых отсутствуют три распространенные мутации. Более того, анализ последовательностей подтверждает основную роль гаплогрупп J1c и J2b и других предполагаемых вариантов мтДНК в экспрессии НОНЛ [29].

В исследовании 2015 г. у пациентов с клинической картиной НОНЛ в российской популяции были выявлены редкие мутации мтДНК [30]. На момент генетического анализа у двух из 12 пациентов было известно о существовании родственника по материнской линии со сходной клинической картиной. Данные о семейном анамнезе по атрофии зрительного нерва согласуются с работами других авторов, которые отмечают высокий процент спорадических случаев [31, 32]. Поиск редких первичных мутаций у двух пациентов выявил m.4171C>A в состоянии гомоплазмии. Изучение наследственного анамнеза позволило позднее выяснить, что пациенты являются дальними родственниками по материнской линии. Полное секвенирование мтДНК у двух больных выявило мутацию m.3635G>A в состоянии гомоплазмии, у одного пациента — m.3472T>C в состоянии гомоплазмии, на момент исследования данная мутация относилась к условно патогенным мутациям, не включенным в список подтвержденных первичных мутаций базы Mitomap.

Мутация m.3472T>C в состоянии гомоплазмии была впервые обнаружена и описана в 2014 г. у пациента из Испании с клинической картиной НОНЛ. Авторами был проведен подробный анализ случая и обоснована возможность обнаруженной замены претендовать на статус первичной мутации мтДНК, вызывающей НОНЛ. Для подтверждения митохондриальной природы заболевания учеными были изучены гибридные клетки, несущие генотип пациента. В ходе функциональных исследований было выявлено снижение мембранного потенциала и активности комплекса I ДЦМ, однако уровень активных форм кислорода у гибридных клеток оказался в пределах нормы [33]. Дальнейшие исследования позволили подтвердить, что мутация мДНК m.3472T>C ассоциирована с риском развития НОНЛ. Также было показано, что данная мутация приводит к нарушению работы комплекса I ДЦМ и снижению мембранного потенциала митохондрий, при этом уровень окислительного стресса в клетках был в пределах нормы, что согласуется с данными, опубликованными в статье R. Martinez и соавторов. Помимо вышеописанных случаев, замена m.3472T>C была найдена у пациента с шизофренией [34].

В 2020 г. авторы выполнили секвенирование всего генома мтДНК и предоставили генеалогические и молекулярно-генетические данные 44 семей (168 человек: 83 без клинических проявлений, 85 с манифестацией НОНЛ) из Западной Сибири. Известные первичные патогенные мутации мтДНК обнаружены в 32 семьях: доля m.11778G>A составила 53,10% (17/32), m.3460G>A — 21,90% (7/32), m.14484T>C — 18,75% (6/32), а редкие m.10663T>C и m.3635G>A составили 6,25% (2/32). Также авторы описали потенциально патогенную m.4659G>A у одного пациента без известных патогенных мутаций и потенциально патогенные m.6261G>A, m.8412T>C, m.8551T>C, m.9444C>T, m.9921G>A и m.15077G>A в семьях с подтвержденными известными первичными мутациями [35]. Ранее сообщалось, что мутация m.4659G>A связана с болезнью Паркинсона; также подобная мутация описана в австралийской семье с НОНЛ [36, 37]. Редкие мутации m.10663T>C и m.3635G>A были обнаружены в семьях из Казахстана и Новосибирской области, ассоциированных с европейскими гаплогруппами J1c4 и J2b1c1 соответственно [38, 39].

Известны случаи ассоциации НОНЛ с мутацией m.13513G>A. По данным литературы, мутация m.13513G>A чаще ассоциирована с развитием синдрома Ли, MELAS-синдрома и клиническим сочетанием MELAS/НОНЛ и MELAS/Ли [22, 40, 41]. Офтальмологические проявления, связанные с мутацией m.13513G>A, включают атрофию зрительного нерва, птоз, хроническую прогрессирующую наружную офтальмоплегию и чаще всего встречаются в сочетании с MELAS или синдромом Ли [42, 43]. Описаны случаи НОНЛ с неврологической симптоматикой, имеющим перекрестные клинические проявления с MELAS-синдромом, характеризующимся митохондриальной энцефаломиопатией, лактат-ацидозом и инсультоподобными эпизодами, при генетическом исследовании которых выявлены редкие первичные мутации m.3376G>A и m.3697G>A [44—46]. До недавного времени связанная с мутацией m.13513G>A НОНЛ без синдрома Ли или MELAS была зарегистрирована только в трех случаях, но во всех случаях она сопровождалась другой экстраокулярной патологией, такой как гипертрофическая миокардиопатия, миопатия, синдром Вольфа—Паркинсона—Уайта, хроническая почечная недостаточность, сахарный диабет или потеря слуха [47, 48]. При обследовании пациентов в 2022 г. частота встречаемости мутации m.13513G>A составила 5% в российской выборке из 100 пациентов с генетически подтвержденной НОНЛ, у всех была выявлена гетероплазмия в диапазоне 25—60% [15]. Однако среди пациентов с НОНЛ, ассоциированной с кандидатными и редкими мутациями мтДНК (n=22) m.13513G>A наблюдалась в 22,5% случаев, что может свидетельствовать о довольно высоком распространении в популяции Российской Федерации [49, 50]. Китайскими учеными описан один случай изолированного НОНЛ с мутацией m.13513G>A (гетероплазмия 33,56%) без глазной и экстраокулярной патологии у 16-летнего пациента [50].

В другом исследовании L. Peverelli и соавт. (2022) сообщили о пяти предположительно патогенных вариантах мтДНК, влияющих на субъединицы ND комплекса I, выявленные у восьми пациентов из пяти неродственных семей с классическим фенотипом НОНЛ. Вариант m.13340T>C (*MT-ND5*, p.Phe335Ser) был идентифицирован у одного пациента, а также у его родственницы, вариант m.13379A>G (*MT-ND5*, p.His348Arg) — у второго пациента и его родственника по матери. У другого пациента и его родственника, не имеющего клинических проявлений, была обнаружена мутация m.3632C>T (*MT-ND1*, p.Ser109Phe). У двух других пациентов был выявлен вариант m.14538A>G (*MT-ND6*, p.Phe46Leu). Также авторы идентифицировали m.10350C>A (*MT-ND3*, p.Leu98Met). Все варианты были в состоянии гомоплазмии [51]. Авторы исследования отмечают, что в случае клинического подозрения на НОНЛ рекомендуется анализировать всю последовательность мтДНК, поскольку все чаще выявляются новые редкие патогенные варианты мтДНК, вызывающие НОНЛ.

В 2018 г. L. Caporali и соавторы описали семейные случаи пациентов с НОНЛ, у которых обнаружили комбинации непатогенных миссенс-вариантов мтДНК, вызывающих низкопенетрантную форму НОНЛ. Одновременное наличие однонуклеотидной замены m.14258G>A с m.14582A>G или с m.10680G>A и m.12033A>G на цибридных моделях обусловливает биохимический дефект (снижение эффективности синтеза аденозинтрифосфата) и, как следствие, объясняет патогенный эффект данных комплексных вариантов в развитии НОНЛ [52]. Данное исследование предоставляет генетические и функциональные доказательства того, что специфические и ранее не указанные комбинации вариантов миссенс-мутаций мтДНК, которые по отдельности представляют собой популяционные полиморфизмы, могут обладать достаточной патогенностью для того, чтобы быть причиной НОНЛ с низкой пенетрантностью. Это подтверждается несколькими другими случаями, описанными в литературе, которые показывают, что НОНЛ может сопровождаться очень легкой дисфункцией ДЦМ, возможно, близкой к границе между функциональной и патологической изменчивостью, которая зависит от вариации последовательности митогенома и определяется факторами окружающей среды и мутациями яДНК [53, 54].

В редких случаях через несколько месяцев или лет у пациентов с НОН может происходить восстановление зрения. Так, восстановление остроты зрения ⩾0,3 у пациентов с мутациями мтДНК от-

мечено у 26% пациентов с НОНЛ и в 68% случаев при АРОН. К тому же при АРОН восстановление происходит в более ранние сроки по сравнению с НОНЛ и в некоторых случаях приходится уже на конец первого года заболевания. Быстрое восстановление зрения в некоторых случаях при НОН ошибочно могут расценивать как течение оптического неврита [28]. Ранее сообщалось о внезапном ухудшении зрения у пациента с НОНЛ со спонтанным восстановлением зрения впоследствии, молекулярно-генетический анализ не выявил ни одной из распространенных мутаций мтДНК, однако при анализе последовательности мтДНК пациента и его здоровых родственников — сестры и племянницы — был выявлен однонуклеотидный вариант m.11253T>C в гене *MT-ND4* [55].

В последние годы в литературе все чаще встречаются сообщения о новых мутациях НОНЛ. Авторы из Канады в 2023 г. опубликовали описание 57-летнего пациента с клинической картиной НОНЛ. Анализ полного митохондриального генома выявил однонуклеотидный вариант m.13528A>G, p. (Thr398Ala) в гене *ND5* в гомоплазмическом состоянии. При наблюдении в динамике через 24 мес острота зрения пациента улучшилась до 20/150 на OD и OS, при осмотре глазного дна сохранялась бледность диска зрительного нерва, а также центральные скотомы в поле зрения [56]. Ранее однонуклеотидный вариант m.13528A>G был описан у двух пациентов из Франции и у 44-летнего пациента из Италии [57, 58]. Однако данная нуклеотидная замена пока не вошла в базу Mitomap.

В 2021 г. авторы сообщили о двух пациентах, матери 49 лет и ее 19-летнем сыне, с типичным фенотипом НОНЛ. Генетические исследования трех распространенных мутаций были отрицательными, при анализе всей последовательности мтДНК путем прямого автоматического секвенирования была обнаружена новая, ранее не зарегистрированная однонуклеотидная замена m.13345G>A мтДНК в гомоплазмическом состоянии, локализованная в гене *MT-ND5*, кодирующем основную субъединицу комплекса I ДЦМ. Исследование ДЦМ пациентов в мышцах выявило незначительный дефект в активности комплекса I+III [59].

С января 2017 по декабрь 2020 г. в отделении биохимии и молекулярной биологии Университетской больницы Анже (Франция) было проведено исследование 2186 образцов крови пациентов с подозрением на НОН. У всех пациентов был подтвержден клинический диагноз ОН. Пациентам проводили секвенирование мтДНК либо яДНК, оба анализа были проведены у 620 пациентов. У 1126 пациентов мутации НОНЛ были обнаружены с помощью полного секвенирования мтДНК, а у 1680 — с помощью секвенирования панели ядерных генов. Частота положительных результатов НОНЛ составила 18% (199 из 1126 пациентов, средний возраст — 37 лет). Среди 199 пациентов с мутацией НОНЛ у 92% (184/199) был выявлен один из трех основных патогенных вариантов: 133/199 (67%) пациентов были носителями патогенного варианта m.11778G>A; 30/199 (15%) — m.3460G>A и 21/199 (10%) — m.14484T>C, в то время как у 8% (15/199) был найден один из 10 редких вариантов НОНЛ (m.3395A>G, m.3700G>A, m.4171C>A, m.9957T>C, m.13042G>A, m.13051G>A, m.13513G>A, m.13679C>T, m.14459G>A и m.14482C>A). У шести из 199 пациентов с НОНЛ (3%) была представлена форма НОНЛ+: с дистонией (n=2), синдромом Вольфа—Паркинсона—Уайта (n=2), глухотой (n=1), периферической нейропатией (n=1) [60].

N. Newman и соавторы в 2023 г. опубликовали большой обзор, в котором представили современное понимание молекулярных основ НОН, а также данные о мутациях мтДНК. Помимо трех первичных мутаций мтДНК, которые составляют приблизительно 90% всех родословных НОНЛ, авторы представили 30 описанных нуклеотидных замен мтДНК, часть из которых были упомянуты более чем в двух неродственных семьях, другие — в одном случае/семье, тем самым оставаясь предполагаемыми вариантами: m.3376G>A, m.3394T>C, m.3461C>T, m.3632C>T, m.3634A>G, m.3635G>A, m.3697G>A, m.3700G>A, m.3733G>A, m.3890G>A, m.4025C>T, m.4160T>C, m.4171C>A в гене *ND1*, m.4640C>A, m.5244G>A в гене *ND2*, m.10237T>C в гене *ND3*, m.11696G>A, m.11253T>C в гене *ND4*, m.13730G>A, m.13637A>G, m.13379A>C, m.13379A>G, m.13528A>G, m.13513G>A, m.13094T>C, m.13051G>A, m.13042G>A, m.13045A>C, m.13046T>C, m.12848C>T, m.12811T>C, m.12338T>C в гене *ND5*, m.14729G>A, m.14600G>A, m.14596A>T, m.14597A>G, m.14568C>T, m.14502T>C, m.14498C>T, m.14495A>G, m.14482C>G, m.14482C>A, m.14459G>A, m.14325T>C, m.14258G>A в гене *ND6*, m.14831G>A в гене *Cyt b*, m.10663T>C, m.10680G>A в гене *ND4L*, m.9804G>A в гене *COXIII*, m.9101T>C в гене *A6*. Вариант m.14258G>A является патогенным только тогда, когда он находится в комбинации с другими вариантами мтДНК: m.10680G>A, m.12033A>G или m.14582A>G. В своем исследовании авторы показали, что при ряде нуклеотидных замен НОНЛ сочетается с дополнительной экстраокулярной симптоматикой. Так, варианты m.3376G>A, m.3697G>A, m.13513G>A, m.13094T>C, m.13042G>A, m.13045A>C, m.13046T>C сочетались с синдромом MELAS. При заменах m.3697G>A, m.14596A>T, m.14597A>G, m.14459G>A в качестве экстраокулярных расстройств была выявлена дистония. Мутации m.3697G>A, m.3890G>A, m.4171C>A, m.14600G>A, m.14596A>T, m.14597A>G m.14459G>A были ассоциированы с синдром Ли [6].

Таким образом, в литературе постоянно появляются сообщения о новых патогенных нуклеотидных вариантах мтДНК, что дает возможность

впоследствии расширить диагностический спектр при генетическом исследовании. Несмотря на относительно низкую частоту редких первичных мутаций, они должны регулярно проверяться у всех пациентов с подозрением на НОНЛ, у которых отсутствуют три распространенные мутации. Помимо первичных мутаций существуют нуклеотидные замены, которые относят к кандидатным, или условно патогенным, мутациям. Поиск мутаций при подозрении на НОН не должен быть ограничен 19 мутациями мтДНК. Для исключения или подтверждения генетической этиологии ОН необходимо анализировать всю последовательность мтДНК методом секвенирования нового поколения. Вовремя выявленная этиология заболевания позволит избежать ошибок при выборе тактики ведения пациентов с ОН.

Участие авторов:
Концепция и дизайн статьи: Н.А., Н.Ш.
Написание текста: Н.А., Н.Ш., Т.К.
Редактирование: Н.А., Н.Ш., Ю.М., Т.К., П.Ц.

Авторы заявляют об отсутствии конфликта интересов.
The authors declare no conflicts of interest.

ЛИТЕРАТУРА/REFERENCES

1. Kim US, Jurkute N, Yu-Wai-Man P. Leber hereditary optic neuropathy-light at the end of the tunnel. *Asia Pacific J Ophthalmol.* 2018;7(4):242-245. https://doi.org/10.22608/apo.2018293
2. Wallace DC, Singh G, Lott MT, Hodge JA, Schurr TG, Lezza A., Elsas LJ 2nd, Nikoskelainen EK. Mitochondrial DNA mutation associated with Leber's hereditary optic neuropathy. *Science.* 1988;242(4884):1427-1430. https://doi.org/10.1126/science.3201231
3. Johns DR, Heher KL, Miller NR, Smith KH. Leber's hereditary optic neuropathy. Clinical manifestations of the 14484 mutation. *Arch Ophthalmol.* 1993;111(4):495-498. https://doi.org/10.1001/archopht.1993.01090040087038
4. Yu-Wai-Man P, Griffiths PG, Chinnery PF. Mitochondrial optic neuropathies — disease mechanisms and therapeutic strategies. *Progr Retin Eye Res.* 2011;30(2):81-114. https://doi.org/10.1016/j.preteyeres.2010.11.002
5. https://www.mitomap.org//bin/view.pl/MITOMAP/MutationsLHON
6. Newman NJ, Yu-Wai-Man P, Biousse V, Carelli V. Understanding the molecular basis and pathogenesis of hereditary optic neuropathies: towards improved diagnosis and management. *Lancet Neurol.* 2023;22(2):172-188. https://doi.org/10.1016/s1474-4422(22)00174-0
7. Jin X, Wang L, Gong Y, Chen B, Wang Y, Chen T, Wei S. Leber's Hereditary Optic Neuropathy is Associated with Compound Primary Mutations of Mitochondrial ND1 m.3635G > A and ND6 m.14502 T > C. *Ophthalm Genet.* 2015;36(4):291-298. https://doi.org/10.3109/13816810.2013.871637
8. Vandeputte J, Van Heetvelde M, Van Cauwenbergh C, Vandeputte J, Van Heetvelde M, Van Cauwenbergh C, Seneca S, De Baere E, Leroy BP, De Zaeytijd J. Mild Leber hereditary optic neuropathy (LHON) in a Western European family due to the rare Asian m.14502T>C variant in the MT-ND6 gene. *Ophthalm Genet.* 2021;42(4):440-445. https://doi.org/10.1080/13816810.2021.1913611
9. Zhang J, Zhao F, Fu Q, Liang M, Tong Y, Liu X, Lin B, Mi H, Zhang M, Wei QP, Xue L, Jiang P, Zhou X, Mo JQ, Huang T, Qu J, Guan MX. Mitochondrial haplotypes may modulate the phenotypic manifestation of the LHON-associated m.14484T>C (MT-ND6) mutation in Chinese families. *Mitochondrion.* 2013;13(6):772-781. https://doi.org/10.1016/j.mito.2013.05.002
10. Cui S, Yang L, Jiang H, Peng J, Shang J, Wang J, Zhang X. Clinical Features of Chinese Sporadic Leber Hereditary Optic Neuropathy Caused by Rare Primary mtDNA Mutations. *J Neuroophthalmol.* 2020;40(1):30-36. https://doi.org/10.1097/wno.0000000000000799
11. Solyman O, MacIntosh P. Leber Hereditary Optic Neuropathy in a Mother and Daughter Associated With m.10197G>A Mutation. *J Neuroophthalmol.* 2019;39(1):142. https://doi.org/10.1097/WNO.0000000000000714
12. Huang TL, Wang JK, Pang CY, Tsai RK. Leber's Hereditary Optic Neuropathy Associated with the m.10197G>A Mutation. *J Clin Exp Ophthalmol.* 2017;8:673. https://doi.org/10.4172/2155-9570.1000673
13. Yu-Wai-Man P, Votruba M, Moore AT, Chinnery PF. Treatment strategies for inherited optic neuropathies: past, present and future. *Eye* (Lond). 2014; 28(5):521-537. https://doi.org/10.1038/eye.2014.37
14. McCormick EM, Lott MT, Dulik MC, Shen L, Attimonelli M, Vitale O, Karaa A, Bai R, Pineda-Alvarez DE, Singh LN, Stanley CM, Wong S, Bhardwaj A, Merkurjev D, Mao R, Sondheimer N, Zhang S, Procaccio V, Wallace DC, Gai X, Falk MJ. Specifications of the ACMG/AMP standards and guidelines for mitochondrial DNA variant interpretation. *Hum Mutat.* 2020;41(12):2028-2057. https://doi.org/10.1002/humu.24107
15. Шеремет Н.Л., Крылова Т.Д., Цыганкова П.Г. Новые возможности диагностики наследственных оптических нейропатий. *Вестник офтальмологии.* 2021;137(5.2):361-366.
Sheremet NL, Krylova TD, Tsygankova PG. New possibilities in diagnosis of hereditary optic neuropathies. *Russian Annals of Ophthalmology = Vestnik ofial'mologii.* 2021;137(5.2):361-366. (In Russ.). https://doi.org/10.17116/oftalma2021137052361
16. Li JK, Li W, Gao FJ, Qu SF, Hu FY, Zhang SH, Li LL, Wang ZW, Qiu Y, Wang LS, Huang J, Wu JH, Chen F. Mutation Screening of mtDNA Combined Targeted Exon Sequencing in a Cohort With Suspected Hereditary Optic Neuropathy. *Transl Vis Sci Technol.* 2020;9(8):11. https://doi.org/10.1167/tvst.9.8.11
17. Kim SM, Kim SJ, Lee HJ, Kuroda H, Palace J, Fujihara K. Differential diagnosis of neuromyelitis optica spectrum disorders. Ther Adv Neurol Disord. 2017;10(7):265-289. https://doi.org/10.1177/1756285617709723
18. Harding AE, Riordan-Eva P, Govan GG. Mitochondrial DNA diseases: genotype and phenotype in Leber's hereditary optic neuropathy. *Muscle Nerve Suppl.* 1995;3:82-4. https://doi.org/10.1002/mus.880181417
19. Blagov AV, Sukhorukov VN, Orekhov AN, Sazonova MA, Melnichenko AA. Significance of Mitochondrial Dysfunction in the Progression of Multiple Sclerosis. *Int J Mol Sci.* 2022;23(21):12725. https://doi.org/10.3390/ijms232112725
20. La Morgia C, Achilli A, Iommarini L, Barboni P, Pala M, Olivieri A, Zanna C, Vidoni S, Tonon C, Lodi R, Vetrugno R, Mostacci B, Liguori R, Carroccia R, Montagna P, Rugolo M, Torroni A, Carelli V. Rare mtDNA variants in Leber hereditary optic neuropathy families with recurrence of myoclonus. *Neurology.* 2008;70(10):762-770. https://doi.org/10.1212/01.wnl.0000295505.74234.d0
21. Martikainen MH, Ng YS, Gorman GS, Alston CL, Blakely EL, Schaefer AM, Chinnery PF, Burn DJ, Taylor RW, McFarland R, Turnbull DM. Clinical, Genetic, and Radiological Features of Extrapyramidal Movement Disorders in Mitochondrial Disease. *JAMA Neurol.* 2016;73(6):668-674. https://doi.org/10.1001/jamaneurol.2016.0355
22. Brecht M, Richardson M, Taranath A, Grist S, Thorburn D, Bratkovic D. Leigh Syndrome Caused by the MT-ND5 m.13513G>A Mutation: A Case Presenting with WPW-Like Conduction Defect, Cardiomyopathy, Hypertension and Hyponatraemia. *JIMD Rep.* 2015;19:95-100. https://doi.org/10.1007/8904_2014_375
23. Шеремет Н.Л., Невиницына Т.А., Жоржоладзе Н.В., Ронзина И.А., Иткис Ю.С., Крылова Т.Д., Цыганкова П.Г., Малахова В.А., Захарова Е.Ю., Токарчук А.В., Пантелеева А.А., Каргер Е.М., Лямзаев К.Г., Аветисов С.Э. Доказательство патогенности ранее неклассифицированной мутации мтДНК т.3472T>C при оптической нейропатии Лебера. *Биохимия.* 2016;81(7):748-754.
Sheremet NL, Nevinitsyna TA, Zhorzholadze NV, Ronzin IA, Itkis YuS, Krylova TD, Tsygankova PG, Malakhova VA, Zakharova EYu, Tokarchuk AV, Panteleeva AA, Karger EM, Lyamzaev KG, Avetisov SE. Previously Unclassified Mutation of mtDNA m.3472T>C: Evidence of Pathoge-

nicity in Leber's Hereditary Optic Neuropathy. *Biochemistry (Mosc) = Biokhimiya*. 2016;81(7):748-754. (In Russ.).
https://doi.org/10.1134/S0006297916070117

24. Krylova TD, Sheremet NL, Tabakov VY, Lyamzaev KG, Itkis YS, Tsygankova PG, Andreeva NA, Shmelkova MS, Nevinitsyna TA, Kadyshev VV, Zakharova,EY. Three rare pathogenic mtDNA substitutions in LHON patients with low heteroplasmy. *Mitochondrion*. 2020;50:139-144.
https://doi.org/10.1016/j.mito.2019.10.002

25. Stenton SL, Sheremet NL, Catarino CB, Andreeva NA, Assouline Z, Barboni P, Barel O, Berutti R, Bychkov I, Caporali L, Capristo M, Carbonelli M, Cascavilla ML, Charbel Issa P, Freisinger P, Gerber S, Ghezzi D, Graf E, Heidler J, Hempel M, Heon E, Itkis YS, Javasky E, Kaplan J, Kopajtich R, Kornblum C, Kovacs-Nagy R, Krylova TD, Kunz WS, La Morgia C, Lamperti C, Ludwig C, Malacarne PF, Maresca A, Mayr JA, Meisterknecht J, Nevinitsyna TA, Palombo F, Pode-Shakked B, Shmelkova MS, Strom TM, Tagliavini F, Tzadok M, van der Ven AT, Vignal-Clermont C, Wagner M, Zakharova EY, Zhorzholadze NV, Rozet JM, Carelli V, Tsygankova PG, Klopstock T, Wittig I, Prokisch H. Impaired complex I repair causes recessive Leber's hereditary optic neuropathy. *J Clin Invest*. 2021;131(6):e138267.
https://doi.org/10.1172/JCI138267

26. Stenton SL, Tesarova M, Sheremet NL, Catarino C, Carelli V, Ciara E, Curry K, Engvall M, Fleming LR, Freisinger P, Iwanicka-Pronicka K, Jurkiewicz E, Klopstock T, Koenig MK, Kolářová H, Kousal B, Krylova TD, La Morgia C, Nosková L, Piekutowska-Abramczuk D, Russo SN, Stránecký V, Tóthová I, Träisk F, Prokisch H. DNAJC30 defect: a frequent cause of recessive Leber hereditary optic neuropathy and Leigh syndrome. *Brain*. 2022; 145(5):1624-1631.
https://doi.org/10.1093/brain/awac052

27. Андреева Н.А., Мураховская Ю.К., Цыганкова П.Г., Крылова Т.Д., Шеремет Н.Л. Клинические особенности наследственной оптической нейропатии Лебера у пациентов с кандидатной мутацией m.13513G>A в митохондриальной ДНК. *Вестник офтальмологии*. 2022;138(5-2): 208-214.
Andreeva NA, Murakhovskaya YuK, Tsygankova PG, Krylova TD, Sheremet NL. Leber's hereditary optic neuropathy clinical features in patients with mitochondrial DNA m.13513G>A candidate mutation. *Russian Annals of Ophthalmology = Vestnik oftal'mologii*. 2022;138(5-2):208-214. (In Russ.).
https://doi.org/10.17116/oftalma2022138052208

28. Шеремет Н.Л., Елисеева Д.Д., Брюхов В.В., Калашникова А.К., Калошина А.А., Мураховская Ю.К., Крылова Т.Д., Цыганкова П.Г., Захарова М.Н. Оптические нейропатии как предмет междисциплинарного изучения. *Вестник офтальмологии*. 2023;139(3.2):63-70.
Sheremet NL, Eliseeva DD, Bryukhov VV, Kalashnikova AK, Kaloshina AA, Murakhovskaya YuK, Krylova TD, Tsygankova PG, Zakharova MN. Optic neuropathies as an interdisciplinary subject of research. *Russian Annals of Ophthalmology = Vestnik oftal'mologii*. 2023;139(3.2):63-70. (In Russ.).
https://doi.org/10.17116/oftalma202313903263

29. Achilli A, Iommarini L, Olivieri A, Pala M, Hooshiar Kashani B, Reynier P, La Morgia C, Valentino ML, Liguori R, Pizza F, Barboni P, Sadun F, De Negri AM, Zeviani M, Dollfus H, Moulignier A, Ducos G, Orssaud C, Bonneau D, Procaccio V, Carelli V. Rare primary mitochondrial DNA mutations and probable synergistic variants in Leber's hereditary optic neuropathy. *PLoS One*. 2012;7(8):42242.
https://doi.org/10.1371/journal.pone.0042242

30. Невиницына Т.А., Ханакова Н.А., Крылова Т.Д., Итюкс Ю.С., Цыганкова П.Г., Логинова А.Н., Поляков А.В., Захарова Е.Ю., Шеремет Н.Л. Редкие мутации митохондриальной ДНК в развитии наследственной оптической нейропатии Лебера. *Российский общенациональный офтальмологический форум*. 2015;(1):242-245.
Nevinicyna TA, Khanakova NA, Krylova TD, Itkis YuS, Cygankova PG, Loginova AN, Polyakov AV, Zaharova EYu, Sheremet NL. Rare mitochondrial DNA mutations in the development of Leber's hereditary optic neuropathy. *Rossijskij obshchenacional'nyj ofhal'mologicheskij forum*. 2015;(1):242-245. (In Russ.).

31. Sadun AA, Martone JF, Muci-Mendoza R, Reyes L, DuBois L, Silva JC, Roman G, Caballero B. Epidemic optic neuropathy in Cuba. Eye findings. *Arch Ophthalmol*. 1994;112(5):691-699.
https://doi.org/10.1001/archopht.1994.01090170139037

32. Ferré M, Bonneau D, Milea D, Chevrollier A, Verny C, Dollfus H, Ayuso C, Defoort S, Vignal C, Zanlonghi X, Charlin JF, Kaplan J, Odent S, Hamel CP, Procaccio V, Reynier P, Amati-Bonneau P. Molecular screening of 980 cases of suspected hereditary optic neuropathy with a report on 77 novel OPA1 mutations. *Hum Mutat*. 2009;30(7):692-705.
https://doi.org/10.1002/humu.21025

33. Martínez-Romero I, Herrero-Martín MD, Llobet L, Emperador S, Martín-Navarro A, Narberhaus B, Ascaso FJ, López-Gallardo E, Montoya J, Ruiz-Pesini E. New MT-ND1 pathologic mutation for Leber hereditary optic neuropathy. *Clin Exp Ophthalmol*. 2014;42(9):856-864.
https://doi.org/10.1111/ceo.12355

34. Ueno H, Nishigaki Y, Kong QP, Fuku N, Kojima S, Iwata N, Ozaki N., Tanaka M. Analysis of mitochondrial DNA variants in Japanese patients with schizophrenia. *Mitochondrion*. 2009;9(6):385-393.
https://doi.org/10.1016/j.mito.2009.06.003

35. Starikovskaya E, Shalaurova S, Dryomov S, Nazhmidenova A, Volodko N, Bychkov I, Mazunin I, Sukernik R. Mitochondrial DNA Variation of Leber's Hereditary Optic Neuropathy in Western Siberia. *Cells*. 2019;8(12):1574.
https://doi.org/10.3390/cells8121574

36. Khusnutdinova E, Gilyazova I, Ruiz-Pesini E, Derbeneva O, Khusainova R, Khidiyatova I, Magzhanov R, Wallace DC. A mitochondrial etiology of neurodegenerative diseases: evidence from Parkinson's disease. *Ann N Y Acad Sci*. 2008;1147:1-20.
https://doi.org/10.1196/annals.1427.001

37. Mackey D, Howell N. A variant of Leber hereditary optic neuropathy characterized by recovery of vision and by an unusual mitochondrial genetic etiology. *Am J Hum Genet*. 1992;51(6):1218-1228.

38. Brown MD, Zhadanov S, Allen JC, Hosseini S, Newman NJ, Atamonov VV, Mikhailovskaya IE, Sukernik RI, Wallace DC. Novel mtDNA mutations and oxidative phosphorylation dysfunction in Russian LHON families. *Hum Genet*. 2001;109(1):33-39.
https://doi.org/10.1007/s004390100538

39. Brown MD, Starikovskaya E, Derbeneva O, Hossein S, Allen JC, Mikhailovskaya IE, Sukernik RI, Wallace DC. The role of mtDNA background in disease expression: a new primary LHON mutation associated with Western Eurasian haplogroup. *J Hum Genet*. 2002;110(2):130-138.
https://doi.org/10.1007/s00439-001-0660-8

40. Hsieh YT, Yang MT, Peng YJ, Hsu WC. Central retinal vein occlusion as the initial manifestation of LHON/MELAS overlap syndrome with mitochondrial DNA G13513A mutation-case report and literature review. *Ophthalm Genet*. 2011;32(1):31-38.
https://doi.org/10.3109/13816810.2010.531880

41. Yahata N, Matsumoto Y, Omi M, Yamamoto N, Hata R. TALEN-mediated shift of mitochondrial DNA heteroplasmy in MELAS-iPSCs with m.13513G>A mutation [published correction appears in Sci Rep. 2018;8(1): 4683]. *Sci Rep*. 2017;7(1):15557.
https://doi.org/10.1038/s41598-017-15871-y

42. Pulkes T, Eunson L, Patterson V, Siddiqui A, Wood NW, Nelson IP, Morgan-Hughes JA, Hanna MG. The mitochondrial DNA G13513A transition in ND5 is associated with a LHON/MELAS overlap syndrome and may be a frequent cause of MELAS. *Ann Neurol*. 1999;46:916-919.
https://doi.org/10.1002/1531-8249(199912)46:6%3C916::aid-ana16%3E3.0.co;2-r

43. Han J, Lee YM, Kim SM, Han SY, Lee JB, Han SH. Ophthalmological manifestations in patients with Leigh syndrome. *Br J Ophthalmol*. 2015; 99(4):528-535.
https://doi.org/10.1136/bjophthalmol-2014-305704

44. Blakely EL, de Silva R, King A, Schwarzer V, Harrower T, Dawidek G, Turnbull DM, Taylor RW. LHON/MELAS overlap syndrome associated with a mitochondrial MTND1 gene mutation. *Eur J Hum Genet*. 2005;13(5):623-627.
https://doi.org/10.1038/sj.ejhg.5201363

45. Al-Enezi M, Al-Saleh H, Nasser M. Mitochondrial disorders with significant ophthalmic manifestations. *Middle East Afr J Ophthalmol*. 2008;15(2):81-86.
https://doi.org/10.4103/0974-9233.51998

46. Spruijt L, Smeets HJ, Hendrickx A, Bettink-Remeijer MW, Maat-Kievit A, Schoonderwoerd KC, Sluiter W, de Coo IF, Hintzen RQ. MELAS-associated ND1 mutation causing leber hereditary optic neuropathy and spastic dystonia. *Arch Neurol*. 2007;64(6):890-893.
https://doi.org/10.1001/archneur.64.6.890

47. Liang JM, Xin CJ, Wang GL, Wu XM. Case Report: m.13513 G>A Mutation in a Chinese Patient With Both Leigh Syndrome and Wolff-Parkinson-White Syndrome. *Front Pediatr*. 2021;9:700898.
https://doi.org/10.3389/fped.2021.700898

48. Wang SB, Weng WC, Lee NC, Hwu WL, Fan PC, Lee WT. Mutation of mitochondrial DNA G13513A presenting with Leigh syndrome, Wolff-Parkinson-White syndrome and cardiomyopathy. *Pediatr Neonatol*. 2008;49(4):145-149.
https://doi.org/10.1016/s1875-9572(08)60030-3

49. Андреева Н.А., Шеремет Н.Л., Жоржоладзе Н.В., Мураховская Ю.К., Цыганкова П.Г., Крылова Т.Д. Клинические особенности НОНЛ у пациентов с кандидатной мутацией m.13513 G>A. *Вестник офтальмологии*. 2022;138(5-2):208 214.
Andreeva NA, Murakhovskaya YuK, Tsygankova PG, Krylova TD, Sheremet NL. Leber's hereditary optic neuropathy clinical features in patients with mitochondrial DNA m.13513G>A candidate mutation. *Russian*

Annals of Ophthalmology = Vestnik oftal'mologii. 2022;138(5-2):208 214. (In Russ.).
https://doi.org/10.17116/oftalma2022138052208

50. Sun CB, Bai HX, Xu DN, Xiao Q, Liu Z. Mitochondrial 13513G>A Mutation With Low Mutant Load Presenting as Isolated Leber's Hereditary Optic Neuropathy Assessed by Next Generation Sequencing. *Front Neurol*. 2021;12:601307.
https://doi.org/10.3389/fneur.2021.601307

51. Peverelli L, Catania A, Marchet S, Ciasca P, Cammarata G, Melzi L, Bellino A, Fancellu R, Lamantea E, Capristo M, Caporali L, La Morgia C, Carelli V, Ghezzi D, Bianchi Marzoli S, Lamperti C. Leber's Hereditary Optic Neuropathy: A Report on Novel mtDNA Pathogenic Variants. *Front Neurol*. 2021;12:657317.
https://doi.org/10.3389/fneur.2021.657317

52. Caporali L, Iommarini L, La Morgia C, Olivieri A, Achilli A, Maresca A, et al. Peculiar combinations of individually non-pathogenic missense mitochondrial DNA variants cause low penetrance Leber's hereditary optic neuropathy. *PLoS Genet*. 2018;14(2):1007210.
https://doi.org/10.1371/journal.pgen.1007210

53. Gómez-Durán A, Pacheu-Grau D, Martínez-Romero I, López-Gallardo E, López-Pérez MJ, Montoya J, Ruiz-Pesini E. Oxidative phosphorylation differences between mitochondrial DNA haplogroups modify the risk of Leber's hereditary optic neuropathy. *Biochim Biophys Acta*. 2012;1822:1216-1222.
https://doi.org/10.1016/j.bbadis.2012.04.014

54. Carelli V, Giordano C, d'Amati G. Pathogenic expression of homoplasmic mtDNA mutations needs a complex nuclear-mitochondrial interaction. *Trends Genet TIG*. 2003;19:257-262.
https://doi.org/10.1016/S0168-9525(03)00072-6

55. Leo-Kottler B, Luberichs J, Besch D, Christ-Adler M, Fauser S. Leber's hereditary optic neuropathy: clinical and molecular genetic results in a patient with a point mutation at np T11253C (isoleucine to threonine) in the ND4 gene and spontaneous recovery. *Graefes Arch Clin Exp Ophthalmol*. 2002; 240(9):758-764.
https://doi.org/10.1007/s00417-002-0494-7

56. Pandya BU, Vosoughi AR, Jhaveri A, Micieli JA. A Rare ND5 Mutation Causing Leber's Hereditary Optic Neuropathy. *Case Rep Ophthalmol*. 2023; 14(1):99-103.
https://doi.org/10.1159/000529423

57. Batandier C, Picard A, Tessier N, Lunardi J. Identification of a novel T398A mutation in the ND5 subunit of the mitochondrial complex I and of three novel mtDNA polymorphisms in two patients presenting ocular symptoms. *Hum Mutat*. 2000;16(6):532.
https://doi.org/10.1002/1098-1004(200012)16:6%3C532::aid-humu19%3E3.0.co;2-p

58. Petruzzella V, Carrozzo R, Calabrese C, Dell'Aglio R, Trentadue R, Piredda R, Artuso L, Rizza T, Bianchi M, Porcelli AM, Guerriero S, Gasparre G, Attimonelli M. Deep sequencing unearths nuclear mitochondrial sequences under Leber's hereditary optic neuropathy-associated false heteroplasmic mitochondrial DNA variants. *Hum Mol Genet*. 2012;21(17):3753-3764.
https://doi.org/10.1093/hmg/dds182

59. Engvall M, Kawasaki A, Carelli V, Wibom R, Bruhn H, Lesko N, Schober FA, Wredenberg A, Wedell A, Träisk F. Case Report: A Novel Mutation in the Mitochondrial MT-ND5 Gene Is Associated With Leber Hereditary Optic Neuropathy (LHON). *Front Neurol*. 2021;12:652590.
https://doi.org/10.3389/fneur.2021.652590

60. Rocatcher A, Desquiret-Dumas V, Charif M, Ferré M, Gohier P, Mirebeau-Prunier D, Verny C, Milea D, Lenaers G, HON Collaborators Group, Bonneau D, Reynier P, Amati-Bonneau P. The top 10 most frequently involved genes in hereditary optic neuropathies in 2186 probands. *Brain*. 2023;146(2): 455-460.
https://doi.org/10.1093/brain/awac395

Поступила 05.08.2023
Received 05.08.2023
Принята к печати 26.10.2023
Accepted 26.10.2023

Вестник офтальмологии
2023, Т. 139, №6, с. 175-182
https://doi.org/10.17116/oftalma2023139061175

Russian Annals of Ophthalmology =
Vestnik Oftal'mologii 2023, vol. 139, №6, pp. 175-182
https://doi.org/10.17116/oftalma2023139061175

Типичный и атипичный оптический неврит

© Н.Л. ШЕРЕМЕТ[1], Д.Д. ЕЛИСЕЕВА[2], А.К. КАЛАШНИКОВА[3], М.Н. ЗАХАРОВА[2]

[1]ФГБНУ «Научно-исследовательский институт глазных болезней имени М.М. Краснова», Москва, Россия;
[2]ФГБНУ «Научный центр неврологии», Москва, Россия;
[3]ФГАОУ ВО «Первый Московский государственный медицинский университет им. И.М. Сеченова» Минздрава России (Сеченовский университет), Москва, Россия

РЕЗЮМЕ

Оптический неврит (ОН) является одной из наиболее частых нейроофтальмологических причин потери зрения во всем мире. Демиелинизирующий ОН может быть идиопатическим или являться одним из симптомов аутоиммунных демиелинизирующих заболеваний центральной нервной системы (ЦНС), таких как рассеянный склероз (РС), заболевания спектра оптиконейромиелита (ЗСОНМ), расстройства, ассоциированные с антителами к миелинолигодендроцитарному гликопротеину (МОГАР). Демографические, клинические и рентгенологические признаки ОН при вышеперечисленных заболеваниях ЦНС имеют различия. В связи с этим в настоящее время выделяют типичный и атипичный ОН. Распознавание клинических признаков, отличающих типичный ОН, ассоциированный с РС, от атипичного ОН при ЗСОНМ и МОГАР, имеет важное значение для выбора правильного алгоритма обследования и лечения. В статье обобщены данные клинических, лабораторных, инструментальных методов, применяемых для дифференциальной диагностики ОН.

Ключевые слова: *оптический неврит, MOG-ассоциированное расстройство, заболевания спектра оптиконейромиелита.*

ИНФОРМАЦИЯ ОБ АВТОРАХ:
Шеремет Н.Л. — e-mail: sheremet_n@mail.ru; https://orcid.org/0000-0003-4597-4987
Елисеева Д.Д. — e-mail: ddeliseeva@gmail.com; https://orcid.org/0000-0003-2173-927X
Калашникова А.К. — e-mail: kalashnic94@yandex.ru; https://orcid.org/0000-0002-2229-384X
Захарова М.Н. — e-mail: zakharova@neurology.ru; https://orcid.org/0000-0002-1072-9968
Автор, ответственный за переписку: Шеремет Наталия Леонидовна — e-mail: sheremet_n@mail.ru

КАК ЦИТИРОВАТЬ:
Шеремет Н.Л., Елисеева Д.Д., Калашникова А.К., Захарова М.Н. Типичный и атипичный оптический неврит. *Вестник офтальмологии*. 2023;139(6):175–182. https://doi.org/10.17116/oftalma2023139061175

Typical and atypical optic neuritis

© N.L. SHEREMET[1], D.D. ELISEEVA[2], A.K. KALASHNIKOVA[3], M.N. ZAKHAROVA[2]

[1]Kasnov Research Institute of Eye Diseases, Moscow, Russia;
[2]Research Center of Neurology, Moscow, Russia;
[3]I.M. Sechenov First Moscow State Medical University (Sechenov University), Moscow, Russia

Abstrat

Optic neuritis (ON) is one of the most common neuro-ophthalmic causes of vision loss worldwide. Demyelinating ON can be idiopathic or be one of the symptoms of autoimmune demyelinating diseases of the central nervous system (CNS) such as multiple sclerosis (MS), neuromyelitis optica spectrum disorders (NMOSD), myelin oligodendrocyte glycoprotein antibody-associated disease (MOGAD). Demographic, clinical and radiological signs of ON in these CNS diseases have differences. In this regard, typical and atypical ON are currently distinguished. Recognizing the clinical features that differentiate typical MS-associated ON from atypical ON in NMOSD and MOGAD is important for choosing the correct disease management and treatment strategy. This review summarizes the data from clinical, laboratory, instrumental methods of management used for the differential diagnosis of optic neuritis.

Keywords: *optic neuritis, MOG-associated disease, neuromyelitis optica spectrum disorder.*

INFORMATION ABOUT THE AUTHORS:
Sheremet N.L. — e-mail: sheremet_n@mail.ru; https://orcid.org/0000-0003-4597-4987
Eliseeva D.D. — e-mail: ddeliseeva@gmail.com; https://orcid.org/0000-0003-2173-927X
Kalashnikova A.K. — e-mail: kalashnic94@yandex.ru; https://orcid.org/0000-0002-2229-384X
Zakharova M.N. — e-mail: zakharova@neurology.ru; https://orcid.org/0000-0002-1072-9968
Corresponding author: Sheremet N.L. — e-mail: sheremet_n@mail.ru

TO CITE THIS ARTICLE:
Sheremet NL, Eliseeva DD, Kalashnikova AK, Zakharova MN. Typical and atypical optic neuritis. *Russian Annals of Ophthalmology = Vestnik oftal'mologii*. 2023;139(6):175–182. (In Russ.). https://doi.org/10.17116/oftalma2023139061175

Оптический неврит (ОН) является одной из наиболее частых нейроофтальмологических причин потери зрения во всем мире. Показатели заболеваемости ОН варьируют от 0,83 до 5,36 на 100 тыс. человек [1]. Свыше 60 заболеваний различной этиологии могут сопровождаться симптомами ОН как в дебюте, так и на протяжении болезни. ОН может быть первым или одним из первых признаков инфекционного, гранулематозного, аутоиммунного процессов, однако чаще всего ОН ассоциируют с оптической нейропатией демиелинизирующего генеза [2].

Несмотря на то что большинство случаев демиелинизирующих ОН являются идиопатическими или связаны с рассеянным склерозом (РС), становится все более очевидным, что некоторые подтипы ОН представляют собой другие клинические формы с различными долгосрочными прогнозами и стратегиями лечения. Учитывая высокую заболеваемость и гетерогенность демиелинизирующих заболеваний центральной нервной системы (ЦНС), актуальность дифференциальной диагностики подтипов ОН несомненна [3].

Демиелинизирующий ОН может быть идиопатическим, если с течением времени не следует демиелинизирующего поражения ЦНС. ОН также может развиваться в дебюте или быть одним из симптомов аутоиммунных демиелинизирующих заболеваний ЦНС, таких как РС, и нейровоспалительных заболеваний с известными серологическими маркерами: серопозитивного варианта заболевания спектра оптиконейромиелита (ЗСОНМ) с антителами к аквапорину-4 (AQP4-IgG) и заболеваний ЦНС, ассоциированных с антителами к миелинолигодендроцитарному гликопротеину (MOG), — MOG-ассоциированных расстройств (МОГАР) [4, 5].

Демографические, клинические, рентгенологические признаки ОН при вышеперечисленных заболеваниях ЦНС имеют различия. В связи с этим в настоящее время большинство исследователей предлагают выделять типичный и атипичный ОН, где под типичным, классическим ОН понимают односторонний ОН с ретробульбарной болью при движении глаза в начале заболевания с высоким потенциалом восстановления остроты зрения (ОЗ). При типичном ОН, как правило, поражаются передние порции зрительного нерва (ЗН); диск зрительного нерва (ДЗН) в преобладающем числе случаев не изменен, или наблюдается его незначительный отек. Типичный ОН обычно возникает у молодых людей (в возрасте от 18 до 45 лет), преимущественно у женщин, может быть идиопатическим или представлять собой раннее проявление РС. В настоящее время идиопатический ОН или ОН в рамках РС относят к «типичным» невритам ЗН [6, 7].

В свою очередь атипичный ОН встречается в разных возрастных группах (от детского до пожилого возраста). Часто атипичным ОН могут страдать мужчины. Клинически он проявляется рецидивирующим течением, одновременным или последовательным двусторонним поражением ЗН, частым отсутствием периокулярной боли, выраженным снижением ОЗ до отсутствия светоощущения, которое может прогрессировать в течение более чем 2 нед, отсутствием улучшения зрительных функций на фоне терапии глюкокортикостероидами (ГКС) или спонтанно. Кроме того, на атипичный ОН указывают выраженный отек ДЗН, перипапиллярные кровоизлияния, экссудат в макулярной зоне, клеточная реакция в стекловидном теле [8, 9]. Рентгенологические признаки атипичных ОН включают протяженные участки усиления МР-сигнала в Т2- и FLAIR-режимах, часто на Т1-взвешенных изображениях отмечается накопление контрастного препарата пораженными участками ЗН, которые распространяются более чем на ½ длины ЗН. Усиление МР-сигнала от хиазмы и зрительного тракта, фиксация контрастного вещества оболочками ЗН также расцениваются как признаки атипичного ОН [10].

Распознавание клинических признаков, отличающих типичный ОН, ассоциированный с РС, от атипичного ОН при ЗСОНМ и МОГАР, имеет важное значение для выбора правильного алгоритма обследования и направления пациента на исследование сывороточных аутоантител на ранних стадиях заболевания, так как отсроченные постановка правильного диагноза и начало соответствующего лечения могут способствовать ухудшению зрительного и неврологического прогноза [11, 12].

Типичный демиелинизирующий ОН

Типичный ОН представляет собой одностороннюю острую демиелинизирующую нейропатию ЗН, сопровождающуюся зрительным дефицитом, изменением цветового зрения, болезненными ощущениями при движении глаза. Изменения поля зрения при ОН не отличаются специфичностью, характеризуются широким разнообразием дефектов, однако наиболее часто встречаются центральная скотома и диффузное снижение световой чувствительности. Согласно проспективному многоцентровому рандомизированному контролируемому исследованию 448 пациентов с ОН в рамках Optic Neuritis Treatment Trial (ONTT), 77,2% пациентов составляли женщины в возрасте в среднем 31,8±6,7 года. Показатели ОЗ варьировали в широких пределах: 0,5 и выше — у 35%, в том числе 1,0 — у 10%; 0,4—0,1 — у 29%; 0,1 и ниже — у 36%, из них у 3,1% — отсутствие светоощущения. Дисхроматопсия была отмечена в 88% случаев, выраженный дефицит цветового зрения может быть непропорционален относительно высокой ОЗ. В 97,5% случаев было отмечено изменение поля зрения, в 98% — снижение контрастной чувствительности, во всех случаях — относительный афферентный зрачковый де-

фект [13]. Известно, что относительный афферентный зрачковый дефект обнаруживается на глазу с ОН и обычно не выявляется при наличии двустороннего поражения, часто в результате ранее существовавшего, возможно, субклинического поражения ЗН другого глаза. Ретробульбарная боль, обычно усиливающаяся при движении глаз, сопровождала потерю зрения в 92,2% случаев и предшествовала появлению зрительных симптомов у 39,5% пациентов. Отек ДЗН (папиллит), как правило, не выраженный, был отмечен у 35,3% пациентов, не сопровождался кровоизлияниями или экссудатом. У большинства пациентов зрение восстанавливалось в течение первого месяца вне зависимости от лечения. Регресс зрительного дефицита до 0,5 и выше наблюдался в 92% глаз, в том числе восстановление зрения до 1,0 отмечено в 72% случаев [14]. Магнитно-резонансная томография (МРТ) орбит в период острого ОН выявляет односторонние, ретробульбарные и внутриканальцевые короткие сегментарные очаги поражения ЗН [15].

Клинически изолированный синдром в виде типичного ОН встречается у 20% пациентов с РС. Около 50% пациентов с РС испытывают в своей жизни по крайней мере один эпизод ОН. Как показывают эпидемиологические исследования, пациенты с дебютом в виде ОН имеют 30% вероятность конверсии клинически изолированного синдрома в РС в течение 5 лет [16]. В случае если при МРТ в момент дебюта ОН были выявлены другие участки поражения головного мозга, риск развития РС увеличивается до 72%. В настоящее время постановка диагноза РС основывается на определенных критериях, включающих особенности клинических проявлений, данные нейровизуализации и выявление интратекального синтеза олигоклональных иммуноглобулинов. Следует отметить, что появление очага только в ЗН, согласно новым критериям, не рассматривается как диссеминация в пространстве, требуется наличие поражения других функциональных систем ЦНС [17].

Атипичный ОН

ОН, ассоциированный с ЗСОНМ

Ранее демиелинизирующие синдромы ЦНС, которые не соответствовали критериям РС, считались его атипичными вариантами. Однако в последнее время признано, что данные синдромы представляют собой отдельные нозологические формы демиелинизирующих заболеваний с отличными от РС особенностями течения, исходами и стратегиями терапии [18]. В течение двух последних десятилетий существенно расширилось понимание патофизиологии демиелинизирующих заболеваний ЦНС. Возможность классифицировать ОН в структуре данных нозологий, в частности, появилась благодаря последним достижениям в области серологического тестирования сыворотки крови и цереброспинальной жидкости и идентификации астроцитарных и олигодендроглиальных антигенов-мишеней. В частности, непрямая иммунофлюоресценция с клеточной презентацией антигена (РИФ) позволяет с высокой точностью идентифицировать антитела к антигенным компонентам ЦНС [19].

Наиболее значимый прогресс произошел в 2004 г. с открытием сывороточных антител, ассоциированных с оптическим нейромиелитом, иммуноглобулином G (IgG) к аквапорину-4 — белку водного канала, экспрессируемому на ножках астроцитов и в клетках Мюллера сетчатки [20]. Данное открытие однозначно подтвердило существование оптиконейромиелита как отдельной нозологической единицы, отличной от РС [21]. С течением времени методом РИФ AQP4-IgG были выделены у пациентов не только с оптико-спинальным фенотипом, но и с другими локализациями демиелинизирующего поражения головного мозга, диэнцефальной области, *area postrema* или ствола мозга. Позже был введен термин «ЗСОНМ», который объединил как серопозитивные, так и серонегативные по AQP4-IgG формы заболевания с типичной клинико-радиологической картиной. Поражение миелина происходит в местах высокой экспрессии белка AQP4 (ЗН, спинномозговой канал и участки ЦНС, тесно прилегающие к эпендимальной выстилке) [22].

ЗСОНМ — это тяжелое рецидивирующее демиелинизирующее заболевание, ранее носившее название «болезнь Девика». Его основные клинические проявления — неврит ЗН, продольный обширный поперечный миелит, синдром *area postrema*, проявляющийся неукротимой рвотой и икотой, и острый стволовой синдром. ОН и миелит могут возникать одновременно, в быстрой последовательности друг за другом или изолированно.

ЗСОНМ чаще встречаются у пациентов азиатского или африканского происхождения, гораздо реже описаны у представителей европеоидной расы [23, 24]. Женщины болеют значительно чаще (4,7:1,0; 9:1), заболевание отличает широкий диапазон возраста дебюта. ЗСОНМ встречается как в педиатрической, так во взрослой когорте пациентов, в том числе в пожилом возрасте (диапазон 8—72 лет) [23, 25, 26].

ОН как начальный и единственный симптом ЗСОНМ наблюдается у 37—93% пациентов [27]. Распространенность ОН, ассоциированного с серопозитивным ЗСОНМ, среди общего числа изолированного ОН составляет 4% в неазиатских и 27% в азиатских популяциях [28]. Одновременный или последовательный (в течение 1 мес) двусторонний ОН встречается примерно у 20% пациентов с ЗСОНМ и часто имеет рецидивирующее течение [23, 29].

ОН, ассоциированный с ЗСОНМ (AQP4-ОН), отличает отсутствие или незначительное спонтан-

ное улучшение зрения без лечения, что характерно для ОН при РС (РС-ОН), в том числе у части пациентов возможна стероидорефрактерность при приеме ГКС. Восстановление ОЗ в большинстве случаев неполное, со значительным остаточным дефицитом и инвалидизацией. Однако клинически отличить первый эпизод AQP4-ОН от других форм ОН может быть сложно. Потеря зрения при остром AQP4-ОН значительная: при обследовании 50 пациентов с ЗСОНМ (63 глаза) снижение ОЗ до 0,05 и ниже было зафиксировано в 58,6% глаз, в том числе полная потеря зрения — в 6,3%, ОЗ 0,1—0,67 — в 30,2% глаз; медиана ОЗ — счет пальцев у лица (диапазон 0—0,67). ДЗН, как правило, не изменен; отек ДЗН был выявлен лишь в 5—33% случаев [30]. В то же время отмечается более низкая частота ретробульбарной болезненности при движении глаза у пациентов с AQP4-ОН (27—57%), по сравнению с пациентами с РС-ОН [13, 31, 32]. Изменения поля зрения могут быть разнообразными, наиболее частым дефектом является центральная скотома (76%), однако гемианопсия, указывающая на вовлечение хиазмы, зрительного тракта, считается «красным флагом» для AQP4-ОН [33].

Восстановление ОЗ в большинстве случаев AQP4-ОН неполное, со значительным остаточным дефицитом и инвалидизацией Улучшение ОЗ после проведения пульс-терапии ГКС и последующего перорального приема преднизолона в течение 2—3 мес в среднем происходит на 56-й день (7—196 дней). Медиана конечной ОЗ составляет 0,5 (диапазон от движения руки у лица до 1,0). ОЗ в диапазоне 0,28—1,0 была отмечена в 66,6% глаз, ниже 0,1 — в 14,4% [34].

В другом ретроспективном исследовании оценивали показатели у 67 пациентов с AQP4-ОН (103 глаза): пациенты группы А (n=15), серопозитивные по AQP4-IgG, получали пульс-терапию ГКС в острый период и поддерживающую терапию ГКС в межприступный период или плазмаферез при неэффективности ГКС; пациенты группы Б «до» (n=27), серонегативные по AQP4-IgG в начале лечения, получали только пульс-терапию ГКС в острый период; пациенты группы Б «после» (n=27) получали пульс-терапию ГКС в острый период, поддерживающую терапию преднизолоном у них начинали по прошествии времени, когда был получен положительный результат исследования на AQP4-IgG. Конечная ОЗ, оцененная суммарно у всех пациентов, восстановилась до 0,8 и выше в 22,3% глаз (23/103), оставалась низкой (на уровне 0,1 или ниже) в 56,3% глаз (58/103), включая отсутствие светоощущения в 14 (13,6%) из 103 глаз. При анализе по каждому пациенту у 14 (20,2%) из 69 пациентов ОЗ была 0,1 или ниже на оба глаза, а 25 (36,2%) из 69 пациентов имели ОЗ 0,1 или ниже на один глаз. Среди 12 глаз с одновременными двусторонними эпизодами четыре пациента (33,3%) имели ОЗ 0,1 или ниже на обоих глазах, а шесть пациентов (50,0%) — 0,1 или ниже на одном из двух глаз. Как показывают приведенные данные, восстановление ОЗ даже после первого обострения — в большинстве случаев неполное, со значительным остаточным дефицитом и инвалидизацией. При сравнении пациентов группы А и группы Б «до» частота рецидивов была значимо ниже в группе, получавшей лечение в острый и межприступный период (0,08±0,10 в год), по сравнению с группой без поддерживающего лечения в межприступные периоды (0,39±0,51 в год; p=0,002). При этом общее количество обострений за время наблюдения составило 1,93±1,58 в группе А и 2,79±1,60 в группе Б «до» (p=0,0221). Средняя продолжительность наблюдения между двумя группами не имела различий. В группах Б «до» и Б «после» также сравнивали количество рецидивов до и после начала поддерживающей терапии. Частота рецидивов в группе Б «до» составила 0,39±0,51 в год, в группе Б «после» — 0,05±0,15 в год, демонстрируя значительное снижение частоты рецидивов после начала поддерживающей терапии (p<0,001) [25].

Вышесказанное демонстрирует, что отличительной чертой ЗСОНМ является рецидивирующее течение (67—90% пациентов) с неуклонным ступенчатым прогрессированием офтальмологической инвалидности, включая слепоту, а также неврологической инвалидности. Раннее лечение ГКС и иммуномодуляторами снижает частоту рецидивов у пациентов с AQP4-ОН [35, 36].

В этом исследовании у подавляющего большинства (94,2%) пациентов с начальным симптомом ЗСОНМ был ОН, а у 73,9% пациентов ОН был единственным проявлением ЗСОНМ. Эти данные указывает на то, что офтальмологи должны знать о существовании AQP4-ОН без неврологических расстройств. МРТ головного мозга и орбит демонстрирует продольные обширные поражения ЗН с вовлечением более $^1/_2$ его длины в 40—50% случаев, что редко наблюдается при ОН, ассоциированном с РС. Высокоспецифичным является поражение хиазмы или зрительных трактов, что выявляется в 25% случаев [37].

ОН, связанный с расстройством ЦНС, ассоциированным с антителами к MOG

В 2017 г. были доказаны патогенные свойства сывороточных антител к миелинолигодендроцитарному гликопротеину (MOG), который является минорным белком миелиновой оболочки, локализуется на самой внешней ее поверхности и в результате своего расположения является легкодоступной мишенью для аутоантител [38]. Как было показано, антитела к MOG (MOG-IgG) выявляются более чем в 50% случаев педиатрического острого рассеянного энцефаломиелита (ОРЭМ) [39]. Во взрослой популяции повышенные титры MOG-IgG определяются с наибольшей часто-

той при рецидивирующих ОН, миелитах различной протяженности, энцефаломиелитах, стволовых энцефалитах и любых их сочетаниях, реже встречаются ОРЭМ-подобные фенотипы и корковые энцефалиты. Следует отметить, что высокие титры MOG-IgG выявляются более чем у 40% пациентов с ЗСОНМ с серонегативным статусом по AQP4-IgG [40]. Это было обусловлено совпадением клинических проявлений ЗСОНМ и МОГАР, особенно во взрослой когорте больных. Однако на основании данных гистологических исследований, определенных клинических и рентгенологических паттернов показано, что МОГАР имеет существенные отличительные особенности как от ЗСОНМ, так и от РС [41]. Несмотря на недавнее открытие аутоантител MOG-IgG, возможность выявления MOG-IgG как у пациентов с острым ОН при МОГАР (MOG-ОН), так и ретроспективно у пациентов с ОН в анамнезе при уже длительном наблюдении позволяет описать особенности ОН, ассоциированного с МОГАР.

На долю МОГАР приходится около 5% случаев ОН у взрослых и до 50% случаев у детей. Изолированный неврит ЗН — наиболее частое проявление МОГАР (54—59%). MOG-ОН относительно чаще встречается у женщин (57—74%) и не имеет отчетливой этнической предрасположенности [42, 43]. В большой когорте из Великобритании, включающей 252 пациента с МОГАР, наиболее распространенным проявлением, обнаруженным более чем у половины пациентов, стал ОН, в то время как поперечный миелит и острый диссеминированный энцефаломиелит — второй и третий по частоте проявления [44]. Возраст начала заболевания может значительно варьировать в диапазоне от 2 до 79 лет (медиана — 31 год). Клиническая картина MOG-ОН характеризуется у 31—58% пациентов двусторонним снижением зрения, одновременным или в течение 1 мес. Двусторонний ОН чаще встречается в начале заболевания при МОГАР, нежели при РС-ОН (<5%) и серопозитивном AQP4-ОН [45]. Характерной особенностью является боль при движении глаз, которую отмечают 50—86% пациентов. Отек ДЗН выявляют у 50—80% пациентов, и в большинстве случаев он оценивается как умеренный или выраженный, как правило, более значительный, чем при типичном ОН. В некоторых случаях выраженный отек ДЗН сопровождается перипапиллярными кровоизлияниями и «складками» сетчатки, формирующимися в результате отека. По сравнению с застойным ДЗН, вызванным повышенным внутричерепным давлением, с которым приходится дифференцировать MOG-ОН с выраженным отеком ДЗН, большинство ОН сопровождаются существенной потерей зрения и усилением МР-сигнала от ЗН и оболочки ЗН [46]. ОЗ снижается значительно, в среднем до счета пальцев у лица, с диапазоном от отсутствия светоощущения до 0,8 (как при ЗСОНМ-ОН), но с быстрым восстановлением ОЗ в большинстве случаев до высоких показателей: медиана — 1,0, средний показатель — 0,6, с диапазоном от отсутствия светоощущения до 1,0. Степень восстановления зрения часто зависит от применения ГКС. Несмотря на то что у 5—14% пациентов с MOG-ОН конечная ОЗ составляет 0,1 и ниже, прогноз зрительных функций при МОГАР по сравнению с ЗСОНМ значительно лучше [47, 48].

Данные периметрии, оптической когерентной томографии, электрофизиологические показатели можно использовать для количественной оценки повреждения зрительных путей и дисфункции ЗН при ОН, но они не являются специфичными с диагностической точки зрения. Несмотря на сходные потери слоя нервных волокон и ганглиозных клеток сетчатки, оцененные с помощью оптической когерентной томографии, дети после MOG-ОН демонстрируют лучшее восстановление зрения, чем взрослые [49].

Значительная часть пациентов с МОГАР имеют рецидивирующее течение, наиболее распространенным проявлением которого служит рецидивирующий ОН (80—93%). Рецидивы могут возникать вскоре после прекращения пульс-терапии или перорального приема ГКС, а также во время снижения дозы ГКС, как правило, ниже 15—25 мг/сут, демонстрируя стероидозависимость при МОГАР. В связи с этим рекомендуется длительная (не менее 6 мес) поддерживающая терапия ГКС [50, 51].

Обострение МОГАР обычно (но не исключительно) возникает по трем клиническим сценариям: 1) пациенты детского возраста, у которых первоначально развивается ОРЭМ с последующим рецидивирующим ОН; 2) взрослые или дети, у которых первоначально развивается MOG-ОН и в дальнейшем возникают рецидивы ОН; 3) взрослые и дети, у которых вначале наблюдаются клинические признаки, сходные с ЗСОНМ, сопутствующего ОН и поперечного миелита, а затем наблюдаются рецидивы ОН. Однако у части пациентов (12%) MOG-ОН может оставаться монофазным без обострений и других неврологических проявлений при длительном наблюдении [52]. Без тестирования антител эти случаи были бы классифицированы как клинически изолированный синдром.

Типичными МРТ-признаками MOG-ОН являются протяженный участок поражения в переднем сегменте ЗН (более $^1/_2$ длины ЗН), периорбитальное усиление МР-сигнала с накоплением контрастного вещества периневрально, усиление сигнала от периорбитальной клетчатки, что выявляют в 80—100% случаев [53, 54]. Периневральное усиление МР-сигнала не наблюдается при AQP4-ОН или типичном ОН. Поражения ЗН могут распространяться на хиазму, хотя это встречается реже, чем при AQP4-ОН [42, 55, 56].

МРТ головного мозга не показывает патологических изменений у 66—77% пациентов, у остальных

отмечают неспецифические гиперинтенсивные Т2-сигналы в супратенториальной, инфратенториальной, стволовой и таламической областях [57].

Многие авторы отмечают, что на фоне или после проведения ГКС-терапии сывороточные MOG-IgG могут не определяться, соответственно, целесообразно проводить РИФ до применения ГКС [58]. Однако в исследовании 2018 г. J. Chen и соавторы выявили стойкий положительный результат при тестировании на MOG-IgG у подавляющего большинства пациентов, несмотря на то что пациенты находились на ГКС- или другой иммуносупрессорной терапии. Авторы предположили, что MOG-IgG способствуют высокой частоте рецидивов ОН в этой когорте, подобные данные были продемонстрированы и другими авторами [42, 59, 60].

Интерес к ЗСОНМ и МОГАР, а также к ОН, ассоциированным с этими заболеваниями, неуклонно растет, что отражается в увеличивающемся числе публикаций, посвященных различным аспектам этой патологии. Однако исследования, посвященные атипичному ОН у пациентов в российской популяции, немногочисленны и, как правило, связаны с единичными клиническими случаями. В то же время качество диагностики ЗСОНМ и МОГАР в России неуклонно повышается, что дает возможность проведения крупных эпидемиологических исследований для более точной оценки распространенности и заболеваемости ЗСОНМ и МОГАР у российских пациентов, а также ОН, ассоциированных с этими заболеваниями.

Заключение

Изолированное поражение ЗН в рамках ЗСОНМ и МОГАР встречается достаточно часто, однако своевременная диагностика демиелинизирующих заболеваний ЦНС, являющихся причиной развития ОН, может быть затруднительна, особенно на ранних стадиях заболевания.

Атипичные признаки клинического течения и МРТ-картина должны вызывать подозрение на атипичный вариант ОН. Понимание офтальмологами клинических особенностей, которые отличают подтипы ОН, позволяют совместно с неврологами, врачами лучевой диагностики оперативно проводить обследование и корректное лечение, необходимые для сохранения зрительных функций и неврологического статуса.

Участие авторов:
Концепция и дизайн статьи: Н.Ш., Д.Е., М.З.
Написание текста: Н.Ш., Д.Е., А.К.,
Редактирование: Н.Ш., Д.Е., А.К., М.З.

Авторы заявляют об отсутствии конфликта интересов.
The authors declare no conflicts of interest.

ЛИТЕРАТУРА/REFERENCES

1. Braithwaite T, Subramanian A, Petzold A, Galloway J, Adderley NJ, Mollan SP, Plant GT, Nirantharakumar K, Denniston AK. Trends in Optic Neuritis Incidence and Prevalence in the UK and Association With Systemic and Neurologic Disease. *JAMA Neurol*. 2020;77(12):1514-1523. https://doi.org/10.1001/jamaneurol.2020.3502
2. Petzold A, Fraser CL, Abegg M, Alroughani R, Alshowaeir D, Alvarenga R, Andris C, Asgari N, Barnett Y, Battistella R, Behbehani R, Berger T, Bikbov MM, Biotti D, Biousse V, Boschi A, Brazdil M, Brezhnev A, Calabresi PA, Cordonnier M, Costello F, Cruz FM, Cunha LP, Daoudi S, Deschamps R, de Seze J, Diem R, Etemadifar M, Flores-Rivera J, Fonseca P, Frederiksen J, Frohman E, Frohman T, Tilikete CF, Fujihara K, Gálvez A, Gouider R, Gracia F, Grigoriadis N, Guajardo JM, Habek M, Hawlina M, Martínez-Lapiscina EH, Hooker J, Hor JY, Howlett W, Huang-Link Y, Idrissova Z, Illes Z, Jancic J, Jindahra P, Karussis D, Kerty E, Kim HJ, Lagrèze W, Leocani L, Levin N, Liskova P, Liu Y, Maiga Y, Marignier R, McGuigan C, Meira D, Merle H, Monteiro MLR, Moodley A, Moura F, Muñoz S, Mustafa S, Nakashima I, Noval S, Oehninger C, Ogun O, Omoti A, Pandit L, Paul F, Rebolleda G, Reddel S, Rejdak K, Rejdak R, Rodriguez-Morales AJ, Rougier MB, Sa MJ, Sanchez-Dalmau B, Saylor D, Shatriah I, Siva A, Stiebel-Kalish H, Szatmary G, Ta L, Tenembaum S, Tran H, Trufanov Y, van Pesch V, Wang AG, Wattjes MP, Willoughby E, Zakaria M, Zvornicanin J, Balcer L, Plant GT. Diagnosis and classification of optic neuritis. *Lancet Neurol*. 2022;21(12):1120-1134. https://doi.org/10.1016/S1474-4422(22)00200-9
3. Zhang YX, Qiu W, Guan HZ, Wu LJ, Ding MP. Editorial: Antibody-Mediated Autoimmune Diseases of the CNS: Challenges and Approaches to Diagnosis and Management. *Front Neurol*. 2022;13:844155. https://doi.org/10.3389/fneur.2022.844155
4. De Lott LB, Bennett JL, Costello F. The changing landscape of optic neuritis: a narrative review. *J Neurol*. 2022;269(1):111-124. https://doi.org/10.1007/s00415-020-10352-1
5. Foo R, Yau C, Singhal S, Tow S, Loo JL, Tan K, Milea D. Optic Neuritis in the Era of NMOSD and MOGAD: A Survey of Practice Patterns in Singapore. *Asia Pac J Ophthalmol* (Phila). 2022;11(2):184-195. https://doi.org/10.1097/APO.0000000000000513
6. Gaier ED, Boudreault K, Rizzo JF 3rd, Falardeau J, Cestari DM. Atypical Optic Neuritis. *Curr Neurol Neurosci Rep*. 2015;15(12):76. https://doi.org/10.1007/s11910-015-0598-1
7. Sarkar P, Mehtani A, Gandhi HC, Dubey V, Tembhurde PM, Gupta MK. Atypical optic neuritis: An overview. *Indian J Ophthalmol*. 2021;69(1):27-35. https://doi.org/10.4103/ijo.IJO_451_20
8. Abel A, McClelland C, Lee MS. Critical review: Typical and atypical optic neuritis. *Surv Ophthalmol*. 2019;64(6):770-779. https://doi.org/10.1016/j.survophthal.2019.06.001
9. Margolin E. The swollen optic nerve: an approach to diagnosis and management. *Pract Neurol*. 2019;19(4):302-309. https://doi.org/10.1136/practneurol-2018-002057
10. Lana-Peixoto MA, Talim N. Neuromyelitis Optica Spectrum Disorder and Anti-MOG Syndromes. *Biomedicines*. 2019;7(2):42. https://doi.org/10.3390/biomedicines7020042
11. Trebst C, Jarius S, Berthele A, Paul F, Schippling S, Wildemann B, Borisow N, Kleiter I, Aktas O, Kümpfel T. Neuromyelitis Optica Study Group (NEMOS). Update on the diagnosis and treatment of neuromyelitis optica: recommendations of the Neuromyelitis Optica Study Group (NEMOS). *J Neurol*. 2014;261(1):1-16. https://doi.org/10.1007/s00415-013-7169-7
12. Sharma J, Bhatti MT, Danesh-Meyer HV. Neuromyelitis optica spectrum disorder and myelin oligodendrocyte glycoprotein IgG associated disorder: A comprehensive neuro-ophthalmic review. *Clin Exp Ophthalmol*. 2021;49(2):186-202. https://doi.org/10.1111/ceo.13863
13. The clinical profile of optic neuritis. Experience of the Optic Neuritis Treatment Trial. Optic Neuritis Study Group. *Arch Ophthalmol*. 1991;109(12):1673-1678. https://doi.org/10.1001/archopht.1991.01080120057025

14. Optic Neuritis Study Group. Visual function 15 years after optic neuritis: a final follow-up report from the Optic Neuritis Treatment Trial. *Ophthalmology*. 2008;115(6):1079-1082.e5.
https://doi.org/10.1016/j.ophtha.2007.08.004

15. Bennett JL. Optic Neuritis. *Continuum* (Minneap Minn). 2019;25(5):1236-1264.
https://doi.org/10.1212/CON.0000000000000768

16. Miller DH, Chard DT, Ciccarelli O. Clinically isolated syndromes. *Lancet Neurol*. 2012;11(2):157-169.
https://doi.org/10.1016/S1474-4422(11)70274-5

17. Dobson R, Giovannoni G. Multiple sclerosis — a review. *Eur J Neurol*. 2019;26(1):27-40.
https://doi.org/10.1111/ene.13819

18. Papp V, Iljicsov A, Rajda C, Magyari M, Koch-Henriksen N, Petersen T, Jakab G, Deme I, Nagy F, Imre P, Lohner Z, Kovács K, Birkás AJ, Kőves Á, Rum G, Nagy Z, Kerényi L, Vécsei L, Bencsik K, Jobbágy Z, Diószeghy P, Horváth L, Galántai G, Kasza J, Molnár G, Simó M, Sátori M, Rózsa C, Ács P, Berki T, Lovas G, Komoly S, Illes Z. A population-based epidemiological study of neuromyelitis optica spectrum disorder in Hungary. *Eur J Neurol*. 2020;27(2):308-317.
https://doi.org/10.1111/ene.14079

19. Bennett JL, Costello F, Chen JJ, Petzold A, Biousse V, Newman NJ, Galetta SL. Optic neuritis and autoimmune optic neuropathies: advances in diagnosis and treatment. *Lancet Neurol*. 2023;22(1):89-100.
https://doi.org/10.1016/S1474-4422(22)00187-9

20. Lennon VA, Wingerchuk DM, Kryzer TJ, Pittock SJ, Lucchinetti CF, Fujihara K, Nakashima I, Weinshenker BG. A serum autoantibody marker of neuromyelitis optica: distinction from multiple sclerosis. *Lancet*. 2004; 364(9451):2106-2112.
https://doi.org/10.1016/S0140-6736(04)17551-X

21. Lennon VA, Kryzer TJ, Pittock SJ, Verkman AS, Hinson SR. IgG marker of optic-spinal multiple sclerosis binds to the aquaporin-4 water channel. *J Exp Med*. 2005;202(4):473-477.
https://doi.org/10.1084/jem.20050304

22. Wingerchuk DM, Banwell B, Bennett JL, Cabre P, Carroll W, Chitnis T, de Seze J, Fujihara K, Greenberg B, Jacob A, Jarius S, Lana-Peixoto M, Levy M, Simon JH, Tenembaum S, Traboulsee AL, Waters P, Wellik KE, Weinshenker BG. International consensus diagnostic criteria for neuromyelitis optica spectrum disorders. *Neurology*. 2015;85(2):177-189.
https://doi.org/10.1212/WNL.0000000000001729

23. Jarius S, Paul F, Weinshenker BG, Levy M, Kim HJ, Wildemann B. Neuromyelitis optica. *Nat Rev Dis Primers*. 2020;6(1):85.
https://doi.org/10.1038/s41572-020-0214-9

24. Amaral JM, Talim N, Kleinpaul R, Lana-Peixoto MA. Brazilian Committee for Treatment and Research in Multiple Sclerosis. Optic neuritis at disease onset predicts poor visual outcome in neuromyelitis optica spectrum disorders. *Mult Scler Relat Disord*. 2020;41:102045.
https://doi.org/10.1016/j.msard.2020.102045

25. Yamagami A, Wakakura M, Inoue K, Ishikawa H, Takahashi T, Tanaka K. Clinical Characteristics of Anti-aquaporin 4 Antibody Positive Optic Neuritis in Japan. *Neuroophthalmology*. 2018;43(2):71-80.
https://doi.org/10.1080/01658107.2018.1520905

26. Симанив Т.О., Кочергин И.А., Захарова М.Н., Коробко Д.С., Заславский Л.Г., Зеленова О.В., Абрамов С.И. Клинико-эпидемиологические аспекты заболеваний спектра оптиконейромиелита в российской популяции. *Журнал неврологии и психиатрии им. С.С. Корсакова*. 2021; 121(7):96-103.
Simaniv TO, Kochergin IA, Zakharova MN, Korobko DS, Zaslavsky LG, Zelenova OV, Abramov SI. Clinical and epidemiological aspects of neuromyelitis optic spectrum diseases in the russian population. *Zhurnal nevrologii i psikhiatrii im. S.S. Korsakova*. 2021;121(7):96-103 (In Russ.).
https://doi.org/10.17116/jnevro202112107196

27. Borisow N, Mori M, Kuwabara S, Scheel M, Paul F. Diagnosis and Treatment of NMO Spectrum Disorder and MOG-Encephalomyelitis. *Front Neurol*. 2018;9:888.
https://doi.org/10.3389/fneur.2018.00888

28. Filippatou AG, Mukharesh L, Saidha S, Calabresi PA, Sotirchos ES. AQP4-IgG and MOG-IgG Related Optic Neuritis-Prevalence, Optical Coherence Tomography Findings, and Visual Outcomes: A Systematic Review and Meta-Analysis. *Front Neurol*. 2020;11:540156.
https://doi.org/10.3389/fneur.2020.540156

29. de Sèze J, Arndt C. Neuropathies optiques inflammatoires récidivantes et neuromyélite optique [Recurrent inflammatory optic neuritis and neuromyelitis optica]. *Rev Neurol* (Paris). 2010;166(12):966-969.
https://doi.org/10.1016/j.neurol.2010.09.003

30. Jacob A, McKeon A, Nakashima I, Sato DK, Elsone L, Fujihara K, de Seze J. Current concept of neuromyelitis optica (NMO) and NMO spectrum disoeders. *J Neurol Neurosurg Psychiatry*. 2013;84(8):922-930.
https://doi.org/10.1136/jnnp-2012-302310

31. Gospe SM 3rd, Chen JJ, Bhatti MT. Neuromyelitis optica spectrum disorder and myelin oligodendrocyte glycoprotein associated disorder-optic neuritis: a comprehensive review of diagnosis and treatment. *Eye* (Lond). 2021; 35(3):753-768.
https://doi.org/10.1038/s41433-020-01334-8

32. Papais-Alvarenga RM, Carellos SC, Alvarenga MP, Holander C, Bichara RP, Thuler LC. Clinical course of optic neuritis in patients with relapsing neuromyelitis optica. *Arch Ophthalmol*. 2008;126(1):12-16.
https://doi.org/10.1001/archophthalmol.2007.26

33. Nakajima H, Hosokawa T, Sugino M, Kimura F, Sugasawa J, Hanafusa T, Takahashi T. Visual field defects of optic neuritis in neuromyelitis optica compared with multiple sclerosis. *BMC Neurol*. 2010;10:45. Published 2010 Jun 18.
https://doi.org/10.1186/1471-2377-10-45

34. Thongmee W, Padungkiatsagul T, Jindahra P, Khongkhatithum C, Thampratankul L, Vanikieti K. Prognostic Factors for Visual Outcomes Following the First Episode of NMOSD-Related Optic Neuritis in Affected Eyes. *Clin Ophthalmol*. 2020;14:4271-4278.
https://doi.org/10.2147/OPTH.S285443.

35. Fukuda TG, Silva ITF, dos Santos TSS, et al. Clinical and prognostic aspects of patients with the Neuromyelitis Optica Spectrum Disorder (NMOSD) from a cohort in Northeast Brazil. BMC *Neurol*. 2022;22:95.
https://doi.org/10.1186/s12883-022-02621-5

36. Mealy MA, Wingerchuk DM, Palace J, Greenberg BM, Levy M. Comparison of relapse and treatment failure rates among patients with neuromyelitis optica: multicenter study of treatment efficacy. *JAMA Neurol*. 2014;71(3): 324-330.
https://doi.org/10.1001/jamaneurol.2013.5699

37. Flanagan EP. Neuromyelitis Optica Spectrum Disorder and Other Non-Multiple Sclerosis Central Nervous System Inflammatory Diseases. *Continuum* (Minneap Minn). 2019;25(3):815-844.
https://doi.org/10.1212/CON.0000000000000742

38. Peschl P, Schanda K, Zeka B, Given K, Böhm D, Ruprecht K, Saiz A, Lutterotti A, Rostásy K, Höftberger R, Berger T, Macklin W, Lassmann H, Bradl M, Bennett JL, Reindl M. Human antibodies against the myelin oligodendrocyte glycoprotein can cause complement-dependent demyelination. *J Neuroinflammation*. 2017;14(1):208.
https://doi.org/10.1186/s12974-017-0984-5

39. Waters P, Fadda G, Woodhall M, O'Mahony J, Brown RA, Castro DA, Longoni G, Irani SR, Sun B, Yeh EA, Marrie RA, Arnold DL, Banwell B, Bar-Or A; Canadian Pediatric Demyelinating Disease Network. Serial Anti-Myelin Oligodendrocyte Glycoprotein Antibody Analyses and Outcomes in Children with Demyelinating Syndromes. *JAMA Neurol*. 2020;77(1):82-93.
https://doi.org/10.1001/jamaneurol.2019.2940

40. Jarius S, Metz I, König FB, Ruprecht K, Reindl M, Paul F, Brück W, Wildemann B. Screening for MOG-IgG and 27 other anti-glial and anti-neuronal autoantibodies in 'pattern II multiple sclerosis' and brain biopsy findings in a MOG-IgG-positive case. *Mult Scler*. 2016;22(12):1541-1549.
https://doi.org/10.1177/1352458515622986

41. Sechi E, Cacciaguerra L, Chen JJ, Mariotto S, Fadda G, Dinoto A, Lopez-Chiriboga AS, Pittock SJ, Flanagan EP. Myelin Oligodendrocyte Glycoprotein Antibody-Associated Disease (MOGAD): A Review of Clinical and MRI Features, Diagnosis, and Management. *Front Neurol*. 2022;13:885218.
https://doi.org/10.3389/fneur.2022.885218

42. Chen JJ, Flanagan EP, Jitprapaikulsan J, López-Chiriboga ASS, Fryer JP, Leavitt JA, Weinshenker BG, McKeon A, Tillema JM, Lennon VA, Tobin WO, Keegan BM, Lucchinetti CF, Kantarci OH, McClelland CM, Lee MS, Bennett JL, Pelak VS, Chen Y, VanStavern G, Adesina OO, Eggenberger ER, Acierno MD, Wingerchuk DM, Brazis PW, Sagen J, Pittock SJ. Myelin Oligodendrocyte Glycoprotein Antibody-Positive Optic Neuritis: Clinical Characteristics, Radiologic Clues, and Outcome. *Am J Ophthalmol*. 2018; 195:8-15.
https://doi.org/10.1016/j.ajo.2018.07.020

43. Ramanathan S, Mohammad S, Tantsis E, Nguyen TK, Merheb V, Fung VSC, White OB, Broadley S, Lechner-Scott J, Vucic S, Henderson APD, Barnett MH, Reddel SW, Brilot F, Dale RC; Australasian and New Zealand MOG Study Group. Clinical course, therapeutic responses and outcomes in relapsing MOG antibody-associated demyelination. *J Neurol Neurosurg Psychiatry*. 2018;89(2):127-137.
https://doi.org/10.1136/jnnp-2017-316880

44. Jurynczyk M, Messina S, Woodhall MR, Raza N, Everett R, Roca-Fernandez A, Tackley G, Hamid S, Sheard A, Reynolds G, Chandratre S, Hemingway C, Jacob A, Vincent A, Leite MI, Waters P, Palace J. Clinical presenta-

tion and prognosis in MOG-antibody disease: a UK study [published correction appears in Brain. 2018;141(4):e31]. *Brain*. 2017;140(12):3128-3138. https://doi.org/10.1093/brain/awx276

45. Pröbstel AK, Rudolf G, Dornmair K, Collongues N, Chanson JB, Sanderson NS, Lindberg RL, Kappos L, de Seze J, Derfuss T. Anti-MOG antibodies are present in a subgroup of patients with a neuromyelitis optica phenotype. *J Neuroinflammation*. 2015;12:46. https://doi.org/10.1186/s12974-015-0256-1

46. Jarius S, Ruprecht K, Kleiter I, Borisow N, Asgari N, Pitarokoili K, Pache F, Stich O, Beume LA, Hümmert MW, Ringelstein M, Trebst C, Winkelmann A, Schwarz A, Buttmann M, Zimmermann H, Kuchling J, Franciotta D, Capobianco M, Siebert E, Lukas C, Korporal-Kuhnke M, Haas J, Fechner K, Brandt AU, Schanda K, Aktas O, Paul F, Reindl M, Wildemann B; in cooperation with the NeuromyelitisOptica Study Group (NEMOSMOG-IgG in NMO and related disorders: a multicenter study of 50 patients. Part 2: Epidemiology, clinical presentation, radiological and laboratory features, treatment responses, and long-term outcome. *J Neuroinflammation*. 2016; 13(1):280. https://doi.org/10.1186/s12974-016-0718-0

47. Liu H, Zhou H, Wang J, Sun M, Teng D, Song H, Xu Q, Wei S. The prevalence and prognostic value of myelin oligodendrocyte glycoprotein antibody in adult optic neuritis. *J Neurol Sci*. 2019;396:225-231. https://doi.org/10.1016/j.jns.2018.11.029

48. Zhao G, Chen Q, Huang Y, Li Z, Sun X, Lu P, Yan S, Wang M, Tian G. Clinical characteristics of myelin oligodendrocyte glycoprotein seropositive optic neuritis: a cohort study in Shanghai, China. *J Neurol*. 2018;265(1):33-40. https://doi.org/10.1007/s00415-017-8651-4

49. Havla J, Pakeerathan T, Schwake C, Bennett JL, Kleiter I, Felipe-Rucián A, Joachim SC, Lotz-Havla AS, Kümpfel T, Krumbholz M, Wendel EM, Reindl M, Thiels C, Lücke T, Hellwig K, Gold R, Rostasy K, Ayzenberg I. Age-dependent favorable visual recovery despite significant retinal atrophy in pediatric MOGAD: how much retina do you really need to see well? *J Neuroinflammation*. 2021;18(1):121. https://doi.org/10.1186/s12974-021-02160-9

50. Levy M, Molazadeh N, Bilodeau PA, Vishnevetsky A, Lotan I, Salky R, Anderson M, Romanow G, Lechner-Scott J, Yeh EA, Giovannoni G. Multiple types of relapses in MOG antibody disease. *Mult Scler Relat Disord*. 2023;72:104613. https://doi.org/10.1016/j.msard.2023.104613

51. Chen JJ, Flanagan EP, Bhatti MT, Jitprapaikulsan J, Dubey D, Lopez Chiriboga ASS, Fryer JP, Weinshenker BG, McKeon A, Tillema JM, Lennon VA, Lucchinetti CF, Kunchok A, McClelland CM, Lee MS, Bennett JL, Pelak VS, Van Stavern G, Adesina OO, Eggenberger ER, Acierno MD, Wingerchuk DM, Lam BL, Moss H, Beres S, Gilbert AL, Shah V, Armstrong G, Heidary G, Cestari DM, Stiebel-Kalish H, Pittock SJ. Steroid-sparing maintenance immunotherapy for MOG-IgG associated disorder. *Neurology*. 2020;95(2):e111-e120. https://doi.org/10.1212/WNL.0000000000009758

52. Höftberger R, Guo Y, Flanagan EP, Lopez-Chiriboga AS, Endmayr V, Hochmeister S, Joldic D, Pittock SJ, Tillema JM, Gorman M, Lassmann H, Lucchinetti CF. The pathology of central nervous system inflammatory demyelinating disease accompanying myelin oligodendrocyte glycoprotein autoantibody. Acta *Neuropathol*. 2020;139(5):875-892. https://doi.org/10.1007/s00401-020-02132-y

53. Biotti D, Bonneville F, Tournaire E, Ayrignac X, Dallière CC, Mahieu L, Vignal C, Dulau C, Brochet B, Ruet A, Ouallet JC, Gout O, Heran F, Menjot de Champfleur N, Tourdias T, Deneve M, Labauge P, Deschamps R. Optic neuritis in patients with anti-MOG antibodies spectrum disorder: MRI and clinical features from a large multicentric cohort in France. *J Neurol*. 2017;264(10):2173-2175. https://doi.org/10.1007/s00415-017-8615-8

54. Cortese R, Battaglini M, Prados F, Bianchi A, Haider L, Jacob A, Palace J, Messina S, Paul F, Wuerfel J, Marignier R, Durand-Dubief F, de Medeiros Rimkus C, Callegaro D, Sato DK, Filippi M, Rocca MA, Cacciaguerra L, Rovira A, Sastre-Garriga J, Arrambide G, Liu Y, Duan Y, Gasperini C, Tortorella C, Ruggieri S, Amato MP, Ulivelli M, Groppa S, Grothe M, Llufriu S, Sepulveda M, Lukas C, Bellenberg B, Schneider R, Sowa P, Celius EG, Proebstel AK, Yaldizli Ö, Müller J, Stankoff B, Bodini B, Carmisciano L, Sormani MP, Barkhof F, De Stefano N, Ciccarelli O; MAGNIMS Study Group. Clinical and MRI measures to identify non-acute MOG-antibody disease in adults. *Brain*. 2023;146(6):2489-2501. https://doi.org/10.1093/brain/awac480

55. Stavern G, Flanagan EP, Pittock SJ, Fryer J, Bhatti MT, Chen JJ. Myelin Oligodendrocyte Glycoprotein Antibody (MOG-IgG)-Positive Optic Perineuritis. *Neuroophthalmology*. 2019;44(1):1-4. Published 2019 May 28. https://doi.org/10.1080/01658107.2019.1607883

56. Ambika S, Durgapriyadarshini S, Padmalakshmi K, Noronha V, Arjundas D. Clinical profile, imaging features and short term visual outcomes of Indian optic neuritis patients with and without seromarkers for myelin oligodendrocyte glycoprotein and neuromyelitis optica. *Indian J Ophthalmol*. 2022;70(1):194-200. https://doi.org/10.4103/ijo.IJO_887_21

57. Geng D, Quan C, Li Y. Brain MRI features of Chinese Brain MRI features of Chinese Han patients with MOG-antibody disease. *Mult Scler Relat Disord*. 2020;43:102167. https://doi.org/10.1016/j.msard.2020.102167.

58. Saadeh RS, Ramos PA, Algeciras-Schimnich A, Flanagan EP, Pittock SJ, Willrich MA. An Update on Laboratory-Based Diagnostic Biomarkers for Multiple Sclerosis and Beyond. *Clin Chem*. 2022;68(9):1134-1150. https://doi.org/10.1093/clinchem/hvac061

59. Hennes EM, Baumann M, Schanda K, Anlar B, Bajer-Kornek B, Blaschek A, Brantner-Inthaler S, Diepold K, Eisenkölbl A, Gotwald T, Kuchukhidze G, Gruber-Sedlmayr U, Häusler M, Höftberger R, Karenfort M, Klein A, Koch J, Kraus V, Lechner C, Leiz S, Leypoldt F, Mader S, Marquard K, Poggenburg I, Pohl D, Pritsch M, Raucherzauner M, Schimmel M, Thiels C, Tibussek D, Vieker S, Zeches C, Berger T, Reindl M, Rostásy K; BIOMARKER Study Group. Prognostic relevance of MOG antibodies in children with an acquired demyelinating syndrome. *Neurology*. 2017;89(9):900-908. https://doi.org/10.1212/WNL.0000000000004312.

60. Hyun JW, Woodhall MR, Kim SH, Jeong IH, Kong B, Kim G, Kim Y, Park MS, Irani SR, Waters P, Kim HJ. Longitudinal analysis of myelin oligodendrocyte glycoprotein antibodies in CNS inflammatory diseases. *J Neurol Neurosurg Psychiatry*. 2017;88(10):811-817. https://doi.org/10.1136/jnnp-2017-315998

Поступила 03.08.2023
Received 03.08.2023
Принята к печати 26.10.2023
Accepted 26.10.2023

Вестник офтальмологии
2023, Т. 139, №6, с. 183-192
https://doi.org/10.17116/oftalma2023139061183

Russian Annals of Ophthalmology =
Vestnik Oftal'mologii 2023, vol. 139, №6, pp. 183-192
https://doi.org/10.17116/oftalma2023139061183

Научное наследие профессора А.А. Каспарова. Индуктор эндогенного интерферона Полудан в лечении офтальмогерпеса и других заболеваний роговицы

© ЕЛ.А. КАСПАРОВА, ЕВГ.А. КАСПАРОВА

ФГБНУ «Научно-исследовательский институт глазных болезней имени М.М. Краснова», Москва, Россия

РЕЗЮМЕ

В статье представлен ретроспективный анализ результатов исследований профессора А.А. Каспарова, который создал и ввел в офтальмологическую практику систему лечения офтальмогерпеса. Предложенная система лечения глазного герпеса принципиально отлична от общепринятого химиотерапевтического подхода. Она основана на неспецифической иммунотерапии с использованием индуктора эндогенного интерферона, биосинтетического комплекса полирибоадениловой и полирибоуридиловой кислот — препарата Полудан, персонализированной клеточной терапии на его основе, применении ранних микрохирургических вмешательств, а также противогерпетической вакцинации для предотвращения рецидивов офтальмогерпеса. Регенеративные и противовирусные свойства персонализированной клеточной терапии были успешно применены в лечении другой роговичной патологии — аденовирусной инфекции глаз, ранней послеоперационной буллезной кератопатии, стимуляции реэпителизации после рефракционных операций (фоторефракционной кератэктомии, фототерапевтической кератэктомии).

Ключевые слова: *индуктор интерферона, Полудан, (ПолиА:ПолиУ), герпетический кератит, аденовирусный кератоконъюнктивит, клеточные технологии, противогерпетическая вакцина.*

ИНФОРМАЦИЯ ОБ АВТОРАХ:
Каспарова Ел.А. — https://orcid.org/0000-0003-3372-7989
Каспарова Евг.А. — https://orcid.org/0000-0001-8594-2395
Автор, ответственный за переписку: Каспарова Евгения Аркадьевна — e-mail: kasparova_jane@mail.ru

КАК ЦИТИРОВАТЬ:
Каспарова Ел.А., Каспарова Евг.А. Научное наследие профессора А.А. Каспарова. Индуктор эндогенного интерферона Полудан в лечении офтальмогерпеса и других заболеваний роговицы. *Вестник офтальмологии.* 2023;139(6):183–192. https://doi.org/10.17116/oftalma2023139061183

Scientific legacy of Professor A.A. Kasparov. Inductor of endogenous interferon Poludan in the treatment of ocular herpes and other corneal diseases

© EL.A. KASPAROVA, EVG.A. KASPAROVA

Krasnov Research Institute of Eye Diseases, Moscow, Russia

ABSTRACT

This article presents a retrospective analysis of the research findings by professor A.A. Kasparov, who developed and implemented a novel approach to treating ocular herpes. The treatment system is fundamentally different from the conventional chemotherapeutic approach and revolves around non-specific immunotherapy using an endogenous interferon inducer — a biosynthetic complex of polyriboadenylic and polyribouridylic acids, known as Poludan. This approach also incorporates personalized cell therapy based on Poludan, along with herpes vaccine aimed at preventing recurrence. The regenerative and antiviral properties of this approach have proven successful in treating other corneal conditions such as adenovirus infections, early postoperative bullous keratopathy, as well as in stimulation of epithelialization after refractive surgeries (photorefractive keratectomy, phototherapeutic keratectomy).

Keywords: *interferon inducer, Poludan, PolyA:PolyU, herpes simplex keratitis, adenoviral keratoconjunctivitis, cell technologies, herpes vaccine.*

INFORMATION ABOUT THE AUTHORS:
Kasparova El.A. — https://orcid.org/0000-0003-3372-7989
Kasparova Evg.A. — https://orcid.org/0000-0001-8594-2395
Corresponding author: Kasparova Evg.A. — e-mail: kasparova_jane@mail.ru

TO CITE THIS ARTICLE:
Kasparova ElA, Kasparova EvgA. Scientific legacy of Professor A.A. Kasparov. Inductor of endogenous interferon Poludan in the treatment of ocular herpes and other corneal diseases. *Russian Annals of Ophthalmology = Vestnik oftal'mologii.* 2023;139(6):183–192. (In Russ.). https://doi.org/10.17116/oftalma2023139061183

Специфическая противовирусная терапия (например, селективная химиотерапия, направленная на вирусную ДНК/РНК) требует большого количества времени для создания химиотерапевтического агента, направленного на конкретный вирус. Поскольку вирусы мутируют, необходимы эффективные и безопасные методы лечения, которые обладают максимально широким спектром противовирусной активности.

Помимо известного химиотерапевтического метода, существует альтернативный подход к лечению вирусных инфекций, а именно — неспецифическая противовирусная терапия. Под этим термином понимается лечение индукторами эндогенных интерферонов (ИФН), которое было разработано, изучено и внедрено в СССР профессором Аркадием Александровичем Каспаровым. Одним из наиболее эффективных индукторов эндогенного интерферона является двухцепочечный биосинтетический комплекс полирибоадениловой и полирибоуридиловой кислот (полиА:У) — препарат, известный в России под названием «Полудан».

Индукторы эндогенных ИФН

ИФН — одни из наиболее важных модуляторов иммунного ответа. Так, они подавляют репликацию вируса, повышают цитотоксическую активность макрофагов, усиливают активность иммуноцитов, проявляют иммуномодулирующие свойства и даже подавляют экспрессию онкогенов. Другая важная функция ИФН — защита здоровых клеток от вирусной инвазии [1].

Большинство имеющихся противовирусных препаратов принадлежат к группе специфических химиотерапевтических агентов, активных в отношении одного конкретного типа вируса. Их механизм действия связан с подавлением синтеза нуклеиновых кислот (ДНК, РНК) и ингибированием репликации вируса.

ИФН имеют ряд преимуществ над специфическими химиотерапевтическими агентами: неспецифичность, т.е. широкий спектр противовирусной активности; селективность — подавление репликации вирусной ДНК без влияния на репликацию ДНК макроорганизма; отсутствие формирования резистентности; и характеризуются гораздо меньшей токсичностью. ИФН подразделяют на экзогенные и эндогенные.

Экзогенные ИФН синтезируют вне организма пациента и используют в качестве противовирусных и противоопухолевых средств. Большинство из них — это рекомбинантные ИФН. Однако у рекомбинантных ИФН ряд исследователей отмечают побочные эффекты — от лейкопении до психоневрологических реакций [1, 2]. Экзогенными могут быть и человеческие ИФН — лейкоцитарный и фибробластный, которые производят из культуры донорских лейкоцитов или лимфобластов. Они успешно подавляют ряд вирусных инфекций, ингибируют репликацию вируса, предотвращают повышение вирусной нагрузки и сопряжены с гораздо меньшей вероятностью развития побочных эффектов. Однако основная опасность применения человеческого экзогенного ИФН кроется в риске передачи ВИЧ-инфекции. Оба типа экзогенных ИФН представляют собой α-ИФН.

Принципиально другим методом лечения ИФН является введение лекарственных средств, стимулирующих синтез эндогенных ИФН в организме пациента. Этот вид препаратов носит название «индукторы интерферона», а сам процесс — «интерфероногенез». Как было показано в работах профессора А.А. Каспарова, в отличие от экзогенных ИФН, собственный, эндогенный ИФН обладает гораздо более высокой противовирусной активностью и специфичностью, не токсичен, не вызывает аллергических реакций. Кроме того, индуктор интерфероногенеза вызывает индукцию не только α-ИФН, но и β- и γ-ИФН. Помимо антивирусного, γ-ИФН обладает иммуномодулирующим действием [3, 4].

В 1960—1966 гг. группа советских ученых во главе с профессором А.А. Каспаровым исследовала индуцирующие интерфероногенез свойства ряда химических соединений, среди которых были интерфероноген — инактивированный нагреванием вирус леса Семлики, полисахарид бактериальной природы «Пирогенал» и двухцепочечный биосинтетический полирибонуклеотидный комплекс полирибоадениловой и полирибоуридиловой кислот (полиА:У) — препарат «Полудан». Результаты исследований показали, что все три интерфероногена индуцировали интерфероногенез у 47 кроликов и 15 здоровых волонтеров [5]. Однако наибольшей эффективностью среди изучённых индукторов ИФН обладал полиА:У (Полудан).

Инстилляция полиА:У в конъюнктивальную полость приводила к стимуляции местного интерфероногенеза в эпителии конъюнктивы и роговицы. Средние титры ИФН в смывах из конъюнктивальной полости у здоровых лиц составили 16—63 CPE/50 ЕД/мл в первые 48 ч. У животных не было обнаружено ИФН во влаге передней камеры и крови.

При введении индуктора ИФН полиА:У под конъюнктиву и внутримышечно исследователи обнаружили ИФН в образцах конъюнктивальной ткани, крови и моче здоровых волонтеров. Субконъюнктивальная инъекция давала более сильный и длительный ответ: интерфероногенез был более выражен в этих образцах, чем после инстилляции в конъюнктивальную полость или внутримышечной инъекции. Так, после субконъюнктивальной инъекции препарата в дозе 200 мкг (200 МЕ) титры ИФН возросли с базового уровня в 4 CPED ЕД/мл до 1288 в конъюнктиве и до 128 в сыворотке крови в первые 48 ч. Во влаге передней камеры кроликов также были обнаружены

высокие титры ИФН после субконъюнктивальной инъекции полиА:У [5]. Эти данные послужили основой для разработки нового метода лечения офтальмогерпеса.

Свойства комплекса полиА:У (Полудана)

Двухцепочечный комплекс полиА:У используется в лечении солидных опухолей и представляет собой иммуномодулятор, стимулирующий выработку α-, β- и γ-ИФН и активирующий дендритные клетки и Т-лимфоциты. Это приводит к лизису клеток опухоли и ее регрессу [6, 7].

Приоритет применения этого комплекса в лечении широкого спектра вирусных заболеваний глаз, включая инфекции, вызванные вирусом простого герпеса (ВПГ), опоясывающего герпеса и аденовирусом, принадлежит проф. А.А. Каспарову и соавт. [4, 8—17].

Механизм действия Полудана основан на его способности усиливать интерферонообразование в организме. В отличие от многих химических противовирусных средств, эндогенный ИФН оказывает ингибирующее действие на широкий спектр вирусов, при этом он не оказывает токсического влияния на клетки хозяина. При его применении не возникают резистентные к ИФН штаммы вирусов, в отличие от лечения химиотерапевтическими противогерпетическими средствами, такими как ацикловир [18, 19].

Противовирусный эффект эндогенного ИФН проявляется на ранних стадиях вирусной инфекции и связан с прямым противовирусным эффектом этого медиатора и с его действием в качестве модулятора и регулятора иммунных реакций. Эндогенный ИФН ингибирует репликацию ВПГ на начальных стадиях инфекционного процесса, еще до запуска синтеза вирусной ДНК, изменяя активность ранних α-генов ВПГ и ингибируя активность вирусной ДНК-полимеразы [3, 5], защищая здоровые клетки от проникновения вируса и повышая чувствительность уже инфицированных клеток к действию цитотоксических эффекторов [3].

Эндогенный ИФН определяется в сыворотке крови и слезной жидкости спустя 3 ч после субконъюнктивального введения полиА:У (Полудан). Его уровень повышается в течение 2—3 дней. Высокий уровень эндогенного ИФН (110 ЕД/мл в крови и 75 ЕД/мл в слезе) поддерживается ежедневными инъекциями препарата на протяжении всего курса лечения. Таким образом, в отличие от инстилляций, при помощи субконъюнктивальных инъекций можно добиться более выраженного и длительного повышения уровня эндогенного ИФН, что объясняет его высокую эффективность в лечении глубокого стромального герпетического кератита.

В диссертационной работе Евг.А. Каспаровой (2001) изучались интерферон-стимулирующие свойства комплекса полиА:У и было выяснено, что Полудан в основном стимулирует выработку ИФН-α, а также ИФН-β и -γ. Уровни ИФН-α, -β и -γ определялись в различных фракциях крови (плазма; плазма + лейкоциты; лейкоциты) 10 здоровых доноров и 10 пациентов с герпетическим кератитом. В обеих группах пациентов во всех фракциях крови выработка ИФН начиналась непосредственно после введения раствора полиА:У. Пик концентрации достигался через 6—24 ч. Титры ИФН-α, -β и -γ во фракциях крови здоровых доноров были в 1,5—4 раза выше, чем у пациентов с кератитом, вызванным ВПГ. Этот факт подтверждает, что у пациентов с герпесвирусной инфекцией наблюдается иммунодефицит, выражающийся в недостаточности интерферонообразования и, соответственно, в дефекте противовирусной защиты.

Для изучения эффекта комплекса полиА:У на синтез цитокинов был проведен эксперимент с цельной свежей гепаринизированной донорской кровью и изолированными лейкоцитами, к которым добавляли комплекс в различных концентрациях. Было обнаружено, что полиА:У вызывает каскадоподобное повышение выработки ИФН-α, -β и -γ, а также интерлейкина-8 (ИЛ-8) в цельной крови и лейкоцитах в 2,5—4 раза [16].

Кроме того, было обнаружено, что дексаметазон приводил к дозозависимому ингибированию пролиферации и индуцировал выраженный апоптоз лимфоцитов, в то время как полиА:У показал выраженное антиапоптогенное действие, снижая выраженность активационно-индуцированного апоптоза до 27,7±1,5%, усиливал пролиферативный ответ со стороны лимфоцитов на фитогемагглютинин и повышал индекс бласттрансформации лимфоцитов с 56,4±1,5 до 78,0±2,6 [20].

Эндогенный ИФН способен стимулировать фагоцитоз и усиливать цитостатическую активность моноцитов, потенцировать цитотоксическую активность Т-лимфоцитов и активировать натуральные киллеры [21]. Это актуально для пациентов с рецидивирующей герпетической инфекцией, при которой наблюдается иммунодефицит, проявляющийся как изменением количества иммуноцитов (Т- и В-лимфоцитов) в периферической крови, так и нарушением их функции. Исследования профессора Каспарова в НИИ глазных болезней совместно с РНИМУ показали, что после введения полиА:У наблюдается значительное повышение активности натуральных киллеров. Таким образом, его использование в качестве иммуномодулятора и индуктора эндогенного ИФН является оправданным в лечении офтальмогерпеса; эндогенные ИФН, выработанные в ответ на введение комплекса, не давали побочных эффектов, характерных для экзогенных рекомбинантных ИФН [3].

Лечение офтальмогерпеса индуктором эндогенного ИФН комплексом полиА:У (Полудан)

Патогномоничным и наиболее значимым клиническим признаком герпетического кератита являются древовидные инфильтраты роговицы. Для диагностики были использованы метод флюоресцирующих антител (МФА), полимеразная цепная реакция и иммуноферментный метод.

При всех разновидностях кератита, вызванного ВПГ (от поверхностных древовидных форм до глубокого стромального кератоиридоциклита), использовался комплекс полиА:У в виде глазных капель, а также субконъюнктивальных, парабульбарных и интракамеральных инъекций.

Для терапии кератоиридоциклита без изъязвления, а также изолированного иридоциклита и увеита вводили раствор Полудана непосредственно в переднюю камеру глаза в условиях операционной. Для лечения интраокулярных форм герпесвирусной инфекции (хориоретинита, увеита и неврита зрительного нерва) проводили ретробульбарные инъекции раствора Полудана.

Анализ эффективности Полудана проводился в ходе контролируемых рандомизированных сравнительных исследований на трех группах пациентов: 1-я группа (150 пациентов, 150 глаз) — с древовидным кератитом; 2-я группа (268 пациентов, 268 глаз) — с глубокими стромальными формами герпетического кератита и кератоиридоциклитом; 3-я группа (115 пациентов, 161 глаз) — с герпетическим поражением заднего отрезка глаза с внутриглазным герпесом (хориоретинитом, невритом зрительного нерва, увеитом в сочетании с нейроретинитом, серозным ретинитом и кератоувеитом). Критериями эффективности лечения были улучшение остроты зрения, регресс инфильтратов, завершение эпителизации и устранение иридоциклита у пациентов 1-й и 2-й групп. В 3-й группе отслеживали регресс отека сетчатки, пигментацию хориоретинальных очагов, а также резорбцию клеточных элементов в стекловидном теле [13].

В 1-й группе пациентам с древовидным кератитом проводили монотерапию Полуданом в виде капель (n=65), монотерапию мазью ацикловира 3% (n=45) и сочетание Полудана с мазью ацикловира (n=40); соответственно этому были выделены три подгруппы. В 1-й подгруппе за 14,6±1,2 дня излечилось 80% пациентов, что сопоставимо с результатами лечения во 2-й подгруппе, где за 13,8±0,8 дня излечилось 82,2% пациентов. В 3-й подгруппе с сочетанным лечением выздоровление наступило в 90% случаев. При этом средний срок лечения значительно сократился до 9,5±1,1 (p<0,01). Таким образом, сочетанное применение Полудана и ацикловира дало лучший результат, чем монотерапия.

Во 2-ю группу вошло 459 пациентов с глубокими формами герпетических поражений переднего отрезка глаза [3]. В данной статье мы рассматриваем результаты лечения 268 больных следующими препаратами: иоддезоксиуридин; мазь ацикловира 3%; инстилляции Полудана; Полудан (капли) + ацикловир (перорально). Выраженный терапевтический эффект был достигнут в группе пациентов, пролеченных иоддезоксиуридином, в 18% случаев; в группе ацикловир мазь — в 25%; в группе инстилляций Полудана — в 60%; в группе Полудан + ацикловир — в 80%. Таким образом, наиболее эффективной оказалась комбинация Полудана и пероральной формы ацикловира [3]. В дальнейших клинических исследованиях было доказано, что при глубоких стромальных формах герпетических кератитов, (кератоиридоциклитах, буллезных герпетических кератоиридоциклитах) наиболее эффективными являются периокулярные инъекции Полудана, так как они вызывают более выраженную и более длительную продукцию эндогенных ИФН по сравнению с инстилляциями Полудана [21].

III группу составили 115 пациентов (161 глаз) с внутриглазным герпесом — хориоретинитом, невритом зрительного нерва, увеитом в сочетании с нейроретинитом, серозным ретинитом и кератоувеитом. Все пациенты проходили тщательное обследование для исключения туберкулеза и токсоплазмоза. Диагноз «внутриглазной герпес» устанавливался на основании клинической картины, данных иммуноферментного анализа периферической крови и результатов местной аллергической пробы с противогерпетической вакциной [13].

В ходе рандомизации пациенты были разделены на четыре подгруппы, различающиеся схемой лечения. Полного излечения удалось добиться в 51,3% случаев в подгруппе монотерапии Полуданом в виде ретробульбарных инъекций курсом 10—20 инъекций, в то время как в группе Полудана в инъекциях + ацикловир внутрь излечение было достигнуто у 77,3% пациентов [13].

Таким образом, даже монотерапия различных видов герпесвирусной инфекции комплексом полиА:У (Полудан) сравнима по эффективности с монотерапией ацикловиром, но не сопряжена с развитием резистентности, характеризуется меньшей токсичностью и может применяться в виде глазных капель и субконъюнктивальных, парабульбарных и ретробульбарных инъекций.

Пациентов с глазными проявлениями опоясывающего герпеса лечили курсом подкожных инъекций раствора полиА:У, разведенного в 0,5—1,0% новокаине. Введение препарата по ходу кожных высыпаний позволило добиться обратного развития заболевания и снижения выраженности болевого синдрома [3].

Комплекс полиА:У (Полудан) в лечении аденовирусной инфекции

Осложнения аденовирусного кератоконъюнктивита (АВКК) обусловлены особенностями ряда штаммов (серотипы 5 и 19) и ятрогенными факторами, а именно — неверно выбранным лечением. Пациентам с АВКК ошибочно назначают антибиотики, химиотерапевтические препараты (ацикловир) или, в самом неблагоприятном варианте, — кортикостероиды.

Исследование эффективности Полудана в лечении АВКК проводилось на 253 пациентах (506 глазах) в возрасте от 6 до 72 лет.

Аденовирусная этиология АВКК подтверждалась результатами цитологического и МФА-анализа соскоба с конъюнктивы. Пациенты были разделены на две группы в зависимости от течения заболевания: 181 пациент (362 глаза) с неосложненным АВКК и 72 пациента (144 глаза) с осложненным АВКК. В первой группе сравнивали эффективность следующих глазных капель: лейкоцитарный интерферон, рекомбинантный интерферон, Полудан. Срок лечения был минимальным при лечении препаратом Полудан — 17,4±1,6 дня. Получавшие лечение рекомбинантным ИФН и лейкоцитарным ИФН выздоровели за 20,3±1,8 и 26,4±2,2 дня соответственно.

Остальные 72 пациента с осложненным АВКК были разделены на три группы в зависимости от вида осложнений: 1) АВКК тяжелого течения (29 пациентов, 58 глаз) с выраженными воспалением конъюнктивы и роговицы, лимфаденопатией, сопутствующим иридоциклитом, дакриоаденитом, отеком тканей орбиты и воспалением верхних дыхательных путей; 2) АВКК, осложненный токсико-аллергическими реакциями из-за длительного лечения антибиотиками и ацикловиром, у пациентов с ошибочным диагнозом (25 пациентов, 50 глаз); 3) АВКК, осложненный терапией кортикостероидами (18 пациентов, 36 глаз). Эти пациенты с аденовирусной инфекцией ранее получали лечение в других клиниках кортикостероидами в каплях или антибиотиками и кортикостероидами. Данная форма АВКК характеризуется торпидным длительным течением, постоянным рецидивом кератита на фоне отмены кортикостероидов и часто грубым рубцеванием роговицы в исходе. У 7% пациентов этой группы к аденовирусной инфекции присоединялся древовидный герпетический кератит.

Для лечения осложненных форм АВКК применялась комплексная терапия, основой которой являлся препарат Полудан в виде инстилляций и субконъюнктивальных инъекций. У пациентов 2-й и 3-й групп были отменены антибиотики, ацикловир и кортикостероиды соответственно. Средняя длительность лечения пациентов с осложненным АВКК (14,3±2,1 дня) была меньше, чем у пациентов с неосложненным АВКК, которые получали препарат Полудан в виде капель (17,4±1,6 дня). Мы связываем большую эффективность лечения в группе осложненного АВКК со способом введения препарата Полудан. Пациенты этой группы получали препарат в виде периокулярных инъекций, а пациенты с неосложненным АВКК — в виде глазных капель. Инъекции раствора Полудана привели к более выраженной стимуляции выработки ИФН, чем инстилляции. Титры ИФН в сыворотке крови и слезной жидкости у пяти пациентов после трех субконъюнктивальных инъекций 200 ЕД препарата сохранялись высокими в течение недели. В то же время сходные уровни эндогенных ИФН наблюдались в крови (до 110 ЕД/мл) и слезе (до 75 ЕД/мл) в течение 2 нед. Другим важным фактором, повысившим эффективность лечения, стало субконъюнктивальное введение препарата Полудан непосредственно в очаг воспаления, а именно — в область нижней переходной складки конъюнктивы [15].

Клеточные технологии на основе комплекса полиА:У (Полудана)

Клеточная терапия — это использование аутогенных, аллогенных или ксеногенных жизнеспособных клеток для регенерации поврежденных тканей. Одним из наиболее доступных источников материала для клеточной терапии является кровь. Клетки крови вырабатывают целый ряд биологически активных веществ, среди которых цитокины, факторы роста, гормоны, нейромедиаторы и т.д. Кроме того, кровь является источником функционально активных клеток (лимфоцитов) и клеток, способных дифференцироваться в различных направлениях [22, 23].

Было выяснено, что комплекс полиА:У вызывает продукцию эндогенных α-, β- и γ-ИФН, вызывает каскадную выработку клетками крови широкого спектра цитокинов, таких как ИЛ-1, ИЛ-6, ИЛ-8 и фактор некроза опухоли α; стимулирует активность натуральных киллеров, имеет антиапоптогенную активность и стимулирует ангиогенез и регенерацию посредством выработки факторов роста (трансформирующего фактора роста, фактора некроза опухоли, факторов роста фибробластов и т.д.) [3, 17, 20, 24—27].

С учетом этих данных был разработан метод персонализированной клеточной терапии (ПКТ), основанный на инкубации смеси крови пациента и комплекса полиА:У [4, 16, 20, 23—28]. Терапевтический эффект клеточной терапии основан на стимулировании выработки факторов роста, цитокинов, хемокинов и других биологически активных веществ, которые запускают процессы ангиогенеза и ремоделирования матрикса, активируют клетки-предшественники в патологическом очаге и обладают противовоспалительными и антиапоптогенными свойствами [22, 29—31].

ПКТ в лечении глубоких стромальных герпесвирусных кератитов, ранней послеоперационной буллезной кератопатии, острого кератоконуса, рецидивирующей эрозии роговицы, персистирующих эрозий после эксимерлазерных операций

Вместо старого названия метода «локальная экспресс-аутоцитокинотерапия» (ЛЭАЦКТ) сейчас используется термин «персонализированная клеточная терапия». ПКТ имеет два подтипа — наружная (Н-ПКТ) и интракамеральная (И-ПКТ).

Н-ПКТ подразумевает субконъюнктивальную инъекцию 1—1,5 мл смеси аутологичной крови и раствора 200 ЕД полиА:У в 0,5 мл 0,5% раствора новокаина. Оставшуюся смесь назначали в виде инстилляций (4—6 раз в день) для заболеваний глазной поверхности: поверхностных форм кератита, вызванного ВПГ; рецидивирующих эрозий; персистирующих эрозий после рефракционных лазерных операций (фоторефракционной кератэктомии — ФРК, фототерапевтической кератэктомии — ФТК) и кросслинкинга; вирусных кератитов; кератоконъюнктивитов; кератитов травматического генеза, а также химических и термических ожогов I—II степени. При необходимости процедуру можно повторить до 5 раз, 1 раз в неделю.

И-ПКТ выполняется в операционной под местной анестезией. Она включает несколько стадий: инкубация крови пациента с индуктором эндогенного ИФН Полуданом *in vitro*, центрифугирование, выделение аутологичной сыворотки со взвешенными в ней активированными лейкоцитами и введение полученного клеточного препарата в переднюю камеру. На данный метод получены патенты №2165747 и №2357743. И-ПКТ применяется для лечения эндотелиальных форм герпетического кератоиридоциклита — дисковидного кератоиридоциклита и буллезного кератоиридоциклита без изъязвления. Также И-ПКТ применяется для лечения патологии невирусной этиологии — ранней послеоперационной буллезной кератопатии (до 3 мес после факоэмульсификации и трабекулэктомии) и остром кератоконусе (гидропсе). Курс И-ПКТ состоит из 1—4 инъекций с интервалом от 3 до 6 дней между введениями. Исследование эффективности вышеуказанных методов выполнялось на 444 пациентах в возрасте от 14 до 70 лет. В соответствии с клиническими проявлениями и локализацией поражения, пациенты были разделены на две группы [4].

Первая группа — 246 пациентов с поражением передних отделов роговицы (эпителия и/или стромы) при аденовирусном кератоконъюнктивите, древовидном герпетическом кератите, химических и термических ожогах роговицы I—II степени, замедленной реэпителизации после лазерных рефракционных операций (ФРК, ФТК). Этих пациентов разделили на основную группу (178 пациентов), где применяли ПКТ, и группу контроля (68 пациентов), где применялось стандартное лечение.

В группе контроля использовали стандартную терапию. Критериями выздоровления считали полную эпителизацию роговицы, резорбцию инфильтратов роговицы, стихание воспаления конъюнктивы и повышение остроты зрения. В группе, получавшей ПКТ, выздоровление наблюдалось у 67% пациентов, а в группе контроля — у 26% [4]. В основной группе излечение наступало быстрее, чем в группе контроля. Например, Н-ПКТ также позволила сократить восстановительный период после ФРК/ФТК (3,5±0,6 дня в основной группе и 9,8±2,1 дня в группе контроля).

Вторая группа — 198 пациентов с поражением глубоких слоев роговицы (эндотелия и/или стромы): буллезным и дисковидным кератоиридоциклитом, вызванным ВПГ, ранней послеоперационной буллезной кератопатией, острым кератоконусом и микротравмой капсулы хрусталика. Основная группа (117 пациентов) получала И-ПКТ, а группа контроля (81 пациент) — стандартное лечение. Критериями выздоровления считали регресс боли, признаков иридоциклита и отека и инфильтрации роговицы, а также восстановление ее прозрачности и повышение остроты зрения. Излечения дисковидного кератоиридоциклита удалось добиться у 84% пациентов в основной группе и у 56% пациентов в контрольной группе.

У 32,3% пациентов с ранней (⩽3 мес) послеоперационной буллезной кератопатией был достигнут выраженный терапевтический эффект, заключающийся в резорбции отека стромы и уменьшении толщины роговой оболочки, расправлении складок десцеметовой оболочки, исчезновении буллезных изменений эпителия, повышении прозрачности и приросте остроты зрения от 0,25 до 0,9. Это наблюдение имеет особую значимость, поскольку известно, что послеоперационная буллезная кератопатия не подвергается обратному развитию [4]. Тема лечения ранней послеоперационной буллезной кератопатии была продолжена в работах Евг.А. Каспаровой и соавторов, в которых выраженный терапевтический эффект был достигнут в 44,2% случаев [25—28].

У пациентов с гидропсом роговицы (острым кератоконусом) из основной группы (10 пациентов) течение 3 нед после И-ПКТ наблюдалось постепенное уменьшение отека роговицы и повышение остроты зрения до 0,05—0,2. У трех пациентов с гидропсом из контрольной группы, которым лечение не проводилось, наблюдалось уменьшение отека через 3 мес.

Таким образом, наружная и интракамеральная ПКТ оказывает выраженное противовоспалительное и регенеративное действие и эффективна в лечении

различных заболеваний переднего отрезка глаза вирусной и невирусной этиологии [4, 17, 24—28, 30, 31].

Противогерпетическая вакцина

Среди наиболее экономически эффективных стратегий предотвращения вирусных инфекций вакцины доказали свою эффективность в первую очередь против вирусов, вызывающих острые, самоограничивающиеся инфекции. Однако вирусы, вызывающие хроническую инфекцию, не вызывают иммунного ответа, достаточного для устранения инфекции, и, как следствие, вакцины против этих вирусов должны вызывать более эффективные количественные и качественные ответы, чем естественный вирус [32].

Разработка противогерпетической вакцины в СССР была одобрена в начале 60-х годов прошлого века, а в 1966 г. А.К. Шубладзе и Т.М. Маевская создали первую противогерпетическую вакцину на основе ранее выделенных в СССР иммуногенных штаммов ВПГ [3, 11]. Впоследствии вакцина была усовершенствована И.Ф. Баринским и соавт. [33—35]. В настоящее время она выпускается в России под названием «Витагерпавак».

Вакцина представляет собой лиофилизат инакивированного ВПГ I и II типа, полученного путем репродукции в клеточной культуре Vero (B). Анализ частоты рецидива герпетического кератита у 806 пациентов, наблюдавшихся на протяжении 10 лет, показал, что после первого эпизода герпесвирусной инфекции у 50% пациентов впоследствии наблюдалось утяжеление кератита, а у 20% пациентов отмечались частые рецидивы — в среднем раз в год или чаще [3]. В 1972 г. профессор Каспаров исследовал группу из 114 пациентов с часто рецидивирующим кератитом, вызванным ВПГ [3], и сравнил их и группу здоровых лиц. У 114 пациентов группы с часто рецидивирующим офтальмогерпесом наблюдался значительно сниженный уровень интерфероногенеза в крови и слезе. Кожный тест с противогерпетической вакциной позволил выявить у пациентов этой группы повышенную сенситизацию к ВПГ. Эти 114 пациентов получали комбинированное лечение: противогерпетическую вакцину (пять внутрикожных инъекций по 0,5 мл каждые 3 дня) и индуктор эндогенного интерферона в виде инстилляций и субконъюнктивальных/парабульбарных инъекций.

Длительность терапии составляла от 3 до 8 лет. Эти наблюдения помогли сформулировать показания и схему вакцинирования — профилактическое введение вакцины в «холодный» период между обострениями. После лечения у 71 пациента (62%) из 114 наблюдалось отсутствие рецидивов, у 32 (28%) — снижение частоты рецидивов, и только у 11 (10%) клиническое течение не претерпело изменений [3].

Иммунологическое исследование, проведенное на пациентах с часто рецидивирующим офтальмогерпесом, позволило выявить у этих пациентов иммунодефицит, проявляющийся нарушением клеточной цитотоксичности (снижение функциональной активности натуральных киллеров до 35% и ниже). Введение противогерпетической вакцины приводило к значительному повышению уровней IgA, IgG и IgM в слезе как у здоровых лиц, так и у пациентов с герпесом. Высокие титры антител сохранялись на протяжении 6—12 мес.

Противогерпетическая вакцина оказывала стимулирующее действие на клетки — эффекторы антитело-зависимой клеточной цитотоксичности, приводила к повышению уровня антител к герпесу в слезной жидкости и способствовала специфической десенсибилизации организма [3, 33—35]. Стандартная схема введения вакцины Витагерпавак включает в себя пять внутрикожных инъекций с интервалом 1—3 дня. Курс лечения затем повторяется каждые 4—6 мес от 6 до 10 раз. Свойство вакцины предотвращать рецидивы обусловлено активацией клеточного иммунитета. Местное (капли) и системное (подкожные инъекции) применение индуктора эндогенного ИФН Полудана выступает в роли противовирусного «прикрытия» в ходе вакцинирования. Противорецидивное лечение (вакцинацию) следует проводить на протяжении 3—5 лет.

Таким образом, противогерпетическая вакцинация является третьим компонентом разработанной А.А. Каспаровым системы лечения офтальмогерпеса, наряду с индуктором эндогенного ИФН полиА:У (Полудан) и клеточными технологиями на его основе. Все три компонента направлены на формирование мощного иммунного ответа организма пациента, который позволяет контролировать герпетическую инфекцию и предотвращать рецидивы заболевания.

Микрохирургические методики

Около 30% различных клинических проявлений герпеса роговицы, включая наиболее распространенные язвенные формы, резистентны к лучшим противовирусным средствам и могут быть излечены при дополнении другими методами, включая хирургические. Для лечения торпидного рецидивирующего герпетического кератита А.А. Каспаровым и соавторами были разработаны и внедрены в офтальмологическую практику методы микродиатермокоагуляции и аргонлазерокоагуляции, послойной кератопластики (полной стромопластики, эксцентричной мини-кератопластики) с последующей бесшовной, шовно-клеевой и шовной методикой укрепления трансплантата. А.А. Каспаровым и соавторами также предложены техника сквозной кератопластики при активном герпетическом кератоиридоциклите, позволяющая минимизировать проявления как интра-, так и послеоперационных осложнений,

а также комбинированные методы лечения (кератопластика с антиглаукомной операцией, тройная процедура) [3].

Заключение

Для обоснования применения Полудана и ПКТ А.А. Каспаровым и соавторами были проведены обширные научные исследования. Так, были доказаны следующие свойства препарата Полудан, обусловленные выработкой эндогенных ИФН всех трех типов (α, β, γ): ингибирование репликации ВПГ на начальных стадиях инфекционного процесса, защита здоровых клеток от проникновения вируса, повышение чувствительности уже инфицированных клеток к цитотоксическим эффекторам. При соединении с аутологичной кровью Полудан способствовал повышению выработки ИЛ-8 в цельной крови и лейкоцитах в 2,5—4 раза, стимуляции фагоцитоза и усилению цитотоксической активности моноцитов, потенцированию цитотоксической активности Т-лимфоцитов, активации натуральных киллеров. В сочетании с аутологичной кровью Полудан запускает продукцию целого ряда цитокинов, обладающих защитными, регенеративными, противовоспалительными и антиапоптогенными свойствами.

При сравнении с экзогенными ИФН было доказано, что эндогенный ИФН превосходит их по эффективности, а также, в отличие от экзогенных ИФН, характеризуются низкой токсичностью, отсутствием побочных явлений и аллергических реакций.

Иммунологическое исследование, проведенное на пациентах с часто рецидивирующим офтальмогерпесом, позволило выявить у этих пациентов иммунодефицит, проявляющийся нарушением клеточной цитотоксичности (снижение функциональной активности натуральных киллеров до 35% и ниже). Введение противогерпетической вакцины приводило к значительному повышению уровней IgA, IgG и IgM в слезе как у здоровых лиц, так и у пациентов с герпесом. Высокие титры антител сохранялись на протяжении 6—12 мес.

Противогерпетическая вакцина оказывала стимулирующее действие на клетки — эффекторы антитело-зависимой клеточной цитотоксичности, приводила к повышению уровня антител к герпесу в слезной жидкости и способствовала специфической десенсибилизации организма.

На основании этих исследований проф. А.А. Каспаровым была создана система лечения офтальмогерпеса, которая представлена четырьмя компонентами:

1) лечение (капли, инъекции) с помощью индуктора эндогенных интерферонов Полудана;

2) ПКТ с помощью клеточного препарата [клеточный препарат получают в результате инкубирования аутологичной крови с раствором Полудана с последующим введением под конъюнктиву (Н-ПКТ) или интракамерально (И-ПКТ)];

3) противогерпетическая вакцинация с помощью отечественной противогерпетической вакцины, представляющей собой лиофилизат инактивированных вирусов простого герпеса I и II. После противогерпетической вакцинации у 71 пациента (62%) из 114 наблюдалось отсутствие рецидивов, у 32 (28%) — снижение частоты рецидивов, и только у 11 (10%) клиническое течение не претерпело изменений;

4) ранние микрохирургические вмешательства. А.А. Каспаров был сторонником активной хирургической тактики в лечении офтальмогерпеса. Им и соавторами были разработаны и внедрены в офтальмологическую практику методы микродиатермокоагуляции и аргонлазерокоагуляции, послойной и сквозной кератопластики (полной стромопластики, эксцентричной мини-кератопластики) с последующей бесшовной, шовно-клеевой и шовной методикой укрепления трансплантата.

Таким образом, система лечения офтальмогерпеса направлена на формирование мощного иммунного ответа организма пациента, который позволяет контролировать герпетическую инфекцию и предотвращать рецидивы заболевания.

Масштабность научного мышления А.А. Каспарова позволила ему увидеть и успешно применить Полудан и ПКТ в лечении и других заболеваний роговицы и переднего отрезка глаза. Так, Полудан и ПКТ в различных модификациях были успешно применены при лечении тяжелой аденовирусной инфекции глаз, инфекции глаз, вызванной опоясывающим герпесом, ранней постоперационной буллезной кератопатии, острого кератоконуса, при задержках реэпителизации после ряда рефракционных процедур.

Авторы заявляют об отсутствии конфликта интересов.
The authors declare no conflicts of interest.

ЛИТЕРАТУРА/REFERENCES

1. Pestka S. The Interferons: 50 Years after Their Discovery, There Is Much More to Learn. *J Biol Chem*. 2007;282(28):20047-20051.
2. Neumann-Haefelin D, Sundmacher R, Skoda R, Cantell K. Comparative evaluation of human leukocyte and fibroblast interferon in the prevention of herpes simplex virus keratitis in a monkey model. *Infect Immun*. 1977;17(2):468-470.
3. Каспаров А.А. Офтальмогерпес. М.: Медицина; 1994. Kasparov AA. *Oftal'mogerpes* [Ophthalmoherpes]. M.: Meditsina; 1994. (In Russ.).
4. Каспаров А.А., Каспарова Е.А., Павлюк А.С. Локальная экспресс-аутоцитокинотерапия (комплекс цитокинов) в лечении вирусных и невирусных поражений глаз. *Вестник офтальмологии*. 2004;120(1):29-32. Kasparov AA, Kasparova EA, Pavljuk AS. Local express autocytokine therapy (a complex of cytokines) in the treatment of viral and non-viral eye le-

sions. *Russian Annals of Ophthalmology = Vestnik oftal'mologii*. 2004;120(1): 29-32. (In Russ.).

5. Каспаров А.А., Зейтленок Н.А., Фадеева Л.Л., Вильнер Л.М. Экспериментальная основа для терапевтического и профилактического применения индукторов интерфероногенеза для глазных вирусных инфекций. *Офтальмологический журнал*. 1972;27(1):49-55.
Kasparov AA, Zejtlenok NA, Fadeeva LL, Vil'ner LM. Experimental basis for the therapeutic and prophylactic use of interferonogenesis inducers for ocular viral infections. *Oftal'mologicheskij zhurnal*. 1972;27(1):49-55. (In Russ.).

6. Andre F, Sabourin JC, Assi H, Miran I, Podolsky D, Spielmann M, Zitvogel L. Targeting Toll like receptor 3 by double stranded RNA in breast cancer: Results from in vitro studies and randomized trial. *J Clin Oncol*. 2004; 22(14):9619-9619.

7. Whitmore MM, DeVeer MJ, Edling A, Oates RK, Simons B, Lindner D, Williams BRG. Synergistic Activation of Innate Immunity by Double-Stranded RNA and CpG DNA Promotes Enhanced Antitumor Activity. *Cancer Res*. 2004;64(16):5850-5860.

8. Каспаров А.А. Значение индукторов интерферона в современной противовирусной терапии герпетической болезни глаз. *Вестник офтальмологии*. 1972;(2):63-67.
Kasparov AA. Znachenie induktorov interferona v sovremennoj protivovirusnoj terapii gerpeticheskoj bolezni glaz. *Russian Annals of Ophthalmology = Vestnik oftal'mologii*. 1972;(2):63-67. (In Russ.).

9. Каспаров А.А. Основные направления в лечении офтальмогерпеса. *Офтальмологический журнал*. 1981;(3):129-133.
Kasparov AA. Main directions in the treatment of ophthalmoherpes. *Oftal'mologicheskij zhurnal*. 1981;(3):129-133. (In Russ.).

10. Каспаров А.А., Фурер Н.М., Немировская Б.М., Куликова Л.А., Кричевская Г.И. Использование человеческого лейкоцитарного интерферона в лечении вирусных заболеваний глаз. *Антибиотики*. 1969;14(12): 1112-1116.
Kasparov AA, Furer NM, Nemirovskaja BM, Kulikova LA, Krichevskaja GI. The use of human leukocyte interferon in the treatment of viral eye diseases. *Antibiotiki*. 1969;14(12):1112-1116. (In Russ.).

11. Каспаров А.А., Маевская Т.М. Опыт диагностического и лечебного использования герпетической поливакцины. *Офтальмологический журнал*. 1972;(2):119-124.
Kasparov AA, Maevskaja TM. Experience in the diagnostic and therapeutic use of herpetic polyvaccine. *Oftal'mologicheskij zhurnal*. 1972;(2):119-124. (In Russ.).

12. Каспаров А.А., Войцеховская А.А., Фадеева Л.Л., Ульянова Т.Ю., Хавинсон В.Х., Морозов В.Г. Неспецифическая иммунотерапия офтальмогерпеса. *Вестник офтальмологии*. 1986;102(3):44-47.
Kasparov AA, Vojcehovskaja AA, Fadeeva LL, Ul'janova TYu, Havinson VKh, Morozov VG. Nonspecific immunotherapy for ophthalmoherpes.. *Russian Annals of Ophthalmology = Vestnik oftal'mologii*. 1986;102(3):44-47. (In Russ.).

13. Каспаров А.А., Переверзина О.К., Горбовицкая Г.Е. Новое в комбинированной медикаментозной терапии (полудан+ацикловир) различных проявлений офтальмогерпеса. *Офтальмологический журнал*. 1991;(4):196-200.
Kasparov AA, Pereverzina OK, Gorbovickaja GE. New in combination drug therapy (poludan + acyclovir) for various manifestations of ophthalmoherpes. *Oftal'mologicheskij zhurnal*. 1991;(4):196-200. (In Russ.).

14. Каспаров А.А., Воробьева О.К., Белкина И.В., Нестерюк Л.И. Значение очаговой аллергической пробы с герпетической вакциной в диагностике внутриглазного герпеса. *Вестник офтальмологии*. 1998;114(1):17-21.
Kasparov AA, Vorob'eva OK, Belkina IV, Nesterjuk LI. The value of a focal allergy test with herpetic vaccine in the diagnosis of intraocular herpes.. *Russian Annals of Ophthalmology = Vestnik oftal'mologii*. 1998;114(1):17-21. (In Russ.).

15. Краснов М.М., Каспаров А.А., Каспарова Е.А. Клинические особенности и иммунотерапия осложненных форм аденовирусного кератоконъюнктивита. *Вестник офтальмологии*. 1998;114(5):23-29.
Krasnov MM, Kasparov AA, Kasparova EA. Clinical features and immunotherapy of complicated forms of adenoviral keratoconjunctivitis. *Russian Annals of Ophthalmology = Vestnik oftal'mologii*. 1998;114(5):23-29. (In Russ.).

16. Каспарова Е.А., Фадеева Л.Л., Павлюк А.С., Переверзина О.К., Каспаров А.А. К вопросу о теоретическом обосновании методики локальной экспресс-аутоцитокинотерапии. *Вестник офтальмологии*. 2002;118(3):25-27.
Kasparova EA, Fadeeva LL, Pavljuk AS, Pereverzina OK, Kasparov AA. On the issue of theoretical justification for the technique of local express autocytokine therapy. *Russian Annals of Ophthalmology = Vestnik oftal'mologii*. 2002;118(3):25-27. (In Russ.).

17. Чеглаков И.А., Конош О.В., Каспаров А.А. Местная выработка интерферона и профилактическая инстилляция индукторов интерферона. *Вестник офтальмологии*. 1976;(2):45-47.
Cheglakov IA, Konosh OV, Kasparov AA. Local production of interferon and prophylactic instillation of interferon inducers. *Russian Annals of Ophthalmology = Vestnik oftal'mologii*. 1976;(2):45-47. (In Russ.).

18. Piret J, Boivin G. Antiviral drug resistance in herpesviruses other than cytomegalovirus. *Rev Med Virol*. 2014;24(3):186-218.

19. Reusser P. Herpesvirus resistance to antiviral drugs: a review of the mechanisms, clinical importance and therapeutic options. *J Hosp Infect*. 1996;33(4): 235-248.

20. Ковальчук Л.В., Павлюк А.С., Каспаров А.А., Щигленко Н.А., Каспарова Е.А., Синюхин В.Н., Чирун Н.В. Анализ фармакологических средств на модели апоптоза лимфоцитов человека *in vitro* в норме и при иммунопатологии. *Аллергология и иммунология*. 2000;(1):24-30.
Koval'chuk LV, Pavljuk AS, Kasparov AA, Shhiglenko NA, Kasparova EA, Sinjuhin VN, Chirun NV. Analysis of pharmacological agents on a model of human lymphocyte apoptosis in vitro in normal conditions and in immunopathology. *Allergologija i immunologija*. 2000;(1):24-30. (In Russ.).

21. Каспаров А.А., Воробьева О.К., Ульянова Т.Ю., Горбовицкая Г.Е., Маложен С.А., Каспарова Евг.А., Каспарова Е.А., Фадеева Л.Л., Халецкая Э.В., Ковальчук Л.В., Павлюк А.С. Полудан в лечении вирусных заболеваний глаз. *Вестник офтальмологии*. 1997;113(5):1-6.
Kasparov AA, Vorob'eva OK, Ul'janova TYu, Gorbovickaja GE, Malozhen SA, Kasparova EvgA, Kasparova EA, Fadeeva LL, Haleckaja EV, Koval'chuk LV, Pavljuk AS. Poludan in the treatment of viral eye diseases. *Russian Annals of Ophthalmology = Vestnik oftal'mologii*. 1997;113(5):1-6. (In Russ.).

22. Horwitz EM, Prather WR. Cytokines as the major mechanism of mesenchymal stem cell clinical activity: expanding the spectrum of cell therapy. *Israel Med Assoc J*. 2009;11(4):209-211.

23. Каспарова Евг.А. О применении цитокинов и их комплексов в офтальмологии. *Вестник офтальмологии*. 2002;(4):47-49.
Kasparova Evg.A. Use of cytokines and their complexes in ophthalmology. *Russian Annals of Ophthalmology = Vestnik oftal'mologii*. 2002;(4):47-49. (In Russ.).

24. Войтенок Н.Н., Чалый Ю.В., Каспаров А.А., Каспарова Е.А., Павлюк А.С. Поли А:У стимулирует выработку ИЛ-8, но не ФНО-альфа, мононуклеарами крови в культуре *in vitro*. *Аллергология и иммунология*. 2000;1(2):129.
Vojtenok NN, Chalyj YuV, Kasparov AA. Poly A:U stimulates the production of IL-8, but not TNF-alpha, by blood mononuclear cells in in vitro culture. *Allergologiya i immunologiya*. 2000;1(2):129. (In Russ.).

25. Каспарова Е.А., Суббот А.М., Антохин А.И., Павлюк А.С. Клиническая эффективность персонализированной терапии заболеваний эндотелия роговицы. *Катарактальная и рефракционная хирургия*. 2011; (2):45-49.
Kasparova EA, Subbot AM, Antokhin AI, Pavlyuk AS. Clinical effectiveness of personalized therapy for corneal endothelial diseases. *Kataraktal'naya i refraktsionnaya khirurgiya*. 2011;(2):45-49. (In Russ.).

26. Каспарова Е.А., Бородина Н.В., Суббот А.М. Прижизненная конфокальная микроскопия для оценки эффективности персонализированной клеточной терапии при лечении ранней послеоперационной буллезной кератопатии. *Вестник офтальмологии*. 2012;(1):26-33.
Kasparova EA, Borodina NV, Subbot AM. Intravital confocal microscopy to evaluate the effectiveness of personalized cell therapy in the treatment of early postoperative bullous keratopathy. *Russian Annals of Ophthalmology = Vestnik oftal'mologii*. 2012;(1):26-33. (In Russ.).

27. Каспаров А.А., Каспарова Евг.А., Фадеева Л.Л., Суббот А.М., Бородина Н.В., Каспарова Е.А., Кобзова М.В., Мусаева Г.М., Павлюк А.С. Персонализированная клеточная терапия ранней буллезной кератопатии (экспериментальное обоснование и клинические результаты). *Вестник офтальмологии*. 2013;129(5):53-61.
Kasparov AA, Kasparova EvgA, Fadeeva LL, Subbot AM, Borodina N., Kasparova EA, Kobzova MV, Musaeva GM, Pavljuk AS. Personalized cell therapy for early postoperative bullous keratopathy (experimental proof and clinical results). *Russian Annals of Ophthalmology = Vestnik oftal'mologii*. 2013;129(5):53-61. (In Russ.).

28. Каспарова Е.А., Суббот А.М., Калинина Д.Б. Пролиферативный потенциал заднего эпителия роговицы человека. *Вестник офтальмологии*. 2013;129(3):82-88.
Kasparova EA, Subbot AM, Kalinina DB. Proliferative potential of human corneal endothelium. *Russian Annals of Ophthalmology = Vestnik oftal'mologii*. 2013;129(3):82-88. (In Russ.).

29. Song JS, Lee JG, Kay EP. Induction of FGF-2 Synthesis by IL-1β in Aqueous Humor through P13-Kinase and p.38 in Rabbit Corneal Endothelium. *Invest Ophthalmol Vis Sci*. 2010;51(2):822-829.

30. Аветисов С.Э., Суббот А.М., Антохин А.И., Каспарова Е.А., Каспаров А.А., Павлюк А.С. Персонализированная клеточная терапия в офтальмологии. I. Метод получения и цитофенотип аутогенного клеточного продукта. *Гены и клетки*. 2011;6(2):38-42.
Avetisov SJe, Subbot AM, Antohin AI, Kasparova EA, Kasparov AA, Pavljuk AS. Personalized cell therapy in ophthalmology. I. Method of obtaining and cytophenotype of autogenous cell product. *Geny i kletki*. 2011;6(2):38-42. (In Russ.).

31. Аветисов С.Э., Суббот А.М., Антохин А.И., Каспарова Е.А., Каспаров А.А., Павлюк А.С. Персонализированная клеточная терапия в офтальмологии. Персонализированная клеточная терапия. III. Клиническая эффективность при лечении заболеваний, вызванных поражением заднего эпителия роговицы. *Гены и клетки*. 2018;13(4):69-74.
Avetisov SJe, Subbot AM, Antohin AI, Kasparova EA, Kasparov AA, Pavljuk AS. Personalized cell therapy in ophthalmology. Personalized cell therapy. III. Clinical effectiveness in the treatment of diseases caused by damage to the posterior corneal epithelium. *Geny i kletki*. 2018;13(4):69-74. (In Russ.). https://doi.org/10.23868/201812049

32. Berzofsky JA, Ahlers JD, Janik J, Morris J, Oh S, Terabe M, Belyakov IM. Progress on new vaccine strategies against chronic viral infections. *J Clin Invest*. 2004;114(4):450-462.
https://doi.org/10.1172/JCI22674

33. Баринский И.Ф., Каспаров А.А., Лазаренко А.А., Алимбарова Л.М., Давыдова А.А., Белкина И.В., Платонова А.Л. Инактивированная вакцина против вирусов простого герпеса 1 и 2 типов как средство иммунокоррекции при хронической герпетической инфекции. *Журнал микробиологии, эпидемиологии и иммунобиологии*. 1999;(6):98-102.
Barinskij IF, Kasparov AA, Lazarenko AA, Alimbarova LM, Davydova AA, Belkina IV, Platonova AL. Inactivated vaccine against herpes simplex viruses types 1 and 2 as a means of immunocorrection for chronic herpes infection. *Zhurnal mikrobiologii, jepidemiologii i immunobiologii*. 1999;(6):98-102. (In Russ.).

34. Баринский И.Ф., Карпович Л.Г., Губанова Е.И., Белкина И.В., Семенова Т.Б., Лазаренко А.А., Давыдова А.А., Самойленко И.И., Каспаров А.А. Механизм лечебного эффекта герпетической поливакцины при хроническом офтальмогерпесе и герпесе гениталий. *Вопросы вирусологии*. 2000;45(1):30-33.
Barinskij IF, Karpovich LG, Gubanova EI, Belkina IV, Semenova TB, Lazarenko AA, Davydova AA, Samojlenko II, Kasparov AA. The mechanism of the therapeutic effect of herpetic polyvaccine in chronic ophthalmoherpes and genital herpes. *Voprosy virusologii*. 2000;45(1):30-33. (In Russ.).

35. Баринский И.Ф., Алимбарова Л.М., Лазаренко А.А., Махмудов Ф.Р., Сергеев О.В. Вакцины как средство специфической иммунокоррекции при герпетических инфекциях. *Вопросы вирусологии*. 2014;59(1):5-11.
Barinskij IF, Alimbarova LM, Lazarenko AA, Mahmudov FR, Sergeev OV. Vaccines as a means of specific immunocorrection for herpetic infections. *Voprosy virusologii*. 2014;59(1):5-11. (In Russ.).

Поступила 28.07.2023
Received 28.07.2023
Принята к печати 04.08.2023
Accepted 04.08.2023

ИЗДАТЕЛЬСТВО МЕДИА СФЕРА

ПОДПИСНАЯ КАМПАНИЯ НА 2024 год

Годовая подписка на 2024 год:

- 3590 руб. печатная + online
- 2850 руб. только online

Подписка на первое полугодие 2024 года:

- 1995 руб. печатная + online
- 1425 руб. только online

Периодичность 4 раза в год

ПОДПИСКА В ЛЮБОМ ОТДЕЛЕНИИ СВЯЗИ ИЛИ ЧЕРЕЗ ПОДПИСНЫЕ АГЕНТСТВА

- **«Подписные издания» (каталог ФГУП «Почты России»), podpiska.pochta.ru, индекс ПМ005**
- **Агентство «Книга-Сервис», akc.ru, индекс 38809**
- **ООО «Урал-Пресс», ural-press.ru**
- **ООО «Прессинформ Сервис», presskiosk.ru**
- **ООО «Руспресса», (495) 369-11-22**

АРХИВ НОМЕРОВ, А ТАКЖЕ ПОДПИСКА НА ДРУГИЕ ЖУРНАЛЫ ИЗДАТЕЛЬСТВА: MEDIASPHERA.RU

ДЛЯ ОФОРМЛЕНИЯ РЕДАКЦИОННОЙ ПОДПИСКИ ДЛЯ ФИЗИЧЕСКОГО ЛИЦА:

Откройте онлайн-приложение вашего банка на своем смартфоне → Выберете опцию «оплата по qr-коду» → Наведите камеру телефона на qr-код, расположенный **ниже** → В открывшейся форме заполните необходимые реквизиты* → Завершите оплату и направьте чек по адресу ZAKAZ@MEDIASPHERA.RU

*у каждого банка свои требования, где требуется указать только сумму, а где-то необходимо заполнить ФИО, сумму и назначение платежа «подписка на журнал Вестник офтальмологии»

ООО «ИЗДАТЕЛЬСТВО МЕДИА СФЕРА»
ИНН/КПП 7713757540/771301001
ОГРН/ОКПО 1127747150310/40081528
Расчетный счет 40702810738050101846
в ПАО СБЕРБАНК, **БИК** 044525225
Корр. счет: 30101810400000000225
Юр.адрес: 127238, Москва г, ВН. ТЕР. Г, Муниципальный округ Тимирязевский, ш. Дмитровское, д. 46 к. 2 стр. 2

По вопросам подписки и оформления счета для юридических лиц:
(495) 482-43-29, 8 800 101 59 87 (бесплатная линия) zakaz@mediasphera.ru

Собственные разработки и продукты для импортозамещения

Масштабное биотехнологическое производство

Партнерство с ведущими научными центрами

Представительства в России и за рубежом

10 000+
единиц продукции

22
года на рынке

6 000+
высококвалифицированных сотрудников

11
производственных площадок

Группа компаний «Р-Фарм» — один из лидеров инновационных технологий здоровья

«Р-Фарм» предлагает комплексные решения для системы здравоохранения и специализируется на исследованиях, разработке, производстве и коммерциализации лекарственных средств, лабораторного оборудования, медицинской техники, а также товаров для красоты и здоровья.

r-pharm.com

Р-ФАРМ
Инновационные технологии здоровья