ISSN 0042-465X (Print)
ISSN 2309-1282 (Online)

ВЕСТНИК ОФТАЛЬМОЛОГИИ

Том 139 • №3 • 2023
Издается с 1884 г.

ЧАСТЬ 1

ОРИГИНАЛЬНЫЕ СТАТЬИ

МЕДИА СФЕРА

ISSN 0042-465X (Print)
ISSN 2309-1282 (Online)

ФЕДЕРАЛЬНОЕ ГОСУДАРСТВЕННОЕ БЮДЖЕТНОЕ НАУЧНОЕ УЧРЕЖДЕНИЕ «НАУЧНО-ИССЛЕДОВАТЕЛЬСКИЙ ИНСТИТУТ ГЛАЗНЫХ БОЛЕЗНЕЙ ИМЕНИ М.М. КРАСНОВА»

ВЕСТНИК ОФТАЛЬМОЛОГИИ

(Russian Annals of Ophthalmology)

МАЙ—ИЮНЬ
Часть I

3'2023

Том 139

Двухмесячный научно-практический журнал

Издается с 1884 г.

«Вестник офтальмологии» — научно-практический рецензируемый медицинский журнал. Выходит 6 раз в год. Издается с 1884 г.

«Vestnik oftalmologii» (Russian Annals of Ophthalmology) is a bimonthly peer-reviewed medical journal published by **MEDIA SPHERA Publishing Group. Founded in 1884.**

Журнал представлен в следующих международных базах данных и информационно-справочных изданиях: **РИНЦ (Российский индекс научного цитирования), Web of Science (Russian Science Citation Index — RSCI), Scopus, PubMed/Medline, Index Medicus, Current Work in the History of Medicine, Chemical Abstracts, Helminthological Abstracts, Dokumentation Arbeitsmedizin, International Aerospace Abstracts, EBSCOhost, Ulrich's Periodicals Directory, Google Scholar.**

Издательство «Медиа Сфера»:
127238, Москва,
Дмитровское ш., д. 46, корп. 2, этаж 4
Тел.: +7 (495) 482-4329
Факс: +7 (495) 482-4312
e-mail: info@mediasphera.ru
www.mediasphera.ru
Отдел рекламы: +7 (495) 482-06-04
e-mail: reklama@mediasphera.ru
Отдел подписки: +7 (495) 482-53-36
e-mail: zakaz@mediasphera.ru

Адрес для корреспонденции:
127238, Москва, а/я 54, «Медиа Сфера»

Адрес редакции:
119021, Москва, ул. Россолимо,
д. 11/АБ, ФГБНУ НИИГБ им. М.М. Краснова
Тел.: +7 (499) 110-45-45 (доб.21-48)
e-mail: vestnik.oftalmologii@gmail.com
Зав. редакцией Н.П. Соловьева

Оригинал-макет изготовлен издательством «Медиа Сфера»
Компьютерный набор и верстка:
О.В. Ненашева, Е.Л. Коган

Загрузите в App Store

ДОСТУПНО В Google Play

Подписной индекс по каталогу «Почты России» ПМ005

Подписано в печать 26.06.2023
Формат 60×90 1/8. Тираж 3000 экз.
Усл. печ. л. 17,5. Заказ 23-Z-0841
Отпечатано в ООО «МЕДИАКОЛОР»

Решением Высшей аттестационной комиссии (ВАК) Министерства образования и науки РФ журнал «Вестник офтальмологии» включен в Перечень ведущих рецензируемых научных журналов и изданий, выпускаемых в Российской Федерации, в которых рекомендована публикация основных результатов диссертационных исследований на соискание ученых степеней доктора и кандидата наук.

Уважаемые авторы!

Редколлегия журнала оставляет за собой право изменять название статьи, руководствуясь задачами, поставленными авторами в тексте.

ISSN 0042-465X (Print)
ISSN 2309-1282 (Online)

FEDERAL STATE BUDGETARY INSTITUTION OF SCIENCE «KRASNOV RESEARCH INSTITUTE OF EYE DISEASES»

MAY—JUNE
Part I

3'2023
Vol. 139

Bi-monthly
fundamental and practical
journal
Founded in 1884

Russian Annals of Ophthalmology

"Vestnik oftalmologii" (Russian Annals of Ophthalmology) is a bimonthly peer-reviewed medical journal published by **MEDIA SPHERA Publishing Group. Founded in 1884.**

Journal is indexed in: **Web of Science (Russian Science Citation Index — RSCI), Scopus, PubMed/Medline, Index Medicus, Current Work in the History of Medicine, Chemical Abstracts, Helminthological Abstracts, Dokumentation Arbeitsmedizin, International Aerospace Abstracts, EBSCOhost, Ulrich's Periodicals Directory, Google Scholar.**

«MEDIA SPHERA» Publishing Group:
Dmitrovskoe sh. 46-2, floor 4, Moscow, 127238 Russia
Tel. +7 (495) 482-43-29
Fax: +7 (495) 482-43-12
E-mail: info@mediasphera.ru
www.mediasphera.ru

Correspondence address:
"Media Sphera"
Moscow, P.O. Box 54, 127238, Russia

Advertising department: +7 (495) 482-06-04
E-mail: reklama@mediasphera.ru
Subscription department: +7 (495) 482-53-36
E-mail: zakaz@mediasphera.ru

Address of the editorial office:
119021, Russia, Moscow, 11/AB Rossolimo St.
FSBIS "Krasnov Research Institute of Eye Diseases"
Tel.: +7 (499) 110-45-45 (ex. 21-48)
e-mail: vestnik.oftalmologii@gmail.com
Managing editor: N.P. Solov'eva

Art and Layout: «MEDIA SPHERA» Publishing Group

As decreed by the State Commission for Academic Degrees and Titles of the Ministry of Education and Science of the Russian Federation, the Russian Annals of Ophthalmology has been included into the List of leading peer-reviewed journals issued in Russia and recommended for publishing the principal data of thesis papers by academic degree applicants.

Вестник офтальмологии
2023, Т. 139, №3, с. 5-14
https://doi.org/10.17116/oftalma20231390315

Russian Annals of Ophthalmology =
Vestnik Oftal'mologii 2023, vol. 139, №3, pp. 5-14
https://doi.org/10.17116/oftalma20231390315

Анализ результатов модифицированной персонализированной топографически и томографически ориентированной методики ультрафиолетового кросслинкинга роговичного коллагена

© Е.Г. СОЛОДКОВА[1], Б.Э. МАЛЮГИН[2, 4], В.П. ФОКИН[1], С.В. БАЛАЛИН[1], Е.В. ЛОБАНОВ[1], И.Н. ЗАХАРОВ[3], В.Х. ЛЭ[3]

[1]Волгоградский филиал ФГАУ «НМИЦ «МНТК "Микрохирургия глаза" им. акад. С.Н. Федорова»» Минздрава России, Волгоград, Россия;
[2]ФГАУ «НМИЦ «МНТК "Микрохирургия глаза" им. акад. С.Н. Федорова»» Минздрава России, Москва, Россия;
[3]ФГБОУ ВО «Волгоградский государственный технический университет», Волгоград, Россия;
[4]ФГБОУ ВО «Московский государственный медико-стоматологический университет им. А.И. Евдокимова» Минздрава России, Москва, Россия

РЕЗЮМЕ

Цель исследования. Разработать модифицированный персонализированный топографически и томографически ориентированный метод ультрафиолетового кросслинкинга роговичного коллагена (УфКРК) с воздействием в области роговицы с наиболее ослабленными биомеханическими свойствами, определенными с помощью математического моделирования.

Материал и методы. Моделирование биомеханики роговицы с кератоконусом (КК) при внешних диагностических воздействиях проводили с использованием программного обеспечения COMSOL Multiphysics®. На основе расчета методом конечных элементов получены трехмерные картины распределения интенсивностей напряжений и деформаций в объеме роговицы. Сопоставление их с основными топографическими и томографическими картами Pentacam AXL и данными Corvis ST позволило определить локализацию и размеры ослабленных участков роговицы. На основании полученных данных разработана модифицированная методика кросслинкинга роговичного коллагена, которая была применена для лечения 36 человек (36 глаз) с КК 1-й и 2-й стадии.

Результаты. У всех пациентов после лечения с использованием модифицированной методики УфКРК отмечалось повышение некорригированной и максимально корригированной остроты зрения (logMAR НКОЗ и МКОЗ) на сроке наблюдения 6—12 мес по сравнению с дооперационными значениями — на 0,2±0,19 (23%) и 0,1±0,14 (29%) соответственно ($p<0,05$). Снижение значений максимальной кератометрии K_{max} отмечено во всех случаях на сроке наблюдения 6—12 мес — на 1,35±1,63% (3%; $p<0,05$). Повышение биомеханической прочности роговицы проявлялось достоверным увеличением показателя жесткости роговицы SP-A1 и роговичного индекса напряжения-деформации SSI, определяемых с помощью Pentacam AXL и Corvis ST, на сроке наблюдения 6—12 мес — на 15,1±5,04 (18%) и 0,21±0,20 (23%) соответственно ($p<0,05$). Об эффективности разработанной методики УфКРК также говорит появление характерного морфологического маркера — «демаркационной линии» в области проведения УфКРК в проекции КК на глубине 240±10,2 мкм.

Заключение. Разработанный персонализированный топографически и томографически ориентированный метод УфКРК позволяет получить явный кератостабилизирующий эффект за счет повышения биомеханической прочности роговицы, улучшить клинико-функциональные показатели, повысить безопасность лечения КК.

Ключевые слова: *биомеханические свойства роговицы, кератоконус, ультрафиолетовый кросслинкинг роговичного коллагена.*

ИНФОРМАЦИЯ ОБ АВТОРАХ:
Солодкова Е.Г. — e-mail: solo23el@mail.ru; https://orcid.org/0000-0002-7786-5665
Малюгин Б.Э. — e-mail: malugin@mntk.ru; https://orcid.org/0000-0001-5666-3493
Фокин В.П. — e-mail: fokin@isee.ru; https://orcid.org/0000-0002-2513-9709
Балалин С.В. — e-mail: s.v.balalin@gmail.com; https://orcid.org/0000-0002-5250-3692
Лобанов Е.В. — e-mail: lobanoff95@yandex.ru; https://orcid.org/0000-0001-9112-3230
Захаров И.Н. — e-mail: sopromat@vstu.ru; https://orcid.org/0000-0001-7177-7245
Лэ Ван Хоанг — e-mail: sopromat@vstu.ru; https://orcid.org/0000-0002-1536-3061
Автор, ответственный за переписку: Солодкова Елена Геннадиевна — e-mail: solo23el@mail.ru

КАК ЦИТИРОВАТЬ:
Солодкова Е.Г., Малюгин Б.Э., Фокин В.П., Балалин С.В., Лобанов Е.В., Захаров И.Н., Лэ В.Х. Анализ результатов модифицированной персонализированной топографически и томографически ориентированной методики ультрафиолетового кросслинкинга роговичного коллагена. *Вестник офтальмологии.* 2023;139(3):5–14.
https://doi.org/10.17116/oftalma20231390315

Analysis of the results of modified personalized topographically and tomographically oriented technique of ultraviolet corneal collagen crosslinking

© E.G. SOLODKOVA[1], B.E. MALYUGIN[2-4], V.P. FOKIN[1], S.V. BALALIN[1], E.V. LOBANOV[1], I.N. ZAKHAROV[3], V.H. LE[3]

[1]Volgograd branch of S.N. Fedorov National Medical Research Center "MNTK "Eye Microsurgery", Volgograd, Russia;
[2]S.N. Fedorov National Medical Research Center "MNTK "Eye Microsurgery", Moscow, Russia;
[3]Volgograd State Technical University, Volgograd, Russia;
[4]A.I. Yevdokimov Moscow State University of Medicine and Dentistry, Moscow, Russia

ABSTRACT

Purpose. The study aims to develop a modified personalized topographically and tomographically oriented technique of ultraviolet corneal collagen cross-linking (UVCXL) to affect the area of the cornea with weakest biomechanical properties as determined by mathematical modeling.

Material and methods. Modeling of the biomechanics of keratoconic cornea under conditions of external diagnostic action was done using COMSOL Multiphysics® software. Finite-element analysis procured 3D images of stress/deformation distribution pattern throughout the cornea. Matching these 3D images with primary topographic and tomographic Pentacam AXL maps and Corvis ST findings allowed determining localization and dimensions of impaired regions of the cornea. The acquired data helped develop the modified corneal collagen cross-linking technique, which was applied in the treatment of 36 persons (36 eyes) with degrees I and II keratoconus.

Results. Uncorrected and best-corrected visual acuity (UCVA and BCVA logMAR) in all patients after modified UVCXL increased after the follow-up period lasting 6—12 months by 0.2±0.19 (23%) and 0.1±0.14 (29%) ($p<0.05$), respectively, in comparison with preoperative values. Maximum keratometry (K_{max}) decreased by 1.35±1.63% (3%; $p<0.05$) in all cases at 6—12 months follow-up. Improvement of corneal biomechanical strength was determined by statistically significant increase in corneal stiffness index (SP-A1) and corneal stress-strain index (SSI) measured with Pentacam AXL and Corvis ST at 6—12 months follow-up by 15.1±5.04 (18%) and 0.21±0.20 (23%) ($p<0.05$), respectively. Effectiveness of the developed UVCXL technique is also confirmed by the appearance of a characteristic morphological marker — «demarcation line» at the cross-linking site in keratoconus projection at the depth of 240±10.2 μm.

Conclusion. The developed personalized topographically and tomographically oriented UVCXL technique provides an evident stabilizing effect on the cornea in the form of an increase in its biomechanical strength, improvement of clinical, functional indicators and safety of keratoconus treatment.

Keywords: *corneal biomechanical properties, keratoconus, ultraviolet corneal collagen cross-linking.*

INFORMATION ABOUT THE AUTHOR:
Solodkova E.G. — e-mail: solo23el@mail.ru; https://orcid.org/0000-0002-7786-5665
Malyugin B.E. — e-mail: malugin@mntk.ru; https://orcid.org/0000-0001-5666-3493
Fokin V.P. — e-mail: fokin@isee.ru; https://orcid.org/0000-0002-2513-9709
Balalin S.V. — e-mail: s.v.balalin@gmail.com; https://orcid.org/0000-0002-5250-3692
Lobanov E.V. — e-mail: lobanoff95@yandex.ru; https://orcid.org/0000-0001-9112-3230
Zakharov I.N. — e-mail: sopromat@vstu.ru; https://orcid.org/0000-0001-7177-7245
Le V.H. — e-mail: sopromat@vstu.ru; https://orcid.org/0000-0002-1536-3061
Corresponding author: Solodkova E.G. — e-mail: solo23el@mail.ru

TO CITE THIS ARTICLE:
Solodkova EG, Malyugin BE, Fokin VP, Balalin SV, Lobanov EV, Zakharov IN, Le VH. Analysis of the results of modified personalized topographically and tomographically oriented technique of ultraviolet corneal collagen crosslinking. *Russian Annals of Ophthalmology = Vestnik oftal'mologii*. 2023;139(3):5–14. (In Russ.). https://doi.org/10.17116/oftalma20231390315

По мнению S. Roberts и S. Dupps, первоначальное изменение биомеханических свойств роговицы при кератоконусе (КК) является очаговым, роговица вне зоны эктазии остается интактной [1]. Признание ведущей роли локального изменения биомеханических свойств роговицы при развитии эктазии привело к разработке более эффективных протоколов локального лечения КК [2—5].

Как показывает обзор имеющихся в литературе сведений, среди исследователей пока нет единого мнения, что считать центром локального воздействия при проведении ультрафиолетового кросслинкинга роговичного коллагена (УфКРК). В одном авторы едины: лечение должно быть проведено в зоне с наиболее ослабленными биомеханическими свойствами.

Новые возможности для оценки биомеханики роговицы открыли внедрение в клиническую практику различных модификаций бесконтактных тонометров, разработанных для обеспечения более точного измерения внутриглазного давления (ВГД) с учетом свойств роговицы, в частности, применение системы Pentacam AXL и Corvis ST, которая представляет собой сочетание бесконтактного тонометра с коллимированным воздушным импульсом с фиксированным давлением, с шаймпфлюг-анализатором для мониторинга деформации роговицы [1, 6—11]. Недостатком систем, оценивающих биомеханические свойства

роговицы, является их диагностическая направленность на центральную область роговицы. Так, анализатор роговичного ответа Ocular Response Analyzer ORA (Reichert, США) позволяет оценивать деформацию зоны роговицы диаметром 3—6 мм относительно апекса, а Pentacam AXL и Corvis ST (OCULUS Optikgeräte GmbH, Германия) — деформацию зоны роговицы 8,0 мм по горизонтали [12, 13]. Единственный инструмент, позволяющий описать изменение биомеханических свойств роговицы в зонах, недоступных оценке с помощью приборов, является математическое моделирование [14—16].

На наш взгляд, требуется разработка новой модификации УфКРК, ориентированной на воздействие в области роговицы с наиболее ослабленными биомеханическими свойствами на основе математического моделирования в сопоставлении с данными Pentacam AXL и Corvis ST.

Цель исследования — разработать модифицированную персонализированную топографически и томографически ориентированную методику УфКРК с расположением зоны воздействия в области роговицы с ослабленными биомеханическими свойствами, определенными с помощью математического моделирования.

Материал и методы

Проведен проспективный анализ результатов выполнения модифицированной персонализированной топографически и томографически ориентированной методики УфКРК для лечения прогрессирующего КК 1-й и 2-й стадии у 36 пациентов (36 глаз) в клинике Волгоградского филиала ФГАУ «НМИЦ «МНТК "Микрохирургия глаза" им. акад. С.Н. Федорова» Минздрава России.

Возрастной и гендерный состав исследуемой группы представлен в **табл. 1.**

Сроки наблюдения: до операции, 1-е сутки, 1 мес, 6 мес и 1 год после операции.

Для оценки результатов до и после операции в разные сроки наблюдения всем пациентам проводили расширенное офтальмологическое обследование, включающее, кроме стандартных методов исследования, оптическую когерентную томографию (ОКТ) роговицы на когерентном томографе RTVue-100 (Optovue, США), регистрацию гистоморфологических изменений роговицы и определение плотности эндотелиальных клеток с помощью конфокальной микроскопии (Confoscan4; Nidek, Япония), оценку вязкоэластических свойств роговицы с помощью анализатора роговичного ответа Ocular Response Analyzer ORA (Reichert, США) с определением значений корнеального гистерезиса (CH), фактора резистентности роговицы (CRF) и роговично-компенсированного ВГД (IOPcc) [8]. С помощью Pentacam AXL и Corvis ST (OCULUS Optikgeräte GmbH, Германия) оценивали среднее и максимальное значения кератометрии (K_m и K_{max}), индекс напряжения-деформации (Stress-Strain Index, SSI), показатель жесткости роговицы (Stiffness Parameter, SP-A1), а также биомеханически компенсированное ВГД (bIOP) [6—11].

Статистический анализ был выполнен с использованием программного обеспечения SPSS Statistics for Windows (версия 22.0, IBM Corp.). Нормальность распределения данных оценивали с использованием критериев Колмогорова—Смирнова. С учетом того, что все исследуемые показатели соответствовали нормальному распределению, в работе были использованы параметрические методы статистики. Данные были выражены в виде среднего значения ± стандартное отклонение ($M\pm\sigma$), медианы, а также минимального и максимального значений (*min—max*). Для определения различий между полученными результатами в разные сроки наблюдения относительно исходных значений в каждой группе применяли *t*-критерий Стьюдента для повторных измерений (зависимых выборок). При его величине ⩾2,0 и показателе значимости различий $p<0,05$ различие расценивали как статистически значимое.

Моделирование механического поведения роговицы под действием ВГД и под давлением импульса воздушной струи при пневмотонометрическом тесте проводили с использованием программного обеспечения COMSOL Multiphysics (COMSOL AB, Швеция). Методом конечных элементов решалась система дифференциальных уравнений квазистатического равновесия при граничных условиях, задающих действующие нагрузки на передней и задней поверхностях роговицы и перемещения на поверхностях сопряжения со склерой [16].

Геометрическую модель роговицы представляли пространственным сегментом выпуклой тонкостенной оболочки с переменной толщиной стенки и произвольной формой передней и задней поверхностей, задаваемых путем интерполяции экспериментальных карт высот, полученных из данных томографического исследования роговицы конкретного пациента с помощью кератотопографа Pentacam AXL.

Материал оболочки, моделирующей роговицу, считали однородным, изотропным и нелинейно-

Таблица 1. **Демографические характеристики и стадия заболевания группы наблюдения, *n*=36; 36 глаз**

Table 1. **Demographic characteristics and stage of disease in the observation group, *n*=36; 36 eyes**

Показатель	Значение
Возраст, лет, $M\pm\sigma$	29±5,95
Пол, *n* (%):	
женщины	12 (33)
мужчины	24 (67)
Стадия КК, $M\pm\sigma$	1,95±0,9

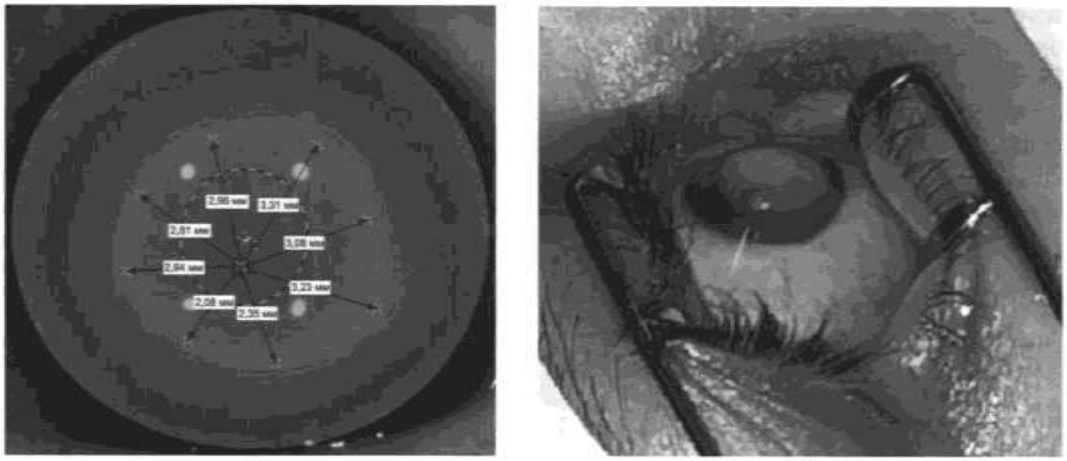

а/a б/b

Рис. 1. **Схема определения размеров зоны эксимерлазерного воздействия (а) и общий вид роговицы пациента во время операции (б).**
Fig. 1. **Scheme for determining the size of excimer laser exposure area (a) and general view of the patient's cornea during surgery (b).**

упругим, его деформации описывали моделью гиперупругости O.H. Yeoh [17]. Коэффициенты жесткости данной модели устанавливали исходя из сопоставления результатов численного моделирования параметров деформации роговицы при воздействии воздушного импульса и их определения на бесконтактном тонометре Corvis ST. При наличии эктатического процесса в окрестностях соответствующей зоны роговицы в модели вводили локальную область со снижающимися коэффициентами жесткости материала. Размеры, форму, положение и характер изменения жесткости внутри такой области устанавливали путем решения обратных задач по минимизации разницы между результатами моделирования и экспериментального измерения кератотопометрических и деформационных параметров в характерных точках роговицы.

Для моделирования процедуры УфКРК в стенке оболочки вводили дополнительную зону (кругового профиля) с повышенными коэффициентами жесткости. Диаметр данной области соответствовал диаметру зоны эксимерлазерной деэпителизации, а изменение характеристик жесткости материала по глубине и радиусу задавали в соответствии с экспериментальными данными о распределении фотосенсибилизирующего вещества при его диффузии в роговице и плотности потока ультрафиолетового (УФ) излучения заданной мощности.

На основе результатов расчетов по разработанной модели в виде трехмерных картин распределения интенсивностей напряжений и деформаций в объеме роговицы и их сопоставления с основными топографическими и томографическими картами Pentacam AXL, а также данными о биомеханических свойствах Corvis ST устанавливали положение и размеры ослабленной области роговицы и варианты воздействия на нее при УФ-кросслинкинге.

Топографически ориентированную деэпителизацию точно в области КК возможно осуществить, в частности, с использованием эксимерного лазера. Неравномерная толщина эпителия роговицы при КК усложняет проведение полной деэпителизации роговицы. Решает задачу обозначения границ КК частичная деэпителизация роговицы на глубину $^2/_3$ толщины эпителиального слоя с последующим удалением оставшегося эпителия. Центром воздействия при проведении модифицированной методики УфКРК считали точку с наименьшим значением пахиметрии в отчете Pentacam AXL Topometric/KC Staging. Границей зоны КК считали внешнюю границу желтого цвета по Интуитивной шкале Белина с 61 цветом и шагом 5,0 мкм **(рис. 1, а)**. Определяли диаметр зоны эксимерлазерного воздействия с использованием указанных ориентиров. После проведения эксимерлазерной фототерапевтической кератэктомии по заданным параметрам механически удаляли оставшуюся часть эпителиального слоя в пределах границ абляции. Дальнейший ход операции соответствовал Дрезденскому протоколу. Проводили инстилляционное насыщение роговицы 0,1% раствором рибофлавина мононуклеотида на декстране Т500 в течение 30 мин. УФ-облучение длиной волны 365 нм мощностью 3 мВт/см^2 с диаметром светового пятна 7,0 мм проводили в течение 30 мин с центрацией в концентрически деэпителизированной зоне роговицы на фоне дополнительных инстилляций раствора рибофлавина каждые 2 мин. Воздействие УФ-облучением осуществляли как на участок деэпителизированной роговицы в области КК, где было получено максимальное насыщение фотосенсибилизатором и происходил

стандартный УФ-кросслинкинг, так и на перифокальную зону недеэпителизированной роговицы, где происходил трансэпителиальный УФ-кросслинкинг с поверхностным эффектом **(рис 1, б)**.

Ведение раннего послеоперационного периода осуществляли так же, как и при выполнении стандартной методики УфКРК. На технологию получен Патент РФ на изобретение №2760482 от 25.11.2021.

Результаты

Длительность полной реэпителизации роговицы во всех случаях составила 24,2±1,0 ч. Изменения клинико-функциональных показателей в исследуемой группе отражены в **табл. 2.**

Достоверное повышение НКОЗ и МКОЗ, а также понижение K_m и K_{max} отмечено в сроки наблюдения 6—12 мес.

В **табл. 3** и **4** представлены основные биомеханические роговичные параметры и показатели вязкоэластических свойств роговицы пациентов исследуемой группы на разных сроках наблюдения.

Незначительное повышение, по сравнению с дооперационным уровнем, bIOP, а также достоверное повышение основных показателей жесткости роговицы — SP-A1 и SSI — отмечалось уже на сроке наблюдения 1 мес. На сроке наблюдения 1 год было отмечено повышение значений SP-A1, bIOP и SSI по сравнению с дооперационными значениями на 18; 11 и 23% соответственно (t>2,0; p<0,05).

На сроке наблюдения 1 год было отмечено повышение значений CH, CRF и IOPcc по сравнению с дооперационными значениями на 12; 15 и 11% соответственно (t>2,0; p<0,05).

По данным ОКТ роговицы, демаркационная линия во всех случаях визуализировалась к сроку 1 мес после операции и сохранялась на более поздних сроках наблюдения **(рис. 2)**. Значения глубины залегания демаркационной линии в проекции точки с наименьшей пахиметрией p_{min} представлены в **табл. 5**.

На **рис. 2** видно, что в зоне деэпителизированной роговицы, соответствующей области КК, глубина демаркационной линии составляет около половины толщины роговицы. В перифокальной зоне недеэпителизированной роговицы отмечено более поверхностное формирование демаркационной линии.

При проведении конфокальной микроскопии на сроке наблюдения 1 мес во всех случаях отмечали появление заднего стромального хейза в виде гиперрефлектирующих структур веретенообразной и звездчатой формы, что расценивали как скопления коллагена, производимого активированными кератоцитами [18]. Плотность эндотелиальных клеток оставалась неизменной на всех сроках наблюдения.

Клиническое наблюдение. В клинику Волгоградского филиала обратился пациент *К.* 33 лет с жалобами на постепенное снижение остроты зрения левого глаза в течение пяти лет. Пациент использует очковую коррекцию. Было проведено полное офтальмологическое обследование, получены следующие результаты: НКОЗ OD=0,8, МКОЗ OD=1,0, рефракция OD sph –0,25 дптр, cyl –0,5 дптр ax 95; НКОЗ OS=0,05, МКОЗ OS=0,3, рефракция OS sph –3,5 дптр, cyl –2,75 дптр ax 106, величина переднезадней оси OD=23,5 мм, OS=23,9 мм, пахиметрия в центральной оптической зоне OD=519 мкм, минимальное значение пахиметрии OD=505 мкм, пахиметрия в центральной оптической зоне OS = 510 мкм, минимальное значение пахиметрии OS 496 мкм. Плотность эндотелиальных клеток OD = 2902 CD/мм^2, плотность эндотелиальных клеток OS = 2628 CD/мм^2. Кератотопографически на OS — картина паттерна КК в нижнем отделе. Кератометрия на вершине КК 47,8 дптр, среднее значение кератометрии — 43,4 дптр. Показатели жесткости роговицы OS — SP-A1 и SSI — составляли 71,7 и 0,84 соответственно, значения корнеального гистерезиса CH и фактора резистентности роговицы CRF — 8,7 и 8,3 соответственно. Толщина эпителия на вершине КК — 47 мкм. Поставлен клинический диагноз: «Кератоконус OS 2-й стадии, рефракционная амблиопия слабой степени».

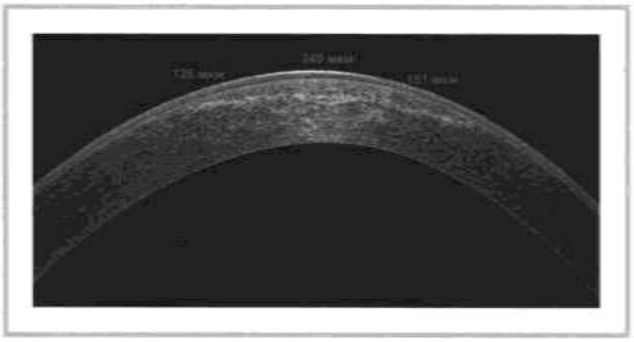

Рис. 2. **Результаты ОКТ роговицы на сроке наблюдения 1 мес после операции.**

Fig. 2. **Results of OCT of the cornea performed one month after surgery.**

Этапы лечения пациента

1. Математическое моделирование.
2. Применение модифицированной методики на основе полученных данных.

С использованием полученных с помощью Pentacam AXL и Corvis ST данных пациента построена конечно-элементная 3D-модель роговицы. На полученном «цифровом двойнике» проведена серия вычислительных экспериментов по моделированию деформаций роговицы в ходе пневмотонометрического теста. Из сопоставления расчетных результатов и данных клинического обследования пациента на приборе Corvis ST установлены коэффициенты жесткости в модели роговицы и степень их максимального снижения (22%) в центре зоны КК.

Таблица 2. **Клинико-функциональные показатели в наблюдаемой группе, *n*=36**

Table 2. **Clinical and functional indicators in the observation group, *n*=36**

Показатель	До операции			После операции								
				1-е сутки			1 мес			6—12 мес		
	M±σ	медиана	min—max	M±σ	медиана	min—max	M±σ	медиана	min—max	M±σ	медиана	min—max
НКОЗ (logMAR)	0,80±0,18	1,15*	0,30—1,30	0,80±0,10	0,75**	0,50—1,30	0,80±0,09	0,70**	0,50—1,30	0,60±0,21	0,85**(Δ=26%)	0,25—1,30
МКОЗ (logMAR)	0,25±0,14	0,24*	0,10—0,40	0,30±0,21	0,30*	0,08—0,50	0,20±0,18	0,19**	0,10—0,30	0,15±0,18	0,17**(Δ=29%)	0,10—0,20
Пахиметрия, мкм	492,5±16,76	494,00*	466,00—516,00	509,1±31,27	533,00**	469,00—548,00	488,5±12,90	492,00*	465,00—498,00	477,8±17,58	488,50***(Δ=2%)	457,00—510,00
K_m, дптр	46,86±3,29	46,80*	42,20—51,50	47,55±3,57	47,50**	43,30—53,20	46,76±2,24	46,30*	44,70—50,50	45,65±1,73	44,85** (Δ=5%)	44,20—49,60
K_{max}, дптр	56,20±3,29	56,80*	52,20—61,50	57,55±3,57	57,50*	53,30—63,20	56,76±2,24	56,30*	54,70—60,50	54,65±1,73	54,85** (Δ=3%)	54,20—59,60

Примечание. В **табл. 2—4**: различия между средними значениями, отмеченные значками * и **, ** и ***, а также * и ***, статистически значимы (t>2,0; p<0,05).

Таблица 3. **Биомеханические роговичные параметры в наблюдаемой группе, *n*=36**

Table 3. **Biomechanical parameters of the cornea in the observation group, *n*=36**

Показатель	До операции			После операции								
				1-е сутки			1 мес			6—12 мес		
	M±σ	медиана	min—max	M±σ	медиана	min—max	M±σ	медиана	min—max	M±σ	медиана	min—max
SP-A1	76,01±9,39	76,70*	55,40—82,40	76,84±12,41	74,65*	57,90—92,40	86,95±6,70	83,20**	43,80—120,70	91,15±5,04	93,20*** (Δ=18%)	83,40—94,80
bIOP, мм рт.ст.	12,88±1,40	12,75*	11,30—15,30	12,82±2,65	13,00*	8,00—15,20	14,37±0,86	14,25**	13,50—15,50	14,15±1,32	14,30** (Δ=11%)	12,20—15,60
SSI	0,79±0,15	0,71*	0,675—0,92	0,80±0,12	0,81*	0,66—0,98	0,91±0,06	0,89**	0,84—0,99	0,93±0,23	0,92*** (Δ=23%)	0,73—1,37

Таблица 4. **Показатели вязкоэластических свойств роговицы пациентов наблюдаемой группы, *n*=36**

Table 4. **Viscoelastic properties of the cornea in patients of the observation group, *n*=36**

Показатель	До операции			После операции								
				1-е сутки			1 мес			6—12 мес		
	M±σ	медиана	min—max	M±σ	медиана	min—max	M±σ	медиана	min—max	M±σ	медиана	min—max
CH	8,27±1,27	8,20*	6,70—9,90	8,32±0,84	8,40*	6,70—9,20	8,63±0,76	8,35*	7,90—9,80	9,30±0,70	9,35*** (Δ=12%)	8,50—10,10
CRF	7,12±1,22	7,00*	5,30—8,60	7,51±1,02	7,60*	6,00—8,70	7,90±1,03	8,00**	6,60—9,50	8,70±1,16	8,20*** (Δ=15%)	7,70—10,60
IOPcc	13,70±2,82	13,00*	11,80—19,20	13,66±1,83	13,35*	11,90—17,00	14,38±2,85	14,85**	10,10—18,00	14,30±1,72	14,55** (Δ=11%)	11,40—15,80

Таблица 5. **Глубина залегания демаркационной линии на разных сроках наблюдения (n=36), мкм**

Table 5. **Depth of the demarcation line at various follow-up time points (n=36), μm**

Локализация	Срок наблюдения после операции					
	1 мес			6–12 мес		
	M±σ	медиана	min–max	M±σ	медиана	min–max
В проекции p_{min}	236,54±59,22	220	347–164	235,5±44,86	210	280; 140

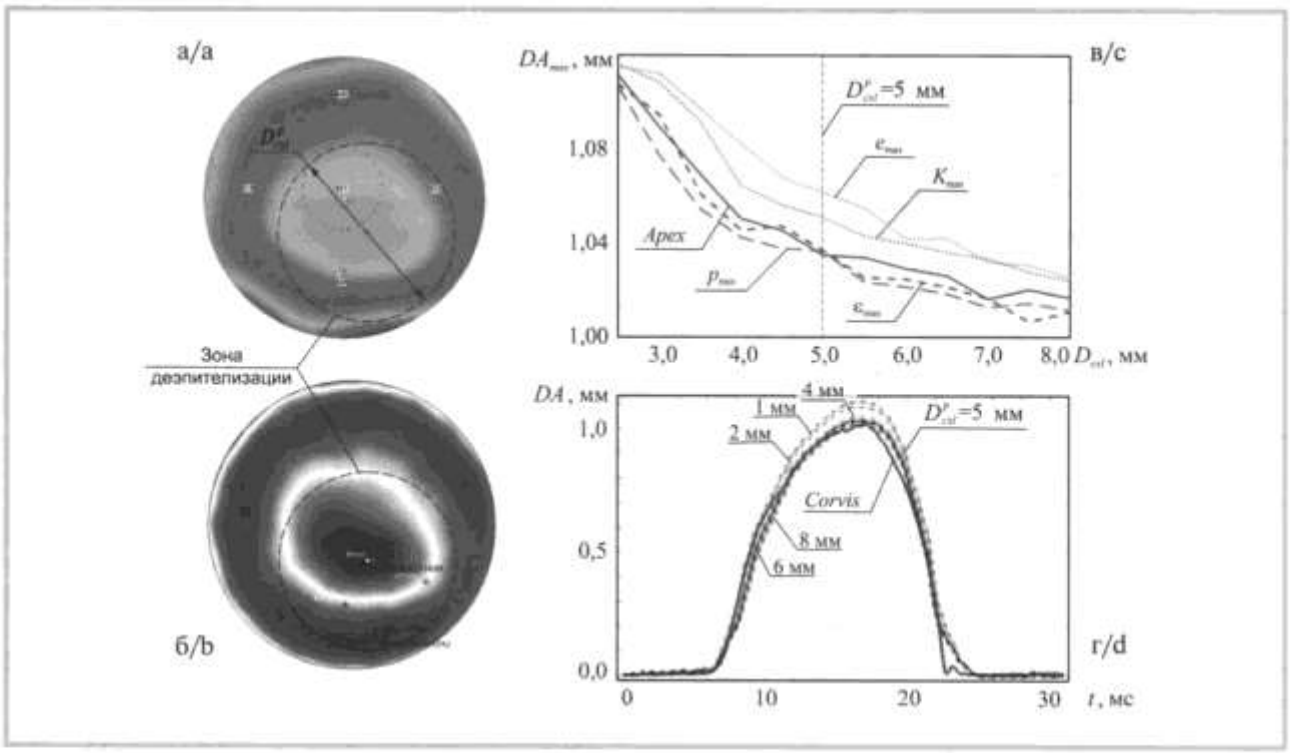

Рис. 3. **Этапы расчетно-экспериментального анализа пациент-ориентированной методики кросслинкинга.**

а — карта пахиметрии до операции (шкала Белина, Pentacam); б — расчетная интенсивность деформаций роговицы с КК; в — зависимость максимальной амплитуды деформаций роговицы от диаметра и положения зоны кросслинкинга; г — сопоставление расчетных кривых деформации роговицы после кросслинкинга по различным вариантам и данных пневмотонометрии пациента.

Fig. 3. **Stages of calculation-experimental analysis of the patient-oriented cross-linking technique.**

a — preoperative pachymetry map (Belin scale, Pentacam); b — calculated deformation intensity of keratoconic cornea; c — dependence of maximum corneal deformation amplitude on the diameter and position of the cross-linking zone; d — comparison of calculated corneal deformation curves after cross-linking by different techniques with patient pneumotonometry data.

По результатам расчетов определены величины интенсивности деформаций, построены карты их распределения по объему роговицы. Эти результаты совместно с экспериментальными данными о размерах и конфигурации области наименьшей пахиметрии (шкала Белина, Pentacam) позволяют предварительно установить диаметр D^p_{cal} зоны эксимерлазерного воздействия при кросслинкинге **(рис. 3, а, б)**.

На следующем этапе проводили прогнозирование биомеханических параметров (в частности, максимальной амплитуды деформации D^p_{cal} при пневмотесте) модели роговицы после кросслинкинга для различных вариантов расположения и размеров зоны воздействия при кросслинкинге **(рис. 3, в)** и уточняли ее эффективный диаметр и положение центра (приняли: D^p_{cal}=5 мм, центр — в точке минимальной пахиметрии p_{min}).

При постоперационном расчетном анализе сопоставляли прогностические кривые деформирования роговицы после кросслинкинга с данными пациента, полученными при помощи прибора Corvis ST через 629 сут после операции **(рис. 3, г)**.

Через 6 мес после операции получены следующие результаты: НКОЗ OS=0,1, МКОЗ OS=0,6, рефракция OS sph –3,5 дптр, cyl –2,0 дптр ax 100, пахиметрия в центральной оптической зоне OS = 505 мкм, минимальное значение пахмиетрии OS = 483 мкм. Плотность эндотелиальных клеток OS = 2727 CD мм^2. Кератометрия на вершине КК 46,8 дптр, среднее значение кератометрии — 42,9 дптр. Показатели жесткости роговицы OS — SP-A1 и SSI — составляли 75,4 и 1,05 соответственно, значения корнеального гистерезиса CH и фактора резистентности роговицы CRF — 8,9 и 10,1 соответственно. При проведении



Рис. 4. **Сопоставление характерной расчетной картины интенсивности деформации (а) в роговице под действием ВГД с картой пахиметрии (б) и задней элевации (в).**

p_{min} — точка минимальной пахиметрии, e_{max} — область наибольшей элевации, ε_{max} — точка максимальной интенсивности деформации роговицы.

Fig. 4. **Comparison of the characteristic calculated pattern of deformation intensity (a) in the cornea under the action of IOP with pachymetry map (b) and posterior elevation (c).**

p_{min} — the point of minimal pachymetry, e_{max} — the area of greatest elevation, ε_{max} — the point of maximum intensity of corneal deformation.

ОКТ роговицы визуализировалась демаркационная линия с максимальной глубиной 219 мкм в проекции зоны с минимальной пахиметрией.

Обсуждение

На сегодняшний день применяются разные подходы к персонализации кросслинкинга. T. Seiler и соавторы проводили селективный кросслинкинг с различной энергией облучения ультрафиолетом с центром воздействия в точке наибольшей элевации задней поверхности роговицы [3]. R. Shetty и соавторы использовали топографически ориентированный УфКРК с центром воздействия в точке наибольшей кератометрии тангенциальной карты передней поверхности роговицы [4, 5]. Проведенное в данной работе сопоставление карты распределения деформации, полученной с помощью математического моделирования **(рис. 4, а)**, с пахиметрической картой **(рис. 4, б)** и картой задней элевации **(рис. 4, в)**, полученными экспериментально (Pentacam AXL), показало, что локальная область роговицы с наименьшей толщиной (желтая область по шкале Белина) подвергается наибольшим деформациям. При этом точка максимальной интенсивности деформаций (точка ε_{max} на **рис. 4)** локализуется вблизи точки минимальной пахиметрии (p_{min}) и области наибольшей элевации (e_{max}) задней поверхности. В этом смысле принятая в данном исследовании стратегия определения размеров и положения области УФ-облучения при кросслинкинге **(см. рис. 1, а)** видится достаточно обоснованной.

Воздействие точно в зоне роговицы с ослабленными биомеханическими свойствами может быть обеспечено только применением эксимерлазерных технологий, в частности топографически ориентированной фототерапевтической кератэктомии, причем не на полную эпителиальную глубину, а лишь на $^2/_3$ толщины эпителия. Полная эксимерлазерная деэпителизация сопряжена с риском повреждения глубжележащих слоев роговицы, учитывая неравномерную толщину эпителиального слоя. Предложенная глубина абляции позволяет визуализировать границы искомой области. Для получения достаточного насыщения стромы роговицы рибофлавином оставшийся после абляции эпителий требуется удалить механически, что не представляет сложности в обозначенных границах.

Применение методики локального УфКРК в отношении снижения значений максимальной кератометрии и, как следствие, повышения остроты зрения, так же эффективно, как и применение стандартного протокола. Полученные результаты подтверждают повышение топографической регулярности роговицы, с одной стороны, и демонстрируют повышение безопасности операции УфКРК за счет минимизации интраоперационной травмы поверхностных слоев роговицы и уменьшения количества энергии ультрафиолета-А, проникающей в строму, сокращения реабилитационного периода, по сравнению со стандартным протоколом, — с другой.

Предложенная модифицированная методика не уступает по эффективности известным в литературе локальным процедурам УфКРК. В методике персонализированного УФ-кросслинкинга, предложенной T. Seiler и соавт. [3], градиентный лечебный эффект УфКРК обеспечивается изменением мощности УФ-воздействия на различном удалении от точки максимальной задней роговичной элевации. Авторами представлены результаты персонализированного УфКРК при лечении 19 глаз с КК 1-й и 2-й стадии. На сроке на-

блюдения 1 год было отмечено достоверное снижение K_{max} в 7 из 19 глаз (37%) на 2 дптр или более (p=0,03), в среднем на 1,7±2,0 дптр, повышение МКОЗ (logMAR) на 0,07±0,2 (p=0,08). Продолжительность реэпителизации составила 2,56±0,50 сут.

В предложенной нами методике кросслинкинга градиентный лечебный эффект обеспечивается сохранением эпителиального слоя в периферических отделах зоны облучения. Основные критерии эффективности УфКРК — кератостабилизирующий эффект и повышение биомеханических свойств роговицы.

Представленные результаты разработанной нами методики УфКРК демонстрируют улучшение всех исследуемых показателей жесткости и вязкоэластичности роговицы на максимальном сроке наблюдения. К сожалению, в доступной литературе отсутствуют сведения о сравнительном анализе улучшения биомеханических свойств роговицы при проведении различных модификаций УфКРК. Одной из задач проводимого нами исследования является набор и анализ такого материала.

Заключение

Применение математического моделирования позволило установить центр воздействия при проведении модифицированной методики УфКРК в точке с наименьшей пахиметрией как зоны пониженной жесткости и наибольшей интенсивности деформаций роговицы. Разработанная модифицированная персонализированная топографически и томографически ориентированная методика УфКРК позволяет получить явный кератостабилизирующий эффект за счет повышения показателя жесткости роговицы и роговичного индекса напряжения-деформации на 15,1±5,04 (18%) и 0,21±0,20 (23%) соответственно (p<0,05), повысить НКОЗ и МКОЗ на 0,2±0,19 (23%) и 0,1±0,14 (29%) соответственно (p<0,05), при снижении значений максимальной кератометрии на 1,35±1,63% (3%; p<0,05), повысить безопасность лечения КК за счет уменьшения дозы УФ-воздействия на роговицу и интраокулярные структуры и гарантированной сохранности лимбальной зоны эпителия, особенно при воздействии на роговицы со сниженной толщиной. Сокращение продолжительности реэпителизации до 24,2±1,0 ч обусловливает более комфортное протекание раннего послеоперационного периода для пациентов.

Финансирование. Исследование выполнено за счет гранта Российского научного фонда (проект №22-21-20085).

Участие авторов:

Концепция и дизайн исследования: Е.С., И.З., Б.М.
Сбор и обработка материала: Е.С., И.З., В.Х.
Статистическая обработка: Е.Л., С.Б.
Написание текста: Е.С.
Редактирование: Б.М., В.Ф., И.З., С.Б.

Авторы заявляют об отсутствии конфликта интересов.
The authors declare no conflicts of interest.

ЛИТЕРАТУРА/REFERENCES

1. Roberts CJ, Dupps WJ Jr. Biomechanics of corneal ectasia and biomechanical treatments. *J Cataract Refract Surg*. 2014;40:991998. https://doi.org/10.1016/j.jcrs.2014.04.013
2. Sinha Roy A, Dupps WJ Jr. Patient-specific computational modeling of keratoconus progression and differential responses to collagen cross-linking. *Invest Ophthalmol Vis Sci*. 2011;52:9174-9187. https://doi.org/10.1167/iovs.11-7395
3. Seiler TG, Fischinger I, Koller T, Zapp D, Frueh BE, Seiler T. Customized corneal cross-linking: one-year results. *Am J Ophthalmol*. 2016;166:14-21. https://doi.org/10.1016/j.ajo.2016.02.029
4. Shetty R, Pahuja N, Roshan T, Deshmukh R, Francis M, Ghosh A, PhD, Roy S. Customized Corneal Cross-linking Using Different UVA Beam Profiles. *J Refract Surg*. 2017;33(10):676-682. https://doi.org/10.3928/1081597X-20170621-07
5. Cassagne M, Pierné K, Galiacy SD, Asfaux-Marfaing MP, Fournié P, Malecaze F. Customized Topography-Guided Corneal Collagen Cross-linking for Keratoconus. *J Refract Surg*. 2017;33 (5):290-297. https://doi.org/10.3928/1081597X-20170201-02
6. Ambrosio R Jr, Lopes BT, Faria-Correira F, Salomão MQ, Jens Bühren J, Roberts CJ, Elsheikh A, Vinciguerra R, Vinciguerra P. Integration of Scheimpflug-Based Corneal Tomography and Biomechanical Assessments for Enhancing Ectasia Detection. *J Refract Surg*. 2017;33(7):434-444. https://doi.org/10.3928/1081597X-20170426-02
7. Joda AA, Shervin MM, Kook D, Elsheikh A. Development and validation of a correction equation for Corvis tonometry. *Comput Methods Biomech Biomed Engin*. 2016;19:943-953. https://doi.org/10.1080/10255842.2015.1077515
8. Luce DA. Determining in vivo biomechanical properties of the cornea with an ocular response analyzer. *J Cataract Refract Surg*. 2005;31(1):156-162. https://doi.org/10.1016/j.jcrs.2004.10.044
9. Roberts CJ, Mahmoud AM, Bons JP, Hossain A, Elsheikh A, Vinciguerra R, Vinciguerra P, Ambrósio RJr. Introduction of Two Novel Stiffness Parameters at Interpretation of Air Puff-Induced Biomechanical Deformation Response Parameters with a Dinamic Scheimpflug Analyser. *J Refract Surg*. 2017;33(4):266-273. https://doi.org/10.3928/1081597X-20161221-03
10. Izquierdo L, Gilani F, Henriquez M, Izquierdo L, Ambrósio A. Independent Population Validation of the Belin/Ambrysio Enhanced Ectasia display: Implications for Keratoconus studies and screening. *Int J Keratoconus Ectatic Corn Dis*. 2014;3(1):1-8. https://doi.org/10.5005/jp-journals-10025-1069
11. Vinciguerra R, Elsheikh A, Roberts CJ, Ambrósio R Jr, Kang DCY, Lopes BT, Morenghi E, Azzolini C, Vinciguerra P. Influence of Pachymetry and Intraocular Pressure on Dynamic Corneal Response Parameters in Healthy Patients. *J Refract Surg*. 2016;32:550-561. https://doi.org/10.3928/1081597X-20160524-01
12. Esporcatte LPG, Salomão MQ, Lopes BT, Vinciguerra P, Vinciguerra R, Roberts C, Elsheikh A, Dawson DG, Ambrósio R Jr. Biomechanical diagnostics of the cornea. *Eye Vis*. 2020;7:9. https://doi.org/10.1186/s40662-020-0174-x
13. Ambrosio R Jr, Noguerira LP, Caldas DL, et al. Evaluation of corneal shape and biomechanics before LASIK. *Int Ophthalmol Clin*. 2011;51:11-38. https://doi.org/10.1097/IIO.0b013e31820f1d2d
14. Pandolfi A. Cornea modelling. *Eye Vis*. 2020;7:2. https://doi.org/10.1186/s40662-019-0166-x
15. Иомдина Е.Н., Петров С.Ю., Антонов А.А., Новиков И.А., Пахомова И.А., Арчаков А.Ю. Корнеосклеральная оболочка глаза: возможности оценки биомеханических свойств в норме и при патологии. *Офтальмология*. 2016;13(2):62-68. Iomdina EN, Petrov SYu, Antonov AA, Novikov IA, Pahomova IA, Archakov AYu. The corneoscleral shell of the eye: potentials of assessing biome-

chanical parameters in normal and pathological conditions. *Ophthalmology in Russia = Oftal'mologiya*. 2016;13(2):62-68 (In Russ.). https://doi.org/10.18008/1816-5095-2016-2-62-68

16. Солодкова Е.Г., Малюгин Б.Э., Захаров И.Н., Багмутов В.П., Фокин В.П., Балалин С.В., Лобанов Е.В., Лэ В.Х. Разработка комплекса математических моделей биомеханических параметров роговицы с диагностированным кератоконусом до и после лечения кросслинкингом роговичного коллагена. *Российский журнал биомеханики*. 2022;(3):10-28.
Solodkova EG, Malyugin BE, Zakharov IN, Bagmutov VP, Fokin VP, Balalin SV, Lobanov EV, Le V.H. Development of a set of mathematical models of corneal biomechanical parameters with diagnosed keratoconus before and after treatment with corneal collagen cross-linking. *Russian Journal of Biomechanics = Rossiyskiy zhurnal biomekhaniki*. 2022;(3):10-28 (In Russ.). https://doi.org/10.15593/RZhBiomeh/2022.3.01

17. Yeoh OH. Some Forms of the Strain Energy Function for Rubber. *Rubber Chem Technol*. 1993;66(5):754-771. https://doi.org/10.5254/1.3538343

18. Mazzotta C, Balestrazzi A, Baiocchi S, Traversi C, Caporossi A Stromal haze after combined riboflavin-UVA corneal collagen cross-linking in keratoconus: in vivo confocal microscopic evaluation. *Clin Experiment Ophthalmol*. 2007;35(6):580-582. https://doi.org/10.1111/j.1442-9071.2007.01536.x

Поступила 29.09.2022
Received 29.09.2022
Принята к печати 01.02.2023
Accepted 01.02.2023

Вестник офтальмологии
2023, Т. 139, №3, с. 15-22
https://doi.org/10.17116/oftalma202313903115

Russian Annals of Ophthalmology =
Vestnik Oftal'mologii 2023, vol. 139, №3, pp. 15-22
https://doi.org/10.17116/oftalma202313903115

Морфологическая оценка результатов операции лазерной активации гидропроницаемости склеры в лечении глаукомы

© Ю.Н. ЮСЕФ[1,2], И.А. НОВИКОВ[1], А.А. ГАМИДОВ[1], П.Д. ГАВРИЛИНА[1], О.И. БАУМ[3], З.В. СУРНИНА[1]

[1]ФГБНУ «Научно-исследовательский институт глазных болезней им. М.М. Краснова», Москва, Россия;
[2]ФГАОУ ВО «Первый Московский государственный медицинский университет им. И.М. Сеченова» Минздрава России (Сеченовский университет), Москва, Россия;
[3]Институт фотонных технологий ФНИЦ «Кристаллография и фотоника» РАН, Москва—Троицк, Россия

РЕЗЮМЕ

Цель исследования. Экспериментальное обоснование возможности применения технологии лазерной активации гидропроницаемости склеры (ЛАГС) при лечении глаукомы на основе морфологической оценки результатов лечения.

Материал и методы. В работе использовалось импульсно-периодическое излучение Er-glass волоконного лазера (λ=1,56 мкм). Проведение модельного эксперимента заключалось в оценке ультрафильтрации жидкости сквозь ткани аутопсийного образца склеры человека по оригинальной методике с использованием маркирующего агента на основе хлорида неодима и сканирующей электронной микроскопии. Клиническая часть работы заключалась в проведении оптической когерентной томографии (ОКТ) и лазерной конфокальной микроскопии склеры и коньюнктивы (КМСК) сразу после лазерного воздействия в участках лазерных аппликаций *in vivo* пяти пациентам (пять глаз) в возрасте от 57 до 68 лет с некомпенсированной далекозашедшей (IIIb—c) стадией глаукомы, перенесших операцию ЛАГС.

Результаты. Результаты морфологической оценки после проведения ЛАГС позволили выявить структурные изменения, указывающие на усиление транссклеральной ультрафильтрации: увеличение интрастромальных гипорефлективных участков в склере, разрежение коллагеновых волокон, образование пористых структур. С помощью оригинальной методики с использованием маркирующего агента на основе хлорида неодима и сканирующей электронной микроскопии удалось доказать усиление транссклеральной ультрафильтрации. Результаты эксперимента подтверждают прижизненные ОКТ-снимки склеры и данные КМСК, полученные *in vivo* у пяти человек с далекозашедшей стадией глаукомы после операции ЛАГС, на которых отчетливо визуализируется разуплотнение тканей в местах лазерного воздействия.

Заключение. Выявленные структурные изменения указывают на возможность снижения внутриглазного давления после ЛАГС за счет образования склеральных пористых структур и усиления транссклеральной ультрафильтрации. Экспериментально подобранный оптимальный режим лазерного воздействия (0,66 Вт с суммарной экспозицией 6 с) при ЛАГС позволяет избежать грубых деструктивных изменений в тканях глаза, обеспечивая щадящий характер предложенного вмешательства.

Ключевые слова: *глаукома, цилиарное тело, импульсно-периодическое лазерное излучение, гидропроницаемость склеры, транссклеральная фильтрация, конфокальная микроскопия склеры и коньюнктивы, оптическая когерентная томография склеры, электронная микроскопия.*

ИНФОРМАЦИЯ ОБ АВТОРАХ:
Юсеф Ю.Н. — e-mail: 9695949@bk.ru; https://orcid.org/0000-0003-4043-456X
Новиков И.А. — e-mail: i.novikov@niigb.ru; https://orcid.org/0000-0003-4898-4662
Гамидов А.А. — e-mail: algam@bk.ru; https://orcid.org/0000-0002-9192-449X
Гаврилина П.Д. — e-mail: polina_1517@mail.ru; https://orcid.org/0000-0001-5023-3409
Баум О.И. — e-mail: baumolga@gmail.com; https://orcid.org/0000-0002-9076-7154
Сурнина З.В. — e-mail: medzoe@yandex.ru; https://orcid.org/0000-0001-5692-1800
Автор, ответственный за переписку: Гаврилина Полина Дмитриевна — e-mail: polina_1517@mail.ru

КАК ЦИТИРОВАТЬ:
Юсеф Ю.Н., Новиков И.А., Гамидов А.А., Гаврилина П.Д., Баум О.И., Сурнина З.В. Морфологическая оценка результатов операции лазерной активации гидропроницаемости склеры в лечении глаукомы. *Вестник офтальмологии.* 2023;139(3):15–22. https://doi.org/10.17116/oftalma202313903115

Morphological evaluation of the results of laser activation of scleral hydropermeability in the treatment of glaucoma

© YU.N. YUSEF[1,2], I.A. NOVIKOV[1], A.A. GAMIDOV[1], P.D. GAVRILINA[1], O.I. BAUM[3], Z.V. SURNINA[1]

[1]Krasnov Research Institute of Eye Diseases, Moscow, Russia;
[2]I.M. Sechenov First Moscow State Medical University (Sechenov University), Moscow, Russia;
[3]Institute of Photonic Technologies of the Crystallography and Photonics Research Center, Moscow, Troitsk, Russia

ABSTRACT

Purpose. The study attempted to experimentally substantiate the possibility of using the laser activation of scleral hydropermeability (LASH) technique in glaucoma treatment by morphological evaluation of treatment outcomes.

Material and methods. The pulsed-periodic radiation from an Er-glass fiber laser (λ=1.56 μm) was used. The model experiment consisted of evaluating ultrafiltration of fluid through the tissues of human sclera autopsy specimen according to the original technique using neodymium chloride-based labeling agent and scanning electron microscopy. The clinical part of the study consisted of optical coherence tomography (OCT) and laser confocal microscopy of the sclera and conjunctiva (CMSC) performed *in vivo* immediately after laser treatment in the laser application sites in 5 patients (5 eyes) aged 57 to 68 years with uncompensated advanced (IIIb-c) stage of glaucoma who had previously underwent LASH surgery.

Results. Results of morphological evaluation after LASH revealed structural changes indicating increased transscleral ultrafiltration: increased intrastromal hyporeflective areas in the sclera, thinning of collagen fibers, formation of porous structures. Using an original technique involving neodymium chloride-based labeling agent and scanning electron microscopy, we were able to prove the enhancement of transscleral ultrafiltration. The results of the experiment were confirmed by *in vivo* OCT images of the sclera and CMSC performed in 5 patients with advanced glaucoma after LASH surgery, in which tissue decompaction in the laser-exposed areas was clearly visualized.

Conclusion. The revealed structural changes indicate the possibility of reducing intraocular pressure after LASH by the means of forming scleral porous structures and increasing transscleral ultrafiltration. Experimentally selected optimal mode of laser exposure (0.66 W with total exposure time of 6 seconds) during LASH helps avoid gross destructive changes in the eye tissues, making the proposed intervention a sparing approach to the treatment of glaucoma.

Keywords: *glaucoma, ciliary body, pulsed-periodic laser radiation, scleral hydropermeability, transcleral filtration, confocal microscopy of the sclera and conjunctiva, optical coherence tomography of the sclera, electron microscopy.*

INFORMATION ABOUT THE AUTHORS:
Yusef Yu.N. — e-mail: 9695949@bk.ru; https://orcid.org/0000-0003-4043-456X
Novikov I.A. — e-mail: i.novikov@niigb.ru; https://orcid.org/0000-0003-4898-4662
Gamidov A.A. — e-mail: algam@bk.ru; https://orcid.org/0000-0002-9192-449X
Gavrilina P.D. — e-mail: polina_1517@mail.ru; https://orcid.org/0000-0001-5023-3409
Baum O.I. — e-mail: baumolga@gmail.com; https://orcid.org/0000-0002-9076-7154
Surnina Z.V. — e-mail: medzoe@yandex.ru; https://orcid.org/0000-0001-5692-1800
Corresponding author: Gavrilina P.D. — e-mail: polina_1517@mail.ru

TO CITE THIS ARTICLE:
Yusef YuN, Novikov IA, Gamidov AA, Gavrilina PD, Baum OI, Surnina ZV. Morphological evaluation of the results of laser activation of scleral hydropermeability in the treatment of glaucoma. *Russian Annals of Ophthalmology = Vestnik Oftal'mologii*. 2023;139(3.:15–22. (In Russ.). https://doi.org/10.17116/oftalma202313903115

На сегодняшний день лазерное лечение при глаукоме подразумевает применение целого комплекса лазерных вмешательств, которые можно подразделить на три группы: 1) устраняющие функциональный блок угла передней камеры; 2) активирующие трабекулярный путь оттока внутриглазной жидкости (ВГЖ); 3) транссклеральные циклодеструктивные лазерные операции, больше предназначенные для терминальных и резистентных форм глаукомы [1]. Наиболее часто в клинической практике для достижения у пациентов целевого уровня внутриглазного давления (ВГД) приходится комбинировать лазерные методы лечения с лекарственной терапией, что, к сожалению, не всегда позволяет получить желаемый терапевтический эффект и достичь приостановки прогрессирования глаукомной нейрооптикопатии. Несмотря на достаточно неплохой гипотензивный эффект, проведение некоторых из лазерных вмешательств, главным образом циклодеструктивных, сопряжено с риском развития таких осложнений, как гипотензия, субатрофия глазного яблока, увеит и формирование интенсивного болевого синдрома [2—5]. Это объясняет тот факт, что использование классической диодной транссклеральной циклофотокоагуляции ограничивается преимущественным ее применением при терминальных и резистентных формах глаукомы [6—8].

В последнее время практический интерес клиницистов обращен к лазерным технологиям, механизм действия которых связан с влиянием на увеосклеральный и транссклеральный пути оттока при транссклеральном облучении в проекции плоской части цилиарного тела [9, 10]. Одной из таких относительно новых технологий является технология лазерной активации гидропроницаемости склеры (ЛАГС), основанная на применении лазерного излучения в ближнем инфракрасном (ИК) диапазоне (λ=1,56 мкм). Ранее в офтальмологии такой вид излучения с воздействием на склеру впервые пробовали использовать с целью лазерной коррекции аметропий [11, 12]. Появившаяся позже технология ЛАГС положительно зарекомендовала себя в качестве самостоятельного метода лечения пациентов с рефрактерными формами терминальной глаукомы [13—15]. Эффективность и безопасность ЛАГС связывают с иным, отличным от циклодеструктивных вмешательств механизмом действия, а именно с повышением гидропроницаемости склеры, усилением фильтрации ВГЖ за счет потенцирования увеосклерального и транссклерального оттока, а также с отсутствием значимого повреждения тканей цилиарного тела и его отростков [16, 17].

Представленная статья является продолжением цикла работ, посвященных технологии ЛАГС. Изложенный в работе материал дает возможность

получить представление о механизмах снижения ВГД после ЛАГС, а также оценить перспективность расширения показаний к использованию данной технологии в лечении более ранних стадий глаукомы.

Цель исследования — экспериментальное обоснование возможности применения технологии ЛАГС при далекозашедшей стадии глаукомы на основе морфологической оценки результатов лечения.

Материал и методы

Экспериментальный блок исследования

Модельный эксперимент заключался в оценке ультрафильтрации жидкости сквозь ткани аутопсийного образца склеры человека. При этом разные части образца были подвергнуты лазерному облучению импульсно-периодическим излучением Er-glass волоконного лазера с различными параметрами мощности (0,6; 0,66 и 0,8 Вт) при соблюдении геометрических параметров воздействия, близких к проведению ЛАГС. Оценка скорости ультрафильтрации проводилась по оригинальной методике с использованием маркирующего агента на основе хлорида неодима и сканирующей электронной микроскопии (СЭМ).

В эксперименте использовали цельные изолированные глаза человека с сохранной герметичностью оболочек. На первом этапе экспериментальной работы использование цельного глаза обеспечивало максимально приближенное к естественному внутреннее теплоотведение от ткани склеры в зоне воздействия лазером. На втором этапе сохранение целостности глазных оболочек способствовало созданию условий, имитирующих естественный ток ВГЖ из передней камеры глаза.

Использовался донорский материал, полученный *post mortem* не позднее 12 ч от момента смерти, без признаков хронических и офтальмологических заболеваний, что позволяло исключить аутолитические изменения в каркасных и фильтрующих структурах глаза, а также применять суправитальную схему контрастирования в эксперименте. Получение, обработка и утилизация кадаверного материала были выполнены в соответствии с действующим законодательством Российской Федерации.

Разметка образца и параметры лазерного воздействия. Образец был закреплен на специальном держателе, что позволило ориентировать его для разметки на четыре квадранта и в дальнейшем выкраивать блоки тканей, подвергшихся лазерному излучению с различными параметрами мощности (при этом один квадрант оставляли интактным для контроля, не подвергая его лазерному облучению). В качестве источника лазерного воздействия использовали Er-glass волоконный лазер с ИК-излучением на длине волны 1,56 мкм в импульсно-периодическом режиме, при диаметре пятна 600 мкм, с эффективным радиусом гауссовского распределения интенсивности лазерного излучения на выходе из оптоволокна — 0,27 мкм.

В ходе эксперимента лазерные аппликации наносили на склеру образца в проекции плоской части цилиарного тела в 3—4 мм от лимба на одинаковом расстоянии (1,5 мм) друг от друга в шахматном порядке. Как упоминалось ранее, перикорнеальная зона склеры была разграничена маркером на четыре квадранта **(рис. 1)**. Один из квадрантов оставался интактным и лазерному облучению не подвергался. Три оставшихся квадранта облучались при мощности 0,6; 0,66 и 0,8 Вт с общей для трех режимов экспозицией, равной 6 с. Во избежание эффекта перегревания тканей на каждую точку воздействовали дважды в течение 3 с с перерывом в 5 с.

Имитация ультрафильтрации влаги передней камеры под действием ВГД. Для оценки ультрафильтрации жидкости при ее прохождении сквозь ткань склеры за единицу времени применяли сбалансированный суправитальный контрастирующий раствор на основе хлорида неодима BioREE-A (ООО «Глаукон», Россия). После лазерного облучения кадаверного глаза посредством парацентеза передней камеры иглой 27G одномоментно внутрикамерно вводили 1—1,5 мл контрастного вещества до достижения состояния гипертонуса на уровне 40 мм рт.ст., периодически осуществляя контроль посредством тонометрии по Маклакову. При снижении показателей ВГД через парацентез внутрикамерно вводили дополнительный объем контрастного вещества (0,2—0,3 мл). Состояние глазного гипертонуса поддерживали в течение 2 ч. Под действием гидростатического давления осмотически нейтральный раствор хлорида неодима перемещался через естественные пути оттока, имитируя фронт распространения конечной порции ВГЖ. При этом на пути перемещения контрастного вещества происходило необратимое связывание неодима с остатками фосфорной кислоты и кальциевыми сайтами белков, что позволило визуализировать и морфометрически описать фронт распространения жидкости посредством СЭМ.

Подготовка образца к СЭМ. После снятия избыточного давления глаз препарировали, рассекая вдоль экватора с выделением корнеосклерального лоскута **(см. рис. 1)**. Из каждого квадранта корнеосклерального лоскута выкраивали блок таким образом, чтобы его рабочая поверхность была одновременно ориентирована перпендикулярно оболочкам глаза (поперечный срез) и перпендикулярно лимбу (радиальное направление). При этом в каждом выкроенном блоке плоскость рабочей поверхности среза проходила через зону воздействия. Полученные блоки в течение 2 мин промывали в физиологическом растворе, после чего фиксировали в растворе глутарового альдегида в течение суток. В последующем данные образцы тканей просушивали и размещали в специальных тисках для электронной микроскопии.

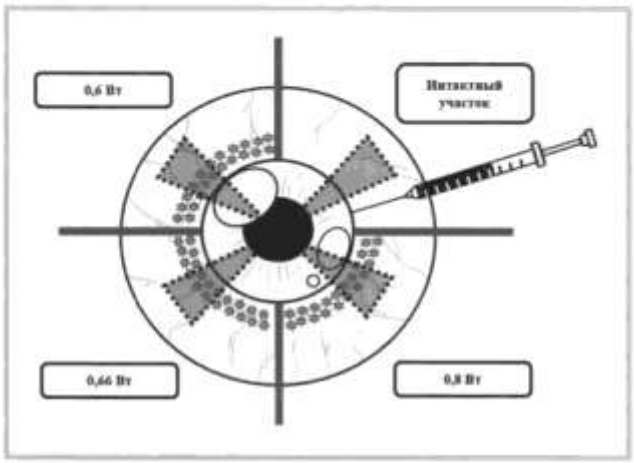

Рис. 1. **Схематическое изображение разметки глазного яблока для подготовки образца к СЭМ.**

Глазное яблоко маркировано на четыре квадранты, каждый из которых соответствует облучению Er-glass волоконным лазером с ИК-излучением на длине волны 1,56 мкм в импульсно-периодическом режиме с различной мощностью (один из квадрантов оставался интактным). Места лазерных аппликаций указаны звездочками. С помощью изображения шприца указано место парацентеза с внутрикамерным введением контрастного вещества. Красными треугольниками обозначены выкраиваемые блоки роговично-склеральных лоскутов.

Fig. 1. **Schematic representation of eyeball marking in sample preparation for scanning electron microscopy.**

The eyeball is marked into 4 quadrants, each corresponding to irradiation with an Er-glass fiber laser with infrared radiation at a wavelength of 1.56 μm in pulsed-periodic mode with different power (one of the quadrants remained intact). Locations of laser applications are indicated by asterisks. The place of paracentesis with intracameral injection of contrast agent is indicated by the syringe. The red triangles indicate the cut-out blocks of the corneoscleral flaps.



Рис. 2. **Микрофотография поперечного среза участка склеры, подвергшегося лазерному облучению импульсно-периодическим излучением Er-glass волоконного лазера (λ=1,56 мкм, мощность 0,8 Вт, экспозиция 6 с) в проекции плоской части цилиарного тела, полученная на сканирующем электронном микроскопе в режиме обратных рассеянных электронов.**

Визуализируется деструкция коллагеновых волокон с проявлением коагуляционного эффекта и выраженным нарушением архитектоники склеральной ткани.

Fig. 2. **Microphotograph of a transverse section of the sclera subjected to laser irradiation of pulsed-periodic Er-glass fiber laser (λ=1.56 μm, power 0.8 W, exposure time 6 sec) in projection of the flat part of the ciliary body, obtained with a scanning electron microscope in the backscattered electron mode.**

Destruction of collagen fibers with coagulation effect and pronounced disturbance of scleral tissue architectonics is visualized.

СЭМ и химическое микрокартирование. Электронную микроскопию проводили с помощью сканирующего электронного микроскопа EVO LS10 (Carl Zeiss, Германия—Великобритания), снабженного энергодисперсионным спектрометром Oxford X-Max50 (Великобритания). Визуализацию поверхности образца осуществляли посредством детектора обратно-рассеянных электронов (BSE) при ускоряющем напряжении 21 кВ и токе на образце 26—41 пА. Для минимизации возможной контракции ткани все исследования проводили в режиме низкого вакуума (70 Па). Химическое микрокартирование проводили с разрешением 1024×768 точек, при токе на образце 112 пА и экспозиции 540 с/кадр.

Клинический блок исследования

Для оценки прижизненных морфологических изменений *in vivo* в клиническую часть исследования было включено пять пациентов (пять глаз) в возрасте от 57 до 68 лет с некомпенсированной далекозашедшей (IIIb—c) стадией глаукомы. Пациентам была проведена операция ЛАГС в подобранном ранее безопасном режиме (0,66 Вт, суммарная экспозиция 6 с). Во избежание эффекта перегревания тканей на каждую точку воздействовали дважды в течение 3 с с перерывом в 5 с. Контактное транссклеральное лазерное воздействие на склеру осуществляли в проекции плоской части цилиарного тела. Лазеркоагуляты наносили в один-два ряда в шахматном порядке по кругу, за исключением боковых меридианов. Сразу после операции использовали методы прижизненной визуализации тканей глаза: оптическую когерентную томографию (ОКТ) и конфокальную микроскопию конъюнктивы и склеры (КМСК) в участках, подвергнутых лазерному вмешательству. Выраженность структурных изменений в тканях исследовали с помощью установки Visante OCT Anterior Segment Imaging (Carl Zeiss Meditec, Германия) и прибора HRT III со специальной роговичной насадкой Rostock Cornea (Heidelberg, Германия).

Результаты и обсуждение

Цель экспериментальной части работы — опытным путем подобрать параметры лазерного транссклерального воздействия по технологии ЛАГС. Исследование облученных в различных режимах (0,6; 0,66 и 0,8 Вт) образцов тканей склеры с помощью электронной микроскопии показало, что оптимальной мощностью излучения, не вызывающей выраженных деструктивных изменений, но при этом способствующей расслоению коллагеновых волокон и образованию пористых структур, являются значения, равные 0,66 Вт при суммарной экс-



***Рис. 3.* Поперечный срез участка интактной склеры в проекции плоской части цилиарного тела.**

а — микрофотография, полученная с помощью сканирующего электронного микроскопа в режиме обратных рассеянных электронов. Относительно яркие участки обогащены контрастным веществом на основе неодима; б — данные химического микрокартирования об интенсивности характеристического излучения неодима, соответствующего полю зрения «а». Наблюдается равномерное прокрашивание передней трети склеры (а, б).

***Fig. 3.* Transverse section of a part of the intact sclera in projection of the flat part of the ciliary body.**

a — microphotograph obtained with a scanning electron microscope in the backscattered electron mode. Relatively bright areas were enriched with a neodymium-based contrasting agent; b — chemical micro-mapping data on the intensity of characteristic neodymium emission corresponding to the field of view «a». Figures «a» and «b» show uniform staining of the anterior third of the sclera.



***Рис. 4.* Поперечный срез участка склеры, подвергшегося лазерному облучению импульсно-периодическим излучением Er-glass волоконного лазера (λ=1,56 мкм, мощность 0,66 Вт, экспозиция 6 с) в проекции плоской части цилиарного тела.**

а — микрофотография, полученная на сканирующем электронном микроскопе в режиме обратных рассеянных электронов. Относительно яркие участки обогащены контрастирующим веществом на основе неодима. Визуализируются расслоение и разуплотнение коллагеновых волокон (указано стрелками) и образование пористых структур при сохранении архитектоники тканей склеры; б — данные химического микрокартирования об интенсивности характеристического излучения неодима, соответствующего полю зрения «а». Стрелки указывают на зону диффузного обогащения контрастным веществом.

***Fig. 4.* Transverse section of the sclera subjected to laser irradiation of pulsed-periodic Er-glass fiber laser (λ=1.56 μm, power 0.66 W, exposure time 6 sec) in projection of the flat part of the ciliary body.**

a — microphotograph obtained with a scanning electron microscope in the backscattered electron mode. Relatively bright areas are enriched with neodymium-based contrasting agent. The splitting and deconsolidation of collagen fibers (indicated by arrows) and formation of porous structures are visualized, the architectonics of the scleral tissue is preserved; b — chemical microarray data on the intensity of characteristic neodymium radiation corresponding to the field of view «a». Arrows indicate a zone of diffuse enrichment with contrasting substance.

позиции 6 с. Увеличение значений мощности способствовало повышению проницаемости контрастного вещества, однако достоверно вызывало заметную деструкцию коллагеновых волокон, приводившую к нарушению архитектоники склеральной ткани **(рис. 2)**. В свою очередь, уменьшение указанных выше значений способствовало снижению образования пор, что коррелировало с отсутствием повышения гидропроницаемости склеры и, соответственно, не могло гарантировать клинически значимого снижения ВГД.

Результаты электронной микроскопии с использованием контрастного вещества позволили определить наиболее вероятный механизм действия такого лазерного вмешательства, оценить степень атравматичности. На сканограммах общая картина распределения яркости (интенсивности обратного рассеяния электронов) в пределах поверхности блока ткани **(рис. 3, а; 4, а)** соответствует относительной концентрации неодима, оцениваемой методом химического микрокартирования для аналогичного участка ткани

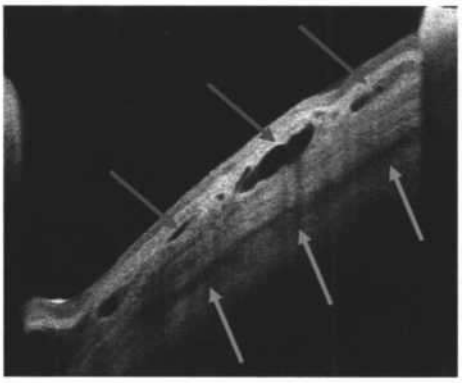

Рис. 5. **Поперечный срез нативного участка склеры, подвергшегося лазерному облучению импульсно-периодическим излучением Er-glass волоконного лазера (λ=1,56 мкм, мощность 0,66 Вт, экспозиция 6 с), полученный с помощью ОКТ сразу после проведения ЛАГС.**

На снимке визуализируется множество микрополостей в конъюнктиве (указаны красными стрелками) и интрастромальных гипорефлективных участков в строме склеры (указаны желтыми стрелками).

Fig. 5. **Cross-section image of a native section of the sclera subjected to laser irradiation with pulsed-periodic Er-glass fiber laser (λ=1.56 μm, power 0.66 W, exposure time 6 sec) obtained with optical coherence tomography performed immediately after LASH.**

The image shows multiple microcavities in the conjunctiva (indicated by red arrows) and intrastromal hyporeflective areas in the scleral stroma (indicated by yellow arrows).

склеры **(рис. 3, б; 4, б)**. Это подтверждает эффективность разработанного метода маркирования проникающей в структуры глаза жидкости из передней камеры глаза.

На рисунках представлены результаты сравнения интактного **(см. рис. 3)** и облученного (мощность 0,66 Вт, экспозиция 6 с; **рис. 4)** образцов склеры. На изображении поперечного среза интактного образца склеры **(см. рис 3, а)** можно выделить две относительно яркие зоны, накопившие контрастное вещество. Первая зона — внутренние структуры, непосредственно контактировавшие с внутрикамерной влагой: задний эпителий роговицы, эпителиальная выстилка угла передней камеры, фрагменты корня радужки. Вторая, более массивная, но менее интенсивно «окрасившаяся» зона имела отношение к передней трети склеры. Помимо диффузного просачивания контрастного вещества, соответствующего ультрафильтрации влаги передней камеры через плотную соединительнотканную оболочку, во второй зоне отчетливо визуализировались исключительно контрастные (белые) сечения, соответствующие месту расположения сосудов, вероятно, связанных с системой выпускников. Изображение поперечного среза образца склеры после воздействия лазерного излучения (мощность 0,66 Вт, экспозиция 6 с; **см. рис. 4)** имело сходную картину распределения контрастного вещества. Это могло указывать на стабильность архитектоники проводящих структур и отсутствие признаков экстремального перераспределения оттекающей жидкости, что наряду с отсутствием выраженных деструктивных изменений тканей глаза могло указывать на щадящий механизм при воздействии данным лазером. В отличие от интактного сечения, после лазерного воздействия значительную добавленную яркость и связанную с ней концентрацию контрастирующего агента приобретала не внешняя, а внутренняя часть слоев передней трети склеры. Предполагается, что это связано с большей разреженностью

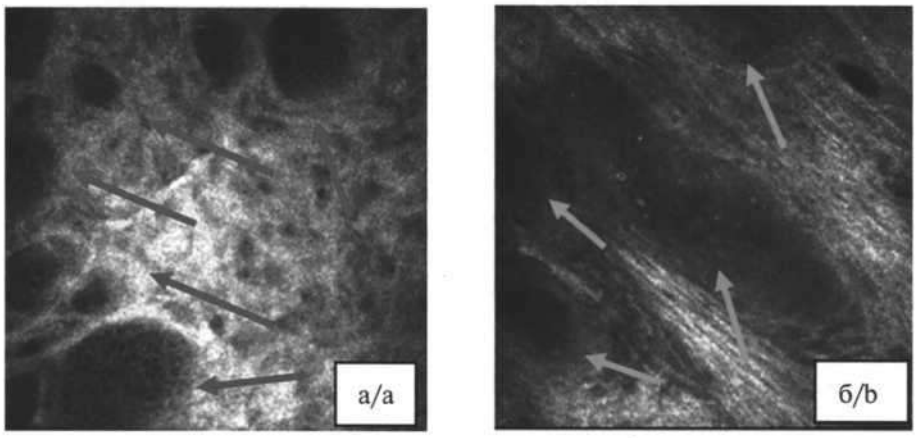

Рис. 6. **Нативные изображения конъюнктивы и поверхностных слоев склеры в местах лазерных аппликаций, полученные при помощи конфокальной микроскопии сразу после проведения ЛАГС (мощность 0,66 Вт, экспозиция 6 с).**

а — визуализируется образовавшееся множество пористых структур в строме конъюнктивы (указаны красными стрелками); б — выраженное разрежение стромальных волокон в поверхностных слоях склеры, образование пористых структур (указаны желтыми стрелками).

Fig. 6. **Native images of conjunctiva and superficial layers of the sclera in places of laser applications obtained by confocal microscopy immediately after LASH (power 0.66 W, exposure time 6 sec).**

a — the formed set of porous structures in the conjunctival stroma is visualized (indicated by red arrows); b — pronounced thinning of the stromal fibers in the superficial layers of the sclera, formation of porous structures (indicated by yellow arrows).

и меньшим поглощением лазерного излучения поверхностными слоями склеры, в отличие от глубоких, более плотных слоев. Таким образом, было выявлено усиление общей транссклеральной ультрафильтрации, но с более выраженным ее характером именно во внутренних слоях склеры.

Результаты ***клинической части работы*** позволили выявить прижизненные изменения в склере и конъюнктиве, которые соотносились с изменениями, полученными ранее в ходе эксперимента. У всех пяти пациентов сразу после проведения операции ЛАГС на ОКТ-снимках конъюнктивы и склеры визуализировались участки разреженной склеральной стромы, увеличенные в размерах и расширенные интрастромальные гипорефлективные участки, микрополости в конъюнктиве **(рис. 5)**. Результаты конфокальной микроскопии **(рис. 6)** после ЛАГС также позволили выявить снижение плотности конъюнктивальной и склеральной ткани. Последнее сопровождалось формированием разрежений коллагеновых стромальных волокон в конъюнктиве и поверхностных слоях склеры, а также образованием множества пористых структур. Кроме того, отсутствие на снимках КМСК и ОКТ грубых деструктивных изменений в перифокальных областях может указывать на щадящий характер технологии ЛАГС. Визуализированные разуплотненные структуры в склере и конъюнктиве в местах лазерного воздействия импульсно-периодического излучения Er-glass волоконного лазера (λ=1,56 мкм) *in vivo* соответствуют разуплотнению тканей на электронно-микроскопических снимках. Это объясняет причину усиления транссклеральной ультрафильтрации в местах лазерного воздействия.

Заключение

Данная работа положила начало обоснованному расширению показаний к использованию ЛАГС, ранее применявшейся только при терминальной глаукоме. Проведенное экспериментально-клиническое исследование продемонстрировало один из наиболее вероятных механизмов действия в отношении снижения ВГД за счет усиления транссклеральной ультрафильтрации, а также безопасность и перспективность применения технологии ЛАГС для нормализации ВГД у пациентов с глаукомой на более ранних стадиях, в частности при далекозашедшей стадии глаукомы. ЛАГС проста в исполнении, выполняется амбулаторно, не требует сложных мануальных хирургических навыков.

Участие авторов:
Концепция и дизайн исследования: Ю.Ю., А.Г.
Сбор и обработка материала: И.Н, А.Г., П.Г., З.С.
Написание текста: И.Н., А.Г., П.Г.
Редактирование: И.Н., А.Г., О.Б., З.С.

Авторы заявляют об отсутствии конфликта интересов.
The authors declare no conflicts of interest.

ЛИТЕРАТУРА/REFERENCES

1. Еричев В.П., Петров С.Ю., Асламазова А.Э., Фокина Н.Д., Козлова И.В., Панюшкина Л.А., Гамидов А.А., Аветисов С.Э. *Первичная открытоугольная глаукома. Учебное пособие для ординаторов, врачей курса повышения квалификации.* М.: Издательство Сеченовского Университета; 2019.
Erichev VP, Petrov SYu, Aslamazova AE, Fokina ND, Kozlova IV, Panjushkina LA, Gamidov AA, Avetisov SE. *Pervichnaja otkrytougol'naja glaukoma. Uchebnoe posobie dlja ordinatorov, vrachej kursa povyshenija kvalifikacii* [Primary open-angle glaucoma. Training manual for residents, doctors of advanced training course]. M.: Sechenov University Press; 2019. (In Russ.).
2. Hennis H, Stewart W. Semiconductor diode laser transscleral cyclophotocoagulation in patients with glaucoma. *Am J Ophthalmol.* 1992;113(1):81-85. https://doi.org/10.1016/s0002-9394(14)75758-7
3. Chen TC, Pasquale LR, Walton DS, Grosskreutz CL. Diode laser transscleral cyclophotocoagulation. *Int Ophthalmol Clinics.* 1999;39(1):169-176. https://doi.org/10.1097/00004397-199903910-00015
4. Гаврилина П.Д., Гамидов А.А., Баум О.И., Большунов А.В., Хомчик О.В., Соболь Э.Н. Лазерные трансскleральные технологии в лечении глаукомы. *Вестник офтальмологии.* 2020;136(6):113-120.
Gavrilina PD, Gamidov AA, Baum OI, Bolshunov AV, Khomchik OV, Sobol EN. Transscleral laser therapy in the treatment of glaucoma. *The Russian Annals of Ophthalmology = Vestnik Oftal'mologii.* 2020;136(6):113-120. (In Russ.).
https://doi.org/10.17116/oftalma2020136061113
5. Юсеф Н.Ю., Гамидов А.А., Карпилова М.А., Гаврилина П.Д. Место трансскleральных технологий в лазерном лечении глаукомы: история, этапы развития, перспективы. *Офтальмология.* 2021;18(3S):695-702.
Yusef NYu, Gamidov AA, Karpilova MA, Gavrilina PD. The Place of Transscleral Technologies in Laser Treatment of Glaucoma: History, Stages of Development, Prospects. *Ophthalmology in Russia = Oftal'mologiya.* 2021;18(3S): 695-702. (In Russ.).
https://doi.org/10.18008/1816-5095-2021-3S-695-702
6. Gaasterland DE, Pollack IP. Initial experience with a new method of laser transscleral cyclophotocoagulation for ciliary ablation in severe glaucoma. *Trans Am Ophthalmol Soc.* 1992;90:225-243. https://doi.org/10.1016/s0161-6420(96)30508-3
7. Van der Zypen E, England C, Fankhauser F, Kwasniewska S. The Effect of Transscleral Laser Cyclophotocoagulation on Rabbit Ciliary Body Vascularization. *Graefes Arch Clin Exp Ophthalmol.* 1989;227(2):172-179. https://doi.org/10.1007/bf02169792
8. Gupta N, Weinreb RN. Diode Laser Transscleral Cyclophotocoagulation. *J Glaucoma.* 1997;6:426-429. https://doi.org/10.1097/00061198-199712000-00013
9. Lin S, Babic K, Masis M. Micropulse transscleral diode laser cyclophotocoagulation: short term results and anatomical effects. Presented at American Glaucoma Society annual meeting, March 3—6, 2016, Fort Lauderdale, FL.
10. Zhao M, Pekmezci M, Lee RK, Han Y. Histologic Changes Following Continuous Wave And Micropulse Transscleral Cyclophotocoagulation: A Randomized Comparative Study. American Glaucoma Society. San Francisco; 2019. https://www.iridex.com/Portals/0/pdf/library/abstracts/Mengya%20Zhao%20Lee%20Histo%20mTSCPC%20vs%20cwTSCPC%20AGS%202019.pdf
11. Большунов А.В., Соболь Э.Н., Федоров А.А., Воробьева Н.Н., Гамидов А.А., Омельченко А.И., Бузыканова М.А., Гудичков В.Б. Изменение рефракции глаза кролика при неабляционном воздействии инфракрасного лазерного излучения на склеру в эксперименте *in vivo*. Предварительное сообщение. *Рефракционная хирургия и офтальмология.* 2002;2(1):55-58.
Bolshunov AV, Sobol EN, Fyodorov AA, Vorobyova NN, Gamidov AA, Omeltchenko AI, Bouzikanova MA, Gudichkov VB. Changes in the rabbit eye refraction by non-ablative action of infrared laser radiation on the sclera in the *in vivo* experiment. Preliminary report. *Refrakcionnaya hirurgiya i oftal'mologiya.* 2002;2(1):55-58. (In Russ.).

12. Большунов А.В., Федоров А.А., Соболь Э.Н., Свиридов А.П., Воробьева Н.Н., Гамидов А.А., Бузыканова М.А., Родин А.С., Шехтер А.Б., Каменский В.А., Куранов Р.В. Неаблационное действие инфракрасного лазерного излучения на склеру глаза. Результаты морфологических исследований обратимых и необратимых изменений структуры. *Рефракционная хирургия и офтальмология*. 2002;2(2):33-39.
Bolshunov AV, Fyodorov AA, Sobol EN, Sviridov AP, Vorobyova NN, Gamidov AA, Bouzikanova MA, Rodin AS, Shekhter AB, Kamenskyy VA, Kuranov RV. Effect nonablativ IR laser radiation on sclera. Results of morphological study of reversible and nonreversible alterations of structure. *Refrakcionnaya hirurgiya i oftal'mologiya*. 2002;2(2):33-39. (In Russ.).

13. Baum OI, Sobol EN, Bolshunov AV, Fedorov AA, Khomchik OV, Omelchenko AI, Shcherbakov EM. Microstructural changes in sclera under thermo-mechanical effect of 1.56 μm laser radiation increasing transscleral humor outflow. *Lasers Surg Med*. 2014;46(1): 46-53.
https://doi.org/10.1002/lsm.22202

14. Аветисов С.Э., Большунов А.В., Хомчик О.В., Федоров А.А., Сиплывый В.И., Баум О.И., Омельченко А.И., Щербаков Е.М., Панченко В.Я., Соболь Э.Н. Лазериндуцированное повышение гидропроницаемости склеры в лечении резистентных форм открытоугольной глаукомы. *Национальный журнал глаукома*. 2015;14(2):5-13.
Avetisov SE, Bol'shunov AV, Khomchik OV, Fyodorov AA, Siplivyj VI, Baum OI, Omelchenko AI, Shcherbakov EM, Panchenko VYa, Sobol EN. Laser-induced increase of scleral hydropermiability in the treatment of resistant forms open-angle glaucoma. *Nacional'nyj zhurnal glaukoma*. 2015; 14(2):5-13. (In Russ.).

15. Большунов А.В., Хомчик О.В., Гамидов А.А., Сурнина З.В., Велиева И.А., Гаврилина П.Д., Гамидов Р.А. Технология лазерной активации гидропроницаемости склеры при открытоугольной глаукоме. *Точка зрения. Восток — Запад*. 2020;(2):60-62.
Bolshunov AV, Khomchik OV, Gamidov AA, Surnina ZV, Velieva IA, Gavrilina PD, Gamidov RA. Technology for laser activation of sclera permeability in glaucoma. *East-West. Point of View = Tochka zreniya. Vostok — Zapad*. 2020;(2):60-62. (In Russ.).
https://doi.org/10.25276/2410-1257-2020-2-60-62

16. Baum O, Wachsmann-Hogiu S, Milner T, Sobol E. Laser-assisted formation of micropores and nanobubbles in sclera promote stable normalization of intraocular pressure. *Laser Phys Lett*. 2017;14(6):065601.
https://doi.org/10.1088/1612-202x/aa6b1a

17. Большунов А.В., Соболь Э.Н., Федоров А.А., Баум О.И., Омельченко А.И., Хомчик О.В., Щербаков Е.М. Изучение возможности усиления фильтрации внутриглазной жидкости при неразрушающем лазерном воздействии на склеру в проекции плоской части цилиарного тела (экспериментальное исследование). *Вестник офтальмологии*. 2013; 129(1):22-26.
Bolshunov AV, Sobol EN, Fedorov AA, Baum OI, Omelchenko AI, Khomchik OV, Shcherbakov EM. The study of opportunity of aqueous humor filtration increase after nondestructive laser exposure of sclera in the site of pars plana projection (experimental study). *The Russian Annals of Ophthalmology = Vestnik Ofial'mologii*. 2013;129(1):22-26. (In Russ.).

18. Estrada H, Sobol E, Baum O and Razansky D. Hybrid optoacoustic and ultrasound biomicroscopy monitors' laser induced tissue modifications and magnetite nanoparticle impregnation. *Laser Phys Lett*. 2014;11(12):125601.
https://doi.org/10.1088/1612-2011/11/12/125601

Поступила 24.09.2022
Received 24.09.2022
Принята к печати 05.12.2022
Accepted 05.12.2022

Вестник офтальмологии
2023, Т. 139, №3, с. 23-29
https://doi.org/10.17116/oftalma202313903123

Russian Annals of Ophthalmology =
Vestnik Oftal'mologii 2023, vol. 139, №3, pp. 23-29
https://doi.org/10.17116/oftalma202313903123

Влияние системных антигипертензивных препаратов на риск развития глаукомы

© Д.Ю. ПЛОТНИКОВ[1], С.Т. АГЛИУЛЛИНА[2]

[1]Центральная научно-исследовательская лаборатория ФГБОУ ВО «Казанский государственный медицинский университет» Минздрава России, Казань, Россия;
[2]Кафедра эпидемиологии и доказательной медицины ФГБОУ ВО «Казанский государственный медицинский университет» Минздрава России, Казань, Россия

РЕЗЮМЕ

Первичная открытоугольная глаукома (ПОУГ) является распространенным заболеванием. Повышенное артериальное давление (АД) может выступать в роли значимого фактора риска развития и прогрессирования ПОУГ.

Цель исследования. Изучить влияние изменения АД вследствие приема системных антигипертензивных препаратов на риск ПОУГ методом цис-менделевской рандомизации.

Материал и методы. Исследование проводилось с использованием сводной статистики анализов полногеномной ассоциации ПОУГ (15 229 случаев и 177 473 человека контрольной группы) и систолического АД (757 601 участник). Лекарственные мишени для блокаторов кальциевых каналов и бета-адреноблокаторов, а также гены, кодирующие эти мишени, были идентифицированы с помощью ресурса DrugBank. Генетические варианты, расположенные в регионах этих генов, были проанализированы методом менделевской рандомизации.

Результаты. Эффект от снижения систолического АД на 10 мм рт. ст., вызванного приемом блокаторов кальциевых каналов, на риск ПОУГ составлял: отношение шансов (ОШ) 0,90 (95% ДИ 0,63—1,30; p=0,59). Для приема бета-адреноблокаторов это ОШ составляет 0,95 (95% ДИ 0,34—2,70; p=0,92).

Заключение. В целом результаты исследования не подтвердили значимую роль приема системных антигипертензивных препаратов на риск развития ПОУГ.

Ключевые слова: *глаукома, ПОУГ, гипертония, менделевская рандомизация.*

ИНФОРМАЦИЯ ОБ АВТОРАХ:
Плотников Д.Ю. — https://orcid.org/0000-0002-9950-8992
Аглиуллина С.Т. — https://orcid.org/0000-0003-4733-6911
Автор, ответственный за переписку: Плотников Денис Юрьевич — e-mail: denis.plotnikov@kazangmu.ru

КАК ЦИТИРОВАТЬ:
Плотников Д.Ю., Аглиуллина С.Т. Влияние системных антигипертензивных препаратов на риск развития глаукомы. *Вестник офтальмологии*. 2023;139(3):23–29. https://doi.org/10.17116/oftalma202313903123

The effect of systemic antihypertensive drugs on the risk of primary open-angle glaucoma

© D.YU. PLOTNIKOV[1], S.T. AGLIULLINA[2]

[1]Kazan State Medical University, Central Research Laboratory, Kazan, Russia;
[2]Kazan State Medical University, Academic Department of Epidemiology and Evidence-Based Medicine, Kazan, Russia

ABSTRACT

Primary open-angle glaucoma (POAG) is a common disease. Elevated blood pressure has been reported as a significant risk factor for the development and progression of POAG.

Purpose. The goal of the present study was to test the effect of systemic antihypertensive drugs on the risk of POAG using cis-Mendelian randomization (cis-MR) approach.

Material and methods. The study involved summary statistics from genome-wide association studies (GWAS) for POAG (15229 cases and 177 473 controls) and from GWAS for systolic blood pressure meta-analysis (757 601 individuals). Drug targets for beta-blockers and for calcium channel blockers and genes coding these targets were identified via DrugBank. Genetic variants within the regions of these genes were selected for the Mendelian randomization analysis.

Results. The effect of a 10-mm Hg decrease in systolic blood pressure caused by calcium channel blockers on the risk of POAG amounted to: odds ratio (OR) 0.90 (95% CI 0.63—1.30, p=0.59). For beta blockers the cis-MR estimated effect on the risk of POAG was OR=0.95 (95% CI 0.34—2.70, p=0.92).

Conclusion. The results of the present study do not confirm the hypothesis of causal effect of antihypertensive drugs intake on the risk of developing POAG.

Keywords: *glaucoma, POAG, hypertension, Mendelian randomization.*

INFORMATION ABOUT THE AUTHORS:
Plotnikov D.Yu. — https://orcid.org/0000-0002-9950-8992
Agliullina S.T. — https://orcid.org/0000-0003-4733-6911
Corresponding author: Plotnikov D.Yu. — e-mail: denis.plotnikov@kazangmu.ru

TO CITE THIS ARTICLE:
Plotnikov DYu, Agliullina ST. The effect of systemic antihypertensive drugs on the risk of primary open-angle glaucoma. *Russian Annals of Ophthalmology = Vestnik oftal'mologii*. 2023;139(3):23–29. (In Russ.). https://doi.org/10.17116/oftalma202313903123

Понятие «глаукома» включает в себя группу заболеваний глаз, отличительной чертой которых является прогрессирующая потеря ганглиозных клеток сетчатки, ведущая к повреждению зрительного нерва. Глаукома является серьезной проблемой для общественного здравоохранения и остается одной из ведущих причин необратимой слепоты во всем мире, и в частности в Российской Федерации [1—3]. Наиболее распространенной формой заболевания среди лиц европейского происхождения является первичная открытоугольная глаукома (ПОУГ) [4].

ПОУГ относится к мультифакториальным заболеваниям, в развитие которых вносят вклад как генетические, так и средовые факторы, а также их взаимодействие [5]. При этом до половины случаев глаукомы обусловлены наличием генетической предрасположенности к этому заболеванию [6].

К основным факторам риска ПОУГ относятся: повышение внутриглазного давления, возраст, раса, женский пол, семейный анамнез заболевания и наличие миопии высокой степени [7, 8]. Артериальная гипертензия (АГ) является одним из наиболее частых соматических заболеваний и встречается более чем у половины пациентов с ПОУГ (до 65%, по данным К. Эрб [8]). Предполагаемые патогенетические механизмы, влияющие на прогрессирование ПОУГ при АГ, включают в себя изменения перфузионного давления глаза, стимуляцию выработки и нарушения оттока внутриглазной жидкости [9]. Несмотря на многочисленные исследования, взаимосвязь между ПОУГ и систолическим АД (САД) не до конца изучена [10]. В ряде публикаций сообщалось о более низком риске развития глаукомы у лиц с повышенным САД [10, 11], тогда как в других публикациях было показано повышение риска ПОУГ при АГ [12, 13]. В клинической практике принято считать, что снижение САД вследствие назначения антигипертензивных средств увеличивает риск развития глаукомы. Среди системных препаратов, рекомендованных для терапии АГ, одними из наиболее назначаемых являются препараты классов бета-адреноблокаторов и блокаторов кальциевых каналов [14]. На сегодняшний день нет единого мнения о том, каким образом системные антигипертензивные средства влияют на внутриглазное давление — прямо или опосредованно через действие на САД. Также открытым остается вопрос, насколько продолжительным является этот эффект при отмене антигипертензивной терапии.

В данном исследовании была предпринята попытка оценить влияние изменения уровней САД (соответствующее приему антигипертензивных препаратов) на ПОУГ методом менделевской рандомизации (МР). МР — это способ оценки причинно-следственной связи, в котором используются генетическая информация в рамках статистического метода инструментальных переменных [15, 16]. Применение МР-анализа при выполнении ряда условий позволяет избежать смещения оценки, обусловленного обратной причинно-следственной связью или наличием вмешивающихся факторов (конфаундеров) [17].

Для проведения МР-анализа необходимо знать силу ассоциации генетических вариантов с интересующим фенотипом (заболеванием или клиническим признаком). В большинстве случаев в качестве маркера генетической вариации используются однонуклеотидные полиморфизмы (ОНП), которые представляют собой небольшое изменение генетического кода, а именно — отличие последовательности ДНК на одно нуклеиновое основание (аденин, гуанин, цитозин или тимин). Сила связи ОНП с фенотипом оценивается в полногеномных исследованиях ассоциаций (genome-wide association studies, GWAS), результаты которых чаще всего находятся в свободном доступе [7]. Эти данные показывают, какие изменения генома ассоциированы с повышенным риском развития заболевания.

Достоверность оценки причинно-следственных связей между предполагаемым фактором риска и исходом, полученной методом МР, зависит от соблюдения трех условий: 1) ОНП должны быть значимо связаны с фактором риска (β_{GX} на **рис. 1**); 2) ОНП не должны быть связаны с конфаундерами ассоциации фактора риска и исхода ($\beta_{GU} = 0$ на **рис. 1**); 3) ОНП должны влиять на исход только через фактор риска. Закон независимого распределения Менделя гласит, что наследование потомством аллелей от гетерозиготного родителя при зачатии является случайным. В данном случае наследование аллеля, ассоциированного с повышенным риском развития ПОУГ, не зависит от влияния вмешивающихся факторов (курение, диетические предпочтения и т.п.). Вероятность передачи такого аллеля ребенку составляет 50%, являясь своеобразным аналогом случайного распределения человека в основную (экспериментальную) группу

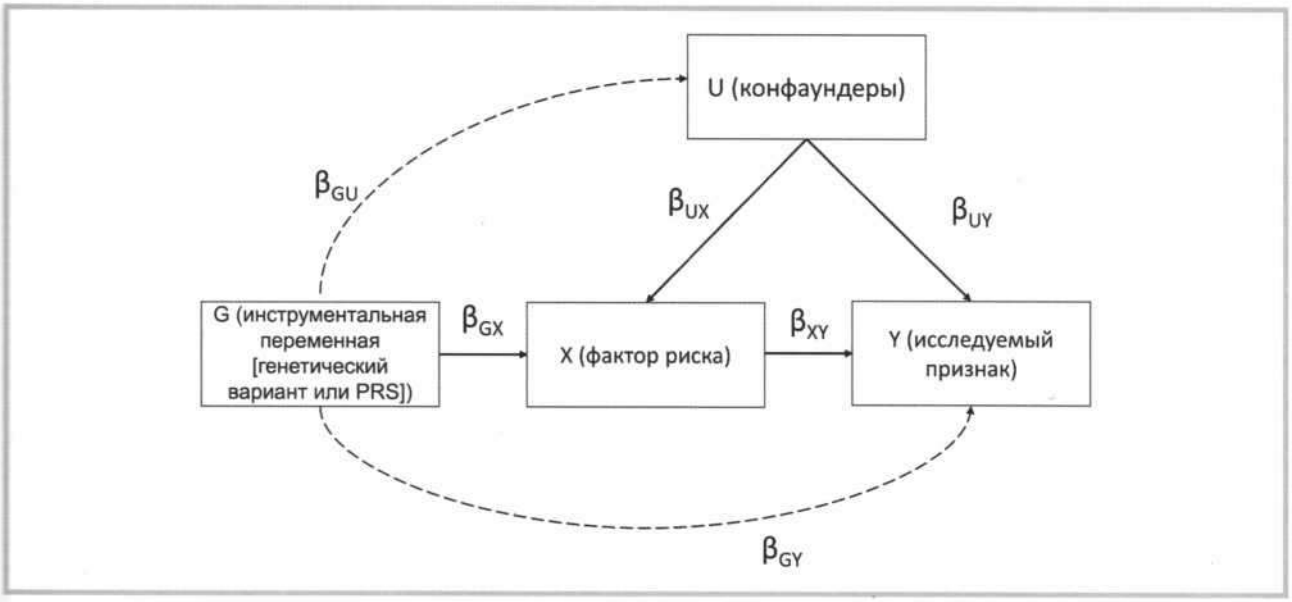

Рис. 1. **Графическая модель менделевской рандомизации.**
Fig. 1. **Graphic model of Mendelian randomization analysis.**

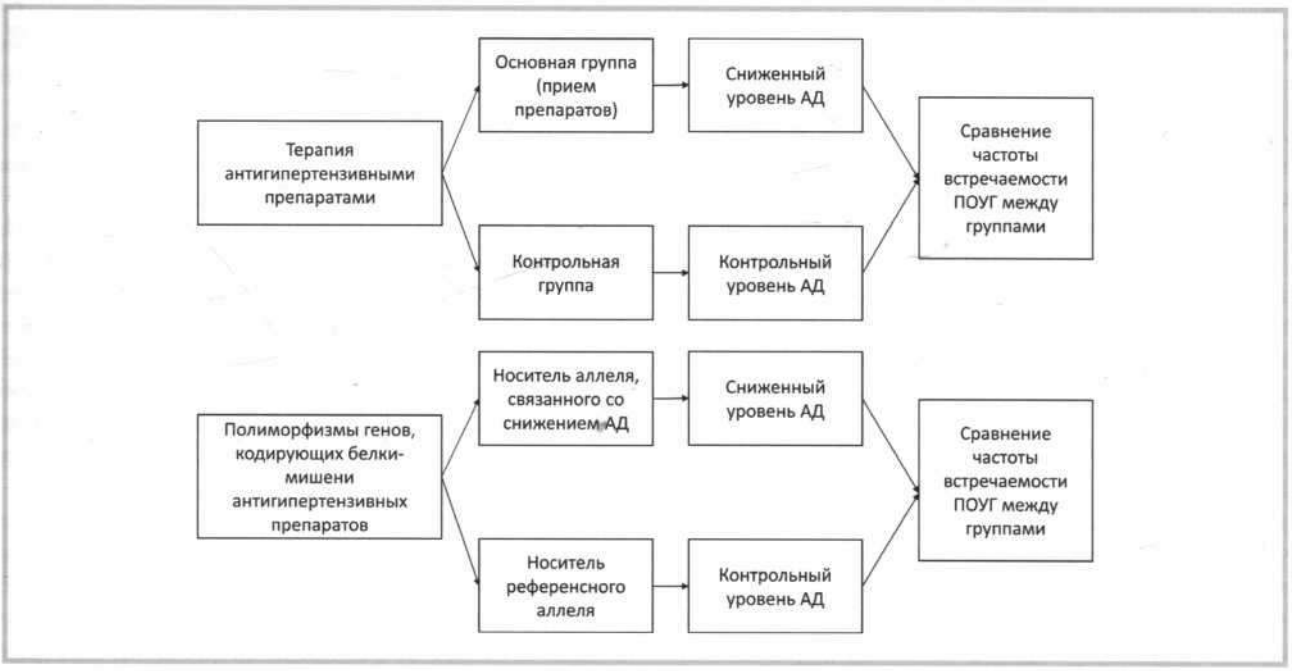

Рис. 2. **Цис-МР в сравнении с рандомизированным контролируемым исследованием.**
Fig. 2. **Cis-Mendelian randomisation in comparison with randomized controlled trial.**

в рандомизированном контролируемом исследовании [18]. В настоящее время разработана модификация метода МР, позволяющая оценить вероятный эффект приема лекарственных препаратов — цис-МР-анализ [19] **(рис. 2)**, для которого генетические варианты отбираются по их влиянию на функцию белкамишени лекарственного средства и, как правило, находятся в области гена, кодирующего эту мишень [20]. Мы применили метод цис-МР для оценки влияния системных антигипертензивных препаратов таких классов, как блокаторы кальциевых каналов и бета-блокаторы, на риск развития ПОУГ.

Материал и методы

Дизайн исследования представлен на **рис. 3**. На первом этапе **(рис. 3, а)** мы идентифицировали лекарственные мишени для блокаторов кальциевых каналов и бета-адреноблокаторов и гены, кодирующие эти мишени, с помощью ресурса DrugBank [21].

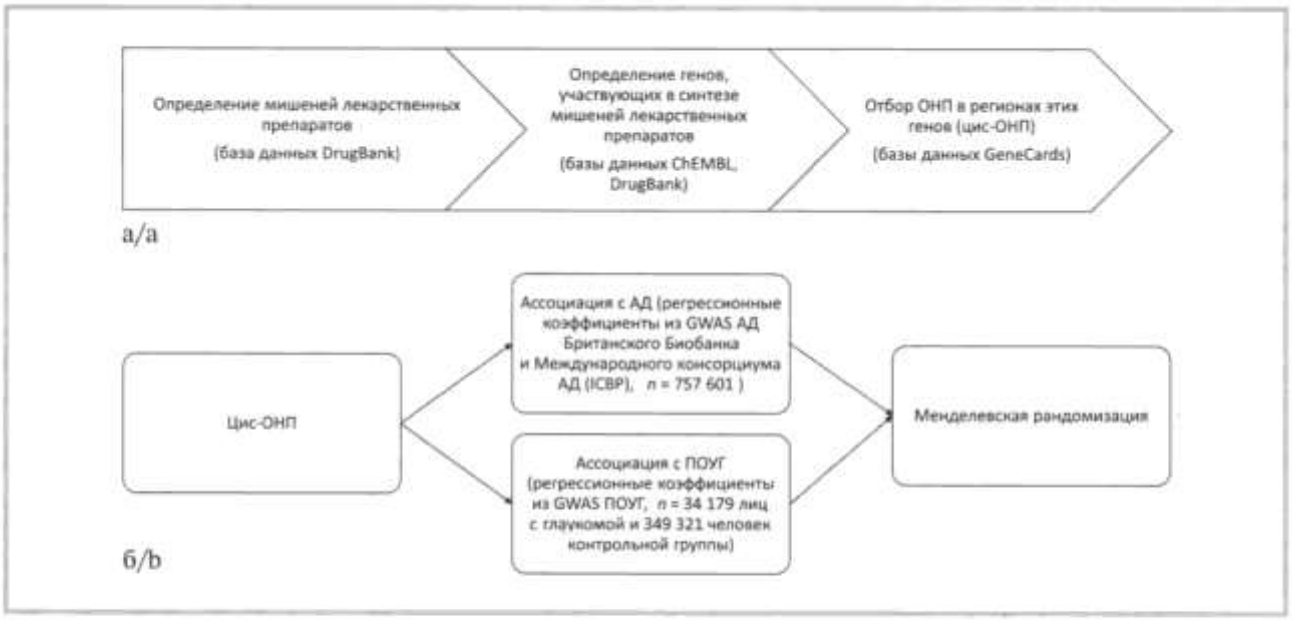

***Рис. 3.* Дизайн исследования.**

а — первый этап исследования: отбор генетических вариантов в регионах генов, регулирующих мишени бета-адреноблокаторов и блокаторов кальциевых каналов; б — второй этап исследования: отбор инструментальных переменных.

***Fig. 3.* Study design.**

a — first stage of the study: selection of genetic variants in regions of the gene regulating targets for beta-blockers and calcium channel blockers; b — second stage of the study: selection of instrumental variables.

Для дальнейшего анализа были взяты ОНП в регионах этих генов и регуляторных областях (цис-ОНП), отобранные с использованием баз данных ChEMBL и GeneCards. На втором этапе **(рис. 3, б)** мы определили ассоциацию цис-ОНП с фактором риска (АД) и исходом (ПОУГ). Для этого была проанализирована сводная статистика метаанализа GWAS АД, проведенная на выборках Британского Биобанка и Международного консорциума артериального давления (ICBP), всего 757 601 участник европейского происхождения. Для каждого из цис-ОНП были определены регрессионные коэффициенты (β), стандартные ошибки коэффициентов регрессии (*se*) и уровень значимости ассоциации (*p*). Нами были отобраны полиморфизмы, ассоциированные с АД на полногеномном уровне значимости ($5 \cdot 10^{-8}$). Таким образом, носительство цис-ОНП, снижающих АД, представляет собой генетический аналог («прокси») приема лекарственных препаратов, что было предложено в работе D. Gill и соавт. [22].

Сведения об ассоциации цис-ОНП с ПОУГ были получены из сводной статистики метаанализа 21 полногеномного исследования ассоциаций ПОУГ (всего 34 179 лиц с глаукомой и 349 321 человек контрольной группы), проведенных научной группой под руководством P. Gharahkhani [23]. Мы использовали коэффициенты регрессии для каждого из цис-ОНП из сводной статистики первого этапа метаанализа, в который были включены исследования, проведенные на европейских выборках (15 229 больных и 177 473 человека контрольной группы).

Чтобы оценить эффект генетического аналога приема бета-адреноблокаторов и блокаторов кальциевых каналов на риск развития ПОУГ, мы определили индивидуальное влияние каждого из цис-ОНП с помощью соотношения Вальда [24], где числителем является сила связи ОНП с ПОУГ, а знаменателем — сила связи с САД. Далее был проведен метаанализ оценок эффектов всех цис-ОНП с использованием метода взвешенных значений обратной дисперсии для объединения данных и вычисления общей оценки эффекта (IVW MR) [25]. Полученные значения были трансформированы, чтобы соответствовать эффекту от снижения САД на 10 мм рт.ст. Анализ чувствительности проводился с помощью метода взвешенной медианы [26] и регрессии Эггера [27].

Результаты

Были определены 10 генов, расположенных в аутосомах (*CACNA1D, CACNA2D1, CACNA2D2, CACNA1S, CACNB1, CACNB2, CACNB3, CACNB4, CACNG1* и *CACNA1C*), которые кодировали белки-мишени блокаторов кальциевых каналов. Было обнаружено, что 24 генетических варианта (два ОНП в области гена *CACNA1C*, 17 ОНП в области гена *CACNB2*, один вариант в области гена *CACNB3* и четыре ОНП в области *CACNA1D*) значимо ассоциированы с САД. MR-анализ методом IVW не выявил статистически значимого эффекта снижения САД через ОНП генов, кодирующих мишени блокаторов



Рис. 4. **Влияние бета-адреноблокаторов и блокаторов кальциевых каналов на риск ПОУГ.**
Fig. 4. **The effect of beta-blockers and calcium channel blockers on the risk of POAG.**

кальциевых каналов (отношение шансов (ОШ) 0,94; 95% доверительный интервал (ДИ) 0,72—1,22; p=0,64) на 10 мм рт.ст. снижения САД **(рис. 4)**. Значение эффекта, оцененного методом взвешенной медианы, составило: ОШ 0,90 (95% ДИ 0,63—1,30; p=0,59). Статистическая значимость интерсепт-теста регрессии Эггера имела значение p=0,53, что свидетельствует о незначительной вероятности наличия плейотропного эффекта генетических вариантов, приводящего к смещению оценки.

Для бета-блокаторов был определен один ген (*ADRB1*), кодирующий белки-мишени. При использовании пяти генетических вариантов в области этого гена в МР не было выявлено статистически значимого снижения риска ПОУГ при приеме системных бета-блокаторов (ОШ 0,95; 95% ДИ 0,34—2,70; p=0,92) на 10 мм рт.ст. снижения САД **(см. рис. 4)**.

Обсуждение

Влияние АГ и эффекта от приема антигипертензивных препаратов на риск развития ПОУГ не до конца изучено. В нашем исследовании методом шис-МР не было обнаружено статистически значимого влияния приема бета-блокаторов и блокаторов кальциевых каналов на развитие ПОУГ.

В настоящее время высказываются предположения о существовании нескольких механизмов, через которые осуществляется влияние АГ на риск развития ПОУГ. Повышенное АД может приводить к склерозированию сосудов, что влечет за собой изменение размера прекапиллярных артериол. Это, в свою очередь, является причиной увеличения сопротивления току крови и, таким образом, снижения перфузии [28]. Также нарушение ауторегуляции кровотока в сосудах диска зрительного нерва при повышенном АД может дополнительно способствовать снижению перфузии, увеличивая риск развития глаукоматозного поражения [29, 30].

Проведенное в Балтиморе офтальмологическое исследование продемонстрировало возрастную связь между АД и глаукомой [31]. У молодых пациентов АГ улучшала перфузионное давление, у пожилых, напротив, такой эффект отсутствовал, и это приводило к повышению риска развития глаукомы, что может быть связано с изменением сосудистых стенок вследствие нарушения трофики, вызванного АГ [31]. При исследовании в Лос-Анджелесе было выявлено наличие U-образной зависимости между АД и прогрессированием глаукомы [13], т.е. был отмечен повышенный риск развития ПОУГ у лиц как с высоким, так и с пониженным АД. Резкое снижение АД на фоне приема антигипертензивных препаратов было связано с увеличением отношения диаметра экскавации к диаметру диска зрительного нерва у лиц без ПОУГ в исследовании глаз в г. Салоники.

В исследовании, проведенном W. Zheng и соавторами в 2017 г. [32], было показано негативное воздействие блокаторов кальциевых каналов на ПОУГ с ОШ 1,26 (95% ДИ 1,18—1,35), что отличается от ре-

зультатов, полученных нами. Причиной этого может послужить то, что системные антигипертензивные препараты могут влиять на уровень внутриглазного давления (и риск ПОУГ) через механизмы, не связанные со снижением АД [33], а в данном МР-анализе изучался эффект полиморфизмов, связанных с АД.

Данное исследование проводилось с использованием выборок большого объема, однако следует отметить, что исходные полногеномные анализы ассоциаций проводились на лицах европейской популяции. При репликации результатов на выборках другой этнической принадлежности не всегда удается получить сопоставимые результаты.

Заключение

Проведенный нами МР-анализ не подтвердил влияние снижения САД вследствие приема бета-адреноблокаторов и блокаторов кальциевых каналов на развитие ПОУГ.

Участие авторов:
Концепция и дизайн исследования: Д.П.
Сбор и обработка материала: Д.П.
Статистическая обработка: Д.П., С.А.
Написание текста: Д.П., С.А.
Редактирование: С.А.

Авторы заявляют об отсутствии конфликта интересов.
The authors declare no conflicts of interest.

Работа выполнена при финансовой поддержке гранта ФГБОУ ВО Казанский ГМУ Минздрава России (№2/22-2 от 01.08.2022).
This work was financially supported by a grant from Kazan State Medical University (№2/22-2 01.08.2022).

ЛИТЕРАТУРА/REFERENCES

1. Steinmetz JD, Bourne RRA, Briant PS, et al. Causes of blindness and vision impairment in 2020 and trends over 30 years, and prevalence of avoidable blindness in relation to VISION 2020: the Right to Sight: an analysis for the Global Burden of Disease Study. *Lancet Glob Health*. 2021;9(2):144-160. https://doi.org/10.1016/S2214-109X(20)30489-7
2. Мовсисян А.Б., Куроедов А.В., Архаров М.А. и др. Эпидемиологический анализ заболеваемости и распространенности первичной открытоугольной глаукомы в Российской Федерации. *РМЖ. Клиническая офтальмология*. 2022;22(1):3-10.
Movsisyan AB, Kuroedov AV, Arkharov MA, et al. Epidemiological analysis primary open-angle glaucoma incidence and prevalence in Russia. *Russian Journal of Clinical Ophthalmology = RMZh. Klinicheskaya oftal'mologiya*. 2022;22(1):3-10 (In Russ.).
https://doi.org/10.32364/2311-7729-2022-22-1-3-10
3. Bikbov MM, Gilmanshin TR, Zainullin RM, et al. Prevalence and associated factors of glaucoma in the Russian Ural Eye and Medical Study. *Sci Rep*. 2020;10(1):20307.
https://doi.org/10.1038/s41598-020-77344-z
4. Tham YC, Li X, Wong TY, Quigley HA, Aung T, Cheng CY. Global Prevalence of Glaucoma and Projections of Glaucoma Burden through 2040. *Ophthalmology*. 2014;121(11):2081-2090.
https://doi.org/10.1016/j.ophtha.2014.05.013
5. Нестеров А.П. Патогенез и проблемы патогенетического лечения глаукомы. *Клиническая офтальмология*. 2003;4(2):47-49.
Nesterov AP. Pathogenesis and problems of pathogenous treatment of primary open-angle glaucoma (POAG). *Russian Journal of Clinical Ophthalmology = RMZh. Klinicheskaya oftal'mologiya*. 2003;4(2):47-49. (In Russ.).
6. Тикунова Е.В., Чурносов М.И. Генетические исследования при первичной открытоугольной глаукоме. *Вестник офтальмологии*. 2014; 130(5):96-99.
Tikunova EV, Churnosov MI. Genetic studies of primary open-angle glaucoma. *Russian Annals of Ophthalmology = Vestnik Oftalmologii*. 2014;130(5): 96-99. (In Russ.).
7. Елисеева Н.В., Чурносов М.И. Этиопатогенез первичной открытоугольной глаукомы. *Вестник офтальмологии*. 2020;136(3):79-86.
Eliseeva NV, Churnosov MI. Etiopathogenesis of primary open-angle glaucoma. *Russian Annals of Ophthalmology = Vestnik Oftalmologii*. 2020;136(3):79. (In Russ).
https://doi.org/10.17116/oftalma202013603179
8. Эрб К. Глаукома и артериальная гипертония. *Российский офтальмологический журнал*. 2016;9(1):105-111.
Erb C. Glaucoma and Arterial Hypertension. *Russian Ophthalmological Journal = Rossiyskiy oftal'mologicheskiy zhurnal*. 2016;9(1):105-111. (In Russ.).
https://doi.org/10.21516/2072-0076-2016-9-1-105-111
9. Егоров Е.А., Еричев В.П., Онищенко А.Л. и др. Системные факторы риска развития первичной открытоугольной глаукомы. *РМЖ. Клиническая офтальмология*. 2018;(3):140-145.
Egorov EA, Erichev VP, Onishchenko AL, et al. Systemic risk factors for the development of primary open-angle glaucoma. *Russian Journal of Clinical Ophthalmology = RMZh. Klinicheskaya oftal'mologiya*. 2018;(3):140-145. (In Russ.).
https://doi.org/10.21689/2311-7729-2018-18-3-140-145.10
10. Topouzis F, Coleman AL, Harris A, et al. Association of Blood Pressure Status With the Optic Disk Structure in Non-glaucoma Subjects: The Thessaloniki Eye Study. *Am J Ophthalmol*. 2006;142(1):60-67.e1.
https://doi.org/10.1016/j.ajo.2006.02.055
11. Leske MC, Heijl A, Hyman L, Bengtsson B, Dong L, Yang Z. Predictors of Long-term Progression in the Early Manifest Glaucoma Trial. *Ophthalmology*. 2007;114(11):1965-1972.
https://doi.org/10.1016/j.ophtha.2007.03.016
12. Bonomi L. Vascular risk factors for primary open angle glaucoma The Egna-Neumarkt Study. *Ophthalmology*. 2000;107(7):1287-1293.
https://doi.org/10.1016/S0161-6420(00)00138-X
13. Memarzadeh F, Ying-Lai M, Chung J, Azen SP, Varma R. Blood Pressure, Perfusion Pressure, and Open-Angle Glaucoma: The Los Angeles Latino Eye Study. *Investig Opthalmol Vis Sci*. 2010;51(6):2872.
https://doi.org/10.1167/iovs.08-2956
14. Леонова М.В., Штейнберг Л.Л., Белоусов Ю.Б., Белявская Д.В., Выдрина О.И., Пастернак Е.Ю., Белоусов Д.Ю., Сидоренкова Н.Б., Терентьева Н.В., Пляшешников М.А., Волкова Ю.В., Титова З.А., Петров В.И., Рогова Н.В. Результаты фармакоэпидемиологического исследования артериальной гипертонии Пифагор IV: приверженность врачей. *Российский кардиологический журнал*. 2015;1(117):59-66.
Leonova MV, Steinberg LL, Belousov YuB, Belyavskaya DV, Vydrina OI, Pasternak EYu, Belousov DYu. Results of pharmacoepidemiologic study of arterial hypertension pifagor IV: physicians compliance. *Russian Journal of Cardiology = Rossiyskiy kardiologicheskiy zhurnal*. 2015;(1):59-66. (In Russ.).
https://doi.org/10.15829/1560-4071-2015-1-59-66
15. Lawlor DA, Harbord RM, Sterne JAC, Timpson N, Davey Smith G. Mendelian randomization: Using genes as instruments for making causal inferences in epidemiology. *Stat Med*. 2008;27(8):1133-1163.
https://doi.org/10.1002/sim.3034
16. Копытин А.В., Копытина Е.А. Применение метода инструментальных переменных для параметрической идентификации распределенной динамической системы. *Вестник ВГУ Серия Системный анализ и информационные технологии*. 2018;(4):19-23.
Kopytin AV, Kopytina EA. Application of the instrumental variables method to parameters identification of a distributed dynamical system. *Vestnik VGU Serija Sistemnyj analiz i informacionnye tehnologii*. 2018;(4):19-23. (In Russ.).
https://doi.org/10.17308/sait.2018.4/1248
17. Sheehan NA, Didelez V, Burton PR, Tobin MD. Mendelian Randomisation and Causal Inference in Observational Epidemiology. *PLoS Med*. 2008; 5(8):e177.
https://doi.org/10.1371/journal.pmed.0050177

18. Davey Smith G, Ebrahim S. 'Mendelian randomization': can genetic epidemiology contribute to understanding environmental determinants of disease?*. *Int J Epidemiol*. 2003;32(1):1-22. https://doi.org/10.1093/ije/dyg070

19. Schmidt AF, Finan C, Gordillo-Marañón M, et al. Genetic drug target validation using Mendelian randomisation. *Nat Commun*. 2020;11(1):3255. https://doi.org/10.1038/s41467-020-16969-0

20. Gaziano L, Giambartolomei C, Pereira AC, et al. Actionable druggable genome-wide Mendelian randomization identifies repurposing opportunities for COVID-19. *Nat Med*. 2021;27(4):668-676. https://doi.org/10.1038/s41591-021-01310-z

21. Wishart DS, Feunang YD, Guo AC, et al. DrugBank 5.0: a major update to the DrugBank database for 2018. *Nucleic Acids Res*. 2018;46(D1):1074-1082. https://doi.org/10.1093/nar/gkx1037

22. Gill D, Georgakis MK, Koskeridis F, et al. Use of Genetic Variants Related to Antihypertensive Drugs to Inform on Efficacy and Side Effects. *Circulation*. 2019;140(4):270-279. https://doi.org/10.1161/CIRCULATIONAHA.118.038814

23. Gharahkhani P, Hysi P, Khawaja AP, et al. Genome-wide meta-analysis identifies 127 open-angle glaucoma loci with consistent effect across ancestries. *Nat Commun*. 2021;12(1):1258. https://doi.org/10.1038/s41467-020-20851-4

24. Burgess S, Small DS, Thompson SG. A review of instrumental variable estimators for Mendelian randomization. *Stat Methods Med Res*. 2017;26(5):2333-2355. https://doi.org/10.1177/0962280215597579

25. EPIC-InterAct Consortium, Burgess S, Scott RA, Timpson NJ, Davey Smith G, Thompson SG. Using published data in Mendelian randomization: a blueprint for efficient identification of causal risk factors. *Eur J Epidemiol*. 2015;30(7):543-552. https://doi.org/10.1007/s10654-015-0011-z

26. Bowden J, Davey Smith G, Haycock PC, Burgess S. Consistent Estimation in Mendelian Randomization with Some Invalid Instruments Using a Weighted Median Estimator. *Genet Epidemiol*. 2016;40(4):304-314. https://doi.org/10.1002/gepi.21965

27. Bowden J, Davey Smith G, Burgess S. Mendelian randomization with invalid instruments: effect estimation and bias detection through Egger regression. *Int J Epidemiol*. 2015;44(2):512-525. https://doi.org/10.1093/ije/dyv080

28. Hayreh SS. Role of nocturnal arterial hypotension in the development of ocular manifestations of systemic arterial hypertension: *Curr Opin Opthalmology*. 1999;10(6):474-482. https://doi.org/10.1097/00055735-199912000-00017

29. Anderson DR. Introductory Comments on Blood Flow Autoregulation in the Optic Nerve Head and Vascular Risk Factors in Glaucoma. *Surv Ophthalmol*. 1999;43:5-9. https://doi.org/10.1016/S0039-6257(99)00046-6

30. Курышева Н.И. Глазная гемоперфузия и глаукома. М.: Гринлайт; 2014. Kurisheva NI. *Glaznaya gemoperfuziya i glaukoma* [Eye hemoperfusion and glaucoma]. M.: Grenlight Publ.; 2014. (In Russ.).

31. Bowe A, Grünig M, Schubert J, et al. Circadian Variation in Arterial Blood Pressure and Glaucomatous Optic Neuropathy — A Systematic Review and Meta-Analysis. *Am J Hypertens*. 2015;28(9):1077-1082. https://doi.org/:10.1093/ajh/hpv016

32. Zheng W, Dryja TP, Wei Z, et al. Systemic Medication Associations with Presumed Advanced or Uncontrolled Primary Open-Angle Glaucoma. *Ophthalmology*. 2018;125:984-993. https://doi.org/10.1016/j.ophtha.2018.01.007

33. Khawaja AP, Chan MPY, Broadway DC, et al. Systemic Medication and Intraocular Pressure in a British Population. *Ophthalmology*. 2014;121(8):1501-1507. https://doi.org/10.1016/j.ophtha.2014.02.009

Поступила 30.11.2022
Received 30.11.2022
Принята к печати 25.12.2022
Accepted 25.12.2022

Вестник офтальмологии
2023, Т. 139, №3, с. 30-40
https://doi.org/10.17116/oftalma202313903130

Russian Annals of Ophthalmology =
Vestnik Oftal'mologii 2023, vol. 139, №3, pp. 30-40
https://doi.org/10.17116/oftalma202313903130

Исследование особенностей прогрессирования диабетической ретинопатии у женщин, страдающих сахарным диабетом, в период беременности

© Н.В. ПОМЫТКИНА[1, 2], Е.Л. СОРОКИН[1, 2]

[1]Хабаровский филиал ФГАУ «НМИЦ «МНТК "Микрохирургия глаза" им. акад. С.Н. Федорова»» Минздрава России, Хабаровск, Россия;
[2]ФГБОУ ВО «Дальневосточный государственный медицинский университет» Минздрава России, Хабаровск, Россия

РЕЗЮМЕ

Цель исследования. Оценка транзиторных и стационарных диабетических изменений сетчатки у беременных с сахарным диабетом (СД) на основе анализа отдельных клинических случаев прогрессирования диабетической ретинопатии (ДР).

Материал и методы. Обследованы 24 беременные с СД. Обследование проводилось в каждом триместре беременности и через 6 мес после родов. ДР была диагностирована у 14 (58%) беременных.

Результаты. Прогрессирование ДР на протяжении беременности отмечалось у девяти пациенток с препролиферативной и пролиферативной ДР (ППДР и ПДР) и некомпенсированной гликемией, у трех пациенток развился макулярный отек (МО) на обоих глазах. При прогрессировании ДР проводилась панретинальная лазерная коагуляция. В послеродовом периоде проявления ДР не регрессировали. Транзиторным оказался МО у одной пациентки с ППДР. Представлено три клинических случая манифестации ДР в I триместре беременности: ППДР с транзиторным МО, ПДР с МО, непролиферативная ДР со стабильным течением.

Выводы. 1. ДР, выявленная в начале гестации на фоне декомпенсации гликемического статуса, прогрессировала у 64% беременных. 2. Прогрессирование ДР во время беременности отмечено у пациенток с ППДР и ПДР. 3. Прогрессирование ДР во время беременности чаще является истинным, а не транзиторным. 4. Выявление ППДР и ПДР во время беременности является прямым показанием к проведению лазерной коагуляции сетчатки.

Ключевые слова: *транзиторная ретинопатия, диабетическая ретинопатия, беременность, интенсивная инсулинотерапия, ОКТ-ангиография.*

ИНФОРМАЦИЯ ОБ АВТОРАХ:
Помыткина Н.В. — https://orcid.org/0000-0001-8161-8643
Сорокин Е.Л. — https://orcid.org/0000-0002-2028-1140
Автор, ответственный за переписку: Помыткина Наталья Викторовна — e-mail: naukakhvmntk@mail.ru

КАК ЦИТИРОВАТЬ:
Помыткина Н.В., Сорокин Е.Л. Исследование особенностей прогрессирования диабетической ретинопатии у женщин, страдающих сахарным диабетом, в период беременности. *Вестник офтальмологии.* 2023;139(3):30–40.
https://doi.org/10.17116/oftalma202313903130

Investigation of diabetic retinopathy progression in women with diabetes mellitus during pregnancy

© N.V. POMYTKINA[1, 2], E.L. SOROKIN[1, 2]

[1]Khabarovsk branch of S.N. Fedorov National Medical Research Center "MNTK "Eye Microsurgery", Khabarovsk, Russia;
[2]Far-Eastern State Medical University, Khabarovsk, Russia

ABSTRACT

Purpose. The study evaluates the transient and stationary diabetic retinal changes in pregnant women with diabetes mellitus (DM) based on the analysis of individual clinical cases of diabetic retinopathy (DR) progression.

Material and methods. The study examined 24 pregnant women with DM. The examination was carried out in each trimester of pregnancy and 6 months after delivery. In 10 pregnant women DR was not detected, and 14 (58%) were diagnosed with DR.

Results. Progression of DR during pregnancy was observed in 9 patients with pre-proliferative and proliferative DR (PPDR and PDR) and uncompensated glycemia, 3 patients developed macular edema (ME) in both eyes. Panretinal laser coagulation (PRLC) was performed in patients with ongoing DR progression. In the postpartum period, the manifestations of DR did not regress. ME turned out to be transient in one patient with PPDR. Three clinical cases of DR manifesting in the first trimester of pregnancy are presented: PPDR with transient ME, PDR with ME, non-proliferative DR with a stable course.

Conclusion. 1. DR detected at the beginning of gestation in women with decompensated glycemic status progressed in 64% of cases. 2. Progression of DR during pregnancy was noted in patients with PPDR and PDR. 3. Progression of DR during pregnancy is more often true than transient. 4. Detection of PPDR and PDR during pregnancy is a direct indication for laser coagulation of the retina.

Keywords: *transient retinopathy, diabetic retinopathy, pregnancy, intensive insulin therapy, OCT angiography.*

INFORMATION ABOUT THE AUTHORS:
Pomytkina N.V. — https://orcid.org/0000-0001-8161-8643
Sorokin E.L. — https://orcid.org/0000-0002-2028-1140
Corresponding author: Pomytkina N.V. — e-mail: naukakhvmntk@mail.ru

TO CITE THIS ARTICLE:
Pomytkina NV, Sorokin EL. Investigation of diabetic retinopathy progression in women with diabetes mellitus during pregnancy. *Russian Annals of Ophthalmology = Vestnik oftal'mologii*. 2023;139(3):30–40. (In Russ.). https://doi.org/10.17116/oftalma202313903130

Основой снижения риска осложнений сахарного диабета (СД) является гликемический контроль. Однако интенсивный гликемический контроль, особенно у пациентов с длительно текущим и плохо контролируемым СД, может быть связан с риском появления диабетических изменений сетчатки, а также с ухудшением течения предсуществующей диабетической ретинопатии (ДР) [1, 2].

В отечественной литературе существует понятие «транзиторная ретинопатия», которому в иностранных источниках соответствует термин early worsening of diabetic retinopathy (раннее ухудшение диабетической ретинопатии).

Транзиторная ДР представляет собой манифестацию или прогрессирование ДР, возникшие в течение 6—12 мес после быстрого снижения уровня гликированного гемоглобина (HbA1c) более чем на 2% [3—5]. Клинически она характеризуется появлением большого количества «мягких» экссудатов, ретинальных геморрагий и интраретинальных микрососудистых аномалий (ИРМА) [6].

Транзиторная ретинопатия может развиться у пациентов с ранее неконтролируемым или плохо контролируемым течением СД 1-го или 2-го типа на фоне интенсивной инсулинотерапии; при переводе на инсулинотерапию пациентов, принимавших таблетированные препараты; при установке инсулиновой помпы; после пересадки поджелудочной железы или операции на желчевыводящих путях; а также у беременных. Она развивается у 10—20% пациентов и почти в 2 раза чаще — у пациентов с исходной тяжелой ДР [4, 6, 7]. Многоцентровое исследование DCCT выявило, что у 13,1% пациентов с интенсивной инсулинотерапией происходит раннее ухудшение ДР в сравнении с 7,7% пациентов при обычной инсулинотерапии [8].

Пролонгированные клинические исследования обнаружили, что инсулинотерапия в отдаленном периоде уменьшает частоту и тяжесть ДР, однако в первые 2 года после начала терапии большинство исследователей наблюдали ухудшение состояния глазного дна [5, 9—11].

Исследования на животных моделях показали, что инсулин способен кратковременно увеличивать концентрацию сосудистого эндотелиального фактора роста А (VEGF-A), приводя к транзиторному усугублению ДР [12, 13], что может являться одной из причин развития такого состояния.

К основным факторам риска развития транзиторной ретинопатии относят: высокие исходные значения и большие колебания уровня HbA1c, большую длительность СД, предшествующую тяжесть ДР и артериальную гипертензию (АГ) [3, 5, 6]. Возникшие изменения, как правило, подвергаются регрессии в течение нескольких месяцев. Однако у пациентов с продвинутой стадией ДР, имевшейся до начала интенсивной инсулинотерапии, возможно возникновение необратимых поражений сетчатки, в частности пролиферативной ДР (ПДР) и макулярного отека (МО) [4—6].

По данным Всемирной организации здравоохранения, в мире 151 млн женщин страдают СД. По прогнозам, к 2030 г. их число увеличится до 257 млн. Каждые две из пяти женщин, страдающие СД, находятся в репродуктивном возрасте, что составляет около 60 млн женщин [14]. Строгий гликемический контроль при планировании беременности и на ее протяжении у женщин, страдающих СД, имеет важнейшее значение для снижения риска осложнений со стороны плода и матери [15, 16]. Но в то же время он может стать причиной манифестации и прогрессирования диабетических изменений сетчатки.

Беременность повышает риск развития и прогрессирования ДР [17, 18]. Несмотря на то что влияние беременности на ДР является кратковременным, прогрессирование ДР у беременных наблюдается в 10—70% случаев [15, 19]. Наибольший риск ухудшения течения ДР отмечается во II триместре и сохраняется на протяжении 12 мес после родов [8, 15, 20].

По данным литературы, в течение 6—12 мес послеродового периода происходит регресс изменений, появившихся на глазном дне во время беременности [21]. Однако, как показало исследование DCCT, у отдельных пациенток транзиторное прогрессирование ДР в течение беременности приводит к развитию пролиферативной стадии заболевания [8]. В связи с этим перед офтальмологом остро встает вопрос о дифференциации выявленных на глазном дне изменений у беременной женщины при манифестации либо прогрессировании ДР: являются ли они транзиторными или стационарными? Это имеет важное

практическое значение, поскольку определяет тактику ведения пациенток, предусматривающую необходимость проведения лазерной коагуляции сетчатки (ЛКС). Между тем, по данным литературы, этот вопрос остается практически неизученным.

Цель работы — оценка транзиторных и стационарных диабетических изменений сетчатки у беременных с СД на основе анализа отдельных клинических случаев прогрессирования ДР.

Материал и методы

Были обследованы 24 беременные женщины, направленные из КГБУЗ «Перинатальный центр» им. проф. Г.С. Постола Министерства здравоохранения Хабаровского края в Хабаровский филиал ФГАУ «НМИЦ «МНТК "Микрохирургия глаза" им. акад. С.Н. Федорова» Минздрава России. Из них 22 пациентки (92%) страдали СД 1-го типа и две пациентки — СД 2-го типа. Средний возраст беременных составил 29,1±4,7 года (от 24 до 39 лет), длительность СД — 11,1±8,4 года (от 1 года до 32 лет). Среднее значение HbA1c соответствовало 6,3±1,5% (от 4,0 до 9,0%). Компенсация по гликемическому статусу имелась у 15 (63%) беременных — среднее значение HbA1c у них составляло 5,3±0,2%. У оставшихся девяти пациенток среднее значение HbA1c выходило за пределы нормы и составляло 7,1±1,5%. У 18 (75%) пациенток имелась АГ, по поводу которой они принимали препарат Допегит. Две беременные (8%) страдали диабетической нефропатией. Все беременные женщины находились под наблюдением эндокринолога и получали интенсивную инсулинотерапию с целью нормализации гликемического профиля.

Всем беременным в каждом триместре и через 6 мес после родов проводилось углубленное офтальмологическое обследование. Оно включало оптическую когерентную томографию (ОКТ) и ОКТ-ангиографию (ОКТ-А) заднего полюса глаза с использованием протокола сканирования HD Angio Retina 6,0 mm. Исследование выполнялось на приборе Optovue RTVue XR Avanti (Optovue Inc., США). Помимо этого проводилась фотодокументация состояния глазного дна на фундус-камере.

Для проведения исследования было получено заключение этического комитета. Исследование проведено в соответствии с Хельсинкской декларацией (1964), пересмотренной в 2000 г. (Эдинбург, Шотландия). От каждой пациентки было получено информированное согласие.

На протяжении беременности у 10 пациенток, в том числе у двух женщин с СД 2-го типа, ДР не была выявлена; у 14 беременных (58%) была диагностирована ДР. Из них пяти пациенткам в прегестационном периоде была проведена ЛКС: у одной пациентки — в объеме панретинальной лазерной коагуляции (ПРЛК) по поводу ПДР; у четырех — в объеме неполной ПРЛК по поводу непролиферативной и препролиферативной ДР (НПДР и ППДР соответственно). У остальных девяти беременных ДР манифестировала во время гестации.

В период беременности у шести пациенток имелась ПДР, у четырех — ППДР, у четырех — НПДР. У трех пациенток (одна — с ППДР и две — с ПДР) на обоих глазах имелся диабетический МО с утолщением сетчатки от 385 до 650 мкм. Всем беременным с ПДР и ППДР проводилась ПРЛК.

Был проведен анализ клинического течения ДР у пациенток во время беременности и после родов для дифференциации истинной ДР и транзиторной ретинопатии на основании динамики ретинальных изменений.

Результаты

Из 14 беременных с ДР у пяти пациенток отмечалось стабильное ее течение на фоне компенсации гликемического статуса. Прогрессирование процесса на протяжении беременности было выявлено у девяти пациенток (64%). Все они имели АГ и входили в группу с декомпенсацией гликемического статуса — в I триместре беременности уровень HbA1c у них превышал целевые значения, и в дальнейшем на протяжении гестации на фоне интенсивной инсулинотерапии этот показатель значительно снижался с темпами, превышающими 0,5% в месяц.

У четырех пациенток НПДР, выявленная в I триместре и проявлявшаяся единичными микроаневризмами и ретинальными геморрагиями, в дальнейшем на протяжении беременности не прогрессировала. Эти пациентки характеризовались стабильно оптимальным уровнем гликемии (HbA1c 5,6%). Однако ретинальные изменения сохранялись неизменными спустя 6 мес после родов, в связи с чем их нельзя было отнести к транзиторным.

У одной беременной с диагностированной в прегестационном периоде ПДР, по поводу которой ей до наступления беременности была выполнена в полном объеме ПРЛК, также не отмечалось прогрессирования пролиферативных изменений сетчатки во время беременности, чему способствовал стабильно оптимальный уровень гликемии (HbA1c 5,4%).

У оставшихся девяти женщин (четыре — с ППДР и пять — с ПДР) на протяжении беременности отмечалось прогрессирование ДР в виде расширения зон ретинальной неперфузии, по данным ОКТ-А, увеличения зон ИРМА, количества ретинальных геморрагий, «ватообразных» очагов, прогрессивного роста ретинальной неоваскуляризации в случае ПДР. У трех пациенток во время беременности на обоих глазах развился МО: у пациентки с ППДР — фокальный с фовеальной локализацией; у двух пациенток с ПДР — диффузный. Данным девяти пациенткам с ППДР и ПДР была проведена ПРЛК во II

Распределение беременных с СД по характеру течения ДР во время беременности и после родов в зависимости от стадии ДР
Distribution of pregnant women with DM by the type of DR course during pregnancy and after delivery depending on the stage of DR

Течение ДР	НПДР, число пациенток/глаз	ППДР, число пациенток/глаз	ПДР, число пациенток/глаз
Стабильное	4/8	—	1/2
Прогрессирование во время беременности (из них диабетический МО)	—	4/8 (1/2)	5/10 (2/4)
Прогрессирование после родов	—	1/2	2/4

и III триместрах беременности, позволившая стабилизировать ретинальные изменения. Ее целями являлись предупреждение развития пролиферативной стадии при ППДР и регресс ретинальной неоваскуляризации при ПДР.

В послеродовом периоде, через 6 мес, ни у одной из этих девяти пациенток не отмечалось обратного развития проявлений ДР, т.е. сформировались стационарные ретинальные изменения. Помимо этого у трех пациенток продолжалось прогрессирование ДР (у одной — с ППДР и двух — с ПДР). Оно выражалось расширением зон ретинальной ишемии, прогрессированием ретинальной неоваскуляризации, потребовавшими проведения дополнительной ЛКС **(таблица)**. Транзиторным оказался лишь случай фокального МО у одной пациентки (два глаза) с ППДР, полностью регрессировавший через 3 мес после родов. Диффузный МО на фоне ПДР у двух женщин (четыре глаза) сохранялся после родов, что потребовало интравитреального введения анти-VEGF-препаратов.

Как видно, в целом из всех ретинальных изменений у пациенток с прогрессированием ДР во время беременности транзиторным оказался только фокальный МО у пациентки с ППДР (7%).

Для иллюстрации динамики ретинальных изменений у пациенток с ДР на протяжении беременности и после родов мы решили представить три различных клинических случая манифестации ДР в I триместре беременности.

Пациентка 1, 24 лет, в течение 8 лет страдает СД 1-го типа. Наблюдается по поводу диабетической нефропатии III стадии. При осмотре офтальмологом в прегестационном периоде ДР не выявлялась. Обратилась к офтальмологу в 12 нед беременности.

Visus OU=1,0. Офтальмоскопически в заднем полюсе обоих глаз определялись большое количество «ватообразных» очагов, умеренное расширение вен, единичные геморрагии **(рис. 1)**. По данным ОКТ, МО отсутствовал. Уровень HbA1c — 13%. Был поставлен диагноз: «транзиторная ДР обоих глаз». Рекомендован осмотр в динамике на фоне нормализации гликемии.

В 25 нед беременности острота зрения обоих глаз сохранялась на уровне 1,0. Однако на фоне уменьшения количества ишемических ретинальных очагов на обоих глазах отмечалось появление микроаневризм и зон ИРМА **(рис. 2)**. На ОКТ-А в поверхностном ретинальном сплетении на обоих глазах определялись зоны локальной неперфузии **(рис. 3)**. По данным ОКТ, МО не определялся. Уровень HbA1c — 10%. Был поставлен диагноз: ППДР обоих глаз, проведено по одному этапу ПРЛК на каждом глазу.

В 29 нед беременности у пациентки было выявлено снижение максимальной корригированной остроты зрения (МКОЗ) левого глаза до 0,7; на правом глазу она сохранялась неизменной — 1,0. ОКТ выявила формирование фокального МО на обоих глазах: на правом глазу — экстрафовеальной локализации, на левом глазу — фовеальной **(рис. 4)**. ОКТ-А обоих глаз продемонстрировала увеличение площади зон ретинальной неперфузии. Уровень HbA1c соответствовал 7,4%. На обоих глазах была проведена ЛКС по типу модифицированной решетки.

В 32 нед беременности на правом глазу отмечен частичный регресс МО, однако на левом глазу персистировал кистозный МО. Помимо этого было выявлено увеличение количества ретинальных геморрагий без признаков неоваскуляризации на обоих глазах. Уровень HbA1c соответствовал 7,0%. В 35–36 нед беременности в связи с преждевременным излитием околоплодных вод пациентке было проведено экстренное кесарево сечение.

При осмотре через 6 мес после родов на фоне нестабильной гликемии МКОЗ обоих глаз — 0,9. Отмечался полный регресс МО и геморрагических явлений на обоих глазах, однако данные ОКТ-А подтвердили дальнейшее расширение зон ретинальной неперфузии и увеличение зон ИРМА на обоих глазах **(рис. 5)**. В связи с этим было проведено расширение зон ЛКС на обоих глазах для дальнейшей стабилизации процесса.

Пациентка 2, 30 лет, страдает СД 1-го типа в течение 20 лет. Наблюдается по поводу диабетической нефропатии, полинейропатии, гипертонической болезни II стадии. Обратилась в 13 нед беременности. При осмотре офтальмологом в прегестационном периоде ДР также не выявлялась.

Visus OU=0,16 с коррекцией до 0,9. Офтальмоскопически на глазном дне обоих глаз в заднем полюсе определялись «твердые» экссудаты, «ватообразные» очаги, зоны ИРМА, ретинальные геморрагии, ретроэкваториально были выявлены зоны ретинальной неоваскуляризации **(рис. 6)**. По данным ОКТ, на обоих глазах определялся фокальный МО. ОКТ-А обоих глаз выявила зоны ретинальной неперфузии в поверхностном сплетении и ИРМА **(рис. 7, 8)**. Уровень HbA1c со-

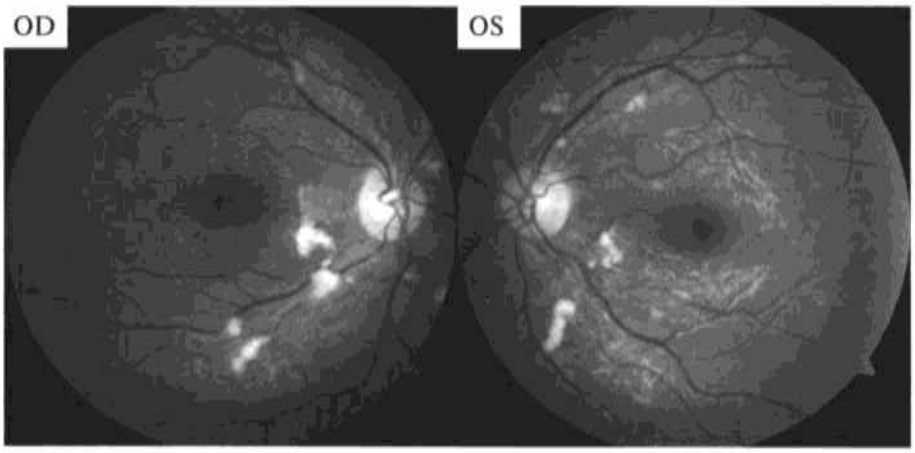

Рис. 1. **Фотографии глазного дна правого и левого глаза пациентки 1 (12 нед беременности).**
В заднем полюсе определяются большое количество «ватообразных» очагов, умеренное расширение вен, единичные геморрагии.
Fig. 1. **Photo of the fundus of the right and left eyes of patient 1 (week 12 of pregnancy).**
A large number of "cotton-like" foci, moderate vein dilatation, single hemorrhages can be determined in the posterior pole.

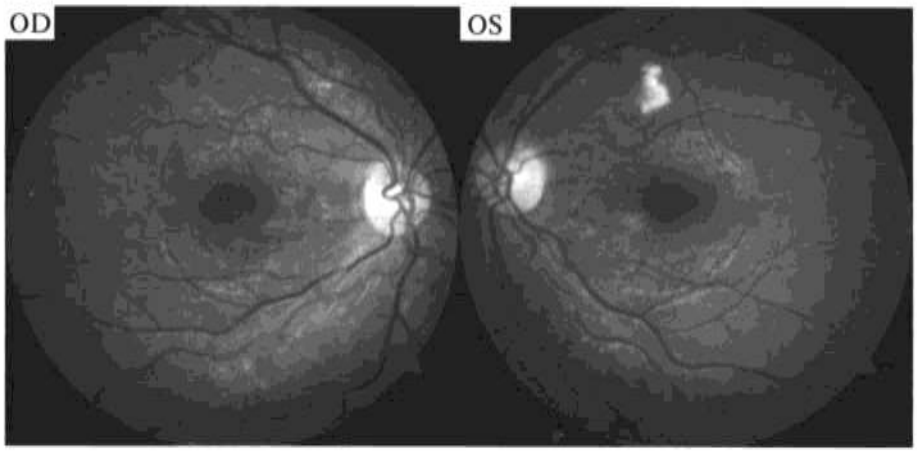

Рис. 2. **Фотографи глазного дна правого и левого глаза пациентки 1 (25 нед беременности).**
На фоне уменьшения количества ишемических очагов отмечается появление микроаневризм и зон ИРМА.
Fig. 2. **Photo of the fundus of the right and left eyes of patient 1 (week 25 of pregnancy).**
Microaneurysms and intraretinal microvascular abnormalities are noted to occur amid the decreasing number of ischemic foci.

ответствовал 8,6%. Был поставлен диагноз: «ПДР, диабетический МО обоих глаз». Пациентке был проведен первый этап ПРЛК на обоих глазах.

В 18 нед беременности из-за прогрессирования МО МКОЗ обоих глаз значительно снизилась, составив: OD=0,5; OS=0,2. По данным ОКТ, на обоих глазах МО приобрел диффузный характер, на правом глазу сформировалась отслойка нейроэпителия. ОКТ-А обоих глаз выявила сохраняющиеся зоны ретинальной неперфузии. При офтальмоскопии продолжали визуализироваться зоны ретинальной неоваскуляризации. Уровень HbA1c соответствовал 7,6%. Был проведен второй этап ПРЛК на обоих глазах.

К 25 нед беременности на фоне персистенции МО обоих глаз произошло некоторое улучшение МКОЗ: правого глаза — до 0,6, левого — до 0,5. Уровень HbA1c соответствовал 6,3%. Была завершена ПРЛК на обоих глазах. Из-за тяжелой преэклампсии пациентка была родоразрешена путем кесарева сечения в 34–35 нед беременности.

При осмотре через 6 мес после родов МКОЗ: OD=0,05; OS=0,6. На глазном дне на фоне проведенной ПРЛК отмечен полный регресс ретинальной неоваскуляризации. По данным ОКТ, на обоих глазах сохранялся МО; несмотря на уменьшение толщины сетчатки на обоих глазах, отмечался регресс отслойки

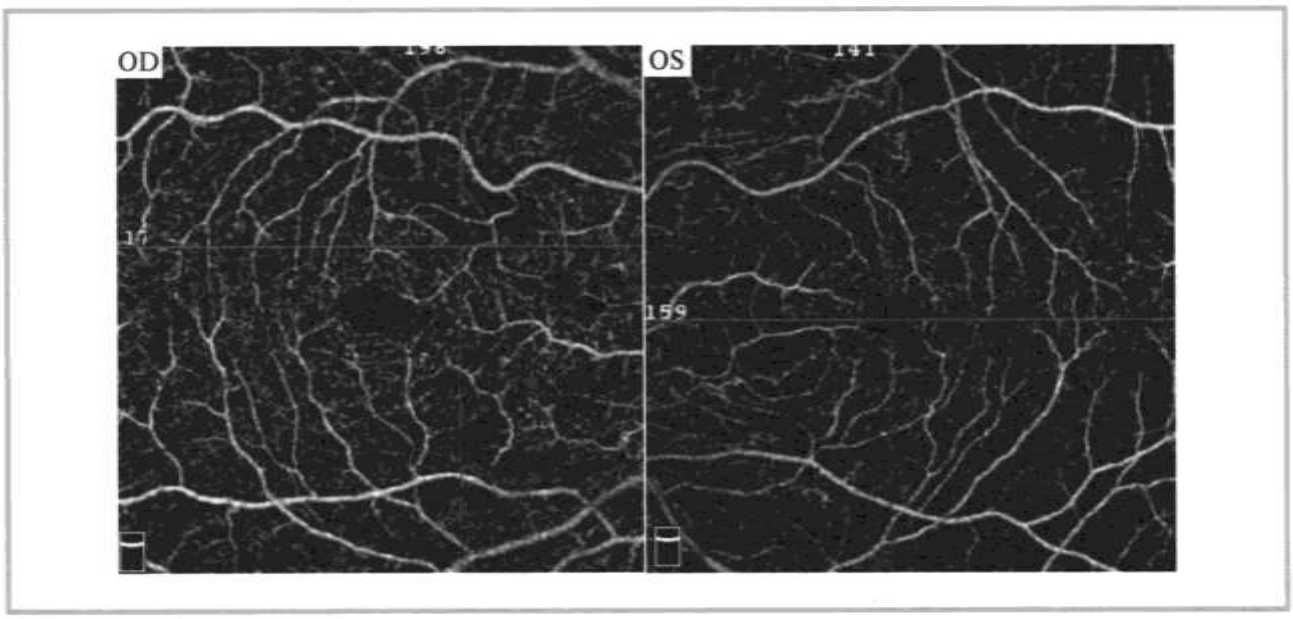

Рис. 3. **ОКТ-А-изображения правого и левого глаза пациентки 1 (25 нед беременности).**
Зоны локальной неперфузии перимакулярной локализации в поверхностном ретинальном сплетении.
Fig. 3. **OCT angiography of the right and left eyes of patient 1 (week 25 of pregnancy).**
Areas of local nonperfusion in the perimacular region of the superficial retinal plexus.

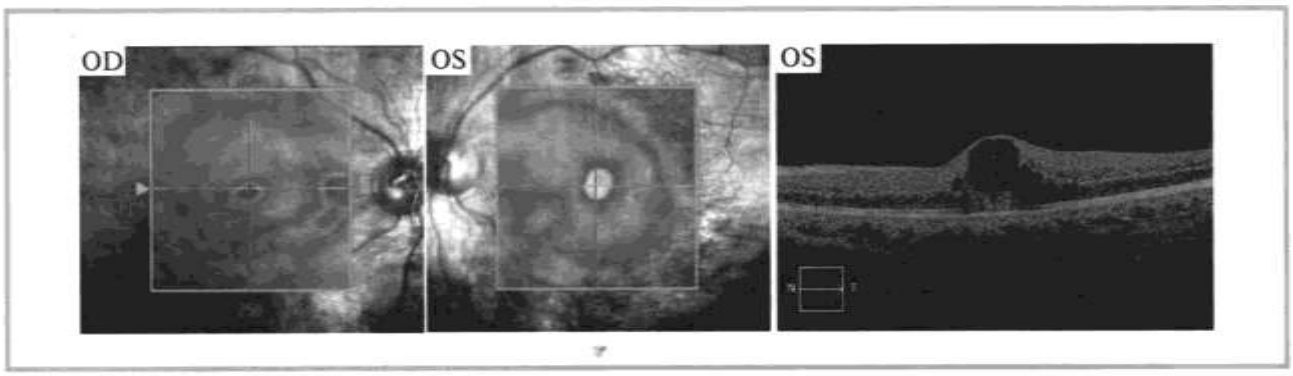

Рис. 4. **ОКТ-изображения макулы правого и левого глаза пациентки 1 (29 нед беременности).**
На правом глазу — МО экстрафовеальной локализации, на левом глазу — кистозный МО фовеальной локализации.
Fig. 4. **OCT of the macula of the right and left eyes of patient 1 (week 29 of pregnancy).**
Macular edema of extrafoveal localization in the right eye, cystic edema of foveal localization in the left eye.

нейроэпителия на правом глазу. Пациентка была направлена на анти-VEGF-терапию.

Пациентка 3, 35 лет, страдает СД 1-го типа в течение 23 лет. В связи с предстоящей беременностью она предварительно прошла комплексную подготовку у эндокринолога. Обратилась в 13 нед беременности. На осмотре офтальмологом в прегестационном периоде ДР не выявлялась.

МКОЗ обоих глаз составила 1,0. Офтальмоскопически в заднем полюсе обоих глаз определялись единичные микроаневризмы. По данным ОКТ, на обоих глазах отсутствовал МО, однако ОКТ-А выявила зоны неперфузии в поверхностном ретинальном сплетении на обоих глазах **(рис. 9)**. Уровень HbA1c соответствовал 5,2%. Был поставлен диагноз: «НПДР обоих глаз». Рекомендовано динамическое наблюдение на фоне контроля гликемического статуса.

При осмотре в 25 и 35 нед беременности острота зрения обоих глаз сохранялась на прежнем уровне. Офтальмоскопически количество ретинальных микроаневризм в заднем полюсе не увеличивалось, другие симптомы ДР не появлялись. По данным ОКТ-А, зоны ретинальной неперфузии на обоих глазах персистировали, однако не расширялись. Гликемический статус был стабилен.

Пациентка родоразрешилась в 39 нед беременности естественным путем. При осмотре спустя 6 мес после родов МКОЗ обоих глаз составила 1,0. Не было отмечено изменений количества и размеров

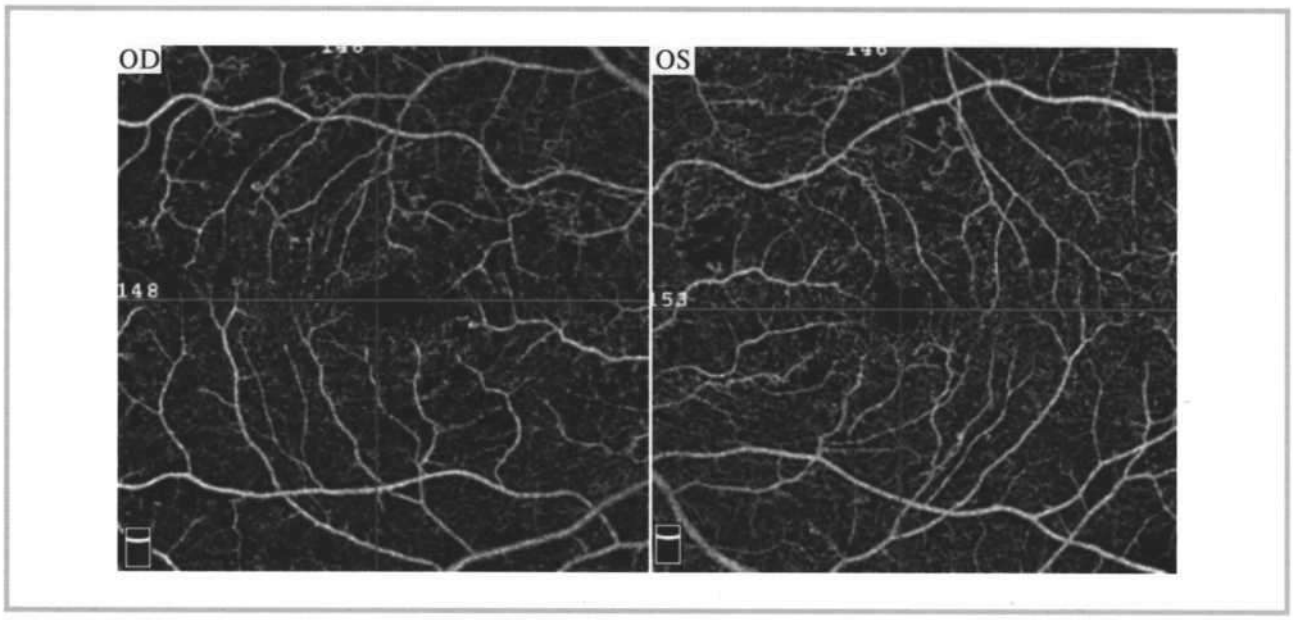

Рис. 5. **ОКТ-А-изображения правого и левого глаза пациентки 1 (через 6 мес после родов).**
Расширение зон неперфузии в поверхностном ретинальном сплетении, увеличение зон ИРМА.
Fig. 5. **OCT angiography of the right and left eyes of patient 1 (6 months after delivery).**
Expansion of non-perfusion zones in the superficial retinal plexus, enlargement of intraretinal microvascular abnormalities.

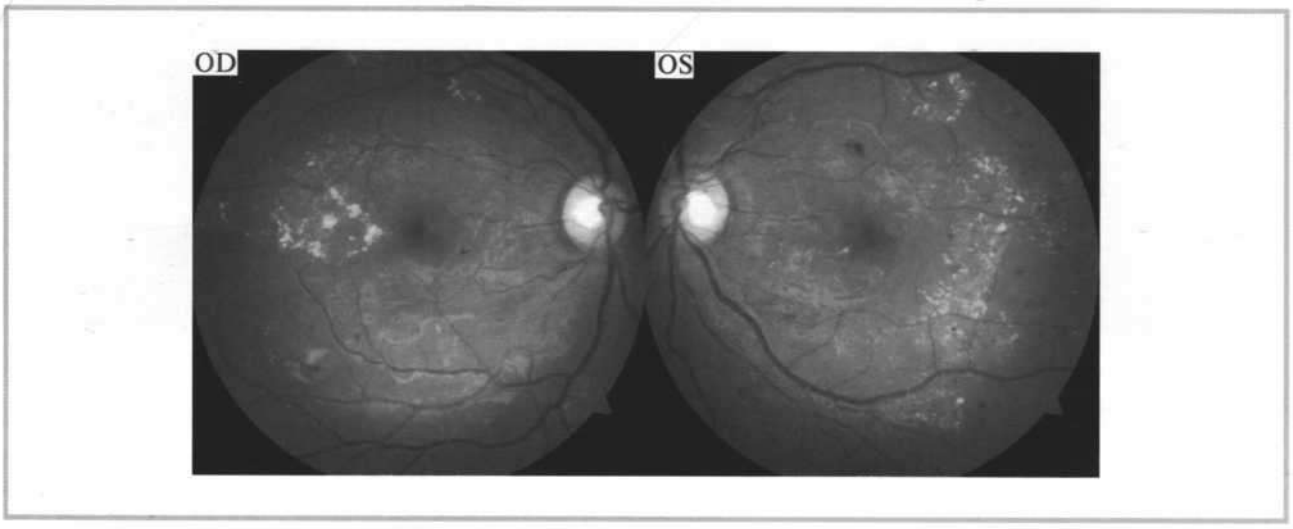

Рис. 6. **Фотографии глазного дна правого и левого глаза пациентки 2 (13 нед беременности).**
В заднем полюсе визуализируются «твердые» экссудаты, «ватообразные» очаги, зоны ИРМА, ретинальные геморрагии.
Fig. 6. **Photo of the fundus of the right and left eyes of patient 2 (week 13 of pregnancy).**
"Hard" exudates, "cotton-like" foci, intraretinal microvascular abnormalities and retinal hemorrhages are visualized in the posterior pole.

микроаневризм в заднем полюсе обоих глаз. По данным ОКТ-А, зоны ретинальной неперфузии также не претерпели изменений. Пациентке было рекомендовано динамическое наблюдение.

Обсуждение

Данные о частоте возникновения и прогрессирования ДР у беременных в прегестационном периоде значительно разнятся. Так, при отсутствии исходной ДР она составляет 9–26% [22, 23], а при наличии предсуществующей ПДР достигает 30–63% [22, 24]. В то же время ряд авторов, напротив, отмечают, что беременность не приводит к ухудшению ДР, а появление у части женщин транзиторной макулопатии может быть связано с учащением гипогликемических состояний [25].

Согласно данным литературы, наиболее часто прогрессирование ДР у беременных наблюдается в I и II триместрах [20], что также вполне согласу-

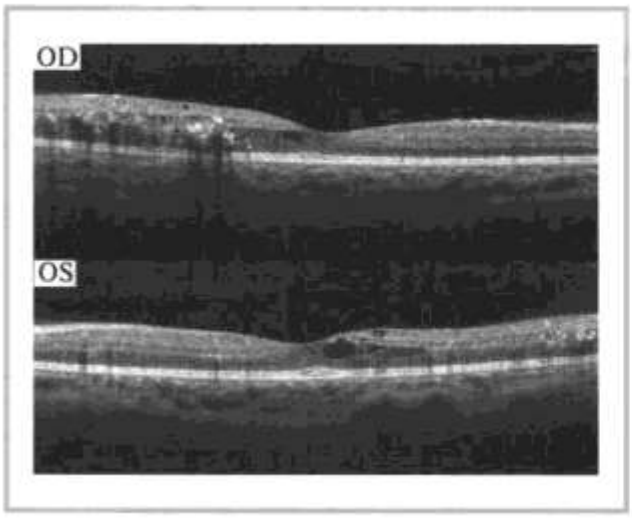

Рис. 7. **ОКТ-изображения макулы правого и левого глаза пациентки 2 (13 нед беременности).**

Фокальный кистозный МО.

Fig. 7. **OCT of the macula of the right and left eyes of patient 2 (week 13 of pregnancy).**

Focal cystic macular edema.

ется с нашими наблюдениями. Так, у 3-й пациентки в связи с длительным сроком течения СД 1-го типа (23 года) уже в I триместре беременности манифестировала НПДР. Однако благодаря комплексной прегестационной подготовке, строгому контролю гликемического статуса до и на всем протяжении беременности у нее удалось избежать прогрессирования ДР. При наблюдении за данной пациенткой на протяжении беременности могло сложиться ложное представление о транзиторном характере ретинопатии — преходящем характере ретинальных изменений. В свою очередь, ее обследование в послеродовом периоде подтвердило стационарный характер микроаневризм, а также зон ретинальной неперфузии по результатам ОКТ-А. В связи с этим в данном случае правомерно говорить о наличии истинной ДР.

В послеродовом периоде J. Bourry и соавторы выявили регресс симптомов ДР у 9,3% женщин, в то время как у 4,1% женщин ими было отмечено прогрессирование ДР [20]. R.L. Phelps и соавторы считают, что в послеродовом периоде течение ПДР ухудшается [26]. A W.C. Chan и соавторы показали, что у 81% пациенток с агрессивным течением ДР во время беременности прогрессирование процесса продолжалось и в послеродовом периоде, в связи с чем им требовалось проведение ПРЛК и хирургических вмешательств [27]. Таким образом, по данным литературы, при наличии прогрессирования ДР на протяжении беременности, особенно в случаях ППДР и ПДР, вероятность транзиторного характера возникших изменений является весьма небольшой [27].

На прогрессирование ДР во время беременности, помимо изменения гормонального статуса женщины, большое влияние оказывает также активное снижение уровня гликемии. Так, исследование DCCT показало, что, в сравнении с небеременными пациентками, у беременных, находящихся на интенсивной инсулинотерапии, риск ухудшения ДР повышается в 1,63 раза ($p<0,05$). У беременных более чем в 2,9 раза повышается вероятность прогрессирования ДР на три уровня и более от исходного



Рис. 8. **ОКТ-А-изображения макулы правого и левого глаза пациентки 2 (13 нед беременности).**

Зоны ретинальной неперфузии в поверхностном сплетении и зоны ИРМА.

Fig. 8. **OCT angiography of the macula of the right and left eyes of patient 2 (week 13 of pregnancy).**

Areas of non-perfusion in the superficial retinal plexus and intraretinal microvascular abnormalities.

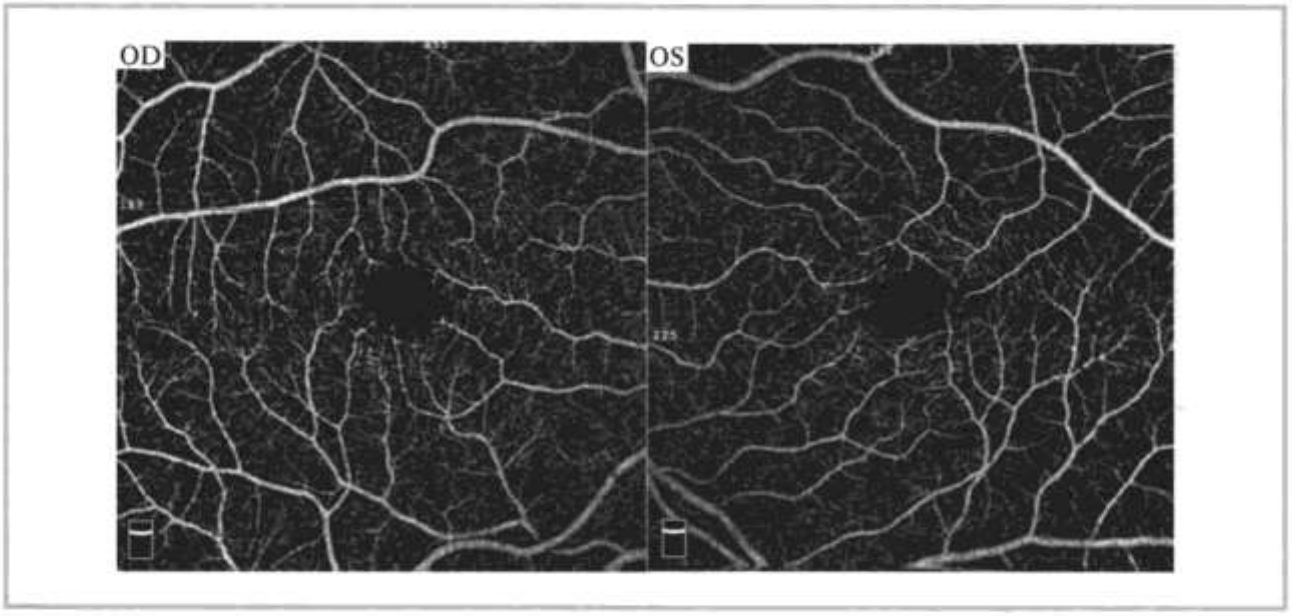

Рис. 9. **ОКТ-А-изображения макулы правого и левого глаза пациентки 3 (13 нед беременности).**
Зоны неперфузии в поверхностном ретинальном сплетении.
Fig. 9. **OCT angiography of the macula of the right and left eyes of patient 3 (week 13 of pregnancy).**
Areas of non-perfusion in the superficial retinal plexus.

по сравнению с небеременными женщинами [8]. Это полностью совпадает с полученными нами данными: у 1-й и 2-й пациенток с прогрессированием ДР на фоне интенсивной инсулинотерапии отмечалось прогрессирующее и значительное снижение уровня глюкозы крови на протяжении беременности.

По данным литературы, важнейшими факторами манифестации и прогрессирования диабетических изменений сетчатки как у пациентов, переведенных на интенсивную инсулинотерапию, так и у беременных с СД являются: длительно существующий высокий уровень гликемии или его резкое снижение, большая длительность СД, высокий уровень артериального давления, наличие нефропатии, наличие и тяжесть предсуществующей ДР [17—20, 24, 25, 28—32]. В частности, исследования Е.Г. Бессмертной и соавторов показали, что при хорошем метаболическом контроле у 98% беременных отсутствует прогрессирование ДР. В то же время при исходном уровне HbA1c выше 8,0% у 89% пациенток отмечается прогрессирование ДР в III триместре беременности [24].

Учитывая эти данные, следует полагать, что причиной манифестации и прогрессирования ДР на протяжении беременности у 1-й и 2-й пациенток явилась декомпенсация гликемического статуса до беременности и в начале гестации. Активное снижение уровня сахара крови и проведение ЛКС позволили не допустить развития пролиферативного процесса у 1-й пациентки и стабилизировать ПДР у 2-й пациентки. Стабилизацию течения ДР можно было объективно оценить по данным ОКТ-А, использовав в качестве критериев прекращение расширения зон ретинальной неперфузии: исчезновение признаков прогрессирующей облитерации микроциркуляторного русла сетчатки, а также регресс ретинальной неоваскуляризации при ПДР.

Однако интенсивная инсулинотерапия могла стать одним из факторов прогрессирования МО. Так, у 1-й пациентки на обоих глазах отмечен регресс МО после родов, в связи с чем его можно рассматривать как транзиторный, хотя понятие «транзиторность» подразумевает регресс симптомов на фоне отсутствия лечебных мероприятий, в то время как у данной пациентки на редукцию МО могла повлиять ЛКС, проведенная ей во время беременности. У 2-й пациентки формирование МО произошло на фоне ПДР, т.е. степень ретинальных изменений у нее была более значимой. В связи с этим в послеродовом периоде не отмечалось его регресса, что потребовало проведения анти-VEGF-терапии.

Полученные нами результаты исследования соотносятся с данными литературы. В частности, ряд авторов указывают, что транзиторный МО у пациентов, получающих интенсивную инсулинотерапию, с отсутствием предшествующей ДР, чаще регрессирует самопроизвольно, однако в ряде случаев требуется проведение фокальной ЛКС. Но при наличии у пациентов исходной ДР могут развиться как МО, так и ПДР, требующие выполнения ЛКС [3].

Помимо этого, важно отметить, что, в отличие от обычных пациентов, получающих инсулинотерапию, у беременных женщин, страдающих СД, большую роль в формировании и прогрессировании ДР играют гормональные, метаболические и гемоди-

намические факторы, обусловленные самой беременностью. Так, в организме беременной женщины увеличивается концентрация митогенных и ангиогенных факторов, в том числе пролактина, плацентарного гормона роста, материнского инсулиноподобного фактора роста. За счет увеличения объема плазмы крови и сердечного выброса формируется так называемое гиперциркуляторное состояние [15, 17, 21]. Эти и другие факторы способствуют повышению вероятности возникновения и прогрессирования истинной ДР при интенсивном достижении нормогликемии и снижают вероятность транзиторного характера возникших ретинальных изменений.

Таким образом, у беременных с СД существует проблема дифференциальной диагностики транзиторной ретинопатии и ДР. По нашим данным, расценивать выявленные ретинальные изменения как транзиторные у этой группы пациенток следует с большой осторожностью, поскольку диагноз «транзиторная ретинопатия» подразумевает выжидательную, пассивную тактику и динамическое наблюдение. По нашим наблюдениям, в большей степени транзиторный характер типичен для течения МО, в то время как ДР, манифестирующая в период беременности, чаще всего является истинной.

Мы полагаем, что одним из объективных критериев формирования и прогрессирования ДР у беременных женщин является возникновение зон ретинальной неперфузии в заднем полюсе глаза, выявляющихся при ОКТ-А, поскольку в послеродовом периоде эти зоны, как правило, не регрессируют.

Выявление ППДР и ПДР у беременной с СД является прямым показанием к проведению ЛКС [15, 19, 27], поскольку ее эффективность для стабилизации течения ДР высока и, по данным Е.Г. Бессмертной и соавторов, у беременных с СД составляет 72% [24].

Выводы

1. ДР, выявленная в начале гестации на фоне декомпенсации гликемического статуса, прогрессировала у 64% беременных.
2. Прогрессирование ДР во время беременности отмечено у пациенток с ППДР и ПДР.
3. Прогрессирование ДР во время беременности чаще является истинным, а не транзиторным.
4. Выявление ППДР и ПДР во время беременности является прямым показанием к проведению ЛКС.

Участие авторов:
Концепция и дизайн исследования: Н.П., Е.С.
Сбор материала: Н.П.
Статистическая обработка: Н.П.
Написание текста: Н.П.
Редактирование: Н.П., Е.С.

Авторы заявляют об отсутствии конфликта интересов.
The authors declare no conflicts of interests.

ЛИТЕРАТУРА/REFERENCES

1. Wen Lim S, van Wijngaarden P, Harper CA, et al. Early worsening of diabetic retinopathy due to intensive glycaemic control. *Clin Exp Ophthalmol.* 2019;47(2):265-273. https://doi.org/10.1111/ceo.13393
2. Virk SA, Donaghue KC, Wong TY, Craig ME. Craig interventions for diabetic retinopathy in type 1 diabetes: systematic review and meta-analysis. *Am J Ophthalmol.* 2015;160(5):1055-1064.e4. https://doi.org/10.1016/j.ajo.2015.07.024
3. Chantelau E. What may be gained from standard photocoagulation during early worsening of diabetic retinopathy? An observational study in type-1 diabetic patients after tightening of glycaemic control. *Diabetes Metab.* 2001; 27(3):366-371.
4. Bain SC, Klufas MA, Ho A, Matthews DR. Worsening of diabetic retinopathy with rapid improvement in systemic glucose control: A review. *Diabetes Obes Metab.* 2019;21(3):454-466. https://doi.org/10.1111/dom.13538
5. Early worsening of diabetic retinopathy in the Diabetes Control and Complications Trial. *Arch Ophthalmol.* 1998;116(7):874-886. https://doi.org/10.1001/archopht.116.7.874
6. Feldman-Billard S, Larger É, Massin P. Early worsening of diabetic retinopathy after rapid improvement of blood glucose control in patients with diabetes. *Diabetes Metab.* 2018;44(1):4-14. https://doi.org/10.1016/j.diabet.2017.10.014
7. Шадричев Ф.Е. Транзиторная диабетическая ретинопатия. *Современные технологии в офтальмологии.* 2020;(4):300.
Shadrichev FE. Transitory diabetic retinopathy. *Modern technologies in ophthalmology = Sovremennyye tekhnologii v oftal'mologii.* 2020;(4):300. (In Russ.).
https://doi.org/10.25276/2312-4911-2020-4-290-291
8. Diabetes Control and Complications Trial Research Group. Effect of pregnancy on microvascular complications in the diabetes control and complications trial. *Diabetes Care.* 2000;23(8):1084-1091. https://doi.org/10.2337/diacare.23.8.1084
9. Henricsson M, Nilsson A, Janzon L, Groop L. The effect of glycemic control and the introduction of insulin therapy on retinopathy in non-insulin-dependent diabetes mellitus. *Diabet Med.* 1997;14:123-131. https://doi.org/10.1002/(SICI)1096-9136(199702)14:2<123::AID-DIA306>3.0.CO;2-U
10. Астахов Ю.С., Залевская А.Г., Карпова И.А., Сивас Ю.Ю., Шадриев Ф.Е. Факторы, влияющие на прогрессирование диабетической ретинопатии у больных сахарным диабетом типа 2 после перевода на инсулинотерапию. *РМЖ. Клиническая офтальмология.* 2005;6(3):110-115.
Astahov YuS, Zalevskaya AG, Karpova IA, Sivas YuYu, Shadriev FE. Factors, influencing diabetic retinopathy progression in type 2 diabetic patients after switching to insulin therapy. *RMZh. Klinicheskaja oftal'mologija.* 2005; 6(3):110-115. (In Russ.).
11. Roysarkar TK, Gupta A, Dash RJ, et al. Effect of insulin therapy on progression of retinopathy in non-insulin-dependent diabetes mellitus. *Am J Ophthalmol.* 1993;115:569-574. https://doi.org/10.1016/S0002-9394(14)71452-7
12. Гаглоев Б.В., Поздеева Н.А., Школьник Г.С. и др. Изменение концентрации VEGF-A во внутриглазной жидкости крыс с аллоксановой моделью сахарного диабета на разных сроках инсулинотерапии. *Современные технологии в офтальмологии.* 2020;3:65-66.
Gagloev BV, Pozdeyeva NA, Shkolnik GS, et al. Changes in the concentration of VEGF-A in the intraocular fluid of rats withan alloxan model of diabetes mellitus at different periods of insulin therapy. *Sovremennye tehnologii v oftal'mologii.* 2020;3:65-66. (In Russ.).
https://doi.org/10.25276/2312-4911-2020-3-65-66
13. Ohkubo Y, Kishikawa H, Araki E, et al. Intensive insulin therapy prevents the progression of diabetic microvascular complications in Japanese patients

with non-insulin-dependent diabetes: a randomized prospective 6-year study. *Diabetes Res Clin Pract*. 1995;28:103-117.
https://doi.org/10.1016/0168-8227(95)01064-K

14. McElvy SS, Miodovnik M, Rosenn B, et al. A focused preconceptional and early pregnancy program in women with type 1 diabetes reduces perinatal mortality and malformation rates to general population levels. *J Matern Fetal Med*. 2000;9(1):14-20.
https://doi.org/10.1002/(SICI)1520-6661(200001/02)9:1<14::AID-MFM5>3.0.CO;2-K

15. Mallika P, Tan A, Aziz S, et al. Diabetic retinopathy and the effect of pregnancy. *Malays Fam Physician*. 2010;5(1):2-5.

16. Ali S, Dornhorst A. Diabetes in pregnancy: health risks and management. *Postgrad Med J*. 2011;87(1028):417-427.
https://doi.org/10.1136/pgmj.2010.109157

17. Klein BE, Moss SE, Klein R. Effect of pregnancy on progression of diabetic retinopathy. *Diabetes Care*. 1990;13(1):34-40.
https://doi.org/10.2337/diacare.13.1.34

18. Помыткина Н.В., Сорокин Е.Л. Особенности клинического течения диабетической ретинопатии у беременных. *Вестник офтальмологии*. 2019;135(3):55-66.
Pomytkina NV, Sorokin EL. Clinical features of diabetic retinopathy in pregnancy. *Russian Annals of Ophthalmology = Vestnik Oftal'mologii*. 2019;135(3):55-66. (In Russ.).
https://doi.org/10.17116/oftalma201913503155

19. Massin P, Ben Mehidi A, Paques M, Gaudric A. Management of diabetic complications during pregnancy using diabetic retinopathy as an example. *Diabetes Metab*. 2001;27(4 Pt 2):48-52. (In French).

20. Bourry J, Courteville H, Ramdane N, et al. Progression of diabetic retinopathy and predictors of its development and progression during pregnancy in patients with type 1 diabetes: a report of 499 pregnancies. *Diabetes Care*. 2021;44(1):181-187.
https://doi.org/10.2337/dc20-0904

21. Best RM, Chakravarthy U. Diabetic retinopathy in pregnancy. *Br J Ophthalmol*. 1997;81:249-251.
https://doi.org/10.1136/bjo.81.3.249

22. Rahman W, Rahman FZ, Yassin S, et al. Progression of retinopathy during pregnancy in type 1 diabetes mellitus. *Clin Exp Ophthalmol*. 2007;35(3):231-236.
https://doi.org/10.1111/j.1442-9071.2006.01413.x

23. Axer-Siegel R, Hod M, Fink-Cohen S, et al. Diabetic retinopathy during pregnancy. *Ophthalmology*. 1996;103(11):1815-1819.
https://doi.org/10.1016/s0161-6420(96)30421-1

24. Миленькая Т.М., Бессмертная Е.Г., Болотская Л.Л. Факторы риска диабетической ретинопатии у больных сахарным диабетом I типа. *РМЖ. Клиническая офтальмология*. 2000;1(3):77-78.
Milenkaya TM, Bessmertnaya EG, Bolotskaya LL. Risk factors for diabetic retinopathy in patients with type I diabetes mellitus. *RMZh. Klinicheskaya oftalmologiya*. 2000;1(3):77-78. (In Russ.).

25. Боровик Н.В., Аржанова О.Н. Влияние беременности на сосудистые осложнения сахарного диабета. *Журнал акушерства и женских болезней*. 2006;55(2):10-13.
Borovik NV, Arzhanova ON. Impact of pregnancy on vascular complications of diabetes mellitus. *Zhurnal akusherstva i zhenskih boleznej*. 2006;55(2):10-13. (In Russ.).

26. Phelps RL, Sakol P, Metzger BE, et al. Changes in diabetic retinopathy during pregnancy. Correlations with regulation of hyperglycemia. *Arch Ophthalmol*. 1986;104(12):1806-1810.
https://doi.org/10.1001/archopht.1986.01050240080044

27. Chan WC. Management and outcome of sight-threatening diabetic retinopathy in pregnancy. *Eye* (Lond). 2004;18(8):826-832.
https://doi.org/10.1038/sj.eye.6701340

28. Frazier LM, Mulrow CD, Alexander LT Jr, Harris RT, Heise KR, Brown JT, Feussner JR. Need for insulin therapy in type 2 diabetes mellitus. *Arch Intern Med*. 1987;147(6):1085-1089.

29. Goddijn PP, Bilo HJ, Feskens EJ, et al. Longitudinal study on glycemic control and quality of life in patients with Type 2 diabetes mellitus referred for intensified control. *Diabet Med*. 1999;1(16):23-30.
https://doi.org/10.1046/j.1464-5491.1999.00002.x

30. Vestgaard M, Ringholm L, Laugesen CS, et al. Pregnancy-induced sight-threatening diabetic retinopathy in women with Type 1 diabetes. *Diabet Med*. 2010;27(4):431-435.
https://doi.org/10.1111/j.1464-5491.2010.02958.x

31. Chew EJ, Mills JL, Metzger BE, et al. Metabolic control and progression of retinopathy. The Diabetes in Early Pregnancy Study. *National Institute of Child Health and Human Development Diabetes in Early Pregnancy Study. Diabetes Care*. 1995;18(5):631-637.
https://doi.org/10.2337/diacare.18.5.631

32. Будзинская М.В., Петрачков Д.В., Савочкина О.А., Аржуханов Д.Д. К вопросу о классификации диабетической ретинопатии. Вестник *офтальмологии*. 2019;135(5-2):272-277.
Budzinskaya MV, Petrachkov DV, Savochkina OA, Arzhukhanov DD. On classification of diabetic retinopathy. *Russian Annals of Ophthalmology = Vestnik Oftal'mologii*. 2019;135(5-2):272-277. (In Russ.).
https://doi.org/10.17116/oftalma2019135052272

Поступила 16.01.2023
Received 16.01.2023
Принята к печати 09.03.2023
Accepted 09.03.2023

Вестник офтальмологии
2023, Т. 139, №3, с. 41-48
https://doi.org/10.17116/oftalma202313903141

Russian Annals of Ophthalmology =
Vestnik Oftal'mologii 2023, vol. 139, №3, pp. 41-48
https://doi.org/10.17116/oftalma202313903141

Непосредственная оценка изменений биомеханических свойств роговицы после проведения операций ReLEx SMILE и FemtoLASIK

© Э.В. БОЙКО[1,2], Е.С. ТОГО[1,2], А.А. СУЕТОВ[1], А.Б. КАЧАНОВ[1,2], И.Б. ЛИТВИН[2]

[1]Санкт-Петербургский филиал ФГАУ «НМИЦ «МНТК "Микрохирургия глаза" им. акад. С.Н. Федорова»» Минздрава России, Санкт-Петербург, Россия;
[2]ФГБОУ ВО «Северо-Западный государственный медицинский университет им. И. И. Мечникова» Минздрава России, Санкт-Петербург, Россия

РЕЗЮМЕ

Цель исследования. Сравнить с помощью анализатора CORVIS ST изменения биомеханических свойств роговицы у пациентов с миопией после проведения кераторефракционных вмешательств по методике ReLEx SMILE и FemtoLASIK.

Материал и методы. Группу SMILE составили 23 пациента (46 глаз) со сферической рефракцией –3,8±1,8 дптр, группу FemtoLASIK — 18 пациентов (36 глаз) со сферической рефракцией –3,5±1,3 дптр. Исследование биомеханических свойств роговицы осуществляли с помощью прибора Oculus CORVIS ST (Oculus, Германия) перед кераторефракционным вмешательством и через 7 сут после.

Результаты. В группе SMILE при интраоперационном уменьшении толщины роговицы 91,43±19,43 мкм получено значимое увеличение таких показателей, как коэффициент деформации (DA ratio; p=0,0001), пиковая дистанция (PD; p=0,02) и обратное значение интегрированного радиуса (ICR; p=0,003), уменьшение параметра жесткости SP-A1 (p=0,0001), индекса CBI (p=0,0001), значения внутриглазного давления (p=0,001). В группе FemtoLASIK при интраоперационном уменьшении толщины роговицы 75,33±32,3 мкм получено значимое увеличение показателей DA ratio (p=0,0002), PD (p=0,04), ICR (p=0,0002), уменьшение SP-A1 (p<0,0001), уровня внутриглазного давления (p=0,0003). В сравнении с группой FemtoLASIK, в группе SMILE значимо меньше изменился показатель амплитуды деформации (DA; p=0,04). В группе FemtoLASIK в сравнении с группой SMILE значимо больше увеличились DA ratio (p=0,0009) и SP-A1 (p=0,0003). Интраоперационное изменение толщины роговицы коррелирует с показателем ICR при проведении как SMILE (R=0,52), так и FemtoLASIK (R=0,65).

Заключение. Биомеханические свойства роговицы в глазах с миопией слабой и средней степени, определяемые по параметрам CORVIS ST, после рефракционных операций по технологии ReLEx SMILE изменяются в меньшей степени по сравнению с FemtoLASIK.

Ключевые слова: *рефракционная хирургия, миопия, фемтолазер, биомеханические свойства роговицы.*

ИНФОРМАЦИЯ ОБ АВТОРАХ:
Бойко Э.В. — e-mail: boiko111@list.ru; https://orcid.org/0000-0002-7413-7478
Того Е.С. — e-mail: togoelena@gmail.com; https://orcid.org/0000-0002-6934-5133
Суетов А.А. — e-mail: ophtalm@mail.ru; https://orcid.org/0000-0002-8670-2964
Качанов А.Б. — e-mail: andrey_kachanov@yahoo.com
Литвин И.Б. — e-mail: eyedoctor09@mail.ru; https://orcid.org/0000-0002-1549-3341
Автор, ответственный за переписку: Того Елена Сергеевна — e-mail: togoelena@gmail.com

КАК ЦИТИРОВАТЬ:
Бойко Э.В., Того Е.С., Суетов А.А., Качанов А.Б., Литвин И.Б. Непосредственная оценка изменений биомеханических свойств роговицы после проведения операций ReLEx SMILE и FemtoLASIK. *Вестник офтальмологии.* 2023;139(3):41–48. https://doi.org/10.17116/oftalma202313903141

Direct assessment of changes in biomechanical properties of the cornea after ReLEx SMILE and FemtoLASIK surgeries

© E.V. BOIKO[1,2], E.S. TOGO[1,2], A.A. SUETOV[1], A.B. KACHANOV[1,2], I.B. LITVIN[2]

[1]Saint Petersburg branch of S.N. Fedorov National Medical Research Center "MNTK "Eye Microsurgery", St. Petersburg, Russia;
[2]North-Western State Medical University named after I.I. Mechnikov, St. Petersburg, Russia

ABSTRACT

The aim of this study was to evaluate corneal biomechanical properties in myopic patients after ReLEx SMILE and FemtoLASIK surgeries using the Corvis ST analyzer.

Material and methods. The SMILE group comprised 23 patients (46 eyes) with spherical refraction –3.8±1.8 diopters (D), the FemtoLASIK group included 18 patients (36 eyes) with spherical refraction –3.5±1.3 D. Analysis of the biomechanical properties of the cornea was carried out using the CORVIS ST device (Oculus, Germany) before and seven days after corneal refractive surgery.

Results. In the SMILE group, with intraoperative decrease in corneal thickness of 91.43±19.43 μm, a significant increase in the following parameters was observed: deformation coefficient (DA ratio; p=0.0001), peak distance (PD; p=0.02) and inverse concave radius (ICR; p=0.003); a decrease in the stiffness parameter at first applanation (SP-A1; p=0.0001), Corvis biomechanical index (CBI; p=0.0001), intraocular pressure (IOP; p=0.001). In the FemtoLASIK group, with intraoperative decrease in corneal thickness

of 75.33±32.3 μm, we observed a significant increase in DA ratio (p=0.0002), PD (p=0.04), ICR (p=0.0002), a decrease in SP-A1 (p<0.0001), IOP values (p=0.0003). In comparison with the FemtoLASIK group, the deformation amplitude DA changed significantly less in the SMILE group (p=0.04). In the FemtoLASIK group, in comparison with the SMILE group, the DA ratio (p=0.0009) and SP-A1 (p=0.0003) significantly increased. Intraoperative corneal thickness change correlates with ICR both in SMILE (R=0.52) and in FemtoLASIK (R=0.65).

Conclusion. Corneal biomechanical properties determined with CORVIS ST in eyes with mild to moderate myopia change to a lesser extent after ReLEx SMILE compared to FemtoLASIK.

Keywords: *refractive surgery, myopia, femtolaser, biomechanical properties of the cornea.*

INFORMATION ABOUT THE AUTHORS:
Boiko E.V. — e-mail: boiko111@list.ru; https://orcid.org/0000-0002-7413-7478
Togo E.S. — e-mail: togoelena@gmail.com; https://orcid.org/0000-0002-6934-5133
Suetov A.A. — e-mail: ophtalm@mail.ru; https://orcid.org/0000-0002-8670-2964
Kachanov A.B. — e-mail: andrey_kachanov@yahoo.com
Litvin I.B. — e-mail: eyedoctor09@mail.ru; https://orcid.org/0000-0002-1549-3341
Corresponding author: Togo E.S. — e-mail: togoelena@gmail.com

TO CITE THIS ARTICLE:
Boiko EV, Togo ES, Suetov AA, Kachanov AB, Litvin IB. Direct assessment of changes in biomechanical properties of the cornea after ReLEx SMILE and FemtoLASIK surgeries. *Russian Annals of Ophthalmology = Vestnik oftal'mologii*. 2023;139(3):41–48. (In Russ.). https://doi.org/10.17116/oftalma202313903141

Эпидемиологические исследования демонстрируют значительный рост заболеваемости миопией в разных странах и регионах мира в течение последних десятилетий [1, 2]. Так, по ряду оценок, во всем мире миопия в настоящее время встречается не менее чем у 28% населения Земли, а к 2050 г. этот показатель может увеличиться до 50%, что может быть связано с меняющимися условиями среды и увеличением зрительной работы на близких дистанциях [3, 4]. На этом фоне выбор оптимального метода коррекции зрения был и остается одной из наиболее значимых проблем в офтальмологии.

Для коррекции разного рода аметропий широкое распространение получила рефракционная хирургия [5—7]. Количество кераторефракционных операций неуклонно растет, при этом появляются и быстро внедряются более совершенные методики, основанные на применении фемтолазерных технологий [8, 9]. В частности, по технологии ReLEx SMILE (Small Incision Lenticule Extraction), предложенной в 2008 г. и считающейся наиболее безопасной в сравнении с остальными методиками ввиду отсутствия поверхностного лоскута и нарушения структурной организации поверхностных слоев роговицы, к сентябрю 2018 г. в мире было выполнено 1,5 млн операций, а к 2019 г. число прооперированных пациентов превысило 2,5 млн [7, 10, 11].

Вопросы контроля и лечения миопии тесно связаны с изучением биомеханических свойств роговицы [12, 13]. При этом влияние кераторефракционных вмешательств на биомеханику роговицы является предметом продолжающихся исследований ввиду потенциальных рисков проводимых операций [12, 14—16]. В частности, опыт широкого применения радиальной кератотомии показал существенное нарушение каркасных свойств роговицы после нанесения на нее надрезов [12, 17]. Одновременно анализ клинических данных выявил более высокий риск формирования кератэктазий после проведения кераторефракционных вмешательств с выкраиванием лоскута (в частности, LASIK) в сравнении с вмешательствами, предусматривающими поверхностную абляцию (фоторефракционная кератэктомия) [13, 18]. С учетом того что многие вопросы биомеханики глаза и его структур в отдельности остаются до конца не раскрытыми и до последнего времени в арсенале исследователей было мало инструментов, позволяющих прижизненно оценивать биомеханические свойства роговицы, появление новых диагностических приборов может помочь ответить на многие нерешенные вопросы, касающиеся как патофизиологии роговицы, так и возможных эффектов проводимых кераторефракционных вмешательств [12, 17, 18].

Цель исследования — изучить изменение биомеханических свойств роговицы после проведения кераторефракционных вмешательств по методикам ReLEx SMILE и FemtoLASIK у пациентов с миопией.

Материал и методы

Работа выполнена в Санкт-Петербургском филиале ФГАУ «НМИЦ «МНТК "Микрохирургия глаза" им. акад. С.Н. Федорова»» Минздрава России в соответствии с требованиями Хельсинкской декларации (в редакции 2003 г.) в 2020—2021 гг. Все пациенты подписывали информированное согласие на диагностическое обследование и хирургическое вмешательство.

В исследование был включен 41 пациент (82 глаза) с миопией, из них 17 мужчин и 24 женщины, в возрасте от 18 до 44 лет (средний возраст — 28±11,12 года). Участвующие в исследовании

Таблица 1. **Параметры Oculus Corvis ST, характеризующие биомеханические свойства роговицы, использованные в исследовании**
Table 1. **Parameters measured with Oculus Corvis ST characterizing corneal biomechanical properties analyzed in the study**

Показатель	Описание
ВГД и ВГД корректированное, мм рт.ст.	ВГД без учета и ВГД с учетом биомеханических свойств роговицы соответственно
Амплитуда деформации (Deformation Amplitude, DA), мм	Описывает амплитуду деформации роговицы по времени, позволяет косвенно оценить «мягкость» роговицы
Коэффициент деформации (DA ratio)	Указывает на соотношение амплитуд смещения роговицы в центре и в 2-мм зоне от апекса, что позволяет судить о степени «жесткости» роговицы (чем меньше показатель, тем больше жесткость)
Пиковая дистанция (Peak Distance, PD), мм	Описывает расстояние между двумя наивысшими точками роговицы (темпоральной и назальной) при прогибе во время наибольшего вдавления
Параметр жесткости роговицы (Stiffness Parameter A1, SP-A1)	Описывается в виде формулы силы, деленной на смещение роговицы, и определяется конечным значением давления, разделенным на амплитуду прогиба в точке A1
Обратное значение интегрированного радиуса (Inverse Concave Radius, ICR), мм$^{-1}$	Обратное значение вписанного радиуса кривизны роговицы
Индекс модуля жесткости (Stress-Strain Index SSI)	Описывает модуль жесткости роговицы
Толщина роговицы в центральной зоне, мкм	Толщина роговицы в центральной зоне
Биомеханический индекс Corvis (Corvis Biomechanical Index, CBI)	Сочетает в себе биомеханические свойства роговицы и данные пахиметрической прогрессии

пациенты были разделены на две группы в зависимости от выбранной у каждого пациента методики кераторефракционного вмешательства. В первой группе (группа SMILE: 23 человека, 46 глаз) проводили рефракционное вмешательство по методике ReLEx SMILE. Во второй группе (группа FemtoLASIK: 18 человек, 36 глаз) рефракционное вмешательство проводили по методике FemtoLASIK. Контролем служили показатели тех же пациентов перед проведением рефракционного вмешательства.

Критерии включения в исследование: миопия менее 6,0 дптр, роговичный астигматизм менее 1,0 дптр, стабильная рефракция на протяжении не менее 12 мес, толщина роговицы в центре не менее 500 мкм, перед обследованием и лечением пациенты как минимум в течение 2 нед не использовали контактные линзы. *Критерии исключения*: ранее перенесенные операции на роговице, в том числе кераторефракционные, предполагаемые или подтвержденные кератэктазии, миопия высокой степени, осевая миопия с длиной переднезадней оси (ПЗО) более 26,5 мм, рассчитанное послеоперационное остаточное стромальное ложе менее 250 мкм, сопутствующая глазная патология (катаракта, глаукома, дистрофические заболевания роговицы).

Анализ биомеханических свойств роговицы. Кроме рутинных методов обследования, проводимых перед рефракционными операциями и включающих в том числе кератометрию, биометрию и пахиметрию, всем пациентам проводили исследование биомеханических свойств роговицы на приборе бесконтактной тонометрии и оценки биомеханических свойств роговицы CORVIS ST (Oculus, Германия) перед проведением лечения и через 7 сут после выполненной операции. Прибор CORVIS ST позволяет не только анализировать толщину роговицы, уровень внутриглазного давления (ВГД), но и проводить всестороннюю оценку биомеханических свойств роговицы с расчетом большого перечня параметров **(рис. 1)** по ее реакции на воздушный импульс тонометра посредством высокоскоростной Шаймпфлюг-камеры [19]. Оценка биомеханических свойств роговицы проводилась по основным параметрам и коэффициентам **(табл. 1)**, имеющим статистически значимые различия у пациентов с оперированной (кераторефракционные вмешательства) и неоперированной миопией [20]. Исследование проводилось одним оператором в одно и то же время (утренние часы с 9:00 до 12:00), при этом для оценки использовали только снимки надлежащего качества, в соответствии с рекомендациями производителя прибора.

Техника хирургического вмешательства. Пациентам группы SMILE выполнялась операция по технологии ReLex SMILE с использованием фемтосекундного лазера VisuMax (Carl Zeiss, Германия), пациентам группы FemtoLasik — по технологии FemtoLasik (лазер MEL-80; Carl Zeiss, Германия). Все вмешательства выполнялись по одному протоколу для каждой методики одним и тем же оператором.

Статистическая обработка данных. Статистическая обработка результатов исследования проводилась с использованием программы Statistica 7.0 (StatSoft Inc., США). Все количественные данные представлены в формате $M \pm m$. Сравнение значений количественных показателей в группах до и после проведения рефракционной хирургии проводили с использованием критерия Вилкоксона, при нормальном распределении в выборках был применен парный двухвыборочный *t*-тест Стьюдента для средних. Сравнение показателей между группами выполнялось с помощью непараметрического *U*-критерия Манна—Уитни. Для определения связи между параметрами

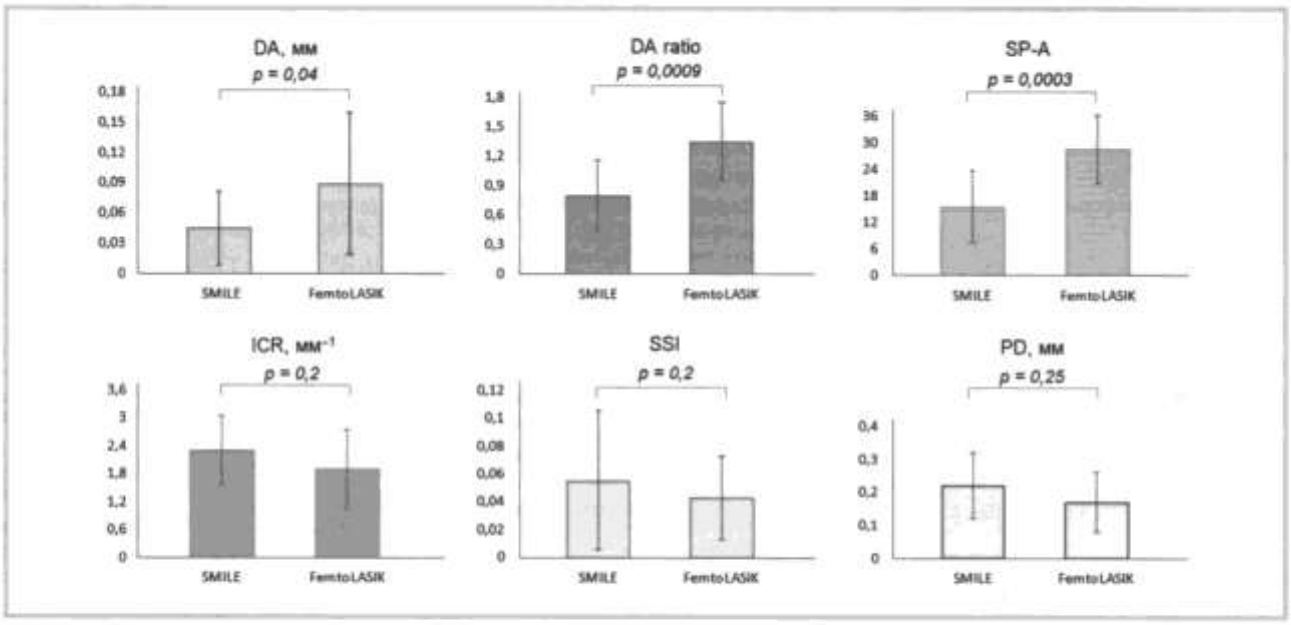

Рис. 1. **Сравнение изменений биомеханических свойств роговицы между группами ReLEx SMILE и FemtoLASIK с использованием параметров CORVIS ST.**

DA — амплитуда деформации; DA ratio — коэффициент деформации; SP-A — параметр жесткости; ICR — обратное значение интегрированного радиуса; SSI — индекс модуля жесткости; PD — пиковая дистанция.

Fig. 1. **Comparison of changes in corneal biomechanical properties in the SMILE and FemtoLASIK groups according to the parameters measured with CORVIS ST.**

DA — deformation amplitude; DA ratio — coefficient of deformation; SP-A — stiffness parameter; ICR — inverse concave radius; SSI — stress-stain index; PD — peak distance.

в группах использовали расчет рангового коэффициента корреляции. Статистически значимыми считали результаты с уровнем значимости $p<0,05$.

Результаты

Демографические и общие параметры перед лечением. Сформированные при проведении исследования группы значимо не отличались друг от друга по сопоставляемым демографическим параметрам: в группах было сходное распределение по полу и возрасту ($p>0,05$; **табл. 2**). Распределение в группах по степени миопии также значимо не различалось: значение сферической рефракции составило −3,8±1,8 дптр в группе SMILE и −3,5±1,3 дптр в группе FemtoLASIK ($p=0,77$). Биометрический показатель ПЗО (размер глазного яблока) значимо не различался в исследуемых группах и составил в группе SMILE 24,40±0,76 мм, в группе FemtoLASIK — 24,28±1,28 мм ($p=0,84$; **см. табл. 2**). При предоперационной кератометрии также не было выявлено значимых различий в значениях K1 и K2 между группами ($p=0,85$ и $p=0,26$ соответственно; **см. табл. 2**).

Динамика показателей биомеханических свойств роговицы в группах SMILE и FemtoLASIK после лечения. В группе SMILE наблюдали разнонаправленные изменения исследуемых показателей **(табл. 3)**: толщина роговицы в центре в ходе вмешательства значимо уменьшилась с 546,7±40,41 до 455,45±34,16 мкм ($p=0,0001$), при этом значимо уменьшились показатели ВГД после проведения вмешательства (с 16,5±2,5 до 14,79±1,96 мм рт.ст., $p=0,001$), но значения ВГД с учетом биомеханических свойств роговицы значимо не изменились ($p=0,21$). После вмешательства значимо увеличились такие параметры, как DA ratio ($p=0,0001$), PD ($p=0,02$) и ICR ($p=0,003$), одновременно уменьшились значения SP-A1 ($p=0,0001$) и индекса CBI ($p=0,0001$), значимо не изменились параметры DA ($p=0,95$) и SSI ($p=0,61$; **см. табл. 3**).

В группе FemtoLASIK получены сходные результаты **(см. табл. 3)**: толщина роговицы в центре в ходе вмешательства значимо уменьшилась с 547,44±20,1 до 472,11±17,3 мкм ($p=0,0001$), показатели ВГД при этом значимо уменьшились с 16,72±2,4 до 14,66±1,8 мм рт.ст. ($p=0,0003$), но значения ВГД с учетом биомеханических свойств роговицы, как и в группе SMILE, значимо не изменились ($p=0,89$). После вмешательства увеличились параметры DA ratio ($p=0,0002$), PD ($p=0,04$) и ICR ($p=0,0002$), значимо уменьшились значения SP-A1 ($p<0,0001$) и значимо не изменились параметры DA ($p=0,09$), SSI ($p=0,37$) и индекс CBI ($p=0,14$).

Сравнение динамики показателей биомеханических свойств между группами. При сравнении разницы в измерениях показателей до и после кераторефракционного вмешательства между группами SMILE и FemtoLASIK выявлены значимые различия по некоторым показателям **(рис. 1)**. В сравнении с группой FemtoLASIK, в группе SMILE значимо меньше изменились показатели DA ($p=0,04$), DA ratio ($p=0,0009$)

Таблица 2. **Основные характеристики сформированных в исследовании групп (предоперационные показатели)**
Table 2. **Main characteristics of study groups (preoperative measurements)**

Показатель	Группа		*p*
	SMILE: 23 пациента (46 глаз)	FemtoLASIK: 18 пациентов (36 глаз)	
Мужчины/женщины	7/16	6/12	0,67
Возраст, лет	26,9±5,92	30,6±6,8	0,24
Сферическая рефракция, дптр	−3,8±1,8	−3,5±1,3	0,77
Роговичный астигматизм, дптр	−0,76±0,18	−0,64±0,22	0,76
Кератометрия, дптр:			
K1	41,98±0,99	41,75±2.20	0,85
K2	43,38±1.32	43,88±1,14	0,26
Длина ПЗО, мм	24,40±0,76	24,28±1.28	0,84
Толщина роговицы в центральной зоне, мкм	544,35±38,15	543,5±16,26	0,44

Таблица 3. **Изменение показателей при исследовании биомеханических свойств роговицы до и после рефракционного вмешательства в группах SMILE и FemtoLASIK, *M±m***
Table 3. **Changes in the parameters before and after corneal refractive surgery in the SMILE and FemtoLASIK groups, *M±m***

Показатель	Группа SMILE		Группа FemtoLASIK	
	До вмешательства	После вмешательства	До вмешательства	После вмешательства
ВГД, мм рт.ст.	16,5±2,50	14,79±1,96**	16,72±2,4	14,66±1,8***
ВГД корректированное, мм рт.ст.	16,27±2,11	16,69±1,90	16,17±2,11	16,22±1,17
DA, мм	1,07±0,14	1,07±0,23	1,04±0,66	1,06±0,44
DA ratio	4,07±0,47	4,92±0,64***	4,07±0,49	5,42±0,61***
PD, мм	5,06±0,27	5,18±0,25*	5,02±0,35	5,1±0,28*
Параметр жесткости SP-A1	121,65±20,95	101,46±19,64***	118,98±16,81	95,96±11,94***
ICR, мм$^{-1}$	7,98±0,96	9,89±1,23**	7,52±0,88	9,94±1,27***
SSI	0,96±0,14	0,98±0,18	0,96±0,13	0,94±0,19
Толщина роговицы в центральной зоне, мкм	546,7±40,41	455,45±34,16***	547,44±20,1	472,11±17,3***
Индекс CBI	0,3±0,28	0,04±0,02***	0,22±0,16	0,21±0,13

Примечание. * — $p<0,05$; ** — $p<0,01$; *** — $p<0,001$.

и SP-A1 (p=0,0003). При хирургическом лечении изменения показателей ICR, SSI и PD были сходными и значимо не различались между группами с разными методами кераторефракционного вмешательства **(см. рис. 1)**.

Взаимосвязь показателей тонометрического ВГД и интраоперационного изменения толщины роговицы, показателей биомеханических свойств, измеряемых с помощью CORVIS ST. В обеих группах выявлена значимая прямая умеренная корреляционная связь изменения значений ВГД от величины интраоперационного истончения роговицы: в группе SMILE коэффициент корреляции составил R=0,54, в группе FemtoLASIK — соответственно R=0,5 ($p<0,01$), при этом такой зависимости не выявлено для значений ВГД с учетом биомеханических свойств роговицы (R=0,04 в группе SMILE и R=0,08 в группе FemtoLASIK). В группе SMILE отмечено наличие умеренной корреляционной связи изменения тонометрического ВГД с показателями DA (R=0,52, p=0,03) и SP-A1 (R=0,66; p=0,01). В группе FemtoLASIK отмечено наличие умеренной корреляционной связи изменения тонометрического ВГД с показателями DA (R=0,65; p=0,01) и параметром PD (R=0,58; p=0,02).

Взаимосвязь показателей биомеханических свойств, измеряемых с помощью CORVIS ST, и интраоперационного изменения толщины роговицы. В группе SMILE при проведении рефракционного вмешательства среднее уменьшение толщины роговицы составило 91,43±19,43 мкм. При проведении корреляционного анализа связи изменений биомеханических параметров, определяемых с помощью анализатора CORVIS ST, с величиной операционного истончения роговицы значимая умеренная прямая связь выявлена для показателя ICR (R=0,52; p=0,02; **рис. 2)**; для других показателей не было выявлено значимой связи.

В группе FemtoLASIK при проведении рефракционного вмешательства среднее уменьшение толщины роговицы было значимо меньше, чем в группе SMILE, и составило 75,33±32,3 мкм (p=0,002). При проведении корреляционного анализа связи изменений биомеханических параметров, определяемых с помощью CORVIS ST, с величиной операционного истончения роговицы значимая умеренная прямая связь выявлена для показателя ICR (R=0,65; p=0,001; **см. рис. 2)**; для других показателей не было выявлено значимой связи.

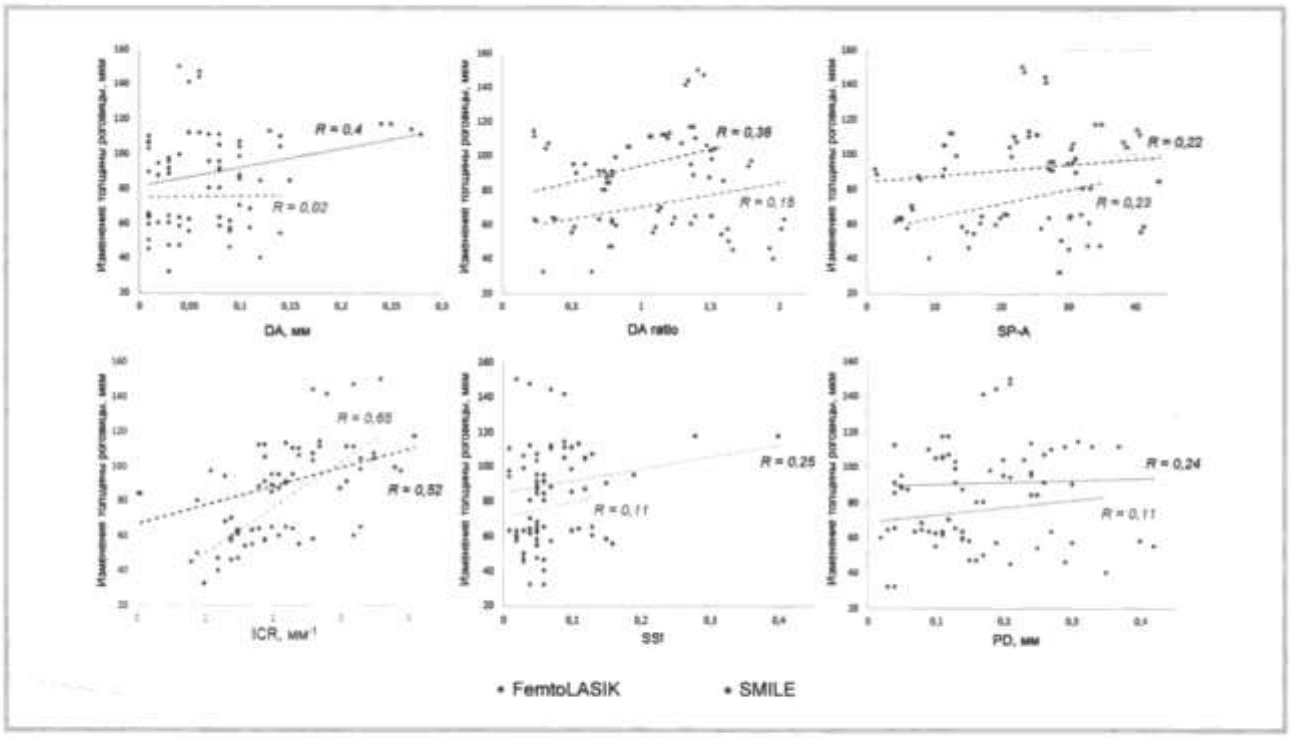

Рис. 2. **Корреляция изменений биомеханических параметров роговицы, по данным CORVIS ST, с изменением толщины роговицы при рефракционном вмешательстве в исследуемых группах.**

Fig. 2. **Correlation of changes in corneal biomechanical properties from CORVIS ST data with changes in corneal thickness in refractive surgeries in the studied groups.**

При анализе зависимости индекса CBI от изменений толщины роговицы не было выявлено значимой корреляционной связи ни в одной из групп (p>0,05).

Обсуждение

Исследование биомеханических свойств роговицы становится обязательным атрибутом в обследовании пациентов перед кераторефракционным вмешательством ввиду необходимости своевременного выявления уже существующих кератэктазий и предрасположенных к таковым роговиц [15—17].

До недавнего времени в клинической практике для оценки биомеханических свойств роговицы *in vivo* использовался только анализатор глазного ответа ORA (Ocular Response Analyzer; Reichert Ophthalmics, США), рассчитывающий такие значимые для диагностики кератэктазий биомеханические характеристики, как корнеальный гистерезис и фактор резистентности роговицы [13]. Новый анализатор CORVIS ST, разработанный в 2015—2016 гг. и появившийся в России только в 2020 г., проводит оценку биомеханических свойств роговицы, рассчитывая показатели не по значениям ВГД в разные фазы воздействия воздушного импульса, как это происходит в ORA, а анализируя в режиме реального времени динамику процесса деформации роговицы при дозированном вдавлении воздушным потоком с помощью высокоскоростной Шаймпфлюг-камеры, регистрирующей весь процесс со скоростью 4300 кадров в секунду в течение 100 мс [19, 21].

Технология CORVIS ST разработана относительно недавно, и количество работ, в которых проводилось исследование биомеханических свойств роговицы в зависимости от различных факторов, в том числе вариантов кераторефракционных вмешательств, ограничено [22]. Также практически отсутствуют результаты при обследовании пациентов в отдельных популяциях (странах), включая Российскую Федерацию, что накладывает потенциальные ограничения в интерпретации получаемых данных.

При анализе CORVIS ST рассчитывает большой перечень различных новых биомеханических параметров, являющихся производными взаимодействия трех факторов: давления воздушного импульса, ВГД и биомеханических свойств роговицы [21]. В проведенной работе при сравнении рефракционных вмешательств учитывали не все параметры, вычисляемые в программном обеспечении прибора, а только ряд показателей, для которых ранее в работах были показаны значимые изменения на фоне проводимых вмешательств **(см. табл. 1)** [16, 20]. В результате при проведении ReLEx SMILE и FemtoLASIK было выявлено значимое изменение таких параметров, как центральная толщина роговицы, ВГД, DA ratio, PD, SP-A1, ICR и индекс CBI.

Сформированные в исследовании группы включали пациентов с миопией слабой и средней степени,

при этом группы значимо не различались между собой по исходным показателям (демографическим, биометрическим), поэтому изменение биомеханических параметров CORVIS ST в группах прямо зависело от типа рефракционного вмешательства.

В исследовании установлено значимое изменение показателя тонометрического ВГД в обеих группах, которое коррелировало с уменьшением толщины роговицы в центральной ее зоне, что подтверждает достаточно изученный факт зависимости уровня тонометрического ВГД от толщины роговицы [13, 14]. Тем не менее корреляционная связь с изменением толщины роговицы, по результатам исследования, была умеренной. Из этого следует зависимость изменения показателей ВГД не только от истончения роговицы, но и от изменения ее каркасных, вязкоупругих свойств в ходе вмешательства, что подтверждается результатами расчета коэффициента корреляции между параметрами CORVIS ST и изменением значения тонометрического ВГД: в обеих группах обнаружена значимая связь с показателем DA, в группе SMILE также выявлена связь с параметром жесткости SP-A1, в группе FemtoLASIK — с показателем PD. При этом рассчитываемый CORVIS ST показатель ВГД с учетом биомеханических свойств роговицы (ВГД корректированное) значимо не изменился и не зависел от уровня интраоперационного истончения роговицы, что указывает на возможность использования показателя в будущем для более точной оценки ВГД у пациентов с глаукомой, ранее перенесших кераторефракционные вмешательства.

В обеих группах было отмечено значимое изменение показателей, характеризующих жесткостные свойства роговицы: увеличение DA ratio, PD и индекса ICR при снижении SP-A1, что говорит о снижении жесткости роговицы в ходе операции и соответствует имеющимся данным проведенных ранее исследований [16, 23]. Тем не менее величина показателя CBI, отражающего возможность формирования кератэктазий, после вмешательств в обеих группах не увеличилась, а наоборот, в группе с вмешательством по технологии SMILE значимо уменьшилась, что подтверждает более безопасный с точки зрения возможности формирования кератэктазий профиль процедуры [8].

Несмотря на то что в группе SMILE интраоперационное истончение роговицы было значимо больше, чем в группе FemtoLASIK, результаты CORVIS ST указывают на менее выраженное изменение биомеханических свойств роговицы при проведении SMILE, что согласуется с имеющимися данными [8, 15]. Так, при выполнении ReLEx SMILE производится только боковой врез в роговицу в отличие от периферического клапана при FemtoLASIK, при этом меньше повреждаются передние слои стромы, обеспечивающие значительную часть биомеханической силы роговицы из-за более крепкой связки интраламеллярного коллагена [22, 23]. Отсутствие корреляции величины интраоперационного истончения роговицы с параметрами CORVIS ST, за исключением параметра ICR, также указывает на ведущее значение в изменении биомеханических свойств роговицы техники и объема рефракционного воздействия.

Проведенное исследование имеет ряд ограничений, в первую очередь связанных с размером выборок и сроками наблюдения. Тем не менее полученные результаты согласуются с имеющимися данными [24], а распространение анализатора CORVIS ST в клиниках, занимающихся кераторефракционными вмешательствами, на территории России позволит расширить знания об особенностях изменений биомеханических свойств роговицы в различных условиях, в том числе после тех или иных операций на роговице с учетом популяционных особенностей [21].

Заключение

Таким образом, исследование биомеханических свойств роговицы с помощью нового анализатора CORVIS ST в глазах с миопией слабой и средней степени свидетельствует об изменении параметров CORVIS ST, характеризующих «жесткость» роговицы, в сторону ее снижения при проведении как FemtoLASIK, так и ReLEx SMILE. Тем не менее биомеханические свойства роговицы, определяемые по параметрам CORVIS ST, после рефракционных операций по технологии ReLEx SMILE изменяются в меньшей степени по сравнению с FemtoLASIK.

Благодарности:
Работа проведена при поддержке именного Гранта профессора Э.Э. Эйхвальда СЗГМУ им. И.И. Мечникова

Участие авторов:
Концепция и дизайн исследования: Е.Т., Э.Б.
Сбор и обработка материала: Е.Т., И.Л., А.С.
Статистическая обработка: Е.Т., А.С.
Написание текста: Е.Т., А.С., Э.Б.
Редактирование: Э.Б., А.К., А.С.

Авторы заявляют об отсутствии конфликта интересов.
The authors declare no conflicts of interests.

ЛИТЕРАТУРА/REFERENCES

1. Foster PJ, Jiang Y. Epidemiology of myopia. *Eye*. 2014;28(2):202-208. https://doi.org/10.1038/eye.2013.280
2. Hopf S, Pfeiffer N. Epidemiology of myopia. *Ophthalmologe*. 2017;114(1):20-23. https://doi.org/10.1007/s00347-016-0361-2

3. Medina A. The cause of myopia development and progression: Theory, evidence, and treatment. *Surv Ophthalmol*. 2022;67(2):488-509. Epub 2021 Jun 25. https://doi.org/10.1016/j.survophthal.2021.06.005

4. Holden BA, Fricke TR, Wilson DA, et al. Global Prevalence of Myopia and High Myopia and Temporal Trends from 2000 through 2050. *Ophthalmology*. 2016;123(5):1036-1042. https://doi.org/10.1016/j.ophtha.2016.01.006

5. Han SB, Liu YC, Mohamed-Noriega K, Mehta JS. Application of Femtosecond Laser in Anterior Segment Surgery. *J Ophthalmol*. 2020;2020:8263408. https://doi.org/10.1155/2020/8263408

6. Балашевич Л.И. Хирургическая коррекция аномалий рефракции и аккомодации. СПб.: Человек; 2009.
Balashevich LI. *Hirurgicheskaja korrekcija anomalij refrakcii i akkomodacii* [Surgical correction of anomalies of refraction and accommodation]. SPb.: Chelovek; 2009. (In Russ.).

7. Fuest M, Mehta J. Advances in refractive corneal lenticule extraction. *Taiwan J Ophthalmol*. 2021;11(2):113-121. https://doi.org/10.4103/tjo.tjo_12_21

8. Бойко Э.В., Мирсаитова Д.Р., Титов А.В., Масян Я.И. Возможности технологии SMILE в коррекции миопической аномалии рефракции. *Современные проблемы науки и образования*. 2021;(2):169.
Boiko EV, Mirsaitova DR, Titov AV, Masyan YaI. Possibilities of smile technology in the correction of myopic refractive error. *Modern Problems of Science and Education = Sovremennyye problemy nauki i obrazovaniya*. 2021;(2):169. (In Russ.). https://doi.org/10.17513/spno.30583

9. Дога А.В., Мушкова И.А., Семенов А.Д., Каримова А.Н., Кечин Е.В. Этапы развития и Современные аспекты кераторефракционной хирургии. *Практическая медицина*. 2016;98(6):36-41.
Doga AV, Mushkova IA, Semenov AD, Karimova AN, Kechin EV. Stages of development and modern aspects of keratorefractive surgery. *Prakticheskaya medicina*. 2016;98(6):36-41. (In Russ.).

10. Sekundo W, Kunert K, Russmann C, et al. First efficacy and safety study of femtosecond lenticule extraction for the correction of myopia. Six-month results. *J Cataract Refract Surg*. 2008;34(9):1513-1520. https://doi.org/10.1016/j.jcrs.2008.05.033

11. Качанов А.Б., Никулин С.А. Технология ReLEx® SMILE — эволюция хирургической коррекции близорукости. *Офтальмохирургия*. 2017;(3):31-37.
Kachanov AB, Nikulin SA. ReLEx SMILE technology — evolution of surgical correction of myopia. *Fyodorov Journal of Ophthalmic Surgery = Oftal'mokhirurgiya*. 2017;(3):31-37. (In Russ.). https://doi.org/10.25276/0235-4160-2017-3-31-37

12. Kling S, Hafezi F. Corneal biomechanics — a review. *Ophthalmic Physiol Opt*. 2017;37(3):240-252. https://doi.org/10.1111/OPO.12345

13. Иомдина Е.Н., Петров С.Ю., Антонов А.А., Новиков И.А., Пахомова И.А., Арчаков А.Ю. Корнеосклеральная оболочка глаза: возможности оценки биомеханических свойств в норме и при патологии. *Офтальмология*. 2016;13(2):62-68.
Iomdina EN, Petrov SYu, Antonov AA, Novikov IA, Pahomova IA, Archakov AYu. The corneoscleral shell of the eye: potentials of assessing biomechanical parameters in normal and pathological conditions. *Ophthalmology in Russia = Oftal'mologiya*. 2016;13(2):62-68. (In Russ.). https://doi.org/10.18008/1816-5095-2016-2-62-68

14. Алексеев В.Н., Литвин И.Б. Влияние толщины роговицы на уровень внутриглазного давления и прогноз при первичной открытоугольной глаукоме. *РМЖ. Клиническая офтальмология*. 2008;(4):130.
Alexeev VN, Litvin IB. Influence of corneal thickness on IOP level and prognosis in POAG. *RMJ. Clinical ophthalmology = RMZh. Klinicheskaya oftal'mologiya*. 2008;(4):130. (In Russ.).

15. Shang J, Shen Y, Jhanji V, et al. Comparison of Corneal Biomechanics in Post-SMILE, Post-LASEK, and Keratoconic Eyes. *Front Med*. 2021;8:695697. https://doi.org/10.3389/fmed.2021.695697

16. Guo H, Hosseini-Moghaddam SM, Hodge W. Corneal biomechanical properties after SMILE versus FLEX, LASIK, LASEK, or PRK: A systematic review and meta-analysis. *BMC Ophthalmol*. 2019;19(1):167. https://doi.org/10.1186/s12886-019-1165-3

17. Wilson A, Marshall J. A review of corneal biomechanics: Mechanisms for measurement and the implications for refractive surgery. *Indian J Ophthalmol*. 2020;68(12):2679-2690. https://doi.org/10.4103/ijo.IJO_2146_20

18. Ma J, Wang Y, Wei P, Jhanji V. Biomechanics and structure of the cornea: implications and association with corneal disorders. *Surv Ophthalmol*. 2018;63(6):851-861. https://doi.org/10.1016/j.survophthal.2018.05.004

19. Yang K, Xu L, Fan Q, Zhao D, Ren S. Repeatability and comparison of new Corvis ST parameters in normal and keratoconus eyes. *Sci Rep*. 2019;9(1):1-10. https://doi.org/10.1038/s41598-019-51502-4

20. Антонюк В.Д., Кузнецова Т.С. Исследование биомеханических свойств роговицы на приборе CORVIS ST (Oculus, Германия) у пациентов с миопией и миопическим астигматизмом. *Офтальмохирургия*. 2020;(4):20-28.
Antonuk VD, Kuznetsova TS. Investigation of corneal biomechanical properties using the CORVIS ST device (Oculus, Germany) in patients with myopia and myopic astigmatism. *Fyodorov Journal of Ophthalmic Surgery = Oftal'mokhirurgiya*. 2020;(4):20-28. (In Russ.). https://doi.org/10.25276/0235-4160-2020-4-20-28

21. Salouti R, Bagheri M, Shamsi A, Zamani M, Ghoreyshi M, Hossein Nowroozzadeh M. Corneal parameters in healthy subjects assessed by Corvis ST. *J Ophthalmic Vis Res*. 2020;15(1):24-31. https://doi.org/10.18502/jovr.v15i1.5936

22. Воронин Г.В., Бубнова И.А. Изменения биомеханических свойств роговицы после кераторефракционных вмешательств. *Вестник офтальмологии*. 2019;135(4):108-112.
Voronin GV, Bubnova IA. Changes in biomechanical properties of the cornea after keratorefractive surgery. *Russian Annals of Ophthalmology = Vestnik Oftal'mologii*. 2019;135(4):108-112. (In Russ.). https://doi.org/10.17116/oftalma2019135041108

23. Shetty R, Francis M, Shroff R, et al. Corneal biomechanical changes and tissue remodeling after SMILE and LASIK. *Investig Ophthalmol Vis Sci*. 2017;58(13):5703-5712. https://doi.org/10.1167/iovs.17-22864

24. Аветисов С.Э., Бубнова И.А., Антонов А.А. Биомеханические свойства роговицы: клиническое значение, методы исследования, возможности систематизации подходов к изучению. *Вестник офтальмологии*. 2010;126(6):3-7.
Avetisov SE, Bubnova IA, Antonov AA. Corneal biomechanics: clinical importance, evaluation, possibilities of sistemization of examination approaches. *Russian Annals of Ophthalmology = Vestnik Oftal'mologii*. 2010;126(6):3-7. (In Russ.).

Поступила 23.03.2022
Received 23.03.2022
Принята к печати 15.04.2022
Accepted 15.04.2022

Вестник офтальмологии
2023, Т. 139, №3, с. 49-62
https://doi.org/10.17116/oftalma202313903149

Russian Annals of Ophthalmology =
Vestnik Oftal'mologii 2023, vol. 139, №3, pp. 49-62
https://doi.org/10.17116/oftalma202313903149

ОКТ-классификация невусов хориоидеи

© А.С. СТОЮХИНА

ФГБНУ «Научно-исследовательский институт глазных болезней имени М.М. Краснова», Москва, Россия

РЕЗЮМЕ

Невусы хориоидеи (НХ) принято разделять на стационарные и прогрессирующие. Однако все еще отсутствуют четкие сведения об ОКТ-паттернах прогрессирования невусов, их перехода в начальные меланомы.

Цель исследования. Выявить типы ОКТ-картины НХ и оценить их прогностическую значимость.

Материал и методы. Обследовано 50 пациентов с НХ (53 невуса). Проминенция выявленных по данным УЗИ 19 невусов составила 1,33±0,43 мм, диаметр — 5,47±1,68 мм.

Результаты. НХ представляет собой зону локального усиления рефлективности хориоидеи; ее расширение и элевация томографического среза выявлены в 72% невусов. Более чем в половине случаев выявлена четкая гиперрефлективная граница между НХ и прилежащей хориоидеей. В $^{2}/_{3}$ случаев хориокапиллярный слой сохранен и визуализирован преимущественно по краям очага. При анализе томограмм обращали на себя внимание четкие различия, что и позволило нам выделить четыре ОКТ-типа НХ: 1) невусы с типичной ОКТ-картиной; 2) невусы с изменениями ретинального пигментного эпителия (РПЭ); 3) невусы с отслойкой нейроэпителия; 4) невусы с атипичной ОКТ-картиной.

Заключение. На основании анализа ОКТ-картины выделенных типов невусов можно предположить, что первоначально они все имели типичную ОКТ-картину. По мере увеличения размеров невуса и удлинения сроков его существования в хориоидее возникают дистрофические процессы в надлежащей сетчатке, появляются изменения в РПЭ. В результате нарушения насосной функции поврежденного РПЭ нарушается и трофика надлежащей сетчатки, что приводит к развитию в ней атрофических изменений. Невусы с атипичной ОКТ-картиной следует расценивать как признак длительно текущего доброкачественного процесса в хориоидее, приводящего к развитию атрофических изменений в хориоидее и надлежащей сетчатке, а невусы с изменениями в РПЭ и с ОНЭ — как фактор риска перехода в меланому хориоидеи.

Ключевые слова: *невус хориоидеи, стационарный невус хориоидеи, прогрессирующий невус хориоидеи, оптическая когерентная томография.*

ИНФОРМАЦИЯ ОБ АВТОРЕ:
Стоюхина А.С. — https://orcid.org/0000-0002-4517-0324
Автор, ответственный за переписку: Стоюхина Алевтина Сергеевна — e-mail: a.stoyukhina@yandex.ru

КАК ЦИТИРОВАТЬ:
Стоюхина А.С. ОКТ-классификация невусов хориоидеи. *Вестник офтальмологии.* 2023;139(3):49–62.
https://doi.org/10.17116/oftalma202313903149

OCT classification of choroidal nevi

© A.S. STOYUKHINA

Krasnov Research Institute of Eye Diseases, Moscow, Russia

ABSTRACT

Choroidal nevi (CN) are commonly divided into non-suspicious (stable) and suscpicious (progressive). However, there are still no clear data on OCT patterns of nevi progression, their transformation into initial melanomas.

Purpose. The study aims to determine the types of OCT patterns of CN and to evaluate their prognostic value.

Material and methods. The study included 50 patients with CN (53 nevi). The height of 19 nevi evaluated with ultrasonography was 1.33±0.43 mm, diameter — 5.47±1.68 mm.

Results. CN is an area of local increase in reflectivity of the choroid; its widening and elevation of the tomographic section were observed in 72% of nevi. In more than half of all cases a distinct hyperreflective border was revealed between the CN and adjacent choroid. In two thirds of all cases the choriocapillaris layer was preserved and visualized mainly along the edge of lesion. Analysis of OCT scans showed distinct differences, which allowed designation of four OCT types of CN: 1) nevi with typical OCT pattern; 2) nevi with changes in retinal pigment epithelium (RPE); 3) nevi with neuroepithelial detachment; 4) nevi with atypical OCT pattern.

Conclusion. Based on the analysis of OCT images of the determined types of nevi, it can be assumed that all of them initially had typical OCT pattern. With enlargement of the nevi and increase in the duration of its presence in the choroid, dystrophic processes in the adjacent retina and changes in RPE begin to occur. Disturbed pumping ability of the damaged RPE results in disruption of the trophism of adjacent retina, which leads to development of atrophic changes. Nevi with atypical OCT pattern should be considered as a sign of long-term benign process in the choroid that will cause atrophic changes in the choroid and adjacent retina, while nevi with changes in RPE and with neuroepithelial detachment — as a risk factor for transition to choroidal melanoma.

Keywords: *choroidal nevus, nonsuspicious choroidal nevus, suspicious choroidal nevus, optical coherent tomography.*

INFORMATION ABOUT THE AUTHOR:
Stoyukhina A.S. — https://orcid.org/0000-0002-4517-0324
Corresponding author: Stoyukhina A.S. — e-mail: a.stoyukhina@yandex.ru

TO CITE THIS ARTICLE:
Stoyukhina AS. OCT classification of choroidal nevi. *Russian Annals of Ophthalmology = Vestnik oftal'mologii*. 2023;139(3):49–62. (In Russ.). https://doi.org/10.17116/oftalma202313903149

Невус хориоидеи (НХ) — доброкачественное образование, начинающее свой рост в наружных отделах и занимающее почти всю толщину хориоидеи за исключением хориокапиллярного слоя [1]. По данным Collaborative Ocular Melanoma Study Group (COMS), НХ следует считать пигментированный очаг в хориоидее, максимальный диаметр основания которого не превышает 5 мм, а максимальная проминенция — 1 мм [2] и размеры которого остаются стабильными на протяжении всего периода наблюдения [3].

Большая часть НХ возникают с рождения, но пигментация их проявляется значительно позже. Обнаруживают их, как правило, случайно, преимущественно в возрасте 55—74 лет [4—9].

Невусы принято разделять на стационарные и прогрессирующие, как это принято в отечественной литературе [10], или nonsuspicious (неподозрительные) и suspicious (подозрительные) — в англоязычной литературе.

Стационарный невус представляет собой очаг серого или зеленого цвета с четкими перистыми границами, проминенцией до 1 мм, диаметром до 1—6 мм. Окраска стационарного невуса равномерная [10], более типична округлая форма [11]. На поверхности таких НХ могут располагаться друзы и локальные изменения ретинального пигментного эпителия (РПЭ) в виде участков его атрофии и/или фиброзной метаплазии, интраретинальной миграции РПЭ, что является признаками хронического течения процесса [2, 3, 11, 12].

В процессе наблюдения $^1/_3$ невусов увеличиваются в диаметре в среднем на 0,09 мм в год без появления признаков прогрессирования, что чаще отмечают у пациентов до 40 лет [8, 12].

При *прогрессировании невуса* происходит увеличение его размеров, усиливаются дистрофические изменения в РПЭ, это сопровождается увеличением количества друз, появлением субретинального экссудата. Вокруг невуса может появляться желтоватого цвета ореол (гало), напоминающий по виду атрофию хориоидеи, однако при гистологическом исследовании в данной зоне определяют баллоноклеточную дегенерацию невоидных клеток [4, 10]. Меняется окраска невуса (как в сторону увеличения пигментации, так и в сторону побледнения), границы невуса становятся менее четкими [10].

По данным литературы, подозрительными являются 25% НХ [13], а риск озлокачествления составляет 2—13% с тенденцией к увеличению по мере удлинения сроков наблюдения [13—15]. В течение 5 лет озлокачествление достигает 5,8%, а в течение 10 лет — 13,9% [16]. При гигантских невусах риск озлокачествления возрастает до 24% в течение 15 лет наблюдения [17]. И даже при отсутствии видимых факторов риска в течение 5 лет возможен переход в меланому хориоидеи в 1,1—3% случаев [3, 16—18]. При локализации невуса в заднем полюсе риск озлокачествления выше, чем при пре- и экваториальной его локализации (13 и 7,8% соответственно) [13].

Считают, что стационарный невус требует наблюдения раз в 6 мес — 1 год, прогрессирующий — раз в 3—6 мес [4, 10]. Золотым стандартом динамического наблюдения за невусами на протяжении многих лет являются офтальмоскопия глазного дна с выполнением фоторегистрации и проведение флюоресцентной ангиографии при подозрении на прогрессирование или с целью дифференциальной диагностики с начальной меланомой.

Проведение ультразвукового исследования (УЗИ) в динамическом наблюдении за невусом позволяет зафиксировать увеличение его размеров и появление акустической «пустоты», что может свидетельствовать о переходе невуса в начальную меланому [4, 19—21]. Однако следует помнить, что эхографическое выявление НХ возможно при его проминенции, начиная от 0,8 мм.

У оптической когерентной томографии (ОКТ) есть серьезное преимущество для динамического наблюдения пациентов с невусами: она позволяет выявить НХ, не визуализируемые по данным УЗИ [22], а при беспигментных постэкваториально расположенных невусах хориоидеи, ОКТ является единственным методом контроля при динамическом наблюдении.

В литературе описаны различные ОКТ-паттерны невусов хориридеи.

В 2004 г. G. Espinoza и соавт. [23] выделили три ОКТ-типа невусов:

— негативный — сетчатка не отделена от подлежащей хориоидеи;

— активный — локальная серозная отслойка сетчатки над очагом, при этом толщина и структура сетчатки не изменены;

— хронический — атрофические изменения в надлежащей сетчатке (истончение сетчатки или интраретинальные кисты, а также утолщение РПЭ вследствие его фиброзной метаплазии).

Два последних типа могут сочетаться [23].

Однако классификации, предлагаемые авторами, не позволяют выделить томографические признаки, свидетельствующие о риске прогрессирования невуса и/или его перехода в начальную меланому.

Позднее C. Vazquez-Alfageme и соавторы выделили три типа ОКТ-паттернов стационарных НХ, зависящих от степени пигментации [24]:

— тип А (наиболее частый) — гиперрефлективный с оптическим затенением;

— тип В (реже всего) — среднерефлективный с возможностью частичной визуализации склеры;

— тип С — гипорефлективный с возможностью визуализации склеры на всем протяжении.

Но и данная классификация не отражает признаки возможного прогрессирования и/или озлокачествления невусов.

Тогда же G. Jonna и A.B. Daniels описали пять типов ОКТ-паттернов [22]:

— тип 0 — без признаков изменений на ОКТ (фокальная гиперпигментация);

— тип 1 — гиперрефлективный, без изменений толщины хориоидеи;

— тип 2 (дискретный) — выгнутый в сторону сетчатки гиперрефлективный профиль хориоидеи с «обрывистыми» краями и интенсивным дистальным затенением;

— тип 3 — с ровной передней поверхностью и экскавацией склеры;

— тип 4 — элевация поверхности невуса.

Существенным различием 2-го и 4-го типов является дистальное затенение и плавность перехода границ. Типы 3 и 4 сочетаются с наличием оранжевого пигмента или субретинальной жидкости по данным ОКТ [22], что, с нашей точки зрения, дает основания рассматривать такие невусы как прогрессирующие.

По данным ОКТ-ангиографии (ОКТ-А), при стационарном НХ изменений ретинальных сосудистых сплетений в зоне локализации невуса не выявляют [25]. Хориокапиллярный слой над невусом гиперрефлективный [25, 26], сосуды чаще нормального калибра [25].

J.J. Toledo и соавторы предположили, что «нормальные сосуды» в НХ, выявленные ранее при патогистологических исследованиях, при ОКТ-А проявляются гиперрефлективным сплетением [25], B. Turgut и соавторы показали, что наличие гипорефлективного сплетения в зоне невуса и гиперрефлективного кольца (на уровне хориокапиллярного слоя), окружающего НХ, сочетается с высоким риском малигнизации. Авторы также выявили при наличии трех и более факторов риска прогрессирования невуса снижение плотности глубокого капиллярного сплетения [26].

Таким образом, несмотря на многочисленные работы, посвященные визуализации невусов хориоидеи, все еще отсутствуют четкие сведения об ОКТ-паттернах прогрессирования невусов и их перехода в начальные меланомы.

Цель исследования — выявить типы ОКТ-картины невусов хориоидеи и оценить их прогностическую значимость.

Материал и методы

Обследовано 50 пациентов (52 глаза) с невусами хориоидеи (n=53), из них 12 мужчин и 38 женщин. В правом глазу выявлено 35 НХ (в одном случае у пациентки было выявлено два невуса в одном глазу), в левом — 18.

Диагноз НХ ставили на основании клинической картины и результатов динамического наблюдения. У 29 пациентов выполнена флюоресцентная ангиография. В динамике обследован 21 пациент, средний срок наблюдения составил 2,73±1,96 года.

По результатам эхографии, 34 невуса не выявлены, проминенция выявленных по УЗИ 19 невусов составила 1,33±0,43 мм (0,6—2,3 мм), диаметр — 5,47±1,68 мм (2,0—8,89 мм). Случаи с проминенцией более 2,0 мм (два глаза) были расценены как НХ на основании клинической и ангиографической картины.

ОКТ, в том числе в режиме EDI (enhanced depth imaging; режим получения изображения в глубине тканей), и ОКТ-А выполняли на приборе Spectralis (Heidelberg Engineering, Германия).

Анализ ОКТ-снимков проводили в режиме «белое на черном». Оценивали состояние хориоидального комплекса, сохранность комплекса хориокапилляры/РПЭ/мембрана Бруха, состояние сетчатки (в первую очередь ее наружных слоев).

Статистическая обработка результатов проведена с помощью программы SPSS Statistica 23.0.

Результаты

На основании ОКТ-картины невусы были разделены на четыре подгруппы:

1) невусы с типичной ОКТ-картиной (11 глаз);

2) невусы с изменениями РПЭ (20 глаз);

3) невусы с отслойкой нейроэпителия (ОНЭ; 14 глаз);

4) невусы с атипичной ОКТ-картиной (8 глаз).

Клиническая характеристика пациентов представлена в **таблице**.

Во всех группах субфовеолярная толщина хориоидеи пораженного и парного глаза существенно не различались (p=0,566; p=0,31; p=0,17 и p=0,78 для НХ с типичной ОКТ-картиной; НХ с изменениями РПЭ; НХ с ОНЭ и НХ с атипичной ОКТ-картиной соответственно). При НХ с типичной

Клиническая характеристика пациентов с НХ
Clinical profile of patients with CN

Параметр	С типичной ОКТ картиной (11 глаз)	С изменениями РПЭ (20 глаз)	С ОНЭ (14 глаз)	С атипичной ОКТ-картиной (8 глаз)
Мужчины/женщины	2/9	1/19	6/8	3/5
Возраст, лет	63,0±8,05 (min — 53; max — 76)	65,74±10,39 (min — 48; max — 84)	48,5±15,12 (min — 30; max — 74)	68,0±8,67 (min — 58; max — 84)
В сочетании с ВМД	4 глаза	5 глаз	2 глаза	1 глаз
Исходная проминенция, мм	Не выявляется	1,0 [0,9; 1,11] — 6 глаз (min — 0,6, max — 1,14)	1,3±0,19 (min — 1,0; max — 1,57)	1,67±0,47 (min — 1,0; max — 2,3)
Исходный диаметр, мм	Не выявляется	5,36±1,87 — 6 глаз (min — 2,0, max — 7,3)	4,78±1,22 (min — 3,11; max — 6,56)	6,17±1,81 (min — 3,7; max — 8,89)
Исходная МОЗ пораженного глаза	0,77±0,19	1 [0,5; 1,0]	1 [0,93; 1,0]	0,75±0,25
Исходная МОЗ парного глаза	0,85 [0,35; 1,0]	1 [0,68; 1,0]	1 [0,78; 1,0]	0,9 [0,63; 1,0]
Исходная рефракция пораженного глаза, дптр	0 [−3,75; 0,13]	0,08±1,45	0 [−2,56; 0,94]	−0,89±3,11
Исходная рефракция парного глаза, дптр	−0,25 [−2,63; 0]	0,38±1,27	−0,82±1,86	−1,79±3,16
Субфовеолярная толщина хориоидеи пораженного глаза, мкм	218,73±65,59	299,17±94,87	308,75±119,08	225,13±90,38
Субфовеолярная толщина хориоидеи парного глаза, мкм	209,3±66,57	260,0±80,95	297,25±75,09	201,86±103,79

Примечание. ВМД — возрастная макулярная дегенерация; МОЗ — максимальная острота зрения.

офтальмологической и ОКТ-картиной хориоидея по толщине была значимо меньше приводимых в литературе нормативов (p=0,005), в остальных подгруппах — сопоставима с нормальными значениями.

Снижение остроты зрения пораженного глаза было обусловлено сочетанием НХ с сухой формой ВМД или наличием глаукомной оптической нейропатии.

Обобщенная томографическая картина НХ может быть представлена следующим образом. Невус — это зона локального усиления рефлективности хориоидеи с ее расширением и элевацией томографического среза в 72% случаев (48 глаз). Более чем в половине случаев (35 невусов) удается выявить четкую гиперрефлективную границу между НХ и прилежащей хориоидеей, которая возникает за счет разной степени блокирования сигнала от подлежащих тканей в центральной части и по краям НХ. В $^2/_3$ случаев хориокапиллярный слой был сохранен и визуализировался преимущественно по краям очага.

В то же время при анализе томограмм обращали на себя внимание и различия, что и позволило нам выделить четыре ОКТ-типа невусов.

При ***невусах с типичной ОКТ-картиной*** элевация томографического среза выявлена в пяти глазах при офтальмоскопическом размере НХ более двух диаметров диска. В 11 глазах асимметрии формы «хориоидального комплекса» не выявлено. Граница хориоидея/склера с ровной поверхностью визуализирована в семи глазах, с вогнутым профилем поверхности — в двух глазах. Визуализация внутренней поверхности склеры оказалась невозможной в двух глазах из-за интенсивно-гиперрефлективной структуры внутренней поверхности хориоидеи **(рис. 1, а; рис. 2)**.

Внутренняя поверхность «хориоидального комплекса» имела ровный профиль, структура его внутренних слоев была преимущественно умеренно гиперрефлективной (девять глаз), реже — интенсивно гиперрефлективной (два глаза).

В шести глазах на отдельных сканах удалось выявить четкую гиперрефлективную границу между невусом и окружающей интактной хориоидеей **(см. рис. 2, а)**.

Во всех невусах между мембраной Бруха и гиперрефлективным «хориоидальным комплексом» выявлена характерная для НХ гипорефлективная линия, свидетельствующая об истончении хориокапиллярного слоя [27] **(см. рис. 1, а; рис. 2, а)**. В пяти глазах, преимущественно по краям НХ, визуализированы хориокапилляры. В прилежащей хориоидее изменений калибра сосудов не выявлено.

Мембрана Бруха и возможность дифференцировки слоев сетчатки сохранены во всех случаях. В четырех глазах при сочетании НХ с сухой формой ВМД выявлены единичные друзы РПЭ **(см. рис. 2, б)**, что позволяет нам связать появление этих друз с ВМД [28]. В четырех глазах наблюдали незначительное утолщение фоторецепторного слоя, а в одном глазу (при сочетании невуса с двусторонней сухой формой ВМД) — участки его атрофии. Кисты и гиперрефлективный транссудат отсутствовали во всех глазах.

При проведении ОКТ-А изменений ангиоархитектоники сетчатки не выявлено. Во внутренних слоях хориоидеи отмечено усиление сосудистого сигнала, а в наружных — выявлены крупные сосуды хориоидеи, что, как нам представляется, свидетельствует об усилении кровотока в компримированном

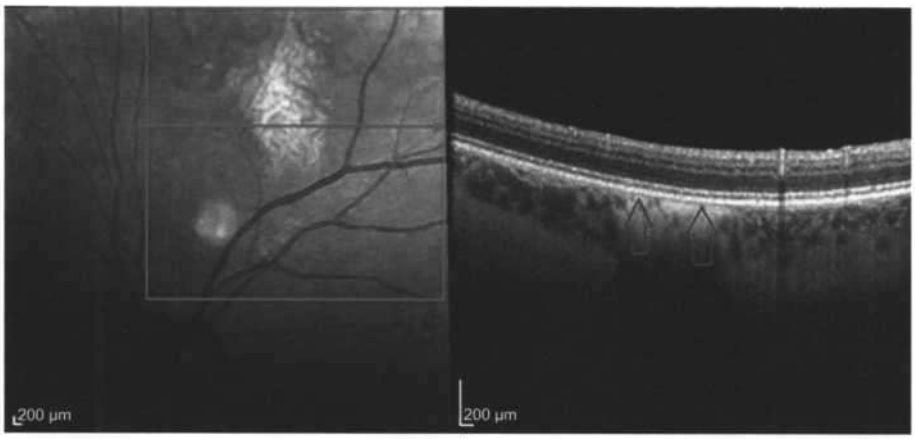

а/a

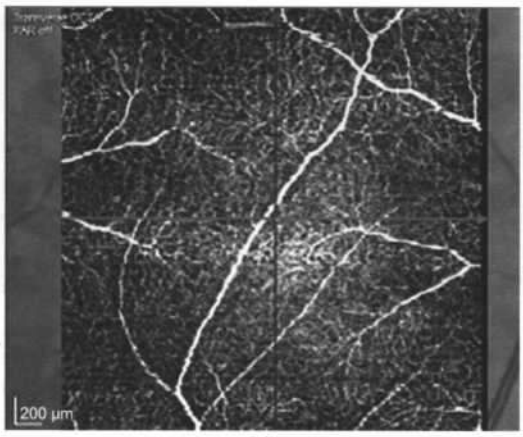

б/b

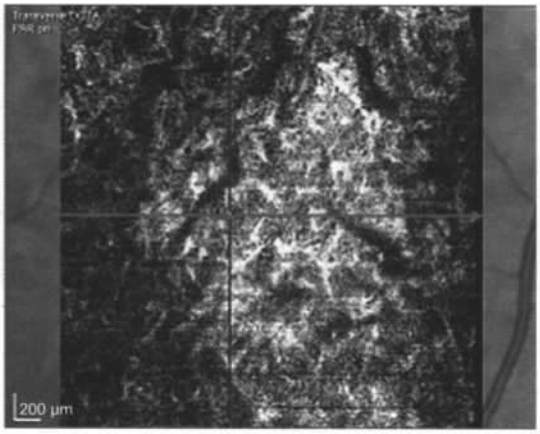

в/c

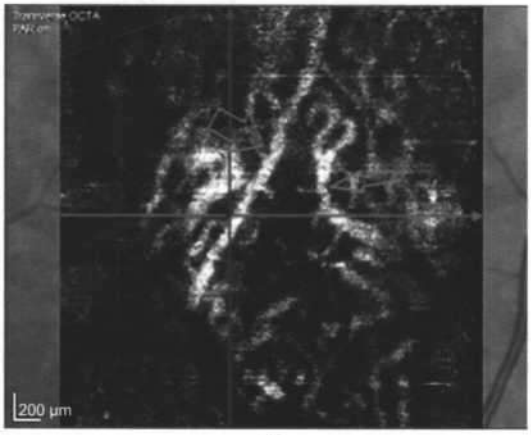

г/d

***Рис. 1.* Данные исследования зоны невуса пациента *И.* 64 лет.**

Горизонтальный ОКТ-скан через НХ (а). ОКТ-А исследование зоны невуса: сегментация на уровне сетчатки (б), внутренних (в) и наружных (г) слоев хориоидеи. Синими стрелками указана гипорефлективная линия между мембраной Бруха и гиперрефлективным «хориоидальным комплексом», фиолетовыми стрелками — крупные сосуды хориоидеи.

***Fig. 1.* Nevus examination findings in patient *I.*, 64 years old.**

Horizontal OCT scan through CN (a). OCT-A examination of the nevus area: segmentation at the retina level (b), inner (c) and outer (d) choroidal layers. Blue arrows indicate the hyporeflective line between the Bruch's membrane and the hyperreflective "choroidal complex", purple arrows — large choroidal vessels.

хориокапиллярном слое и подлежащих крупных сосудах хориоидеи **(см. рис. 1, б—г)**.

Невусы с изменениями РПЭ в половине случаев (10 глаз) характеризовались элевацией «хориоидального комплекса» с симметричной формой скатов и ровным профилем его передней поверхности, в отличие от НХ с типичной ОКТ-картиной, в половине случаев — интенсивно гиперрефлективной его струк-

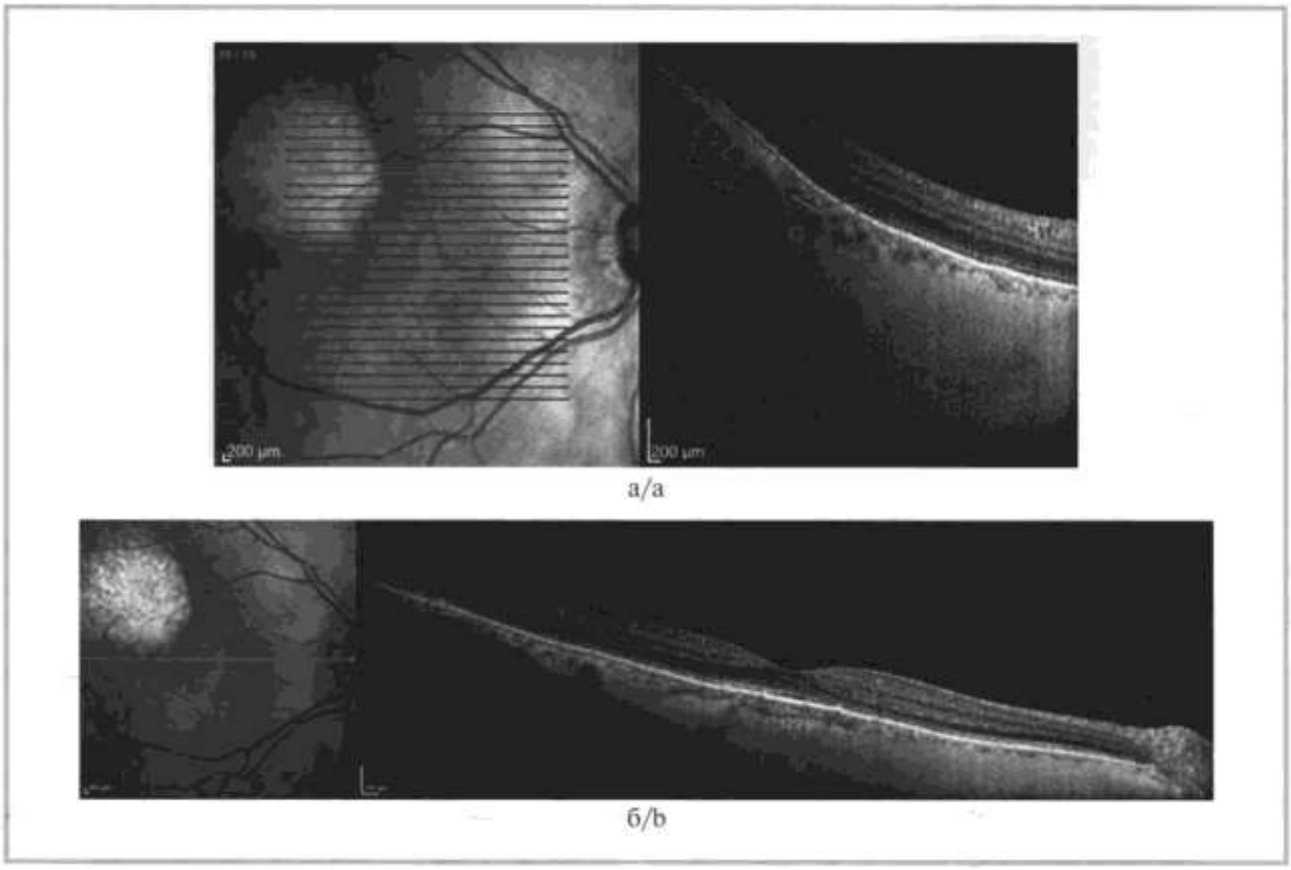

***Рис. 2.* Данные исследования зоны невуса пациентки *И.*, 54 лет.**

Горизонтальные ОКТ-сканы через центр НХ (а) и через фовеа (б). Красными стрелками указаны друзы, синими — гипорефлективная линия между мембраной Бруха и гиперрефлективным хориоидальным комплексом, зелеными стрелками — гиперрефлективная линия между невусом и интактной хориоидеей.

***Fig. 2.* Nevus examination findings in patient *I.*, 54 years old.**

Horizontal OCT scans through the center of CN (a) and fovea (b). Red arrows indicate drusen, blue arrows — hyporeflective line between the Bruch's membrane and the hyperreflective choroidal complex, green arrows — hyperreflective line between the nevus and intact choroid.

турой. Передняя поверхность склеры визуализирована только в шести глазах, в пяти из которых поверхность ее была ровной. В девяти глазах выявлена гипорефлективная линия между НХ и мембраной Бруха. В пяти глазах под мембраной Бруха визуализированы округлые полости, что, вероятнее всего, соответствует эктазированным сосудам хориоидеи с застоем крови в них [29, 30] и, таким образом, является фактором риска прогрессирования невуса.

В окружающей хориоидее в 12 глазах выявлено незначительное расширение крупных сосудов. В 14 глазах на отдельных срезах имелась гиперрефлективная граница между невусом и окружающей хориоидеей **(рис. 3)**. Мембрана Бруха сохранена на всем протяжении.

Дифференцировка слоев сетчатки сохранена, но в пяти глазах имелся умеренный интраретинальный отек. Изменения РПЭ были представлены друзами, в четырех из этих пяти случаев друзы сочетались с друзеноидной отслойкой пигментного эпителия (ОПЭ). В трех глазах над друзеноидными ОПЭ выявлены единичные гиперрефлективные интраретинальные включения **(рис. 4, в, г)**.

В трех глазах сливные друзы привели к формированию протяженной щелевидной ОПЭ. Наблюдение в динамике на протяжении 2 лет позволило зафиксировать изменение конфигурации мягких друз без появления дополнительных признаков прогрессии НХ **(см. рис. 4, а—г)**.

По данным ОКТ-А, аналогично картине ангиоархитектоники НХ с типичной ОКТ-картиной, во всех глазах отмечено усиление сосудистого сигнала на уровне проекции внутренних слоев хориоидеи. Наряду с этим имелись и зоны отсутствия сигнала, соответствующие отслойкам РПЭ (шесть глаз), или визуализировалась тонкая сосудистая сеть (три глаза; **рис. 5, а**).

В семи глазах крупные сосуды хориоидеи визуализированы в наружных слоях. Позволим себе предположить, что это свидетельствует об усилении кровотока в невусе **(см. рис. 5, б)**. Полностью отсутствовал сигнал в хориоидее в четырех глазах, в трех глазах визуализировалась тонкая сосудистая сеть по краю невуса **(см. рис. 4, д)**. Аналогия с ОКТ-признаками меланомы хориоидеи позволяет расце-

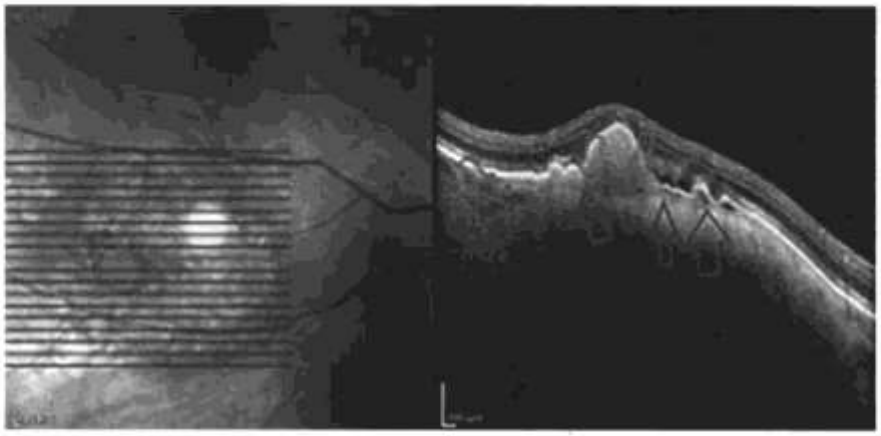

***Рис. 3.* Данные исследования зоны невуса пациентки *Р.* 59 лет.**

Горизонтальный ОКТ-скан через центр невуса. Синей стрелкой указана гипорефлективная линия между мембраной Бруха и «хориоидальным комплексом», зеленой — гиперрефлективная граница между невусом и прилежащей хориоидеей, оранжевыми стрелками — «плато».

***Fig. 3.* Nevus examination findings in patient *P.*, 59 years old.**

Horizontal OCT scan through the center of nevus. The blue arrow indicates the hyporeflective line between the Bruch's membrane and the "choroidal complex", green arrow — hyperreflective border between the nevus and adjacent choroid, orange arrows — "plateau".

нить это как признак компенсаторного усиления кровотока по краям НХ: наблюдение в динамике в сроки до 23 мес не показало признаков прогрессирования процесса **(см. рис. 4, а—г)**.

Невусы с ОНЭ имели сходную ОКТ-картину с вышеописанным НХ, однако их отличало наличие локальной ОНЭ над невусом, высота которой варьировала от 12 до 156 мкм (58,34±39,89 мкм). Изменения надлежащего фоторецепторного слоя в 10 глазах представлены его отеком **(рис. 6)**, в двух глазах — разрывом фоторецепторов **(рис. 7, а)**, и в трех глазах выявлена атрофия фоторецепторного слоя **(рис. 8)**. В процессе динамического наблюдения в течение года отмечено колебание высоты ОНЭ с последующей атрофией фоторецепторного слоя **(см. рис. 6)**.

В двух глазах книзу от границ невуса выявлена протяженная ОНЭ с атрофией нейроэпителия и подлежащего РПЭ **(рис. 7, б)**, что расценивают как признак длительно существующей ОНЭ [7]. В остальных случаях распространения ОНЭ за пределы зоны локализации НХ выявлено не было. Кисты и гиперрефлективный экссудат ни в одном случае не выявлены.

При проведении ОКТ-А ни в одном случае не было выявлено изменений ангиоархитектоники сетчатки над очагом. При наличии атрофии наружных слоев сетчатки книзу от очага выявлено обеднение ретинального сосудистого рисунка в данной зоне, что позволило нам подтвердить развитие атрофии сетчатки на фоне длительно существующей ОНЭ **(рис. 7, в)**.

Как и в предыдущих группах, во внутренних слоях хориоидеи выявлено усиление гиперрефлективности сигнала с его блокированием в зоне ОНЭ, на уровне наружных слоев хориоидеи — отсутствие сигнала в зоне, соответствующей ОНЭ, на фоне наличия собственных сосудов хориоидеи **(рис. 9)**.

Невусы с атипичной ОКТ-картиной во всех случаях были представлены элевацией «хориоидального комплекса» с симметричной формой скатов и неровным профилем его передней поверхности, что имитировало картину «бугристости». Структура внутренних слоев «хориоидального комплекса» была интенсивно гиперрефлективной в пяти глазах **(рис. 10)**.

Как и при НХ с изменениями РПЭ и с ОНЭ, при невусах с атипичной ОКТ-картиной выявлялось расширение крупных сосудов в прилежащей хориоидее (четыре глаза; **рис. 11)**.

В четырех глазах выявлены участки неравномерной атрофии наружных слоев сетчатки и мембраны Бруха, что имитировало картину «неровностей» внутренней поверхности «хориоидального комплекса» **(см. рис. 10)**.

Нарушение структуры слоев сетчатки имелось в шести глазах **(см. рис. 10)**. В двух глазах их дифференцировка была затруднена за счет интраретинального отека с участками полного нарушения структуры **(см. рис. 11)**.

На поверхности всех НХ выявлены изменения в надлежащем РПЭ, которые в основном были представлены участками атрофии (пять глаз; **см. рис. 10)**, зонами протяженной щелевидной ОПЭ (три глаза) и формированием друз (шесть глаз; **см. рис. 11)**. На поверхности единичных невусов выявлены участки утолщения РПЭ **(см. рис. 10)** и друзеноидная ОПЭ. В трех глазах с минимальным нарушением дифференцировки слоев сетчатки визуализированы

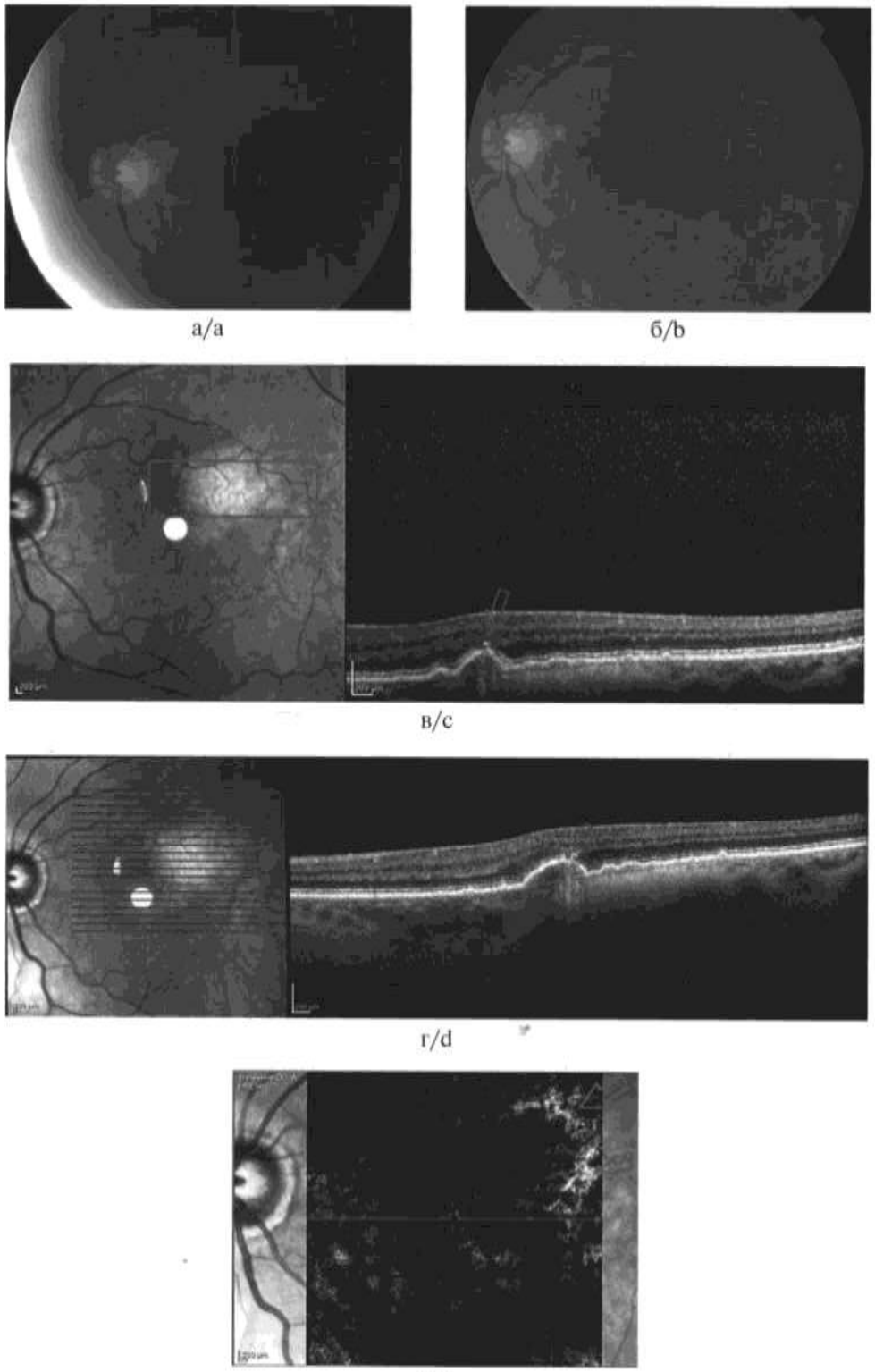

Рис. 4. **Фотография глазного дна и ОКТ-сканы пациентки *М.* 84 лет.**

Горизонтальный скан через нижний край невуса на момент первичного обращения (а, в) и через 23 мес (б, г), а также данные ОКТ-А-исследования зоны невуса (д), сегментация на уровне наружных слоев хориоидеи. Фиолетовыми стрелками указаны гиперрефлективные интраретинальные включения на поверхности друзеноидной ОПЭ, зелеными стрелками — тонкая сосудистая сеть по краю невуса.

Fig. 4. **Fundus photo and OCT scan images from patient *M.*, 84 years old.**

Horizontal scan through the inferior edge of the nevus performed on the initial visit (a, c) and 23 months later (b, d), as well as OCT-A data for nevus area (e), segmentation at the level of superficial choroidal layers. Purple arrows indicate hyperreflective intraretinal inclusions on the surface of drusenoid pigment epithelial detachment, green arrows — thin vascular network along the edge of the nevus.

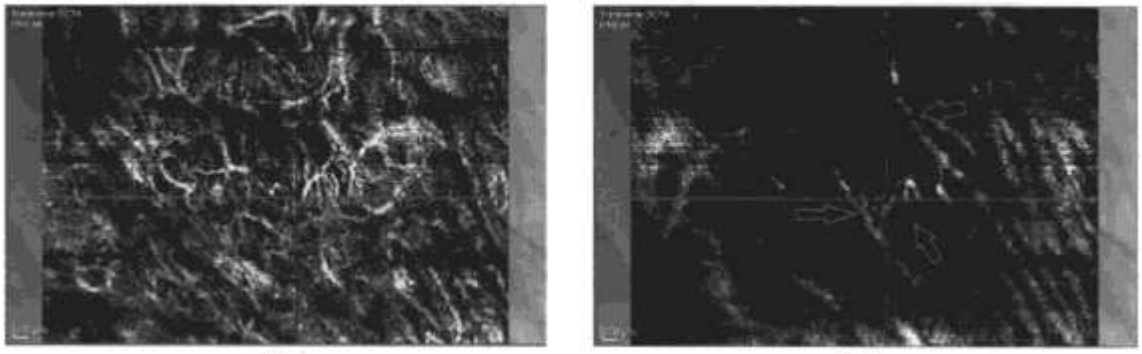

а/a б/b

***Рис. 5.* Данные ОКТ-А-исследования зоны невуса пациентки *Ц.* 48 лет.**

Сегментация на уровне внутренних (а) и наружных (б) слоев хориоидеи. Стрелками указана сосудистая сеть.

***Fig. 5.* OCT-A findings from the nevus area in patient *C.*, 48 years old.**

Segmentation at the level of inner (a) and outer (b) choroidal layers. The arrows indicate the vascular network.

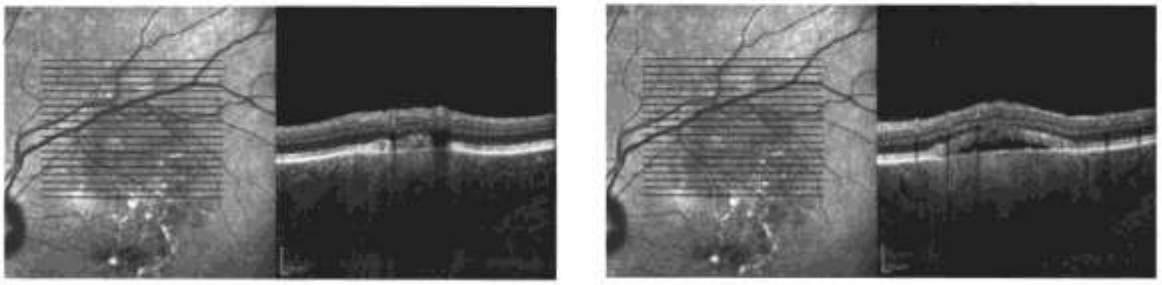

а/a б/b

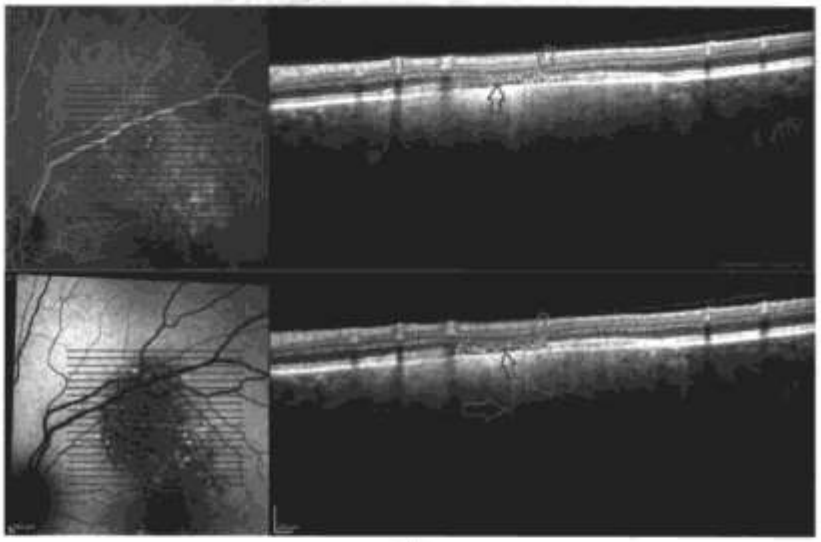

в/c

***Рис. 6.* Данные исследования зоны невуса пациентки *П.* 47 лет.**

Горизонтальный ОКТ-скан через верхний край (а) и центр невуса при исходном исследовании (б), через 4 и 7 мес после исходного исследования (в — исследование выполнено в режиме follow-up). Красными стрелками указана ОНЭ с отеком фоторецепторного слоя, желтыми — участки локальной ОПЭ, фиолетовыми — штрихообразная гипертрансмиссия в участках деструкции РПЭ, зелеными — атрофия фоторецепторного слоя, розовыми — гиперрефлективные интраретинальные включения.

***Fig. 6.* Nevus examination findings from patient *P.*, 47 years old.**

Horizontal OCT scan through the superior edge (a) and center of the nevus performed on the initial visit (b), 4 and 7 months after initial examination (c — examination in the follow-up mode). Red arrows indicate neuroepithelial detachment with photoreceptor layer edema, yellow — areas of local pigment epithelial detachment, purple — intermittent hypertransmission in the areas of RPE destruction, green — atrophy of the photoreceptor layer, pink — hyperreflective intraretinal inclusions.

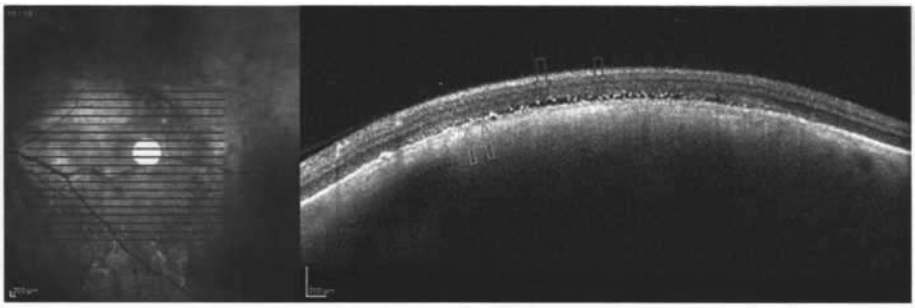

а/а

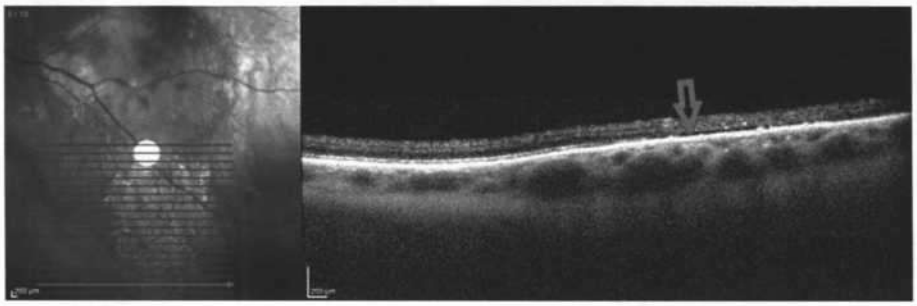

б/b

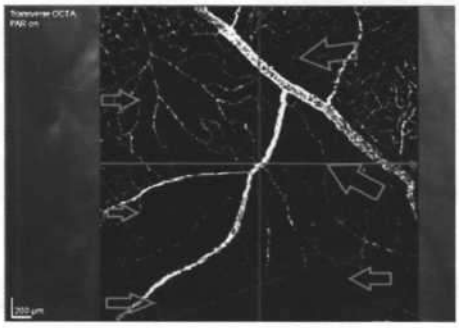

в/с

Рис. 7. **Данные исследования зоны невуса пациентки *С.* 64 лет, проминения невуса — 1,45 мм.**

Горизонтальный ОКТ-скан через центр невуса (а), горизонтальный срез через ОНЭ с атрофией нейроэпителия (б), ОКТ-А-исследование книзу от офтальмоскопируемой границы невуса, сегментация на уровне глубокого капиллярного сплетения сетчатки (в). Красными стрелками указана ОНЭ с разрывом фоторецепторного слоя, желтыми — ОПЭ, зелеными — ОНЭ с атрофией нейроэпителия, оранжевыми — участки нарушения перфузии.

Fig. 7. **Nevus examination findings in patient *S.*, 64 years old, nevus height — 1.45 mm.**

Horizontal OCT scan through the center of the nevus (a), horizontal section through neuroepithelial detachment with neuroepithelial atrophy (b), OCT-A scan downwards from the ophthalmoscopically observed border of the nevus, segmentation at the level of deep capillary plexus of the retina (c). Red arrows indicate neuroepithelial detachment with teared photoreceptor layer, yellow — pigment epithelial detachment, green — neuroepithelial detachment with neuroepithelial atrophy, orange — areas of disturbed perfusion.

гиперрефлективные интраретинальные включения, свидетельствующие о повреждении РПЭ.

В двух глазах имелось натяжение сетчатки в местах «втянутости» внутренней поверхности «хориоидального комплекса», что имитировало картину ОНЭ с разрывом фоторецепторов **(рис. 12)**.

В пяти глазах грубое нарушение структуры слоев сетчатки привело к невозможности дифференцировки фоторецепторного слоя.

Интраретинальные кисты выявлены в шести глазах. Количество их варьировало от единичных до тотальной кистозной дегенерации сетчатки (три глаза; **см. рис. 11)**.

При проведении ОКТ-А во всех глазах выявлено ослабление ретинального сосудистого рисунка на поверхности очагов **(рис. 13)**.

В проекции внутренних слоев хориоидеи выявлено два типа паттернов: разветвленная тонкая сосудистая сеть с признаками нарушения перфузии при наличии выраженных атрофических изменений **(см. рис. 13)** и диффузная тонкая поверхностная сеть с участками блокирования сигнала в местах ОНЭ **(см. рис. 10)**.

В наружных слоях хориоидеи во всех случаях выявлены собственные сосуды хориоидеи с линейным ходом **(см. рис. 10)**.

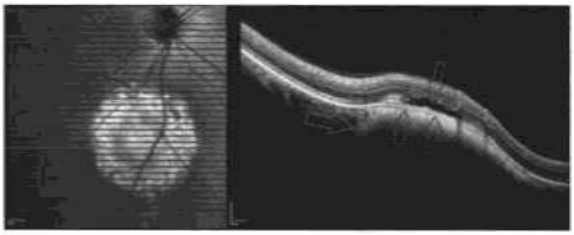

Рис. 8. **Данные исследования зоны невуса пациентки *Ф.* 58 лет, проминения невуса — 1,2 мм.**

Горизонтальный ОКТ-скан через центр невуса. Красными стрелками указана ОНЭ с атрофией фоторецепторного слоя, синими — гипорефлективная линия между хориоидальным комплексом и мембраной Бруха, зелеными — гиперрефлективная граница между невусом и интактной хориоидеей.

Fig. 8. **Nevus examination findings in patient *F.*, 58 years old; nevus height — 1.2 mm.**

Horizontal OCT scan through the center of the nevus. Red arrows indicate neuroepithelial detachment with atrophy of the photoreceptor layer, blue — hyporeflective line between the choroidal complex and Bruch's membrane, green — hyperreflective border between the nevus and intact choroid.

Обсуждение

На основании выделенных нами типов ОКТ-картины невусов с учетом этапности появления ОКТ-признаков меланомы хориоидеи [31] позволим себе предположить, что все невусы первоначально имеют типичную ОКТ-картину. По мере увеличения размеров НХ и удлинения сроков существования объемного процесса в хориоидее создаются условия для развития дистрофических процессов в надлежащей сетчатке и появления изменений в РПЭ. В дальнейшем возможны два пути развития процесса:

В результате нарушения насосной функции поврежденного РПЭ, подобно механизму развития ОНЭ при центральной серозной хориоретинопатии (1), и в связи с прогрессирующим нарушением кровоснабжения в хориокапиллярах (2) нарушается трофика надлежащей сетчатки, что приводит к развитию в ней атрофических изменений.

Гипорефлективная линия, свидетельствующая об истончении хориокапиллярного слоя [27], была выявлена во всех случаях НХ с типичной томографической картиной, НХ с изменениями РПЭ и практически во всех случаях НХ с ОНЭ (12 из 14 глаз). Учитывая ОКТ-А-картину (усиление гиперрефлективности сигнала на уровне внутренних слоев хориоидеи), это можно расценивать скорее как компрессию хориокапиллярного слоя, а не истончение хориоидеи длительно существующим объемным образованием, приводящим к повышению скорости кровотока в хориокапиллярах.

При невусах с атипичной ОКТ-картиной гипорефлективная линия имелась менее чем в половине случаев, что в сочетании с ОКТ-А-картиной позволяет говорить о развитии атрофии хориоидеи и, следовательно, надлежащей сетчатки. В этих же случаях было выявлено нарушение дифференцировки мембраны Бруха в сочетании с резко выраженными атрофическими изменениями в надлежащей сетчатке.

Отличительной особенностью невусов с типичной ОКТ-картиной явилось отсутствие изменений в окружающей хориоидее. В остальных типах НХ расширение крупных сосудов хориоидеи можно объяснить следующим образом. Есть основание полагать, что имеются два механизма: 1) компенсаторное расширение (феномен обкрадывания) в ответ на длительно существующий объемный патологический процесс в хориоидее; 2) проявление гиперемии по краям активно растущего невуса.

Это предположение отчасти подтверждается результатами ОКТ-А: при невусах с изменениями РПЭ в $^1/_3$ случаев на уровне глубоких слоев хориоидеи выявлена тонкая сосудистая сеть по краю очага, в котором отмечено отсутствие сосудистого сигнала.

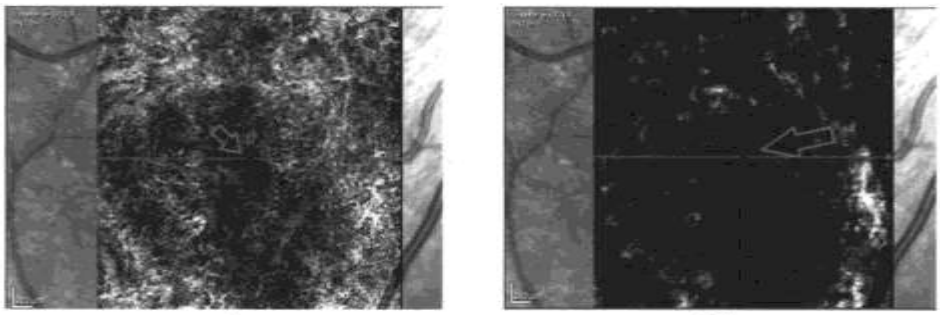

а/a б/b

Рис. 9. **Данные ОКТ-А-исследования зоны невуса пациента *О.* 33 лет.**

Сегментация на уровне поверхностных (а) и глубоких (б) слоев хориоидеи. Стрелками указан участок блокирования сигнала, соответствующий ОНЭ.

Fig. 9. **OCT-A scan of the nevus area in patient *O.*, 33 years old.**

Segmentation at the level of superficial (a) and deep (b) choroidal layers. The arrows indicate the area of blocked signal corresponding to the neuroepithelial detachment.

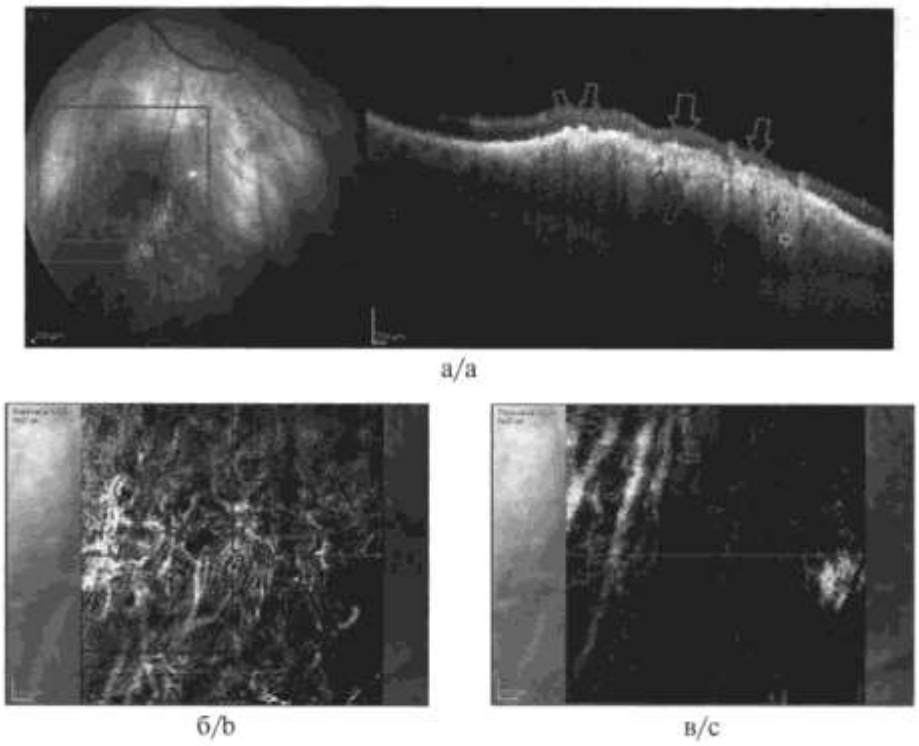

Рис. 10. **Данные исследования зоны невуса пациента С. 63 лет, проминенция невуса — 1,63 мм.**

Горизонтальный ОКТ-скан через центр невуса (а). Внутренняя поверхность хориоидального комплекса с неровностями. Исследование зоны невуса, сегментация на уровне внутренних (б) и глубоких (в) слоев хориоидеи. Синими стрелками указаны гипорефлективные полости на уровне внутренних слоев «хориоидального комплекса», желтыми — участки атрофии РПЭ (штрихообразная гипертрансмиссия), оранжевыми — утолщение РПЭ, зелеными — зоны блокирования сигнала, розовыми — сосуды хориоидеи.

Fig. 10. **Nevus examination findings in patient *S.*, 63 years old, nevus height — 1.63 mm.**

Horizontal OCT scan through the center of the nevus (a). Inner surface of the choroidal complex has irregularities. Examination of the nevus area, segmentation at the level of inner (b) and deep (c) choroidal layers. Blue arrows indicate hyporeflective cavities at the level of inner layers of the choroidal complex, yellow — areas of RPE atrophy (intermittent hypertransmission), orange — thickening of the RPE, green — areas with blocked signal, pink — choroidal vessels.

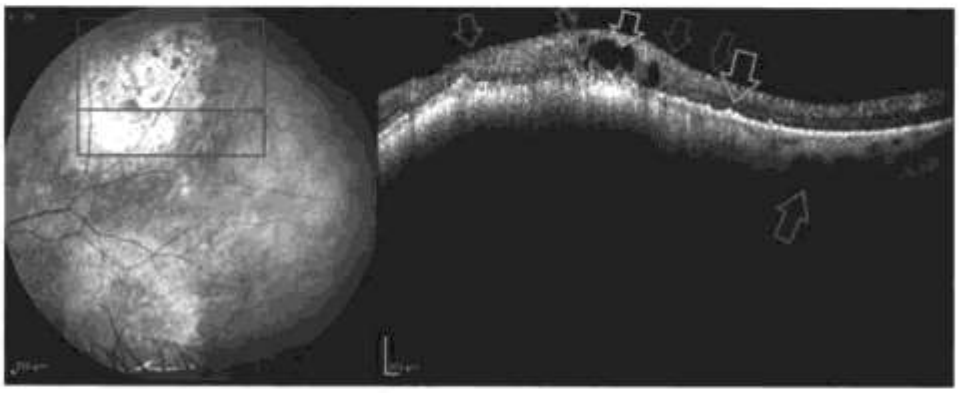

Рис. 11. **Данные исследования зоны невуса пациентки *Г.* 68 лет, проминенция невуса — 1,4 мм.**

Горизонтальный ОКТ-скан через центр невуса. Зелеными стрелками указано расширение крупных сосудов хориоидеи, синими — зона затруднения дифференцировки слоев сетчатки, красными — зона полного нарушения дифференцировки слоев сетчатки, желтыми — друзы, голубыми — интраретинальные полости.

Fig. 11. **Nevus examination findings in patient *G.*, 68 years old, nevus height — 1.4 mm.**

Horizontal OCT scan through the center of the nevus. Green arrows indicate vasodilation of choroidal vessels, blue — area with problematic differentiation of retinal layers, yellow — drusen, light blue — intraretinal cavities.

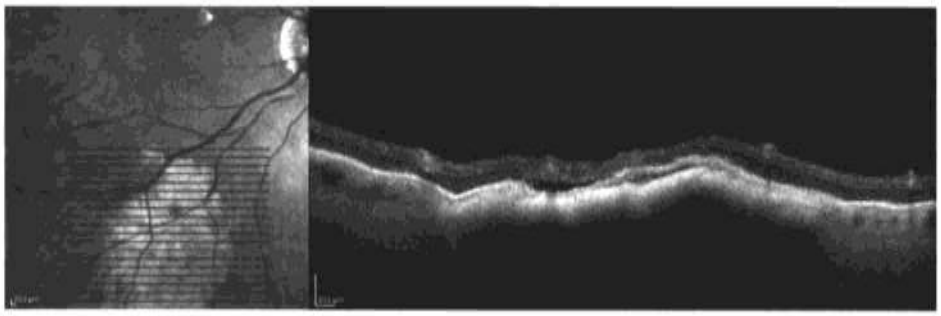

Рис. 12. **Данные исследования зоны невуса пациента *К.* 84 лет, проминения невуса — 1,7 мм.**

Горизонтальный ОКТ-скан через центр невуса. Внутренняя поверхность с участками втяутости «хориоидального комплекса».

Fig. 12. **Nevus examination findings in patient *K.*, 84 years old, nevus height — 1.7 mm.**

Horizontal OCT scan through the center of the nevus. The inner surface has areas of choroidal complex retraction.



а/a б/b

Рис. 13. **Данные ОКТ-А-исследования зоны невуса пациентки *К.* 63 лет, проминения невуса — 1,41 мм.**

Сегментация на уровне глубокого капиллярного сплетения сетчатки (а) и на уровне внутренних слоев хориоидеи (б). Стрелками указаны неперфузируемые зоны.

Fig. 13. **OCT-A data from nevus area in patient *K.*, 63 years old, nevus height — 1.41 mm.**

Segmentation at the level of deep capillary plexus of the retina (a) and at the level of inner choroidal layers (b). The arrows indicate areas of nonperfusion.

В $^1/_2$ случаев при НХ с ОНЭ (семь глаз) на уровне внутренних слоев хориоидеи выявлены гипорефлективные полости, которые, с нашей точки зрения, являются признаком стаза крови в эктазированных сосудах хориоидеи [31].

Если проводить параллели между полученными нами данными с типами НХ, описанными G. Espinoza и соавт. [23], то «негативный» тип соответствует невусам с типичной ОКТ-картиной, к «активному» типу (или прогрессирующему НХ, как его принято обозначать в отечественной литературе [10]), можно отнести невусы с изменениями РПЭ и невусы с ОНЭ, а к «хроническому типу» — невусы с атипичной ОКТ-картиной.

Заключение

Таким образом, невусы с атипичной ОКТ-картиной следует расценивать как признак длительно текущего доброкачественного процесса в хориоидее, однако приводящего к развитию атрофических изменений в хориоидее и надлежащей сетчатке. А невусы с изменениями в РПЭ и с ОНЭ, особенно последние, следует расценивать как фактор риска перехода в меланому хориоидеи.

Автор заявляет об отсутствии конфликта интересов.
The author declare no conflicts of interest.

ЛИТЕРАТУРА/REFERENCES

1. Naumann G, Yanoff M, Zimmerman L. Histogenesis of malignant melanomas of the uvea. I. Histopathologic characteristics of nevi of the choroid and ciliary body. *Arch Ophthalmol*. 1966;76(6):784-796. https://doi.org/10.1001/archopht.1966.03850010786004
2. Shields CL, Sun H, Demirci H, et al. Factors predictive of growth and treatment of small choroidal melanoma: COMS Report No. 5. The Collaborative Ocular Melanoma Study Group. *Arch Ophthalmol*. 1997;115(12):1537-1544. https://doi.org/10.1001/archopht.1997.01100160707007
3. Shields CL, Demirci H, Materin MA, Marr BP, Mashayekhi A, Shields JA. Clinical factors in the identification of small choroidal melanoma. *Can J Ophthalmol*. 2004;39(4):351-357. https://doi.org/10.1016/S0008-4182(04)80005-X
4. Damato BE. Ocular Tumors: Diagnosis and Treatment. Oxford: Butterworth-Heinemann; 2000.
5. Shields CL, Pirondini C, Bianciotto C, Materin MA, Harmon SA, Shields JA. Autofluorescence of choroidal nevus in 64 cases. *Retina*. 2008;28(8):1035-1043. https://doi.org/10.1097/IAE.0b013e318181b94b
6. Greenstein MB, Myers CE, Meuer SM, et al. Prevalence and characteristics of choroidal nevi: The multi-ethnic study of atherosclerosis. *Ophthalmology*. 2011;118(12):2468-2473. https://doi.org/10.1016/j.ophtha.2011.05.007
7. Mashayekhi A, Siu S, Shields CL, Shields JA. Retinal pigment epithelial trough: a sign of chronicity of choroidal nevi. *Eur J Ophthalmol*. 2012;22(6):1019-1025. https://doi.org/10.5301/ejo.5000120
8. Doro D, Kotsafti O, Cimatti P. Long-term echographic surveillance of elevated choroidal nevi. *Am J Ophthalmol*. 2013;156(3):438-443.e1. https://doi.org/10.1016/j.ajo.2013.04.010
9. Zhang X, Dai R, Chao W, Dong F. Atypical presentations of choroidal melanocytoma. *Chin Med J (Engl)*. 2009;122(10):1238-1240. https://doi.org/10.3760/cma.j.issn.0366-6999.2009.10.024
10. Офтальмоонкология: Руководство для врачей. Под ред. Бровкиной А.Ф. М.: Медицина; 2002. Brovkina AF, ed. *Ophthalmooncologiya: Rukovodstvo dlya vracey* [Ophthalmic oncology: A guide for physicians]. M.: Meditsina; 2002. (In Russ.).
11. Gass JDM. Problems in the differential diagnosis of choroidal nevi and malignant melanomas. The XXXIII Edward Jackson memorial lecture. *Trans Am Acad Ophthalmol Otolaryngol*. 1977;83(3):299-323. https://doi.org/10.1016/0002-9394(77)90726-7
12. Mashayekhi A, Siu S, Shields CL, Shields JA. Slow enlargement of choroidal nevi: a long-term follow-up study. *Ophthalmology*. 2011;118(2):382-388. https://doi.org/10.1016/j.ophtha.2010.06.006
13. Kaiserman I, Kaiserman N, Pe'er J. Long term ultrasonic follow up of choroidal naevi and their transformation to melanomas. *Br J Ophthalmol*. 2006;90(8):994-998. https://doi.org/10.1136/bjo.2006.090738
14. Singh AD, Kalyani P, Topham A. Estimating the risk of malignant transformation of a choroidal nevus. *Ophthalmology*. 2005;112(10):1784-1789. https://doi.org/10.1016/j.ophtha.2005.06.011
15. Shields CL, Furuta M, Berman EL, et al. Choroidal nevus transformation into melanoma: analysis of 2514 consecutive cases. *Arch Ophthalmol*. 2009;127(8):981-987. https://doi.org/10.1001/archophthalmol.2009.151
16. Shields CL, Lim LA, Dalvin LA, Shields JA. Small choroidal melanoma: detection with multimodal imaging and management with plaque radiotherapy or Au-011 nanoparticle therapy. *Curr Opin Ophthalmol*. 2019;30(3):206-214. https://doi.org/10.1097/ICU.0000000000000560
17. Li HK, Shields CL, Mashayekhi A, et al. Giant choroidal nevus clinical features and natural course in 322 cases. *Ophthalmology*. 2010;117(2):324-333. https://doi.org/10.1016/j.ophtha.2009.07.006
18. Shields CL, Cater J, Shields JA, Singh AD, Santos MC, Carvalho C. Combination of clinical factors predictive of growth of small choroidal melanocytic tumors. *Arch Ophthalmol*. 2000;118(3):360-364. https://doi.org/10.1001/archopht.118.3.360
19. Turell ME, Hayden BC, Schoenfield L, Singh AD. Intraocular tumors. In: Singh A., Hayden B eds. Ophthalmic Ultrasonography. 1st ed. Elsevier; 2012;155-179.
20. Chien JL, Sioufi K, Surakiatchanukul T, Shields JA, Shields CL. Choroidal nevus. *Curr Opin Ophthalmol*. 2017;28(3):228-237. https://doi.org/10.1097/ICU.0000000000000361
21. Shields CL, Dalvin LA, Ancona-Lezama D, et al. Choroidal nevus imaging features in 3,806 cases and risk factors for transformation into melanoma in 2,355 cases. *Retina*. 2019;39(10):1840-1851. https://doi.org/10.1097/IAE.0000000000002440
22. Jonna G, Daniels AB. Enhanced Depth Imaging OCT of Ultrasonographically Flat Choroidal Nevi Demonstrates 5 Distinct Patterns. *Ophthalmol Retin*. 2019;3(3):270-277. https://doi.org/10.1016/j.oret.2018.10.004
23. Espinoza G, Rosenblatt B, Harbour JW. Optical coherence tomography in the evaluation of retinal changes associated with suspicious choroidal melanocytic tumors. *Am J Ophthalmol*. 2004;137(1):90-95. https://doi.org/10.1016/S0002-9394(03)00868-7
24. Vazquez-Alfageme C, Papastefanou VP, Patel PJ, Degli-Esposti S, Cohen VML, Sagoo MS. Swept-Source OCT and Near-Infrared Reflectance Patterns in Choroidal Nevi. *Ophthalmol Retin*. 2019;3(5):429-435. https://doi.org/10.1016/j.oret.2019.01.001
25. Toledo JJ, Asencio-Duran M, García-Martinez JR, López-Gaona A. Use of OCT Angiography in Choroidal Melanocytic Tumors. *J Ophthalmol*. 2017;2017:1573154. https://doi.org/10.1155/2017/1573154
26. Turgut B, Çatak O, Demir T. Discriminator and Diagnostic Features for Choroidal Malignant Melanoma and Choroidal Nevus. *US Ophthalmic Rev*. 2018;11(1):47-50. https://doi.org/10.17925/USOR.2018.11.1.47
27. Michalewska Z, Michalewski J, Nawrocki J. Swept Source optical coherence tomography of choroidal nevi. *Can J Ophthalmol*. 2016;51(4):271-276. https://doi.org/10.1016/j.jcjo.2016.02.009
28. Бровкина А.Ф., Стоюхина А.С., Попова З.С. Невусы хориоидеи: особенности клинического течения. *Вестник офтальмологии*. 2015;131(1):5-11. Brovkina AF, Stoiukhina AS, Popova ZS. Choroidal nevi: clinikal features. *Russian Annals of Ophthalmology = Vestnik oftal'mologii*. 2015;131(1):5-11. (In Russ.). https://doi.org/10.17116/oftalma201513115-11
29. Шепкалова В.М., Хорасян-Талэ А.А., Дислер О.Н. Внутриглазные опухоли. Атлас. М.: Медицина; 1969. Shepkalova VM, Khorasyan-Tade AA, Disler ON. *Vnutriglaznie opukholi. Atlas* [Intraocular tumors. Atlas]. M.: Meditsina; 1969. (In Russ.).
30. Зиангирова Г.Г., Лихванцева В.Г. *Опухоли сосудистого тракта глаза*. М.: Последнее слово; 2003. Ziangirova GG, Likhvantceva V.G., *Opukholi sosudistogo trakta glaza* [Tumors of the vascular tract of the eye]. M.: Poslednee slovo; 2003. (In Russ.).
31. Стоюхина А.С., Мусаткина И.В. Морфогенез меланом хориоидеи в свете оптической когерентной томографии. *Вестник офтальмологии*. 2018;134(5):186-194. Stoyukhina AS, Musatkina IV. Morphogenesis of choroidal melanomas in OCT imaging. *Russian Annals of Ophthalmology = Vestnik oftal'mologii*. 2018;134(5):186-194. (In Russ.). https://doi.org/10.17116/oftalma2018134051186

Поступила 02.11.2022
Received 02.11.2022
Принята к печати 25.12.2022
Accepted 25.12.2022

Вестник офтальмологии
2023, Т. 139, №3, с. 63-68
https://doi.org/10.17116/oftalma202313903163

Russian Annals of Ophthalmology =
Vestnik Oftal'mologii 2023, vol. 139, №3, pp. 63-68
https://doi.org/10.17116/oftalma202313903163

Осложнения трансназальной эндоскопической декомпрессии орбиты при эндокринной офтальмопатии

© Я.О. ГРУША[1, 2], П.А. КОЧЕТКОВ[1], С.С. ДАНИЛОВ[2], Е.Д. ДУВАНОВА[1], Н.Ю. СВИРИДЕНКО[3]

[1]ФГАОУ ВО «Первый Московский государственный медицинский университет им. И.М. Сеченова» Минздрава России (Сеченовский университет), Москва, Россия;
[2]ФГБНУ «Научно-исследовательский институт глазных болезней имени М.М. Краснова», Москва, Россия;
[3]ФГБУ «Национальный медицинский исследовательский центр эндокринологии» Минздрава России, Москва, Россия

РЕЗЮМЕ

Цель исследования. Оценить частоту осложнений после трансназальной эндоскопической декомпрессии орбиты (ТЭДО).

Материал и методы. В исследование включено 40 пациентов (75 орбит) с ЭОП, которые в зависимости от методики оперативного лечения были разделены на три группы: 1-я группа — 12 пациентов (21 орбита), которым проводили только ТЭДО; 2-я группа — 9 пациентов (18 орбит) с одномоментно выполненной ТЭДО и латеральной декомпрессией орбиты (ЛДО); 3-я группа — 19 пациентов (36 орбит), которым ТЭДО проводилась после ЛДО. Пред- и послеоперационное наблюдение включало оценку остроты зрения, поля зрения, величины экзофтальма, угла гетеротропии/гетерофории.

Результаты. В 1-й группе впервые возникшее косоглазие с двоением выявлено у одного пациента (8,3%). У пяти пациентов (41,7%) отмечено увеличение угла девиации и усиление диплопии. Во 2-й группе впервые возникшее косоглазие с диплопией возникло у двух пациентов (22,2%). У восьми пациентов (88,9%) выявлено увеличение угла девиации и усиление диплопии. В 3-й группе впервые возникшее косоглазие и диплопия отмечены у четырех пациентов (21,0%). У восьми пациентов (42,1%) зарегистрировано увеличение угла девиации и усиление диплопии. Число послеоперационных оториноларингологических осложнений в 1-й группе составило четыре (19,0% от числа орбит). Во 2-й группе зафиксировано два интраоперационных осложнения — один случай назальной ликвореи (5,5% от числа орбит) и один случай ретробульбарной гематомы без перманентной потери зрения (5,5% от числа орбит). Число послеоперационных осложнений составило три (16,7% от числа орбит). В 3-й группе число послеоперационных осложнений составило три (8,3% от числа орбит).

Заключение. Показано, что наиболее часто встречаемое офтальмологическое осложнение после ТЭДО — косоглазие с бинокулярным двоением. Из оториноларингологических осложнений отмечались синехии полости носа, синуситы и мукоцеле придаточных пазух носа.

Ключевые слова: *эндокринная офтальмопатия, оптическая нейропатия, латеральная костная декомпрессия орбиты, трансназальная эндоскопическая декомпрессия орбиты, диплопия, косоглазие.*

ИНФОРМАЦИЯ ОБ АВТОРАХ:
Груша Я.О. — https://orcid.org/0000-0002-6461-8243
Кочетков П.А. — https://orcid.org/0000-0002-5778-629X
Дуванова Е.Д. — https://orcid.org/0000-0002-0099-2332
Данилов С.С. — https://orcid.org/0000-0003-1591-5417
Свириденко Н.Ю. — https://orcid.org/0000-0002-8538-5354
Автор, ответственный за переписку: Дуванова Екатерина Дмитриевна — e-mail: d94e@mail.ru

КАК ЦИТИРОВАТЬ:
Груша Я.О., Кочетков П.А., Данилов С.С., Дуванова Е.Д., Свириденко Н.Ю. Осложнения трансназальной эндоскопической декомпрессии орбиты при эндокринной офтальмопатии. *Вестник офтальмологии.* 2023;139(3):63–68. https://doi.org/10.17116/oftalma202313903163

Complications of transnasal endoscopic orbital decompression in thyroid eye disease

© Y.O. GRUSHA[1, 2], P.A. KOCHETKOV[1], S.S. DANILOV[2], E.D. DUVANOVA[2], N.YU. SVIRIDENKO[3]

[1]I.M. Sechenov First Moscow State Medical University (Sechenov University), Moscow, Russia;
[2]Krasnov Research Institute of Eye Diseases, Moscow, Russia;
[3]National Medical Research Center for Endocrinology, Moscow, Russia

ABSTRACT

Purpose. The study evaluates the frequency of complications after transnasal endoscopic orbital decompression (TEOD).

Material and methods. The study included 40 patients (75 orbits) with thyroid eye disease (TED; also termed Graves' ophthalmopathy, GO; thyroid-associated orbitopathy, TAO), who were divided into three groups depending on the method of surgical treatment. The first group consisted of 12 patients (21 orbits) who were treated with TEOD as the only method of surgical treatment. In the second group, there were 9 patients (18 orbits) who underwent TEOD and lateral orbital decompression (LOD) simultaneously. The third group consisted of 19 patients (36 orbits) who underwent TEOD as the second stage after LOD. Pre- and postoperative observation included assessment of visual acuity, visual field, exophthalmos, heterotropia/heterophoria angle.

Results. In group I the new-onset strabismus with binocular double vision was detected in 1 patient (8.3%). In 5 patients (41.7%), there was an increase in the angle of deviation and an increase in diplopia. In group II the new-onset strabismus with diplopia occurred in 2 patients (22.2%). In 8 patients (88.9%), an increase in the angle of deviation and an increase in diplopia were revealed. In group III the new-onset strabismus and diplopia occurred in 4 patients (21.0%). An increase in the deviation angle and an increase in diplopia were noted in 8 patients (42.1%). The number of postoperative otorhinolaryngologic complications in group I was 4 (19.0% of the number of orbits). Two intraoperative complications were recorded in group II — 1 case of cerebrospinal rhinorrhea (5.5% of the number of orbits) and 1 case of retrobulbar hematoma without permanent vision loss (5.5% of the number of orbits). The number of postoperative complications was 3 (16.7% of the number of orbits). In group III the number of postoperative complications was 3 (8.3% of the number of orbits).

Conclusion. The study showed that the most common ophthalmological complication after TEOD is strabismus with binocular double vision. Otorhinolaryngologic complications included synechiae of the nasal cavity, sinusitis and mucocele of the paranasal sinuses.

Keywords: *Graves' orbitopathy, optical neuropathy, lateral wall decompression, transnasal endoscopic orbital decompression, diplopia, strabismus.*

INFORMATION ABOUT THE AUTHORS:
Grusha Y.O. — https://orcid.org/0000-0002-6461-8243
Kochetkov P.A. — https://orcid.org/0000-0002-5778-629X
Danilov S.S. — https://orcid.org/0000-0003-1591-5417
Duvanova E.D. — https://orcid.org/0000-0002-0099-2332
Sviridenko N.Yu. — https://orcid.org/0000-0002-8538-5354
Corresponding author: Duvanova E.D. — e-mail: d94e@mail.ru

TO CITE THIS ARTICLE:
Grusha YaO, Kochetkov PA, Danilov SS, Duvanova ED, Sviridenko NYu. Complications of transnasal endoscopic orbital decompression in thyroid eye disease. *Russian Annals of Ophthalmology = Vestnik oftal'mologii*. 2023;139(3):63–68. (In Russ.).
https://doi.org/10.17116/oftalma202313903163

Трансназальная эндоскопическая декомпрессия орбиты — метод хирургического лечения, используемый для удаления медиальной и нижней стенок орбиты с целью декомпрессии ее содержимого [1]. Наиболее частым показанием к декомпрессии орбиты (ДО) является эндокринная офтальмопатия (ЭОП), также ДО может быть выполнена при ятрогенных осложнениях (ретробульбарная гематома), абсцессе орбиты, травмах или неопластических заболеваниях. Частота развития клинически выраженной ЭОП при болезни Грейвса составляет 30—50% [2]. Большинство пациентов имеют легкую степень ЭОП и нуждаются в консервативной терапии и междисциплинарном подходе, 3—5% пациентов необходима ДО [3].

Выполнение медиальной декомпрессии орбиты (МДО) трансназальным путем под эндоскопическим контролем, отсутствие кожного рубца делают этот метод более привлекательным при выборе хирургического вмешательства, но, к сожалению, он не лишен осложнений [1, 4, 5]. Осложнениями МДО являются впервые возникшее косоглазие и диплопия, увеличение угла ранее существующего косоглазия, рубцово-спаечный процесс в полости носа, воспалительные заболевания придаточных пазух носа, мукоцеле придаточных пазух носа, ликворея, орбитальный целлюлит и ретробульбарная гематома.

Цель исследования — оценить осложнения МДО как в качестве единственного метода лечения, так и в комбинации с латеральной декомпрессией орбиты (ЛДО) у пациентов с ЭОП [6—9].

Материал и методы

Рандомизированное проспективное клиническое исследование было выполнено в 2019—2022 гг. в ФГБНУ «НИИ глазных болезней» и в клинике болезней уха, горла и носа Первого Московского государственного медицинского университета им. И.М. Сеченова (Сеченовский университет). В исследование вошли 40 пациентов (75 орбит) с подтвержденным диагнозом ЭОП.

МДО была проведена 40 пациентам (28 женщин, 12 мужчин) с ЭОП в активной стадии, стадии медикаментозной компенсации или полной ремиссии основного процесса. Оценка активности ЭОП была проведена на основе шкалы клинической активности (Clinical Activity Score, CAS). У 12 пациентов (22 орбиты) отмечали жировую форму ЭОП; шесть пациентов (11 орбит) имели миогенную форму офтальмопатии. У 22 пациентов (42 орбиты) выявлена смешанная форма. Всего было прооперировано 75 орбит.

Пациенты были разделены на три группы:

1-я группа — пациенты, которым МДО проводили в качестве единственного метода оперативного лечения (12 пациентов, 21 орбита);

2-я группа — пациенты с одномоментно выполненной МДО и ЛДО (9 пациентов, 18 орбит);

3-я группа — пациенты, которым МДО проводилась в качестве второго этапа после ЛДО (19 пациентов, 36 орбит).

Показания к проведению МДО: 24 пациента (48 орбит) — оптическая нейропатия (ОН); 16 паци-

ентам (27 орбит) ДО выполнена с целью уменьшения экзофтальма.

Критерии исключения из исследования: 1) миопатия различного генеза; 2) ранее оперированное косоглазие; 3) врожденные аномалии развития структур орбиты; 4) онкологическая патология орбиты; 5) хирургические вмешательства на орбите; 6) травмы орбиты; 7) снижение остроты зрения, не связанное с ОН; 8) несоблюдение графика консультаций.

Всем пациентам перед проведением МДО и/или ЛДО, а также после хирургического лечения и через 1; 3; 6 мес после операции в ФГБНУ «НИИ глазных болезней» проводили следующее офтальмологическое обследование: визометрию, экзофтальмометрию Hertel, определение характера зрения, угла гетеротропии/гетерофории с помощью синоптофора, теста Maddox и по методу Гиршберга, подвижности глазных яблок монокулярно, определение полей бинокулярного двоения, оценку афферентного зрачкового дефекта и цветового зрения (тест Ishihara). Пациентам с ОН дополнительно проводили компьютерную периметрию, оптическую когерентную томографию (ОКТ) диска зрительного нерва и ганглиозных клеток сетчатки. После каждого этапа лечения проводили фотофиксацию. Мультиспиральную компьютерную томографию орбит и околоносовых пазух проводили до и после каждого этапа хирургического вмешательства на орбите.

Декомпрессию орбиты проводили в условиях интубационного наркоза. Объем хирургического вмешательства определяли в зависимости от наличия у пациента ОН и ее тяжести, анатомических особенностей полости носа и орбиты. В пред- и послеоперационном периоде проводили системную антибактериальную и противовоспалительную терапию.

При необходимости первым этапом МДО выполняли септопластику или резекцию латеральных порций булл средних носовых раковин. Объем полисинусотомии зависел от анатомических особенностей решетчатого лабиринта и смежных областей. При выраженном экзофтальме после расширения соустья верхнечелюстной пазухи дополнительно резецировали медиальную треть нижней стенки орбиты. Надкостницу вскрывали серповидным ножом. Удаление орбитального жира не проводили. Операцию завершали выполнением гемостаза и тампонадой общих носовых ходов эластичными тампонами в течение суток, наложением на глаза давящей повязки. Интраоперационно проводили антибактериальную терапию [4].

Доступ при ЛДО выполняли транскутанно, мягкие ткани и надкостницу височной и орбитальной поверхности орбиты отсепаровывали, с помощью высокоскоростных устройств удаляли часть латеральной стенки орбиты, представленной скуловой костью и большим крылом клиновидной кости. После создания адекватного костного «окна» вскрывали орбитальную надкостницу. Удаление орбитального жира не проводили. После установки вакуумного дренажа послойно ушивали мягкие ткани и кожу. На глаз накладывали давящую асептическую повязку.

Результаты

В данном исследовании оценивали частоту интраоперационных осложнений, а также осложнения раннего и позднего послеоперационного периода. Наиболее частыми осложнениями МДО были косоглазие и диплопия.

В 1-й группе (12 пациентов, 21 орбита) жалобы на диплопию в предоперационном периоде предъявляли шесть пациентов. Наличие горизонтального, вертикального косоглазия или сочетания этих форм зафиксировано у восьми пациентов. Величина рестриктивного сходящегося косоглазия у этих пациентов составила от 5 до 40° (среднее значение — 20±10,3°). Отклонение глаза по вертикали составило от 3 до 20° (среднее значение — 10,8±5,8°).

Через 3 мес после вмешательства у пяти пациентов было отмечено усиление двоения и увеличение угла девиации по горизонтали в среднем на 12,2±4,4° и в четырех случаях (четыре пациента с двусторонней декомпрессией по поводу ОН) — увеличение девиации по вертикали на 5±0,01°. У одного пациента угол девиации не изменился. У трех пациентов диплопия возникла впервые, в двух случаях это было связано с повышением остроты зрения вследствие положительной динамики при ОН и восстановлением бинокулярных функций (в одном случае после двусторонней и в одном случае — после односторонней МДО). У четырех пациентов, не предъявляющих жалобы на двоение перед хирургическим вмешательством, диплопии не возникло. У одного из них было отмечено возникновение горизонтальной гетерофории при сохранном бинокулярном зрении. В результате проведенного лечения у пациентов данной группы среднее значение отклонения глаза по горизонтали (сходящееся косоглазие) составило 24,5±13,3°, а среднее значение вертикального отклонения (гипотропия) — 13,1±7,4°.

Во 2-й группе (девять пациентов, 18 орбит) жалобы на диплопию в предоперационном периоде предъявляли два пациента. У трех пациентов, имевших горизонтально-вертикальное косоглазие, низкая острота зрения обусловливала отсутствие возможности бинокулярного зрения и жалоб на двоение. У трех пациентов наличие малых углов девиации (горизонтальная гетерофория — 5°, вертикальная — 2°) не вызывало нарушений бинокулярного зрения и, соответственно, не приводило к диплопии. Наличие горизонтальной, вертикальной гетеротропии или сочетания этих форм зафиксировано у восьми пациентов. Величина рестриктивного сходящегося

косоглазия у этих пациентов составила от 5 до 35° (среднее значение — 17,7±9,4°). Отклонение глаза по вертикали (гипотропия) составило от 2 до 25° (среднее значение — 13±7,5°).

Через 3 мес после вмешательства у восьми пациентов отмечалось увеличение угла косоглазия. У пяти пациентов после хирургического вмешательства диплопия возникла впервые (в двух случаях — после МДО одновременно на обеих орбитах и в трех случаях — после проведения очередной МДО на парной орбите). Возникновение диплопии у трех пациентов связано с улучшением остроты зрения в послеоперационном периоде. Также у этих пациентов отмечали увеличение угла девиации.

В данной группе отмечено увеличение угла девиации по горизонтали у семи пациентов в среднем на 7,92±7,4° и по вертикали у двух пациентов на 7,5±3,5°. В результате проведенного лечения пациентов данной группы среднее значение отклонения глаза по горизонтали (сходящееся косоглазие) составило 21±16°, а среднее значение вертикального отклонения (гипотропия) — 14,7±10,1°.

В 3-й группе (19 пациентов, 36 орбит) жалобы на диплопию в предоперационном периоде предъявляли 10 пациентов. У двух пациентов наличие скрытого косоглазия (гетерофории 2 и 4° соответственно) не проявлялось бинокулярным двоением. У одного пациента со сходящимся косоглазием (20°) не было диплопии по причине низкой остроты зрения. Наличие горизонтального, вертикального косоглазия или сочетания этих форм зафиксировано у 13 пациентов. Величина рестриктивного сходящегося косоглазия у этих пациентов составила от 2 до 20° (среднее значение — 12,2±5,2°). Отклонение глаза по вертикали составило от 2 до 20° (среднее значение — 12,4±6,2°).

При анализе результатов хирургического лечения усиление двоения после проведенного хирургического вмешательства было отмечено в девяти наблюдениях (восемь пациентов): в трех случаях — после второго вмешательства (парная орбита), в одном случае — после первого этапа двухэтапного проведения МДО; в одном случае — после каждого из двух этапов; в двух случаях — после проведения двусторонней медиальной декомпрессии и в одном случае — после единственного этапа на одной орбите. Ранее отсутствовавшая диплопия возникла у трех пациентов после первого из двух этапов МДО: у одного из них отсутствие бинокулярного двоения на дооперационном этапе было связано с низкой остротой зрения, в одном случае диплопия, связанная с появлением косоглазия, возникла после второго этапа (вмешательства на парной орбите), и в одном случае диплопия возникла после одномоментного вмешательства на обеих орбитах. После 11 вмешательств жалоб на усугубление диплопии не отмечено. В пяти из этих 11 наблюдений было отмечено увеличение горизонтальной девиации от 2 до 5° (среднее значение — 3,8±1,3°), однако данные изменения носили характер гетерофории и не проявлялись бинокулярным двоением.

В 20 случаях (16 пациентов) наблюдали увеличение угла девиации по горизонтали в среднем на 7,8±4,6° и в трех случаях (три пациента) — изменение девиации по вертикали на 8,3±5,7°. В одном случае отмечали уменьшение вертикальной гетеротропии на 3° после второго этапа (второй операции на парной орбите) МДО. В результате проведенного лечения пациентов данной группы среднее значение отклонения глаза по горизонтали (сходящееся косоглазие) составило 15,1±9,7°, а среднее значение вертикального отклонения (гипотропия) — 11,6±7,2°.

Из других осложнений МДО нами отмечены рубцово-спаечные процессы в полости носа, воспалительные заболевания придаточных пазух носа, мукоцеле придаточных пазух носа, ликворея и ретробульбарная гематома. Случаев орбитального целлюлита, перманентной потери зрения отмечено не было.

В 1-й группе, у пациентов, которым была проведена только МДО, интраоперационных осложнений не выявлено. Число послеоперационных осложнений составило четыре (19,0% от числа орбит): два случая синусита верхнечелюстной пазухи, один случай мукоцеле клиновидной пазухи и один случай синусита лобной пазухи.

Во 2-й группе, у пациентов с одномоментной МДО и ЛДО, зафиксировано два интраоперационных осложнения: один случай назальной ликвореи (5,5% от числа орбит) и один случай ретробульбарной гематомы (5,5% от числа орбит). Гематома диагностирована во время операции в экстракональном пространстве, сопровождалась компрессией зрительного нерва. Парентерально выполнен гемостаз, 1000 мг метипреда. После операции функциональных дефектов выявлено не было. Выявлено три послеоперационных осложнения (16,7% от числа орбит) — три случая синусита верхнечелюстной пазухи.

В 3-й группе, где пациентам МДО была проведена в качестве второго этапа хирургического лечения, выявлено три послеоперационных осложнения (8,3% от числа орбит): два случая синусита верхнечелюстной пазухи и один случай мукоцеле лобной пазухи.

У пациентов всех групп отмечались рубцово-спаечный процесс в полости носа (синехии) различной локализации, без клинических проявлений.

Мы полагаем, что наименьшее количество осложнений в 3 группе связано с тем, что проведенная первым этапом ЛДО, частично разгружая орбиту, уменьшает проминенцию мягких тканей орбиты и снижает риск блокировки соустья придаточных пазух носа орбитальными тканями.

Обсуждение

Исследование подтверждает, что наиболее частыми осложнениями после МДО являются косоглазие и диплопия. Это объясняется тем, что удаление медиальной стенки и медиальной части нижней стенки орбиты при ЭОП вызывает нижнемедиальное смещение содержимого орбиты, в частности гипертрофированной медиальной прямой мышцы [1, 9, 10].

В многочисленных зарубежных исследованиях критерием послеоперационных осложнений является впервые возникшая диплопия, частота которой, по данным разных авторов, может составлять до 62,5%, в зависимости от хирургического доступа, объема удаления костной стенки и особенностей клинического течения ЭОП [7, 11—13].

R.A. Goldberg и соавторы сообщили о 33% послеоперационной диплопии после одномоментно выполненной МДО и ЛДО [14]. S.M. Graham и соавторы доложили о частоте впервые возникшей диплопии у 10% пациентов, которым одномоментно выполнили МДО и ЛДО [15]. P. Eloy и соавторы сообщили о 62,5% случаев впервые возникшей диплопии после МДО [16]. П.А. Кочетков при анализе 440 пациентов выявил частоту послеоперационной диплопии и косоглазия в группе пациентов с ОН: 54% — после МДО, 23% — после сбалансированной декомпрессии орбит и 40% — после поэтапного выполнения МДО и ЛДО [17].

В нашем исследовании отсутствие диплопии у некоторых пациентов на дооперационном этапе было обусловлено низкой остротой зрения, а не отсутствием гетеротропии. В связи с этим мы считаем, что более корректно проводить оценку осложнений на основании впервые возникшего косоглазия с диплопией и/или увеличения угла девиации при ранее существующем косоглазии.

В 1-й группе у одного пациента (8,3%) выявлено впервые возникшее косоглазие с бинокулярным двоением после МДО, выполненной на двух орбитах. У пяти пациентов (41,7%) отмечено увеличение угла девиации и усиление диплопии.

Во 2-й группе впервые возникшее косоглазие с диплопией возникло у двух пациентов (22,2%) после МДО и ЛДО, выполненных сразу на двух орбитах. У восьми пациентов (88,9%) выявлено увеличение угла девиации и усиление диплопии.

В 3-й группе впервые возникшие косоглазие и диплопия отмечены у четырех пациентов (21,0%): у двух пациентов — после первого из двух этапов МДО; в одном случае диплопия, связанная с появлением косоглазия, возникла после второго этапа (вмешательства на парной орбите), и в одном случае диплопия возникла после одномоментного вмешательства на обеих орбитах. У восьми пациентов (42,1%) зарегистрировано увеличение угла девиации и усиление диплопии.

В связи с тем, что для сравнения результатов в разных группах за основу мы взяли появление новых случаев косоглазия и бинокулярного двоения и/или увеличение угла гетеротропии при ранее существующем косоглазии с оговоркой на пациентов, имевших дооперационное косоглазие, но с низкой остротой зрения и отсутствием диплопии, сравнение результатов с предыдущими исследованиями не объективно.

У пациентов всех групп отмечались рубцово-спаечные процессы в полости носа (синехии) различной локализации, синуситы, мукоцеле придаточных пазух носа, ликворея из области клиновидной пазухи, носовое кровотечение, ретробульбарная гематома без перманентной потери зрения. Эти осложнения были единичными и соответствуют частоте, представленной в литературе [6, 9, 11, 18].

Ни в одном из 75 случаев за время послеоперационного наблюдения не было отмечено случаев орбитального целлюлита. Нам представляется, что опасения в отношении этого осложнения после МКО несколько преувеличены.

Интраоперационно отмечен только один случай гематомы орбиты, при развитии которой возникло расширение зрачка. Предпринятые экстренные меры позволили снять компрессию зрительного нерва и купировать гематому. У пациента после операции функциональных дефектов выявлено не было.

Заключение

В проведенном исследовании наиболее часто встречающимися офтальмологическими осложнениями были впервые возникшее косоглазие с бинокулярным двоением и увеличение угла гетеротропии при ранее существующем косоглазии. Среди оториноларингологических осложнений отмечались синехии полости носа различной локализации, синуситы и мукоцеле придаточных пазух носа, связанные с нарушением дренажа пазух.

Участие авторов:
Концепция и дизайн исследования: Я.Г., П.К., Н.С.
Сбор и обработка материала: П.К., С.Д., Е.Д.
Статистическая обработка: П.К., С.Д.
Написание текста: Я.Г., С.Д., П.К., Е.Д.
Редактирование: Я.Г., П.К.

Авторы заявляют об отсутствии конфликта интересов.
The authors declare no conflicts of interest.

ЛИТЕРАТУРА/REFERENCES

1. Кочетков П.А., Свириденко Н.Ю. Эндоназальная эндоскопическая декомпрессия орбиты трансэтмоидальным доступом у пациентов с болезнью Грейвса и эндокринной офтальмопатией. *Клиническая и экспериментальная тиреоидология.* 2010;6(1):26-31.
Kochetkov PA, Sviridenko NYu. Endonasal endoscopic transethmoidal orbital decompression for patients with Graves' desease and endocrine ophthalmopathy. *Clinical and Experimental Thyroidology = Klinichrskaya i experementalnaya tireoidologiya.* 2010;6(1):26-31. (In Russ.).
https://doi.org/10.14341/KET20106126-31
2. Menconi F, Marcocci C, Marinò M. Diagnosis and classification of Graves' disease. *Autoimmun Rev.* 2014;13(4-5):398-402.
https://doi.org/10.1016/J.AUTREV.2014.01.013
3. Свириденко Н.Ю., Шеремета М.С., Груша Я.О. По материалам международного симпозиума «Тиреоид-ассоциированная офтальмопатия» (Thyroid Eye Disease) (июнь 2016, Лондон). *Клиническая и экспериментальная тиреоидология.* 2016;12(3):3.
Sviridenko NYu. Sheremeta MS, Grusha YaO. International Symposium for Thyroid Eye Disease (June 2016, London). *Clinical and Experimental Thyroidology = Klinichrskaya i experementalnaya tireoidologiya.* 2016;12(3):3. (In Russ.).
https://doi.org/10.14341/ket2016312219
4. Кочетков П.А. Возможности хирургического лечения эндокринной офтальмопатии. Взгляд оториноларинголога. *Клиническая и экспериментальная тиреоидология.* 2017;13(3):29-35.
Kochetkov PA. Aspects of endocrine ophthalmopathy surgical treatment by ENT specialist. *Clinical and Experimental Thyroidology = Klinichrskaya i experementalnaya tireoidologiya.* 2017;13(3):29-35. (In Russ.).
https://doi.org/10.14341/ket2017329-35
5. Shah J, Ting J, Sindwani R. Endoscopic Orbital Decompression: Technical Pearls and Pitfalls of an Evolving Technique. *Am J Rhinol Allergy.* 2021; 35(4):548-550.
https://doi.org/10.1177/1945892420965479
6. Pham TMH, Nguyen CT, Mai QT, et al. Endoscopic orbital decompression for graves' orbitopathy — A Vietnam study. *Clin Ophthalmol.* 2021;15: 1685-1690.
https://doi.org/10.2147/OPTH.S290784
7. Roberts CJ, Murphy MF, Adams GGW, Lund VJ. Strabismus following endoscopic orbital decompression for thyroid eye disease. *Strabismus.* 2009; 11(3):163-171.
https://doi.org/10.1076/STRA.11.3.163.16652
8. Sellari-Franceschini S, Berrettini S, Santoro A, et al. Orbital decompression in Graves' ophthalmopathy by medial and lateral wall removal. *Otolaryngol Head Neck Surg.* 2005;133(2):185-189.
https://doi.org/10.1016/j.otohns.2005.02.006
9. Sellari-Franceschini S, Dallan I, Bajraktari A, et al. Surgical complications in orbital decompression for Graves' orbitopathy. *Acta Otorhinolaryngol Ital.* 2016;36(4):265.
https://doi.org/10.14639/0392-100X-1082
10. Кочетков П.А. Осложнения трансэтмоидальных декомпрессий орбит при эндокринной офтальмопатии: возможности снижения риска. *Российская ринология.* 2016;24(2):7-12.
Kochetkov PA. Complications of transethmoidal orbital decompressions in endocrine ophthalmopathy: Opportunities to reduce risk. *Rossiiskaya rinologiya.* 2016;24(2):7. (In Russ.).
https://doi.org/10.17116/rosrino20162427-12
11. Nunery WR, Nunery CW, Martin RT, Truong T v, Osborn DR. The Risk of Diplopia Following Orbital Floor and Medial Wall Decompression in Subtypes of Ophthalmic Graves' Disease. *Ophthalmic Plast Reconstr Surg.* 1997; 13(3):153-160.
https://doi.org/10.1097/00002341-199709000-00001
12. Rocchi R, Lenzi R, Marinò M, et al. Rehabilitative orbital decompression for Graves' orbitopathy: risk factors influencing the new onset of diplopia in primary gaze, outcome, and patients' satisfaction. *Thyroid.* 2012;22(11): 1170-1175.
https://doi.org/10.1089/THY.2012.0272
13. Fabian ID, Rosen N, ben Simon GJ. Strabismus after inferior-medial wall orbital decompression in thyroid-related orbitopathy. *Curr Eye Res.* 2013; 38(1):204-209.
https://doi.org/10.3109/02713683.2012.713154
14. Goldberg RA, Perry JD, Hortaleza V, Tong JT. Strabismus After Balanced Medial Plus Lateral Wall Versus Lateral Wall Only Orbital Decompression for Dysthyroid Orbitopathy. *Plast Reconstr Surg.* 2000;16(4):271-277.
https://doi.org/10.1097/00002341-200007000-00004
15. Graham SM, Brown CL, Carter KD, Song A, Nerad JA. Medial and lateral orbital wall surgery for balanced decompression in thyroid eye disease. *Laryngoscope.* 2003;113(7):1206-1209.
https://doi.org/10.1097/00005537-200307000-00017
16. Eloy P, Trussart C, Jouzdani E, Collet S, Rombaux P, Bertrand B. Transnasal endoscopic orbital decompression and Graves' ophtalmopathy. *Acta Otorhinolaryngol Belg.* 2000;54(2):149-153.
17. Кочетков П.А. *Трансназальные хирургические вмешательства при эндокринной офтальмопатии:* Дис. ... д-ра мед. наук. М. 2021;158-162, 193-197.
Kochetkov PA. *Transnazal'nyye khirurgicheskiye vmeshatel'stva pri endokrinnoi oftal'mopatii:* Dis. ... d-ra med. nauk [Transnasal surgical interventions for endocrine ophthalmopathy: Dis. Doctor Med. Sciences]. M. 2021;158-162, 193-197. (In Russ.).
18. Кочетков П.А., Ордян А.Б., Луничева А.А. Мукоцеле решетчатого лабиринта как осложнение трансэтмоидальной эндоскопической декомпрессии орбиты. Клинический случай. *Consilium Medicum.* 2018;20(11): 17-19.
Kochetkov PA, Ordyan AB, Lunicheva AA. Mucocele of ethmoidal labyrinth as complicatioin of transethmoidal orbital decompression. Clinical case. *Consilium Medicum.* 2018;20(11):17-19. (In Russ.).
https://doi.org/10.26442/20751753.2018.11.000004

Поступила 15.11.2022
Received 15.11.2022
Принята к печати 10.12.2022
Accepted 10.12.2022

Вестник офтальмологии
2023, Т. 139, №3, с. 69-75
https://doi.org/10.17116/oftalma202313903169

Russian Annals of Ophthalmology =
Vestnik Oftal'mologii 2023, vol. 139, №3, pp. 69-75
https://doi.org/10.17116/oftalma202313903169

Двусторонний увеит, обусловленный приемом ингибитора протеинкиназы при лечении меланомы кожи (клиническое наблюдение)

© Е.В. УДОВИЧЕНКО[1], Л.П. ДАНИЛОВА[1,2], Е.Л. СОРОКИН[1,3], А.А. ФИЛЬ[1]

[1]Хабаровский филиал ФГАУ «НМИЦ «МНТК "Микрохирургия глаза" им. акад. С.Н. Федорова»» Минздрава России, Хабаровск, Россия;
[2]КГБОУ ДПО «Институт повышения квалификации специалистов здравоохранения» Минздрава Хабаровского края, Хабаровск, Россия;
[3]ФГБОУ ВО «Дальневосточный государственный медицинский университет» Минздрава России, Хабаровск, Россия

РЕЗЮМЕ

В статье представлен клинический случай двустороннего увеита с макулярным отеком, развившегося на фоне длительного приема вемурафениба. Методы консервативного лечения злокачественных опухолей в настоящее время доступны и достаточно эффективны. При этом лекарственные препараты могут оказывать токсическое воздействие на нормальные клетки в различных тканях организма. По нашим данным, клинические признаки макулярного отека на фоне увеита хорошо купировались применением глюкокортикоидов, однако сохранялась склонность к рецидивированию. Лишь полная отмена вемурафениба обеспечила достаточно длительную ремиссию, что полностью соответствует клиническим наблюдениям коллег. Поэтому при назначении длительной терапии вемурафенибом необходимо не только периодическое наблюдение у онколога, но и обязательное динамическое наблюдение офтальмологом. Тандемное взаимодействие смежных специалистов позволит избежать подобных тяжелых окулярных осложнений.

Ключевые слова: *увеит, макулярный отек, вемурафениб.*

ИНФОРМАЦИЯ ОБ АВТОРАХ:
Удовиченко Е.В. — https://orcid.org/0000-0001-5938-1811
Данилова Л.П. — https://orcid.org/0000-0003-0665-1755
Сорокин Е.Л. — https://orcid.org/0000-0002-2028-1140
Филь А.А. — https://orcid.org/0000-0002-3846-3647
Автор, ответственный за переписку: Удовиченко Екатерина Владимировна — e-mail: naukakhvmntk@mail.ru

КАК ЦИТИРОВАТЬ:
Удовиченко Е.В., Данилова Л.П., Сорокин Е.Л., Филь А.А. Двусторонний увеит, обусловленный приемом ингибитора протеинкиназы при лечении меланомы кожи (клиническое наблюдение). *Вестник офтальмологии.* 2023;139(3):69–75. https://doi.org/10.17116/oftalma202313903169

Bilateral uveitis associated with protein kinase inhibitor-based treatment of skin melanoma (case study)

© E.V. UDOVICHENKO[1], L.P. DANILOVA[1,2], E.L. SOROKIN[1,3], A.A. FIL[1]

[1]Khabarovsk branch of S.N. Fedorov Eye National Medical Research Center "MNTK "Eye Microsurgery", Khabarovsk, Russia;
[2]Postgraduate Institute for Public Health Specialists, Khabarovsk, Russia;
[3]Far-Eastern State Medical University, Khabarovsk, Russia

ABSTRACT

The article presents a clinical case of bilateral uveitis with macular edema that developed during long-term administration of vemurafenib. Methods of conservative treatment of malignant tumors are presently available and reasonably effective. However, at the same time drugs can have toxic effect on normal cells in various tissues of the body. According to our data, the use of corticosteroids can ameliorate the clinical signs of macular edema associated with uveitis, but with a tendency to recur. Only complete cancellation of vemurafenib provided remission of sufficient duration, which is fully consistent with clinical observations made by colleagues. Therefore, when prescribing long-term therapy with vemurafenib, in addition to periodic observation by an oncologist, it is also mandatory to continue follow-up observation by an ophthalmologist. Partnership between health care specialists could help avoid severe ocular complications.

Keywords: *uveitis, macular edema, vemurafenib.*

INFORMATION ABOUT THE AUTHORS:
Udovichenko E.V. — https://orcid.org/0000-0001-5938-1811
Danilova L.P. — https://orcid.org/0000-0003-0665-1755

Sorokin E.L. — https://orcid.org/0000-0002-2028-1140
Fil A.A. — https://orcid.org/0000-0002-3846-3647
Corresponding author: Udovichenko E.V. — e-mail: naukakhvmntk@mail.ru

TO CITE THIS ARTICLE:
Udovichenko EV, Danilova LP, Sorokin EL, Fil AA. Bilateral uveitis associated with protein kinase inhibitor-based treatment of skin melanoma (case study). *Russian Annals of Ophthalmology = Vestnik oftal'mologii*. 2023;139(3):69–75. (In Russ.).
https://doi.org/10.17116/oftalma202313903169

Современные возможности консервативного лечения онкологических заболеваний включают использование фармакологических средств, действие которых направлено на подавление дифференцировки злокачественных клеток. К таким препаратам относятся, в частности, ингибиторы протеинкиназы. Одним из представителей данной фармакологической группы является вемурафениб — низкомолекулярный ингибитор серин-треонинкиназы, кодируемой геном *BRAF*. Он применяется в виде монотерапии перорально у взрослых пациентов при лечении неоперабельных или метастатических меланом с мутацией BRAF V600 [1—3].

В основе механизма лечебного действия вемурафениба лежит мощное ингибирующее влияние BRAF-киназ на рост и прогрессирование опухоли [4, 5]. Однако данное вещество обладает и токсическим действием, мишенью которого могут являться нормальные клетки различных тканей организма. Особо отмечен риск его негативного влияния на структуры глаза. В зарубежной литературе представлены многочисленные подобные наблюдения. В частности, описано развитие сухости и отечности конъюнктивы, затуманивания зрения, формирования субконъюнктивальных кровоизлияний, отека макулярной области и диска зрительного нерва (ДЗН), увеита, окклюзий ретинальных вен [6—16]. В отечественной литературе мы нашли лишь единичные упоминания о глазных осложнениях при проведении подобной терапии [17].

Учитывая, что терапия злокачественных опухолей с применением ингибиторов протеинкиназы проводится в последние годы в онкологической практике все чаще, мы решили поделиться собственным клиническим наблюдением.

Пациентка Л. 48 лет, 23.07.2020 обратилась в диагностический отдел Хабаровского филиала ФГАУ «НМИЦ «МНТК "Микрохирургия глаза" им. акад. С.Н. Федорова» Минздрава России (далее — Филиал) с жалобами на снижение зрения обоих глаз, «плавающие» помутнения перед глазами. Эти жалобы беспокоят ее с октября 2019 г. За месяц до обращения в Филиал она была консультирована по месту постоянного проживания, где ей был поставлен диагноз: «вялотекущий увеит с отеком макулы неясного генеза на обоих глазах». Проведено интравитреальное введение имплантата «Озурдекс» (Allergan, Ирландия) на оба глаза.

При поступлении в Филиал острота зрения: OD = 0,1 sph –1,5 cyl 1,5 ax 75 = 0,7; OS = 0,3 sph –0,5 cyl 1,0 ax 83 = 0,7. Уровень внутриглазного давления (ВГД) составил: OD = 20 мм рт.ст.; OS = 22 мм рт.ст.

При внешнем осмотре глазные щели обычные, положение глазных яблок в орбите правильное, объем их движений не ограничен. По данным биомикроскопии, правый глаз спокоен, отсутствует болезненность при пальпации в проекции цилиарного тела, роговица прозрачная, глубина передней камеры 3,0 мм, равномерная. Влага передней камеры прозрачная, отсутствует феномен Тиндаля, зрачок овальной формы 6×3 мм, в условиях медикаментозного мидриаза подтянут к 13 часам в связи с наличием единичной пигментной задней синехии по краю зрачка. Ядро хрусталика уплотнено, в стекловидном теле определяется незначительная клеточная взвесь (+), визуализируется имплантат «Озурдекс». Офтальмоскопически: ДЗН розового цвета, с четкими границами, артериолы умеренно сужены, венулы умеренно расширены, их диаметр равномерен. В верхней части макулярной области парафовеально виден мелкий ватоподобный экссудат, в верхненаружном секторе периферии сетчатки также просматривается ватоподобный округлый очажок светлого цвета до $^1/_4$ диаметра ДЗН.

Левый глаз спокоен, при пальпации в проекции цилиарного тела болезненности не отмечается, роговица прозрачная, передняя камера равномерная, 3,0 мм. Феномен Тиндаля отсутствует, зрачок округлой формы, до 3 мм, ригидный, круговая пигментная задняя синехия. Ядро хрусталика уплотнено, в стекловидном теле определяется незначительная клеточная взвесь (+), виден имплантат «Озурдекс». ДЗН розового цвета, с четкими границами. В макулярной области определяются дополнительные световые рефлексы от задней гиалоидной мембраны. На экваторе и периферии сетчатки видно множество мелких округлых ватоподобных очажков светлого цвета.

По данным оптической когерентной томографии (ОКТ; томограф CIRRUS HD OCT, Carl Zeiss, Германия; протокол Macular Cube 512×128), толщина сетчатки правого глаза — 270 мкм, левого глаза — 269 мкм. Отмечается субфовеальная отслойка нейроэпителия **(рис. 1)**.

Пациентке был поставлен предварительный диагноз: «хронический двусторонний вялотекущий увеит

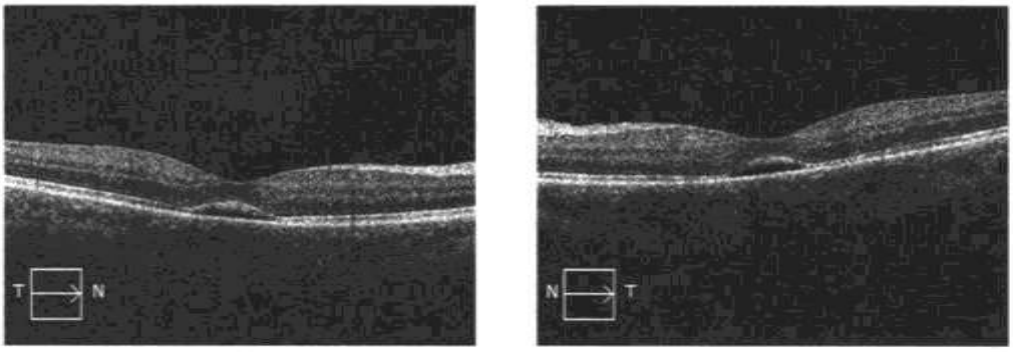

а/a б/b

Рис. 1. **Толщина сетчатки в макулярной области обоих глаз пациентки при первичном обращении.**

а — правый глаз (270 мкм); б — левый глаз (269 мкм). Субфовеальная отслойка нейроэпителия.

Fig. 1. **Retinal thickness in the macular region of both eyes of a patient at first admission.**

a — right eye (270 μm); b — left eye (269 μm). Subfoveal neuroepithelial detachment.

неуточненной этиологии, неполная клиническая ремиссия, состояние после интравитреального введения имлантата «Озурдекс», пресбиопия, миопия слабой степени с астигматизмом обоих глаз».

При углубленном сборе анамнеза удалось выяснить, что в 2010 г. у пациентки была обнаружена меланома кожи правой голени и сразу же была выполнена ее хирургическая эксцизия. Затем в 2013 г. онколог назначил два последовательных курса химиотерапии. Однако в 2017 г. были обнаружены метастазы в паховые лимфатические узлы, по поводу которых пациентке была выполнена хирургическая бедренно-пахово-подвздошная лимфодиссекция по Дюкену—Мельникову. С 2018 г. онкологами была назначена длительная терапия вемурафенибом в дозе 960 мг внутрь два раза в сутки. На момент осмотра пациентка продолжала принимать вемурафениб по рекомендованной схеме.

Учитывая наличие ремиссии увеита на обоих глазах на фоне действия имплантата «Озурдекс», дополнительного лечения ей не требовалось. Пациентке было рекомендовано продолжить наблюдение и лечение по месту жительства.

Спустя 4 мес (06.11.2020) пациентка вновь обратилась в Филиал с жалобами на прогрессирующее снижение зрения, усиление «плавающих» помутнений перед обоими глазами.

По данным визометрии, максимальная корригированная острота зрения (МКОЗ) на обоих глазах резко снизилась: OD = 0,15; OS = 0,2. Уровень ВГД составил: OD = 17 мм рт.ст.; OS = 18 мм рт.ст.

При проведении биомикроскопии отмечалась умеренная перикорнеальная инъекция правого глаза, роговица прозрачна, на эндотелии роговицы видны множественные мелкие светлые преципитаты. Влага передней камеры прозрачная, феномен Тиндаля отсутствует. В стекловидном теле определяется клеточная взвесь (++), в макулярной области — высокий кистовидный отек. На периферии сетчатки видны мелкие множественные ватоподобные беловатые очажки с нечеткими контурами. ДЗН розовый, с четкими контурами, ход и калибр ретинальных сосудов не изменен.

На левом глазу: умеренная перикорнеальная инъекция, роговица прозрачна, на ее эндотелии — множественные мелкие светлые преципитаты, феномен Тиндаля отсутствует. По краю зрачка определяется круговая пигментная синехия, в стекловидном теле — клеточная взвесь (++), в макуле просматривается высокий кистовидный отек. На периферии — мелкие множественные ватоподобные беловатые очажки с нечеткими контурами. ДЗН розового цвета, с четкими контурами.

По данным ОКТ, на обоих глазах определяется высокий диффузный кистозный макулярный отек (МО) с отслойкой нейроэпителия до 603 мкм на правом глазу и до 557 мкм на левом глазу **(рис. 2)**.

На основании полученных данных обследования был поставлен диагноз: «рецидив хронического двустороннего увеита неуточненной этиологии, кистозный МО обоих глаз».

Пациентке было проведено лечение в виде местного и системного введения нестероидных и стероидных препаратов в период с 24 ноября по 3 декабря 2020 г. Она была консультирована аллергологом-иммунологом и ревматологом, которые исключили аутоиммунный генез заболевания.

После проведенного курса лечения интенсивность клеточной взвеси в стекловидном теле обоих глаз снизилась до (+), произошла частичная редукция высоты МО на обоих глазах до 320 и 315 мкм. МКОЗ повысилась, составив: OD = 0,4; OS = 0,2.

Учитывая отсутствие аутоиммунного генеза двустороннего рецидивирующего увеита с диффузным

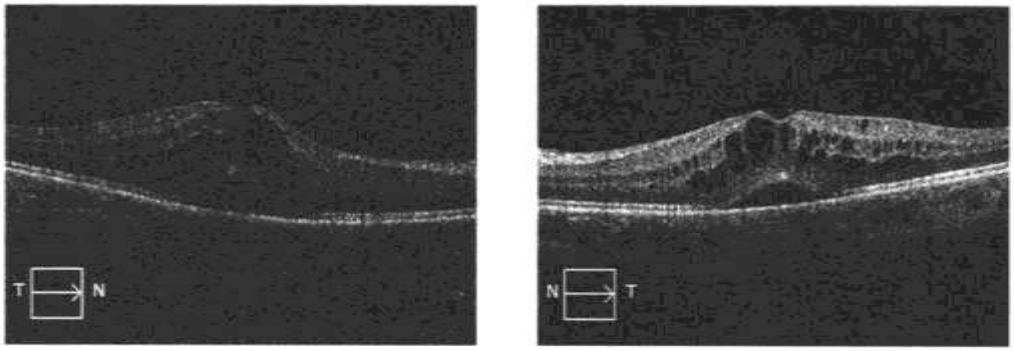

а/a б/b

Рис. 2. **Результаты ОКТ макулярной зоны обоих глаз пациентки через 4 мес после первичного осмотра.**

Протокол Macular Cube 512×128. Высокий диффузный кистозный МО с отслойкой нейроэпителия высотой до 603 мкм на правом глазу (а), до 557 мкм — на левом глазу (б).

Fig. 2. **OCT of the macular region of both eyes of the patient 4 months after the first examination.**

Macular Cube 512×128 protocol. High diffuse cystoid macular edema with neuroepithelial detachment. The height of the macular edema was up to 603 μm in the right eye (a), up to 557 μm in the left eye (b).

МО, был проведен углубленный анализ возможных причин его возникновения.

В описании в фармакологическом справочнике «Видаль» в числе побочных действий вемурафениба указан риск формирования увеита, отчего мы предположили наличие взаимосвязи между двусторонним увеитом с МО и длительным приемом вемурафениба. Онколог полностью подтвердил наше предположение. При назначении вемурафениба пациенту рекомендуется регулярно наблюдаться у врача-офтальмолога во избежание нежелательных офтальмологических реакций. Данный препарат был срочно отменен.

Через 2 мес (03.02.2021) пациентка была вновь осмотрена в Филиале. Хотя она и отмечала жалобы на сниженное зрение обоих глаз, «плавающие» помутнения перед глазами исчезли. По данным визометрии, МКОЗ обоих глаз составила 0,2. Уровень ВГД составил: OD = 17 мм рт.ст.; OS = 16 мм рт.ст.

Передние отрезки обоих глаз спокойны, роговица прозрачна, на ее эндотелии определялись единичные мелкие точечные пигментированные преципитаты. Влага передней камеры прозрачная, под задней капсулой хрусталика сформировалось помутнение, в стекловидном теле исчезла клеточная взвесь. В макулярной области офтальмоскопически отмечается частичная редукция МО. На периферии видны мелкие участки перераспределения пигмента. По данным ОКТ, отмечена положительная динамика в виде уменьшения высоты отека до 508 мкм на правом глазу и до 360 мкм на левом глазу, полностью прилегла отслойка нейроэпителия **(рис. 3)**.

В связи с наличием на правом глазу более высокого МО 04.02.2021 пациентке было проведено введение суспензии триамциналона ацетонида 40 мг в субтеноново пространство правого глаза. Спустя 1,5 мес (14.04.2021) МКОЗ на правом глазу несколько повысилась — до 0,4, на левом глазу она осталась прежней — 0,2. Уровень ВГД обоих глаз составил 16 мм рт. ст. Отмечена редукция кистозного МО на обоих глазах, что было обусловлено отменой приема препарата. Толщина фовеолярной сетчатки правого глаза снизилась до 231 мкм, левого глаза — до 210 мкм. Однако в связи с сохранением единичных интраретинальных кистозных полостей **(рис. 4)** было введено 40 мг суспензии триамциналона ацетонида в субтеноново пространство левого глаза.

Через 2 мес (14.07.2021) при контрольном осмотре пациентка отметила повышение остроты зрения на обоих глазах. МКОЗ: OD = 0,5, OS = 0,4. Уровень ВГД: OD =20 мм рт.ст.; OS = 21 мм рт.ст. Передние отрезки обоих глаз были спокойны, роговица прозрачная, свежих преципитатов не обнаружено. В стекловидном теле отсутствует клеточная взвесь. В макулярной зоне отмечена полная редукция МО; по данным ОКТ, толщина сетчатки на правом глазу снизилась до 235 мкм, на левом глазу — до 210 мкм **(рис. 5)**.

Пациентке рекомендовано продолжить диспансерное наблюдение у офтальмолога и онколога, назначена дата плановой операции по удалению катаракты.

Обсуждение

Методы консервативного лечения злокачественных опухолей в настоящее время доступны и достаточно эффективны. При этом медикаментозные препараты могут оказывать токсическое воздействие на нормальные клетки в различных тканях организма. В зарубежной литературе представлены многочисленные подобные наблюдения. Так, C. Choe и соавторы

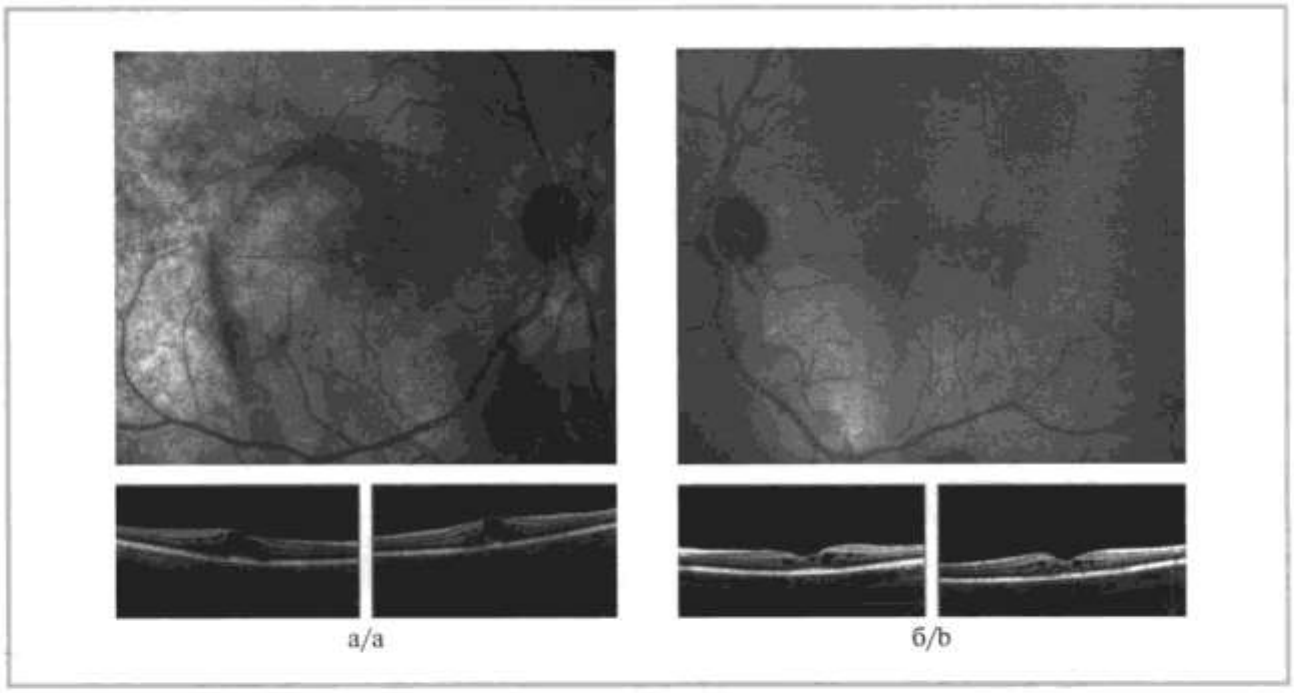

Рис. 3. **Результаты инфракрасной лазерной офтальмоскопии и ОКТ макулярной области в горизонтальной и вертикальной проекциях обоих глаз через 3 мес после курса консервативного лечения.**

Отмечается положительная динамика: уменьшение высоты отека до 508 мкм на правом глазу (а), до 360 мкм — на левом глазу (б). Отслойка нейроэпителия прилегла.

Fig. 3. **Infrared scanning laser ophthalmoscopy and OCT of the macular region of both eyes in horizontal and vertical view 3 months after the course of conservative treatment.**

Positive changes are noted: the height of the macular edema has decreased to 508 μm in the right eye (a), to 360 μm in the left eye (b). Neuroepithelial detachment has attached.

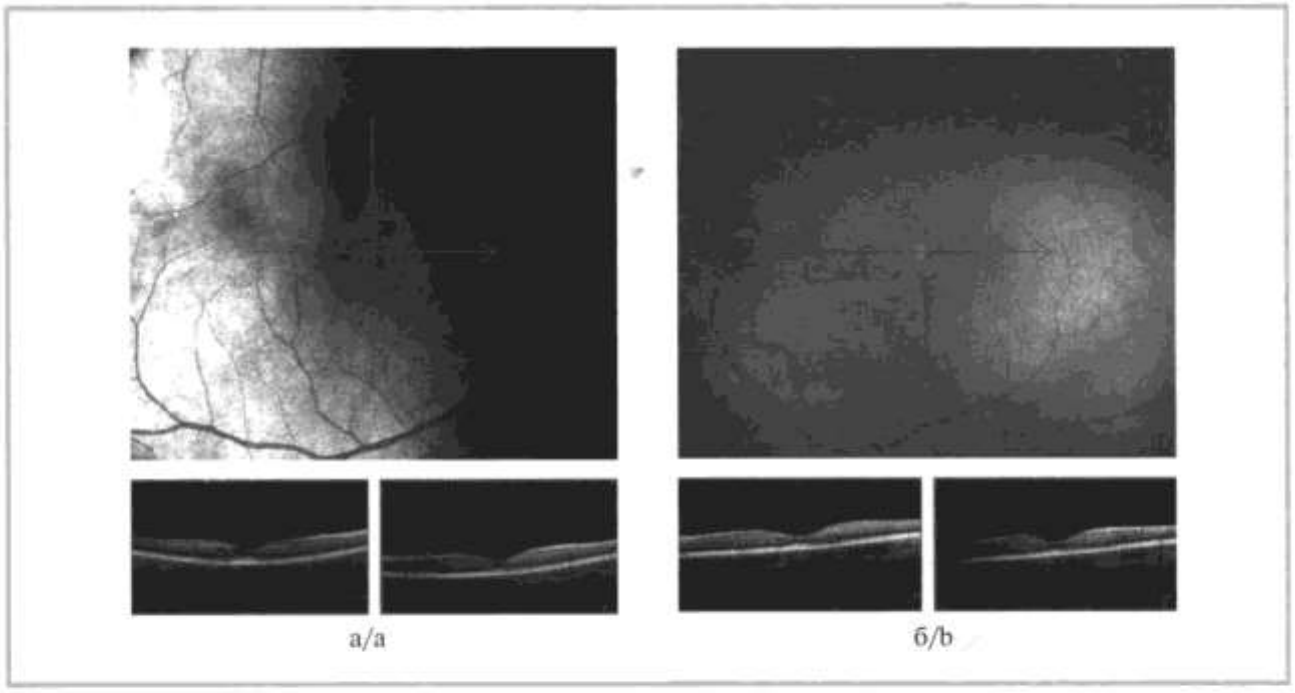

Рис. 4. **Результаты инфракрасной лазерной офтальмоскопии и ОКТ макулярной области в горизонтальной и вертикальной проекциях обоих глаз через 4,5 мес после курса консервативного лечения.**

Редукция кистозного МО, толщина сетчатки правого глаза — 231 мкм (а), левого глаза — 210 мкм (б). Сохраняются единичные кистозные полости.

Fig. 4. **Infrared scanning laser ophthalmoscopy and OCT of the macular region of both eyes in horizontal and vertical view 4.5 months after the course of conservative treatment.**

Reduction in cystoid macular edema, retinal thickness of the right eye is 231 μm (a), left eye — 210 μm (b). Single cystic cavities persist.

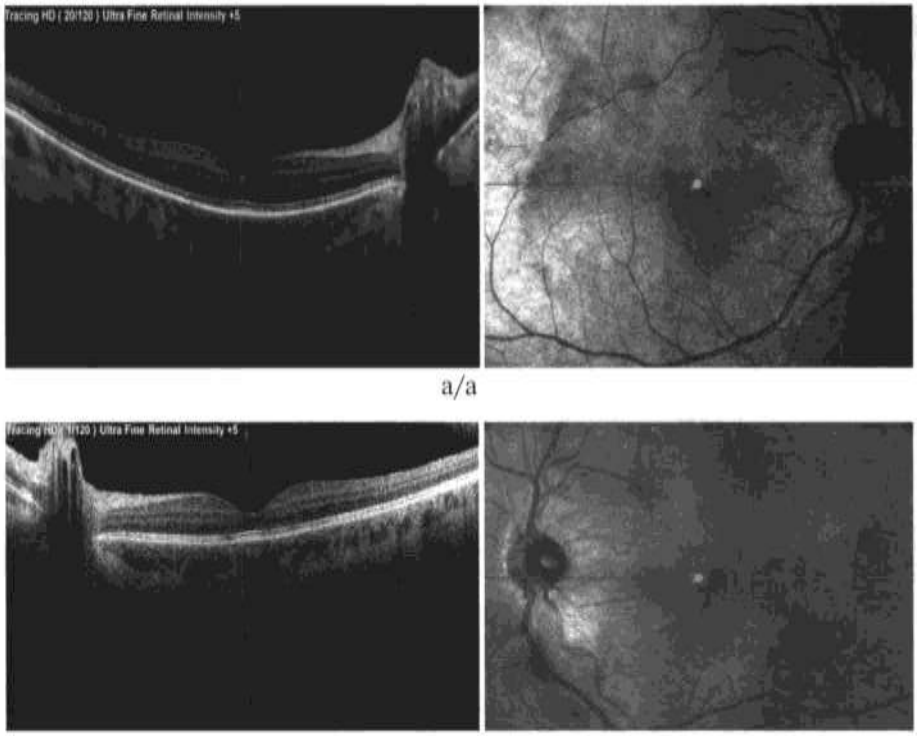

Рис. 5. **Результаты инфракрасной лазерной офтальмоскопии и ОКТ макулярной области в горизонтальной проекции обоих глаз к концу наблюдения.**

Толщина сетчатки на правом глазу — 235 мкм (а), на левом глазу — 210 мкм (б). МО отсутствует.

Fig. 5. **Infrared scanning laser ophthalmoscopy and horizontal OCT scans of the macular region of both eyes at the end of observation.**

Retinal thickness of the right eye is 235 μm (a), left eye — 210 μm (b). Absence of macular edema.

(2014) среди 568 человек, получавших вемурафениб, выявили 22 пациента с развившимся увеитом. После отмены препарата во всех случаях признаки его полностью купировались без дополнительного назначения глюкокортикоидов [18].

По данным D. Draganova и соавторов, при использовании препаратов, содержащих дабрафениб и траметиниб, у пациентки 55 лет после 3 нед их приема было отмечено формирование двустороннего тяжелого негранулематозного панувеита. Он сопровождался утолщением хориоидеи, формированием серозной отслойки сетчатки. После отмены данных препаратов и местной терапии глюкокортикоидами произошло полное купирование увеита с восстановлением остроты зрения на обоих глазах [19].

Заключение

Описанный нами клинический случай продемонстрировал формирование двустороннего увеита с МО на фоне длительной терапии вемурафенибом. Его клинические признаки хорошо купировались применением глюкокортикоидов, однако сохранялась склонность к рецидивированию. Лишь полная отмена вемурафениба обеспечила достаточно длительную ремиссию. Поэтому при назначении длительной терапии вемурафенибом необходимо не только периодическое наблюдение у онколога, но и обязательное динамическое наблюдение офтальмологом. Тандемное взаимодействие смежных специалистов позволит избегать подобных тяжелых окулярных осложнений.

Участие авторов:
Концепция и дизайн исследования: Е.С., Л.Д.
Сбор материала: Е.У., А.Ф.
Статистическая обработка: Е.У., А.Ф.
Написание текста: Е.У., А.Ф.
Редактирование: Е.С., Л.Д.

Авторы заявляют об отсутствии конфликта интересов.
The authors declare no conflicts of interests.

ЛИТЕРАТУРА/REFERENCES

1. Меньшиков К.В., Султанбаев А.В., Мусин Ш.И., Ахметгареева К.Т., Меньшикова И.А. Лечение метастатической меланомы кожи с мутацией в гене BRAF V600E. *Эффективная фармакотерапия*. 2020;16(33):46-51.
Menshikov KV, Sultanbayev AV, Musin ShI, Akhmetgareyeva KT, Menshikova IA. Treatment of metastatic skin melanoma with mutation in the BRAF V600E gene. *Effektivnaya farmakoterapiya*. 2020;16(33):46-51. (In Russ.). https://doi.org/10.33978/2307-3586-2020-16-33-46-50
2. Владимирова Л.Ю. Применение ингибиторов MEK в онкологии: результаты и перспективы. *Успехи современного естествознания*. 2015;(3):18-30.
Vladimirova LYu. Usage of MEK inhibitors in oncology: results and perspectives. *Advances in Current Natural Sciences = Uspekhi sovremennogo yestestvoznaniya*. 2015;(3):18-30. (In Russ.).
3. Проценко С.А., Новик А.В., Ахаева З.Ю., Жабина А.С., Имянитов Е.Н., Семенова А.И. Современные возможности персонализированной терапии метастатической меланомы кожи. *Современная онкология*. 2014;16(3):57-64.
Protsenko SA, Novik AV, Akhaeva ZY, Zhabina AS, Imyanitov EN, Semenova AI. Modern options in personalized therapy of metastatic cutaneous melanoma. *Journal of Modern Oncology = Sovremennaya onkologiya*. 2014;16(3):57-64. (In Russ.).
4. Орлова К.В., Харкевич Г.Ю., Демидов Л.В. Лечение злокачественных новообразований с мутацией гена BRAF V600 с использованием вемурафениба. *Фарматека*. 2015;(18):57-60.
Orlova KV, Kharkevich GYu, Demidov LV. Treatment of cancer with BRAF V600 gene mutation using vemurafenib. *Farmateka*. 2015;(18):57-60. (In Russ.).
5. Колбин А.С., Курылев А.А., Балыкина Ю.Е., Проскурин М.А. Фармакоэкономический анализ применения вемурафениба и дабрафениба у пациентов с неоперабельной или метастатической меланомой с мутацией BRAF V600. *Качественная клиническая практика*. 2017;(1):11-19.
Kolbin AS, Kurylev AA, Balykina YuE, Proskurin MA. Pharmacoeconomic analysis of vemurafenib and dabrafenib use in patients with inoperable or metastatic melanoma with BRAF V600 mutation. *Good Clinical Practice = Kachestvennaya klinicheskaya praktika*. 2017;(1):11-19. (In Russ.).
6. Silvia MM, Pilar C, Ruiz-Moreno O, Baron NP, Bueno JL, Gil Ruiz MDR, Pablo L. Ocular adverse events associated with MEK inhibitors. *Retina*. 2019;39(8):1435-1450.
https://doi.org/10.1097/IAE.0000000000002451
7. Liu CY, Francis JH, Brodie SE, Marr B, Pulido JS, Marmor MF, Abramson DH. Retinal toxicities of cancer therapy drugs: biologics, small molecule inhibitors, and chemotherapies. *Retina*. 2014;34(7):1261-1280.
https://doi.org/10.1097/IAE.0000000000000242
8. Siedlecki J, Mackert M, Wolf A, Berking C, Priglinger SG, Eibl-Lindner K. Bilateral visual field defects in a patient treated with the MEK and BRAF inhibitors Trametinib and Dabrafenib for melanoma of unknown origin. *Retin Cases Brief Rep*. 2019;13(3):215-219.
https://doi.org/10.1097/ICB.0000000000000585
9. Booth AEC, Hopkins AM, Rowland A, Kichenadasse G, Smith JR, Sorich MJ. Risk factors for MEK-associated retinopathy in patients with advanced melanoma treated with combination BRAF and MEK inhibitor therapy. *Ther Adv Med Oncol*. 2020;12:1758835920944359.
https://doi.org/10.1177/1758835920944359
10. Gavric AU, Ocvirk J, Mekjavic PJ. Ocular changes in metastatic melanoma patients treated with MEK inhibitor Cobimetinib and BRAF inhibitor Vemurafenib. *Radiol Oncol*. 2018;52(2):213-219.
https://doi.org/10.2478/raon-2018-0002
11. Wildner G. Tumors, tumor therapies, autoimmunity and the eye. *Autoimmun Rev*. 2021;20(9):102892.
https://doi.org/10.1016/j.autrev.2021.102892
12. Kim YJ, Lee JS, Lee J, Lee SC, Kim TI, Byeon SH, Lee CS. Factors associated with ocular adverse event after immune checkpoint inhibitor treatment. *Cancer Immunol Immunother*. 2020;69(12):2441-2452.
https://doi.org/10.1007/s00262-020-02635-3
13. Eikenberry J, Harris A, Torabi R, Lang M, Denney D, Verticchio Vercellin A, Siesky B. Ocular side effects of target therapy and immunotherapy in patients with cutaneous malignant melanoma. *Eur J Ophthalmol*. 2021;31(3):1391-1398.
https://doi.org/10.1177/1120672120930688
14. Woltsche N, Kruger MA, Weger M, Wolf IH, Seidel G. Intravitreal steroid treatment for uveitis associated with Dabrafenib and Trametinib for metastatic cutaneous melanoma. *Ocul Immunol Inflamm*. 2020;6:1-3.
https://doi.org/10.1080/09273948.2019.1695860
15. Moshirfar M, Villarreal A, Ronquillo Y. Tyrosine kinase inhibitor keratitis. In: StatPearls [Internet]. *Treasure Island* (FL): StatPearls Publishing; 2021.
16. Остроумова О.Д., Ших Е.В., Реброва Е.В., Рязанова А.Ю., Пантелеева Л.П., Аржиматова Г.Ш., Мошетова Л.К. Лекарственно-индуцированный увеит. *Вестник офтальмологии*. 2021;137(1):94-101.
Ostroumova OD, Chikh EV, Rebrova EV, Ryazanova AY, Panteleeva LR, Arzhimatova GSh, Moshetova LK. Drug-induced uveitis. *Russian Annals of Ophthalmology = Vestnik oftal'mologii*. 2021;137(1):94-101. (In Russ.).
https://doi.org/10.17116/oftalma202113701194
17. Мякошина Е.Б., Саакян С.В. Редкий случай глазных осложнений лечения стромальной опухоли желудка иматиниба мезилатом. *Российский офтальмологический журнал*. 2020;13(3):88-91.
Myakoshina EB, Saakyan SV. A rare case of eye complications of gastric stromal tumor treatment using imatinib mesylate. *Russian Ophthalmological Journal = Rossiyskiy oftal'mologicheskiy zhurnal*. 2020;13(3):88-91. (In Russ.).
https://doi.org/10.21516/2072-0076-2020-13-3-88-91
18. Choe CH, McArthur GA, Caro I, Kempen JH, Amaravadi RK. Ocular toxicity in BRAF mutant cutaneous melanoma patients treated with vemurafenib. *Am J Ophthalmol*. 2014;158(4):831-837.e2.
https://doi.org/10.1016/j.ajo.2014.07.003
19. Draganova D, Kerger J, Caspers L, Willermain F. Severe bilateral panuveitis during melanoma treatment by Dabrafenib and Trametinib. *J Ophthalm Inflamm Infect*. 2015;5(17):1-3.
https://doi.org/10.1186/s12348-015-0049-9

Поступила 16.11.2021
Received 16.11.2021
Принята к печати 11.02.2022
Accepted 11.02.2022

Вестник офтальмологии
2023, Т. 139, №3, с. 76-85
https://doi.org/10.17116/oftalma202313903176

Russian Annals of Ophthalmology =
Vestnik Oftal'mologii 2023, vol. 139, №3, pp. 76-85
https://doi.org/10.17116/oftalma202313903176

Коррекция рефракционных нарушений после хирургического лечения рецидивирующего птеригиума (клиническое наблюдение)

© Е.В. СУХАНОВА[1, 2], С.А. МАЛОЖЕН[1], А.А. КАРАМЯН[2], З.В. СУРНИНА[1], Т.Р. СУХАНОВ[3]

[1]ФГБНУ «Научно-исследовательский институт глазных болезней им. М.М. Краснова», Москва, Россия;
[2]Научно-практический Центр восстановления зрения, Москва, Россия;
[3]ФГБОУ ВО «Московский государственный университет им. М.В. Ломоносова», Москва, Россия

РЕЗЮМЕ

Послойная кератопластика является наиболее эффективным и безопасным методом хирургического лечения рецидивирующего птеригиума, обеспечивающим восстановление каркасных и оптических свойств роговицы, а также обусловливающим высокий противорецидивный эффект благодаря барьерным свойствам послойного трансплантата. Однако потенциальные послеоперационные изменения регулярности передней и задней поверхности роговицы (особенно в случае далекозашедшего роста фиброваскулярной ткани) не всегда позволяют достичь высоких функциональных результатов лечения. Представлено клиническое наблюдение, свидетельствующее об эффективности и безопасности выполнения эксимерлазерной коррекции рефракционных нарушений после хирургического лечения птеригиума.

Ключевые слова: *рецидивирующий птеригиум, послойная периферическая кератопластика, лазерная коррекция.*

ИНФОРМАЦИЯ ОБ АВТОРАХ:
Суханова Е.В. — https://orcid.org/0000-0002-1002-3092
Маложен С.А. — https://orcid.org/0000-0003-0534-1536
Сурнина З.В. — https://orcid.org/0000-0001-5692-1800
Суханов Т.Р. — https://orcid.org/0000-0001-8256-9484
Автор, ответственный за переписку: Суханова Елена Владимировна — e-mail: elenasukhanova@mail.ru

КАК ЦИТИРОВАТЬ:
Суханова Е.В., Маложен С.А., Карамян А.А., Сурнина З.В., Суханов Т.Р. Коррекция рефракционных нарушений после хирургического лечения рецидивирующего птеригиума (клиническое наблюдение). *Вестник офтальмологии.* 2023;139(3):76–85. https://doi.org/10.17116/oftalma202313903176

Correction of refractive disorders after surgical treatment of recurrent pterygium (case study)

© E.V. SUKHANOVA[1, 2], S.A. MALOZHEN[1], A.A. KARAMYAN[2], Z.V. SURNINA[1], T.R. SUKHANOV[3]

[1]Krasnov Research Institute of Eye Diseases, Moscow, Russia;
[2]Scientific and Practical Sight Recovery Center, Moscow, Russia;
[3]Lomonosov Moscow State University, Moscow, Russia

ABSTRACT

Lamellar keratoplasty is the most effective and safe method of surgical treatment of recurrent pterygium, providing restoration of the corneal frame and optical properties and a high anti-relapse effect due to the barrier properties of the lamellar graft. However, potential postoperative changes in the regularity of the anterior and posterior surfaces of the cornea (especially in case of advanced stage of fibrovascular tissue growth) do not always allow achieving high functional results of treatment. The article presents a clinical case that demonstrates the effectiveness and safety of excimer laser correction of refractive disorders after surgical treatment of pterygium.

Keywords: *pterygium, peripheral lamellar keratoplasty, laser surgery.*

INFORMATION ABOUT THE AUTHORS:
Sukhanova E.V. — https://orcid.org/0000-0002-1002-3092
Malozhen S.A. — https://orcid.org/0000-0003-0534-1536
Surnina Z.V. — https://orcid.org/0000-0001-5692-1800
Sukhanov T.R. — https://orcid.org/0000-0001-8256-9484
Corresponding author: Sukhanova E.V. — e-mail elenasukhanova@mail.ru

TO CITE THIS ARTICLE:
Sukhanova EV, Malozhen SA, Karamyan AA, Surnina ZV, Sukhanov TR. Correction of refractive disorders after surgical treatment of recurrent pterygium (case study). *Russian Annals of Ophthalmology = Vestnik oftal'mologii.* 2023;139(3):76–85. (In Russ.). https://doi.org/10.17116/oftalma202313903176

Птеригиум (*pterygium*; от греч. *pterygos* — крыло) — дегенеративное изменение конъюнктивы глазного яблока [1]. Клинически птеригиум проявляется как васкуляризированная фиброваскулярная мембрана, распространяющаяся по поверхности роговицы со стороны конъюнктивы через лимбальную зону. Частота заболевания варьирует в разных популяциях от 0,7 до 31%. Чаще заболевание встречается у мужчин в возрасте 40 лет и старше.

По протяженности птеригиум принято подразделять на пять степеней: I степень — начальная, без распространения на роговицу; II степень — головка птеригиума находится на середине расстояния между лимбом и проекцией края умеренно расширенного зрачка; III степень — головка птеригиума находится на роговице у края проекции обычного диаметра зрачка; IV степень — фиброваскулярная ткань достигает центра роговицы; V степень — в патологический процесс вовлечена вся оптическая зона роговицы [1].

В этиопатогенезе птеригиума рассматривают иммунологические, генетические и вирусные механизмы заболевания [1—4]. Предположительно, наиболее важным провоцирующим фактором является ультрафиолетовое излучение, длительная экспозиция которого приводит к изменению лимбальных стволовых клеток. Нарушение корнеосклерального лимбального барьера приводит к «конъюнктивизации» роговицы и развитию птеригиума. Иммуногистохимические исследования показали, что именно лимбальные эпителиальные базальные клетки птеригиума продуцируют матриксные металлопротеиназы, которые разрушают боуменову мембрану, что приводит к стимуляции роста стромальных фибробластов, распространению и плотной фиксации нарастающей ткани к поверхности роговицы [3, 5, 6]. Кроме того, длительное воздействие раздражающих факторов (в том числе ультрафиолетового излучения) на конъюнктиву глаза приводит к экспрессии различных цитокинов, факторов роста и рецепторов факторов роста, что, в свою очередь, может провоцировать патологический ангиогенез и фиброваскулярную пролиферацию [5—9].

Консервативное лечение, заключающееся в использовании слезозаместительной терапии и очков с защитой от ультрафиолетового излучения, возможно лишь на начальных стадиях заболевания. Современные методы хирургического лечения включают резекцию птеригиума с конъюнктивальной аутотрансплантацией, трансплантацией конъюнктивально-лимбального лоскута, амниотической мембраны, а при значительном врастании в строму роговицы (III—V стадии) — с послойной периферической кератопластикой (ППКП). Основной проблемой хирургического лечения по-прежнему остается большой процент рецидивов заболевания. Частота рецидивов птеригиума при выполнении двух первых вышеперечисленных методик, по данным разных авторов, варьирует от 2,6 до 10,7% при первичном птеригиуме и составляет более 37,5% при рецидивирующих поражениях [4]. ППКП, особенно при рецидивирующем характере заболевания, по данным большинства исследователей, является наиболее эффективным и безопасным методом, обеспечивающим восстановление каркасных и оптических свойств роговицы, в том числе благодаря барьерным свойствам послойного трансплантата, обусловливающим высокий противорецидивный эффект [10—12]. В ряде случаев для предотвращения рецидивов заболевания интраоперационно и/или после хирургического вмешательства рекомендуют применение адъювантной терапии, включающей использование митомицина-С и 5-фторурацила, ингибиторов сосудистого эндотелиального фактора роста (vascular endothelial growth factor, VEGF), бета-облучения [13—16]. Оценку эффективности хирургического лечения птеригиума, как правило, проводят в аспекте безопасности и, главным образом, безрецидивности достигнутых результатов. Анализу оптических нарушений, обусловленных иррегулярностью поверхности роговицы и индуцированных как непосредственно заболеванием, так и хирургическим вмешательством, посвящены единичные работы исследователей [17, 18]. В связи с этим считаем возможным представить клиническое наблюдение, касающееся лазерной коррекции рефракционных нарушений после хирургического лечения птеригиума.

Клиническое наблюдение

Пациент М. 39 лет, в 2017 г. обратился в ФГБНУ «НИИ глазных болезней» с жалобами на низкое зрение левого глаза, периодически появляющееся жжение, сухость в глазу. В анамнезе (1998) — хирургическое лечение птеригиума на обоих глазах (иссечение с пластикой конъюнктивы). Поставлен диагноз: «состояние после хирургического лечения птеригиума обоих глаз. Рецидивирующий птеригиум IV стадии, 3-й степени активности на левом глазу».

В связи с рецидивом и агрессивным ростом птеригиума было принято решение о выполнении периферической послойной кератопластики с до- и послеоперационной адъювантной терапией на левом глазу. Адъювантная терапия включала субконъюнктивальное введение афлиберцепта в дозе 2 мг за день до операции, а также через 1 и 3 мес после операции (протокол №42/2 заседания локального биомедицинского этического комитета ФГБНУ «НИИ глазных болезней» от 20.02.17). В течение последующих 5 лет рецидивов заболевания не отмечено.

Результаты диагностического обследования через 5 лет после ППКП (2022):

Острота зрения:

OD = 0,8 cyl –0,75 дптр ax 15° =1,0; OS = 0,1 sph +0,5 cyl –4,5 дптр ax25° =0,7—0,8.

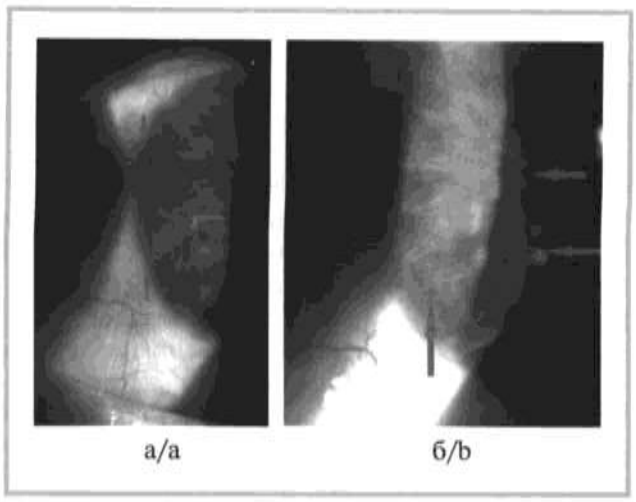

Рис. 1. **Биомикроскопическая картина роговицы левого глаза после ППКП по поводу птеригиума.**

а — края трансплантата обозначены красными стрелками; б — участки помутнений роговицы обозначены синими стрелками.

Fig. 1. **Biomicroscopic image of the left cornea after lamellar keratoplasty for pterygium.**

a — edges of the graft are marked with red arrows; b — areas of corneal opacity are indicated by blue arrows.

Данные рефрактометрии:
OD 15° 0 дптр; OS 115° — 4,0 дптр;
105° — 0,75 дптр 25° + 0,5 дптр.
Данные кератометрии:
OD 45,25 дптр — 5° OS 44,25 дптр — 15°
46,50 дптр — 95° 48,00 дптр — 105°

При биомикроскопии: конъюнктива левого глаза спокойная, послойный трансплантат прозрачный **(рис. 1, а)**, по периферии — участки помутнений в поверхностных и средних слоях роговицы **(рис. 1, б)**. Глубжележащие среды — без патологических изменений.

Кератотопографическое исследование и аберрометрия были проведены с помощью сканирующего топографа Galilei G6 (Ziemer group, Швейцария). При кератотопографическом исследовании левого глаза выявлен неправильный астигматизм передней (ППР) и задней (ЗПР) поверхностей роговицы **(рис. 2)**.

Анализ аберрационной картины роговицы левого глаза выявил увеличение абсолютных значений аберраций низшего (АНП; **рис. 3, а**) и высшего

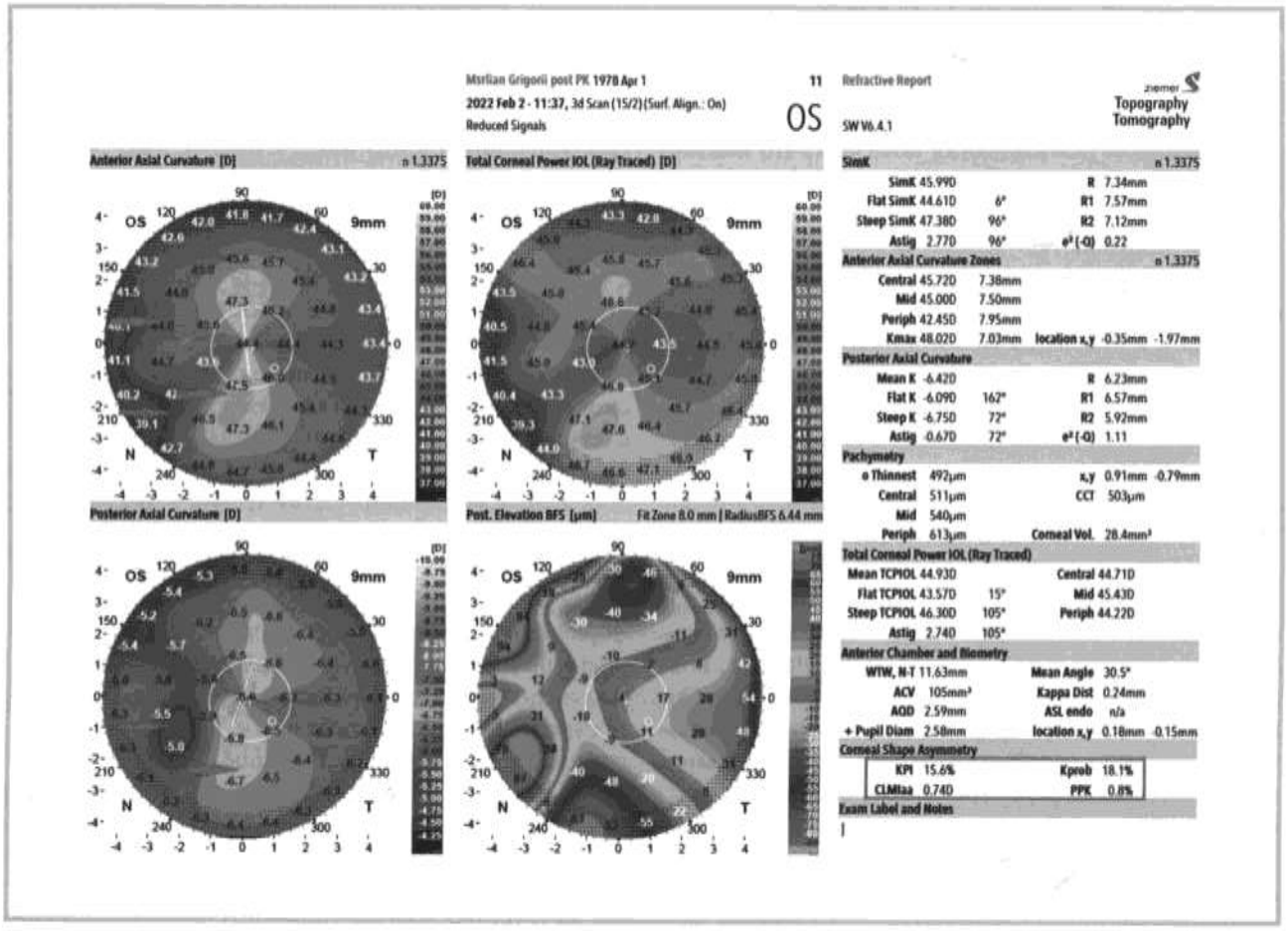

Рис. 2. **Результаты топографического исследования рефракции роговицы левого глаза после ППКП.**

Зоны иррегулярной рефракции обозначены стрелками.

Fig. 2. **Topographic analysis of refraction of left cornea after lamellar keratoplasty.**

Areas of irregular refraction are indicated by arrows.



Рис. 3. **Результаты аберрометрии после ППКП.**

а — АНП; б — АВП (пояснения в тексте).

Fig. 3. **Aberrometry findings after lamellar keratoplasty.**

a — lower order aberrations; b — higher order aberrations (explained in the text).

порядков (АВП; **рис. 3, б**), а также значений среднеквадратичного отклонения волнового фронта пациента за счет АНП (1-го и 2-го порядков) и АВП (с 3-го по 6-й порядок) (RMS Total (root-mean-square of LOA and HOA)), по сравнению со среднестатистическими значениями анализируемых параметров в популяции (обозначено красной рамкой на **рис. 3**).

Таким образом, иррегулярность роговицы в данном случае отражают как числовые значения основных индексов роговицы: KPI (keratoconus prediction index), Kprob (keratoconus prediction index), величины которых значительно превышают среднестатистические значения в популяции (обозначено красной рамкой на **рис. 2**), так и высокий уровень АНП и АВП (обозначено красной рамкой на **рис. 3, а** и **3, б** соответственно).

При оптической когерентной томографии роговицы (ОКТ; прибор RTVue-100, Optovue Inc. США, с роговичным модулем) детализирована биомикроскопическая картина роговицы: выявлен участок грубых среднестромальных, а также поверхностных стромальных помутнений роговицы, распространяющийся в центральную оптическую зону роговицы, вероятно, являющихся основной причиной неправильного астигматизма **(рис. 4)**.

Конфокальная микроскопия роговицы левого глаза **(рис. 5)** выполнена на приборе HRT III с роговичным модулем Cornea Rostock (Heidelberg, Германия).

Рис. 4. **Данные ОКТ роговицы после ППКП.**

Проксимальный край послойного трансплантата обозначен синей стрелкой, зоны среднестромальных и поверхностных стромальных помутнений роговицы — красными стрелками.

Fig. 4. **Optical coherence tomography of the cornea after lamellar keratoplasty.**

The proximal edge of the layered graft is indicated by the blue arrow, areas of mid-stromal and superficial stromal opacities of the cornea are indicated by the red arrows.

В связи с наличием анизометропии и иррегулярной рефракции, а также учитывая длительный безрецидивный период заболевания, было принято решение о коррекции рефракционных нарушений с помощью эксимерлазерной хирургии. На левом глазу был выполнен FemtoLASIK. Роговичный лоскут сформирован с помощью фемтосекундного лазера 80 кГц (Technolas VICTUS, Германия) на заданной глубине 110 мкм. Абляция стромы роговицы выполнена на эксимерной лазерной системе Teneo II

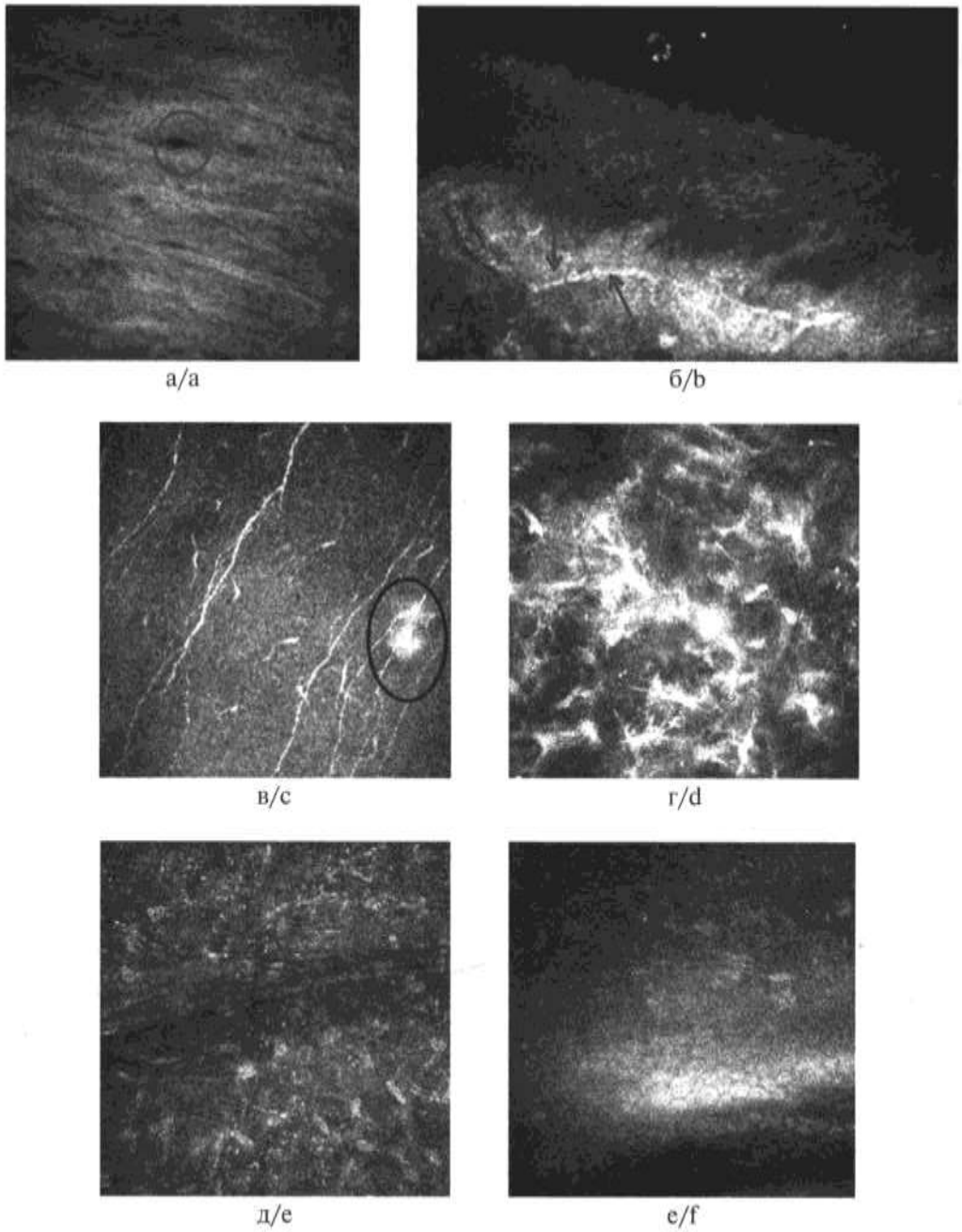

Рис. 5. **Данные лазерной конфокальной микроскопии после ППКП.**

а — поверхностный слой роговицы. Овалом обведен просвет кровеносного сосуда; б — субэпителиальный слой роговицы. Кровеносные сосуды обозначены стрелками; в — слой нервных волокон роговицы, нервы вытянуты, однонаправленны; микроневромы обведены овалом; г — слой стромы роговицы, повышенная активность ядер кератоцитов, «стушеванность» их границ; д — задняя строма роговицы, «стрии» и множественные отложения микродепозитов; е — интактный эндотелий.

Fig. 5. **Data from laser confocal microscopy after lamellar keratoplasty.**

a — superficial layer of the cornea, circled with an oval is the lumen of a blood vessel; b — subepithelial layer of the cornea, blood vessels are indicated by arrows; c — corneal nerve fiber layer, the nerves are elongated, unidirectional, microneuromas (circled with an oval); d — stromal layer of the cornea, increased activity of keratocyte nuclei with "blurry" boundaries; e — posterior stroma of the cornea, striae and multiple microdeposits; f — intact endothelium.

Technolas 317P по заданному алгоритму с диаметром оптической зоны 6,0 мм **(рис. 6)**.

Не выявлено интраоперационных осложнений, связанных с формированием роговичного лоскута фемтосекундным лазером; эксимерлазерная коррекция выполнена в рабочем порядке, без осложнений.

Данные биомикроскопии **(рис. 7)** и ОКТ **(рис. 8)** свидетельствуют об отсутствии послеоперационных осложнений как в раннем, так и в отдаленном

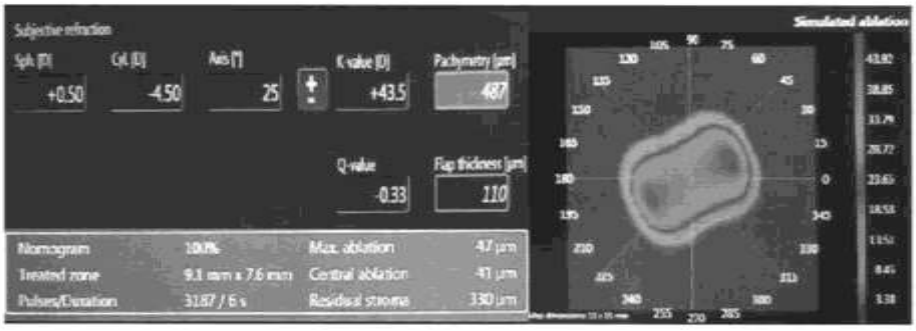

Рис. 6. **Параметры и профиль абляции эксимерлазерной коррекции.**

Fig. 6. **Parameters and profile of excimer laser ablation.**

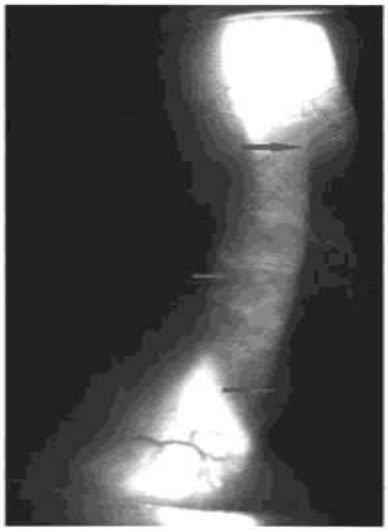

Рис. 7. **Биомикроскопическая картина роговицы после эксимерлазерной коррекции.**

Край роговичного лоскута, пересекающий послойный трансплантат, обозначен стрелками.

Fig. 7. **Biomicroscopic image of the cornea after excimer laser correction.**

The edge of the corneal flap crossing the lamellar graft is indicated by arrows.

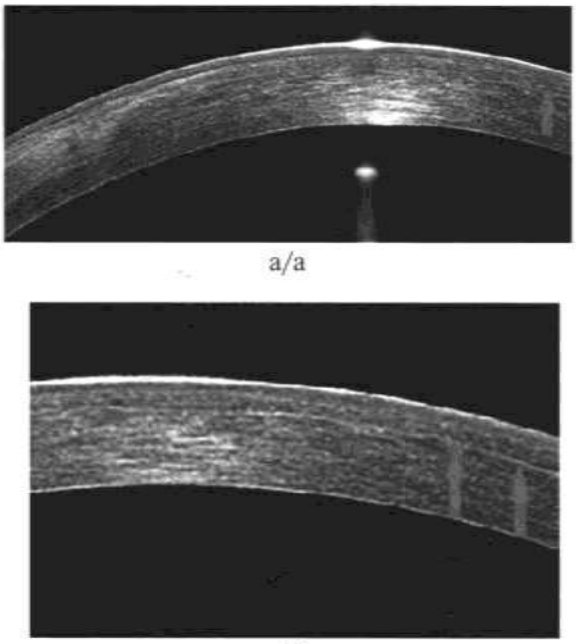

Рис. 8. **Данные ОКТ роговицы после эксимерлазерной коррекции (а, б).**

Стрелкой обозначен край роговичного лоскута, подлежащая строма роговицы интактна.

Fig. 8. **Results of optical coherence tomography after excimer laser correction (a, b).**

The edge of the corneal flap is indicated by the arrow, the underlying stroma of the cornea is intact.

послеоперационном периоде. В течение всего периода наблюдения (10 мес) послойный трансплантат оставался прозрачным, рецидива птеригиума не выявлено.

Непосредственно после вмешательства острота зрения левого глаза без коррекции составила 0,8.

Данные рефракто- и кератометрии левого глаза:

145° + 0,75 дптр; 43,75 дптр — 145°;

55° — 0,5 дптр. 45,00 дптр — 55°.

Результаты кератотопографического исследования свидетельствуют об улучшении оптического профиля роговицы. Снижение иррегулярности ППР, ЗПР подтверждено значительным уменьшением числовых значений показателей KPI, Kprob (обозначено красной рамкой на **рис. 9)**, а также существенным сокращением значений АВП, АНП (обозначено красной рамкой на **рис. 10)**.

При конфокальной микроскопии выявлена локальная эпителиопатия (часть клеток эпителия изменены по форме и размеру), субэпителиально — значительное увеличение количества воспалительных макрофагов (клеток Лангерганса), что свидетельствует о наличии незначительной воспалительной реакции. Отмечено появление единичных микроневром, нервные волокна роговицы при этом извиты,

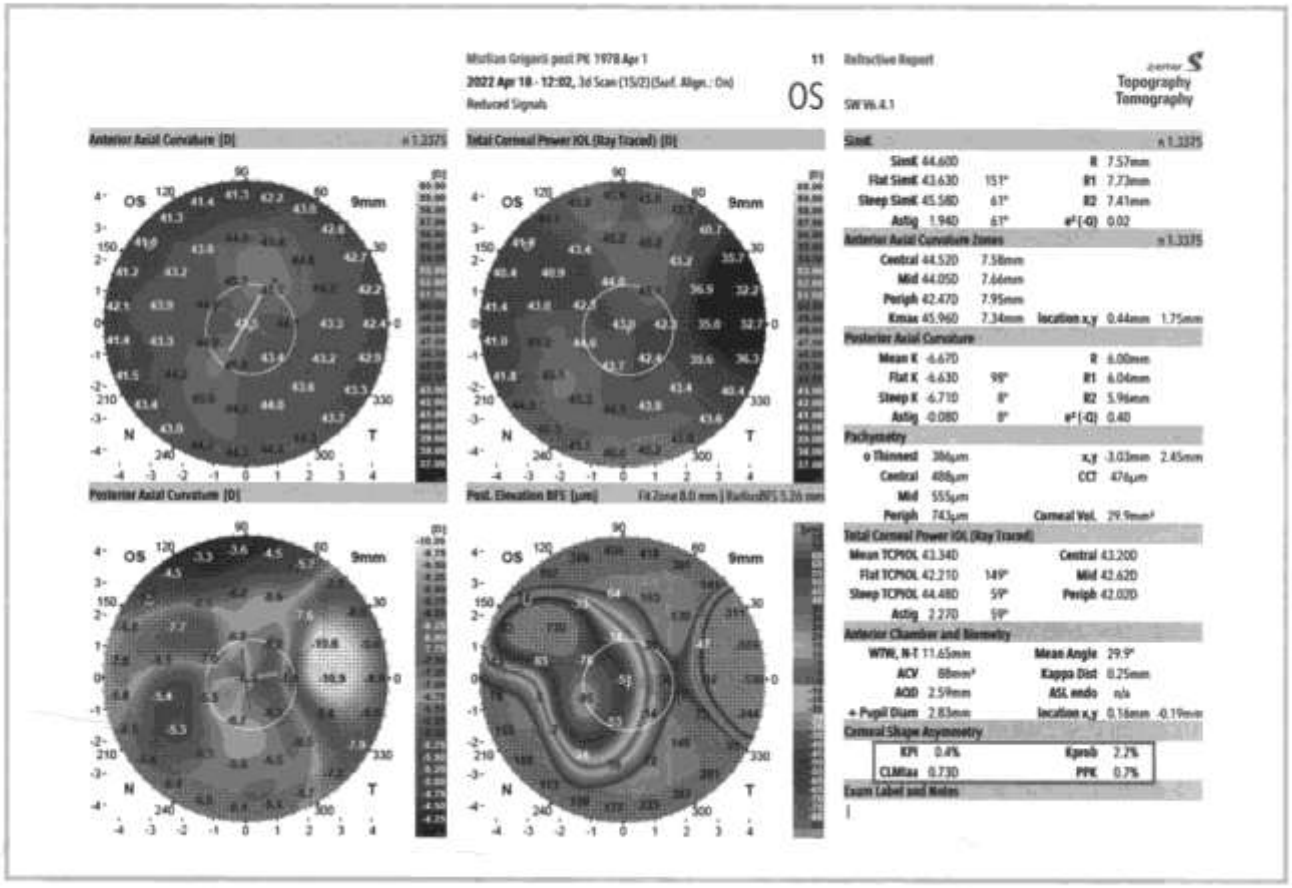

Рис. 9. **Результаты топографического исследования рефракции роговицы после эксимерлазерной коррекции (пояснения в тексте).**
Fig. 9. **Topographic analysis of corneal refraction after excimer laser correction (explained in the text).**

стромальные нервы также значительно извиты, при этом часть ядер кератоцитов активированы; отмечаем также наличие «стрий» и отложение микродепозитов в средних слоях стромы роговицы. Эндотелий интактен **(рис. 11)**.

Результаты конфокальной микроскопии свидетельствуют о сохранении анатомо-морфологической целостности роговицы и адекватном заживлении роговицы после перенесенных хирургических вмешательств, что подтверждает безопасность применения лазерной коррекции в зрительной реабилитации пациентов после хирургического лечения птеригиума с использованием методики ППКП.

Заключение

Хирургическое лечение рецидивирующего птеригиума является сложной проблемой ввиду более агрессивного распространения фиброваскулярной ткани при рецидивах заболевания и, как следствие, выраженных дегенеративных изменениях боуменовой оболочки и стромы роговицы [9—14, 16]. Большинство методов, направленных на иссечение ткани птеригиума и замещение лишь конъюнктивального дефекта с целью профилактики рецидива, могут приводить к усугублению фиброзно-дегенеративных изменений роговицы [12, 15]. Применение ППКП обеспечивает как высокий противорецидивный эффект благодаря барьерным свойствам кератотрансплантата, так и восстановление каркасных и оптических свойств роговицы [10, 11]. Однако выраженная иррегулярность передней и задней поверхности роговицы после хирургического лечения птеригиума в далекозашедших стадиях патологического процесса (III—IV стадии) снижает функциональные результаты проведенного лечения.

Данные литературы в основном акцентированы на безопасности и безрецидивности методик лечения птеригиума; процессу зрительной реабилитации уделено существенно меньше внимания, что делает актуальным продолжение исследований в данном направлении. Логично предположить использование контактной коррекции в процессе зрительной реабилитации после хирургии птеригиума. Однако в литературе рассматривается применение контактной коррекции лишь с лечебной целью: бандажное действие линзы купирует роговичный синдром, ускоряет процесс регенерации, опосредованно снижая вероятность рецидива птеригиума [19, 20].

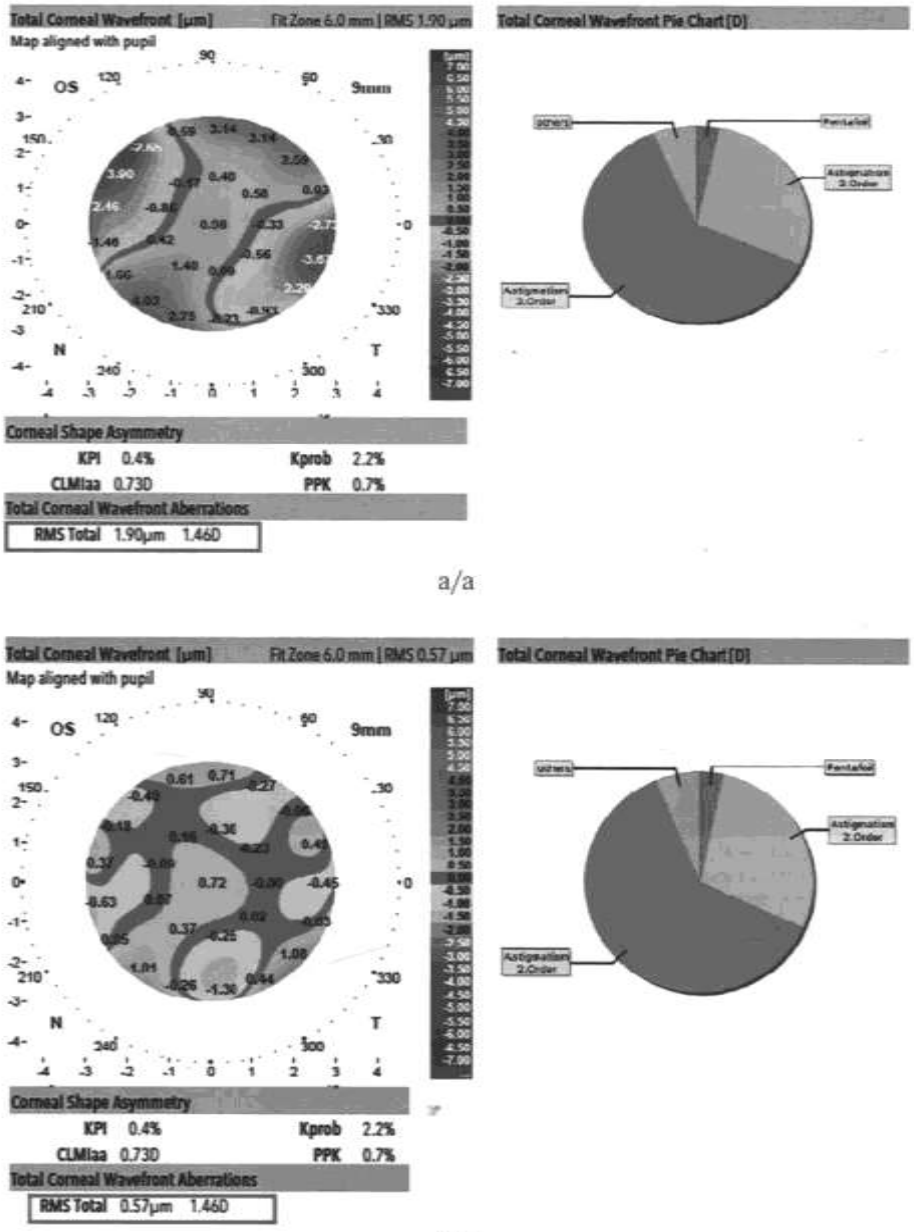

Рис. 10. **Результаты аберрометрии после эксимерлазерной коррекции.**

а — АНП; б — АВП (пояснения в тексте).

Fig. 10. **Aberrometry findings after excimer laser correction.**

a — lower order aberrations; b — higher order aberrations (explained in the text).

Сообщения, касающиеся хирургической коррекции рефракционных нарушений после лечения птеригиума, носят единичный характер, что подтверждает актуальность продолжения исследований в этом направлении [17, 18].

Полученные при анализе данного клинического наблюдения результаты, с одной стороны, свидетельствуют о необходимости тщательного исследования рефракционных свойств роговицы после хирургического лечения птеригиума, а с другой — о принципиальной возможности применения эксимерлазерных вмешательств для коррекции оптических нарушений после такого лечения.

Авторы заявляют об отсутствии конфликта интересов.
The authors declare no conflicts of interest.

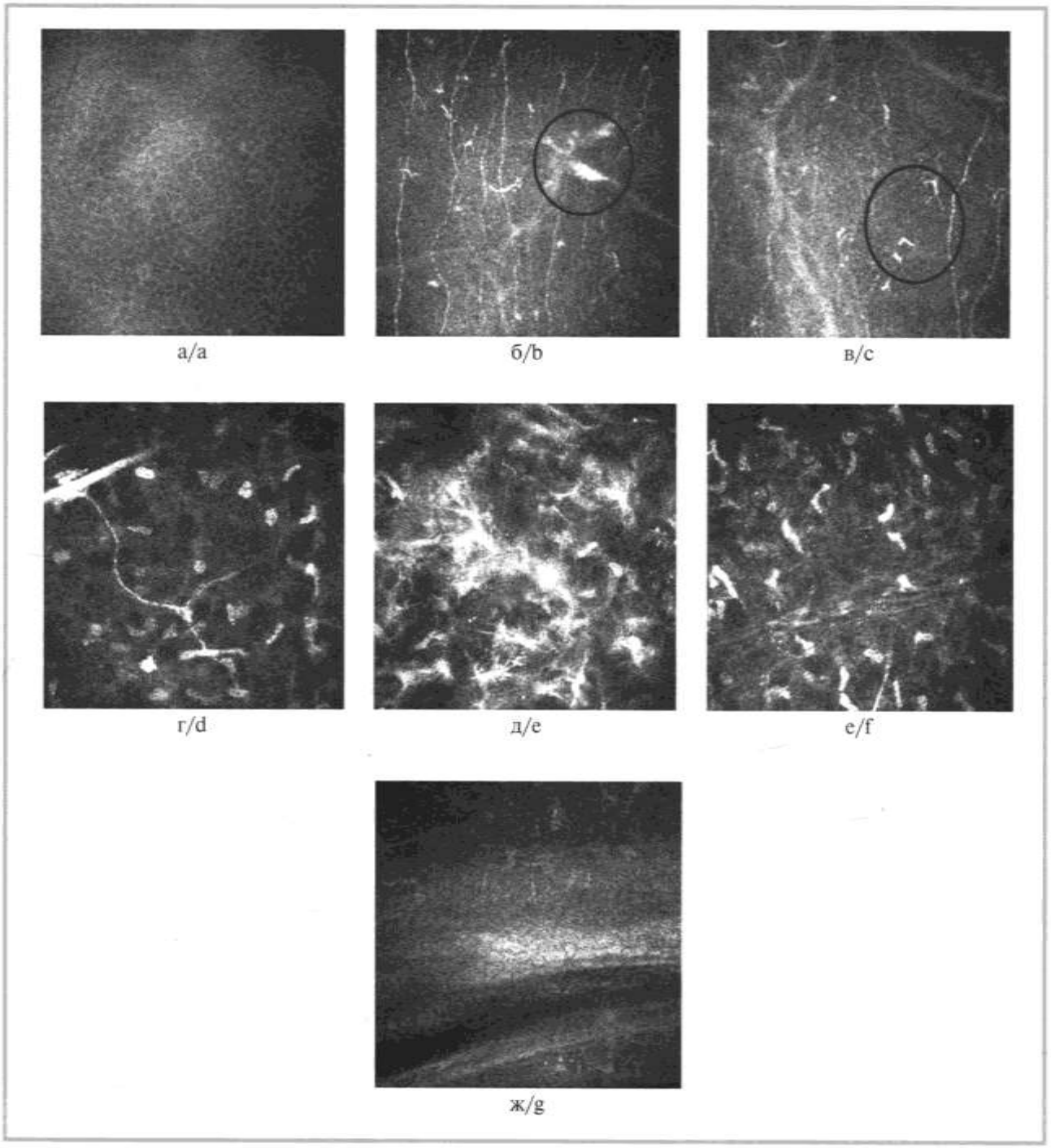

Рис. 11. **Данные лазерной конфокальной микроскопии роговицы после эксимерлазерной коррекции.**

а — эпителий, полиморфизм и полимегатизм клеток; б — субэпителиальные нервные волокна, в центре овала отмечена микроневрома; в —субэпителиальные нервные волокна, увеличенное количество макрофагов (в центре овала); г — передняя строма роговицы, повышенная извитость нервных волокон; д — средняя строма роговицы, повышенная активность ядер кератоцитов, «стушеванность» их границ; е — задняя строма роговицы, «стрии» и отложение микроделозитов (обведены кругами); ж — интактный эндотелий.

Fig. 11. **Data from laser confocal microscopy of the cornea after excimer laser correction.**

a — epithelium, cellular polymorphism and polymegathism; b — subepithelial nerve fibers, a microneuroma is marked in the center of the oval; c — subepithelial nerve fibers, increased number of macrophages (in the center of the oval); d — anterior corneal stroma, increased tortuosity of nerve fibers; e — middle corneal stroma, increased activity of keratocyte nuclei with "blurry" boundaries; f — posterior corneal stroma, striae and microdeposits (indicated by circles); g — intact endothelium.

ЛИТЕРАТУРА/REFERENCES

1. Титаренко З.Д., Гончар П.Ф., Титаренко И.В. *Птеригиум*. Кишинев. 1993.
Titarenko ZD, Gonchar PF, Titarenko IV. *Pterigium*. Kishinev. 1993 (In Russ.).
2. Hill JC, Maske R. Pathogenesis of pterygium. Review. *Eye* (Lond). 1989;3(Pt 2):218-226.
https://doi.org/10.1038/eye.1989.31
3. Crăiţoiu S, Ciprian L, Rodica M, Mihai A, Anca E.I. Etiopathogenic aspects in development and evolution of pterigyum. *Oftalmologia*. 2008;52(2): 29-34.
4. Маложен С.А., Труфанов С.В., Крахмалева Д.А. Птеригиум: этиология, патогенез, лечение. *Вестник офтальмологии*. 2017;133(5):76-83.
Malozhen SA, Trufanov SV, Krakhmaleva DA. Pterygium: etiology, pathogenesis, treatment. *Russian Annals of Ophthalmology = Vestnik oftal'mologii*. 2017;133(5):76-83. (In Russ.).
https://doi.org/10.17116/oftalma2017133576-83
5. Reid TV, Dushku N. What a study of pterygia teaches us about the cornea? Molecular mechanisms of formation. *Eye Contact Lens*. 2010;36(5):290-295.
https://doi.org/10.1097/ICL.0b013e3181eea8fe
6. Di Girolamo N, Chui J, Coroneo MT, et al. Pathogenesis of pterygia: role of cytokines, growth factors, and matrix melalloproteinases. *ProgRetin Eye Res*. 2004;23:195-228.
7. Talghini S, Shenasi A. Concomitant examination of inflammation and angiogenesis in the pathogenesis of primary moderate pterygium in a well-designed case-control study. *Pak J Biol Sci*. 2013;16(19):1046-1050.
https://doi.org/10.3923/pjbs.2013.1046.1050
8. Bianchi E, Scarinci F, Grande C, Plateroti R, Plateroti P, Plateroti A.M, Fumagalli L, Capozzi P, Feher J, Artico M. Immunohistochemical profile of VEGF, TGF-β and PGE_2 in human pterygium and normal conjunctiva: experimental study and review of the literature. *Int J Immunopathol Pharmacol*. 2012;25(3):607-615.
https://doi.org/10.1177/039463201202500307
9. Rezvan F, Khabazkhoob M, Hooshmand E, Yekta A, Saatchi M, Hashemi H. Prevalence and risk factors of pterygium: a systematic review and meta-analysis. *Surv Ophthalmol*. 2018;63(5):719-735.
https://doi.org/10.1016/j.survophthal.2018.03.001
10. Frau E, Labetoulle M, Lautier-Frau M, Hutchinson S, Offret H. Corneoconjunctival autograft transplantation for pterygium surgery. *Acta Ophthalmol Scand*. 2004;82(1):59-63.
https://doi.org/10.1111/j.1600-0420.2004.0185
11. Das S, Ramamurthy B, Sangwan V. Deep Lamellar Keratoplasty for Recurrent Advanced Pterygium. *Ophthalmic Surg Lasers Imaging*. 2009;40(1):43-45.
https://doi.org/10.3928/15428877-20090101-06
12. Маложен С.А., Труфанов С.В., Крахмалева Д.А., Суханова Е.В. Периферическая послойная кератопластика в лечении рецидивирующего птеригиума. *Вестник офтальмологии*. 2018;134(5.2):168-173.
Malozhen SA, Trufanov SV, Krakhmaleva DA, Sukhanova EV. Peripheral lamellar keratoplasty in treatment of relapsing pterygium. *Russian Annals of Ophthalmology = Vestnik oftal'mologii*. 2018;134(5.2):168-173. (In Russ.).
https://doi.org/10.17116/oftalma2018134051168
13. Ybalta Ö.A. Intraoperative application of 5-fluorouracil and mitomycin C aschemoadjuvants in primary pterygium surgery. *Turkish J Med Sci*. 2016;46: 321-327.
https://doi.org/10.3906/sag-1408-32
14. Маложен С.А., Труфанов С.В., Крахмалева Д.А. Антиангиогенная терапия в хирургическом лечении птеригиума. *Вестник офтальмологии*. 2020;136(5):177-183.
Malozhen SA, Trufanov SV, Krakhmaleva DA. Antiangiogenic therapy in the surgical treatment of pterygium. *Russian Annals of Ophthalmology = Vestnik oftal'mologii*. 2020;136(5):177-183. (In Russ).
https://doi.org/10.17116/oftalma2020136052177
15. Fonseca EC, Rocha EM, Arruda GV. Comparison among adjuvant treatments for primary pterygium: a network meta-analysis. *Br J Ophthalmol*. 2018;102:748-756.
https://doi.org/10.1136/bjophthalmol-2017-310288
16. Mootha VV, Pingree M, Jaramillo J. Pterygia with deep corneal changes. *Cornea*. 2004;23(6):635-638.
17. Медведев М.А., Тургунбаев Н.А., Тажибаев Т.Д. Хирургическая коррекция остаточного астигматизма после удаления птеригиума. В сб.: Международный съезд офтальмологов по рефракционной и катарактальной хирургии. Тезисы докладов. М. 2002;38.
Medvedev MA, Turgunbaev NA, Tazhibaev TD. Surgical correction of residual astigmatism after pterygium removal. In: Mezhdunarodnyy s»yezd oftal'mologov po refraktsionnoy i kataraktal'noy khirurgii. Tezisy dokladov [International congress of ophthalmologists on refractive and cataract surgery. Abstracts of reports]. M. 2002;38. (In Russ.).
18. Карамян А.А., Алиев А.Г., Алиев А.-Г.Д., Суханова Е.В. Изучение влияния птеригиума на аберрации оптической системы глаза и возможности минимизации аберраций в хирургии птеригиума. *Российский офтальмологический журнал*. 2008;(2):3-7.
Karamyan AA, Aliev AG, Aliev A-GD, Sukhanova EV. Study of the effect of pterygium on the aberrations of the optical system of the eye and the possibility of minimizing the aberrations in pterygium surgery. *Rossiiskii oftal'mologicheskii zhurnal*. 2008;(2):3-7. (In Russ.).
19. Yeung SN, Lichtinger A, Kim P, Elbaz U, Ku JY, Teichman JC, Amiran MD, Slomovic AR. Efficacy and safety of patching vs bandage lens on postoperative pain following pterygium surgery. *Eye* (Lond). 2015;29(2):295-296. Epub 2014 Dec 5.
https://doi.org/10.1038/eye.2014.286
20. Prat D, Zloto O, Artsi E, Simon G. Therapeutic contact lenses vs. tight bandage patching and pain following pterygium excision: a prospective randomized controlled study. *Graefes Arch Clin Exp Ophthalmol*. 2018;256(11):2143-2148.
https://doi.org/10.1007/s00417-018-4118-2

Поступила 08.01.2023
Received 08.01.2023
Принята к печати 15.03.2023
Accepted 15.03.2023

Вестник офтальмологии
2023, Т. 139, №3, с. 86-89
https://doi.org/10.17116/oftalma202313903186

Russian Annals of Ophthalmology =
Vestnik Oftal'mologii 2023, vol. 139, №3, pp. 86-89
https://doi.org/10.17116/oftalma202313903186

Влияние плеоптического лечения на светочувствительность сетчатки и состояние зрительной фиксации у пациентки с амблиопией высокой степени с нецентральной фиксацией (клиническое наблюдение)

© М.А. КАЩЕНКО, Т.П. КАЩЕНКО, М.Д. МАГАРАМОВА, Е.К. ПЕДАНОВА

ФГАУ «НМИЦ «МНТК "Микрохирургия глаза" им. акад. С.Н. Федорова» Минздрава РФ, Москва, Россия

РЕЗЮМЕ

Во многих источниках описывается неэффективность проведения плеоптического лечения после 14 лет. Несмотря на высокий уровень диагностических возможностей, имеющихся у современных офтальмологов, часто встречаются подростки с впервые выявленной односторонней амблиопией. Возникает вопрос: отказывать ли им в проведении лечения? Мы обследовали пациентку 23 лет с амблиопией высокой степени на микропериметре МР-1 и провели ей три курса лечения по восстановлению (централизации) фиксации на МР-1. В ходе проведения плеоптического лечения отмечалось постепенное увеличение светочувствительности сетчатки с 2,0 до 18,5дБ и наблюдалась централизация зрительной фиксации. Таким образом, проведение лечения у взрослых пациентов с амблиопией высокой степени оправданно, поскольку рассматриваемый метод способствует повышению зрительных функций. Результат будет менее выраженным и стойким, чем у пациентов в возрасте до 14 лет, но все-таки облегчить состояние пациента можно, а значит, при желании пациента, лечение необходимо проводить.

Ключевые слова: *микропериметрия, амблиопия, светочувствительность, плеоптическое лечение.*

ИНФОРМАЦИЯ ОБ АВТОРАХ:
Кащенко М.А. — e-mail: marina@rskl.ru; https://orcid.org/0000-0001-6162-7913
Магарамова М.Д. — e-mail: marina.magaramova@rambler.ru; https://orcid.org/0000-0002-5921-6370
Педанова Е.К. — e-mail: elenamntk@mail.ru; https://orcid.org/0000-0001-5191-3385
Автор, ответственный за переписку: Кащенко Марина Андреевна — e-mail: marina@rskl.ru

КАК ЦИТИРОВАТЬ:
Кащенко М.А., Кащенко Т.П., Магарамова М.Д., Педанова Е.К. Влияние плеоптического лечения на светочувствительность сетчатки и состояние зрительной фиксации у пациентки с амблиопией высокой степени с нецентральной фиксацией (клиническое наблюдение). *Вестник офтальмологии.* 2023;139(3):86–89. https://doi.org/10.17116/oftalma202313903186

The effect of pleoptic treatment on retinal light sensitivity and visual fixation in a patient with amblyopia of high degree and off-center fixation (case study)

© M.A. KASHCHENKO, T.P. KASHCHENKO, M.D. MAGARAMOVA, E.K. PEDANOVA

S.N. Fedorov National Medical Research Center "MNTK "Eye Microsurgery", Moscow, Russia

ABSTRACT

Most sources state that pleoptic treatment is ineffective after the age of 14 years. Despite the high level of diagnostic capabilities in modern ophthalmology, unilateral amblyopia is quite often diagnosed in adolescents. This rises the question — should they refuse treatment? To evaluate the impact of treatment on retinal light sensitivity and the state of the patient's visual fixation, a 23-year-old female patient with high degree amblyopia was examined using the MP-1 Microperimeter. Three courses of treatment were carried out to recover (centralize) fixation on the MP-1. In the course of pleoptic treatment, the patient was observed to have a gradual increase in the light sensitivity of the retina from 2.0 dB to 18.5 dB and centralization of visual fixation. Therefore, treatment in adult patients with high degree amblyopia is justified, since the method improves visual functions. The result will be less pronounced and persistent than in patients under the age of 14, but it is still possible to alleviate the patient's condition, which means that if the patient wishes to undergo treatment, it should be carried out.

Keywords: *microperimetry, amblyopia, fixation, pleoptic treatment.*

INFORMATION ABOUT THE AUTHORS:
Kashchenko M.A. — e-mail: marina@rskl.ru; https://orcid.org/0000-0001-6162-7913
Magaramova M.D. — e-mail: marina.magaramova@rambler.ru; https://orcid.org/0000-0002-5921-6370
Pedanova E.K. — e-mail: elenamntk@mail.ru; https://orcid.org/0000-0001-5191-3385
Corresponding author: Kashchenko M.A. — e-mail: marina@rskl.ru

TO CITE THIS ARTICLE:
Kashchenko MA, Kashchenko TP, Magaramova MD, Pedanova EK. The effect of pleoptic treatment on retinal light sensitivity and visual fixation in a patient with amblyopia of high degree and off-center fixation (case study). *Russian Annals of Ophthalmology = Vestnik oftal'mologii.* 2023;139(3):86–89. (In Russ.). https://doi.org/10.17116/oftalma202313903186

Исследование светочувствительности и фиксации у детей и подростков с амблиопией с нецентральной фиксацией проводится давно. Вопрос о необходимости плеоптического лечения детей до 14 лет также решен положительно. T.P. Grosvenor (1996) и другие авторы, исследуя фовеальный порог световой чувствительности у детей и подростков с амблиопией, выявили его снижение при всех видах амблиопии по сравнению со здоровым глазом; депрессия касалась области фовеа и всего поля зрения в 30° от центра макулярной зоны [1—3]. Первые попытки объективно оценить стабильность фиксации при проведении электроокулографии амблиопичного глаза в момент фиксации им метки предпринял G. Mackensen [4, 5]. Стабильность зрительной фиксации при этом определялась крайне относительно. Методика была сложна и не позволяла оценить стабильность зрительной фиксации количественно.

Появление микропериметрии (микропериметра MP-1 фирмы NIDEK Technologies) позволило определять эти показатели с высокой долей достоверности; кроме того, стало возможно отобразить топографические особенности фиксации на снимке глазного дна пациента. Функция автотрекинга обеспечивает надежный контроль за фиксацией взора пациента в момент проведения исследования [6—11]. Это важно, потому что часть пациентов с амблиопией высокой степени имеют нецентральную фиксацию [12]. Остается нерешенным очень важный вопрос: эффективно ли проведение плеоптического лечения у пациентов старше 14 лет? Большинство авторов, занимающихся вопросами лечения амблиопии, указывают на то, что сенситивный период развития зрительных функций заканчивается в возрасте 14 лет и далее лечение является неэффективным.

Клиническое наблюдение

С просьбой о проведении ей плеоптического лечения к нам обратилась пациентка 23 лет с амблиопией высокой степени с нецентральной фиксацией, а также с жалобами на косоглазие со стороны амблиопичного глаза и периодическое двоение. В связи с нецентральной фиксацией в проведении хирургической коррекции косоглазия пациентке было отказано. О возможной неэффективности плеоптического лечения пациентка была предупреждена, ее скорее интересовал косметический эффект (уменьшение угла косоглазия). Нами была предпринята попытка оценить влияние плеоптического лечения на микропериметре MP-1 на светочувствительность сетчатки и состояние зрительной фиксации у взрослой пациентки с амблиопией высокой степени с нецентральной фиксацией.

Острота зрения на амблиопичном глазу (OD) до лечения не поддавалась коррекции и составляла 0,05. Угол косоглазия по Гиршбергу — экзодевиация OD −10°. Здоровый глаз той же пациентки (OS) имел без коррекции остроту зрения 0,7, с коррекцией — sph −1,0 (остроту зрения, равную 1,0). Рефракция после проведения циклоплегиии: OD sph +2,0 cyl +0,75 ax25°; OS sph −1,25.

При проведении оптической когерентной томографии сетчатки макулярной зоны и диска зрительного нерва патологии не выявлено. Макулярная зона симметрична, в центре высота нейроэпителия в пределах нормы. Отмечается утолщение нейроэпителия по ходу сосудистых аркад. OU: высота слоя ганглиозных клеток в пределах нормы. OD: утолщение слоя нервных волокон в нижнем секторе. Длина оси: OD — 22,74 мм, OS — 23,96 мм. Значения кератометрии: OD — 42,56—169° 43,77—79°, OS — 42,99—179° 43,49—89°.

Пациентке провели исследование светочувствительности сетчатки и зрительной фиксации на микропериметре MP-1 по стандартной методике. Светочувствительность определяли в 29 точках в макулярной области, с распределением точек в зоне 1° от точки фиксации (фовеальная зона) — на расстоянии 0,5°; в зоне 2° от точки фиксации (парафовеальная макулярная зона) — на расстоянии 1°. Использовалась стратегия 4-2 (позволяющая менять яркость стимула в зависимости от положительного или отрицательного ответа испытуемого). Применялся стандартный стимул Goldmann III размером 0,43° с длительностью экспозиции 200 мс и яркостью от 0 до 20 дБ. Исследование фиксации на микропериметре MP-1 проводили в течение 50 с, после чего карту фиксации накладывали на цифровую фотографию глазного дна пациентки и по тангенциальной шкале определяли отклонение точки фиксации от центра макулярной зоны в градусах с оценкой стабильности зрительной фиксации.

Курс лечения состоял из 10 сеансов засветов, которые проводили на микропериметре по авторской методике в соответствии с патентом «Способ формирования центральной зрительной фиксации у детей и взрослых с амблиопией с нецентральной фиксацией» [13], после чего повторно исследовали светочувствительность сетчатки и зрительную фиксацию. Методика подразумевала проведение засветов в тренировочном режиме работы прибора, предназначенном для ознакомления пациента с методикой обследования (режим позволяет проводить точечные засветы макулярной области под контролем состояния глазного дна пациента). Всего пациентке проведено три курса плеоптического лечения с интервалом 3 мес. После проведения засветов на микропериметре MP-1 пациентке проводили обратную окклюзию на протяжении 3—4 ч.

До лечения светочувствительность амблиопичного глаза была существенно снижена за счет выраженного центрального торможения и составила 2,0 дБ. Здоровый глаз не имел снижения

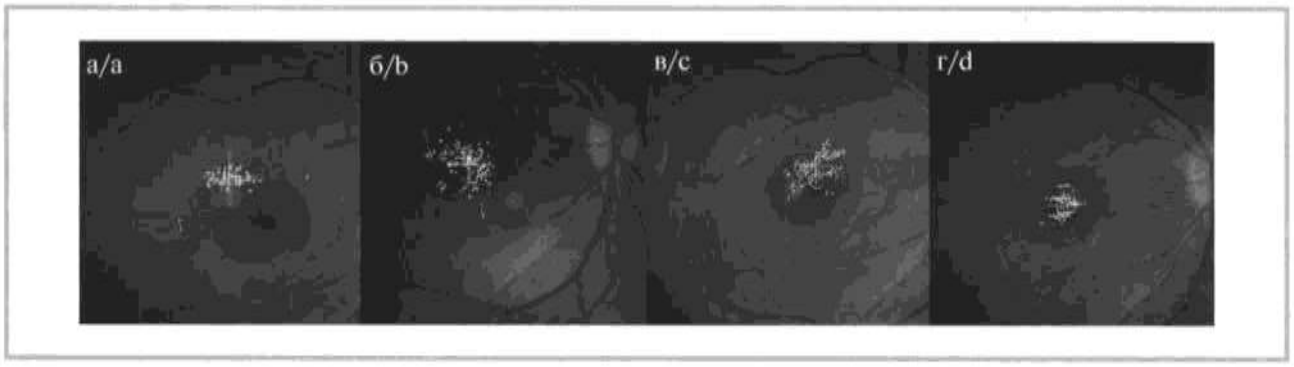

***Рис. 1.* Динамика изменений показателей светочувствительности сетчатки макулярной зоны.**

а — до лечения; б — после первого курса лечения; в — после второго курса лечения; г — после третьего курса лечения.

***Fig. 1.* Changes in light sensitivity of the macula.**

a — before treatment; b — after the first course of treatment; c — after the second course of treatment; d — after the third course of treatment.



***Рис. 2.* Динамика отклонения зрительной фиксации от центра макулярной зоны.**

а — до лечения; б — после первого курса лечения; в — после второго курса лечения; г — после третьего курса лечения.

***Fig. 2.* Changes in deviation of visual fixation from the center of the macular region.**

a — before treatment; b — after the first course of treatment; c — after the second course of treatment; d — after the third course of treatment.

и по показателям светочувствительности соответствовал норме (19,7 дБ). Зрительная фиксация на здоровом глазу являлась стабильной центральной. На амблиопичном глазу выявлена стабильная парамакулярная фиксация. Динамика изменения показателей светочувствительности сетчатки представлена на **рис. 1**, динамика отклонения зрительной фиксации от центра макулярной зоны — на **рис. 2**.

При проведении плеоптического лечения в первую очередь регистрировали повышение светочувствительности сетчатки амблиопичного глаза. К концу третьего курса светочувствительность сетчатки поднялась практически до нормальных значений и составила 18,5 дБ. Централизация зрительной фиксации происходила медленнее, однако к концу третьего курса лечения удалось добиться относительно стабильной центральной зрительной фиксации. Острота зрения с коррекцией на амблиопичном глазу увеличилась до 0,1, пациентке были выписаны очки для постоянного ношения (OD sph +1,0 OS sph −1,0). Угол косоглазия по Гиршбергу составил 0°, двоение стало появляться реже, только после длительной зрительной нагрузки. Со слов пациентки, она стала «ощущать участок», которым необходимо фокусироваться для выравнивания положения глаз. Косметическим эффектом пациентка была довольна, а так как после лечения имелась ортотропия, хирургическое лечение не проводилось.

Заключение

При лечении детей с амблиопией с нецентральной фиксацией методом микропериметрии отмечается более выраженное и быстрое повышение светочувствительности сетчатки макулярной области. Зрительная фиксация также централизуется быстрее, чем у взрослых, но у пациентов старше 14 лет также есть возможность облегчить тяжесть своего состояния, особенно если в детском возрасте они проходили необходимое лечение. Увеличение остроты зрения у пациентки стало возможным за счет централизации зрительной фиксации. Учитывая выявленную положительную динамику, мы считаем нецелесообразным отказывать таким пациентам в проведении плеоптического лечения. Важно заранее пред-

упредить пациента о возможном отсутствии у него положительной динамики, длительном проведении лечения и, возможно, нестойком его эффекте. Но пациент должен решать сам, необходимо проведение лечения или нет, возраст пациента не может являться противопоказанием для проведения плеоптического лечения.

Авторы заявляют об отсутствии конфликта интересов.
The authors declare no conflicts of interest.

ЛИТЕРАТУРА/REFERENCES

1. Grosvenor TP. Primary care optometry. Anomalies of refraction and binocular vision. Boston: Butterworth — Heinemann; 1996.
2. Kashchenko T, Kashchenko M, Kachalina G, Antonova E, Pedanova E, Magaramova M. Light sensitivity of retina in children with amblyopia of various degrees. 36th Meeting of the European Strabismological Association: Abstracts. Marseill; 2013.
3. Greenstein VC, Eggers HM, Hood DC. Multifocal visual evoked potential and automated perimetry abnormalities in strabismic amblyopes. *J AAPOS*. 2008;12(1):11-7. Epub 2007 Jul 24. https://doi.org/10.1016/j.jaapos.2007.04.017
4. Mackensen G. Blickbewegungen amblyopischer Augen; Elektrooculographische Untersuchungen [Glance movement in amblyopia; electro-oculographic examination]. *Albrecht Von Graefes Arch Ophthalmol*. 1957;159(2):212-232. (In German).
5. Mackensen G. Die Untersuchung des schwashsichtigen Auges (Fixation, Sehscharfe und Gesichtsfeld). Schielen, Stutgart; 1961.
6. Chalam KV, Shah VA. Liquid crystal display microperimetry in eyes with reduced visual acuty from macular pathology. *Indian J Ophthalmol*. 2004;52:293-296.
7. Midena E. Microperimetry. *Arch Soc Esp Oftalmol*. 2006;81:183-186.
8. Midena E, Vujosevic S, Convento E, Manfre' A, Cavarzeran F, Pilotto E. Microperimetry and fundus autofluorescence in patients with early age-related macular degeneration. *Br J Ophthalmol*. 2007;91(11):1499-1503. https://doi.org/10.1136/bjo.2007.119685
9. Carpineto P, Ciancaglini M, Di Antonio L, Gavalas C, Mastropasqua L. Fundus microperimetry patterns of fixation in type 2 diabetic patients with diffuse macular edema. *Retina*. 2007;27(1):21-29. https://doi.org/10.1097/01.iae.0000256658.71864.ca
10. Sabates NR. The MP-1 Microperimeter Clinical applications in retinal pathologies. *Highlights Ophthalmol*. 2006;33:12-17.
11. Weingessel B, Sacu S, Vecsei-Marlovits PV, et al. Interexaminer and interexaminer reliability of the microperimeter MP-1. *Eye (Lond)*. 2009;23(5):1052-1058. https://doi.org/10.1038/eye.2008.237
12. Kashchenko T, Kashchenko M, Kachalina G, Antonova E, Pedanova E, Magaramova M. Deviation of fixation point from the center of macular area in children within the norm and in amblyopia during the study by the microperimetry method. 37th Meeting of the European Strabismological Association. Venice; 2015.
13. Кащенко М.А., Кащенко Т.П., Педанова Е.К., Магарамова М.Д. *Способ формирования центральной зрительной фиксации у детей и взрослых с амблиопией с нецентральной фиксацией*. Патент РФ на изобретение №2702158/04.10.19. Бюл. №28. Ссылка активна на 12.09.22.
Kashhenko MA, Kashhenko TP, Pedanova E., Magaramova MD. *Method for the formation of central visual fixation in children and adults with amblyopia with non-central fixation*. RF patent for invention No. 2702158/04.10.19. Bull. No. 28. Accessed 12.09.22. (In Russ.). https://patenton.ru/patent/RU2702158C1

Поступила 13.09.2022
Received 13.09.2022
Принята к печати 03.10.2022
Accepted 03.10.2022

Вестник офтальмологии
2023, Т. 139, №3, с. 90-97
https://doi.org/10.17116/oftalma202313903190

Russian Annals of Ophthalmology =
Vestnik Oftal'mologii 2023, vol. 139, №3, pp. 90-97
https://doi.org/10.17116/oftalma202313903190

Трансплантация боуменова слоя в комбинированном лечении рецидивирующего птеригиума

© О.Г. ОГАНЕСЯН, П.М. АШИКОВА, А.В. ИВАНОВА, К.Б. ЛЕТНИКОВА

ФГБУ «Национальный медицинский исследовательский центр глазных болезней им. Гельмгольца» Минздрава России, Москва, Россия

РЕЗЮМЕ

Птеригиум относится к числу наиболее частных показаний к экстраокулярной офтальмохирургии. Основной способ лечения птеригиума — его эксцизия — часто комбинируется с трансплантационными, нетрансплантационными, медикаментозными и прочими методиками. Однако частота рецидивов заболевания может превышать 35%, а косметический и рефракционный результат порой не удовлетворяет ни пациента, ни хирурга.

Цель исследования. Изучение технической возможности и оценка целесообразности трансплантации боуменова слоя в хирургическом лечении рецидивирующего птеригиума.

Материал и методы. Трансплантация боуменова слоя в разработанной технике выполнена на семи глазах с рецидивирующим птеригиумом (семь пациентов в возрасте от 34 до 63 лет). Комбинированная техника операции заключалась в резекции птеригиума, лазерной абляции, аутоконьюнктивальной пластике, воздействии цитостатического препарата, бесшовной трансплантации боуменова слоя. Максимальный срок наблюдения составил 36 мес. Анализировались данные рефрактометрии, визометрии (без коррекции и с очковой коррекцией), биомикроскопии, кератотомографии и оптической когерентной томографии роговицы.

Результаты. Осложнений не отмечено ни в одном случае. Роговица и трансплантат сохраняли прозрачность в течение всего периода наблюдения. Через 36 мес после операции средние значения корригируемой очками остроты зрения составили 0,86±0,2, топографического астигматизма — 1,48±1,4 дптр. Рецидива птеригиума за период наблюдения не отмечено. Все пациенты были удовлетворены полученным косметическим результатом.

Заключение. Бесшовная трансплантация боуменова слоя восстанавливает нормальную анатомию, физиологию и прозрачность роговицы после повторного хирургического вмешательства по поводу птеригиума. В имеющиеся сроки наблюдения после предложенной комбинированной методики лечения рецидивирующего птеригиума рецидивов не отмечено.

Ключевые слова: *трансплантация боуменова слоя, птеригиум, трансплантация роговицы, эксимерлазерная абляция, послойная кератопластика.*

ИНФОРМАЦИЯ ОБ АВТОРАХ:
Оганесян О.Г. — e-mail: oftalmolog@mail.ru; https://orcid.org/0000-0002-3081-2101
Ашикова П.М. — https://orcid.org/0000-0002-8775-5216
Иванова А.В. — https://orcid.org/0000-0002-2548-5900
Летникова К.Б. — https://orcid.org/0009-0000-4397-9026
Автор, ответственный за переписку: Оганесян Оганес Георгиевич — e-mail: oftalmolog@mail.ru

КАК ЦИТИРОВАТЬ:
Оганесян О.Г., Ашикова П.М., Иванова А.В., Летникова К.Б. Трансплантация боуменова слоя в комбинированном лечении рецидивирующего птеригиума. *Вестник офтальмологии.* 2023;139(3):90–97. https://doi.org/10.17116/oftalma202313903190

Transplantation of the Bowman's layer in combined treatment of recurrent pterygium

© O.G. OGANESYAN, P.M. ASHIKOVA, A.V. IVANOVA, K.B. LETNIKOVA

Helmholtz National Medical Research Center of Eye Diseases, Moscow, Russia

ABSTRACT

Pterygium is among the most frequent indications for extraocular ophthalmic surgery. The main method of pterygium treatment — its excision — is often combined with transplantation, non-transplantation, medication and other methods. However, the frequency of pterygium recurrence can exceed 35%, and the cosmetic and refraction outcomes satisfy neither the patient, nor the surgeon.

Purpose. The study analyses the technical capability and feasibility for transplantation of the Bowman's layer in the treatment of recurrent pterygium.

Material and methods. The transplantation of the Bowmen's layer was performed according to the developed technique on 7 eyes with recurrent pterygium (7 patients aged 34 to 63 years). The combined surgery technique consisted of pterygium resection, laser ablation, autoconjunctival plasty, exposure to a cytostatic drug, non-suture transplantation of the Bowman's layer. Maximum length of the follow-up was 36 months. Analysis involved data from refractometry, visometry (without correction and with spectacle correction), and optical coherence tomography of the retina.

Results. There were no complications in any of the studied cases. The cornea and the transplant retained transparency throughout the entire follow-up duration. 36 months after surgery mean spectacle-corrected visual acuity amounted to 0.86±0.2, topographic astigmatism — 1.48±1.4 diopters. Recurrence of pterygium was not observed. All patients were satisfied with the cosmetic outcomes of the treatment.

Conclusion. Non-suture transplantation of the Bowmen's layer recovers normal anatomy, physiology and transparency of the cornea after repeat surgical intervention for pterygium. No pterygium recurrences were observed throughout the entire follow-up after treatment with the proposed combined technique.

Keywords: *transplantation of Bowman's layer, pterygium, corneal transplantation, excimer laser ablation, lamellar keratoplasty.*

INFORMATION ABOUT THE AUTHORS:
Oganesyan O.G. — e-mail: oftalmolog@mail.ru; https://orcid.org/0000-0002-3081-2101
Ashikova P.M. — https://orcid.org/0000-0002-8775-5216
Ivanova A.V. — https://orcid.org/0000-0002-2548-5900
Letnikova K.B. — https://orcid.org/0009-0000-4397-9026
Corresponding author: Oganesyan O.G. — e-mail: oftalmolog@mail.ru

TO CITE THIS ARTICLE:
Oganesyan OG, Ashikova PM, Ivanova AV, Letnikova KB. Transplantation of the Bowman's layer in combined treatment of recurrent pterygium. *Russian Annals of Ophthalmology = Vestnik oftal'mologii*. 2023;139(3):90–97. (In Russ.). https://doi.org/10.17116/oftalma202313903190

Хирургические вмешательства по иссечению крыловидной плевы относятся к наиболее частым процедурам малой офтальмохирургии [1]. Крыловидная плева, или птеригиум, — это субэпителиальное фиброваскулярное прорастание бульбарной дегенеративно измененной конъюнктивальной ткани на поверхность роговицы. Птеригиум располагается в горизонтальном меридиане, чаще с носовой стороны, реже — с височной. Часто птеригиум является билатеральной патологией и, как правило, имеет треугольную форму, в которой различают козырек, головку, тело, хвост [2, 3].

Этиопатогенез птеригиума, несмотря на множество предложенных теорий, окончательно не установлен. Считается, что птеригиум — это многофакторное заболевание, в возникновении которого ведущую роль играют ультрафиолетовое излучение [4] и синдром сухого глаза [5, 6]. Убедительно показано, что частота встречаемости птеригиума выше в странах, расположенных параэкваториально, в то время как в странах, расположенных ближе к полюсам, встречаемость птеригиума низкая [7].

На начальных стадиях птеригиума рекомендации сводятся к коррекции синдрома сухого глаза и уменьшению инсоляции путем ношения солнцезащитных очков. К удалению птеригиума приступают по косметическим, оптическим и рефракционным показаниям. На сегодняшний день хирургические способы лечения птеригиума, помимо его эксцизии тем или иным способом, часто дополняют трансплантацией конъюнктивы, лимба, амниона, роговицы [8, 9], гипербарической оксигенации, использованием препаратов с антивазопролиферативным действием, алмазного бора и β-иррадиации [10—13]. В ряде случаев эти методы комбинируются с фармакотерапией, которая включает использование митомицина-С и 5-фторурацила [12]. Для оптимизации результатов лечения в хирургическом лечении птеригиума используют также фемто- и эксимерлазерные технологии [12].

Морфологически доказано, что прорастание птеригиума на роговицу во всех случаях подвергает разрушению боуменов слой [14]. Более того, боуменов слой разрушается и при каждом хирургическом вмешательстве по поводу рецидива птеригиума. В итоге при повторном птеригиуме и повторных оперативных вмешательствах рубцово-измененные ткани прочно прилегают к строме роговицы по причине отсутствия передней пограничной мембраны [15]. Обширные рубцовые поверхности, оставшиеся от предыдущих вмешательств, часто негативно влияют на зрение и косметический результат. По данным литературы, сами повторные вмешательства являются причиной послеоперационных рефракционных нарушений и фактором, провоцирующим рецидив птеригиума [16, 17]. Поскольку боуменов слой действует как биологический и функциональный барьер против смешивания тканей, восстановление нормальной анатомии и физиологии роговицы с помощью трансплантации боуменова слоя при рецидивирующем птеригиуме, как нам кажется, является логичным и обоснованным.

Цель исследования — изучение технической возможности и целесообразности пересадки боуменова слоя в комбинированном хирургическом лечении птеригиума.

Материал и методы

В исследование вошли семь человек (4 женщины, 3 мужчины) в возрасте 54,4±10,2 года (от 34 до 63 лет). Во всех случаях имелся рецидивирующий птеригиум 2—3-й степени по классификации D.T. Tan и соавт. [18]. В трех случаях птеригиум развился после однократного хирургического вмешательства, в одном случае — после двукратного, в одном случае — после трехкратного и еще в одном случае — после четырехкратного. В **таблице** представлены демографические данные, показатели корригируемой очковыми линзами остроты зрения и роговичного астигматизма

Демографические данные, до- и послеоперационные показатели корригируемой остроты зрения, кератометрического астигматизма, параметры трансплантата и лазерной абляции

Demographic data, pre- and postoperative measurements of corrected visual acuity, keratometric astigmatism, parameters of the graft and laser ablation

Пациент, пол	Возраст, лет	Корригируемая очками острота зрения		Кератометрический астигматизм, дптр		Толщина трансплантата боуменова слоя, мкм, через 36 мес	Диаметр трансплантата боуменова слоя, мм, через 1 сут	Диаметр абляции ткани реципиента, мм, через 1 сут	Глубина абляции ткани реципиента, мкм, через 1 сут
		до операции	через 36 мес	до операции	через 36 мес				
№1, Ж	34	1,0	1,0	0,7	0,6	27	3,75	3,8	75
№2, Ж	62	1,0	1,0	1,3	1,35	31	3,5	3,5	50
№3, Ж	53	0,9	0,9	1,46	0,7	23	9,0	9,0	100
№4, Ж	63	0,7	0,8	4,8	0,79	19	5,75	5,8	100
№5, М	51	1,0	1,0	2,0	0,5	18	5,25	5,3	60
№6, М	63	0,8	0,8	2,0	1,8	12	6,5	7,0	140
№7, М	55	0,02	0,5	7,5	4,6	30	8,25	8,5	280
Среднее значение, *M±SD*	54,4±10,2	0,77±0,35	0,86±0,18	2,82±2,44	1,48±1,45	22,86±6,96	4,9±6,2	6,0±2,0	115±78,68

до и после операции, а также параметры трансплантата и глубины лазерной абляции.

Все пациенты достигли 36-месячного срока наблюдения. Пациенты обследовались до операции, через 6; 12; 24; 36 мес после операции. В эти сроки всем пациентам проводились рефрактометрия, визометрия в мезопических условиях без коррекции и с очковой коррекцией, биомикроскопия и фоторегистрация, кератоанализирование (Galilei G6, Ziemer Ophthalmic Systems AG, Швейцария), оптическая когерентная томография роговицы (Spectralis TM SD-OCT, Heidelberg Германия). Биомикроскопия проводилась чаще, особенно в ранние сроки после операции. Исследования и хирургические вмешательства были проведены с информированного согласия пациентов и с одобрения локального этического комитета ФГБУ «НМИЦ ГБ им. Гельмгольца» МЗ РФ (№24/5 от 24.08.2019).

Техника операции. Все операции выполнены одним хирургом под местной анестезией. Первым этапом, накануне операции, осуществлялось выкраивание и подготовка трансплантата боуменова слоя **(рис. 1)**. Корнеосклеральный диск без десцеметовой мембраны и эпителия фиксировали в искусственной передней камере (Katena, США) и плоским микрохирургическим пинцетом отслаивали боуменов слой от подлежащей стромы по ранее описанной нами методике [19]. Сформированный трансплантат окрашивали 0,06% трипановым синим (Vision Blue, DORC International, Zuidland, Нидерланды), после чего с целью удаления остаточной стромы и достижения гладкой стромальной поверхности трансплантата проводилась эксимерлазерная абляция (Nidek, Япония) глубиной 10—20 мкм. До момента хирургического вмешательства трансплантат хранили в консерванте (среда Борзенка—Мороз).



Рис. 1. **Трансплантат боуменова слоя после эксимерлазерной абляции стромальной поверхности.**

Окраска 0,06% трипановым синим.

Fig. 1. **Bowman's layer graft after excimer laser ablation of the stromal surface.**

Stained with trypan blue 0.06%.

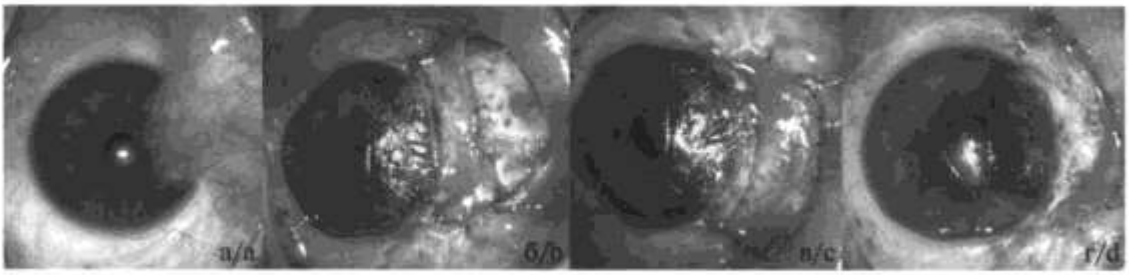

***Рис. 2.* Интраоперационные изображения основных этапов операции.**

а — рецидивирующий птеригиум 3-й степени (по T.Tan, 1997); б, в — фиксации свободного аутоконъюнктивального лоскута узловыми швами; г — после эксимерлазерной абляции и экспозиции митомицина трансплантат боуменова слоя позиционируется в зоне раневой поверхности склеры. Аутоконъюнктивальный лоскут временно смещен.

***Fig. 2.* Intraoperative images of the main surgical steps.**

a — recurrent grade 3 pterygium (according to T. Tan, 1997); b, c — fixation of the free autoconjunctival flap with interrupted sutures; d — after excimer laser ablation and exposure to mitomycin C, the Bowman's layer graft is positioned in the area of stromal wound surface. The sutured autoconjunctival flap is temporarily dislocated.

Техника хирургического иссечения птеригиума **(рис. 2, а)** заключалась в резекции птеригиума и аутоконъюнктивальной пластике свободным лоскутом, выкроенным из верхневисочного квадранта. Предварительно медицинским маркером осуществлялась разметка зоны резекции птеригиума и резекции аутотрансплантата. После инфильтрации размеченных зон слизистой оболочки 2% раствором лидокаина осуществлялась резекция птеригиума с поверхности роговицы и склеры с удалением всей эписклеральной рубцовой ткани и, при необходимости, избыточной ткани теноновой оболочки. Аутоконъюнктивальный лоскут иссекался по возможности без подслизистой ткани или с минимальным ее объемом и фиксировался на склере перилимбально, узловыми швами 10/0 **(рис. 2, б, в)**. Далее осуществлялась эксимерлазерная абляция стромальной поверхности в зоне хирургического вмешательства для достижения ровной поверхности и удаления остатков фиброзной ткани, после чего на раневую поверхность стромы наносили одну-две капли раствора 0,02% митомицина-С. Время экспозиции составляло 40 с, после чего роговицу промывали физиологическим раствором. В зависимости от площади вмешательства высекателем роговицы (Katena Products Inc, Denville, NJ, США) моделировали трансплантат боуменова слоя и помещали его на соответствующую зону роговицы реципиента **(см. рис. 2, в)**. После этого роговицу покрывали мягкой контактной линзой и вводили в теноново пространство раствор глюкокортикоида и антибиотика. В послеоперационном периоде лечение заключалось в инстилляциях дексаметазона 0,1% по убывающей схеме в течение 3 мес и инстилляциях 0,5% моксифлоксацина гидрохлорида в течение 3 нед. Слезозаменители (без консервантов) рекомендовали инстиллировать постоянно.

Результаты

Оценивались частота осложнений, корригируемая острота зрения, роговичный астигматизм, прозрачность роговицы в послеоперационном периоде, частота рецидивов, удовлетворенность пациента косметическим результатом. Интраоперационных и ранних послеоперационных осложнений, включая смещение трансплантата, не отмечено. Во всех семи случаях через 7—14 дней трансплантат боуменова слоя был полностью эпителизирован (подтверждалось флюоресцеиновой пробой), что позволяло снимать контактную линзу в указанные сроки. Средняя толщина трансплантата боуменова слоя в отдаленные сроки составила 22,8±7 мкм (от 12 до 31 мкм). В течение всего периода наблюдения роговица и трансплантат сохраняли прозрачность **(рис. 3)**. Клинических данных, свидетельствующих о врастании эпителия, суббоуменовой васкуляризации или росте конъюнктивальной ткани, в представленные сроки наблюдения не выявлено. Через 36 мес после операции средний показатели корригируемой очковыми линзами остроты зрения увеличился с 0,7±0,3 (от 0,02 до 1,0) до 0,9±0,2 (от 0,5 до 1,0), а средний показатель кератометрического астигматизма изменился с 2,8±2,4 дптр (от 0,7 до 7,5) до 1,5±1,4 дптр (от 0,5 до 4,6). В течение всего периода наблюдения рецидивов птеригиума не было. Все пациенты были удовлетворены полученными результатами с точки зрения косметического эффекта. Полученные послеоперационные показатели представлены в **таблице**.

Обсуждение

В данном пилотном исследовании мы представляем среднесрочные результаты разработанной нами техники комбинированного хирургического лечения рецидивирующего птеригиума, включающего трансплантацию боуменова слоя. Трансплан-

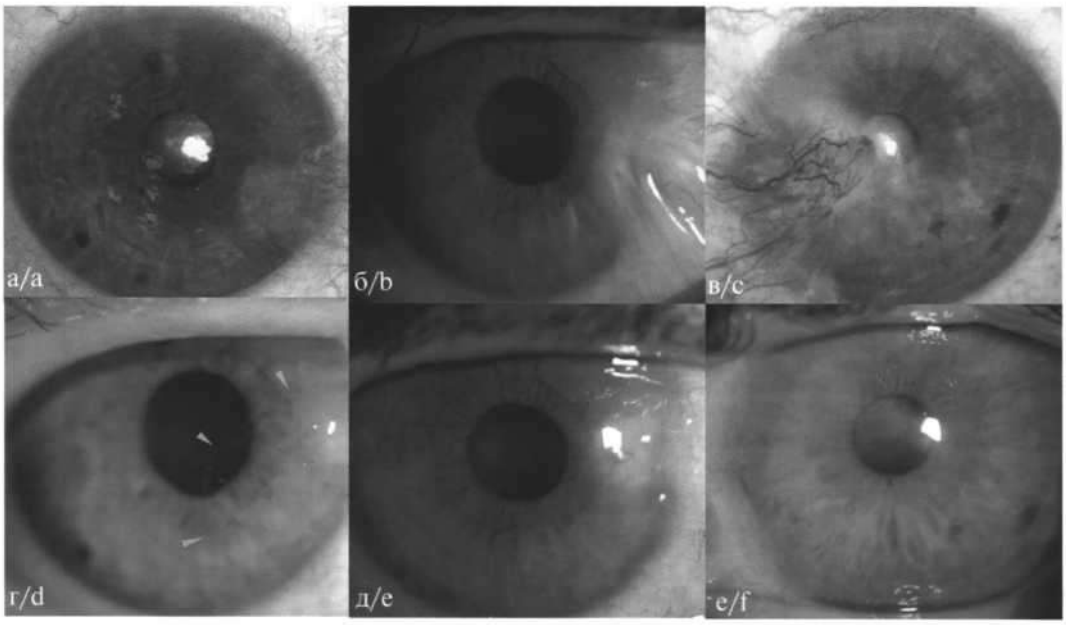

Рис. 3. **Биомикроскопическая картина переднего отрезка глаз до (а, б, в) и спустя 36 мес после (г, д, е) комбинированного лечения птеригиума с трансплантацией боуменова слоя.**

Желтыми стрелками указана визуализация границы трансплантата (г).

Fig. 3. **Slit lamp biomicroscopy images of the anterior segment of the eyes before (a, b, c) and 36 months after (d, e, f) the combined surgical treatment of pterygium with Bowman's layer transplantation.**

Yellow arrows indicate the borders of the graft (d).

тация роговицы и лазерная абляция давно и широко практикуются в хирургическом лечении птеригиума. Еще в 1916 г. A. Magitot описал лечение рецидивирующего птеригиума методикой послойной пересадки роговицы [20]. S. Krag и N. Ehlers предложили абляцию роговицы эксимерным лазером роговицы после иссечения крыловидной плевы [21]. Фототерапевтическая кератэктомия поверхности роговицы снижает частоту рецидивов у больных с впервые возникшим птеригиумом [22]. По данным литературы, иссечение птеригиума с последующей абляцией эксимерным лазером является оптимальным и при повторном росте крыловидной плевы [23]. При этом фототерапевтическая кератэктомия не вызывает термического повреждения близлежащих тканей, предотвращает образование фиброваскулярных новообразованных тканей. Большое количество публикаций свидетельствуют о том, что лазерная абляция обеспечивает дополнительную эффективность хирургического лечения птеригиума. По данным литературы, частота рецидивов после удаления птеригиума в сочетании с эксимерлазерной абляцией при впервые возникшем и повторном птеригиуме составляет около 11% [24]. T. Walkow и соавторы при аналогичном комбинированном лечении птеригиума приводят сравнимую частоту рецидивов — не более 12,5% [25]. В отличие от этих показателей, частота рецидивов после техники «обнаженной склеры» составляет от 24 до 89% [26], при использовании техники аутоконъюнктивальной трансплантации — от 2 до 40% [27], техники амнионопластики — 37% [12].

В представленных нами семи случаях рецидивирующего птеригиума лазерная абляция стромальной поверхности как роговицы реципиента, так и трансплантата слоя Боумена обеспечила биомикроскопическую прозрачность роговой оболочки и удовлетворенность пациентов достигнутым косметическим результатом. Осложнений за весь период наблюдения не отмечено. Показатель средней остроты зрения увеличился, а средний кератометрический астигматизм уменьшился. По нашему мнению, трансплантация боуменова слоя, которая является относительно новой методикой в офтальмологии [28], является продолжением концепции кератопластики Magitot в хирургическом лечении птеригиума, но обладает существенными преимуществами. Лазерная кератэктомия стромальной ткани трансплантата минимизирует либо исключает вероятность отторжения. Благодаря тому что трансплантат фиксируется без применения клея и шовного материала, процессы миграции и фиксации эпителиальных клеток происходят быстрее. Подобная фиксация трансплантата также уменьшает воспалительный ответ, вероятность неоваскуляризации, что в конечном итоге может сократить вероятность и частоту рецидивов птеригиума.

Рис. 4. **Полученные при оптической когерентной томографии изображения роговицы до (а) и спустя 36 мес после (б) комбинированного лечения птеригиума с трансплантацией боуменова слоя.**

Fig. 4. **Images of the cornea obtained with optical coherence tomography before (a) and 36 months after (b) the combined surgical treatment of pterygium with Bowman's layer transplantation.**

По нашему мнению, пересадка слоя Боумена после удаления крыловидной плевы обоснованна с точки зрения морфологии и физиологии роговицы, а также предполагаемого патогенеза птеригиума, который был описан в том числе как пролиферативное заболевание, напоминающее патологическое заживление раневой поверхности [29]. Для птеригиума характерны воспаление, гиперпластический рост патологических лимбальных эпителиальных клеток, рост новообразованных сосудов, что в совокупности приводит к разрушению слоя Боумена [30]. В свою очередь, это приводит к образованию новых взаимодействий между эпителием и стромой и к субэпителиальному фиброзу.

Развитие поверхностного рубцового помутнения роговицы при отсутствии боуменова слоя (например, после фоторефракционной кератэктомии) связано с патологическим процессом заживления раневой поверхности, что обусловлено нарушением нормального взаимодействия между эпителиальными клетками и стромой [31]. Отсутствие боуменова слоя приводит к клеточному пролиферативному ответу, вызванному прямым контактом между эпителиальными клетками и кератоцитами стромы. Следовательно, логично предположить, что в присутствии полноценного боуменова слоя достигается нормальное, физиологичное взаимодействие между кератоцитами и эпителиальными клетками, что исключает патологический раневой процесс с образованием рубцовой ткани.

Известно, что боуменов слой не регенерирует и передняя строма не может заместить отсутствующий боуменов слой. По этой причине при разрушенном либо отсутствующем слое Боумена кератоциты заполняют пространство под эпителиальным слоем, пролиферируют и участвуют в формировании так называемого субэпителиального фиброза. Важную роль в этом процессе играют фибробластоподобные клетки, источником которых являются кератоциты. Вместе с тем нужно учитывать, что боуменов слой разрушается не только непосредственно птеригиумом, но и в ходе хирургического вмешательства на этапе эксцизии птеригиума. Исходя из сказанного, считаем, что восстановление нормальной анатомии, морфологии, а следовательно, и физиологии роговицы путем трансплантации боуменова слоя в область его повреждения (или отсутствия) является логичным в хирургическом лечении птеригиума. Трансплантат слоя Боумена, состоящий из коллагеновой ткани, выступает барьером — как физическим, так и биологическим — для смешивания клеточного состава роговицы, что исключает развитие фиброза под эпителиальным слоем. Трансплантат сохраняет *status quo* поверхности роговицы, служит физической преградой для травматизации «обнаженной» стромы, что способствует физиологичному заживлению раневой поверхности стромы с восстановлением на морфологическом уровне прозрачности роговицы [32]. Расположение трансплантата с ровной гладкой поверхностью в пораженной области создает условия для физиологичной фиксации, миграции, митоза и, как результат, эпителизации поверхности **(рис. 4)**. Можно также предположить, что трансплантат, благодаря физической защите «обнаженной» стромы и восстановлению анатомо-физиологических параметров роговицы, положительно влияет на восстановление чувствительности роговицы, а следовательно, на восстановление трофических функций суббазального нервного сплетения.

Заключение

Следует отметить, что трансплантация боуменова слоя позволяет легко восстановить нормальную анатомию, физиологию и морфологию передней поверхности роговицы после эксцизии повторного птеригиума. Бесшовная трансплантация боуменова слоя является малоинвазивной методикой, а риск отторжения минимален. При развитии осложнений либо неблагоприятных исходах сохраняется возможность удаления трансплантата слоя Боумена и применения любой другой методики для лечения птеригиума. Важно учесть, что техника трансплантации боуменова слоя не увеличивает потребность в донорской ткани, так как трансплантат формируется из остаточных корнеосклеральных дисков без десцеметовой мембраны с эндотелием.

Наше пилотное исследование, в имеющиеся сроки наблюдения, предварительно свидетельствует, что трансплантация боуменова слоя в хирургическом лечении рецидивирующего птеригиума технически проста в исполнении, приводит к восстановлению прозрачности роговицы и целесообразна ввиду отсутствия рецидивов в среднесрочном периоде наблюдения.

Для максимально объективных выводов необходимо увеличить число клинических случаев и сроки наблюдения. Насколько нам известно, трансплантация боуменова слоя в хирургическом лечении птеригиума ранее никем не описана.

Участие авторов:
Концепция и дизайн исследования: О.О.
Сбор и обработка материала: О.О., П.А., А.И., К.Л.
Написание текста: О.О., П.А.
Редактирование: О.О.

Авторы заявляют об отсутствии конфликта интересов.
The authors declare no conflicts of interest.

ЛИТЕРАТУРА/REFERENCES

1. Gutierrez AM, Mejia LF. Pterygium Surgical Management. In: Boyd S., Boyd B.F., eds. *New Trends in Ophthalmology-Medical and Surgical Management.* Panama: Jaypee-Highlights Medical Publishers; 2013.
2. Маложен С.А., Труфанов С.В., Крахмалева Д.А. Птеригиум: этиология, патогенез, лечение. *Вестник офтальмологии.* 2017;133(5):76-83.
Malozhen SA, Trufanov SV, Krakhmaleva DA. Pterygium: etiology, pathogenesis, treatment. *Russian Annals of Ophthalmology = Vestnik Oftalmologii.* 2017;133(5):76-83. (In Russ.).
https://doi.org/10.17116/oftalma2017133576-83
3. Spencer WH, Zimmerman LE. Conjunctiva. In: Spencer WH, ed. *Ophthalmic pathology: an atlas and textbook.* Vol 1. Philadelphia: WB Saunders; 1985.
4. Coroneo M, Di Girolamo N, Wakefield D. The pathogenesis of pterygia. *Curr Opin Opthalmol.* 1999;10(4):282-288.
https://doi.org/10.1097/00055735-199908000-00011
5. Biender B, Biger Y, Rothkoff L, Sachs U. Pterygium and basic tear secretion. *Ann Ophthalmol.* 1979;11(8):1235-1236.
6. Петраевский А.В., Тришкин К.С. Патогенетическая связь птеригиума и синдрома сухого глаза (клинико-цитологическое исследование). *Вестник офтальмологии.* 2014;130(1):52-56.
Petrayevsky AV, Trishkin KS. Pathogenetic relationship between pterygium and dry eye syndrome (clinical and cytological study). *Russian Annals of Ophthalmology = Vestnik Oftalmologii.* 2014;130(1):52-56. (In Russ.).
7. Hilgers J. Pterygium: its incidence, heredity and etiology. *Am J Ophthalmol.* 1960;50:635-644.
https://doi.org/10.1016/0002-9394(60)90245-2
8. Gris O, Güell JL, del Campo Z. Limbal-conjunctival autograft transplantation for the treatment of recurrent pterygium. *Ophthalmology.* 2000;107(2):270-273.
https://doi.org/10.1016/s0161-6420(99)00041-x
9. Barbosa J, De Farias C, Hirai F, Pereira Gomes J. Amniotic membrane transplantation with narrow-strip conjunctival autograft vs conjunctival autograft for recurrent pterygia. *Eur J Ophthalmol.* 2017;27(2):135-140.
https://doi.org/10.5301/ejo.5000773
10. Assaad N, Chong R, Tat L, Bennett M, Coroneo M. Use of adjuvant hyperbaric oxygen therapy to support limbal conjunctival graft in the management of recurrent pterygium. *Cornea.* 2011;30(1):7-10.
https://doi.org/10.1097/ICO.0b013e3181da58a4
11. Besharati M, Manaviat M, Souzani A. Subconjunctival bevacizumab injection in treatment of pterygium. *Acta Med Iran.* 2011;49(3):179-183.
12. Kaufman S, Jacobs D, Lee W, Deng S, Rosenblatt M, Shtein R. Options and adjuvants in surgery for pterygium: a report by the American Academy of Ophthalmology. *Ophthalmology.* 2013;120(1):201-208.
https://doi.org/10.1016/j.ophtha.2012.06.066
13. Simşek T, Günalp I, Atilla H. Comparative efficacy of beta-irradiation and mitomycin-C in primary and recurrent pterygium. *Eur J Ophthalmol.* 2001;11(2):126-132.
https://doi.org/10.1177/112067210101100204
14. Chui J, Coroneo M, Tat L, Crouch R, Wakefield D, Di Girolamo N. Ophthalmic pterygium: a stem cell disorder with premalignant features. *Am J Pathology.* 2011;178(2):817-827.
https://doi.org/10.1016/j.ajpath.2010.10.037
15. Reid T, Dushku N. What a study of pterygia teaches us about the cornea? Molecular mechanisms of formation. *Eye Contact Lens.* 2010;36(5):290-295.
https://doi.org/10.1097/ICL.0b013e3181eea8fe
16. Zeng W, Liu Z, Dai H, Yan M, Luo H, Ke M, Cai X. Anti-fibrotic, anti-VEGF or radiotherapy treatments as adjuvants for pterygium excision: a systematic review and network meta-analysis. *BMC Ophthalmol.* 2017;17(1):211.
https://doi.org/10.1186/s12886-017-0601-5
17. Walland M, Stevens J, Steele A. The effect of recurrent pterygium on corneal topography. *Cornea.* 1994;13(5):463-464.
https://doi.org/10.1097/00003226-199409000-00016
18. Tan D, Chee S, Dear K, Lim A. Effect of pterygium morphology on pterygium recurrence in a controlled trial comparing conjunctival autografting with bare sclera excision. *Arch Ophthalmol.* 1997;115(10):1235-1240.
https://doi.org/10.1001/archopht.1997.01100160405001
19. Оганесян О.Г., Гетадарян В.Р., Макаров П.В., Грдиканян А.А. Трансплантация Боуменового слоя при прогрессирующем кератоконусе. *Российский офтальмологический журнал.* 2019;12(4):43-50.
Oganesyan OG, Getadaryan VR, Makarov PV, Grdikanyan AA. Bowman layer transplantation in eyes with progressive advanced keratoconus. *Russian Ophthalmological Journal = Rossiyskiy oftal'mologicheskiy zhurnal.* 2019;12(4):43-50. (In Russ.).
https://doi.org/10.21516/2072-0076-2019-12-4-43-50
20. Mayer D, Casey T. Reducing the risk of corneal graft rejection. A comparison of different methods. *Cornea.* 1987;6(4):261-268.
https://doi.org/10.1097/00003226-198706040-00006
21. Krag S, Ehlers N. Excimer laser treatment of pterygium. *Acta Ophthalmol* (Copenh). 1992;70(4):530-533.
https://doi.org/10.1111/j.1755-3768.1992.tb02127.x
22. Promesberger J, Kohli S, Busse H, Uhlig C. Pterygium recurrence, astigmatism and visual acuity following bare-sclera excision and conjunctival autograft with or without additional phototherapeutic keratectomy. *Ophthalmic Res.* 2014;51(1):52-58.
https://doi.org/10.1159/000355075
23. Chen D, Liu X, Long Q, Wang Z, Li Y. Effects of excimer laser phototherapeutic keratectomy in limbal-conjunctival autograft transplantation for re-

current pterygium: a retrospective case control study. *BMC Ophthalmol.* 2019;19(1):238.
https://doi.org/10.1186/s12886-019-1248-1

24. Gierek-Kalicka S, Mrukwa E, Wygledowska D. Use of excimer laser in pterygium surgery. *Klin Oczna.* 1992;94(11-12):371-372.

25. Walkow T, Daniel J, Meyer C, Rodrigues E, Mennel S. Long-term results after bare sclera pterygium resection with excimer smoothing and local application of mitomycin C. *Cornea.* 2005;24(4):378-381.
https://doi.org/10.1097/01.ico.0000151540.69994.ef

26. Hirst L. The treatment of pterygium. *Surv Ophthalmol.* 2003;48(2):145-180.
https://doi.org/10.1016/s0039-6257(02)00463-0

27. Hirst L. Prospective study of primary pterygium surgery using pterygium extended removal followed by extended conjunctival transplantation. *Ophthalmology.* 2008;115(10):1663-1672.
https://doi.org/10.1016/j.ophtha.2008.03.012

28. Lie J, Droutsas K, Ham L, Dapena I, Ververs B, Otten H, van der Wees J, Melles G. Isolated Bowman layer transplantation to manage persistent subepithelial haze after excimer laser surface ablation. *J Cataract Refract Surg.* 2010;36(6):1036-1041.
https://doi.org/10.1016/j.jcrs.2010.03.032

29. Di Girolamo N, Coroneo M, Wakefield D. Epidermal growth factor receptor signaling is partially responsible for the increased matrix metalloproteinase-1 expression in ocular epithelial cells after UVB radiation. *Am J Pathol.* 2005;167(2):489-503.
https://doi.org/10.1016/S0002-9440(10)62992-6

30. Di Girolamo N, Wakefield D, Coroneo M. UVB-mediated induction of cytokines and growth factors in pterygium epithelial cells involves cell surface receptors and intracellular signaling. *Invest Ophthalmol Vis Sci.* 2006;47(6):2430-2437.
https://doi.org/10.1167/iovs.05-1130

31. Melles G, Binder P, Anderson J. Variation in healing throughout the depth of long-term, unsutured, corneal wounds in human autopsy specimens and monkeys. *Arch Ophthalmol.* 1994;112(1):100-109.
https://doi.org/10.1001/archopht.1994.01090130110027

32. Lagali N, Germundsson J, Fagerholm P. The role of Bowman's layer in corneal regeneration after phototherapeutic keratectomy: a prospective study using in vivo confocal microscopy. *Invest Ophthalmol Vis Sci.* 2009;50(9):4192-4198.
https://doi.org/10.1167/iovs.09-3781

Поступила 14.05.2022
Received 14.05.2022
Принята к печати 12.12.2022
Accepted 12.12.2022

Вестник офтальмологии
2023, Т. 139, №3, с. 98-105
https://doi.org/10.17116/oftalma202313903198

Russian Annals of Ophthalmology =
Vestnik Oftal'mologii 2023, vol. 139, №3, pp. 98-105
https://doi.org/10.17116/oftalma202313903198

Предикторы успеха периферической лазерной иридотомии и ленсэктомии при начальных стадиях заболевания первичного закрытия угла передней камеры

© Н.И. КУРЫШЕВА[1, 2], Г.А. ШАРОВА[3]

[1]Медико-биологический университет инноваций и непрерывного образования ФГБУ ГНЦ РФ «Федеральный биофизический центр им. А.И. Бурназяна» ФМБА России, Москва, Россия;
[2]Центр офтальмологии ФМБА России, ФГБУ ГНЦ РФ «ФМБЦ им. А.И. Бурназяна» ФМБА, Москва, Россия;
[3]ООО «Глазная клиника доктора Беликовой», Москва, Россия

РЕЗЮМЕ

В статье представлен обзор данных литературы, посвященной поиску предикторов успеха периферической лазерной иридотомии (ПЛИТ) и ленсэктомии при начальных стадиях заболевания первичного закрытия угла передней камеры (ЗПЗУ). Выполнен тренд-анализ исследований, проведенных на лицах с подозрением на первичное закрытие угла (ППЗУ) и с первичным закрытием угла (ПЗУ). Концепция обзора обусловлена неоднозначным выбором лечения пациентов на этапе дебюта ПЗУ. Определение предикторов успеха ПЛИТ или ленсэктомии играет ключевую роль в оптимизации лечения ЗПЗУ. Данные проанализированной литературы носят противоречивый характер, что указывает на необходимость дальнейших исследований с учетом современных методов визуализации структур глаза, таких как оптическая когерентная томография Swept Source (SS-OCT), и с использованием единых критериев оценки эффективности лечения.

Ключевые слова: *предикторы успеха периферической лазерной иридотомии, предикторы успеха ленсэктомии, первичное закрытие угла, подозрение на первичное закрытие угла, SS-OCT.*

ИНФОРМАЦИЯ ОБ АВТОРАХ:
Курышева Н.И. — e-mail: e-natalia@list.ru; https://orcid.org/0000-0002-9265-6671
Шарова Г.А. — e-mail: galina.shar@mail.ru; https://orcid.org/0000-0002-7163-4858
Автор, ответственный за переписку: Шарова Галина Аркадьевна — e-mail: galina.shar@mail.ru

КАК ЦИТИРОВАТЬ:
Курышева Н.И., Шарова Г.А. Предикторы успеха периферической лазерной иридотомии и ленсэктомии при начальных стадиях заболевания первичного закрытия угла передней камеры. *Вестник офтальмологии.* 2023;139(3):98–105. https://doi.org/10.17116/oftalma202313903198

Predictors of the success of laser peripheral iridotomy and lensectomy in the early stages of primary angle closure disease

© N.I. KURYSHEVA[1, 2], G.A. SHAROVA[3]

[1]Medical Biological University of Innovations and Continuing Education of the Federal Biophysical Center named after A.I. Burnazyan, Moscow, Russia;
[2]Ophthalmological Center of the Federal Medical-Biological Agency, Federal Medical Biophysical Center named after A.I. Burnazyan, Moscow, Russia;
[3]OOO Glaznaya klinika doktora Belikovoj, Moscow, Russia

ABSTRACT

The article reviews literature data on the search for predictors of the success of laser peripheral iridotomy (LPI) and lensectomy in the early stages of primary angle closure disease (PACD) and presents a trend analysis of the studies conducted on individuals identified as primary angle closure suspects (PACs) and those with primary angle closure (PAC). The concept of the review was determined by the ambiguous choice of treatment for patients at the stage of PAC onset. Determining the success predictors of LPI or lensectomy plays a key role in optimizing the treatment of PACD. The results of literature analysis are contradictory, which indicates the need for further research taking into account modern methods of visualization of the eye structures such as optical coherence tomography (OCT), Swept Source OCT (SS-OCT), and the use of uniform criteria for evaluating the effectiveness of treatment.

Keywords: *predictors of the success of laser peripheral iridotomy, predictors of the success of lensectomy, primary angle closure, primary angle closure suspect, SS-OCT.*

INFORMATION ABOUT THE AUTHORS:
Kurysheva N.I. — https://orcid.org/0000-0002-9265-6671
Sharova G.A. — https://orcid.org/0000-0002-7163-4858
Corresponding author: Sharova G.A. — e-mail: galina.shar@mail.ru

TO CITE THIS ARTICLE:
Kurysheva NI, Sharova GA. Predictors of the success of laser peripheral iridotomy and lensectomy in the early stages of primary angle closure disease. *Russian Annals of Ophthalmology = Vestnik oftal'mologii.* 2023;139(3):98–105. (In Russ.). https://doi.org/10.17116/oftalma202313903198

Актуальность поиска предикторов эффективности лечения заболевания первичного закрытия угла (ЗПЗУ) обусловлена противоречивыми данными литературы относительно выбора хирургического вмешательства на этапе дебюта заболевания: от полного отказа от лечения до экстракции прозрачного хрусталика. В то время как при наличии ПЗУГ ленсэктомия является общепризнанной [1], на этапе ПЗУ вопрос о выборе метода лечения дискутируется. С одной стороны, периферическая лазерная иридотомия (ПЛИТ) — неинвазивная, более доступная, экономически менее затратная процедура, приводит к реконструкции угла передней камеры (УПК) и снижению внутриглазного давления (ВГД) в основном за счет разрешения зрачкового блока, с другой — вероятность сохранения иридотрабекулярного контакта (ИТК) после ПЛИТ достаточно высока [2]. Ленсэктомия демонстрирует преимущество перед ПЛИТ в отношении рецидивов ИТК [3]. В каких случаях лечения ПЗУ методом выбора должна быть ПЛИТ, а в каких — ленсэктомия? Для решения поставленной задачи необходим поиск предикторов эффективности обоих методов лечения [4].

Критерии успеха периферической лазерной иридотомии и ленсэктомии

В настоящее время данные литературы, посвященной поиску предикторов успеха ПЛИТ и ленсэктомии при ЗПЗУ, носят неоднозначный характер. Этот факт объясняется выбором разных постоперационных клинико-топографических параметров, принимаемых исследователями за успех лечения: гипотензивный эффект (ΔВГД), количество антиглаукомных препаратов, изменение профиля УПК в 500 и 750 мкм от склеральной шпоры (дистанции открытия УПК, angle opening distance — AOD500 и AOD750 соответственно; иридотрабекулярного пространства, iridotrabecular space area — TISA500 и TISA750 соответственно; площади открытия УПК, angle recess area, ARA500 и ARA750 соответственно; иридотрабекулярного объема передней камеры, trabecular-iris circumference volume — TICV500 и TICV750 соответственно; иридотрабекулярного угла, trabecular iris angle, TIA500; площади дистанции открытия УПК, angle opening distance 750 area, AODA), кривизны радужки (Iris Curvature, ICurv), иридокорнеального угла по данным Шаймпфлюг-камеры [5—22]. Исследователи по-разному трактуют выбор того или иного параметра в качестве оценки успешности лечения. В многочисленных исследованиях, посвященных эффективности ПЛИТ [5, 8, 10, 11, 13], изменение AOD750 принято за критерий успеха лазерного вмешательства, так как именно AOD является предиктором закрытия УПК, достоверно коррелирующим с гониоскопической картиной [23, 24]. Тем не менее некоторые авторы отдают предпочтение анализу другого параметра — TISA500, TISA750, поскольку он менее подвержен влиянию изменчивости рельефа радужки в отличие от линейного параметра AOD [16]. T.A. Tun и соавторы руководствовались теми же соображениями, выбрав в качестве оценки успеха ПЛИТ динамику AODA750, чтобы избежать влияния локальных изменений рельефа радужки [6].

В исследованиях, посвященных эффективности ленсэктомии, авторы в качестве критерия успеха лечения используют, как правило, гипотензивный эффект операции [18, 20—22].

Большинство работ посвящено только какому-то одному методу лечения при ранних стадиях ЗПЗУ: либо ПЛИТ [5—17], либо ленсэктомии, включая глаза с предварительной ПЛИТ [20—22] и/или иридопластикой [18]. Только E. Melese и соавт. в 2016 г. провели сравнительный анализ предикторов успеха ПЛИТ и ленсэктомии, ограниченный сроком наблюдения в 1 мес [19], а в 2022 г. W.G. Mitchell и соавт. в рамках продленного до 36 мес исследования EAGLE изучили предикторы неуспеха обоих методов лечения при ПЗУ и ПЗУГ [25].

В итоге в настоящее время, по данным литературы, выявлены общие предикторы успеха лечения ЗПЗУ для обоих методов: пожилой возраст, высокое предоперационное ВГД, увеличенные свод хрусталика (lens vault, LV) и толщина хрусталика (lens thickness, LT). Предиктором успеха ПЛИТ признано снижение таких параметров, как ARA750, AOD750, ширина передней камеры (anterior chamber width, ACW), аксиальная длина глаза (axial length, AL), площадь и объем радужки (iris area, I-area и iris volum, IVol), а также увеличение ее кривизны. Относительно толщины радужки (iris thickness, IT) данные противоречивы. По мнению одних авторов, предиктором успеха является увеличенная толщина радужки [5], а с точки зрения других — уменьшенная [16]. Играют роль также уменьшенный сфероэквивалент (СЭ) [6] и локализация дисцизионного отверстия в верхнем секторе радужки [10].

Предикторы успеха ленсэктомии: мужской пол, европеоидная раса, увеличенная глубина передней камеры (anterior chamber depth, ACD), более низкая оптическая сила интраокулярной линзы (ИОЛ).

Перечисленные предикторы успеха ПЛИТ и ленсэктомии представлены в **табл. 1** и **2**.

Клинические предикторы успеха лечения заболевания первичного закрытия угла передней камеры

Ассоциация успеха лечения начальных стадий ЗПЗУ с пожилым возрастом как после ПЛИТ [14,

Таблица 1. **Предикторы успеха ПЛИТ**

Table 1. **Predictors of the success of laser peripheral iridotomy**

Авторы, год	Срок наблюдения	Критерий успеха	Исследуемые параметры	Предикторы	Характеристика групп
A.C. How и соавт., 2012 [5]	1 нед	DAOD750	Возраст, пол, раса, ACW, ACArea, ACV, ЦТР, IT750, IT2000, IArea, ICurv, AL, ACD, LT, ВГД	↑ВГД, ↓LV, ↓IT2000	178 пациентов (178 глаз) с ППЗУ; старше 50 лет; 95% — китайцы
T.A. Tun и соавт., 2021 [6]	90 дней	DAODA	Возраст, пол, ВГД, СЭ, MD, VCDR, AL, ЦТР, ACD, ACW, ACV, LV, PD, IVol, IT750 area, IT2000 area, ICurv-area	↑LV, ↑IVolum, ↑СЭ	66 пациентов (130 глаз) с ЗПЗУ (68 глаз — ППЗУ, 34 — ПЗУ, 28 — ПЗУГ); старше 40 лет; поляки
		DICurv-area	Возраст, пол, ВГД, СЭ, MD, VCDR, AL, ЦТР, ACD, ACW, ACV, LV, PD, DAODA, TICV750, IVol, IT750 area, IT2000 area	↑LV	
V. Koh и соавт., 2019 [7]	1 мес	Изменение одного и более УПК с закрытого на открытый	ACD, ACArea, LV, AOD500, AOD750, TISA750, ARA750, IT в области дилататора зрачка, IT в области сфинктера зрачка, IT500, IT750, IT1000, IT2000, ICurv, ICurv ratio	↓ICurv, ↓ICurv-ratio	69 пациентов (69 глаз) с ППЗУ; средний возраст — 64 года; 82% — китайцы, 4% — малазийцы, 4% — индийцы, 4% — другие
S. Moghimi и соавт., 2016 [8]	6 нед	DAOD750	Возраст, пол, AL, ACD, LT, ACArea, LV, RLV, AV, IT750, I-area, ICurv, AOD500, AOD750, гониосинехии	↑AOD750	52 пациента (52 глаза) с острым приступом ПЗУ; средний возраст — 60 лет (от 45 до 88); иранцы
X. Chen и соавт., 2022 [9]	1 нед	DAOD500 DARA500 DTISA500 DTIA500	Возраст, пол, ICurv, IT750, LT	↓LT	52 пациента (52 глаза) с ППЗУ; средний возраст — 63 года; китайцы
B.Y. Xu и соавт., 2021 [10]	2 нед	DAOD750	Возраст, пол, УПК по Шафферу, локализация дисцизионного отверстия (верхний, темпоральный, назальный сектора), AOD500, AOD750, TISA750, IT750, IT2000, IArea, ICurv, ACD, ACW, ACArea, LV, PD, DPD	Дисцизионное отверстие вверху ↑AOD750, ↑IArea, ↑PD, ↑ΔPD, ↓ICurv, ↓ACD	454 пациента (454 глаза) с ППЗУ; возраст — от 50 до 70 лет (в рамках Zhongshan Angle Closure Prevention, ZAP)
N. Zebardast и соавт., 2016 [11]	2 нед	DAOD750	Возраст, пол, острота зрения, AL, LT, исходное ВГД, CDR, ЦТР, наличие гониосинехий, исходный УПК по Шафферу, ACW, ACD, ACArea, ACV, AOD750, TISA750, IT750, IArea, ICurv, IVol, LV, DPD	↑AOD750, ↑AL, ↓ACD, ↓LV, ↓ICurv	244 пациента (244 глаза) с ЗПЗУ (126 — ППЗУ, 118 — ПЗУ/ПЗУГ); средний возраст — 55 лет; южные индийцы
		DAOD750 ⩾0,1 мм		↓AOD750 ↓ACW, ↓ACD, ↓LV, ↓ICurv	
		Открытие УПК по Шафферу в 4 квадрантах	Возраст, пол, острота зрения, AL, LT, исходное ВГД, CDR, ЦТР, исходный УПК по Шафферу, наличие гониосинехий	↓исходный УПК по Шафферу, ↓CDR	
S. Kansara и соавт., 2016 [12]	3 мес	DTICV500, DTICV750	Возраст, пол, ВГД, наличие катаракты, количество антиглаукомных препаратов, УПК по Spaeth, гониосинехии, TISA500, TISA750, TICV500, TICV750	Предикторы не выявлены	24 пациента (42 глаза) с хроническим ЗПЗУ, средний возраст — 59 лет; 46% — европеоиды, 25% — афроамериканцы, 21% — латиноамериканцы, 8% — азиаты
B.C. Ang и соавт., 2016 [13]	1 мес	DAOD750	Возраст, пол, ACD, ACW, ACA, ACV, LV, IT750, IT2000, IArea, ICurv, PD, ВГД	↓LV, ↑возраст	51 пациент (51 глаз: 25 — ППЗУ, 17 — ПЗУ, 9 — ПЗУГ); средний возраст — 75 лет; японцы
G. Huang и соавт., 2012 [14]	1 мес	DAOD500	Исходное ВГД, возраст, пол, раса, IT750, TISA500, ЦТР, ACD, AC-Curv, PC-Curv, PD, IArea, ARA750, ACA, ICurv, ACW, ACV, LV, СЭ	↓возраст, ↓ICurv, ↑IArea	81 пациент (81 глаз) с ППЗУ; средний возраст — 65 лет; 38,3% — европеоиды, 25,9% — китайцы, 14,8% — филиппинцы, 14,8% — латиноамериканцы

Авторы, год	Срок наблюдения	Критерий успеха	Исследуемые параметры	Предикторы	Характеристика групп
Y.M. Liu и соавт., 2021 [15]	1 нед	ΔACD ΔAOD ΔTIA ΔARA DICurv	AL, LT, LV	↓LT, ↓LV	69 пациентов (97 глаз): 68 — ППЗУ, 16 — ПЗУ, 13 — ПЗУГ; средний возраст — 62 года; китайцы
R.Y. Lee и соавт., 2014 [16]	2—3 нед		IT750, IT2000, ITM	↓LT ↑IT2000, ↑ITM	52 пациента (52 глаза) с ППЗУ; средний возраст — 65 лет; 28 — европеоиды, 24 — китайцы
T. Mansoori, N. Balakrishna, 2018 [17]	1 нед	DTISA500 DTISA750 ΔИридокорнеального угла	Возраст, пол, центральная ACD, ACW, IITP, ACV	↑IT750 ↑IT750 Пожилой возраст, ↓ACV	56 пациентов (56 глаз) с ППЗУ; средний возраст — 55 лет; индийцы

Примечание. ACA (anterior chambe angle) — угол передней камеры; ACArea (anterior chamber area) — площадь угла передней камеры; ACV (anterior chamber volume) — объем передней камеры; RLV (relative lens vault) — относительное положение хрусталика в передней камере; RLV = LV/AV; AV (anterior vault) — высота свода передней камеры, AV = ACD + LV; IITP — центральная толщина роговицы; ITM (maximal iris thickness) — максимальная толщина радужки; ICurv-area (iris curvature area) — площадь кривизны радужки; IVol (Iris volume) — объем радужки; ICurv ratio — коэффициент выпуклости радужки как отношение кривизны радужки к длине хорды, соединяющей корень радужки и край зрачка; MD (Mean Deviation) — среднее отклонение по данным стандартной автоматической периметрии; CDR (cup-disc ratio) — отношение ямки к диску зрительного нерва по вертикали; PD (pupil diameter) — диаметр зрачка; ΔИТК — изменение ИТК; TIA500 (trabecular iris angle) — иридотрабекулярный угол в 500 мкм от склеральной шпоры; AC-Curv (curvature of the anterior corneal surface) — кривизна передней поверхности роговицы; PC-Curv (curvature of the posterior corneal surface) — кривизна задней поверхности роговицы. Остальные полные названия изучаемых параметров, представленных здесь в виде аббревиатур, приведены в тексте.

17], так и после ленсэктомии [19], вероятно, связана с увеличением толщины хрусталика у пожилых [26]. Следует отметить, что в исследованиях, включающих более молодых пациентов, эта связь может быть не выявлена [12].

Высокое исходное ВГД, предопределяющее результат лечения ЗПЗУ, отмечается многими авторами [5, 17, 20—22]. Так, в исследовании T. Dada и соавторов, по результатам многофакторного анализа, исходное ВГД при ПЗУ было самым значимым фактором, определяющим гипотензивный эффект ленсэктомии (p<0,0001) [21]. В то же время не все ученые отмечают такой эффект в случае лечения ПЗУ. По данным C.E. Traverso и C.A. Cutolo, гипотензивный эффект ленсэктоми ассоциирован с высоким предоперационным ВГД только в случае лечения ПЗУГ, но не ПЗУ [18]. Возможной причиной могут быть патологические процессы в трабекулярной сети при ПЗУГ [27]. Кроме того, это может быть связано с различным дизайном исследований. В упомянутом исследовании C.E. Traverso и C.A. Cutolo ленсэктомии в 47% случаев предшествовала ПЛИТ и в 12% — иридопластика при ПЗУ, а при ПЗУГ — в 38% ПЛИТ без иридопластики [18]. В работе C.J. Liu и соавторов гипотензивный эффект ассоциировался с высоким исходным ВГД также только в группе ПЗУГ, но не в группе ПЗУ. Дизайн этого исследования предполагал совместную группу ПЗУ с ППЗУ, кроме того, анализировались глаза с предварительной ПЛИТ [20]. Таким образом, включение в исследование пациентов не только с ПЗУ, но и с ППЗУ может не выявить взаимосвязи успеха лечения с исходным ВГД [17, 19]. Помимо этого, достоверное снижение количества местных гипотензивных препаратов может сочетаться с отсутствием взаимосвязи с гипотензивным эффектом ПЛИТ [12].

В то же время ленсэктомия, в отличие от ПЛИТ, сопровождается статистически значимым снижением ВГД и количества антиглаукомных препаратов при ПЗУ [28]. По данным продленного до 36 мес исследования EAGLE, у больных с ПЗУ и ПЗУГ гипотензивная эффективность ленсэктомии в 10 раз превосходила таковую при ПЛИТ [25], а предикторами неудачи названы отсутствие принадлежности к китайской расе, высокое исходное ВГД и применение местных гипотензивных препаратов до этапа рандомизации.

Ассоциация успеха ленсэктомии при ПЗУ/ППЗУ с мужским полом выявлена в исследовании E. Melese и соавт. [19]. Известно, что женщины подвержены более высокому риску развития ПЗУГ, вероятно, из-за анатомической предрасположенности [29—31]. По данным H.A. Quigley и A.T. Broman, распространенность ПЗУГ ассоциирована с женским полом, тогда как при первичной открытоугольной глаукоме взаимосвязь

Таблица 2. **Предикторы успеха ленсэктомии**
Table 2. **Predictors of the success of lensectomy**

Авторы, год	Срок наблюдения	Критерий успеха	Исследуемые параметры	Предикторы	Характеристика групп
C.E. Traverso, C.A. Cutolo, 2017 [18]	6 мес	ΔВГД	Исходное ВГД, возраст, ACD, LT	При ПЗУ предикторы не выявлены. При ПЗУГ — ↑ACD, ↑LT	217 глаз с ПЗУ; средний возраст — 73 года (41% — предшествовала ПЛИТ, 12% — иридопластика); 37 глаз с ПЗУГ, средний возраст — 70 лет (38% — предшествовала ПЛИТ без иридопластики
E. Melese и соавт., 2016 [19]	1 мес	ΔTICV500, ΔTICV750	Возраст, сила ИОЛ, раса, пол, исходные TICV500, AL, ACD, диаметр роговицы, Km, протяженность ИТК	↑возраст, ↓сила ИОЛ, европеоидная раса по сравнению с афроамериканцами	18 пациентов (28 глаз) с ПЗУ; старше 45 лет; 44% — европеоиды, 33% — афроамериканцы, 22% — испанцы
		ΔИТК		Мужской пол, испанцы имели преимущество в сравнении с афроамериканцами, ↓протяженность ИТК	
C.J. Liu и соавт., 2006 [20]	3 мес	ΔВГД	Возраст, исходное ВГД, антиглаукомные препараты, ACD, LT	↑исходное ВГД при ПЗУГ, но не при ПЗУ/ППЗУ; ↓ACD	32 пациента (32 глаза) с ПЗУГ; средний возраст — 75 лет, и 28 пациентов (28 глаз) в совместной группе ПЗУ/ППЗУ; средний возраст — 73 года; предшествовала ПЛИТ; китайцы и монголы
T. Dada и соавт., 2015 [21]	12 мес	Постоперационное ВГД <18 мм рт.ст.	Возраст, пол, ACD, LT, LV, исходное ВГД, AOD500	↑исходное ВГД, ACD	44 пациента (44 глаза); средний возраст — 57 лет (ПЗУ без ПЛИТ и/или после ПЛИТ); индийцы
P.N. Shams, P.J. Foster, 2012 [22]	7,2 мес	ΔВГД	Исходное ВГД, антиглаукомные препараты, УПК, наличие гониосинехий	↑исходное ВГД, ↑антиглаукомных препаратов, ↓ширина УПК, ↑протяженность гониосинехий (при ПЗУГ). При ПЗУГ ↓ВГД была выше, чем при ПЗУ (p=0,01)	39 пациентов (55 глаз); средний возраст — 71 год; ПЗУ/ПЗУГ при наличии катаракты (61% предшествовала ПЛИТ); европеоиды

Примечание. ИТК — иридотрабекулярный контакт; ΔИТК — изменение ИТК.

не подтверждена [32]. Было показано, что повышение ВГД связано с наступлением менопаузы [33]. Кроме того, снижение с возрастом уровня женских половых гормонов отрицательно влияет на гемодинамику глаза [34, 35]. Возможно, гормональные факторы оказывают влияние в том числе и на гемодинамику глаза после ленсэктомии. В исследовании E. Melese и соавторов показано, что у мужчин после ленсэктомии наблюдается более выраженное снижение иридотрабекулярного контакта по сравнению с женщинами. Этот факт требует дальнейших исследований [19].

Обратную взаимосвязь успеха ленсэктомии с оптической силой ИОЛ E. Melese и соавторы объясняют небольшой выборкой (28 глаз), включающей глаза с однотипными биометрическими параметрами (AL, ACD, диаметр и кривизна роговицы), учитывающимися при расчете ИОЛ, хотя значимых корреляций ни с одним из перечисленных параметров не получено [19].

Анатомические предикторы успеха лечения заболевания первичного закрытия угла передней камеры

Увеличенные высота свода и толщина хрусталика ассоциированы с более выраженным закрытием УПК [36—38]. Эти параметры принято считать предикторами эффективности ПЛИТ [5, 6, 9, 11, 13, 15].

Однако в случае ленсэктоми в лечении ПЗУ, по данным некоторых авторов, исходная толщина хрусталика не была отмечена как предиктор гипотензивного успеха операции [18]. Расхождение может быть обусловлено тем, что высота свода хрусталика является более информативным параметром в вопросах реконструкции УПК по сравнению с его толщиной в лечении ЗПЗУ, поскольку она характеризует не только размеры хрусталика, но и его положение относительно других структур переднего отрезка глаза. Было показано, что в 70% случаев именно высота свода хрусталика определяет закрытие УПК [39].

Увеличение высоты свода хрусталика приводит к уменьшению размеров передней камеры, смещению радужки вперед, что влечет за собой увеличение ее кривизны, сужение УПК и инициацию зрачкового блока [40].

Известно, что крутая радужка является индикатором зрачкового блока [41]. После ПЛИТ ВГД в передней и задней камерах выравнивается, радужная оболочка уплощается с последующим открытием УПК [42]. При исследовании совместной группы больных с ППЗУ/ПЗУ и ПЗУГ было показано, что кривизна радужки является предиктором успеха ПЛИТ, но только при ППЗУ [7, 10, 14]. В частности, в исследовании V. Koh и соавторов продемонстрировано, что кривизна радужки, а также коэффициент, определяемый ее отношением к длине хорды, соединяющей корень радужки и зрачковый край, являются предикторами успеха ПЛИТ при ППЗУ [7].

Вопрос о толщине радужки как предикторе успеха лазерной иридотомии при ЗПЗУ давно дискутируется в литературе. Так, в 2014 г. R.Y. Lee и соавторы продемонстрировали, что увеличение TISA500, TISA750 и снижение кривизны радужки, расцениваемые как успех ПЛИТ при ППЗУ, ассоциированы с тонкими радужками на дистанции как 500, так и 2000 мкм от склеральной шпоры [16]. Аналогичные данные получены G. Huang и соавторами, которые показали, что увеличение AOD500 после ПЛИТ коррелировало с исходно меньшей площадью радужки [14]. В исследовании T.A. Tun и соавторов успех ПЛИТ предопределялся меньшим исходным объемом радужной оболочки (β-коэф= –0,11; p=0,027) [6]. Ассоциацию тонких радужек с более широким открытием УПК после ПЛИТ R.Y. Lee и соавт. [16] объясняют исследованиями, демонстрирующими взаимосвязь высокой эластичности тонких радужек с низким содержанием коллагена I типа в строме радужной оболочки [43]. Увеличение жесткости радужной оболочки может провоцировать изменение ее механических свойств, что отрицательно сказывается на результатах ПЛИТ [44]. Известно, что при ПЗУГ жесткость радужной оболочки выше, чем в контроле [45].

В противоположность вышеперечисленным работам, в исследовании A.C. How и соавторов увеличение AOD750 после ПЛИТ при ППЗУ было связано с исходно толстыми радужками (IT2000), что несколько удивило авторов [5]. В итоге они ссылаются на несоответствие полученного ими результата математической модели J.S. Tiedeman, описывающей механизм зрачкового блока [40].

Ассоциация успеха ПЛИТ при начальных стадиях ЗПЗУ с размерами УПК упоминается в нескольких исследованиях, где исходно низкие значения AOD750 предопределяли открытие УПК после лечения [8, 10, 11]. В исследовании S. Moghimi и соавторов в многофакторном анализе единственным параметром, определяющим ΔAOD750 после ПЛИТ при остром приступе ПЗУ, был исходно низкий параметр AOD750 (β= –0,992; p=0,02) [8]. В исследовании N. Zebardast и соавторов наибольший реконструктивный эффект лазерного вмешательства в совместной группе ППЗУ/ПЗУ/ПЗУГ наблюдался при низких значениях AOD750, что авторы объяснили развитием зрачкового блока [11].

По мнению B.Y. Xu и соавторов, локализация лазерного дисцизионного отверстия в верхнем секторе обеспечивает лучший топографический результат ПЛИТ при ППЗУ [10].

Взаимосвязь уменьшенной аксиальной длины глаза с успехом лечения в настоящий момент дискутируется. Одни авторы не установили этой ассоциации [5, 6, 8, 15, 19], другие же считают уменьшенную переднезаднюю длину глаза предиктором расширения УПК [11]. Возможными причинами расхождения данных являются как разный возрастной состав групп и различные стадии ЗПЗУ у включенных в исследование пациентов, так и разные аппараты для измерения параметров переднего отрезка глаза.

Таким образом, из приведенного обзора литературы очевидно, что проблема выбора тактики лечения начальных стадий ЗПЗУ на основе предикторов успеха лазерных и хирургических методов не решена. Можно предположить, что неоднозначность данных литературы по этому поводу связана с большим количеством оцениваемых параметров (предикторов), которые имеют высокую корреляцию друг с другом. Следует отметить, что наиболее актуальным представляется максимально персонализированный подход к выбору метода лечения ЗПЗУ на разных его стадиях с использованием методов машинного обучения [46—49] и искусственного интеллекта. Кроме того, имеет значение идентификация механизмов и анатомо-топографических параметров (предикторов) [50] развития и прогрессирования ЗПЗУ [51, 52].

Авторы заявляют об отсутствии конфликта интересов.
The authors declare no conflicts of interest.

ЛИТЕРАТУРА/REFERENCES

1. Azuara-Blanco A, Burr J, Ramsay C, et al. Effectiveness of early lens extraction for the treatment of primary angle-closure glaucoma (EAGLE): a randomised controlled trial. *Lancet*. 2016;388(10052):1389-1397. https://doi.org/10.1016/S0140-6736(16)30956-4
2. Nonaka A, Kondo T, Kikuchi M, Yamashiro K, Fujihara M, Iwawaki T, Yamamoto K, Kurimoto Y. Cataract surgery for residual angle closure after peripheral laser iridotomy. *Ophthalmology*. 2005;112(6):974-979. https://doi.org/10.1016/j.ophtha.2004.12.042

3. Stock RA, Röhrig MW, Mezzomo CD, Bonamigo EL. Phacoemulsification: an alternative for prophylaxis of a glaucomatous crisis. *Clin Ophthalmol*. 2019;13:1721-1726. https://doi.org/10.2147/OPTH.S223496
4. Kwon J, Sung KR, Han S. Long-term Changes in Anterior Segment Characteristics of Eyes With Different Primary Angle-Closure Mechanisms. *Am J Ophthalmol*. 2018;191:54-63. https://doi.org/10.1016/j.ajo.2018.04.005
5. How AC, Baskaran M, Kumar RS, He M, Foster PJ, Lavanya R, Wong HT, Chew PT, Friedman DS, Aung T. Changes in anterior segment morphology after laser peripheral iridotomy: an anterior segment optical coherence tomography study. *Ophthalmology*. 2012;119(7):1383-1387. https://doi.org/10.1016/j.ophtha.2012.01.019
6. Tun TA, Sawicki A, Wilkos-Kuc A, Aung T, Zarnowski T. Circumferential Assessment of Changes in Anterior Segment Characteristics and Baseline Predictors of Angle Widening After Laser Iridotomy in Caucasian Eyes. *J Glaucoma*. 2021;30(9):839-845. https://doi.org/10.1097/IJG.0000000000001866
7. Koh V, Keshtkaran MR, Hernstadt D, Aquino MCD, Chew PT, Sng C. Predicting the outcome of laser peripheral iridotomy for primary angle closure suspect eyes using anterior segment optical coherence tomography. *Acta Ophthalmol*. 2019;97(1):57-63. https://doi.org/10.1111/aos.13822
8. Moghimi S, Chen R, Johari M, Bijani F, Mohammadi M, Khodabandeh A, He MG, Lin SC. Changes in anterior segment morphology after laser peripheral iridotomy in acute primary angle closure. *Am J Ophthalmol*. 2016; 166:133-140. https://doi.org/10.1016/j.ajo.2016.03.032
9. Chen X, Wang X, Tang Y, Sun X, Chen Y. Optical coherence tomography analysis of anterior segment parameters before and after laser peripheral iridotomy in primary angle-closure suspects by using CASIA2. *BMC Ophthalmol*. 2022;22(1):144. https://doi.org/10.1186/s12886-022-02366-2
10. Xu BY, Friedman DS, Foster PJ, Jiang Y, Pardeshi AA, Jiang Y, Munoz B, Aung T, He M. Anatomic Changes and Predictors of Angle Widening after Laser Peripheral Iridotomy: The Zhongshan Angle Closure Prevention Trial. *Ophthalmology*. 2021;128(8):1161-1168. https://doi.org/10.1016/j.ophtha.2021.01.021
11. Zebardast N, Kavitha S, Krishnamurthy P, et al. Changes in Anterior Segment Morphology and Predictors of Angle Widening after Laser Iridotomy in South Indian Eyes. *Ophthalmology*. 2016;123(12):2519-2526. https://doi.org/10.1016/j.ophtha.2016.08.020
12. Kansara S, Blieden LS, Chuang AZ, Baker LA, Bell NP, Mankiewicz KA, Feldman RM. Effect of Laser Peripheral Iridotomy on Anterior Chamber Angle Anatomy in Primary Angle Closure Spectrum Eyes. *J Glaucoma*. 2016;25(5):469-474. https://doi.org/10.1097/IJG.0000000000000293
13. Ang BC, Nongpiur ME, Aung T, Mizoguchi T, Ozaki M. Changes in Japanese eyes after laser peripheral iridotomy: an anterior segment optical coherence tomography study. *Clin Exp Ophthalmol*. 2016;44(3):159-165. https://doi.org/10.1111/ceo.12673
14. Huang G, Gonzalez E, Lee R, Osmonavic S, Leeungurasatien T, He M, Lin SC. Anatomic predictors for anterior chamber angle opening after laser peripheral iridotomy in narrow angle eyes. *Curr Eye Res*. 2012;37(7):575-582. https://doi.org/10.3109/02713683.2012.655396
15. Liu YM, Hu D, Zhou LF, et al. Associations of lens thickness and axial length with outcomes of laser peripheral iridotomy. *Int J Ophthalmol*. 2021;14(5): 714-718. https://doi.org/10.18240/ijo.2021.05.11
16. Lee RY, Kasuga T, Cui QN, et al. Association between baseline iris thickness and prophylactic laser peripheral iridotomy outcomes in primary angle-closure suspects. *Ophthalmology*. 2014;121(6):1194-1202. https://doi.org/10.1016/j.ophtha.2013.12.027
17. Mansoori T, Balakrishna N. Anterior segment morphology after laser iridotomy in primary angle closure suspects. *Clin Exp Optom*. 2018;101(3): 333-338. https://doi.org/10.1111/cxo.12631
18. Traverso CE, Cutolo CA. The Effects of Phacoemulsification and Intraocular Lens Implantation on Anatomical and Functional Parameters in Patients with Primary Angle Closure: A Prospective Study. (An American Ophthalmological Society Thesis). *Trans Am Ophthalmol Soc*. 2017;115:T7. Published 2017 Nov 9.
19. Melese E, Peterson JR, Feldman RM, et al. Comparing Laser Peripheral Iridotomy to Cataract Extraction in Narrow Angle Eyes Using Anterior Segment Optical Coherence Tomography. *PLoS One*. 2016;11(9):e0162283. https://doi.org/10.1371/journal.pone.0162283
20. Liu CJ, Cheng CY, Wu CW, Lau LI, Chou JC, Hsu WM. Factors predicting intraocular pressure control after phacoemulsification in angle-closure glaucoma. *Arch Ophthalmol*. 2006;124(10):1390-1394. https://doi.org/10.1001/archopht.124.10.1390
21. Dada T, Rathi A, Angmo D, et al. Clinical outcomes of clear lens extraction in eyes with primary angle closure. *J Cataract Refract Surg*. 2015;41(7):1470-1477. https://doi.org/10.1016/j.jcrs.2014.10.029
22. Shams PN, Foster PJ. Clinical outcomes after lens extraction for visually significant cataract in eyes with primary angle closure. *J Glaucoma*. 2012;21(8): 545-550. https://doi.org/10.1097/IJG.0b013e31821db1db1
23. Amerasinghe N, Foster PJ, Wong TY, et al. Variation of angle parameters in asians: an anterior segment optical coherence tomography study in a population of singapore malays. *Invest Ophthalmol Vis Sci*. 2009;50(6):2626-2631. https://doi.org/10.1167/iovs.08-2582
24. Narayanaswamy A, Sakata LM, He MG, et al. Diagnostic performance of anterior chamber angle measurements for detecting eyes with narrow angles: an anterior segment OCT study. *Arch Ophthalmol*. 2010;128(10):1321-1327. https://doi.org/10.1001/archophthalmol.2010.231
25. Mitchell WG, Azuara-Blanco A, Foster PJ, et al. Predictors of long-term intraocular pressure control after lens extraction in primary angle closure glaucoma: results from the EAGLE trial. *Br J Ophthalmol*. 2022;bjophthalmol-2021-319765. Epub ahead of print 2022 Apr 6. https://doi.org/10.1136/bjophthalmol-2021-319765
26. Tarongoy P, Ho CL, Walton DS. Angle-closure glaucoma: the role of the lens in the pathogenesis, prevention, and treatment. *Surv Ophthalmol*. 2009; 54(2):211-225. https://doi.org/10.1016/j.survophthal.2008.12.002
27. Sihota R, Lakshmaiah NC, Walia KB, Sharma S, Pailoor J, Agarwal HC. The trabecular meshwork in acute and chronic angle closure glaucoma. *Indian J Ophthalmol*. 2001;49(4):255-259.
28. Dias-Santos A, Ferreira J, Abegão Pinto L, et al. Phacoemulsification versus peripheral iridotomy in the management of chronic primary angle closure: long-term follow-up. *Int Ophthalmol*. 2015;35(2):173-178. https://doi.org/10.1007/s10792-014-9926-8
29. Mark HH. Gender differences in glaucoma and ocular hypertension. *Arch Ophthalmol*. 2005;123(2):284. https://doi.org/10.1001/archopht.123.2.284-a
30. Amerasinghe N, Aung T. Angle-closure: risk factors, diagnosis and treatment. *Prog Brain Res*. 2008;173:31-45. https://doi.org/10.1016/S0079-6123(08)01104-7
31. Lee CS, Lee ML, Yanagihara RT, Lee AY. Predictors of narrow angle detection rate-a longitudinal study of Massachusetts residents over 1.7 million person years. *Eye (Lond)*. 2021;35(3):952-958. https://doi.org/10.1038/s41433-020-1003-0
32. Quigley HA, Broman AT. The number of people with glaucoma worldwide in 2010 and 2020. *Br J Ophthalmol*. 2006;90(3):262-267. https://doi.org/10.1136/bjo.2005.081224
33. Altintaş O, Caglar Y, Yüksel N, Demirci A, Karabaş L. The effects of menopause and hormone replacement therapy on quality and quantity of tear, intraocular pressure and ocular blood flow. *Ophthalmologica*. 2004;218(2): 120-129. https://doi.org/10.1159/000076148
34. Toker E, Yenice O, Akpinar I, Aribal E, Kazokoglu H. The influence of sex hormones on ocular blood flow in women. *Acta Ophthalmol Scand*. 2003; 81(6):617-624. https://doi.org/10.1111/j.1395-3907.2003.00160.x
35. Harris A, Harris M, Biller J, et al. Aging affects the retrobulbar circulation differently in women and men. *Arch Ophthalmol*. 2000;118(8):1076-1080. https://doi.org/10.1001/archopht.118.8.1076
36. Nongpiur ME, He M, Amerasinghe N, et al. Lens vault, thickness, and position in Chinese subjects with angle closure. *Ophthalmology*. 2011;118(3): 474-479. https://doi.org/10.1016/j.ophtha.2010.07.025
37. Moghimi S, Vahedian Z, Fakhraie G, et al. Ocular biometry in the subtypes of angle closure: an anterior segment optical coherence tomography study. *Am J Ophthalmol*. 2013;155(4):664-673.e1. https://doi.org/10.1016/j.ajo.2012.10.014
38. Tan GS, He M, Zhao W, Sakata LM, Li J, Nongpiur ME, Lavanya R, Friedman DS, Aung T. Determinants of lens vault and association with narrow angles in patients from Singapore. *Am J Ophthalmol*. 2012;154(1):39-46. https://doi.org/10.1016/j.ajo.2012.01.015
39. Foo LL, Nongpiur ME, Allen JC, et al. Determinants of angle width in Chinese Singaporeans. *Ophthalmology*. 2012;119(2):278-282. https://doi.org/10.1016/j.ophtha.2011.07.049

40. Tiedeman JS. A physical analysis of the factors that determine the contour of the iris. *Am J Ophthalmol.* 1991;111(3):338-343. https://doi.org/10.1016/s0002-9394(14)72319-0

41. Nonaka A, Iwawaki T, Kikuchi M, Fujihara M, Nishida A, Kurimoto Y. Quantitative evaluation of iris convexity in primary angle closure. *Am J Ophthalmol.* 2007;143(4):695-697. https://doi.org/10.1016/j.ajo.2006.11.018

42. Nützi C, Orgül S, Schötzau A, Grieshaber MC. Predictability of morphological changes of the anterior chamber angle after laser iridotomy by ultrasound biomicroscopy. *Klin Monbl Augenheilkd.* 2015;232(4):419-426. https://doi.org/10.1055/s-0035-1545793

43. Konstas AG, Marshall GE, Lee WR. Immunocytochemical localisation of collagens (I-V) in the human iris. *Graefes Arch Clin Exp Ophthalmol.* 1990; 228(2):180-186. https://doi.org/10.1007/BF00935730

44. He M, Lu Y, Liu X, Ye T, Foster PJ. Histologic changes of the iris in the development of angle closure in Chinese eyes. *J Glaucoma.* 2008;17(5):386-392. https://doi.org/10.1097/IJG.0b013e31815c5f69

45. Panda SK, Tan RKY, Tun TA, et al. Changes in Iris Stiffness and Permeability in Primary Angle Closure Glaucoma. *Invest Ophthalmol Vis Sci.* 2021; 62(13):29. https://doi.org/10.1167/iovs.62.13.29

46. Курышева Н.И., Померанцев А.Л., Родионова О.Е., Шарова Г.А. Методы машинного обучения в сравнительной оценке различных подходов к хирургическому лечению первичного закрытия угла передней камеры глаза. *Офтальмология.* 2022;19(3):549-556.
Kurysheva NI, Pomerantsev AL, Rodionova OYe, Sharova GA. Machine Learning Methods in the Comparative Evaluation of Various Approaches to the Surgical Treatment of Primary Angle Closure. *Ophthalmology in Russia = Oftal'mologiya.* 2022;19(3):549-556. (In Russ.). https://doi.org/10.18008/1816-5095-2022-3-549-556

47. Kurysheva N.I., Pomerantsev A.L., Rodionova O.Ye., Sharova G.A. Comparison of Lens Extraction versus Laser Iridotomy on Anterior Segment, Choroid and Intraocular Pressure in Primary Angle Closure Using Machine Learning. *J Glaucoma/* 2022 Nov 28. Online ahead of print. https://doi.org/10.1097/IJG.0000000000002145

48. Rodionova OYe, Kurysheva NI, Sharova GA, Pomerantsev AL. Expanding the DD-SIMCA concept: A case study of precision medicine. *Analyt Chim Acta.* 2023;1250:340958. https://doi.org/10.1016/j.aca.2023.340958

49. Kurysheva NI, Rodionova OYe, Pomerantsev AL, Sharova GA. Comparative study of predictors of hypotensive efficacy of laser peripheral iridotomy and lensectomy in patients with primary anterior chamber angle closure based on machine learning methods. *Biomedical Signal Processing and Control.* 2023;85:104884. https://doi.org/10.1016/j.bspc.2023.104884

50. Курышева Н.И., Шарова Г.А. Анатомо-топографические особенности переднего и заднего сегментов глаза при ранних стадиях заболевания первичного закрытия угла. *Национальный журнал Глаукома.* 2023;22(1):42-53.
Kurysheva NI, Sharova GA. Anatomical and topographical characteristics of the eye in the early stages of primary angle closure disease. *National Journal glaucoma.* 2023;22(1):42-53. (In Russ.)/ https://doi.org/10.53432/2078-4104-2023-22-1-42-53

51. Курышева Н.И., Шарова Г.А. Первичный закрытый угол передней камеры: прогрессирование от подозрения до глаукомы. Часть 1. Частота и скорость перехода подозрения на первичный закрытый угол в истинно закрытый угол и первичную закрытоугольную глаукому. *Вестник офтальмологии.* 2022;138(4):101-107.
Kurysheva NI, Sharova GA. Primary anterior chamber angle closure: progression from suspect to glaucoma. Part 1. Frequency and rate of transition from suspected primary angle closure to true angle closure and primary angle closure glaucoma. *Russian Annals of Ophthalmology = Vestnik Oftalmologii.* 2022;138(4):101-107/ (In Russ.). https://doi.org/10.17116/oftalma2022138041101

52. Курышева Н.И., Шарова Г.А. Первичный закрытый угол передней камеры: прогрессирование от подозрения до глаукомы. Часть 2. Предикторы первичного закрытого угла. *Вестник офтальмологии.* 2022;138(4): 108-116.
Kurysheva NI, Sharova GA. Primary anterior chamber angle closure: progression from suspect to glaucoma. Part 2. Predictors of primary angle closure. *Russian Annals of Ophthalmology = Vestnik Oftalmologii.* 2022;138(4): 108-116/ (In Russ.). https://doi.org/10.17116/oftalma2022138041108

Поступила 02.10.2022
Received 02.10.2022
Принята к печати 10.03.2023
Accepted 10.03.2023

Вестник офтальмологии
2023, Т. 139, №3, с. 106-111
https://doi.org/10.17116/oftalma2023139031106

Russian Annals of Ophthalmology =
Vestnik Oftal'mologii 2023, vol. 139, №3, pp. 106-111
https://doi.org/10.17116/oftalma2023139031106

Возрастные изменения стекловидного тела

© В.А. ШАИМОВА[1, 2], С.Х. КУЧКИЛЬДИНА[2], Г.Р. ИСЛАМОВА[2], Г.М. АРСЛАНОВ[3], Т.Г. КРАВЧЕНКО[4], А.А. АСКАЕВА[2]

[1]Академия постдипломного образования ФГБУ «Федеральный научно-клинический центр специализированных видов медицинской помощи и медицинских технологий» ФМБА, Москва, Россия;
[2]ООО «ЦЕНТР ЗРЕНИЯ», Челябинск, Россия;
[3]Клиника микрохирургии глаза «Счастливый взгляд», Санкт-Петербург, Россия;
[4]ГБУЗ «Многопрофильный центр лазерной медицины» Минздрава Челябинской области, Челябинск, Россия

РЕЗЮМЕ

В стекловидном теле (СТ) здорового человека на протяжении всей жизни протекают два основных возрастных процесса: разжижение (синхизис) и агрегация коллагеновых фибрилл в плотные пучки (синерезис). Прогрессирующая возрастная деградация приводит к задней отслойке стекловидного тела (ЗОСТ). В настоящее время существует множество классификаций ЗОСТ, авторы которых руководствовались либо особенностями морфологии, либо различиями в патогенезе до и после широкого внедрения оптической когерентной томографии в клиническую практику. Различают нормальное и аномальное течение ЗОСТ. При нормальном течении ЗОСТ под влиянием возрастных изменений в СТ наблюдается определенная стадийность. В обзоре подчеркнуто, что ЗОСТ может не только начинаться с центральной зоны сетчатки, но и возникнуть первоначально на ее периферии с дальнейшим распространением к заднему полюсу. Аномальная ЗОСТ может привести к различным негативным воздействиям на сетчатку, а также на СТ в результате тракции в области витреоретинального интерфейса.

Ключевые слова: *стекловидное тело, задняя отслойка стекловидного тела, оптическая когерентная томография.*

ИНФОРМАЦИЯ ОБ АВТОРАХ:
Шаимова В.А. — https://orcid.org/0000-0001-5586-5042
Кучкильдина С.Х. — https://orcid.org/0000-0003-4760-1391
Исламова Г.Р. — https://orcid.org/0000-0001-7611-343X
Арсланов Г.М. — https://orcid.org/0000-0003-1258-0228
Кравченко Т.Г. — https://orcid.org/0000-0002-9351-9789
Аскаева А.А. — https://orcid.org/0009-0006-3549-5260
Автор, ответственный за переписку: Шаимова Венера Айратовна — e-mail: shaimova.v@mail.ru

КАК ЦИТИРОВАТЬ:
Шаимова В.А., Кучкильдина С.Х., Исламова Г.Р., Арсланов Г.М., Кравченко Т.Г., Аскаева А.А. Возрастные изменения стекловидного тела. *Вестник офтальмологии.* 2023;139(3):106–111. https://doi.org/10.17116/oftalma2023139031106

Age-related changes in human vitreous

© V.A. SHAIMOVA[1, 2], S.KH. KUCHKILDINA[2], G.R. ISLAMOVA[2], G.M. ARSLANOV[3], T.G. KRAVCHENKO[4], A.A. ASKAEVA[2]

[1]Academy of Postgraduate Education of the Federal Scientific and Clinical Center of Specialized Types of Medical Care and Medical Technologies, Moscow, Russia;
[2]OOO Center Zreniya, Chelyabinsk, Russia;
[3]Eye Microsurgery Clinic Schastliviy Vzglyad, Saint Petersburg, Russia;
[5]Multiprofile Center for Laser Medicine, Chelyabinsk, Russia

ABSTRACT

There are two main age-related changes that can occur in the vitreous body of healthy individuals throughout life: liquefaction (synchesis) and aggregation of collagen fibrils into dense bundles (syneresis). Progressive age-related degradation leads to posterior vitreous detachment (PVD). At present many classifications of PVD exist, in which authors relied either on the morphological features, or on the differences in pathogenesis before and after widespread use of OCT. The course of PVD can be either normal or anomalous. Physiological PVD induced by age-related vitreous changes progresses in specific stages. The review emphasizes that PVD can occur initially not only in the central zone of the retina, but also on the periphery with further spread to the posterior pole. Anomalous PVD can lead to various negative effects on the retina, as well as on the vitreous as a result of traction in the area of vitreoretinal interface.

Keywords: *vitreous body, posterior vitreous detachment, optical coherence tomography.*

INFORMATION ABOUT THE AUTHORS:
Shaimova V.A. — https://orcid.org/0000-0001-5586-5042
Kuchkildina S.Kh. — https://orcid.org/0000-0003-4760-1391
Islamova G.R. — https://orcid.org/0000-0001-7611-343X
Arslanov G.M. — https://orcid.org/0000-0003-1258-0228
Kravchenko T.G. — https://orcid.org/0000-0002-9351-9789
Askaeva A.A. — https://orcid.org/0009-0006-3549-5260
Corresponding author: Shaimova V.A. — e-mail: shaimova.v@mail.ru

TO CITE THIS ARTICLE:
Shaimova VA, Kuchkildina SKh, Islamova GR, Arslanov GM, Kravchenko TG, Askaeva AA. Age-related changes in human vitreous. *Russian Annals of Ophthalmology = Vestnik oftal'mologii*. 2023;139(3):106–111. (In Russ.). https://doi.org/10.17116/oftalma2023139031106

В стекловидном теле (СТ) здорового человека на протяжении всей жизни происходят два основных возрастных процесса: разжижение (синхизис) и агрегация коллагеновых фибрилл в плотные пучки (синерезис) [1—4]. При рождении СТ плотно прилегает к сетчатке, возрастное разжижение СТ и ослабление витреоретинальной адгезии приводят сначала к частичной, а затем к полной задней отслойке стекловидного тела (ЗОСТ) [5].

Структурный каркас СТ образован тонкими однородными фибриллами, имеющими сложное строение. Каждая фибрилла состоит преимущественно из коллагена II типа, при этом сердцевина — из двух типов коллагена: V и XI. На поверхности располагаются цепи хондроитина сульфата, принадлежащие коллагену IX типа, которые играют важную роль во взаимодействии фибрилл с другими компонентами экстрацеллюлярного матрикса [6]. Процесс объединения коллагеновых фибрилл в СТ, вероятно, носит электростатический характер, на что указывает экспериментальная публикация S. Morozova и M. Muthukumar (2018), посвященная зависимости концентрации и размеров фибрилл от pH и ионной силы растворов [7]. Коллагеновые фибриллы в СТ распределены неоднородно, наибольшее количество коллагена находится в основании СТ, затем в задних корковых слоях, передних корковых слоях, и наименьшее количество коллагена находится в центральной области СТ [8, 9]. Однако методы визуализации структурной организации коллагена СТ остаются недостаточно разработанными из-за особенностей ткани, содержащей до 99,8% воды [8].

Важную роль в поддержании стабильной макроструктуры СТ играют гликозаминогликаны, прежде всего гиалуроновая кислота, концентрация которой в СТ человека колеблется от 0,03 до 0,1%. Гиалуроновая кислота связывает до 15—20% воды, находящейся в СТ, и обеспечивает вискоэластичную структуру всего СТ. Комплексы молекул гиалуроновой кислоты и коллагеновые фибриллы образуют сложную структуру с небольшим количеством поперечных «сшивок», что поддерживает стабильную структуру коллагенового каркаса [9]. Снижение уровня гиалуроновой кислоты в СТ приводит к его биодеградации и сжатию. Синтез гиалуроновой кислоты происходит непрерывно в гиалоцитах и клетках Мюллера, находящихся в сетчатке. Субстратом для такого синтеза служит глюкоза, поступающая из экстрацеллюлярного матрикса [4]. Помимо гиалоцитов в СТ находятся также и другие клетки: фиброциты, глиальные клетки (около 10%) [1].

Задний кортикальный слой СТ имеет толщину 100—110 мкм и состоит из плотноупакованных фибрилл коллагена. Кроме этого слоя из фибрилл СТ существуют более крупные волокна, расположенные перпендикулярно и проникающие в экстрацеллюлярный матрикс между сетчаткой и СТ [9, 10].

Прогрессирующая возрастная деградация приводит к ЗОСТ [11, 12]. Это результат возрастных изменений, которые происходят в двух местах: в структуре СТ и в области витреоретинального интерфейса [13]. После отделения от сетчатки при ЗОСТ ламеллярный и фибриллярный коллаген заднего кортикального слоя может вызвать значительное рассеивание света, которое пациент наблюдает как плавающее помутнение [10]. Процесс ЗОСТ является спонтанным, но может быть вызван такими событиями, как операция по поводу катаракты, травма глаза, увеит, панретинальная фотокоагуляция и лазерная капсулотомия [14].

ЗОСТ на начальных стадиях отслоения задней гиалоидной мембраны (ЗГМ) от парафовеа протекает медленно, растягиваясь на месяцы и годы, однако на стадии отслоения СТ от диска зрительного нерва (ДЗН) процесс становится острым, с внезапным появлением плавающих помутнений по типу кольца Вейса, имеющих разнообразные формы [15—17].

Развитие ЗОСТ коррелирует с возрастом — частота ее достигает 53% у людей старше 50 лет и 65% у людей в возрасте старше 65 лет [18]. Как правило, ЗОСТ является двусторонним процессом. Полная ЗОСТ на парном глазу возникает у 47% пациентов в течение 18 мес, у 90% — в течение трех лет [19]. Исследования с использованием оптической когерентной томографии (ОКТ) позволяют выявить первые признаки ЗОСТ уже на первом-втором десятилетии жизни, при этом ЗОСТ начинается в области средней периферии витреоретинального интерфейса, чаще всего в верхних квадрантах впереди сосудистых аркад [20].

Помимо возрастных изменений развитию ЗОСТ способствуют: миопия высокой степени, менопауза, синдромы Стиклера, Элерса—Данло и др. [21, 22].

Во время ЗОСТ происходит проникновение разжиженной части СТ в ретрогиалоидное пространство, чаще это перемещение происходит через препапиллярную часть СТ или через премакулярный кортикальный слой СТ [13]. Этот процесс приводит к разрушению существующей связи фибрилл СТ с базальной мембраной клеток Мюллера. Считается, что причиной этого может быть нарушение структуры клеток Мюллера и утолщение внутренней пограничной мембраны. Такому процессу также способствует постоянное саккадическое движение глазных яблок, при котором жидкая часть СТ, проникшая в ретрогиалоидное пространство, механически расширяет его [23].

Различают нормальное и аномальное течение ЗОСТ. При нормальном течении ЗОСТ под влиянием

возрастных изменений в СТ наблюдается стадийность. В литературе существует множество классификаций ЗОСТ, авторы которых руководствовались либо особенностями морфологии, либо различиями в патогенезе до применения ОКТ и после широкого ее внедрения в клиническую практику. Согласно классификации K. Hruby (1967) [24] различают следующие виды задней отслойки СТ:

— Полная задняя отслойка: простая отслойка; отслойка с коллапсом структур СТ; воронкообразная отслойка; атипичная отслойка.

— Частичная задняя отслойка: верхняя, задняя, боковая или нижняя отслойка; атипичная отслойка.

Так, E. Uchino и соавт. (2001), основываясь на данных ОКТ, представили классификацию ЗОСТ с выделением пяти стадий: 0 — нет задней отслойки СТ; 1 — неполная перифовеолярная отслойка площадью до трех квадрантов; 2 — неполная задняя отслойка СТ во всех квадрантах с сохраняющимся прикреплением СТ к сетчатке в области фовеа и ДЗН; 3 — неполная задняя отслойка СТ, охватывающая весь задний полюс, но с остающимся прикреплением к ДЗН; 4 — полная задняя витреальная отслойка [25].

M.W. Johnson (2005) внес изменения в описание I и II стадии ЗОСТ: I стадия — перифовеолярная отслойка ЗОСТ с сохранной фиксацией в области фовеа; II стадия стала рассматриваться как разрешение витрео-фовеолярной фиксации с полной перифовеолярной отслойкой ЗОСТ [15, 26]. Глаза, в которых перифовеальная отслойка СТ, вероятно, распространялась на всю периферию, с адгезией СТ только на макуле и ДЗН, были классифицированы как имеющие стадию 1+ PVD (ЗОСТ) [26].

При отслоении ЗГМ от области ДЗН образуется эпипапиллярное глиальное плавающее помутнение, получившее название «кольцо Вейса», которое может иметь разные конфигурации по типу классического кольца, полукольца или другой фигуры [17, 27—29]. Однако клиническое обнаружение помутнения по типу кольца Вейса не всегда соответствует полной ЗОСТ, так как оно показывает, что задняя гиалоидная мембрана отделяется только от ДЗН, но не дает информацию о витреоретинальном состоянии на периферии сетчатки [30, 31]. По данным ряда авторов, при наличии кольца Вейса на периферии может выявляться остаточный витреоретинальный контакт СТ с сетчаткой [29, 32].

В 2001 г. J. Carrero предложил классифицировать ЗОСТ на две группы: полную и частичную [31]: 1-я — полная ЗОСТ, когда контур отслоившегося заднего СТ прослеживается вплоть до его основания; 2-я — частичная ЗОСТ, когда имеются любые витреоретинальные сращения на экваторе глазного яблока или за ним. Однако в его классификации не прослеживается стадийность физиологического процесса отслоения задней гиалоидной мембраны.

Схема стадий ЗОСТ.

* — при наличии периферической отслойки в любой стадии частичной ЗОСТ к описанию добавляется +1a.

Scheme of PVD stages.

* — in presence of peripheral detachment in partial PVD of any stage the description is appended with +1a.

По данным литературы, ЗОСТ может не только начинаться с центральной зоны сетчатки, но и возникнуть первоначально на ее периферии с дальнейшим распространением к заднему полюсу [30, 31]. В связи с этим, учитывая предложенные ранее классификации, а также на основе многочисленных исследований витреоретинального интерфейса с помощью ОКТ и изучения эхограмм В-сканирования, В.А. Шаимова и соавт. (2023) предложили новую практическую схему классификации ЗОСТ **(см. рисунок)**, состоящую из трех стадий [29].

Бессимптомное (нормальное) течение ЗОСТ при отсутствии анатомических изменений сетчатки и функциональных нарушений в настоящее время рассматривается как благоприятное течение процесса [33, 34].

Симптоматическая (аномальная) ЗОСТ диагностируется при некоторых глазных заболеваниях или общесоматической патологии. Понятие «аномальная отслойка стекловидного тела» впервые ввел J. Sebag в 2004 г. Отслойка характеризуется диссоциацией между разжижением СТ и отхождением его коры от внутренней пограничной мембраны сетчатки [13, 35]. По мере накопления современных данных большую клиническую значимость приобрела установленная связь аномальной отслойки СТ со структурами сетчатки как в центральных отделах, так и на периферии.

Аномальная ЗОСТ может привести к различным негативным воздействиям на сетчатку, а также на СТ в результате тракции в области витреоретинального интерфейса [14]. Примером аномальной тракции в центральной зоне является витреомакулярный тракционный синдром (ВМТС), который патогенетически отражает роль аномальной отслойки СТ в патогенезе целого ряда заболеваний макулярной области, таких как эпимакулярные мембраны, фиброзы, ламеллярные макулярные разрывы и миопический макулошизис [15, 28, 36].

Наиболее частой глазной патологией, приводящей к появлению ВМТС, являются миопия и сахарный диабет. ВМТС диагностируется и при наследственных заболеваниях (синдромах), связанных с нарушением метаболизма коллагена, таких как синдромы Марфана, Стиклера и Элерса—Данло, при которых наблюдается выраженное разжижение СТ и при этом длительно и прочно сохраняется связь ЗГМ с внутренней пограничной мембраной [1, 34]. Другими факторами, способствующими образованию ВМТС, являются травма, афакия, увеиты, сосудистые заболевания глаз, гемофтальмы различной этиологии [11]. Динамическое наблюдение за пациентами с ВМТС показывает, как правило, его прогрессирующее течение с нарастанием патологических процессов в сетчатке. Сведения о саморазрешении ВМТС или сквозных макулярных разрывов с полной отслойкой СТ и нормализацией ретинального профиля в литературе представлены лишь единичными сообщениями [28, 37].

Исследования S. Abdolrahimzadeh и соавт. (2016) показали, что у большинства пациентов (85%) симптоматические периферические разрывы сетчатки были выявлены при частичной периферической отслойке ЗГМ без наличия ЗОСТ в области заднего отдела сетчатки [30]. Ретинальные разрывы появляются примерно у 10% пациентов в результате тракций мощных витреоретинальных сращений, часто на фоне истончения сетчатки или существующих периферических витреохориоретинальных дегенераций, например решетчатой дегенерации [38, 39] или витреоретинального пучка [1, 40—42]. Периферические разрывы сетчатки в сочетании с острой ЗОСТ обычно U-образные (клапанные или подковообразные) и в большинстве случаев локализованы в верхней половине глазного дна.

Тракционные разрывы часто сопровождаются витреальными кровоизлияниями в результате разрыва периферических кровеносных сосудов в результате авульсии — смещения ретинального сосуда от исходного положения, расположенного над клапанным разрывом сетчатки по типу bridge vessel либо у его края по типу смежного «примыкающего» сосуда в результате тракции СТ [39, 43, 44].

Синдром отрывания сосудов сетчатки (авульсия сосудов) впервые был описан G. Clark в 1962 г. [45]. В большинстве случаев авульсии подвергаются артериальные сегменты, которые расположены в экваториальных областях и постэкваториальной зоне сетчатки [43]. Причиной гемофтальма при аномальной ЗОСТ может быть отрыв периферических кровеносных сосудов без формирования ретинальных разрывов в связи с наличием витреоваскулярной адгезии [39].

Ретрогиалоидная жидкость из сформировавшегося разрыва вследствие витреоретинальной тракции может свободно проникнуть в субретинальное пространство и способствовать развитию регматогенной отслойки сетчатки [39, 46, 47]. Разрывы с крышечкой достаточно безопасны, так как редко приводят к отслойке сетчатки, поскольку обычно отсутствует витреоретинальные сращения.

Анализ данных литературы показал, что решетчатая дегенерация, кистовидные ретинальные пучки, дегенеративный ретиношизис могут являться предшественниками разрывов сетчатки, возникающих вследствие витреоретинальной тракции во время ЗОСТ, и причиной развития регматогенной отслойки сетчатки [1, 39—42].

Вследствие дегенеративных изменений в зоне решетчатого поражения существует опасность выраженного истончения нейросенсорной сетчатки и образования отверстия или разрыва с субретинальной жидкостью. Наиболее опасными являются тракционные клапанные разрывы по краю зоны поражения, вызванные витреоретинальными сращениями — клапанные разрывы развиваются вдоль заднего края или с обоих его концов [39].

По данным литературы известно, что от 5 до 22% пациентов с острыми симптомами ЗОСТ имеют разрывы на периферии сетчатки, обнаруженные во время первичного обследования [48, 49]. У пациентов с острой ЗОСТ, у которых не был выявлен разрыв сетчатки при первичном обращении, есть вероятность обнаружения в 2—5% случаев «пропущенного» или нового разрыва в последующие недели [49, 50]. Однако некоторые периферические разрывы после острой ЗОСТ могут быть незаметными во время первичного осмотра в связи с наличием кровоизлияний в СТ и других факторов, однако в будущем они могут стать причиной регматогенной отслойки сетчатки.

В связи с этим выявление предикторов периферических ретинальных разрывов играют важную роль в диагностике. По данным литературы, основными предикторами развития разрывов сетчатки при острой симптоматической ЗОСТ являются ретинальные и витреальные кровоизлияния, а также клетки пигментного эпителия в переднем отделе СТ по типу «табачной пыли» (симптом Шаффера) [46, 49, 51]. Кроме того, при ОКТ-сканировании описаны предикторы видимых и невидимых при традиционной офтальмоскопии разрывов сетчатки в виде гиперрефлективных точек в задних витреальных слоях [52], названные falling ash (падающий пепел) [53], stardust (звездная пыль) [54], «звездное небо» [23]. ОКТ-томографы нового поколения могут визуализировать витреоретинальный интерфейс за пределами заднего полюса вплоть до периферических отделов глазного дна [55—57]. Особенно важно выявить невидимые ретинальные разрывы, тракционные локальные субклинические отслойки сетчатки не только с помощью традиционной офтальмоскопии, но и методом склерального вдавления. В.А. Шаимова и соавт. (2023) предложили способ исследования витреоретинального интерфейса с использованием ОКТ в режиме Enhanced HD Line (RT-Vue XR Avanti) или FullRange Retina (SOLIX) методом

широкопольного обзорного сканирования в реальном времени от центра до периферии по основным и косым меридианам (верхнему, наружному, нижнему, внутреннему, верхневисочному, нижневисочному, нижневнутреннему и верхневнутреннему) [57, 58].

Таким образом, ЗОСТ в настоящее время рассматривается как клинически значимый полиэтиологический процесс, при котором происходит нарушение витреоретинального соединения [11, 59]. Полное отслоение ЗГМ, как правило, не создает анатомических нарушений в подлежащей сетчатке и не вызывает клинических форм ее заболеваний, а следовательно, может рассматриваться как естественный благоприятный процесс. Однако появление в последние годы такого высокоинформативного диагностического метода, как ОКТ, позволило во многом пересмотреть классификацию стадий не только нормального, но и аномального течения ЗОСТ, которая при нарастающей тракции может приводить к различным патологическим состояниям витреоретинального интерфейса.

Участие авторов:
Концепция и дизайн исследования: В.Ш.
Сбор и обработка материала: В.Ш., С.К., Г.И., Г.А., Т.Г.
Написание текста: В.Ш., С.К., Г.И., Г.А., Т.Г.
Редактирование: В.Ш., Г.А., Т.Г.

Авторы заявляют об отсутствии конфликта интересов.
The authors declare no conflicts of interest.

ЛИТЕРАТУРА/REFERENCES

1. Sebag J, ed. *Vitreous: in Health and Disease.* New York: Springer; 2014. https://doi.org/10.1007/978-1-4939-1086-1
2. Стебнев С.Д., Стебнев В.С., Малов И.В., Малов В.М., Ерошевская Е.Б. *Возрастные изменения стекловидного тела. Казанский медицинский журнал.* 2019;100(1):170-174.
Stebnev SD, Malov IV, Malov VM, Eroshevskaya EB. Age-related changes of the vitreous body. *Kazanskii meditsinskii zhurnal.* 2019;100(1):170-174. (In Russ.).
https://doi.org/10.17816/KMJ2018-170
3. Kislitsyna NM, Novikov SV, Kolesnik SV, Veselkova MP, Dibirova S. Anatomic-topographic features of the anterior cortical layers of the vitreous body. EC *Ophthalmology.* 2019;10:1-10.
4. Silva AF, Alves MA, Oliveira MSN. Rheological behaviour of vitreous humour. *Rheologica Acta.* 2017;56(4):377-386. https://doi.org/10.1007/s00397-017-0997-0
5. Hwang ES, Kraker JA, Griffin KJ, Sebag J, Weinberg DV, Kim JE. Accuracy of Spectral-Domain OCT of the Macula for Detection of Complete Posterior Vitreous Detachment. Ophthalmology. *Retina.* 2020;4(2):148-153. https://doi.org/10.1016/j.oret.2019.10.013
6. Bishop PN. I.A. Vitreous Proteins. In: Sebag, J, ed. *Vitreous: in Health and Disease.* New York: Springer; 2014;3-12. https://doi.org/10.1007/978-1-4939-1086-1_1
7. Morozova S, Muthukumar M. Electrostatic effects in collagen fibril formation. *J Chem Phys.* 2018;149(16):163333. https://doi.org/10.1063/1.5036526
8. Hwang ES, Morgan DJ, Sun J, Hartnett ME, Toussaint KC Jr, Coats B. Confocal reflectance microscopy for mapping collagen fiber organization in the vitreous gel of the eye. *Biomed Optics Express.* 2023;14(2):932-944. https://doi.org/10.1364/boe.480343
9. Sebag J. Vitreous and Vision Degrading Myodesopsia. *Prog Retin Eye Res.* 2020;79:100847. https://doi.org/10.1016/j.preteyeres.2020.100847
10. Gal-Or O, Ghadiali Q, Dolz-Marco R, Engelbert M. In vivo imaging of the fibrillar architecture of the posterior vitreous and its relationship to the premacular bursa, Cloquet's canal, prevascular vitreous fissures, and cisterns. *Graefes Arch Clin Exp Ophthalmol.* 2019;257(4):709-714. https://doi.org/10.1007/s00417-018-04221-x
11. Бойко Э.В., Суетов А.А., Мальцев Д.С. Отслойка задней гиалоидной мембраны: понятие, распространенность, классификация, клиника и возможные причины. *Офтальмологические ведомости.* 2009;2(3):39-46.
Boyko EV, Suetov AA, Maltsev DS. Posterior hyaloid membrane detachment: concept, morbidity, nosology, clinical picture and possible reasons. *Oftal'mologicheskie vedomosti.* 2009;2(3):39-46 (In Russ.).
12. Sebag J. Posterior Vitreous Detachment. *Ophthalmology.* 2018;125(9):1384-1385. https://doi.org/10.1016/j.ophtha.2018.05.018
13. Tozer K, Johnson MW, Sebag J. Vitreous aging and posterior vitreous detachment. In: Sebag J., ed. *Vitreous: in Health and Disease.* New York: Springer; 2014. https://doi.org/10.1007/978-1-4939-1086-1_9
14. Ahmed F, Tripathy K. Posterior Vitreous Detachment [Updated 2023 Feb 22]. In: *StatPearls* [Internet]. Treasure Island (FL): StatPearls Publishing; 2023 Jan. Accessed March 30, 2023. https://www.ncbi.nlm.nih.gov/books/NBK563273/
15. Johnson MW. Posterior vitreous detachment: evolution and role in macular disease. *Retina.* 2012;32(suppl 2):174-178. https://doi.org/10.1097/IAE.0b013e31825bef62
16. Shaimova VA, ed. *Peripheral Retinal Degenerations. Optical Coherence Tomography and Retinal Laser Coagulation.* 2nd ed. Cham: Springer; 2017. https://doi.org/10.1007/978-3-319-48995-7
17. Шаимова В.А., Шаимов Т.Б., Шаимов Р.Б., Галин А.Ю., Голощапова Ж.А., Рыжков П.К., Фомин А.В. Оценка эффективности YAG-лазерного витреолизиса на основе объективной количественной оценки плавающих помутнений в стекловидном теле. *Вестник офтальмологии.* 2018;134(1):56-62.
Shaimova VA, Shaimov TB, Shaimov RB, Galin AYu, Goloshchapova ZhA, Ryzhkov PK, Fomin AV. Evaluation of YAG-laser vitreolysis effectiveness based on quantitative characterization of vitreous floaters. *Russian Annals of Ophthalmology = Vestnik oftal'mologii.* 2018;134(1):56-62. (In Russ.). https://doi.org/10.17116/oftalma2018134156-62
18. Williams S, Landers M, Gass JD. Patophysiology of the Vitreomacular Interface. In: Quiroz-Mercado H., ed. *Macular surgery.* Philadelphia: Lippincott Williams & Wilkins; 2000.
19. Hikichi T. Time course of posterior vitreous detachment in the second eye. *Curr Opin Ophthalmol.* 2007;18(3):224-227. https://doi.org/10.1097/ICU.0b013e3281299022
20. Hayashi A, Ito Y, Takatsudo Y, Hara N, Gehlbach PL, Mori K. Posterior Vitreous Detachment in Normal Healthy Subjects Younger Than Age Twenty. *Invest Ophthalmol Vis Sci.* 2021;62(13):19. https://doi.org/10.1167/iovs.62.13.19
21. van Deemter M, Ponsioen TL, Bank RA, Snabel JM, van der Worp RJ, Hooymans JM, Los LI. Pentosidine accumulates in the aging vitreous body: a gender effect. *Exper Eye Res.* 2009;88(6):1043-1050. https://doi.org/10.1016/j.exer.2009.01.004
22. Napolitano F, Di Iorio V, Di Iorio G, Melone MAB, Gianfrancesco F, Simonelli F, Esposito T, Testa F, Sampaolo S. Early posterior vitreous detachment is associated with LAMA5 dominant mutation. *Ophthalmic Genet.* 2019;40(1):39-42. https://doi.org/10.1080/13816810.2018.1558261
23. Abouali O, Modareszadeh A, Ghaffariyeh A, Tu J. Numerical simulation of the fluid dynamics in vitreous cavity due to saccadic eye movement. *Med Eng Phys.* 2012;34(6):681-692. https://doi.org/10.1016/j.medengphy.2011.09.011
24. Hruby K. *Slitlamp examination of vitreous and retina.* Baltimore: Williams and Wilkins Co.; 1967.
25. Uchino E, Uemura A, Ohba N. Initial stages of posterior vitreous detachment in healthy eyes of older persons evaluated by optical coherence tomography. *Arch Ophthalmol.* 2001;119(10):1475-1479. https://doi.org/10.1001/archopht.119.10.1475
26. Johnson MW. Perifoveal vitreous detachment and its macular complications. *Trans Am Ophthalmol Soc.* 2005;103:537-567.

27. Shao E, Wong SC. Vitreous and retina. In: Liu C, Lee H, eds. *Fundamentals in Ophthalmic Practice*. Cham: Springer; 2020. https://doi.org/10.1007/978-3-030-28841-9_1

28. *Плавающие помутнения стекловидного тела: диагностика, лечение, осложнения: атлас*. Под ред. Шаимовой В.А. СПб.: Человек; 2022. *Plavayushchie pomutneniya steklovidnogo tela: diagnostika, lechenie, oslozhneniya: atlas* [Vitreous floaters: diagnosis, treatment, complications: atlas]. Ed. Shaimova VA. SPb.: Chelovek; 2022 (In Russ.).

29. Шаимова В.А., Кучкильдина С.Х., Исламова Г.Р. *Ранний лазерный витреолизис*: атлас. Под ред. Шаимовой В.А. СПб.: Человек; 2023. Shaimova VA, Kuchkil'dina SKh, Islamova GR. *Rannii lazernyi vitreolizis:* atlas [Early laser vitreolysis: atlas]. Ed. Shaimova V.A. SPb.: Chelovek; 2023. (In Russ.).

30. Abdolrahimzadeh S, Piraino DC, Scavella V, Abdolrahimzadeh B, Cruciani F, Gharbiya M, Recupero SM. Spectral domain optical coherence tomography and B-scan ultrasonography in the evaluation of retinal tears in acute, incomplete posterior vitreous detachment. *BMC Ophthalmol*. 2016;16:60. https://doi.org/10.1186/s12886-016-0242-0

31. Carrero JL. Incomplete posterior vitreous detachment: prevalence and clinical relevance. *Am J Ophthalmol*. 2012;153(3):497-503. https://doi.org/10.1016/j.ajo.2011.08.036

32. Vaz FM, Picoto Passarinho M. Horseshoe or Flap Tear. October 25, 2022. In: *Eye Wiki*. Accessed January 9, 2023. https://eyewiki.aao.org/Horseshoe_or_Flap_Tear

33. Стебнев В.С., Малов В.М., Стебнев С.Д., Складчикова Н.И. Об особенностях течения различных вариантов бессимптомной витреомакулярной адгезии. *Катарактальная и рефракционная хирургия*. 2015;4:40-44. Stebnev VS, Malov V.M., Stebnev S.D., Skladchikova N.I. The course of various types of asymptomatic macular adhesion. *Kataraktal'naya i refraktsionnaya khirurgiya*. 2015;4:40-44. (In Russ.).

34. Johnson MW. Posterior vitreous detachment: evolution and complications of its early stages. *Am J Ophthalmol*. 2010;149(3):371-382. https://doi.org/10.1016/j.ajo.2009.11.022

35. Sebag J. Anomalous posterior vitreous detachment: a unifying concept in vitreo-retinal disease. *Graefe's Arch Clin Exper Ophthalmol*. 2004;242(8): 690-698. https://doi.org/10.1007/s00417-004-0980-1

36. Стебнев В.С., Малов В.М., Стебнев С.Д. Складчикова Н.И. Классификация витреомакулярной адгезии. *Катарактальная и рефракционная хирургия*. 2016;(1):15-19. Stebnev VS, Malov VM, Stebnev SD, Skladchikova NI. Grading system of vitreomacular adhesion. *Kataraktal'naya i refraktsionnaya khirurgiya*. 2016; (1):15-19. (In Russ.).

37. Wang Z, Lv X, Wu M, Xu W, Rong A. Spontaneous resolution of idiopathic vitreomacular traction syndrome in a healthy young man. *Int J Clin Exper Med*. 2015;8(7):11718-11720.

38. Кански Д. *Клиническая офтальмология: систематизированный подход*. Пер. с англ. М.: Логосфера; 2006. Kanski D. *Klinicheskaya oftal'mologiya: sistematizirovannyi podkhod* [Clinical ophthalmology: a systematic approach]. Transl. from English. M.: Logosfera; 2006. (In Russ.).

39. Brinton DA, Willkinson CP. *Retinal Detachment: principles and practice*. 3rd ed. Oxford; New York: Oxford University Press; [San Francisco, Calif.]: In cooperation with the American Academy of Ophthalmology; 2009.

40. Lewis H. Peripheral retinal degenerations and the risk of retinal detachment. Am *J Ophthalmol*. 2003;136(1):155-160. https://doi.org/10.1016/s0002-9394(03)00144-2

41. Пасечникова Н.В. *Лазерное лечение при патологии глазного дна*. Киев: Наукова думка; 2007. Pasechnikova N.V. *Lazernoe lechenie pri patologii glaznogo dna* [Laser treatment for pathology of the fundus]. Kiev: Naukova dumka; 2007. (In Russ.).

42. Wilkinson CP. Interventions for asymptomatic retinal breaks and lattice degeneration for preventing retinal detachment. *Cochrane Database Syst Rev*. 2014(9):CD003170. https://doi.org/10.1002/14651858.CD003170.pub4

43. Zeni LP, Vilela MA. Avulsed retinal vessels. *Arquivos Brasileiros de Oftalmologia*. 2006;69(1):85-89. https://doi.org/10.1590/s0004-27492006000100016

44. Дога А.В., Володин П.Л., Крыль Л.А., Янилкина Ю.Е. Комбинированная лазерная хирургия клапанных разрывов сетчатки в профилактике гемофтальма. *Офтальмохирургия*. 2017;(1):60-65. Doga AV, Volodin P, Kryl L A, Yanilkina YuE. The combined laser surgery of vitreous hemorrhages due to retinal horseshoe tears prevention. *Oftal'mokhirurgiya*. 2017;(1):60-65. (In Russ.). https://doi.org/10.25276/0235-4160-2017-1-60-65

45. Clark G. The use of the photocoagulator in conditions associated with retinal detachment. *Transact Am Acad Ophthalmol Otolaryngol*. 1962;66:59-66.

46. Retinal Detachment and Predisposing Lesions. In: 2021—2022 Basic and Clinical Science Course, Section 12: Retina and Vitreous. San Francisco: American Academy of Ophthalmology; 2021.

47. Flaxel CJ, Adelman RA, Bailey ST, Fawzi A, Lim JI, Vemulakonda GA, Ying GS. Posterior Vitreous Detachment, Retinal Breaks, and Lattice Degeneration Preferred Practice Pattern. *Ophthalmology*. 2020;127(1):P146-P181. https://doi.org/10.1016/j.ophtha.2019.09.027

48. Bond-Taylor M, Jakobsson G, Zetterberg M. Posterior vitreous detachment — prevalence of and risk factors for retinal tears. *Clin Ophthalmol* (Auckland, N.Z.). 2017;11:1689-1695. https://doi.org/10.2147/OPTH.S143898

49. Coffee RE, Westfall AC, Davis GH, Mieler WF, Holz ER. Symptomatic posterior vitreous detachment and the incidence of delayed retinal breaks: case series and meta-analysis. *Am J Ophthalmol*. 2007;144(3):409-413. https://doi.org/10.1016/j.ajo.2007.05.002

50. Van Overdam KA, Bettin JC, Bettink-Remeijer MW, Mulder PG, van Meurs JC. Symptoms predictive for the later development of retinal breaks. *Arch Ophthalmol*. 2001;119(10):1483-1486. https://doi.org/10.1001/archopht.119.10.1483

51. Baser G, Uyar M, Topaloglu AS, Un ES, Yildirim SY, Bilgin S. Long-term evaluation of laser retinopexy in retinal breaks: A review and the importance of lifetime follow-up. *Nigerian J Ophthalmol*. 2014;22(1):30-33. https://doi.org/10.4103/0189-9171.142753

52. Oh JH, Oh J, Roh HC. Vitreous Hyper-Reflective Dots in Optical Coherence Tomography and Retinal Tear in Patients with Acute Posterior Vitreous Detachment. *Curr Eye Res*. 2017;42(8):1179-1184. https://doi.org/10.1080/02713683.2017.1289226

53. Rayess N, Rahimy E, Vande, JF, Spirn MJ, Chiang A, Garg SJ, Hsu J. Spectral-Domain Optical Coherence Tomography in Acute Posterior Vitreous Detachment. *Ophthalmology*. 2015;122(9):1946-1947. https://doi.org/10.1016/j.ophtha.2015.03.030

54. Itakura H, Itakura M, Sato T. Stardust sign and retinal tear detection on swept source optical coherence tomography. *Retina*. 2022;42(2):336-339. https://doi.org/10.1097/IAE.0000000000003317

55. Tsukahara M, Mori K, Gehlbach PL, Mori K. Posterior Vitreous Detachment as Observed by Wide-Angle OCT Imaging. *Ophthalmology*. 2018;125(9): 1372-1383. https://doi.org/10.1016/j.ophtha.2018.02.039

56. Kraker JA, Kim JE, Koller EC, George JC, Hwang ES. Standard 6-mm Compared with Widefield 16.5-mm OCT for Staging of Posterior Vitreous Detachment. Ophthalmology. *Retina*. 2020;4(11):1093-1102. https://doi.org/10.1016/j.oret.2020.05.006

57. Шаимова В.А., Исламова Г.Р., Трубилин В.Н., Дмух Т.С., Кучкильдина С.Х., Шаимов Т.Б., Шаимов Р.Б., Кравченко Т.Г., Фомин А.В. Широкопольная оптическая когерентная томография — эффективный метод выявления клапанного разрыва сетчатки (клиническое наблюдение). *Вестник офтальмологии*. 2023;139(1):93-98. Shaimova VA, Islamova GR, Trubilin VN, Dmukh TS, Kuchkildina SKh, Shaimov TB, Shaimov RB, Kravchenko TG, Fomin AV. Widefield optical coherence tomography as an effective method for detecting imperceptible flap retinal tears (clinical observation). *Russian Annals of Ophthalmology = Vestnik Oftal'mologii*. 2023;139(1):93-98. (In Russ.). https://doi.org/10.17116/oftalma202313901193

58. Шаимова В.А., Исламова Г.Р., Кучкильдина С.Х., Дмух Т.С., Кравченко Т.Г. ОКТ диагностика скрытого клапанного разрыва при задней отслойке стекловидного тела. *Отражение*. 2022;(2):63-65. Shaimova VA, Islamova GR, Dmukh TS, Kravchenko TG. OCT imaging of occult flap retinal tear in posterior vitreous detachment. *Otrazhenie*. 2022;(2): 63-65 (In Russ.). https://doi.org/10.25276/2686-6986-2022-2-59-61

59. Bracha P, Giuliari GP, Ciulla TA. Vitreous pathology. In: Guidoboni G, Harris A, Sacco R, eds. Ocular Fluid Dynamics. Modeling and Simulation in Science, Engineering and Technology. Cham: Birkhäuser; 2019. https://doi.org/10.1007/978-3-030-25886-3_11

Поступила 06.04.2023
Received 06.04.2023
Принята к печати 25.04.2023
Accepted 25.04.2023

Вестник офтальмологии
2023, Т. 139, №3, с. 112-118
https://doi.org/10.17116/oftalma2023139031112

Russian Annals of Ophthalmology =
Vestnik Oftal'mologii 2023, vol. 139, №3, pp. 112-118
https://doi.org/10.17116/oftalma2023139031112

Роль микроРНК в патогенезе заболеваний, связанных с нарушением функции слезной железы

© Т.Н. САФОНОВА[1], Г.В. ЗАЙЦЕВА[1], А.М. БУРДЕННЫЙ[2]

[1]ФГБНУ «Научно-исследовательский институт глазных болезней им М.М. Краснова», Москва, Россия;
[2]ФГБНУ «НИИ общей патологии и патофизиологии», Москва, Россия

РЕЗЮМЕ

В настоящее время механизм, ведущий к развитию дисфункции слезной железы (СЖ), до конца не изучен. При заболеваниях, ассоциированных с поражением СЖ (синдром Шегрена, саркоидоз, IgG4-связанное заболевание и др.), выявлены повышенный клеточный апоптоз, продукция аутоантител к железистой ткани, увеличение уровней провоспалительных цитокинов, нарушения в работе сигнальных молекул, приводящие к изменению слезопродукции. Сложности в проведении дифференциальной диагностики дисфункции СЖ при вышеперечисленных заболеваниях обусловлены, с одной стороны, сходностью клинической картины офтальмологических проявлений, а с другой — трудностью морфологической интерпретации изменений в ткани железы. В этом аспекте перспективным диагностическим и прогностическим маркером, необходимым для проведения дифференциальной диагностики и определения последующей тактики лечения, может служить микроРНК. Методы молекулярного профилирования и выявление «молекулярных фенотипов» повреждения СЖ и глазной поверхности дадут возможность использовать их в качестве потенциальных биомаркеров и прогностических факторов для персонифицированной терапии.

Ключевые слова: *хронический неспецифический дакриоаденит, синдром Шегрена, саркоидоз, IgG4-связанное заболевание, микроРНК, биомаркеры.*

ИНФОРМАЦИЯ ОБ АВТОРАХ:
Сафонова Т.Н. — e-mail: safotat@mail.ru; https://orcid.org/0000-0002-4601-0904
Зайцева Г.В. — e-mail: privezentseva.galya@mail.ru; https://orcid.org/0000-0001-8575-3076
Бурденный А.М. — e-mail: burdennyy@gmail.com; https://orcid.org/0000-0002-9398-8075
Автор, ответственный за переписку: Зайцева Галина Валерьевна — e-mail: privezentseva.galya@mail.ru

КАК ЦИТИРОВАТЬ:
Сафонова Т.Н., Зайцева Г.В., Бурденный А.М. Роль микроРНК в патогенезе заболеваний, связанных с нарушением функции слезной железы. *Вестник офтальмологии.* 2023;139(3):112–118. https://doi.org/10.17116/oftalma2023139031112

The role of miRNA in the pathogenesis of diseases associated with functional dysregulation of the lacrimal gland

© T.N. SAFONOVA[1], G.V. ZAITSEVA[1], A.M. BURDENNY[2]

[1]Krasnov Research Institute of Eye Diseases, Moscow, Russia;
[2]Institute of General Pathology and Pathophysiology, Moscow, Russia

ABSTRACT

At this time, the mechanism causing lacrimal gland dysfunction is not understood completely. In diseases associated with lacrimal gland involvement (Sjogren's syndrome, sarcoidosis, IgG4-associated disease, etc.) patients have been observed to experience elevated cellular apoptosis, active production of autoantibodies to glandular tissue, increased level of pro-inflammatory cytokines, functional disruption of signaling molecules leading to changes in tear production. Difficulties in differential diagnosis of lacrimal gland dysfunction in above-listed diseases are associated, on the one hand, with similarity of the clinical picture of ophthalmological manifestations, and on the other hand — with complicated morphological interpretation of changes in the glandular tissues. In this view, miRNA is a promising diagnostic and prognostic marker that would help with differential diagnosis as well as with choosing the treatment tactics. Methods of molecular profiling and identification of "molecular phenotypes" of lacrimal gland and ocular surface damage will allow the use of miRNA as biomarkers and prognostic factors for personalized treatment.

Keywords: *chronic non-specific dacryoadenitis, Sjogren's syndrome, sarcoidosis, IgG4-associated disease, miRNA, biomarkers.*

INFORMATION ABOUT THE AUTHORS:
Safonova T.N. — e-mail: safotat@mail.ru; https://orcid.org/0000-0002-4601-0904
Zaitseva G.V. — e-mail: privezentseva.galya@mail.ru; https://orcid.org/0000-0001-8575-3076
Burdenny A.M. — e-mail: burdennyy@gmail.com; https://orcid.org/0000-0002-9398-8075
Corresponding author: Zaitseva G.V. — e-mail: privezentseva.galya@mail.ru

TO CITE THIS ARTICLE:
Safonova TN, Zaitseva GV, Burdenny AM. The role of miRNA in the pathogenesis of diseases associated with functional dysregulation of the lacrimal gland. *Russian Annals of Ophthalmology = Vestnik oftal'mologii.* 2023;139(3):112–118. (In Russ.).
https://doi.org/10.17116/oftalma2023139031112

Слезная железа (СЖ) является одним из основных компонентов «функциональной слезной единицы». Совместно с конъюнктивой и роговицей она участвует в поддержании нормального гомеостаза глазной поверхности и обеспечивает сохранность зрительных функций [1]. Слезная жидкость и входящая в ее состав слезная пленка осуществляют иммунную защиту глазного яблока от экзогенных факторов воздействия и инфекционных агентов благодаря содержанию большого количества веществ с антивирусной и антибактериальной активностью. В ответ на острое или хроническое воздействие на глазную поверхность происходит выработка широкого спектра клеточных и молекулярных медиаторов, которые запускают иммуноопосредованные воспалительные реакции. Следует отметить, что в продукции этих соединений активное участие принимает СЖ. Одним из вариантов такой реакции может служить синдром «сухого глаза», который представляет собой многофакторное заболевание гетерогенной этиологии с распространенностью 30—40% в популяции [2].

В настоящее время механизм, ведущий к развитию дисфункции СЖ, до конца не изучен. При заболеваниях, ассоциированных с поражением СЖ (синдром Шегрена, саркоидоз, IgG4-связанное заболевание и др.), выявлены повышенный клеточный апоптоз, продукция аутоантител к железистой ткани, увеличение уровня провоспалительных цитокинов, нарушения в работе сигнальных молекул, приводящие к изменению слезопродукции. Каждая патология определяется своим механизмом развития. В общем аспекте выделяют три основных пути: внешний, внутренний и их сочетание. По этой причине требуются дальнейшие исследования, которые могли бы детально прояснить характер механизмов развития поражения СЖ при вышеперечисленных заболеваниях [3]. Инфильтрирование ткани СЖ иммунными клетками, гибель секретирующих ацинарных эпителиальных клеток, повышение продукции провоспалительных цитокинов являются признаками воспалительного процесса в СЖ, причем как аутоиммунного, так и неспецифического характера. Важно отметить, что аналогичные структурные изменения установлены и при инволюции СЖ. Данный факт может объяснить высокий процент развития синдрома «сухого глаза» у пожилых лиц [4].

Различные виды иммуновоспалительных процессов чаще относятся к категории хронических форм поражения глазной поверхности, в основе которых лежит нарушение иммунной привилегии высокоспециализированной, ассоциированной с глазом лимфоидной ткани (eye-associated lymphoid tissue — EALT). EALT относится к периферическим органам иммунной системы и выполняет функцию защиты глаза от экзо- и эндогенных факторов посредством неспецифической и/или специфической реакции. Интеграция EALT в общую иммунную систему слизистых оболочек организма происходит благодаря процессам рециркуляции и хоуминга лимфоцитов [5, 6].

Наиболее важным функциональным элементом неспецифической иммунной реакции в EALT является слезная пленка, осуществляющая первую линию иммунной защиты глаза. Она содержит специфические антитела, относящиеся к классу иммуноглобулинов А (IgA), секретируемые СЖ и конъюнктивой, а также множество активных пептидов и белков, обладающих прямым или опосредованным действием при активации иммунокомпетентых клеток [7]. Наличие в ткани СЖ иммунокомпетентных клеток специфического адаптивного иммунитета, снабженных рецепторами, предполагает избирательную специфичность по отношению к антигенам. После контакта с соответствующим антигеном клетки подвергаются активации, клональной пролиферации и дифференцировке. Этот процесс лежит в основе развития специфических иммунных реакций [8].

В СЖ представлен полный спектр иммуноцитов, при этом доминирует пул плазмоцитов (70—90%), секретирующих IgA. Связующим звеном всех компонентов EALT являются слезная жидкость и содержащиеся в ней гуморальные и клеточные факторы. Управляют миграцией лимфоцитов различные классы адгезивных молекул: лектины и интегрины в комбинации с другими факторами — хемокинами (хемотаксическими цитокинами). Наличие на мембране рецепторов к хемокинам позволяет лимфоцитам мигрировать по различным путям в ткани. Лимфоидные хемокины обнаруживаются в основном в лимфоидных органах, где они контролируют функциональную компартментализацию тканей. Провоспалительные хемокины секретируются активированными в процессе воспаления эпителиальными и эндотелиальными клетками и лейкоцитами, привлекая факторы неспецифического и специфического иммунитета (макрофаги, нейтрофилы, дендритные клетки). Результатами гибридизации *in situ* подтверждено, что провоспалительные цитокины также вырабатываются лимфоидными клетками в фокусах воспалительного поражения СЖ и, следовательно, лимфоциты служат не первичной причиной, а лишь источником медиаторов воспалительного процесса [9].

Эпителиальные клетки СЖ могут стимулировать работу класса Т-хелперов, специфичных в отношении IgA, что способствует дифференцировке коммитированных по IgA плазмоцитов и их оседанию в тканях. Регулируемая миграция лимфоидных клеток является необходимым условием для реализации органной специфичности хоуминга лимфоцитов и поддерживается за счет деятельности системы адгезивных молекул и комбинированного воздействия с другими факторами, например хемокинами [10]. С помощью иммуногистохимических методов исследования было доказано, что плазмоциты

СЖ IgA-позитивны, в то время как эпителий ацинусов экспрессирует транспортер IgA (или секреторный компонент). Это означает, что данный пул В-лимфоцитов, находящихся в СЖ, специализируется на секреции антител, играющих ведущую роль в местной иммунной защите органа зрения [11]. Выраженная гетерогенность путей и механизмов, связанных с обеспечением защиты глаза при участии СЖ, одновременно является фактором значительного риска развития заболеваний, ассоциированных с поражением СЖ, когда нарушаются процессы молекулярно-генетического характера, а также специфического и неспецифического иммунитета. Все вышеизложенное позволяет обосновать вовлечение СЖ в патологический процесс, когда она становится мишенью иммунной атаки, демонстрируя признаки специфического и неспецифического воспаления (формирование хронического дакриоаденита), отражающиеся на ее функциональном статусе.

Морфологическим субстратом хронического неспецифического дакриоаденита является лимфоплазмоцитарная инфильтрация СЖ цитотоксическими лимфоцитами. Деструктивные изменения могут приводить к фиброзной облитерации выводных протоков с постепенным замещением секретирующих ацинусов соединительной тканью. Следует отметить, что в большинстве случаев деструкция ткани железы частична, а дополнительным фактором, приводящим к дисфункции, является локальная продукция цитокинов, аутоантигенов и металлопротеиназ. Хронический неспецифический дакриоаденит чаще всего ассоциирован с системными заболеваниями — синдромом Шегрена, саркоидозом, IgG4-связанным заболеванием, гранулематозом с полиангиитом и др. [12, 13].

Сложности в проведении дифференциальной диагностики обусловлены, с одной стороны, сходностью клинической картины офтальмологических проявлений этих заболеваний, с другой — трудностью морфологической интерпретации изменений в ткани СЖ [3]. Так, например, при синдроме Шегрена в СЖ установлено относительное снижение доли IgA-положительных плазматических клеток по сравнению с нормальной тканью железы. Остаточные протоки и пролиферация миоэпителиальных клеток образуют так называемые эпимиоэпителиальные островки с признаками разрушения железы в виде ацинарной атрофии и фиброза [14]. Сходную картину лимфоидной инфильтрации и расширения просветов внутридольковых протоков СЖ наблюдают как при синдроме Шегрена, так и при саркоидозе [15]. Лимфоплазмоцитарные инфильтраты, смешанные с нейтрофилами, эозинофилами, а иногда с гистиоцитами и макрофагами, содержащие большее количество Т-лимфоцитов, чем В-лимфоцитов и плазматических клеток, выявляют как при идиопатическом склерозирующем дакриоадените, так и при IgG4-связанном заболевании [16]. Кроме того, следует подчеркнуть, что наличие компонентов фиброза в СЖ может выявляться как при IgG4-связанном заболевании, так и при сенильных изменениях нормальной железы [17]. Уточняющим методом при подтверждении диагноза является проведение иммуногистохимического исследования биопсийного материала [18].

Таким образом, выявление причины развития хронического неспецифического дакриоаденита представляет определенные трудности, особенно в тех случаях, когда поражение СЖ ассоциировано с системными заболеваниями. Поэтому изучение фундаментальных молекулярных механизмов патогенеза хронического дакриоаденита и скрининг новых неинвазивных, высокочувствительных эпигенетических маркеров поражения СЖ является актуальной задачей. В этом аспекте перспективным диагностическим и прогностическим маркером, необходимым для проведения дифференциальной диагностики и определения последующей тактики лечения, может служить микроРНК [19].

МикроРНК относят к семейству некодирующих РНК, в которое также входят тРНК, рРНК, днРНК и др. Все эти микромолекулы отличает то, что они не транскрибируют белки, при этом все они участвуют в регуляции экспрессии генов. Важно отметить, что микроРНК задействованы также в регуляции таких фундаментальных биологических процессов, как клеточная пролиферация, дифференцировка, апоптоз, адгезия, ангиогенез, ответ на стресс [20, 21]. МикроРНК представляют собой РНК, состоящие примерно из 18—25 пар нуклеотидов, кодируемые соответствующими генами. До своего окончательного «созревания» зрелая микроРНК проходит ряд этапов. Гены микроРНК транскрибируются с образованием первичного предшественника микроРНК — при-микроРНК. В дальнейшем через промежуточную пре-микроРНК формируется зрелая микроРНК. Основной функцией этих микромолекул является регуляция экспрессии генов-мишеней, например через подавление трансляции матричной РНК (мРНК) и/или деградацию молекулы мРНК путем связывания с ее 3-нетранслируемыми областями [22, 23]. При различных заболеваниях уровень экспрессии многих микроРНК в организме человека увеличивается за счет механизмов миграции циркулирующих микроРНК из поврежденных областей. Этот процесс обусловлен, с одной стороны, нарушением регуляции экспрессии микроРНК поврежденной клеткой, что выявляется при многих заболеваниях, с другой — способностью клетки секретировать или высвобождать некоторые микроРНК во внеклеточную среду, что объясняет их присутствие в биологических жидкостях и позволяет предположить, что циркулирующие микроРНК

могут представлять интерес как неинвазивные биомаркеры [22].

Гены, кодирующие микроРНК, составляют от 1 до 5% всего генома и могут контролировать экспрессию генов, которые либо транскрибируются независимо, либо встроены в интронную область других генов [24]. Важно отметить, что одна и та же микроРНК может воздействовать на все мРНК, имеющие в своей последовательности соответствующие сайты связывания. Ранее считалось, что выбор цепи для инициации формирования микроРНК четко определен. Сейчас известно, что выбор цепи может зависеть от ткани, фазы клеточного цикла, возраста и стадии развития организма, факторов внешней среды. Он может также изменяться в результате мутагенеза в процессе эволюции [25]. В некоторых случаях в клетке наблюдается паритет включения обеих цепей микроРНК в РНК-индуцированный комплекс подавления экспрессии (RNA-Induced Silencing Complex, RISC) [26]. RISC-комплекс не требует полной комплементарности для связывания, поэтому сайты посадки могут иметь в своем составе немного отличающиеся друг от друга нуклеотидные последовательности. В связи с этим микроРНК обладает универсальным механизмом подавления экспрессии и, по разным оценкам, от 30 до 60% генов человека являются мишенями микроРНК [27]. Нарушение экспрессии и регуляторной функции микроРНК может быть одним из ключевых процессов в развитии разных патологических состояний. Специфические микроРНК, экспрессируемые генами, отвечающими за общий и клеточный иммунитет, могут способствовать усилению экспрессии ряда ключевых белков, отвечающих за развитие аутоиммунного воспалительного ответа на разных этапах заболевания. Эти этапы включают: развитие воспалительной реакции; активацию антигенпрезентирующих клеток; распознавание антигена специфическими рецепторами лимфоцитов, дифференцировку $CD4^+$T-клеток в разные субпопуляции; функционирование Т-регуляторных клеток (regulatory T cells, suppressor T cells); продукцию различных цитокинов; передачу сигнала в резидентные клетки разных тканей в ответ на выработку воспалительных цитокинов; дополнительное рекрутирование воспалительных клеток с помощью хемокинов и цитокинов; формирование зародышевых центров В-клеток и переключение изотипов иммуноглобулинов, а также некоторые механизмы повреждения тканей, не опосредованные иммунными клетками. В настоящее время доказано вовлечение микроРНК в развитие более 300 заболеваний, включая аутоиммунные. МикроРНК имеют стабильный уровень, устойчивы к разрушению РНКазой и другими ферментами, обладают высокой специфичностью и чувствительностью [28]. Все микроРНК имеют порядковые номера и приставку miR. Первые открытые микроРНК имеют название с приставкой let. Предшественники микроРНК (пре-микроРНК) обозначаются аналогичным образом, без заглавной R в приставке — mir. После приставки идет порядковый номер микроРНК. Далее следуют факультативные обозначения. Если зрелая микроРНК имеет сходную последовательность, но отличается на один или два нуклеотида, тогда после общей цифровой части идет буквенное окончание, например: hsa miR-30a-5p, hsa-miR-30e-5p (uguaaacauccucgacuggaag, uguaaacauccuugacuggaag) [29]. Как говорилось ранее, микроРНК могут быть обнаружены в различных биологических жидкостях: крови, плазме, сыворотке, моче, слюне, кистозной жидкости, соке поджелудочной железы и мокроте [21]. Проведенное исследование показало возможность использования сывороточных микроРНК в качестве биомаркеров агрессивной злокачественной опухоли — диффузной крупноклеточной лимфомы, на долю которой приходится почти 40% всех лимфоидных опухолей [30]. Диагностическими биомаркерами различных типов рака послужили микроРНК, выделенные из образцов сыворотки крови, плазмы, мочи и слюны [31]. Определено, что уровни miR-141 в сыворотке крови у пациентов с раком предстательной железы отличаются от уровня микроРНК здоровых людей [32], а соотношение miR-126:miR-182 в образцах мочи может быть использовано для диагностики рака эндотелия мочевого пузыря [33]. Показано, что изменение уровней экспрессии miR-125a и miR-200a в слюне может быть биомаркером рака полости рта [34]. E. Kontomanolis и соавторы предложили использовать циркулирующую miR-323-3p в качестве биомаркера для диагностики аномального течения беременности, а также заболеваний кишечника, почек, печени, иммунной системы [35].

В другом исследовании было обнаружено, что выявление в плазме miR-122 является биомаркером вирусных, алкогольных и химических поражений печени [36], а уровни miR-34a и miR-122 в сыворотке крови служат неинвазивными биомаркерами диагностики и определения степени тяжести у пациентов с гепатитом С или неалкогольным гепатозом [37]. Интересными представляются результаты исследования наличия микроРНК (miR-1, miR-133, miR-223 и miR-199) в моче. Было показано, что данные микроРНК вовлечены в процессы нарушения регуляции генов у пациентов с аутосомно-доминантной поликистозной болезнью почек, и поэтому их можно использовать в качестве потенциальных биомаркеров прогрессирования заболевания [38]. Выявлен повышенный уровень экспрессии miR-155 и miR-146a при ревматоидном артрите, что является доказательством важной роли микроРНК в патогенезе заболеваний аутоиммунной этиологии [21]. При анализе пациентов с болезнью Крона в крови

был обнаружен значимо более высокий уровень экспрессии miR-16, miR-23a, miR-29a, miR-106a, miR-107, miR-126, miR-191, miR-199a-5p, miR-200c, miR-362-3p, miR-532-3p в сравнении с их уровнем у здоровых добровольцев [39]. В целом, при изучении профиля микроРНК у больных различными аутоиммунными заболеваниями были выявлены многочисленные изменения экспрессии ряда микроРНК, в частности miR155, miR-146a, miR-326, miR-21, miR-181 [40].

Следует отметить, что проведенные исследования убедительно доказывают значительную роль микроРНК в патогенезе различных заболеваний. Тем не менее требуются дополнительные исследования для более детального понимания механизмов эпигенетической регуляции при различных патогенетических состояниях, в том числе и офтальмологического спектра. С момента первого описания экспрессии микроРНК на глазной поверхности и в СЖ опубликовано более 60 работ [41]. МикроРНК глазной поверхности и СЖ в норме вовлечены во множество динамических обменных процессов, которые находятся под контролем генетических и эпигенетических детерминант. Природа всех многофакторных заболеваний определяется не только нарушением эндогенных процессов, она зависит и от факторов окружающей среды, в том числе лекарственных препаратов, гормонов и микроорганизмов. Все они в совокупности определяют адаптивные способности индивида [42]. Так, например, в начале эмбриогенеза miRNA-450b-5p вместе с геном *Pax-6* управляет дифференцировкой эпителиальных клеток в эпидермисе [43]. МикроРНК в виде кластера miRNA-143/145 и miR-145 могут влиять на процессы пролиферации и дифференцировки эпителиальных клеток [44]. Метаболизм гликогена в эпителии роговицы и дифференцировка кератиноцитов активируются miRNA-31 [45]. По сравнению с другими тканями в роговице повышена экспрессия miRNA-184 [46]. Биогенез микроРНК жестко регулируется, что приводит к характерным паттернам экспрессии микроРНК в различных тканях, типах клеток и стадиях развития. МикроРНК действует на глазную поверхность и слезную железу. МикроРНК транскрибируются РНК-полимеразой II в ядре клетки для получения первичного транскрипта при-микроРНК. При-микроРНК расщепляется и преобразуется в предшественника микроРНК (пре-микроРНК) с помощью микропроцессорного комплекса DROSHA (ферментом РНКазы). ПремикроРНК транспортируется в цитоплазму экспортином и процессируется в цитоплазме с помощью фермента DICER (РНКаза III) с образованием микроРНК-дуплекса, одна из цепей которого участвует в формировании комплекса RISC (RNA-induced silencing complex, РНК-индуцированный комплекс сайленсинга). Одна нить дуплекса микроРНК загружается на Argonaute-белок, другая деградирует. Затем комплекс RISC, находясь на мРНК, препятствует посадке и продвижению рибосомы. В результате снижается экспрессия генов посредством деградации мРНК или ингибирования трансляции. Это ведет к нарушению клеточной дифференцировки и пролиферации; развитию воспалительного процесса и неоваскуляризации.

Несмотря на проводимые исследования, роль микроРНК в патофизиологии СЖ и глазной поверхности изучена недостаточно. В настоящее время опубликованы результаты роли микроРНК в развитии лимфомы и карциномы СЖ [47, 48].

Анализ данных мировых исследований выявил единичные работы по изучению влияния микроРНК на развитие патологических изменений в роговице и СЖ при синдроме Шегрена, саркоидозе и IgG4-связанном заболевании. Так, в работе T. Yan и соавторов были выявлены различия профиля микроРНК в подъязычной слюнной железе у пациентов с синдромом Шегрена в сравнении со здоровыми добровольцами. Установлено, что miR-17-92 связана с созреванием и пролиферацией В-лимфоцитов, модуляцией и развитием воспаления, замедлением или усилением репарации, метаболизма, дифференцировки клеток при синдроме Шегрена [49]. В другом исследовании N. Arger и соавторы показали, что miR-146a и miR-150 являются потенциальным маркером риска развития дакриоаденита при саркоидозе [50]. По результатам исследования N. Nezu и соавт., развитие фиброзно-воспалительного процесса в тканях орбиты связано с повышенной (miR-3663-3p, miR-4673, miR-4745-5p) и пониженной (miR-20b-5p, miR-6501-3p, miR-302c-5p, miR-758-5p, miR-193a-5p, miR-202-3p, let-7a-5p, miR-379-5p) регуляцией микроРНК [51]. В совокупности эти данные позволяют предположить, что указанные микроРНК могут играть определенную роль в патогенезе неспецифического дакриоаденита. Инфильтрирование ткани СЖ иммунными клетками, гибель ацинарных эпителиальных клеток (секретирующих клеток), повышение продукции провоспалительных цитокинов являются признаками воспалительного процесса в СЖ как аутоиммунного, так и неспецифического характера. Особый интерес представляют те пусковые механизмы, которые лежат в основе процессов рецидива и ремиссии заболевания.

Ассоциации микроРНК (биомаркеры и медиаторы заболеваний и потенциальных терапевтических мишеней), играющие роль в физиологических и патологических процессах на глазной поверхности, представлены в **таблице**.

Исходя из вышеизложенного, можно прийти к выводу о необходимости поиска микроРНК, экспрессируемых в СЖ и глазной поверхности. Понимание патофизиологических процессов, протекающих в СЖ, позволит разработать стратегию профилактики

Ассоциации некоторых микроРНК, играющие роль в физиологических и патологических процессах на глазной поверхности
Associations of some miRNA that play a role in physiological and pathological processes occurring on the ocular surface

МикроРНК	Биологическое действие	Экспрессия
miR-145	Развитие и сохранение архитектоники эпителия роговицы	Снижение
miR-145	Развитие помутнения роговицы	Повышение
miR-31	Поддержание уровня гликогена в эпителии роговицы	Повышение
miR-40b5p	Регенерация эпителия глазной поверхности	Снижение
miRNA-184	Развитие эпителиальных дистрофических изменений роговицы	Снижение
miRNA-762	Регуляция генов, ответственных за иммунный ответ	Снижение
miR-146a	Поддержание и регуляция функции лимбальных эпителиальных стволовых клеток	Снижение
miR-10b, 126, 143, e155	Поддержание гомеостаза клеток-предшественников эпителия роговицы — лимбального эпителия	Снижение
miR-184	Регуляция гомеостаза эпителиальных клеток роговицы	Повышение
miR-203	Регуляция гомеостаза эпителиальных клеток роговицы: повышение жизнеспособности эпителиальных клеток роговицы	Понижение
mir-5100	Активация В-лимфоцитов	Понижение
miR-17-92	Усиление хемотаксиса Т-лимфоцитов	Повышение

и лечения хронического неспецифического дакриоаденита при таких системных и аутоиммунных заболеваниях, как синдром Шегрена, саркоидоз, IgG4-связанное заболевание и др. Методы молекулярного профилирования и выявление «молекулярных фенотипов» повреждения СЖ и глазной поверхности дадут возможность использовать их в качестве потенциальных биомаркеров и прогностических факторов для персонифицированной терапии.

Авторы заявляют об отсутствии конфликта интересов.
The authors declare no conflicts of interest.

ЛИТЕРАТУРА/REFERENCES

1. Сафонова Т.Н., Патеюк Л.С. Система глазной поверхности. *Вестник офтальмологии*. 2015;131(1):96-103.
Safonova TN, Pateiuk L S. Ocular surface system integrity. *Russian Annals of Ophthalmology = Vestnik oftal'mologii*. 2015;131(1):96-103 (In Russ.).
https://doi.org/10.17116/oftalma2015131196-102
2. Craig JP, Nelson JD, Azar DT, et al., TFOS DEWS II Report Executive Summary. *Ocul Surf*. 2017;15(4):802-812.
https://doi.org/10.1016/j.jtos.2017.08.003
3. Singh S, Selva D. Non-infectious Dacryoadenitis. *Surv Ophthalmol*. 2022; 67(2):353-368.
https://doi.org/10.1016/j.survophthal.2021.05.011
4. Bikbov MM, Kazakbaeva GM, Rakhimova EM, Rusakova IA, Fakhretdinova AA, Tuliakova AM, et al. The prevalence of dry eye in a very old population. *Acta Ophthalmol*. 2022;100(3):262-268. Epub 2021 Jun 14.
https://doi.org/10.1111/aos.14937
5. Schuh JCL. Mucosa-Associated Lymphoid Tissue and Tertiary Lymphoid Structures of the Eye and Ear in Laboratory Animals. *Toxicol Pathol*. 2021; 49(3):472-482.
https://doi.org/10.1177/0192623320970448
6. Liu Y, Zhu R, Jin X, Wang Y, Shi Y, Zhang N, Wang J, Dong Y, Zhang H. Activation of Conjunctiva-Associated Lymphoid Tissue in Patients with Infectious Keratitis Using In Vivo Confocal Microscopy. *Invest Ophthalmol Vis Sci*. 2021;62(10):27.
https://doi.org/10.1167/iovs.62.10
7. Hsu CR, Chen YY, Yao M, Wei YH, Hsieh YT, Liao SL. Orbital and ocular adnexal lymphoma: a review of epidemiology and prognostic factors in Taiwan. *Eye* (Lond). 2021;35(7):1946-1953.
https://doi.org/10.1038/s41433-020-01198-y
8. Oya Y, Kimura S, Nakamura Y, Ishihara N, Takano S, Morita R, Endo M, Hase K. Characterization of M Cells in Tear Duct-Associated Lymphoid Tissue of Mice: A Potential Role in Immunosurveillance on the Ocular Surface. *Front Immunol*. 2021;22(12):779709.
https://doi.org/10.3389/fimmu.2021.779709
9. Kugadas A, Wright Q, Geddes-McAlister J, Gadjeva M. Role of Microbiota in Strengthening Ocular Mucosal Barrier Function Through Secretory IgA. *Invest Ophthalmol Vis Sci*. 2017;58(11):4593-4600.
https://doi.org/10.1167/iovs.17-22119
10. Yang K, Kallies A. Tissue-specific differentiation of CD8+ resident memory T cells. *Trends Immunol*. 2021;42(10):876-890.
https://doi.org/10.1016/j.it.2021.08.002
11. Ali MJ, Mulay K, Pujari A, Naik MN. Derangements of lacrimal drainage-associated lymphoid tissue (LDALT) in human chronic dacryocystitis. *Ocul Immunol Inflamm*. 2013;21(6):417-423.
https://doi.org/10.3109/09273948.2013.797473
12. Ahn C, Kang S, Sa HS. Clinicopathologic features of biopsied lacrimal gland masses in 95 Korean patients. *Graefes Arch Clin Exp Ophthalmol*. 2019;257(7): 1527-1533.
https://doi.org/10.1007/s00417-019-04327-w
13. Ferry JA, Klepeis V, Sohani AR, Harris NL, Preffer FI, Stone JH, Grove A, Deshpande VSingh S, Selva D. Non-infectious Dacryoadenitis. *Surv Ophthalmol*. 2022;67(2):353-368.
https://doi.org/10.1016/j.survophthal.2021.05.01
14. Ferry JA, Klepeis V, Sohani AR, Harris NL, Preffer FI, Stone JH, Grove A, Deshpande V. IgG4-related Orbital Disease and Its Mimics in a Western Population. *Am J Surg Pathol*. 2015;39(12):1688-1700.
https://doi.org/10.1097/PAS.0000000000000497
15. Roca M, Moro G, Broseta R, Roca B. Sarcoidosis presenting with acute dacryoadenitis. *Postgrad Med*. 2018;130(2):284-286.
https://doi.org/10.1080/00325481.2018.1418141
16. Go H, Kim JE, Kim YA, et al. Ocular adnexal IgG4-related disease: comparative analysis with mucosa-associated lymphoid tissue lymphoma and other chronic inflammatory conditions. *Histopathology*. 2012;60:296-312.
https://doi.org/10.1111/j.1365-2559.2011.04089.x
17. Sa HS, Lee JH, Woo KI, Kim YD. IgG4-related disease in idiopathic sclerosing orbital inflammation. *Br J Ophthalmol*. 2015;99(11):1493-1497.
https://doi.org/10.1136/bjophthalmol-2014-305528
18. Xin Y, Xu XL, Li Y, Ding JW, Li DM. Clinical histopathologic characteristics of lacrimal glands in lacrimal gland prolapse with blepharochalasis. *Zhonghua Yan Ke Za Zhi*. 2020;56(3):205-210. (In Chinese.).
https://doi.org/10.3760/cma.j.issn.0412-4081.2020.03.008
19. Aure MR, Vitelli V, Jernström S, Kumar S, Krohn M. Integrative clustering reveals a novel split in the luminal A subtype of breast cancer with impact on outcome. *Breast Cancer Res*. 2017;19(1):44.
https://doi.org/10.1186/s13058-017-0812-y
20. Kim KC, Yun J, Son DJ, Kim JY, Jung JK, Choi JS, Kim YR, Song JK, Kim SY, Kang SK, Shin DH, Roh YS, Han SB, Hong JT. Suppression of metas-

tasis through inhibition of chitinase 3-like 1 expression by miR-125a-3p-mediated up-regulation of USF1. *Theranostics*. 2018;8(16):4409-4428. https://doi.org/10.7150/thno.26467

21. Wang J, Chen J, Sen S. MicroRNA as biomarkers and diagnostics. *J Cell Physiol*. 2016;23:25-30. https://doi.org/21.10.1002/jcp.25056
22. Tang X, Tang J, Liu X, et al. Downregulation of miR-129-2 by promoter hypermethylation regulates breast cancer cell proliferation and apoptosis. *Oncol Rep*. 2016;35(5):2963-2969. https://doi.org/10.3892/or.2016.4647
23. McGuire A, Brown JA, Kerin MJ. Metastatic breast cancer: the potential of miRNA for diagnosis and treatment monitoring. *Cancer Metastasis Rev*. 2015;4:145-155. https://doi.org/10.1007/s10555-015-9551-7
24. Malan-Müller S, Hemmings SM. The Big Role of Small RNAs in Anxiety and Stress-Related Disorders. *Vitam Horm*. 2017;103:85-129. https://doi.org/10.1016/bs.vh.2016.08.00
25. Guo L, Lu Z. The fate of miRNA strand through evolutionary analysis: Implication for degradation as merely carrier strand or potential regulatory molecule? *PLoS ONE*. 2010;5(6):e11387. https://doi.org/10.1371/journal.pone.0011387
26. Nabih A, Sobotka JA, Wu MZ, Wedeles CJ, Claycomb JM. Examining the intersection between splicing, nuclear export and small RNA pathways. *Acta Gen Subj*. 2017;1861(11):2948-2955. https://doi.org/10.1016/j.bbagen.2017.05.027
27. Sin C, Chiarugi D, Valleriani A. Single-molecule modeling of mRNA degradation by miRNA: Lessons from data. *BMC Syst Biol*. 2015;9(3):2. https://doi.org/10.1186/1752-0509-9-S3-S2
28. Wu PH, Zamore PD. To Degrade a MicroRNA, Destroy Its Argonaute Protein. *Mol Cell*. 2021;81(2):223-225. https://doi.org/10.1016/j.molcel.2020.12.043
29. Liu Q, Novak MK, Pepin RM, Eich T, Hu W. microRNA-mediated regulation of microRNA machinery controls cell fate decisions. *Elife*. 2021;10: 722-789. https://doi.org/10.7554/eLife.72289
30. Bedewy AML, Elmaghraby SM, Shehata AA, Kandil NS. Prognostic Value of miRNA-155 Expression in B-Cell Non-Hodgkin Lymphoma. *Turk J Haematol*. 2017;34(3):207-212. https://doi.org/10.4274/tjh.2016.0286
31. Hawke DC, Watson AJ, Betts DH. Extracellular vesicles, microRNA and the preimplantation embryo: non-invasive clues of embryo well-being. Reprod *Biomed Online*. 2021;42(1):39-54. https://doi.org/10.1016/j.rbmo.2020.11.011
32. Al-Kafaji G, Said HM, Alam MA, Al Naieb ZT. Blood-based microRNAs as diagnostic biomarkers to discriminate localized prostate cancer from benign prostatic hyperplasia and allow cancer-risk stratification. *Oncol Lett*. 2018;16(1):1357-1365. https://doi.org/10.3892/ol.2018.8778
33. Nielsen LB, Wang C, Sorensen K, Bang-Berthelsen CH, Hansen L, Andersen ML, Hougaard P, Juul A, Zhang CY, Pociot F, Mortensen HB Circulating levels of microRNA from children with newly diagnosed type 1 diabetes and healthy controls: evidence that miR-25 associates to residual beta-cell function and glycaemic control during disease progression. *Exp Diabetes Res*. 2012;89(6)362. https://doi.org/33.10.1155/2012/896362
34. Koopaie M, Manifar S, Lahiji SS. Assessment of MicroRNA-15a and MicroRNA-16-1 Salivary Level in Oral Squamous Cell Carcinoma Patients. *Microrna*. 2021;10(1):74-79. https://doi.org/10.2174/2211536610666210506125036
35. Kontomanolis EN, Kalagasidou S, Fasoulakis Z. MicroRNAs as Potential Serum Biomarkers for Early Detection of Ectopic Pregnancy. *Cureus*. 2018; 10(3):2344. https://doi.org/10.7759/cureus.2344
36. Church RJ, Kullak-Ublick GA, Aubrecht J, Bonkovsky HL, Chalasani N, Fontana RJ, Goepfert JC. Candidate biomarkers for the diagnosis and prognosis of drug-induced liver injury: An international collaborative effort. *Hepatology*. 2019;69(2):760-773. https://doi.org/10.1002/hep.29802
37. Yamaura Y, Tatsumi N, Takagi S, Tokumitsu S, Fukami T, Tajiri K, Minemura M, Yokoi T, Nakajima M. Serum microRNA profiles in patients with chronic hepatitis B, chronic hepatitis C, primary biliary cirrhosis, autoimmune hepatitis, nonalcoholic steatohepatitis, or drug-induced liver injury. *Clin Biochem*. 2017;50(18):1034-1039. https://doi.org/10.1016/j.clinbiochem.2017.08.010
38. Magayr TA, Song X, Streets AJ, Vergoz L, Chang L, Valluru MK, Yap HL, Lannoy M, Haghighi A, Simms RJ, Tam FWK, Pei Y. Global microRNA profiling in human urinary exosomes reveals novel disease biomarkers and cellular pathways for autosomal dominant polycystic kidney disease. *Kidney Int*. 2020;98(2):420-435. https://doi.org/10.1016/j.kint.2020.02.008
39. Alamdari-Palangi V, Vahedi F, Shabaninejad Z, Dokeneheifard S, Movehedpour A, Taheri-Anganeh M, Savardashtaki A. microRNA in inflammatory bowel disease at a glance. *Eur J Gastroenterol Hepatol*. 2021;32(2):140-148. https://doi.org/10.1097/MEG.0000000000001815
40. Mirzaei R, Zamani F, Hajibaba M, Rasouli-Saravani A, Noroozbeygi M, Gorgani M, Hosseini-Fard SR, Jalalifar S, Ajdarkosh H, Abedi SH, Keyvani H, Karampoor S. The pathogenic, therapeutic and diagnostic role of exosomal microRNA in the autoimmune diseases. *J Neuroimmunol*. 2021; 15;358:577640. https://doi.org/10.1016/j.jneuroim.2021.577640
41. Rassi DM, De Paiva CS, Dias LC, Módulo CM, Adriano L, Fantucci MZ, Rocha EM. Review: MicroRNAS in ocular surface and dry eye diseases. *Ocul Surf*. 2017;15(4):660-669. https://doi.org/10.1016/j.jtos.2017.05.007
42. Humphries B, Yang C. The microRNA-200 family: small molecules with novel roles in cancer development, progression and therapy. *Oncotarget*. 2015;(6):6472-6498. https://doi.org/10.18632/oncotarget.3052
43. Liu F, Wang L, Fu JL, Xiao Y, Gong X, Liu Y, Nie Q, Xiang JW, Yang L, Chen Z, Liu Y, Li DW. Analysis of Non-Sumoylated and Sumoylated Isoforms of Pax-6, the Master Regulator for Eye and Brain Development in Ocular Cell Lines. *Curr Mol Med*. 2018;18(8):566-573. https://doi.org/10.2174/1566524019666190111153310
44. Cui SY, Wang R, Chen LB. MicroRNA-145: a potent tumour suppressor that regulates multiple cellular pathways. *J Cell Mol Med*. 2014;18(10):1913-1926. https://doi.org/10.1111/jcmm.12358J
45. Wang F, Gao Y, Yuan Y, Du R, Li P, Liu F, Tian Y, Wang Y, Zhang R, Zhao B, Wang C. MicroRNA-31 Can Positively Regulate the Proliferation, Differentiation and Migration of Keratinocytes. *Biomed Hub*. 2020;5(2):93-104. https://doi.org/10.1159/00050861
46. Nagosa S, Leesch F, Putin D, Bhattacharya S, Altshuler A, Serror L, Amitai-Lange A, Nasser W, Aberdam E, Rouleau M, Tattikota SG, Poy MN, Aberdam D, Shalom-Feuerstein R. microRNA-184 Induces a Commitment Switch to Epidermal Differentiation. *Stem Cell Reports*. 2017;12;9(6):1991-2004. https://doi.org/10.1016/j.stemcr.2017.10.03
47. Andreasen S, Tan Q, Agander TK, Steiner P, Bjørndal K, Høgdall E, et al. Adenoid cystic carcinomas of the salivary gland, lacrimal gland, and breast are morphologically and genetically similar but have distinct microRNA expression profiles. *Mod Pathol*. 2018;31(8):1211-1225. https://doi.org/10.1038/s41379-018-0005-y
48. Hother C, Rasmussen PK, Joshi T, Reker D, Ralfkiær U, Workman CT, Heegaard S, Ralfkiær E, Grønbæk K. MicroRNA profiling in ocular adnexal lymphoma: a role for MYC and NFKB1 mediated dysregulation of microRNA expression in aggressive disease. *Invest Ophthalmol*. 2013;54(8):5169-5175. https://doi.org/10.1167/iovs.13-12272
49. Yan T, Shen J, Chen J, Zhao M, Guo H, Wang Y. Differential expression of miR-17-92 cluster among varying histological stages of minor salivary gland in patients with primary Sjogren's syndrome. *Clin Exp Rheumatol*. 2019; 18(3):49-54.
50. Arger NK, O'Connor B, Koth LL. Molecular profiling in sarcoidosis. *Curr Opin Pulm Med*. 2020;26(5):562-567. https://doi.org/10.1097/MCP.0000000000000716
51. Nezu N, Usui Y, Asakage M, Shimizu H, Tsubota K, Narimatsu A, et al. Distinctive Tissue and Serum MicroRNA Profile of IgG4-Related Ophthalmic Disease and MALT Lymphoma. *J Clin Med*. 2020;9(8):2530. https://doi.org/10.3390/jcm9082530

Поступила 16.09.2022
Received 16.09.2022
Принята к печати 17.10.2022
Accepted 17.10.2022

Вестник офтальмологии
2023, Т. 139, №3, с. 119-125
https://doi.org/10.17116/oftalma2023139031119

Russian Annals of Ophthalmology =
Vestnik Oftal'mologii 2023, vol. 139, №3, pp. 119-125
https://doi.org/10.17116/oftalma2023139031119

Осложнения фемто-ЛАЗИК и особенности кавитационных повреждений

© Ю.Н. ЮСЕФ[1, 2], С.В. ЕРМАКОВА[1], В.М. ШЕЛУДЧЕНКО[1], Л. АЛХАРКИ[1]

[1]ФГБНУ «Научно-исследовательский институт глазных болезней им. М.М. Краснова», Москва, Россия;
[2]ФГАОУ ВО «Первый Московский государственный медицинский университет им. И.М. Сеченова» Минздрава России (Сеченовский университет), Москва, Россия

РЕЗЮМЕ

Современная рефракционная хирургия в основном представлена тремя видами ламеллярной хирургии, два из которых относятся к открытому лазерному кератомилезу (ЛАЗИК и фемто-ЛАЗИК) и один — к закрытому (СМАЙЛ). Все эти технологии позволяют получить хороший клинический результат и различаются видом и особенностями осложнений. В настоящем обзоре рассмотрены осложнения фемто-ЛАЗИК, в первую очередь его кавитационные осложнения. Представлены механизм их возникновения, варианты течения и способы профилактики.

Ключевые слова: *рефракционная хирургия аметропий, фемто-ЛАЗИК, кавитационные осложнения, непрозрачный пузырьковый слой.*

ИНФОРМАЦИЯ ОБ АВТОРАХ:
Юсеф Ю.Н. — e-mail: 9695949@bk.ru; https://orcid.org/0000-0003-4043-456X
Ермакова С.В. — e-mail: doctor.sofia@mail.ru; https://orcid.org/0000-0002-7909-7874
Шелудченко В.М. — e-mail: scotoma@mail.ru; https://orcid.org/0000-0001-5958-3018
Алхарки Л. — e-mail: alharki@bk.ru; https://orcid.org/0000-0001-6791-4219
Автор, ответственный за переписку: Ермакова София Вадимовна — e-mail: doctor.sofia@mail.ru

КАК ЦИТИРОВАТЬ:
Юсеф Ю.Н., Ермакова С.В., Шелудченко В.М., Алхарки Л. Осложнения фемто-ЛАЗИК и особенности кавитационных повреждений. *Вестник офтальмологии.* 2023;139(3):119–125. https://doi.org/10.17116/oftalma2023139031119

Complications of femto-LASIK and features of cavitation injuries

© YU.N. YUSEF[1, 2], S.V. ERMAKOVA[1], V.M. SHELUDCHENKO[1], L. ALKHARKI[1]

[1]Krasnov Research Institute of Eye Diseases, Moscow, Russia;
[2]I.M. Sechenov First Moscow State Medical University (Sechenov University), Moscow, Russia

ABSTRACT

Modern approach to refractive laser surgery features three main types of lamellar surgery. Two of them are types of open laser keratomileusis (LASIK and femtosecond laser-assisted LASIK), and the third — closed (SMILE). All of these techniques allow achieving good clinical outcomes but differ in possible complications. This article reviews the complications of femto-LASIK and specifically the post-operative cavitation injuries, describes the mechanism of their occurrence, variants of their course, and presents the prevention measures.

Keywords: *refractive laser surgery of ametropias, femto-LASIK, cavitation complications, opaque bubble layer.*

INFORMATION ABOUT THE AUTHORS:
Yusef Yu.N. — e-mail: 9695949@bk.ru; https://orcid.org/0000-0003-4043-456X
Ermakova S.V. — e-mail: doctor.sofia@mail.ru; https://orcid.org/0000-0002-7909-7874
Sheludchenko V.M. — e-mail: scotoma@mail.ru; https://orcid.org/0000-0001-5958-3018
Alkharki L. — e-mail: alharki@bk.ru; https://orcid.org/0000-0001-6791-4219
Corresponding author: Ermakova S.V. — e-mail: doctor.sofia@mail.ru

TO CITE THIS ARTICLE:
Yusef YuN, Ermakova SV, Sheludchenko VM, Alkharki L. Complications of femto-LASIK and features of cavitation injuries. *Russian Annals of Ophthalmology = Vestnik Oftal'mologii.* 2023;139(3):119–125. (In Russ.). https://doi.org/10.17116/oftalma2023139031119

Современные технологии рефракционной хирургии уже прочно вошли в арсенал борьбы с аномалиями рефракции. Количество рефракционных операций в мире нарастает год от года, наряду с этим возникают дискуссионные вопросы, связанные с их осложнениями.

Роль и место технологии фемто-ЛАЗИК в рефракционной хирургии

Фемто-ЛАЗИК (LASIK; лазерный кератомилез *in situ* с фемтосопровождением) — это методика, пришедшая на смену классическому LASIK в результате эволюции хирургии роговицы на платформе фемтосекундного лазера Femto, по наименованию которой операция и получила свое название. Первая фемтосекундная лазерная платформа была протестирована в 2001 г.

Переход от классического ЛАЗИК к фемто-ЛАЗИК обусловлен еще и наличием интраоперационных осложнений во время проведения ЛАЗИК, которые возникают чаще всего на этапе формирования лоскута. Спустя почти 30 лет проблема, связанная с этими осложнениями, не потеряла актуальности, что обусловлено постепенным переходом к более широкому применению фемтосекундных лазеров для выкраивания поверхностного лоскута роговицы. При этом следует заметить, что использование нового излучения не обошлось без появления новых осложнений [1—4].

На сегодняшний день технологию фемто-ЛАЗИК практикуют около 80% хирургов-офтальмологов по всему миру. Технология активно совершенствуется, что существенно расширяет границы возможностей лазерных методов хирургии, применяемых в офтальмологии. Благодаря точности, безопасности и повторяемости результатов проводимых операций фемто-ЛАЗИК широко применяется при хирургической коррекции различных видов клинической рефракции [5—9].

Клиническими показаниями к проведению фемто-ЛАЗИК являются миопия, гиперметропия, астигматизм. Применение фемто-ЛАЗИК допустимо в том случае, если здоровье пациента соответствует следующим критериям: возраст 18 лет и старше; отсутствие сосудистых, аутоиммунных и иммунодефицитных состояний и заболеваний, влияющих на способность организма к выздоровлению (инсулинзависимый диабет, ревматоидный артрит, рассеянный склероз, системная красная волчанка, СПИД, активные психические заболевания и пр.). Противопоказаниями для фемто-ЛАЗИК являются: наличие повреждений или дефектов роговицы; кератоконус; прогрессирующая близорукость; присутствие ряда сопутствующих заболеваний глаза (катаракта, глаукома, некомпенсированная отслойка сетчатки, дегенеративно-дистрофические изменения роговицы, инфекционные процессы и др.); беременность и период лактации; некомпенсированные системные заболевания организма (в том числе инфекционные заболевания) [10, 11].

Клиническое применение фемто-ЛАЗИК наиболее широко распространено в тех странах, где выше частота аномалий рефракции. В последние 20 лет проявление и частота близорукости заметно увеличились в странах Восточной и Юго-Восточной Азии, Израиле, ряде европейских стран, в России и США [1, 8—13].

Осложнения фемто-ЛАЗИК

По мнению ряда авторов, фемто-ЛАЗИК является одной из наиболее безопасных методик, подходящих как для хирурга, так и для пациента, и имеет ряд неоспоримых преимуществ перед его предшественником — классическим ЛАЗИК [5, 6, 14]. К технологическим особенностям фемто-ЛАЗИК относят то, что при его проведении не используется механическое рассечение роговицы глаза пациента [5, 7, 13, 15, 16]. Фемтосекундный лазер позволяет с исключительной точностью формировать лоскут роговицы в строго заданных параметрах, при этом лоскут будет обладать однородностью и равномерной толщиной на всем протяжении при критической толщине роговицы не менее 500 мкм [1, 5, 8—10, 17—24].

Еще одним технологическим преимуществом фемто-ЛАЗИК является возможность его применения после операции ЛАЗИК [24, 25], хотя повторные операции после фемто-ЛАЗИК лучше выполнять классическим методом. Параметры рефракции для фемто-ЛАЗИК, по мнению некоторых авторов, регламентируются при миопическом астигматизме −6,0 дптр, при гиперметропическом астигматизме +4 дптр. Фемто-ЛАЗИК, как и другие методики, показан при миопии, гиперметропии. При близорукости фемто-ЛАЗИК допустим только в том случае, если клиническая рефракция пациента не превышает −10,0 дптр. В некоторых случаях, в зависимости от анамнеза и результатов обследования пациента, допускают проведение оперативного вмешательства и при −15,0 дптр, что, впрочем, применимо и для классической методики [25, 26].

В отличие от механического микрокератома, создание лоскута с помощью фемто-ЛАЗИК позволяет достигнуть большего снижения частоты осложнений. Тонкие (100—110 мкм) и сверхтонкие ламеллярные лоскуты выкраиваются при фемто-ЛАЗИК благодаря выверенной точности разрезов, при этом формируются ощутимо более однородные лоскуты, чем при использовании механического микрокератома.

В результате применения фемто-ЛАЗИК появилась возможность персонального моделирования роговичного лоскута, исходя из особенностей каждого клинического случая, что делает хирургическую коррекцию максимально безопасной. Применение фемто-ЛАЗИК позволяет офтальмохирургам оптимизировать диаметр лоскута в зависимости от толщины и радиуса роговицы, а также создавать разный угол боковой врезки, корректируя положение ножки лоскута и ее ширину.

В отличие от операций с применением микрокератома, фемто-ЛАЗИК исключает излишнее

повышение внутриглазного давления, благодаря чему устраняется повреждающее воздействие на сетчатку и, следовательно, сводится к минимуму развитие возможных осложнений, хотя это может повышать риски срыва вакуума во время операции [9, 10, 27, 28]. В отличие от классического ЛАЗИК, при фемто-ЛАЗИК можно с большей уверенностью выполнять процедуру у пациентов, имеющих плоскую либо тонкую роговицу. Авторы утверждают, что вследствие меньшего влияния на аппарат чувствительности роговицы минимизируется индуцированный синдром сухого глаза [26, 29—33].

По мнению других авторов, применение фемто-ЛАЗИК ощутимо сокращает время реабилитации за счет исключения механического воздействия на роговицу. Совокупность этих новых возможностей фемтоформирования роговичного лоскута обеспечивает надлежащее качество планируемого зрения у пациента [3, 5, 8, 28, 29, 34].

Несмотря на существующие преимущества перед технологическими предшественниками в виде высокой точности, безопасности и эффективности проводимых вмешательств, фемто-ЛАЗИК все же имеет ряд интраоперационных осложнений [5, 13, 35, 36].

В 2020 г. B. Tăbăcaru совместно с группой румынских ученых опубликовал самое полное на сегодняшний день исследование в области интраоперационных осложнений, связанных с фемто-ЛАЗИК [37]. Все операции проводились на фемтосекундной лазерной платформе VisuMax (Carl Zeiss Meditec, Германия). Самыми распространенными интраоперационными осложнениями стали осложнения, связанные с техническим обеспечением операции в виде потери или недостаточности вакуума во время среза, что, скорее всего, обусловлено колебаниями и мощностью вакуума во время операции [37].

По данным мировой практики, в рефракционной хирургии доля суммарных дефектов эпителия (тонкий срез, неравномерный срез) составляет 1,43% от общего числа операционных осложнений (1,27% от общего количества операций) [8]. Доля осложнений, снижающих зрительные функции (снижение максимальной остроты зрения, монокулярное двоение, индуцированный астигматизм, неправильный астигматизм, помутнение роговицы) и влияющих на отдаленные результаты, на текущий момент составила 0,15% [35, 38, 39].

Сдвиг поверхностного лоскута роговицы встречался приблизительно в 0,04% случаев. Факт смещения подразумевал последующую репозицию лоскута с применением мягких контактных линз [37].

Формирование локального отека в области лоскута зафиксировано авторами в 0,03% случаев, в данной ситуации чаще применялись медикаментозные схемы лечения [35, 38].

Частота встречаемости развитого воспалительного процесса, по мнению авторов, значительно превышает два первых описанных варианта осложнений и составляет в среднем до 0,23%. Воспалительный процесс визуализируется в виде герпетического кератоконъюнктивита (зафиксирован в восьми случаях за период наблюдений), кератоконъюнктивитов бактериальной и грибковой этиологии (n=6 и n=2 соответственно) [34, 40].

Осложнение, связанное с операционным интерфейсом, а именно — врастание эпителиальных тканей, сказывающееся на зрительной функции, для устранения которого потребовалось оперативное вмешательство, встречается в среднем в 0,07% случаев [34, 35, 38, 40].

Непосредственно процесс отделения лоскута может сопровождаться образованием непатогенного загрязнения (использование лазерных технологий исключает формирование дебриса из разделяемого материала, но на внешних поверхностях могут быть материалы различного происхождения, которые и образуют этот род включений) и появления таким образом включений на внутренней стороне лоскута (в практике такой род включений получил название «мусор под лоскутом») [41]. Оба типа посторонних материалов легко идентифицируются посредством микроскопического исследования; на сегодняшний момент не зафиксировано случаев их значимого влияния на функциональные свойства [41].

При целенаправленном проведении топографических исследований интерфейса регистрируются относительно редкие (менее 0,04% случаев) образования — «центральные островки». Механизм и причина их появления до конца не выяснены. По одной из наиболее перспективных версий, образование этих включений связано с примыканием вакуумного кольца прибора и относительно резким повышением величины внутриглазного давления (более 65 мм рт.ст.) [32, 41]. Оказываемое воздействие приводит к оттоку жидкости (дегидратации) роговицы из-за сдавливания. Соответственно, после снятия воздействия и восстановления нормального состояния наступает волнообразный приток жидкости — стадия гидратации. Из-за разности прочностных характеристик и внутренней структуры центральной роговицы и периферической части отток и приток жидкости происходит с разной скоростью, что, вероятно, и провоцирует нарушение прилегания и образование складок в материалах интерфейса и отделяемого лоскута [41, 42].

Интерфейс в силу специфики его механических свойств и строения аккумулирует жидкость из прилегающего пространства до тех пор, пока не будет реформирован эпителиальный барьер. При интенсификации процесса дегидратации может наблюдаться снижение как максимально возможного, так и некорригированного зрения; как правило, стабилизация наступает в срок от 1 до 3 мес после операции [41, 42].

«Синдром песка Сахары» (syndrome of Sachara sands — SOSS), или неспецифический диффузный интраламеллярный кератит (diffuse lamellar keratitis — DLK), впервые выделенный в индивидуальное патологическое состояние R.J. Smith и R.K. Maloney [42] в 1998 г., представляет собой достаточно распространенное явление. В сообщениях частота регистрируемых случаев может варьировать от 1 на 500 до 1 на 5000 операций, связывают такой разброс показателей с развитием патологии и незначительностью отрицательного эффекта на ранних стадиях. Этиология состояния и ход процесса остаются предметом продолжающихся исследований, в наиболее общем случае клиническая картина может быть описана так: первые достоверные признаки фиксируются на 2—5-й день после операции.

По данным В.В. Куренкова и соавторов, ко II—III стадии развития осложнения относят 0,07% от всех случаев. Низкий процент, по мнению авторов, объясняется тем, что в статистические расчеты включались только случаи обращения пациентов, потребовавшие дополнительного лечения или хирургической операции [19]. В качестве возможного механизма формирования патологии рассматриваются несколько возможных причин: нарушения трофики участка; повреждения воспалительной природы, например локальная реакция гиперчувствительности роговицы на воздействие секрета боуменовых желез; также рассматривается возможность воспалительной реакции роговицы на микроскопические частицы, оседающие с поверхности лезвия микрокератома [19]. Со временем эти представления были несколько пересмотрены.

Воспалительный процесс, спровоцированный патогенами вирусной или бактериальной природы, встречался в 0,1% случаев. По природе патогена можно привести следующие данные: в пяти случаях регистрировался герпетический стромальный кератит, в двух — хламидийный, и для трех случаев бактериально-индуцированного воспаления возбудитель не был определен [19].

Наиболее частыми являются осложнения, связанные непосредственно с фотоабляцией как наиболее инвазивной процедурой [39]. Гипокоррекция и регресс (меньший рефракционный эффект операции или снижение его величины более чем на 0,5 дптр от запланированного) отмечали в 16% случаев, при этом реоперации потребовались не менее чем в 12,4% случаев. Гиперкоррекция (больший эффект операции на 0,75 дптр и выше) встречалась значительно реже — в 0,2% случаев, из них реоперации потребовались в 0,07% случаев [38, 43].

Случаи децентрации, отрицательно влияющие на зрительные функции и проявляющиеся в виде монокулярной диплопии, засветов отдельных областей, ореолов, снижения остроты зрения в темноте или при ярком освещении, фиксировались относительно редко — не более чем в 0,1% случаев от общего числа [38, 43].

Индуцированный астигматизм (изменение величины более чем на 0,5 дптр) и неправильный астигматизм фиксировались в 0,35% случаев, из них реоперации потребовались в 0,18% случаев. Неправильный астигматизм отмечался при широком спектре провоцирующих обстоятельств: децентрациях, возникающих проблемах с лоскутом и интерфейсом [13].

Кавитационные осложнения фемто-ЛАЗИК

Несмотря на преимущества фемтолазерной технологии, в результате ее применения в рефракционной хирургии появился ряд специфических интраоперационных осложнений кавитационного свойства, в основе которых лежат принципиально новые механизмы формирования [44].

S. Srinivasan и S. Herzig в 2010 г. обосновали прямое влияние технических параметров фемтосекундной лазерной платформы при выполнении фемто-ЛАЗИК на качество проведения среза роговицы с помощью фемтодиссекции. Также во многом от технических характеристик зависит и качество микровзрывов в ткани посредством кавитационных пузырьков [45].

В некоторых современных фемтосекундных лазерных установках применяется большая плотность энергии в импульсах (>1 мДж) и низкая частота их следования (<40 кГц). Данное сочетание приводит к образованию сравнительно больших кавитационных пузырьков. При неравномерной компрессии роговицы, децентрации интерфейса и т. д. образованные кавитационные пузырьки начинают расслаивать коллагеновые волокна роговицы. Они неравномерно располагаются в строме роговицы и смещаются в вертикальной и горизонтальной плоскостях относительно плоскости среза, в результате чего происходит весьма специфическое кавитационное осложнение, которое в англоязычной медицинской литературе получило название Opaque Bubble Layer (OBL) — непрозрачный пузырьковый слой (НПС) [46—48].

Зачастую НПС вызывает трудности с распознаванием радужки при персонализированной абляции, а также осложняет работу системы EYE-tracking. Образование кавитационных пузырьков блокирует правильную фокусировку лазерного импульса, что затрудняет подъем клапана в области образования НПС и может привести к некачественной фемтодиссекции и образованию «грубых» соединительнотканных мостиков [6, 10, 23, 24, 26, 32, 46].

Немецкие офтальмохирурги S. Srinivasan и D.S. Rootman в 2007 г. предложили механический способ избавления от НПС во время создания роговичного лоскута. Суть их метода сводилась к следующему: часть пузырей лопаются при поднятии лоскута, а следом проводится ручное надавливание специальным шпателем на стромальное ложе для удаления

оставшихся НПС. Этот способ, несмотря на кажущуюся простоту, достаточно эффективен для избавления от НПС во время фемтодиссекции [49].

В 2010 г. международная группа офтальмохирургов из Майами (США) под руководством V. Hurmeric представила данные об исследовании морфологии НПС с помощью оптической когерентной томографии (ОКТ) переднего сегмента глаза сверхвысокого разрешения. В качестве объекта исследования были выбраны три пациента, которые были прооперированы с помощью разных фемтосекундных лазерных платформ. Два пациента были прооперированы с использованием фемтосекундного лазера IntraLase (30 кГц; Abbott Medical Optics, США), а один пациент — с применением фемтосекундного лазера VisuMax (500 кГц; Carl Zeiss Meditec, Германия). Для демонстрации структурных характеристик НПС и прогнозирования неполного расслоения ламеллярного лоскута у пациентов с НПС использовалась ОКТ-визуализация [50]. ОКТ-снимки пациента, оперированного с помощью VisuMax, показали, что непрозрачный пузырьковый слой располагался перед плоскостью рассечения лоскута до боуменова слоя. У этого пациента рассечение ламеллярного лоскута было неполным. НПС у пациентов, оперированных с использованием фемтосекундного лазера с частотой 30 кГц, располагался позади плоскости рассечения лоскута, у этих пациентов были выполнены полные ламеллярные рассечения с неосложненным подъемом лоскута [50].

S.W. Rush и соавторы в своем исследовании 2014 г. опубликовали субъективные результаты исследования пациентов с НПС в передней камере, образовавшегося на этапе формирования лоскута. Он выявил этническую склонность азиатов к проявлению такого осложнения. Тем не менее было подтверждено, что появление НПС не влияет на окончательный положительный визуальный результат [51].

M. Niparugs и соавторы также подтвердили в 2016 г. склонность у представителей азиатского этноса к образованию НПС. Частота возникновения НПС во время фемто-ЛАЗИК у пациентов азиатского происхождения объясняется тем, что для азиатских глаз характерен небольшой диаметр роговицы (white to white — WTW). Диаметр интерфейса, отрегулированный относительно WTW, является фактором, предрасполагающим к возникновению НПС [52].

Исследователями из Центра лазерной коррекции зрения Мемориального госпиталя Чанг Гун в г. Килунг (Тайвань) в 2014 г. было замечено, что НПС развился у пациентов с более плотным центром роговицы. Через 1 мес после операции фемто-ЛАЗИК пациенты с такими осложнениями были обследованы, и по данным полученных результатов было выяснено, что наличие НПС в интраоперационном периоде не влияет на послеоперационную остроту зрения за исключением легкого снижения скотопической контрастной чувствительности [53].

По данным зарубежных авторов, наиболее предрасположены к возникновению НПС пациенты старшей возрастной группы (от 40 лет), имеющие небольшой диаметр роговицы (<11 мм), а также пациенты с крутой и иррегулярной роговицей [50—53].

В 2019 г. группа китайских исследователей под руководством D.H. Lim представила результаты своего исследования на тему образования НПС при применении фемто-ЛАЗИК [47]. Наиболее часто наблюдалось возникновение НПС во время создания лоскута роговицы с применением фемтосекундного лазера при частоте следования импульсов 500 кГц. Отрицательного влияния на зрительную функцию при этом не было выявлено. В одномерном анализе в группе с лоскутом размером более 80 мкм была выявлена более низкая частота появления НПС, чем в группе с лоскутом, размер которого составлял 80 мкм. Существенным фактором риска развития НПС, по мнению авторов, является жесткая аппланация роговицы глаза [47].

Международная практика подтверждает, что кавитационное осложнение в виде НПС позволяет завершить намеченную эксимерлазерную абляцию и получить максимально прогнозируемую остроту зрения без последующей оперативной коррекции [47]. По рекомендациям некоторых отечественных и зарубежных авторов, в случае возникновения НПС целесообразны два варианта интраоперационного решения: одномоментное формирование более глубокого роговичного клапана (140 мкм) с помощью фемтосекундной лазерной установки либо проведение повторной попытки создания среза на этом же уровне [47].

Избежать кавитационных нарушений позволит концепция максимально полного, тщательного предоперационного диагностического обследования всех пациентов, которым планируется проведение операции фемто-ЛАЗИК, включающего следующие специальные методы исследования: кератотопографию, аберрометрию, ОКТ.

При появлении НПС в интраоперационных ситуациях для завершения процесса эксимерлазерной абляции требуется проведение пересчета параметров абляции с помощью программ, имеющихся в фемтосекундной лазерной платформе. НПС можно снизить за счет уменьшения диаметра абляции (учитывая диаметр зрачка по данным аберрометра). Не менять максимально возможный диаметр абляции допустимо в крайне редких случаях, при достаточной толщине роговицы пациента. Если, к примеру, был запланирован фемто-клапан толщиной 120 мкм, то следующий срез должен быть выполнен головкой механического микрокератома на 140 (130) мкм. Также желательно увеличение диаметра вторично формируемого роговичного клапана в зависимости от выполненного первичного фемто-клапана. Данная рекомендация продиктована соображениями минимизации риска повреждения вышележащего фемто-клапана [5, 36, 47, 55].

НПС может проявляться тремя степенями: слабой — пузырьки по периферии клапана; средней — пузырьки приближены к оптическому центру; высокой — пузырьки находятся в оптической зоне. Также может быть различной и степень влияния НПС на состояние роговицы после операции и ее функции [37].

Заключение

Технология фемто-ЛАЗИК является совершенной технологией хирургической коррекции аномалий рефракции. Но даже самая совершенная технология не лишена осложнений. Эти осложнения описаны в настоящем обзоре. Значительный интерес среди них представляют кавитационные осложнения фемто-ЛАЗИК. В зависимости от их степени и выраженности различается их влияние на заживление и функции после операции, что и требует дальнейшего изучения.

Авторы заявляют об отсутствии конфликта интересов.
The authors declare no conflicts of interest.

ЛИТЕРАТУРА/REFERENCES

1. Gros-Otero J, Ketabi S, Cañones-Zafra R, Casado S, Teus M. Analysis of corneal stromal roughness after iFS 150 kHz and LenSx femtosecond LASIK flap creation in porcine eyes. *Graefes Arch Clin Exp Ophthalmol.* 2019;257(12): 2665-2670.
https://doi.org/10.1007/s00417-019-04497-7
2. Damgaard IB, Ang M, Farook M, Htoon HM, Mehta JS. Intraoperative Patient Experience and Postoperative Visual Quality after SMILE and LASIK in a Randomized, Paired-Eye, Controlled Study. *J Refract Surg.* 2018;34(2): 92-99.
https://doi.org/10.3928/1081597x-20171218-01
3. Beerthuizen JJG, Siebelt E. Surface ablation after laser in situ keratomileusis: retreatment on the flap. *J Cataract Refract Surg.* 2007;33(8):1376-1380.
https://doi.org/10.1016/j.jcrs.2007.04.024
4. Kamiya K, Shimizu K, Igarashi A, Kobashi H. Time Course of Optical Quality and Intraocular Scattering after Refractive Lenticule Extraction. *PLoS One.* 2013; 8(10):e76738.
https://doi.org/10.1371/journal.pone.0076738
5. Костин О.А., Ребриков С.В., Овчинников А.И., Степанов А.А. Анализ состояния роговицы после операции LASIK и femto-LASIK методами оптической когерентной томографии и оптических срезов. *Вестник офтальмологии.* 2012;128(5):3-5.
Kostin OA, Rebrikov SV, Ovchinnikov AI, Stepanov AA. Corneal flap analysis after LASIK and femto-LASIK using optical coherence tomography and optical sections. *The Russian Annals of Ophthalmology = Vestnik Oftal'mologii.* 2012;128(5):3-5. (In Russ.).
6. Alfonso JF, Baamonde MB, Santos MJ, et al. Acremonium fungal infection in 4 patients after laser in situ keratomileusis. *J Cataract Refract Surg.* 2004; 30(1):262-267.
https://doi.org/10.1016/S0886-3350(03)00646-1
7. Giral JB, Bloch F, Sot M, Zevering Y, Nar AE, Vermion JC, Goetz C, Lhuillier L, Perone J-M.. Efficacy and safety of single-step transepithelial photorefractive keratectomy with the all-surface laser ablation SCHWIND platform without mitomycin-C for high myopia: A retrospective study of 69 eyes. *PLoS One.* 2021;6(12):e0259993.
https://doi.org/10.1371/journal.pone.0259993
8. Lalitha P, Prajna NV, Sikha M, et al. Evaluation of metagenomic deep sequencing as a diagnostic test for infectious keratitis. *Ophthalmology.* 2021; 128(3):473-475.
https://doi.org/10.1016/j.ophtha.2020.07.030
9. Vilcahuaman L, Rivas R, Toledo E. Clinical engineering in Peru: Looking for a healthcare technology management model. In: Clinical Engineering Handbook. 2nd ed. Academic Press; 2020. P. 94-100.
https://doi.org/10.1016/b978-0-12-813467-2.00012-2
10. Satta F, Monti M, Bravi M, Conte G, Rizzo S. Public procurement of innovative medical technology: Femtosecond and excimer laser platform for ophthalmic surgery. In: Clinical Engineering Handbook. 2nd ed. Academic Press; 2020;52-60.
https://doi.org/10.1016/b978-0-12-813467-2.00006-7
11. Gil-Cazorla R, Teus MA, de Benito-Llopis L, Mikropoulos DG. Femtosecond laser vs mechanical microkeratome for hyperopic laser in situ keratomileusis. *Am J Ophthalmol.* 2011;152(1):16-21.e2.
https://doi.org/10.1016 /j.ajo.2011.01.009
12. Karp CL, Tuli SS, Yoo SH, et al. Infectious keratitis after LASIK. *Ophthalmology.* 2003;110(3):503-510.
https://doi.org/10.1016/S0161-6420(02)01760-8
13. Kouassi FX, Blaizeau M, Buestel C, et al. Comparison of Lasik with femtosecond laser versus Lasik with mechanical microkeratome: predictability of flap depth, corneal biomechanical effects and optical aberrations. *J Fr Ophtalmol.* 2012;35(1):2-8.
https://doi.org/10.1016/j.jfo.2011.03.013
14. Bolivar G, Garcia-Gonzalez M, Laucirika G, Villa-Collar C, Teus MA. Intraocular pressure rises during laser in situ keratomileusis: Comparison of 3-femtosecond laser platforms. *J Cataract Refract Surg.* 2019;45(8):1172-1176.
https://doi.org/10.1016/j.jcrs.2019.03.013
15. Мушкова И.А., Майчук Н.В., Майчук Д.Ю. и др. Новые методы диагностики и лечения стромальных помутнений роговицы в сочетании с рефракционными нарушениями. *Современные технологии в оф- тальмологии.* 2015;(4):172-174.
Mushkova IA, Majchuk NV, Majchuk DY, et al. New methods of diagnosis and treatment of stromal corneal opacities in combination with refractive disorders. *Sovremennye tehnologii v oftal'mologii.* 2015;(4):172-174. (In Russ.).
16. Херман И., Вильгельми Б. Лазеры сверхкоротких световых импульсов: пер. с нем. Под ред. Крюкова. П.Г. М.: Мир; 1986.
Herman I, Vilgelmi B. *Lazery sverhkorotkih svetovyh impul'sov* [Lasers of ultrashort light pulses]: transl. from Germ. Ed. Krjukov PG. M.: Mir; 1986. (In Russ.).
17. Корниловский И.М. Особенности взаимодействия высокоэнергетического лазерного излучения с роговой оболочкой. В сб.: Разработка и применение лазеров в медицине: Материалы научно-технической конференции (Ростов). М. 1991;87-90.
Kornilovskij IM. Features of the interaction of high-energy laser radiation with the cornea. In: *Razrabotka i primeneniye lazerov v meditsine: Materialy nauchno-tekhnicheskoy konferentsii (Rostov)* [Development and application of lasers in medicine: Proceedings of the scientific and technical conference (Rostov)]. M. 1991;87-90. (In Russ.).
18. Корниловский И.М. Эксимерные лазеры в хирургии роговицы (научный обзор). *Русский медицинский журнал.* 1987;8(11):29-31.
Kornilovskij IM. Excimer lasers in corneal surgery (scientific review). *Medical Russian Journal.* 1987;8(11):29-31. (In Russ.).
19. Куренков В.В., Шелудченко В.М., Куренкова Н.В. Клинические проявления и возможные причины дистрофических изменений лоскута роговицы при проведении лазерного специализированного кератомилеза. *Вестник офтальмологии.* 2002;(1):13-14.
Kurenkov VV, Sheludchenko VM, Kurenkova NV. Clinical manifestations and possible causes of dystrophic changes in the corneal flap during laser specialized keratomileusis. *Russian Annals of Ophthalmology = Vestnik oftal'mologii.* 2002;(1):13-14. (In Russ.).
20. Cousineau-Krieger C, Caldwell M, Panday VA, Apsey D, Hensley D, Reilly C. Infection following photorefractive keratectomy *Ophthalmology.* 2013; 120(3):642-642.e1.
https://doi.org/10.1016/j.ophtha.2012.10.013
21. Колотов М.Г. К вопросу об ответе роговицы при коррекции миопии методом ЛАЗИК. *Офтальмохирургия.* 2009;(3):9-11.
Kolotov MG. To the question of the response of the cornea in the correction of myopia by the LASIK method. *Oftal'mohirurgija.* 2009;(3):9-11. (In Russ.).
22. Dong Z, Zhou Irregular astigmatism after femtosecond laser refractive lenticule extraction. *J Cataract Refract Surg.* 2013;39(6):952-954.
https://doi.org/10.1016/j.jcrs.2013.04.016.
23. Dudani AI, Nagvekar S, Dudani AA, Dudani K, Dudani AA. Unique complication of femtolasik — A slit buttonhole flap tear. *Indian J Ophthalmol.* 2022;70(1):333.
https://doi.org/10.4103/ijo.IJO_2093_21
24. Балашевич Л.И., Никулин С.А., Нгакуту М.С. Отдаленные результаты передней радиальной кератотомии. *Офтальмохирургия.* 2005;4:9-11.

Balashevich LI, Nikulin SA, Ngakutu MS. Long-term results of anterior radial keratotomy. *Oftal'mohirurgija*. 2005;4:9-11. (In Russ.).

25. Дога А.В., Мушкова И.А., Семенов А.Д., Каримова А.Н., Кечин Е.В. Этапы развития и современные аспекты кераторефракционной хирургии. *Практическая медицина*. 2016;(6):98.
Doga AV, Mushkova IA, Semjonov AD, Karimova AN, Kechin EV. Stages of development and modern aspects of keratorefractive surgery. *Prakticheskaya medicina*. 2016;(6):98. (In Russ.).

26. Litzinger TC, Vastine D. Bilateral corneal opacities in a LASIK patient after the use of titanium eye shields. *J Cataract Refract Surg*. 2011;37(6):1160-1164.
https://doi.org/10.1016/j.jcrs.2011.03.027

27. Megaw R, Agarwal PK. Posner-Schlossman syndrome. *Surv Ophtalmol*. 2017;62(3):277-285.
https://doi.org/10.1016/j.survophthal.2016.12.005

28. Shi M, Jiang H, Niu X, Dai H, Ye Y. Hyperopic corneal refractive surgery in patients with accommodative esotropia and amblyopia. *J AAPOS*. 2014;18(4):316-320.
https://doi.org/10.1016/j.jaapos.2014.02.015

29. Munnerlyn CR, Koons JS, Marshall J. Photorefractive keratectomy: a technique for laser refractive surger. *J Cataract Refract Surg*. 1988;14(1):46-52.
https://doi.org/10.1016/s0886-3350(88)80063-4

30. Hall RC, Rosman M, Chan C, Tan DTH, Mehta JS. Patient and surgeon experience during laser in situ keratomileusis using 2 femtosecond laser systems. *J Cataract Refract Surg*. 2014;40(3):423-429.
https://doi.org/10.1016/j.jcrs.2013.08.056

31. Ruiz LA, Rowsey JJ. In situ keratomileusis *Invest Ophthalmol Vis Sci*. 2016;57(2):360-371.
https://doi.org/10.1167/iovs.15-17117

32. Tello A, Galvis V, Mendoza BF. LASIK interface complications: pressure-induced stromal keratitis (PISK), interface fluid syndrome (IFS) and post-LASIK edema-induced Keratopathy (PLEK). *Int Ophthalmol Clinics*. 2016;56(3):185-187.
https://doi.org/10.1097/IIO.0000000000000129

33. Yang H, Zhou Y, Zhao H, Xue J, Jiang Q. Application of the SMILE-derived lenticule in therapeutic keratoplast. *Int Ophthalmol*. 2020;40(30):689-695.
https://doi.org/10.1007/s10792-019-01229-y

34. Han SB, Liu Y-C, Mohamed-Noriega K, Mehta JS. Application of Femtosecond Laser in Anterior Segment Surgery. *J Ophthalmol*. 2020;2020:8263408.
https://doi.org/10.1155/2020/8263408

35. Alvarez MT, Montesel A, Bataille L. Late traumatic flap dislocation seven years after femtosecond laser-assisted in situ keratomileusis. *Int J Ophthalmol*. 2019;18;12(5):862-865.
https://doi.org/10.18240/ijo.2019.05.27

36. Костенев С.В. Коррекция некоторых интраоперационных осложнений при выполнении операции фемто-LASIK. *Вестник новых медицинских технологий*. 2011;18(4):139-140.
Kostenjov SV. The correction some intraoperatonal complications at flap femto-LASIK operation. *Vestnik novykh medicinskikh tekhnologiy*. 2011;18(4):139-140. (In Russ.).

37. Tăbăcaru B, Stanca S, Mocanu V, Zemba M, Stanca HT, Munteanu M. Intraoperative flap-related complications in FemtoLASIK surgeries performed with Visumax femtosecond laser: A ten-year Romanian experience. *Exp Ther Med*. 2020;20(3):2529-2535.
https://doi.org/10.3892/etm.2020.8907

38. Bamashmus MA, Saleh MF. Post-LASIK interface fluid syndrome caused by steroid drops. *Saudi J Ophthalmol*. 2013;27(2):125-128.
https://doi.org/10.1016/j.sjopt.2013.03.003

39. Farjo AA, Sugar A, Schallhorn SC, Majmudar PA, Tanzer DJ, Trattler WB, Cason JB, Donaldson KE, Kymionis GD. Femtosecond Lasers for LASIK Flap Creation: A Report by the American Academy of Ophthalmology. *Ophthalmogy*. 2013;120(3):5-20.
https://doi.org/10.1016/j.ophtha.2012.08.013

40. Greenwald MF, Redd TK, Doan T, McLeod SD, Seitzman GD. Very late onset LASIK flap Acremonium fungal keratitis confirmed by metagenomic deep sequencing. *Am J Ophthalmol Case Rep*. 2022;25:101294.
https://doi.org/10.1016/j.ajoc.2022.101294

41. Kanclerz P, Khoramnia R. Flap Thickness and the Risk of Complications in Mechanical Microkeratome and Femtosecond Laser In Situ Keratomileusis: A Literature Review and Statistical Analysis. *Diagnostics (Basel)*. 2021;11(9):1588.
https://doi.org/10.3390/diagnostics11091588

42. Smith RJ, Maloney RK. Diffuse lamellar keratitis. A new syndrome in lamellar refractive surgery. *Ophthalmology*. 1998;105(9):1721-1726.
https://doi.org/10.1016/S0161-6420(98)99044-3

43. Goto S, Koh S, Toda R, et al. Interface fluid syndrome after laser in situ keratomileusis following herpetic keratouveitis. *J Cataract Refract Surg*. 2013;39(8):1267-1270.
https://doi.org/10.1016/j.jcrs.2013.04.026

44. Sahay P, Kumar BR, Reddy JC, Vajpayee RB, Sharma N. Complications of laser-assisted in situ keratomileusis. *Indian J Ophthalmol*. 2021;69(7):1658-1669.
https://doi.org/10.4103/ijo.IJO_1872_20

45. Srinivasan S, Herzig S. Management of anterior chamber gas bubbles during IntraLASIK. *Ophthalm Surg Lasers Imag*. 2010;41(4):482-484.
https://doi.org/10.3928/15428877-20100325-05

46. Henry CR, Canto AP, Galor A, et al. Epithelial ingrowth after LASIK: clinical characteristics, risk factors, and visual outcomes in patients requiring flap lift. *J Refract Surg*. 2012;28(7):488-492.
https://doi.org/10.3928/1081597X-20120604-01

47. Lim DH, Hyun J, Shin E, Chung E-S, Chung T-Y. Incidence and risk factors of opaque bubble layer formation according to flap thickness during 500-kHz FS-LASIK. *J Refract Surg*. 2019;1:35(9):583-589.
https://doi.org/10.3928/1081597X-20190814-01

48. Wei C-H, Dai Q-H, Mei L-X, Zhang P-F, Song E. Paired eye-control study of unilateral opaque bubble layer in femtosecond laser assisted laser in situ keratomileusis. *Int J Ophthalmol*. 2019;18;12(4):654-659.
https://doi.org/10.18240/ijo.2019.04.21

49. Srinivasan S, Rootman DS. Anterior chamber gas bubble formation during femtosecond laser flap creation for LASIK. *J Refract Surg*. 2007;23(8):828-830.
https://doi.org/10.3928/1081-597X-20071001-14

50. Hurmeric V, Yoo SH, Fishler J, Chang VS, Wang J, Culbertson WW. In vivo structural characteristics of the femtosecond LASIK-induced opaque bubble layers with ultrahigh-resolution SD-OCT. *Ophthalm Surg Lasers Imag*. 2010;41(suppl):109-113.
https://doi.org/10.3928/15428877-20101031-08

51. Rush SW, Cofoid P, Rush RB. Incidence and Outcomes of Anterior Chamber Gas Bubble during Femtosecond Flap Creation for Laser-Assisted In Situ Keratomileusis. *J Ophthalmol*. 2015;542127.
https://doi.org/10.1155/2015/542127

52. Niparugs M, Supalaset S, Tangmonkongvoragul C, Tananuvat N, Chaidaroon W, Ausayakhun S. Incidence and predisposing factors of anterior chamber gas bubbles during femtosecond laser flap creation. *J Ophthalmol*. 2015;2015:542127.
https://doi.org/10.1155/2015/542127

53. Liu C-H, Sun C-C, Hui-Kang Ma D, et al. Opaque bubble layer: incidence, risk factors, and clinical relevance. *J Cataract Refract Surg*. 2014;40(3):435-440.
https://doi.org/10.1016/j.jcrs.2013.08.055

54. Zhang R, Sun L, Li J, Law A, Jhanji V, Zhang M. Visual and Refractive Outcomes after Sub-Bowman Keratomileusis and Transepithelial Photorefractive Keratectomy for Myopia. *Eye Contact Lens*. 2019;45(2):132-136.
https://doi.org/10.1097/ICL.0000000000000533

55. Zhou Y, Zhang J, Tian L, Zhai C. Comparison of the Ziemer. Femto LDV femtosecond laser and Moria M2 mechanical microkeratome. *J Refract Surg*. 2012;28(3):189-194.
https://doi.org/10.3928/1081597X-20120208-01

Поступила 20.08.2022
Received 20.08.2022
Принята к печати 17.10.2022
Accepted 17.10.2022

Вестник офтальмологии
2023, Т. 139, №3, с. 126–139
https://doi.org/10.17116/oftalma2023139031126

Russian Annals of Ophthalmology =
Vestnik Oftal'mologii 2023, vol. 139, №3, pp. 126–139
https://doi.org/10.17116/oftalma2023139031126

Таблицы для определения остроты зрения в Российской империи, СССР и современной России

© М.А. ГРАЧЕВА[1], А.А. КАЗАКОВА[1, 2]

[1]ФГБУН «Институт проблем передачи информации им. А.А. Харкевича РАН», Москва, Россия;
[2]ФГБУН ГНЦ РФ «Институт медико-биологических проблем РАН», Москва, Россия

РЕЗЮМЕ

Острота зрения — показатель зрительной системы, характеризующий ее функциональную разрешающую способность. Чаще всего для оценки остроты зрения используют табличные тесты. Развитие зарубежных тестов подробно освещено в литературе, в то время как история совершенствования отечественных таблиц рассматривается фрагментарно: например, почти не встречается упоминаний о работе Д.А. Сивцева по отбору букв и о тестах А.А. Крюкова.

Цель статьи — осветить историю развития методов оценки остроты зрения в Российской империи, СССР и современной России. Одним из первых доступных отечественных наборов тестов для оценки остроты зрения был набор А.А. Крюкова, переиздававшийся несколько раз, однако в литературе того периода встречается его критика. Позже была поставлена задача разработать более точный метод, что было реализовано в виде нескольких переизданий таблицы Д.А. Сивцева и С.С. Головина. Авторы проделали огромную работу по отбору букв для получения максимально надежных показателей остроты зрения. Помимо этого, от издания к изданию авторы исключали некоторые неудачные знаки (Ж, Ю) и изменяли размерные уровни таблицы (от крайних значений 1,2 и 1,5 авторы перешли на значения 1,5 и 2,0). Примерно в тот же период в печати появилась таблица А. Холиной, однако из-за неудачной структуры она не получила популярности, хотя имела ряд преимуществ. В обзоре также рассматриваются более современные тесты: таблица РОРБА, «исчезающие» оптотипы С.А. Коскина и соавторов, трехполосные оптотипы ИППИ и «Квартет». Несмотря на большое число вариантов, поиск наилучшего метода измерения остроты зрения для разных медицинских и научных задач остается актуальным.

Ключевые слова: *острота зрения, развитие методов диагностики, оптотипы, таблицы для оценки остроты зрения, история офтальмологии.*

ИНФОРМАЦИЯ ОБ АВТОРАХ:
Грачева М.А. — https://orcid.org/0000-0003-0196-148X
Казакова А.А. — https://orcid.org/0000-0002-5184-5316
Автор, ответственный за переписку: Грачева Мария Александровна — e-mail: mg.iitp@gmail.com

КАК ЦИТИРОВАТЬ:
Грачева М.А., Казакова А.А. Таблицы для определения остроты зрения в Российской империи, СССР и современной России. *Вестник офтальмологии*. 2023;139(3):126–139. https://doi.org/10.17116/oftalma2023139031126

Visual acuity charts in the Russian Empire, the USSR and modern Russia

© M.A. GRACHEVA[1], A.A. KAZAKOVA[1, 2]

[1]A.A. Kharkevich Institute for Information Transmission Problems of the Russian Academy of Sciences, Moscow, Russia;
[2]State Scientific Center of Russian Federation — Institute of Bio-medical Problems of the Russian Academy of Sciences, Moscow, Russia

ABSTRACT

Visual acuity is the quantitative parameter of the visual system characterizing its functional spatial resolution. Special test charts are commonly used for visual acuity assessment. The development of foreign tests for visual acuity is comprehensively covered in the literature, while the history of improving visual acuity charts in modern Russia, the USSR, and in the territory of the Russian Empire is only considered fragmentarily. In particular, there are almost no mentions of D.A. Sivtsev's work on proper letter-signs selection, and of A.A. Kryukov's tests. The purpose of this article is to review the history of developing visual acuity assessment methods in the Russian Empire, the USSR and modern Russia. One of the first sets of tests for visual acuity assessment available in the Russian Empire was developed by A.A. Kryukov; it was republished several times, but some criticism of the test can be encountered in the literature of that period. Subsequently, a task of developing a more accurate method was presented, which was implemented in the form of several editions of the visual acuity charts by D.A. Sivtsev and S.S. Golovin. The authors put a lot of effort into selecting the letters for the most reliable results of visual acuity assessment, excluded some unsuccessful characters (Cyrillic letters 'Ж' and 'Ю') and changed the size levels of the chart (the lines corresponding to the visual acuity levels of 1.25 and 1.5 were substituted by 1.5 and 2.0). Around the same period, A. Holina's chart appeared in print, but due to its poor structure the chart did not gain popularity, although it had a number of advantages. The review also considers some modern tests: the RORBA chart (named after the authors Rosenbaum, Ovechkin, Roslyakov, Bershanskiy, Aizenshtat), the vanishing optotypes by S.A. Koskin et al., the three-bar optotypes by the Institute for Information Transmission Problems (IITP), and the "Quartet" optotypes. Despite a large number of options, the search for the best method of measuring visual acuity for various medical and scientific tasks continues.

Keywords: *visual acuity, development of diagnostic techniques, optotypes, visual acuity charts, history of ophthalmology.*

INFORMATION ABOUT THE AUTHORS:
Gracheva M.A. — https://orcid.org/0000-0003-0196-148X
Kazakova A.A. — https://orcid.org/0000-0002-5184-5316
Corresponding author: Gracheva M.A. — e-mail: mg.iitp@gmail.com

TO CITE THIS ARTICLE:
Gracheva MA, Kazakova AA. Visual acuity charts in the Russian Empire, the USSR and modern Russia. *Russian Annals of Ophthalmology = Vestnik oftal'mologii*. 2023;139(3):126–139. (In Russ.). https://doi.org/10.17116/oftalma2023139031126

Острота зрения — показатель качества зрительной системы, характеризующий ее функциональную разрешающую способность, т.е. способность различать мелкие детали объектов. Чаще всего для оценки остроты зрения используют тесты с буквами или картинками уменьшающегося размера: по минимальным различимым символам определяют значение остроты зрения пациента или испытуемого. С самого начала использования этого метода диагностики шли споры о том, какие символы нужно использовать, каким должно быть их окружение и освещение и как должна выглядеть полная процедура измерения, поскольку получаемое значение остроты зрения зависит от всех этих факторов.

История создания зарубежных табличных тестов подробно освещена в литературе в трудах Коленбрандера, Беннета и других авторов [1—5 и др.]. В русскоязычной литературе история совершенствования отечественных таблиц рассматривается редко и неполно. В частности, почти не встречается упоминаний ни о работе Д.А. Сивцева по отбору букв, ни о тестах А.А. Крюкова. Помимо этого, разработки времен Советского Союза и постсоветского периода тоже упоминаются редко, чаще всего в однократных публикациях.

Цель данной статьи — осветить историю развития отечественных методов оценки остроты зрения, начиная от таблиц Крюкова 1882 г. и до современных таблиц и оптотипов (знаков, используемых в таблицах для проверки зрения). На **рис. 1** представлена хронологическая схема публикации отечественных и зарубежных таблиц. Выделены отечественные таблицы, которым в работе будет уделено основное внимание.

Известные зарубежные таблицы XIX в.

Первой известной таблицей, использовавшей тексты в качестве оптотипов, была таблица Генриха Кюхлера (Heinrich Küchler) [1, 2, 6, 7]. Таблица была разработана в 1843 г. и состояла из набора слов, напечатанных готическим шрифтом **(рис. 2, а)**. Беннет [2] высказывает предположение, что непопулярность таблиц Кюхлера была связана с тем, что даже самые маленькие буквы его таблицы были слишком большими для полноценного тестирования, что мешало распространению таблиц в практике. В работе Рунге [4] указано, что таблица Кюхлера была издана всего один раз и больше не переиздавалась.

Следующим ученым, чья таблица сделала ему мировое имя, был Эдуард фон Егер (Джагер; Eduard von Jaeger). Егер в 1854 г. опубликовал набор текстов разного размера, которые использовались в таблицах для близи, или таблицах для чтения, знакомых всем офтальмологам [8] **(см. рис. 2, б, в;** на **рис. 2, б** представлен фрагмент англоязычного переиздания таблиц Егера 1856 г. [9]). Именно таблицы Егера были первыми таблицами, имеющими такую структуру:

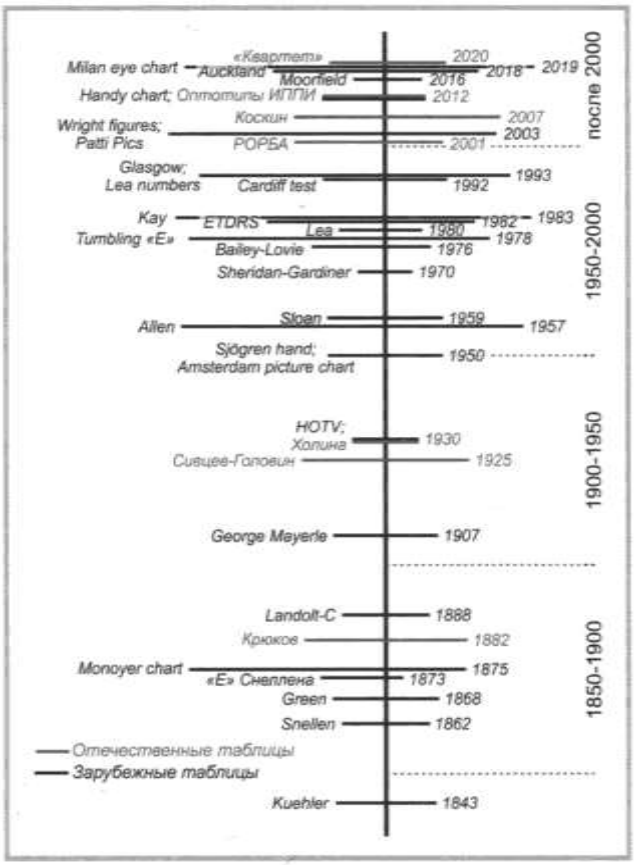

Рис. 1. **Хронологическая схема появления основных отечественных и зарубежных таблиц и оптотипов для оценки остроты зрения.**

Розовым цветом выделены отечественные таблицы, которым и будет уделено основное внимание в статье.

Fig. 1. **Chronological scheme of the advent of the main Russian and foreign visual acuity charts and optotypes for assessing visual acuity.**

The Russian charts are in pink — they are the main focus of the article.

Рис. 2. **Три самые знаменитые зарубежные таблицы XIX в. для оценки остроты зрения.**

а — фрагмент таблицы Кюхлера (1843) [1]; б — фрагмент англоязычного переиздания таблицы Егера (1856) [9]; в — пример современной таблицы для близи на русском языке; г — изображение таблицы Снеллена, впервые изданной в 1862 г. [10].

Fig. 2. **Three of the most famous foreign charts for visual acuity assessment of the XIXth century.**

a — fragment of Küchler's chart (1843) [1]; b — fragment of the English-language reprint of the Jaeger chart (1856) [9]; c — example of a modern chart for assessment of visual acuity at near distance, in Russian; d — image of the Snellen chart, first published in 1862 [10].

пронумерованные наборы текстов разного размера для чтения вблизи. Каждый размер шрифта имел свой номер, однако таблицы не были полностью стандартизированы, и расстояние, с которого их нужно было читать, также не было фиксировано. Тем не менее таблицы получили широкую популярность и в последующие годы были переизданы на разных языках, в том числе и на русском. В зарубежной оптометрии такие таблицы до сих пор часто называются таблицами Егера. В трудах по офтальмологии времен Российской империи эти таблицы тоже носят имя Егера, однако потом в русскоязычной литературе они стали называться просто таблицами для близи, или таблицами для чтения. На **рис. 2, в** представлен фрагмент современной таблицы с такой структурой.

Одной из самых распространенных зарубежных таблиц для дали до сих пор является таблица Германа Снеллена (Hermann Snellen), изданная в 1862 г. [10] **(см. рис. 2, г)**. Снеллен и его учитель Франц Дондерс (Frans Donders) разработали не только таблицу, но и метод количественной оценки остроты зрения. Помимо этого под руководством и по просьбе Дондерса было проведено подробное исследование норм остроты зрения на большой группе пациентов [11]. Вероятно, именно благодаря этому данная таблица (в отличие,

Рис. 3. **Таблица Эмилиана Валентиевича Адамюка, примерно 1870 г.**

Fig. 3. **Chart by Emilian Valentinovich Adamyuk, circa 1870.**

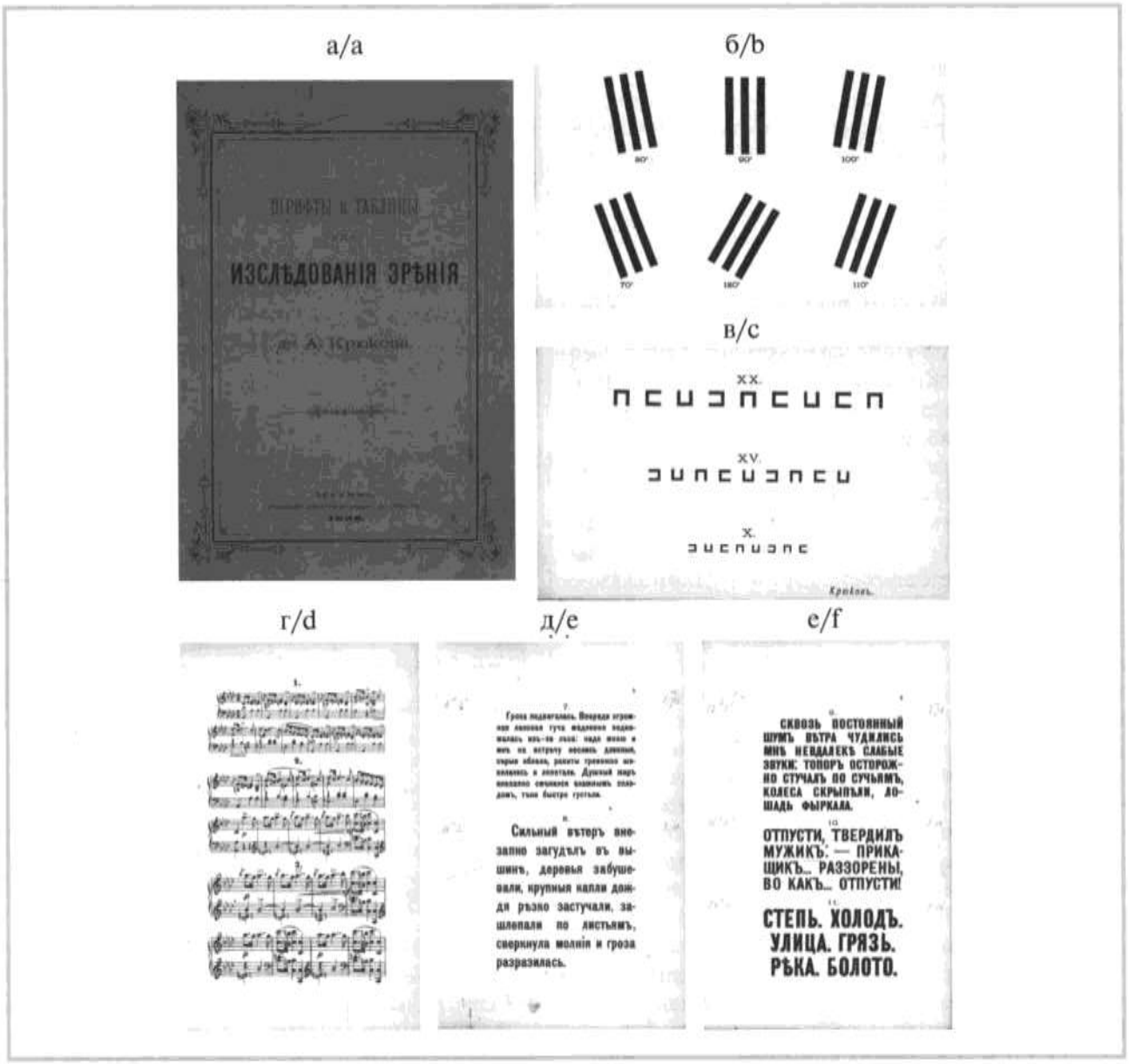

Рис. 4. **Тесты А.А. Крюкова, первое издание, 1882 г. [12].**

Фотографии издания, находящегося в фондах Российской государственной библиотеки.

а — обложка первого издания тестов А.А. Крюкова; б — фрагмент таблицы для оценки астигматизма; в — таблица со знаками для неграмотных пациентов; г — таблица с нотами; д—е — таблицы с текстами разного размера (д — тексты №7—8; е — тексты №9—11).

Fig. 4. **A.A. Kryukov's tests, first edition, 1882 [12].**

Photographs of the edition kept in the collection of the Russian State Library.

a — cover of the first edition of A.A. Kryukov's tests; b — fragment of the chart used for astigmatism assessment; c — the chart with signs for illiterate patients; d — the chart with musical notes; e—f — fragments with the texts of various sizes (e — texts nos. 7—8; f — nos. 9—11).

например, от таблицы Кюхлера) содержала удобные для тестирования размеры знаков, что наверняка стало причиной ее популярности.

Таблицы Снеллена и Егера были адаптированы для русскоязычных исследователей и использовались офтальмологами Российской империи. В основном благодаря появлению в практике этих таблиц в отечественной офтальмологии были разработаны несколько новых шрифтов и таблиц для оценки зрения.

Табличные тесты времен Российской империи

Один из самых ранних доступных отечественных наборов тестов для оценки остроты зрения — это «Шрифты и таблицы для исследования зрения» Адриана Александровича Крюкова 1882 г. [12].

Сам А.А. Крюков во введении к своей работе упоминает, что русскоязычный вариант таблицы Егера появился в 1863 г., но был очень труднодосту-

пен. Автор упоминает также имевшиеся тогда в Российской империи таблицы Юнге, Рейха, проф. Адамюка.

Таблица Э.В. Адамюка была мало распространена и по структуре представляла собой аналог таблицы Снеллена, но инвертированный по цвету: она состояла из белых букв на черном фоне **(рис. 3)**.

Однако поверхностный поиск по офтальмологической литературе до 1882 г. показывает, что в медицинских работах чаще упоминаются таблицы Егера или Снеллена, а не другие перечисленные А.А. Крюковым тесты [13—15]. Вероятно, другие таблицы были недостаточно удобны и практичны.

Набор тестов Крюкова переиздавался несколько раз, начиная с первого издания 1882 г. В издание 1882 г. вошли таблицы с отрывками текстов, таблицы с нотами, таблицы для неграмотных и таблицы для оценки астигматизма **(рис. 4)**. В предисловии автор дает краткую справку о том, как оценивается острота зрения и с какого расстояния каждый размер знаков соответствует стандартному углу в 5 угловых минут.

В предисловии к первому изданию автор также особо отмечает, что в офтальмологической практике того времени не хватает таблиц для оценки астигматизма, поэтому в своей работе он размещает несколько таблиц для этой цели. Одна из таблиц содержит стандартную лучистую фигуру. Другая таблица для оценки астигматизма (вероятно, предназначенная для наблюдения с большого расстояния) содержит трехполосные стимулы. Всего в таблице 18 знаков; каждый знак представляет собой трехполосный оптотип с наклоном относительно горизонтали от 10 до 180° с шагом в 10° **(см. рис. 4, б)**.

В таблицах для неграмотных были использованы знаки, похожие на букву «П», в четырех ориентациях. В работе А.А. Крюкова эти знаки не названы, но в работах Д.А. Сивцева они названы крючками Snellen-Cohn'a. В статье Коленбрандера также можно найти одну из ранних версий таблицы Снеллена, в которой были использованы похожие знаки [1, fig. 7]. В таблице А.А. Крюкова для неграмотных есть восемь размерных уровней знаков, таблица использовалась для проверки зрения для дали (в отличие от текстов, которые наблюдались вблизи; **см. рис. 4, в**).

В таблице с нотами знаки были отпечатаны в трех размерах **(см. рис. 4, г)**.

Для таблиц с текстами автор взял отрывки из «Записок охотника» И.С. Тургенева, всего в таблице представлены тексты в 13 размерах **(см. рис. 4, д, е)**. В выборе шрифтов нет единообразия: некоторые тексты напечатаны шрифтами с засечками (№2—6), другие — без засечек (№1, 7—13). Вероятнее всего, это связано с ограниченными возможностями типографии, однако на сегодняшний день очевидно, что такое различие в шрифтах может сказываться и на получаемых результатах оценки


Грузинскій.

14.

ესრეთ იტყოდა დიდი წინასწარმეტყველი დავითი სა ისაია, მგელი ადოქმის მახარებელი, რომელიც წინასწარ ხედვიდა ბევრს მომავალს იერუსალიმის

Татарскій.

16.

معلومدركه قاينه مكتب و تحصيل زياه ايسه بيلوك و علم آنه زياه‌در؛ علم و بيلوك قاينه زياه ايسه، رواج و ترـ ق شونه زياه‌در. بره دقت ايتملیدركه فرنك مكتبلری بزم بيلديكمز مكتبلركبی

Еврейскій.

18.

אבינו שבשמים.יתקדש שתך תבוא תלכותך.יעשה רצונך
במו בשמים כן בארץ. תן לנו היום לחם חקנו. וסלח
להטארנו באשר אנחנו סולחים לחוטאים כנגדנו. ואל

Армянскій.

15.

Փոքրագլուխց գիշերը է։ Զկնորսի աղքատ խրճիթում, կրակի առաջ՝ նստած է ժանդին և կարկատում է հին կոշտ կտաւէ առագաստը։ Նա լսում է

Рис. 5. **Тесты А.А. Крюкова, второе издание, 1892 г. [16]. Фрагменты текстов на разных языках.**

Фотографии издания, находящегося в фондах Российской государственной библиотеки.

Fig. 5. **A.A. Kryukov's tests, second edition, 1892 [16]. Fragments of texts in different languages.**

Photographs of the edition kept in the collection of the Russian State Library.

остроты зрения. Эта таблица по структуре похожа на таблицу Егера, которая также состояла из текстов для чтения.

В переиздании 1892 г. А.А. Крюков немного расширяет набор тестов: добавляет тексты на других языках **(рис. 5)** и таблицу с буквами для оценки остроты зрения для дали **(рис. 6)**.

Тексты на других языках, безусловно, могли существенно упростить оценку показателей зрения у людей, не понимающих письменного русского языка. Однако градаций размера шрифтов было мало, поэтому можно предположить, что такая оценка все-таки была довольно поверхностной (для грузинского и армянского языков автор добавил тексты с буквами только одного размера, для татарского языка — двух размеров, для еврейского языка — трех размеров). Тем не менее, изменяя расстояние наблюдения, врач мог получить примерную оценку зрения пациента.

Появившаяся в переиздании таблица с отдельными буквами предназначена для оценки остроты зрения для дали **(см. рис. 6)**, по структуре и использованному в ней шрифту с засечками она очень похожа на таблицу Снеллена. Например, если сравнить букву

Рис. 6. **Тесты А.А. Крюкова, второе издание, 1892 г. [16]. Таблица для оценки остроты зрения для дали.**

Фотография издания, находящегося в фондах Российской государственной библиотеки.

Fig. 6. **A.A. Kryukov's tests, second edition, 1892 [16]. The chart for assessment of far-distance visual acuity.**

Photographs of the edition kept in the collection of the Russian State Library.

«Е» в первой строке таблицы А.А. Крюкова и букву «Е» в верхней строке таблицы Снеллена **(см. рис. 2, г)**, можно увидеть, что их начертание одинаково.

В практике выявился неожиданный недостаток этой таблицы: по случайному совпадению первые строки таблицы читаются как «Не пес, о нет», о чем пишут другие авторы [17, с. 7]. Поскольку это осложняло тестирование, упрощая запоминание, и оказывало непредсказуемое влияние на точность оценки (известно, что слова распознать часто проще, чем отдельные буквы), автор в следующем переиздании заменил набор букв, чтобы в нем не было очевидных осмысленных сочетаний. Помимо этого, в следующее издание автор включил несколько однотипных вариантов таблицы, что очень удобно для повторных тестирований (пациенты не могут использовать опыт первого измерения).

В переиздание 1904 г. автор внес минимальные изменения: во-первых, в таблице для неграмотных пациентов вместо восьми приводятся 10 размерных уровней; во-вторых, значения остроты зрения у таблицы для неграмотных и у таблицы с буквами указаны в привычных сегодня десятичных единицах (использованные уровни: 0,1; 0,2; 0,3; 0,4; 0,5; 0,6; 0,7; 0,8; 0,9; 1,0). Набор тестов А.А. Крюкова переиздавался еще несколько раз, но уже без значимых изменений.

Тесты времен СССР

Работы Д.А. Сивцева и С.С. Головина, 1925—1932 гг.

В 1925 г., почти сто лет назад, Дмитрий Александрович Сивцев и Сергей Селиванович Головин опубликовали первую версию своих таблиц [17], которые до сих пор являются самыми распространенными в офтальмологических кабинетах России. В предисловии к опубликованным таблицам авторы описывают, с какими трудностями сталкивались офтальмологи при использовании имеющихся тогда в наличии таблиц, какие у тестов были недостатки и какие шаги авторы предприняли, чтобы создать измерительное средство нового уровня качества.

Еще в XIX в. исследователи обсуждали, что даже если взять все знаки таблицы (например, буквы) одного размера и равноценного начертания, тем не менее одни знаки распознаются испытуемыми с бóльшими трудностями, а другие — легче. Такое различие усложняет тестирование и снижает точность получаемых данных.

Д.А. Сивцев в 1925 г. опубликовал свое подробное исследование [18], первая часть которого была посвящена оценке распространенных на тот момент таблиц (кроме таблицы Адамюка). Было показано, что почти все таблицы имели существенные недостатки и низкую точность измерения. Например, про разные знаки таблицы Крюкова Сивцев пишет, что они могут на одном и том же испытуемом давать различия в 0,6 десятичной единицы [18, с. 144]. Это сравнительное исследование таблиц определило необходимость разработки новых, более точных измерительных средств, которому была посвящена вторая часть работы Д.А. Сивцева.

Для создания новой таблицы автором были отобраны и протестированы 26 букв кириллического алфавита. Каждая буква была отрисована в одном и том же размере. Каждому испытуемому буквы предъявлялись в случайном порядке с расстояний от 10 до 3 м; оценивалась доля правильных ответов для каждого расстояния. В исследовании приняли участие эмметропы, всего было обследовано 50 глаз. Для анализа результатов автор построил «кривые узнавания» (термин автора): кривые, на которых для каждого расстояния наблюдения автор отобразил долю глаз, для которых это расстояние было максимальным, на котором буква распознавалась корректно. На сегодняшний день для этих целей чаще используются другие способы оценки оптотипов (например, построение психометрических функций). На **рис. 7** по данным, приведенным в работе

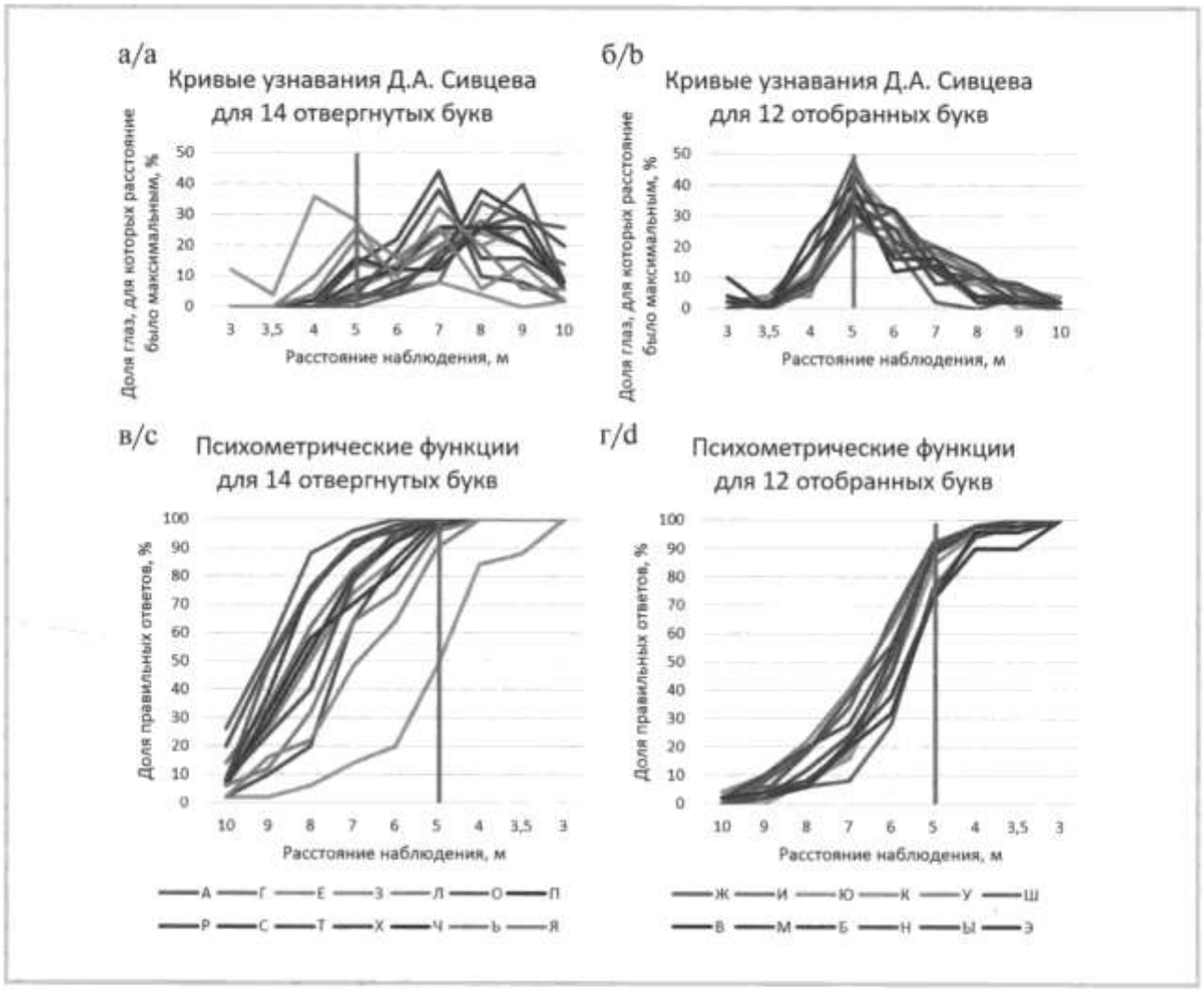

Рис. 7. **Результаты тестирования узнаваемости 26 букв кириллического алфавита.**

Графики построены по данным из работы Д.А. Сивцева [18, табл. 3]. На графиках представлены результаты как для отвергнутых (а, в) так и для отобранных для первой тестовой таблицы букв (б, г). Красной вертикальной линией на всех графиках отмечено расстояние в 5 м — расстояние, для которого разрабатывалась данная таблица.

Fig. 7. **The results of evaluating recognizability of 26 letters of the Cyrillic alphabet.**

The graphs were created according to the data from the work of D.A. Sivtsev [18, table 3]. The graphs show the results for both rejected letters (a, c) and for the selected ones for the first set of test letters (b, d). The red vertical line on all graphs marks the distance of 5 m — the distance for which the chart was developed.

Д.А. Сивцева [18, табл. 3], нами построены как «кривые узнавания» Сивцева, так и более привычные современному читателю психометрические функции для тех же буквенных оптотипов (психометрические функции считаются стандартным методом оценки качества оптотипов для определения остроты зрения [5, 19, 20]).

Графики на **рис. 7, а, б** представляют собой «кривые узнаваемости» (термин Д.А. Сивцева), на которых для каждого расстояния наблюдения автор отобразил долю глаз, для которых это расстояние было максимальным для корректного распознавания букв. В своей работе автор пользуется именно этими кривыми и в качестве критерия отбора букв указывает ширину разброса кривой и положение максимального значения.

Графики на **рис. 7, в, г** представляют собой более привычные для современных читателей психометрические функции для тех же букв (горизонтальные оси идут в обратном порядке по сравнению с осями на **рис. 7, а, б**). Из графиков видно, что доля правильного узнавания отобранных букв на кривых **рис. 7, г** для расстояния 5 м (расстояния, для которого и была разработана таблица Сивцева) соответствует 72—92%. Для отвергнутых букв разброс на том же расстоянии наблюдения составил 48—100%.

По результатам исследования автором были отобраны 12 букв (Ж, И, Ю, В, М, К, Б, Н, Ы, Э, У, Ш). Из этих 12 букв была составлена первая экспериментальная таблица, которая тестировалась в «глазной клинике Московского Медицинского Института» [18, с. 157]. В дальнейшем, на основании тести-



Рис. 8. **Таблица Д.А. Сивцева и С.С. Головина, листы с буквами.**

а — первая версия таблицы Сивцева и Головина, которая не менялась в многократных переизданиях с 1925 до 1932 г. [17]; б — вторая версия таблицы, изданная в 1932 г. [21].

Fig. 8. **The chart by D.A. Sivtsev and S.S. Golovin, letter sheet.**

a — the first version of the chart by Sivtsev and Golovin, which remained unchanged throughout multiple editions from 1925 to 1932 [17]; b — the second version of the chart published in 1932 [21].

рования этой таблицы, еще три буквы (В, Э, У) были исключены из набора.

Первое издание таблицы С.С. Головина и Д.А. Сивцева было опубликовано в 1925 г. **(рис. 8, а)** [17]. Во всех версиях таблицы были изданы в двух листах: один лист содержал кольца Ландольта (знаки, похожие на букву «С», — кольца с разрывом, который мог располагаться в четырех разных позициях; испытуемый должен был определять положение разрыва кольца), второй лист содержал отобранные буквенные знаки. Таблицы сразу получили большую популярность и многократно переиздавались.

Последнее изменение было внесено в издание таблиц, вышедшее уже после смерти профессора С.С. Головина (1866—1931), в 1932 г. **(рис. 8, б)** [21]. В этом издании из таблиц убрали буквы Ж и Ю, сократив набор оптотипов таблицы до семи знаков. Помимо этого был изменен набор строк для высокой остроты зрения: ранее в таблице наименьшие строки соответствовали значениям остроты зрения 1,0; 1,25; 1,5. В переиздании 1932 г. удалена строка 1,25 и добавлена строка 2,0. Размерные уровни для трех нижних строк помечены на **рис. 8** по краям таблиц крупными цифрами; на иллюстрации видно, что два нижних ряда в издании 1932 г. **(рис. 8, б)** содержат немного более мелкие знаки, чем соответствующие ряды таблицы предыдущих годов **(рис. 8, а)**. В дальнейшем — до сегодняшнего дня — таблицы издаются именно в таком виде, как они были изданы в 1932 г. Основное замечание современных критиков таблиц — недостаточная дробность оценки на уровнях от 1,0 до 2,0: если бы авторы сохранили строку 1,25, таблица бы значительно выиграла. Скорее всего, исключение строки было связано с типографскими ограничениями.

Таблица Орловой

По-видимому, примерно в тот же временной период появляется отечественная таблица для детей — таблица Орловой (год публикации уточнить не удалось; **рис. 9)**. До сих пор она остается одной из самых распространенных детских таблиц в России.

Таблица Холиной, 1930 г.

В 1930 г. А. Холина опубликовала работу с описанием таблицы, которая изначально разрабатывалась для тестирования детей **(рис. 10)** [22].

Рис. 9. **Таблица Орловой для оценки остроты зрения детей младшего возраста.**

Fig. 9. **Orlova's chart for assessing visual acuity in young children.**

Таблица А. Холиной содержит знаки, похожие на кольца Ландольта, однако не идентичные им по пропорциям: в кольцах Холиной толщина абриса по отношению к общему диаметру фигуры значительно меньше, чем у колец Ландольта, а разрыв кольца — больше толщины абриса. Основным преимуществом данной таблицы был уменьшенный шаг измерений: автор использовала коэффициент 1,1 геометрической прогрессии для изменения размера от строки к строке (т.е. для следующей строки таблицы размер знаков предыдущей строки умножался на 1,1), и за счет этого появилась возможность проверять остроту зрения с очень дробным шагом во всем диапазоне значений таблицы.

На сегодняшний день в мировой практике оптометрии использование геометрической прогрессии для изменения размерного шага таблиц является рекомендуемым и используется во многих стандартных таблицах (чаще всего используется шаг с коэффициентом геометрической прогрессии примерно 1,26). Однако на момент публикации работы Холиной только один автор, профессор Джон Грин, пытался ввести это правило в 1868 г. [1, 23]. Его работа не получила на тот момент популярности и признания ее прогрессивности, как не получила широкой популярности и работа Холиной.

Таблица Холиной была опубликована на четырех листах и имела 32 размерных уровня. Сама автор в своей работе пишет, что громоздкость таблиц является их недостатком; этот недостаток также мог стать причиной непопулярности таблиц.



Рис. 10. **Фрагменты таблицы А. Холиной для проверки остроты зрения, 1930 г. [22].**

Fig. 10. **Fragments of A. Kholina's chart for visual acuity assessment, 1930 [22].**

Современные оптотипы и тесты

Таблица РОРБА, 2001 г.

В 2001 г. была опубликована работа, представляющая новую **таблицу РОРБА (рис. 11)** [24]: название таблицы образовано от первых букв фамилий разработчиков: Розенблюм, Овечкин, Росляков, Бершанский, Айзенштат. В качестве знаков таблицы авторы выбрали буквы, причем отобрали те символы, которые есть и в латинском, и в кириллическом алфавите, чтобы таблица могла использоваться для более широкого круга пациентов.

Как и таблица Холиной, таблица РОРБА основана на геометрической прогрессии размеров, поскольку к этому времени такое правило уже вошло в международные рекомендации по измерению остроты зрения [25]. Авторы использовали чуть более крупный шаг, чем в таблицах Холиной, применив для размерных уровней множитель 1,26. Именно такая пропорция сейчас считается рекомендуемой для проведения измерений. Однако, учитывая особенности российской офтальмологиче-



Рис. 11. **Таблица РОРБА, 2001 г. [24].**
Fig. 11. **RORBA acuity chart, 2001 [24].**

ской практики, авторы ввели две дополнительные строки с размерами, соответствующими значениям остроты зрения 0,7 и 0,9, поскольку эти значения уже довольно прочно укрепились в различных нормативных документах, в том числе и по медицинскому отбору.

Таким образом, разработчики данной таблицы постаралась объединить современные международные рекомендации и опыт отечественной офтальмологии.

«Исчезающие» оптотипы С.А. Коскина и соавторов, 2007 г.

В 2007 г. были опубликованы первые статьи Сергея Алексеевича Коскина и соавт., в которых они описывали разработанные ими «исчезающие» знаки («исчезающие» оптотипы) [26]. Идея «исчезающих» оптотипов впервые была предложена Ларсом Фризеном (Lars Frisén) в 1986 г. [27], затем эта идея использовалась в Кардифф-тесте (Cardiff test) [28], но в российской офтальмологии «исчезающие» знаки впервые были использованы именно этой научной группой.

«Исчезающие» оптотипы представляют собой расположенные на сером фоне фигуры с двойными или тройными контурами, состоящими из черных и белых полос **(рис. 12)**. На **рис. 12, а** представлен вариант фрагмента контура, состоящего из двух полос (однако контур может состоять и из большего числа линий), а на **рис. 12, б** — вариант тестового знака, составленного из такого контура (образец оригинального оптотипа и его структуры взяты из диссертационной работы С.А. Коскина). Благодаря такой структуре, если пациент не способен увидеть отдельные полосы, составляющие контуры оптотипа, он видит только однородное серое поле: оптотип сливается с фоном, как бы «исчезает», откуда и пошло такое название. На **рис. 12, в** приведен пример видимости оптотипа на пороге разрешения (для иллюстрации применены компьютерные фильтры).

В качестве «исчезающего» оптотипа С.А. Коскин и соавторы в своих работах часто используют форму кольца с разрывом **(см. рис. 12, б)**. Авторы неоднократно показывали, что такая методика позволяет гораздо точнее оценивать остроту зрения и лучше выявлять группы пациентов, которые стремятся занизить или завысить показатели (так называемых симулянтов и аггравантов), например при проведении медицинских отборов или проверок на соответствие определенным профессиям.



Рис. 12. **Иллюстрация идеи «исчезающих» оптотипов.**

а — пример фрагмента контура; б — вариант «исчезающего» тестового знака, разработанного С.А. Коскиным и соавт.; в — иллюстрация эффекта размытия «исчезающего» оптотипа.

Fig. 12. **Illustration of the idea of vanishing optotypes.**

a — example of an outline fragment; b — one of the vanishing test signs developed by S.A. Koskin at al.; c — illustration of the blurring effect in a vanishing optotype.

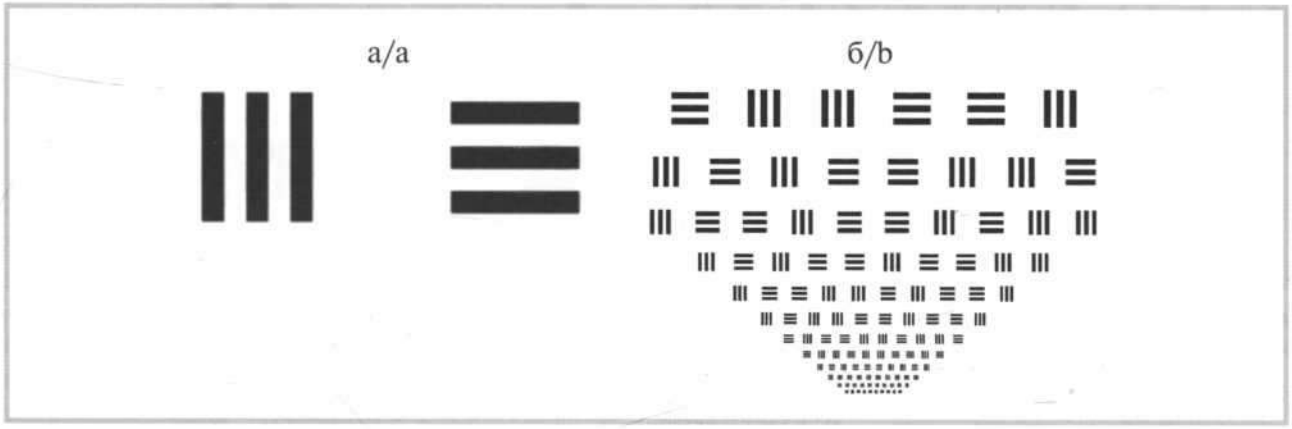

Рис. 13. **Оптотипы ИППИ (а) и вариант таблицы на их основе (б) [29, 30].**

Fig. 13. **IITP optotypes (a) and the IITP-based chart (b) [29, 30].**

Оптотипы ИППИ, 2012 г.

В 2012 г. группой сотрудников Института проблем передачи информации (ИППИ) РАН под руководством Галины Ивановны Рожковой и Дмитрия Савельевича Лебедева были разработаны новые трехполосные оптотипы **(рис. 13)** [29, 30]. Многие исследователи критикуют другие оптотипы (например, буквенные) за то, что их легко различить по общей форме, даже когда они уже выглядят размытыми и тонкие детали знака не видны. Например, буква «А» имеет форму треугольника, и даже расфокусированная, она отличается от многих других букв алфавита.

Преимущество трехполосных оптотипов ИППИ, которые являются улучшенной версией стандартных трехполосных оптотипов, в том, что на пороговом уровне (т.е. когда оптотип уже почти не виден или виден размыто) оптотипы неразличимы по общей форме. Трехполосные оптотипы разрабатывались методом анализа их двумерных Фурье-спектров по критерию исключения возможности узнавания на основе низкочастотных составляющих [29, 30, 31]. Оптотипы отличаются от стандартных трехполосных оптотипов тем, что имеют неравные размеры по горизонтали и вертикали: размер оптотипа вдоль полос примерно в 1,2 раза больше, чем размер оптотипа поперек полос. Именно за счет такого изменения пропорций горизонтальный и вертикальный оптотипы имеют одинаковую общую форму на пороге видимости.

Недостатком оптотипов является малое число вариантов ответа: их всего два (оптотип расположен либо горизонтально, либо вертикально), в связи с чем для подробного тестирования рекомендуется предъявлять как минимум 10 оптотипов для одного размерного уровня.

С использованием этих оптотипов были разработаны и апробированы несколько вариантов печатных таблиц [32, 33]. Помимо этого данные оптотипы были внедрены в компьютерную программу для оценки остроты зрения «ТИП-ТОП», которая используется, в частности, при мониторинге состо-



Рис. 14. **Оптотипы «Квартет» [37, 38].**
Набор оптотипов состоит из трехполосных знаков в четырех ориентациях.
Fig. 14. **«Quartet» optotypes [37, 38].**
The set of optotypes consists of three-bar signs in four orientations.

яния зрения в экспериментах, моделирующих воздействие космического полета на организм человека [34—36].

Оптотипы «Квартет», 2020 г.

В продолжение работ над трехполосными оптотипами был разработан еще один набор знаков — оптотипы «Квартет» **(рис. 14)** [37, 38]. Трехполосные оптотипы из набора «Квартет» имеют несколько иную структуру, чем оптотипы ИППИ: полосы оптотипов имеют разную длину, благодаря чему на пороге различения они воспринимаются как круглые размытые пятна, что дает возможность использовать наклоны в 45 и 135° и увеличить число оптотипов в наборе до четырех знаков. Увеличение числа знаков в наборе, как было показано в ряде работ группы исследователей из МНТК им. С.Н. Федорова, позволяет сократить длительность тестирования, не снижая точности измерений, получаемой при использовании оптотипов ИППИ [38].

Оптотипы были внедрены в компьютерную программу «ТИП-ТОП» и используются в МНТК им. С.Н. Федорова для сравнительного анализа результатов имплантации различных моделей интраокулярных линз, в том числе мультифокальных [39].

Заключение

В данной работе мы хотели осветить развитие отечественных оптометрических таблиц и оптотипов, начиная с наборов тестов А.А. Крюкова 1882 г. и заканчивая современными разработками. Часть работ не вошли в этот обзор по разным причинам.

До сих пор в России широко используется таблица Д.А. Сивцева и С.С. Головина, знакомая всем российским офтальмологам. Таблица действительно была очень передовой на момент своего создания, и авторы провели большую экспериментальную работу для создания одной из лучших таблиц того периода, в отбор каждого знака которой был вложен огромный труд. Тем не менее даже сами авторы не рассматривали свою работу как завершенную. Они писали: «...мы далеко не считаем предлагаемые таблицы совершенными: процесс узнаваемости пробных знаков слишком сложен, пределы колебаний этой узнаваемости — слишком широки, теоретические предпосылки международного значения встречаются с практическими требованиями простого и удобного способа исследования. <...> ...коллективными усилиями, на основании опыта при различных условиях, нам удалось бы со временем создать наиболее усовершенствованную таблицу» [17, с. 7, 8]. В речи при закрытии съезда глазных врачей в Ленинграде 8 июня 1928 г. профессор Головин с огромным вдохновением говорил о необходимости прогресса знания, о его красоте и об «отношени<и> к старому, не заключающе<м> в себе разрушительного элемента: старое сразу освещается в новом облике; выясняется, что в старом уже давно теплилось и подготовлялось новое» [40, с. 789]. Очевидно, что современная оптометрия и офтальмология нуждаются в более новых и совершенных средствах оценки остроты зрения, что можно реализовать, только подробно анализируя работы предыдущих исследователей.

Несмотря на существенные преимущества многих современных таблиц, большинство из них не идеальны, и работы по созданию новых методов диагностики должны активно вестись и по сей день, тем более что они имеют в нашей стране богатый исторический фундамент.

Предварительный материал работы был представлен на конференции «Интегративная физиология — 2022» [41].

Благодарности. Авторы считают своим приятным долгом поблагодарить профессора Галину Ивановну Рожкову, которая не только определила научные основы для данной работы, но и постоянно мотивирует авторов и поддерживает их интерес к увлекательной теме оценки зрительных функций человека.

Участие авторов:
Концепция и дизайн: М.Г.
Сбор и обработка материала: М.Г., А.К.
Написание текста: М.Г., А.К.
Редактирование: М.Г., А.К.

Авторы заявляют об отсутствии конфликта интересов.
The authors declare no conflicts of interest.

ЛИТЕРАТУРА/REFERENCES

1. Colenbrander A. The historical evolution of visual acuity measurement. *Vis Impair Res*. 2008;10(2-3):57-66. https://doi.org/10.1080/13882350802632401
2. Bennett AG. An Historical Review of Optometric Principles and Techniques. *Ophthalm Physiol Opt*. 1986;6(1):3-21. https://doi.org/10.1111/j.1475-1313.1986.tb00696.x
3. Linksz A. The development of visual standards: Snellen, Jaeger, and Giraud-Teulon. *Bull N Y Acad Med*. 1975;51(2):277-285.
4. Runge PE. Eduard Jaeger's test-types (schrift-scalen) and the historical development of vision tests. *Trans Am Ophthalmol Soc*. 2000;98:375-438.
5. Rozhkova GI, Gracheva MA, Kazakova AA. An overview of the visual acuity assessment. 2. Theoretical and clinical requirements to the optotypes and chart designs. *Sensornye sistemy*. 2022;36(1):3-29. https://doi.org/10.31857/S0235009222010073
6. Грачева М.А., Казакова А.А., Покровский Д.Ф., Медведев И.Б. Таблицы для оценки остроты зрения: аналитический обзор, основные термины. *Вестник РАМН*. 2019;74(3):192-199. Gracheva MA, Kazakova AA, Pokrovskij DF, Medvedev IB. Visual Acuity Charts: Analytical Review, Basic Terms. *Vestnik Rossiiskoi akademii medetsinskikh nauk*. 2019;74(3):192-199 (In Russ.). https://doi.org/10.15690/vramn1142
7. Стулова А.Н., Семенова Н.С., Акопян В.С. Оценка остроты зрения: взгляд в прошлое и современные тенденции. *Вестник офтальмологии*. 2019;135(6):141-146. Stulova AN, Semenova NS, Akopian V.S. Visual acuity assessment: historical overview and current trends. *Russian Annals of Ophthalmology = Vestnik Oftalmologii*. 2019;135(6):141-146 (In Russ.). https://doi.org/10.17116/oftalma2019135061141
8. Jaeger E. Schriftskalen. 1854 (1st ed.).
9. Radner W. Reading charts in ophthalmology. *Graefe's Arch Clin Exp Ophthalmol*. 2017;255(8):1465-1482. https://doi.org/10.1007/s00417-017-3659-0
10. Snellen H. Letterproeven tot Bepaling der Gezichtsscherpte. Utrecht: Weyers; 1862.
11. De Haan V. Onderzoekingen naar de invloed van de leeftijd op de gezichtsscherpte (Research on the influence of age on visual acuity): Doctoral Dissertation. Utrecht; 1862.
12. Крюков А.А. Шрифты и таблицы для исследования зрения. М.: Издание книгопродавца А. Лангъ; 1882. Kryukov AA. *Shrifty i tablicy dlya issledovaniya zreniya* [Fonts and tables for the study of vision]. M.: Edition of the bookseller A. Lang; 1882. (In Russ.).
13. Миткевич Г.А. *К вопросу об остроте центрального зрения и отношении его к границам поля зрения в глазах различной рефракции:* Дис. ... д-ра мед. наук. СПб. 1874. Ссылка активна на 20.12.22. Mitkevich GA. *K voprosu ob ostrote central'nogo zreniya i otnoshenii ego k granicam polya zreniya v glazah razlichnoj refrakcii: Dis. ... d-ra med. nauk* [To the question of the acuity of central vision and its relation to the boundaries of the visual field in the eyes of different refraction: Dis. ... Dr. Med. Sciences]. SPb. 1874. Accessed 20.12.22. (In Russ.). https://viewer.rsl.ru/ru/rsl01003587202?page=1&rotate=0&theme=white
14. Физико-медицинское общество, учрежденное при императорском московском университете. В кн.: Протоколы физико-медицинского общества, учрежденного при императорском московском университете за 1865 год. М.: Университетская типография на Страстном бульваре; 1866. Ссылка активна на 20.12.22. Physico-Medical Society, established at the Imperial Moscow University. In: *Protokoly fiziko-medicinskogo obshchestva, uchrezhdennogo pri imperatorskom moskovskom universitete za 1865 god* [Protocols of the Physico-Medical Society Established at the Imperial Moscow University in 1865]. M.: University Printing House on Strastnoy Boulevard; 1866. Accessed Dec 20, 2022. (In Russ.). https://viewer.rsl.ru/ru/rsl01003833410?page=1&rotate=0&theme=white
15. Шислер А. *Об образовании искусственного зрачка посредством иридектомии:* Дис. ... д-ра мед. наук. Харьков. 1862. Ссылка активна на 20.12.22. Shisler A. *Ob obrazovanii iskusstvennogo zrachka posredstvom iridektomii: Dis. ... d-ra med. nauk* [On the formation of an artificial pupil by iridectomy: Dis. ... Dr. Med. Sciences]. Har'kov; 1862. Accessed Dec 20, 2022. (In Russ.). https://viewer.rsl.ru/ru/rsl01003566100?page=104&rotate=0&theme=white
16. Крюков А.А. Шрифты и таблицы для исследования зрения. 2-е изд. М.: Издание книгопродавца А. Лангъ; 1892. Kryukov AA. *Shrifty i tablicy dlya issledovaniya zreniya* [Fonts and tables for the study of vision]. 2nd ed. M.: Edition of the bookseller A. Lang; 1892. (In Russ.).
17. Головин С.С., Сивцев Д.А. Таблицы для исследования остроты зрения. М.—Л.: Государственное издательство; 1925. Golovin SS, Sivcev DA. *Tablicy dlya issledovaniya ostroty zreniya* [Tables for the study of visual acuity]. M.—L.: Gosudarstvennoe izdatel'stvo; 1925. (In Russ.).
18. Сивцев Д.А. Сравнительная оценка таблиц для определения остроты зрения. *Русский офтальмологический журнал*. 1925;4(2):136-158. Sivcev DA. Comparative evaluation of tables for determining visual acuity. *Russkij oftal'mologicheskij zhurnal*. 1925;4(2):136-158. (In Russ.).
19. Rozhkova G, Lebedev D, Gracheva M, Rychkova S. Optimal optotype structure for monitoring visual acuity. *Proc Latvian Acad Sci*. 2017;71(5):327-338. https://doi.org/10.1515/prolas-2017-0057
20. Рожкова Г.И., Малых Т.Б. Современные аспекты стандартизации визометрии. *Авиакосмическая и экологическая медицина*. 2017;51(6):5-16. Rozhkova GI, Malyh TB. Present aspects of visiometry standardization. *Aviakosmicheskaya i ekologicheskaya medicina*. 2017;51(6):5-16. (In Russ.). https://doi.org/10.21687/0233-528X-2017-51-6-5-16
21. Головин С.С., Сивцев Д.А. Таблицы и шрифты для исследования остроты зрения. М.—Л.: ОГИЗ-ИЗОГИЗ; 1932. Golovin SS, Sivcev DA. *Tablicy i shrifty dlya issledovaniya ostroty zreniya* [Tables and fonts for the study of visual acuity]. M.—L.: OGIZ-IZOGIZ; 1932. (In Russ.).
22. Холина А. Новая таблица для исследования остроты зрения. *Русский офтальмологический журнал*. 1930;11(1):42-47. Holina A. New table for the study of visual acuity. *Russkij oftal'mologicheskij zhurnal*. 1930;11(1):42-47. (In Russ.).
23. Green J. On a new series of test-letters for determining the acuteness of vision. *Trans Am Ophthalmol Soc*. 1868;1(4-5):68-71.
24. Росляков В.А. Новые таблицы для измерения остроты зрения. *Русский офтальмологический журнал*. 2001;(1):36-38. Roslyakov VA. New tables for measuring visual acuity. *Russkij oftal'mologicheskij zhurnal*. 2001;(1):36-38. (In Russ.).
25. NAS-NRC. Recommended standard procedures for the clinical measurement and specification of visual acuity. Report of working group 39. Committee on vision. Assembly of Behavioral and Social Sciences, National Research Council, National Academy of Sciences, Washington, D.C. *Adv Ophthalmol*. 1980;41:103-148.
26. Коскин С.А., Бойко Э.В., Шелепин Ю.Е. Система определения остроты зрения в целях врачебной экспертизы. *Вестник Российской военно-медицинской академии*. 2007;(3):81-86. Koskin SA, Bojko EV, Shelepin YuE. A system of visual acuity measurement for expertise practice. *Vestnik Rossijskoj voenno-medicinskoj akademii*. 2007;(3):81-86. (In Russ.).
27. Frisén L. Vanishing optotypes. New type of acuity test letters. *Arch Ophthalmol*. 1986;104(8):1194-1198. https://doi.org/10.1001/archopht.1986.01050200100060
28. Adoh TO, Woodhouse JM, Oduwaiye KA. The Cardiff Test: a new visual acuity test for toddlers and children with intellectual impairment. A preliminary report. *Optom Vis Sci*. 1992;69(6):427-432. https://doi.org/10.1097/00006324-199206000-00003
29. Рожкова Г.И., Белозеров А.Е., Лебедев Д.С. Измерение остроты зрения: неоднозначность влияния низкочастотных составляющих спектра Фурье оптотипов. *Сенсорные системы*. 2012;26(2):160-171. Rozhkova GI, Belozerov AE, Lebedev DS. Visual acuity measurement: uncertain effect of the low-frequency components of the optotype Fourier spectra. *Sensornye sistemy*. 2012;26(2):160-171. (In Russ.).
30. Лебедев Д.С., Белозеров А.Е., Рожкова Г.И. *Оптотипы для точной оценки остроты зрения*. Патент РФ на изобретение №2447826/20.04.2012. Бюл. №11. Ссылка активна на 23.01.23. Lebedev DS, Belozerov AE, Rozhkova GI. *Optotipy dlya tochnoj ocenki ostroty zreniya*. Patent RF na izobretenie RU №2447826/0.04.2012. Accessed 23.01.23. (In Russ.). https://www.fips.ru/registers-doc-view/fips_servlet
31. Лебедев Д.С. Модель механизма распознавания ориентации 3-полосных двухградационных оптотипов. *Сенсорные системы*. 2015;29(4):309-320. Lebedev DS. A model of orientation recognition mechanisms for the 3-bar two-grade optotypes. *Sensornye sistemy*. 2015;29(4):309-320. (In Russ.).
32. Казакова А.А. *Разработка новых таблиц для оценки остроты зрения и сравнительный анализ результатов их апробации на пациентах с различной офтальмопатологией:* Дис. ... канд. мед. наук. М. 2022. Ссылка доступна на 20.03.23. Kazakova AA. *Razrabotka novyh tablic dlya ocenki ostroty zreniya i sravnitel'nyj analiz rezul'tatov ih aprobacii na pacientah s razlichnoj oftal'mopatologiej:* Diss.

... kand. med. nauk [Development of new tables for assessing visual acuity and a comparative analysis of the results of their testing on patients with various ophthalmic pathologies: Diss. ... cand. med. sci.]. M. 2022. Accessed 20.03.2023. (In Russ.).
https://rsmu.ru/fileadmin/templates/DOC/Disser/17/d_Kazakova_AA.pdf

33. Рожкова Г.И., Грачева М.А., Лебедев Д.С. *Оптимизация тестовых знаков и таблиц для измерения остроты зрения.* В сб.: Материалы научной конференции офтальмологов «Невские горизонты-2014». СПб. 2014.
Rozhkova GI, Gracheva MA, Lebedev DS. Optimization of test signs and tables for measuring visual acuity. In: *Materialy nauchnoj konferencii oftal'mologov «Nevskie gorizonty-2014»* [Proceedings of the scientific conference of ophthalmologists «Nevsky horizons-2014»]. SPb. 2014. (In Russ.).

34. Грачева М.А., Казакова А.А., Подъянов Д.А., Манько О.М. Оценка зрительных функций в изоляционном эксперименте SIRIUS (8 месяцев). В сб.: «Интегративная физиология 2022»: Всероссийская конференция с международным участием, Санкт-Петербург (7—9 декабря 2022 г.). Тезисы докладов. СПб.: Ин-т физиологии им. И.П. Павлова РАН; 2022;76.
Gracheva MA, Kazakova AA, Pod"yanov DA, Man'ko OM. Evaluation of visual functions in the isolation experiment SIRIUS (8 months). In: *«Integrativnaya fiziologiya 2022»: Vserossijskaya konferenciya s mezhdunarodnym uchastiem, Sankt-Peterburg (7—9 dekabrya 2022 g.). Tezisy dokladov* [«Integrative Physiology 2022»: All-Russian Conference with International Participation, St. Petersburg (December 7—9, 2022). abstracts]. St. Petersburg: In-t fiziologii im. I.P. Pavlova RAN; 2022;76. (In Russ.).

35. Manko OM, Gracheva MA, Rozhkova G, Smoleevsky AE, Vasilyeva NN. Assessment of visual functions during a 4-month isolation in the SIRIUS-19 project. XXIII International Symposium HUMANS IN SPACE (April 5—9, Moscow, Russia). *Aerospace and Environmental Medicine*. 2021;55(1/1):90.

36. Dmitrieva SV, Manko OM, Smoleevskiy AE, Vasilyeva NN, Gracheva M. Visual acuity monitoring in conditions of psychosocial isolation in a mock-up spacecraft. 41st European Conference on Visual Perception 2018. Trieste, Italy; 2019;48:18.

37. Малюгин Б.Э., Рожкова Г.И., Фомина О.В., Терехин А.П. *Способ экспертной оценки остроты зрения.* Патент РФ на изобретение №2727873/24.07.2020. Бюл. №21. Ссылка активна на 23.01.23.
Malyugin BE, Rozhkova GI, Fomina OV, Terekhin AP. *Sposob ekspertnoj ocenki ostroty zreniya.* Patent RF na izobretenie №2727873/22.01.2020. Accessed 23.01.23 (In Russ.).
https://www.fips.ru/registers-doc-view/fips_servlet

38. Фомина О.В. *Новый метод оценки зрительных функций пациентов после имплантации мультифокальных интраокулярных линз:* Дис. ... канд. мед. наук. М.; 2021. Ссылка активна на 20.03.23.
Fomina OV. *Novyj metod ocenki zritel'nyh funkcij pacientov posle implantacii mul'tifokal'nyh intraokulyarnyh linz:* Dis. ... kand. med. nauk [A new method for assessing the visual functions of patients after implantation of multifocal intraocular lenses: Dis. ... kand. med. sci.]. M. 2021. Available 20.03.2023. (In Russ.).
https://www.mntk.ru/files/upload/Dissertatsiya_Fomina.pdf

39. Малюгин Б.Э., Соболев Н.П., Фомина О.В., Белокопытов А.В. Сравнительный анализ функциональных результатов имплантации различных моделей трифокальных дифракционных интраокулярных линз. *Вестник офтальмологии*. 2020;136(1):80-89.
Maliugin BÉ, Sobolev NP, Fomina OV, Belokopytov AV. Comparative analysis of the functional results after implantation of various diffractive trifocal intraocular lenses. *Russian Annals of Ophthalmology = Vestnik oftal'mologii*. 2020;136(1):80-89. (In Russ.).
https://doi.org/10.17116/oftalma202013601180

40. Головин С.С. О прогрессе в офтальмологии и его будущих достижениях (речь при закрытии Всероссийского съезда глазных врачей в Ленинграде 8 июня 1928 г.). *Клиническая медицина*. 1928;14:786-791.
Golovin SS. On progress in ophthalmology and its future achievements (speech at the closing of the All-Russian Congress of Eye Physicians in Leningrad on June 8, 1928). *Klinicheskaya medicina*. 1928;14:786-791. (In Russ.).

41. Казакова А.А., Грачева М.А., Манько О.М. Разработка таблиц для оценки остроты зрения в Российской Империи, СССР и современной России. В сб.: «Интегративная физиология 2022»: Всероссийская конференция с международным участием. Санкт-Петербург (7—9 декабря 2022 г.). Тезисы докладов. СПб.: Ин-т физиологии им. И.П. Павлова РАН; 2022;18.
Kazakova AA, Gracheva MA, Man'ko OM. Development of tables for assessing visual acuity in the Russian Empire, the USSR and modern Russia. In: *«Integrativnaya fiziologiya 2022»: Vserossijskaya konferenciya s mezhdunarodnym uchastiem. Sankt-Peterburg (7—9 dekabrya 2022 g.). Tezisy dokladov* [«Integrative Physiology 2022»: All-Russian Conference with International Participation. St. Petersburg (December 7—9, 2022). Abstracts of reports]. St. Petersburg: In-t fiziologii im. I.P. Pavlova RAN; 2022;18. (In Russ.).

Поступила 27.02.2023
Received 27.02.2023
Принята к печати 10.04.2023
Accepted 10.04.2023

Roche

MedInfo@Roche

Актуальная, оперативная, основанная на доказательствах информация о препаратах компании «Рош»

Надежно.
Индивидуально.
Своевременно.

+7 (495) 229-29-99

moscow.medinfo@roche.com

medinfo.roche.com/ru/ru.html

реклама

АО «Рош-Москва»
Россия, 107031 г. Москва
Трубная площадь, дом 2
МФК «Галерея Неглинная»
Тел.: +7 (495) 229-29-99
Факс: +7 (495) 229-79-99
www.roche.ru

M-RU-00006796 Апрель 2022