ISSN 0042-465X (Print)
ISSN 2309-1282 (Online)

# ВЕСТНИК ОФТАЛЬМОЛОГИИ

Том 139 • №4 • 2023
Издается с 1884 г.

## ОРИГИНАЛЬНЫЕ СТАТЬИ



МЕДИА СФЕРА

ISSN 0042-465X (Print)
ISSN 2309-1282 (Online)

ФЕДЕРАЛЬНОЕ ГОСУДАРСТВЕННОЕ БЮДЖЕТНОЕ НАУЧНОЕ УЧРЕЖДЕНИЕ «НАУЧНО-ИССЛЕДОВАТЕЛЬСКИЙ ИНСТИТУТ ГЛАЗНЫХ БОЛЕЗНЕЙ ИМЕНИ М.М. КРАСНОВА»

# ВЕСТНИК ОФТАЛЬМОЛОГИИ

ИЮЛЬ—АВГУСТ

4'2023

Том 139

Двухмесячный научно-практический журнал

(Russian Annals of Ophthalmology)

Издается с 1884 г.

**«Вестник офтальмологии»** — научно-практический рецензируемый медицинский журнал. Выходит 6 раз в год. Издается с 1884 г.

«Vestnik oftalmologii» (Russian Annals of Ophthalmology) is a bimonthly peer-reviewed medical journal published by **MEDIA SPHERA Publishing Group. Founded in 1884.**

Журнал представлен в следующих международных базах данных и информационно-справочных изданиях: **РИНЦ (Российский индекс научного цитирования), Web of Science (Russian Science Citation Index — RSCI), Scopus, PubMed/Medline, Index Medicus, Current Work in the History of Medicine, Chemical Abstracts, Helminthological Abstracts, Dokumentation Arbeitsmedizin, International Aerospace Abstracts, EBSCOhost, Ulrich's Periodicals Directory, Google Scholar.**

**Издательство «Медиа Сфера»:**
127238, Москва,
Дмитровское ш., д. 46, корп. 2, этаж 4
Тел.: +7 (495) 482-4329
Факс: +7 (495) 482-4312
e-mail: info@mediasphera.ru
www.mediasphera.ru
Отдел рекламы: +7 (495) 482-06-04
e-mail: reklama@mediasphera.ru
Отдел подписки: +7 (495) 482-53-36
e-mail: zakaz@mediasphera.ru

**Адрес для корреспонденции:**
127238, Москва, а/я 54, «Медиа Сфера»

**Адрес редакции:**
119021, Москва, ул. Россолимо, д. 11/АБ, ФГБНУ «НИИГБ им. М.М. Краснова»
Тел.: +7 (499) 110-45-45 (доб.21-48)
e-mail: vestnik.oftalmologii@gmail.com
Зав. редакцией Н.П. Соловьева

Оригинал-макет изготовлен издательством «Медиа Сфера»
Компьютерный набор и верстка:
О.В. Ненашева, Е.Л. Коган



**Подписной индекс по каталогу «Почты России» ПМ005**

Подписано в печать 25.08.2023
Формат 60×90 1/8. Тираж 3000 экз.
Усл. печ. л. 16,5. Заказ 23-Z-1102
Отпечатано в ООО «МЕДИАКОЛОР»



**Решением Высшей аттестационной комиссии (ВАК) Министерства образования и науки РФ журнал «Вестник офтальмологии» включен в Перечень ведущих рецензируемых научных журналов и изданий, выпускаемых в Российской Федерации, в которых рекомендована публикация основных результатов диссертационных исследований на соискание ученых степеней доктора и кандидата наук.**



***Уважаемые авторы!***

**Редколлегия журнала оставляет за собой право изменять название статьи, руководствуясь задачами, поставленными авторами в тексте.**

ISSN 0042-465X (Print)
ISSN 2309-1282 (Online)

FEDERAL STATE BUDGETARY INSTITUTION OF SCIENCE «KRASNOV RESEARCH INSTITUTE OF EYE DISEASES»

JULY—AUGUST

4'2023

Vol. 139

# Russian Annals of Ophthalmology

Bi-monthly fundamental and practical journal

Founded in 1884

"Vestnik oftalmologii" (Russian Annals of Ophthalmology) is a bimonthly peer-reviewed medical journal published by **MEDIA SPHERA Publishing Group. Founded in 1884.**

Journal is indexed in: **Web of Science (Russian Science Citation Index — RSCI), Scopus, PubMed/Medline, Index Medicus, Current Work in the History of Medicine, Chemical Abstracts, Helminthological Abstracts, Dokumentation Arbeitsmedizin, International Aerospace Abstracts, EBSCOhost, Ulrich's Periodicals Directory, Google Scholar.**

**«MEDIA SPHERA» Publishing Group:**
Dmitrovskoe sh. 46-2, floor 4, Moscow, 127238 Russia
Tel. +7 (495) 482-43-29
Fax: +7 (495) 482-43-12
E-mail: info@mediasphera.ru
www.mediasphera.ru

**Correspondence address:**
"Media Sphera"
Moscow, P.O. Box 54, 127238, Russia

Advertising department: +7 (495) 482-06-04
E-mail: reklama@mediasphera.ru
Subscription department: +7 (495) 482-53-36
E-mail: zakaz@mediasphera.ru

**Address of the editorial office:**
119021, Russia, Moscow, 11/AB Rossolimo St.
FSBIS "Krasnov Research Institute of Eye Diseases"
Tel.: +7 (499) 110-45-45 (ex. 21-48)
e-mail: vestnik.oftalmologii@gmail.com
Managing editor: N.P. Solov'eva

Art and Layout: «MEDIA SPHERA» Publishing Group



**As decreed by the State Commission for Academic Degrees and Titles of the Ministry of Education and Science of the Russian Federation, the Russian Annals of Ophthalmology has been included into the List of leading peer-reviewed journals issued in Russia and recommended for publishing the principal data of thesis papers by academic degree applicants.**

Вестник офтальмологии
2023, Т. 139, №4, с. 5-11
https://doi.org/10.17116/oftalma20231390415

Russian Annals of Ophthalmology =
Vestnik Oftal'mologii 2023, vol. 139, №4, pp. 5-11
https://doi.org/10.17116/oftalma20231390415

# Ангиоархитектоника малых ретинобластом: роль оптической когерентной томографии-ангиографии

© С.В. СААКЯН, Е.Б. МЯКОШИНА, Р.А. ТАЦКОВ, Л.А. КАТАРГИНА, А.Ю. ПАНОВА

ФГБУ «Национальный медицинский исследовательский центр глазных болезней им. Гельмгольца» Минздрава России, Москва, Россия

**РЕЗЮМЕ**

Оптическая когерентная томография-ангиография (ОКТ-А) — неинвазивный метод диагностики, применяемый у детей и взрослых. Особенности ангиоархитектоники малой ретинобластомы (РБ) мало освещены.

**Цель исследования.** Изучить ангиоархитектонику малых РБ с помощью ОКТ-А.

**Материал и методы.** Исследовано 10 детей с бинокулярной РБ в возрасте 2,7±0,5 мес с малыми опухолями центральной локализации (10 очагов). Опухоли разделили на три группы: 1-я (*n*=4) — проминенция 0,8±0,2 мм; 2-я (*n*=3) — проминенция 1,6±0,5 мм; 3-я (*n*=3) — проминенция 2,4±0,8 мм. ОКТ-А выполняли, применяя прибор Spectralis HRA+OCT (всего 2460 сканов). Определяли сосуды в поверхностном, глубоком и наружном слоях опухоли на En Face-снимках. Их среднее количество оценивали по визуализации желтых пикселей в поверхностных слоях на 10 сагиттальных срезах. Статистический анализ проводился с использованием программы Microsoft Excel, Statistica 8.0. Для сравнительного анализа независимых переменных в более чем двух выборках применен Крускала—Уоллиса Н-тест.

**Результаты.** В 1-й группе визуализировались сосуды сетчатки с питающими анастомозами, связывающими их с множественными мелкими извитыми опухолевыми сосудами в поверхностных слоях. Количество желтых пикселей — 16,5±0,5. В глубоких слоях — единичные хаотичные сосудистые аркады. В плоских малых РБ сосудистый компонент не определяли. Во 2-й группе в поверхностных слоях опухоли выявлялись множественные коленчато-извитые сосуды крупного и мелкого калибра, анастомозирующие между собой и с ретинальными сосудами. Количество желтых пикселей — 21±0,8. В глубоких и наружных слоях — немногочисленные сосуды. В 3-й группе в поверхностных слоях визуализировались единичные извитые сосуды, усиливающие свое свечение и количество в глубоких слоях. В глубоких слоях — появление немногочисленных сосудов. Максимальное количество множественных собственных опухолевых сосудов определялось в наружных слоях. Количество желтых пикселей — 10±0,8.

**Заключение.** Полученные результаты подтверждают возможность доклинически диагностировать ангиоархитектонику малых РБ с целью определения активности опухолевого роста и использования ее в качестве маркера регрессии новообразования в дальнейшем, после органосохранного лечения.

***Ключевые слова:*** *малая ретинобластома, оптическая когерентная томогрфия-ангиография, ангиоархитектоника.*

**ИНФОРМАЦИЯ ОБ АВТОРАХ:**
Саакян С.В. — https://orcid.org/0000-0001-8591-428X
Мякошина Е.Б. — e-mail: myakoshina@mail.ru; https://orcid.org/0000-0002-2087-7155
Тацков Р.А. — https://orcid.org/0000-0001-5286-0051
Катаргина Л.А. — https://orcid.org/0000-0002-4857-0374
Панова А.Ю. — https://orcid.org/0000-0003-1832-3812
**Автор, ответственный за переписку:** Мякошина Елена Борисовна — e-mail: myakoshina@mail.ru

**КАК ЦИТИРОВАТЬ:**
Саакян С.В., Мякошина Е.Б., Тацков Р.А., Катаргина Л.А., Панова А.Ю. Ангиоархитектоника малых ретинобластом: роль оптической когерентной томографии-ангиографии. *Вестник офтальмологии.* 2023;139(4):5–11.
https://doi.org/10.17116/oftalma20231390415

# Angioarchitecture of small retinoblastomas: the role of optical coherence tomography angiography

© S.V. SAAKYAN, E.B. MYAKOSHINA, R.A. TATSKOV, L.A. KATARGINA, A.YU. PANOVA

Helmholtz National Medical Research Center of Eye Diseases, Moscow, Russia

**ABSTRACT**

Optical coherence tomography angiography (OCTA) is a non-invasive diagnostic method used in children and adults. Features of angioarchitecture of small retinoblastoma are not sufficiently covered.

**Purpose.** The study investigated the angioarchitecture of small retinoblastomas using OCTA.

**Material and methods.** The study included 10 children with binocular retinoblastoma aged 2.7±0.5 months with small tumors of central localization (10 foci). The tumors were divided into 3 groups: group 1 (*n*=4) — tumor thickness 0.8±0.2 mm; group 2 (*n*=3) — 1.6±0.5 mm; group 3 (*n*=3) — 2.4±0.8 mm. OCTA was performed on Spectralis HRA+OCT (2460 scans in total). Vessels were identified in the superficial, deep and outer layers of the tumor on En Face images. Their average number was estimated by visualization of yellow pixels in the superficial layers on 10 sagittal sections. Statistical analysis was done using Microsoft Excel, Statistica 8.0. The Kruskal—Wallis H test was used for comparative analysis of independent variables with more than two samples.

**Results.** Retinal vessels with feeding anastomoses connecting them to multiple small tortuous tumor vessels in the superficial layers were identified in group 1. Number of yellow pixels — 16.5±0.5. In the deep layers — single chaotic vascular arcades. In flat small retinoblastomas the vascular component was not evaluated. In group 2 in the superficial layers of the tumor we found multiple geniculate vessels of large and small caliber anastomosing between themselves and the retinal vessels. Number of yellow pixels was 21±0.8. A few vessels were identified in the deep and outer layers. In group 3 we identified single convoluted vessels in the superficial layers with glow and quantity increasing in the deep layers. In the deep layers — emergence of a small number of vessels. The maximum number of multiple own tumor vessels was determined in the outer layers. Number of yellow pixels — 10±0.8.

**Conclusion.** The obtained results confirm the possibility to preclinically identify the angioarchitecture of small retinoblastomas in order to determine the activity of tumor growth and serve as a marker of neoplasm regression in the future, after organ-preserving treatment.

***Keywords:*** *small retinoblastoma, optical coherence tomography angiography, angioarchitecture.*

**INFORMATION ABOUT THE AUTHORS:**
Saakyan S.V. — https://orcid.org/0000-0001-8591-428X
Myakoshina E.B. — e-mail: myakoshina@mail.ru; https://orcid.org/0000-0002-2087-7155
Tatskov R.A. — https://orcid.org/0000-0001-5286-0051
Katargina L.A. — https://orcid.org/0000-0002-4857-0374
Panova A.Yu. — https://orcid.org/0000-0003-1832-3812
**Corresponding author:** Myakoshina E.B. — e-mail: myakoshina@mail.ru

**TO CITE THIS ARTICLE:**
Saakyan SV, Myakoshina EB, Tatskov RA, Katargina LA, Panova AYu. Angioarchitecture of small retinoblastomas: the role of optical coherence tomography angiography. *Russian Annals of Ophthalmology = Vestnik oftal'mologii*. 2023;139(4):5–11. (In Russ.).
https://doi.org/10.17116/oftalma20231390415

Оптическая когерентная томография-ангиография (ОКТ-А) — неинвазивный метод диагностики, применяемый при внутриглазных заболеваниях у детей и взрослых. Особенностью этого метода является уникальная возможность визуализации микрососудистого русла глазного дна на различной глубине сетчатки и хориоидеи [1—3].

Ретинобластома (РБ) — наиболее часто встречающаяся злокачественная опухоль сетчатки новорожденных, для визуализации которой используют комплекс инструментальных методов диагностики [4—6]. Для исследования сосудов опухоли применяют ультразвуковую допплерографию, флюоресцентную ангиографию. Однако ультразвуковая допплерография не во всех случаях показывает кровоток при малых опухолях, а флюоресцентная ангиография является инвазивным методом, технически трудным для применения у детей младшего возраста [7—9].

В настоящее время ОКТ-А-исследование паттернов на разных уровнях капиллярного сплетения области малой первичной РБ остается малоосвещенным, описаны лишь единичные клинические случаи, поэтому требуется более углубленное его изучение для понимания ангиоархитектоники опухоли.

Цель работы — изучить ангиоархитектонику малых РБ с помощью ОКТ-А.

## Материал и методы

Обследовано 10 грудных детей (20 глаз) с РБ (6 девочек, 4 мальчика) в возрасте 2,7±0,5 мес с мультицентричным бинокулярным интраокулярным поражением, которых отнесли к группам A (3 глаза), B (5 глаз), C (6 глаз), D (3 глаза), E (3 глаза) по международной ABC-классификации ретинобластомы (Амстердам, 2001), с отсутствием метастатической болезни. Изучали малые РБ центральной локализации (10 очагов) при прозрачных оптических средах.

Проводили общепринятое офтальмологическое и инструментальное обследование в условиях медикаментозного сна с максимальным медикаментозным мидриазом (Ret Cam III; ультразвуковое исследование — УЗИ; ОКТ).

По данным УЗИ все опухоли разделили на три группы:

— 1-я группа — четыре опухоли с уровнем проминенции до 1,0 мм (0,8±0,2 мм) и диаметром основания до 3,5 мм (2,9±0,6 мм);

— 2-я группа — три очага с уровнем проминенции от 1,1 до 2,0 мм (1,6±0,5 мм) и диаметром основания от 3,9 до 7,4 мм (5,9±1,1 мм);

— 3-я группа — три узла с проминенцией от 2,1 до 3,0 мм (2,4±0,8 мм) и диаметром основания от 5,5 до 9,2 мм (8,4±2,1 мм).

ОКТ-А выполняли на приборе Spectralis HRA+OCT (Heidelberg, Германия) пациентам с локализацией малых РБ в центральных отделах глазного дна. Определяли наличие и количество сосудов на уровне поверхностных, глубоких и наружных слоев опухоли на En Face-снимках. Их среднее количество оценивали по визуализации желтых пикселей в поверхностных слоях опухоли, соответствующих срезам сосудов на 10 сагиттальных ОКТ B-сканах. Собственную сосудистую сеть в опухоли дифференцировали

по количеству сосудов: слабая степень — единичные (1—3) сосуды; умеренная — немногочисленные (4—7) сосуды; выраженная — множественные (8 и более) сосуды.

Всего выполнено 2460 ОКТ-А-сканов опухолей в условиях медикаментозного сна с максимальным медикаментозным мидриазом, в присутствии анестезиологической бригады.

*Статистический анализ* проводили с помощью компьютерных программ Microsoft Excel, Statistica 8.0 (StatSoft Inc., США), Statistica for Window Version VI. Для сравнительного анализа независимых переменных в более чем двух выборках применен Крускала—Уоллиса Н-тест.

## Результаты

Офтальмоскопически все опухоли локализовались в центральной зоне глазного дна. Они представляли собой очаг бело-серого цвета с неровными, нечеткими границами, гладкой поверхностью, без визуализации сосудов.

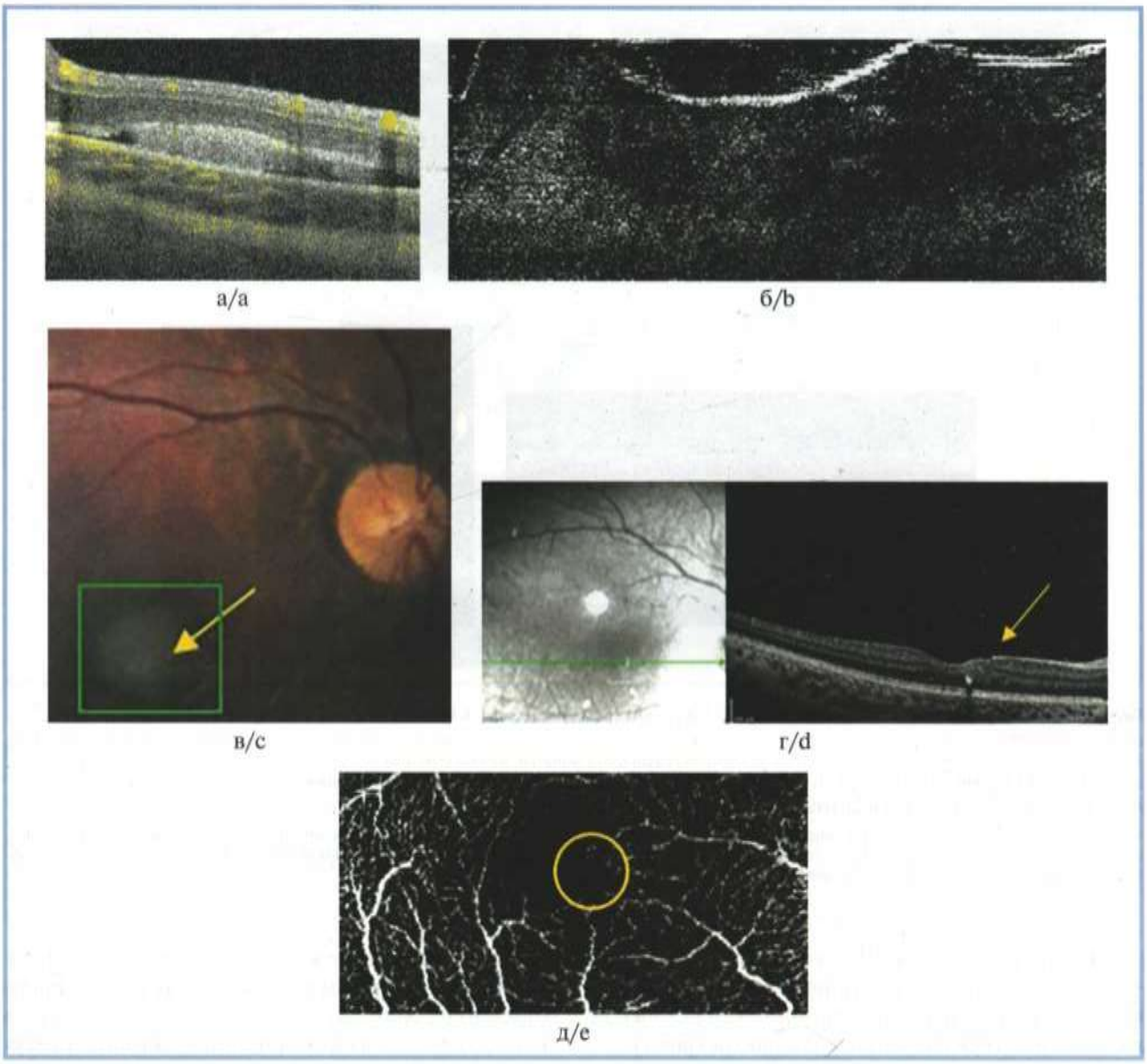


***Рис. 1.* Мультимодальная визуализация экзофитной (а, б) и эндофитной (в—д) малой РБ (размером до 100 мкм) с включением ОКТ-А.**

ОКТ-скан (а) и ОКТ-А (б — отсутствие сосудистой сети на уровне опухоли в наружных ретинальных слоях) экзофитной РБ; фотография глазного дна (в — желтой стрелкой указана малая РБ, зеленым прямоугольником — область сканирования); ОКТ-скан (г — желтой стрелкой указана опухоль) и ОКТ-А (д — желтой окружностью отмечено отсутствие опухолевых сосудов на уровне внутренних ретинальных слоев) эндофитной РБ.

***Fig. 1.* Multimodal visualization of exophytic (a, b) and endophytic (c—e) small retinoblastoma (up to 100 μm in size) with the inclusion of OCTA.**

OCT scan (a) and OCT angiography (b — absence of the vascular network at the level of tumors in the outer retinal layers) of exophytic retinoblastoma; fundus photo (c — small retinoblastoma is indicated by the yellow arrow, the green square shows the scan area), OCT scan (d — the tumor is indicated by the yellow arrow) and OCT angiography (e — the absence of tumor vessels at the level of the inner retinal layers is indicated by the yellow circle) of endophytic retinoblastoma.

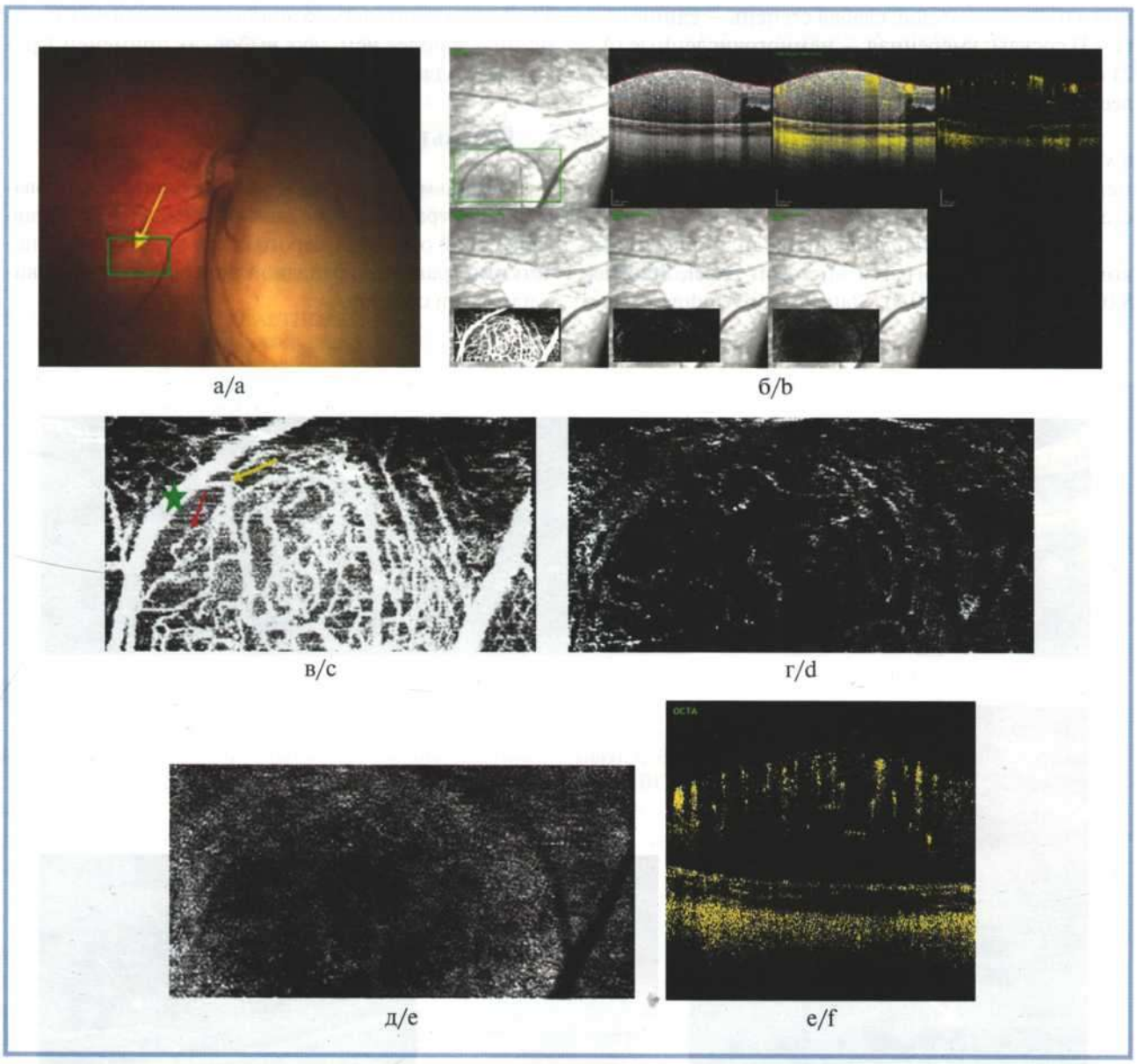


***Рис. 2.* Мультимодальная визуализация малой РБ 1-й группы с включением ОКТ-А.**

Фотография глазного дна (а — желтой стрелкой указана малая РБ, зеленым прямоугольником — область сканирования), комплексный протокол ОКТ-А (б), ангиоархитектоника поверхностных (в — зеленой звездочкой указан сосуд сетчатки, желтой стрелкой — питающий анастомоз, красной стрелкой — опухолевый сосуд), глубоких (г) и наружных (д) туморальных слоев En Face (в—д) и сагиттального (е) изображений.

***Fig. 2.* Multimodal visualization of a small retinoblastoma from group 1 with the inclusion of OCTA.**

Fundus photo (a — small retinoblastoma is indicated by the yellow arrow, the green square shows the scan area), a comprehensive OCTA protocol (b), angioarchitecture of superficial (c — the green star indicates retinal vessel, the yellow arrow indicates feeding anastomosis, the red arrow indicates a tumor vessel), deep (d) and external (e) tumor layers on the En Face (c—e) and sagittal (f) images.

В плоских малых РБ ($n$=2) высотой менее 100 мкм сосудистый компонент не определялся, что характеризовалось отсутствием желтых пикселей, соответствующих вазальным срезам **(рис 1)**.

Результаты ОКТ-А показали, что в области малых РБ 1-й группы с высотой более 101 мкм ($n$=2) определяются сосуды сетчатки и отходящие от них питающие анастомозы, связывающие их с не выявляемыми клинически множественными мелкими извитыми опухолевыми сосудами в поверхностных туморальных слоях. Одномоментно на ОКТ-сканах отмечали наиболее выраженные желтые пиксели (16,5±0,5), соответствующие срезам сосудов в исследуемых зонах. При этом в глубоких слоях опухоли сосудистую сеть диагностировали в виде единичных хаотичных сосудистых аркад более слабого свечения. На уровне наружных ретинальных слоев васкулярный компонент не визуализировался **(рис. 2)**.

При ОКТ-А опухолей среднего размера (2-я группа, $n$=3) на уровне поверхностных слоев опухоли визуализировались множественные коленчато-извитые сосуды крупного и мелкого калибра,

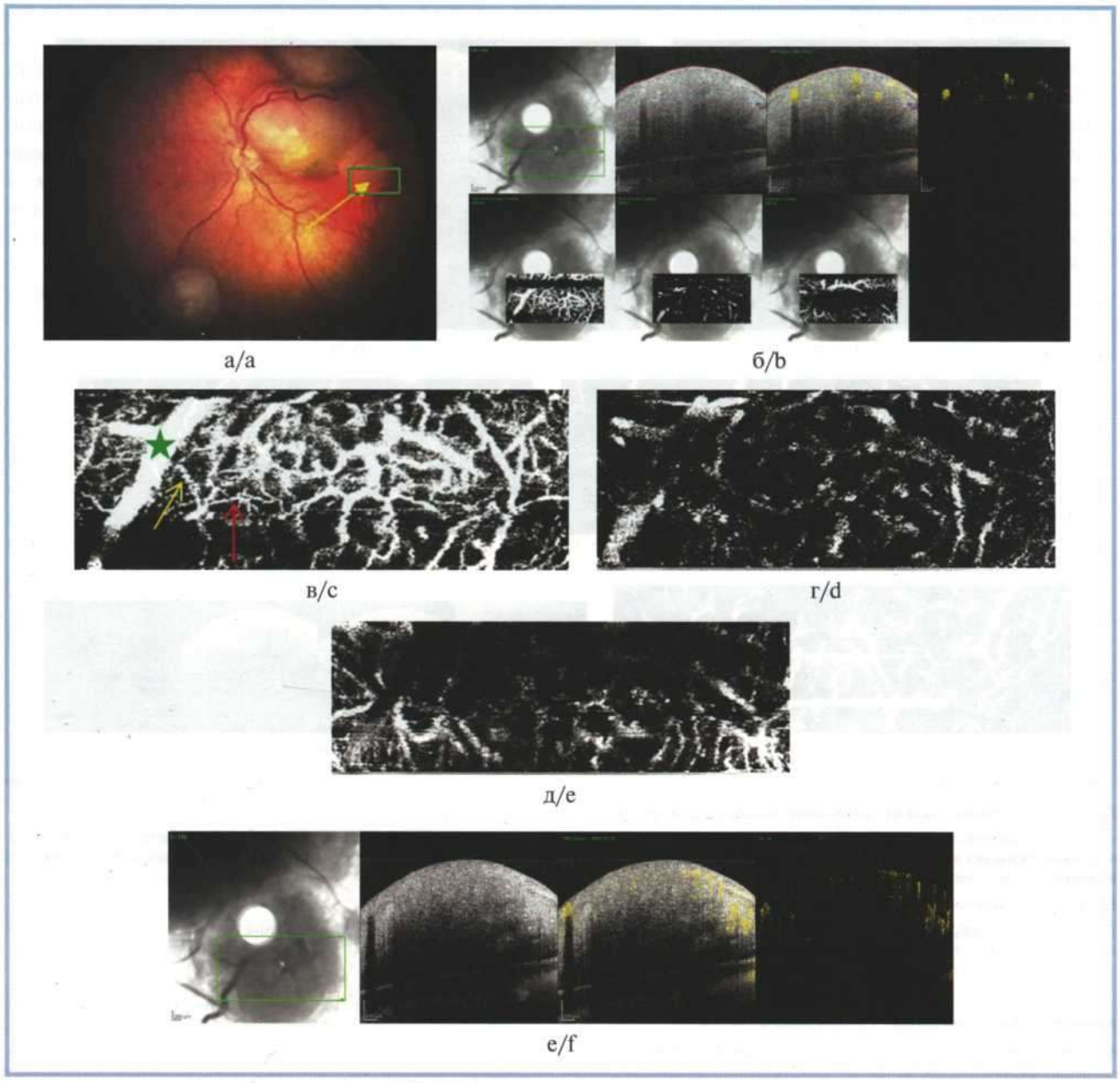


***Рис. 3.* Мультимодальная визуализация малой РБ 2-й группы с включением ОКТ-А.**

Фотография глазного дна (а — желтой стрелкой указана малая РБ, зеленым прямоугольником — область сканирования), комплексный протокол ОКТ-А (б), ангиоархитектоника поверхностных (в — зеленой звездочкой указан сосуд сетчатки, желтой стрелкой — питающий анастомоз, красной стрелкой — опухолевый сосуд), глубоких (г) и наружных (д) туморальных слоев En Face (в—д) и сагиттального (е) изображений.

***Fig. 3.* Multimodal visualization of a small retinoblastoma from group 2 with the inclusion of OCTA.**

Fundus photo (a — small retinoblastoma is indicated by thea yellow arrow, the green square shows the scan area), a comprehensive OCTA protocol (b), angioarchitecture of superficial (c — the green star indicates retinal vessel, the yellow arrow indicates feeding anastomosis, the red arrow indicates a tumor vessel), deep (d) and outer (e) tumor layers on the En Face (c—e) and sagittal (f) images.

анастомозирующие между собой и с ретинальными сосудами. На ОКТ-сканах они проявлялись разнокалиберными желтыми пикселями на разных уровнях новообразования с максимальной концентрацией в области внутренних туморальных слоев (21±0,8 пикселей). На уровне глубоких и наружных слоев опухоли определялось небольшое количество (4—7) сосудов опухоли **(рис. 3)**.

ОКТ-А опухолей 3-й группы ($n$=3) показала на уровне поверхностных слоев опухоли единичные извитые сосуды, усиливающие свое свечение и количество в глубоких туморальных слоях. В то же время на уровне глубоких туморальных слоев отмечалось появление немногочисленных сосудов. При этом максимальное количество множественных собственных опухолевых сосудов выявляли на уровне наружных слоев новообразования. В изучаемой подгруппе определяли желтые пиксели, соответствующие сосудам на уровне поверхностных слоев опухоли в количестве 10±0,8 пикселей **(рис. 4; таблица)**.

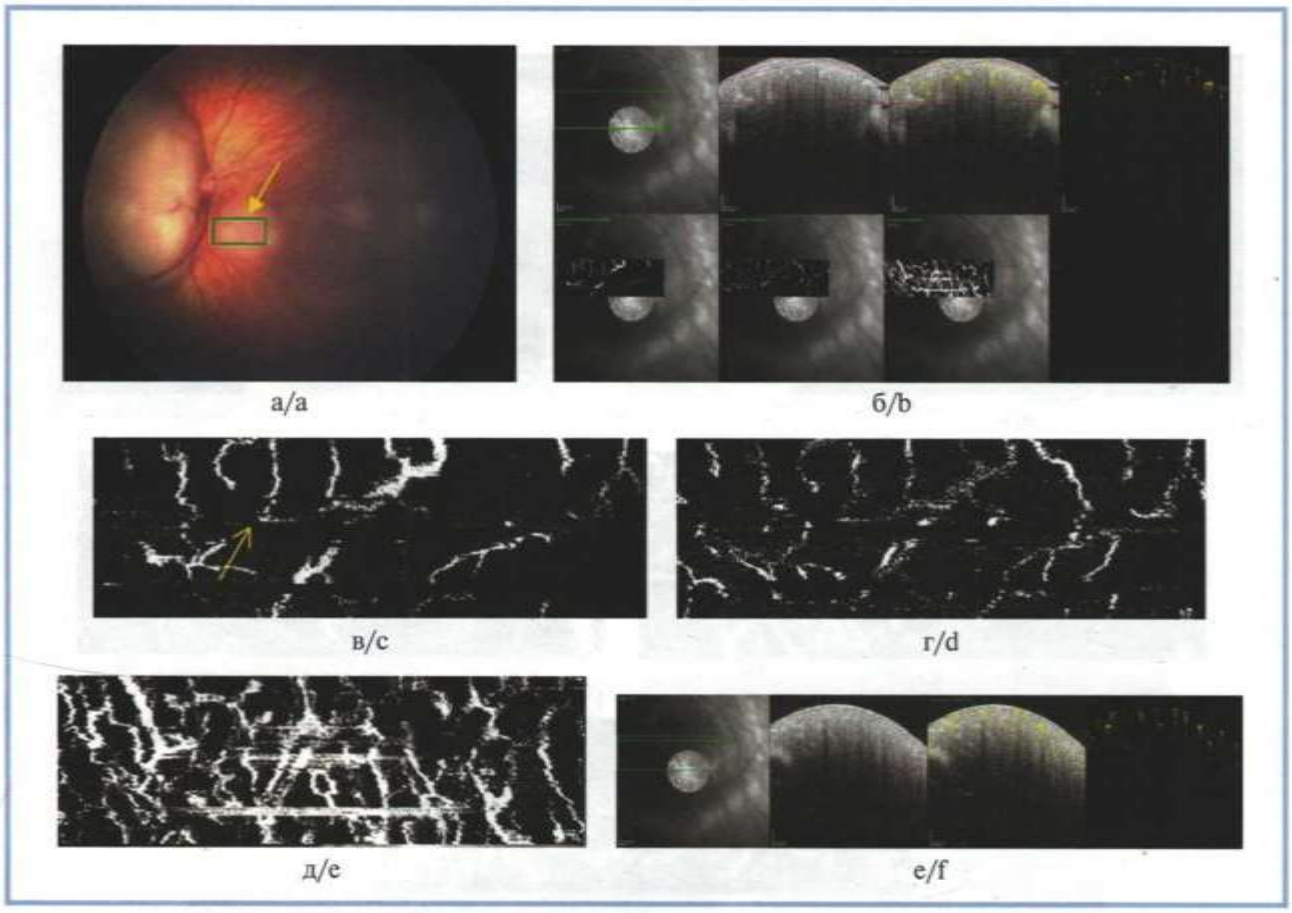


***Рис. 4.* Мультимодальная визуализация малой РБ 3-й группы с включением ОКТ-А.**

Фотография глазного дна (а — желтой стрелкой указана малая РБ, зеленым прямоугольником — область сканирования), комплексный протокол ОКТ-А (б), ангиоархитектоника поверхностных (в — опухолевые сосуды указаны желтой стрелкой), глубоких (г) и наружных (д) туморальных слоев En Face (в—д) и сагиттального (е) изображений.

***Fig. 4.* Multimodal visualization of a small retinoblastoma from group 3 with the inclusion of OCTA.**

Fundus photo (a — small retinoblastoma is indicated by the yellow arrow, the green square shows the scan area), a comprehensive OCTA protocol (b), angioarchitecture of superficial (c — tumor vessels are indicated by the yellow arrow), deep (d) and external (e) tumor layers on the En Face (c—e) and sagittal (f) images.

**Ангиоархитектоника малых РБ по данным ОКТ-А**

**Angioarchitectonics of small retinoblastomas according to OCTA**

| Признак | 1-я группа | | 2-я группа, $n$=3 | 3-я группа, $n$=3 |
|---|---|---|---|---|
| | ⩽100 мкм, $n$=2 | >100 мкм $n$=2 | | |
| Сосуды в слоях опухоли: | | | | |
| поверхностных | — | ++ | +++ | + |
| глубоких | — | + | ++ | ++ |
| наружных | — | — | ++ | +++ |
| Количество желтых пикселей в поверхностных слоях опухоли | — | 16,5±0,5* | 21±0,8* | 10±0,8* |

*Примечание.* «+» — единичные сосуды, «++» — немногочисленные сосуды, «+++» — множественные сосуды, «—» отсутствие сосудов. «*» — по Kruskal—Wallis H-test $p$-value = 0,036.

## Обсуждение

В последние десятилетия в современной офтальмологии появился метод ОКТ-А, позволяющий неинвазивно выявить сосудистую сеть сетчатки и хориоидеи на разных уровнях [1—3]. В единичных работах исследователи показывают значимость метода на небольшом количестве пациентов с РБ до и после лечения [10—12]. Так, J.P. Fernandez и соавт. (2021) на примере шести пациентов (девять опухолей) описали наличие расширенных питающих артериол и отводящих вен, дезорганизованных сложных сосудистых ветвлений, неравномерный калибр сосудов, их расширение и извитость до лечения. После проведения комбинированного лечения с применением транспупиллярной термотерапии отмечали снижение васкуляризации

опухоли [10]. В то же время другие исследователи показали роль ОКТ-А в клиническом случае исследования одного пациента и выявили тонкие телеангиоэктазии, отходящие от ветвей крупных сосудов сетчатки, при этом сегментация ретинальных слоев оказалась невозможна [11]. Собственные исследования дали возможность выявить различные типы ангиоархитектоники малых РБ в зависимости от их размеров и определить сосуды на разных уровнях опухолевой ткани.

D.S. Gombos и соавт. (2002) показали низкий эффект химиотерапии при малых РБ, объясняя это их слабой перфузией и замедленной доставкой лекарственных препаратов, приводящих к химиорезистентности и продолженному опухолевому росту [12]. Впервые проведенные собственные неинвазивные исследования ангиоархитектоники с помощью ОКТ-А доказали отсутствие сосудистой сети в манифестирующих опухолях, что может объяснять химиоустойчивость малых РБ и приводить к изменению протокола лечения малых РБ.

## Заключение

Таким образом, ОКТ-А позволяет неинвазивно *in vivo* выявить собственную сосудистую сеть малых РБ, анастомозирующую с ретинальными сосудами, характеризующуюся различной топографией сосудистого рисунка, зависящую от ее размера и отсутствующую при плоских опухолях. Полученные результаты позволяют доклинически диагностировать ангиоархитектонику малых РБ с целью определения активности опухолевого роста и служить маркером регрессии новообразования в дальнейшем, после органосохранного лечения. Кроме того, подтверждение с помощью ОКТ-А аваскулярности плоских малых опухолей диктует необходимость пересмотра протокола лечения больных РБ группы А с возможностью исключения системной химиотерапии и применения только локальных методов разрушения опухоли (криодеструкция, транспупиллярная термотерапия, брахитерапия).

**Участие авторов:**
Концепция и дизайн исследования: С.С., Е.М., Р.Т., Л.К.
Сбор и обработка материала: Е.М., Р.Т., А.П.
Статистическая обработка: Е.М.
Написание текста: Е.М.
Редактирование: С.С., Е.М.

**Авторы заявляют об отсутствии конфликта интересов.**
**The authors declare no conflicts of interest.**

## ЛИТЕРАТУРА/REFERENCES

1. Spaide RF, Fujimoto JG, Waheed NK, Sadda SR, Staurenghi G. Optical coherence tomography angiography. *Prog Retin Eye Res*. 2018;64:1-55. https://doi.org/10.1016/j.preteyeres.2017.11.003
2. Mello LGM, Rodrigues Neto TDS, da Silva Neto ED, Preti RC, Monteiro MLR, Zacharias LC. A standardized method to quantitatively analyze optical coherence tomography angiography images of the macular and peripapillary vessels. *Int J Retina Vitreous*. 2022;15;8(1):75. https://doi.org/10.1186/s40942-022-00426-9
3. Саакян С.В., Мякошина Е.Б., Хлгатян М.Р., Склярова Н.В. ОКТ-ангиография в диагностике начальной меланомы и невусов хориоидеи. *Офтальмология*. 2020;17(3):465-472.
Saakyan SV, Myakoshina EB, Khlgatyan MR, Sklyarova NV. OCT angiography in the diagnosis of primary melanoma and choroidal nevi. *Oftal'mologiya*. 2020;17(3):465-472. (In Russ.). https://doi.org/10.18008/1816-5095-2020-3-465-472
4. Schaiquevich P, Francis JH, Cancela MB, Carcaboso AM, Chantada GL, Abramson DH. Treatment of Retinoblastoma: What Is the Latest and What Is the Future. *Front Oncol*. 2022;1(12):822330. https://doi.org/10.3389/fonc.2022.822330
5. Саакян С.В., Иванова О.А., Тадевосян С.С., Цыганков А.Ю., Ольхова Л.В., Ушакова Т.Л., Поляков В.Г. Выживаемость больных ретинобластомой по данным когортного исследования двух центров РФ. *Российский офтальмологический журнал*. 2021;14(1):47-55.
Saakyan SV, Ivanova OA, Tadevosyan SS, Tsygankov AYu, Ol'khova LV, Ushakova TL, Polyakov VG. Survival of patients with retinoblastoma according to a cohort study of two centers of the Russian Federation. *Rossiyskiy oftal'mologicheskiy zhurnal*. 2021;14(1):47-55. (In Russ.). https://doi.org/10.21516/2072-0076-2021-14-1-47-55
6. Saakyan S, Myakoshina E, Ismailova D. Retinopathy in young retinoblastoma patients receiving a chemotherapy treatment: clinical trials and morphometric analysis. *Ophthalmic Genet*. 2019;40(6):521-533. https://doi.org/10.1080/13816810.2019.1711427
7. Патент РФ на изобретение №2 440 017/20.01.2012. Бюл. №2. Саакян С.В., Амирян А.Г., Иванова О.А., Тацков Р.А., Алиханова В.Р. Способ диагностики ретинобластомы у детей. Ссылка активна на 18.12.22.
Patent RF na izobretenie №2 440 017/20.01.2012 Byul. №2. Saakyan SV, Amiryan AG, Ivanova OA, Tatskov RA, Alikhanova VR. Sposob diagnostiki retinoblastomy u detey. The link is active on 12.18.22 (In Russ.). https://yandex.ru/patents/doc/RU2440017C1_20120120
8. Bonanomi MT, Saito OC, de Lima PP, Bonanomi RC, Chammas MC. Blood flow velocity in monocular retinoblastoma assessed by color Doppler. *Clinics (Sao Paulo)*. 2015;70(12):797-803. https://doi.org/10.6061/clinics/2015(12)06
9. Shields JA, Sanborn GE, Augsburger JJ, Orlock D, Donoso LA. Fluorescein angiography of retinoblastoma. *Retina*. 1982;2(4):206-214.
10. Fernandez JP, Haider AA, Vajzovic L, Ponugoti A, Kelly MP, Materin MA. Optical Coherence Tomography Angiography Microvascular Variations in Pre- and Posttreatment of Retinoblastoma Tumors. *Ocul Oncol Pathol*. 2021;7(5):330-339. https://doi.org/10.1159/000515142
11. House RJ, Hsu ST, Thomas AS, Finn AP, Toth CA, Materin MA, Vajzovic L. Vascular Findings in a Small Retinoblastoma Tumor Using OCT Angiography. *Ophthalmol Retina*. 2019;3(2):194-195. https://doi.org/10.1016/j.oret.2018.06.017
12. Gombos DS, Kelly A, Coen PG, Kingston JE, Hungerford JL. Retinoblastoma treated with primary chemotherapy alone: the significance of tumour size, location, and age. *Br J Ophthalmol*. 2002;86(1):80-83. https://doi.org/10.1136/bjo.86.1.80

Поступила 06.02.2023
Received 06.02.2023
Принята к печати 14.05.2023
Accepted 14.05.2023

Вестник офтальмологии
2023, Т. 139, №4, с. 12-19
https://doi.org/10.17116/oftalma202313904112

Russian Annals of Ophthalmology =
Vestnik Oftal'mologii 2023, vol. 139, №4, pp. 12-19
https://doi.org/10.17116/oftalma202313904112

# Экспериментальное изучение эффективности тербинафина в лечении грибковых кератитов

© Н.И. ДАВЛЕТШИНА[1, 2], А.Н. САМОЙЛОВ[1, 2], С.А. ЛИСОВСКАЯ[2, 3], А.Н. АНИСИМОВ[4], А.В. АЙДОВА[4]

[1]ФГБОУ ВО «Казанский государственный медицинский университет» Минздрава России, Казань, Россия;
[2]ГАУЗ «Республиканская клиническая офтальмологическая больница Министерства здравоохранения Республики Татарстан», Казань, Россия;
[3]ФБУН «Казанский НИИ эпидемиологии и микробиологии Роспотребнадзора», Казань, Россия;
[4]АО «Татхимфармпрепараты», Казань, Россия

**РЕЗЮМЕ**

Способы лечения грибковых кератитов в Российской Федерации в настоящее время сводятся к нестандартизованным методам off-label по причине отсутствия лицензированных коммерческих противогрибковых растворов для применения в офтальмологии. В статье представлены результаты успешного лечения грибкового кератита у экспериментальных животных суспензией тербинафина, эффективность которого сопоставима с разведенным до 1% лиофилизатом вориконазола.

**Цель исследования.** Изучение эффективности раствора тербинафина в экспериментальном лечении грибкового кератита.

**Материал и методы.** Исследование проведено на кроликах породы советская шиншилла с признаками кератомикоза, смоделированного в ходе эксперимента. Пятнадцать экспериментальных животных были разделены рандомно на три группы сравнения: 1-я группа получала лечение 1,0% вориконазолом, 2-я группа — 0,1% тербинафином, 3-я группа лечения не получала.

**Результаты.** В группах кроликов, получавших лечение кератомикоза вориконазолом и тербинафином, показаны сопоставимые положительные результаты лечения, однако в группе тербинафина эпителизация произошла раньше, а полная санация грибковой микрофлоры достигнута на 3-и сутки.

**Заключение.** Важное конкурентное преимущество 0,1% суспензии тербинафина заключается в разработанной форме для местного применения в офтальмологии. Преимущество местного применения 0,1% суспензии тербинафина обосновано приведенной совокупностью признаков и результатов, однако полученные данные могут быть предложены для внедрения в практику после соответствующих клинических исследований.

***Ключевые слова:*** *грибковый кератит, кератомикоз, тербинафин, вориконазол.*

**ИНФОРМАЦИЯ ОБ АВТОРАХ:**
Давлетшина Н.И. — e-mail: nargiza.d@bk.ru; https://orcid.org/0000-0003-0994-1811
Самойлов А.Н. — https://orcid.org/0000-0003-0863-7762
Лисовская С.А. — https://orcid.org/0000-0002-4377-2567
Анисимов А.Н. — https://orcid.org/0009-0005-3067-4334
Айдова А.В. — https://orcid.org/0009-0003-9248-3483
**Автор, ответственный за переписку:** Давлетшина Наргиза Илнуровна — e-mail: nargiza.d@bk.ru

**КАК ЦИТИРОВАТЬ:**
Давлетшина Н.И., Самойлов А.Н., Лисовская С.А., Анисимов А.Н., Айдова А.В. Экспериментальное изучение эффективности тербинафина в лечении грибковых кератитов. *Вестник офтальмологии.* 2023;139(4):12–19.
https://doi.org/10.17116/oftalma202313904112

# Experimental study of the effectiveness of terbinafine in the treatment of fungal keratitis

© N.I. DAVLETSHINA[1, 2], A.N. SAMOYLOV[1, 2], S.A. LISOVSKAYA[2, 3], A.N. ANISIMOV[4], A.V. AYDOVA[4]

[1]Kazan State Medical University, Kazan, Russia;
[2]Republican Clinical Ophthalmological Hospital of the Ministry of Health of the Republic of Tatarstan, Kazan, Russia;
[3]Kazan Research Institute of Epidemiology and Microbiology, Kazan, Russia;
[4]AO Tatkhimfarmpreparaty, Kazan, Russia

**ABSTRACT**

Methods of treatment of fungal keratitis in the Russian Federation currently consist of non-standardized off-label methods due to the lack of licensed commercial antifungal solutions designed for use in ophthalmology. The article presents the results of successful treatment of fungal keratitis in experimental animals with a terbinafine solution, with effectiveness comparable to voriconazole lyophilizate diluted to 1%.

**Purpose.** The study analyzed the effectiveness of terbinafine solution in the experimental treatment of fungal keratitis.

**Material and methods.** The study was conducted on Soviet chinchilla rabbits with signs of keratomycosis modeled during the experiment. Fifteen experimental animals were randomly divided into three comparison groups: group 1 received treatment with 1% voriconazole, group 2 — 0.1% terbinafine, group 3 did not receive treatment.

**Results.** Groups of rabbits treated with voriconazole and terbinafine showed comparable positive treatment results, but in the terbinafine group epithelization was completed earlier, and complete sanitation of the fungal microflora was achieved on day 3.

**Conclusion.** One important advantage of 0.1% terbinafine suspension lies in availability of a local form designed for ophthalmological application. The advantage of local 0.1% terbinafine suspension is supported by the combination of signs and results, and the obtained data may be used for introducing it into practice after further clinical trials.

***Keywords:*** *fungal keratitis, keratomycosis, terbinafine, voriconazole.*

**INFORMATION ABOUT THE AUTHORS:**
Davletshina N.I. — e-mail: nargiza.d@bk.ru; https://orcid.org/0000-0003-0994-1811
Samoylov A.N. — https://orcid.org/0000-0003-0863-7762
Lisovskaya S.A. — https://orcid.org/0000-0002-4377-2567
Anisimov A.N. — https://orcid.org/0009-0005-3067-4334
Aydova A.V. — https://orcid.org/0009-0003-9248-3483
**Corresponding author:** Davletshina N.I. — e-mail: nargiza.d@bk.ru

**TO CITE THIS ARTICLE:**
Davletshina NI, Samoylov AN, Lisovskaya SA, Anisimov AN, Aydova AV. Experimental study of the effectiveness of terbinafine in the treatment of fungal keratitis. *Russian Annals of Ophthalmology = Vestnik oftal'mologii*. 2023;139(4):12–19. (In Russ.).
https://doi.org/10.17116/oftalma202313904112

В настоящее время лечение грибкового поражения роговицы является проблемой с нарастающей актуальностью, и, по-видимому, спада заболеваемости ожидать не стоит. Предположительно, ежегодная заболеваемость грибковым кератитом составляет 1 480 916 случаев (1 036 641—1 925 191). Подсчет глобальных случаев удаления глаз в результате агрессивного офтальмомикоза выявил, что к данному методу прибегают в 8—11% случаев, что представляет собой ежегодную потерю 84 143—115 697 глаз [1]. Примерно 10—25% случаев кератомикозов осложняются перфорацией или требуют хирургического лечения, в то время как, по крайней мере, 60% пациентов даже после лечения остаются монокулярно слепыми, что соответствует примерно 800 тыс. человек в год [2—5].

На мировом фармацевтическом рынке наиболее популярными глазными каплями для лечения грибковых кератитов является 5% суспензия натамицина. Всемирная организация здравоохранения включила глазные капли натамицина в перечень основных лекарственных средств для лечения грибковых кератитов, и все же выбор противогрибковых глазных капель во всем мире по-прежнему остается скудным [1, 6]. Natacyn 5% одобрен Американской ассоциацией офтальмологов и Управлением по санитарному надзору за качеством пищевых продуктов и медикаментов США (U.S. Food & Drug Administration, FDA) для лечения окуломикозов и рекомендован как средство первой линии в терапии грибковых кератитов [7, 8]. Этот препарат нелицензирован и недоступен для применения в Российской Федерации. Спектр противогрибкового действия глазных капель Natacyn 5%, судя по инструкции, включает грибы рода *Candida, Aspergillus, Cephalosporium, Fusarium* и *Penicillium* [9].

На зарубежном рынке имеются также офтальмологические растворы — производные флуконазола 0,3%. Применение флуконазола в офтальмологии ограничено оппортунистическими микозами, в том числе вызванными *Candida* spp., реже — *Cryptococcus neoformans* и *Coccidioides immitis*, *Microsporum* spp. и *Trichophyton* spp., *Blastomyces dermatidis*, *Histoplasma capsulatum*, значимость которых подтверждается лишь единичными сообщениями в литературе [10].

В нашей стране лечение кератомикозов возможно только методами off-label, что включает инстилляции 2% раствора флуконазола для внутривенного введения, разведенных лиофилизатов 1% вориконазола, 0,05—0,15% амфотерицина B, инстилляции растворенных растертых таблеток нистатина, а также системную терапию пероральным и парентеральным введением антифунгальных препаратов [6, 10, 11]. Поиск эффективных и безопасных методов лечения грибкового кератита стал основанием для данного экспериментального исследования.

Наиболее актуальными для нашего региона патогенами грибкового кератита являются *Fusarium* spp. По результатам локального исследования чувствительности грибковых агентов, вызвавших кератомикозы у наших пациентов, обнаружилась 100% чувствительность к тербинафину [12].

## Материал и методы

Эксперименты *in vivo* одобрены локальным этическим комитетом ФГБОУ ВО «Казанский ГМУ» Минздрава России (протокол №1 от 04.02.20).

Экспериментальное исследование проводили на 15 кроликах (30 глаз) породы советская шиншилла с применением культуры грибов *Fusarium* spp. $1{,}0 \cdot 10^6$ КОЕ/мл. На базе лаборатории микологии КНИИЭМ приготовлен инокулюм с использованием чистых пятисуточных культур грибов *Fusarium solani*, выросших на плотной питательной среде Сабуро. Каждому кролику на двух глазах был смоделирован грибковый кератит собственным методом [13, 14].

Экспериментальные животные рандомно были разделены на 3 группы по 5 кроликов (по 10 глаз в каждой группе) — две опытные и одна группа контроля; 1-я группа получала лечение 0,1% раствором вориконазола по 1 капле 4 раза в сутки, 2-я группа — 0,1% суспезией тербинафина по 1 капле 4 раза в сутки, 3-я группа (группа контроля) лечения не получала.

Свойства и эффективность суспензии тербинафина изучены совместно с коллективом лаборатории микологии ФБУН Казанского НИИ эпидемиологии и микробиологии Роспотребнадзора (КНИИЭМ), АО «Татхимфармпрепараты». Дополнительно исследованы минимальная ингибирующая концентрация, проницаемость, токсичность и безопасность, динамика морфологических изменений роговичной ткани при использовании новой суспензии тербинафина. Экспериментальные исследования свойств нового раствора проведены совместно с кафедрой микробиологии и кафедрой гистологии, цитологии и эмбриологии ФГБОУ ВО «Казанский ГМУ»; Институтом органической и физической химии им. А.Е. Арбузова (обособленное структурное подразделение ФГБУН «Федеральный исследовательский центр Казанский научный центр РАН» — лаборатория химико-биологических исследований); Коллективным спектроаналитическим Центром изучения строения, состава и свойств веществ и материалов; Центром экспериментальной хирургии ФГБОУ ВО «Казанская государственная академия ветеринарной медицины им. Н.Э. Баумана».

Минимальная ингибирующая концентрация тербинафина в исследовании на *Fusariun* spp. составляет 6,25 мкг/мл (0,000625%). При разработке лекарственной формы установлена концентрация тербинафина, способствующая равномерному его распределению, которая составила 1000 мкг/мл (0,1%), что и было взято в основу экспериментального исследования.

До начала эксперимента все животные были обследованы при помощи биомикроскопии, проведена оптическая когерентная томография переднего отрезка глаза, определена нормобиота конъюнктивы и роговицы здорового глаза. Данные объективных исследований отклонений от нормы не выявили.

На 12—14-й день от начала моделирования фиксировали признаки грибкового кератита, что подтверждалось ростом культур грибов *Fusarium* из мазков пораженных глаз и электронной микроскопией соскобов с роговицы. Экспериментальное лечение начинали при физикальном и лабораторном подтверждении заражения **(рис. 1—3)**.

Клиническую динамику течения заболевания оценивали с помощью биомикроскопии, фоторегистрации переднего отдела глаза, культурального посева и микроскопии соскобов. Оценка воспалительных изменений переднего отдела глаза проводилась при помощи балльной шкалы [15].

***Рис. 1.*** **Кератит с изъязвлением роговицы у кролика в результате экспериментального заражения по описанной методике.**

***Fig. 1.*** **Keratitis with ulceration of the cornea in a rabbit as a result of experimental infection according to the described method.**

***Рис. 2.*** **Культуральные признаки роста *Fusarium* spp.**

***Fig. 2.*** **Signs of *Fusarium* spp. culture growth.**

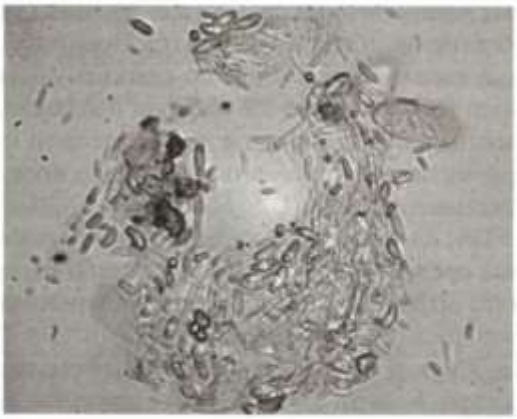

***Рис. 3.*** **Результат электронной прямой микроскопии. Структурно-морфологические элементы грибов — гифы *Fusarium* spp. Ув. 400.**

***Fig. 3.*** **Results of direct electron microscopy. Structural and morphological elements of the fungi — hyphae of *Fusarium* spp. Magn. ×400.**

**Шкала оценки воспалительных изменений переднего отдела глаза [15]**

**Scale for assessment of inflammatory changes in the anterior segment of the eye [15]**

| Симптом | Оценка, баллов |
|---|---|
| Раздражение глаза: отек век, инъекция, отделяемое | 0 — нет, отделяемое отсутствует<br>1 — легкой степени, отделяемое отсутствует<br>2 — средней степени, скудное отделяемое<br>3 — ярко выражено, есть отделяемое |
| Увеальные явления | 0 — нет<br>1 — опалесценция (клетки во влаге передней камеры)<br>2 — фибрин в передней камере и/или отек радужки<br>3 — гипопион в передней камере, выраженная отечность радужки |
| Диаметр язвенного дефекта | 0 — нет<br>1 — 1 мм<br>2 — 2 мм<br>3 — 3 мм<br>4 — 4 мм<br>5 — 5 мм |
| Максимальный суммарный балл = 11 | |

Офтальмологический осмотр, культуральный посев, микроскопию соскобов с роговицы, оценку состояния глаза по Шкале оценки воспалительных изменений переднего отдела глаза **(см. таблицу)** проводили ежедневно — на 1, 2, 3, 4-е сутки лечения.

## Результаты

Микрофлора здорового глаза представлена различными комбинациями *Aspergillus flavus* $10^2$ КОЕ/мл; *Penicillium expansum* $10^2$ КОЕ/мл; *S. aureus* $10^1$ КОЕ/мл; *Enterobacteriaceae* $10^1$ КОЕ/мл. Грибы рода *Fusarium* spp. не были обнаружены ни в одном из посевов мазков здоровых глаз.

На старте лечения в зависимости от группы был выполнен анализ динамики раздражения глаз. В 1-й группе в 60% случаев отмечалось раздражение средней степени и в 40% — ярко выраженное. Во 2-й группе раздражение средней степени на старте лечения зафиксировано в 40% случаев, ярко выраженное — в 60%. В 3-й группе раздражение средней степени отмечалось у 60%, ярко выраженное — у 40%. Легкая степень раздражения по результатам моделирования не отмечалась ни в одной группе. На 1-е сутки лечения в 1-й группе легкая степень раздражения отмечалась у 10%, средняя степень — у 80%, ярко выраженное раздражение — у 10%. Во 2-й группе перед началом лечения легкая степень раздражения не определялась, средняя зафиксирована у 80%, ярко выраженная — у 20%. В 3-й группе без лечения раздражение легкой степени не отмечалось, средняя степень была у 80%, ярко выраженная — у 20%. На 2-е сутки лечения в 1-й группе легкая степень раздражения отмечалась у 50%, средняя степень — у 50%, ярко выраженное раздражение не зафиксировано. Во 2-й группе легкая степень выявлена у 40%, средняя — у 60%, ярко выраженная не зафиксирована. В 3-й группе раздражение легкой степени выявлено у 30%, средней степени — у 70%, ярко выраженное не зафиксировано. На 3-и сутки лечения в 1-й группе легкая степень раздражения отмечалась у 100% животных. Во 2-й группе легкая степень выявлена также у 100%. В 3-й группе раздражение легкой степени выявлено у 80%, средней степени — у 20%. На 4-е сутки лечения в 1-й группе воспалительных явлений не отмечалось у 80%, легкая степень выявлена у 20%. Во 2-й группе воспалительных явлений не отмечалось у 100% животных. В 3-й группе раздражение легкой степени выявлено у 40%, средняя степень — у 60% **(рис. 4)**. Различия показателей статистически значимы ($p<0,05$).

В соответствии с полученными данными на этапе раздражения глаза (до лечения), в сравнениях показателей на этапе раздражения глаз на 1, 2, 3-и сутки нам не удалось выявить значимых различий ($p=0,585$; $p=0,663$; $p=0,659$; $p=0,117$). В ходе анализа показателя на этапе раздражения глаза (4-е сутки) нами были выявлены статистически значимые различия ($p<0,001$), используемый метод — $\chi^2$ Пирсона. В ходе анализа в группе отсутствия лечения, а также в 1-й и 2-й группах были выявлены статистически значимые изменения ($p<0,001$), используемый метод — критерий Фридмана.

В процессе сравнения показателя на этапе увеальных явлений (0-е сутки) не удалось выявить статистически значимых различий ($p=0,301$). В ходе сравнения показателя на этапе увеальных явлений (1, 2, 3, 4-е сутки) были установлены существенные различия ($p=0,012$; $p<0,001$; $p<0,001$; $p<0,001$). В процессе анализа в 3-й группе отмечались статистически значимые изменения ($p=0,017$), используемый метод — Q-критерий Кохрена. Анализ показал, что в 1-й и 2-й группах были выявлены статистически значимые изменения ($p<0,001$), используемый метод — критерий Фридмана **(рис. 5)**.

Анализ динамики язвенного дефекта в зависимости от группы показал наличие дефекта диаметром 3 мм в 1-й и 2-й группах на старте лечения у 30%, в 3-й группе — у 20% животных. Язвенные дефекты диаметром 2 мм зафиксированы на старте лечения в 1-й и 2-й группах у 70%, в 3-й группе — у 20%. Отсутствие дефекта при моделировании грибкового кератита данным способом не предусмотрено. На 1-е сутки эксперимента язвенный дефект диаметром 2 мм в 1-й группе зафиксирован в 50%, во 2-й группе — в 20%, в 3-й группе — в 50% случаев. Дефект диаметром 1 мм зафиксирован у 50% животных в 1-й группе, у 80% во 2-й группе и ни в одном случае в 3-й группе. Полной эпителизации на данный период не зафиксировано. На 2-е сутки лечения язвенный дефект диаметром 3 мм в 1-й и 2-й группах не зафиксирован, в 3-й группе он сохранялся у 50%. Дефект диаметром 2 мм в 1-й группе встречался в 10% случаев, во 2-й группе — не встречался, в 3-й группе — в 50%,

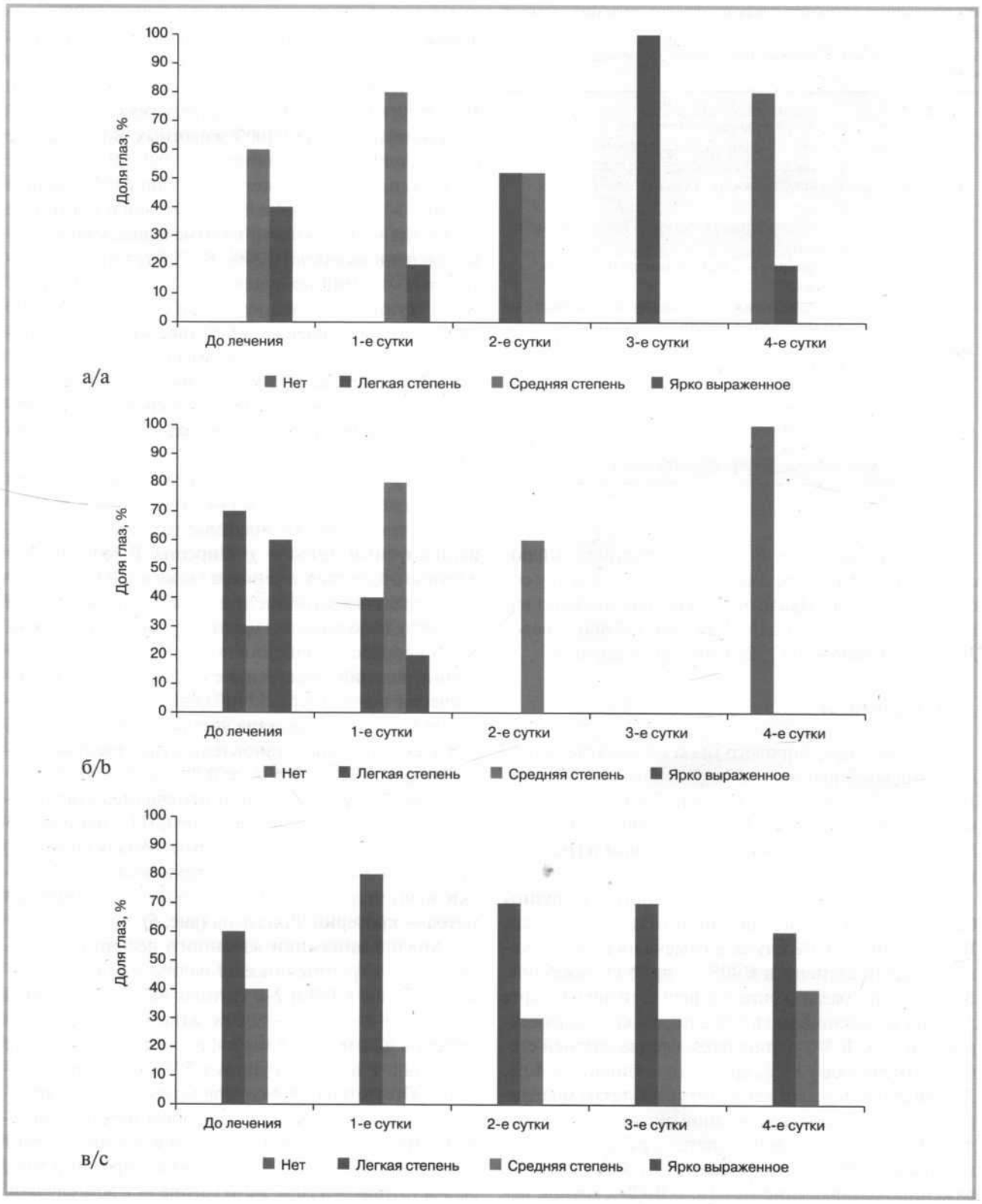


***Рис. 4.*** **Динамика воспалительных изменений в группах лечения вориконазолом (а), тербинафином (б), контроля (в).**

***Fig. 4.*** **Inflammatory changes in the voriconazole (a), terbinafine (b), and the control (c) groups.**

дефект диаметром 1 мм — по 40% в 1-й и 2-й группах и не наблюдался в 3-й группе. Полная эпителизация достигнута в 50% случаев лечения в 1-й группе и в 60% случаев во 2-й группе. В 3-й группе полной эпителизации не достигнуто. На 3-и сутки от начала лечения полная эпителизация язвенного дефекта достигнута в 100% случаев в 1-й и 2-й группах **(рис. 6)**. Третья группа — группа контроля сохраняла распределение

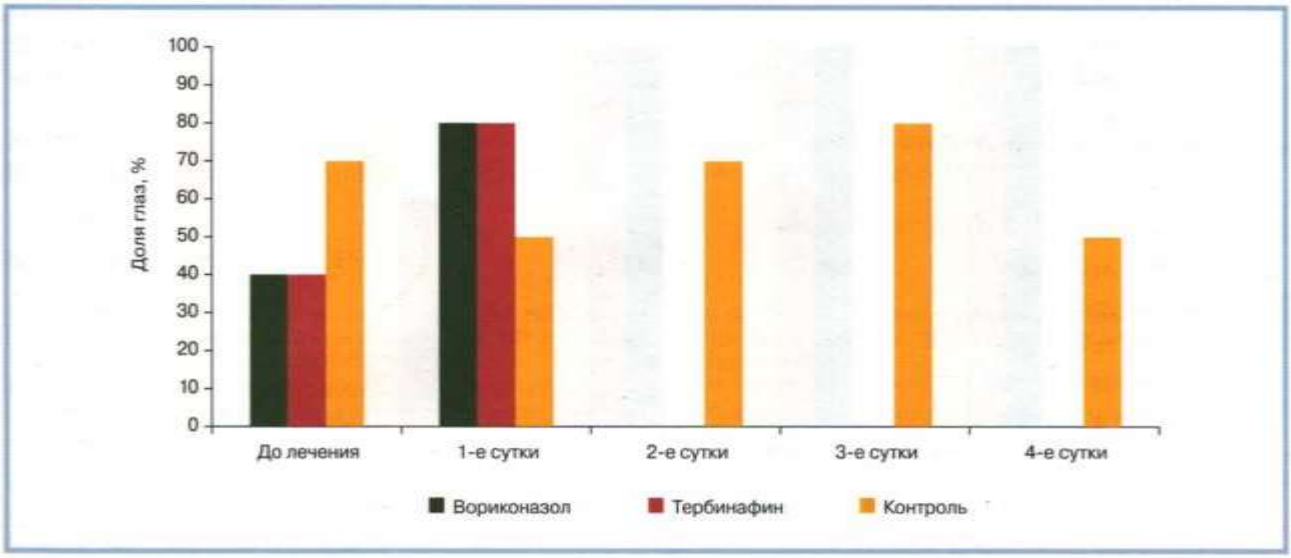


***Рис. 5.*** **Динамика наличия фибрина в передней камере в зависимости от группы.**
***Fig. 5.*** **Data on the presence of fibrin in the anterior chamber by study group.**

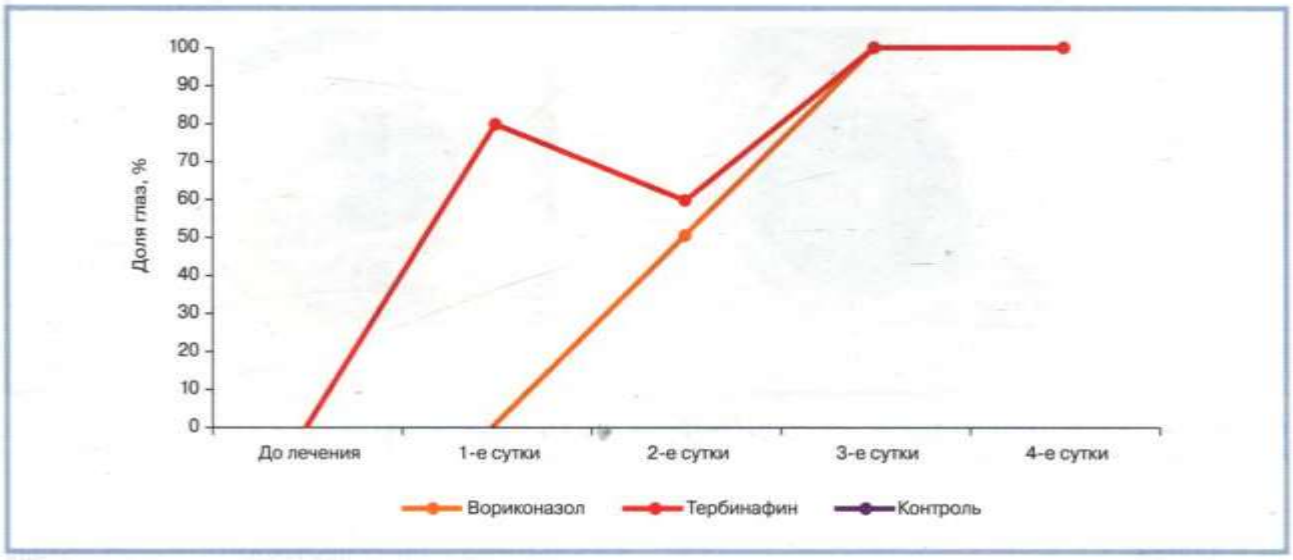


***Рис. 6.*** **Динамика регенерации язвенного дефекта в зависимости от группы.**
***Fig. 6.*** **Data on the regeneration of the ulcer by study group.**

язвенных дефектов диаметром 3 и 2 мм в равных долях до окончания эксперимента, при этом в четырех глазах контрольной группы (40%) развилась перфорация роговицы **(рис. 7)**, что, на наш взгляд, является сопоставимым прогнозом исхода грибкового кератита при несвоевременно начатом, неадекватном лечении или его отсутствии в клинических случаях. Различия показателей статистически значимы ($p<0,05$).

Микологический посев мазка с роговицы производился до начала лечения, на 1, 3, 4-е сутки после начала лечения. После заражения в 100% зараженных глаз определился рост *Fusarium* spp. ($10^4$—$10^5$ КОЕ/мл). На 1-е сутки лечения во всех группах высев *Fusarium* spp. обнаружен в 100% случаев.

***Рис. 7.*** **Перфорация язвы роговицы у кролика в группе контроля.**
***Fig. 7.*** **Perforation of the corneal ulcer in a rabbit from the control group.**

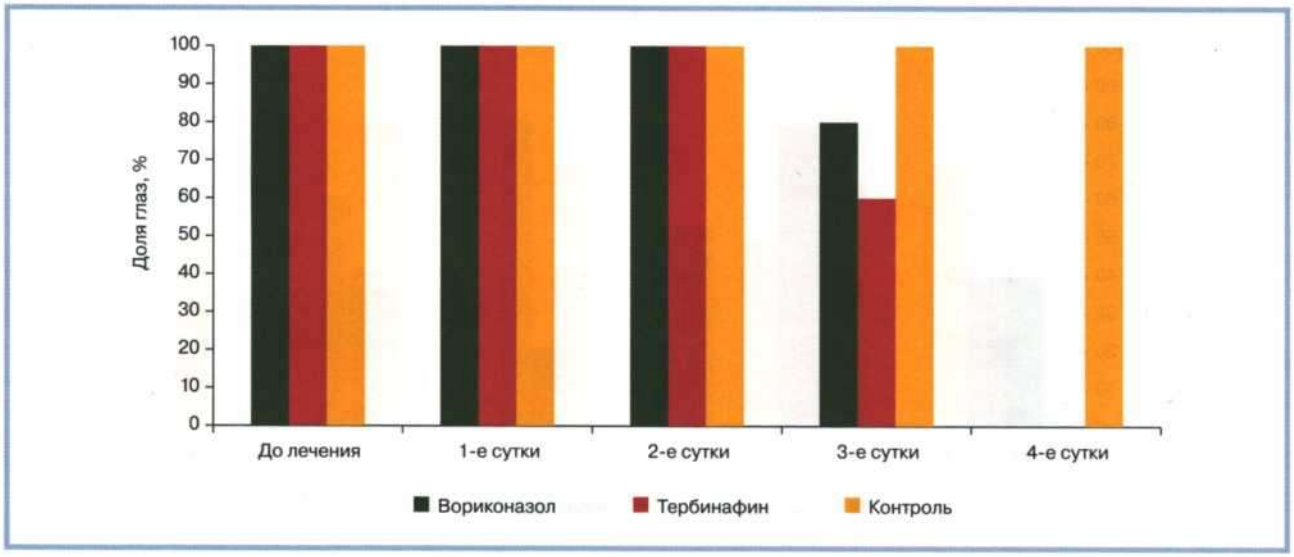


***Рис. 8.*** **Динамика высева *Fusarium* spp. в зависимости от группы.**
***Fig. 8.*** **Data on culturing of *Fusarium* spp. by study group.**

а/a б/b

***Рис. 9.*** **Исход грибкового кератита в группе лечения тербинафином (а) и в группе лечения вориконазолом (б).**
***Fig. 9.*** **Outcome of fungal keratitis in the terbinafine (a) and voriconazole (b) treatment groups.**

На 3-и сутки в 1-й группе рост грибов выявлен в 80% глаз, однако с заметным снижением концентрации — $10^1$ КОЕ/мл. Во 2-й группе рост *Fusarium* spp. обнаружен в 60% случаев в концентрации $10^1$ КОЕ/мл. В 3-й группе достигнут рост в 80% случаев в $10^4$ КОЕ/мл и в 20% — $10^5$ КОЕ/мл. На 4-е сутки лечения в 1-й и 2-й группах рост флоры не обнаружен **(рис. 8)**. К тому же во 2-й группе воспалительных явлений не отмечалось у 100% животных. В 3-й группе в 100% случаев обнаружен рост *Fusarium* spp. в $10^4$ КОЕ. Различия показателей статистически значимы ($p<0,05$).

## Заключение

В экспериментальном лечении грибкового кератита в группе тербинафина воспалительные изменения купированы на 3-и сутки, увеальные явления у большей группы наблюдения — на 2-е сутки, динамика разрешения опалесценции, фибрина и гипопиона в передней камере сопоставимы с группой лечения вориконазолом. Скорость эпителизации выше в сравнении, начиная с первых суток, санация грибкового инфильтрата достигнута быстрее, чем в группе сравнения, и зафиксирована на 2-е сутки от начала лечения.

Таким образом, полученные статистически значимые результаты эффективной и быстрой санации инфекционного очага подтверждены культуральным и цитоскопическим методами исследования. Клиническое выздоровление достигнуто в том числе за счет ускоренной регенерации с минимальным риском формирования грубого помутнения при грибковом кератите, вызванного *Fusarium* spp. **(рис. 9)**.

Важное конкурентное преимущество 0,1% суспензии тербинафина заключается в том, что разработана его форма для местного применения в офтальмологии. Преимущество местного применения 0,1% суспензии тербинафина обосновано приведенной совокупностью признаков и результатов, однако по-

лученные данные могут быть предложены для внедрения в практику после соответствующих клинических исследований.

**Участие авторов:**
Концепция и дизайн исследования: Н.Д., А.С.
Сбор и обработка материала: Н.Д., А.С., С.Л., А.А., А.А.
Написание текста: Н.Д., А.С.
Редактирование: Н.Д., А.С..С.Л., А.А., А.А.

**Авторы заявляют об отсутствии конфликта интересов.**
**The authors declare no conflicts of interest.**

## ЛИТЕРАТУРА/REFERENCES


1. Brown L, Leck AK, Gichangi M, Burton MJ, Denning DW. The global incidence and diagnosis of fungal keratitis. *Lancet Infect Dis*. 2021;21(3):49-57. https://doi.org/10.1016/S1473-3099(20)30448-5
2. Burton MJ, Pithuwa J, Okello E, et al. Microbial Keratitis in East Africa: why are the outcomes so poor? Europe PMC funders group. *Ophthalmic Epidemiol*. 2011;18(4):158-163. https://doi.org/10.3109/09286586.2011.595041
3. Thomas PA, Leck AK, Myatt M. Characteristic clinical features as an aid to the diagnosis of suppurative keratitis caused by filamentous fungi. *Br J Ophthalmol*. 2005;89(12):1554-1558. https://doi.org/10.1136/bjo.2005.076315
4. Thomas PA, Kaliamurthy J. Mycotic keratitis: epidemiology, diagnosis and management. *Clin Microbiol Infect*. 2013;19(3):210-220. https://doi.org/10.1111/1469-0691.12126
5. Prajna NV, Krishnan T, Rajaraman R, et al. Effect of Oral Voriconazole on Fungal Keratitis in the Mycotic Ulcer Treatment Trial II (MUTT II): A Randomized Clinical Trial. *JAMA Ophthalmol*. 2016;134(12):1365-1372. https://doi.org/10.1001/jamaophthalmol.2016.4096
6. Drugs FDA: FDA-Approved Drugs: website. Accessed 23.01.23. https://www.accessdata.fda.gov/scripts/cder/daf/index.cfm?event=overview.process&ApplNo=050514
7. McDonald M. The Cornea. 2nd ed. Boston: Butterworth-Heinemann; 1998;247-303.
8. NATACYN (natamycin ophthalmic suspension). Accessed 01.02.23. https://www.novartis.com/us-en/sites/novartis_us/files/natacyn.pdf
9. Флуконазол (fluconazole). Справочник Видаль «Лекарственные препараты в России». Дата обращения 23.01.23. Flukonazol (fluconazole). *Spravochnik Vidal' «Lekarstvennye preparaty v Rossii»* [Vidal's reference book «Medications in Russia»]. Accessed 23.01.23. https://www.vidal.ru/drugs/fluconazole__29365
10. Давлетшина Н.И., Самойлов А.Н. Эпидемиология и методы лечения грибковых кератитов. *Вестник офтальмологии*. 2020;136(4):138-145. Davletshina NI, Samoylov AN. Epidemiology and treatment of fungal keratitis. *Russian Annals of Ophthalmology = Vestnik oftal'mologii*. 2020;136(4):138-145. (In Russ.). https://doi.org/10.17116/oftalma2020136041138
11. Клинические рекомендации. Офтальмология. Дата обращения 25.02.23. *Klinicheskie rekomendacii. Oftal'mologiya* [Clinical guidelines. Ophthalmology]. Accessed 25.02.23. https://minzdrav.kamgov.ru/files/56e87e3d600744.90520057.pdf
12. Самойлов А.Н., Давлетшина Н.И. Анализ этиологии и антимикробной чувствительности возбудителей грибковых кератитов в серии клинических случаев. *Офтальмохирургия*. 2020;(1):71-76. Samoylov AN, Davletshina NI. Analysis of etiology and antimicrobial sensitivity of fungal keratitis pathogens in a series of clinical cases. *Fyodorov Journal of Ophthalmic Surgery = Oftal'mokhirurgiya*. 2020;(1):71-76. (In Russ.).
13. Патент РФ на изобретение №2746647/19.04.2021. Способ создания экспериментальной модели грибкового кератита у кроликов. Самойлов А.Н., Давлетшина Н.И., Шакирова Ф.В. и др. Ссылка активна на 25.01.23. RF patent for invention No. 2746647/19.04.2021. *Sposob sozdaniya eksperimental'noj modeli gribkovogo keratita u krolikov*. Samoylov AN, Davletshina NI, Shakirova FV, et al. Accessed 25.01.23. (In Russ.). https://yandex.ru/patents/doc/RU2746647C1_20210419
14. Патент РФ на изобретение №2768476/24.03.2022. Способ создания экспериментальной модели грибкового кератоувеита у кроликов. Самойлов А.Н., Давлетшина Н.И., Валиева Р.И. и др. RF patent for invention No. 2768476/24.03.2022. *Sposob sozdaniya eksperimental'noj modeli gribkovogo keratouveita u krolikov*. Samoylov AN, Davletshina NI, Valieva RI, et al. Accessed 25.01.2023 (In Russ.). https://yandex.ru/patents/doc/RU2768476C1_20220324
15. Голикова В.А. *Клинико-иммунологические особенности и оптимизация терапии инфекционных язв роговицы центральной локализации:* Дис. ... канд. мед. наук. М. 2021. Дата обращения 23.01.23. Golikova VA. *Kliniko-immunologicheskie osobennosti i optimizaciya terapii infekcionnykh yazv rogovitsy central'noy lokalizatsii:* Dis. ... kand. med. nauk. [Clinical and immunological features and optimization of therapy for infectious corneal ulcers of central localization: Dis. ... cand. med. sci.]. M. 2021. Accessed 23.01.23. (In Russ.). https://igb.ru/upload/iblock/dd7/580be5xscqje9b7f9hkh90ybfoyjses4/Polnyy-tekst-dissertatsii-_01.03.2021_.pdf


Поступила 04.03.2023
Received 04.03.2023
Принята к печати 07.05.2023
Accepted 07.05.2023

Вестник офтальмологии
2023, Т. 139, №4, с. 20-25
https://doi.org/10.17116/oftalma202313904120

Russian Annals of Ophthalmology =
Vestnik Oftal'mologii 2023, vol. 139, №4, pp. 20-25
https://doi.org/10.17116/oftalma202313904120

# Клапанный разрыв сетчатки: факторы, определяющие риск развития регматогенной отслойки сетчатки

© М.Р. ТАЕВЕРЕ[1, 2], Л.А. КРЫЛЬ[1], А.В. ДОГА[1]

[1]ФГАУ «НМИЦ «МНТК "Микрохирургия глаза" им акад. С.Н. Федорова»» Минздрава России, Москва, Россия;
[2]Hadassah Medical Moscow, Инновационный центр Сколково, Москва, Россия

**РЕЗЮМЕ**

Клапанные разрывы сетчатки являются лидирующей причиной возникновения регматогенной отслойки сетчатки (РОС). Выявление наиболее значимых предикторов формирования РОС у пациентов с клапанными разрывами позволит выработать оптимальную тактику ведения данных пациентов.

**Цель исследования.** На основе изучения состояния витреоретинального интерфейса в зоне различных видов клапанных разрывов как изолированных, так и приведших к отслойке сетчатки, определить основные факторы риска развития РОС.

**Материал и методы.** Обследовано 88 пациентов с клапанными разрывами сетчатки (43 пациента с РОС вследствие клапанного разрыва и 45 пациентов с изолированными клапанными разрывами). Всем пациентам проводились широкопольные мультиспектральное лазерное сканирование и оптическая когерентная томография для определения формы клапанного разрыва и протяженности витреоретинального сращения (ВРС). Дифференцирование клапанных разрывов по форме проводилось методом кластерного анализа. Корреляционный анализ по Спирмену использовался для выявления взаимосвязи между формой клапанного разрыва и локализацией ВРС.

**Результаты.** Корреляционный анализ по Спирмену выявил сильную обратную связь между отношением длины разрыва к его ширине и протяженностью ВРС. В ходе кластерного анализа клапанные разрывы были распределены по форме в 4 группы, каждой из которых соответствовала определенная локализация ВРС. Анализ вероятности возникновения РОС в зависимости от характеристики клапанного разрыва показал, что наиболее значимым фактором риска развития РОС является наличие клапанных разрывов, при которых ширина разрыва больше, чем его длина, что характеризуется большей площадью ВРС.

**Выводы.** Установлено, что чем больше ширина разрыва и меньше его длина, тем большую площадь занимает ВРС и, соответственно, выше вероятность развития РОС. Клапанные разрывы сетчатки с отношением длины к ширине менее чем 1:1 представляются наиболее опасными в плане угрозы развития отслойки сетчатки, что важно учитывать при определении тактики лечения.

***Ключевые слова:*** *регматогенная отслойка сетчатки, клапанный разрыв сетчатки, витреоретинальная тракция, оптическая когерентная томография, мультиспектральное лазерное сканирование.*

**ИНФОРМАЦИЯ ОБ АВТОРАХ:**
Таевере М.Р. — e-mail: taeveremr@gmail.com; https://orcid.org/0000-0003-1013-6924
Крыль Л.А. — e-mail: doctor-leonid@inbox.ru; https://orcid.org/0000-0003-1125-1692
Дога А.В. — e-mail: alexander_doga@mail.ru; https://orcid.org/0000-0003-2519-8941
**Автор, ответственный за переписку:** Таевере Мариям Рамазановна — e-mail: taeveremr@gmail.com

**КАК ЦИТИРОВАТЬ:**
Таевере М.Р., Крыль Л.А., Дога А.В. Клапанный разрыв сетчатки: факторы, определяющие риск развития регматогенной отслойки сетчатки. *Вестник офтальмологии.* 2023;139(4):20–25. https://doi.org/10.17116/oftalma202313904120

# Horseshoe retinal tear: factors that determine the risk of developing rhegmatogenous retinal detachment

© M.R. TAEVERE[1, 2], L.A. KRYL[1], A.V. DOGA[1]

[1]S.N. Fedorov National Medical Research Center "MNTK "Eye Microsurgery", Moscow, Russia;
[2]Hadassah Medical Moscow, Skolkovo Innovation Center, Moscow, Russia

**ABSTRACT**

Horseshoe (flap) retinal tears are the leading cause of rhegmatogenous retinal detachment (RRD). Identification of the most significant predictors of RRD in patients with a horseshoe tear will enable the development of an optimal treatment strategy.

**Purpose.** This study aimed to determine the main risk factors for RRD development based on the analysis of the condition of vitreoretinal interface in the area of horseshoe tears, both isolated and those that resulted in retinal detachment.

**Material and methods.** A total of 88 patients with horseshoe retinal tears (43 patients with RRD due to the horseshoe tear and 45 with isolated horseshoe tears) were included in the study. All patients underwent wide-field multispectral laser scanning and optical coherence tomography to determine the shape of the horseshoe tear and the extent of vitreoretinal adhesion (VRA). Cluster analysis was used to differentiate horseshoe tears by shape. Spearman's correlation analysis was used to identify the relationship between the shape of the horseshoe tear and localization of VRA.

**Results.** Spearman's correlation analysis revealed a strong negative correlation between the length-to-width ratio of the horseshoe tear and the extent of VRA. Cluster analysis helped determine four shapes of horseshoe tears, each corresponding to a certain localization of VRA. Analysis of RRD risk, depending on the characteristics of the horseshoe tear, showed that the most significant risk factor for the development of RRD is the presence of a horseshoe tear with width greater than its length, which is characterized by a larger VRA area.

**Conclusion.** The study established that the larger the horseshoe tear width and the smaller its length, the larger the VRA area and, consequently, the higher the risk of RRD development. Horseshoe retinal tears with a length-to-width ratio of less than 1/1 are the most dangerous in terms of RRD risk, which is important to consider when selecting the treatment tactics.

***Keywords:*** *rhegmatogenous retinal detachment, horseshoe retinal tear, vitreoretinal traction, optical coherence tomography, multicolor imaging.*

**INFORMATION ABOUT THE AUTHORS:**
Taevere M.R. — e-mail: taeveremr@gmail.com; https://orcid.org/0000-0003-1013-6924
Kryl L.A. — e-mail: doctor-leonid@inbox.ru; https://orcid.org/0000-0003-1125-1692
Doga A.V. — e-mail: alexander_doga@mail.ru; https://orcid.org/0000-0003-2519-8941
**Corresponding author:** Taevere M.R. — e-mail: taeveremr@gmail.com

**TO CITE THIS ARTICLE:**
Taevere MR, Kryl LA, Doga AV. Horseshoe retinal tear: factors that determine the risk of developing rhegmatogenous retinal detachment. *Russian Annals of Ophthalmology = Vestnik oftal'mologii*. 2023;139(4):20–25. (In Russ.). https://doi.org/10.17116/oftalma202313904120

Клапанный разрыв сетчатки является одним из основных факторов риска развития регматогенной отслойки сетчатки (РОС). Довольно долгое время основой патогенетического механизма формирования РОС при наличии клапанного разрыва считалось проникновение жидкости из стекловидного тела через разрыв в субретинальное пространство. Такое мнение прочно укоренилось, что приводило к ошибочной тактике ведения таких пациентов, поскольку все усилия хирургов были в первую очередь направлены на закрытие разрыва. В настоящее время использование современных оптических когерентных томографов с возможностью широкопольного сканирования позволило визуализировать витреоретинальный интерфейс в зоне клапанного разрыва. Неоднократно было наглядно показано наличие незавершенной задней отслойки стекловидного тела с фиксацией витреоретинальных тракций преимущественно к «язычку» клапанного разрыва [1]. Тракционное воздействие на окружающую разрыв сетчатку происходит опосредованно через основание «язычка» клапанного разрыва. Последующее сокращение витреальных тяжей приводит к усилению витреоретинальной тракции с прогрессированием клапанного разрыва и развитием РОС.

Согласно данным литературы, клапанный разрыв сетчатки является причиной формирования РОС в 35—86% случаев [2, 3]. Столь большой разброс значений связан с тем, что далеко не все клапанные разрывы приводят к развитию РОС [4, 5]. В клинической практике нередко встречаются «немые» клапанные разрывы, существующие длительное время в стабильном состоянии. В то же время многие офтальмологи считают наиболее опасными «осложненные» клапанные разрывы с наличием ретинальных сосудов, перекидывающихся через разрыв, и «субклинической» отслойкой сетчатки вокруг разрыва размером до трех диаметров диска зрительного нерва [6, 7].

Золотым стандартом в лечении клапанных разрывов считается барьерная лазеркоагуляция сетчатки (ЛКС). Однако эффективность применения ЛКС с целью профилактики РОС составляет 75% [8—10]. В связи с этим многие офтальмологи в ряде случаев при клапанном разрыве сетчатки применяют эписклеральное пломбирование, существенно уменьшающее витреоретинальное тракционное воздействие [11, 12]. Высокую эффективность в предотвращении развития РОС показала также ИАГ-лазерная ретинотомия, полностью ликвидирующая витреоретинальные тракции в зоне клапанного разрыва [13, 14].

Таким образом, в настоящее время нет единого мнения, основанного на объективных данных, о наиболее значимых факторах, способствующих развитию РОС при клапанных разрывах сетчатки. Соответственно, не существует единого мнения об оптимальной тактике лечения пациентов с клапанными разрывами сетчатки с учетом их клинических особенностей.

Цель исследования — на основе изучения состояния витреоретинального интерфейса в зоне различных видов клапанных разрывов как изолированных, так и приведших к отслойке сетчатки, определить основные факторы риска развития РОС.

## Материал и методы

Морфометрические особенности периферического витреоретинального интерфейса были проанализированы у 88 пациентов (40 женщин и 48 мужчин), из них 43 пациента — с локальной РОС вследствие единичного клапанного разрыва в верхней половине глазного дна и 45 — с изолированными

клапанными разрывами. Средний возраст пациентов составил 52,13±8,94 года. Статистически значимые различия по возрастному и половому составу отсутствовали ($p$>0,05).

Всем пациентам проведен стандартный комплекс обследований, включавший визометрию, автокераторефрактометрию, тонометрию, периметрию, биомикроскопию, бесконтактную и контактную офтальмоскопию.

Специальное офтальмологическое обследование проводилось с использованием мультимодальной диагностики, включавшей цветную фоторегистрацию глазного дна, широкопольные оптическую когерентную томографию (ОКТ) и мультиспектральное лазерное сканирование (МЛС).

Цветная фоторегистрация глазного дна проводилась с использованием ретинальных камер Visucam 500 и Clarus 500 (Carl Zeiss Meditec AG, Германия). ОКТ и МЛС проводились на приборе Spectralis HRA+OCT (Heidelberg Engineering Inc., Германия). С помощью фоторегистрации прицельно документировались ретинальные изменения в зоне клапанного разрыва сетчатки.

Широкопольная ОКТ проводилась для оценки морфометрических характеристик периферического витреоретинального интерфейса. С данной целью при помощи нескольких линейных сканов осуществлялось сканирование вдоль клапанного разрыва (от верхушки клапанного разрыва до границы между неизмененной зоной сетчатки и областью с витреоретинальным сращением), а также перпендикулярно разрыву и по меридианам для комплексной оценки витреоретинальных взаимоотношений. На полученных сканограммах устанавливали локализацию и протяженность ВРС, сопоставляя полученные данные с изображением МЛС.

МЛС использовалось для обозначения границ ВРС в области клапанного разрыва, выявленных при помощи широкопольной ОКТ, а также для определения формы клапанного разрыва. Форму клапанного разрыва определяли отношением длины к ширине разрыва (l/b). Длину и ширину определяли при помощи встроенного в программное обеспечение МЛС измерителя. Для обозначения величин использовалась международная система единиц (СИ). Затем форма клапанного разрыва сопоставлялась с границами ВРС, выявленными на ОКТ.

*Статистическую обработку* данных проводили на персональном компьютере с использованием программы Excel (Microsoft Inc., США) и Statistica 10 (StatSoft Inc., США). Применяли методы параметрической и непараметрической статистики.

Проверка распределения на нормальность осуществлялась с помощью критерия Шапиро—Уилка. Методы описательной статистики для показателей с нормальным распределением включали в себя оценку среднего арифметического ($M$) и стандартного отклонения (σ). Результаты при этом представлялись в формате $M$±σ. При выявлении распределений, отличных от нормального, использовалась медиана (Me) а также верхний и нижний квартили [25-й; 75-й перцентили].

С целью выявления взаимосвязи между изучаемыми признаками применялся непараметрический корреляционный анализ по Спирмену.

Для разделения исходных данных на поддающиеся интерпретации группы использовался кластерный анализ методом иерархической кластеризации с составлением дендрограммы по Уорду.

## Результаты

В ходе определения протяженности ВРС было выявлено, что оно локализуется на различном протяжении «язычка» клапанного разрыва, а также в ряде случаев выходит за пределы его основания.

Медиана протяженности ВРС составила 1,0 [0,75; 1,0] длины «язычка» клапанного разрыва. Статистический анализ по Спирмену выявил сильную обратную корреляционную связь между соотношением l/b и протяженностью ВРС (rs=0,96; $p$<0,05). Таким образом, чем большее значение имел параметр l/b, тем меньшую часть от «язычка» клапанного разрыва составляло ВРС. Соотношение l/b составляло от 1/4 до 3/1.

Дифференцирование клапанных разрывов по форме проводилось при помощи иерархической кластеризации **(рис. 1)**.

В ходе кластерного анализа клапанные разрывы были распределены в четыре группы **(см. таблицу)**.

При этом было выявлено, что при l/b >2/1 зона ВРС составляет $^1/_4$ от длины «язычка» клапанного разрыва; при l/b = 2/1 — 3/2 ВРС занимает $^3/_4$ от длины «язычка» клапанного разрыва; при l/b = 3/2 — 1/1 ВРС занимает всю площадь «язычка» клапанного разрыва; при l/b <1/1 ВРС занимает всю зону «язычка» клапанного разрыва и такую же по площади зону дистальнее его основания **(рис. 2)**.

Анализ взаимосвязи между протяженностью ВРС и наличием отслойки сетчатки показал следующее:

— при фиксации ВРС по всей длине клапана и за его пределами ($n$=17) локальная отслойка развилась в 16 (94,1%) случаев, клапанный разрыв без отслойки — в одном случае (5,9%);

**Классификация клапанных разрывов по форме**
**Classification of horseshoe tears by shape**

| Отношение длины разрыва к его ширине (l/b) | Число пациентов с клапанными разрывами, $n$=88, $n$ (%) |
|---|---|
| >2/1 | 19 (21,59) |
| 2/1—3/2 | 18 (20,45) |
| 3/2—1/1 | 34 (38,64) |
| <1/1 | 17 (19,32) |

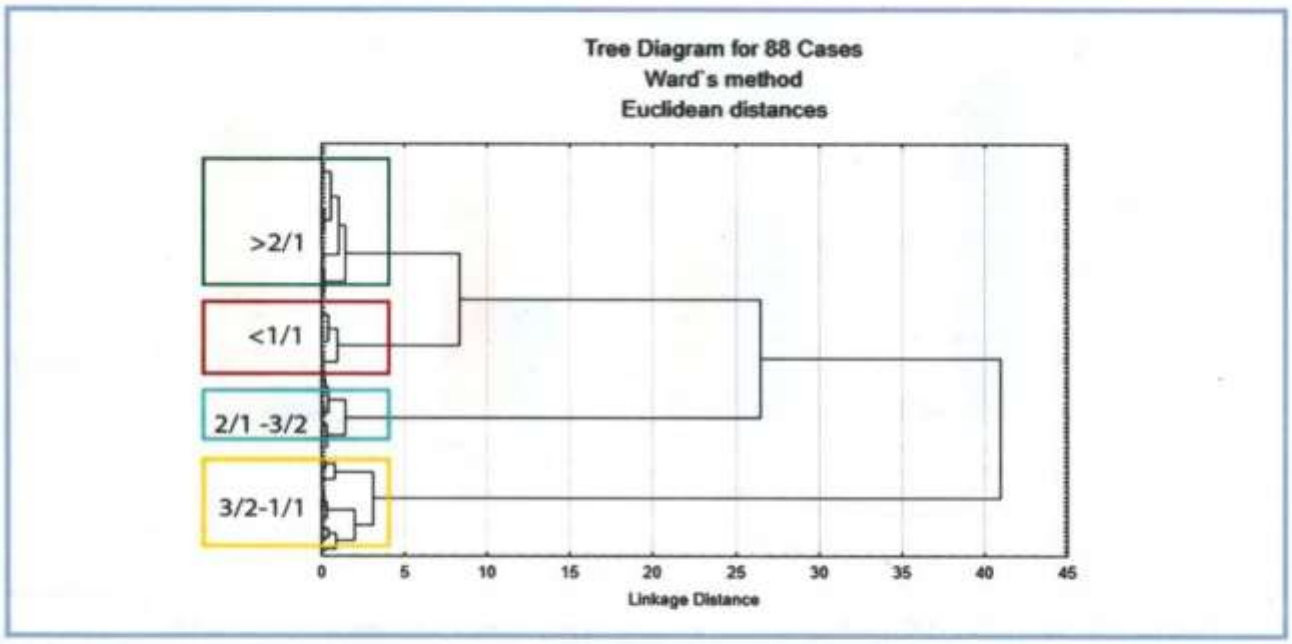


***Рис. 1.*** **Идентифицировано четыре кластера по отношению длины разрыва к его ширине и локализации витреоретинального сращения при помощи статистического метода иерархической кластеризации с составлением дендрограммы Уорда.**

***Fig. 1.*** **Four clusters depending on the length-to-width ratio of the horseshoe tear and the localization of vitreoretinal adhesion were identified by hierarchical clustering using Ward's dendrogram method.**

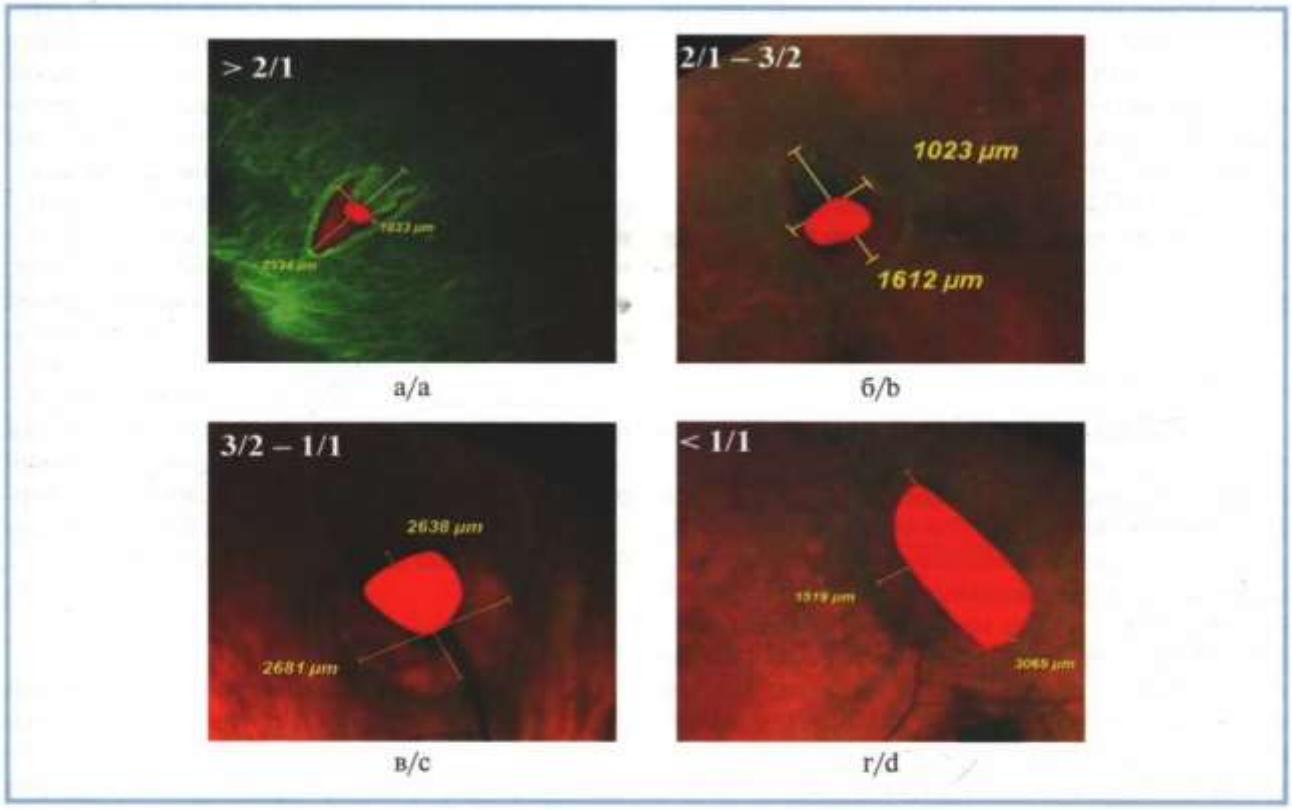


***Рис. 2.*** **Различные формы клапанных разрывов. Определение площади ВРС (отмечено красным).**

а — разрыв с соотношением >2/1 (ВРС занимает $^1/_4$ «язычка» клапанного разрыва); б — разрыв с соотношением 2/1—3/2 (ВРС занимает $^3/_4$ «язычка» клапанного разрыва); в — разрыв с соотношением 3/2—1/1 (ВРС занимает всю зону клапанного разрыва); г — разрыв с соотношением <1/1 (ВРС занимает всю зону клапанного разрыва+ такую же зону дистальнее его основания).

***Fig. 2.*** **Various shapes of horseshoe tears. Calculation of vitreoretinal adhesion area (marked red).**

a — tears with the ratio >2/1 (VRA covers $^1/_4$ of the horseshoe tear flap); b — tears with the ratio of 2/1—3/2 (VRA covers $^1/_4$ of the horseshoe tear flap); c — tears with the ratio 3/2—1/1 (VRA covers all the area of the horseshoe tear flap); d — tears with the ratio of less than 1/1 (VRA covers all the area of the horseshoe tear flap + the area distal to its base of the same size).

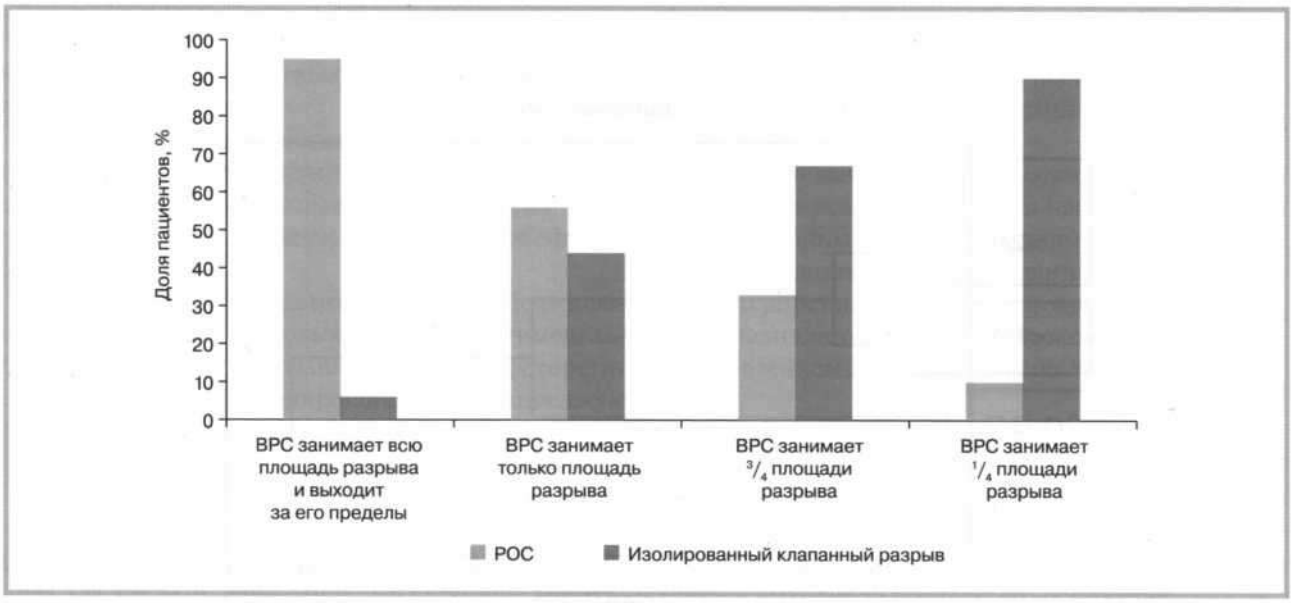


***Рис. 3.*** **Распределение пациентов с РОС и изолированными клапанными разрывами в зависимости от площади ВРС.**
***Fig. 3.*** **Distribution of patients with RDD and isolated horseshoe tears depending on the area of VRA.**

— при локализации ВРС по всей длине «язычка» клапанного разрыва ($n$=34) локальная отслойка произошла в 19 случаях (55,9%), клапанный разрыв без отслойки — в 15 случаях (44,1%);

— когда ВРС занимала $^3/_4$ от «язычка» клапанного разрыва ($n$=18), локальная отслойка развилась в шести случаях (33,3%), клапанный разрыв без отслойки — в 12 случаях (66,7%);

— когда ВРС занимала ¼ от длины «язычка» клапанного разрыва ($n$=19), локальная отслойка развилась в двух случаях (10,5%), в 17 случаях (89,5%) отмечался клапанный разрыв без отслойки **(рис. 3)**.

## Обсуждение

Тактика ведения пациентов с разрывами сетчатки для предотвращения развития РОС уже долгое время является областью повышенного интереса. В систематическом обзоре C.P. Wilkinson 1999 г. [15], а также в обзоре Американского общества офтальмологов 2020 г. [16] основным принципом предотвращения РОС является проведение профилактической ЛКС при наличии симптоматических клапанных разрывов сетчатки. В то же время, по данным систематического обзора S. Blindbaek и соавт. (2015), бессимптомные разрывы приводят к развитию РОС в 0—13,8% случаев, а вероятность РОС после проведения профилактической ЛКС составляет 2,1—8,8% [3]. В настоящее время отсутствуют исследования, позволяющие стратифицировать пациентов с клапанными разрывами по степени риска развития РОС для поиска оптимального метода лечения. Стоит отметить, что во всех упомянутых исследованиях не использовались современные диагностические методы для оценки витреоретинального интерфейса в зоне клапанного разрыва.

С появлением оптических когерентных томографов с функцией сканирования крайней периферии сетчатки существенно расширились диагностические возможности оценки периферического витреоретинального интерфейса. На сегодняшний день известны исследования, в которых ОКТ применяется для сканирования зоны разрыва с целью поиска витреоретинальных тракций и оценки проведенного лечения [17]. Однако нами не было найдено ни одного исследования, в котором определяется корреляция между формой клапанного разрыва и локализацией, а также протяженностью ВРС. Не встречалась нам также информация о связи между характеристиками ВРС в зоне клапанного разрыва и степенью риска развития отслойки сетчатки. Полученные в представленном исследовании результаты формируют целостную клиническую картину, что может быть потенциально полезно для выбора оптимальной тактики ведения пациентов.

## Выводы

1. Одним из ключевых факторов, определяющим риск развития отслойки сетчатки при клапанном разрыве, является протяженность ВРС.

2. О протяженности ВРС можно судить по форме клапанного разрыва, а именно — по отношению его длины к ширине.

3. При клапанных разрывах сетчатки с отношением длины разрыва к ширине 1/1 и менее необходимо рассматривать целесообразность применения лазерной ретинотомии с учетом локализации ВРС, помимо проведения барьерной ЛКС.

4. При клапанных разрывах с отношением длины к ширине более 1/1 целесообразно проведение барьерной ЛКС с последующим динамическим наблюдением.

5. В случае выявления при динамическом наблюдении признаков прогрессирования клапанного разрыва либо окружающей его субклинической отслойки целесообразно проведение лазерной ретинотомии.

**Участие авторов:**
Концепция и дизайн исследования: А.Д., Л.К., М.Т.
Сбор и обработка материала: М.Т.
Статистическая обработка: М.Т.
Написание текста: М.Т., Л.К.
Редактирование: А.Д., Л.К.

**Авторы заявляют об отсутствии конфликта интересов.**
**The authors declare no conflicts of interest.**

## ЛИТЕРАТУРА/REFERENCES

1. Дога А.В., Володин П.Л., Крыль Л.А. и др. Диагностическая ценность современных неинвазивных методов исследования периферического витреоретинального интерфейса в выборе тактики лечения больных с клапанными разрывами сетчатки. *Практическая медицина*. 2017; 9(110):144-146.
Doga AV, Volodin PL, Kryl LA, et al. Diagnostic value of modern non-invasive methods of peripheral vitreoretinal interface in the choice of treatment tactics of patients with valvular ruptures of the retina. *Prakticheskaya medicina*. 2017;9(110):144-146 (In Russ.).
2. Mitry D, Singh J, Yorston D, Siddiqui MA, et al. The predisposing pathology and clinical characteristics in the Scottish retinal detachment study. *Ophthalmology*. 2011;118(7):1429-1434.
https://doi.org/10.1016/j.ophtha.2010.11.031
3. Blindbaek S, Grauslund J. Prophylactic treatment of retinal breaks-a systematic review. *Acta Ophthalmology*. 2015;93(1):3-8.
https://doi.org/10.1111/aos.12447
4. Byer NE. Prognosis of asymptomatic retinal breaks. *Arch Ophthalmol*. 1974; 92:208-210.
https://doi.org/10.1001/archopht.1974.01010010216005
5. Okun E. Gross and microscopic pathology in autopsy eyes. III. Retinal breaks without detachment. *Am J Ophthalmol*. 1961;51:369-391.
https://doi.org/10.1016/0002-9394(61)92083-9
6. Старунов Э.В., Щуко А.Г., Малышев В.В. Патогенетически обоснованная технология комбинированного лазерного лечения осложненных разрывов сетчатки. *Бюллетень ВСНЦ СО РАМН*. 2006;5(51): 173-175.
Starunov EV, Chtchouko AG, Malyshev VV. Pathogenically proved combining laser technology of complicated types of retinal tears. *Byulleten VSNC SO RAMN*. 2006;5(51):173-175. (In Russ.).
7. Ogino N. Topography of retinal breaks associated with retinal detachment. *Nihon Ganka Gakkai Zasshi*. 1979;83(8):1391-1394.
8. Большунов А.В. Вопросы лазерной офтальмологии. М.: Апрель; 2013.
Bolshunov AV. *Voprosy lasernoy oftalmologii* [Issues of laser ophthalmology]. M.: Aprel; 2013. (In Russ.).
9. Велиева И.А., Ильина Т.С., Прививкова Е.А. и др. Эффективность лазерной коагуляции в лечении регматогенной отслойки сетчатки. *Вестник офтальмологии*. 2010;126(5):40-43.
Veliyeva IA, Ilyina TS, Privivkova YeA, et al. Efficiency of laser coagulation in the treatment of rhegmatogenous retinal detachment. *Russian Annals of Ophthalmology = Vestnik oftal'mologii*. 2010;126(5):40-43. (In Russ.).
10. Adrean SD, Elliot D. Prophylaxis for retinal detachment. *Rev Ophthalmol*. 2005;12(7):82-87.
11. Theodossiadis GP, Koutsandrea CN. Avulsed retinal vessel with and without retinal breaks — treatment and extended follow-up. *Trans Ophthalmol Soc UK*. 1985;104:887-891.
12. Flament PJ. Intravitreous hemorrhage caused by retinal tear with a bridge vessel. Discussion on management of 4 cases. *Bull Soc Ophtalmol Fr*. 1990; 90(6-7):609-613.
13. Дога А.В., Шкворченко Д.О., Крыль Л.А., Таевере М.Р., Буряков Д.А. Анализ отдаленных результатов применения технологии комбинированного микроинвазивного лазер-хирургического лечения локальной регматогенной отслойки сетчатки. *РМЖ. Клиническая офтальмология*. 2021;21(2):63-68.
Dova AV, Shkvorchenko DO, Kryl LA, Taevere MR, Buryakov DA. Long-term outcomes combined minimally invasive laser surgical technique for local rhegmatogenous retinal detachment. *Russian Journal of Clinical Ophthalmology = RMZh. Klinicheskaya oftal'mologiya*. 2021;21(2):63-68. (In Russ).
https://doi.org/10.32364/2311-7729-2021-21-2-63-68
14. Дога А.В., Шкворченко Д.О., Крыль Л.А., Таевере М.Р. Оценка эффективности и безопасности технологии комбинированного микроинвазивного лазер-хирургического лечения локальной регматогенной отслойки сетчатки. *Вестник Авиценны*. 2020;22(4):535-541.
Doga AV, Shkvorchenko DO, Kryl LA, Taevere MR. Assessment of efficacy and safety of combined microinvasive laser-surgical treatment of rhegmatogenous retinal detachment. *Avicenna Bulletin = Vestnik Avitsenny*. 2020;22(4): 535-541. (In Russ.).
https://doi.org/10.25005/2074-0581-2020-22-4-535-541
15. Wilkinson CP. Evidence-based medicine regarding the prevention of retinal detachment. *Trans Am Ophthalmol Soc*. 1999;97:397-404.
16. Flaxel CJ, Adelman RA, Bailey ST, et al. Posterior Vitreous Detachment, Retinal Breaks, and Lattice Degeneration Preferred Practice Pattern. *Ophthalmology*. 2020;127(1):146-181.
https://doi.org/10.1016/j.ophtha.2019.09.027
17. Шаимова В.А., Шаимов Т.Б., Шаимов Р.Б. и др. Отдаленные результаты профилактического лазерного лечения тракционных симптоматических клапанных разрывов сетчатки. *Вестник офтальмологии*. 2020; 136(3):32-38.
Shaimova VA, Shaimov TB, Boiko EV. Preventive laser treatment of tractional symptomatic retinal flap tears: long-term outcomes. *Russian Annals of Ophthalmology = Vestnik oftal'mologii*. 2020;136(3):32-38. (In Russ.).
https://doi.org/10.17116/oftalma202013603132

Поступила 18.03.2022
Received 18.03.2022
Принята к печати 15.04.2022
Accepted 15.04.2022

Вестник офтальмологии
2023, Т. 139, №4, с. 26-34
https://doi.org/10.17116/oftalma202313904126

Russian Annals of Ophthalmology =
Vestnik Oftal'mologii 2023, vol. 139, №4, pp. 26-34
https://doi.org/10.17116/oftalma202313904126

# Иммуноморфологические аспекты посттравматической субатрофии глазного яблока

© И.А. ФИЛАТОВА[1], И.М. МОХАММАД[1], С.А. ШЕМЕТОВ[1], Ю.П. КОНДРАТЬЕВА[1], Н.В. БАЛАЦКАЯ[1], В.О. ДЕНИСЮК[2]

[1]ФГБУ «НМИЦ глазных болезней им. Гельмгольца» Минздрава России, Москва, Россия;
[2]АО «Медицина» (Клиника академика Ройтберга), Москва, Россия

**РЕЗЮМЕ**

**Цель исследования.** Охарактеризовать иммуноморфологические нарушения при разных стадиях посттравматической субатрофии глазного яблока.

**Материал и методы.** В исследование включено 123 пациента со слепыми и бесперспективными глазами, субатрофией глазного яблока различной степени, которые были разделены на три группы (1-я, 2-я и 3-я) в зависимости от степени субатрофии глазного яблока.

**Результаты.** Установлено, что наибольший риск в отношении развития аутоиммунного воспаления наблюдается у пациентов с субатрофией I стадии. Доказано, что контузионная травма глаза не исключает течение посттравматического увеита по аутоиммунному типу. Развитие посттравматического субатрофического процесса ассоциируется с активацией системного органоспецифического иммунитета, формированием дисбаланса основных регуляторных субпопуляций.

**Выводы.** Показано, что наиболее тяжелое клиническое течение хронического посттравматического увеита наблюдается у пациентов в исходе проникающей травмы глазного яблока. Контузионный характер травмы глаза не исключает развитие аутоиммунного воспаления.

***Ключевые слова:*** *субатрофия глазного яблока, симпатическая офтальмия, посттравматический увеит, эвисцерация, энуклеация.*

**ИНФОРМАЦИЯ ОБ АВТОРАХ:**
Филатова И.А. — https://orcid.org/0000-0002-5930-117X
Мохаммад И.М. — https://orcid.org/0000-0002-3465-3291
Шеметов С.А. — https://orcid.org/0000-0002-4608-5754
Кондратьева Ю.П. — https://orcid.org/0000-0003-2848-0686
Балацкая Н.В. — https://orcid.org/0000-0001-8007-6643
Денисюк В.О. — https://orcid.org/0000-0003-1769-2843
**Автор, ответственный за переписку:** Филатова Ирина Анатольевна — e-mail: filatova13@yandex.ru

**КАК ЦИТИРОВАТЬ:**
Филатова И.А., Мохаммад И.М., Шеметов С.А., Кондратьева Ю.П., Балацкая Н.В., Денисюк В.О. Иммуноморфологические аспекты посттравматической субатрофии глазного яблока. *Вестник офтальмологии.* 2023;139(4):26–34.
https://doi.org/10.17116/oftalma202313904126

# Immunomorphological aspects of post-traumatic subatrophy of the eyeball

© I.A. FILATOVA[1], I.M. MOKHAMMAD[1], S.A. SHEMETOV[1], U.P. KONDRATYEVA[1], N.V. BALATSKAYA[1], V.O. DENISYUK[2]

[1]Helmholtz National Medical Research Center of Eye Diseases, Moscow, Russia;
[2]AO Meditsina (Clinic of Academician Roitberg), Moscow, Russia

**ABSTRACT**

**Purpose.** The study attempts to characterize immunomorphological disorders at different degrees of post-traumatic subatrophy of the eyeball.

**Material and methods.** The study included 123 patients with blind and unpromising eyes, eyeball subatrophy of various degrees, who were divided into three groups (1, 2 and 3) depending on the degree of eyeball subatrophy.

**Results.** The greatest risk of autoimmune inflammation was observed in patients with degree I subatrophy. Contusion injury of the eye was proven to not exclude the course of post-traumatic autoimmune uveitis. The development of post-traumatic subatrophic process is associated with activation of systemic organ-specific immunity, shift of balance in main regulatory subpopulations.

**Conclusion.** The study showed that the most severe clinical course of chronic post-traumatic uveitis is observed in patients as a result of penetrating trauma to the eyeball. The contusion nature of such ocular injury does not exclude the development of autoimmune inflammation.

***Keywords:*** *eyeball subatrophy, sympathetic ophthalmia, post-traumatic uveitis, evisceration, enucleation.*

**INFORMATION ABOUT THE AUTHORS:**
Filatova I.A. — https://orcid.org/0000-0002-5930-117X
Mokhammad I.M. — https://orcid.org/0000-0002-3465-3291
Shemetov S.A. — https://orcid.org/0000-0002-4608-5754
Kondrateva U.P. — https://orcid.org/0000-0003-2848-0686
Balatskaya N.V. — https://orcid.org/0000-0001-8007-6643
Denisyuk V.O. — https://orcid.org/0000-0003-1769-2843
**Corresponding author:** Filatova I.A. — e-mail: filatova13@yandex.ru

**TO CITE THIS ARTICLE:**
Filatova IA, Mokhammad IM, Shemetov SA, Kondrateva UP, Balatskaya NV, Denisyuk VO. Immunomorphological aspects of post-traumatic subatrophy of the eyeball. *Russian Annals of Ophthalmology = Vestnik oftal'mologii*. 2023;139(4):26–34. (In Russ.).
https://doi.org/10.17116/oftalma202313904126

Посттравматический увеит (ПТУ) — наиболее частое воспалительное осложнение глазной травмы, представляющее собой серьезную медико-социальную проблему вследствие перехода в хроническое течение у 40% больных, длительной нетрудоспособности и высокой частоты профилактических энуклеаций (до 10%) в связи с угрозой развития симпатической офтальмии (СО) и длительной дальнейшей реабилитацией [1].

Серьезная опасность этого состояния кроется в том, что при хроническом посттравматическом увеите (ХПТУ) **(рис. 1)** при любых сроках давности травмы существует угроза возникновения СО из-за возникающей сенсибилизации клеток иммунной системы к не известным им ранее белкам увеаретинального тракта после повреждения глазного яблока [2, 3].

На протяжении последних десятилетий научные интересы многих врачей были сосредоточены на изучении иммунных аспектов при травме глаза. Однако данные работы совершенно не затрагивают отдаленный период течения ПТУ и стадии субатрофии глазного яблока, представляющие большой научный интерес ввиду того, что все новые хирургические методы, внедряемые в повседневную практику офтальмохирурга, в настоящее время позволяют сохранять глаза, ранее считавшиеся бесперспективными. Это ведет к тому, что лишенный зрения глаз пациенты предпочитают не удалять. Однако травмированный слепой глаз неизбежно подвергается постепенной субатрофии, а протекающий внутри воспалительный процесс ведет к развитию ХПТУ аутоиммунной природы, потенциально опасного из-за угрозы развития СО.

Важное диагностическое значение принадлежит морфологическому исследованию травмированных глаз, удаленных с профилактической целью. Оно в настоящее время является единственным методом диагностики такого грозного заболевания, как СО [4].

Остаются не до конца изученными такие аспекты ПТУ, как особенности клинической картины и диагностики увеита, особенно на отдаленных сроках течения при хронизации процесса, что позволило бы своевременно проводить адекватное лечение, тем самым повысив частоту благоприятных исходов ПТУ, а при невозможности сохранить глаз — выбрать правильную хирургическую тактику для этих пациентов.

Ввиду этого приобретает актуальность выявление маркеров неблагоприятного исхода ХПТУ и развития различных осложнений, которые могли бы помочь в принятии решения о целесообразности, а также способе удаления травмированного глаза [5].

В данной работе мы решили проанализировать иммуноморфологические особенности течения ХПТУ на разных стадиях субатрофии глазного яблока.

Цель исследования — охарактеризовать иммуноморфологические нарушения при разных стадиях посттравматической субатрофии глазного яблока.

## Материал и методы

Настоящая работа основана на анализе результатов обследования и лечения 123 пациентов за период

***Рис. 1.*** **Внешний вид пациентки с активным ХПТУ левого глаза в исходе многократных витреоретинальных операций.**

***Fig. 1.*** **Appearance of a patient with active chronic post-traumatic uveitis in the left eye resulting from multiple vitreoretinal surgeries.**

2017—2021 гг. на базе отдела пластической хирургии и глазного протезирования ФГБУ «НМИЦ глазных болезней им. Гельмгольца» Минздрава России.

Клиническую группу составили 123 пациента со слепыми и бесперспективными глазами с субатрофией глазного яблока различной степени, развившейся в результате травмы глаза и ее последствий. Все больные были распределены на три группы.

В 1-ю группу включено 53 пациента (53 глаза) с посттравматической субатрофией I стадии, прошедшие лечение в Центре за указанный период. Возраст пациентов варьировал от 12 до 82 лет (средний возраст — 41±5,7 года). Больным данной группы глаз был удален методом эвисцерации в различных модификациях. В данной группе проникающая травма была у 48 (90,5%) пациентов, контузионная травма — у пяти (9,5%).

Во 2-ю группу вошло 46 пациентов (46 глаз) с посттравматической субатрофией II стадии, прошедшие лечение в Центре за тот же период, которым глаз был удален методикой эвисцерации в различных модификациях. Возраст больных варьировал от 10 до 76 лет (средний возраст — 39±7,9 года). В данной группе проникающая травма была у 44 (95,6%) пациентов, контузионная травма — у двух (4,4%).

3-ю группу составили 24 пациента (24 глаза) с посттравматической субатрофией III стадии **(рис. 2)** прошедшие лечение в Центре за тот же период, которым глаз был удален методикой энуклеации. Возраст больных варьировал от 14 до 79 лет (средний возраст — 47±6,7 года). В данной группе проникающая травма была у 23 (95,8%) пациентов, контузионная травма — у одного (4,2%).

У всех пациентов исследуемых групп срок травмы составил более 6 мес (от 0,5 года до 16 лет, в среднем — 8±2,3 года).

Всем пациентам 1—3 групп исследования было проведено комплексное клинико-диагностическое обследование глаз, пострадавшего и парного, до хирургического лечения, включающее традиционные офтальмологические (рефрактометрия, визометрия, тонометрия, периметрия, биомикроскопия, офтальмоскопия) и специальные (ультразвуковые и лабораторные) методы.

*Иммунологические исследования* проводили в лаборатории отдела иммунологии и вирусологии ФГБУ «НМИЦ ГБ им. Гельмгольца». Всем пациентам до оперативного вмешательства проводили постановку реакции торможения миграции лейкоцитов (РТМЛ) с целью выявления аутосенсибилизации к антигенам увеаретинальной ткани глаза, роговицы и хрусталика. При получении пациентом противовоспалительной терапии, включая стероидные препараты, лечение отменяли за 1,5 мес до предполагаемого анализа. Количественный учет результатов РТМЛ производили на инвертированном микроскопе и оценивали по индексу миграции — соотношению

***Рис. 2.*** **Внешний вид пациента с субатрофией левого глазного яблока III стадии (длина ПЗО — 15 мм).**

***Fig. 2.*** **Appearance of a patient with degree III subatrophy of the left eyeball (axial eye length — 15 mm).**

площадей миграции лейкоцитов в опыте (реакция с антигеном) и контроле (среда RPMI 1640 Sigma без антигена). При оценке результатов за норму принимали интервал индекса миграции от 0,80 до 1,20. Показатели ниже 0,80 и выше 1,20 считали положительной реакцией, отражавшей системный клеточный иммунный ответ на органоспецифические антигены глаза.

Всем пациентам перед хирургическим лечением проводили иммунологическое исследование сыворотки крови (СК) с целью изучения субпопуляционного состава лимфоцитов.

Материалом исследования служили пробы цельной крови пациентов, взятой из локтевой вены натощак в утренние часы в стерильные пробирки Vacuette с EDTA.

Фенотипирование проводили методом проточной лазерной цитофлуориметрии на цитометре BD FACS Canto II (Becton Dickinson, США) с использованием системы моноклональных антител Multitest 6-Color TBNK Reagent в пробирках BD Tru Count (Becton Dickinson, США). Для лизиса эритроцитов и фиксации лейкоцитов использовали раствор BD FACS TM Lysing Solution (Becton Dickinson, США). Относительное и абсолютное содержание популяций и субпопуляций лимфоцитов определяли в программе Canto (Becton Dickinson, США) с выделением анализируемого региона по общей популяции, экспрессирующей CD45+ антиген, и по гранулярности клеток (CD45+PerCP-Cy5,5*/SSC); использовались меченные флуорохромами антитела к CD3+(FITC), CD4+(PE-Cy7*), CD8+(APCCY7), CD16+/56+(PE), CD19+(APC), позволяющие дифференцировать клетки: Т-лимфоциты (CD3+), Т-хелперы (CD3+CD4+CD8-), Т-цитотоксические клетки (CD3+CD4-CD8+), Т-дубль-позитивные клетки (CD3+CD4+CD8+), NK-клетки — натуральные киллеры (CD16+CD56+), В-лимфоциты (CD19+); вычисляли соотношение субпопуляций CD3+CD4+/CD3+CD8+, отражающее баланс Т-хелперов и цитотоксических Т-клеток (CD4+/CD8+).

Также всем пациентам перед хирургическим лечением проводили иммунологическое исследование СК с целью изучения цитокинового профиля. Материалом исследования служили пробы СК, взятой из локтевой вены натощак в утренние часы (9:00—10:00) при помощи вакуумных систем в пробирки Vacuette с антикоагулянтом K3 EDTA и обработанной по стандартной методике.

Образцы СК хранили до проведения исследования при температуре –70 °С. Определение воспалительных и хемоаттрактантных цитокинов в каждой тест-пробе проводили методом мультиплексного анализа (технология xMAP, пакет программ xPONENT 3.1, прибор MAGPIX, Luminex, США) при помощи набора Procarta Plex; 20-plex (eBioscience, Австрия).

Концентрацию трансформирующего фактора роста β1 (TGF-β1) в СК определяли методом твердофазного иммуноферментного анализа.

В качестве контроля обследовано 30 практически здоровых людей (без патологии глаз), сопоставимых по полу и возрасту с основными группами.

Всем пациентам производили интраоперационный забор влаги передней камеры (ВПК). Непосредственно после проведения анестезии и перед началом операции на травмированном глазу производили забор ВПК путем парацентеза с помощь инсулиновой иглы. Жидкость получить не удавалось в случаях тяжелых ранений глазного яблока со значительным разрушением внутриглазных структур или при активных склеротических процессах.

Полученную влагу отправляли на иммунологическое исследование с целью изучения цитокинового профиля.

Образцы ВПК хранили до проведения исследования при температуре -70 °С.

*Гистологическое исследование* удаленных глаз проводили на базе отдела патологической анатомии и гистологии Центра.

Во всех случаях удаления глаза проводили послеоперационное гистологическое исследование удаленного материала. При энуклеации материалом служило удаленное глазное яблоко, при эвисцерации — передний отрезок, внутренние оболочки и задний полюс с нервом.

Морфологическое исследование осуществляли посредством световой микроскопии. Удаленные глаза фиксировали в 10% растворе нейтрального формалина, разрезали на три части: центральную и две боковые колодки. Центральную колодку проводили по спиртам восходящей концентрации с целью обезвоживания и заключали в парафин. С каждой центральной колодки делали серию из 50—100 срезов толщиной 5—7 мкм, окрашивали гематоксилином и эозином и исследовали с помощью микросистемы со сквозным оптико-цифровым каналом наблюдения «Микровизор» проходящего света mVizo-101, а также на световом микроскопе Micros (Австрия) и с помощью микросистемы фирмы Leica с цифровой фотокамерой.

*Методы хирургического лечения.* Перед операцией всем пациентам подбирали временный лечебный глазной протез. Подбор осуществляли индивидуально в кабинете глазного протезирования, учитывали размер здорового глаза, глубину сводов, размер глазной щели, цвет радужки.

Для расчета диаметра орбитального имплантата всем пациентам производили измерение переднезадней оси (ПЗО) парного глаза, после чего из этого диаметра вычитали 3 мм (толщина глазного протеза), получая необходимый размер имплантата.

Для формирования опорно-двигательной культи во всех случаях был использован имплантат российского производства политетрафторэтилен (ПТФЭ) — вкладыш-имплантат орбитальный политетрафторэтиленовый, стерильный ВИО «Экофлон» диаметром 18, 19 и 20 мм (регистрационное удостоверение №ФС 2009/04561 от 25.05.09).

*Техника эвисцерации глазного яблока.* После проведения анестезии и санации конъюнктивальной полости струйным промыванием раствором антисептиков производили разрез конъюнктивы по лимбу, в межмышечных пространствах тупым и острым путем разделяли ткани и рубцы. Далее с помощью игольчатого электрода от радиоволнового прибора Surgitron (Ellman, США; регистрационное удостоверение №ФСЗ 2008/02437 от 03.09.15) в режиме «разрез» с частотой 3,8—4,0 МГц, мощностью 15—20 Вт производили разрез склеры, отступая 2 мм от лимба. Тупым путем удаляли внутренние оболочки. Полость склеры промывали раствором перекиси водорода. В межмышечных пространствах производили разрезы склеры до экватора с использованием того же электрода. Далее проводили очистку внутренней поверхности склеры с помощью высокочастотного радиоволнового воздействия частотой 3,8—4,0 МГц, мощностью 10—20 Вт. Для этого использовали электрод в виде петли или игольчатый электрод в режиме «разрез». При этом срезали внутренний слой склеры с рубцами и пигментной импрегнацией. Затем с помощью игольчатого электрода в режиме «коагуляция» производили коагуляцию эмиссариев, вводя электрод по ходу сосудов. Резецировали задний полюс склеры диаметром 6—8 мм, получившееся отверстие расширяли насечками с помощью игольчатого электрода в режиме «разрез» **(рис. 3)**. Далее проводили невротомию и гемостаз. В полость склеры засыпали сухой антибиотик и помещали имплантат из ПТФЭ соответствующего размера. Поверх имплантата укладывали лоскуты склеры, которые сшивали П-образными швами (викрил 5/0). Накладывали непрерывный шов на теноновy капсулу, субконъюнктиву и конъюнктиву (викрил 5/0). В полость помещали глазной протез. При необходимости на нижний свод накладывали

***Рис. 3.*** **Этап операции эвисцерации с резекцией заднего полюса склеры и неврэктомией.**

Коагуляция эмиссариев с очисткой внутренней поверхности склеры.

***Fig. 3.*** **Surgical stage of evisceration with resection of the posterior pole of the sclera and neurectomy.**

Coagulation of emissaries and cleaning of the inner scleral surface.

П-образный шов для его стабилизации. Веки сшивали П-образным швом во всех случаях. Операцию завершали инъекцией антибиотика и наложением тугой бинтовой повязки на 3—4 дня [6].

Удаленный материал — передний отрезок, внутренние оболочки и задний полюс с нервом — во всех случаях направляли на гистологическое исследование.

*Техника энуклеации.* После проведения анестезии и санации конъюнктивальной полости струйным промыванием раствором антисептиков проводили паралимбальный разрез конъюнктивы, в межмышечных пространствах ткани и рубцы разделяли тупым и острым путем. С помощью глазного крючка выделяли прямые глазные мышцы, прошивали (викрил 5/0) и отсекали. Косые мышцы отсекали без прошивания. Глазное яблоко мобилизовали. Проводили невротомию, гемостаз. В полость мышечной воронки засыпали сухой антибиотик и затем помещали орбитальный имплантат из ПТФЭ соответствующего диаметра. Поверх имплантата укладывали дополнительное покрытие «Полотно офтальмологическое трикотажное полиэфирное с полимерным покрытием с германийсодержащим препаратом, стерильное «ТОФЭКС — С-П» (по ТУ 9393-208-00209556—2012, регистрационное удостоверение на медицинское изделие РЗН 2013/955), к которому подшивали глазные мышцы с диастазом 10—12 мм. Далее накладывали непрерывный шов на тенонову капсулу, субконъюнктиву и конъюнктиву (викрил 5/0). В полость помещали глазной протез. При необходимости на нижний свод накладывали П-образный шов. Веки сшивали П-образным швом во всех случаях. Операцию завершали инъекцией антибиотика и наложением тугой бинтовой повязки на 3—4 дня.

Удаленное глазное яблоко во всех случаях направляли на гистологическое исследование.

*Послеоперационное наблюдение пациентов.* После хирургического вмешательства все пациенты в течение 5—7 дней находились на стационарном лечении. Тугую бинтовую повязку снимали на 3—4-е сутки после операции, затем назначали локальную антибактериальную, антисептическую и противовоспалительную терапию. Лечение включало ежедневную трехкратную обработку век и полости водными растворами антисептиков сроком на 1—1,5 мес, инстилляцию раствора антибиотика в конъюнктивальную полость сроком на 14 дней, антибактериальную мазь на область швов до момента их снятия.

Для исключения развития послеоперационных инфекционных осложнений все пациенты получали системную антибактериальную терапию в виде внутримышечных инъекций в течение 5 дней.

С целью профилактики развития симпатического воспаления назначали внутримышечные инъекции нестероидных противовоспалительных средств в течение 5 дней.

Всем пациентам проводили осмотр парного глаза с целью исключить воспалительную реакцию.

После выписки всем пациентам проводили контрольные осмотры через 2 нед, 1, 6, 12 и 24 мес после хирургического лечения. На каждом осмотре оценивали состояние полости и протеза, а также проводили обследование парного глаза.

Снятие швов с век и сводов осуществляли по мере исчезновения отеков в сроки от 2 нед до 1,5 мес (в среднем через 3—4 нед после операции).

Смену протеза производили по возможности через 1—2 мес после операции, если на фоне разрешения отека менялась глубина полости и, соответственно, расположение протеза. Индивидуальное протезирование рекомендовали через 6 мес после операции, для чего пациентов направляли в Центр глазного протезирования.

## Результаты и обсуждение

*Острота зрения.* У 96,7% пациентов удаленный глаз имел остроту зрения = 0 (119 глаз). У остальных 3,3% (четыре глаза) острота зрения составила неправильную светопроекцию.

*Внутриглазное давление (ВГД)* в 1-й и 2-й группах пациентов было в основном снижено, что характерно для исхода травмы глаза. Гипотензию отмечали в 95,6% (44 глаза) и в 95,6% (44 глаза) случаях соответственно. В остальных случаях ВГД было в пределах нормы. В 3-й группе из-за резко уменьшенного

глазного яблока и утолщения оболочек измерение ВГД не имело достоверных показателей.

ВГД парного глаза во всех случаях было в пределах нормы.

*Биомикроскопию* проводили во всех случаях для оценки состояния переднего отрезка глаза. Большое внимание уделяли парному глазу для исключения признаков воспаления. В травмированном глазу выявляли рубцы роговицы и склеры, их характер, расположение и протяженность. Ввиду наличия в большинстве случаев грубых изменений роговицы (помутнения, рубцы), зрачковых сращений и осложненной катаракты состояние глубжележащих структур оценить было невозможно, как и провести офтальмоскопию поврежденного глаза.

*Ультразвуковое исследование (УЗИ).* Ввиду затрудненного осмотра внутриглазных структур травмированного глаза ультразвуковой метод исследования был необходим для оценки состояния сред и оболочек глазного яблока. Значительное внимание уделяли оценке толщины оболочек, расценивая увеличение толщины внутренних оболочек глаза больше 1 мм как косвенный признак наличия воспалительного процесса в глазу.

Также с помощью УЗИ всем пациентам определяли размер ПЗО обоих глаз для определения стадии субатрофии травмированного глаза и, основываясь на размерах ПЗО парного глаза, осуществляли подбор необходимого размера орбитального имплантата.

Субатрофию глазного яблока определяли по следующим критериям:

— ПЗО >20 мм — субатрофия I стадии (1-я группа);

— ПЗО = 17—20 мм — субатрофия II стадии (2-я группа);

— ПЗО = 14—16,9 мм — субатрофия III стадии (3-я группа);

— ПЗО <14 мм — атрофия [7] (не вошли в исследование).

*Результаты морфологического исследования удаленных глаз с посттравматической патологией.* При морфологическом анализе удаленных из-за проникающей травмы глаз в группах исследования (48 (90,5%), 44 (95,6%) и 23 (95,8%) соответственно) были выявлены характерные осложнения, связанные с проникающей травмой глазного яблока — склеры, роговицы, внутренних оболочек глаза, — в зависимости от характера травмы. Повреждения, затрагивающие внутренние оболочки, часто сопровождались массивным внутриглазным швартообразованием. Вероятно, повреждение, в основном хориоидеи, является индуктором выраженных фибробластических изменений. Естественным исходом рубцовых процессов, связанных с травматизацией склеры и внутриглазных структур, явились деформация глазного яблока и развитие субатрофического процесса.

Длительный воспалительный процесс у некоторых больных сопровождался оссификацией. Микроскопически у 19 (35,8%) пациентов 1-й группы, 18 (39,1%) пациентов 2-й группы и 9 (37,5%) пациентов 3-й группы наблюдались явления травматического увеита с признаками иммунного воспаления: формирование лимфоидных узелков, наличие лимфо-плазмоклеточной инфильтрации, скопление пигментированных макрофагов в различных отделах увеального тракта. У одного больного из 2-й группы спустя 11 мес после проникающего ранения глаза возникло симпатизирующее воспаление, где клинически была представлена картина ярко выраженного симпатизирующего воспаления с развитием СО на парном глазу. Морфологически в травмированном глазу выявлена картина симпатизирующего воспаления — острый гранулематозный увеит **(рис. 4)**.

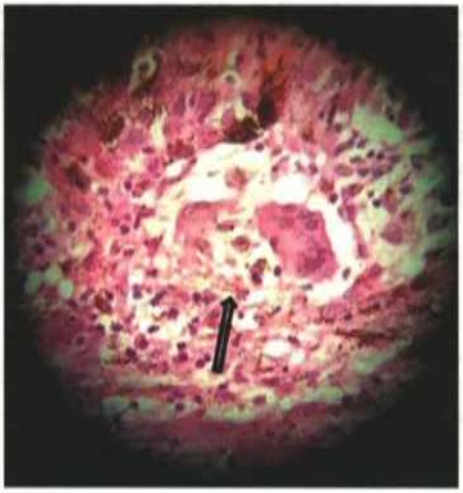

***Рис. 4.*** **Гранулематозный увеит (гранулема в области цилиарного тела, на границе пигментного и отечного беспигментного эпителия).**

Окрашивание гематоксилином и эозином. Ув. 400.

***Fig. 4.*** **Granulomatous uveitis (granuloma in the area of ciliary body, on the border of pigment and edematous non-pigment epithelium).**

Stained with hematoxylin and eosin. Magn. ×400.

Морфологический анализ удаленных глаз/содержимого глазного яблока оставшихся пациентов групп исследования (пяти (9,5%), двух (4,4%) и одного (4,2%) соответственно) с исходом контузионной травмы выявил преобладание фибробластических процессов. У данной группы пациентов в посттравматическом периоде нередко наблюдались осложнения, которые сопровождались рецидивирующими гифемами и гемофтальмами, что в итоге приводило к образованию грубых фиброзных изменений в полости глаза и, как следствие, к тракционной отслойке сетчатки. Развитие хронического рецидивирующего увеита вместе с запустившимися процессами рубцевания впоследствии приводили к субатрофии глазного яблока. Часто отмечали образование

*Таблица 1.* **Частота выявления специфической сенсибилизации к тканям глаза у пациентов с субатрофией глазного яблока**
*Table 1.* **Detection rate of specific sensibilization to ocular tissues in patients with eyeball subatrophy**

| Группа | Положительный результат РТМЛ, *n* (% от общего количества пациентов данной группы) | |
|---|---|---|
| | после проникающего ранения | после контузии глазного яблока |
| 1-я, *n*=48 | 24 (45,3) | 3 (5,7) |
| 2-я, *n*=44 | 17 (37) | 2 (4,3) |
| 3-я, *n*=23 | 2 (8,3) | 0 |

*Таблица 2.* **Результаты исследования субпопуляционного состава лимфоцитов периферической крови у пациентов с посттравматической субатрофией**
*Table 2.* **Results of studying subpopulation composition of lymphocytes in the peripheral blood of patients with post-traumatic subatrophy**

| Показатель | Стадия субатрофии | | |
|---|---|---|---|
| | I, *n*=53 | II, *n*=46 | III, *n*=24 |
| РТМЛ+, *n* (%) | 27 (50,9) | 19 (41,3) | 2 (8,3) |
| CD3+: | | | |
| % | 72,9±0,6 | 71,4±0,09 | 73,2±0,7 |
| $\times 10^9$/л | 1,49±0,1 | 1,53±0,09 | 1,50±0,06 |
| CD3+CD8+: | | | |
| % | 29,6±0,3$^{**(1/2)}$ | 25,1±0,9 | 26,1±2,7 |
| $\times 10^9$/л | 0,67±0,03$^{**(1/2)}$ | 0,55±0,04 | 0,51±0,1 |
| CD3+CD4+: | | | |
| % | 37,1±1,1$^{**(1/2;\ 1/3)}$ | 40,1±0,8 | 43,8±0,9 |
| $\times 10^9$/л | 0,74±0,03$^{**(1/3)}$ | 0,85±0,07 | 0,94±0,1 |
| CD16+CD56+: | | | |
| % | 21,1±1,1 | 20±2,1 | 19,2±0,09 |
| $\times 10^9$/л | 0,7±0,02$^{**(1/2;\ 1/3)}$ | 0,37±0,04 | 0,28±0,06 |
| CD4+/CD8+ | 2,6±0,1$^{**(1/2)}$ | 2,1±0,09 | 1,94±0,2 |

*Примечание.* В **табл. 2—4**: данные представлены в виде $M \pm \sigma$; *n* — количество обследуемых в группе; * — значимость различий параметров у больных между группами $p<0,05$; ** — значимость различий параметров у больных между группами $p<0,01$ (номера групп обозначены в скобках).

неоваскуляризации в различных отделах глаза. Особое значение при этом имеет радужка и ее травматизация. Травматизация сосудов радужки нередко приводила к формированию неоваскулярных мембран. Морфологически воспалительные изменения иммунной природы отмечали у двух из восьми пациентов с контузионной травмой (25%), они проявлялись формированием лимфоидных узелков, наличием лимфо-плазмоклеточной инфильтрации, скоплением пигментированных макрофагов в различных структурах увеального тракта, в наибольшей степени — в цилиарном теле и радужке.

В общей когорте пациентов РТМЛ выявила сенсибилизацию у 38 (30,6%) пациентов.

Результаты постановки РТМЛ представлены в **табл. 1**.

Срок наблюдения после операции составил от 1 года до 3 лет (в среднем 2±0,8 года). Все пациенты приходили на контрольный осмотр через 2 нед, 1, 6 мес, 1 и 2 года. В первые 6 мес после операции (через 2 нед, 1 и 6 мес) были обследованы 123 (100%) пациента. По истечении 6 мес всех пациентов направляли в центр глазного протезирования для изготовления индивидуального протеза. Через 12 мес обследованы 109 (88,6%) пациентов, через 2 года — 71 пациент (57,7%).

Ни в одном случае на протяжении всего срока наблюдения не было зафиксировано признаков увеита или иного внутриглазного воспаления на парном глазу.

Парный глаз был интактен по данным общего офтальмологического осмотра: показатели остроты зрения были неизменны за 3 года наблюдения, состояние переднего и заднего отрезков глаза, по данным биомикроскопии, было стабильным, соответствующим норме (при иной патологии глаза отрицательной динамики не наблюдали). Также отрицательной динамики мы не наблюдали по данным специальных методов обследования (УЗИ, электрофизиологические исследования).

*Роль иммунологических факторов в развитии посттравматической субатрофии.* Анализ субпопуляционного состава лимфоцитов периферической крови в зависимости от степени субатрофии представлен в **табл. 2**.

Как видно из **табл. 2**, при субатрофии I стадии наблюдается статистически подтвержденный, выраженный дисбаланс основных иммуно-

*Таблица 3.* **Результаты исследования цитокинового профиля СК у пациентов с посттравматической субатрофией**
*Table 3.* **Results of studying cytokine profile of blood serum of patients with post-traumatic subatrophy**

| Показатель | Стадия субатрофии | | |
|---|---|---|---|
| | I, *n*=53 | II, *n*=46 | III, *n*=24 |
| CC/MCP-1: | | | |
| % | 100 | 100 | 100 |
| пг/мл | 100,7±14,5 | 76,9±9,2 | 71±11,8 |
| CXC/IP-10: | | | |
| % | 100 | 100 | 100 |
| пг/мл | 38,4±5,1*(1/2) | 26,6±2,1 | 30,1±4,3 |
| CC/RANTES: | | | |
| % | 100 | 100 | 100 |
| пг/мл | 96,2±21,4 | 89,1±16,1 | 75,5±12,7 |
| CXC/IL-8: | | | |
| *n* (%) | 21 (41,5) | 12 (30,4) | 3 (12,5) |
| пг/мл | 12,9±0,9 | 13,9±2,1 | 11,5±1,7 |
| IL-18: | | | |
| *n* (%) | 32 (60,3) | 22 (47,8) | 4 (16,7) |
| пг/мл | 35,1±6,2 | 32,3±5,7 | 24,1±4,5 |
| CXC/SDF-1: | | | |
| % | 100 | 100 | 100 |
| пг/мл | 597,7±68,9 | 512,4±48,9 | 491,6±57,9 |

*Таблица 4.* **Результаты исследования системного и локального е-уровня TGF-β1 у пациентов с посттравматической субатрофией**
*Table 4.* **Results of studying systemic and local levels of TGF-β1 in patients with post-traumatic subatrophy**

| Показатель | Стадия субатрофии | | |
|---|---|---|---|
| | I, *n*=53 | II, *n*=46 | III, *n*=24 |
| РТМЛ +, *n* (%) | 27 (50,9) | 19 (41,3) | 2 (8,3) |
| TGF-β1, пг/мл: | | | |
| СК | 25 432±1763,2 | 28 511,3±1978,5 | 29 342,1±1932 |
| ВПК | 1078±135,2*(1/3) | 1498,1±206 | 1564±186,9 |

регуляторных субпопуляций лимфоцитов. Также частота выявления аутосенсибилизации к тканям глаза наибольшая у пациентов с субатрофией I стадии. Получены значимые различия между исследуемыми группами.

Также проведен анализ содержания цитокинов в крови у пациентов с субатрофией разной стадии. Выявлено значимое повышение уровней всех представленных в **табл. 3** медиаторов в группе с субатрофией I стадии.

Статистическая значимость различий между группами была определена для IP-10.

При исследовании системного и местного уровня TGF-β1 **(табл. 4)** были выявлены значимые его различия во всех группах. Важным является сам факт определения TGF-β1 в СК ввиду того, что в норме он системно выявляется в малых концентрациях и выраженный дисбаланс в его уровне может свидетельствовать о значительном срыве иммунных механизмов.

Наше исследование показало, что развитие субатрофичного процесса ассоциируется с активацией системного органоспецифического иммунитета, формированием дисбаланса основных регуляторных субпопуляций Т-лимфоцитов, нарушением системной продукции IL-8, IP-10, MCP-1, MIP-1 α, SDF1α, IL-18, RANTES, а также локальным и системным уровнем TGF-β1.

Однако различия между группами в отношении содержания TGF-β1 во ВПК были статистически значимы только при субатрофии I стадии.

Следует отметить: в проведенном исследовании показано, что по мере развития субатрофического процесса в травмированном глазу активные воспалительные реакции постепенно сменяются с активного воспаления, характерного для субатрофии I стадии, на пролиферативно-фиброзные изменения, более характерные для субатрофии III—IV стадии.

Таким образом, на основании анализа иммунного статуса пациентов с различной степенью посттравматической субатрофии глаза в сопоставлении с клинической и морфологической картиной было показано, что наибольший риск развития аутоиммунного воспаления наблюдается у пациентов с субатрофией I стадии [9]. Комплексное исследование показало, что контузионная травма не исключает

риска аутоиммунизации наряду с проникающими ранениями глазного яблока.

## Выводы

1. Показано, что наиболее тяжелое клиническое течение ХПТУ наблюдается у пациентов в исходе проникающей травмы глазного яблока.

2. Продемонстрирована опасность контузионной травмы глаза в связи с повышением риска развития аутоиммунного воспаления.

3. Морфологический анализ показал, что иммунное воспаление встречается в среднем в 53,4% случаях независимо от характера травмы.

4. Развитие посттравматического субатрофического процесса ассоциируется с активацией системного органоспецифического иммунитета, формированием дисбаланса основных регуляторных субпопуляций Т-лимфоцитов, нарушением системной продукции IL-8, IP-10, MCP-1, MIP-1 α, SDF1α, IL-18, RANTES, а также локальным и системным уровнем TGF-β1. Наибольшую группу риска неблагоприятного течения ХПТУ составляют пациенты с субатрофией I стадии.

5. Снижение концентрации TGF-β1 во ВПК может быть рекомендовано к использованию в качестве критерия неблагоприятного иммунного воспаления в травмированном глазу.

**Участие авторов:**
Концепция и дизайн исследования: И.Ф., И.М., В.Д.
Сбор и обработка материала: И.Ф., И.М., Н.Б., С.Ш., Ю.К., В.Д.
Статистическая обработка данных: И.М., Н.Б., В.Д., С.Ш.
Написание текста: И.Ф., И.М., В.Д.
Редактирование: И.Ф.

**Авторы заявляют об отсутствии конфликта интересов.**
**The authors declare no conflicts of interest.**

## ЛИТЕРАТУРА/REFERENCES


1. Гундорова Р.А., Быков В.П., Катаев М.Г., Филатова И.А. Новые достижения в орбитальной имплантологии и протезировании глаз. *Российский медицинский журнал*. 2000;(6):27-30.
Gundorova RA, Bykov VP, Kataev MG, Filatova IA. New achievements in orbital implantology and prosthetics of the eyes. *Russian Medical Journal = Rossiyskiy meditsinskiy zhurnal*. 2000;(6):27-30. (In Russ.).

2. Филатова И.А., Мохаммад И.М., Шеметов С.А. Модификация операции эвисцерации глазного яблока с использованием методики радиоволновой хирургии. *Российский офтальмологический журнал*. 2017; 10(3):84-92.
Filatova IA, Mohammad IM, Shemetov SA. Modification of eyeball evisceration surgery using radiowave surgery techniques. *Russian Ophthalmological Journal = Rossiyskiy oftal'mologicheskiy zhurnal*. 2017;10(3):84-92. (In Russ.).
https://doi.org/10.21516/2072-0076-2017-10-3-84-92

3. Филатова И.А., Мохаммад И.М., Чистякова О.В. Оценка безопасности эвисцерации с применением методов радиоволновой хирургии. В сб.: VI Междисциплинарный конгресс по заболеваниям органов головы и шеи: тезисы. М. 2018;69-70.
Filatova IA, Mohammad IM, Chistyakova OV. Safety assessment of evisceration using the methods of radio wave surgery. In: *Mezhdistsiplinarnyy kongress po zabolevaniyam organov golovy i shei: tezisy* [VI Interdisciplinary Congress on diseases of the organs of the head and neck: Abstracts]. M. 2018;69-70. (In Russ.).

4. Архипова Л.Т. Симпатическая офтальмия (патогенез, патоморфология, клиника, диагностика, лечение, профилактика). Тверь: ООО «Издательство Триада»; 2006.
Arkhipova LT. *Simpaticheskaya oftal'miya (patogenez, patomorfologiya, klinika, diagnostika, lecheniye, profilaktika)* [Sympathetic ophthalmia (pathogenesis, pathomorphology, clinic, diagnostics, treatment, prevention)]. Tver: LLC «Publishing House Triada»; 2006. (In Russ.).

5. Балацкая Н.В., Филатова И.А., Захарова Г.П., Куликова И.Г., Денисюк В.О., Мохаммад И.М. Роль органоспецифической сенсибилизации у пациентов с посттравматическим увеитом. *Современные технологии в офтальмологии*. 2020;(4):305-306.
Balatskaya NV, Filatova IA, Zakharova GP, Kulikova IG, Denisyuk VO, Mohammad IM. The role of organ-specific sensitization in patients with posttraumatic uveitis. *Modern Technologies in Ophthalmology = Sovremennye tekhnologii v oftal'mologii*. 2020;(4):305-306. (In Russ.).
https://doi.org/10.25276/2312-4911-2020-4-296-297

6. Способ эвисцерации глазного яблока: пат. 2611932 РФ: МПК A 61F 9/007. Филатова И.А., Мохаммад И.М.; заяв. и патентообладатель ФГБУ «МНИИ ГБ им. Гельмгольца» МЗ РФ. №2016114474; заявл. 14. 04. 2016; опубл. 01.03.2017, Бюл. №7.
Method of eyeball evisceration: pat. 2611932 RF: IPC A 61F 9/007. Filatova IA, Mohammad IM; application and the patent holder of the FSBI «MNII GB im. Helmholtza» Ministry of Health of the Russian Federation. No. 2016114474; application No. 14.04.2016; publ. 01. 03. 2017, Bul. No. 7. (In Russ.).

7. Гундорова Р.А., Нероев В.В., Кашников В.В. Травмы глаза. — М.: ГЭОТАР-Медиа; 2009.
Gundorova RA, Neroev VV, Kashnikov VV. Travmy glaza. M.: GJeOTAR-Media; 2009. (In Russ).

8. Филатова И.А., Мохаммад И.М., Шеметов С.А., Братов Б.М. Радиоволновая технология в хирургии век и удалении глаза — современный подход к хирургическому лечению и реабилитации. *Голова и шея. Head & Neck. Russian Journal*. 2017;(3):25-32.
Filatova IA, Shemetov SA, Mohammad IM, Baratov BM. Radio-wave technology for eyelid surgery and oculus removal as a modern approach to surgical treatment and rehabilitation. *Golova i Sheya. Head & Neck. Russian Journal*. 2017;(3):25-32. (In Russ.).

9. Способ прогнозирования неблагоприятного течения хронического посттравматического увеита после однократного проникающего хирургического вмешательства на глазном яблоке: Пат. 2733745 РФ: МПК G01N33/53. Филатова И.А., Балацкая Н.В., Денисюк В.О., Куликова И.Г., Мохаммад И.М.; заяв. и патентообладатель ФГБУ «МНИИ ГБ им. Гельмгольца» МЗ РФ. Заявл. 31.01.20; опубл. 06.10.20, Бюл. 28.
A method for predicting the unfavorable course of chronic post-traumatic uveitis after a single penetrating surgical intervention on the eyeball: Pat. 2733745 RF: IPC G01N33/53. Filatova I.A., Balatskaya N.V., Denisyuk V.O., Kulikova I.G. I.M. Mohammad; application and the patent holder of the FSBI "MNII GB im. Helmholtza" Ministry of Health of the Russian Federation. Application. 31.01.2020; publ. 06.10.2020, Bul. 28. (In Russ.).


Поступила 18.03.2022
Received 18.03.2022
Принята к печати 21.06.2022
Accepted 21.06.2022

Вестник офтальмологии
2023, Т. 139, №4, с. 35-43
https://doi.org/10.17116/oftalma202313904135

Russian Annals of Ophthalmology =
Vestnik Oftal'mologii 2023, vol. 139, №4, pp. 35-43
https://doi.org/10.17116/oftalma202313904135

# Влияние антиоксидантной терапии на некоторые патогенетические факторы первичной открытоугольной глаукомы

© Т.Н. МАЛИШЕВСКАЯ[1], Ю.Е. ФИЛИППОВА[2]

[1]ФГБУ «Национальный медицинский исследовательский центр глазных болезней им. Гельмгольца» Минздрава России, Москва, Россия;
[2]ГАУЗ ТО «Областной офтальмологический диспансер», Тюмень, Россия

**РЕЗЮМЕ**

У пациентов с глаукомой одним из основных инициирующих механизмов, запускающих цепь событий, является нарушение универсального механизма регулирования сосудистого тонуса вследствие эндотелиальной дисфункции (ЭД). Основным проявлением ЭД служит дисбаланс вазоконстрикторных и вазодилататорных эндотелиальных медиаторов, рассогласованность которых запускает механизмы адаптационного дистресса, ведущего к прогрессированию морфологической деструкции, дислипидемии, ацеклерации атерогенеза, развитию гемодинамических и гидродинамических нарушений. Препарат Мексидол имеет широкий спектр фармакологической активности, действующий на основные патогенетические звенья первичной открытоугольной глаукомы (ПОУГ).

**Цель исследования.** Изучить вазоремодулирующее, антиоксидантное и антигипоксантное действие препарата Мексидол у пациентов с ПОУГ.

**Материал и методы.** В исследование включено 78 пациентов с ПОУГ начальной стадии ($n$=43) и развитой стадии ($n$=35), средний возраст которых составил 67,8±1,5 года; 47 пациентов основной группы дополнительно к местному гипотензивному лечению получали Мексидол, 31 пациент составил группу контроля. В группах сравнения определяли степень ЭД по результатам пробы с реактивной гиперемией, исследовали уровень стабильного метаболита оксида азота (нитрита $NO^{2-}$) и эндотелина-1 в плазме крови. Общую оценку оксидативного стресса проводили методом высокоэффективной жидкостной хроматографии. Исследования функциональной активности сетчатки проводили с использованием электроретинографа и статической компьютерной периметрии по стандартной методике.

**Результаты.** На фоне применения препарата Мексидол у пациентов основной группы значимо повышается индекс осцилляторных потенциалов, снижается межпиковая латентность, наблюдаются положительная динамика периметрических индексов, улучшение функции эндотелия сосудов в пробе с реактивной гиперемией, уменьшение концентрации в плазме крови медиатора-констриктора ЕТ-1, умеренный рост нитрита ($NO^{2-}$) и уменьшение коэффициента биоэффекторной вазотонической активности, повышается уровень глутатионпероксидазы ($p$<0,05 по сравнению с исходным значением), снижается содержание малонового диальдегида, улучшается липидный обмен у пациентов основной группы (снижение уровня общего холестерина, холестерина липопротеидов низкой плотности, триглицеридов, снижение индекса атерогенности по сравнению с исходным значением).

**Заключение.** Препарат Мексидол проявил себя как эффективный эндотелиопротектор, мощный антиоксидант и антигипоксант, способствовал снижению факторов ацеклерации атерогенеза у пациентов с ПОУГ.

***Ключевые слова:*** *первичная открытоугольная глаукома, эндотелиальная дисфункция, Мексидол.*

**ИНФОРМАЦИЯ ОБ АВТОРАХ:**
Малишевская Т.Н. — e-mail: malishevskoff@yandex.ru; https://orcid.org/0000-0003-3679-8619
Филиппова Ю.Е. — e-mail: julia180592@yandex.ru; https://orcid.org/0000-0001-5035-3128
**Автор, ответственный за переписку:** Малишевская Татьяна Николаевна — e-mail: malishevskoff@yandex.ru

**КАК ЦИТИРОВАТЬ:**
Малишевская Т.Н., Филиппова Ю.Е. Влияние антиоксидантной терапии на некоторые патогенетические факторы первичной открытоугольной глаукомы. *Вестник офтальмологии*. 2023;139(4):35–43. https://doi.org/10.17116/oftalma202313904135

# The effect of antioxidant therapy on some pathogenetic factors of primary open-angle glaucoma

© T.N. MALISHEVSKAYA[1], YU.E. FILIPPOVA[2]

[1]Helmholtz National Medical Research Center of Eye Diseases, Moscow, Russia;
[2]Regional Ophthalmological Dispensary, Tyumen, Russia

**ABSTRACT**

In patients with glaucoma, one of the main initiating mechanisms that triggers the chain of events is disruption of the universal mechanism for regulating vascular tone due to endothelial dysfunction (ED). The main manifestation of ED is an imbalance of vasoconstrictor and vasodilator endothelial mediators, which inconsistency triggers the mechanisms of adaptive distress leading to the progression of morphological destruction, dyslipidemia, acceleration of atherogenesis, development of hemodynamic and hydrodynamic disorders. The drug Mexidol has a wide range of pharmacological activity and affects the main pathogenetic links of primary open-angle glaucoma (POAG).

**Purpose.** The study analyzes the vascular remodulation, antioxidant and antihypoxic effects of the drug Mexidol in patients with PAOG.

**Material and methods.** The study included 78 patients with POAG of the early ($n$=43) and advanced stage ($n$=35) with average age of 67.8±1.5 years. The main study group consisted of 47 patients who received Mexidol in addition to local hypotensive treatment; 31 patients comprised the control group. In the comparison groups, the degree of ED was determined by the results of reactive hyperemia test, patients' blood plasma was analyzed for levels of stable nitric oxide metabolite (nitrite $NO^{2-}$) and endothelin-1 (ET-1). General assessment of oxidative stress was carried out by high-performance liquid chromatography. Functional activity of the retina was studied using an electroretinograph and static computer perimetry performed according to the standard technique.

**Results.** The following changes are observed in patients of the main group using Mexidol: the index of oscillatory potentials significantly increases, peak latency decreases, perimeter indices show positive trends, vascular endothelial function improves according to reactive hyperemia test, concentration of vasoconstrictor mediator ET-1 in blood plasma decreases and of nitrite ($NO^{2-}$) increases moderately, the coefficient of bioeffective vasotonic activity decreases, the level of glutathione peroxidase increases ($p$<0.05 compared to the baseline value), the level of malonyldialdehyde decreases, lipid metabolism improves (reduction in total cholesterol, low-density lipoprotein-cholesterol, triglycerides, decrease in the Atherogenic Index compared to the initial level).

**Conclusions.** The drug Mexidol proved to be an effective endothelial protector, a powerful antioxidant and antihypoxant, contributed to deceleration of atherogenesis in patients with POAG.

***Keywords:*** *primary open-angle glaucoma, endothelial dysfunction, Mexidol.*

**INFORMATION ABOUT THE AUTHORS:**
Malishevskaya T.N. — e-mail: malishevskoff@yandex.ru; https://orcid.org/0000-0003-3679-8619
Filipova Yu.E. — e-mail: julia180592@yandex.ru; https://orcid.org/0000-0001-5035-3128
**Corresponding author:** Malishevskaya T.N. — e-mail: malishevskoff@yandex.ru

**TO CITE THIS ARTICLE:**
Malishevskaya TN, Filippova YuE. The effect of antioxidant therapy on some pathogenetic factors of primary open-angle glaucoma. *Russian Annals of Ophthalmology = Vestnik oftal'mologii.* 2023;139(4):35–43. (In Russ.). https://doi.org/10.17116/oftalma202313904135

В настоящее время первичная открытоугольная глаукома (ПОУГ) рассматривается как сложнейший комплекс нейрогуморальных, гемодинамических и метаболических факторов, взаимоотношение которых трансформируется во времени и определяет возможность прогрессирования глаукомной оптической нейропатии [1—6]. При этом повышение эффективности лечения больных ПОУГ остается одной из основных задач современной офтальмологии [7, 8], так как для благоприятного прогноза течения глаукомы недостаточно нормализовать внутриглазное давление (ВГД), а необходимо использовать препараты, адекватно влияющие на различные звенья патогенеза ПОУГ [9—11].

Несмотря на многочисленные исследования патогенетических механизмов ПОУГ, не сформировано четкое представление о причинах возникновения и прогрессирования этого заболевания. В современных работах отечественных и зарубежных авторов последних лет выдвигается гипотеза о том, что одним из основных инициирующих механизмов, которые запускают цепь событий, ведущих к глаукомному повреждению, является нарушение универсального механизма регулирования сосудистого тонуса вследствие эндотелиальной дисфункции (ЭД) [12—17]. Основным проявлением ЭД служит дисбаланс вазоконстрикторных и вазодилататорных эндотелиальных медиаторов. Ведущим среди эндотелиальных вазодилататоров является оксид азота (NO), а среди констрикторов — эндотелин (ЕТ-1). Показано, что ЕТ-1 принимает участие в контроле над тонусом периферических сосудов и регуляции глазной перфузии [18, 19]. Рассогласованность биоэффекторной вазотонической активности сосудистого эндотелия запускает механизмы адаптационного дистресса, который ведет к прогрессированию морфологической деструкции, дислипидемии, ацеклерации атерогенеза, развитию гемодинамических и гидродинамических нарушений [20, 21]. Функции NO в организме двойственны и во многом зависят от концентрации. С одной стороны, NO — мощный вазодилататор, с другой — при высокой концентрации он обладает цитотоксическим действием, так как стимулирует образование свободных радикалов в периферической крови. Сниженная продукция NO вызывает вазоспазм в изолированных цилиарных артериях, которые являются основным источником кровоснабжения диска зрительного нерва, и ведет к прогрессированию глаукомного процесса [22—25].

Существенным пусковым механизмом дизрегуляции, способствующим также возникновению ЭД, является развитие в организме оксидативного стресса [26]. Важность оксидативного повреждения для глаукомной нейродегенерации в последнее десятилетие определена как особо значимая [27—29]. При изучении свободнорадикальных механизмов в нервных структурах глаза было показано, что оксидативный стресс, являющийся компонентом нейродегенерации субклеточных структур ганглиозных клеток сетчатки, может как проявлять прямой цитотоксический эффект, так и действовать через сигнальные механизмы, вызывая гибель ретинальных клеток [22, 27]. Свободные радикалы, действуя как вторичные мессенджеры, вызывают ферментативную оксидацию

белковых структур, что ведет к существенным структурным и функциональным потерям. Существующая в организме физиологическая антиоксидантная система, включающая работу внутриклеточных ферментных механизмов, противодействующих окислительному стрессу и обезвреживающих активные формы кислорода, может работать только в условиях адекватного кислородного баланса организма, т. е. при отсутствии гипоксии [25].

Помимо свободнорадикальных процессов возникновению ЭД способствует нарушение липидного метаболизма, особенно гиперхолестеринемия. Было доказано, что наиболее выраженные изменения функций эндотелия происходят именно при дислипопротеидемии с высоким уровнем общего холестерина (ОХС) и липопротеидов низкой плотности (ЛПНП) [20, 27, 30].

Для эффективного лечения пациентов с ПОУГ необходимы препараты с разнонаправленными механизмами действия, в том числе обладающие широкими потенциальными возможностями для коррекции ЭД [31].

Одним из таких препаратов является Мексидол (этилметилгидроксипиридина сукцинат), относящийся к группе антигипоксантов и антиоксидантов и обладающий широким спектром фармакологической активности. Мексидол вызывает усиление компенсаторной активации в условиях ишемии и гипоксии нервных клеток, активирует энергосинтезирующие функции митохондрий и стабилизирует клеточные мембраны, способствует улучшению транспорта нейромедиаторов и синаптической передачи, тормозит перекисное окисление липидов и оказывает защитное действие на локальные сосудистые механизмы атерогенеза, корригирует расстройства в регуляторной и микроциркуляторной системах [32—38]. Согласно общей характеристике лекарственного препарата, Мексидол способствует сохранению ганглиозных клеток сетчатки и волокон зрительного нерва при прогрессирующей нейропатии, причинами которой являются хроническая ишемия и гипоксия, улучшает функциональную активность сетчатки и зрительного нерва [36—38]. В инструкции в качестве одного из показаний к применению Мексидола указана ПОУГ различных стадий.

Цель исследования — изучить вазоремодулирующее, антиоксидантное и антигипоксантное действие препарата Мексидол у пациентов с ПОУГ.

## Материал и методы

В исследовании принимали участие 78 пациентов (130 глаз), 48 женщин и 30 мужчин, с ПОУГ начальной стадии ($n$=43) и развитой стадии ($n$=35), средний возраст которых составил 67,8±1,5 года. В соответствии с задачами исследования *критерием исключения* было наличие коморбидной патологии, в патогенезе которой была доказана ЭД: сахарный диабет, артериальная гипертензия, ишемическая болезнь сердца, легочная гипертензия, сердечная и почечная недостаточность, ожирение [39—41]. Все пациенты были разделены на две группы сравнения, сопоставимые по возрастному, общесоматическому статусу, стадиям глаукомы и местному гипотензивному лечению. ВГД у пациентов обеих групп было компенсировано гипотоническими препаратами: 25 пациентов получали бета-блокатор 0,5% тимолола малеат 2 раза в день, 28 пациентов — нефиксированную комбинацию 0,5% тимолола малеата 2 раза в день и латанопроста 0,005% 1 раз в день, 25 пациентов — фиксированную комбинацию 0,5% тимолола и латанопроста 0,05% 1 раз в день перед сном. В группу контроля ($n$=31, 40 глаз) вошли пациенты, которые получали только местное лечение. Отказ от стандартного лечения в группе контроля был продиктован задачами исследования: доказать заявленные эффекты Мексидола с позиции влияния на нейрональную активность сетчатки, вазорегуляторную функцию сосудистого эндотелия, липидный и антиоксидантный статус без учета слабых антиоксидантных и антигипоксантных эффектов стандартной терапии.

Пациенты основной группы ($n$=47; 90 глаз) дополнительно к местному гипотензивному лечению получали Мексидол 300 мг/сут внутримышечно 1 раз в день в течение 14 дней [48]. Исходно, через 1 и 3 мес помимо стандартного офтальмологического исследования проводилась статическая компьютерная периметрия на компьютерном периметре ZEISS Hamphrey (Германия) по пороговой стратегии 30-2, регистрировали осцилляторные потенциалы на электроретинографическом комплексе EP-1000 фирмы Tomey (Япония). Исследование проводилось по стандартной методике в скотопических условиях с наложением посеребренных электродов-чашечек на кожу нижнего века у внутреннего и наружного угла каждого глаза.

Оценивая степень выраженности ЭД по результатам пробы с реактивной гиперемией на ультразвуковом аппарате En Visor (Philips, Нидерланды), в В-режиме лоцировали правую плечевую артерию до и через 5 мин с 30-й по 90-ю секунду после нагнетания давления, на 50 мм рт.ст. превышающего систолическое артериальное давление пациента. Измеряли диаметр плечевой артерии в ручном режиме по границам «медиа — интима ближней стенки» и «просвет — интима дальней стенки сосуда». Оценивали исходный диаметр артерии (ИД) и диаметр артерии на 30, 60 и 90-й секундах от момента декомпрессии манжеты. Расчет поток-зависимой вазодилатации (ПЗВД) проводился по формуле:

$$ПЗВД, \% = (ДРГ - ИД)/ИД \cdot 100,$$

где ДРГ — максимальная величина диаметра на фоне реактивной гиперемии.

Нормальной признавали степень дилатации плечевой артерии на фоне реактивной гиперемии более чем на 10% от исходного диаметра. Меньшее значение или выявление вазоконстрикции расценивали как патологическую реакцию **(рис. 1)**.

Для определения соотношения функциональных вазотонических биоэффекторов при ЭД исследовали уровень стабильного метаболита оксида азота — нитрита $NO^{2-}$ — и ЕТ-1 в плазме крови. Концентрацию $NO^{2-}$ определяли в безбелковых образцах плазмы с помощью реактива Грисса. Раствор готовили, смешивая одинаковые объемы 0,1% водного раствора нафтилэтилендиамингидрохлорида с 1% раствором сульфаниламина в 5% ортофосфорной кислоте непосредственно перед исследованием. Определяли $NO^{2-}$, добавляя реактив Грисса в соотношении 1:1. Измеряли величину экстинкции на спектрофотометре СФ-4-А (ЛОМО, Россия) при длине волны 543 нм. Содержание $NO^{2-}$ рассчитывали по калибровочной кривой, построенной для стандартных растворов $NaNO^{2-}$. Концентрацию ЕТ-1 в плазме крови определяли по стандартной методике с помощью тест-набора производства Peninsula Laboratories, Inc. (США). Этапы исследования включали хроматографию белков плазмы крови и последующее иммуноферментное определение содержания ЕТ-1, связывающегося со специфическими моноклональными антителами. Измерения проводили с помощью иммуноферментного анализатора Stat Fax 3200 (Awareness Technology, Inc., США). Расчет коэффициента биоэффекторной вазотонической активности (БВК) проводили по формуле Майера:

$$БВК = ET - 1/NO^{2-}.$$

За показатель относительной нормы принималось значение БВК пожилых клинически здоровых добровольцев без ЭД и глаукомы, который составил 0,03±0,002 у.е.

О степени выраженности процессов окислительного стресса судили по содержанию малонового диальдегида в изолированных ЛПНП ($МДА_{ЛПНП}$), а также в плазме ($МДА_{пл}$). Для оценки состояния антиокислительной системы определяли эритроцитарную активность супероксиддисмутазы (СОД), ответственной за обезвреживание синглетного кислорода, и глутатионпероксидазы (ГПО), участвующей в утилизации липидных гидропероксидов.

О влиянии лечения в группах сравнения на липидный обмен судили по динамике уровня ОХС, холестерина липопротеидов высокой плотности (ХС ЛПВП), триглицеридов (ТГ). Содержание ХС ЛПНП рассчитывали по формуле Фридвальда. По полученным данным вычисляли индекс атерогенности (ИА).

Данные описательной статистики протяженных переменных представлены как среднее ± стандартное отклонение ($M \pm SD$). Для оценки статистической значимости различий между группами использован t-критерий Стьюдента—Фишера. Для всех проведенных анализов различия считаются достоверными при двустороннем уровне значимости $p<0,05$.

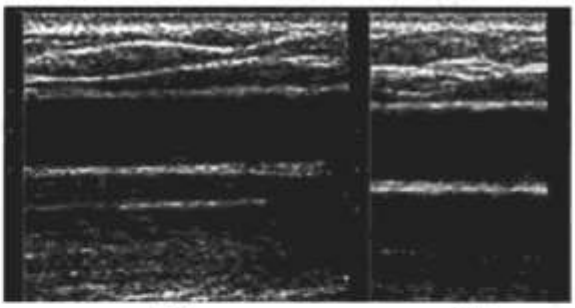


***Рис. 1.*** **Прирост диаметра плечевой артерии при проведении пробы реактивной гиперемии.**

а — диаметр плечевой артерии до компрессии; б — диаметр плечевой артерии через 30 с после декомпрессии.

***Fig. 1.*** **The increase in the diameter of the brachial artery in reactive hyperemia test.**

a — diameter of the brachial artery before compression; b — diameter of the brachial artery 30 s after decompression.

Для прогнозирования тенденции развития патологического процесса на два шага вперед применяли математический метод построения линий тренда по динамике ПЗВД и БВК как предикторов неблагоприятного течения глаукомы вследствие ЭД.

## Результаты и обсуждение

В результате исследования оказалось, что нейрональная активность сетчатки у пациентов групп сравнения до лечения значимо не различалась и была исходно снижена, что свидетельствует об имеющейся при ПОУГ даже ранних стадий ишемии сетчатки, угнетающей ее функциональную активность.

К концу первого месяца лечения отмечали положительную динамику индекса осцилляторных потенциалов (ИОП) и межпиковой латентности осцилляторных потенциалов (ОП) у пациентов основной группы. Эти позитивные изменения коррелировали с улучшением светочувствительности сетчатки и улучшением периметрических индексов, по данным статической периметрии ($r$=0,72). Результаты представлены в **табл. 1**.

Как видно из **табл. 1**, на фоне применения Мексидола значимо повышается ИОП, снижается межпиковая латентность, наблюдается положительная динамика периметрических индексов у пациентов основной группы, что может свидетельствовать о повышении оксигенации сетчатки, нормализации обменных процессов, улучшении межнейрональных и глиальных взаимоотношений. В группе контроля не наблюдалось значимых изменений показателей в течение всего периода наблюдения. В основной группе наблюдали максимальный терапевтический

**Таблица 1. Динамика ИОП и периметрических индексов в группах сравнения к концу первого месяца наблюдения**

**Table 1. Changes in IOP and perimetry readings in the comparison groups by the end of first month of observation**

| Показатель | Основная группа, *n*=47; 90 глаз | | | Контрольная группа, *n*=31; 40 глаз | | *p* |
|---|---|---|---|---|---|---|
| | Исходно | M±SD | Me [25-й; 75-й перцентили] | M±SD | Me [25-й; 75-й перцентили] | |
| Индекс ОП | 5,58 | 13,92±1,86 | 8,82 [6,96; 10,68] | 5,34±1,82 | 5,0 [4,10; 5,90] | <0,001 |
| Латентность ОП, мл/с | 9,28 | 5,46±0,91 | 5,33 [4,78; 6,08] | 10,54±1,29 | 10,45 [10,00; 11,60] | |
| Md, дБ | −3,68 | −3,41±2,51 | −3,05 [−4,70; −1,67] | −12,37±9,67 | −11,70 [−19,20; −5,60] | |
| Psd, дБ | −3,62 | −2,46±3,81 | −2,77 [−4,80; −0,50] | −9,55±6,91 | −10,23 [−12,60; −6,70] | |
| Светочувствительность сетчатки, дБ | 20,4 | 26,5±3,45 | 16,7 [13,25; 20,15] | 20,6±2,83 | 14,13 [11,47; 17,13] | |

*Примечания.* *p* — значимость различий показателей в группах сравнения. Me — медиана, Md — mean deviation (среднее отклонение) — отражает среднее снижение светочувствительности, Psd — pattern standard deviation (стандартное отклонение паттерна) — характеризует выраженность локальных дефектов.

**Таблица 2. Динамика ПЗВД в пробе с реактивной гиперемией в группах сравнения**

**Table 2. Changes in flow-sensitive vasodilation according to reactive hyperemia test in the comparison groups**

| Показатель | Основная группа, *n*=47; 90 глаз | | | Контрольная группа, *n*=31; 40 глаз | | | *p* |
|---|---|---|---|---|---|---|---|
| | Исходно | 1 мес | 3 мес | Исходно | 1 мес | 3 мес | |
| ПЗВД, % | 4,9±0,11 | 7,6±0,83* | 5,8±0,18 | 4,8±1,04 | 4,7±0,21 | 4,07±0,15 | <0,01 |

*Примечание.* В **табл. 2—4**: **p* — значимость различий показателей в сравнении с исходным значением.

ответ к концу первого месяца наблюдения с плавным регрессом показателей к концу 3-го месяца.

При исследовании степени выраженности ЭД оказалось, что у обследованных пациентов с ПОУГ ответ плечевой артерии на пробу с реактивной гиперемией был неодинаковым. У 24% пациентов основной группы и 19% пациентов контрольной группы наблюдали нормальную реактивность сосудистого эндотелия (после декомпрессии плечевой артерии происходило расширение артерии и увеличение в ней скорости кровотока), у 51% пациентов основной группы и у 54% пациентов контрольной группы — патологическую (отсутствие вазодилатации на 15-й секунде после декомпрессии плечевой артерии), у 25% пациентов основной и 27% лиц контрольной группы — парадоксальную (после декомпрессии плечевой артерии наблюдали вазоконстрикцию). Процентное соотношение типа реактивности сосудистого эндотелия у пациентов групп сравнения представлена на **рис. 2**.

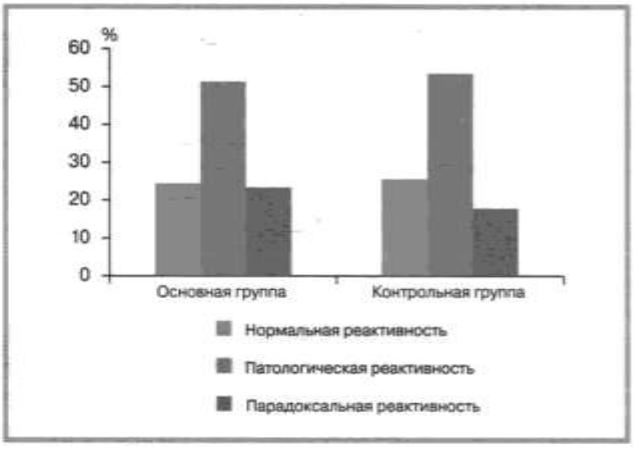


***Рис. 2.* Тип реактивности сосудистого эндотелия пациентов с ПОУГ в группах сравнения.**

***Fig. 2.* The type of reactivity of the vascular endothelium of POAG patients in the comparison groups.**

Таким образом, результаты исследования подтвердили, что для половины пациентов с ПОУГ характерен патологический тип реагирования сосудистого эндотелия, а для 25—27% — парадоксальный, что свидетельствует о выраженной ЭД и, возможно, объясняет характерное для этого заболевания прогрессирующее течение у подавляющего большинства пациентов. Ретроспективный анализ амбулаторных карт данных пациентов показал, что, несмотря на компенсированное ВГД, глаукома у этих пациентов продолжает прогрессировать. Возможно, патологическая и парадоксальная реактивность сосудистого эндотелия, свидетельствующая о выраженной ЭД, может выступать как предиктор неблагоприятного течения глаукомы.

На фоне лечения Мексидолом у пациентов основной группы наблюдали улучшение функции эндотелия сосудов по динамике ПЗВД в пробе с реактивной гиперемией **(табл. 2)**.

Как показали исследования, наиболее значимый терапевтический эффект Мексидола на эндотелий сосудистой стенки отмечался к концу первого месяца лечения с регрессом к концу 3-го месяца. У пациентов контрольной группы отмечали слабую отрицательную динамику ПЗВД в течение периода наблюдения.

При анализе связи клинических симптомов ПОУГ с реактивностью плечевой артерии была выявлена сильная отрицательная корреляционная зависимость ПЗВД от длительности ПОУГ и исходного

*Таблица 3.* **Динамика биоэффекторной активности сосудистого эндотелия у пациентов с ПОУГ в группах сравнения**
*Table 3.* **Changes in bioeffective activity of vascular endothelium of POAG patients in the comparison groups**

| Показатель | Возрастная норма | Основная группа, *n*=47; 90 глаз | | | Контрольная группа, *n*=31; 40 глаз | | | *p* |
|---|---|---|---|---|---|---|---|---|
| | | исходно | 1 мес | 3 мес | исходно | 1 мес | 3 мес | |
| ЕТ-1, фмоль/л | 0,16±0,07 | 0,87±0,07 | 0,47±0,9* | 0,53±1,6* | 0,82±0,04 | 0,78±0,08 | 0,80±0,01 | <0,001 |
| $NO^{2-}$, мкмоль/л | 5,8±0,5 | 3,1±0,1 | 5,2±0,3* | 4,4±1,3 | 3,4±0,6 | 3,4±0,4 | 3,2±0,3 | |
| БВК, у.е. | 0,03±0,002 | 0,28±0,01 | 0,09±0,002* | 0,12±0,01* | 0,24±0,03 | 0,23±0,06 | 0,25±0,04 | |

*Таблица 4.* **Показатели окислительного стресса и липидного обмена у больных ПОУГ в группах сравнения**
*Table 4.* **Oxidative stress and lipid metabolism of POAG patients in the comparison groups**

| Показатель | Основная группа, *n*=47; 90 глаз | | | Контрольная группа, *n*=31; 40 глаз | | | *p* |
|---|---|---|---|---|---|---|---|
| | Исходно | 1 мес | 3 мес | Исходно | 1 мес | 3 мес | |
| $МДА_{ЛПНП}$, нмоль/мг белка | 4,3 [3,62;5,4] | 3,08 [3,01; 4,27] * | 4,17 [3,51; 5,22] | 4,1 [3,97; 5,01] | 4,2 [3,0; 4,8] | 4,06 [3,61; 4,71] | <0,05 |
| $МДА_{пл}$ (0 ч), нмоль/мл | 0,84 [0,53; 0,96] | 0,58 [0,47; 0,74]* | 0,73 [0,64; 0,88] | 0,84 [0,69; 0,9] | 0,79 [0,649; 0,80] | 0,68 [0,57; 0,72]* | |
| $МДА_{пл}$ (24 ч), нмоль/мл | 113 [101; 119] | 93,5 [71,2; 116] * | 110 [99,2; 118] | 112 [105; 118] | 116 [109; 119] | 96,7 [88,5; 107]* | |
| СОД, ед/г Hb | 8337 [7641; 9679] | 8669 [7639; 9521]* | 8351 [7335; 9569] | 8342 [7766; 9671] | 8332 [7889; 9140] | 8323 [7841; 9144] | |
| ГПО, ед/г Hb | 86,0 [71,6; 87,2] | 91,6 [76,3; 110]* | 84,17 [77,23; 94,3] | 87,0 [72,4; 94,5] | 86,1 [71,4; 96,3] | 83,4 [70,5; 92,6] | |
| ОХС, ммоль/л | 5,0 (4,3—6,6) | 4,2 (4,1—5,4)* | 5,2 (4,7—6,5) | 4,9 (4,4—5,3) | 5,1 (4,2—5,2) | 5,2 (4,3—5,3) | |
| ХС ЛПНП, ммоль/л | 3,1 (2,5—4,3) | 2,3(2,1—3,6) | 3,0 (2,9—4,8) | 3,1 (2,3—3,5) | 3,1 (2,4—3,7) | 3,2 (2,1—3,6) | |
| ХС ЛПВП, ммоль/л | 1,2 (0,9—1,4) | 1,4 (1,1—1,6) | 1,3 (1,1—1,9) | 1,2 (0,9—1,4) | 1,2 (1,2—3,5) | 1,1 (1,1—1,4) | |
| ТГ, ммоль/л | 1,6 (1,4—2,0) | 1,2 (1,0—1,7)* | 1,3 (1,3—2,2) | 1,6 (1,0—1,9) | 1,6 (1,1—1,8) | 1,6 (0,9—1,9) | |
| ИА | 4,20 | 3,3* | 4,01 | 4,15 | 4,18 | 4,20 | |

*Примечание.* Данные представлены в виде Me [25-го; 75-го перцентилей], а также среднего значения (95% доверительного интервала).

диаметра плечевой артерии ($r$= –0,5; $p$<0,05 и $r$= –0,6; $p$<0,05 соответственно).

Положительное действие Мексидола на сосудистый эндотелий подтверждает уменьшение концентрации в плазме крови медиатора-констриктора ЕТ-1, умеренный рост нитрита $NO^{2-}$ и уменьшение коэффициента биоэффекторной вазотонической активности (БВК) **(табл. 3)**.

У пациентов основной и контрольной групп концентрация ЕТ-1 изначально превышала норму (медиану физиологических значений концентрации ЕТ-1 в плазме крови) в среднем в 5,5 раза, концентрация нитрита $NO^{2-}$ была меньше в 1,8 раза по сравнению с возрастной нормой, что нашло свое отражение в росте биоэффекторной вазотонической активности сосудистого эндотелия, которая до начала лечения превышала норму в 9,3 раза.

Обращает на себя внимание тот факт, что максимальный терапевтический эффект Мексидола в основной группе проявлялся к концу первого месяца, но показатели биоэффекторной активности сосудистого эндотелия так и не достигли значений возрастной нормы. Так, концентрация ЕТ-1 к концу 3-го месяца наблюдения превышала значения возрастной нормы в 3 раза, а БВК — в 4 раза. Быстрое, значимое улучшение показателей биоэффекторной активности сосудистого эндотелия, но непродолжительный терапевтический эффект у пациентов основной группы на фоне лечения Мексидолом, возможно, требуют более длительной терапии с контролем БВК.

Таким образом, полученные данные свидетельствуют, что есть существенные значимые отличия как абсолютных показателей после терапии, так и динамики изменения концентрации ЕТ-1 в плазме крови пациентов разных групп. Известно, что главным стимулом образования и секреции ЕТ-1 является ишемия или оксидативный стресс.

Эндотелиальная дисфункция неизбежно ведет к накоплению продуктов перекисного окисления липидов в сосудистой стенке и кровеносном русле, что усугубляет сосудистый дисбаланс и приводит к повреждению эндотелия и нарушению липидного обмена. Этому процессу противостоят эндогенные механизмы антиоксидантной защиты.

На фоне лечения Мексидолом у пациентов основной группы с ПОУГ улучшались показатели липидного обмена и антиоксидантной защиты. Результаты влияния Мексидола на показатели окислительного стресса и липидный обмен у больных ПОУГ в группах сравнения представлены в **табл. 4**.

Как видно из **табл. 4**, у пациентов основной группы на фоне лечения значимо повышается ГПО ($p$<0,05 по сравнению с исходным значением),

снижается содержание $МДА_{ЛПНП}$ и $МДА_{ПЛ}$, что свидетельствует об активизации антиоксидантных систем и уменьшении выраженности окислительного стресса. В контрольной же группе отсутствовало сколько-нибудь значимое изменение указанных показателей. Максимальные изменения показателей окислительного стресса наблюдали к концу первого месяца исследования с последующим плавным регрессом к концу 3-го месяца.

Исходный уровень ХС в крови больных обеих групп сравнения оказался повышенным по сравнению с нормой (4,1±0,008 ммоль/л). Отмечено значимое улучшение липидного обмена у пациентов основной группы — снижение уровней ОХС, ХС ЛПНП, ТГ, тенденция к повышению ХС ЛПВП, снижение ИА по сравнению с исходным значением.

Для прогнозирования тенденции сохранения эффекта от лечения по динамике возможных предикторов неблагоприятного течения ПОУГ — ПЗВД и БВК — на два шага вперед применяли математический метод построения линий тренда через 1 и 3 мес после назначения лечения в группах сравнения. В результате исследования обнаружено, что у пациентов основной группы сравнения функция сосудистого эндотелия стабилизируется и может сохраняться на достигнутом уровне в течение двух сроков наблюдения.

## Заключение

Таким образом, действуя на механизмы, участвующие в формировании эндотелиальной дисфункции при глаукоме, Мексидол проявил себя как эффективный эндотелиопротектор. Препарат оказал позитивное вазоремодулирующее влияние на сосудистый эндотелий у пациентов с ПОУГ, повышая способность сосудистой стенки к вазодилатации и нормализуя соотношение биоэффекторных медиаторов; способствовал стабилизации нейрональной активности сетчатки, уменьшая ишемические процессы и тем самым улучшая межнейрональное проведение. Наши исследования подтвердили свойства Мексидола как мощного антиоксиданта и антигипоксанта. Он значимо уменьшал выраженность оксидативного стресса, снижая плазменный уровень продуктов перекисного окисления липидов, а также повышая антиоксидантную активность крови. Метаболические эффекты препарата проявились в нормализации повышенного липидного спектра крови и снижении факторов ацеклерации атерогенеза у пациентов с ПОУГ. Уточнив эффективность Мексидола в лечении ПОУГ и отметив положительное его влияние на такие важные патогенетические звенья, как эндотелиальная функция сосудов, оксидативный стресс и метаболические факторы, мы можем говорить о разработке новой стратегии патогенетической терапии и профилактики нейронального повреждения при глаукоме. При прогнозировании тенденции развития глаукомной оптической нейропатии на два шага вперед методом построения линий тренда по динамике функциональных показателей при назначении лечения оказалось, что у пациентов, получавших Мексидол, зрительные функции стабилизируются и могут сохраняться неизменными в течение двух сроков наблюдения.

**Участие авторов:**
Концепция и дизайн исследования: Т.М.
Сбор и обработка материала: Ю.Ф.
Написание текста: Т.М., Ю.Ф.
Редактирование: Т.М.

**Авторы заявляют об отсутствии конфликта интересов.**
**The authors declare no conflicts of interest.**

## ЛИТЕРАТУРА/REFERENCES

1. Малишевская Т.Н., Астахов С.Ю. Реактивность сосудистого эндотелия у пожилых пациентов с первичной открытоугольной глаукомой и физиологически стареющих людей в зависимости от выраженности эндотелиальной дисфункции. *Регионарное кровообращение и микроциркуляция*. 2016;15(4):59-67.
Malishevskaya TN, Astakhov SU. Reactance of vascular endothelium at elderly patients with primary open-angle glaucoma and physiologically growing old people depending on expressiveness of endothelium dysfunction. *Regional blood circulation and microcirculation = Regionarnoe krovoobrashchenie i mikrotsirkulyatsiya*. 2016;15(4):59-67. (In Russ.).
https://doi.org/10.24884/1682-6655-2016-15-4-59-67
2. Загидуллина А.Ш., Нугманова А.Р. Влияние нарушений системной гемодинамики на развитие открытоугольной глаукомы. *Медицинский вестник Башкортостана*. 2018;13(1):116-121.
Zagidullina AS, Nugmanova AR. Influence of systemic hemodynamics disorders on open-angle glaucoma development. *Bashkortostan Medical Journal = Meditsinskiy vestnik Bashkortostana*. 2018;13(1):116-121. (In Russ.).
3. Gleslechner K, Spiegel D. Clinical evaluation of the optic disc in glaucoma. *Ophthalmology*. 2016;113(10):816-823.
4. Елисеева Н.В., Чурносов М.И. Этиопатогенез первичной открытоугольной глаукомы. *Вестник офтальмологии*. 2020;136(3):79-86.
Eliseeva NV, Churnosov MI. Etiopathogenesis of primary open-angle glaucoma. *Russian Annals of Ophthalmology = Vestnik oftal'mologii*. 2020;136(3):79-86. (In Russ.).
https://doi.org/10.17116/oftalma202013603179
5. Еричев В.П., Егоров Е.А. Патогенез первичной открытоугольной глаукомы. *Вестник офтальмологии*. 2014;130(6):98-105.
Erichev VP, Egorov EA. A pathogenesis of primary open angle glaucoma. *Russian Annals of Ophthalmology = Vestnik oftal'mologii*. 2014;130(6):98-105. (In Russ.).
6. Zhang X, Le PV, Francis BA, et al. Advanced imaging for glaucoma study: design, baseline characteristics and intersite comparison. *Am J Ophthalmol*. 2015;159(2):393-403.e2
https://doi.org/.10.1016/j.aj.2014.11.010
7. Сафроненко А.В., Ганцгорн Е.В., Сафроненко В.А., Кузнецов И.И., Сухорукова Н.В., Криштопа А.В., Осипова А.В. Особенности фармакотерапии пациентов пожилого и старческого возраста. *Южно-Российский журнал терапевтической практики*. 2021;2(4):6-15.
Safronenko AV, Gantsgorn EV, Safronenko VA, Kuznetsov II, Sukhorukova NV, Krishtopa AV, Osipova AA. Features of pharmacotherapy at elderly and senile patients. *South Russian Journal of Therapeutic Practice = Yuzhno-Rossiyskiy zhurnal terapevticheskoy praktiki*. 2021;2(4):6-15. (In Russ.).
https://doi.org/10.21886/2712-8156-2021-2-4-6-15

8. Мошетова Л.К., Сошина М.М., Туркина К.И. Прикладная фармакогенетика для персонализации ведения пациентов с глаукомой. *Фармакогенетика и фармакогеномика*. 2020;(1):26-34.
Moshetova LK, Soshina MM, Turkina KI. Practical pharmacogenetics for personalized management of glaucoma patients. *Pharmacogenetics and Pharmacogenomics = Farmakogenetika i farmakogenomika*. 2020;(1):26-34. (In Russ.).
https://doi.org/10.37489/2588-0527-2020-1-26-34

9. Страхов В.В., Ярцев А.В., Алексеев В.В., Климова О.Н., Казанова С.Ю., Воронин Н.А. Структурно-функциональные изменения слоев сетчатки при первичной глаукоме и возможные пути ретинопротекции. *Вестник офтальмологии*. 2019;135(2):70-82.
Strahov VV, Yartsev AV, Alekseev VV, Klimova ON, Kazanova SYu, Voronin NA. Structural and functional changes in the retinal layers in patients with primary glaucoma and possible means of retinoprotection. *Russian Annals of Ophthalmology = Vestnik oftal'mologii*. 2019;135(2):70-82. (In Russ.).
https://doi.org/10.17116/oftalma201913502170

10. Мошетова Л.К., Корецкая Ю.М. О тактике подхода к лечению больных глаукомой. *Клиническая офтальмология*. 2005;(2):78-80.
Moshetova LK, Koretskaya YuM. About the tactics of the approach to the treatment of patients with glaucoma. *Klinical Ophthalmology = Klinicheskaya oftal'mologiya*. 2005;(2):78-80. (In Russ.).

11. Волкова Н.В., Завадский П.Ч., Куроедов А.В. и др. Гипотензивные режимы, обеспечивающие целевой уровень офтальмотонуса у пациентов с первичной открытоугольной глаукомой (результаты многоцентрового аналитического исследования). *Национальный журнал глаукома*. 2019;8(4):44-59.
Volkova NV, Zavadsky PCh, Kuroyedov AV, et al. Hypotensive regimens providing target intraocular pressure in patients with primary open-angle glaucoma (results of a multicenter analytical study). *Russian Journal of Glaucoma = Natsional'nyy zhurnal glaucoma*. 2019;18(4):44-59. (In Russ.).

12. Малишевская Т.Н., Киселева Т.Н., Филиппова Ю.Е., Власова А.С., Немцова И.В., Васильченко В.В., Зайцев М.С. Структурно-функциональные особенности периферических сосудов при глаукоме. *Вестник офтальмологии*. 2020;136(5):67-76.
Malishevskaya TN, Kiseleva TN, Filippova YuE, Vlasova AS, Nemtsova IV, Vasilchenko VV, Zaytsev MS. Structural and functional features of peripheral vasculature in patients with glaucoma. *Russian Annals of Ophthalmology = Vestnik oftal'mologii*. 2020;136(5):67-76. (In Russ.).
https://doi.org/10.17116/oftalma202013605167

13. Кунин В.Д., Редид А.А. Перфузионное давление глаза и его значение в течении первичной открытоугольной глаукомы. *Точка зрения Восток-Запад*. 2016;(3):60-63.
Kunin VD, Redid AA. Perfusion pressure of the eye and its value in the course of primary open-angle glaucoma. *Tochka zreniya Vostok-Zapad*. 2016;(3):60-63. (In Russ.).

14. Harris A, Siesky B, Wirostko B. Cerebral blood flow in glaucoma patients. *J Glaucoma*. 2013;22(5):46-48.
https://doi.org/10.1097/IJG.0b013e3182934b6b

15. Курышева Н.И., Иртегова Е.Ю., Ясаманова А.Н., Киселева Т.Н. Эндотелиальная дисфункция и тромбоцитарный гемостаз при первичной открытоугольной глаукоме. *Национальный журнал глаукома*. 2015;14(1):27-36.
Kurysheva NI, Irtegova EYu, Yasamanova AN, Kiseleva TN. Endothelial dysfunction and platelet hemostasis in primary open-angle glaucoma. *Russian Journal of Glaucoma = Natsional'nyy zhurnal glaucoma*. 2015;14(1):27-36. (In Russ.).

16. Малишевская Т.Н., Долгова И.Г. Возможности коррекции эндотелиальной дисфункции и оксидативного стресса у пациентов с первичной открытоугольной глаукомой. *Вестник офтальмологии*. 2014;130(5):67-73.
Malishevskaia TN, Dolgova IG. Options for correction of endothelial dysfunction and oxidative stress in patients with primary open-angle glaucoma. *Russian Annals of Ophthalmology = Vestnik oftal'mologii*. 2014;130(5):67-73. (In Russ.).

17. Самолюк М.О., Григорьева Н.Ю. Оценка эндотелиальной дисфункции и возможности ее коррекции на современном этапе у больных сердечно-сосудистыми заболеваниями. *Кардиология*. 2019;59(3S):4-9.
Samolyuk MO, Grigorieva NYu. Evaluation of endothelial dysfunction and the possibility of its correction at the present stage in patients with cardiovascular diseases. *Kardiologiya*. 2019;59(3S):4-9. (In Russ.).
https://doi.org/10.18087/cardio.2524

18. Пасечникова Н.В., Михейцева И.Н., Ельский В.Н. Вопросы регуляции эндотелия в патогенезе первичной глаукомы. *Национальный журнал глаукома*. 2014;13(4):5-12.
Pasechnikova NV, Mikheytseva IN, Elskiy VN. Endotelium regulation problem in pathogenesis of primary glaucoma. *Russian Journal of Glaucoma = Natsional'nyy zhurnal glaucoma*. 2014;13(4):5-12. (In Russ.).

19. Figueroa A, Maharaj A, Kang Y, et al. Combined Citrulline and Glutathione Supplementation Improves Endothelial Function and Blood Pressure Reactivity in Postmenopausal Women. *Nutrients*. 2023;15(7):1557.
https://doi.org/10.3390/nu15071557

20. Филиппова Ю.Е., Малишевская Т.Н., Коломейчук С.Н., Губин Д.Г., Власова А.С. Выраженность эндотелиальной дисфункции, оксидативного стресса, нарушений липидного обмена, снижения упругоэластических свойств и тонуса периферических сосудов у пациентов с разными вариантами течения первичной открытоугольной глаукомы в зависимости от полиморфизма генов биологических часов. *Российский офтальмологический журнал*. 2022;15(1):78-88.
Filippova Yu.E., Malishevskaya T.N., Kolomeichuk S.N., Gubin D.G., Vlasova A.S. The severity of endothelial dysfunction, oxidative stress, lipid metabolism disorders, decreased elastic properties and tone of peripheral vessels in patients with different POAG course variants, depending on the polymorphism of the genes of the biological clock. *Russian Ophthalmological Journal = Rossiyskiy oftal'mologicheskiy zhurnal*. 2022;15(1):78-88. (In Russ.).
https://doi.org/10.21516/2072-0076-2022-15-1-78-88

21. Кульчицкая Д.Б., Фесюн А.Д., Юсова Ж.Ю., Круглова Л.С., Демидион Д.В., Баранова Е.Л., Ахмедбаева И.А., Гущина Н.В. Особенности функциональной активности эндотелия при различных морфотипах старения кожи лица. *Клиническая дерматология и венерология*. 2022;21(2):238-241.
Kulchitskaya DB, Fesyun AD, Yusova ZhYu, Kruglova LS, Demidion DV, Baranova EL, Akhmedbaeva IA, Gushchina NV. Endothelium functional activity in different morphotypes of facial skin aging. *Klinicheskaya dermatologiya i venerologiya*. 2022;21(2):238-241. (In Russ.).
https://doi.org/10.17116/klinderma202221021238

22. Маркова Е.В., Баранов В.И., Даниленко О.А. Роль оксида азота в развитии эндотелиальной дисфункции у пациентов с псевдоэксфолиативной глаукомой. *Медицинский вестник Башкортостана*. 2016;61(11):72-74.
Markova EV, Baranov VI, Danilenko OA. The role of nitric oxide in the development of endothelial dysfunction in patients with pseudoexfoliative glaucoma. *Medical Bulletin of Bashkortostan = Meditsinskiy vestnik Bashkortostana*. 2016;61(11):72-74. (In Russ.).

23. Гуманова Н.Г. Оксид азота, его циркулирующие метаболиты NOx и их роль в функционировании человеческого организма и прогнозе риска сердечно-сосудистой смерти (часть I). *Профилактическая медицина*. 2021;24(9):102-109.
Gumanova NG. Nitric oxide and its circulating NOx metabolites, their role in human body functioning and cardiovascular death risk prediction (part I). *Profilakticheskaya meditsina*. 2021;24(9):102-109. (In Russ.).
https://doi.org/10.17116/profmed202124091102

24. Garhöfer G, Schmetterer L. Nitric oxide: a drug target for glaucoma revisited. *Drug Discov Today*. 2019;24(8):1614-1620.
https://doi.org/10.1016/j.drudis.2019.05.033

25. Клебанов Г.И., Теселкин Ю.О., Бабенкова И.В. и др. Антиоксидазная активность сыворотки крови. *Вестник РАМН*. 1999;(2):15-22.
Klebanov GI, Teselkin YuO, Babenkova IV, et al. Antioxidant activity of blood serum. *Bulletin of the Russian Academy of Medical Sciences = Vestnik RAMN*. 1999;(2):15-22. (In Russ.).

26. Barja G. The mitochondrial free radical theory of aging. *Prog Mol Biol Transl Sci*. 2014;127:1-27.
https://doi.org/10.1016/B978-0-12-394625-6.00001-5

27. Малишевская Т.Н., Киселева Т.Н., Филиппова Ю.Е., Зайцев М.С., Власова А.С., Немцова И.В., Луговкина К.В. Состояние антиоксидантного статуса и липидного спектра крови у пациентов с разными вариантами течения первичной открытоугольной глаукомы. *Офтальмология*. 2020;17(4):761-770.
Malishevskaya TN, Kiseleva TN, Filippova YuE, Zaitsev MS, Vlasova AS, Nemtsova IV, Lugovkina KV. Antioxidant Status and Lipid Metabolism in Patients with Different Forms of Primary Open-Angle Glaucoma Progression. *Ophthalmology in Russia = Oftal'mologiya*. 2020;17(4):761-770. (In Russ.).
https://doi.org/10.18008/1816-5095-2020-4-761-770

28. Sato M, Yasuda M, Takahashi N, Hashimoto K, Himori N, Nakazawa T. Sex differences in the association between systemic oxidative stress status and optic nerve head blood flow in normal-tension glaucoma. *PLoS One*. 2023;18(2):e0282047.
https://doi.org/10.1371/journal.pone.0282047

29. Sacca SC, Izzotti A. Oxidative stress and glaucoma: injury in the anterior segment of the eye. *Prog Brain Res*. 2008;173:385-400.

30. Горшунова Н.К., Коробанов Ю.Ю. Инволютивные изменения жесткости сосудов артериального русла в разных периодах онтогенеза. *Клиническая геронтология*. 2016;(9-10):15-16.

Gorshunova NK, Korobanov YuYu. Involutive changes in arterial vascular stiffness during different periods of ontogenesis. *Clinical Gerontology = Klinicheskaya gerontologiya*. 2016;(9-10):15-16. (In Russ.).

31. Малишевская Т.Н., Юсупов А.Р., Шатских С.В., Антипина Н.А., Клиндюк Т.С., Богданова Д.С. Исследование эффективности и безопасности нейропротекции при первичной открытоугольной глаукоме. *Вестник офтальмологии*. 2019;135(2):83-92.
Malishevskaia TN, Yusupov AR, Shatskikh SV, Antipina NA, Klindyuk TS, Bogdanova DS. Efficacy and safety of neuroprotection in patients with primary open-angle glaucoma. *Russian Annals of Ophthalmology = Vestnik oftal'mologii*. 2019;135(2):83-92. (In Russ.).
https://doi.org/10.17116/oftalma201913502183

32. Лоскутов И.А., Андрюхина О.М., Коврижкина А.А. Применение Мексидола в терапии первичной открытоугольной глаукомы. *Эффективная фармакотерапия*. 2022;18(1):60-64.
Loskutov IA, Andriukhina OM, Kovrizhkina AA. The use of Mexidol in the treatment of primary open-angle glaucoma. *Effective Pharmacotherapy = Effektivnaya farmakoterapiya*. 2022;18(1):60-64. (In Russ.).
https://doi.org/10.33978/2307-3586-2022-18-11-52-56

33. Шулькин А.В. Современные представления об антигипоксическом и антиоксидантном эффектах мексидола. *Журнал неврологии и психиатрии им. С.С. Корсакова*. 2018;118(12-2):87-93.
Shchulkin AV. A modern concept of antihypoxic and antioxidant effects of mexidol. *Zhurnal nevrologii i psikhiatrii imeni S.S. Korsakova*. 2018;118(12-2):87-93. (In Russ.).
https://doi.org/10.17116/jnevro201811812287

34. Кирова Ю.И., Шакова Ф.М., Германова Э.Л. и др. Влияние Мексидола на церебральный митохондриогенез в молодом возрасте и при старении. *Журнал неврологии и психиатрии им. С.С. Корсакова*. 2020;120(1):55-62.
Kirova YuI, Shakova FM, Germanova EL, Romanova GA, Voronina TA. The effect of Mexidol on cerebral mitochondriogenesis at a young age and during aging. *Zhurnal nevrologii i psikhiatrii im. S.S. Korsakova*. 2020;120(1):62-69. (In Russ.).
https://doi.org/10.17116/jnevro202012001162

35. Шулькин А.В. Влияние мексидола на развитие феномена эксайтотоксичности нейронов in vitro. *Журнал неврологии и психиатрии им. С.С. Корсакова*. 2012;112(2):35-39.
Shchulkin AV. Effect of mexidol on the development of the phenomenon of the neuronal excitotoxicity in vitro. *Zhurnal nevrologii i psikhiatrii im. S.S. Korsakova*. 2012;112(2):35-39. (In Russ.).

36. Мовсисян А.Б., Оганезова Ж.Г., Егоров Е.А. Возможности и результаты применения антиоксидантной терапии в офтальмологической практике. *Вестник офтальмологии*. 2022;138(5):126-132.
Movsisyan AB, Oganezova ZhG, Egorov EA. Use and outcomes of antioxidant therapy in ophthalmic practice. *Russian Annals of Ophthalmology = Vestnik oftal'mologii*. 2022;138(5):126-132. (In Russ.).
https://doi.org/10.17116/oftalma2022138051126

37. Болатбекова А.Н., Копбаева Д.Е., Аринова А.И. и др. Оценка эффективности мексидола в комплексном лечении глаукомной нейропатии. *Гигиена труда и медицинская экология*. 2015;47(2):67-77
Bolatbekova A.N., Kopbaeva D.E., Arinova A.I. et al. Evaluation of the effectiveness of mexidol in the complex treatment of glaucoma neuropathy. *Occupational Hygiene and Medical Ecology = Gigiena truda i meditsinskaya ekologiya*. 2015;47(2):67-77. (In Russ.).

38. Леонова Е.С., Полякова С.В., Поздникова М.А. и др. Опыт нейропротекторной терапии первичной открытоугольной глаукомы на основе применения различных форм Мексидола. *Вестник офтальмологии*. 2015;131(6):91-94.
Leonova ES, Poliakov SV, Pozdnyakova MA, Yarygina EP, Semisynov SO. An experience with neuroprotective therapy of primary open-angle glaucoma based on the use of different dosage forms of Mexidol. *Russian Annals of Ophthalmology = Vestnik oftal'mologii*. 2015;131(6):91-94. (In Russ.).
https://doi.org/10.17116/oftalma2015131691-94

39. Попыхова Э.Б., Степанова Т.В., Лагутина Д.Д., Кириязи Т.С., Иванов А.Н. Роль сахарного диабета в возникновении и развитии эндотелиальной дисфункции. *Проблемы эндокринологии*. 2020;66(1):47-55.
Popyhova EB, Stepanova TV, Lagutina DD, Kiriiazi TS, Ivanov AN. The role of diabetes in the onset and development of endothelial dysfunction. *Problems of Endocrinology = Problemy endokrinologii*. 2020;66(1):47-55. (In Russ.).
https://doi.org/10.14341/probl12212

40. Верюгина Н.И., Чимагомедова А.Ш., Старовойтова И.М., Левин О.С. Эндотелиальная дисфункция при дисциркуляторной энцефалопатии. *Журнал неврологии и психиатрии им. С.С. Корсакова. Спецвыпуски*. 2017;117(6-2):73-80.
Veriugina NI, Chimagomedova ASh, Starovoitova IM, Levin OS. Endothelial dysfunction in chronic vascular encephalopathy. *Zhurnal nevrologii i psikhiatrii imeni S.S. Korsakova*. 2017;117(6-2):73-80. (In Russ.).
https://doi.org/10.17116/jnevro20171176273-80

41. Карл Э. Глаукома и артериальная гипертония. *Российский офтальмологический журнал*. 2016;9(1):105-111.
Karl E. Glaucoma and arterial hypertension. *Rossijskij oftal'mologicheskij zhurnal*. 2016;9(1):105-111. (In Russ.).

Поступила 22.06.2023
Received 22.06.2023
Принята к печати 03.07.2023
Accepted 03.07.2023

Вестник офтальмологии
2023, Т. 139, №4, с. 44-51
https://doi.org/10.17116/oftalma202313904144

Russian Annals of Ophthalmology =
Vestnik Oftal'mologii 2023, vol. 139, №4, pp. 44-51
https://doi.org/10.17116/oftalma202313904144

# Закономерности структурно-функциональных изменений сетчатки и хориоидеи при острой задней мультифокальной плакоидной пигментной эпителиопатии

© О.И. РОЗАНОВА[1], А.Г. ШУКО[1, 2, 3], А.В. ГРИГОРЬЕВА[1], Д.Ю. САМСОНОВ[1]

[1]Иркутский филиал ФГАУ «НМИЦ «МНТК "Микрохирургия глаза" им. акад. С.Н. Федорова»» Минздрава России, Иркутск, Россия;
[2]Иркутский филиал ФГБОУ ДПО «Российская медицинская академия непрерывного профессионального образования» Минздрава России, Иркутск, Россия;
[3]ФГБОУ ВО «Иркутский государственный медицинский университет» Минздрава России, Иркутск, Россия

**РЕЗЮМЕ**

**Цель исследования.** Проанализировать закономерности патологических изменений сетчатки и хориоидеи при острой задней мультифокальной плакоидной пигментной эпителиопатии (ОЗМППЭ).

**Материал и методы.** Ретроспективно проанализированы результаты обследования двух пациентов с двусторонней ОЗМППЭ. Обследование включало визометрию, тонометрию, статическую периметрию, аутофлюоресценцию, оптическую когерентную томографию и оптическую когерентную томографию-ангиографию.

**Результаты.** В остром периоде выявлены признаки воспалительного характера поражения сосудистой стенки хориокапилляров с развитием их локальной обструкции и вследствие этого локальной ишемии ретинального пигментного эпителия (РПЭ) и наружных слоев сетчатки. При этом были выявлены частичная деструкция эллипсоидной зоны, неравномерная гиперрефлективность РПЭ с локальными участками его элевации и нарушением соединения с фоторецепторами. Последующее восстановление перфузии хориокапилляров сопровождалось существенным восполнением функционально-структурного состояния РПЭ на большей его площади и частичным восстановлением эллипсоидной зоны сетчатки. Через 2 года от начала заболевания зафиксированы отдельные участки дефектов РПЭ и наружной сетчатки, совпадающие по локализации с зонами тяжелого дефицита кровообращения на уровне хориокапилляров в острой стадии.

**Выводы.** По результатам мультимодальной визуализации, хориокапиллярит является первичным звеном патогенеза ОЗМППЭ. Изменение РПЭ и наружной сетчатки является вторичным по отношению к локальным зонам ишемии вследствие хориокапиллярной неперфузии. Характер изменения РПЭ на большей площади поражения проявляется как функциональное нарушение структуры, с потенциалом восстановления при хориокапиллярной реперфузии.

***Ключевые слова:*** *острая задняя мультифокальная плакоидная пигментная эпителиопатия, оптическая когерентная томография, оптическая когерентная томография-ангиография, ретинальный пигментный эпителий, хориокапиллярит.*

**ИНФОРМАЦИЯ ОБ АВТОРАХ:**
Розанова О.И. — e-mail: olgrozanova@gmail.com; https://orcid.org/0000-0003-3139-2409
Щуко А.Г. — https://orcid.org/0000-0002-4264-4408
Григорьева А.В. — https://orcid.org/0000-0003-0286-8412
Самсонов Д.Ю. — https://orcid.org/0000-0001-7971-4521
**Автор, ответственный за переписку:** Розанова Ольга Ивановна — e-mail: olgrozanova@gmail.com

**КАК ЦИТИРОВАТЬ:**
Розанова О.И., Щуко А.Г., Григорьева А.В., Самсонов Д.Ю. Закономерности структурно-функциональных изменений сетчатки и хориоидеи при острой задней мультифокальной плакоидной пигментной эпителиопатии. *Вестник офтальмологии.* 2023;139(4):44–51. https://doi.org/10.17116/oftalma202313904144

# Patterns of structural and functional changes in the retina and choroid in acute posterior multifocal placoid pigment epitheliopathy

© O.I. ROZANOVA[1], A.G. SHCHUKO[1, 2, 3], A.V. GRIGORYEVA[1], D.YU. SAMSONOV[1]

[1]Irkutsk Branch of S.N. Fedorov National Medical Research Center "MNTK "Eye microsurgery", Irkutsk, Russia;
[2]Irkutsk Branch of Russian Medical Academy of Continuing Professional Education, Irkutsk, Russia;
[3]Irkutsk State Medical University, Irkutsk, Russia

**ABSTRACT**

**Purpose.** The study analyzes the patterns of pathological changes in the retina and choroid in acute posterior multifocal placoid pigmented epitheliopathy (APMPPE).

**Material and methods.** The results of the examination of two patients with bilateral APMPPE were analyzed retrospectively. The examination had included visometry, tonometry, static perimetry, autofluorescence, optical coherence tomography (OCT) and optical coherence tomography angiography (OCTA).

**Results.** The analysis revealed signs of the inflammatory nature of the choriocapillary vascular wall lesion with the development of their local obstruction and, consequently, local ischemia of the retinal pigment epithelium (RPE) and the outer layers of the retina

in the acute period. At the same time, partial destruction of the ellipsoid zone, uneven hyperreflectivity of the RPE with local areas of its elevation and impaired connection with photoreceptors were revealed. The subsequent restoration of choriocapillaris perfusion was accompanied by significant restoration of the functional and structural state of the RPE over a larger area, as well as partial restoration of the ellipsoid zone of the retina. Two years after the onset of the disease, separate areas of defects of the RPE and the outer retina were observed, coinciding in localization with zones of severe circulatory deficiency at the level of choriocapillaris in the acute stage.

**Conclusion.** According to the results of multimodal imaging, choriocapillaritis is the initial link in the pathogenesis of APMPPE. The change in RPE and the outer retina is secondary to the local ischemic zones due to choriocapillaris nonperfusion. The nature of RPE change over a larger area manifests as a functional structural disorder, with the potential for recovery in case of choriocapillaris reperfusion.

***Keywords:*** *acute posterior multifocal placoid pigment epitheliopathy, optical coherence tomography, optical coherence tomography angiography, retinal pigment epithelium, choriocapillaritis.*

**INFORMATION ABOUT THE AUTHORS:**
Rozanova O.I. — e-mail: olgrozanova@gmail.com; https://orcid.org/0000-0003-3139-2409
Shchuko A.G. — https://orcid.org/0000-0002-4264-4408
Grigorieva A.V. — https://orcid.org/0000-0003-0286-8412
Samsonov D.Yu. — https://orcid.org/0000-0001-7971-4521
**Corresponding author:** Rozanova O.I. — e-mail: olgrozanova@gmail.com

**TO CITE THIS ARTICLE:**
Rozanova OI, Shchuko AG, Grigorieva AV, Samsonov DYu. Patterns of structural and functional changes in the retina and choroid in acute posterior multifocal placoid pigment epitheliopathy. *Russian Annals of Ophthalmology = Vestnik oftal'mologii*. 2023;139(4):44–51. (In Russ.). https://doi.org/10.17116/oftalma2023139904144

Патогенез развития острой задней мультифокальной плакоидной пигментной эпителиопатии (ОЗМППЭ) остается до конца не изученным. Во многом это определяется редкостью данного воспалительного заболевания, относящегося к группе хориокапилляритов [1]. Выдвинуты две основные теории патогенеза ОЗМППЭ. Согласно первой теории, предложенной J.D. Gass, ретинальный пигментный эпителий (РПЭ) был принят за первичную мишень воспаления [2]. Вторая теория предложена E.M. Van Buskirk [3] и предполагает, что в основе заболевания лежит хориоидальный васкулит, ведущий к частичной окклюзии хориокапилляров и вторичной ишемии предлежащего РПЭ и наружной сетчатки.

Точный этиологический фактор, лежащий в основе заболевания, остается неизвестным. Выдвинута гипотеза об аутоиммунной природе этой патологии. Приблизительно треть пациентов сообщают о предшествующем вирусном или гриппоподобном заболевании до появления симптомов ОЗМППЭ [2, 4—10]. Описаны случаи, ассоциированные с рядом аутоиммунных заболеваний — псориазом, саркоидозом, тиреоидитом, узловатой эритемой, язвенным колитом, васкулитом [9, 11—14]. Сообщалось о повышенной частоте встречаемости у пациентов с ОЗМППЭ как антигена HLA класса I (HLA-B7), так и антигена HLA класса II (HLA-DR2) [15]. Иммунный характер также подтверждается развитием заболевания после иммунизации вакцинами (гепатит B, ветряная оспа, полиомиелит и столбняк) [16—21].

Клинически ОЗМППЭ проявляется многоочаговыми желтовато-кремовыми субретинальными плакоидными поражениями, расположенными кзади от экватора, как правило, в пределах заднего полюса. Больные жалуются на двустороннюю внезапную и безболезненную потерю зрения, фотопсии и парацентральные скотомы. В большинстве случаев у пациентов наблюдается поражение парного глаза через несколько дней или недель после поражения первого глаза. В течение нескольких недель зоны поражения РПЭ видоизменяются, формируются участки гиперпигментации и хориоретинальной атрофии. Новые поражения РПЭ могут появляться в течение 3 нед после начала патологического процесса, сосуществуя со старыми поражениями. Заболевание может быть связано с наличием минимальной воспалительной реакции в стекловидном теле, без признаков переднего увеита [5]. Лечение ОЗМППЭ до сих пор является предметом дискуссий. Учитывая воспалительный характер заболевания, показано назначение глюкокортикоидов [1, 22]. Также было высказано предположение, что ОЗМППЭ является монофазным воспалительным процессом, который может разрешиться спонтанно без каких-либо терапевтических мероприятий, и роль системного лечения при этом заболевании не ясна [23].

Морфологические изменения сетчатки при ОЗМППЭ, видимые с помощью оптической когерентной томографии (ОКТ), происходят в наружной части сетчатки, в основном в фоторецепторах и РПЭ. Исходя из данных ОКТ, были выделены четыре стадии заболевания [24]. В первой стадии наблюдается куполообразное возвышение РПЭ с нарушением соединения с фоторецепторами, которое в последующем уплощается. Во второй стадии (через 2 нед) происходит отчетливое разделение между фоторецепторным

соединением и РПЭ. Для третьей стадии, наблюдаемой через 6 нед после начала заболевания, характерны развитие усиленной гиперрефлективности РПЭ и слияние соединения РПЭ с фоторецепторами. На четвертой стадии (через 3 мес) наблюдается нарушение сегментации слоев фоторецепторов и РПЭ.

Продолжаются споры относительно последовательности развития патологических процессов при ОЗМППЭ [2, 5, 25]. Доминирует точка зрения, что первичное поражение, скорее всего, происходит на уровне сосудистой стенки хориокапилляров, а изменения сетчатки носят вторичный характер, однако доказательств этого недостаточно. В связи с редкой частотой встречаемости данной патологии в литературе описаны лишь отдельные случаи ОЗМППЭ. Понимание закономерностей патофизиологических изменений сетчатки и хориоидеи позволит сформировать более полное представление о заболевании и тактике ведения пациентов.

Цель данной работы — проанализировать закономерности патологических изменений сетчатки и хориоидеи при острой задней мультифокальной плакоидной пигментной эпителиопатии.

## Материал и методы

Проведен ретроспективный анализ данных обследования двух пациентов с двусторонним ОЗМППЭ, наблюдаемых в период с января 2020 г. по февраль 2022 г. в Иркутском филиале ФГАУ НМИЦ «МНТК "Микрохирургия глаза" им. акад. С.Н. Федорова». В остром периоде пациентам проведено противовоспалительное лечение в виде периокулярных инъекций глюкокортикоидов в течение 2 нед, период наблюдения составил 2 года. Протокол исследования соответствовал принципам Хельсинкской декларации (1975) и ее пересмотренного варианта (2000).

Обследование включало визометрию, тонометрию, статическую периметрию (Galaxy, Metrovision, Франция), аутофлюоресценцию (TRC-50 DX, Topcon, Япония), ОКТ и ОКТ-ангиографию (ОКТ-А; RTVue-XR Avanti, Optovue Inc., США). Структуру хориоидеи и сетчатки оценивали в протоколе ортогонального сканирования (Cross Line), выполненного через центр фовеа в горизонтальном и вертикальном меридианах. Измерения проводились в семи точках по стандартной методике от наружной границы РПЭ до внутренней границы склеры в проекции фовеа, парафовеа и перифовеа с шагом в 500 мкм с назальной и темпоральной сторон. Оценка структурных изменений хориоидеи в режимах ортогонального сканирования (Cross Line), сосудистом режиме сканирования сетчатки (Angio retina), на трехмерных (3D) и прямых сканах (En Face) складывалась из анализа основных трех слоев: наружного слоя, образованного крупными сосудами (слой Галлера); слоя средних сосудов (слой Заттлера); слоя мелких сосудов, от которого отходят ветви в самый внутренний — хориокапиллярный слой. Измерение толщины хориоидеи выполнено по семи топографическим точкам (фовеа, парафовеально, перифовеально с шагом в 500 мкм) горизонтального ортогонального скана. ОКТ-А-изображения были получены с использованием системы с программным обеспечением для амплитудно-декорреляционной томографии с расщепленным спектром (SSADA). ОКТ-ангиограммы En Face были сегментированы с использованием встроенного программного алгоритма для определения поверхностных и глубоких капиллярных сплетений, хориокапилляров и наружной части сетчатки. Оценка относительной плотности капилляров в поверхностном и глубоком капиллярных сплетениях сетчатки выполнена в режиме Angio Retina в зоне размером 6×6 мм. Сравнительный анализ структурных данных проводился в сканах ОКТ и ОКТ-А, автоматически локализованных в одних и тех же топографо-анатомических зонах.

## Результаты

Оба пациента предъявляли идентичные жалобы на снижение зрения с локальными участками выпадения в поле зрения, что было особенно заметно при чтении текста на близком расстоянии. Данные визометрии представлены в **таблице**. По данным статической периметрии выявлены билатеральные парацентральные скотомы неправильной формы. Показатели тонометрии были нормальными.

Передний отрезок глаза у обоих пациентов был интактным, хрусталик и стекловидное тело — прозрачными. На глазном дне в обоих случаях выявлялись множественные желтовато-белые плакоидные очаги в макулярной области и по ходу сосудистых аркад различной степени интенсивности и пигментации в зависимости от стадии патологического процесса **(рис. 1)**.

**Острота зрения у пациентов с ОЗМППЭ, правый глаз/левый глаз**
**Visual acuity of patients with APMPPE, right eye/left eye**

| Пациент | В начале наблюдения | | После курса лечения | | В конце наблюдения | |
|---|---|---|---|---|---|---|
| | НКОЗ | МКОЗ | НКОЗ | МКОЗ | НКОЗ | МКОЗ |
| Ж., 25 лет | 0,2/0,25 | 0,5/0,7 | 0,3/0,5 | 1,0/1,0 | 0,3/0,5 | 1,0/1,0 |
| М., 21 год | 0,4/0,4 | 0,8/0,8 | 0,6/0,6 | 1,0/1,0 | 0,65/0,65 | 1,0/1,0 |

*Примечание.* НКОЗ — некорригированная острота зрения, МКОЗ — максимально корригированная острота зрения.

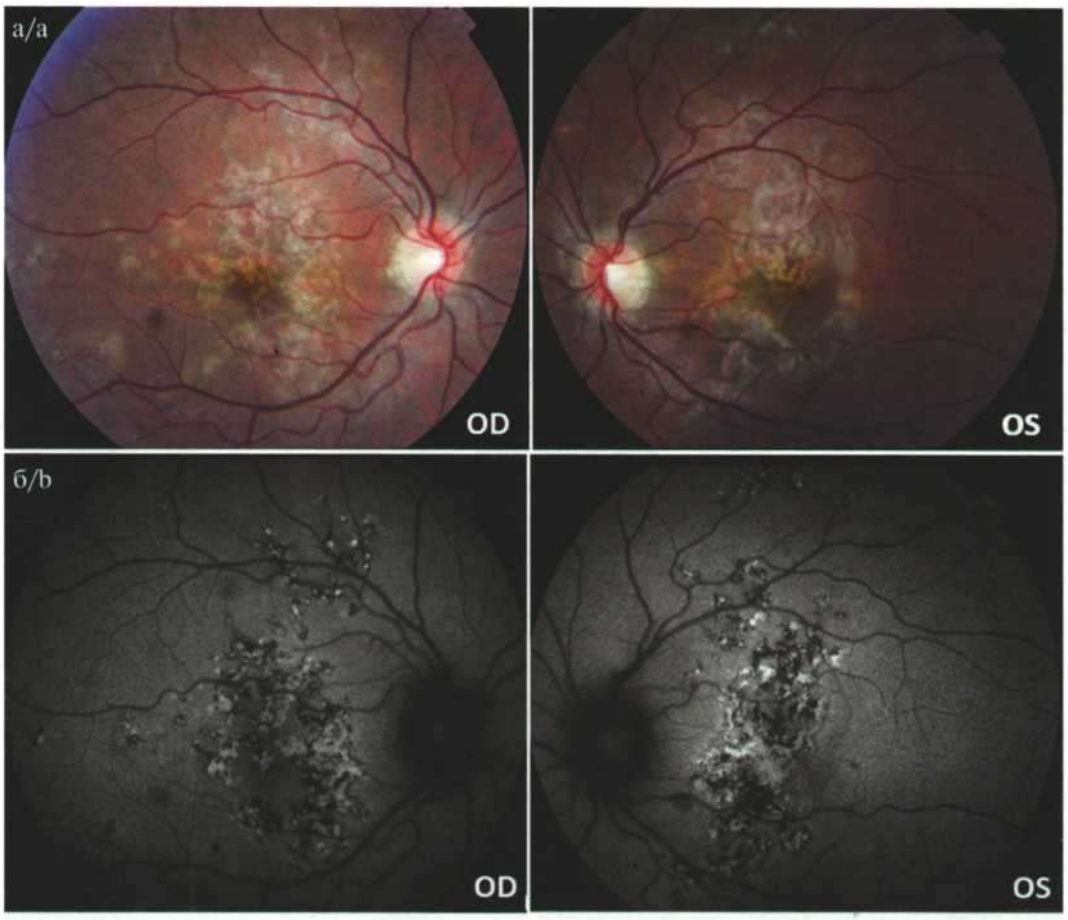


***Рис. 1.*** **Фотография (а) и картина аутофлюоресценции (б) глазного дна пациента с острой стадией ОЗМППЭ.**
***Fig. 1.*** **Photograph (a) and autofluorescence image (b) of the eye fundus of a patient with acute stage of APMPPE.**

***Аутофлюоресценция***. При исследовании аутофлюоресценции глазного дна был выявлен гетерогенный паттерн: зоны гипераутофлюоресценции с участками гипоаутофлюоресценции по краю. С течением времени зоны гипераутофлюоресценции становились гипоаутофлюоресцентными, в их проекции в отдаленном периоде определялись зоны атрофии РПЭ, из-за чего поражение на развитых стадиях заболевания имело «крапчатый» вид.

***ОКТ***. По данным ОКТ, в острой стадии заболевания со стороны сетчатки выявлены гиперрефлективность наружного ядерного слоя, частичная деструкция эллипсоидной зоны, неравномерная гиперрефлективность РПЭ с локальными участками его элевации и нарушением соединения с фоторецепторами **(рис. 2)**. Миоидная зона была сохранна. Следует отметить, что выявлена неоднородность изменения РПЭ и неравномерность характера разделения между РПЭ и наружными сегментами фоторецепторов в отдельных локусах, что говорит об одновременном присутствии зон поражения РПЭ в острой стадии и в уже более развитой стадии заболевания. Выявлены участки локального утолщения слоя РПЭ. На ОКТ данные участки выглядят как удвоение гиперрефлективного слоя с образованием гипорефлективного промежутка.

Установлено нарушение сегментации хориоидеи в виде истончения, вплоть до локальных участков практически полного отсутствия слоя хориокапилляров, и преобладания сосудов крупного калибра с локальными перемещениями их в зону хориокапилляров. При этом выявлены уплотнение и гиперрефлективность хориокапилляров, наличие отдельных зон их окклюзии. Средняя толщина хориоидеи, рассчитанная по результатам измерения в стандартных семи точках, составила 223,3±18,4 мкм.

После купирования острого процесса отмечено разрешение поражения сетчатки как по площади, так и по степени морфологических изменений, установлены снижение гиперрефлективности РПЭ, частичное выравнивание участков его элевации. Отмечено изменение сегментации хориоидеи с некоторым уменьшением ее толщины. Средняя толщина хориоидеи, рассчитанная по результатам измерения

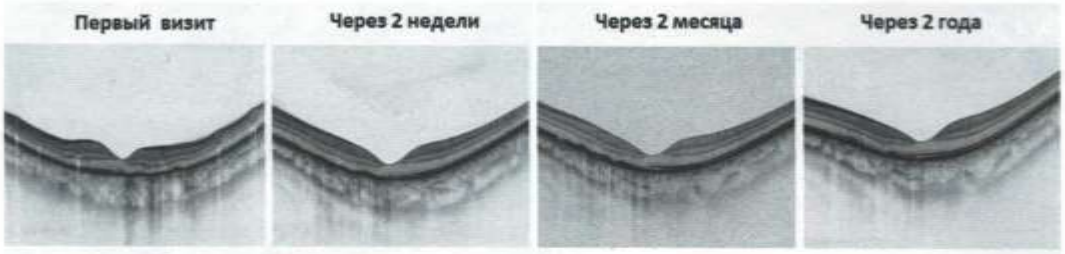


*Рис. 2.* **Динамика ОКТ-картины макулы пациента с ОЗМППЭ.**
*Fig. 2.* **Changes with time in OCT view of the macula of the patient with APMPPE.**

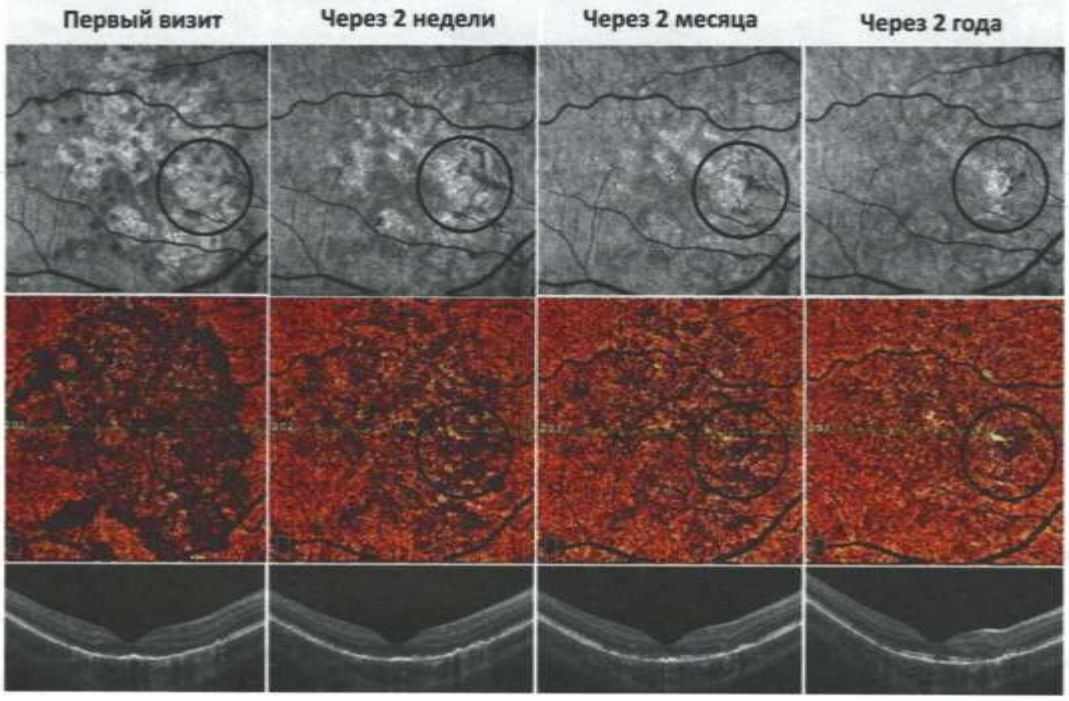


*Рис. 3.* **Изменение РПЭ и слоя хориокапилляров в динамике заболевания по данным ОКТ En Face с автоматической сегментацией.**
*Fig. 3.* **Changes in RPE and choriocapillaris layer during disease progression observed with OCT En Face with automatic segmentation.**

в стандартных семи точках, через 2 нед от начала наблюдения составила 189,6±19,8 мкм.

В отдаленном периоде, в сравнении с предыдущими данными, отмечаются частичное восстановление эллипсоидной зоны, без признаков гиперрефлективности наружного ядерного слоя, и частичное восстановление структуры РПЭ. В отдельных зонах выявлено локальное разрушение слоя хориокапилляров, РПЭ и наружных слоев сетчатки с адгезией внутреннего ядерного слоя.

Отмечено истончение сетчатки, которое наблюдалось как в начале заболевания, так и в отдаленном периоде. Толщина в фовеа в остром периоде была в пределах 190—202 мкм, через 2 года — 208—218 мкм. Средняя толщина хориоидеи, рассчитанная по результатам измерения в стандартных семи точках, через 2 года наблюдения составила 213,7±17,3 мкм.

***ОКТ-А***. В острой стадии выявлены признаки значительного нарушения кровообращения на уровне хориокапилляров. Визуализируются локальные зоны неперфузии в проекции обструкции хориокапилляров **(рис. 3)**. При детализации активных зон поражения выделены хориокапилляры с гиперрефлективной сосудистой стенкой. Локально расположенные зоны окклюзии хориокапилляров соответствовали зонам гиперрефлективности и элевации РПЭ.

После купирования острого периода ОКТ-А показала реперфузию хориокапилляров в плакоидных участках. В отдаленном периоде отмечается почти полное восстановление перфузии в зонах с ранее

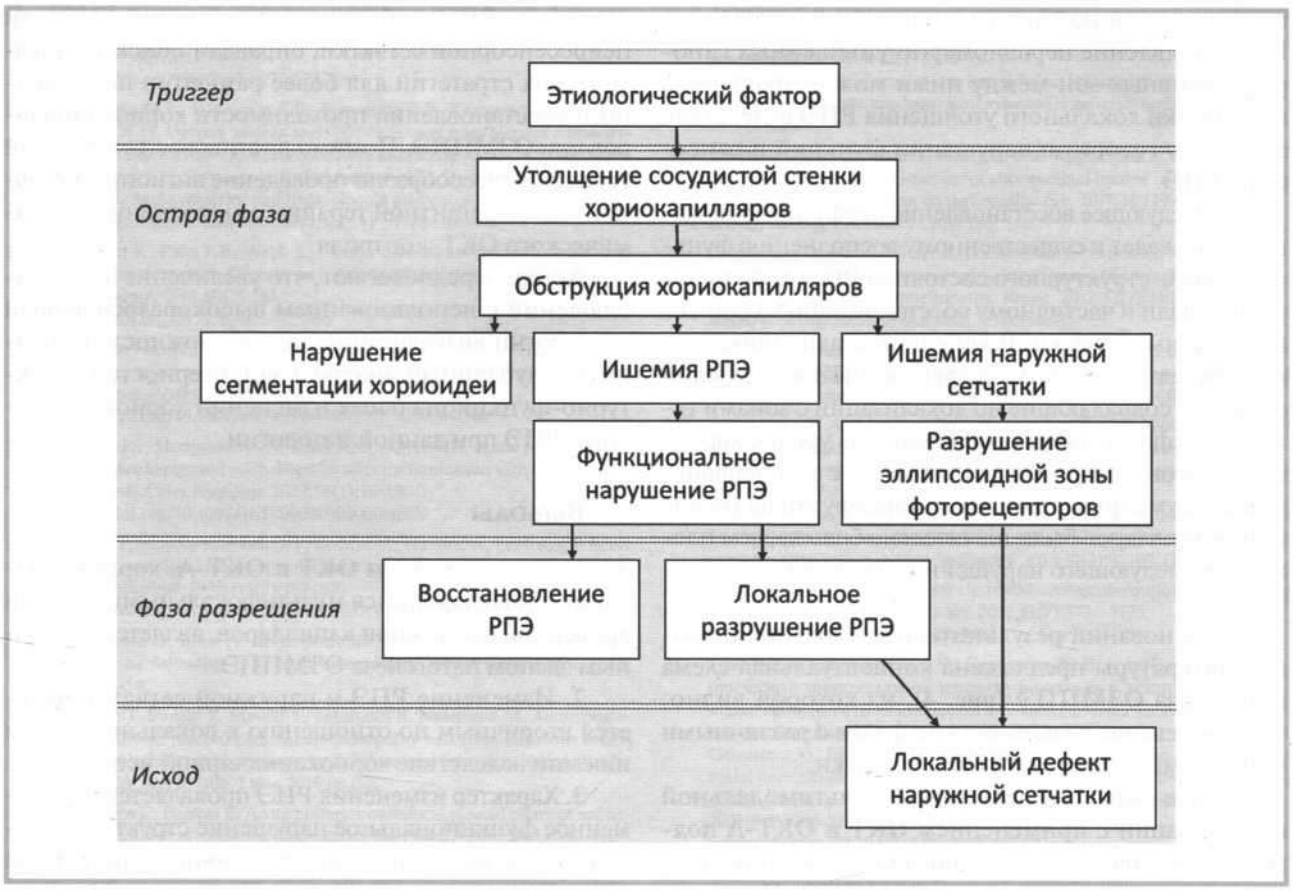


***Рис. 4.*** **Концептуальная схема патогенеза ОЗМППЭ.**
***Fig. 4.*** **Conceptual scheme of APMPPE pathogenesis.**

выявленной обструкцией хориокапилляров. Выявлен участок дефекта РПЭ с нарушением сегментации прилежащего к нему слоя хориокапилляров. Ретроспективный анализ состояния данной зоны на более ранних стадиях показывает, что степень нарушения хориокапиллярной перфузии в ней при первом обращении была более выраженной. И именно в этой зоне отмечены последующее локальное разрушение хориокапилляров и преобладание сосудов крупного калибра.

При оценке кровотока в поверхностном и глубоком сосудистых сплетениях сетчатки грубых нарушений не выявлено. В остром периоде плотность сосудов поверхностного сплетения в фовеальной зоне составила 22—25%, в парафовеальной — 43—54%, плотность сосудов глубокого сплетения была 38—43% в зоне фовеа и 54—60% в парафовеальной зоне. Площадь фовеальной аваскулярной зоны за весь период наблюдения была равна 0,213—0,229 мм$^2$, что соответствует нормальным значениям [26].

## Обсуждение

Результаты исследования подтверждают точку зрения, что хориокапиллярная гипоперфузия является первичным звеном в патогенезе ОЗМППЭ, при этом поражение РПЭ и наружной сетчатки развивается уже вторично. Гипоперфузия на уровне хориокапилляров связана с повышением рефлективности сосудистой стенки самих хориокапилляров, развитием их временной обструкции и множественными локальными зонами неперфузии. Выявлены зоны, в которых временная обструкция хориокапилляров привела к их локальному разрушению и замещению более крупными сосудами. Обнаруженные патофизиологические изменения напоминают изменения хориокапилляров при патологической осевой миопии [27, 28]. Перерастяжение хориоидеи на глазах большого размера первоначально сопровождается изменением формы и строения хориокапилляров, а также их разрушением вплоть до почти полного вытеснения сосудами более крупного калибра с течением времени.

Установлено, что изменение слоя РПЭ носило неравномерный характер в различных топографических зонах. Идентификация гиперрефлективных полос в структуре сетчатки, согласно опубликованным ранее данным [29], позволяет говорить о том, что одна из них соответствует фагосомам колбочек, расположенным в вершине РПЭ, а дру-

гая — скоплению митохондрий в базальной части РПЭ. Появление неравномерно утолщенных гипорефлективных зон между ними можно трактовать как участки локального утолщения РПЭ вследствие отека, что говорит о нарушении функций и гомеостаза РПЭ.

Последующее восстановление перфузии хориокапилляров ведет к существенному восполнению функционально-структурного состояния РПЭ на большей его площади и частичному восстановлению эллипсоидной зоны сетчатки. В конечной стадии фиксируются отдельные участки дефектов РПЭ и наружной сетчатки, совпадающие по локализации с зонами тяжелого дефицита кровообращения на уровне хориокапилляров в острой стадии. Вместе с тем первоначальная суммарная площадь гипоперфузии на уровне хориокапилляров была значительно больше, чем площадь последующего нарушения наружной части сетчатки.

На основании результатов исследования и данных литературы предложена концептуальная схема патогенеза ОЗМППЭ **(рис. 4)**, из которой видно, что заболевание развивается по фазам с различными вариантами исхода для РПЭ и сетчатки.

Таким образом, результаты мультимодальной визуализации с применением ОКТ и ОКТ-А подтверждают точку зрения о поражении хориокапилляров как первичном звене ОЗМППЭ. При этом выявлены признаки воспалительного характера поражения сосудистой стенки хориокапилляров с развитием их локальной обструкции и вследствие этого локальной ишемии РПЭ и наружных слоев сетчатки. Наше исследование эволюции заболевания показывает локальные различия в разрешении хориоидальной ишемии и связанное с ней либо функциональное восстановление клеток РПЭ, либо стойкое локальное его разрушение. Учитывая физиологическую роль РПЭ в обеспечении жизнедеятельности нейросенсорной сетчатки, оправдан поиск терапевтических стратегий для более раннего и полноценного восстановления проходимости хориокапилляров при ОЗМППЭ. Помимо противовоспалительной терапии целесообразно проведение ангиопротекторной и дезагрегантной терапии с выполнением динамического ОКТ-контроля.

Авторы предполагают, что увеличение числа наблюдений с использованием высокоразрешающей технологии визуализации даст возможность выполнить углубленный анализ закономерностей структурно-функциональных изменений хориокапилляров и РПЭ при данной патологии.

## Выводы

1. По результатам ОКТ и ОКТ-А, хориокапиллярит, проявляющийся мультифокальными очагами временной обструкции капилляров, является первичным звеном патогенеза ОЗМППЭ.
2. Изменение РПЭ и наружной сетчатки является вторичным по отношению к локальным зонам ишемии вследствие хориокапиллярной неперфузии.
3. Характер изменения РПЭ проявляется как временное функциональное нарушение структуры с потенциалом восстановления при хориокапиллярной реперфузии.

**Участие авторов:**
Концепция и дизайн исследования: О.Р.
Сбор и обработка материала: А.Г.
Написание текста: О.Р., Д.С.
Редактирование: А.Щ.

**Авторы заявляют об отсутствии конфликта интересов.**
**The authors declare no conflicts of interest.**

## ЛИТЕРАТУРА/REFERENCES

1. Testi I, Vermeirsch S, Pavesio C. Acute posterior multifocal placoid pigment epitheliopathy (APMPPE). *J Ophthalmic Inflamm Infect*. 2021;11(1):31. https://doi.org/10.1186/s12348-021-00263-1
2. Gass JD. Acute posterior multifocal placoid pigment epitheliopathy. *Arch Ophthalmol*. 1968;80(2):177-185. https://doi.org/10.1001/archopht.1968.00980050179005
3. Van Buskirk EMLS, Frieman E. Pigment epitheliopathy and erythema nodosum. *Arch Ophthalmol*. 1971;85:369-372.
4. Закараия Т.Г., Сахнов С.Н., Мясникова В.В., Соголовская Е.Е. Клинический случай острой задней мультифокальной плакоидной пигментной эпителиопатии, ассоциированной с инсультом. *Морфология*. 2020;157(2-3):78-79. Zakaraiya TG, Sakhnov SN, Myasnikova VV, Sogolovskaya YeYe. Acute posterior multifocal placoid pigment epithetliopathy associated with stroke. Case report. *Morphology = Morfologiya*. 2020;157(2-3):78-79. (In Russ.).
5. Jones NP. Acute posterior multifocal placoid pigment epitheliopathy. *Br J Ophthalmol*. 1995;79(4):384-389. https://doi.org/10.1136/bjo.79.4.384
6. Azar P, Gohd RS, Waltman D, Gitter KA. Acute posterior multifocal placoid pigment epitheliopathy associated with an adenovirus type 5 infection. *Am J Ophthalmol*. 1975;80(6):1003-1005. https://doi.org/10.1016/0002-9394(75)90328-01
7. Holt WS, Regan CD, Trempe C. Acute posterior multifocal placoid pigment epitheliopathy. *Am J Ophthalmol*. 1976;81(4):403-412. https://doi.org/10.1016/0002-9394(76)90294-4
8. Comu S, Verstraeten T, Rinkoff JS, Busis NA. Neurological manifestations of acute posterior multifocal placoid pigment epitheliopathy. *Stroke*. 1996; 27(5):996-1001. https://doi.org/10.1161/01.STR.27.5.996
9. Hernández-Da Mota SE. Acute posterior multifocal placoid pigment epitheliopathy. Case report. *Cir Cir*. 2015;84(2):135-139. https://doi.org/10.1016/j.circir.2015.06.009
10. Bodine SR, Marino J, Camisa TJ, Salvate AJ. Multifocal choroiditis with evidence of Lyme disease. *Ann Ophthalmol*. 1992;24(5):169-173.
11. Abu-Yaghi NE, Hartono SP, Hodge DO, Pulido JS, Bakri SJ. White dot syndromes: a 20-year study of incidence, clinical features, and outcomes. *Ocul Immunol Inflamm*. 2011;19(6):426-430. https://doi.org/10.3109/09273948.2011.624287

12. Dick DJ, Newman PK, Richardson J, Wilkinson R, Morley AR. Acute posterior multifocal placoid pigment epitheliopathy and sarcoidosis. *Br J Ophthalmol*. 1988;72(1):74-77. https://doi.org/10.1136/bjo.72.1.74

13. Шадричев Ф.Е., Шкляров Е.Б., Рахманов В.В., Степанова Е.Н., Григорьева Н.Н. Острая задняя мультифокальная плакоидная пигментная эпителиопатия. *Офтальмологические ведомости*. 2010;3(2):91-97. Shadrichev FE, Shrlyarov EB, Rakhmanov VV, Stepanova YeN, Grigorieva NN. Acute posterior multifocal placoid pigmented epitheliopathy. *Ophthalmologicheskiye vedomosti*. 2010;3(2):91-97. (In Russ.).

14. Anderson K, Patel KR, Webb L, Dutton GN. Acute posterior multifocal placoid pigment epitheliopathy associated with pulmonary tuberculosis. *Br J Ophthalmol*. 1996;80(2):186. https://doi.org/10.1136/bjo.80.2.186

15. Wolf MD, Folk JC, Panknen CA, Goeken NE. HLA-B7 and HLA-DR2 antigens and acute posterior multifocal placoid pigment epitheliopathy. *Arch Ophthalmol*. 1990;108(5):698-700. https://doi.org/10.1001/archopht.1990.01070070084040

16. Kraemer LS, Montgomery JR, Baker KM, Colyer MH. Acute posterior multifocal placoid pigment epitheliopathy after immunization with multiple vaccines. *Retin Cases Brief Rep*. 2022;16(1):16-19. https://doi.org/10.1097/ICB.0000000000000959

17. Brézin AP, Massin-Korobelnik P, Boudin M, Gaudric A, LeHoang P Acute posterior multifocal placoid pigment epitheliopathy after hepatitis B vaccine. *Arch Ophthalmol*. 1995.113(3):297-300. https://doi.org/10.1001/archopht.1995.01100030051021

18. Branisteanu D, Bilha A. Acute posterior multifocal placoid pigment epitheliopathy following influenza vaccination. *Rom J Ophthalmol*. 2015; 59(1):52-58.

19. Gonome T, Suzuki Y, Metoki T, Takahashi S, Nakazawa M. Acute posterior multifocal placoid pigment epitheliopathy and granulomatous uveitis following influenza vaccination. *Am J Ophthalmol Case Rep*. 2016;4:60-63. https://doi.org/10.1016/j.ajoc.2016.08.008

20. Mendrinos E, Baglivo E. Acute posterior multifocal placoid pigment epitheliopathy following influenza vaccination. *Eye (Lond)*. 2010;24(1):180-181. https://doi.org/10.1038/eye.2009.68

21. Fine HF, Kim E, Flynn TE, Gomes NL, Chang S. Acute posterior multifocal placoid pigment epitheliopathy following varicella vaccination. *Br J Ophthalmol*. 2010;94(3):282-283. https://doi.org/10.1136/bjo.2008.144501

22. Арланова Т.И. Случай острой задней мультифокальной плакоидной пигментной эпителиопатии. *Вестник Оренбургского государственного университета*. 2014;12(173):15-16. Arlanova TI. Case of acute posterior multifocal placoid pigmented epitheliopathy. *Vestnik Orenburgskogo gosudarstvennogo universiteta*. 2014;12(173):15-16. (In Russ.).

23. Burke T, Chu C, Salvatore S, Bailey C, et al. Application of OCT-angiography to characterise the evolution of chorioretinal lesions in acute posterior multifocal placoid pigment epitheliopathy. *Eye*. 2017;31:1399-1408. https://doi.org/10.1038/eye.2017.180

24. Goldenberg D, Habot-Wilner Z, Loewenstein A, Goldstein M. Spectral domain optical coherence tomography classification of acute posterior multifocal placoid pigment epitheliopathy. *Retina*. 2012;32(7):1403-1410. https://doi.org/10.1097/IAE.0b013e318234cafc

25. Mrejen S, Gallego-Pinazo R, Wald KJ, Freund KB. Acute posterior multifocal placoid pigment epitheliopathy as a choroidopathy: what we learned from adaptive optics imaging. *JAMA Ophthalmol*. 2013;131(10):1363-1364.

26. Бурнашева М.А., Мальцев Д.С., Куликов А.Н. Персонализированная оценка площади фовеальной аваскулярной зоны с помощью оптической когерентной томографии-ангиографии. *Офтальмологические ведомости*. 2017;10(4):32-40. Burnasheva MA, Maltsev DS, Kulikov AN. Personalized assessment of the area of the foveal avascular zone using optical coherence tomography-angiography. *Oftal'mologicheskiye vedomosti*. 2017;10(4):32-40. (In Russ.).

27. Ikuno Y. Ocular risk factors for choroidal neovascularization in pathologic myopia. *Invest Ophthalmol Vis Sci*. 2010;51(7):3721-3725. https://doi.org/10.1167/iovs.09-3493

28. Григорьева А.В., Юрьева Т.Н., Курсакова Ю.В., и др. Биомаркеры миопической хориоидальной неоваскуляризации у женщин, определяющие особенности клинического течения и ответ на анти-VEGF терапию. *Acta Biomedica Scientifica*. 2021;6(2):105-113. Grigorieva AV, Iureva TN, Kursakova YuV, et al. Biomarkers of myopic choroidal neovascularization in women, determining the features of the clinical course and response to anti-VEGF therapy. *Acta Biomedica Scientifica*. 2021;6(2): 105-113 (In Russ.). https://doi.org/10.29413/ABS.2021-6.2.12

29. Cuenca N, Ortuño-Lizarán I, Pinilla I. Cellular characterization of OCT and outer retinal bands using specific immunohistochemistry markers and clinical implications. *Ophthalmology*. 2018;125(3):407-422. https://doi.org/10.1016/j.ophtha.2017.09.016


Поступила 27.04.2022
Received 27.04.2022
Принята к печати 29.08.2022
Accepted 29.08.2022

Вестник офтальмологии
2023, Т. 139, №4, с. 52-58
https://doi.org/10.17116/oftalma202313904152

Russian Annals of Ophthalmology =
Vestnik Oftal'mologii 2023, vol. 139, №4, pp. 52-58
https://doi.org/10.17116/oftalma202313904152

# Мультимодальная диагностика кавернозной гемангиомы сетчатки

© А.С. СТОЮХИНА

ФГБНУ «Научно-исследовательский институт глазных болезней им. М.М. Краснова», Москва, Россия

**РЕЗЮМЕ**

Кавернозная гемангиома сетчатки — редко встречающаяся гамартома, выявляемая преимущественно в молодом возрасте, которая может сочетаться с кавернозными гемангиомами кожи и центральной нервной системы. В отечественной литературе данное заболевание практически не описано.

В статье приведены два клинических случая кавернозной гемангиомы сетчатки, явившиеся случайными находками. Мультимодальная диагностика позволила подтвердить описанные в литературе гистологические находки, характерные для кавернозной гемангиомы сетчатки.

***Ключевые слова:*** *кавернозная гемангиома сетчатки, оптическая когерентная томография, оптическая когерентная томография-ангиография, аутофлюоресценция MultiColor.*

**ИНФОРМАЦИЯ ОБ АВТОРЕ:**
Стоюхина А.С. — https://orcid.org/0000-0002-4517-0324
**Автор, ответственный за переписку:** Стоюхина Алевтина Сергеевна — e-mail: a.stoyukhina@yandex.ru

**КАК ЦИТИРОВАТЬ:**
Стоюхина А.С. Мультимодальная диагностика кавернозной гемангиомы сетчатки. *Вестник офтальмологии.* 2023;139(4):52–58. https://doi.org/10.17116/oftalma202313904152

# Multimodal diagnostics of retinal cavernous hemangioma

© A.S. STOYUKHINA

Krasnov Research Institute of Eye Diseases, Moscow, Russia

**ABSTRACT**

Cavernous hemangioma of the retina — a rarely occurring hamartoma that is predominantly found in the young age; it can be accompanied by cavernous hemangiomas of the skin and central nervous system. In Russian scientific literature this disease has not been described in sufficient detail. The article presents two clinical cases of incidentally diagnosed cavernous hemangioma of the retina. Multimodal diagnostics approach was used to confirm histological findings described in literature, which are characteristic of retinal cavernous hemangioma.

***Keywords:*** *retinal cavernous hemangioma, optical coherence tomography, optical coherence tomography angiography, MultiColor autofluorescence.*

**INFORMATION ABOUT THE AUTHOR:**
Stoyukhina A.S. — https://orcid.org/0000-0002-4517-0324
**Corresponding author:** Stoyukhina A.S. — e-mail: a.stoyukhina@yandex.ru

**TO CITE THIS ARTICLE:**
Stoyukhina AS. Multimodal diagnostics of retinal cavernous hemangioma. *Russian Annals of Ophthalmology = Vestnik oftal'mologii.* 2023;139(4):52–58. (In Russ.). https://doi.org/10.17116/oftalma202313904152

Гемангиома — собирательное понятие, включающее новообразования дисэмбриопластического и бластоматозного характера. Различают капиллярную, венозную, кавернозную гемангиомы и доброкачественную гемангиоперицитому. Капиллярная гемангиома представляет собой узел с гладкой, бугристой или сосочковой поверхностью, состоит из ветвящихся сосудов капиллярного типа с узкими просветами, базальной мембраной и несколькими рядами эндотелиальных клеток. Строма ее рыхлая или фиброзная. Венозная гемангиома имеет вид узла, состоящего из сосудистых полостей, стенки которых содержат пучки гладких мышц и напоминают вены. Кавернозная гемангиома состоит из крупных сосудистых тонкостенных полостей (каверн), выстланных эндотелиальными клетками и выполненных жидкой или свернувшейся кровью. Доброкачественная гемангиоперицитома построена из хаотично

расположенных капилляров, окруженных муфтами из пролиферирующих перицитов [1].

В сетчатке встречаются капиллярная и кавернозная гемангиомы. Кроме того, выделяют рацемозные гемангиомы — группу своеобразных артериовенозных соустий с разнообразной клинической картиной [2].

Капиллярная гемангиома сетчатки может развиваться как самостоятельное новообразование или быть проявлением системного синдрома Гиппеля—Линдау [2, 3].

Кавернозная гемангиома сетчатки (кГС), впервые описанная A.B. Reese в 1963 г. [4], — редко встречающаяся гамартома, выявляемая преимущественно в молодом возрасте, которая может сочетаться с кавернозными гемангиомами кожи и центральной нервной системы [5—8]. В основном встречаются спорадические случаи, однако описаны и семейные формы с аутосомно-доминантным типом наследования, для которых характерно билатеральное поражение. При монолатеральном поражении чаще страдает правый глаз [9].

Следует дифференцировать кГС от других сосудистых мальформаций сетчатки, в том числе от ангиоматоза сетчатки, ретинальных телеангиоэктазий и рацемозной ангиомы сетчатки [5].

По данным гистологического исследования было показано, что кГС представлена многочисленными тонкостенными сосудистыми пространствами во внутренних слоях сетчатки, располагающимися на большой площади [9, 10]. При электронной микроскопии выявляются покрытые эндотелием кровеносные сосуды, образующие расширенные мешковидные структуры, связанные между собой узкими отверстиями. Эти сосуды выстланы сплошным слоем нефенестрированных плоских эндотелиальных клеток, имеющих терминальные перемычки на просветной стороне и тонкую непрерывную базальную мембрану. Также показаны взаимосвязь между внутренними слоями сетчатки и преретинальной мембраной и отсутствие интраретинального белкового экссудата, субретинальных отложений холестерина и пенистых гистиоцитов [10].

Течение кГС, как правило, бессимптомное [9]. Снижение зрительных функций выявляют при локализации кГС непосредственно в фовеолярной зоне [9, 11] или в случае возникновения осложнений — гифемы с развитием вторичной глаукомы и гемофтальма [7, 9, 12—14], что у детей может приводить к амблиопии [5, 7, 11, 14]. Описан случай сочетания кГС с колбочковой дистрофией [15]. Возможно сочетание кГС на одном глазу с гемангиомой диска зрительного нерва на втором [16].

Офтальмоскопически при кГС выявляют гроздьевидные кистоподобные выпячивания, которые представляют собой мешотчатые аневризмы, заполненные темно-красной венозной кровью и окруженные желто-белыми фиброзными изменениями [5, 6, 13, 15]. Возможно появление отека окружающей сетчатки, ватных экссудатов, геморрагий [17].

При проведении пробы Вальсальвы или пальцевого массажа глазного яблока размеры кГС остаются неизменными [17].

При проведении флюоресцентной ангиографии (ФАГ) выявляют зоны гипофлюоресценции, соответствующие микроаневризмам, в раннюю фазу и замедленное заполнение извитых расширенных ретинальных сосудов в зоне кГС в среднюю и позднюю венозные фазы. К фазе рециркуляции происходит заполнение красителем сосудов опухоли, при этом для аневризм характерен «уровень» флюоресциина. Он появляется за счет того, что из-за резко замедленного кровотока в аневризмах происходит разделение крови на клеточные элементы, которые осаждаются, и плазму. Экстравазальный выход красителя отсутствует [5, 6, 11—13, 15, 17—19].

На оптической когерентной томограмме кГС представлена интраретинальными четко очерченными гроздьеподобными кавернами, прикрытыми преретинальной тканью [18, 20, 21]. Следует отметить, что эпиретинальная мембрана, прилежащая к сосудистым полостям и образующая мосты между ними, может стать причиной гемофтальма [18, 19, 22].

При оптической когерентной томографии-ангиографии (ОКТ-А) выявляют резкое расширение ретинальных сосудов с локальными изменениями в виде узлов и «гроздей винограда» [6, 21].

Несмотря на имеющиеся в литературе описания клинической картины кГС, эта патология нередко вызывает сложности при постановке диагноза.

В качестве примера приводим описание собственных клинических случаев.

## Клинический случай 1

*Пациентка И.*, 29 лет, направлена в ФГБНУ «НИИГБ им. М.М. Краснова» для проведения ФАГ с предварительным диагнозом «частичный тромбоз ветви центральной вены сетчатки (ЦВС)». Жалоб пациентка не предъявляла, изменения на глазном дне были выявлены случайно.

Объективно: Vis OD = 0,5 sph $-1{,}0^{D}$ = 1,0; Vis OS = 0,7—0,8 sph – $0{,}5^{D}$ = 1,0. Внутриглазное давление (ВГД) обоих глаз — 15 мм рт. ст.

Офтальмоскопически на глазном дне правого глаза по ходу верхневисочной аркады на средней периферии вокруг крупного ретинального сосуда выявлена зона измененных ретинальных сосудов малого калибра, по виду напоминающая преретинальное кровоизлияние **(рис. 1, а)**.

При проведении ФАГ в артериальную фазу выявлены множественные точечные участки гипофлюоресценции, в которых, начиная с артериовенозной фазы, появилась гиперфлюоресценция и количество которых увеличилось в процессе исследования.

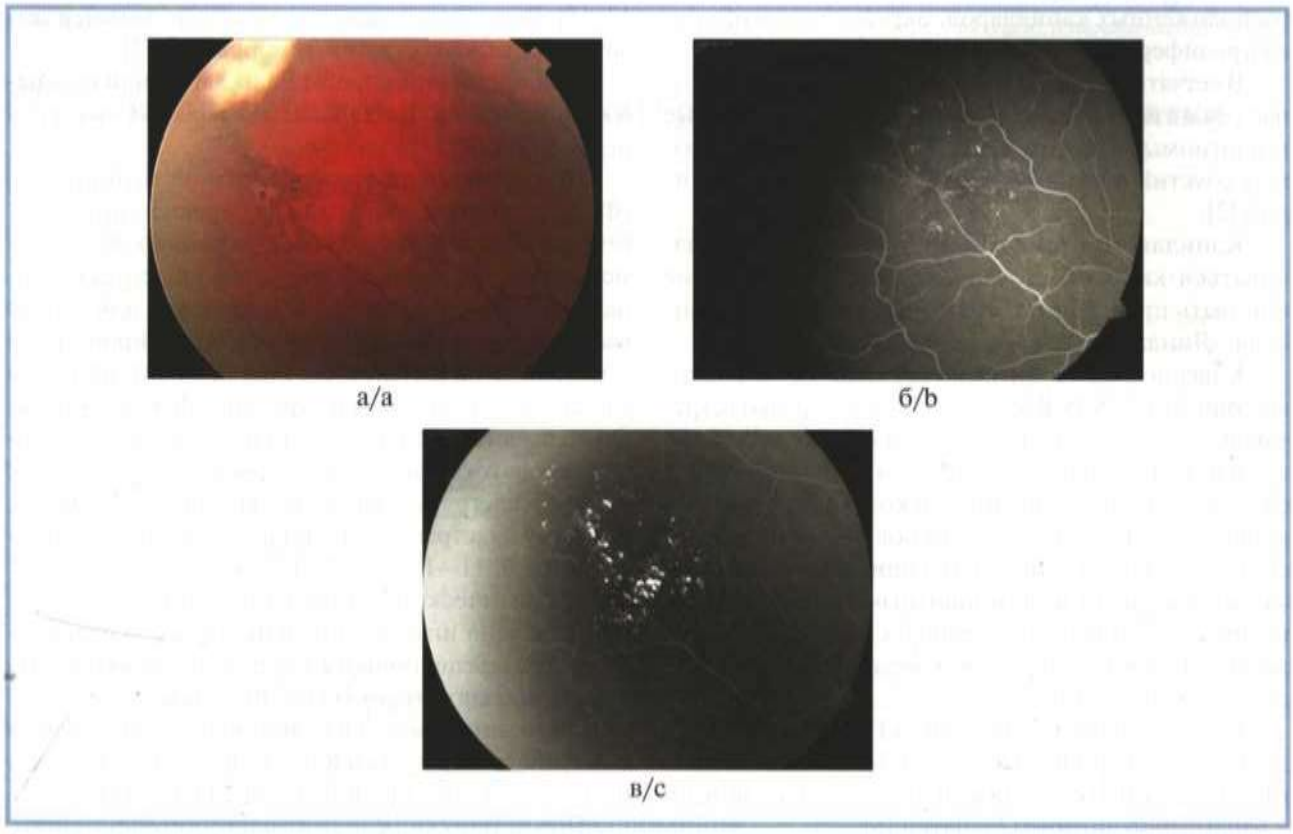


***Рис. 1.*** **Пациентка *И.*, 29 лет. Фотография глазного дна (а), результаты ФАГ в артериовенозную (б) и позднюю (в) фазы.**
***Fig. 1.*** **Patient *I.*, 29 years old. Photo of the eye fundus (a), FAG findings in the arteriovenous (b) and late (c) phases.**

В позднюю фазу четко визуализированы «уровни» без признаков экстравазального выхода красителя. Описанные изменения располагались по ходу патологически извитой вены **(рис. 1, б, в)**.

Также пациентке были выполнены ОКТ, ОКТ-А, исследование коротковолновой аутофлюоресценции глазного дна и исследование в режиме MultiColor.

На ОКТ в зоне интереса во внутренних слоях сетчатки выявлены множественные гипорефлективные округлые полости с гиперрефлективным контуром, а также гиперрефлективные включения округлой формы **(рис. 2, а)**, соответствующие сосудам, наиболее выраженным на уровне промежуточного капиллярного сплетения сетчатки по данным ОКТ-А **(рис. 2, б—г)**.

При исследовании коротковолновой аутофлюоресценции выявленные изменения были гипоаутофлюоресцентными, что подтверждает их «сосудистую» природу **(рис. 3, а)**.

На снимках, выполненных в режиме MultiColor, цвет очагов соответствовал цвету сосудов, вокруг — участки желто-зеленого цвета, гиперрефлективные в зеленом и синем отраженном свете, что свидетельствует о локализации процесса на уровне внутренних слоев сетчатки **(рис. 3, б)**.

При обследовании в динамике через 3 года отмечено увеличение размеров мешотчатых аневризм, а также появление участков глиоза, соответствующих желто-зеленому цвету на снимках в режиме MultiColor, выполненных при первичном обращении **(рис. 4)**.

## Клинический случай 2

*Пациент Г.*, 46 лет, обратился в ФГБНУ «НИИГБ им. М.М. Краснова» с жалобами на снижение зрения вблизи.

Объективно: Vis OU = 1,0; ВГД обоих глаз — 17 мм рт.ст.

Офтальмоскопически на глазном дне правого глаза по ходу верхневисочной аркады на средней периферии вокруг крупного ретинального сосуда выявлена зона измененных ретинальных сосудов малого калибра, по виду напоминающая преретинальное кровоизлияние, окруженная глиозом **(рис. 5)**.

Проведение ФАГ противопоказано в связи с наличием у пациента бронхиальной астмы.

С целью уточнения диагноза пациенту проведены ОКТ и ОКТ-А.

При проведении ОКТ в зоне интереса во внутренних слоях сетчатки выявлены множественные гипорефлективные округлые полости с гиперрефлективным контуром, а также гиперрефлективные включения округлой формы **(рис. 6, а, б)**, соответствующие сосудам, наиболее выраженным на уровне

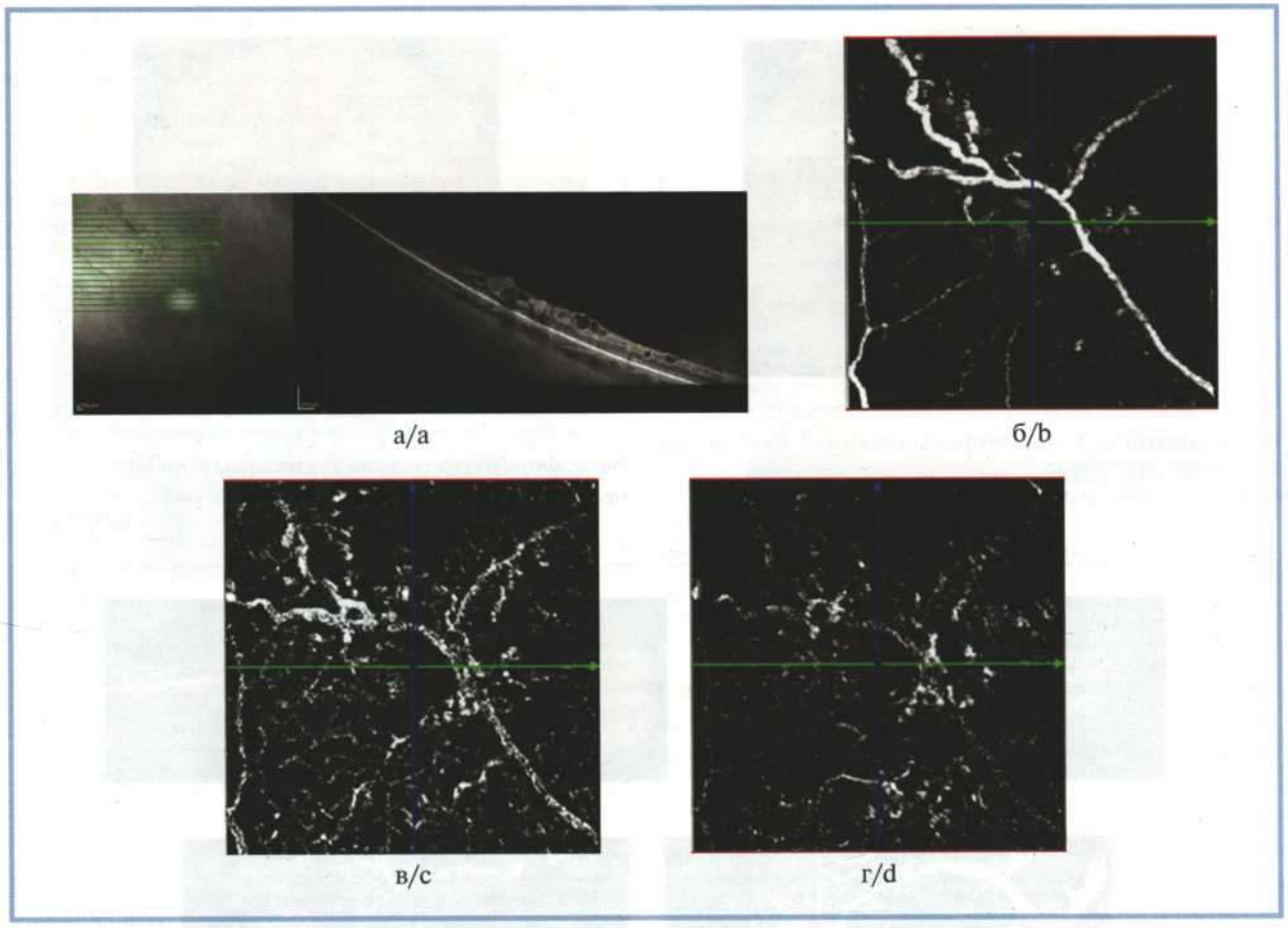


***Рис. 2.*** **Пациентка *И*. Горизонтальный ОКТ-скан через зону интереса (а) и ОКТ-А-сегментация на уровне поверхностного (б), промежуточного (в) и глубокого (г) капиллярного сплетения сетчатки.**

***Fig. 2.*** **Patient *I*. Horizontal OCT scan through the area of interest (a) and OCTA segmentation at the level of superficial (b), intermediate (c) and deep (d) capillary plexus of the retina.**

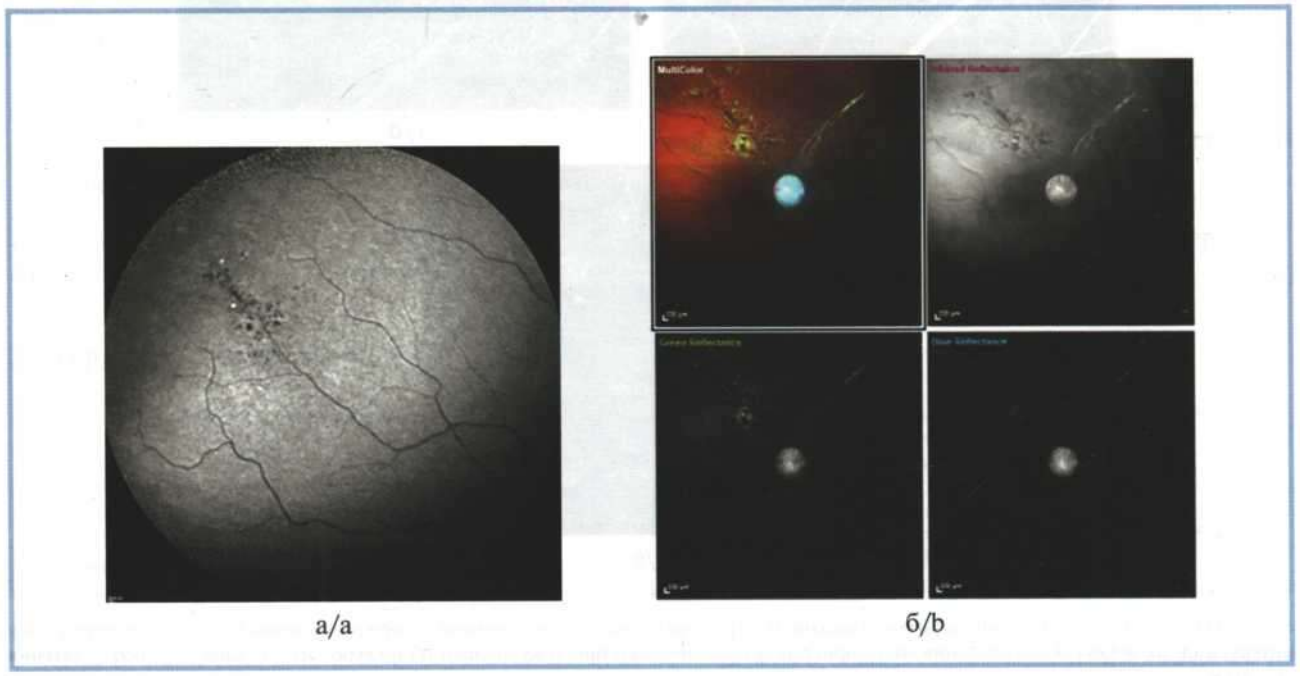


***Рис. 3.*** **Пациентка *И*. Исследование глазного дна в режиме коротковолновой аутофлюоресценции (а) и MultiColor (б).**

***Fig. 3.*** **Patient *I*. Examination of the eye fundus in short-wave mode autofluorescence (a) and MultiColor (b).**

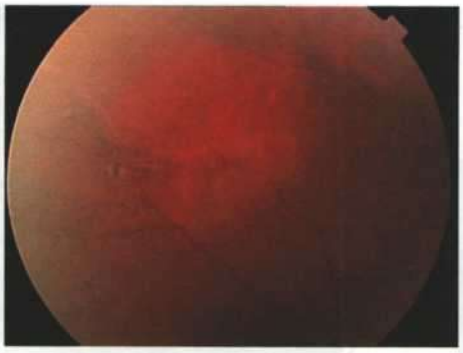

*Рис. 4.* **Пациентка *И*. Фотография глазного дна, выполненная в динамике через 3 года.**

*Fig. 4.* **Patient *I*. Photo of the eye fundus made after 3 years.**

*Рис. 5.* **Фотография глазного дна пациента *Г*. 46 лет.**

*Fig. 5.* **Photo of the eye fundus of patient *G.*, 46 years old.**

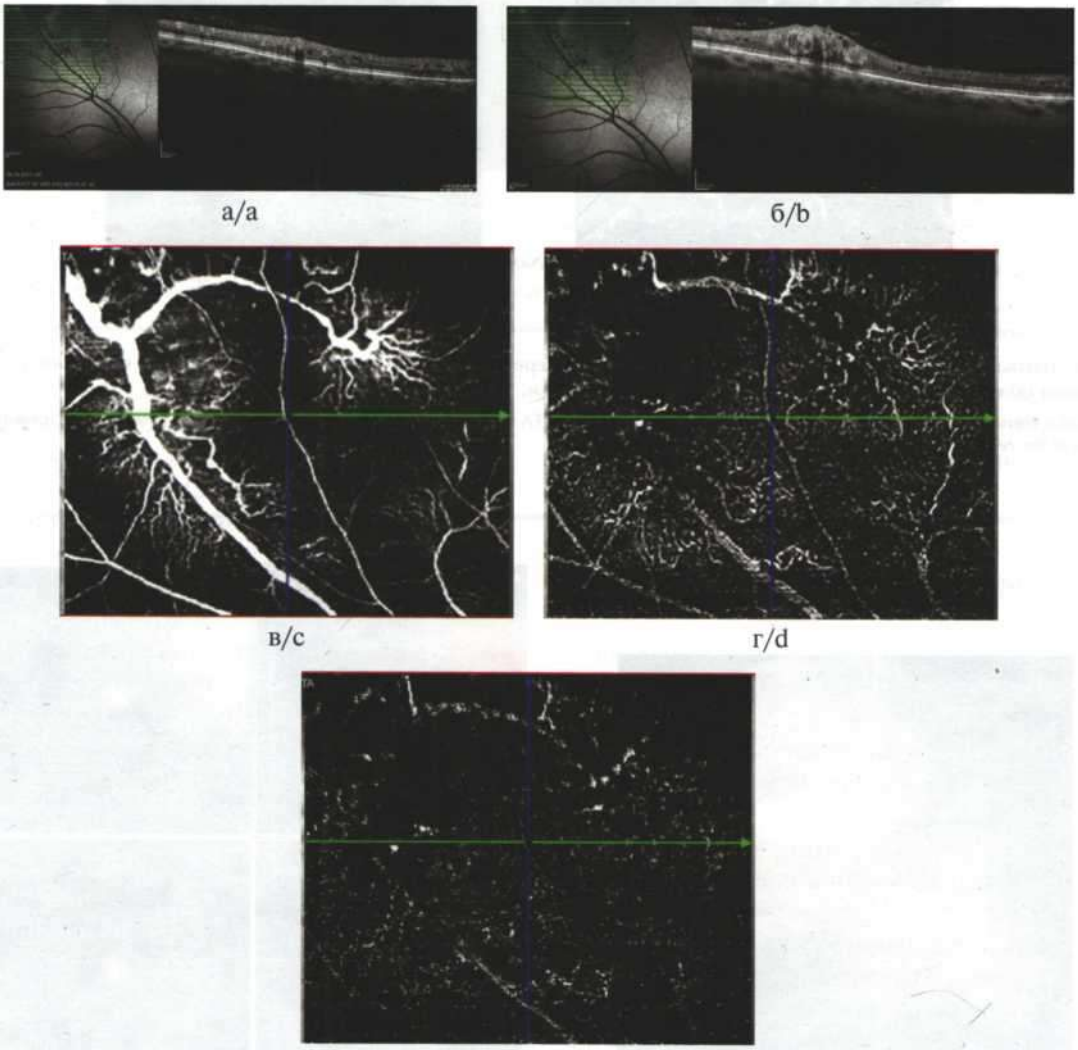


*Рис. 6.* **Пациент *Г*. Исследование коротковолновой аутофлюоресценции, совмещенное с горизонтальным ОКТ-сканом через зону интереса (а, б), и ОКТ-А-сегментация на уровне поверхностного (в), промежуточного (г) и глубокого (д) капиллярного сплетения сетчатки.**

*Fig. 6.* **Patient *G*. Short-wave autofluorescence combined with horizontal OCT scan through the area of interest (a, b), OCTA segmentation at the level of superficial (c), intermediate (d) and deep (e) capillary plexus of the retina.**

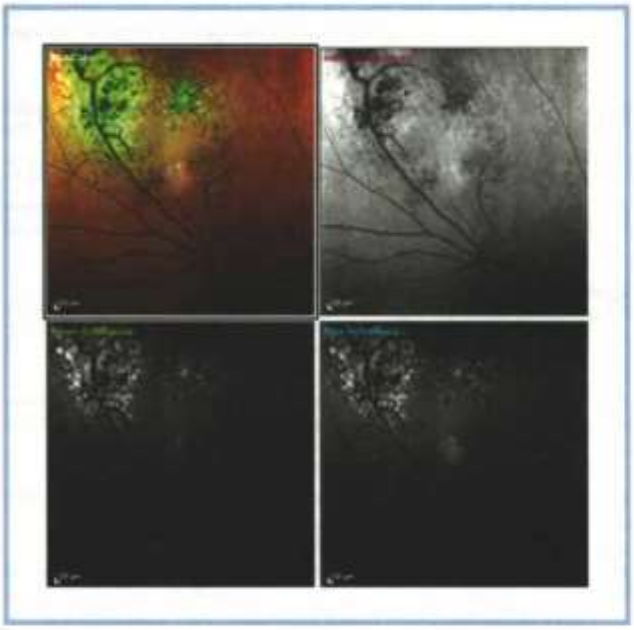

*Рис. 7.* **Пациент *Г*. Исследование глазного дна в режиме MultiColor.**

*Fig. 7.* **Patient *G*. Examination of the eye fundus in MultiColor mode.**

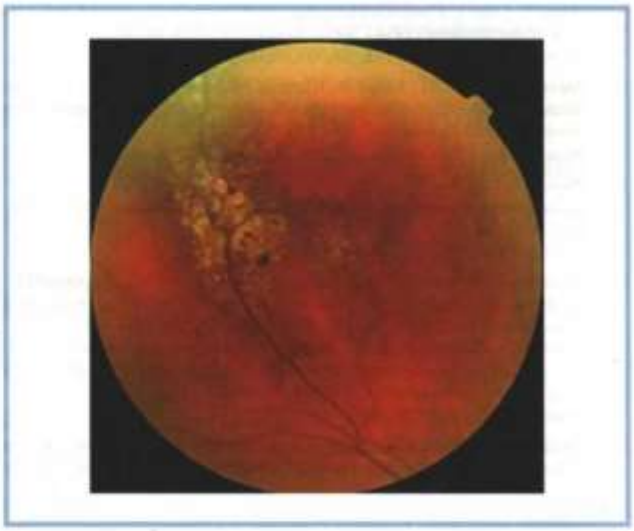

*Рис. 8.* **Пациент *Г*. Фотография глазного дна, выполненная в динамике через 5 лет.**

*Fig. 8.* **Patient *G*. Photo of the eye fundus made after 5 years.**

промежуточного капиллярного сплетения сетчатки по данным ОКТ-А **(рис. 6, в—д)**.

При исследовании коротковолновой аутофлюоресценции выявленные изменения были гипоаутофлюоресцентными, что подтверждает их «сосудистую» природу **(см. рис. 6, а, б)**.

На снимках, выполненных в режиме MultiColor, цвет очагов соответствовал цвету сосудов, вокруг — участки желто-зеленого цвета, гиперрефлективные в зеленом и синем отраженном свете, что свидетельствует о локализации процесса на уровне внутренних слоев сетчатки **(рис. 7)**.

При обследовании в динамике в течение 5 лет изменений выявлено не было **(рис. 8)**.

## Заключение

Ранее гистологически было показано, что кГС состоит из выстланных эндотелием венозных аневризм, соединенных между собой узкими каналами, и развивается во внутренних слоях сетчатки, а при больших размерах достигает и наружных ее слоев [2].

В описанных клинических случаях общим явилась локализация кГС на средней периферии по ходу верхневисочной сосудистой аркады. На ОКТ в обоих случаях изменения локализовались преимущественно на уровне внутренних слоев сетчатки с локальными участками вовлечения в процесс наружных слоев. Округлые интраретинальные полости соответствуют патологическим ретинальным сосудам, что подтверждено результатами ОКТ-А и ФАГ.

На ОКТ-А изменения выявлены преимущественно на уровне промежуточного капиллярного сплетения, в котором располагаются собирающие венулы [23, 24]. Результаты ФАГ также свидетельствуют о связи выявленных сосудистых пространств с венозной системой.

**Автор заявляет об отсутствии конфликта интересов.**
**The author declares no conflicts of interest.**

## ЛИТЕРАТУРА/REFERENCES

1. Струков А.И., Серов В.В. Патологическая анатомия. М.: Медицина; 1985.
Strukov AI, Serov VV. *Patologicheskaya anatomiya* [Pathological anatomy]. M.: Medicina; 1985. (In Russ.).
2. Shields JA. Diagnosis and Management of Intraocular Tumor. St. Louis: The C.V. Mosby Company; 1983.
3. Бровкина А.Ф. Офтальмоонкология. Руководство для врачей. М.: Медицина; 2002.
Brovkina AF. *Oftal'moonkologiya. Rukovodstvo dlya vrachey* [Ophthalmooncology: Doctors manual]. M.: Meditsina; 2002. (In Russ.).
4. Reese AB. Tumors of the Eye. Maryland: Harper & Row Publishers; 1976.
5. Gass JDM. Cavernous hemangioma of the retina. A neuro-oculo-cutaneous syndrome. *Am J Ophthalmol.* 1971;71(4):799-814. https://doi.org/10.1016/0002-9394(71)90245-5
6. Lyu S, Zhang M, Wang RK, Gao Y, Zhang Q, Min X. Analysis of the characteristics of optical coherence tomography angiography for retinal cavernous hemangioma A case report. *Med (Baltimore).* 2018;97(7):e9940. https://doi.org/10.1097/MD.0000000000009940
7. Yamaguchi K, Yamaguchi K, Tamai M. Cavernous hemangioma of the retina in a pediatric patient. *Ophthalmologica.* 1988;197(3):127-129. https://doi.org/10.1159/000309932
8. Backhouse O, O'Neill D. Cavernous haemangioma of retina and skin. *Eye.* 1998;12(6):1027-1028. https://doi.org/10.1038/eye.1998.267

9. Wang W, Chen L. Cavernous hemangioma of the retina a comprehensive review of the literature (1934—2015). *Retina*. 2017;37(4):611-621. https://doi.org/10.1097/IAE.0000000000001374
10. Messmer E, Font RL, Laqua H, Höpping W, Naumann GOH. Cavernous Hemangioma of the Retina: Immunohistochemical and Ultrastructural Observations. *Arch Ophthalmol*. 1984;102(3):413-418. https://doi.org/10.1001/ARCHOPHT.1984.01040030331031
11. Naftchi S, La Cour M. A case of central visual loss in a child due to macular cavernous haemangioma of the retina. *Acta Ophthalmol Scand*. 2002; 80(5):550-552. https://doi.org/10.1034/j.1600-0420.2002.800518.x
12. Яровой А.А., Булгакова Е.С., Володин П.Л., Кривовиз О.С., Голубева О.В., Ушакова Т.Л. Кавернозная гемангиома сетчатки у ребенка в возрасте 1 года: клинический случай. *Онкопедиатрия*. 2015;2(4):414-419. Yarovoi AA, Bulgakova ES, Volodin PL, Krivovyiz OS, Golubeva OV, Ushakova TL. Cavernous Hemangioma of The Retina in a Child Aged 1 Year: A Case Report. *Onkopediatria*. 2015;2(4):414-419 (In Russ.). https://doi.org/10.15690/onco.v2.i4.1469
13. Hasanpour H, Ramezani A, Karimi S. Recurrent vitreous hemorrhage in a case of retinal cavernous hemangioma: A rare presentation. *J Ophthalmic Vis Res*. 2016;11(3):333-335. https://doi.org/10.4103/2008-322X.188398
14. Shields JA, Eagle RC, Ewing MQ, Lally SE, Shields CL. Retinal cavernous hemangioma: fifty-two years of clinical follow-up with clinicopathologic correlation. *Retina*. 2014;34(6):1253-1257. https://doi.org/10.1097/IAE.0000000000000232
15. Gündüz K, Özbayrak N, Okka M, Okudan S, Zengin N. Cavernous hemangioma with cone dysfunction. *Ophthalmologica*. 1996;210(6):367-371. https://doi.org/10.1159/000310749
16. Bell D, Yang HK, O'Brien C. A case of bilateral cavernous hemangioma associated with intracerebral hemangioma. *Arch Ophthalmol*. 1997;115(6):818-819. https://doi.org/10.1001/archopht.1997.01100150820027
17. Lewis RA, Cohen MH, Wise GN. Cavernous haemangioma of the retina and optic disc. A report of three cases and a review of the literature. *Br J Ophthalmol*. 1975;59(8):422-434. https://doi.org/10.1136/bjo.59.8.422
18. Rani PK, Peguda HK, Kaliki S, Chhablani J. Reverse fluorescein cap sign of cavernous haemangioma of optic nerve on OCT angiography. *BMJ Case Reports* Publ online. December 2016:bcr2016218176. https://doi.org/10.1136/bcr-2016-218176
19. Pringle E, Chen S, Rubinstein A, Patel CK, Downes S. Optical coherence tomography in retinal cavernous haemangioma may explain the mechanism of vitreous haemorrhage. *Eye*. 2009;23(5):1242-1243. https://doi.org/10.1038/eye.2008.156
20. Pastor-Idoate S, Gil-Martinez M, Crim N, et al. Swept-source optical coherence tomography of retinal cavernous hemangioma: a new imaging modality. *J Pediatr Ophthalmol Strabismus*. 2015;52 Online:e4-e7. https://doi.org/10.3928/01913913-20150224-02
21. Singh E, Sen A. A case of retinal cavernous hemangioma analyzed with optical coherence tomography angiography. *Indian J Ophthalmol*. 2019;67(4): 561-563. https://doi.org/10.4103/ijo.IJO_1478_18
22. Bloch E, Hakim J. Retinal Cavernous Hemangioma. *Ophthalmology*. 2015; 122(10):2037. https://doi.org/10.1016/j.ophtha.2015.07.006
23. Cabral D, Pereira T, Ledesma-Gil G, et al. Volume rendering of dense B-scan optical coherence tomography angiography to evaluate the connectivity of macular blood flow. *Investig Ophthalmol Vis Sci*. 2020;61(6):1-3. https://doi.org/10.1167/IOVS.61.6.44
24. An D, Yu P, Bailey Freund K, Yu DY, Balaratnasingam C. Three-Dimensional Characterization of the Normal Human Parafoveal Microvasculature Using Structural Criteria and High-Resolution Confocal Microscopy. *Invest Ophthalmol Vis Sci*. 2020;61(10):3-3. https://doi.org/10.1167/IOVS.61.10.3


Поступила 05.12.2022
Received 05.12.2022
Принята к печати 15.02.2023
Accepted 15.02.2023

Вестник офтальмологии
2023, Т. 139, №4, с. 59-64
https://doi.org/10.17116/oftalma202313904159

Russian Annals of Ophthalmology =
Vestnik Oftal'mologii 2023, vol. 139, №4, pp. 59-64
https://doi.org/10.17116/oftalma202313904159

# Эндокапсулярная фиксация интраокулярной линзы при эктопии хрусталика на фоне синдрома Марфана (клиническое наблюдение)

© К.С. АВЕТИСОВ[1], Е.А. ЧИЖОНКОВА[1], С.Э. АВЕТИСОВ[1, 2], М.Н. НАРБУТ[1]

[1]ФГБНУ «Научно-исследовательский институт глазных болезней им. М.М. Краснова», Москва, Россия;
[2]ФГАОУ ВО «Первый Московский государственный медицинский университет им. И.М. Сеченова» Минздрава России (Сеченовский университет), Москва, Россия

**РЕЗЮМЕ**

Современные тенденции совершенствования технологий факохирургии при эктопии хрусталика (в том числе на фоне синдрома Марфана) характеризуются переходом от полного удаления хрусталика (ленсэктомии) к аспирации вещества хрусталика, попыткам сохранения и репозиции капсульного мешка. Клиническое наблюдение касается динамического анализа результатов хирургического лечения двусторонней эктопии хрусталика при синдроме Марфана у пациента 6 лет. Особенности микроинвазивной факохирургии заключались в сохранении капсульного мешка и эндокапсулярной фиксации интраокулярной линзы. Приведены результаты динамического офтальмологического наблюдения в течение семилетнего периода.

***Ключевые слова:*** *синдром Марфана, эктопия хрусталика, факохирургия, фиксация интраокулярной линзы, эндокапсулярное кольцо.*

**ИНФОРМАЦИЯ ОБ АВТОРАХ:**
Аветисов К.С. — https://orcid.org/0000-0001-9195-8908
Чижонкова Е.А. — https://orcid.org/0000-0002-5016-8632
Аветисов С.Э. — https://orcid.org/0000-0001-7115-4275
Нарбут М.Н. — https://orcid.org/0000-0002-2931-0796
**Автор, ответственный за переписку:** Чижонкова Екатерина Анатольевна — e-mail: ekka286@yandex.ru

**КАК ЦИТИРОВАТЬ:**
Аветисов К.С., Чижонкова Е.А., Аветисов С.Э., Нарбут М.Н. Эндокапсулярная фиксация интраокулярной линзы при эктопии хрусталика на фоне синдрома Марфана (клиническое наблюдение). *Вестник офтальмологии.* 2023;139(4):59–64. https://doi.org/10.17116/oftalma202313904159

# Endocapsular fixation of intraocular lens in patients with ectopia lentis and Marfan syndrome (case study)

© K.S. AVETISOV[1], E.A. CHIZHONKOVA[1], S.E. AVETISOV[1, 2], M.N. NARBUT[1]

[1]Krasnov Research Institute of Eye Disease, Moscow, Russia;
[2]I.M. Sechenov First Moscow State Medical University (Sechenov University), Moscow, Russia

**ABSTRACT**

Modern trends in advancement of phaco surgery techniques in patients with ectopia lentis (including patients with Marfan syndrome) are characterized by the transition from complete removal of the lens (lensectomy) to aspiration of the lens substance and attempts to preserve and reposition the capsular bag. This case study analyzes the results of surgical treatment of bilateral ectopia lentis in a 6-year-old patient with Marfan syndrome. The specifics of microinvasive phaco surgery consisted in capsular bag preservation and endocapsular fixation of the intraocular lens. The article presents the results of ophthalmological observation over a seven-year period.

***Keywords:*** *Marfan syndrome, ectopia lentis, phaco surgery, intraocular lens fixation, endocapsular ring.*

**INFORMATION ABOUT THE AUTHORS:**
Avetisov K.S. — https://orcid.org/0000-0001-9195-8908
Chizhonkova E.A. — https://orcid.org/0000-0002-5016-8632
Avetisov S.E. — https://orcid.org/0000-0001-7115-4275
Narbut M.N. — https://orcid.org/0000-0002-2931-0796
**Corresponding author:** Chizhonkova E.A. — e-mail: ekka286@yandex.ru

**TO CITE THIS ARTICLE:**
Avetisov KS, Chizhonkova EA, Avetisov SE, Narbut MN. Endocapsular fixation of intraocular lens in patients with ectopia lentis and Marfan syndrome (case study). *Russian Annals of Ophthalmology = Vestnik oftal'mologii.* 2023;139(4):59–64. (In Russ.). https://doi.org/10.17116/oftalma202313904159

Эктопия хрусталика (ЭХ) как результат системных изменений соединительной ткани и вовлечения в патологический процесс цинновой связки встречается при различных наследственных заболеваниях, одним из которых является синдром Марфана (СМ) — орфанное заболевание соединительной ткани из группы фибриллинопатий 1-го типа, сопровождающееся полисистемной распространенностью и выраженной клинической симптоматикой [1]. Главными диагностическими критериями СМ считают аневризму или расслоение аорты, ЭХ, наличие подтвержденного семейного анамнеза и/или генетической мутации [2]. Распространенность ЭХ при СМ, по разным данным, составляет от 30 до 87% [3—7]. Вариабельность данных может быть связана с выбором критериев оценки положения хрусталика, при этом отмечают возможность двусторонней ЭХ при характерном смещении в верхнем и верхнетемпоральном направлении [3—9].

При выраженной ЭХ в условиях мидриаза в просвете зрачка может быть виден его экватор (некоторые исследователи предлагают обозначать этот феномен как «симптом заходящего солнца»). Считают, что для ЭХ при СМ, в отличие от инволюционного или травматического подвывиха, характерна относительная стабильность положения хрусталика [8, 10]. Риск прогрессирования смещения при длительном динамическом наблюдении, по данным разных авторов, составляет около 10% [3, 7]. Не исключено, что прогрессирование изменений связочно-капсульного аппарата в конечном счете может приводить к выраженному смещению хрусталика [10]. Потенциальная возможность помутнений хрусталика при СМ не отличается от аналогичной тенденции в общей популяции, но они могут проявляться в более молодом возрасте [4, 8].

В начальных стадиях процесса основным симптомом ЭХ является миопический сдвиг рефракции. При этом основное направление зрительной реабилитации пациентов связано с применением традиционных средств коррекции — очков или контактных линз, которые остаются методами выбора оптической коррекции афакии и после факохирургии, не предполагающей имплантацию интраокулярной линзы (ИОЛ). Так, при анализе результатов мониторинга 160 пациентов (316 глаз) с СМ отмечена возможность сохранения высокой корригированной остроты зрения при наличии клинических проявлений ЭХ. В группе пациентов с условно нормальным положением хрусталика (123 наблюдения) корригированная острота зрения в пределах 1,0 была достигнута в 87 случаях, 0,5—0,9 — в 27 случаях, а при наличии симптомов ЭХ (175 наблюдений) — хотя и в меньшем, но тем не менее существенном количестве наблюдений: в 50 и 66 случаях соответственно [3].

К основным клиническим критериям перехода от оптической коррекции к хирургическому лечению относят: анатомическое прогрессирование ЭХ с выраженным смещением хрусталика относительно зрительной оси, угрозу дислокации хрусталика и вторичное повышение внутриглазного давления (ВГД), нарастание индуцированных рефракционных нарушений (миопии и хрусталикового астигматизма), сопровождающееся снижением максимальной остроты зрения (менее 0,3—0,4), монокулярную диплопию, а в детском возрасте — формирование амблиопии [10—14]. Многочисленность публикаций, касающихся хирургического лечения ЭХ при СМ в детском возрасте, обусловлена своевременной диагностикой данного состояния и целесообразностью раннего проведения вмешательства из-за риска развития амблиопии [11—15].

Физиологические особенности хрусталика (в частности, потеря прозрачности даже при микротравмах) исключают возможность хирургической репозиции нативного хрусталика при его эктопии, а отсутствие «плотного» ядра обусловливает необходимость применения энергетической факоэмульсификации при удалении вещества хрусталика. По данным ранее опубликованного обзора литературы, факохирургия при ЭХ требует применения специальных подходов как в выборе метода удаления хрусталика, так и в вопросе фиксации ИОЛ [16]. Процесс совершенствования факохирургии при ЭХ характеризуется переходом от полного удаления хрусталика (ленсэктомии) с различными вариантами внекапсульной фиксации ИОЛ к сохранению и репозиции капсульного мешка для эндокапсулярной фиксации ИОЛ. В последнем случае помимо технических особенностей факохирургии обсуждают вопрос потенциальной стабильности комплекса «ИОЛ — капсульный мешок». Приведенное ниже клиническое наблюдение представляет интерес как с позиций особенностей факохирургии, так и в отношении сроков послеоперационного наблюдения пациента.

## Клиническое наблюдение

Приводим результаты обследования *пациента А.*, 2008 г.р., при обращении (конец 2014 г.). По данным анамнеза — прогрессирующее снижение зрения в последние два года. Диагноз СМ подтвержден расширением корня аорты по данным компьютерной томографии, двусторонней ЭХ, молекулярно-генетическим исследованием — наличием мутации в гене *FBN1* (p.Arg627Cys c.1879C>T/N). Особенности общего состояния — длинные тонкие пальцы кистей, грудинно-поясничный сколиоз 1-й степени, асимметрия грудной клетки, плосковальгусные стопы, умеренный остеопороз, доброкачественная билирубинемия (синдром Жильбера), хронический гастродуоденит, вторичные изменения поджелудочной железы, целиакия, дефицит массы тела тяжелой степени, гипоплазия щитовидной железы, дисгидротическая экзема.

**Максимальная корригированная острота зрения в различные сроки после операции**
**Best-corrected visual acuity at various times after surgery**

| Глаз | Февраль 2015 г. | Июль 2015 г.* | Декабрь 2016 г.** | Сентябрь 2017 г.*** | Сентябрь 2019 г.**** | Октябрь 2020 г. | Ноябрь 2022 г. |
|---|---|---|---|---|---|---|---|
| Правый | 0,4 | 0,6 | 0,2 | 0,4 | 0,7 | 0,66 | 0,66 |
| Левый | 0,28 | 0,5 | 0,1 | 0,3 | 0,4 | 0,4 | 0,4 |

*Примечание.* * — после курса плеоптического лечения; ** — на фоне вторичной катаракты; *** — после лазерной дисцизии задней капсулы; **** — после повторных курсов плеоптического лечения.

*Офтальмологическое обследование*

Максимальная острота зрения обоих глаз — 0,07.

Данные авторефрактокератометрии (в диоптриях):

— правый глаз — sph (–) 9,75 cyl (–) 1,5 Ax 179°; 180° — 39,5; 90° — 42,25;

— левый глаз — sph (–) 12,0 cyl (–) 4,75 Ax 33°; 33° — 40,25; 123° — 43,25.

Размеры переднезадней оси правого и левого глаза — 22,5 и 22,7 мм соответственно.

При биомикроскопии на обоих глазах идентичная картина выраженной ЭХ (в условиях мидриаза визуализирован экватор хрусталика и отмечено смещение хрусталиков в верхневисочном направлении, **рис. 1)**. По результатам проведенной двунаправленной пневмоапланации роговицы выявлено умеренное снижение биомеханических свойств роговицы (роговичного гистерезиса и фактора резистентности роговицы), роговично-компенсированное ВГД — в пределах 15 мм рт.ст. **(рис. 2)**.

В январе 2015 г. последовательно были проведены хирургические вмешательства на левом и правом глазу: аспирация вещества хрусталика, репозиция капсульного мешка, эндокапсулярная имплантация эластичной ИОЛ оптической силы 24,5 и 25 дптр соответственно. Необходимость проведения хирургического вмешательства была обусловлена выраженной ЭХ, снижением максимальной остроты зрения (предположительно вследствие амблиопии). Основные, этапы операции, описанные нами ранее [16], представлены на **рис 3**.

Послеоперационный период протекал без осложнений на фоне стандартной антибактериальной и противовоспалительной терапии. При осмотре через месяц после операции на обоих глазах оптическая часть ИОЛ располагалась в плоскости зрачка, в условиях мидриаза визуализировали край уплотненной передней капсулы (на **рис. 4** обозначен стрелками).

Данные визометрии:

— правый глаз — 0,33 sph (+) 1,0 дптр cyl (–)1,25 дптр Ax 160° 0,4;

— левый глаз — 0,25 sph (+) 1,0 дптр cyl (–)2,25 дптр Ax 150° 0,28.

Суммарный период послеоперационного динамического наблюдения составил 7,5 года (с февраля 2015 г. по ноябрь 2022 г.). На протяжении всего этого периода положение комплекса «ИОЛ — капсульный мешок» оставалось стабильным **(рис. 5)**. Уровень ВГД после операции не превышал 15 мм рт.ст. Данные максимальной корригированной остроты зрения в различные сроки после операции представлены в **таблице**. Проведение курса плеоптического лечения (попеременная прямая окклюзия, лазерстимуляция) непосредственно после операции способствовало повышению корригированной остроты зрения до 0,5—0,6. Снижение зрения в 2016 г. было связано с формированием вторичной катаракты на обоих глазах. Проведение лазерной дисцизии задней капсулы и повторных курсов плеоптического лечения обеспечило повышение остроты зрения. Эффект плеоптических мероприятий в плане лечения амблиопии можно было расценивать как частично положительный, по-

***Рис. 1.*** **Биомикроскопическая картина переднего сегмента левого глаза. (Пояснения в тексте).**

***Fig. 1.*** **Biomicroscopic view of the anterior segment of the left eye (explained in the text).**

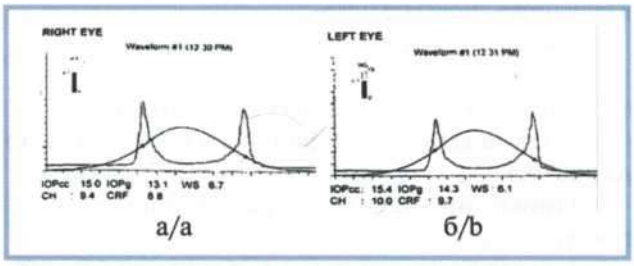


***Рис. 2.*** **Графические результаты двунаправленной пневмоапланации роговицы правого (а) и левого (б) глаза. (Пояснение в тексте).**

***Fig. 2.*** **Graphic representation of the results of bi-directional pneumatic applanation of the cornea of the right (a) and left (b) eyes (explained in the text).**

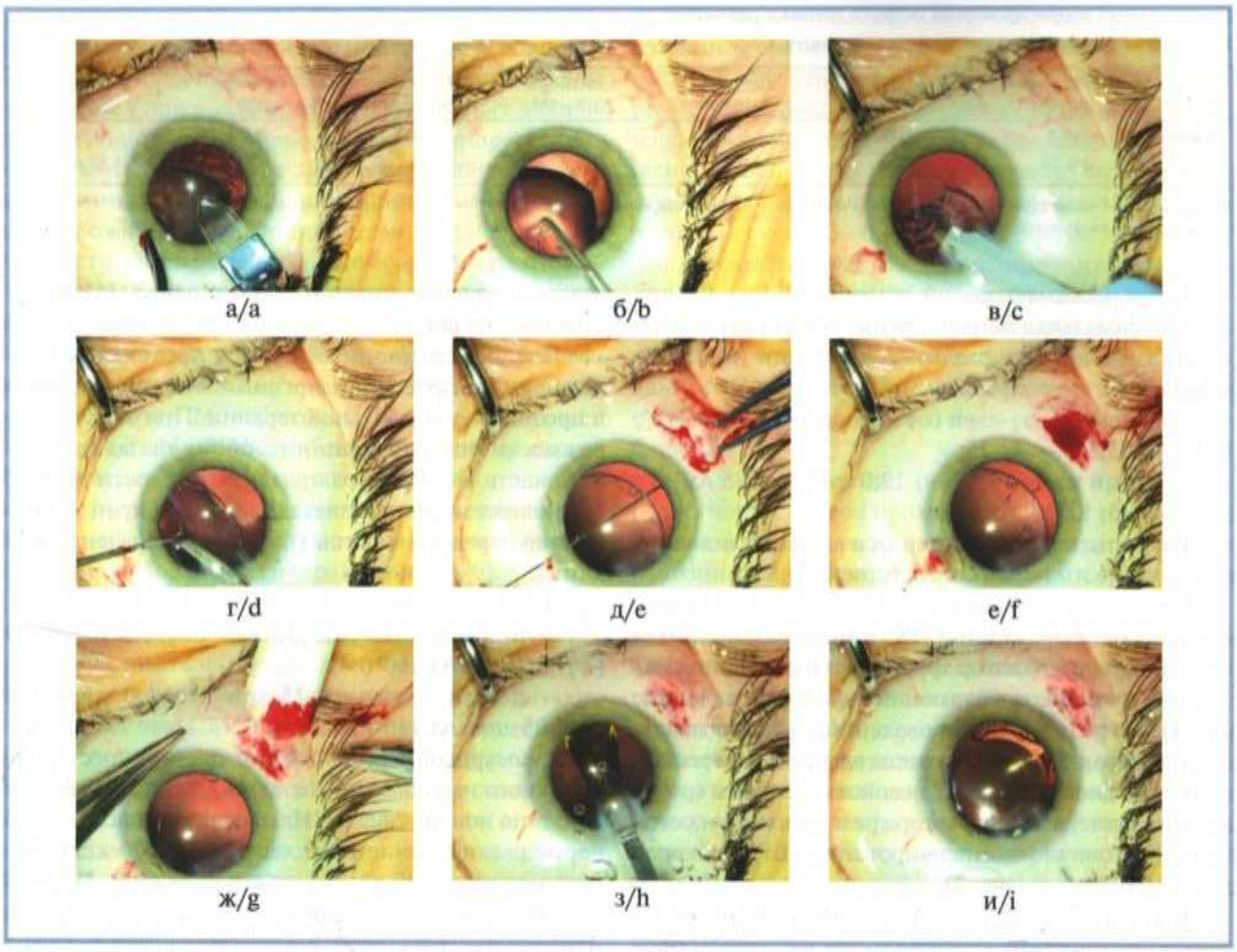


***Рис. 3.* Основные этапы вмешательства.**

а — тоннельный разрез в вертикальном и парацентез в горизонтальном меридианах роговицы; б — передний непрерывный капсулорексис диаметром 5—5,5 мм, максимально сдвинутый в сторону от видимой части экватора эктопированного хрусталика; в — удаление вещества хрусталика в режиме ирригация-аспирация; г — частичная репозиция капсульного мешка за счет имплантации эндокапсулярного кольца; д—е — «захват» кольца атравматическим швом из полипропилена 10-0 и выведение концов шва с помощью двух прямых игл в заранее подготовленный путем отсепаровки конъюнктивы участок склеры в 1,5 мм от лимба; ж — полноценная репозиция капсульного мешка за счет регулирования натяжения и фиксации концов шва на склере; з — эндокапсулярная имплантация эластичной ИОЛ с помощью инжектора; и — финальная картина операции.

***Fig. 3.* Main stages of the surgery.**

a — tunnel incision in the vertical meridian and paracentesis in the horizontal meridian of the cornea; b — anterior continuous capsulorhexis with a diameter of 5—5.5 mm, shifted as far away as possible from the visible part of the equator of the ectopic lens; c — removal of lens substance in irrigation-aspiration mode; d — partial reposition of the capsular bag due to implantation of an endocapsular ring; e, f — «capture» of the ring with an atraumatic suture made of polypropylene 10-0 and removal of the ends of the suture using two straight needles into a section of the sclera prepared in advance by separating the conjunctiva at 1.5 mm from the limb; g — full-fledged reposition of the capsular bag by adjusting the tension and fixing the ends of the seam on the sclera; h — endocapsular implantation of elastic intraocular lens using an injector; i — view of the final stage of the surgery.

скольку достигнутый уровень остроты зрения оставался ниже «нормального».

*Офтальмологический осмотр в ноябре 2022 г.*

Острота зрения:

— правый глаз — 0,33 sph (–) 1,5 дптр 0,66;

— левый глаз — 0,25 sph (–) 1,0 cyl (–) 2,0 дптр Ax 160° 0,4.

Данные авторефрактокератометрии (в диоптриях):

— правый глаз — sph (–) 1,25 cyl (–) 0,75 Ax 2°; 180° — 39,99; 90° — 42,88;

— левый глаз — sph (–) 1,0 cyl (–) 1,75 Ax 153°; 155° — 40,66; 65° — 42,99.

Размеры переднезадней оси правого и левого глаза — 23,43 и 23,49 мм соответственно.

## Обсуждение

Единичность данного клинического наблюдения не позволяет представить заключение в формате выводов, и оно может быть рассмотрено как информация к размышлению.

Функциональные расстройства, обусловленные ЭХ, в данном случае заключались в миопическом сдвиге и формировании амблиопии. В пользу хрусталиковой природы изменений рефракции свидетель-

а/a б/b

*Рис. 4.* **Биомикроскопическая картина переднего сегмента правого (а) и левого (б) глаза. (Пояснение в тексте).**

*Fig. 4.* **Biomicroscopic view of the anterior segment of the right (a) and left (b) eyes (explained in the text).**

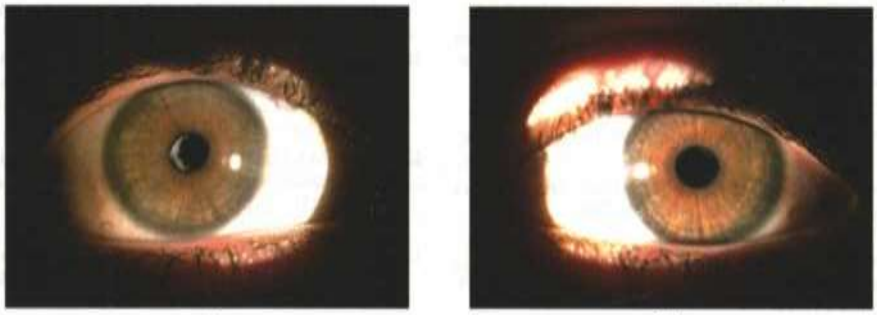

а/a б/b

*Рис. 5.* **Биомикроскопическая картина переднего сегмента правого (а) и левого (б) глаза через 7 лет после операции (в условии физиологических размеров зрачков).**

*Fig. 5.* **Biomicroscopic view of the anterior segment of the right (a) and left (b) eyes seven years after surgery (pupils in physiological state, without induced mydriasis).**

ствует незначительное и не соответствующее осевой природе миопии изменение размеров переднезадней оси на момент первичного обследования (в пределах 22,5—23,5 мм). Наличие амблиопии косвенно подтверждено *ex juvantibus*, т.е. положительными результатами проведенного плеоптического лечения в послеоперационном периоде. Именно предположение о наличии амблиопии явилось решающим фактором в определении сроков проведения оперативных вмешательств в детском возрасте.

Как указано выше, современные тенденции совершенствования технологий факохирургии при ЭХ (в том числе на фоне СМ) характеризуются переходом от полного удаления хрусталика (ленсэктомии) к аспирации вещества хрусталика, попыткам сохранения и репозиции капсульного мешка. В первом случае классическим подходом к интраокулярной коррекции при ЭХ считают склеральную фиксацию ИОЛ, не исключающую возможности кровоизлияний в стекловидное тело, нарушений продукции водянистой влаги, наклона и децентрации линзы, рефракционных ошибок. Альтернативой является ретропупиллярная фиксация ИОЛ к радужке, относительная простота выполнения которой в определенной степени нивелируется потенциальными послеоперационными осложнениями (ирит, повышение ВГД, отложение пигмента на ИОЛ). Эндокапсулярную фиксацию ИОЛ при ЭХ следует считать методом выбора, реализация которого возможна при сохранении и репозиции капсульного мешка за счет имплантации внутрикапсульных колец, при необходимости дополняемой шовной фиксацией к склере в различных вариантах.

## Заключение

Применение в данном клиническом наблюдении технологии факохирургии, предполагающей сохранение капсульного мешка и эндокапсулярную фиксацию ИОЛ при ЭХ у пациента детского возраста, помимо применения специальных технических приемов потребовала и решения вопросов, связанных с выбором оптической силы ИОЛ и оценкой потенциальной стабильности комплекса «ИОЛ — капсульный мешок». В данном случае с учетом возраста пациента,

а также показателей переднезадней оси и рефракции роговицы, каких-либо поправок в расчет оптической силы не вносили. В процессе динамического наблюдения отмечены незначительное увеличение размеров переднезадней оси (могло быть обусловлено основным заболеванием — СМ) и сдвиг рефракции в сторону миопии. Что же касается стабильности положения ИОЛ, то потенциальные послеоперационные проблемы при наследственно обусловленных ЭХ могут быть связаны с возможностью прогрессирующей потери природной эластичности связочно-капсульного аппарата хрусталика. Исходя из этого, семилетний период стабильного положения ИОЛ в данном случае не исключает необходимости дальнейшего наблюдения.

**Участие авторов:**
Концепция и дизайн исследования: С.А.
Сбор и обработка материала: М.Н.
Написание текста: К.А., Е.Ч.
Редактирование: С.А.

**Авторы заявляют об отсутствии конфликта интересов.**
**The authors declare no conflicts of interest.**

## ЛИТЕРАТУРА/REFERENCES

1. Белозеров Ю.М., Семячкина А.Н. Синдром Марфана. М.: Зебра; 2018. Belozerov UM, Semyachkina AN. *Sindrom Marfana* [Marfan syndrome]. M.: Zebra; 2018 (In Russ.). https://www.elibrary.ru/item.asp?id=35475209
2. Loeys BL, Dietz HC, Braverman AC, Callewaert BL, De Backer J, Devereux RB, De Paepe AM. The revised Ghent nosology for the Marfan syndrome. *J Med Genet*. 2010;(47):476-485. https://doi.org/10.1136/jmg.2009.072785
3. Maumenee IH. The eye in the Marfan syndrome. *Trans Am Ophthalmol Soc*. 1981;79:684-733.
4. Konradsen TR, Zetterström C. A descriptive study of ocular characteristics in Marfan syndrome. *Acta Ophthalmol*. 2013;91(8):751-755. https://doi.org/10.1111/aos.12068
5. Chandra A, Ekwalla V, Child A, Charteris D. Prevalence of ectopia lentis and retinal detachment in Marfan syndrome. *Acta Ophthalmol*. 2014;92(1):82-83. https://doi.org/10.1111/aos.12175
6. Kinori M, Wehrli S, Kassem IS, Azar NF, Maumenee IH, Mets MB. Biometry characteristics in adults and children with Marfan syndrome: from the Marfan eye consortium of Chicago. *Am J Ophthalmol*. 2017;177:144-149. https://doi.org/10.1016/j.ajo.2017.02.022
7. Sandvik GF, Vanem TT, Rand-Hendriksen S, Cholidis S, Sæthre M, Drolsum L. Ten-year reinvestigation of ocular manifestations in Marfan syndrome. *Clin Exper Ophthalmol*. 2019;47(2):212-218. https://doi.org/10.1111/ceo.13408
8. Nemet AY, Assia EI, Apple DJ, Barequet IS. Current concepts of ocular manifestations in Marfan syndrome. *Surv Ophthalmol*. 2006;51(6):561-575. https://doi.org/10.1016/j.survophthal.2006.08.008
9. Salchow DJ, Gehle P. Ocular manifestations of Marfan syndrome in children and adolescents. *Eur J Ophthalmol*. 2019;29(1):38-43. https://doi.org/10.1177/1120672118761333
10. Аветисов С.Э., Аветисов К.С., Савочкина О.А. Хирургическая коррекция изменений хрусталика при синдроме Марфана. *Клиническая и экспериментальная хирургия. Журнал имени академика Б.В. Петровского*. 2015;2(8):41-46. Avetisov SE, Avetisov KS, Savochkina OA. Surgical correction of lens changes in Marfan's syndrome. *Klinicheskaya i eksperimental'naya khirurgiya. Zhurnal imeni akademika B.V. Petrovskogo*. 2015;2(8):41-46 (In Russ.). https://cyberleninka.ru/article/n/hirurgicheskaya-korrektsiya-izmeneniy-hrustalika-pri-sindrome-marfana
11. Rezar-Dreindl S, Stifter E, Neumayer T, Papp A, Gschliesser A, Schmidt-Erfurth U. Visual outcome and surgical results in children with Marfan syndrome. *Clin Exper Ophthalmol*. 2019;47(9):1138-1145. https://doi.org/10.1111/ceo.13596
12. Simon MA, Origlieri CA, Dinallo AM, Forbes BJ, Wagner RS, Guo S. New management strategies for ectopia lentis. *J Pediatr Ophthalmol Strabismus*. 2015;52(5):269-281. https://doi.org/10.3928/01913913-20150714-02
13. Anteby I, Isaac M, BenEzra D. Hereditary subluxated lenses: visual performances and long-term follow-up after surgery. *Ophthalmology*. 2003;110(7):1344-1348. https://doi.org/10.1016/S0161-6420(03)00449-4
14. Wang Z, Lu Y, Xiao K, Gao Y, He J, Zhang S, Zhang M. Bimanual irrigation-aspiration for ectopia lentis and use of a small incision for 4-point scleral-sutured foldable intraocular lens and anterior vitrectomy in patients with Marfan syndrome. *Indian J Ophthalmol*. 2019;67(10):1629-1633. https://doi.org/10.4103/ijo.IJO_250_19
15. Першин К.Б., Пашинова Н.Ф., Черкашина А.В., Цыганков А.Ю. Оценка способов фиксации интраокулярных линз при ленсэктомии у детей с синдромом Марфана. *Российская педиатрическая офтальмология*. 2017;12(1):11-16. Pershin KB, Pashinova NF, Cherkashina AV, Tsygankov AYu. The evaluation of the types of fixation of intraocular lenses during lensectomy in the children presenting with Marfan's Syndrome. *Rossijskaya pediatricheskaya oftal'mologia*. 2017;12(1):11-16. https://doi.org/10.18821/1993-1859-2017-12-1-11-16
16. Чижонкова Е.А., Аветисов К.С., Аветисов С.Э. Наследственно обусловленные варианты эктопии хрусталика: диагностика и хирургическое лечение. *Вестник офтальмологии*. 2023;139(1):129-136. Chizhonkova EA, Avetisov KS, Avetisov SE. Hereditary ectopia lentis: diagnosis and surgical treatment. *Russian Annals of Ophthalmology = Vestnik oftalmologii*. 2023;139(1):129-136. (In Russ.). https://doi.org/10.17116/oftalma2023139011129

Поступила 03.02.2023
Received 03.02.2023
Принята к печати 10.04.2023
Accepted 10.04.2023

Вестник офтальмологии
2023, Т. 139, №4, с. 65-70
https://doi.org/10.17116/oftalma202313904165

Russian Annals of Ophthalmology =
Vestnik Oftal'mologii 2023, vol. 139, №4, pp. 65-70
https://doi.org/10.17116/oftalma202313904165

# Субпороговое микроимпульсное воздействие в фовеальной области при хронической центральной серозной хориоретинопатии (клиническое наблюдение)

© В.А. ШАИМОВА[1, 2], В.Н. ТРУБИЛИН[3], Т.Б. ШАИМОВ[2], Г.Р. ИСЛАМОВА[2], Р.Б. ШАИМОВ[2], С.Х. КУЧКИЛЬДИНА[2], А.А. АСКАЕВА[2], А.В. ФОМИН[4]

[1]Академия постдипломного образования ФГБУ «Федеральный научно-клинический центр специализированных видов медицинской помощи и медицинских технологий» ФМБА России, Москва, Россия;
[2]ООО «Центр Зрения», Челябинск, Россия;
[3]ФГБУ ГНЦ «Федеральный медицинский биофизический центр им. А.И. Бурназяна» ФМБА России, Москва, Россия;
[4]АО «Трейдомед Инвест», Москва, Россия

**РЕЗЮМЕ**

Представлен клинический случай лечения методом субпорогового микроимпульсного лазерного воздействия хронической центральной серозной хориоретинопатии левого глаза пациентки 44 лет с аллергией на красители. Впервые пациентка заметила пятно серого цвета, искажение предметов в феврале 2018 г. За период 2018—2020 гг. перенесла пять рецидивов, неоднократное безуспешное консервативное лечение, курс антиангиогенной терапии в виде трех ежемесячных интравитреальных введений препарата «Ранибизумаб».

После стресса 11.08.20 заметила резкое ухудшение. Лазерное лечение было проведено 20.09.20 при использовании навигационной системы Navilas 577s (длина волны 577 нм). После титрования и расчета рабочей мощности было проведено бесконтактное лечение в режиме субпорогового микроимпульсного лазерного воздействия без применения анестезии в трех зонах: фовеа — 200 мВт, парафовеа — 240 мВт и перифовеа — 340 мВт. Прочие параметры: длительность импульса — 200 мс, диаметр пятна — 100 мкм, рабочий цикл — 5%. Суммарное количество лазерных импульсов — 1000. Сетчатка полностью прилегла, несмотря на перенесенную коронавирусную инфекцию и прием глюкокортикоидов.

***Ключевые слова:*** *центральная серозная хориоретинопатия, субпороговое микроимпульсное лазерное воздействие, оптическая когерентная томография.*

**ИНФОРМАЦИЯ ОБ АВТОРАХ:**
Шаимова В.А. — https://orcid.org/0000-0001-5586-5042
Трубилин В.Н. — https://orcid.org/0000-0001-9123-909X
Шаимов Т.Б. — https://orcid.org/0000-0002-7020-5349
Исламова Г.Р. — https://orcid.org/0000-0001-7611-343X
Шаимов Р.Б. — https://orcid.org/0000-0002-9123-2354
Кучкильдина С.Х. — https://orcid.org/0000-0003-4760-1391
Аскаева А.А. — https://orcid.org/0009-0006-3549-5260
Фомин А.В. — https://orcid.org/0000-0001-7302-9574
**Автор, ответственный за переписку:** Шаимова Венера Айратовна — e-mail: shaimova.v@mail.ru

**КАК ЦИТИРОВАТЬ:**
Шаимова В.А., Трубилин В.Н., Шаимов Т.Б., Исламова Г.Р., Шаимов Р.Б., Кучкильдина С.Х., Аскаева А.А., Фомин А.В. Субпороговое микроимпульсное воздействие в фовеальной области при хронической центральной серозной хориоретинопатии (клиническое наблюдение). *Вестник офтальмологии.* 2023;139(4):65–70. https://doi.org/10.17116/oftalma202313904165

# Subthreshold micropulse laser treatment of the foveal region in chronic central serous chorioretinopathy (case study)

© V.A. SHAIMOVA[1, 2], V.N. TRUBILIN[3], T.B. SHAIMOV[2], G.R. ISLAMOVA[2], R.B. SHAIMOV[2], S.KH. KUCHKILDINA[2], A.A. ASKAEVA[2], A.V. FOMIN[4]

[1]Academy of Postgraduate Education of the Federal Scientific and Clinical Center for Specialized Medical Assistance and Medical Technologies of the Federal Medical Biological Agency, Moscow, Russia;
[2]OOO Centr Zreniya, Chelyabinsk, Russia;
[3]A.I. Burnasyan Federal Medical Biophysical Center of the Federal Medical Biological Agency, Moscow, Russia;
[4]AO Treidomed Invest, Moscow, Russia

**ABSTRACT**

The article presents a clinical case of subthreshold micropulse laser (SML) treatment of chronic central serous chorioretinopathy (CSC) in the left eye of a 44-year-old female patient *K.* with dye allergy. The patient first noticed a gray spot, distortion of objects in February, 2018. During 2018—2020 she suffered 5 relapses, repeated unsuccessful conservative treatment, and completed a course of antiangiogenic therapy in the form of three monthly intravitreal injections of ranibizumab.

After experiencing stress on 11.08.20 she noted acute deterioration. Laser treatment was carried out on 20.09.20 with the Navilas 577s navigation system (wavelength 577 nm). After the power titration and calculation, the contact-free subthreshold micropulse laser treatment was carried out without anesthesia in three zones: 200 mW for fovea, 240 mW for parafovea and 340 mW for periphovea. Other settings: pulse duration — 200 ms, spot diameter — 100 μm, duty cycle — 5%. Total number of laser pulses — 1000. The retina reattached completely despite the patient having previously recovered from the coronavirus infection and the use of corticosteroids.

***Keywords:*** *central serous chorioretinopathy, subthreshold micropulse laser, optical coherence tomography.*

**INFORMATION ABOUT THE AUTHORS:**
Shaimova V.A. — https://orcid.org/0000-0001-5586-5042
Trubilin V.N. — https://orcid.org/0000-0001-9123-909X
Shaimov T.B. — https://orcid.org/0000-0002-7020-5349
Islamova G.R. — https://orcid.org/0000-0001-7611-343X
Shaimov R.B. — https://orcid.org/0000-0002-9123-2354
Kuchkildina S.K. — https://orcid.org/0000-0003-4760-1391
Askaeva A.A. — https://orcid.org/0009-0006-3549-5260
Fomin A.V. — https://orcid.org/0000-0001-7302-9574
**Corresponding author:** Shaimova V.A. — e-mail: shaimova.v@mail.ru

**TO CITE THIS ARTICLE:**
Shaimova VA, Trubilin VN, Shaimov TB, Islamova GR, Shaimov RB, Kuchkildina SK, Askaeva AA, Fomin AV. Subthreshold micropulse laser treatment of the foveal region in chronic central serous chorioretinopathy (case study). *Russian Annals of Ophthalmology = Vestnik oftal'mologii.* 2023;139(4):65–70. (In Russ.). https://doi.org/10.17116/oftalma202313904165

Центральная серозная хориоретинопатия (ЦСХ) представляет собой хориоретинальное заболевание, характеризующееся серозной отслойкой нейросенсорной сетчатки (НСС) в макулярной области с фокальной отслойкой ретинального пигментного эпителия (РПЭ) или без нее, с гиперпроницаемостью сосудистой оболочки и увеличением ее толщины [1—7].

Острое течение ЦСХ может купироваться самостоятельно со спонтанной резорбцией субретинальной жидкости в течение 3—6 мес (до 84% случаев) [6, 7]. Однако заболевание может переходить в хроническую форму, проявляясь частыми рецидивами или сохранением стойкой субретинальной жидкости с нарушением целостности РПЭ сетчатки и развитием вторичной хориоидальной неоваскуляризации [1, 8—10].

Одним из основных методов лечения ЦСХ является фокальная лазерная фотокоагуляция точек просачивания, зарекомендовавшая себя как эффективный метод при экстрафовеальных поражениях [11]. Но данный вид традиционного деструктивного лечения нельзя применять в фовеальной области, поскольку хориоретинальные рубцы, индуцированные лазером, могут создавать скотомы, в редких случаях — осложняться субретинальными неоваскулярными мембранами и субретинальным фиброзом [12, 13]. В связи с этим в последние годы получило широкое распространение субпороговое микроимпульсное лазерное воздействие (СМИЛВ), которое снижает риск структурного и функционального лазерного повреждения сетчатки, позволяя лечить фовеальные поражения [14].

F. Amoroso и соавт. (2022) показали, что навигационное микроимпульсное лазерное воздействие является эффективным и безопасным методом лечения ЦСХ, обеспечивая значительное улучшение визуальных и анатомических результатов, и не сопровождается какими-либо побочными эффектами в течение 3 и 6 мес наблюдения [15].

Лабораторными исследованиями установлено, что СМИЛВ индуцирует экспрессию белков теплового шока в клетках РПЭ без повреждения фоторецепторов [13].

Как известно, золотым стандартом диагностики ЦСХ является ангиография с использованием в качестве красителя флуоресцеина или индоцианинового зеленого. Однако в последние годы в литературе представлено широкое применение оптической когерентной томографии-ангиографии (ОКТ-А), которая является неинвазивным исследованием, позволяющим с высокой информативностью диагностировать ЦСХ, проводить динамическое наблюдение за состоянием сетчатки у таких пациентов и в большинстве случаев не использовать ангиографию с флуоресцеином [1, 3, 11].

## Клиническое наблюдение

Пациентка *К.*, 44 лет, с хронической ЦСХ и аллергией на красители. Впервые пациентка заметила пятно серого цвета, искажение предметов перед левым глазом в феврале 2018 г. Самопроизвольное улучшение произошло в марте 2018 г. За период 2018—2020 гг. перенесла пять рецидивов. Неоднократно получала консервативное лечение (ингибиторы карбоангидразы: диакарб, азопт), в 2019 г. — курс антиангиогенной терапии в виде трех ежемесячных интравитреальных инъекций препарата ранибизумаб, состояние незначительно улучшилось, но сохранялось искажение предметов. После перенесенного

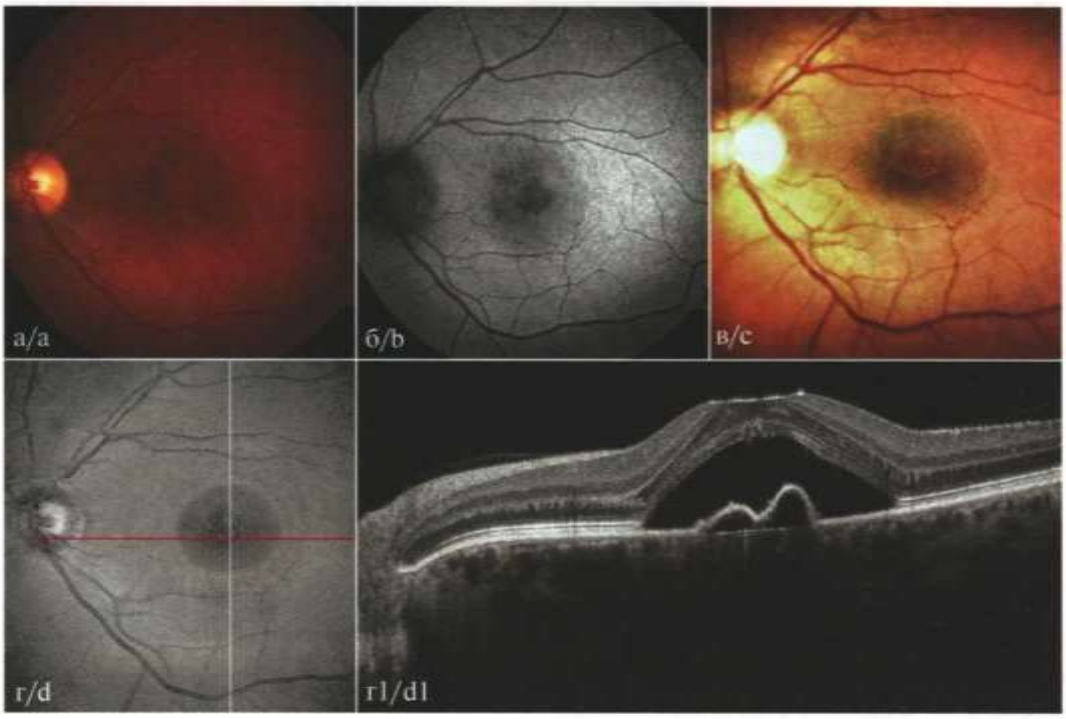


***Рис. 1.*** **Мультимодальное изображение состояния сетчатки при хронической ЦСХ.**

а — цветная фотография; б — аутофлюоресценция; в — базовый снимок с навигационного лазера; г — СЛО-изображение (красная линия показывает направление сканирования); г1 — соответствующий линейный скан сетчатки с отслойкой НСС и субфовеальной отслойкой РПЭ.

***Fig. 1.*** **Multimodal image of the retina in chronic CSC.**

a — color photograph; b — autofluorescence; c — initial fundus image made with navigation laser system; d — SLO image (the red line indicates the scanning direction); d1 — corresponding linear scan of the retina with neurosensory retinal detachment (NRD) and subfoveal detachment of the retinal pigment epithelium (RPE).

стресса 11.08.20 отметила резкое ухудшение цветового зрения, выраженное искажение предметов и увеличение серого пятна перед левым глазом. В клинику пациентка обратилась 17.08.20. Проведено традиционное и дополнительное обследование. Фотографирование и аутофлюоресценция глазного дна выполнены с помощью фундус-камеры VISUCAM 500 (Carl Zeiss, Германия), базовый снимок — на навигационной системе Navilas 577s, сканирующая лазерная офтальмоскопия (СЛО), ОКТ и ОКТ-А — с использованием аппарата OKT XR Avanti (Optovue, США):

Vis OD =1,0; $P_0$ — 15 мм рт.ст.;

Vis OS =1,0; $P_0$ —16 мм рт.ст.

Мультимодальные исследования позволили выявить патологические изменения в сетчатке левого глаза. Структурная ОКТ показала отслойку НСС (максимальная протяженность — до 2,58 мм, высота — до 376 мкм) и субфовеальную отслойку РПЭ (максимальная протяженность — до 1,32 мм, высота — до 205 мкм; **рис. 1**).

В связи с субфовеальным расположением отслойки РПЭ принято решение провести лазерное лечение на навигационной системе Navilas 577s (длина волны 577 нм) в режиме СМИЛВ бесконтактно. Представляем этапы подготовки и проведения СМИЛВ **(рис. 2)**:

— 1-й этап — определение топографических границ отслойки РПЭ и НСС проведено на стандартном пласте En Face Custom из протокола ОКТ-А HD Angio Retina с сегментацией на уровне верхней границы слоя РПЭ толщиной 25 мкм. Выбор протокола HD Angio Retina обоснован четкостью изображения за счет высокой плотности сканов (400 В-сканов, каждый из которых содержит 400 А-сканов) и двукратного перекрестного сканирования с последующим программным устранением артефактов микродвижений глаза. На **рис. 2, а** представлен сегментированный скан в режиме En Face (красная стрелка указывает на субфовеальную отслойку РПЭ, желтая — на отслойку НСС);

— 2-й этап — фотографирование центральной зоны сетчатки на навигационном лазере (базовый снимок) и наложение на него сегментированного скана En Face до полного сопоставления **(см. рис. 2, б)**;

— 3-й этап — установление зоны безопасности на зрительный нерв и макулу перед титрованием;

— 4-й этап — титрование мощности проводили в микроимпульсном режиме до едва видимого побледнения (700 мВт) сетчатки в области сосудистых

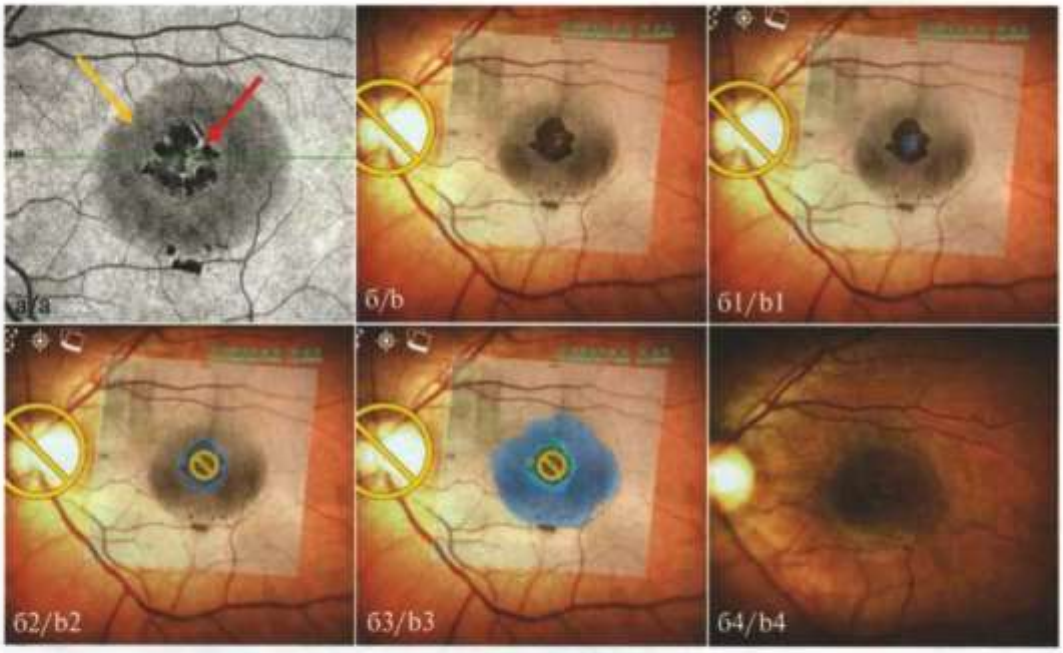


***Рис. 2.* Этапы проведения лазерного лечения методом СМИЛВ.**

а — скан ОКТ En Face: красная стрелка — отслойка РПЭ, желтая стрелка — отслойка НСС; б — интегрированный снимок после наложения скана ОКТ En Face на базовую цветную фотографию навигационного лазера; б1—б3 — этапы проведения СМИЛВ; б4 — цветная фотография после СМИЛВ.

***Fig. 2.* Stages of laser treatment with subthreshold micropulse laser.**

a — OCT En Face scan: the red arrow indicates RPE detachment, yellow arrow — NRD; b — integrated image by overlaying the OCT En Face scan onto the fundus image; b1—b3 — stages of SML treatment; b4 — color photo taken after SML treatment.

аркад, используя рабочий цикл 5%, «тестовый» размер пятна 100 мкм и длительность импульса 200 мс; количество импульсов — 10;

— 5-й этап — расчет параметров лазерного воздействия по зонам [11]; удаление зоны безопасности с фовеальной области в связи с предстоящим субфовеальным лечением методом СМИЛВ;

— 6-й этап — проведение СМИЛВ в области фовеа: мощность — 200 мВт, длительность импульса — 200 мс, диаметр пятна — 100 мкм, рабочий цикл — 5%; количество импульсов — 18 **(см. рис. 2, б1)**;

— 7-й этап — установление зоны безопасности в фовеа, соответствующей границам субфовеальной СМИЛВ (6-го этапа);

— 8-й этап — проведение СМИЛВ в области парафовеа (240 мВт) и перифовеа (340 мВт), количество импульсов — 167 и 805 соответственно **(см. рис. 2, б2—б3)**, длительность импульса — 200 мс, диаметр пятна — 100 мкм, рабочий цикл — 5%. Общее количество лазерных импульсов во время проведения СМИЛВ во всех зонах — 1000;

— 9-й этап — фоторегистрация глазного дна после СМИЛВ **(см. рис. 2, б4)**.

Контрольный осмотр глазного дна и ОКТ-А сразу и через 1 ч после СМИЛВ не выявил никаких деструктивных изменений РПЭ и фоторецепторов в зоне лечения **(рис. 3, а—а1)**.

Осмотр в динамике через 1 мес (17.09.20) показал улучшение состояния зрительных функций (субъективно: улучшилось цветовое восприятие, уменьшилось ощущение искажения предметов и серого пятна перед левым глазом) и морфометрических показателей **(см. рис. 3, б—б1)**. Пациентка в октябре 2020 г. заболела коронавирусной инфекцией с тяжелым течением, в связи с этим были назначены гормоны (три внутримышечные инъекции раствора дексаметазона 4 мг). Динамический осмотр был проведен в марте и октябре 2021 г., а также 11.04.23. Функции глаза восстановились, сетчатка полностью прилегла **(см. рис. 3, в—в1)**.

Динамическое наблюдение показало, что сетчатка после СМИЛВ полностью прилегла, рецидивов в течение 2,5 года не было.

Представленный клинический случай является особенным в связи с тем, что рецидивирующая обширная субфовеальная отслойка РПЭ и отслойка НСС полностью прилегли с улучшением зрительных функций в течение длительного периода наблюдения (более 2 лет) после однократного лечения методом СМИЛВ, несмотря на перенесенную коронавирусную инфекцию COVID-19 и применение глюкокортикоидов в послеоперационном периоде.

Таким образом, лазерное лечение хронической ЦСХ методом СМИЛВ оказалось эффективным

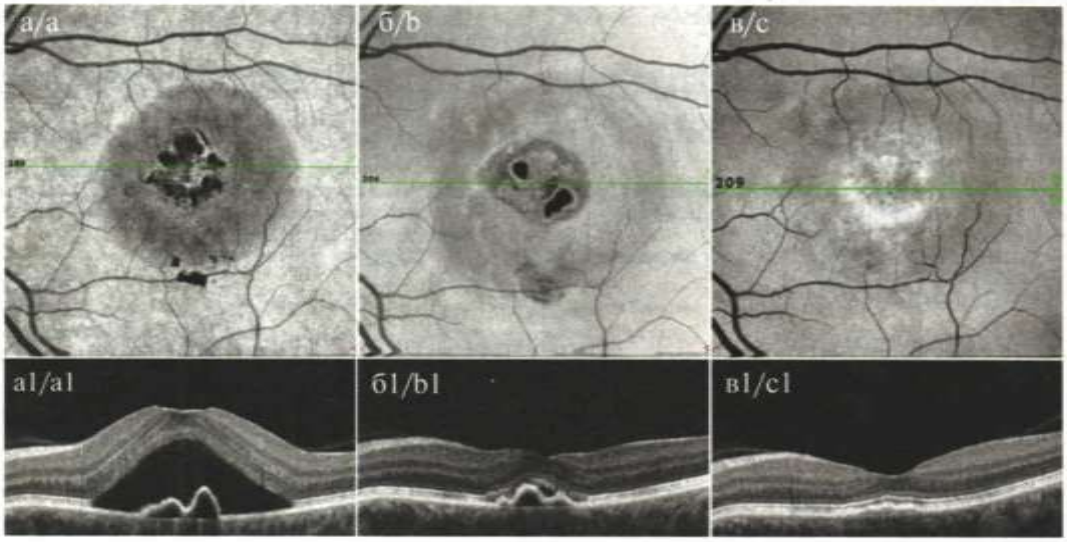


***Рис. 3.*** **Динамика состояния сетчатки до и после СМИЛВ.**

а—а1 — до СМИЛВ (17.08.20); б—б1, в—в1 — после СМИЛВ (соответственно 17.09.20 и 18.03.21). а, б, в — сканы ОКТ En Face; а1, б1, в1 — линейные сканы сетчатки.

***Fig. 3.*** **State of the retina before and after SML treatment.**

a—a1 — before SML treatment (17.08.20); b—b1, c—c1 — after SML treatment (17.09.20 and 18.03.21, respectively). a, b, c — OCT En Face scans; a1, b1, c1 — linear scans of the retina.

и стабильным при длительном динамическом наблюдении. Необходимо провести дальнейшие исследования результатов СМИЛВ при долгосрочном наблюдении на большем клиническом материале.

**Участие авторов:**

Концепция и дизайн исследования: В.Ш.

Сбор и обработка материала: В.Ш., Т.Ш., Г.И., Р.Ш., С.К., А.А.

Написание текста: В.Ш., Т.Ш., Г.И., Р.Ш., С.К.

Редактирование: В.Ш., В.Н., Т.Ш., А.Ф.

**Авторы заявляют об отсутствии конфликта интересов.**
**The authors declare no conflicts of interest.**

## ЛИТЕРАТУРА/REFERENCES


1. Панова И.Е., Шаимов Т.Б., Шаимова В.А. Морфометрические и ангиографические параллели при различных вариантах течения центральной серозной хориоретинопатии. *Вестник офтальмологии*. 2017; 133(2):10-17.
   Panova IE, Shaimov TB, Shaimova VA. OCT-morphometric and angiographic parallels between different variants of central serous chorioretinopathy. *Russian Annals of Ophthalmology = Vestnik oftal'mologii*. 2017;133(2):10-17. (In Russ.).
   https://doi.org/10.17116/oftalma2017133210-17
2. Володин П.Л., Дога А.В., Иванова Е.В., Письменская В.А., Кухарская Ю.И., Хрисанфова Е.С. Персонализированный подход к лечению хронической центральной серозной хориоретинопатии на основе навигационной технологии микроимпульсного лазерного воздействия. *Офтальмология*. 2018;15(4):394-404.
   Volodin PL, Doga AV, Ivanova EV, Pismenskaya VA, Kukharskaya IuI, Khrisanfova ES. The Personalized Approach to the Chronic Central Serous Chorioretinopathy Treatment Based on the Navigated Micropulse Laser Technology. *Oftal'mologiya*. 2018;15(4):394-404 (In Russ.).
   https://doi.org/10.18008/1816-5095-2018-4-394-404
3. Maltsev DS, Kulikov AN, Chhablani J. Clinical Application of Fluorescein Angiography-Free Navigated Focal Laser Photocoagulation in Central Serous Chorioretinopathy. *Ophthalmic Surg Lasers Imaging Retina*. 2019;50(4): 118-124.
   https://doi.org/10.3928/23258160-20190401-16
4. Toto L, D'Aloisio R, De Nicola C, Evangelista F, Ruggeri ML, Cerino L, Simonelli MB, Aharrh-Gnama A, Di Nicola M, Porreca A, Mastropasqua R. Short-term comparison between navigated subthreshold micropulse pulse laser and oral eplerenone for chronic central serous chorioretinopathy. *Sci Rep*. 2022;12(1):4727.
   https://doi.org/10.1038/s41598-022-08764-2
5. Schworm B, Siedlecki J, Keidel LF, Herold TR, Luft N, Priglinger SG. Subthreshold laser therapy with a standardized macular treatment pattern in chronic central serous chorioretinopathy. *Graefes Arch Clin Exp Ophthalmol*. 2021;259(11):3271-3281.
   https://doi.org/10.1007/s00417-021-05256-3
6. Daruich A, Matet A, Marchionno L, De Azevedo JD, Ambresin A, Mantel I, Behar-Cohen F. Acute central serous chorioretinopathy: factors influencing episode duration. *Retina*. 2017;37(10):1905-1915.
   https://doi.org/10.1097/iae.0000000000001443
7. Battaglia Parodi M, Arrigo A, Iacono P, Falcomatà B, Bandello F. Central Serous Chorioretinopathy: Treatment with Laser. *Pharmaceuticals (Basel)*. 2020;13(11):359.
   https://doi.org/10.3390/ph13110359
8. Mrejen S, Balaratnasingam C, Kaden TR, Bottini A, Dansingani K, Bhavsar KV, Yannuzzi NA, Patel S, Chen KC, Yu S, Stoffels G, Spaide RF, Freund KB, Yannuzzi LA. Long-term visual outcomes and causes of vision loss in chronic central serous chorioretinopathy. *Ophthalmology*. 2019;126(4): 576-588.
   https://doi.org/10.1016/j.ophtha.2018.12.048
9. Gawęcki M, Jaszczuk-Maciejewska A, Jurska-Jaśko A, Grzybowski A. Functional and morphological outcome in patients with chronic central serous chorioretinopathy treated by subthreshold micropulse laser. *Graefes Arch Clin Exp Ophthalmol*. 2017;255(12):2299-2306.
   https://doi.org/10.1007/s00417-017-3783-x

10. Müller B, Tatsios J, Klonner J, Pilger D, Joussen AM. Navigated laser photocoagulation in patients with non-resolving and chronic central serous chorioretinopathy. *Graefes Arch Clin Exp Ophthalmol*. 2018;256(9):1581-1588. https://doi.org/10.1007/s00417-018-4031-8

11. Chhablani J, Kalra G, Alkwatli L, Fassbender B, Amoroso F, Chandra K, Ankireddy S, Maltsev D, Striebe NA, Souied E. Safety of various parameter sets with navigated micropulse pulsing laser in central serous chorioretinopathy. *Int J Retina Vitreous*. 2021;7(1):62. https://doi.org/10.1186/s40942-021-00335-3

12. Scholz P, Altay L, Fauser S. A Review of Subthreshold Micropulse Laser for Treatment of Macular Disorders. *Adv Ther*. 2017;34(7):1528-1555. https://doi.org/10.1007/s12325-017-0559-y

13. Inagaki K, Shuo T, Katakura K, Ebihara N., Murakami A., Ohkoshi K. Sublethal Photothermal Stimulation with a Micropulse Laser Induces Heat Shock Protein Expression in ARPE-19 Cells. *J Ophthalmol*. 2015;2015:729792. https://doi.org/10.1155/2015/729792

14. Abd Elhamid AH. Subthreshold micropulse yellow laser treatment for nonresolving central serous chorioretinopathy. *Clin Ophthalmol*. 2015;9:2277-2283. https://doi.org/10.2147/OPTH.S87499

15. Amoroso F, Pedinielli A, Cohen SY, Jung C, Chhablani J, Astroz P, Colantuono D, Semoun O, Capuano V, Souied EH, Miere A. Navigated micropulse laser for central serous chorioretinopathy: Efficacy, safety, and predictive factors of treatment response. *Eur J Ophthalmol*. 2022;32(5):2810-2818. https://doi.org/10.1177/11206721211064021

Поступила 20.04.2023
Received 20.04.2023
Принята к печати 20.06.2023
Accepted 20.06.2023

Вестник офтальмологии
2023, Т. 139, №4, с. 71-81
https://doi.org/10.17116/oftalma202313904171

Russian Annals of Ophthalmology =
Vestnik Oftal'mologii 2023, vol. 139, №4, pp. 71-81
https://doi.org/10.17116/oftalma202313904171

# Хирургическая техника кератопластики с одномоментной имплантацией цельного или разомкнутого кольца в трансплантат

© Ю.Ю. КАЛИННИКОВ[1,2], С.Ю. КАЛИННИКОВА[3], Т.Х.А. ДИНЬ[1,4], Л.Ф. РАГИМОВА[1]

[1]ФГБОУ ВО «Московский государственный медико-стоматологический университет им. А.И. Евдокимова» Минздрава России, Москва, Россия;
[2]ФГБУ «Клиническая больница Управления делами Президента Российской Федерации», Москва, Россия;
[3]ФГАУ «МНТК "Микрохирургия глаза" им. акад. С.Н. Федорова», Москва, Россия;
[4]Вьетнамская национальная офтальмологическая больница, Ханой, Вьетнам

**РЕЗЮМЕ**

В статье представлены два варианта хирургической техники сквозной и глубокой передней послойной кератопластики с фемтосекундным сопровождением и одномоментной имплантацией цельного или разомкнутого кольца в трансплантат. Хирургическая техника №1 — кератопластика с одномоментной имплантацией разомкнутого кольца в трансплантат. С помощью фемтосекундного лазера в центре донорской роговицы формируется интрастромальный кольцевидный туннель. Затем выполняется сквозная трепанация диаметром 8,1 мм симметрично сформированному туннелю. После подготовки сквозного или послойного ложа реципиента приступают к шовной фиксации трансплантата, после которой имплантируют разомкнутое кольцо в трансплантат. Хирургическая техника №2 — кератопластика с одномоментной имплантацией цельного кольца в трансплантат. С помощью фемтосекундного лазера донорская роговица расслаивается от периферии к центру. Центральная зона сохраняется не расслоенной. Выполняют сквозную трепанацию большим диаметром и разделение трансплантата на передний и задний слои. Придерживая пинцетом задний слой, кольцо надевают на трансплантат. Производят подготовку сквозного или послойного ложа реципиента, к которому фиксируют подготовленный трансплантат. Прозрачное приживление трансплантата после кератопластики не гарантирует высокой остроты зрения из-за развития посткератопластического астигматизма. Хирургическая коррекция астигматизма проводится в отдаленном периоде и недостаточно эффективна. Нами была предложена новая хирургическая техника кератопластики с одномоментной имплантацией цельного или разомкнутого кольца непосредственно в трансплантат максимально близко к зрительной оси глаза, что позволило получить минимальный послеоперационный астигматизм как непосредственно после операции, так и в отдаленном периоде.

Предложен новый подход к интраоперационной профилактике посткератопластического астигматизма. Кератопластика с одномоментной имплантацией цельного или разомкнутого кольца в трансплантат технически проста, безопасна и эффективна. Требуется оценка отдаленных клинико-функциональных результатов на большом количестве материала, чтобы рекомендовать данную технологию к широкому использованию в клинической практике.

***Ключевые слова:*** *сквозная кератопластика, глубокая передняя послойная кератопластика, интрастромальные роговичные сегменты, интрастромальные роговичные кольца, астигматизм после кератопластики, посткератопластический астигматизм.*

**ИНФОРМАЦИЯ ОБ АВТОРАХ:**
Калинников Ю.Ю. — https://orcid.org/0000-0001-7624-7163
Калинникова С.Ю. — https://orcid.org/0000-0002-9109-2400
Динь Тхи Хоанг Ань — https://orcid.org/0000-0002-1774-3439
Рагимова Л.Ф. — https://orcid.org/0000-0003-3441-5434
**Автор, ответственный за переписку:** Динь Тхи Хоанг Ань — e-mail: anhia94@gmail.com

**КАК ЦИТИРОВАТЬ:**
Калинников Ю.Ю., Калинникова С.Ю., Динь Т.Х.А., Рагимова Л.Ф. Хирургическая техника кератопластики с одномоментной имплантацией цельного или разомкнутого кольца в трансплантат. *Вестник офтальмологии.* 2023;139(4):71–81. https://doi.org/10.17116/oftalma202313904171

# Surgical technique of keratoplasty with simultaneous implantation of a continuous ring or ring segment into the graft

© YU.YU. KALINNIKOV[1,2], S.YU. KALINNIKOVA[3], T.H.A. DINH[1,4], L.F. RAGIMOVA[1]

[1]A.I. Yevdokimov Moscow State University of Medicine and Dentistry, Moscow, Russia;
[2]Clinical Hospital of the Presidential Administration, Moscow, Russia;
[3]The S.N. Fedorov National Medical Research Center "MNTK "Eye Microsurgery", Moscow, Russia;
[4]Vietnam National Eye Hospital, Hanoi, Vietnam

**ABSTRACT**

The article presents the surgical technique of penetrating keratoplasty (PK) and deep anterior lamellar keratoplasty (DALK) with femtosecond-laser assistance involving simultaneous implantation of an intracorneal continuous ring (ICCR) or an intracorneal ring segment (ICRS) into the graft.

Surgical technique no. 1 — keratoplasty with simultaneous implantation of ICRS. Intrastromal circular tunnel is formed in the central zone of donor cornea using femtosecond laser. Then penetrating trepanation 8.1 mm in diameter is performed symmetrically to the formed tunnel. After preparing penetrating or lamellar recipient bed, suture fixation is placed in the corneal transplant, then the ICRS is implanted into the graft. Surgical technique no. 2 — keratoplasty with simultaneous implantation of ICCR. The donor cornea is dissected from periphery to center using femtosecond laser. Central zone remains untouched. A large diameter full-thickness trepanation is performed and the donor cornea is divided into the anterior and posterior layers. The ICCR is put on the donor cornea while holding the posterior layer with forceps. Penetrating or lamellar recipient bed is prepared, then the corneal graft is fixed with sutures.

Transparent corneal graft acceptance does not guarantee high visual acuity due to post-keratoplasty astigmatism. Surgical correction of astigmatism is performed in the long term post-operatively and isn't effective enough. We proposed this new surgical technique of keratoplasty with simultaneous implantation of ICCR and ICRS into the graft as close as possible to the visual axis of the eye, which can help make the postoperative astigmatism minimal both immediately after surgery and in the long term.

The study proposes a new approach to intraoperative prevention of post-keratoplasty astigmatism. The technique is simple, safe and effective. Analysis of long-term outcomes is required before recommending this method for widespread use in clinical practice.

***Keywords:*** *penetrating keratoplasty, deep anterior lamellar keratoplasty, intracorneal continuous ring, intracorneal ring segment, post-keratoplasty astigmatism.*

**INFORMATION ABOUT THE AUTHORS:**
Kalinnikov Yu.Yu. — https://orcid.org/0000-0001-7624-7163
Kalinnikova S.Yu. — https://orcid.org/0000-0002-9109-2400
Dinh T.H.A. — https://orcid.org/0000-0002-1774-3439
Ragimova L.F. — https://orcid.org/0000-0003-3441-5434
**Corresponding author:** Dinh T.H.A. — e-mail: anhia94@gmail.com

**TO CITE THIS ARTICLE:**
Kalinnikov YuYu, Kalinnikova SYu, Dinh Thi Hoang Anh, Ragimova LF. Surgical technique of keratoplasty with simultaneous implantation of a continuous ring or ring segment into the graft. *Russian Annals of Ophthalmology = Vestnik oftal'mologii*. 2023;139(4):71–81. (In Russ.). https://doi.org/10.17116/oftalma202313904171

Современный подход к кератопластике заключается в избирательной замене пораженного слоя роговицы с сохранением здоровых тканей. При заболеваниях роговичного эндотелия выполняется один из видов задней послойной кератопластики [1—5]. При патологии стромальной ткани предпочтение отдают глубокой передней послойной кератопластике [6]. Тем не менее сквозная кератопластика продолжает занимать значительное место в клинической практике офтальмохирургов. Так, по данным Американской ассоциации глазных банков, в 2021 г. в США сквозные трансплантации роговицы были выполнены в 33,1% случаев [7].

Прозрачного приживления донорской ткани недостаточно для достижения высокой остроты зрения в случаях сквозной и передней послойной кератопластики. Актуальной проблемой остается послеоперационный астигматизм, достигающий после сквозной кератопластики в среднем 4,0—5,0 дптр [8, 9]. По данным некоторых авторов, астигматизм высокой степени (более 5,0 дптр) встречается у 10—38% пациентов [10, 11], после глубокой передней послойной кератопластики — у 4,89±3,07 [12].

Большинство офтальмохирургов начинают бороться с посткератопластическим астигматизмом после снятия швов, примерно через 1—2 года после операции. В зависимости от степени и иррегулярности астигматизма используют различные подходы: очковую и контактную коррекцию [13, 14]; кератотомию на трансплантате или роговице реципиента [15, 16]; фоторефрактивную кератэктомию [17, 18]; laser *in situ* keratomileusis (LASIK) [19—21]; Relex Smile [22, 23]; клиновидную резекцию [10, 24—26]; имплантацию торических интраокуляных линз [27—29], интрастромальных сегментов [30—34], факичных интраокулярных линз [28, 35]; повторную кератопластику [36, 37]. Однако ряд методов не получил широкого распространения и некоторые подходы устарели.

Ряд авторов предлагают хирургические приемы и технологии интраоперационной профилактики посткератопластического астигматизма. Важным аспектом является разметка роговицы пациента и донора с последующим равномерным наложением и затягиванием швов [38—40].

Использование фемтосекундного лазера на этапах кератопластики имеет противоречивые рефракционные результаты. По данным метаанализа, опубликованного в «Международном журнале офтальмологии» в 2021 г., кератопластика с использованием фемтосекундного лазера не превосходит обычную сквозную кератопластику в том, что касается уменьшения послеоперационного астигматизма, но может иметь преимущества для достижения наилучшей корригируемой остроты зрения и сохранения плотности эндотелиальных клеток. Кроме того, эти два метода кажутся сопоставимыми в отношении послеоперационного сферического эквивалента и частоты осложнений [41].

Некоторые авторы для уменьшения посткератопластического астигматизма имплантируют

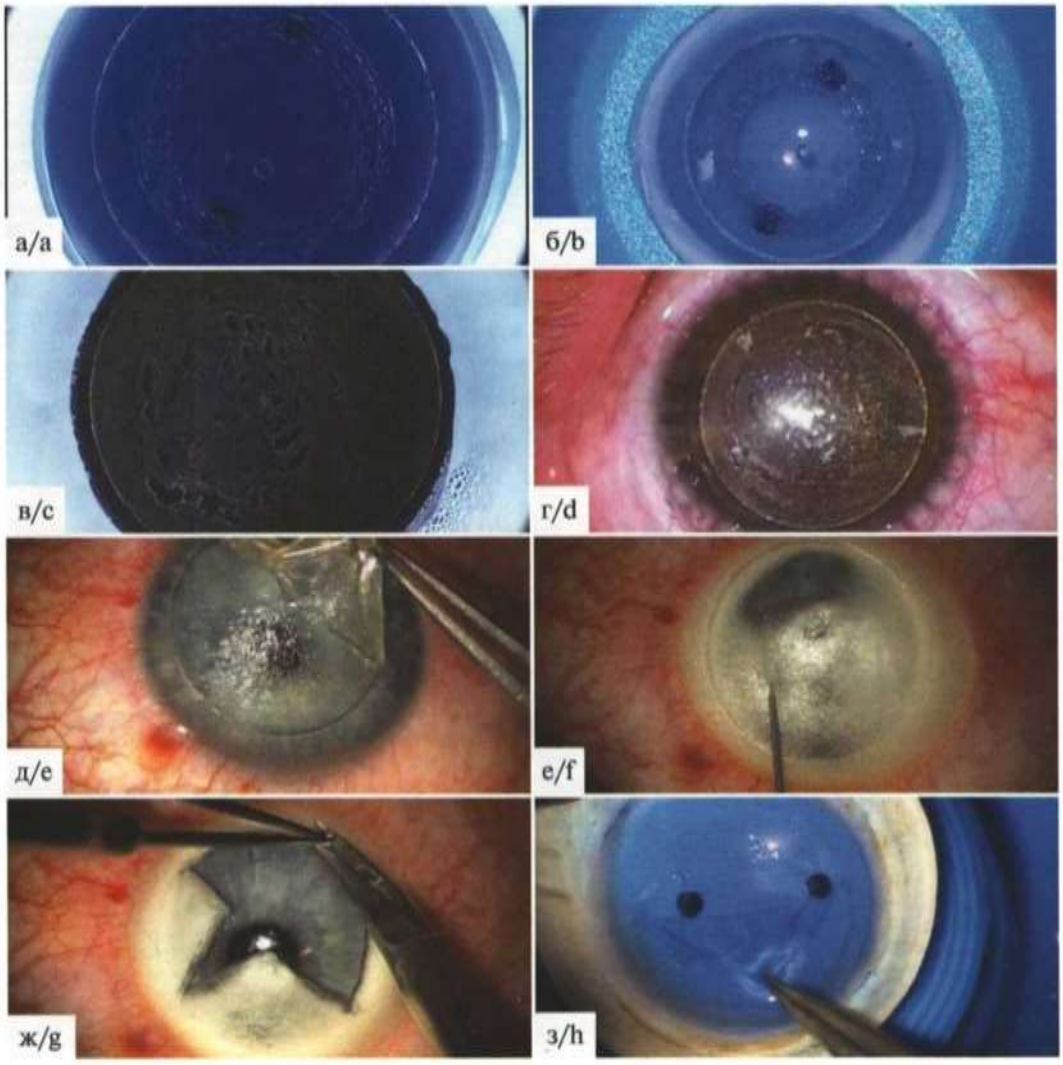


***Рис. 1.*** **Кератопластика с одномоментной имплантацией разомкнутого кольца в трансплантат. (Хирургическая техника №1).**
Пояснения в тексте.

***Fig. 1.*** **Keratoplasty with simultaneous implantation of an intracorneal ring segment into the graft. (Surgical technique no. 1).**
Explained in the text.

интрастромальное кольцо в пространство между трансплантатом и ложем реципиента [42, 43].

В 2016 г. нами предложен новый подход к интраоперационной профилактике постоперационного астигматизма после передней глубокой и сквозной кератопластики, заключающийся в одномоментной с кератопластикой имплантацией цельного или разомкнутого интрастромального кольца в трансплантат [44].

Цель работы — представить хирургическую технику сквозной и глубокой передней послойной кератопластики с фемтосекундным сопровождением и одномоментной имплантацией цельного или разомкнутого кольца в трансплантат.

**Хирургическая техника №1** — сквозная или глубокая передняя послойная кератопластика с одномоментной имплантацией разомкнутого кольца в трансплантат **(рис. 1)**.

Первым этапом проводится подготовка донорского трансплантата. Обязательным условием является фемтосекундное сопровождение. В своей практике мы используем фемтосекундный лазер VisuMax (Carl Zeiss, Германия). Донорская роговица помещается в искусственную переднюю камеру (Barron Artificial Anterior Chamber и т. п.), в которой при помощи ирригационной системы создается близкое к нормальному внутриглазное давление. С помощью фемтосекундного лазера в центре роговицы формируется интрастромальный кольцевидный туннель (внутренний диаметр — 4,2 мм, наружный диаметр — 6,2 мм, глубина — 450 мкм) и кератотомический надрез для имплантации кольца длиной

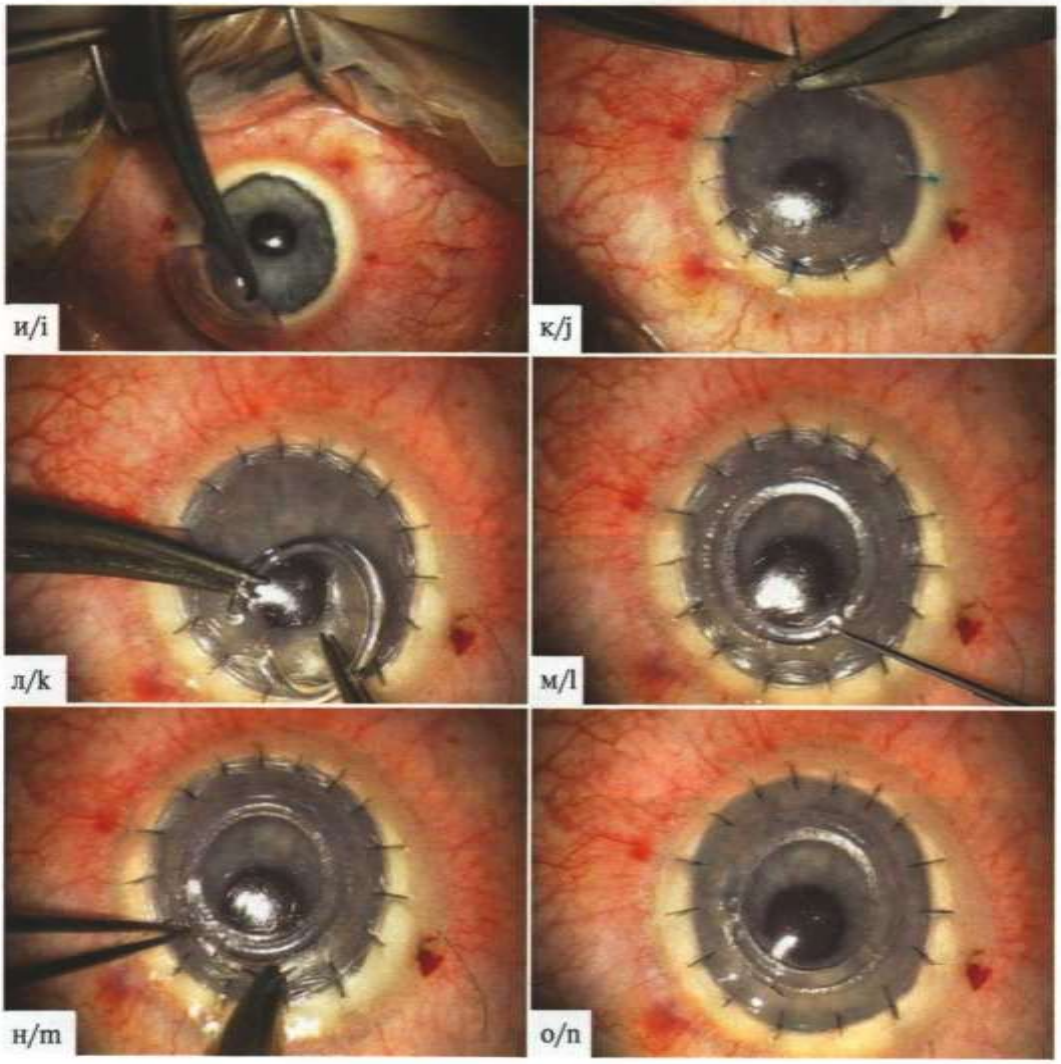


***Рис. 1** (окончание).* **Кератопластика с одномоментной имплантацией разомкнутого кольца в трансплантат. (Хирургическая техника №1).**
Пояснения в тексте.

***Fig. 1** (continued).* **Keratoplasty with simultaneous implantation of an intracorneal ring segment into the graft. (Surgical technique no. 1).**
Explained in the text.

1 мм **(см. рис. 1, а)**. После этого выполняется сквозная трепанация донорской роговицы диметром 8,1 мм симметрично сформированному интрастромальному туннелю. Полученный таким образом роговичный трансплантат остается в искусственной передней камере до следующего этапа **(см. рис. 1, б)**.

Подготовка роговицы реципиента к трансплантации во многом зависит от тяжести поражения стромы роговицы и сохранности эндотелиального слоя. При невозможности послойной техники производится сквозная трепанация диметром 8,0 мм с помощью фемтосекундного лазера или вакуумного трепана. В случае сохранности эндотелиального слоя при помощи фемтосекундного лазера удаляются поверхностные слои роговицы диаметром 8,0 мм из расчета остаточной толщины 100 мкм **(см. рис. 1, в—д)**. Используя стерильный воздух и иглу 30G, отслаивают десцеметову мембрану от стромы по технологии Big Buble **(см. рис. 1, е, ж)** [45]. После подготовки ложа реципиента приступают к фиксации трансплантата. При послойной кератопластике с трансплантата необходимо удалить десцеметову мембрану с эндотелием **(см. рис. 1, з)**. Как при сквозной, так и при глубокой послойной кератопластике предпочтительнее накладывать 16 узловых погружных швов (нейлон 10/0; **см. рис.1, и, к)**. Важным и деликатным этапом является имплантация разомкнутого кольца в трансплантат. Кольцо произведено ООО «НЭП "Микрохирургия глаза"» и выполнено из полиметилметакрилата (ПММА): длина дуги — 359°, внутренний диаметр — 4,5 мм, наружный диаметр — 5,7 мм, ширина основания — 0,6 мм, высота — 300 мкм, на срезе — полусфера. Перед им-

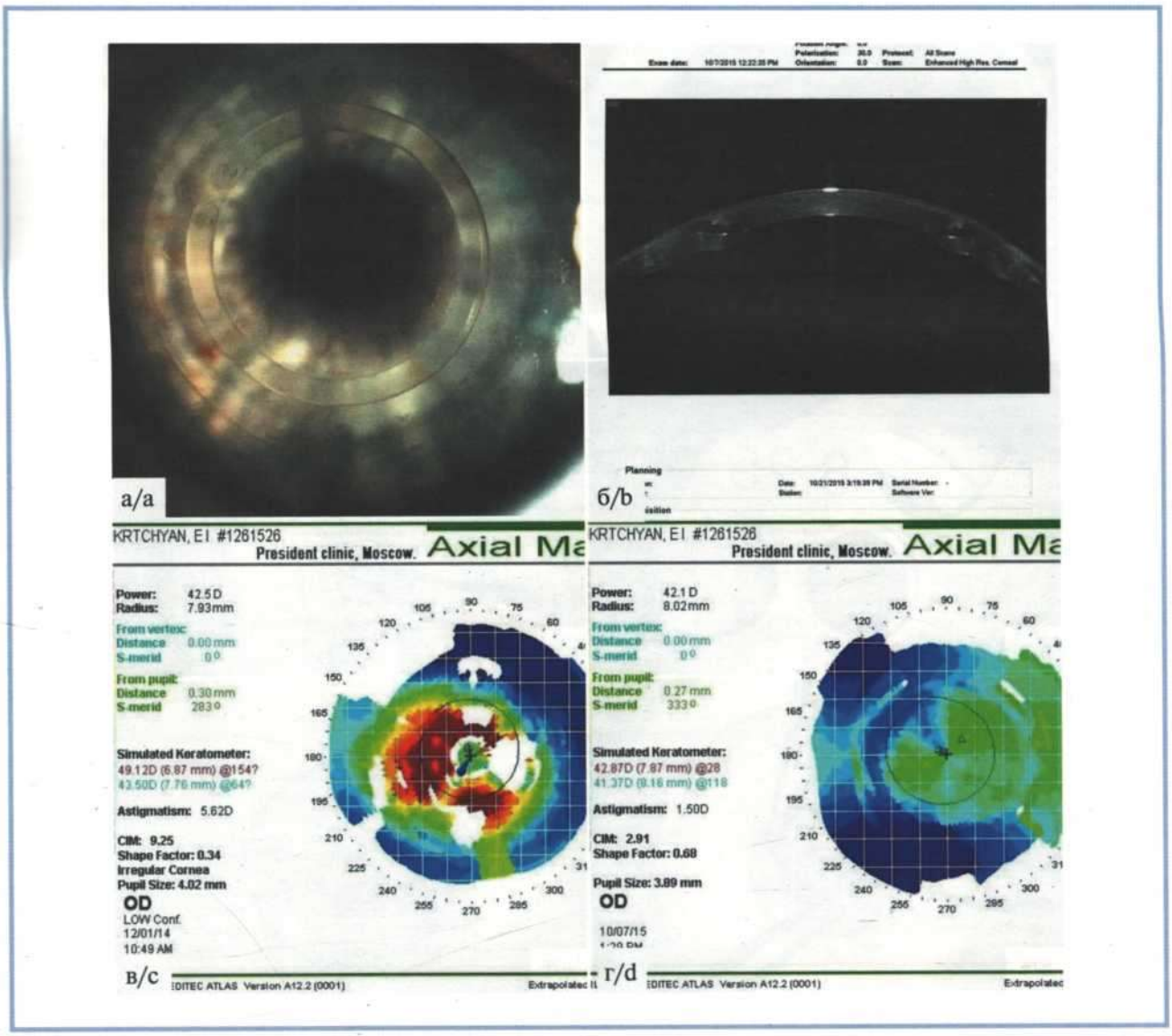


***Рис. 2.* Клинический пример 1.**

а — биомикроскопическая картина глаза с разомкнутым кольцом в трансплантате; б — ОКТ-картина; в — кератотопограмма до операции; г — кератотопограмма после операции.

***Fig. 2.* Clinical example 1.**

a — biomicroscopy view of the eye with a ring segment in the transplant; b — OCT view; c — corneal topography recorded before surgery; d — corneal topography recorded after surgery.

плантацией необходимо раскрыть роговичную насечку и туннель шпателем для FemtoLasik. Удобно держать кольцо с помощью двух пинцетов для завязывания и последовательно продвигать внутрь туннеля **(см. рис. 1, л)**. После имплантации $^2/_3$ кольца предпочтительнее использовать обратный крючок по Сински **(см. рис. 1, м)**. Необходимо расположить разрыв кольца в стороне от кератотомического надреза, лучше по горизонтальному меридиану **(см. рис. 1, н)**. На надрез накладывается погружной узловой шов (нейлон 10/0; **см. рис. 1, о**).

Результат через 1,5 года после глубокой передней послойной кератопластики по поводу кератоконуса с одномоментной имплантацией разомкнутого кольца в трансплантат представлен на **рис. 2**. Острота зрения — 0,9—1,0.

**Хирургическая техника №2** — сквозная или глубокая передняя послойная кератопластика с одномоментной имплантацией цельного кольца в трансплантат **(рис. 3)**.

Подготовка донорского трансплантата отличается от представленной в предыдущей технике. С помощью фемтосекундного лазера донорская роговица расслаивается от периферии к центру на глубине 450 мкм **(см. рис. 3, а, б)**. Центральная зона диаметром 4,2 мм сохраняется не расслоенной. Затем выполняется сквозная трепанация донорской роговицы диметром 8,0—8,25 мм с помощью вакуумного высе-

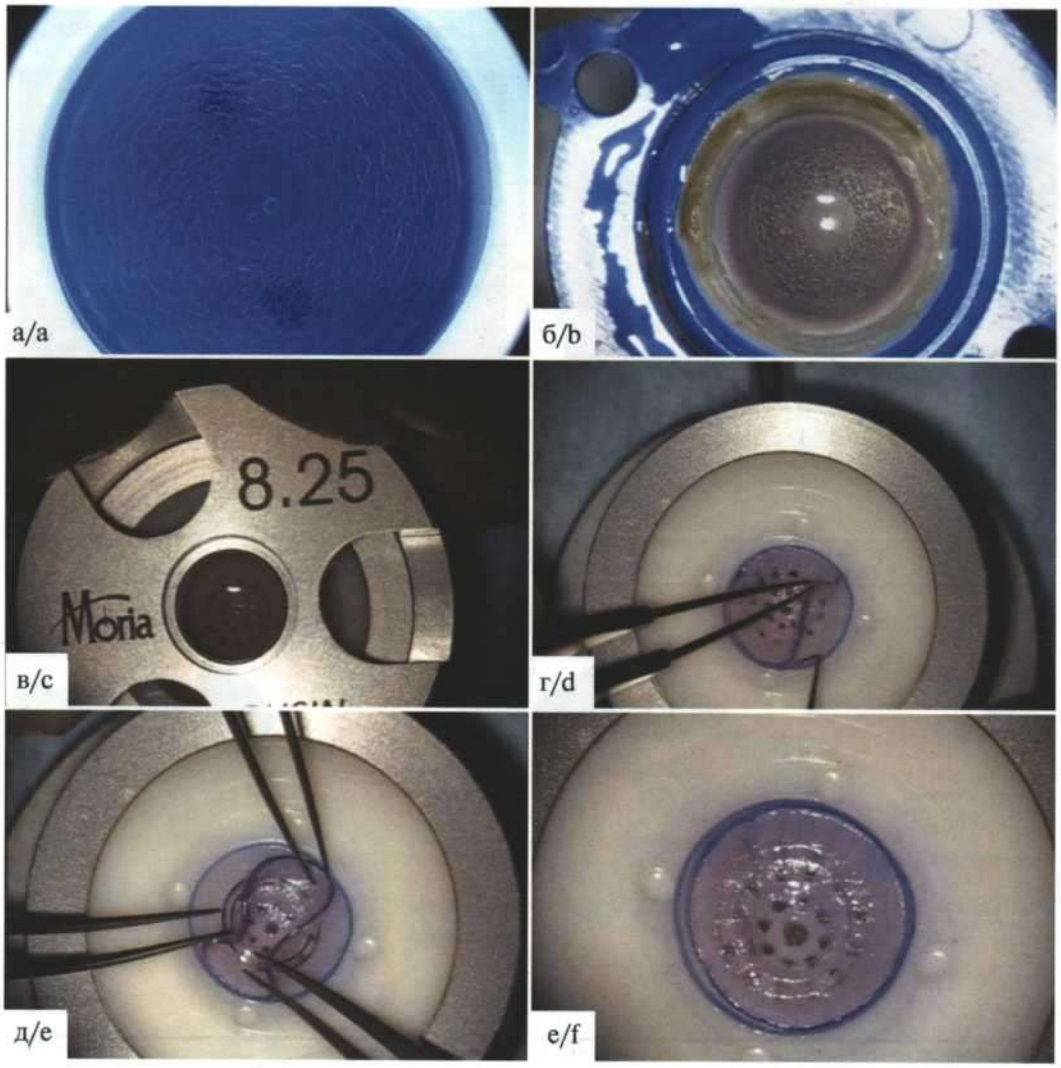


***Рис. 3.*** **Кератопластика с одномоментной имплантацией цельного кольца в трансплантат. (Хирургическая техника №2).**
Пояснения в тексте.

***Fig. 3.*** **Keratoplasty with simultaneous implantation of an intracorneal continuous ring into the graft. (Surgical technique no. 2).**
Explained in the text.

кателя **(см. рис. 3, в)**. Используя два пинцета и шпатель, разделяют трансплантат по периферии на передний и задний слои **(см. рис. 3, г)**. Придерживая пинцетом задний слой, кольцо надевают на трансплантат **(см. рис. 3, д, е)**. Цельное кольцо произведено ООО «НЭП "Микрохирургия глаза"», выполнено из ПММА: длина дуги — 360°, внутренний диаметр — 4,5 мм, наружный диаметр — 5,7 мм, ширина основания — 0,6 мм, высота — 300 мкм, на срезе — полусфера. Подготовленный роговичный трансплантат с цельным кольцом помещается в консервирующий раствор и ожидает следующего этапа.

Роговица реципиента проходит ту же подготовку, что и при хирургической технике №1 **(см. рис. 3, ж—и)**. Главное отличие операции на этом этапе заключается в фиксации трансплантата. Как при сквозной, так и при глубокой послойной кератопластике накладывается 16 узловых погружных швов (нейлон 10/0). При этом обязательно захватить иглой передний и задний слои трансплантата **(см. рис. 3, к—м)**.

Результат через 3 года после глубокой передней послойной кератопластики по поводу кератоконуса с одномоментной имплантацией цельного кольца в трансплантат представлен на **рис. 4**. Острота зрения — 0,8—0,9.

## Обсуждение

Прозрачное приживление трансплантата после сквозной или послойной кератопластики не гаран-

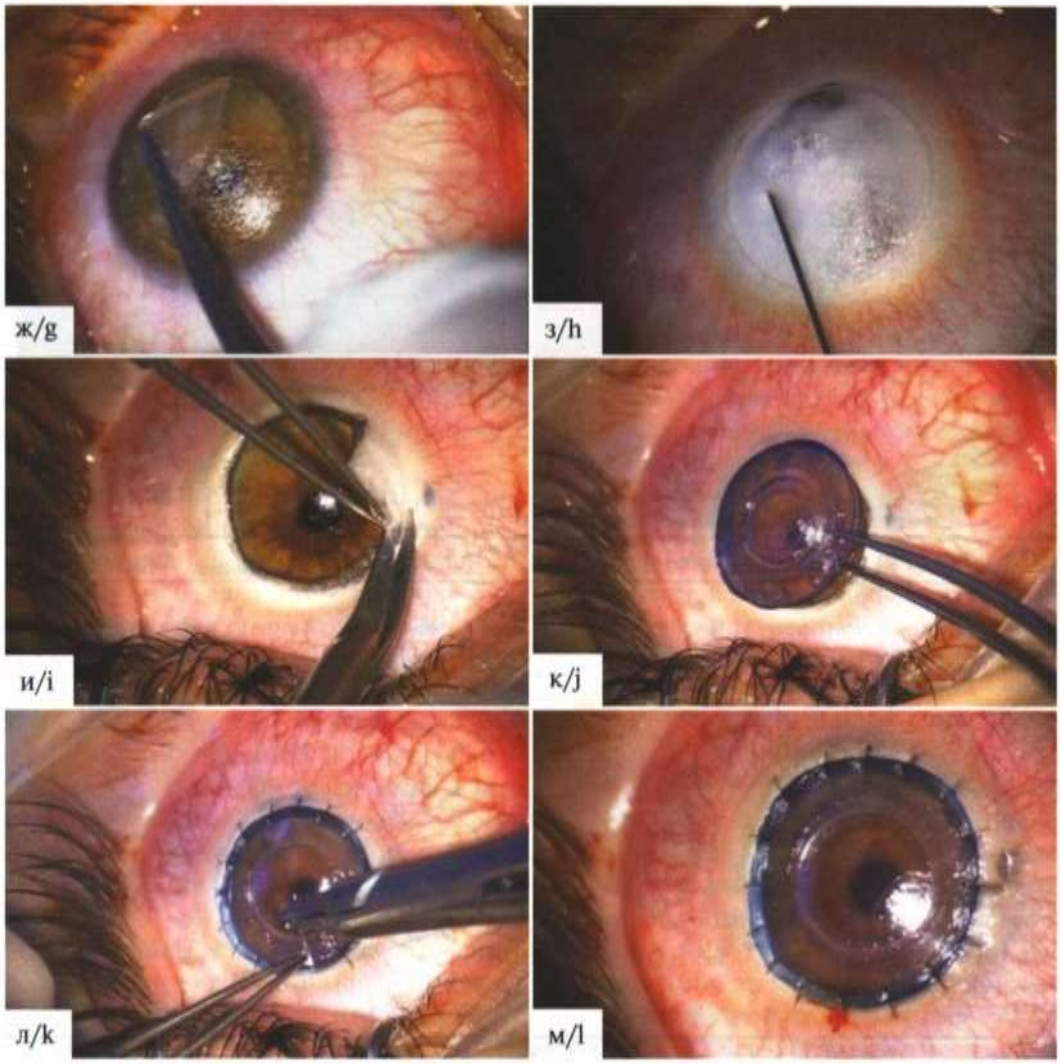


***Рис. 3** (окончание).* **Кератопластика с одномоментной имплантацией цельного кольца в трансплантат. (Хирургическая техника №2).**
Пояснения в тексте.

***Fig. 3** (continued).* **Keratoplasty with simultaneous implantation of an intracorneal continuous ring into the graft. (Surgical technique no. 2).**
Explained in the text.

тирует высокую остроту зрения [46, 47]. Особенно часто такая ситуация встречается у пациентов, оперированных по поводу кератоконуса, роговица которых имеет неравномерные толщину и ригидность. Предрасполагающие факторы развития посткератопластического астигматизма разнообразны [46, 47]. Большое значение имеют возраст и качество донорской ткани. Роговица с миопией или от молодого донора приводит к бóльшим постоперационным рефракционным проблемам. Периферические изменения роговицы реципиента, такие как истончение, васкуляризация, рубцевание, значительно влияют на приживление трансплантата, состояние послеоперационного рубца и остроту зрения [47]. Рефракция донорской роговицы, как и недиагностированный кератоконус, могут быть важной причиной высокого посткератопластического астигматизма. Формирование послеоперационного рубца происходит продолжительное время и зависит от равномерности натяжения шва. Изменение остроты зрения после снятия швов непредсказуемо [46, 47]. Важнейшее значение имеют интраоперационные факторы: качество трепанации, соотношение размеров трансплантата и ложа реципиента, характер наложения швов и т.д. [46, 47]. Селективный подход к трансплантации отдельных слоев роговицы (DSAEK, DMEK, PDEK) позволяет свести к минимуму посткератопластический астигматизм, однако в случаях сквозной и передней глубокой послойной кератопластики проблема остается.

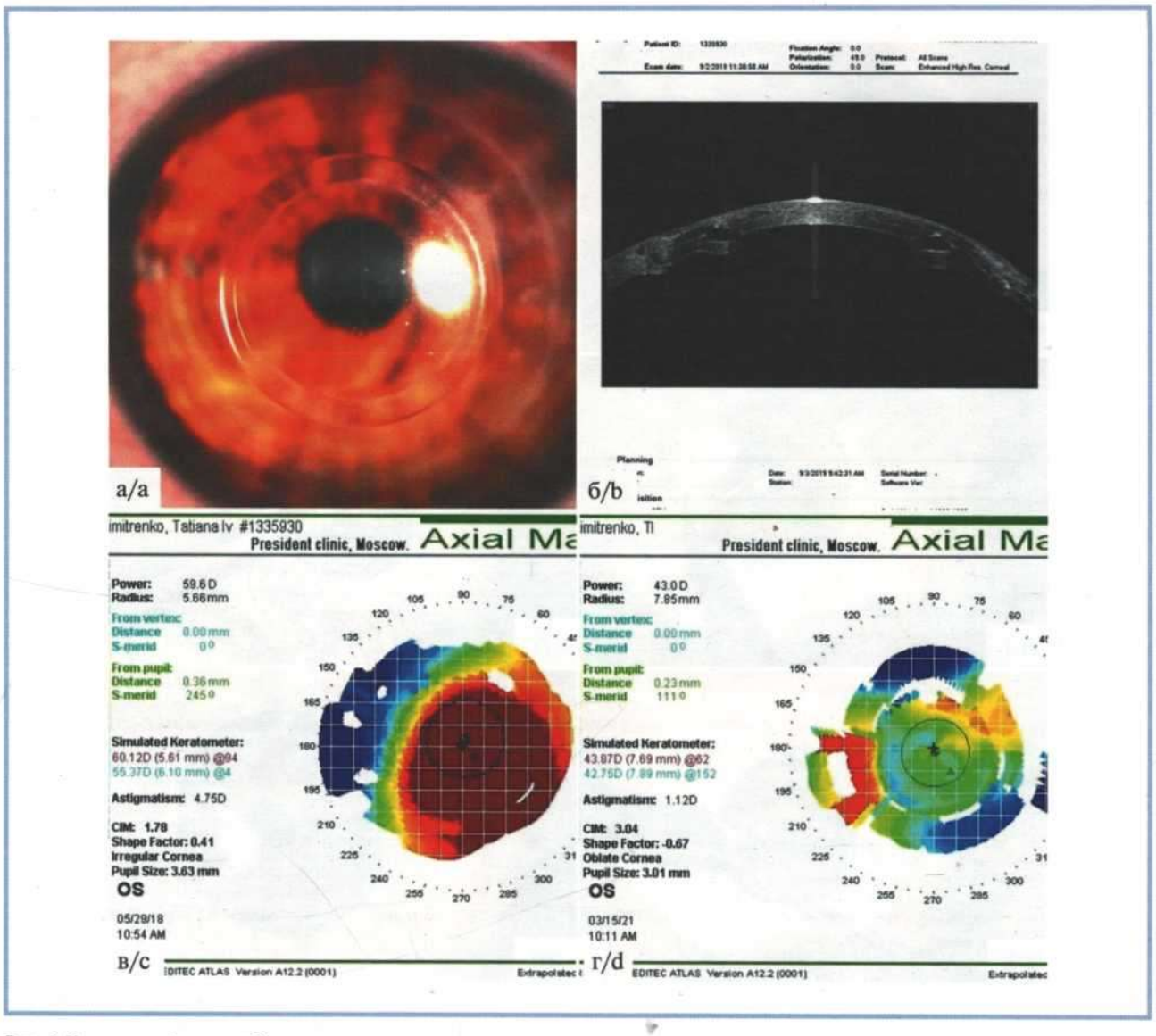


***Рис. 4.* Клинический пример 2.**

а — биомикроскопическая картина глаза с цельным кольцом в трансплантате; б — ОКТ-картина; в — кератотопограмма до операции; г — кератотопограмма после операции.

***Fig. 4.* Clinical example 2.**

a — biomicroscopy view of the eye with a continuous ring in the transplant; b — OCT view; c — corneal topography recorded before surgery; d — corneal topography recorded after surgery.

Коррекцию посткератопластического астигматизма хирургическими методами, как правило, проводят в отдаленном периоде, через 1,5—2 года. В это время уже сформировались послеоперационный рубец и устойчивая форма трансплантата. Однако эффективность эксимерлазерной коррекции (Lasik, Smile и т.п.) недостаточно высока, а истончение трансплантата в результате операции часто приводит к рецидиву астигматизма [17—19]. Интраокулярная коррекция бывает недостаточно успешна, так как посткератопластический астигматизм в большинстве случаев неправильный [27—29]. Эффективной является коррекция посткератопластического астигматизма с помощью склеральных контактных линз, однако 20% пациентов испытывают трудности при их каждодневом использовании [48]. Также D.T. Tan и соавт. сообщили в своем ретроспективном исследовании (517 глаз) о таких нежелательных побочных эффектах склеральных линз, как отек (7,4%), васкуляризация роговицы (13,3%), абразия (3,1%) и папиллярный конъюнктивит (1,7%) [49]. Несмотря на успешное применение многими пациентами, жалобы на современные склеральные линзы все еще довольно распространены [50].

В последние годы для уменьшения индуцированной кератопластикой аметропии успешно используют имплантацию интрастромальных рогович-

ных сегментов и колец. Есть разные подходы: имплантация интрастромальных роговичных сегментов в трансплантат [30—34] или имплантация интрастромальных колец интраоперационно в место соприкосновения роговицы и трансплантата [5, 34].

Имплантацию роговичного сегмента в трансплантат выполняют, как правило, через несколько лет после кератопластики, когда уже сформировался грубый асимметричный рубец, что затрудняет полное исправление индуцированного астигматизма. Как правило, удается уменьшить астигматизм лишь на 4—5 дптр. Длительное ожидание коррекции значительно снижает качество жизни пациента. Преимуществами данной операции являются простота хирургической техники и хорошая переносимость имплантата тканью трансплантата.

В 1999 г. J.H. Krumeich и J. Daniel был предложен метод интраоперационной профилактики астигматизма путем имплантации интрастромального кольца диаметром 8 мм из сплава кобальт-титан-молибден в пространство между трансплантатом и ложем реципиента с последующим его удалением через 3—9 мес [51]. Необходимость удаления кольца в отдаленном послеоперационном периоде являлась дополнительной травмой для пациентов. В последующем своем исследовании на большом количестве пациентов и без удаления кольца (2006) авторы не обнаружили статистически значимых различий в послеоперационной рефракции у пациентов с имплантацией колец и контрольной группе [42].

В 2018 г. на базе МНТК им. С.Н. Федорова профессором С.Б. Измайловой, М.В. Зиминой и соавторами предложена техника одномоментной имплантации интрастромального кольца из ПММА в ложе роговицы реципиента и донорского трансплантата с использованием фемтосекундного лазера для профилактики послеоперационного астигматизма [52]. Авторы предполагают, что в послеоперационном периоде получат значительную компенсацию роговичного астигматизма, однако убедительных отдаленных клинико-функциональных результатов пока представлено не было.

С нашей точки зрения, интраоперационная имплантация колец в пространство между трансплантатом и ложем реципиента имеет ряд недостатков, которые не позволяют эффективно влиять на послеоперационную рефракцию роговичного трансплантата.

В фундаментальной работе Е.Д. Блаватской [53] исследовалось изменение формы роговицы в центральной зоне при интрастромальном введении дополнительного объема материала в парацентральные и периферические участки роговицы. Было доказано, что сила, действующая на уплощение роговицы, находится в прямой зависимости от удаленности центра роговицы и толщины имплантата. Чем ближе к центру роговицы и чем толще имплантат, тем больше его влияние на рефракцию.

В то же время кольцо, имплантированное в пространство между трансплантатом и роговицей реципиента, находится относительно далеко от линии взора, не в ткани трансплантата, поэтому неравномерное натяжение швов, проходящих через трансплантат, заметно влияет на его форму. Там, где шов натянут сильнее, строма трансплантата больше прижата к кольцу, а где меньше натянут, строма меньше прижата, а рефракция в каждом меридиане разная, в то время как имплантированное кольцо сохраняет свою правильную форму. Кольцо имеет, как правило, незначительную толщину по сравнению с площадью контакта ткани трансплантата и реципиента, что тоже сводит к минимуму его влияние на рефракцию трансплантата. Имплантация кольца близко к лимбу реципиента может быть фактором дополнительного раздражения и увеличивает риск неоваскуляризации.

Нами была предложена новая хирургическая техника сквозной и послойной кератопластики с одномоментной имплантацией цельного или разомкнутого кольца в трансплантат. Чтобы получить правильную форму роговицы после кератопластики, имплантация интрастромального кольца проводится максимально близко к зрительной оси глаза. В то же время оно должно не мешать фиксации трансплантата к ткани реципиента и вызывать минимум гало-эффектов. После клинического использования различных колец с внутренним диаметром от 3 до 6 мм оптимальным было признано кольцо диаметром 4,5 мм. Первый клинический опыт показал безопасность и высокую эффективность предложенной хирургической техники в профилактике посткератопластического астигматизма у пациентов с кератоконусом.

## Заключение

Прозрачное приживление трансплантата после сквозной и передней послойной кератопластики не гарантирует высокую остроту зрения из-за послеоперационного астигматизма. Существующие хирургические методы коррекции посткератопластического астигматизма недостаточно эффективны и выполняются в отдаленные сроки после кератопластики. Нами предложен новый подход к интраоперационной профилактике посткератопластического астигматизма. Первый клинический опыт показывает, что техника сквозной и глубокой передней послойной кератопластики с одномоментной имплантацией цельного или разомкнутого кольца в трансплантат технически проста, безопасна и эффективна. Требуется оценка отдаленных клинико-функциональных результатов на большом количестве материала, чтобы рекомендовать данную технологию к широкому использованию в клинической практике.

**Участие авторов:**
Концепция и дизайн исследования: Ю.К., С.К., Т.Х.А.Д.
Сбор и обработка материала: Л.Р., С.К.
Статистическая обработка данных: Л.Р., С.К.
Написание текста: Ю.К., Т.Х.А.Д.
Редактирование: Ю.К., Т.Х.А.Д.

**Авторы заявляют об отсутствии конфликта интересов.**
**The authors declare no conflicts of interest.**

## ЛИТЕРАТУРА/REFERENCES

1. Melles GR, Eggink FA, Lander F, Pels E, Rietveld FJ, Beekhuis WH, Binder PS. A surgical technique for posterior lamellar keratoplasty. *Cornea*. 1998;17(6):618-626. https://doi.org/10.1097/00003226-199811000-00010
2. Gorovoy MS. Descemet-stripping automated endothelial keratoplasty. *Cornea*. 2006;25(8):886-889. https://doi.org/10.1097/01.ico.0000214224.90743.01
3. Melles GR, Ong TS, Ververs B, van der Wees J. Descemet membrane endothelial keratoplasty (DMEK). *Cornea*. 2006;25(8):987-990. https://doi.org/10.1097/01.ico.0000248385
4. Agarwal A, Dua HS, Narang P, Kumar DA, Agarwal A, Jacob S, Agarwal A, Gupta A. Pre-Descemet's endothelial keratoplasty (PDEK). *Br J Ophthalmol*. 2014;98(9):1181-1185. https://doi.org/10.1136/bjophthalmol-2013-304639
5. Калинников Ю.Ю., Динь Т.Х.А., Золотаревский А.В., Калинникова С.Ю. Новый хирургический подход к предесцеметовой эндотелиальной кератопластике (PDEK). *Вестник офтальмологии*. 2023; 139(1):55-66.
Kalinnikov YuYu, Dinh THA, Zolotarevskiy AV, Kalinnikova SYu. A new surgical approach to pre-Descemet's endothelial keratoplasty. *Russian Annals of Ophthalmology = Vestnik oftal'mologii*. 2023;139(1):55-66. (In Russ., In Engl.).
https://doi.org/10.17116/oftalma202313901155
6. Archila EA. Deep lamellar keratoplasty dissection of host tissue with intrastromal air injection. *Cornea*. 1984;3(3):217-218.
7. 2021 Eye banking Statistical report of Eye Bank Association of America. https://restoresight.org/wpcontent/uploads/2022/03/2021_StatisticalGuide_numbered_FINAL.pdf
8. Jensen AD, Maumenee AE. Refractive errors following keratoplasty. *Trans Am Ophthalmol Soc*. 1974;72:123-131.
9. Troutman RC, Gaster RN. Surgical advances and results of keratoconus. *Am J Ophthalmol*. 1980;90(2):131-136. https://doi.org/10.1016/s0002-9394(14)74843-3
10. García de Oteyza G, Borasio E, Ruíz-Santos M, Julio G, Barraquer RI, Alvarez de Toledo J. Analysis of visual and refractive results after wedge resection for high astigmatism after penetrating keratoplasty in keratoconus [published online ahead of print, 2022 Dec 20]. *Eur J Ophthalmol*. 2022; 11206721221144656. https://doi.org/10.1177/11206721221144656
11. Casimir A. Swinger. Postoperative astigmatism. *Surv Ophthalmol*. 1987; 31(4):219-248. https://doi.org/10.1016/0039-6257(87)90023-3
12. Khattak A, Nakhli FR, Al-Arfaj KM, Cheema AA. Comparison of outcomes and complications of deep anterior lamellar keratoplasty and penetrating keratoplasty performed in a large group of patients with keratoconus. *Int Ophthalmol*. 2018;38(3):985-992. https://doi.org/10.1007/s10792-017-0548-9
13. Szczotka LB, Lindsay RG. Contact lens fitting following corneal graft surgery. *Clin Exp Optom*. 2003;86(4):244-249. https://doi.org/10.1111/j.1444-0938.2003.tb03113.x
14. Feizi S, Zare M. Current approaches for management of postpenetrating keratoplasty astigmatism. *J Ophthalmol*. 2011;2011:708736. https://doi.org/10.1155/2011/708736
15. Buzard K, Haight D, Troutman R. Ruiz Procedure for Post-Keratoplasty Astigmatism. *J Refract Surg*. 1987;3:40-45. https://doi.org/10.3928/1081-597X-19870301-03
16. Cleary C, Tang M, Ahmed H, Fox M, Huang D. Beveled femtosecond laser astigmatic keratotomy for the treatment of high astigmatism post-penetrating keratoplasty. *Cornea*. 2013;32:54-62.
17. De Rosa G, Boccia R, Santamaria C, Fabbozzi L, De Rosa L, Lanza M. Customized photorefractive keratectomy to correct high ametropia after penetrating keratoplasty: A pilot study. *J Optom*. 2015;8(3):174-179. https://doi.org/10.1016/j.optom.2013.12.002
18. Bizrah M, Lin DTC, Babili A, Wirth MA, Arba-Mosquera S, Holland SP. Topography-Guided Photorefractive Keratectomy for Postkeratoplasty Astigmatism: Long-Term Outcomes. *Cornea*. 2021;40(1):78-87. https://doi.org/10.1097/ICO.0000000000002403
19. Webber SK, Lawless MA, Sutton GL, Rogers CM. LASIK for post penetrating keratoplasty astigmatism and myopia. *Br J Ophthalmol*. 1999;83(9): 1013-1018. https://doi.org/10.1136/bjo.83.9.1013
20. Малюгин Б.Э., Токмакова А.Н., Каримова А.Н. Отдаленные результаты лазерной коррекции астигматизма после сквозной кератопластики у пациентов с кератоконусом. *Практическая медицина*. 2017; 2(9(110)):128-132.
Malyugin BE, Tokmakova AN, Karimova AN. Otdalennye rezul'taty lazernoj korrekcii astigmatizma posle skvoznoj keratoplastiki u pacientov s keratokonusom. *Prakticheskaya medicina*. 2017;2(9(110)):128-132. (In Russ.).
21. Imamoglu S, Kaya V, Oral D, Perente I, Basarir B, Yilmaz OF. Corneal wavefront-guided customized laser in situ keratomileusis after penetrating keratoplasty. *J Cataract Refract Surg*. 2014;40(5):785-792. https://doi.org/10.1016/j.jcrs.2013.10.042
22. Hashemi H, Aghamirsalim M, Shahhoseini S, Moghaddasi A, Asgari S. SMILE after DALK to reduce residual refraction: two-year results. *Int Ophthalmol*. 2022;42(12):3803-3812. https://doi.org/10.1007/s10792-022-02400-8
23. Massoud TH, Ibrahim O, Shehata K, Abdalla MF. Small Incision Lenticule Extraction for Postkeratoplasty Myopia and Astigmatism. *J Ophthalmol*. 2016;2016:3686380. https://doi.org/10.1155/2016/3686380
24. Troutman RC. Control of corneal astigmatism in cataract and corneal surgery. *Trans Pac Coast Otoophthalmol Soc Annu Meet*. 1970;51:217-231.
25. De la Paz MF, Sibila GR, Montenegro G, et al. Wedge resection for high astigmatism after penetrating keratoplasty for keratoconus: refractive and histopathologic changes. *Cornea*. 2010;29(6):595-600. https://doi.org/10.1097/ICO.0b013e3181ba0abf
26. Böhringer D, Dineva N, Maier P, et al. Long-term follow-up of astigmatic keratotomy for corneal astigmatism after penetrating keratoplasty. *Acta Ophthalmol*. 2016;94(7):607-611. https://doi.org/10.1111/aos.13061
27. Nuijts RM, Abhilakh Missier KA, Nabar VA, Japing WJ. Artisan toric lens implantation for correction of postkeratoplasty astigmatism. *Ophthalmology*. 2004;111(6):1086-1094. https://doi.org/10.1016/j.ophtha.2003.09.045
28. Tahzib NG, Cheng YY, Nuijts RM. Three-year follow-up analysis of Artisan toric lens implantation for correction of postkeratoplasty ametropia in phakic and pseudophakic eyes. *Ophthalmology*. 2006;113(6):976-984. https://doi.org/10.1016/j.ophtha.2006.02.025
29. Wan KH, Chang JSM, Jhanji V. Toric intraocular lenses for astigmatism correction after keratoplasty in phakic and pseudophakic eyes. *J Cataract Refract Surg*. 2022;48(9):1078-1087. https://doi.org/10.1097/j.jcrs.0000000000000907.
30. Мороз З.И., Калинников Ю.Ю., Легких С.Л., Ушакова А.А. Хирургическое лечение астигматизма после сквозной кератопластики (предварительные результаты). *Новое в офтальмологии*. 2013;(2):28-30.
Moroz ZI, Kalinnikov YuYu, Legkih SL, Ushakova AA. Surgical treatment of astigmatism after penetrating keratoplasty (preliminary results). *Novoe v oftal'mologii*. 2013;(2):28-30. (In Russ.).
31. Arriola-Villalobos P, Díaz-Valle D, Güell JL, et al. Intrastromal corneal ring segment implantation for high astigmatism after penetrating keratoplasty. *J Cataract Refract Surg*. 2009;35(11):1878-1884. https://doi.org/10.1016/j.jcrs.2009.05.060
32. Prazeres TM, Souza AC, Pereira NC, Ursulino F, Grupenmacher L, de Souza LB. Intrastromal corneal ring segment implantation by femtosecond laser for the correction of residual astigmatism after penetrating keratoplasty. *Cornea*. 2011;30(12):1293-1297. https://doi.org/10.1097/ICO.0b013e31821821e1

33. Coscarelli S, Ferrara G, Alfonso JF, et al. Intrastromal corneal ring segment implantation to correct astigmatism after penetrating keratoplasty. *J Cataract Refract Surg*. 2012;38(6):1006-1013. https://doi.org/10.1016/j.jcrs.2011.12.037

34. Lisa C, García-Fernández M, Madrid-Costa D, Torquetti L, Merayo-Lloves J, Alfonso JF. Femtosecond laser-assisted intrastromal corneal ring segment implantation for high astigmatism correction after penetrating keratoplasty. *J Cataract Refract Surg*. 2013;39(11):1660-1667. https://doi.org/10.1016/j.jcrs.2013.04.038

35. Feizi S, Javadi MA, Bineshfar N, Esfandiari H. Laser in situ keratomileusis versus Artisan lens implantation in correcting ametropia after penetrating keratoplasty for keratoconus. *BMC Ophthalmol*. 2023;23(1):109. https://doi.org/10.1186/s12886-023-02848-x

36. Yagci A, Palamar M, Barut Selver O, Yaman B. Rekeratoplasty for the Correction of Refractive Status Due to Post-LASIK Donor Graft. *Exp Clin Transplant*. 2022;20(3):325-327. https://doi.org/10.6002/ect.2017.0021.

37. Jonas JB. Femtosecond laser-assisted penetrating re-keratoplasty. *Acta Ophthalmol*. 2009;87(3):353-354. https://doi.org/10.1111/j.1755-3768.2008.01493.x.

38. Mader TH, Yuan R, Lynn MJ, Stulting RD, Wilson LA, Waring GO 3rd. Changes in keratometric astigmatism after suture removal more than one year after penetrating keratoplasty. *Ophthalmology*. 1993;100(1):119-127. https://doi.org/10.1016/s0161-6420(93)31705-7

39. Fares U, Mokashi AA, Al-Aqaba MA, Otri AM, Miri A, Dua HS. Management of postkeratoplasty astigmatism by paired arcuate incisions with compression sutures. *Br J Ophthalmol*. 2013;97(4):438-443. https://doi.org/10.1136/bjophthalmol-2012-302128

40. Feizi S, Javadi MA, Behnaz N, Fani-Hanife S, Jafarinasab MR. Effect of Suture Removal on Refraction and Graft Curvature After Deep Anterior Lamellar Keratoplasty in Patients With Keratoconus. *Cornea*. 2018;37(1):39-44. https://doi.org/10.1097/ICO.0000000000001443

41. Peng WY, Tang ZM, Lian XF, Zhou SY. Comparing the efficacy and safety of femtosecond laser-assisted vs conventional penetrating keratoplasty: a meta-analysis of comparative studies. *Int Ophthalmol*. 2021;41(8):2913-2923. Epub 2021 Apr 15. https://doi.org/10.1007/s10792-021-01826-w

42. Krumeich JH, Duncker G. Intrastromal corneal ring in penetrating keratoplasty: evidence-based update 4 years after implantation. *J Cataract Refract Surg*. 2006;32(6):993-998. https://doi.org/10.1016/j.jcrs.2006.02.020

43. Измайлова С.Б., Зимина М.В., Завьялов А.С., Новиков С.В., Шацких А.В., Тонаева Х.Д., Шормаз И.Н., Комарова О.Ю. Интраоперационная профилактика посткератопластического астигматизма на отечественной установке «Фемто Визум» в эксперименте *ex vivo*. *Практическая медицина*. 2018;16(4):22-26. Дата обращения 18.03.23.
Izmajlova SB, Zimina MV, Zav'yalov AS, Novikov SV, Shackih AV, Tonaeva HD, Shormaz IN, Komarova OYu. Intraoperative prevention of postkeratoplastic astigmatism using the domestic Femto Visum device in an ex vivo experiment. *Prakticheskaya medicina*. 2018;16(4):22-26. Accessed 18.03.23. (In Russ.).
https://cyberleninka.ru/article/n/intraoperatsionnaya-profilaktika-postkeratoplasticheskogo-astigmatizma-na-otechestvennoy-ustanovke-femto-vizum-v-eksperimente-ex

44. Калинников Ю.Ю., Леонтьева Г.Д., Селифанов Ю.В., Беззаботнов А.И., Задорожный С.В. *Способ проведения кератопластики (Варианты)*. Патент РФ №2589633 от 10.07.16.
Kalinnikov YuYu, Leonteva GD, Selifanov YuV, Bezzabotnov AI, Zadorozhnyj SV. *Sposob provedeniya keratoplastiki (Varianty)*. [Method of performing keratoplasty (versions)]. Patent RF No. 2589633, 10.07.16. (In Russ.).

45. Anwar M, Teichmann KD. Big-bubble technique to bare Descemet's membrane in anterior lamellar keratoplasty. *J Cataract Refract Surg*. 2002;28(3):398-403. https://doi.org/10.1016/s0886-3350(01)01181-6

46. Riddle HK Jr, Parker DA, Price FW Jr. Management of postkeratoplasty astigmatism. *Curr Opin Ophthalmol*. 1998;9(4):15-28. https://doi.org/10.1097/00055735-199808000-00004.

47. Vail A, Gore SM, Bradley BA, Easty DL, Rogers CA, Armitate WJ. Clinical and surgical factors influencing corneal graft survival, visual acuity, and astigmatism. Corneal Transplant Follow-up Study Collaborators. *Ophthalmology*. 1996;103(1):41-49. https://doi.org/10.1016/s0161-6420(96)30734-3

48. Pecego M, Barnett M, Mannis MJ, Durbin-Johnson B. Jupiter Scleral Lenses: the UC Davis Eye Center experience. *Eye Contact Lens*. 2012;38(3):179-182. https://doi.org/10.1097/ICL.0b013e31824daa5e

49. Tan DT, Pullum KW, Buckley RJ. Medical applications of scleral contact lenses: A retrospective analysis of 343 cases. *Cornea*. 1995;14(2):121-129.

50. van der Worp E, Bornman D, Ferreira DL, Faria-Ribeiro M, Garcia-Porta N, González-Meijome JM. Modern scleral contact lenses: A review. *Cont Lens Anterior Eye*. 2014;37(4):240-250. https://doi.org/10.1016/j.clae.2014.02.002

51. Krumeich JH, Daniel J. Perforating keratoplasty with an intracorneal ring. *Cornea*. 1999;18(3):277-281. https://doi.org/10.1097/00003226-199905000-00006

52. Измайлова С.Б., Малюгин Б.Э., Новиков С.В. и др. *Способ проведения кератопластики с одномоментной имплантацией интрастромального кольца для профилактики послеоперационного астигматизма*. Патент РФ №2674889 от 13.12.18.
Izmajlova SB, Maljugin BE, Novikov SV, et al. *Sposob provedeniya keratoplastiki s odnomomentnoj implantaciej intrastromal'nogo kol'ca dlya profilaktiki posleoperacionnogo astigmatizma* [A method of conducting keratoplasty with simultaneous implantation of an intrastromal ring for the prevention of postoperative astigmatism]. Patent RF No. 2674889, 13.12.18. (In Russ.).

53. Блаватская Е.Д. Рефракционная кератопластика. Ереван: Айастан; 1973.
Blavatskaya ED. *Refrakcionnaya keratoplastika* [Refractive keratoplasty]. Erevan: Ajastan; 1973. (In Russ.).


Поступила 24.03.2023
Received 24.03.2023
Принята к печати 02.06.2023
Accepted 02.06.2023

Вестник офтальмологии
2023, Т. 139, №4, с. 82-85
https://doi.org/10.17116/oftalma202313904182

Russian Annals of Ophthalmology =
Vestnik Oftal'mologii 2023, vol. 139, №4, pp. 82-85
https://doi.org/10.17116/oftalma202313904182

# Контузия глазного яблока тяжелой степени как фактор риска развития пролиферативной витреоретинопатии

© С.Н. СУББОТИНА[1], С.С. ШАМКИН[1], А.Б. СТЕПАНЯНЦ[2]

[1]ГАУЗ СО «ЦГКБ №23», Екатеринбург, Россия;
[2]ФГБОУ ВО «Уральский государственный медицинский университет» Минздрава России, Екатеринбург, Россия

**РЕЗЮМЕ**

Статья посвящена проблеме развития пролиферативной витреоретинопатии (ПВР) после контузий глазного яблока тяжелой степени. Некоторые специалисты сомневаются в вероятности развития такого тяжелого осложнения после закрытой травмы глаза, однако накопленные данные литературы и исследования ученых демонстрируют высокую вероятность развития в таких случаях ПВР, приводящей к неблагоприятным исходам.

В статье изложены взгляды разных авторов и систематизированы сведения о частоте, факторах риска развития ПВР при разных видах закрытой травмы глаза. Основная цель данного обзора — продемонстрировать высокую вероятность развития ПВР на фоне закрытой травмы глаза, что должно настораживать специалистов на первых этапах лечения пациентов данного профиля и стимулировать своевременную профилактику и лечение этого осложнения.

***Ключевые слова:*** *пролиферативная витреоретинопатия, контузия глазного яблока тяжелой степени, травма глаза.*

**ИНФОРМАЦИЯ ОБ АВТОРАХ:**
Субботина С.Н. — e-mail: shmaksn@yandex.ru; https://orcid.org/0000-0001-9284-6502
Шамкин С.С. — https://orcid.org/0000-0002-3504-8886
Степанянц А.Б. — https://orcid.org/0000-0001-9663-5411
**Автор, ответственный за переписку:** Субботина Серафима Николаевна — e-mail: shmaksn@yandex.ru

**КАК ЦИТИРОВАТЬ:**
Субботина С.Н., Шамкин С.С., Степанянц А.Б. Контузия глазного яблока тяжелой степени как фактор риска развития пролиферативной витреоретинопатии. *Вестник офтальмологии.* 2023;139(4):82–85.
https://doi.org/10.17116/oftalma202313904182

# Severe contusion of the eyeball as a risk factor for the development of proliferative vitreoretinopathy

© S.N. SUBBOTINA[1], S.S. SHAMKIN[1], A.B. STEPANYANTS[2]

[1]Central City Clinical Hospital No. 23, Ekaterinburg, Russia;
[2]Ural State Medical University, Yekaterinburg, Russia

**ABSTRACT**

The article is devoted to the problem of proliferative vitreoretinopathy (PVR) developing after severe contusions of the eyeball. Some experts doubt the possibility of developing such a severe complication after a closed eye injury, however, the accumulated literature data and research by scientists demonstrate a high probability of developing PVR in such cases, which could lead to adverse outcomes.

The article presents the views of different authors and systematizes information about the frequency and the risk factors of developing PVR after different types of closed eye injury. The main purpose of this review is to demonstrate a high probability of developing PVR after a closed eye injury, which should alert specialists at the first stages of treatment in such patients and stimulate timely prevention and treatment of this complication.

***Keywords:*** *proliferative vitreoretinopathy, severe contusion of the eye, eye injury.*

**INFORMATION ABOUT THE AUTHORS:**
Subbotina S.N. — https://orcid.org/0000-0001-9284-6502
Shamkin S.S. — https://orcid.org/0000-0002-3504-8886
Stepanyants A.B. — https://orcid.org/0000-0001-9663-5411
**Corresponding author:** Subbotina S.N. — e-mail: shmaksn@yandex.ru

**TO CITE THIS ARTICLE:**
Subbotina SN, Shamkin SS, Stepanyants AB. Severe contusion of the eyeball as a risk factor for the development of proliferative vitreoretinopathy. *Russian Annals of Ophthalmology = Vestnik oftal'mologii.* 2023;139(4):82–85. (In Russ.).
https://doi.org/10.17116/oftalma202313904182

В настоящее время травма глаза не теряет свою значимость в структуре офтальмопатологии, число пострадавших может доходить до 114,5 на 100 тыс. человек [1]. Доля контузий тяжелой степени в структуре глазной травмы варьирует, по данным разных авторов, от 61,4 до 67,3% [2—4].

Травматические повреждения органа зрения занимают лидирующие позиции среди основных причин слепоты и слабовидения, составляя 22,8% в структуре первичной инвалидности по зрению, из них 53% случаев приходится на долю закрытой травмы глаза (ЗТГ). По данным статистического анализа причин первичной инвалидности по зрению, в Российской Федерации на одном из первых мест в структуре инвалидности находятся последствия травмы органа зрения — 16,3% [5]. Тяжелыми проявлениями контузий, по данным крупномасштабных исследований, являются: отслойка сетчатки — в 44% случаев, контузионная ретинопатия — в 21%, гемофтальм — в 11%, разрыв хориоидеи — в 8%, эвульсия зрительного нерва — в 1% случаев [6].

По данным других исследователей, частота встречаемости разных клинических проявлений повреждения внутриглазных структур после механической травмы глаза разнородна: гифема встречается в 22,9—76,3% наблюдений, повреждение радужной оболочки — в 9,6—12,9%, дислокация хрусталика различной степени — в 4—36,1%, кровоизлияние в стекловидное тело — в 19—41,7%, отек сетчатки — в 21,3%, разрыв хориоидеи — в 2,7—5%, повреждения сетчатки (разрыв, отслойка) — в 2—10% [4, 7—9].

Результаты последних экспериментальных исследований и данные клинических наблюдений показали, что ведущим звеном патогенеза тяжелых контузий с повреждением заднего отрезка глазного яблока, определяющим тяжелый исход, является витреоретинальная пролиферация (ПВР) [10]. ПВР представляет собой миграцию и пролиферацию клеток в полость стекловидного тела и по обе стороны сетчатки. Это многофакторный процесс, который является стадией рубцевания и направлен на заживление повреждения [11].

В настоящее время выявлены многочисленные факторы риска развития ПВР, почти все они связаны с интравитреальной дисперсией пигментных эпителиальных клеток сетчатки или нарушением гематоофтальмического барьера, которые являются предпосылкой для развития ПВР [12].

Учитывая вышесказанное, в структуре тяжелой травмы глаза закрытого типа к состояниям, которые наиболее вероятно приведут к развитию ПВР, можно отнести травматический разрыв сетчатки, травматическую отслойку сетчатки, субтотальный и тотальный гемофтальм, субконъюнктивальный разрыв склеры.

Данные литературы указывают на то, что контузионные повреждения глазного яблока являются одной из наиболее значимых причин развития травматической отслойки сетчатки [9], которая невозможна без наличия разрывов сетчатки. Генез возникновения разрывов может быть разным: в одних случаях это тракционные воздействия стекловидного тела, в других — это происходит при серьезных деформациях в момент травмы, разрывы также могут возникать и при субретинальных кровоизлияниях [1, 4, 7, 8]. Во время отслойки сетчатки происходят нарушение гематоофтальмического барьера и гипоксия сетчатки, которые являются пусковым механизмом для развития каскада реакций ПВР. Нарушение целостности сетчатки может привести к миграции клеток ретинального пигментного эпителия в полость стекловидного тела и на поверхность сетчатки [12, 13].

В 1966 г. D.T. Weidenthal и C.L. Schepens показали, что при контузии большинство периферических разрывов сетчатки и отрывы сетчатки от зубчатой линии возникали за счет быстрого экваториального распространения силовой волны, которая вызывала скручивание и растяжение склеры, во время чего стекловидное тело и сетчатка отрывались от пигментного эпителия [14].

Последующие исследования R.A. Ignotz и J. Massaque (1986) позволяют предполагать, что клетки пигментного эпителия высвобождают трансформирующий фактор роста, который усиливает пролиферацию и способствует продукции коллагена, принимая таким образом участие в процессе формирования мембран. Происхождение клеток пигментного эпителия обусловлено повреждением внутриглазных структур с большим содержанием пигмента: радужки, цилиарного тела и сетчатки [15].

Исследования C.F. Erdurman и соавт. (2011) подтверждают мнение о том, что при травме контузионного типа первичные повреждения могут показаться минимальными, однако последствия, как правило, таковыми не являются [16]. Осложнения могут включать отслойку сетчатки даже спустя годы после травмы на фоне развития ПВР [17].

Установлено, что при контузии глазного яблока тяжелой степени частота развития гемофтальма составляет 55—63% [18]. По данным других авторов, тяжелые повреждения глазного яблока в 20—60% случаев осложняются кровоизлияниями в стекловидное тело, служащими основой для пролиферативных процессов [19]. Компоненты крови и ее сыворотки, попадающие в витреальную полость при травме, обладают способностью стимулировать пролиферацию клеток пигментного эпителия и нервной глии. Экспериментальные исследования E.H. Jaccoma и соавт. [20] показали, что кровь в стекловидном теле и увеальная воспалительная реакция являются факторами, стимулирующими пролиферацию. Субтотальный и тотальный гемофтальм сопровождаются организацией, находящейся в витреальной полости

крови, что способствует развитию и прогрессированию фиброваскулярной пролиферации в полости глаза. Это приводит к возникновению отслойки сетчатки или цилиохориоидальной отслойки и последующей посттравматической субатрофии глазного яблока [21].

В 1998 г. H. Nagasaki и соавт. [12] указали на то, что нарушение гематоофтальмического барьера является ключевым моментом в патогенезе развития ПВР. Источником крови в стекловидном теле являются поврежденные сосуды сетчатки, эндотелиальные клетки которых входят в структуру гематоретинального барьера. После нарушения целостности сосудов сетчатки и заднего гиалоида происходит просачивание в стекловидное тело тромбоцитов и эритроцитов, которые вызывают высвобождение провоспалительных цитокинов в периретинальное пространство, нарушение увеосклерального барьера; в результате происходит массивный приток провоспалительных клеток в витреальную полость [22], синтезируются медиаторы воспаления и факторы роста. В конечном счете формируются фиброзные пролиферативные тяжи, которые оказывают тракционное воздействие на сетчатку. Со временем происходит тракционная отслойка сетчатки, цилиарного тела с развитием в дальнейшем субатрофии глазного яблока.

В 2006 г. Ф. Кун и соавторы показали, что скорость развития отслойки сетчатки увеличивается на 16%, когда есть кровоизлияние в стекловидное тело [23]. Наличие крови, пигментных и глиальных клеток, дислокация анатомических образований, ишемия измененных после контузии тканей — все это способствует началу пролиферации на периферии сетчатки с развитием в дальнейшем периферической отслойки [24].

К контузии тяжелой степени относится и субконъюнктивальный разрыв склеры, который отличается большим разнообразием и особой тяжестью изменений структур глаза, которые могут проявляться массивным гемофтальмом, отрывом и отслойкой сетчатки. Сложность лечения контузионной патологии с разрывом склеры обусловлена также тяжелыми осложнениями в посттравматическом периоде. В результате фиброглиальной пролиферации со стороны раны и поврежденных оболочек [25], организации внутриглазных кровоизлияний развивается фиброз стекловидного тела, который является причиной витреоретинальных тракций. Впоследствии могут развиться отслойка сетчатки, цилио-хориоидальная отслойка, стойкая гипотензия и фтизис глазного яблока. При разрывах склеры длиной более 10 мм, несмотря на проводимые операции, в 50% случаев развивается субатрофия глаза [16].

Анализ отечественной и зарубежной литературы показал, что в настоящее время существуют достоверные данные о высокой вероятности развития ПВР после контузионных травм тяжелой степени. Высокая вероятность развития ПВР при контузиях тяжелой степени должна настораживать специалистов. На первых этапах лечения пациентов данного профиля как можно раньше должны проводиться профилактика и лечение данного осложнения.

**Авторы заявляют об отсутствии конфликта интересов.**
**The authors declare no conflicts of interest.**

## ЛИТЕРАТУРА/REFERENCES

1. Гундорова Р.А., Нероев В.В., Кашников В.В. Травмы глаза. М.: ГЭОТАР-Медиа; 2014.
Gundorova RA, Neroev VV, Kashnikov VV. *Travmy glaza* [Eye injury]. M.: GEOTAR-Media; 2014 (In Russ.).
2. Волков В.В., Бойко Э.В., Шишкин М.М. Закрытая травма глаза (понятие, распространенность, эпидемиология, этиопатогенез, госпитализация, диагностика, классификация). *Офтальмохирургия*. 2005;(1):13-17.
Volkov VV, Bojko EV, Shishkin MM. Closed eye injury (concept, prevalence, epidemiology, etiopathogenesis, hospitalization, diagnosis, classification). *Oftal'mohirurgiya*. 2005;(1):13-17 (In Russ.).
3. Слободин К.Э. Лучевая диагностика повреждений глаз: Руководство для врачей. СПб.: Издательский дом СПбМАПО; 2007.
Slobodin KE. *Luchevaya diagnostika povrezhdenij glaz: Rukovodstvo dlya vrachej* [Radiation Diagnosis of Eye Injuries: A Guide for Physicians]. SPb.: Izdatel'skij dom SPbMAPO; 2007 (In Russ.).
4. Сомов Е.Е., Кутуков А.Ю. Тупые травмы органа зрения. М.: МЕДпрессинформ, 2009.
Somov EE, Kutukov AYu. *Tupye travmy organa zreniya* [Blunt eye injuries]. M.: MEDpress-inform; 2009 (In Russ.).
5. Либман Е.С., Шахова Е.В. Слепота и инвалидность вследствие патологии органа зрения в России. *Вестник офтальмологии*. 2006;122(1):35-37.
Libman ES, SHahova EV. Blindness and disability due to pathology of the organ of vision in Russia. *Russian Annals of Ophthalmology = Vestnik oftal'mologii*. 2006;122(1):35-37 (In Russ.).
6. Atmaca LS, Yilmaz M. Changes in the fundus caused by blunt ocular trauma. *Ann Ophthalmol*. 1993;25(12):447-452.
7. Кашников В.В. Контузионная травма глаза. Новосибирск: Издательство «Ли Вест»; 2007.
Kashnikov VV. *Kontuzionnaya travma glaza* [Contusion eye trauma]. Novosibirsk: Li Vest; 2007. (In Russ.).
8. Банта Дж.Т. Травма глаза: пер. с англ. М.: Медицинская литература; 2013.
Banta JT. *Travma glaza* [Eye injury]: Transl. from English. M.: Meditsinskaya literatura; 2013. (In Russ.).
9. Кун Ф. Травматология глазного яблока: пер. с англ. Под ред. Волкова В.В. М.: Логосфера; 2011.
Kuhn F. *Travmatologiya glaznogo yabloka* [Ocular traumatology]: Transl. from English. Ed. Volkov V.V. M.: Logosfera; 2011. (In Russ.).
10. Peyman GA, Schulman JA. Intravitreal surgery. Principles and practice. East Norwalk: Appleton & Lange; 1994.
11. Pastor JC. Proliferative vitreoretinopathy: an overview. *Surv Ophthalmol*. 1998;43(1):3-18.
https://doi.org/10.1016/s0039-6257(98)00023-x
12. Nagasaki H, Shinagawa K, Mochizuki M. Risk factors for proliferative vitreoretinopathy. *Prog Retin Eye Res*. 1998;17(1):77-98.
https://doi.org/10.1016/s1350-9462(97)00007-4
13. Pastor JC, de la Rúa ER, Martín F. Proliferative vitreoretinopathy: risk factors and pathobiology. *Prog Retin Eye Res*. 2002;21(1):127-144.
https://doi.org/10.1016/s1350-9462(01)00023-4
14. Weidenthal DT, Schepens CL. Peripheral fundus changes associated with ocular contusion. *Am J Ophthalmol*. 1966;62:465-477.
https://doi.org/10.1016/0002-9394(66)91326-2

15. Ignotz RA, Massague J. Transforming growth factor-beta stimulates the expression of fibronectin and collagen and their incorporation into the extracellular matrix. *J Biol Chem*. 1986;261:4337-4345.

16. Erdurman CF, Ceylan MO, Acikel CH, Durukan HA, Mumcuoglu T. Outcomes of vitreoretinal surgery in patients with closed-globe injury. *Eur J Ophthalmol*. 2011;21(3):296-302. https://doi.org/10.5301/EJO.2010.5732

17. Archer DB, Canavan YM. Contusional eye injuries: retinal and choroidal lesions. *Aust J Ophthalmol*. 1983;11:251-264.

18. Гундорова Р.А., Степанов А.В., Курбанова Н.Ф. Современная офтальмотравматология. М.: Медицина; 2007.
Gundorova RA, Stepanov AV, Kurbanova NF. *Sovremennaya oftal'motravmatologiya* [Modern ophthalmotraumatology]. M.: Meditsina; 2007. (In Russ.)

19. Иванов А.Н., Дегтярева Е.М., Малюта Г.Д. ИАГ-лазерное лечение травматического гемофтальма. *Вестник офтальмологии*. 2007;123(2):22-25.
Ivanov AH, Degtyareva EM, Malyuta GD. YAG laser treatment of traumatic hemophthalmos. *Russian Annals of Ophthalmology = Vestnik oftal'mologii*. 2007;123(2):22-25 (In Russ.).

20. Jaccoma EH, Conway BP, Campochiaro PA. Cryotherapy causes extensive breakdown of the bloodretinal barrier: a comparison with argon laser photocoagulation. *Arch Ophthalmol*. 1985;103:1728-1730. https://doi.org/10.1001/archopht.1985.01050110124039

21. Нероев В.В., Гундорова Р.А., Степанов А.В., Карлова И.З. Витреоретинальный пролиферативный синдром при осколочной травме заднего полюса глаза. В сб.: Пролиферативный синдром в офтальмологии: Материалы IV Международной научно-практической конференции. М.; 2006. С. 20-23.
Neroev VV, Gundorova RA, Stepanov AV, Karlova IZ. Vitreoretinal proliferative syndrome in splinter injury of the posterior pole of the eye. In: *Proliferativnyy sindrom v oftal'mologii: Materialy IV Mezhdunarodnoy nauchno-prakticheskoy konferentsii* [Proliferative Syndrome in Ophthalmology: Proceedings of the IV International Scientific and Practical Conference]. Moscow; 2006. P. 20-23. (In Russ.).

22. Yang CM, Cousins SW. Quantitative Assessment of Growth Stimulating Activity of the Vitreous During PVR. *Invest Ophthalmol Vis Sci*. 1992;33(8): 2436-2442.

23. Kuhn F, Morris R, Witherspoon CD, Mann L. Epidemiology of blinding trauma in the United States Eye Injury Registry. *Ophthalmic Epidemiol*. 2006;13:209-216. https://doi.org/10.1080/09286580600665886

24. Современная офтальмология. Под ред. Даниличева В.Ф. 2-е изд. СПб.: Питер; 2009.
*Sovremennaya oftal'mologiya* [Modern ophthalmology]. Ed. Danilichev V.F. 2nd ed. SPb.: Piter. 2009. (In Russ.).]

25. SR, PE, DS, Ryan SJ. Penetrating eye injuries: a histopathological review. *Br J Ophthalmol*. 1980;64(11):809-817. https://doi.org/10.1136/bjo.64.11.809

Поступила 19.04.2022
Received 19.04.2022
Принята к печати 29.08.2022
Accepted 29.08.2022

Вестник офтальмологии
2023, Т. 139, №4, с. 86-92
https://doi.org/10.17116/oftalma202313904186

Russian Annals of Ophthalmology =
Vestnik Oftal'mologii 2023, vol. 139, №4, pp. 86-92
https://doi.org/10.17116/oftalma202313904186

# Методы диагностики и лечения неоваскуляризации роговицы

© Б.Э. МАЛЮГИН[1, 2], Р.С. ИСАБЕКОВ[1], С.Ю. КАЛИННИКОВА[1], О.П. АНТОНОВА[1]

[1]ФГАУ «НМИЦ «НМИЦ «МНТК "Микрохирургия глаза" им. акад. С.Н. Федорова»» Минздрава России, Москва, Россия;
[2]ФГБОУ ВО «Московский государственный медико-стоматологический университет им. А.И. Евдокимова», Москва, Россия

**РЕЗЮМЕ**

Неоваскуляризация роговицы является одной из причин снижения остроты зрения и инвалидизации пациентов, увеличения риска отторжения трансплантата после пересадки роговицы, появления помутнений на роговице. Обзор литературы посвящен описанию этиологических факторов развития неоваскуляризации роговицы, современным методам ее диагностики, а также способам консервативного и хирургического лечения данной патологии.

***Ключевые слова:*** *неоваскуляризация роговицы, тонкоигольная диатермокоагуляция, оптическая когерентная томография переднего отрезка глаза, фотодинамическая терапия, ангиогенез.*

**ИНФОРМАЦИЯ ОБ АВТОРАХ:**
Малюгин Б.Э. — e-mail: boris.malyugin@gmail.com; https://orcid.org/0000-0001-5666-3493
Исабеков Р.С. — e-mail: isabekov-99@mail.ru; https://orcid.org/0000-0001-9918-0459
Калинникова С.Ю. — e-mail: svkalinnikova@gmail.com; https://orcid.org/0000-0002-9109-2400
Антонова О.П. — e-mail: antonova.mntk@gmail.com; https://orcid.org/0000-0002-7414-0511
**Автор, ответственный за переписку:** Исабеков Руслан Сражудинович — e-mail: isabekov-99@mail.ru

**КАК ЦИТИРОВАТЬ:**
Малюгин Б.Э., Исабеков Р.С., Калинникова С.Ю., Антонова О.П. Методы диагностики и лечения неоваскуляризации роговицы. *Вестник офтальмологии.* 2023;139(4):86-92. https://doi.org/10.17116/oftalma202313904186

# Methods of diagnosis and treatment of corneal neovascularization

© B.E. MALYUGIN[1, 2], R.S. ISABEKOV[1], S.YU. KALINNIKOVA[1], O.P. ANTONOVA[1]

[1]S.N. Fedorov National Medical Research Center "MNTK "Eye Microsurgery", Moscow, Russia;
[2]A.I. Yevdokimov Moscow State University of Medicine and Dentistry, Moscow, Russia

**ABSTRACT**

Corneal neovascularization is one of the most common causes of decreased visual acuity and disability for vision loss, increase in the risk of corneal graft rejection, and appearance of opacifications on the cornea. This article reviews literature on etiological factors of the development of corneal neovascularization, as well as modern methods of diagnosis, conservative and surgical treatment of this pathology.

***Keywords:*** *corneal neovascularization, fine-needle diathermy, anterior segment optical coherence tomography, photodynamic therapy, angiogenesis.*

**INFORMATION ABOUT THE AUTHORS:**
Malyugin B.E. — e-mail: boris.malyugin@gmail.com; https://orcid.org/0000-0001-5666-3493
Isabekov R.S. — e-mail: isabekov-99@mail.ru; https://orcid.org/0000-0001-9918-0459
Kalinnikova S.Yu. — e-mail: svkalinnikova@gmail.com; https://orcid.org/0000-0002-9109-2400
Antonova O.P. — e-mail: antonova.mntk@gmail.com; https://orcid.org/0000-0002-7414-0511
**Corresponding author:** Isabekov R.S. — e-mail: isabekov-99@mail.ru

**TO CITE THIS ARTICLE:**
Malyugin BE, Isabekov RS, Kalinnikova SYu, Antonova OP. Methods of diagnosis and treatment of corneal neovascularization. *Russian Annals of Ophthalmology = Vestnik oftal'mologii.* 2023;139(4):86–92. (In Russ.). https://doi.org/10.17116/oftalma202313904186

Здоровая роговица — это прозрачная, аваскулярная ткань. Новообразованные кровеносные сосуды могут проникать в строму из перикорнеальной сосудистой сети в результате нарушения баланса ангиогенных и антиангиогенных факторов и вызывать помутнения роговицы, осложняя выполнение операций и снижая остроту зрения пациентов [1].

Неоваскуляризация роговицы является угрожающим для зрения состоянием и актуальной проблемой общественного здравоохранения. В связи с этим в ис-

следовании P. Lee и соавторов сообщалось о предполагаемом уровне заболеваемости в 1,4 млн человек в год, 12% из которых впоследствии утратили зрительные функции [2].

Ежегодно в мире выполняется более 65 млн кератопластических операций по пересадке роговицы, однако одной из главных причин неудачного исхода трансплантации является иммунное отторжение [3], риск развития которого возрастает более чем в 2 раза и может достигать 32% при врастании в донорскую роговицу кровеносных или лимфатических сосудов [4, 5].

## Патогенез неоваскуляризации роговицы

Роговица в норме прозрачна и обладает «иммунной привилегированностью», которая проявляется в отсутствии кровеносных и лимфатических сосудов. Такая особенность препятствует миграции антигенов и антигенпрезентирующих клеток к лимфоидным органам и предотвращает прямой доступ клеток иммунной системы к роговице [1, 6]. Отсутствие сосудов в здоровой роговице обусловлено балансом между проангиогенными и антиангиогенными факторами. Ангиогенные медиаторы включают в себя сосудистый фактор роста эндотелия (VEGF), матриксные металлопротеиназы (MMP), основной фактор роста фибробластов (bFGF), тромбоцитарные факторы роста (PDGFs), провоспалительные цитокины (ИЛ-1, ИЛ-6) [7, 8]. Семейство VEGF, в свою очередь, включает в себя VEGF-A, VEGF-B, VEGF-C, VEGF-D и плацентарный фактор роста у млекопитающих [9]. К антиангиогенным факторам относят: ангиостатины, факторы пигментного эпителия (PEDF), эндостатины. Несмотря на то что роговица является иммунопривилегированной тканью, хроническое воспаление, гипоксия вследствие длительного ношения контактных линз, различные виды дегенеративных заболеваний роговицы, травмы и другие причины могут привести к дисбалансу этих факторов и ослаблению механизма защиты [5].

Наиболее важное значение в диагностике патологического роста сосудов имеет их комплексная оценка (в частности, степень васкуляризации, количество задействованных квадрантов, состояние активности сосудов, глубина их залегания и архитектоническое строение). Перечисленные критерии могут использоваться для оценки успешности проведенного хирургического и терапевтического лечения.

Ангиография роговицы с использованием внутривенного введения флуоресцеина — флуоресцеиновая ангиография (ФАГ) — и ангиография на основе индоцианина зеленого (indocyanine green angiography, ICGA) обеспечивает подробную информацию о новообразованных сосудах в роговице, что позволяет довольно точно оценить анатомию и их активность. Более того, ФАГ позволяет определить степень утечки красителя и зрелость сосудов, в то время как ICGA обеспечивает более качественное изображение мелких капилляров, особенно при рубцовых изменениях роговицы [10]. ICGA также помогает успешно локализовать и дифференцировать происхождение и протяженность сосудов роговицы. Однако ангиография роговицы не дает информации с точностью до микрометров о расположении сосудов в том или ином слое. Стоит также отметить длительность выполнения процедуры и инвазивность метода, который связан с риском возникновения нежелательных побочных реакций [11, 12].

Наряду с внутривенным использованием различных красителей хочется отметить новый неинвазивный метод оптической когерентной томографии-ангиографии (ОКТ-А) переднего отрезка глаза. Благодаря ОКТ-А можно визуализировать новообразованные сосуды даже при грубых помутнениях роговицы, производить оценку глубины залегания и площади васкуляризации. Полученные данные позволяют определить тактику при выборе кератопластики и оценить возможные риски, проследить за типом и характером роста сосудов, их реакцией на лечение и оценить скорость регресса. Однако новая система визуализации имеет некоторые технические сложности выполнения, так как для получения точных результатов при проведении исследования необходима фиксация взгляда пациента в течение довольно продолжительного времени, а также длительная ручная обработка результатов [13, 14]. Таким образом, ОКТ-А нашла применение при ряде патологических состояний роговицы, таких как болезнь трансплантата, синдром лимбальной недостаточности (СЛН), кератоувеиты, липидная кератопатия роговицы, птеригиум, кератиты различной этиологии [13—17].

При СЛН патологические сосуды врастают в поверхностные и глубокие слои, в результате происходит диффузное или тотальное помутнение, формирование фиброваскулярного паннуса и, следовательно, снижение зрительных функций. Диагностика СЛН включает в себя окрашивание низкомолекулярным флуоресцеином, взятие мазков-отпечатков роговицы на выявление специфических цитокератинов, ОКТ роговицы и лимба, проведение конфокальной микроскопии и т.д. Однако ни один из вышеперечисленных методов не дает представления о характере, глубине и типе неоваскуляризации.

В 2021 г. S. Varma и соавторы провели исследование и доказали возможность использования ОКТ-А в качестве неинвазивного метода визуализации и подтверждения диагноза СЛН. В результате выявлены такие характерные для СЛН особенности, как средняя отражательная способность эпителия, стромы и средняя плотность поверхностных сосудов. Авторы пришли к выводу, что если отношение

отражательной способности эпителия к отражательной способности стромы >1,29, то с высокой точностью можно верифицировать СЛН и дифференцировать его со сходными патологическими состояниями [15].

У пациентов с птеригиумом ОКТ-А переднего отрезка глаза дает возможность оценить глубину поражения роговицы и выявить аномальные сосудистые аркады [14]. Полученные данные позволяют определить тактику хирургического лечения птеригирума и могут помочь в уточнении патогенеза развития данного патологического состояния.

Остается актуальным вопрос о том, насколько сопоставимы результаты ОКТ-А и ангиографии на основе красителей. M. Brunner и соавторы сравнивали ОКТ-А (Optovue Inc., США) и ICGA в отношении эффективности оценки неоваскуляризации роговицы. Критерии включали в себя площадь, количество, диаметр сосудов, наличие ответвлений, качество изображения и сложность выполнения исследования. По результатам сравнения с ICGA было выявлено, что ОКТ-А переднего отрезка глаза менее точна при захвате мелких и дистальных сосудов. Общая площадь сосудов, количество и структурность ответвлений, полная «сосудистая картина» роговицы и качество изображения были лучше при использовании ICGA. Однако ОКТ-А показала более точные результаты при измерении средней толщины сосуда и позволяет получить трехмерную визуализацию с большей информацией о глубине залегания сосудов. По мнению авторов, основными недостатками системы AngioVue ОКТ-А являются ограниченное поле исследования (3×3 или 6×6 мм) и появление артефактов при движении глаз или моргании. При этом авторы отметили высокий потенциал этого метода диагностики в исследовании васкуляризации роговицы при условии модернизации программного обеспечения [16].

Стоит также отметить, что ОКТ-А переднего отрезка глаза позволяет оценить васкуляризацию роговицы в послеоперационном периоде после различных методов кератопластики. На основе данных ОКТ-А было выявлено четыре типа васкуляризации роговицы (поверхностная, краевая, стромальная и васкуляризация ложа трансплантата) после сквозной и глубокой передней послойной кератопластики (ГППК). При сквозной послойной кератопластике в 89% случаев наблюдалась поверхностная неоваскуляризации, в редких случаях — стромальная или краевая. При этом авторы отметили, что при глубокой передней послойной кератопластике васкуляризация в большинстве случае выявлена в ложе трансплантата, в редких случаях — поверхностно [17].

При наличии помутнения на роговице визуализация сосудов затруднена. Например, липидная кератопатия роговицы характеризуется отложением липидов в средних и глубоких слоях стромы с врастанием центрального магистрального сосуда со множеством ответвлений. При данной патологии проведение ОКТ-А переднего отрезка глаза в исследовании M. Ang и соавторов позволило визуализировать крупные «питающие сосуды», а также более мелкие, которые находились глубоко в строме и были недоступны визуализации. ОКТ-А в режиме en face позволила сделать снимки с интервалом менее 50 мкм, иллюстрирующие, что глубокий стромальный рубец и отложение липидов распространяются на десцеметову мембрану. Питающий сосуд проникает до средней трети стромы, а более мелкие капилляры простираются глубже в область отложения липидов в роговице [13].

## Лечение неоваскуляризации роговицы

Основные методы лечения неоваскуляризации роговицы подразделяются на три большие группы: лазерное, хирургическое, медикаментозное лечение **(рисунок)**.

### Фотодинамическая терапия с использованием фотосенсибилизаторов

Фотодинамическая терапия (ФДТ) включает использование фотосенсибилизирующего соединения, света и кислорода. Соединение поглощается тканью и активируется с помощью лазерного излучения, которое вызывает высвобождение свободных радикалов, разрушающих окружающую неоваскулярную ткань и инициирующих регрессию новообразованных сосудов. Было показано, что ФДТ безопасна и обладает высокой эффективностью у людей, однако это очень дорогостоящий и трудоемкий метод [18]. В настоящее время применительно к лечению новообразованных сосудов активно изучаются хлориновые фотосенсибилизирующие соединения нового поколения (Фотолон, Фотодитазин, Радахлорин), обладающие оптимальными характеристиками для использования в офтальмологии: высокой фотодинамической активностью, низкой фототоксичностью и коротким периодом элиминации (24—48 ч) [19].

Проведенное в 2013 г. исследование применения ФДТ с Фотодитазином показало ее высокую терапевтическую эффективность: из 10 (100%) детей группы наблюдения у восьми (80%) достигнута полная облитерация неоваскулярных сосудов, у двоих (20%) неоваскуляризация уменьшилась более чем на 50%. Однократный сеанс ФДТ приводит к снижению оптической плотности помутнений роговицы с 126,8±5,6 до 99,7±4,9 отн. ед., вследствие чего острота зрения повышается с 0,45±0,28 до 0,6±0,36. Эти результаты позволяют предположить, что ФДТ может быть эффективным средством лечения и профилактики обскурационной амблиопии у детей с неоваскулярными помутнениями роговицы. Результаты


**Основные направления лечения неоваскуляризации роговицы.**
НПВС — нестероидные противовоспалительные средства; ГК — глюкокортикоиды.
**Most common methods of treatment of corneal neovascularization.**
NSAIDs — non-steroidal anti-inflammatory drugs; GC — glucocorticoids.

электрофизиологического исследования подтверждают отсутствие фототоксического действия лазерного излучения с выбранными параметрами для ФДТ неоваскуляризации роговицы на сетчатку и зрительный нерв [20].

### Тонкоигольная диатермия

C.T. Pillai и соавторы впервые описали методику тонкоигольной диатермии с использованием иглы для прижигания мелких сосудов, особенно эффективную при коагуляции зрелых сосудов стволового типа [21]. Эта методика была модифицирована с помощью электролизной иглы, которая является гораздо более гибкой и точной [22]. Сходные данные были получены и в исследовании S. Trikha и соавторы, которые обнаружили, что такой способ лечения является безопасным и эффективным в отношении уменьшения площади активной васкуляризации роговицы. При этом в 68% случаев регресс сосудов наблюдался уже после первой процедуры. Побочные эффекты встречались в единичных случаях в виде интрастромального или субконъюнктивального кровоизлияния, которое самостоятельно нивелировалось через 3 нед [23]. Данный метод также может быть использован в сочетании с применением медикаментозных препаратов для лечения неоваскуляризации роговицы [24].

### Новые терапевтические направления в лечении неоваскуляризации роговицы

Было показано, что эндогенный субстрат рецептора инсулина (IRS-1) имеет жизненно важное значение в ангиогенезе и чрезмерно экспрессируется в местах неоваскуляризации роговицы. C. Cursiefen и соавторы провели исследование и обнаружили, что местное применение ингибитиров белков IRS-1 в виде глазных капель значительно снижает неоваскуляризацию роговицы у пациентов с кератитом, а следовательно, нет необходимости в проведении кератопластики [25]. Новым достижением в лечении неоваскуляризации роговицы является использование антибиотиков широкого спектра действия из группы тетрациклинов. Данные препараты являются ингибиторами ММР — ферментов, которые разрушают коллаген, базальные мембраны эндотелия сосудов и внеклеточный матрикс. V. Jovanovic и соавторы показали, что местное применение 1% раствора доксициклина при неоваскуляризации роговицы человека может быть эффективным для уменьшения неоваскуляризации. В данном исследовании шести пациентам производили инстилляцию 1% доксициклина 4 раза в день в течение 3 нед. Результат варьировал от полного исчезновения (два пациента), уменьшения площади сосудов (три пациента) до отсутствия эффекта у одного пациента. В процессе наблюдения побочных эффектов не выявлено. По мнению авторов, такой разброс результатов может быть связан с различной этиологией неоваскуляризации роговицы [26].

### Иммуносупрессивные препараты

Стоит отметить, что неоваскуляризация роговицы — это состояние, связанное с наличием

хронической или латентной воспалительной реакции. Таким образом, местное применение дексаметазона уменьшает высвобождение и активность медиаторов воспаления, вазодилатацию и повышенную проницаемость сосудов в очаге воспаления, тормозит высвобождение провоспалительных цитокинов и т.д. Тем не менее недостатками длительного применения глюкокортикоидов являются развитие суперинфекции, реактивация герпес-вирусной инфекции, развитие лекарственной глаукомы и стероидной катаракты [27]. Сходным с глюкокортикоидами действием обладают иммуносупрессоры. G. Zapata и соавторы эффективно применяли местно рапамицин 0,05% на модели стромального кератита у мышей, обусловленного вирусом простого герпеса 1-го типа, и сравнивали его эффективность с дексаметазоном 0,1% и циклоспорином 0,5%. Эффективность рапамицина выявили уже на 3-й день после начала лечения, в то время как остальные препараты проявили свое действие только на 7-й день. Авторы сделали вывод, что рапамицин значительно уменьшает васкуляризацию за счет снижения миграции медиаторов воспаления, блокирования передачи сигналов иммунным клеткам и ингибирования пролиферации эндотелиальных клеток, при этом побочных эффектов не наблюдалось [28]. Сходные результаты были получены при применении циклоспорина А на модели кроликов при ожоге роговицы щелочью. Механизм действия сходен с таковым рапамицина, но помимо этого циклоспорин А ингибирует ядерный фактор активации Т-клеток и циклооксигеназ [29].

В группу иммуносупрессоров также входит природный макролид — такролимус. Антиангиогенные свойства данного препарата в виде капель и субконъюнктивальных инъекций при неоваскуляризации роговицы впервые были изучены на модели кроликов в 2015 г. [30]. На роговицу накладывали узловые швы с последующим снятием на 7-е сутки. Действие препарата сравнивали с действием ингибиторов фактора роста сосудов (бевацизумаб). По мнению авторов, ключевым звеном в формировании иммунного ответа при неоваскуляризации являются макрофаги, которые мигрируют в зону шва, выделяют медиаторы воспаления и эндотелиальные факторы роста сосудов. Антиангиогенное действие такролимуса может быть обусловлено подавлением медиаторов воспаления, что было подтверждено при помощи гистохимического анализа во время эксперимента. Использование такролимуса снижало ангиогенез роговицы с эффектом, аналогичным субконъюнктивальному введению бевацизумаба [30].

### Anti-VEGF-терапия при лечении неоваскуляризации роговицы

VEGF стимулирует рост сосудов, пролиферацию эндотелиальных клеток, повышенный воспалительный ответ, протеолитическую активность и повышенную проницаемость сосудов. Антагонисты VEGF разрывают эти пути, блокируя взаимодействие между VEGF и его рецептором [31]. В 2020 г. отечественными авторами проводился анализ эффективности и безопасности применения ингибитора VEGF для повышения выживаемости кератотрансплантата у пациентов с неоваскуляризацией роговицы как самостоятельно, так и в комбинации с лазеркоагуляцией новообразованных сосудов перед сквозной кератопластикой. Пациенты были разделены на три группы: 1-я группа получала анти-VEGF-препараты субконъюнктивально перед операцией, во 2-й группе первоначально выполнялась лазеркоагуляция сосудов стволового типа, а затем введение анти-VEGF-препарата субконъюнктивально, а в 3-й группе специфической подготовки перед операцией не проводилось. При возобновлении роста сосудов пациентам 1-й и 2-й групп выполнялась повторная инъекция афлиберцепта с интервалом в 1 мес. По итогам исследования, субконъюнктивальное введение афлиберцепта отдельно (при наличии диффузной васкуляризации) и в комбинации с лазеркоагуляцией (при наличии сосудов стволового типа) повышает частоту прозрачного приживления трансплантата при кератопластике высокого риска. В России применение анти-VEGF-препаратов для лечения неоваскуляризации роговицы не разрешено, в связи с чем данная работа проводилась в рамках программы научных исследований. Протоколы были одобрены этическим комитетом и утверждены ученым советом ФГБНУ «НИИ глазных болезней». У всех больных было получено письменное информированное согласие [32].

R.K. Ucgul и соавторы в январе 2021 г. опубликовали еще одно исследование на аналогичной модели васкуляризации у кроликов. В работе сравнивалась эффективность субконъюнктивального и интрастромального введения ингибиторов ангиогенеза (афлиберцепт и бевацизумаб). В результате интрастромального введения афлиберцепта и бевацизимуба площадь роговичной неоваскуляризации уменьшилась на 88,1 и 82,5%, а при субконъюнктивальном введении — на 64,5 и 69,9% соответственно. В результате был сделан вывод о том, что интрастромальное введение препаратов повышает эффективность терапии по сравнению с субконъюнктивальным [33].

Дополнительной точкой воздействия на активность VEGF является блокирование механизмов работы их рецепторов (VEGFR) через ингибирование тирозинкиназы. В клинических экспериментах ингибиторы тирозинкиназы были использованы как местно, так и системно. Препараты этой группы включают регорафениб, сунитиниб, трастузумаб, лапатиниб и мидостаурин [27]. Регорафениб является мультикиназным ингибитором, обладает ингибирующими эффектами на васкуляризацию, аналогичными действию применяемого местно дексаметазона

и бевацизумаба. Например, в исследовании группы авторов в эксперименте создавалась модель васкуляризации роговицы при помощи щелочи. Группы получали раздельно инстилляции NaCL 0,9%, бевацизимумаба, регорафениба и дексаметазона 0,1% 2 раза в день с равными интервалами в течение 7 дней. В результате исследования наиболее выраженно снизил площадь неоваскуляризации раствор дексаметазона, при этом регорафениб показал сходные результаты. По мнению авторов, лечение на основе направленного воздействия на работу VEGFR может снизить количество побочных эффектов и обеспечить более эффективные результаты в лечении неоваскуляризации роговицы [34].

## Заключение

Современные взгляды на патогенетические механизмы развития неоваскуляризации основываются на нарушении баланса между проангиогенными и антиангиогенными факторами в связи с различными этиологическими причинами, такими как травмы, гипоксия, воспалительные и дегенеративные заболевания роговицы и т.д. По мере появления новых методов лечения неоваскуляризации роговицы решающее значение приобрела комплексная оценка сосудов роговицы (в частности, степень васкуляризации роговицы, количество задействованных квадрантов, состояние активности сосудов, глубина их залегания и архитектоника). Учитывая все недостатки диагностики при помощи ангиографии на основе красителей и биомикроскопии, по-нашему мнению, ОКТ-А переднего отрезка глаза является перспективным неинвазивным методом, предоставляющим ценную информацию как для предоперационного планирования, так и для контроля лечения.

Постоянно расширяющиеся и углубляющиеся знания о механизмах, участвующих в неоваскуляризации роговицы, позволяют разрабатывать различные варианты лечения этого состояния. Современные способы борьбы с ним включают хирургические, медикаментозные и лазерные варианты воздействия на новообразованные сосуды роговицы. Каждый из способов лечения показывает различную эффективность, и вопрос о наиболее действенном и универсальном способе борьбы с неоваскуляризацией роговицы остается открытым.

**Авторы заявляют об отсутствии конфликта интересов.**
**The authors declare no conflicts of interest.**

## ЛИТЕРАТУРА/REFERENCES

1. Beebe D. Maintaining transparency: A review of the developmental physiology and pathophysiology of two avascular tissues. *Semin Cell Dev Biol*. 2008;19(2):125-133. https://doi.org/10.12669/pjms.292.3089
2. Lee P, Wang C, Adamis A. Ocular Neovascularization. *Surv Ophthalmol*. 1998;43(3):245-269. https://doi.org/10.1016/s0039-6257(98)00035-6
3. Bhatti N, Qidwai U, Hussain M, Kazi A. Efficacy of topical Bevacizumab in high-risk corneal transplant survival. *Pak J Med Sci*. 2013;29(2):519-522. https://doi.org/10.12669/pjms.292.3089
4. Pedram Hamrah Y. Corneal Allograft Rejection: Immunopathogenesis to Therapeutics. *J Clin Cell Immunol*. 2013;2013(suppl 9):006. https://doi.org/10.4172/2155-9899.S9-006
5. Qazi Y, Maddula S, Ambati B. Mediators of ocular angiogenesis. *J Genet*. 2009;88(4):495-515. https://doi.org/10.1007/s12041-009-0068-0
6. Chauhan SK, Dohlman TH, Dana R. Corneal Lymphatics: Role in Ocular Inflammation as Inducer and Responder of Adaptive Immunity. *J Clin Cell Immunol*. 2014;5:1000256. https://doi.org/10.4172/2155-9899.1000256
7. Chang JH, Garg NK, Lunde E, Han KY, Jain S, Azar DT. Corneal neovascularization: an anti-VEGF therapy review. *Surv Ophthalmol*. 2012;57(5):415-429. https://doi.org/10.1016/j.survophthal.2012.01.007
8. Han KY, Chang JH, Lee H, Azar DT. Proangiogenic Interactions of Vascular Endothelial MMP14 with VEGF Receptor 1 in VEGFA-Mediated Corneal Angiogenesis. *Invest Ophthalmol Vis Sci*. 2016;57(7):3313-3322. https://doi.org/10.1167/iovs.16-19420
9. Neufeld G, Cohen T, Gengrinovitch S, Poltorak Z. Vascular endothelial growth factor (VEGF) and its receptors. *FASEB J*. 1999;13(1):9-22. https://doi.org/10.1096/fasebj.13.1.9
10. Kirwan RP, Zheng Y, Tey A, Anijeet D, Sueke H, Kaye SB. Quantifying changes in corneal neovascularization using fluorescein and indocyanine green angiography. *Am J Ophthalmol*. 2012;154(5):850-858.e2. https://doi.org/10.1016/j.ajo.2012.04.021
11. Kwiterovich KA, Maguire MG, Murphy RP, et al. Frequency of adverse systemic reactions after fluorescein angiography. Results of a prospective study. *Ophthalmology*. 1991;98(7):1139-1142. https://doi.org/10.1016/s0161-6420(91)32165-1
12. Stanga PE, Lim JI, Hamilton P. Indocyanine green angiography in chorioretinal diseases: indications and interpretation: an evidence-based update. *Ophthalmology*. 2003;110(1):15-23. https://doi.org/10.1016/s0161-6420(02)01563-4
13. Ang M, Cai Y, Shahipasand S, et al. En face optical coherence tomography angiography for corneal neovascularisation. *Br J Ophthalmol*. 2016;100(5):616-621. https://doi.org/10.1136/bjophthalmol-2015-307338
14. Ang M, Sim DA, Keane PA, et al. Optical Coherence Tomography Angiography for Anterior Segment Vasculature Imaging. *Ophthalmology*. 2015;122(9):1740-1747. https://doi.org/10.1016/j.ophtha.2015.05.017
15. Varma S, Shanbhag SS, Donthineni PR, Mishra DK, Singh V, Basu S. High-Resolution Optical Coherence Tomography Angiography Characteristics of Limbal Stem Cell Deficiency. *Diagnostics (Basel)*. 2021;11(6):1130. Published 2021 Jun 21. https://doi.org/10.3390/diagnostics11061130
16. Brunner M, Romano V, Steger B, et al. Imaging of Corneal Neovascularization: Optical Coherence Tomography Angiography and Fluorescence Angiography. *Invest Ophthalmol Vis Sci*. 2018;59(3):1263-1269. https://doi.org/10.1167/iovs.17-22035
17. Chan SY, Pan CT, Feng Y. Localization of Corneal Neovascularization Using Optical Coherence Tomography Angiography. *Cornea*. 2019;38(7):888-895. https://doi.org/10.1097/ICO.0000000000001931
18. Gomer CJ, Ferrario A, Hayashi N, Rucker N, Szirth BC, Murphree AL. Molecular, cellular, and tissue responses following photodynamic therapy. *Lasers Surg Med*. 1988;8(5):450-463. https://doi.org/10.1002/lsm.1900080503
19. Белый Ю.А., Терещенко А.В., Каплан М.А., Пупкова Т.Н. Фотодинамическая терапия при неоваскуляризации роговицы с фотосенсибилизатором Фотолон. Обзор. *Рефракционная хирургия и офтальмология*. 2009;(1):4-15.

Belyi YuA, Tereshchenko AV, Kaplan MA, Pupkova TN. Photodynamic therapy for corneal neovascularization with photosensitizer Photolon. Review. *Refraktsionnaya khirurgiya i oftal'mologiya*. 2009;(1):4-15 (In Russ.).

20. Филатова Н.В., Сидоренко Е.И., Филатов В.В., Чиннов И.М., Муравьев М.В. Эффективность фотодинамической терапии с фотосенсибилизатором фотодиазин в лечении неоваскуляризации роговицы у детей. *Российская детская офтальмология*. 2014;(4):46-50.
Filatova NV, Sidorenko EI, Filatov VV, Chinnov IM, Murav'ev MV. The effectiveness of photodynamic therapy with the photosensitizer photodiazine in the treatment of corneal neovascularization in children. *Russian Ophthalmology of Children = Rossiyskaya detskaya oftal'mologiya*. 2014;(4):46-50. (In Russ.).

21. Pillai CT, Dua HS, Hossain P. Fine needle diathermy occlusion of corneal vessels. *Invest Ophthalmol Vis Sci*. 2000;41(8):2148-2153. https://doi.org/10.1136/bjophthalmol-2014-304891

22. Wertheim MS, Cook SD, Knox-Cartwright NE, Van DL, Tole DM. Electrolysis-needle cauterization of corneal vessels in patients with lipid keratopathy. *Cornea*. 2007;26(2):230-231. https://doi.org/10.1097/01.ico.0000248383.09272.ee

23. Trikha S, Parikh S, Osmond C, Anderson DF, Hossain PN. Long-term outcomes of Fine Needle Diathermy for established corneal neovascularisation. *Br J Ophthalmol*. 2014;98(4):454-458. https://doi.org/10.1136/bjophthalmol-2013-303729

24. Faraj LA, Elalfy MS, Said DG, Dua HS. Fine needle diathermy occlusion of corneal vessels. *Br J Ophthalmol*. 2014;98(9):1287-1290. https://doi.org/10.1136/bjophthalmol-2014-304891

25. Cursiefen C, Viaud E, Bock F, et al. Aganirsen antisense oligonucleotide eye drops inhibit keratitis-induced corneal neovascularization and reduce need for transplantation: the I-CAN study. *Ophthalmology*. 2014;121(9):1683-1692. https://doi.org/10.1016/j.ophtha.2014.03.038

26. Jovanovic V, Nikolic L. The effect of topical doxycycline on corneal neovascularization. *Curr Eye Res*. 2014;39(2):142-148. https://doi.org/10.3109/02713683.2013.833246

27. Feizi S, Azari AA, Safapour S. Therapeutic approaches for corneal neovascularization. *Eye Vis (Lond)*. 2017;4:28. Published 2017 Dec 10. https://doi.org/10.1186/s40662-017-0094-6

28. Zapata G, Racca L, Tau J, Berra A. Topical use of rapamycin in herpetic stromal keratitis. *Ocul Immunol Inflamm*. 2012;20(5):354-359. https://doi.org/10.3109/09273948.2012.709575

29. Cejkova J, Cejka C, Trosan P, Zajicova A, Sykova E, Holan V. Treatment of alkali-injured cornea by cyclosporine A-loaded electrospun nanofibers — An alternative mode of therapy. *Exp Eye Res*. 2016;147:128-137. https://doi.org/10.1016/j.exer.2016.04.016

30. Park JH, Joo CK, Chung SK. Comparative study of tacrolimus and bevacizumab on corneal neovascularization in rabbits. *Cornea*. 2015;34(4):449-455. https://doi.org/10.1097/ICO.0000000000000336

31. Ferrari G, Dastjerdi MH, Okanobo A, et al. Topical ranibizumab as a treatment of corneal neovascularization. *Cornea*. 2013;32(7):992-997. https://doi.org/10.1097/ICO.0b013e31827750d

32. Труфанов С.В., Маложен С.А., Крахмалева Д.А., Сурнина З.В., Пивин Е.А., Каспарова Е.А. Антиангиогенная терапия при кератопластике высокого риска. *Вестник офтальмологии*. 2020;136(4):11-18.
Trufanov SV, Malozhen SA, Krakhmaleva DA, Surnina ZV, Pivin EA, Kasparova E.A. Antiangiogenic therapy in high-risk keratoplasty. *Russian Annals of Ophthalmology = Vestnik oftal'mologii*. 2020;136(4):11-18 (In Russ.). https://doi.org/10.17116/oftalma202013604111

33. Ucgul RK, Celebi S, Yilmaz NS, Bukan N, Ucgul AY. Intrastromal versus subconjunctival anti-VEGF agents for treatment of corneal neovascularization: a rabbit study. *Eye (Lond)*. 2021;35(11):3123-3130. https://doi.org/10.1038/s41433-020-01347-3

34. Onder HI, Erdurmus M, Bucak YY, Simavli H, Oktay M, Kukner AS. Inhibitory effects of regorafenib, a multiple tyrosine kinase inhibitor, on corneal neovascularization. *Int J Ophthalmol*. 2014;7(2):220-225. Published 2014 Apr 18. https://doi.org/10.3980/j.issn.2222-3959.2014.02.06

Поступила 05.05.2022
Received 05.05.2022
Принята к печати 22.06.2022
Accepted 22.06.2022

Вестник офтальмологии
2023, Т. 139, №4, с. 93-99
https://doi.org/10.17116/oftalma202313904193

Russian Annals of Ophthalmology =
Vestnik Oftal'mologii 2023, vol. 139, №4, pp. 93-99
https://doi.org/10.17116/oftalma202313904193

# Невропатическая боль при синдроме «сухого глаза». Часть 1. Патофизиологические механизмы формирования боли

© Т.Н. САФОНОВА[1], Е.С. МЕДВЕДЕВА[1], С.Л. МЕДВЕДЕВА[2]

[1]ФГБНУ «Научно-исследовательский институт глазных болезней им. М.М. Краснова», Москва, Россия;
[2]ГБУЗ «Областная клиническая больница», Тверь, Россия

**РЕЗЮМЕ**

В обзоре подробно изложены особенности и механизмы формирования различных типов боли. Акцент сделан на возникновении болевого синдрома при различных офтальмологических заболеваниях, в частности при синдроме сухого глаза. Приведены данные литературы о роли цитокинов в формировании нейровоспалительного каскада, влияющего на повреждение нервных волокон роговицы и развитие болевого синдрома, который является характерным признаком субтипа синдрома сухого глаза — синдрома жжения глаз.

***Ключевые слова:*** *синдром сухого глаза, синдром жжения глаз, цитокины, невропатическая боль.*

**ИНФОРМАЦИЯ ОБ АВТОРАХ:**
Сафонова Т.Н. — e-mail: safotat@mail.ru; https://orcid.org/0000-0002-4601-0904
Медведева Е.С. — e-mail: arena0109@mail.ru; https://orcid.org/0000-0001-8466-8566
Медведева С.Л. — https://orcid.org/0000-0002-3729-0000
**Автор, ответственный за переписку:** Медведева Екатерина Сергеевна — e-mail: arena0109@mail.ru

**КАК ЦИТИРОВАТЬ:**
Сафонова Т.Н., Медведева Е.С., Медведева С.Л. Невропатическая боль при синдроме «сухого глаза». Часть 1. Патофизиологические механизмы формирования боли. *Вестник офтальмологии.* 2023;139(4):93–99. https://doi.org/10.17116/oftalma202313904193

# Neuropathic pain in dry eye syndrome. Part 1. Pathophysiological mechanisms of pain formation

© T.N. SAFONOVA[1], E.S. MEDVEDEVA[1], S.L. MEDVEDEVA[2]

[1]Krasnov Research Institute of Eye Diseases, Moscow, Russia;
[2]Regional Clinical Hospital, Tver, Russia

**ABSTRACT**

The review details the features and mechanisms of the formation of various types of pain. The emphasis is placed on the occurrence of pain syndrome in various ophthalmological diseases, particularly in dry eye syndrome. The article also presents literature data on the role of cytokines in the formation of a neuroinflammatory cascade affecting damage to corneal nerve fibers and the development of pain syndrome, which is a characteristic feature of a subtype of dry eye disease — burning eye syndrome.

***Keywords:*** *dry eye syndrome, dry eye disease, burning eye syndrome, cytokines, neuropathic pain.*

**INFORMATION ABOUT THE AUTHORS:**
Safonova T.N. — e-mail: safotat@mail.ru; https://orcid.org/0000-0002-4601-0904
Medvedeva E.S. — e-mail: arena0109@mail.ru; https://orcid.org/0000-0001-8466-8566
Medvedeva S.L. — https://orcid.org/0000-0002-3729-0000
**Corresponding author:** Medvedeva E.S. — e-mail: arena0109@mail.ru

**TO CITE THIS ARTICLE:**
Safonova TN, Medvedeva ES, Medvedeva SL. Neuropathic pain in dry eye syndrome. Part 1. Pathophysiological mechanisms of pain formation. *Russian Annals of Ophthalmology = Vestnik oftal'mologii.* 2023;139(4):93–99. (In Russ.). https://doi.org/10.17116/oftalma202313904193

В настоящее время среди пациентов с синдромом «сухого глаза» (ССГ) выделяют группу больных, основной жалобой у которых является боль. Помимо боли пациентов беспокоят жжение в глазах, дискомфорт в периокулярных тканях. Характерным признаком является несоответствие между интенсивностью глазной боли и объективными признаками сухости глазной поверхности. Существуют некоторые различия в терминах, обозначающих данное состояние, что связано с отсутствием единой теории его генеза. В международной литературе наиболее часто встречается термин «синдром жжения глаз» (СЖГ) [1].

В других публикациях такое состояние определяют как синдром DELP (dry eye-like pain) или «сухая» глазная боль в рамках ССГ [2]. С точки зрения патофизиологии в развитии СЖГ значимое место занимает невропатический, а также дисфункциональный болевой синдром (БС). СЖГ часто сочетается с такими дисфункциональными БС, как мигрень, фибромиалгия, генерализованная мышечная боль, хроническая тазовая боль, синдром раздраженного кишечника. Пациенты с подобными типами боли тяжело поддаются лечению. Они в два раза чаще посещают врачей первичного звена, в связи с чем расходы системы здравоохранения на данную группу пациентов превышают расходы на пациентов с болезнями сердечно-сосудистой системы [3]. С учетом опыта специалистов смежных специальностей (неврология, психиатрия), для купирования боли при СЖГ возможен новый терапевтический подход — системное применение препаратов группы антиконвульсантов [4]. В офтальмологической практике данные препараты не получили широкого распространения, и эффективность их требует изучения. Имеются лишь единичные публикации, посвященные этой проблеме [4], а в отечественной литературе они отсутствуют.

Согласно определению Международной ассоциации по изучению боли (2021), «боль — неприятное сенсорное и эмоциональное переживание, связанное с действительным или возможным повреждением тканей или сходное с таковым переживанием» [5].

По длительности течения выделяют острую и хроническую боль. Острая боль развивается вследствие активации ноцицепторов при действительной или возможной травме тканей и проходит по мере заживления повреждения. Длительность ее не превышает 3 мес. Хроническую боль рассматривают как самостоятельное заболевание в рамках биопсихосоциальной проблемы [6], требующей особых подходов в диагностике, терапии и реабилитации. Это постоянная или рецидивирующая боль длительностью свыше 3 мес в одной или нескольких анатомических областях, характеризующаяся значительным эмоциональным дистрессом или нарушением повседневной и социальной активности.

С точки зрения патофизиологии выделяют три типа БС: ноцицептивный, невропатический и дисфункциональный (ноципластический), — но обычно встречаются сочетанные варианты. Однако выделение этих патофизиологических типов БС необходимо для разработки эффективной терапии.

Возникновение ноцицептивной боли связано с активацией ноцицепторов после тканевого повреждения (кроме тканей соматосенсорной нервной системы), интенсивность которой соответствует степени и длительности действия повреждающих факторов. При повреждении поверхностных тканей пациенты испытывают острую боль. В случае вовлечения в патологический процесс мышц или костей возникает ощущение тупой, давящей, ноющей боли. Обычно пациенты плохо локализуют боль, возникающую в тканях, иннервируемых С-волокнами (тонкие немиелинизированные нервные волокна, участвующие в обеспечении болевой и температурной чувствительности), и воспринимают ее как глубокую, жгучую, сжимающую. У пациентов с ноцицептивным БС формируются зоны гиперальгезии. Выделяют первичную и вторичную гиперальгезию. Первичная гиперальгезия развивается вследствие периферической сенситизации (повышение чувствительности ноцицепторов к действию повреждающих стимулов) и локализована в области поврежденных тканей, а вторичная — вследствие центральной сенситизации (повышения возбудимости нейронов задних рогов спинного мозга) и локализуется вне зоны повреждения, распространяясь на здоровые ткани. Сенситизация ноцицепторов осуществляется за счет выделения клеток острой фазы воспаления, а также активных аминов, липидов, цитокинов и нейропептидов, которые воздействуют на свободные нервные окончания ноцицепторов и повышают их возбудимость. Представленные механизмы сенситизации характерны для всех типов ноцицепторов [7]. Антиноцицептивная система человека оказывает модулирующие влияние на сенситизацию ноцицепторов и способна как блокировать, так и потенцировать ноцицептивную афферентацию. Это объясняет роль социально-психологических факторов личности в ослаблении или усилении боли, а также обосновывает назначение когнитивно-поведенческой терапии для коррекции хронического БС.

Ноцицептивный тип боли доминирует у офтальмологических пациентов с инфекционными процессами, травмой, после воздействия химических веществ, препаратов с консервантами, ультрафиолетового излучения, а также при ССГ. Ноцицептивная система роговицы реагирует не только на повреждение ткани, но и на нарушение стабильности слезной пленки, принимая участие в сохранении и восстановлении ее структуры при постоянной десикации. Электрофизиологическими исследованиями было подтверждено возникновение сенситизации периферических нервов роговицы при воспалении, обусловленном вышеперечисленными состояниями [8].

Невропатическая боль — боль, вызванная заболеванием или повреждением соматосенсорной нервной системы [5], которую подразделяют на периферическую и центральную. Периферическая боль вызвана заболеванием или повреждением периферической соматосенсорной нервной системы; центральная — заболеванием или повреждением центрального отдела соматосенсорного анализатора. Невропатическая боль служит патологическим проявлением повреждения нерва, приводящего к дезадаптивной пластичности компонентов периферической и центральной

нервной системы [9]. Подобное состояние возникает при вовлечении в патологический процесс образований, участвующих в проведении и восприятии болевых и температурных сигналов, на периферическом уровне. Такими образованиями являются С- и Аδ-волокна, присутствующие и в роговице человека. Усиленная импульсация с периферии дезорганизует работу центральных структур, вызывая их сенситизацию, запуская гибель тормозных интернейронов и инициируя неадаптивные нейропластические процессы. Происходит развитие особого болевого симптомокомплекса, который клинически проявляется комбинацией «негативных» и «позитивных» неврологических симптомов в виде частичной или полной потери чувствительности (в том числе и болевой) в зонах поражения с одновременным возникновением патологических болевых ощущений, таких как аллодиния, гиперальгезия, дизестезия, парестезии [10].

Невропатическая боль может быть длительной, постоянной, пароксизмальной, интермиттирующей. Постоянные поверхностные боли пациенты описывают как «жгучие», «режущие», «колющие», «пощипывающие», а глубокие — как «спазматические», «тупые», «пульсирующие» и «сжимающие». При описании пароксизмальной боли больные характеризуют ее как «стреляющую», «дергающую», «пронизывающую» или как «удар электрическим током». В зависимости от того, какие отделы нервной системы вовлечены в патологический процесс, БС может сопровождаться дополнительными сенсорными феноменами (онемением, парестезиями), а при сочетании с ноцицептивными болями — ощущением ломящей, ноющей, мозжащей боли. В клинической практике установление невропатического характера боли затруднено, поскольку не существует абсолютных критериев ее определения. Трудности возникают в связи с возможным сочетанием невропатической боли с ноцицептивной или дисфункциональной болью.

В рамках офтальмологических заболеваний невропатическую боль следует рассматривать в случае повреждения нервных волокон роговицы (НВР). К альтерации НВР приводят: ССГ, эрозия, язва, химический ожог роговицы, воздействие ионизирующего излучения, диабетическая полиневропатия, герпетическое поражение первой ветви тройничного нерва, системное применение нейротоксичных препаратов [2, 11]. Пациенты с повреждением НВР предъявляют жалобы на гипестезию или анестезию поврежденного участка роговицы. В поврежденных аксонах зафиксирован более высокий болевой порог в отношении неболевых раздражающих стимулов [12]. В результате последующей регенерации поврежденных аксонов могут развиваться невромы. Зафиксировано увеличение количества ионных каналов в нервных культях поврежденных НВР [13, 14]. Это может привести к аберрантной функции периферических нервных окончаний — образованию генерации спонтанных импульсов в отсутствие стимуляции и/или пароксизмального возбуждения в ответ на «мягкие» механические и химические раздражители [15]. Эти патофизиологические процессы определяют характерные жалобы пациентов и общую клиническую картину. Существующие объективные методы исследования, подтверждающие невропатический характер боли, неприменимы при обследовании офтальмологического пациента, что диктует необходимость разработки специальных алгоритмов объективизации процесса.

Дисфункциональная боль возникает при отсутствии фактического или угрожающего повреждения ткани либо соматосенсорной системы. Она обусловлена нарушением центральных процессов обработки сенсорной информации. В этой ситуации подпороговые раздражители могут приводить к несбалансированной реакции систем, осуществляющих регуляцию болевой чувствительности, и длительной гипервозбудимости ноцицептивной системы. Дисфункциональные боли часто бывают распространенными, и их ощущают в нескольких анатомических зонах [7]. Такой тип боли часто является хроническим, рефрактерным к стандартной противовоспалительной терапии.

Возможно сочетание двух и даже трех типов боли в рамках одного заболевания, как, например, при ССГ, и при лечении необходимо воздействовать на компоненты БС по отдельности.

Иннервация роговицы имеет важное значение для обеспечения защитной и трофической функции. Чувствительность роговицы, метаболизм эпителия, клеточная адгезия и заживление зависят от адекватной иннервации. Нарушение иннервации может возникать вследствие местных и системных заболеваний, после различных хирургических и фармакологических воздействий [16].

Иннервация роговицы осуществляется трофическими, чувствительными и вегетативными нервными волокнами. Плотность нервов в роговице в 300—600 раз выше, чем в коже, и составляет приблизительно 7000 ноцицепторов на 1 мм$^2$ [17]. С возрастом происходит снижение чувствительности, что связано с возрастным снижением плотности НВР [18].

В роговице выделяют механоноцицепторы, химические или полимодальные ноцицепторы и терморецепторы [16]. Нейроны, оканчивающиеся механоноцицепторами, имеют самую высокую скорость проведения импульса среди всех ноцицептивных нейронов, иннервирующих глазную поверхность. Их периферические окончания реагируют на длительную механическую стимуляцию короткими импульсами, возникающими при воздействии раздражителей, потенциально опасных для эпителия роговицы или конъюнктивы. Именно эта популяция афферентов сигнализирует о механическом

повреждении поверхности глаза и, возможно, способствует появлению острой колющей боли, возникающей при соприкосновении инородного тела с поверхностью роговицы или конъюнктивы [19].

Полимодальные нервные окончания активируются механическими раздражителями, химическими веществами и эндогенными провоспалительными цитокинами, выделяемыми поврежденными тканями, а также иммунными клетками во время травмы и/или воспалительного процесса [20, 21]. Характерной особенностью полимодальных ноцицептивных нейронов является их функциональная пластичность после повреждения. Такой тип нейронов в ответ на надпороговый стимул изменяет свою реактивность, развивая сенситизацию. Сенситизированные полимодальные ноцицепторы долгое время генерируют нерегулярную низкочастотную импульсную активность после прекращения воздействия стимула, снижая порог для последующих стимулов и увеличивая ответную реакцию [22, 23]. Длительная стимуляция и/или разрушение терминальной части периферических нервов является основой для дополнительного запуска долгосрочных морфофункциональных изменений в оставшихся сегментах полимодальных ноцицептивных нейронов. Как следствие, изменяются возбудимость мембран клеток и реакция на периферические раздражители [20]. Изменения приводят к развитию невропатии мелких волокон — заболеванию периферических нервов, поражающему мелкие соматические либо вегетативные волокна (или и те, и другие), что ведет к нарушению чувствительности и к вегетативной дисфункции.

НВР обеспечивают и нейротрофическую функцию, способствуя заживлению ран роговицы [22]. Результаты исследований *in vitro* показали, что нейроны тройничного нерва вырабатывают нейротрансмиттеры и нейропептиды, обеспечивая рост эпителиальных клеток роговицы, их пролиферацию, дифференцировку и выработку коллагена VII типа [23]. Существует и обратная связь: эпителиальные клетки роговицы высвобождают гуморальные факторы, такие как фактор роста нервов и глиальный нейротрофический фактор, которые отвечают за метаболизм, выживание и увеличение протяженности нервных волокон [24]. Нейротрофический фактор мозга содержится в эпителиальных клетках роговицы и стромальных кератоцитах. Считается, что он также присутствует в чувствительных нейронах роговицы [25]. Нейротрофический фактор мозга увеличивает численность и дифференциацию новых нейронов и синапсов [26]. A. Lambiase и соавторы установили, что стромальные кератоциты продуцируют нейротрофины 3-го и 4-го типов [27], однако их влияние на НВР до сих пор остается невыясненным. G. Ferrari и соавторы в своих экспериментальных исследованиях *in vitro* показали, что секретируемые нейропептиды влияют на пролиферацию клеток роговицы, а скорость митоза эпителиальных клеток роговицы меняется в денервированных роговицах крыс [28]. Пациенты с нарушением иннервации роговицы вследствие герпетического кератита, сахарного диабета, длительного ношения контактных линз и рефракционной хирургии подвергаются повышенному риску повреждения роговицы из-за ухудшения трофической поддержки [29].

Иннервация роговицы имеет ключевое значение в поддержании гомеостаза и стабильности слезной пленки. Все группы полимодальных ноцицепторов реагируют на температурные стимулы различной модальности, давление, а также играют непосредственную роль в восприятии боли, выполняя сигнальную функцию. Нервные трофические факторы регулируют биохимические процессы в эпителии роговицы, обеспечивая физиологический метаболизм в ткани, и контролируют нормальные восстановительные процессы эпителия. Таким образом, иннервация играет важную роль в поддержании и восстановлении прероговичной слезной пленки, без которой невозможно добиться высокой остроты зрения.

Существует точка зрения, что ключом к развитию симптомов сухости является повышенная чувствительность холодовых рецепторов, которыми оканчиваются афферентные нервы роговицы. Эти рецепторы известны как TRPM8 (transient receptor potential cation channel subfamily M) каналы, реагирующие на снижение температуры поверхности и повышение осмолярности слезы [30]. Холодовые терморецепторы представляют собой отдельный класс корнеоконъюнктивальных сенсорных нейронов с уникальными, специфическими свойствами. Эти свойства проявляются в виде спонтанного возбуждения и генерации нервных импульсов при нормальной фоновой температуре роговицы или конъюнктивы (34—35 °C) и немедленного повышения их импульсной активности при снижении температуры роговицы. Постепенная стабилизация частоты импульсов на более высоком уровне пропорциональна новому значению температуры роговицы [31]. Альтернативная роль холодовых терморецепторов роговицы и конъюнктивы заключается, по-видимому, в обеспечении сенсорной информации о степени увлажненности поверхности глаз [31]. В нормальных условиях непрерывное импульсное возбуждение от холодовых терморецепторов представляет собой тонический стимул для базальной секреции слезной жидкости. Он реализуется предположительно посредством активации верхнего слюноотделительного ядра (парасимпатический секреторный путь) и, в конечном итоге, слезной железы [32]. При нагревании глазной поверхности у мышей в эксперименте, при котором временно нивелировали раздражение холодовых терморецепторов роговицы, отмечено уменьшение объема базальной слезопродукции. Это подтверждает гипотезу о том, что базальный уровень секреции частично зависит от тонической

стимуляции холодовых терморецепторов, расположенных на поверхности глаза [30]. Экспериментальная селективная стимуляция холодовых рецепторов роговицы у человека при небольшом понижении температуры (1—3 °C) вызывает отчетливые, осознанные ощущения охлаждения, которые становятся все более неприятными при дальнейшем снижении температуры [33]. Когда истончение слезной пленки превышает определенный запрограммированный (возможно даже на генетическом уровне) порог, резкий рост импульсов от нервных окончаний влияет на секрецию слезных желез, что приводит к резкому увеличению слезопродукции и восстановлению толщины слезной пленки. После восстановления слезной пленки сигнал тревоги нивелируется [2]. Однако если реакция на разрыв неадекватна, то активная импульсация провоцирует избыточную слезопродукцию и слезотечение. Примечательно, что поврежденные ноцицепторы в других частях тела также демонстрируют повышенную холодовую активность, что характерно для многих невропатических состояний [34].

Основным звеном развития ССГ является воспалительный процесс. Десикационный стресс индуцирует гиперосмолярность, активируя внутриклеточные сигнальные пути, инициирующие выработку провоспалительных цитокинов, фактора некроза опухоли α (ФНО-α). При повреждении аксонов возникает воспалительный каскад, приводящий к высвобождению воспалительных медиаторов — цитокинов: интерлейкина-1 (ИЛ-1), ИЛ-6, ИЛ-8, ФНО-α, которые часто обнаруживают в слезе [35]. Эта провоспалительная среда способствует активации и созреванию незрелых антигенпрезентирующих клеток. Зрелые антигенпрезентирующие клетки ответственны за праймирование наивных Т-клеток в лимфоидном компартменте, мигрируют через афферентные лимфатические узлы в дренирующие лимфатические узлы, где индуцируют эффекторные хелперные Т-клетки — Th1 и Th17. Последние после активации мигрируют через эфферентные кровеносные сосуды к поверхности глаза. Это приводит к росту аутореактивных CD4-хелперных Т-клеток подтипа 1 и субпопуляции клеток Th17 [36]. Интерферон-γ, секретируемый вспомогательными Т-клетками подтипа 1, стимулирует выработку хемокинов, хемокиновых рецепторов и молекул клеточной адгезии. Этот процесс облегчает проникновение патогенных иммунных клеток (включая клетки Th17, секретирующие ИЛ-17), дополнительно способствуя тем самым повреждению эпителия и стимулируя выработку провоспалительных цитокинов и матриксных металлопротеиназ. Провоспалительные цитокины, высвобождаемые во время воспаления, воздействуют на ноцицепторы роговицы [37]. ИЛ-1β, ИЛ-6, ИЛ-8, ФНО-α усиливают нейровоспаление и способствуют его распространению на соседние неповрежденные участки ткани. Индуцированное ноцицепторами воспаление способно напрямую активировать другие ноцицептивные нервные импульсы, запуская процесс сенситизации.

Экспериментально доказано, что провоспалительные цитокины вызывают или усиливают ноцицептивную, а также невропатическую боль. Показано прямое рецептор-опосредованное воздействие цитокинов на афферентные нервные волокна. Цитокины и хемокины играют одну из центральных ролей в регуляции периферической сенситизации нервных окончаний [38].

Многочисленные провоспалительные цитокины (ИЛ-1β, ИЛ-6, ФНО-α) и хемокины (CCL2, CCL3, CCL4) непосредственно участвуют в сенситизации ноцицепторов и изменении обработки ноцицептивной информации сенсорными нейронами [39].

Цитокиновый ответ сопровождается нейрогенным воспалением с периферическим терминальным высвобождением нейропептидов, наиболее важными из которых являются субстанция P (substance P, SP) и кокальцигенин (calcitonin gene-related peptide, CGRP) [35]. Результатом действия этих пептидов являются вазодилатация, отек (что может быть зафиксировано с помощью оценки состояния сосудов конъюнктивы) и дальнейшее высвобождение медиаторов воспаления, в том числе полиморфно-ядерных лейкоцитов [40]. Медиаторы воспаления вызывают высвобождение фактора роста нервов, который играет ключевую роль в функциональной модификации ноцицепторов [41]. Посредством активации рецепторов тирозинкиназы (trkA), расположенных в терминальных окончаниях ноцицепторов, фактор роста нервов повышает экспрессию и индуцирует экспрессию новых генов [22]. Это приводит к периферической сенсибилизации, которая проявляется гиперчувствительностью ноцицепторов роговицы к возникновению любого стимула. Все вышеизложенное может способствовать усилению болевых ощущений, сопровождающих ССГ [42]. Подтверждением этому служит повышенный уровень фактора роста нервов в слезах пациентов с ССГ [43]. Однако отсутствует объективное доказательство того факта, что длительная активация фактора роста нервов оказывает противоположный эффект, несмотря на то что его основная роль заключается в содействии физиологической регенерации нервов, а первоначальная реакция гиперчувствительности необходима для защиты поврежденной области [42].

Таким образом, именно в слезной жидкости происходит накопление интерлейкинов. Повышение их концентрации как провоцирует развитие воспалительных изменений глазной поверхности, так и напрямую влияет на стимуляцию ноцицепторов, развитие гиперсенсибилизации и приводит к возникновению невропатической боли [44].

Ингибирование ключевых провоспалительных медиаторов предотвращает нейровоспаление

и купирует ноцицептивную и невропатическую боль, что подтверждается проведенными на мышах исследованиями, в которых продемонстрирована эффективность фармакологического ингибирования воспалительных макрофагов [38].

Изучение специфического воздействия каждого цитокина в отдельности поможет раскрыть механизм повреждения нервных волокон роговицы и развития болевого синдрома, который является характерным признаком ССГ, а также повысить эффективность терапии нейровоспаления.

**Авторы заявляют об отсутствии конфликта интересов.**
**The authors declare no conflicts of interest.**

## ЛИТЕРАТУРА/REFERENCES

1. Kalangara JP, Galor A, Levitt RC, Felix ER, Alegret R, Sarantopoulos CD. Burning Eye Syndrome: Do Neuropathic Pain Mechanisms Underlie Chronic Dry Eye? *Pain Med*. 2016;17(4):746-755. https://doi.org/10.1093/pm/pnv070
2. Rosenthal P, Borsook D. Ocular neuropathic pain. *Brit J Ophthalmol*. 2016;100(1):128-134. https://doi.org/10.1136/bjophthalmol-2014-306280
3. Gustavsson A, Bjorkman J, Ljungcrantz C, Rhodin A, Rivano-Fischer M, Sjolund KF, Mannheimer C. Socio-economic burden of patients with a diagnosis related to chronic pain — register data of 840,000 Swedish patients. *Eur J Pain (London, England)*. 2012;16(2):289-299. https://doi.org/10.1016/j.ejpain.2011.07.006
4. Ongun N, Ongun GT. Is gabapentin effective in dry eye disease and neuropathic ocular pain? *Acta Neurologica Belgica*. 2021;121(2):397-401. https://doi.org/10.1007/s13760-019-01156-w
5. International association of pain. Accessed July 12, 2022. https://www.iasp-pain.org/resources/terminology
6. Gatchel RJ, McGeary DD, McGeary CA, Lippe B. Interdisciplinary chronic pain management: past, present, and future. *Am Psychol*. 2014;69(2):119-130. https://doi.org/10.1037/a0035514
7. Яхно Н.Н. Боль. Практическое руководство. М.: МЕДпресс-информ; 2022.
Yaxno N. Bol'. *Prakticheskoe rukovodstvo* [Pain. Practical guide]. M.: MEDpress-inform; 2022. (In Russ.).
8. Parra A, Gonzalez-Gonzalez O, Gallar J, Belmonte C. Tear fluid hyperosmolality increases nerve impulse activity of cold thermoreceptor endings of the cornea. *Pain*. 2014;155(8):1481-1491. https://doi.org/10.1016/j.pain.2014.04.025
9. Ro LS, Chang KH. Neuropathic pain: mechanisms and treatments. *Chang Gung Med J*. 2005;28(9):597-605.
10. Яхно Н.Н., Кукушкин М.Л. Хроническая боль: медико-биологические и социально-экономические аспекты. *Вестник РАМН*. 2012;67(9):54-58.
Yakhno NN, Kukushkin ML. Chronic pain: medico-biologic and sotsio-economic aspects. *Annals of the Russian academy of medical sciences = Vestnik RAMN*. 2012;67(9):54-58 (In Russ.). https://doi.org/10.15690/vramn.v67i9.407
11. American Academy of Ophthalmology. Pain in Eye. American Academy of Ophthalmology. EyeSmart Eye health. Accessed July 12, 2022. https://www.aao.org/eye-health/symptoms/pain-in-eye-list
12. Cho J, Bell N, Botzet G, et al. Latent Sensitization in a Mouse Model of Ocular Neuropathic Pain. *Transl Vis Sci Technol*. 2019;8(2):6. Published 2019 Mar 26. https://doi.org/10.1167/tvst.8.2.6
13. Lisney SJ, Devor M. Afterdischarge and interactions among fibers in damaged peripheral nerve in the rat. *Brain Res*. 1987;415(1):122-136. https://doi.org/10.1016/0006-8993(87)90275-7
14. Devor M, Govrin-Lippmann R, Angelides K. $Na^+$ channel immunolocalization in peripheral mammalian axons and changes following nerve injury and neuroma formation. *J Neurosci*. 1993;13(5):1976-1992. https://doi.org/10.1523/JNEUROSCI.13-05-01976.1993
15. Luna C, Mizerska K, Quirce S, et al. Sodium Channel Blockers Modulate Abnormal Activity of Regenerating Nociceptive Corneal Nerves After Surgical Lesion. *Invest Ophthalmol Vis Sci*. 2021;62(1):2. https://doi.org/10.1167/iovs.62.1.2
16. Belmonte C, Gallar J. Cold thermoreceptors, unexpected players in tear production and ocular dryness sensations. *Invest Ophthalmol Vis Sci*. 2011;52(6):3888-3892. Published 2011 Jun 1. https://doi.org/10.1167/iovs.09-5119
17. Zander E, Weddell G. Observations on the innervation of the cornea. *J Anat*. 1951;85(1):68-99.
18. Erie JC, McLaren JW, Hodge DO, Bourne WM. The effect of age on the corneal subbasal nerve plexus. *Cornea*. 2005;24(6):705-709. https://doi.org/10.1097/01.ico.0000154387.51355.39
19. Gallar J, Pozo MA, Tuckett RP, Belmonte C. Response of sensory units with unmyelinated fibres to mechanical, thermal and chemical stimulation of the cat's cornea. *J Physiol*. 1993;468:609-622. https://doi.org/10.1113/jphysiol.1993.sp019791
20. Meyer RA, Ringkamp M, Campbell JN, Raja SN, Srinivasa NR. Peripheral mechanisms of cutaneous nociception. In: Wall and Melzack's Textbook of Pain. Philadelphia: Elsevier — Churchill Livingstone; 2006. P. 3-34. https://doi.org/10.1016/B0-443-07287-6/50006-0
21. Belmonte C, Gallar J, Pozo MA, Rebollo I. Excitation by irritant chemical substances of sensory afferent units in the cat's cornea. *J Physiol*. 1991;437:709-725. https://doi.org/10.1113/jphysiol.1991.sp018621
22. Müller LJ, Marfurt CF, Kruse F, Tervo TM. Corneal nerves: structure, contents and function [published correction appears in *Exp Eye Res*. 2003;77(2):253]. *Exp Eye Res*. 2003;76(5):521-542. https://doi.org/10.1016/s0014-4835(03)00050-2
23. Garcia-Hirschfeld J, Lopez-Briones LG, Belmonte C. Neurotrophic influences on corneal epithelial cells. *Exp Eye Res*. 1994;59(5):597-605. https://doi.org/10.1006/exer.1994.1145
24. Chan KY, Haschke RH. Isolation and culture of corneal cells and their interactions with dissociated trigeminal neurons. *Exp Eye Res*. 1982;35(2):137-156. https://doi.org/10.1016/s0014-4835(82)80062-6
25. You L, Kruse FE, Völcker HE. Neurotrophic factors in the human cornea. *Invest Ophthalmol Vis Sci*. 2000;41(3):692-702.
26. Acheson A, Conover JC, Fandl JP, et al. A BDNF autocrine loop in adult sensory neurons prevents cell death. *Nature*. 1995;374(6521):450-453. https://doi.org/10.1038/374450a0
27. Lambiase A, Bonini S, Micera A, Rama P, Bonini S, Aloe L. Expression of nerve growth factor receptors on the ocular surface in healthy subjects and during manifestation of inflammatory diseases. *Invest Ophthalmol Vis Sci*. 1998;39(7):1272-1275.
28. Ferrari G, Chauhan SK, Ueno H, et al. A novel mouse model for neurotrophic keratopathy: trigeminal nerve stereotactic electrolysis through the brain. *Invest Ophthalmol Vis Sci*. 2011;52(5):2532-2539. https://doi.org/10.1167/iovs.10-5688
29. Yamada M, Ogata M, Kawai M, Mashima Y. Decreased substance P concentrations in tears from patients with corneal hypesthesia. *Am J Ophthalmol*. 2000;129(5):671-672. https://doi.org/10.1016/s0002-9394(00)00415-3
30. Parra A, Madrid R, Echevarria D, et al. Ocular surface wetness is regulated by TRPM8-dependent cold thermoreceptors of the cornea. *Nat Med*. 2010;16(12):1396-1399. https://doi.org/10.1038/nm.2264
31. Hensel H. Thermoreception and temperature regulation. *Monogr Physiol Soc*. 1981;38:1-321.
32. Toshida H, Nguyen DH, Beuerman RW, Murakami A. Evaluation of novel dry eye model: preganglionic parasympathetic denervation in rabbit. *Invest Ophthalmol Vis Sci*. 2007;48(10):4468-4475. https://doi.org/10.1167/iovs.06-1486
33. Acosta MC, Tan ME, Belmonte C, Gallar J. Sensations evoked by selective mechanical, chemical, and thermal stimulation of the conjunctiva and cornea. *Invest Ophthalmol Vis Sci*. 2001;42(9):2063-2067.
34. Andersen HH, Olsen RV, Møller HG, Eskelund PW, Gazerani P, Arendt-Nielsen L. A review of topical high-concentration L-menthol as a translational model of cold allodynia and hyperalgesia. *Eur J Pain*. 2014;18(3):315-325. https://doi.org/10.1002/j.1532-2149.2013.00380.x

35. Mantelli F, Massaro-Giordano M, Macchi I, Lambiase A, Bonini S. The cellular mechanisms of dry eye: from pathogenesis to treatment. *J Cell Physiol.* 2013;228(12):2253-2256. https://doi.org/10.1002/jcp.24398

36. El Annan J, Chauhan SK, Ecoiffier T, Zhang Q, Saban DR, Dana R. Characterization of effector T cells in dry eye disease. *Invest Ophthalmol Vis Sci.* 2009;50(8):3802-3807. https://doi.org/10.1167/iovs.08-2417

37. Sommer C, Kress M. Recent findings on how proinflammatory cytokines cause pain: peripheral mechanisms in inflammatory and neuropathic hyperalgesia. *Neurosci Lett.* 2004;361(1-3):184-187. https://doi.org/10.1016/j.neulet.2003.12.007

38. Kiguchi N, Kobayashi D, Saika F, Matsuzaki S, Kishioka S. Pharmacological Regulation of Neuropathic Pain Driven by Inflammatory Macrophages. *Int J Mol Sci.* 2017;18(11):2296. Published 2017 Nov 1. https://doi.org/10.3390/ijms18112296

39. Zhang N, Inan S, Cowan A, et al. A proinflammatory chemokine, CCL3, sensitizes the heat- and capsaicin-gated ion channel TRPV1 [published correction appears in *Proc Natl Acad Sci U S A.* 2005 May 10;102(19):7050. Inan, Sadeet [corrected to Inan, Saadet]]. *Proc Natl Acad Sci USA.* 2005;102(12): 4536-4541. https://doi.org/10.1073/pnas.0406030102

40. Benemei S, Nicoletti P, Capone JG, Geppetti P. CGRP receptors in the control of pain and inflammation. *Curr Opin Pharmacol.* 2009;9(1):9-14. https://doi.org/10.1016/j.coph.2008.12.007

41. Belmonte C, Acosta MC, Gallar J. Neural basis of sensation in intact and injured corneas. *Exp Eye Res.* 2004;78(3):513-525. https://doi.org/10.1016/j.exer.2003.09.023

42. Costigan M, Scholz J, Woolf CJ. Neuropathic pain: a maladaptive response of the nervous system to damage. *Annu Rev Neurosci.* 2009;32:1-32. https://doi.org/10.1146/annurev.neuro.051508.135531

43. Lambiase A, Micera A, Sacchetti M, Cortes M, Mantelli F, Bonini S. Alterations of tear neuromediators in dry eye disease. *Arch Ophthalmol.* 2011; 129(8):981-986. https://doi.org/10.1001/archophthalmol.2011.200

44. Stevenson W, Chauhan SK, Dana R. Dry eye disease: an immune-mediated ocular surface disorder. *Arch Ophthalmol.* 2012;130(1):90-100. https://doi.org/10.1001/archophthalmol.2011.364

Поступила 10.10.2022
Received 10.10.2022
Принята к печати 12.12.2022
Accepted 12.12.2022

Вестник офтальмологии
2023, Т. 139, №4, с. 100-106
https://doi.org/10.17116/oftalma2023139041100

Russian Annals of Ophthalmology =
Vestnik Oftal'mologii 2023, vol. 139, №4, pp. 100-106
https://doi.org/10.17116/oftalma2023139041100

# Невропатическая боль при синдроме «сухого глаза». Часть 2. Клиническая картина, диагностика и лечение

© Т.Н. САФОНОВА[1], Е.С. МЕДВЕДЕВА[2], С.Л. МЕДВЕДЕВА[2]

[1]ФГБНУ «Научно-исследовательский институт глазных болезней им. М.М. Краснова», Москва, Россия;
[2]ГБУЗ «Областная клиническая больница», Тверь, Россия

**РЕЗЮМЕ**

Синдром жжения глаз — хронический невропатический болевой синдром, который характеризуется наличием дизестезии, спонтанной боли, аллодинии и гиперальгезии. В обзоре отмечены клинические особенности и представлены имеющиеся данные о возможных способах диагностики и терапии этого заболевания.

***Ключевые слова:*** *синдром сухого глаза, синдром жжения глаз, невропатический болевой синдром, боль, диагностика, лечение.*

**ИНФОРМАЦИЯ ОБ АВТОРАХ:**
Сафонова Т.Н. — e-mail: safotat@mail.ru; https://orcid.org/0000-0002-4601-0904
Медведева Е.С. — e-mail: arena0109@mail.ru; https://orcid.org/0000-0001-8466-8566
Медведева С.Л. — https://orcid.org/0000-0002-3729-0000
**Автор ответственный за переписку:** Медведева Екатерина Сергеевна — e-mail: arena0109@mail.ru

**КАК ЦИТИРОВАТЬ:**
Сафонова Т.Н., Медведева Е.С., Медведева С.Л. Невропатическая боль при синдроме «сухого глаза». Часть 2. Клиническая картина, диагностика и лечение. *Вестник офтальмологии.* 2023;139(4):100–106. https://doi.org/10.17116/oftalma2023139041100

# Neuropathic pain in dry eye syndrome. Part 2. Clinical picture, diagnosis and treatment

© T.N. SAFONOVA[1], E.S. MEDVEDEVA[2], S.L. MEDVEDEVA[2]

[1]Krasnov Research Institute of Eye Diseases, Moscow, Russia;
[2]Regional Clinical Hospital, Tver, Russia

**ABSTRACT**

Burning eye syndrome is a chronic neuropathic pain syndrome, which is characterized by dysesthesia, spontaneous pain, allodynia and hyperalgesia. The review describes clinical features and presents available data on possible methods of diagnosis and therapy of this condition.

***Keywords:*** *dry eye syndrome, dry eye disease, burning eye syndrome, neuropathic pain syndrome, pain, diagnosis, treatment.*

**INFORMATION ABOUT THE AUTHORS:**
Safonova T.N. — e-mail: safotat@mail.ru; https://orcid.org/0000-0002-4601-0904
Medvedeva E.S. — e-mail: arena0109@mail.ru; https://orcid.org/0000-0001-8466-8566
Medvedeva S.L. — https://orcid.org/0000-0002-3729-0000
**Corresponding author:** Medvedeva E.S. — e-mail: arena0109@mail.ru

**TO CITE THIS ARTICLE:**
Safonova TN, Medvedeva ES, Medvedeva SL. Neuropathic pain in dry eye syndrome. Part 2. Clinical picture, diagnosis and treatment. *Russian Annals of Ophthalmology = Vestnik oftal'mologii.* 2023;139(4):100–106. (In Russ.). https://doi.org/10.17116/oftalma2023139041100

Синдром жжения глаз (СЖГ), или синдром «горящего глаза» (burning eye syndrome), субтип синдрома «сухого глаза» (ССГ), является хроническим невропатическим болевым синдромом (БС), который характеризуется наличием дизестезии, спонтанной боли, аллодинии и гиперальгезии [1]. В отличие от боли, испытываемой в других частях тела, боль при «сухости» глаза зависит от скорости испарения слезной пленки. Это обусловлено «настроенностью» ноцицепторов роговицы на испарение слезной пленки (ноцицептивная боль). Специализированные ноцицепторы роговицы играют ключевую роль в появлении и персистенции хронического ощущения сухости [2]. Ноцицепторы реагируют не только на испарение слезной пленки, но и на изменение осмолярности слезы, а также на нарушение анатомической целостности роговицы [2, 3].

При возникновении одного из вышеперечисленных состояний запускается самораспространяющийся воспалительный каскад, кульминацией которого является периферическая сенситизация, снижающая порог активации ноцицепторов роговицы посредством изменения экспрессии генов [1, 3, 4]. Решающую роль в процессе сенситизации глазной поверхности играет фактор роста нервов [3]. Длительное воздействие фактора роста нервов приводит к гиперальгезии и аллодинии, развивающимся при СЖГ за счет изменения функциональной активности нейронов. Прогрессивное увеличение частоты потенциалов действия, генерируемых ноцицептивными нейронами второго порядка, приводит к развитию центральной сентитизации [1, 5]. Центральная сентитизация лежит в основе вторичной гиперальгезии и обусловливает развитие окулофасциального БС при СЖГ [1].

Ряд авторов рассматривают СЖГ как невропатическое болевое расстройство, характеризующееся дисфункцией соматосенсорной нервной системы и по времени напрямую не связанное с альтерацией ткани [1, 6]. Болевые ощущения при СЖГ сходны по описанию с невропатическим БС экстраокулярной локализации: «сухость», «жжение», «онемение» и «ощущение инородного тела» [7, 8].

Боль возникает как спонтанно, так и под воздействием кондиционированного воздуха, ветра, низкой влажности и яркого света [3]. Пациентам с СЖГ присущи позитивные и негативные симптомы, характерные для невропатической боли. Примером аллодинии у пациентов с СЖГ является избыточная болевая реакция на тест Ширмера [9]. Несоответствие между субъективными ощущениями и объективной симптоматикой, низкая эффективность стандартной слезозаместительной и кератопротекторной терапии говорят в пользу невропатического генеза БС [1]. Наличие сопутствующих невропатических состояний увеличивает вероятность развития невропатической боли другой локализации, включая СЖГ [6].

Периферическая сенситизация и эктопическая активность ноцицепторов приводят к нейропластическим изменениям центрального ноцицептивного пути роговицы [10]. J. Kalangara и соавторы показали, что симптомы сухости глазной поверхности связаны с нарушением регуляции функциональной слезной единицы, приводя к «сухости» глаза [3]. Эти патофизиологические механизмы объясняют возможность развития БС с невропатическим компонентом при СЖГ [11].

Постоянное отсутствие адекватной работы антиноцицептивной системы способствует развитию хронического невропатического БС, а также нарушению регуляции боли на уровне структур центральной нервной системы [8, 9].

Измененная работа центральной нервной системы у пациентов с СЖГ может являться предпосылкой для развития дисфункционального БС. Часть пациентов с СЖГ имеют симптомы, характерные для других дисфункциональных БС, такие как повышенная усталость, нарушение сна, склонность к катастрофизации собственного состояния, гиперчувствительность к сенсорным стимулам. Было продемонстрировано, что у пациентов с СЖГ встречаются заболевания, при которых ведущим механизмом является дисфункциональная боль, — синдром раздраженного кишечника, болевая дисфункция желчевыводящих путей, интерстициальный цистит, мигрень, персистирующие идиопатические лицевые боли, фибромиалгия [12, 13].

## Клиническая картина синдрома жжения глаз

Жалобы при СЖГ включают в себя боль, дизестезии и нарушение остроты зрения. Такие субъективные симптомы встречаются и при ССГ, однако жалобы на боль фигурируют только при крайне тяжелом его течении [9]. Характер боли при СЖГ пациенты описывают как «жгучая», «ноющая», «постоянная», «похожая на инородное тело», «царапающая» и т.д. [1, 3, 4]. У части пациентов могут быть жалобы на болезненные ощущения в периорбитальных тканях с распространением на верхнюю челюсть и сопутствующую головную боль по типу головной боли напряжения [2].

Боль всегда является субъективным ощущением. Для «количественного» определения болевых ощущений созданы различные опросники, например визуальная аналоговая шкала (ВАШ), цифровая рейтинговая (числовая ранговая) шкала боли (ЦРШ), вербальная описательная шкала (ВОШ). P. Hamrah и соавт. (2014) разработали многомерный опросник — Ocular Pain Assessment Survey (OPAS), который помогает оценить боль в роговице и глазной поверхности и ее влияние на качество жизни пациента [14].

При объективном исследовании пациентов с СЖГ фиксируют незначительное снижение слезопродукции и высоты слезного мениска, неизмененные или пограничные значения времени разрыва слезной пленки. Результаты функционального исследования демонстрируют отсутствие корреляции признаков сухости с интенсивностью глазной боли, что служит подтверждением ее не ноцицептивного характера [7].

Факторы риска развития СЖГ в литературе не описаны. Однако такие состояния, как депрессия и тревога, обычно наблюдаемые при хронических БС, часто встречаются у пациентов с СЖГ [15]. Кросс-секционное исследование 425 пациентов показало, что у пациентов с тяжелым и крайне тяжелым течением СЖГ (наличие большого количества жалоб и симптомов) чаще диагностируют хронические БС экстраокулярной локализации [16].

## Диагностика синдрома жжения глаз

К настоящему времени не разработано ни одного метода, позволяющего объективно оценить функцию сенсорно-ноцицептивного аппарата глаза, что не позволяет с высокой долей вероятности подтвердить тот или иной тип боли и установить диагноз СЖГ. С помощью электронейромиографии и количественного сенсорного тестирования невозможно оценить функцию тонких миелинизированных Aδ- и немиелинизированных С-волокон, поскольку регистрируемые при этом параметры отражают возбуждение толстых миелинизированных двигательных Aα- и чувствительных Aβ-волокон. Метод проведения электронейромиографии и количественного сенсорного тестирования применительно к глазу также не разработан. Именно поэтому в настоящее время не представляется возможным объективизировать боль и чувствительные расстройства у пациентов с СЖГ. Ни одна из стандартных объективных методик (тест Ширмера, пробы с витальными красителями, определение высоты слезного мениска, оценка васкуляризации края века и мейбума) не коррелирует с интенсивностью БС при СЖГ и не объясняет ее [16]. Поэтому диагноз СЖГ часто основан на использовании опросников, таких как опросник «сухого глаза» (DEQ-5) и индекс поражения глазной поверхности (OSDI), которые оценивают симптомы пациента [17]. Проведение лазерной сканирующей конфокальной микроскопии роговицы позволяет зафиксировать морфологические изменения нервных волокон роговицы (плотность, толщина, ход, извитость). Отсутствуют исследования о корреляции морфологических изменений с жалобами, клинико-функциональными данными и результатами проведенных исследований с использованием опросников. При проведении лазерной сканирующей конфокальной микроскопии возможно визуализировать антигенпрезентирующие клетки (клетки Лангерганса), эпидермальные дендритные клетки [18]. У пациентов с СЖГ при проведении лазерной сканирующей конфокальной микроскопии роговицы обнаруживают признаки поражения нервных волокон вследствие аномальной регенерации поврежденных аксонов роговицы [19]. Клиническим проявлением этого может быть спонтанная невропатическая боль [10]. Были зафиксированы случаи уменьшенной, неизмененной либо даже повышенной плотности суббазальных нервов роговицы по сравнению с контрольной группой обследуемых [20—22]. Корреляции плотности нервов роговицы с чувствительностью роговицы (по оценке эстезиометрии Бельмонте и Коше—Бонне) установлено не было [20—22]. Напротив, результаты исследования других специалистов продемонстрировали положительную корреляцию между чувствительностью роговицы и плотностью нервного сплетения [1]. Такая гетерогенность данных может свидетельствовать о возможном существовании нескольких эндотипов СЖГ, что требует дальнейшего изучения.

## Лечение синдрома «жжения глаз»

### Фармакотерапевтические методы

Определение индивидуального фенотипа боли, наличие коморбидных заболеваний, принятие во внимание индивидуальных социальных факторов могут быть основанием для разработки персонализированной терапии боли при СЖГ.

Местную противовоспалительную терапию часто используют в лечении ноцицептивной боли и содействии физиологическому заживлению поврежденных нервных волокон [1]. Препаратами с подобным механизмом действия являются местные глюкокортикоиды и нестероидные противовоспалительные препараты (НПВП), антагонист Т-клеток лифитеграст, иммуномодулятор циклоспорин А и аутологичная сыворотка крови [1, 23]. Для уменьшения боли и жжения, особенно в периоперационных условиях, используют топические офтальмологические НПВП: диклофенак, кеторолак [14]. Диклофенак воздействует на АТФ-зависимые калиевые каналы, недостаточное открытие которых способствует развитию невропатического БС [24]. Известно, что недостаточное открытие этих каналов опосредует невропатическую боль после травматического повреждения нерва. Восстановление их активации может уменьшить интенсивность боли [25]. Использование местных НПВП на начальных стадиях глазного воспаления может уменьшить периферическую и центральную сенситизацию, что является профилактикой хронизации НБ [26]. Существуют данные об успешном использовании диклофенака при острой боли после рефракционной хирургии [27]. P. Szucs и соавторы продемонстрировали значительный обезболивающий эффект диклофенака при острой эрозии роговицы по сравнению с плацебо [28]. Таким образом, использование местных НПВП на начальных стадиях воспаления глаз может снизить периферическую и центральную сенситизацию [26].

Глазные капли из аутологичной сыворотки были использованы *off-label* для лечения СЖГ [1, 23]. Основаниями для их применения служили идентичность биохимических компонентов сыворотки составу слезной жидкости, а также возможность воздействия на пролиферацию, миграцию и дифференцировку эпителиальных клеток глазной поверхности [23]. Как и в слезе, в состав сыворотки входят углеводы, липиды и электролиты, однако существуют и различия. В частности, аутосыворотка содержит примерно в 10 раз больше белков, включая альбумин, фибронектин и трансферрин, а также эпителиальный фактор роста, трансформирующий фактор роста фибробластов, витамин А, альбумин, α2-макроглобулин,

тромбоцитарный фактор роста, субстанцию Р, инсулиноподобный фактор роста-1 и фактор роста нервов (проневральные факторы) [4]. Проневральные факторы посредством активации тирозинкиназы А приводят к увеличению плотности нервов и уменьшению их извитости [1, 23, 29]. Глазные капли из аутологичной сыворотки эффективны при нейротрофическом кератите и язвах роговицы за счет ускорения регенерации стромы роговицы, эпителия и сенсорных нервов [1]. Аутологичная сыворотка может обеспечить снижение интенсивности симптомов и уменьшение дискомфорта в 20% случаев в короткие сроки (2 нед) [23].

**Местная нелекарственная терапия**

Когда местная фармакотерапия не обеспечивает купирование БС, возможна установка контактных линз, например склеральной линзы PROSE (протезная замена экосистемы поверхности глаза, Boston Foundation for Sight, США) [30]. Принцип работы склеральных линз основан на экранировании сенситизированных рецепторов роговицы от раздражающих стимулов окружающей среды. Снижение сенситизации ноцицепторов может происходить также за счет стабилизации слезной пленки, омывающей и защищающей конечные терминали ноцицепторов роговицы [30].

Обтураторы слезных точек являются еще одним направлением терапии, которая эффективна при лечении ССГ, связанного со снижением слезопродукции, и может быть использована при СЖГ [31].

Выделяют пять групп препаратов, обладающих доказанной эффективностью при лечении невропатической боли. К первой линии терапии относятся антидепрессанты (как трициклические, так и ингибиторы обратного захвата серотонина и норадреналина), антиконвульсанты (габапентин, прегабалин, карбамазепин — только при тригеминальной невропатии), ко второй и третьей — опиоидные анальгетики (трамадол, тапентадол, оксикодон, морфин), препараты для местного применения (с 5% лидокаина гидрохлоридом или 8% капсаицином), ботулинический токсин типа А (в виде подкожных инъекций) [32]. Доказанной эффективности применения этих препаратов в офтальмологии, учитывая анатомо-физиологические характеристики области возникновения невропатической боли, а также побочные влияния отдельных групп препаратов на уровень слезопродукции, в литературе не представлено.

**Системная терапия**

Помимо местной терапии для купирования БС используют системные препараты. Витамины группы В активно участвуют в метаболизме нервной ткани, оказывают прямое нейротропное и анальгезирующее действие, способствуя более быстрому регрессу БС [33]. Опосредованное влияние витаминов группы В (в частности, витамина $B_1$ — тиамина) на центральную нервную систему осуществляется через метаболизм гамма-аминомасляной кислоты и серотонина. Витамин $B_1$ участвует в синтезе нейромедиаторов и улучшает проведение нервных импульсов, обеспечивает аксональный транспорт, энергетические процессы в нервных клетках, определяя регенерацию нервной ткани [34]. Витамин $B_6$ (пиридоксин) включен в биосинтез белка, обеспечивающего синаптическую передачу. Он нормализует соотношение процессов возбуждения и торможения в центральной нервной системе, способствует поддержанию достаточного уровня микроциркуляции в тканях. Пиридоксин проявляет антиоксидантное действие, поддерживает синтез транспортных белков в осевых цилиндрах. Метаболический эффект пиридоксина оказывает воздействие на невропатический компонент боли, и его используют для профилактики хронизации БС [35]. Витамин $B_{12}$ (цианокобаламин), помимо участия в процессе кроветворения блокирует синтез медиаторов воспаления и боли, усиливая эффект антиноцицептивной системы, в том числе и благодаря улучшению обмена серотонина. Цианокобаламин обладает анальгетическим эффектом, оказывает влияние на мембранные липиды, участвует в биохимических процессах, обеспечивающих нормальный синтез миелина, способствуя миелинизации нервных волокон. Целесообразно комплексное применение витаминов группы В для потенцирования эффекта [35].

Альфа-липоевая (тиоктовая) кислота (АЛК) является коферментом дегидрогеназных комплексов цикла трикарбоновых кислот (цикла Кребса), необходимым компонентом в рецикле основных антиоксидантов, таких как витамин Е, глутатион, убихинон (коэнзим $Q_{10}$). АЛК одновременно жиро- и водорастворима, поэтому она может проникать в любые ткани организма, оказывая антиоксидантное действие не только вне, но и внутри клетки. АЛК улучшает кровоснабжение и метаболизм нервных волокон [36]. Внутривенное введение АЛК более эффективно для купирования невропатической боли, чем пероральное [37].

**Нефармакологические методы лечения невропатической боли при синдроме «жжения глаз»**

При лечении невропатической боли при СЖГ применяют и нефармакологические методы лечения, направленные на модуляцию восприятия боли и дискомфорта. Они включают физические упражнения, физиотерапевтические методы, периферическую и центральную стимуляцию, иглорефлексотерапию и когнитивно-поведенческую терапию. Механизм действия этих терапевтических методов детерминирован воздействием на эндогенную антиноцицептивную систему [1, 38].

Физические упражнения обеспечивают увеличение концентрации нейротрофических факторов, тем самым способствуя нейропластичности и нейровосстановлению, замедляют проведение импульса по болевому пути и могут изменить само восприятие боли. Занятия специальными физическими упражнениями в течение примерно 30—45 мин 3—5 раз в неделю могут оказать положительный клинический эффект [29].

Доказана эффективность иглорефлексотерапии при заболеваниях глаз. Иглорефлексотерапия модулирует работу вегетативной нервной системы и иммунной системы, что впоследствии оказывает влияние на функцию слезных желез, стимулирует эндогенные опиоидные механизмы, а также экспрессию генов и нейропептидов [29]. S. Goyal и соавторы, сравнивая результаты иглорефлексотерапии и традиционного лечения, подтвердили ее эффективность в сочетании с препаратами искусственной слезы при ССГ по сравнению с монотерапией слезозаместителями [29]. Сходные данные привели в своей работе B. Kim и соавторы. Анализ полученных данных показал, что долгосрочное (более 1 мес) и менее частое (менее 3 раз в неделю) применение этого метода может быть более эффективным, чем краткосрочное или интенсивное лечение [39].

Боль — всегда психический феномен. Чем длительнее и сильнее боль, тем чаще она сочетается с эмоционально-аффективными реакциями (тревожными, депрессивными, ипохондрическими и т.д.). Длительность и интенсивность боли отражаются на самочувствии и поведении больного. Под влиянием боли изменяются некоторые черты личности, отношение к себе, окружающему миру, будущему, формируется «внутренняя картина болезни», влияющая на адаптацию пациента. Когнитивно-поведенческая терапия уменьшает неадаптивные мысли и поведение, снижает уровень тревоги, связанной с хронической болью, и улучшает механизмы преодоления. Это делает когнитивно-поведенческую терапию потенциально важным компонентом в лечении пациентов с СЖГ [1]. В ретроспективном исследовании J. Nepp проанализировал психические расстройства при рефрактерной сухости глаз после оценки анкет у 110 пациентов. Тревога или депрессия были диагностированы у 51,6% пациентов (тревога — у 21,8%, депрессия — у 29,8%), вегетососудистая дистония — у 25,4%. Только 22,7% от общего числа больных сообщили об отсутствии диагноза психического заболевания. Эти данные подтверждают частую связь сухости глаз с психическими расстройствами при резистентности к терапии. Основные механизмы, объясняющие развитие подобного состояния, могут быть связаны с продукцией провоспалительных цитокинов при хронической депрессии. Кроме того, подавленное настроение может снижать порог восприятия дискомфорта или боли [40].

Соматизация часто является сопутствующим состоянием при депрессии. Это может предрасполагать к развитию ССГ и СЖГ [41]. P. Rosenthal и соавторы обнаружили у многих пациентов с длительной глазной болью значительное ухудшение памяти, когнитивных и исполнительных функций, что согласуется с аналогичными результатами при обследовании пациентов с фибромиалгией. Было показано, что пациенты с диагнозом ССГ имеют низкую самооценку, а их психосоматическое здоровье негативно влияет на способность выполнять повседневную деятельность. Ведение пациентов с СЖГ должно учитывать двунаправленные эффекты депрессии и хронической боли [2]. В этом аспекте когнитивно-поведенческая терапия потенциально может принести пользу пациентам с СЖГ. Тем не менее в настоящее время отсутствуют сообщения о психологическом лечении при развитии ССГ и СЖГ [41].

## Заключение

На основании проанализированной литературы можно сделать вывод об отсутствии четкого разделения ССГ и СЖГ. Проведенные к настоящему времени исследования позволяют считать ключевым фактором в развитии ССГ ноцицептивный и невропатический БС, в то время как при СЖГ — невропатический и в большей степени дисфункциональный БС. Определение индивидуального фенотипа боли с учетом возраста, пола, психики, качества сна, физической активности, когнитивных функций, социальных факторов и коморбидности каждого пациента в отдельности может быть основанием для изучения патофизиологических нейронных механизмов и разработки персонализированной терапии боли. Современная терапия ССГ традиционно сосредоточена на восполнении дефицита слезной жидкости, восстановлении стабильности слезной пленки. При этом эффективные методы лечения СЖГ не разработаны. Объяснением незначительного терапевтического ответа на проводимую терапию может служить поражение соматосенсорного пути роговицы — хроническое невропатическое болевое расстройство, лежащее в основе глазной боли у пациентов с ССГ [11]. В целом ни одна из общепринятых и разработанных тактик лечения не оказывает воздействия на звенья ноцицептивной системы роговицы, поэтому поиск и обоснование применения как фармакологических, так и нелекарственных способов воздействия являются актуальной задачей.

Представляет трудности объективизация характера невропатической боли. Применение такого метода, как электронейромиография, невозможно, учитывая морфофизиологические особенности глаза. Возникают трудности диагностики и дифференциальной диагностики с другими типами БС. Необходимо подчеркнуть, что не существует четких кри-

териев, позволяющих соотнести хронический БС с каким-то одним типом боли. Возможно сочетание двух и даже трех типов боли внутри одной патологии, как, например, при СЖГ. Требуется рассматривать каждый тип боли в составе БС и при лечении воздействовать на компоненты БС по отдельности. Решением вопроса может стать создание диагностического алгоритма, уточняющего патофизиологический характер боли, что и определит выбор индивидуальной тактики лечения.

Таким образом, для коррекции хронического невропатического БС при СЖГ необходим комплексный междисциплинарный подход. Привлечение специалистов смежных специальностей, таких как невролог, физиотерапевт, клинический фармаколог, поможет добиться улучшения качества жизни пациентов в максимально короткие сроки.

**Авторы заявляют об отсутствии конфликта интересов.**
**The authors declare no conflicts of interest.**

## ЛИТЕРАТУРА/REFERENCES


1. Galor A, Moein HR, Lee C, et al. Neuropathic pain and dry eye. *Ocul Surf*. 2018;16(1):31-44. https://doi.org/10.1016/j.jtos.2017.10.001
2. Rosenthal P, Borsook D. Ocular neuropathic pain. *Br J Ophthalmol*. 2016; 100(1):128-134. https://doi.org/10.1136/bjophthalmol-2014-306280
3. Kalangara JP, Galor A, Levitt RC, Felix ER, Alegret R, Sarantopoulos CD. Burning Eye Syndrome: Do Neuropathic Pain Mechanisms Underlie Chronic Dry Eye? *Pain Med*. 2016;17(4):746-755. https://doi.org/10.1093/pm/pnv070
4. Drew VJ, Tseng CL, Seghatchian J, Burnouf T. Reflections on Dry Eye Syndrome Treatment: Therapeutic Role of Blood Products. *Front Med (Lausanne)*. 2018;5:33. Published 2018 Feb 23. https://doi.org/10.3389/fmed.2018.00033
5. Яхно Н.Н. Боль. Практическое руководство. М.: МЕДпресс-информ; 2022. Yahno N. Bol'. *Prakticheskoe rukovodstvo* [Pain. Practical guide]. M.: MEDpress-inform; 2022. (In Russ.).
6. Levitt AE, Galor A, Chowdhury AR, et al. Evidence that Dry Eye Represents a Chronic Overlapping Pain Condition. *Mol Pain*. 2017;13:1744806917729306. https://doi.org/10.1177/1744806917729306
7. Kalangara JP, Galor A, Levitt RC, et al. Characteristics of Ocular Pain Complaints in Patients With Idiopathic Dry Eye Symptoms. *Eye Contact Lens*. 2017;43(3):192-198. https://doi.org/10.1097/ICL.0000000000000249
8. Rosenthal P, Borsook D. The corneal pain system. Part I: the missing piece of the dry eye puzzle. *Ocul Surf*. 2012;10(1):2-14. https://doi.org/10.1016/j.jtos.2012.01.002
9. Rosenthal P, Baran I, Jacobs DS. Corneal pain without stain: is it real? *Ocul Surf*. 2009;7(1):28-40. https://doi.org/10.1016/s1542-0124(12)70290-2
10. Von Hehn CA, Baron R, Woolf CJ. Deconstructing the neuropathic pain phenotype to reveal neural mechanisms. *Neuron*. 2012;73(4):638-652. https://doi.org/10.1016/j.neuron.2012.02.008
11. Sarantopoulos C. Burning mouth syndrome: a misunderstood, underinvestigated, and undertreated clinical challenge. *Reg Anesth Pain Med*. 2013;38(5): 378-379. https://doi.org/10.1097/AAP.0b013e3182a3922b
12. Vehof J, Sillevis Smitt-Kamminga N, Kozareva D, Nibourg SA, Hammond CJ. Clinical Characteristics of Dry Eye Patients With Chronic Pain Syndromes. *Am J Ophthalmol*. 2016;166:203-204. https://doi.org/10.1016/j.ajo.2016.03.023
13. Schuster AK, Wettstein M, Gerhardt A, Eich W, Bieber C, Tesarz J. Eye Pain and Dry Eye in Patients with Fibromyalgia. *Pain Med*. 2018;19(12): 2528-2535. https://doi.org/10.1093/pm/pny045
14. Giacomazzi S, Urits I, Hoyt B, et al. Comprehensive Review and Update of Burning Eye Syndrome. *J Patient Cent Res Rev*. 2021;8(3):255-260. Published 2021 Jul 19. https://doi.org/10.17294/2330-0698.1813
15. Wan KH, Chen LJ, Young AL. Depression and anxiety in dry eye disease: a systematic review and meta-analysis. *Eye (Lond)*. 2016;30(12):1558-1567. https://doi.org/10.1038/eye.2016.186
16. Methodologies to diagnose and monitor dry eye disease: report of the Diagnostic Methodology Subcommittee of the International Dry Eye WorkShop (2007). *Ocul Surf*. 2007;5(2):108-152. https://doi.org/10.1016/s1542-0124(12)70083-6
17. Chalmers RL, Begley CG, Caffery B. Validation of the 5-Item Dry Eye Questionnaire (DEQ-5): Discrimination across self-assessed severity and aqueous tear deficient dry eye diagnoses. *Cont Lens Anterior Eye*. 2010; 33(2):55-60. https://doi.org/10.1016/j.clae.2009.12.010
18. Mastropasqua L, Nubile M, Lanzini M, et al. Epithelial dendritic cell distribution in normal and inflamed human cornea: in vivo confocal microscopy study. *Am J Ophthalmol*. 2006;142(5):736-744. https://doi.org/10.1016/j.ajo.2006.06.057
19. Ross AR, Al-Aqaba MA, Almaazmi A, et al. Clinical and in vivo confocal microscopic features of neuropathic corneal pain. *Br J Ophthalmol*. 2020; 104(6):768-775. https://doi.org/10.1136/bjophthalmol-2019-314799
20. Benítez-Del-Castillo JM, Acosta MC, Wassfi MA, et al. Relation between corneal innervation with confocal microscopy and corneal sensitivity with noncontact esthesiometry in patients with dry eye. *Invest Ophthalmol Vis Sci*. 2007;48(1):173-181. https://doi.org/10.1167/iovs.06-0127
21. Tuisku IS, Konttinen YT, Konttinen LM, Tervo TM. Alterations in corneal sensitivity and nerve morphology in patients with primary Sjögren's syndrome. *Exp Eye Res*. 2008;86(6):879-885. https://doi.org/10.1016/j.exer.2008.03.002
22. Labbé A, Liang Q, Wang Z, et al. Corneal nerve structure and function in patients with non-sjogren dry eye: clinical correlations. *Invest Ophthalmol Vis Sci*. 2013;54(8):5144-5150. Published 2013 Aug 1. https://doi.org/10.1167/iovs.13-12370
23. Pan Q, Angelina A, Marrone M, Stark WJ, Akpek EK. Autologous serum eye drops for dry eye. *Cochrane Database Syst Rev*. 2017;2(2):CD009327. Published 2017 Feb 28. https://doi.org/10.1002/14651858.CD009327.pub3
24. Ortiz MI, Castañeda-Hernández G, Izquierdo-Vega JA, Sánchez-Gutiérrez M, Ponce-Monter HA, Granados-Soto V. Role of ATP-sensitive K+ channels in the antinociception induced by non-steroidal anti-inflammatory drugs in streptozotocin-diabetic and non-diabetic rats. *Pharmacol Biochem Behav*. 2012;102(1):163-169. https://doi.org/10.1016/j.pbb.2012.03.032
25. Kawano T, Zoga V, Gemes G, et al. Suppressed Ca2+/CaM/CaMKII-dependent K(ATP) channel activity in primary afferent neurons mediates hyperalgesia after axotomy. *Proc Natl Acad Sci* USA. 2009;106(21):8725-8730. https://doi.org/10.1073/pnas.0901815106
26. McGreevy K, Bottros MM, Raja SN. Preventing Chronic Pain following Acute Pain: Risk Factors, Preventive Strategies, and their Efficacy. *Eur J Pain Suppl*. 2011;5(2):365-372. https://doi.org/10.1016/j.eujps.2011.08.013
27. Mohammadpour M, Jabbarvand M, Nikdel M, Adelpour M, Karimi N. Effect of preemptive topical diclofenac on postoperative pain relief after photorefractive keratectomy. *J Cataract Refract Surg*. 2011;37(4):633-637. https://doi.org/10.1016/j.jcrs.2010.10.040
28. Szucs PA, Nashed AH, Allegra JR, Eskin B. Safety and efficacy of diclofenac ophthalmic solution in the treatment of corneal abrasions. *Ann Emerg Med*. 2000;35(2):131-137. https://doi.org/10.1016/s0196-0644(00)70132-6
29. Goyal S, Hamrah P. Understanding Neuropathic Corneal Pain--Gaps and Current Therapeutic Approaches. *Semin Ophthalmol*. 2016;31(1-2):59-70. https://doi.org/10.3109/08820538.2015.1114853

30. Dimit R, Gire A, Pflugfelder SC, Bergmanson JP. Patient ocular conditions and clinical outcomes using a PROSE scleral device. *Cont Lens Anterior Eye*. 2013;36(4):159-163.
https://doi.org/10.1016/j.clae.2013.02.004

31. Song JS, Woo IH, Eom Y, Kim HM. Five Misconceptions Related to Punctal Plugs in Dry Eye Management. *Cornea*. 2018;37(suppl 1):58-61.
https://doi.org/10.1097/ICO.0000000000001734

32. Finnerup NB, Attal N, Haroutounian S, et al. Pharmacotherapy for neuropathic pain in adults: a systematic review and meta-analysis. *Lancet Neurol*. 2015;14(2):162-173.
https://doi.org/10.1016/S1474-4422(14)70251-0

33. Соловьева Э.Ю. Терапия болевого синдрома. *Неврология, нейропсихиатрия, психосоматика*. 2012;(2):96-99.
Solov'eva EYu. Therapy for back pain syndrome. *Neurology, Neuropsychiatry, Psychosomatics = Nevrologiya, neyropsikhiatriya, psikhosomatika*. 2012;(2):96-99. (In Russ.).
https://doi.org/10.14412/2074-2711-2012-393

34. Курушина О.В., Барулин А.Е., Агаркова О.И. Применение парентеральных комплексов витаминов группы В в терапии полинейропатии. *Медицинский совет*. 2018;(18):62-66.
Kurushina OV, Barulin AE, Agarkova OI. Use of parenteral vitamin B complexes in treatment of polyneuropathy. *Medical Council = Meditsinskiy sovet*. 2018;(18):62-66. (In Russ.).
https://doi.org/10.21518/2079-701X-2018-18-62-66

35. Грацианская А.Н. Нейромультивит в лечении полинейропатии. *Фарматека*. 2007;15:37-41.
Gratsianskaya AN. Neuromultivit in the treatment of polyneuropathy. *Pharmateca = Farmateka*. 2007;15:37-41. (In Russ.).

36. Papanas N, Ziegler D. Efficacy of α-lipoic acid in diabetic neuropathy. *Expert Opin Pharmacother*. 2014;15(18):2721-2731.
https://doi.org/10.1517/14656566.2014.972935

37. Onysko M, Legerski P, Potthoff J, Erlandson M. Targeting neuropathic pain: consider these alternatives. *J Fam Pract*. 2015;64(8):470-475.

38. Переверзев А.П., Ткачева О.Н., Котовская Ю.В., Онучина Ю.С., Дудинская Е.Н., Наумов А.В. Нефармакологические методы лечения как способ повышения безопасности фармакотерапии и профилактики полипрагмазии у пациентов старше 60 лет. *Безопасность и риск фармакотерапии*. 2018;6(4):174-179.
Pereverzev AP, Tkacheva ON, Kotovskaya YuV, Onuchina YuS, Dudinskaya EN, Naumov AV. Non-pharmacological Approaches to Treatment of Patients over 60 Years as a Way to Improve Pharmacotherapy Safety and Prevent Polypharmacy. *Safety and Risk of Pharmacotherapy = Bezopasnost' i risk farmakoterapii*. 2018;6(4):174-179. (In Russ.).
https://doi.org/10.30895/2312-7821-2018-6-4-174-179

39. Kim BH, Kim MH, Kang SH, Nam HJ. Optimizing acupuncture treatment for dry eye syndrome: a systematic review. *BMC Complement Altern Med*. 2018;18(1):145. Published 2018 May 3.
https://doi.org/10.1186/s12906-018-2202-0

40. Nepp J. Psychosomatische Aspekte beim trockenen Auge [Psychosomatic aspects of dry eye syndrome]. *Ophthalmologe*. 2016;113(2):111-119.
https://doi.org/10.1007/s00347-015-0187-3

41. Han SB, Yang HK, Hyon JY, Wee WR. Association of dry eye disease with psychiatric or neurological disorders in elderly patients. *Clin Interv Aging*. 2017;12:785-792. Published 2017 May 15.
https://doi.org/10.2147/CIA.S137580

Поступила 21.10.2022
Received 21.10.2022
Принята к печати 18.12.2022
Accepted 18.12.2022

Вестник офтальмологии
2023, Т. 139, №4, с. 107-114
https://doi.org/10.17116/oftalma2023139041107

Russian Annals of Ophthalmology =
Vestnik Oftal'mologii 2023, vol. 139, №4, pp. 107-114
https://doi.org/10.17116/oftalma2023139041107

# Нанотехнологии в офтальмологии

© А.А. ГУСЕВ[1,2], О.В. ЗАХАРОВА[1,2,3], И.А. ВАСЮКОВА[1], Р.Э. ОСМАНОВ[4], Я.М. АЛЬ-МАХДАР[5]

[1]ФГБОУ ВО «Тамбовский государственный университет им. Г.Р. Державина», Тамбов, Россия;
[2]ФГАОУ ВО «Национальный исследовательский технологический университет «МИСиС», Москва, Россия;
[3]ФГБОУ ВО «Российский экономический университет им. Г.В. Плеханова», Москва, Россия;
[4]Тамбовский филиал ФГАУ «НМИЦ «МНТК "Микрохирургия глаза" им. академика С.Н. Федорова»» Минздрава России, Тамбов, Россия;
[5]ФГБНУ «Научно-исследовательский институт глазных болезней им. М.М. Краснова», Москва, Россия

**РЕЗЮМЕ**

Применение новых материалов и методов в диагностике и лечении глазных заболеваний является одним из перспективных направлений современной офтальмологии. В настоящее время достигнуты значительные успехи в понимании патогенеза, диагностике и лечении глазных заболеваний с использованием нанотехнологий и наноматериалов. В статье представлены основные достижения и результаты оригинальных исследований по этой проблеме. Показано, что наночастицы способны преодолевать биологические барьеры, доставлять лекарства в целевой участок и обеспечивать необходимую скорость высвобождения препарата.

Современные нанотехнологические подходы в тканевой инженерии активно внедряются и в офтальмологию, позволяя создать нанокаркасы для выращивания трехмерных клеточных структур, включая массивы клеток пигментного эпителия, ганглиозных клеток сетчатки, для лечения повреждений сетчатки, вызванных дегенеративными заболеваниями, травмами и инфекциями.

***Ключевые слова:*** *наночастицы, наномедицина, тканевая инженерия, наноскафолды.*

**ИНФОРМАЦИЯ ОБ АВТОРАХ:**
Гусев А.А. — e-mail: naukatmb@mail.ru; https://orcid.org/0000-0002-8699-9112
Захарова О.В. — https://orcid.org/0000-0001-8590-2529
Васюкова И.А. — https://orcid.org/0000-0002-8699-9112
Османов Р.Э. — https://orcid.org/0000-0002-8658-4005
Аль-Махдар Я.М. — https://orcid.org/0000-0002-3038-9075
**Автор, ответственный за переписку:** Османов Руслан Эседуллаевич — e-mail: osmanov_ruslan@bk.ru

**КАК ЦИТИРОВАТЬ:**
Гусев А.А., Захарова О.В., Васюкова И.А., Османов Р.Э., Аль-Махдар Я.М. Нанотехнологии в офтальмологии. *Вестник офтальмологии.* 2023;139(4):107–114. https://doi.org/10.17116/oftalma2023139041107

# Nanotechnologies in ophthalmology

© A.A. GUSEV[1,2], O.V. ZAKHAROVA[1,2,3], I.A. VASYUKOVA[1], R.E. OSMANOV[4], YA.M. AL-MAKHDAR[5]

[1]Tambov State University named after G.R. Derzhavin, Tambov, Russia;
[2]National University of Science and Technology (MISIS), Moscow, Russia;
[3]Plekhanov Russian University of Economics, Moscow, Russia;
[4]Tambov branch of S.N. Fedorov National Medical Research Center "MNTK "Eye Microsurgery", Tambov, Russia;
[5]Krasnov Research Institute of Eye Diseases, Moscow, Russia

**ABSTRACT**

Application of new materials and methods in the diagnosis and treatment of eye diseases is one of the promising research areas in modern ophthalmology. Significant progress has been made in understanding the pathogenesis, diagnosis and treatment of eye diseases using nanotechnologies and nanomaterials. This paper presents the main achievements and results of original research on this issue. It has been shown that nanoparticles are able to overcome biological barriers, deliver drugs to the target site, and provide the required drug release rate.

Modern nanotechnological approaches in tissue engineering are also being actively introduced into ophthalmology, making it possible to create nanoframeworks for growing three-dimensional cellular structures, including arrays of pigment epithelium cells and retinal ganglion cells for the treatment of retinal damage caused by degenerative diseases, injuries and infections.

***Keywords:*** *nanoparticles, nanomedicine, tissue engineering, nanoscaffolds.*

**INFORMATION ABOUT THE AUTHORS:**
Gusev A.A. — e-mail: naukatmb@mail.ru; https://orcid.org/0000-0002-8699-9112
Zakharova O.V. — https://orcid.org/0000-0001-8590-2529
Vasyukova I.A. — https://orcid.org/0000-0002-8699-9112
Osmanov R.E. — https://orcid.org/0000-0002-8658-4005
Al-Makhdar Ya.M. — https://orcid.org/0000-0002-3038-9075
**Corresponding author:** Osmanov R.E. — e-mail: osmanov_ruslan@bk.ru

**TO CITE THIS ARTICLE:**
Gusev AA, Zakharova OV, Vasyukova IA, Osmanov RE, Al-Makhdar YaM. Nanotechnologies in ophthalmology. *Russian Annals of Ophthalmology = Vestnik oftal'mologii*. 2023;139(4):107–114. (In Russ.). https://doi.org/10.17116/oftalma2023139041107

Нарушение зрения человека вне зависимости от причин его возникновения — крайне актуальная проблема современной медицины, приводящая к глубоким физическим и эмоциональным проблемам, которые усугубляются потерей независимости и снижением качества жизни, возможностей получения образования и дальнейших карьерных перспектив. По данным Всемирной организации здравоохранения, во всем мире около 1,3 млрд человек живут с той или иной формой нарушения зрения [1]. Эти причины являются сильными мотиваторами для поиска новых способов восстановления зрительной функции.

Современной медициной достигнуты значительные успехи в понимании патологических механизмов нарушения зрения, диагностике и лечении глазных заболеваний. Однако из-за физиологических барьеров и анатомических особенностей структур глаза человека диагностика и лечение характеризуются низкой эффективностью и отсутствием специфичности. Современные терапевтические методы часто не позволяют полностью восстановить потерю зрения или обнаружить серьезные нарушения глазных заболеваний на ранней стадии [2].

Наномедицина за последние годы стала одной из перспективных и динамично развивающихся областей науки [3]. Применение наноматериалов в медицине и фармакологии является приоритетным направлением, позволяющим решать самые актуальные проблемы. Большой интерес к наноматериалам обусловлен наличием у них уникальных физико-химических свойств, что позволяет создавать на их основе структуры с новыми механическими, оптическими и электрическими свойствами. Нанотехнологии все чаще применяются и в офтальмологии для медикаментозной терапии глазных заболеваний с использованием наноструктурных лекарств, тканевой инженерии и регенеративной медицины. Именно на этом и сосредоточено особое внимание в данном обзоре. Кроме того, рассматриваются вопросы безопасности применения наноструктур в офтальмологии и возможные дальнейшие перспективы развития наномедицины, касающиеся заболеваний органов зрения.

## Наночастицы для доставки лекарств в офтальмологии

Доставка лекарств в органы зрения является одной из самых сложных задач при разработке различных систем адресной доставки лекарств. Для многих офтальмологических препаратов действенная система доставки, обеспечивающая максимальную терапевтическую эффективность, остается неудовлетворенной медицинской потребностью [4]. Несмотря на то что существует несколько традиционных инвазивных и неинвазивных методов лечения глаз, включая использование имплантатов, глазных капель и инъекций, все еще возникают осложнения, которые могут быть связаны либо с их низкой биодоступностью, либо с серьезными побочными эффектами [5]. Основная причина ограничения доставки лекарств — это множественные физические границы глазного яблока, которые состоят из эпителия роговицы и конъюнктивы, гемато-водянистого и гематоретинального барьера. Эти структуры ограничивают прохождение молекул и жидкостей к сетчатке [4]. Наночастицы из-за их размера и разнообразия используемых материалов являются идеальными кандидатами для использования в качестве систем доставки лекарств. Они способны преодолевать биологические барьеры, могут напрямую доставлять лекарства в целевой участок и обеспечивать замедленное высвобождение препарата [6]. Наиболее часто используемыми наночастицами являются синтетические полимеры (полимерные мицеллы, дендримеры, гидрогель), липиды (липосомы), белки (наночастицы альбумина) и даже неорганические соединения (наночастицы оксида церия, золота) [4, 7].

Наночастицы хитозана особенно хорошо подходят для доставки препаратов в структуры глазного яблока из-за их мукоадгезионных свойств [8]. Хитозан — это катионный полимер, который взаимодействует с отрицательно заряженным муцином, улучшая прекорнеальную задержку и создавая плотные контакты и тем самым увеличивая проницаемость лекарства через роговицу [9]. Так, L. Contreras-Ruiz и соавторы показали, что флуоресцентные наночастицы гиалуроновой кислоты и хитозана (fl-HA-CS NP), полученные путем ионотропного гелеобразования, могут служить эффективной системой доставки лекарственных средств для местного лечения заболеваний глазной поверхности [10]. Глазные капли, содержащие комплекс из хитозана, триполифосфата натрия и наночастиц гиалуроновой кислоты, а также антибиотик цефтазидим, проявляют мукоадгезивные свойства, взаимодействуя с муцином, улучшая всасывание и эффективность антибиотиков [11]. J.R. Costa и соавторы показали возможность лечения эндофтальмита, вызванного метициллинрезистетными *Staphylococcus aureus* и *Staphylococcus epidermidis*, даптомицином, доставленным мукоадге-

зивными наночастицами альгината, покрытого хитозаном (CS-ALG), размером 380—420 нм [12]. Проницаемость даптомицина через 4 ч составила 16% (наночастицы хитозана) и 9% (наночастицы CS-ALG) для монослоя клеток роговицы и 18% (наночастицы хитозана) и 12% (наночастицы CS-ALG) — для монослоя клеток сетчатки; продемонстрирована эпителиальная задержка препарата по сравнению с чистым препаратом.

A.N. ElMeshad и соавторы изучили потенциал Spanlastics (везикулярной системы носителя на основе сурфактанта) с частицами размером около 287 нм, нагруженными антимикотическим препаратом итраконазол для лечения грибковых кератитов, как офтальмологической системы доставки с улучшенной проницаемостью через роговицу [13]. Spanlastics показали 1,34-кратное увеличение количества итраконазола, проникающего через иссеченную роговицу крупного рогатого скота через 24 ч, по сравнению с обычными ниосомами. При антимикотическом исследовании выявлено значимое ($p<0,05$) увеличение зоны ингибирования культуры *Candida albicans* при применении Spanlastics по сравнению с порошком итраконазола при том же уровне концентрации (10 мг).

В другом исследовании [14] оценивалась эффективность катионных наночастиц лециплекса, приготовленных с использованием солевого фосфатидилхолина (SPC) и катионного поверхностно-активного вещества (CTAB/DDAB), по доставке карведилола на поверхность глаза для лечения глаукомы. Наночастицы имели сферическую форму, эффективность захвата составляла более 95%. Формула, состоящая из SPC и DDAB в молярном соотношении 1:1, показала наименьший размер частиц (16,04±1,2 нм), самое высокое значение дзета-потенциала (53,9±0,91 мВ) и самый высокий коэффициент проницаемости роговицы (0,1157 см/ч). Карведилол лециплекс снижал внутриглазное давление до нормального уровня у кроликов с глазной гипертензией через 30 мин, а продолжительность его действия составляла 24 ч, тогда как раствор карведилола снижал показатель до нормального значения через 60 мин, а продолжительность действия составляла 6 ч.

Наночастицы сополимера молочной и гликолевой кислот (PLGA) со средним размером около 132,8 нм, нагруженные интерлейкином-12 (IL-12-PNP), показали лучшую ингибирующую эффективность в отношении экспрессии фактора роста эндотелия сосудов А (VEGF-A) и матриксной металлопротеиназы 9 (MMP-9) в эндотелиальных клетках сетчатки крыс с диабетической ретинопатией по сравнению с IL-12 и пустыми наночастицами [15].

Наноносители на основе липидов (нанолипосомы) являются одним из наиболее биосовместимых и универсальных средств доставки лекарственных веществ в глазное яблоко [16]. Липосомы представляют собой самособирающиеся структуры, состоящие из липидных бислоев, которые охватывают водное ядро [4]. Фармакокинетические исследования *in vivo* разработанных с использованием различных типов фосфолипидов липосомальных препаратов ципрофлоксацина на кроликах-альбиносах показали, что липосомы демонстрируют повышенную концентрацию в водянистой влаге и в три раза более высокую биодоступность по сравнению с коммерческими глазными каплями ципрофлоксацина [17]. R. Zhang и соавторы показали, что интравитреальные инъекции такролимуса, инкапсулированного в липосомы, крысам с экспериментальным аутоиммунным увеоретинитом сохраняют терапевтическую дозу в глазных жидкостях в течение 14 дней, уменьшают внутриглазное воспаление и подавляют развитие аутоиммунного увеоретинита [18]. В исследовании H.F. Salem и соавт. [19] липосомы использовались в качестве носителя для наночастиц золота, покрытых противогрибковым препаратом флуцитозин. Наночастицы золота использовались в качестве контрастного агента, обеспечивающего отслеживание действия препарата в заднем сегменте глазного яблока для лечения грибкового внутриглазного эндофтальмита. С помощью компьютерной томографии было обнаружено, что частицы размером 135,1±12,0 нм со значением дзета-потенциала 42,5±2,12 мВ характеризовались большой глубиной внутриглазного проникновения (10,22±0,11 мм), а также высокой противогрибковой эффективностью *in vivo*.

Таким образом, несмотря на наличие подходящих лекарств для лечения офтальмологических заболеваний, все еще не решена проблема надлежащего подхода к их адресной доставке с наименьшими побочными эффектами. Нанотехнологии предлагают большие возможности для преодоления ограничений обычных систем доставки в глаза, включая высокую терапевтическую эффективность и низкую частоту побочных эффектов. Однако все еще не до конца изучены возможные негативные/токсические эффекты от применения наночастиц, что накладывает ограничение на их массовое внедрение.

## Тканевая инженерия, нанопокрытия и наноскафолды для регенерации тканей глаза

Регенеративная медицина — сравнительно новое, но активно развивающееся направление, которое предполагает инновационные подходы и решения для восстановления поврежденных или утраченных тканей и органов. С развитием нанотехнологий инженерные подходы регенеративной медицины стали активно внедряться и в офтальмологию для лечения

потери зрения, вызванной дегенеративными заболеваниями, травмами или инфекциями [20].

Современные нанотехнологические подходы в тканевой инженерии позволили создать нанокаркасы для выращивания трехмерных клеточных структур, включая массивы клеток ретинального пигментного эпителия (РПЭ), ганглиозных клеток сетчатки [21] для лечения повреждений сетчатки [22, 23]. Для формирования нанокаркаса, как правило, используется метод электроспиннинга с применением натуральных [24, 25], синтетических [26—28] или гибридных [29] биоразлагаемых полимеров. Подобные структуры наиболее близко воспроизводят естественную среду для роста клеток и их межклеточного взаимодействия, а также обеспечивают направленный рост клеток вдоль волокон и формирование нативной микроархитектуры [30]. Как правило, природные полимеры больше подходят для стимулирования прикрепления клеток и биологической активности, чем синтетические полимеры из-за их химического состава, однако имеют меньшую механическую прочность и более короткий период полураспада в сравнении с синтетическими матрицами [20]. В то же время легче спроектировать, функционализовать синтетические нанокаркасы и контролировать их механические и транспортные свойства [31].

Трансплантация клеток РПЭ перспективна для лечения возрастной макулярной дегенерации и болезни Штаргардта, однако остается высокая вероятность, что поврежденная или дегенерированная мембрана Бруха реципиента в качестве естественного субстрата не сможет поддерживать оптимальную выживаемость трансплантированных клеток с правильной клеточной организацией [32]. Каркасы РПЭ на основе таких натуральных веществ, как коллагеновые нановолокна [33, 34], желатин [35], хитозан, гиалуроновая кислота [36], фибрин [37], ламинин [38], имеют преимущество, поскольку максимально приближены к нативной ткани, что делает их многообещающими кандидатами для клинического использования. Эти каркасы соответствуют естественным физиологическим свойствам мембраны Бруха в нескольких ключевых областях: концентрация белков, морфология структуры, механические свойства и биосовместимость.

Например, методом Langmuir—Schaefer (LS) были получены тонкие пленки из коллагена человека, которые имели слоистую структуру с ориентированными волокнами, напоминающую архитектуру внутреннего коллагенового слоя и базальной мембраны Бруха. Показано, что созревание и функциональность эмбриональных стволовых клеток человека на таких структурах приводит к повышенным барьерным свойствам РПЭ по сравнению с обычно используемым методом культивирования [34]. Комбинация технологий Breath figure (BF) и LS позволила создать биомиметические биоразлагаемые биоматериалы для культивирования эмбриональных стволовых клеток РПЭ человека. Полученные материалы были пористыми и полупроницаемыми, но имели гладкую и гидрофильную поверхность благодаря отложению слоев коллагена I и IV. В сравнении с контрольными образцами было показано, что наноструктурное состояние биоматериала крайне благоприятно для показателей адгезии, распространения, морфологии, экспрессии и функции белка стволовых клеток РПЭ. Подобные технологии могут стать основой для производства базальных мембранных протезов для заместительной терапии РПЭ при лечении дегенеративных заболеваний глаза, таких как возрастная макулярная дегенерация [39].

Также было предложено использовать в качестве субстрата для выращивания РПЭ нанокаркасы на основе бактериальной целлюлозы. Высушенные нагреванием подложки бактериальной целлюлозы были модифицированы путем ацетилирования и адсорбции полисахаридов с использованием хитозана и карбоксиметилцеллюлозы. Данная модификация поверхности бактериальной целлюлозы значительно усилила адгезию и пролиферацию клеток РПЭ [24].

Гибридные наноструктурные каркасы могут сочетать свойства как натуральных, так и синтетических нановолокон, создавая каркас со всеми преимуществами натурального с точки зрения белкового состава и естественного внешнего вида, а также приспособляемости и широкой вариабельности синтетических каркасов. P. Xiang и соавт. [29] создали гибридный каркас со средним диаметром волокна 165±85 нм, представляющий собой комбинацию фиброина шелка бабочки *Antheraea pernyi*, поликапролактона и желатина. Клетки РПЭ человека, инкубируемые на таких каркасах, показали более высокую скорость роста, чем при использовании только пластика для тканевой культуры или волокна поликапролактона. Выращенные на этих гибридных волокнах клетки показали типичный паттерн экспрессии генов-сигнатур РПЭ (*CRALBP, PEDF, VEGF, MITF* и *PMEL17*), повышенную экспрессию секретируемых факторов и пониженную экспрессию медиаторов воспаления. Кроме того, в течение 12 нед культивирования клетки РПЭ на гибридных каркасах имели полигональную морфологию и способность фагоцитировать внешние сегменты фоторецепторов свиней, а также развили апикальные микроворсинки. При имплантации субсклерально мембраны хорошо приживались, не вызывая воспаления сосудистой оболочки и сетчатки [29].

P.H. Warnke и соавт. [32] разработали ультратонкие трехмерные мембраны из коллагена типа I и сополимера молочной и гликолевой кислоты (PLGA) методом безыгольного электроспиннинга. Нанофибриллярные трехмерные структуры имитируют фибриллярную архитектуру нативного внутреннего коллагенового слоя человеческой мембраны Бруха.

Клетки РПЭ человека, выращенные на таких мембранах, демонстрировали правильно ориентированный монослой с многоугольной формой ячеек и многочисленными пластинчатыми микроворсинками на апикальных поверхностях. Клетки РПЭ образовывали плотные контакты и экспрессировали белок RPE65. На плоской двухмерной пленке PLGA и покровном стекле, которые использовались в качестве контролей, микроворсинки на поверхности клеток РПЭ были гораздо менее развиты и упорядочены. Таким образом, было показано, что такие мембраны могут стать многообещающим средством для имплантации функционального монослоя клеток РПЭ в субретинальное пространство у пациентов с возрастной макулярной дегенерацией или болезнью Штаргардта, поскольку позволяют создавать монослой РПЭ с сохранением естественных биофункциональных характеристик.

Немаловажным фактором успешного роста и дифференцировки клеток является структура нанокаркасов — ориентация волокна в структуре, его пористость и диаметр. Например, K.E. Kador и соавт. [30] разработали трансплантат для восстановления структуры слоя ганглиозных клеток, которые в естественных условиях не способны к регенерации после травмы. Были изготовлены методом электроспиннинга нанокаркасы, имитирующие радиально ориентированные нервные волокна, и выяснилось, что около 72% аксонов росли вдоль нановолокон. Однако ориентированные нанокаркасы не всегда подходят для пролиферации и дифференцировки клеток. Так, S. Nadri и соавт. [40] обнаружили, что мезенхимальные стволовые клетки конъюнктивы (CJMSCs), культивируемые на ориентированных нановолокнах поли-L-молочной кислоты (PLLA), экспрессировали большее количество фоторецепторов сетчатки, но имели более плотный тканевый матрикс и гладкую поверхность, что препятствовало дифференцировке CJMSCs в нейрональных клетках сетчатки. В то же время экспрессия генов в CJMSCs, специфичных для палочковых фоторецепторов на нанокаркасах, имеющих хаотичное расположение волокон, была значительно выше, чем на ориентированных [40].

## Диагностика глазных заболеваний с применением нанотехнологий

Существуют различные виды диагностических исследований, используемых в клинической практике при лечении глазных заболеваний, такие как оптическая когерентная томография (ОКТ), флуоресцеиновая ангиография, позитронно-эмиссионная томография, магнитно-резонансная томография, ультразвуковая и конфокальная биомикроскопия [2]. Они играют значительную роль в своевременном установлении диагноза и выздоровлении больных, однако из-за погрешностей в визуализации, чувствительности и разрешения изображения каждый из этих подходов имеет определенные ограниченные преимущества для диагностики глазных заболеваний. В офтальмологии существует неудовлетворенная потребность в новых методах для визуализации глубоких тканей глаза — с высоким пространственным разрешением, позволяющих выявить патофизиологические маркеры заболеваний на молекулярном уровне до того, как будут обнаружены какие-либо морфологические или структурные аномалии. Успехи нанотехнологии повлекли за собой расширение видов наночастиц, применяемых в биосенсорах для увеличения контраста изображения биологических объектов. В последнее время разработаны новые наносистемы, демонстрирующие способность повышать качество изображений и обнаруживать нарушения сетчатки глаза [41, 42].

Наночастицы золота (AuNP) имеют большие перспективы в качестве контрастных агентов для молекулярной визуализации глаза, поскольку по своей природе инертны в биологических и физиологических жидкостях. V.P. Nguyen и соавторы вводили кроликам AuNP размером 20 нм, покрытые полиэтиленгликолем, внутривенно. Эти AuNP показали высокий контраст при фотоакустической микроскопии и ОКТ. При циркуляции AuNP в сосудах хориоидеи и сетчатки у живых кроликов фотоакустический сигнал кровеносных сосудов увеличивался на 82%. Вводимые AuNP дают возможность обнаружения кровеносных сосудов с помощью фотоакустической микроскопии. Кроме того, AuNP облегчили визуализацию неоваскуляризации сетчатки и мониторинг динамических изменений, которые происходят в результате окклюзии вен сетчатки у живых кроликов [42].

Коллоидные AuNP служат многообещающими контрастными агентами в фотоакустической визуализации, однако их полезность ограничена из-за нахождения пика поглощения в видимом окне, перекрывающемся с пиком гемоглобина. V.P. Nguyen и соавторы предлагают сверхчистые кластеры цепочечных золотых наночастиц (CGNP) с пиковой длиной волны красного смещения 650 нм, которые позволят преодолеть это ограничение [43]. Синтезированные CGNP демонстрируют превосходную биосовместимость и фотостабильность. Эти наночастицы конъюгированы с пептидами аргинин-глицин-аспарагиновой кислоты (RGD; кластеры CGNP-RGD) и проверены на 12 живых кроликах для выполнения мультимодальной фотоакустической микроскопии и ОКТ для визуализации хориоидальной неоваскуляризации. С помощью указанных наночастиц можно получить трехмерное изображение посредством растрового сканирования (256×256 пикселей) в течение 65 с. Внутривенная инъекция кластеров CGNP-RGD обеспечивала 17-кратное увеличение сигнала фотоакустической микроскопии и увеличение сигнала ОКТ на 176%. Гистологические исследования

указывает на то, что кластеры CGNP биодеградируемы, что может способствовать их выведению из организма.

Наночастицы перспективны и в качестве агентов для отслеживания трансплантированных клеток с целью оценки эффективности заместительной терапии клетками сетчатки. Предшественники фоторецепторов, меченные AuNP, трансплантировали в стекловидное тело и субретинальное пространство крыс и отслеживали в течение более месяца с помощью ОКТ, компьютерной томографии и флуоресцентной визуализации глазного дна. Такой мультимодальный подход к визуализации позволил проводить долгосрочное отслеживание и оценку выживаемости клеток в сетчатке и стекловидном теле с высоким разрешением. При этом токсического воздействия на сетчатку AuNP не оказывали, что позволяет сделать вывод о возможности их использования для отслеживания клеток сетчатки в целях обеспечения более эффективной терапии клетками сетчатки у людей [44]. Положительные результаты использования AuNP продемонстрированы и в качестве платформы для ультразвуковой/фотоакустической визуализации с целью продольного отслеживания стволовых клеток в переднем отделе глаза при терапии глаукомы [45].

## Ограничения и недостатки применения наночастиц в офтальмологии

Наночастицы и наноматерилы помимо достоинств имеют много недостатков и ограничений. Малый размер и большая площадь поверхности наночастиц могут привести к агрегации клеток, что затрудняет физическую обработку. Наночастицы диаметром от 10 нм могут оставаться в клетках и индуцировать хроническую воспалительную реакцию и фиброз тканей. Остается неясной токсичность наночастиц для нервных клеток сетчатки [46]. Исследования, которые провели E. Söderstjerna и соавторы, показали, что нейротоксическое действие наночастиц особенно губительно для фоторецепторов. Следовательно, все наночастицы, которые используются для доставки в глаз, особенно в сетчатку, должны быть тщательно оценены в соответствующих моделях глаза и сетчатки [47].

В настоящее время не удалось полностью избежать активации клеток ретикулоэндотелиальной системы при введении наночастиц [48]. Во время циркуляции по кровотоку наночастицы могут «обрастать» белками плазмы крови, их поглощают иммунные клетки — макрофаги, при этом внутриклеточная деградация наночастиц может вызвать цитотоксические эффекты. Следовательно, важной функцией покрытия наночастиц является повышение их биосовместимости. Для продления срока пребывания наночастиц в организме они покрываются нейтральными и гидрофильными материалами (полиэтиленгликоль, декстран, гепарин, поливинилэтанол, гепарин, высшие карбоновые кислоты), увеличивая циркуляционное время существования с минут до часов и даже дней [49]. Так, показано, что покрытие декстраном препятствует опсонизации магнитных наночастиц клетками ретикулоэндотелиальной системы при введении их в кровоток. Поверхностная модификация полиэтиленгликоля снижает поглощение наночастиц макрофагами и благодаря наличию полярных и неполярных группировок способствует эффективному проникновению через мембрану клетки [50]. Заключение наночастиц в фосфолипидный бислой (липосомы) обеспечивает эффективное взаимодействие наноматериала с клеточной мембраной [51]. Альтернативным вариантом достижения биосовместимости является уменьшение размера частицы, однако, несмотря на все усилия, не удается полностью избежать воздействия иммунной системы, а нежелательное перемещение в другие участки организма может создавать токсическое воздействие.

Несмотря на то что использование магнитного нацеливания посредством наночастиц открывает широкие перспективы, существует ряд проблем, препятствующих их широкому клиническому использованию, среди которых дисциркуляторные и некротические изменения в печени, почках и сердце, а также развитие дисциркуляторных изменений в легких и селезенке [52]. Также к осложнениям использования магнитных наночастиц относится риск эмболии сосудов микроциркуляторного русла из-за скопления магнитных частиц в пределах сосудистого региона в области нацеливания. Не решены вопросы о механизме выведения наночастиц из организма или их возможной биодеградации. Другая проблема связана с тем, что высокая эффективность магнитного нацеливания, показанная в культурах клеток и на лабораторных животных, не всегда может быть достигнута при использовании терапевтических комплексов на основе наночастиц у человека, так как требуется наложение очень сильных магнитных полей, что не всегда возможно, а в некоторых случаях даже опасно для здоровья.

Несмотря на все ограничения и недостатки наночастиц, которые реагируют на незначительные изменения в локальной клеточной среде, они имеют потенциал для разрешения многих проблем. Перед продолжающимися исследованиями будут поставлены задачи, которые включают разработку протоколов тестирования токсичности, повышение биосовместимости, таргетирование, транспортировку и высвобождение, контроль взаимодействия с биологическими барьерами, обнаружение и мониторинг уровня воздействия.

## Заключение

Таким образом, нанотехнологии имеют большой потенциал применения в терапии и диагностике глазных заболеваний, однако необходима более полная и глубокая токсикологическая оценка наночастиц, чтобы понять основной механизм их действия на ткани глаза человека. Дальнейшие исследования должны улучшить понимание основ наночастиц, создание моделей (*in vivo*) заболеваний, аутентичных для человека, и способствовать разработке оптимальных путей доставки, в том числе неинвазивных. Для адресной доставки лекарственного вещества или гена биомаркеры являются наиболее распространенными типами мишеней. В результате должны быть полностью изучены биомаркеры, связанные с глазными заболеваниями, а также клеточный и молекулярный механизмы их функций. Наконец, могут быть введены универсальные системы, которые будут сочетать диагностические и терапевтические функции (тераностика), чтобы обеспечить визуальное отслеживание во время лечения глазных заболеваний.

**Авторы заявляют об отсутствии конфликта интересов.**
**The authors declare no conflicts of interest.**

## ЛИТЕРАТУРА/REFERENCES

1. Слепота и нарушения зрения. Всемирная организация здравоохранения, 2021. Ссылка активна на 09.11.21.
Blindness and ocular disorders. World Health Organization 2021. Accessed November 11, 2021. (In Russ.).
https://www.who.int/ru/news-room/fact-sheets/detail/blindness-and-visual-impairment
2. Weng Y, Liu J, Jin S, Guo W, Liang X, Hu, Z. Nanotechnology-based strategies for treatment of ocular disease. *Acta Pharm Sin B*. 2017;7(3):281-291.
https://doi.org/10.1016/j.apsb.2016.09.001
3. Fadeel B, Alexiou C. Brave new world revisited: Focus on nanomedicine. *Biochem Biophys Res Commun*. 2020;533(1):36-49.
https://doi.org/10.1016/j.bbrc.2020.08.046
4. Jiang S, Franco YL, Zhou Y, Chen J. Nanotechnology in retinal drug delivery. *Int J Ophthalmol*. 2018;11(6):1038-1044.
https://doi.org/10.18240/ijo.2018.06.23
5. Juliana FR, Kesse S, Boakye-Yiadom KO, Veroniaina H, Wang H, Sun M. Promising Approach in the Treatment of Glaucoma Using Nanotechnology and Nanomedicine-Based Systems. *Molecules*. 2019;24:3805.
https://doi.org/10.3390/molecules24203805
6. Löscher M, Hurst J, Strudel L, Spitzer MS, Schnichels S. Nanopartikel als Drug-Delivery-Systeme für die Ophthalmologie. *Der Ophthalmologe*. 2018; 115:184-189.
https://doi.org/10.1007/s00347-017-0596-6
7. Cho K, Wang X, Nie S, Chen ZG, Shin DM. Therapeutic nanoparticles for drug delivery in cancer. *Clin Cancer Res*. 2008;14:1310-1316.
https://doi.org/10.1158/1078-0432.CCR-07-1441
8. Zamboulis A, Nanaki S, Michailidou G, Koumentakou I, Lazaridou M, Ainali NM, Xanthopoulou E, Bikiaris DN. Chitosan and its Derivatives for Ocular Delivery Formulations: Recent Advances and Developments. *Polymers*. 2020;12(7):1519.
https://doi.org/10.3390/polym12071519
9. Suri R, Beg S, Kohli K. Target strategies for drug delivery bypassing ocular barriers. *J Drug Deliv Sci Technol*. 2019;55:101389.
https://doi.org/10.1016/j.jddst.2019.101389
10. Contreras-Ruiz L, de la Fuente M, García-Vázquez C, Sáez V, Seijo B, Alonso MJ, Calonge M, Diebold Y. Ocular tolerance to a topical formulation of hyaluronic acid and chitosan-based nanoparticles. *Cornea*. 2010; 29:550-558.
https://doi.org/10.1097/ICO.0b013e3181bd9eee
11. Silva, M. M., Calado, R., Marto, J., Bettencourt, A., Almeida, A. J., & Gonçalves, L. M. D. Chitosan nanoparticles as a mucoadhesive drug delivery system for ocular administration. *Marine drugs*. 2017;15(12):370.
https://doi.org/10.3390/md15120370
12. Costa JR, Silva NC, Sarmento B, Pintado M. Potential chitosan-coated alginate nanoparticles for ocular delivery of daptomycin. *Eur J Clin Microbiol Infect Dis*. 2015;34:1255-1262.
https://doi.org/10.1007/s10096-015-2344-7
13. ElMeshad AN, Mohsen AM. Enhanced corneal permeation and antimycotic activity of itraconazole against Candida albicans via a novel nanosystem vesicle. *Drug Deliv*. 2016;23:2115-2123.
https://doi.org/10.3109/10717544.2014.942811
14. Hassan DH, Abdelmonem R, Abdellatif MM. Formulation and Characterization of Carvedilol Leciplex for Glaucoma Treatment: In-Vitro, Ex-Vivo and In-Vivo Study. *Pharmaceutics*. 2018;10(4):197.
https://doi.org/10.3390/pharmaceutics10040197
15. Zeng L, Ma W, Shi L, Chen X, Wu R, Zhang Y, Chen, H. Poly(lactic-co-glycolic acid) nanoparticle-mediated interleukin-12 delivery for the treatment of diabetic retinopathy. *Int J Nanomed*. 2019;14:6357-6369.
https://doi.org/10.2147/IJN.S214727
16. Battaglia L, Serpe L, Foglietta F, Muntoni E, Gallarate M, Del Pozo Rodriguez A, Solinis MA. Application of lipid nanoparticles to ocular drug delivery. *Exp Opin Drug Deliv*. 2016;13:1743-1757.
https://doi.org/10.1080/17425247.2016.1201059
17. Taha EI, El-Anazi MH, El-Bagory IM, Bayomi MA. Design of liposomal colloidal systems for ocular delivery of ciprofloxacin. *Saudi Pharm J*. 2014; 22:231-239.
https://doi.org/10.1016/j.jsps.2013.07.003
18. Zhang R, He R, Qian J, Guo J, Xue K, Yuan YF. Treatment of experimental autoimmune uveoretinitis with intravitreal injection of tacrolimus (FK506) encapsulated in liposomes. *Invest Ophthalmol Vis Sci*. 2010;51:3575-3582.
https://doi.org/10.1167/iovs.09-4373
19. Salem HF, Ahmed SM, Omar MM. Liposomal flucytosine capped with gold nanoparticle formulations for improved ocular delivery. *Drug Design Devel Ther*. 2016;10:277-295.
https://doi.org/10.2147/DDDT.S91730
20. Sahle FF, Kim S, Niloy KK, Tahia F, Fili CV, Cooper E, Hamilton DJ, Lowe TL. Nanotechnology in regenerative ophthalmology. *Adv Drug Deliv Rev*. 2019;148:290-307.
https://doi.org/10.1016/j.addr.2019.10.006
21. Yang TC, Chuang JH, Buddhakosai W, Wu WJ, Lee CJ, Chen WS, Yang YP, Li MC, Peng CH, Chen SJ. Elongation of Axon Extension for Human iPSC-Derived Retinal Ganglion Cells by a Nano-Imprinted Scaffold. *Int J Mol Sci*. 2017;18(9):2013.
https://doi.org/10.3390/ijms18092013
22. Noorani B, Tabandeh F, Yazdian F, Soheili Z-S, Shakibaie M, Rahmani S. Thin natural gelatin/chitosan nanofibrous scaffolds for retinal pigment epithelium cells. *Int J Polymer Mater Polymer Biomater*. 2018;67:754-763.
https://doi.org/10.1080/00914037.2017.1362639
23. Hotaling NA, Khristov V, Wan Q, Sharma R, Jha BS, Lotfi M, Maminishkis A, Simon CG Jr, Bharti K. Nanofiber Scaffold-Based Tissue-Engineered Retinal Pigment Epithelium to Treat Degenerative Eye Diseases. *J Ocul Pharmacol Ther*. 2016;32:272-285.
https://doi.org/10.1089/jop.2015.0157
24. Gonçalves S, Padrão J, Rodrigues IP, Silva JP, Sencadas V, Lanceros-Mendez S, Girão H, Dourado F, Rodrigues LR. Bacterial cellulose as a support for the growth of retinal pigment epithelium. *Biomacromolecules*. 2015;16(4): 1341-1351.
https://doi.org/10.1021/acs.biomac.5b00129
25. Jha BS, Bharti K. Regenerating Retinal Pigment Epithelial Cells to Cure Blindness: A Road Towards Personalized Artificial Tissue. *Curr Stem Cell Rep*. 2015;1(2):79-91.
https://doi.org/10.1007/s40778-015-0014-4

26. Da Silva GR, Lima TH, Oréfice RL, Fernandes-Cunha GM, Silva-Cunha A, Zhao M, Behar-Cohen F. In vitro and in vivo ocular biocompatibility of electrospun poly(ε-caprolactone) nanofibers. *Eur J Pharm Sci*. 2015;73:9-19. https://doi.org/10.1016/j.ejps.2015.03.003

27. McHugh KJ, Tao SL, Saint-Geniez M. Porous poly(ε-caprolactone) scaffolds for retinal pigment epithelium transplantation. *Invest Ophthalmol Vis Sci*. 2014;55(3):1754-1762. https://doi.org/10.1167/iovs.13-12833

28. Ilmarinen T, Hiidenmaa H, Kõõbi P, Nymark S, Sorkio A, Wang JH, Stanzel BV, Thieltges F, Alajuuma P, Oksala O, Kataja M, Uusitalo H, Skottman H. Ultrathin Polyimide Membrane as Cell Carrier for Subretinal Transplantation of Human Embryonic Stem Cell Derived Retinal Pigment Epithelium. *PLoS One*. 2015;10(11):e0143669. https://doi.org/10.1371/journal.pone.0143669

29. Xiang P, Wu KC, Zhu Y, Xiang L, Li C, Chen DL, Chen F, Xu G, Wang A, Li M, Jin ZB. A novel Bruch's membrane-mimetic electrospun substrate scaffold for human retinal pigment epithelium cells. *Biomaterials*. 2014; 35(37):9777-9788. https://doi.org/10.1016/j.biomaterials.2014.08.040

30. Kador KE, Grogan SP, Dorthé EW, Venugopalan P, Malek MF, Goldberg JL, D'lima DD. Control of Retinal Ganglion Cell Positioning and Neurite Growth: Combining 3D Printing with Radial Electrospun Scaffolds. *Tissue Eng Part A*. 2016;22(3-4):286-294. https://doi.org/10.1089/ten.TEA.2015.0373

31. White CE, Olabisi RM. Scaffolds for retinal pigment epithelial cell transplantation in age-related macular degeneration. *J Tissue Eng*. 2017;8. https://doi.org/10.1177/2041731417720841

32. Warnke PH, Alamein M, Skabo S, Stephens S, Bourke R, Heiner P, Liu Q. Primordium of an artificial Bruch's membrane made of nanofibers for engineering of retinal pigment epithelium cell monolayers. *Acta Biomater*. 2013;9(12):9414-9422. https://doi.org/10.1016/j.actbio.2013.07.029

33. Lu JT, Lee CJ, Bent SF, Fishman HA, Sabelman EE. Thin collagen film scaffolds for retinal epithelial cell culture. *Biomaterials*. 2007;28(8):1486-1494. https://doi.org/10.1016/j.biomaterials.2006.11.023

34. Sorkio AE, Vuorimaa-Laukkanen EP, Hakola HM, Liang H, Ujula TA, Valle-Delgado JJ, Österberg M, Yliperttula ML, Skottman H. Biomimetic collagen I and IV double layer Langmuir—Schaefer films as microenvironment for human pluripotent stem cell derived retinal pigment epithelial cells. *Biomaterials*. 2015;51:257-269. https://doi.org/10.1016/j.biomaterials.2015.02.005

35. Rose JB, Pacelli S, Haj AJE, Dua HS, Hopkinson A, White LJ, Rose, F. Gelatin-Based Materials in Ocular Tissue Engineering. *Materials (Basel, Switzerland)*. 2014;7(4):3106-3135. https://doi.org/10.3390/ma7043106

36. Malafaya PB, Silva GA, Reis RL. Natural-origin polymers as carriers and scaffolds for biomolecules and cell delivery in tissue engineering applications. *Adv Drug Deliv Rev*. 2007;59(4-5):207-233. https://doi.org/10.1016/j.addr.2007.03.012

37. Harkin DG, George KA, Madden PW, Schwab IR, Hutmacher DW, Chirila TV. Silk fibroin in ocular tissue reconstruction. *Biomaterials*. 2011;32(10): 2445-2458. https://doi.org/10.1016/j.biomaterials.2010.12.041

38. Karamichos D. Ocular tissue engineering: current and future directions. *J Funct Biomater*. 2015;6(1):77-80. https://doi.org/10.3390/jfb6010077

39. Calejo MT, Ilmarinen T, Vuorimaa-Laukkanen E, Talvitie E, Hakola HM, Skottman H, Kellomäki M. Langmuir-Schaefer film deposition onto honeycomb porous films for retinal tissue engineering. *Acta Biomater*. 2017;54: 138-149. https://doi.org/10.1016/j.actbio.2017.02.035

40. Nadri S, Kazemi B, Eeslaminejad MB, Yazdani S, Soleimani M. s. *Mol Biol Rep*. 2013;40(6):3883-3890. https://doi.org/10.1007/s11033-012-2360-y

41. Chen F, Si P, de la Zerda A, Jokerst JV, Myung D. Gold nanoparticles to enhance ophthalmic imaging. *Biomater Sci*. 2021;9:367-390. https://doi.org/10.1039/d0bm01063d

42. Nguyen VP, Li Y, Qian W, Liu B, Tian C, Zhang W, et al. Contrast agent enhanced multimodal photoacoustic microscopy and optical coherence tomography for imaging of rabbit choroidal and retinal vessels in vivo. *Sci Rep*. 2019;9(1):1-17.

43. Nguyen VP, Qian W, Li Y, et al. Chain-like gold nanoparticle clusters for multimodal photoacoustic microscopy and optical coherence tomography enhanced molecular imaging. *Nat Commun*. 2021;12:34. https://doi.org/10.1038/s41467-020-20276-z

44. Chemla Y, Betzer O, Markus A, Farah N, Motiei M, Popovtzer R, Mandel Y. Gold nanoparticles for multimodal high-resolution imaging of transplanted cells for retinal replacement therapy. *Nanomedicine*. 2018;14:1857-1871. https://doi.org/10.2217/nnm-2018-0299

45. Kubelick KP, Snider EJ, Ethier CR, Emelianov S. Development of a stem cell tracking platform for ophthalmic applications using ultrasound and photoacoustic imaging. *Theranostics*. 2019;9(13):3812-3824. https://doi.org/10.7150/thno.32546

46. Jo DH, Lee TG, Kim JH. Nanotechnology and Nanotoxicology in Retinopathy. *Int J Mol Sciences*. 2011;12:8288-8301. https://doi.org/10.3390/ijms12118288

47. Söderstjerna E, Patrik Bauer P, Cedervall T, Abdshill H, Johansson F, Johansson UE. Silver and Gold Nanoparticles Exposure to In Vitro Cultured Retina — Studies on Nanoparticle Internalization, Apoptosis, Oxidative Stress, Glial- and Microglial Activity. *PLoS One*. 2014;9(8):e105359.

48. Першина А.Г., Сазонова А.Э., Мильто И.В. Использование магнитных наночастиц в биомедицине. *Бюллетень сибирской медицины*. 2008; (2):70-78. Pershina AG, Sazonov AE, Milto IV. Application of magnetic nanoparticles in biomedicine. *Bulletin of Siberian Medicine*. 2008;7(2):70-78. (In Russ.). https://doi.org/10.20538/1682-0363-2008-2-70-78

49. Robinson DB, Persson HHJ, Zeng H. et al. DNA-Functionalized MFe2O4 (M=Fe, Co, or Mn) Nanoparticles and Their Hybridization to DNA-Functionalized Surfaces. *Langmuir*. 2005;21:3096-3103.

50. Fortin-Ripoche J-P, Martina M-S, Gazeau F, et al. Magnetic targeting of magnetolipoaomes to solid tumors with MR imaging monitoring in mice: feasibility. *Radiology*. 2006;239(2):415-424.

51. Васюков Г.Ю., Митрофанова И.В., Иванова В.В., Прокопьева В.Д. Поверхностно модифицированные магнитные наночастицы для медико-биологического применения. *Бюллетень сибирской медицины*. 2014;13(6):33-40. Vasyukov GYu, Mitrofanova IV, Ivanova VV, Prokopiyeva VD. Surface modifited magnetic nanoparticles for biomedical application. *Bulletin of Siberian Medicine*. 2014;13(6):33-40 (In Russ.). https://doi.org/10.20538/1682-0363-2014-6-33-40

52. Malhotra N, Lee JS, Liman RAD, Ruallo JMS, Villaflores OB, Ger TR, Hsiao CD. Potential Toxicity of Iron Oxide Magnetic Nanoparticles: A Review. *Molecules*. 2020;25(14):3159. https://doi.org/10.3390/molecules25143159


Поступила 13.10.2022
Received 13.10.2022
Принята к печати 12.12.2022
Accepted 12.12.2022

Вестник офтальмологии
2023, Т. 139, №4, с. 115-120
https://doi.org/10.17116/oftalma2023139041115

Russian Annals of Ophthalmology =
Vestnik Oftal'mologii 2023, vol. 139, №4, pp. 115-120
https://doi.org/10.17116/oftalma2023139041115

# Фарицимаб: от клинических исследований к реальной клинической практике

© Ю.Н. ЮСЕФ[1,2], М.В. БУДЗИНСКАЯ[1], А.А. ПЛЮХОВА[1]

[1]ФГБНУ «Научно-исследовательский институт глазных болезней им. М.М. Краснова», Москва, Россия;
[2]ФГАОУ ВО «Первый Московский государственный медицинский университет им. И.М. Сеченова» Минздрава России (Сеченовский университет), Москва, Россия

**РЕЗЮМЕ**

Разработка новых молекул для антиангиогенной терапии преследует ряд целей: увеличение интервала между введениями, что приведет к снижению бремени лечения; повышение эффективности лечения за счет воздействия на различные звенья патогенеза; хороший профиль безопасности. Фарицимаб представляет собой гуманизированное антитело иммуноглобулина G, воздействующее на две ключевые точки ангиогенеза: фактор роста эндотелия сосудов А (VEGF-A) и ангиопоэтин-2 (Ang-2). В клиническом исследовании STAIRWAY было показано, что фарицимаб у пациентов с неоваскулярной возрастной макулярной дегенерацией при большем интервале и меньшем количестве интравитреальных инъекций приводил к результатам, аналогичным полученным при ежемесячном применении ранибизумаба, а именно — сохранению зрения и уменьшению центральной толщины сетчатки (ЦТС). В исследовании BOULEVARD, которое продолжалось 36 нед, у пациентов с диабетическим макулярным отеком, ранее не получавших лечение, степень тяжести диабетической ретинопатии по DRSS улучшилась на 2 стадии и более у 12,2% пациентов в группе получавших ранибизумаб 0,3 мг, у 27,7% пациентов в группе получавших фарицимаб 1,5 мг и у 38,6% пациентов в группе получавших фарицимаб 6,0 мг. Как в исследовании TENAYA, так и в исследованиях LUCERNE, YOSEMITE и RHINE увеличение максимально корригированной остроты зрения (МКОЗ) по сравнению с исходным уровнем в группе получавших фарицимаб не уступало таковому в группе получавших афлиберцепт. В реальной клинической практике было показано увеличение МКОЗ с 59,5 до 60,6 буквы ($p$=0,035) за счет снижения ЦТС с 334,3 до 303,3 мкм ($p$=0,001). Появляются первые печатные работы из реальной практики, данные которых соответствуют результатам клинических исследований, что говорит о стабильном эффекте препарата и перспективах применения в большой когорте пациентов.

***Ключевые слова:*** *возрастная макулярная дегенерация, диабетический макулярный отек, анти-VEGF-терапия, фарицимаб.*

**ИНФОРМАЦИЯ ОБ АВТОРАХ:**
Юсеф Ю.Н. — e-mail: 9695949@bk.ru; https://orcid.org/0000-0003-4043-456X
Будзинская М.В. — e-mail: m_budzinskaya@mail.ru; https://orcid.org/0000-0002-5507-8775
Плюхова А.А. — e-mail: anna.plyukhova@gmail.com; https://orcid.org/0000-0002-7390-759X
**Автор, ответственный за переписку:** Плюхова Анна Анатольевна — e-mail: anna.plyukhova@gmail.com

**КАК ЦИТИРОВАТЬ:**
Юсеф Ю.Н., Будзинская М.В., Плюхова А.А. Фарицимаб: от клинических исследований к реальной клинической практике. *Вестник офтальмологии.* 2023;139(4):115–120. https://doi.org/10.17116/oftalma2023139041115

# Faricimab: from research to clinical practice

© YU.N. YUSEF[1,2], M.V. BUDZINSKAYA[1], A.A. PLYUKHOVA[1]

[1]Krasnov Research Institute of Eye Diseases, Moscow, Russia;
[2]I.M. Sechenov First Moscow State Medical University (Sechenov University), Moscow, Russia

**ABSTRACT**

Development of new molecules for anti-angiogenic therapy pursues the following objectives: to increase the interval between injections, which can reduce the treatment burden; to improve the effectiveness of treatment by affecting various links of pathogenesis; to ensure a good safety profile. Faricimab is a humanized immunoglobulin G antibody that targets two key angiogenesis sites: vascular endothelial growth factor A (VEGF-A) and angiopoietin-2 (Ang-2). In the STAIRWAY clinical trial, faricimab was shown to produce similar results to monthly ranibizumab at longer intervals and fewer intravitreal injections in patients with neovascular age-related macular degeneration, specifically in terms of visual preservation and reduction in central retinal thickness (CRT). In the BOULEVARD trial, which lasted 36 weeks, the severity of diabetic retinopathy according to DRSS improved in previously untreated patients with diabetic macular edema by two stages and more in 12.2% of the 0.3 mg ranibizumab group, in 27.7% of patients in the 1.5 mg faricimab group, and in 38.6% of patients in the group treated with 6.0 mg faricimab. In the TENAYA, as well as LUCERNE, YOSEMITE and RHINE trials, the increase in best-corrected visual acuity (BCVA) from baseline in the faricimab group was comparable to that in the aflibercept group. Real clinical practice showed an increase in BCVA from 59.5 to 60.6 letters ($p$=0.035) due to a decrease in CRT from 334.3 to 303.3 μm ($p$=0.001). The first published studies are now appearing, and their results correspond to the clinical trials, which indicates a stable effect of the drug and the prospects for use in a large cohort of patients.

***Keywords:*** *age-related macular degeneration, diabetic macular edema, anti-VEGF therapy, faricimab.*

**INFORMATION ABOUT THE AUTHORS:**
Yusef Yu.N. — e-mail: 9695949@bk.ru; https://orcid.org/0000-0003-4043-456X
Budzinskaya M.V. — e-mail: m_budzinskaya@mail.ru; https://orcid.org/0000-0002-5507-8775
Plyukhova A.A. — e-mail: anna.plyukhova@gmail.com; https://orcid.org/0000-0002-7390-759X
**Corresponding authors:** Plyukhova A.A. — e-mail: anna.plyukhova@gmail.com

**TO CITE THIS ARTICLE:**
Yusef YuN, Budzinskaya MV, Plyukhova AA. Faricimab: from research to clinical practice. *Russian Annals of Ophthalmology = Vestnik oftal'mologii*. 2023;139(4):115–120. (In Russ.). https://doi.org/10.17116/oftalma2023139041115

Разработка новых молекул для антиангиогенной терапии преследует ряд целей: увеличение интервала между введениями, что приведет к снижению бремени лечения (уменьшение числа визитов пациентов в клиники); повышение эффективности лечения за счет воздействия на различные звенья патогенеза; хороший профиль безопасности.

Фарицимаб представляет собой гуманизированное антитело иммуноглобулина G, воздействующее на две ключевые точки ангиогенеза: фактор роста эндотелия сосудов А (VEGF-A) и ангиопоэтин-2 (Ang-2). VEGF-A активирует Ang-2, что дестабилизирует сосудистую сеть сетчатки и усиливает воспаление. Таким образом, молекула фарицимаба характеризуется наличием биспецифического антитела, которое одновременно связывается как с VEGF-A, так и с Ang-2 и состоит из антигенсвязывающего фрагмента против Ang-2 (Fab), Fab против VEGF-A и кристаллизующегося модифицированного фрагмента (область Fc) с общим размером 150 кДа. Этот эффект «кроссовера» обеспечил высокую аффинность к обеим мишеням, также сохранив хороший профиль стабильности по сравнению с естественными антителами.

Как известно, клиническое исследование (КИ) — единственный способ доказать эффективность и безопасность любого нового лекарственного препарата в медицине, и в офтальмологии в частности. В среднем на разработку нового препарата со стадии изыскания до полного одобрения требуется более 12—15 лет [1]. В I фазе КИ идет определение безопасности и дозы введения препарата, во II фазе — оценка эффективности терапии и определение спектра и выраженности побочных эффектов у пациентов, III фаза похожа на II, но характеризуется большим количеством пациентов, большей продолжительностью исследования; как правило, это рандомизированные контролируемые мультицентровые исследования с участием сотен, а иногда и тысяч пациентов. Во II фазе КИ не предполагается наличие терапевтического эффекта, в III фазе наличие терапевтического эффекта предполагается; как правило, идет сравнение с применяемым препаратом, исследуется несколько схем применения, детально анализируется безопасность [1].

II фаза КИ препарата фарицимаб проходила по двум нозологическим формам: хориоидальной неоваскулярной мембраны (ХНВ) при возрастной макулярной дегенерации (ВМД) — исследования AVENUE и STAIRWAY; диабетического макулярного отека (ДМО) — исследование BOULEVARD [2—4].

В КИ STAIRWAY, которое длилось 52 нед и включало 76 пациентов, ранее не получавших терапию, все пациенты были рандомизированы в следующие группы: пациентам 1-й группы интравитреально вводили 6 мг фарицимаба каждые 4 нед до 12-й недели (всего четыре интравитреальные инъекции — ИВВ), затем ИВВ проводили каждые 12 нед до 48-й недели (всего три ИВВ); пациентам 2-й группы — 6 мг фарицимаба каждые 4 нед до 12-й недели (всего четыре ИВВ), затем каждые 16 нед до 48-й недели (всего две ИВВ). Контролем служила 3-я группа — ИВВ 0,5 мг ранибизумаба каждые 4 нед в течение 48 нед (всего 13 инъекций). Было показано, что фарицимаб при большем интервале и меньшем количестве ИВВ приводил к результатам, аналогичным таковым при ежемесячном применении ранибизумаба, а именно — сохранению зрения и уменьшению центральной толщины сетчатки (ЦТС). Исследование STAIRWAY — это первое рандомизированное КИ, в котором при ХНВ, развившейся при ВМД, применяли 16-недельный межинъекционный интервал. В этом исследовании не проводилось прямое сравнение эффективности фарицимаба и ранибизумаба с использованием режима лечения и продления, поскольку на момент начала исследования этот режим не был зарегистрирован.

Клиническое исследование AVENUE продолжалось 36 нед; 263 пациента, ранее не получавших лечение, были рандомизированы в соотношении 3:2:2:2:3. Пациенты 1-й группы ($n$=68) получали 0,5 мг ранибизумаба каждые 4 нед; 2-й группы ($n$=47) — 1,5 мг фарицимаба каждые 4 нед; 3-й группы ($n$=42) — 6,0 мг фарицимаба каждые 4 нед; 4-й группы ($n$=47) — 6,0 мг фарицимаба каждые 4 нед до 12-й недели, затем каждые 8 нед; 5-й группы ($n$=69) — 0,5 мг ранибизумаба каждые 4 нед до 8-й недели, затем пациентов переключали на фарицимаб 6,0 мг каждые 4 нед. Таким образом исследовали различные фиксированные схемы применения препарата на большой выборке пациентов. Первоначально из исследования были исключены пациенты с ретинальной ангиоматозной пролиферацией и полипоидной

хориоидальной васкулопатией, подтвержденными при помощи ангиографии с индоцианином зеленым, однако в феврале 2016 г., после принятия поправки к протоколу, эти пациенты были включены в исследование.

В результате исследования статистически значимых различий максимально корригированной остроты зрения (МКОЗ), ЦТС, площади хориоидальной неоваскуляризации и степени экстравазального выхода флуоресцеина из зоны новообразованных сосудов выявлено не было ни на 12-й, ни на 36-й неделе. Ограничением исследования можно считать отсутствие анализа деструкции фоторецепторов при рандомизации, поэтому большая доля участников в группах, получавших фарицимаб в дозе 6,0 мг каждые 4 и 8 нед, имела исходно более выраженную деструкцию фоторецепторов по сравнению с участниками в группах, получавших ранибизумаб и фарицимаб в дозе 1,5 мг каждые 4 нед; этим можно объяснить отсутствие выраженного повышения остроты зрения у пациентов с хорошим морфологическим ответом на терапию. Фарицимаб хорошо переносился пациентами, частота нежелательных явлений со стороны глаз и количество зарегистрированных серьезных нежелательных явлений были низкими, как и при лечении ранибизумабом во всех группах.

В исследование BOULEVARD, которое продолжалось 36 нед, было включено 453 пациента старше 18 лет с диабетическим макулярным отеком, из них 229 человек рандомизированы на две большие группы: 168 человек, не получавших лечение, и 61 пациент, получавший лечение ДМО. Пациенты, ранее не получавшие лечение анти-VEGF-препаратами, были рандомизированы в соотношении 1:1:1 на следующие группы: 1) пациенты, получавшие фарицимаб в дозе 6,0 мг; 2) пациенты, получавшие фарицимаб в дозе 1,5 мг; 3) пациенты, получавшие ранибизумаб в дозе 0,3 мг. Пациенты, ранее получавшие лечение анти-VEGF-препаратами, были рандомизированы в соотношении 1:1 на две группы: в первой группе пациенты получали фарицимаб в дозе 6,0 мг, во второй — ранибизумаб в дозе 0,3 мг. Препарат вводили интравитреально каждые 4 нед в течение 20 нед, после чего пациентов наблюдали до 36-й недели. Через 24 нед пациенты, получавшие фарицимаб 6 мг, показали значительное увеличение остроты зрения по сравнению с группой, получавшей 0,3 мг ранибизумаба (13,9 буквы против 10,3 буквы соответственно; $p$=0,03). Было доказано, что фарицимаб вызывает значительное дозозависимое уменьшение ЦТС, улучшение течения диабетической ретинопатии (ДР; оценка происходила по Шкале оценки степени тяжести диабетической ретинопатии — DRSS) и увеличение межинъекционного интервала по сравнению с ранибизумабом.

В процессе исследования у пациентов, ранее не получавших лечение, степень тяжести ДР по DRSS улучшилась на 2 стадии и более у 12,2% в группе получавших ранибизумаб, у 27,7% в группе получавших фарицимаб 1,5 мг и у 38,6% в группе получавших фарицимаб 6,0 мг. Если рассмотреть отдельно пациентов с непролиферативной ДР средней тяжести и тяжелее (DRSS ⩾47), то улучшение на две стадии отмечалось у 15,2% пациентов в группе ранибизумаба и у 32,4 и 53,3% пациентов в группах, получавших фарицимаб (1,5 и 6,0 мг соответственно); в когорте пациентов с тяжелой непролиферативной ДР и тяжелее улучшение отмечено у 25,0% пациентов, получавших ранибизумаб, 40,0 и 87,5% — в группах получавших фарицимаб (1,5 и 6,0 мг соответственно). В когорте пациентов, уже получавших анти-VEGF-терапию ранее, доля пациентов, показавших улучшение тяжести ДР на две стадии, была сопоставима между ранибизумабом и фарицимабом: 23,1% против 22,7%. Если говорить об улучшении ДР на одну стадию, то доля пациентов с улучшением течения заболевания была выше при терапии фарицимабом (63,6% в группе фарицимаба против 50,0% в группе ранибизумаба). По мнению авторов, это доказывает преимущество комбинированной блокады Ang-2 и VEGF-A по сравнению с селективным ингибированием только VEGF.

Среди ранее не леченых пациентов в исследовании BOULEVARD при использовании 6,0 мг фарицимаба отмечено статистически значимое среднее улучшение МКОЗ по сравнению с пациентами, получавшими лечение ранибизумабом; разница между группами составила 3,6 буквы по таблицам ETDRS ($p$=0,03).

Хорошие функциональные и анатомические результаты способствовали дальнейшим исследованиям III фазы. В рандомизированных двойных слепых многоцентровых исследованиях III фазы TENAYA и LUCERNE оценивались эффективность и безопасность фарицимаба по сравнению с афлиберцептом при неоваскулярной ВМД (нВМД). В исследование были включены пациенты с МКОЗ 78—24 букв по таблицам ETDRS (что соответствовало эквиваленту от 20/32 до 20/320 по Снеллену), субфовеальной ХНВ и юкстафовеальной/экстрафовеальной ХНВ с субфовеальным компонентом [5].

Пациенты, рандомизированные для получения фарицимаба в дозе 6,0 мг, получали четыре начальные загрузочные дозы каждые 4 нед. На основании оценки активности заболевания на 20-й и 24-й неделях пациентам назначали инъекции фарицимаба с интервалом либо 12, либо 16 нед до конца исследования. Контрольная группа получала афлиберцепт в дозе 2,0 мг с первоначальными тремя загрузочными дозами 1 раз в 4 нед с последующим 8-недельным интервалом в лечении.

Как в исследовании TENAYA, так и в LUCERNE увеличение МКОЗ по сравнению с исходным уровнем в группе получавших фарицимаб не уступал таковому в группе получавших афлиберцепт. В исследовании TENAYA группа получавших фарицимаб показала

улучшение МКОЗ на 5,8 буквы по ETDRS по сравнению с 5,1 буквы по ETDRS в группе получавших афлиберцепт, в то время как в LUCERNE прирост составил 6,6 буквы в обеих группах. В группе получавших фарицимаб у 20% пациентов наблюдался прирост по остроте зрения ⩾15 букв по ETDRS в исследованиях TENAYA и LUCERNE, в то время как доля пациентов с приростом ⩾15 букв по ETDRS в группе получавших афлиберцепт составила 16 и 22% соответственно.

Доля пациентов, у которых терапия проводилась с интервалом 16 нед, составила 45,7 и 44,9% для TENAYA и LUCERNE соответственно, с дополнительными 34,0 и 32,9% в 12-недельном интервале. В совокупности у 79,7 и 77,8% пациентов наблюдался режим терапии 12 нед или дольше в течение 1 года. На 48-й неделе медиана полученных ИВВ фарицимаба составляла шесть, афлиберцепта — восемь.

Частота нежелательных явлений была низкой как в группе получавших фарицимаб, так и в группе получавших афлиберцепт — 2,0 и 1,2% соответственно. Важно отметить, что ни в одном из исследований не было зарегистрировано случаев ретинального васкулита или окклюзионного ретинита.

Фарицимаб — первое биспецифическое антитело, разработанное для внутриглазного использования, а YOSEMITE и RHINE являются первыми КИ III фазы для оценки эффективности двойного ингибирования Ang-2 и VEGF-A в лечении пациентов с ДМО. Индивидуальный интервал терапии (ИИТ) с регулируемым режимом каждые 16 нед был специально разработан для этих исследований. В исследование было включено рекордное количество пациентов — 1891 человек с отеком в макулярной зоне (ЦТС ⩾325 мкм) на фоне ДР. При включении пациентов в исследование МКОЗ была в диапазоне 25—73 буквы по таблицам ETDRS (МКОЗ по таблице Снеллена ~20/320—20/40). Пациенты были рандомизированы в равном соотношении: 1) 2 мг афлиберцепта вводили в соответствии с инструкцией 1 раз в 8 нед после пяти ежемесячных ИВВ; 2) 6 мг фарицимаба вводили 1 раз в 8 нед после шести ежемесячных ИВВ; 3) 6 мг фарицимаба вводили в соответствии с ИИТ после 4 загрузочных ежемесячных инъекций. Через 1 год от начала исследования фарицимаб показал не меньшую эффективность по сравнению с афлиберцептом (это и являлось достижением первичной конечной точки исследования). В исследованиях 95% доверительные интервалы трех рандомизированных групп перекрывались с увеличением среднего количества знаков от 10,3 до 11,8 по шести группам за 1 год. На 56-й неделе более чем у 80% пациентов, принимавших фарицимаб, ДМО полностью резорбировался (ЦТС менее 325 мкм; оптическую когерентную томографию выполняли с помощью прибора Spectralis). При оценке интраретинальной жидкости (ИРЖ) фарицимаб показал преимущество, поскольку на 48, 52 и 56-й неделе исследования у 33—48% пациентов, получавших фарицимаб в обеих группах, по сравнению с 22—29% пациентов, получавших афлиберцепт, ИРЖ отсутствовала. Если посмотреть на динамику уровней тяжести ДР по DRSS, через 1 год доля пациентов с улучшением на две или более степени по DRSS варьировала в пределах от 36 до 47% и была сопоставима между группами в обоих исследованиях. На 52-й неделе 72% пациентов получали фарицимаб в 12- или 16-недельном интервале. Более 50% пациентов достигли 16-недельного интервала, 16% — интервала в 8 нед, и 11—13% получали ИВВ один раз в 4 нед. В группах фиксированных ИВВ количество инъекций афлиберцепта и фарицимаба составило 10, в группе ИИТ фарицимаба — 8. По данным, представленным на Ассоциации по исследованиям в области зрения и офтальмологии в Денвере, штат Колорадо, 1—4 мая 2022 г. Каролиной Р. Баумаль, стойкое улучшение зрения и снижение ЦТС при применении фарицимаба как каждые 8 нед, так и в режиме ИИТ до 16 нед сохранялись в течение второго года. Большинство пациентов, достигших режима дозирования каждые 12 или 16 нед в первый год, продолжали получать препарат с увеличенным интервалом между введениями в течение второго года. 79% пациентов, достигших режима дозирования каждые 12 или 16 нед на 52-й неделе, продолжили получать фарицимаб в том же режиме, без сокращения интервала, до 96-й недели; 76% пациентов, достигших режима дозирования каждые 16 нед на 52-й неделе, продолжили получать фарицимаб каждые 16 нед без сокращения интервала до 96-й недели; 4,7% пациентов перешли на режим дозирования каждые 8 нед и продолжили получать препарат каждые 8 нед или чаще до 96-й недели, и только 3,9% пациентов продолжили получать препарат каждые 4 нед до 96-й недели [6]. Таким образом, ИВВ фарицимаба в соответствии с ИИТ на основании режима «лечить и увеличивать интервал» позволили оптимизировать интервалы лечения у гетерогенной популяции пациентов с ДМО, отвечая их потребностям.

Результаты лечения анти-VEGF-препаратами в клинической практике часто хуже, чем в КИ. Когда мы говорим о КИ, у нас есть критерии включения в исследование, направленные на получение оптимальных результатов, и пациенты с ранними стадиями заболевания и высокой остротой зрения или с далекозашедшими стадиями и низкой остротой зрения в КИ не попадают. Спонсоры КИ обеспечивают пациентам регулярное обследование, лечение, а иногда и дорогу в клинику, поэтому пациенты не пропускают визиты из-за финансовых трудностей. Если пациент некомплаентный и пропускает визиты, он исключается из исследования. В реальной клинической практике нам приходится работать с пациентами, имеющими полиморфную картину на глазном дне. При ВМД это могут быть обширные кровоизлияния, разрывы ретинального пигментного эпителия (РПЭ), большие зоны атрофии и субретинального фиброза,

при ДМО — деструкция элипсоидной зоны и наружной пограничной мембраны, эпиретинальный фиброз, тракция. Помимо этого ведение пациентов с ДР осложняют неконтролируемые уровни глюкозы, липидного профиля и неконтролируемое артериальное давление [7]. Поэтому результаты реальной клинической практики не менее интересны, чем результаты КИ.

В феврале 2023 г. в Куала-Лумпуре (Малайзия) на конгрессе Азиатско-Тихоокеанской академии офтальмологии были представлены результаты исследования реальной клинической практики — TRUCKEE, которое проводилось на базе нескольких исследовательских центров в США. Из 335 пациентов (376 глаз), получивших лечение фарицимабом (исследуемая популяция), 237 человек (63,0%) получали ИВВ афлиберцепта, 58 (15,4%) — ранибизумаба, 26 (6,9%) — бролуцизумаба, 16 (4,3%) — бевацизумаба, остальные пациенты впервые обратились за лечением. Выполнена 1231 интравитреальная инъекция. В результате произошло увеличение МКОЗ с 59,5 до 60,6 буквы ($p$=0,035) всего после одной инъекции фарицимаба за счет снижения ЦТС с 334,3 до 303,3 мкм ($p$<0,001) и резорбции жидкости под РПЭ: высота отслойки РПЭ уменьшилась с 244,5 до 185,6 мкм ($p$<0,001). У пациентов, ранее не получавших лечения, полная резорбция ИРЖ произошла в 40% случаев, субретинальной жидкости — в 25% и разрешение отслойки РПЭ — у 42% пациентов. Среди ранее получавших лечение полное разрешение ИРЖ было зарегистрировано у 18% пациентов, полное разрешение субретинальной жидкости — у 37%, прилегание отслойки РПЭ — у 11%, что еще раз подчеркивает силу двойного ингибирования и VEGF-A и Ang-2. В целом фарицимаб хорошо переносится при отсутствии сигналов по безопасности. Препарат обладал хорошим профилем безопасности, у единственного пациента с эндофтальмитом после проведения антибиотикотерапии острота зрения восстановилась до исходного уровня через 3 нед. Был зарегистрирован один случай внутриглазного воспаления у пациента с передним увеитом в анамнезе во время применения бролуцизумаба. Клеточная реакция легкой степени в передней камере появилась после 4-й инъекции фарицимаба. После проведения местной стероидной терапии воспалительную реакцию полностью купировали. Ни одного случая окклюзионного васкулита/ретинита как в рандомизированных клинических исследованиях (РКИ), так и в данном наблюдении обнаружено не было. В заключение Майкл А. Сингер подчеркнул, что TRUCKEE — это продолжающееся исследование по оценке эффективности и безопасности фарицимаба в условиях реальной клинической практики, окончательные результаты которого будут опубликованы после его завершения.

На 45-й ежегодной конференции Макулярного общества 8—11 июня 2022 г. был представлен еще один доклад (Сингх Р.П., Кумар Дж.Б., Маккалоу А. и др. Характеристики и результаты пациентов с нВМД, получающих лечение в обычной клинической практике США: анализ базы данных регистра IRIS). Регистр IRIS является первым в США комплексным клиническим регистром глазных заболеваний и одним из крупнейших регистров клинических данных специализированного общества офтальмологов во всей медицинской отрасли. В первое исследование FARETINA-AMD были включены пациенты с диагнозом нВМД, получившие первую инъекцию фарицимаба в период с февраля 2022 г. по сентябрь 2022 г. и находившиеся под наблюдением в регистре IRIS в течение как минимум одного года, в результате чего были проанализированы данные 10 551 пациента и 12 119 глаз. Интервалы между ИВВ расценивали как «ежемесячные», если они составляли ≤6 нед, и как «увеличенные», если интервал превышал 6 нед. В 86,5% случаев пациенты ранее, до начала приема фарицимаба, получали лечение анти-VEGF-препаратами, в 13,5% случаев лечение не проводилось. Исходный показатель МКОЗ у пациентов с нВМД, начинающих лечение фарицимабом в условиях реальной клинической практики, в целом был выше, чем в РКИ. Около 50% пациентов с нВМД начали лечение фарицимабом при МКОЗ 20/40 или выше. Предшествующая частота введений анти-VEGF-препаратов составляла приблизительно семь инъекций с интервалом в 5 нед. Среднее количество инъекций фарицимаба составило 2,6 у всех пациентов в течение периода наблюдения длительностью примерно 2 мес. Примерно в 25% случаев проведено четыре или более ИВВ в течение периода исследования. Исходная острота зрения у пациентов, ранее получавших лечение, была выше и оставалась стабильной в течение всего курса лечения (четыре ИВВ), а у пациентов, ранее не получавших лечение, наблюдалось устойчивое улучшение; у большинства пациентов интервал между введениями был «увеличен» до 6 нед и более уже после второй инъекции [8]. Исследование еще продолжается, поэтому окончательные выводы о схемах и эффективности фарицимаба будут сделаны позже.

Появляются первые печатные работы из реальной практики, результаты которых соответствуют результатам КИ [9], что говорит о стабильном эффекте препарата и перспективах его применения в большой когорте пациентов.

**Участие авторов:**
Концепция и дизайн исследования: Ю.Ю.
Сбор и обработка материала: А.П.
Написание текста: М.Б.
Редактирование: Ю.Ю., М.Б.

**Авторы заявляют об отсутствии конфликта интересов.**
**The authors declare no conflicts of interest.**

## ЛИТЕРАТУРА/REFERENCES


1. Белоусов Д.Ю., Зырянов С.К., Колбин А.С. Учебное пособие «Управление клиническими исследованиями». *Качественная клиническая практика.* 2017;(3):80-84.
Belousov DYu, Zyryanov SK, Kolbin AS. The training manual «Clinical project management». *Kachestvennaya klinicheskaya praktika = Good Clinical Practice.* 2017;(3):80-84. (In Russ.).
2. Sahni J, Dugel P, Patel S, Chittum M, Berger B, Rubido M, Sadikhov S, Szczesny P, Schwab P, Nogoceke E,Weikert R, Fauser S. Safety and Efficacy of Different Doses and Regimens of Faricimab vs Ranibizumab in Neovascular Age-Related Macular Degeneration: The AVENUE Phase 2 Randomized Clinical Trial Clinical Trial. *JAMA Ophthalmol.* 2020;138(9): 955-963.
https://doi.org/10.1001/jamaophthalmol.2020.2685
3. Sahni J, Patel SS, Dugel PU, et al. Simultaneous inhibition of angiopoietin-2 and vascular endothelial growth factor-A with faricimab in diabetic macular edema: BOULEVARD phase 2 randomized trial. *Ophthalmology.* 2019;126(8): 1155-1170.
https://doi.org/10.1016/j.ophtha.2019.03.023
4. Khanani AM, Patel SS, Ferrone PJ, et al. Efficacy of Every Four Monthly and Quarterly Dosing of Faricimab vs Ranibizumab in Neovascular Age-Related Macular Degeneration. The STAIRWAY Phase 2 Randomized Clinical Trial. JAMA *Ophthalmol.* Published online July 30, 2020.
https://doi.org/10.1001/jamaophthalmol.2020.2699
5. Heier J, Khanani A, Quezada Ruiz C, Basu K, Ferrone P, Brittain C, Figueroa M, Lin H, Holz F, Patel V, Lai T, Silverman D, Regillo C, Swaminathan B, Viola F, Cheung C, Wong T. TENAYA and LUCERNE Investigators. Efficacy, durability, and safety of intravitreal faricimab up to every 16 weeks for neovascular age-related macular degeneration (TENAYA and LUCERNE): two randomised, double-masked, phase 3, non-inferiority trials. *Lancet.* 2022;399(10326):729-740.
https://doi.org/10.1016/S0140-6736(22)00010-1
6. Wykoff CC, Abreu F, Adamis AP, Basu K, Eichenbaum DA, Haskova Z, Lin H, Loewenstein A, Mohan S, Pearce IA, Sakamoto T, Schlottmann PG, Silverman D, Sun J, Wells J, Willis J, Tadayoni R. YOSEMITE and RHINE Investigators Efficacy, durability, and safety of intravitreal faricimab with extended dosing up to every 16 weeks in patients with diabetic macular oedema (YOSEMITE and RHINE): two randomised, double-masked, phase 3 trials. *Lancet.* 2022;399(10326):741-755.
https://doi.org/10.1016/S0140-6736(22)00018-6
7. Falcão M. Impact of Intravitreal Ranibizumab Therapy on Vision Outcomes in Diabetic Macular Edema Patients: A Meta-Analysis. *Ophthalmologica.* 2020;243(4):243-254.
https://doi.org/10.1159/000505070
8. Сингха Р.П., Кумара Дж.Б., Маккалоу А. и др. Характеристики и результаты пациентов с нВМД, получающих лечение в обычной клинической практике США: анализ базы данных регистра IRIS. Представлено на 45-й ежегодной конференции Макулярного общества 8—11 июня 2022 года. Устный доклад Королевского научного общества. Adapted from Singh RP, Kumar JB, McCullough A et al. Characteristics and Outcomes of nAMD Patients Managed in US Routine Clinical Practice: an Analysis of the IRIS Registry Database. Presented at the Macula Society 45th Annual Meeting June 8—11, 2022. RS Oral Presentation. (In Russ.).
9. Stanga P, Valentín-Bravo F, Stanga S, Reinstein U, Pastor-Idoate S, Downes S. Faricimab in neovascular AMD: first report of real-world outcomes in an independent retina clinic. *Eye* (Lond). 2023 Mar 23.
https://doi.org/10.1038/s41433-023-02505-z


Поступила 19.06.2023
Received 19.06.2023
Принята к печати 03.07.2023
Accepted 03.07.2023

Вестник офтальмологии
2023, Т. 139, №4, с. 121-126
https://doi.org/10.17116/oftalma2023139041121

Russian Annals of Ophthalmology =
Vestnik Oftal'mologii 2023, vol. 139, №4, pp. 121-126
https://doi.org/10.17116/oftalma2023139041121

# Значение структуры решетчатой мембраны склеры в диагностике и лечении глаукомы. Ремоделирование коллагена решетчатой мембраны и пути терапевтического воздействия на него

© Н.И. КУРЫШЕВА[1,2,3], В.Ю. КИМ[1,2], В.Е. КИМ[1,2], Х.М. ПЛИЕВА[1,2]

[1]Медико-биологический университет инноваций и непрерывного образования ФГБУ ГНЦ РФ «Федеральный биофизический центр им. А.И. Бурназяна» ФМБА России, Москва, Россия;
[2]Консультативно-диагностический отдел Центра офтальмологии ФМБА России, ФГБУ ГНЦ РФ «ФМБЦ им. А.И. Бурназяна» ФМБА России, Москва, Россия;
[3]Кафедра офтальмологии АПО ФГБУ «ФНКЦ ФМБА» России, Москва, Россия

**РЕЗЮМЕ**

Решетчатая мембрана склеры (РМС) и перипапиллярная склера (ppScl) повреждаются одними из первых при повышении внутриглазного давления и начальной стадии глаукомы. Изменения этих структур происходят на молекулярном и клеточном уровнях. Экстрацеллюлярный матрикс (ЭЦМ) представляет собой основу соединительной ткани, он обеспечивает механическую поддержку клеток, межклеточные взаимодействия и транспорт химических веществ, в том числе в РМС и ppScl. При механическом стрессе происходят ремоделирование и дезорганизация ЭЦМ, что ведет к изменению структуры самой ткани, увеличению ее жесткости и снижению эластичности. Учитывая молекулярные и клеточные механизмы повреждения РМС и ppScl, разными авторами разработаны различные варианты стратегии и тактики терапевтического воздействия на данные структуры, способствующие снижению секреции ЭЦМ и, как следствие, приостановке их ремоделирования. Указанные направления в перспективе могут составить основу лечения глаукомной оптиконейропатии.

***Ключевые слова:*** *первичная открытоугольная глаукома, решетчатая мембрана склеры, экстрацеллюлярный матрикс, ремоделирование, лечение глаукомы, латанопрост.*

**ИНФОРМАЦИЯ ОБ АВТОРАХ:**
Курышева Н.И. — e-mail: e-natalia@list.ru; https://orcid.org/0000-0002-9265-6671
Ким В.Ю. — e-mail: kim_vitality@mail.ru; https://orcid.org/0000-0001-7861-5863
Ким В.Е. — e-mail: kimvaleriya96@gmail.com https://orcid.org/0000-0002-8400-2817
Плиева Х.М. — e-mail: hava4ka0606@gmail.com https://orcid.org/0009-0004-9171-1955
**Автор, ответственный за переписку:** Ким Валерия Енгировна — e-mail: kimvaleriya96@gmail.com

**КАК ЦИТИРОВАТЬ:**
Курышева Н.И., Ким В.Ю., Ким В.Е., Плиева Х.М. Значение структуры решетчатой мембраны склеры в диагностике и лечении глаукомы. Ремоделирование коллагена решетчатой мембраны и пути терапевтического воздействия на него. *Вестник офтальмологии.* 2023;139(4):121–126. https://doi.org/10.17116/oftalma2023139041121

# The value of lamina cribrosa in the diagnosis and treatment of glaucoma. Remodeling of lamina cribrosa collagen and approaches to its therapeutic treatment

© N.I. KURYSHEVA[1,2,3], V.YU. KIM[1,2], V.E. KIM[1,2], H.M. PLIYEVA[1,2]

[1]Medical Biological University of Innovations and Continuing Education of the State Research Center — Burnasyan Federal Medical Biophysical Center of Federal Medical Biological Agency, Moscow, Russia;
[2]Ophthalmological Center of the Federal Medical Biological Agency, State Research Center — Burnasyan Federal Medical Biophysical Center of the Federal Medical Biological Agency, Consultative and Diagnostic Department, Moscow, Russia;
[3]Academy of Postgraduate Education of the Federal Scientific and Clinical Center of the Federal Medical Biological Agency, Academic Department of Ophthalmology, Moscow, Russia

**ABSTRACT**

Among the first structures suffering damage with an increase in intraocular pressure (IOP) and in early stage of glaucoma are the lamina cribrosa (LC) and peripapillary sclera (ppScl). Changes in these structures occur at the molecular and cellular level. Extracellular matrix (ECM) is the basis of connective tissue, provides mechanical support for the cells, facilitates intercellular interactions and transport of chemicals, including in LC and ppScl. Mechanical stress causes remodeling and disorganization of the ECM, which leads to changes in the structure of the tissue itself, an increase in its rigidity and a decrease in elasticity. Taking into account the molecular and cellular mechanisms of damage to LC and ppScl, various researchers have developed strategies and tactics for therapeutic intervention on these structures, contributing to a decrease in ECM secretion and, as a consequence, suspension of their remodeling. These approaches may in the future form the basis for the treatment of glaucomatous optic neuropathy.

***Keywords:*** *primary open-angle glaucoma, lamina cribrosa, extracellular matrix, remodeling, glaucoma treatment, latanoprost.*

**INFORMATION ABOUT THE AUTHORS:**
Kurysheva N.I. — e-mail: e-natalia@list.ru; https://orcid.org/0000-0002-9265-6671
Kim V.Yu. — e-mail: kim_vitality@mail.ru; https://orcid.org/0000-0001-7861-5863
Kim V.E. — e-mail: kimvaleriya96@gmail.com; https://orcid.org/0000-0002-8400-2817
Plieva Kh.M. — e-mail: hava4ka0606@gmail.com; https://orcid.org/0009-0004-9171-1955
**Corresponding author:** Kim V.E. — e-mail: kimvaleriya96@gmail.com

**TO CITE THIS ARTICLE:**
Kurysheva NI, Kim VYu, Kim VE, Plieva KhM. The value of lamina cribrosa in the diagnosis and treatment of glaucoma. Remodeling of lamina cribrosa collagen and approaches to its therapeutic treatment. *Russian Annals of Ophthalmology = Vestnik oftal'mologii*. 2023;139(4):121–126. (In Russ.). https://doi.org/10.17116/oftalma2023139041121

Как и в случае любой поддерживающей ткани в организме, степень деформации, испытываемой решетчатой мембраной склеры (РМС) и перипапиллярной склерой (ppScl), зависит от морфологии и свойств клеток этих тканей, которые изменяются как с возрастом, так и вследствие глаукомного ремоделирования. Под последним понимают клеточную реакцию тканей в ответ на вызванное механическим стрессом напряжение, приводящую к изменению свойств РМС и ppScl. Это проявляется прежде всего повышением жесткости обеих структур. Данный механизм объясняет повышенную восприимчивость РМС к глаукомному повреждению, наблюдаемую с возрастом и с развитием глаукомного процесса.

В исследованиях диска зрительного нерва (ДЗН), проведенных на приматах методом оптической когерентной томографии (ОКТ) при различном уровне внутриглазного давления (ВГД) и фиксированном внутричерепном давлении, было выявлено, что деформация РМС происходит неравномерно по всей глубине и зависит от уровня ВГД [1].

Ключевым патологическим механизмом изменений в РМС является дезорганизация экстрацеллюлярного матрикса (ЭЦМ) [2—4]. Синтез ЭЦМ — важный компонент патогенеза глаукомы. Этот процесс пристально изучается с целью разработки новых методов лечения [5]. Модели на животных и тестирование посмертных тканей человека *ex vivo* показали, что жесткость склеры действительно повышается как с возрастом, так и при глаукоме. Это приводит к увеличению нагрузки на РМС и ДЗН [6, 7]. В модели глаукомы на приматах было показано, что структура РМС резко нарушается, а плотность коллагена изменяется по-разному в зависимости от подтипа коллагена [2, 8]. Авторы выявили аномальные линейные отложения коллагена IV типа и ламинина на краю РМС с повышенной плотностью в глазах с индуцированной глаукомой; иммунореактивность при проведении иммуногистохимического исследования коллагена III типа оказалась сходной с иммунореактивностью нормального глаза, но была немного сильнее на поверхности решетчатой пластинки [9].

Коллагеновые пучки РМС служат защитой для проходящих через нее аксонов, тогда как сосуды обеспечивают поступление кислорода и питательных веществ в нервную ткань. Имеются достоверные данные о том, что сосудистая сеть и пучки коллагена РМС по-разному сохраняются при постоянном воздействии ВГД и что большая часть пучков РМС не содержат сосудистую сеть, а подавляющее большинство сосудов РМС не находятся внутри пучков [10].

Молекулярные механизмы реорганизации ЭЦМ в значительной степени связаны с трансформирующим фактором роста β (transforming growth factor β, TGF-β). TGF-β является важным профибротическим модулятором метаболизма ЭЦМ, уровни которого повышены в ткани решетчатой пластинки при первичной открытоугольной глаукоме (ПОУГ). TGF-β обычно инактивируется латентно-ассоциированным пептидом (latency associated peptide, LAP), следовательно, ферменты, которые расщепляют LAP, могут активировать TGF-β, позволяя ему связываться с комплексом TGF-рецептора и воздействовать на другие внутриклеточные белки, которые, в свою очередь, контролируют транскрипцию [11]. Этот путь приводит к еще большему увеличению выработки ЭЦМ и белков [12—14].

Предполагается, что при ПОУГ глиальные клетки РМС реагируют на повышенный уровень TGF-β, продуцируя ремоделированный ЭЦМ головки зрительного нерва [15]. Повышенная экспрессия и секреция активных матриксных металлопротеиназ (matrix metalloproteinases, MMPs) направлена на переработку компонентов ЭЦМ, приводя к его дезорганизации. В частности, в ответ на механический стресс в клетках РМС при глаукоме была обнаружена повышенная экспрессия и активность MMP-2 [16, 17] и тромбоспондина-1 (thrombospondin-1, TSP-1) [13, 14]. Важно подчеркнуть, что клетки РМС используют ЭЦМ в качестве каркаса и при локализованной деградации могут мигрировать кзади от ДЗН [18, 19].

Существует несколько потенциальных механизмов активации TGF-пути ремоделирования мембраны, которые включают в себя взаимодействие с MMPs, интегринами и TSP.

Клетки РМС человека, культивируемые в условиях гипоксии, демонстрировали повышенную экспрессию факторов, связанных с экстрацеллюлярным

матриксом, таких как фактор, ингибирующий миграцию макрофагов, рецептор домена дискоидина и фактор, индуцируемый гипоксией 1-альфа [20—22]. Указанные события происходят как в ответ на механическое напряжение, вызванное повышением/флуктуациями ВГД, так и на окислительный стресс и гипоксию и заставляют клетки РМС экспрессировать и секретировать коллаген, а также другие фиброзные молекулы, снижающие ее эластичность и сопротивление повышенному ВГД.

Подобно другим типам клеток, склеральные фибробласты ppScl также продуцируют факторы ремоделирования ЭЦМ в ответ на триггеры глаукомного поражения, что было продемонстрировано на моделях тканей человека, приматов и мышей [8, 23]. Примечательной характеристикой этих клеток является то, что, будучи активными, они дифференцируются в миофибробласты, следовательно, экспрессируют α-актин гладкой мускулатуры [24—26]. Дифференцировка склеральных фибробластов может быть вызвана реакцией на повышенное ВГД и приводит к секреции материалов ЭЦМ, таких как коллаген, и факторов синтеза ЭЦМ, MMPs и их ингибиторов (тканевые ингибиторы MMPs — tissue inhibitor of matrix metalloproteinases, TIMPs) [16, 27]. Ответной реакцией на механическое воздействие на фибробласты склеры является экспрессия различных генов: гены клеточных рецепторов, протеинкиназ, факторов клеточного роста, белков ЭЦМ, липидного и белкового метаболизма, что можно обнаружить уже через 30 мин после механического воздействия на культуру тканей РМС человека [28].

## Возможные стратегии терапевтического воздействия на РМС

Было предложено несколько терапевтических подходов, нацеленных на клетки, которые создают ЭЦМ, в попытке ингибировать молекулярные пути, запускающие его секрецию **(см. таблицу)**. Примечательно, что многие из исследуемых препаратов направлены на какой-либо из элементов TGF-путей, упомянутых ранее. Например, лозартан ингибирует Smad-2[1]-фосфорилирование и является мишенью для TGF-лиганда [29]. Авторами исследования установлено, что при пероральном введении лозартана мышам с экспериментально индуцированной глаукомой потеря ганглиозных клеток сетчатки предотвращалась в связи с ингибированием рецептора ангиотензина II (angiotensin II receptor type 1, AT1R) [30]. Однако побочным эффектом лозартана оказалось снижение артериального давления, что крайне нежелательно при глаукоме.

На сегодняшний день из всех рассматриваемых стратегий терапевтического воздействия на РМС наиболее практически реализуемо лечение аналогами простагландинов. Первым представителем этого класса гипотензивных препаратов стал латанопрост. Это эстерифицированный предшественник простагландина F2α, который оказывает высокоселективное действие на FP-простаноидные рецепторы, расположенные в цилиарном теле. Гипотензивный эффект латанопроста реализуется, главным образом, путем увеличения увеосклерального оттока внутриглазной жидкости [47], что связано с активацией MMPs [48] и, как следствие, увеличением межклеточных пространств в коллагене цилиарной мышцы [49]. Именно с этой точки зрения рассматривается патогенетически ориентированное действие латанопроста в отношении РМС. Как известно, основной причиной ремоделирования коллагена мембраны является избыточный синтез ЭЦМ и недостаточное его расщепление вследствие сниженной активности MMPs, точнее, дисбаланс между MMPs и их ингибиторами (TIMPs) под влиянием гиперпродукции TGF-β. Последний не только снижает активность MMPs, но и повышает экспрессию их ингибиторов (TIMP-2).

Как известно, этот процесс наиболее выражен при псевдоэксфолиативной глаукоме, которая характеризуется как высокими флуктуациями ВГД [50, 51], так и особенно выраженным истончением и деформацией РМС [52—55] наряду с повышением жесткости ее коллагена [52]. Примечательно, что деформация РМС при псевдоэксфолиативной глаукоме (ПЭГ), в отличие от ПОУГ, не связана с повышенным ВГД, а скорее объясняется именно нарушениями свойств самой мембраны, что и лежит в основе быстрого прогрессирования этой формы заболевания [52].

Было замечено, что при ПЭГ имеется высокое содержание TGF-β1 в водянистой влаге. При этом у больных ПЭГ, получавших латанопрост (Ксалатан), концентрация TGF-β в водянистой влаге ниже, чем у пациентов, лечившихся тимололом [56]. Авторы заключили, что латанопрост является препаратом патогенетического действия при ПЭГ, снижающим прогрессирование заболевания в отдаленном периоде [57]. Этим можно объяснить преимущество латанопроста перед другими аналогами простагландинов, в частности травопростом, в лечении ПЭГ [58].

Исходя из описанных свойств латанопроста, который влияет на синтез MMPs и их ингибиторов, можно заключить, что его действие направлено на защиту РМС от деформации и при других формах глаукомы [46].

В свете новых данных о потенциальных субстанциях для лечения РМС встает вопрос о путях

[1]Smads (или SMADS2) представляют собой семейство структурно сходных белков, которые являются основными передатчиками сигналов для рецепторов суперсемейства TGF-β, которые критически важны для регуляции развития и роста клеток.

**Возможные стратегии терапевтического воздействия на РМС**
**Potential strategies for therapeutic action on lamina cribrosa**

| Механизм действия | Лекарственное средство | Воздействие на процессы ремоделирования | Объекты исследования |
|---|---|---|---|
| Агонисты рецепторов простагландина F | Латанопрост, тафлупрост | Увеличение экспрессии MMP-1, -3, -9 | Морские свинки [31] |
| Агонисты рецепторов простагландина F + донатор оксида азота | Латанопростин бунод | Увеличение экспрессии MMPs и снижение клеточной сократимости | Мыши, кролики, собаки, обезьяны, люди [32] |
| Антагонист β-адренорецепторов | Бетаксолол | Увеличивает скорость кровотока | Мыши [33] |
| Агонист α2-адренорецепторов | Бримонидин | Антиапоптотический эффект, снижение скорости истончения ганглиозного комплекса сетчатки | Мыши, крысы, морские свинки, кролики, коты, собаки, свиньи, обезьяны, люди [34] |
| Ингибитор карбонангидразы | Бринзоламид | Увеличение ретинального кровотока | Мыши, кролики [35] |
| Ингибитор Rho-ассоциированной протеинкиназы | Нетарсудил | Уменьшает сокращение и миграцию фибробластов, ингибирует продукцию ЭЦМ | Крысы [36] |
| Ингибитор секреции TGF-β | Траниласт | Предотвращает опосредованные TGF-β локальные реакции | Кролики [37] |
| Ингибитор транскрипции TGF-β | ISTH0 036, T-β RII (RNAi) | Уменьшение экспрессии TGF-β | Люди [38] |
| Селективный иммуносупрессор TGF-β | Лерделимумаб | Предотвращение связывания с рецептором | Люди [39] |
| Ингибитор TSP1 | LSKL | Ингибирует опосредованную TSP1 активацию TGF-β | Мыши [40] |
| Селективный иммуносупрессор CTGF* | Памревлумаб | Ингибирует взаимодействие CTGF и TGF-β | Люди [17] |
| Ингибитор экспрессии YAP** и CTGF | Вертепорфин | Снижает сократимость клеток через YAP, снижает взаимодействие CTGF и TGF-β | Мыши, люди [41] |
| Увеличение продукции оксида азота | Аторвастатин | Ингибирует Rhoa/ROCK-путь, снижает уровень MMP-2, -9, уменьшает сократимость всех клеток | Мыши [42] |
| Блокатор рецепторов AT1 | Лозартан | Ингибирует фосфорилирование Smad2 | Крысы [43] |
| Фермент, разрушающий гликозаминогликаны | Хондроитиназа ABC | Ослабляет ЭЦМ (снижает жесткость РМС) | Крысы [44] |
| Ингибиторы фосфорилирования легких цепей миозина | Ингибитор SRC-семейства тирозинкиназ (PP2)*** | Снижает сократимость клеток и проницаемость клеточных слоев, изменяет клеточную адгезию | Кролики, люди [45] |

*Примечание.* *CTGF (connective tissue growth factor) — фактор роста соединительной ткани, участвует в регуляции взаимодействия клеток с внеклеточным матриксом, клеточной подвижности, адгезии и сигнализации; **YAP (Yes-associated protein) — белок, контролирующий рост тканей и размеры органов, действует как коактиватор и отвечает за контроль транскрипции определенных генов из ДНК в матричную РНК; ***SRC-семейства тирозинкиназ (PP2) — тирозинкиназа, не связанная с клеточным рецептором, участвует в процессах эмбрионального развития и клеточного роста. Модифицировано из Strickland RG, 2022 [46].

их введения с целью достижения заднего полюса глаза и непосредственно склеры. Для этого разрабатываются альтернативные формы препаратов, например в виде наночастиц, а также введение интравитреальных имплантов и другие методы [59]. Однако не следует забывать, что и при инстилляциях глазных капель содержащиеся в них субстанции также могут проникать к глубоким структурам глаза. Так, было показано, что объем одной капли латанопроста составляет около 50 мкл, а 250 мкг препарата могут проникать в стекловидное тело. Учитывая молекулярную массу латанопроста, в полости стекловидного тела можно ожидать его концентрацию около 0,2 мкмоль [60]. Это означает, что латанопрост в клинической дозе может оказывать достаточное влияние на глубокие структуры глаза, включая РМС.

## Заключение

РМС является важной структурой и объектом лечения при глаукоме, которое не связано напрямую со снижением ВГД, а направлено на улучшение механических свойств склеры в области РМС и перипапиллярной зоне. Исследования в этой области продолжаются и сконцентрированы на выяснении необходимого баланса как триггеров, так и самих субстанций, участвующих в ремоделировании экстракле-точного матрикса. Цель этого лечения — повышение устойчивости зрительного нерва к глаукомному повреждению. Комбинация препаратов или свойств одного препарата, направленных одновременно на гипотензивный эффект и лечение склеры, — наиболее перспективный аспект будущей терапии глаукомы.

**Участие авторов:**
Концепция и дизайн исследования: Н.К.
Сбор и обработка материала: Н.К., В.Ю.К., В.Е.К., Х.П.
Написание текста: Н.К., В.Ю.К., В.Е.К., Х.П.
Редактирование: Н.К.

**Авторы заявляют об отсутствии конфликта интересов.**
**The authors declare no conflicts of interest.**

## ЛИТЕРАТУРА/REFERENCES

1. Glidai Y, Lucy KA, Schuman JS, et al. Microstructural Deformations Within the Depth of the Lamina Cribrosa in Response to Acute In Vivo Intraocular Pressure Modulation. *Invest Ophthalmol Vis Sci.* 2022;63(5):25. https://doi.org/10.1167/iovs.63.5.25
2. Hernandez MR, Andrzejewska WM, Neufeld AH. Changes in the extracellular matrix of the human optic nerve head in primary open-angle glaucoma. *Am J Ophthalmol.* 1990;109(2):180-188. https://doi.org/10.1016/s0002-9394(14)75984-7
3. Hernandez MR. Ultrastructural immunocytochemical analysis of elastin in the human lamina cribrosa. Changes in elastic fibers in primary open-angle glaucoma. *Invest Ophthalmol Vis Sci.* 1992;33(10):2891-2903.
4. Sawaguchi S, Yue BY, Fukuchi T, et al. Collagen fibrillar network in the optic nerve head of normal monkey eyes and monkey eyes with laser-induced glaucoma — a scanning electron microscopic study. *Curr Eye Res.* 1999; 18(2):143-149. https://doi.org/10.1076/ceyr.18.2.143.5385
5. Lee SH, Kim TW, Lee EJ, Girard MJA, Mari JM. Focal lamina cribrosa defects are not associated with steep lamina cribrosa curvature but with choroidal microvascular dropout. *Sci Rep.* 2020;10(1):6761. Published 2020 Apr 21. https://doi.org/10.1038/s41598-020-63681-6
6. Quigley HA. The contribution of the sclera and lamina cribrosa to the pathogenesis of glaucoma: Diagnostic and treatment implications. *Prog Brain Res.* 2015;220:59-86. https://doi.org/10.1016/bs.pbr.2015.04.003
7. Fazio MA, Grytz R, Morris JS, et al. Age-related changes in human peripapillary scleral strain. *Biomech Model Mechanobiol.* 2014;13(3):551-563. https://doi.org/10.1007/s10237-013-0517-9
8. Quigley HA, Dorman-Pease ME, Brown AE. Quantitative study of collagen and elastin of the optic nerve head and sclera in human and experimental monkey glaucoma. *Curr Eye Res.* 1991;10(9):877-888. https://doi.org/10.3109/02713689109013884
9. Fukuchi T, Sawaguchi S, Hara H, Shirakashi M, Iwata K. Extracellular matrix changes of the optic nerve lamina cribrosa in monkey eyes with experimentally chronic glaucoma. *Graefes Arch Clin Exp Ophthalmol.* 1992;230(5): 421-427. https://doi.org/10.1007/BF00175926
10. Waxman S, Brazile BL, Yang B, et al. Lamina cribrosa vessel and collagen beam networks are distinct. *Exp Eye Res.* 2022;215:108916. https://doi.org/10.1016/j.exer.2021.108916
11. Prendes MA, Harris A, Wirostko BM, Gerber AL, Siesky B. The role of transforming growth factor β in glaucoma and the therapeutic implications. *Br J Ophthalmol.* 2013;97(6):680-686. https://doi.org/10.1136/bjophthalmol-2011-301132
12. Zode GS, Sethi A, Brun-Zinkernagel AM, Chang IF, Clark AF, Wordinger RJ. Transforming growth factor-β2 increases extracellular matrix proteins in optic nerve head cells via activation of the Smad signaling pathway. *Mol Vis.* 2011;17:1745-1758.
13. Kirwan RP, Crean JK, Fenerty CH, Clark AF, O'Brien CJ. Effect of cyclical mechanical stretch and exogenous transforming growth factor-beta1 on matrix metalloproteinase-2 activity in lamina cribrosa cells from the human optic nerve head. *J Glaucoma.* 2004;13(4):327-334. https://doi.org/10.1097/00061198-200408000-00011
14. Kirwan RP, Fenerty CH, Crean J, Wordinger RJ, Clark AF, O'Brien CJ. Influence of cyclical mechanical strain on extracellular matrix gene expression in human lamina cribrosa cells in vitro. *Mol Vis.* 2005;11:798-810. Published 2005 Sep 23.
15. Kirwan RP, Leonard MO, Murphy M, Clark AF, O'Brien CJ. Transforming growth factor-beta-regulated gene transcription and protein expression in human GFAP-negative lamina cribrosa cells. *Glia.* 2005;52(4):309-324. https://doi.org/10.1002/glia.20247
16. Shelton L, Rada JS. Effects of cyclic mechanical stretch on extracellular matrix synthesis by human scleral fibroblasts. *Exp Eye Res.* 2007;84(2):314-322. https://doi.org/10.1016/j.exer.2006.10.004
17. Wallace DM, Clark AF, Lipson KE, Andrews D, Crean JK, O'Brien CJ. Anti-connective tissue growth factor antibody treatment reduces extracellular matrix production in trabecular meshwork and lamina cribrosa cells. *Invest Ophthalmol Vis Sci.* 2013;54(13):7836-7848. https://doi.org/10.1167/iovs.13-12494
18. Yang H, Williams G, Downs JC, et al. Posterior (outward) migration of the lamina cribrosa and early cupping in monkey experimental glaucoma. *Invest Ophthalmol Vis Sci.* 2011;52(10):7109-7121. Published 2011 Sep 9. https://doi.org/10.1167/iovs.11-7448
19. Yang H, Thompson H, Roberts MD, Sigal IA, Downs JC, Burgoyne CF. Deformation of the early glaucomatous monkey optic nerve head connective tissue after acute IOP elevation in 3-D histomorphometric reconstructions. *Invest Ophthalmol Vis Sci.* 2011;52(1):345-363. Published 2011 Jan 21. https://doi.org/10.1167/iovs.09-5122
20. Kirwan RP, Felice L, Clark AF, O'Brien CJ, Leonard MO. Hypoxia regulated gene transcription in human optic nerve lamina cribrosa cells in culture. *Invest Ophthalmol Vis Sci.* 2012;53(4):2243-2255. Published 2012 Apr 24. https://doi.org/10.1167/iovs.11-6729
21. Tezel G, Wax MB. Hypoxia-inducible factor 1alpha in the glaucomatous retina and optic nerve head. *Arch Ophthalmol.* 2004;122(9):1348-1356. https://doi.org/10.1001/archopht.122.9.1348
22. McElnea EM, Quill B, Docherty NG, et al. Oxidative stress, mitochondrial dysfunction and calcium overload in human lamina cribrosa cells from glaucoma donors. *Mol Vis.* 2011;17:1182-1191.
23. Cone-Kimball E, Nguyen C, Oglesby EN, Pease ME, Steinhart MR, Quigley HA. Scleral structural alterations associated with chronic experimental intraocular pressure elevation in mice. *Mol Vis.* 2013;19:2023-2039.
24. Hinz B, Phan SH, Thannickal VJ, Galli A, Bochaton-Piallat ML, Gabbiani G. The myofibroblast: one function, multiple origins. *Am J Pathol.* 2007; 170(6):1807-1816. https://doi.org/10.2353/ajpath.2007.070112
25. Hinz B, Phan SH, Thannickal VJ, et al. Recent developments in myofibroblast biology: paradigms for connective tissue remodeling. *Am J Pathol.* 2012;180(4):1340-1355. https://doi.org/10.1016/j.ajpath.2012.02.004
26. Hinz B. Myofibroblasts. *Exp Eye Res.* 2016;142:56-70. https://doi.org/10.1016/j.exer.2015.07.009
27. Oglesby EN, Tezel G, Cone-Kimball E, et al. Scleral fibroblast response to experimental glaucoma in mice. *Mol Vis.* 2016;22:82-99. Published 2016 Jan 29.
28. Cui W, Bryant MR, Sweet PM, McDonnell PJ. Changes in gene expression in response to mechanical strain in human scleral fibroblasts. *Exp Eye Res.* 2004;78(2):275-284. https://doi.org/10.1016/j.exer.2003.10.007
29. Ehanire T, Ren L, Bond J, et al. Angiotensin II stimulates canonical TGF-β signaling pathway through angiotensin type 1 receptor to induce granulation tissue contraction. *J Mol Med* (Berl). 2015;93(3):289-302. https://doi.org/10.1007/s00109-014-1211-9
30. Quigley HA, Pitha IF, Welsbie DS, et al. Losartan Treatment Protects Retinal Ganglion Cells and Alters Scleral Remodeling in Experimental Glaucoma. *PLoS One.* 2015;10(10):e0141137. Published 2015Oct27. https://doi.org/10.1371/journal.pone.0141137
31. Arfaee F, Armin A. A comparison between the effect of topical tafluprost and latanoprost on intraocular pressure in healthy male guinea pigs. *J Exotic Pet Med.* 2021;39:91-95. https://doi.org/10.1053/j.jepm.2021.08.019.
32. Mehran NA, Sinha S, Razeghinejad R. New glaucoma medications: latanoprostene bunod, netarsudil, and fixed combination netarsudil-latanoprost. *Eye* (Lond). 2020;34(1):72-88. https://doi.org/10.1038/s41433-019-0671-0
33. Millar JC, Clark AF, Pang IH. Assessment of aqueous humor dynamics in the mouse by a novel method of constant-flow infusion. *Invest Ophthalmol Vis Sci.* 2011;52(2):685-694. Published 2011 Feb 3. https://doi.org/10.1167/iovs.10-6069
34. Schnichels S, Hurst J, de Vries JW, et al. Improved Treatment Options for Glaucoma with Brimonidine-Loaded Lipid DNA Nanoparticles. *ACS Appl Mater Interfaces.* 2021;13(8):9445-9456. https://doi.org/10.1021/acsami.0c18626

35. Li T, Wang Y, Chen J, et al. Co-delivery of brinzolamide and miRNA-124 by biodegradable nanoparticles as a strategy for glaucoma therapy. *Drug Deliv.* 2020;27(1):410–421. https://doi.org/10.1080/10717544.2020.1731861

36. Kitaoka Y, Sase K, Tsukahara C, et al. Axonal Protection by Netarsudil, a ROCK Inhibitor, Is Linked to an AMPK-Autophagy Pathway in TNF-Induced Optic Nerve Degeneration. *Invest Ophthalmol Vis Sci.* 2022;63(1):4. https://doi.org/10.1167/iovs.63.1.4

37. Spitzer MS, Sat M, Schramm C, et al. Biocompatibility and antifibrotic effect of UV-cross-linked hyaluronate as a release-system for tranilast after trabeculectomy in a rabbit model — A pilot study. *Curr Eye Res.* 2012;37:463-470. https://doi.org/10.3109/02713683.2012.658593

38. Pfeiffer N, Voykov B, Renieri G, et al. First-in-human phase I study of ISTH0036, an antisense oligonucleotide selectively targeting transforming growth factor beta 2 (TGF-β2), in subjects with open-angle glaucoma undergoing glaucoma filtration surgery. *PLoS One.* 2017;12(11):e0188899. Published 2017 Nov 30. https://doi.org/10.1371/journal.pone.0188899

39. CAT-152 0102 Trabeculectomy Study Group; Khaw P, Grehn F, et al. A phase III study of subconjunctival human anti-transforming growth factor beta(2) monoclonal antibody (CAT-152) to prevent scarring after first-time trabeculectomy. *Ophthalmology.* 2007;114(10):1822-1830. https://doi.org/10.1016/j.ophtha.2007.03.050

40. Shan SW, Do CW, Lam TC, Li HL, Stamer WD, To CH. Thrombospondin-1 mediates Rho-kinase inhibitor-induced increase in outflow-facility. *J Cell Physiol.* 2021;236(12):8226-8238. https://doi.org/10.1002/jcp.30492

41. Chen WS, Cao Z, Krishnan C, Panjwani N. Verteporfin without light stimulation inhibits YAP activation in trabecular meshwork cells: Implications for glaucoma treatment. *Biochem Biophys Res Commun.* 2015;466(2):221-225. https://doi.org/10.1016/j.bbrc.2015.09.012

42. Song XY, Chen YY, Liu WT, et al. Atorvastatin reduces IOP in ocular hypertension in vivo and suppresses ECM in trabecular meshwork perhaps via FGD4. *Int J Mol Med.* 2022;49(6):76. https://doi.org/10.3892/ijmm.2022.5132

43. Agarwal R, Krasilnikova A, Mohamed SNL. Topical losartan reduces IOP by altering TM morphology in rats with steroid-induced ocular hypertension. *Indian J. Physiol.* 2018;62:238-248.

44. Tribble JR, Williams PA, Caterson B, Sengpiel F, Morgan JE. Digestion of the glycosaminoglycan extracellular matrix by chondroitinase ABC supports retinal ganglion cell dendritic preservation in a rodent model of experimental glaucoma. *Mol Brain.* 2018;11(1):69. Published 2018 Nov 21. https://doi.org/10.1186/s13041-018-0412-5

45. Chow A, McCrea L, Kimball E, Schaub J, Quigley H, Pitha I. Dasatinib inhibits peripapillary scleral myofibroblast differentiation. *Exp Eye Res.* 2020; 194:107999. https://doi.org/10.1016/j.exer.2020.107999

46. Strickland RG, Garner MA, Gross AK, Girkin CA. Remodeling of the Lamina Cribrosa: Mechanisms and Potential Therapeutic Approaches for Glaucoma. *Int J Mol Sci.* 2022;23(15):8068. Published 2022 Jul 22. https://doi.org/10.3390/ijms23158068

47. Nilsson SF, Samuelsson M, Bill A, Stjernschantz J. Increased uveoscleral outflow as a possible mechanism of ocular hypotension caused by prostaglandin F2 alpha-1-isopropylester in the cynomolgus monkey. *Exp Eye Res.* 1989;48(5):707-716. https://doi.org/10.1016/0014-4835(89)90011-0

48. Weinreb RN, Lindsey JD. Metalloproteinase gene transcription in human ciliary muscle cells with latanoprost. *Invest Ophthalmol Vis Sci.* 2002;43(3): 716-722.

49. Sagara T, Gaton DD, Lindsey JD, Gabelt B'AT, Kaufman PL, Weinreb RN. Topical prostaglandin F2 α treatment reduces collagen types I, III, and IV in the monkey uveoscleral outflow pathway. *Arch Ophthalmol.* 1999;117:794-801. https://doi.org/10.1001/archopht.117.6.794

50. Konstas AG, Mantziris DA, Stewart WC. Diurnal intraocular pressure in untreated exfoliation and primary open-angle glaucoma. *Arch Ophthalmol.* 1997;115(2):182-185. https://doi.org/10.1001/archopht.1997.01100150184006

51. Ritch R, Schlötzer-Schrehardt U, Konstas AG. Why is glaucoma associated with exfoliation syndrome? *Prog Retin Eye Res.* 2003;22(3):253-275. https://doi.org/10.1016/s1350-9462(02)00014-9

52. Won HJ, Sung KR, Shin JW, Jo YH, Song MK. Comparison of Lamina Cribrosa Curvature in Pseudoexfoliation and Primary Open-Angle Glaucoma. *Am J Ophthalmol.* 2021;223:1-8. https://doi.org/10.1016/j.ajo.2020.09.028

53. Kim S, Sung KR, Lee JR, Lee KS. Evaluation of lamina cribrosa in pseudoexfoliation syndrome using spectral-domain optical coherence tomography enhanced depth imaging. *Ophthalmology.* 2013;120(9):1798-1803. https://doi.org/10.1016/j.ophtha.2013.02.015

54. Ersöz MG, Kunak Mart D, Hazar L, Ayıntap E, Botan Güneş İ, Konya HÖ. Evaluation of Prelaminar Region and Lamina Cribrosa with Enhanced Depth Imaging Optical Coherence Tomography in Pseudoexfoliation Glaucoma. *Turk J Ophthalmol.* 2018;48(3):109-114. https://doi.org/10.4274/tjo.05882

55. Moghimi S, Nekoozadeh S, Motamed-Gorji N, et al. Lamina Cribrosa and Choroid Features and Their Relationship to Stage of Pseudoexfoliation Glaucoma. *Invest Ophthalmol Vis Sci.* 2018;59(13):5355-5365. https://doi.org/10.1167/iovs.18-25035

56. Konstas AG, Koliakos GG, Karabatsas CH, et al. Latanoprost therapy reduces the levels of TGF beta 1 and gelatinases in the aqueous humour of patients with exfoliative glaucoma. *Exp Eye Res.* 2006;82(2):319-322. https://doi.org/10.1016/j.exer.2005.07.004

57. Курышева Н.И. Новые возможности и перспективы использования латанопроста (Ксалатан, Pfizer, США) в лечении псевдоэксфолиативной глаукомы. Офтальмологические ведомости. 2013;6(1):61-65. Kurysheva NI. The new advantages and perspectives of Latanoprost (Xalatan, Pfizer, USA) treatment in pseudoexfoliation glaucoma. *Oftal'mologicheskie vedomosti.* 2013;6(1):61-65. (In Russ.). https://doi.org/10.17816/ov2013161-65

58. Konstas A, Kozobolis V. Efficacy and safety of latanoprost versus travaprost in exfoliative glaucoma patients. *Ophthalmology.* 2007;114(4):653-657. https://doi.org/10.1016/j.ophtha.2006.07.064

59. Vanrell RH. Novel drug delivery systems for the treatment of glaucoma. *Acta Ophthalmol.* 2022;100. https://doi.org/10.1111/j.1755-3768.2022.15606

60. Lingor P, Tönges L, Pieper N, et al. ROCK inhibition and CNTF interact on intrinsic signalling pathways and differentially regulate survival and regeneration in retinal ganglion cells. *Brain.* 2008;131(Pt 1):250-263. https://doi.org/10.1093/brain/awm284


Поступила 21.03.2023
Received 21.03.2023
Принята к печати 03.07.2023
Accepted 03.07.2023

# ВИДЕТЬ ЖИЗНЬ СВОИМИ ГЛАЗАМИ


## КСАЛАТАН®

(оригинальный латанопрост)

**способствует стабилизации поля зрения на длительный период**[1,2]

## КСАЛАКОМ®

(ксалатан+тимолол)

**усиленная терапия глаукомы для защиты от прогрессирования**[3–5]

**КРАТКАЯ ОБЩАЯ ХАРАКТЕРИСТИКА ЛЕКАРСТВЕННОГО ПРЕПАРАТА КСАЛАТАН® (XALATAN®)**

**Торговое наименование препарата:** Ксалатан® **Регистрационный номер:** ЛП-№(001635)-(РГ-RU). **МНН:** латанопрост. **Лекарственная форма:** капли глазные. **Состав:** 1 мл раствора содержит: действующее вещество: латанопрост - 50 мкг; вспомогательные вещества: натрия хлорид, натрия дигидрофосфат моногидрат, натрия гидрофосфат безводный, бензалкония хлорид, вода для инъекций. **Фармакотерапевтическая группа:** противоглаукомное средство - простагландина F2α аналог синтетический. **Показания к применению:** Снижение повышенного внутриглазного давления (ВГД) у взрослых и детей в возрасте старше 1 года с открытоугольной глаукомой или повышенным офтальмотонусом. **Противопоказания:** Гиперчувствительность к действующему веществу или к любому из вспомогательных веществ. Возраст до 1 года (эффективность и безопасность не установлены). **Способ применения и дозы: Режим дозирования у взрослых:** По одной капле в пораженный глаз один раз в день. Оптимальный эффект достигается при применении препарата вечером. **Режим дозирования у детей:** Латанопрост применяют у детей в той же дозе, что и у взрослых. Данные о применении препарата у недоношенных (гестационный возраст 36 недель) отсутствуют. Данные у детей <1 года сильно ограничены. **Нежелательные реакции:** Большая часть нежелательных реакций затрагивает систему органа зрения. В 5-летнем открытом исследовании безопасности латанопроста пигментация радужной оболочки развилась у 33 % пациентов. Зарегистрированы следующие нежелательные реакции, относящиеся к применению препарата: со стороны органа зрения: очень часто: Гиперпигментация радужной оболочки; легкая или умеренная конъюнктивальная инъекция, раздражение глаза (чувство жжения, ощущение песка в глазах, зуд, покалывание и ощущение инородного тела); изменения ресниц и пушковых волос века (удлинение, утолщение, усиление пигментации и увеличение густоты ресниц). Часто: Точечный кератит, в основном бессимптомный, блефарит, боль в глазу, фотофобия, конъюнктивит. Дети: В двух краткосрочных клинических исследованиях (≥ 12 недель) с участием 93 пациентов детского возраста профиль безопасности был сопоставим с таковым у взрослых; новых нежелательных явлений выявлено не было. Краткосрочные профили безопасности в различных популяциях детского возраста были также сопоставимы. Нежелательные эффекты, которые наблюдались чаще у пациентов детского возраста, чем у взрослых: ринофарингит и лихорадка. **Фертильность, беременность и лактация:** Безопасность применения латанопроста во время беременности у человека не установлена. Латанопрост может оказывать токсические эффекты на течение беременности, плод и новорожденного. Применение во время беременности противопоказано. Латанопрост и его метаболиты могут проникать в грудное молоко. Применение во время грудного вскармливания противопоказано. При необходимости применения препарата грудное вскармливание необходимо прекратить. Влияние латанопроста на мужскую и женскую фертильность в исследованиях на животных не обнаружено. **Влияние на способность управлять транспортными средствами и работу с механизмами:** как и при применении других офтальмологических лекарственных препаратов, возможно временное нарушение зрения, до его восстановления управлять транспортными средствами или работать с механизмами не рекомендуется. **Форма выпуска:** Капли глазные. По 2,5 мл раствора (глазных капель) во флаконе (полиэтилен низкой плотности), с «наконечником-капельницей (линейный полиэтилен низкой плотности или линейный полиэтилен средней плотности) и завинчивающимся и предохранительным колпачками (полиэтилен высокой плотности) без резьбы с контролем первого вскрытия, по 1 или 3 флакона с инструкцией по применению (листком-вкладышем) в картонной пачке. На лицевой стороне картонной пачки, с целью контроля первого вскрытия, наносится перфорированная строчка, напоминающая очертание полуколец; боковые поверхности пачки плотно склеиваются при упаковке препарата. **Срок годности:** 3 года. Вскрытый флакон использовать в течение 4-х недель. **Условия хранения:** при температуре от 2 до 8 °С в защищенном от света месте. Вскрытый флакон хранить при температуре не выше 25 °С. **Перед назначением препарата ознакомьтесь с общей характеристикой лекарственного препарата Ксалатан ЛП-№(001635)-(РГ-RU) от 09.01.2023.**


**1.** David F. Garway-Heath et al. Latanoprost for open-angle glaucoma (UKGTS) a randomised, multicentre, placebo-controlled trial. Lancet. 2015; 385: 1295–1304. **2.** Общая характеристика лекарственного препарата Ксалатан ЛП-№(001635)-(РГ-RU) от 09.01.2023. **3.** Общая характеристика лекарственного препарата Ксалаком ЛП-№(002138)-(РГ-RU) от 10.04.2023. **4.** Konstas A.G.P. et al. Twenty-four-Hour Control With Latanoprost-Timolol-Fixed Combination Therapy vs Latanoprost Therapy. Archives of Ophthalmology. 2005; 123(7): 898–902. **5.** Diestelhorst M. and Larsson L-I. for the European-Canadian Latanoprost Fixed Combination Study Group. A 12-week, randomized, double-masked, multicenter, study of the fixed combination of latanoprost and timolol in the evening versus the individual components. Ophthalmology. 2006; 113: 70–76.


**КРАТКАЯ ОБЩАЯ ХАРАКТЕРИСТИКА ЛЕКАРСТВЕННОГО ПРЕПАРАТА КСАЛАКОМ® (XALACOM®)**

**Торговое наименование препарата:** Ксалаком® **Регистрационный номер:** ЛП-№(002138)-(РГ-RU). **МНН:** латанопрост + тимолол. **Лекарственная форма:** капли глазные. **Состав:** 1 мл раствора содержит 0,050 мг латанопроста и 6,83 мг тимолола малеата, что эквивалентно 5 мг тимолола. Вспомогательные вещества, наличие которых надо учитывать в составе лекарственного препарата: бензалкония хлорид (в виде 50% раствора). **Фармакотерапевтическая группа:** противоглаукомное средство комбинированное (простагландина F2α аналог синтетический + β-адреноблокатор). **Показания к применению:** Снижение повышенного внутриглазного давления (ВГД) у пациентов с открытоугольной глаукомой или глазной гипертензией при недостаточной эффективности монотерапии отдельными компонентами препарата. **Противопоказания:** гиперчувствительность к действующим веществам или к любому из вспомогательных веществ. Реактивное заболевание дыхательных путей, в том числе бронхиальная астма или бронхиальная астма в анамнезе, тяжелая хроническая обструктивная болезнь легких; синусовая брадикардия, синдром слабости синусового узла, синоатриальная блокада, атриовентрикулярная блокада II-III степени без контроля искусственного водителя ритма, клинически выраженная сердечная недостаточность, кардиогенный шок. **Режим дозирования:** Взрослые (в том числе лица пожилого возраста). По одной капле в пораженный(-ные) глаз(а) 1 раз в сутки. В случае пропуска одной дозы следует продолжать лечение, применяя следующую дозу согласно графику. Нельзя закапывать более одной капли в пораженный глаз в сутки. Безопасность и эффективность препарата Ксалаком у детей в возрасте от 0 до 18 лет не установлены. **Нежелательные реакции:** Нарушения со стороны органа зрения: очень частые - усиление пигментации радужки, катаракта; частые: нарушение зрения, блефарит, конъюнктивит, поражения конъюнктивы (фолликулы, папиллярные реакции конъюнктивы, точечные кровоизлияния и др.), поражения роговицы (эрозии, пигментация, кератит, точечный кератит и др.), нарушения рефракции, гиперемия конъюнктивы, раздражение глаза (в том числе, ощущение жжения и зуд в глазах), боль в глазах, фотофобия, выпадение полей зрения, повышенное слезообразование; Инфекционные и паразитарные заболевания: частые - синусит, инфекции верхних отделов дыхательных путей и другие инфекции. Нарушения со стороны обмена веществ и питания: частые - сахарный диабет, гиперхолестеринемия. Нарушения со стороны психики: частые - депрессия. Нарушения со стороны нервной системы: частые - головная боль. Нарушения со стороны сердечно-сосудистой системы: частые - повышение артериального давления. Нарушения со стороны кожи и подкожных тканей: частые - сыпь, кожный зуд и изменения кожи (раздражение, дерматохалазион и др.), заболевания кожи. Нарушения со стороны скелетно-мышечной и соединительной ткани: частые - артрит. Более подробно о других нежелательных явлениях, которые наблюдались при монотерапии отдельными компонентами препарата Ксалаком® (помимо указанных выше) необходимо ознакомиться в полной инструкции по применению препарата Ксалаком® **Фертильность, беременность и лактация:** Адекватных контролируемых исследований у беременных женщин не проводилось. Применение препарата Ксалаком во время беременности возможно только в тех случаях, когда ожидаемая польза для матери превышает потенциальный риск для плода или ребенка. Латанопрост и его метаболиты могут выделяться в грудное молоко. Тимолол, при применении в форме глазных капель, также обнаруживали в грудном молоке. Учитывая риск развития серьезных нежелательных реакций у новорожденных, находящихся на грудном вскармливании, а также важность применения препарата для матери, следует либо прекратить грудное вскармливание, либо отменить препарат. **Влияние на способность управлять транспортными средствами и работать с механизмами:** Применение глазных капель может вызвать преходящее затуманивание зрения. Пока этот эффект не исчезнет, пациентам не следует управлять автомобилем или пользоваться сложной техникой. **Характер и содержание первичной упаковки:** По 2,5 мл раствора (глазных капель) во флаконе (полиэтилен низкой плотности) с завинчивающимся колпачком и предохранительным колпачком без резьбы с контролем первого вскрытия, по 1 флакону с инструкцией по применению (листком-вкладышем) в картонной пачке. На лицевой стороне картонной пачки, с целью контроля первого вскрытия, наносится перфорированная строчка, напоминающая очертание полуколец; боковые поверхности пачки плотно склеиваются при упаковке препарата. Контроль первого вскрытия обеспечивается прикреплением предохранительного колпачка к корпусу флакона пластиковыми перемычками. **Срок годности:** 3 года. Вскрытый флакон использовать в течение 4-х недель. **Особые меры предосторожности при хранении:** При температуре от 2 до 8 °С в защищенном от света месте. Вскрытый флакон хранить при температуре не выше 25 °С. **Перед назначением препарата ознакомьтесь с общей характеристикой лекарственного препарата Ксалаком ЛП-№(002138)-(РГ-RU) от 10.04.2023.**




**ООО «Виатрис»**, 125315, г. Москва, Ленинградский проспект, 72, корпус 4, 2 этаж. Бизнес-центр «Алкон».
Телефон: + 7 (495) 130-0550. Факс: + 7 (495) 130-0551. E-mail: ru.info@viatris.com



XALB-2023-0196 13.04.2023


VIATRIS

Вестник офтальмологии
2023, Т. 139, №4, с. 128-130
https://doi.org/10.17116/oftalma2023139041128

Russian Annals of Ophthalmology =
Vestnik Oftal'mologii 2023, vol. 139, №4, pp. 128-130
https://doi.org/10.17116/oftalma2023139041128

**В продолжение дискуссии о необходимости выделения предесцеметового слоя в структуре роговицы**

Ранее на страницах журнала «Вестник офтальмологии» (№3 за 2022 г.; №2 за 2023 г.) в рамках дискуссии был представлен взгляд нескольких авторских коллективов специалистов-офтальмологов на клиническую необходимость внесения изменений в привычную анатомическую характеристику роговицы в аспекте выделения так называемого предесцеметового слоя. Интерес к данной проблеме был проявлен и специалистом смежной специальности (гистологии) членом-корреспондентом Российской академии наук, профессором С.Л. Кузнецовым, позиция которого отражена в публикуемой ниже статье.

# К вопросу о выделении предесцеметового слоя в структуре роговицы

© С.Л. КУЗНЕЦОВ, О.В. ПАЮШИНА

ФГАОУ ВО «Первый Московский государственный медицинский университет им. И.М. Сеченова» Минздрава России (Сеченовский университет), Москва, Россия

**РЕЗЮМЕ**

В 2013 г. на основании результатов экспериментальной пневмодиссекции роговицы английский офтальмолог H. Dua постулировал существование в ней ранее неизвестного предесцеметового слоя (ПДС), обладающего уникальными характеристиками. Однако необходимость пересмотра традиционных представлений о строении роговицы вызывает обоснованные сомнения у многих исследователей. В настоящей статье обсуждается вопрос о том, могут ли структурные особенности ПДС служить достаточным основанием для выделения его в самостоятельную анатомическую единицу.

***Ключевые слова:*** *роговица, строма, предесцеметовый слой, десцеметова мембрана.*

**ИНФОРМАЦИЯ ОБ АВТОРАХ:**
Кузнецов С.Л. — e-mail: vakmedbiol@rambler.ru; https://orcid.org/0000-0002-0704-1660
Паюшина О.В. — e-mail: payushina@mail.ru; https://orcid.org/0000-0001-8467-0623
**Автор, ответственный за переписку:** Паюшина Ольга Викторовна — e-mail: payushina@mail.ru

**КАК ЦИТИРОВАТЬ:**
Кузнецов С.Л., Паюшина О.В. К вопросу о выделении предесцеметового слоя в структуре роговицы. *Вестник офтальмологии.* 2023;139(4):128–130. https://doi.org/10.17116/oftalma2023139041128

# On the issue of separate designation of the pre-Descemet's layer in the structure of the cornea

© S.L. KUZNETSOV, O.V. PAYUSHINA

I.M. Sechenov First Moscow State Medical University (Sechenov University), Moscow, Russia

**ABSTRACT**

In 2013, based on the results of an experimental pneumodissection of the cornea, English ophthalmologist H. Dua postulated the existence of a previously unknown pre-Descemet's layer (PDL) with unique characteristics. However, the need to revise the traditional concepts of the corneal structure raises reasonable doubts among many researchers. This article discusses the question of whether the structural features of the pre-Descemet's layer can be a sufficient basis for designating it as a separate anatomical unit.

***Keywords:*** *cornea, stroma, pre-Descemet's layer, Descemet's membrane.*

**INFORMATION ABOUT THE AUTHORS:**
Kuznetsov S.L. — e-mail: vakmedbiol@rambler.ru; https://orcid.org/0000-0002-0704-1660
Payushina O.V. — e-mail: payushina@mail.ru; https://orcid.org/0000-0001-8467-0623
**Corresponding author:** Payushina O.V. — e-mail: payushina@mail.ru

**TO CITE THIS ARTICLE:**
Kuznetsov SL, Payushina OV. On the issue of separate designation of the pre-Descemet's layer in the structure of the cornea. *Russian Annals of Ophthalmology = Vestnik oftal'mologii.* 2023;139(4):128–130. (In Russ.). https://doi.org/10.17116/oftalma2023139041128

В последнее время в мировом научном сообществе появилась тенденция к пересмотру сложившейся классификации анатомических и гистологических структур, коснувшаяся в том числе и такого важнейшего для офтальмологии образования, как роговица. Опубликованная в 2013 г. в журнале Ophthalmology статья H. Dua и соавт. [1], в которой на основании результатов экспериментов по введению воздуха в строму роговицы утверждалось существование нового, ранее неизвестного предесцеметового слоя (ПДС), подняла волну интереса к строению задней части стромы и ее границы с десцеметовой мембраной (ДМ). Практическая значимость данного вопроса определяется важной ролью этой области в проведении операций на роговице и развитии ряда ее заболеваний. Развернувшаяся по этому поводу дискуссия не ослабевает, о чем свидетельствует, в частности, вышедшая в 2023 г. новая статья H. Dua, в которой он рассматривает выдвинутые рядом исследователей возражения против его концепции [2]. Мы, как гистологи, не можем остаться в стороне от обсуждения правомерности придания ПДС статуса отдельной структурной единицы, заслуживающей внесения в официальную номенклатуру, и считаем необходимым высказать свое мнение по этому вопросу.

H. Dua утверждает, что ПДС, который при пневмодиссекции отделяется пузырем воздуха вместе с прилежащей ДМ от остальной стромы, уникален по своим структурным и механическим характеристикам. Он не содержит клеток, имеет толщину около 10 мкм, включает 5—8 коллагеновых пластинок и отличается от других слоев стромы повышенной плотностью и воздухонепроницаемостью [1]. На периферии роговицы этот слой переходит в трабекулярную сеть, с которой он сходен по структуре, содержанию коллагенов и эластина и отсутствию клеток [2, 3]. Однако ряд исследователей [4—6] полемизируют с H. Dua, указывая, что описанный им участок стромы не имеет принципиальных отличий от остальных ее областей и не может рассматриваться как отдельный, шестой слой роговицы. Действительно, давно известно, что строение стромы неоднородно по толщине, ее передняя часть отличается от задней плотностью расположения пластинок и степенью переплетения коллагеновых волокон, что может определять их неодинаковые механические свойства [4, 5, 7]. Достаточно ли этих различий для того, чтобы исключать ПДС из состава стромы и считать его отдельной гистологической структурой?

В пользу существования ПДС как самостоятельной структурной единицы H. Dua и соавторы, а также другие исследователи, разделяющие их точку зрения, приводят следующие аргументы:

1. *Бесклеточность*. Она была показана как в экспериментах по пневмодиссекции [1], так и *in vivo* при исследовании интактных глаз [8]. Однако некоторые авторы [4, 6] все же обнаруживают кератоциты в пределах 5 мкм от ДМ, да и сам H. Dua в недавней статье, вышедшей в 2023 г. [2], признает их наличие в отделяющемся при пневмодиссекции слое и говорит уже не о полной его бесклеточности, а, скорее, о бедности клетками. По данным N. Hoshino и соавт. [9], по направлению от передней поверхности стромы к задней содержание кератоцитов и контактов между ними уменьшается. При этом нельзя не согласиться с замечанием H. McKee и соавт. [5] о том, что клетки в строме лежат не хаотично, а в слоях между пластинками, так что если плоскость диссекции проходит за последним рядом клеток, то их отсутствие в полученном слое вполне согласуется с нормальной анатомией. Насколько правомерно выделять по этому признаку в отдельный слой именно участок стромы между последним рядом кератоцитов и ДМ? Чем он принципиально отличается от других бесклеточных (или бедных клетками) областей стромы и, в частности, от пространства между боуменовой мембраной и первым рядом кератоцитов?

2. *Особенности состава и организации внеклеточного матрикса*. ПДС характеризуется более регулярным, чем в остальной строме, расположением коллагеновых фибрилл, несколько меньшим их диаметром [1], повышенным содержанием коллагенов I и VI типов [1, 6], а также, по некоторым данным, коллагена IV типа [10], хотя последнее подтверждается не всеми авторами [6]. Межфибриллярное расстояние и состав протеогликанов в этом слое не отличаются от таковых в строме [1]. В целом наблюдаемые различия невелики и находятся в пределах регионарных вариаций строения внеклеточного матрикса стромы, для которого характерно постепенное снижение плотности расположения пластинок по направлению от передней стороны к задней [7]. Наиболее существенными особенностями ПДС являются присутствие на границе с ДМ сети тонких переплетающихся коллагеновых фибрилл, которая, впрочем, охватывает не весь слой, а лишь узкую пограничную область шириной 0,5—1 мкм [6], и высокое содержание эластических волокон, отсутствующих в средних и передних областях стромы [11]. В подтверждение уникальности ПДС H. Dua приводит данные гистологического анализа срезов роговицы пациента, химически поврежденной нитратом серебра: коричневое окрашивание наблюдалось во всей области повреждения, кроме этого слоя [2]. Однако причина подобных различий в тинкториальных свойствах разных областей стромы неясна и требует дальнейшего изучения.

3. *Возможность выявления при пневмодиссекции и в патологических условиях*. Прочность, эластичность и воздухонепроницаемость ПДС, обусловленные особенностями межклеточного матрикса, делают возможным его отделение (вместе с ДМ и эндотелием) от остальных частей стромы под действием вводимого в нее воздуха. При удалении отделенного

таким образом слоя повторное расслоение оставшейся стромы не удается, так как инъецируемый воздух уходит через пространства между пластинками [2]. H. Dua утверждает, что плоскость диссекции постоянна, но, по данным других авторов, слои стромы, отделяющиеся при вдувании воздуха, могут различаться по толщине в три раза (от 4,5 до 27,5 мкм) [6]. Спонтанное отделение наиболее глубокого слоя стромы от прилежащих структур продемонстрировано у пациентов с грибковым кератитом [10], отеком роговицы [12], десцеметоцеле [13], глаукомой [14]. Единственное на сегодняшний день свидетельство существования ПДС в интактном глазу здорового человека получено *in vivo* методом оптической когерентной томографии, но авторы определяют его просто как бесклеточный слой за последним рядом кератоцитов, не сообщая о каких-либо существенных морфологических особенностях [8]. При светомикроскопическом исследовании срезов интактной роговицы видимых отличий ПДС от центральной стромы не выявляется [6]. Таким образом, этот слой может быть обнаружен как отдельная структура только при искусственном воздействии на роговицу или патологических изменениях в ней.

Приведенные выше данные свидетельствуют о том, что отличия ПДС от остальной стромы роговицы носят не качественный, а количественный характер. В физиологических условиях он не имеет четкой границы, наличие которой могло бы служить морфологическим критерием для его идентификации. Безусловно, структурные и механические особенности этого слоя определяют его роль в патогенезе ряда заболеваний роговицы и должны учитываться при планировании хирургических операций, но с точки зрения нормальной микроанатомии выделение его в отдельную структурную единицу (шестой слой роговицы) представляется недостаточно обоснованным.

**Участие авторов:**
Концепция и дизайн: С.К.
Обзор литературы: С.К., О.П.
Написание текста: С.К., О.П.
Редактирование: С.К.

**Авторы заявляют об отсутствии конфликта интересов.**
**The authors declare no conflicts of interest.**

## ЛИТЕРАТУРА/REFERENCES


1. Dua HS, Faraj LA, Said DG, Gray T, Lowe J. Human corneal anatomy redefined: a novel pre-Descemet's layer (Dua's layer). *Ophthalmology*. 2013; 120(9):1778-1785. https://doi.org/10.1016/j.ophtha.2013.01.018
2. Dua HS, Freitas R, Mohammed I, Ting DSJ, Said DG. The pre-Descemet's layer (Dua's layer, also known as the Dua-Fine layer and the pre-posterior limiting lamina layer): Discovery, characterisation, clinical and surgical applications, and the controversy [published online ahead of print, 2023 Jan 13]. *Prog Retin Eye Res*. 2023;101161. https://doi.org/10.1016/j.preteyeres.2022.101161
3. Dua HS, Faraj LA, Branch MJ, Yeung AM, Elalfy MS, Said DG, Gray T, Lowe J. The collagen matrix of the human trabecular meshwork is an extension of the novel pre-Descemet's layer (Dua's layer). *Br J Ophthalmol*. 2014; 98(5):691-697. https://doi.org/10.1136/bjophthalmol-2013-304593
4. Jester JV, Murphy CJ, Winkler M, Bergmanson JP, Brown D, Steinert RF, Mannis MJ. Lessons in corneal structure and mechanics to guide the corneal surgeon. *Ophthalmology*. 2013;120(9):1715-1717. https://doi.org/10.1016/j.ophtha.2013.07.004
5. McKee HD, Irion LC, Carley FM, Brahma AK, Jafarinasab MR, Rahmati-Kamel M, Kanavi MR, Feizi S. Re: Dua et al.: Human corneal anatomy redefined: a novel pre-Descemet layer (Dua's layer) (Ophthalmology 2013; 120:1778-85). *Ophthalmology*. 2014;121(5):24-25. https://doi.org/10.1016/j.ophtha.2013.12.021
6. Schlötzer-Schrehardt U, Bachmann BO, Tourtas T, Torricelli AA, Singh A, González S, Mei H, Deng SX, Wilson SE, Kruse FE. Ultrastructure of the posterior corneal stroma. *Ophthalmology*. 2015;122(4):693-699. https://doi.org/10.1016/j.ophtha.2014.09.037
7. Meek KM, Knupp C. Corneal structure and transparency. *Prog Retin Eye Res*. 2015;49:1-16. https://doi.org/10.1016/j.preteyeres.2015.07.001
8. Bizheva K, Haines L, Mason E, MacLellan B, Tan B, Hileeto D, Sorbara L. In vivo imaging and morphometry of the human pre-Descemet's layer and endothelium with ultrahigh-resolution optical coherence tomography. *Invest Ophthalmol Vis Sci*. 2016;57(6):2782-2787. https://doi.org/10.1167/iovs.15-18936
9. Hoshino N, Takehana K, Hosotani M, Kametani K, Iwasaki T, Hasegawa Y, Ueda H, Watanabe T. Morphological analysis of cell distribution and network structure via gap junctions in swine corneal stroma. *J Vet Med Sci*. 2022;84(12):1621-1632. https://doi.org/10.1292/jvms.22-0329
10. Liu Z, Zhang P, Liu C, Zhang W, Hong J, Wang W. Split of Descemet's membrane and pre-Descemet's layer in fungal keratitis: new definition of corneal anatomy incorporating new knowledge of fungal infection. *Histopathology*. 2015;66(7):1046-1049. https://doi.org/10.1111/his.12568
11. Feneck EM, Lewis PN, Ralphs J, Meek KM. A comparative study of the elastic fibre system within the mouse and human cornea. *Exp Eye Res*. 2018; 177:35-44. https://doi.org/10.1016/j.exer.2018.07.024
12. Dua HS, Said DG. Clinical evidence of the pre-Descemets layer (Dua's layer) in corneal pathology. *Eye (Lond)*. 2016;30(8):1144-1145. https://doi.org/10.1038/eye.2016.62
13. Narang P, Agarwal A, Kumar DA. Predescemetocele: A distinct clinical entity. *Indian J Ophthalmol*. 2017;65(11):1224-1226. https://doi.org/10.4103/ijo.IJO_492_17
14. Gupta S, Mahalingam K, Singh A, Selvan H, Somarajan BI, Gupta V. Posterior corneal morphological changes in primary congenital glaucoma. *Indian J Ophthalmol*. 2022;70(7):2571-2577. https://doi.org/10.4103/ijo.IJO_317_22


Поступила 14.06.2023
Received 14.06.2023
Принята к печати 23.06.2023
Accepted 23.06.2023

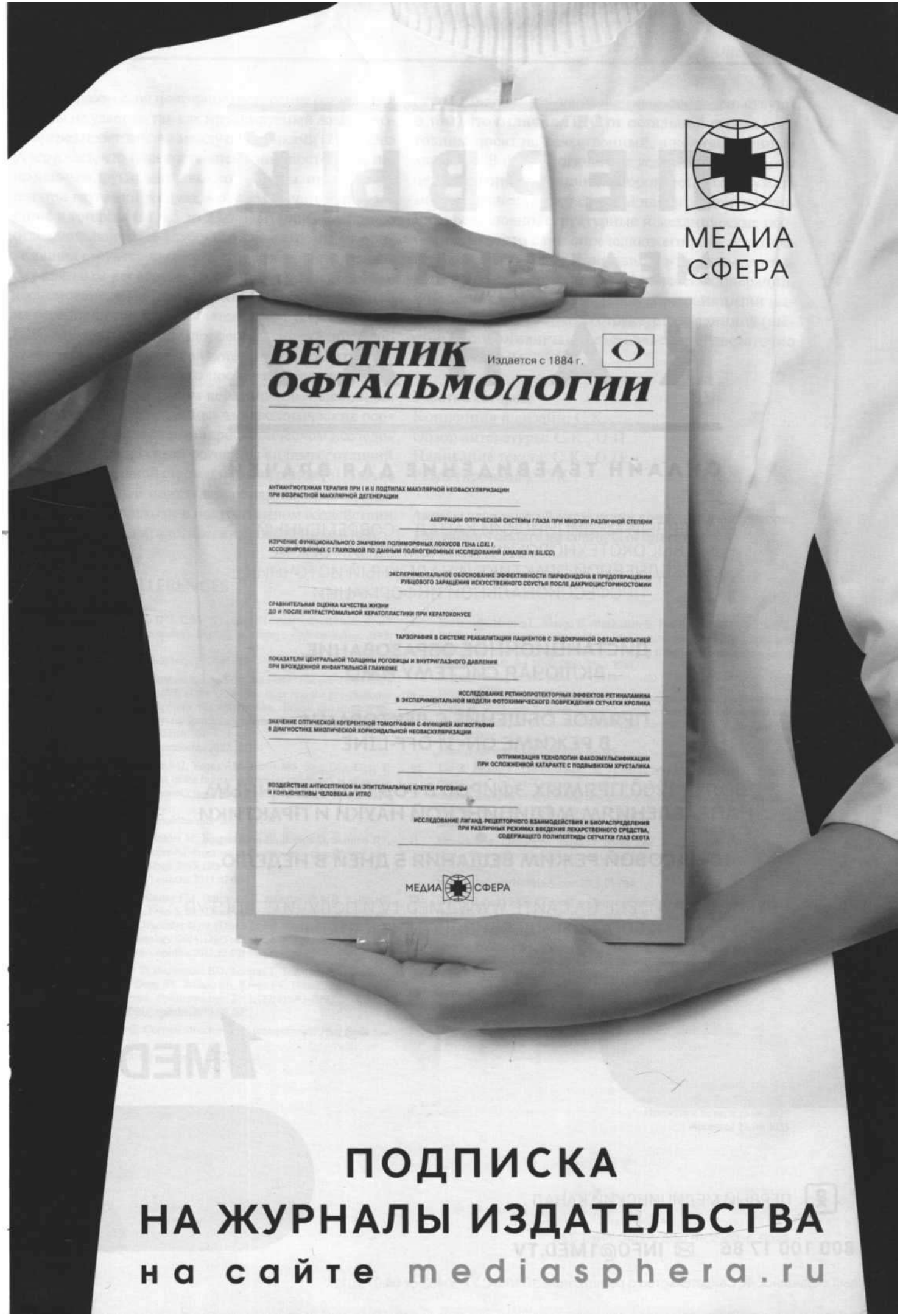


# МЕКСИДОЛ®

## БЕРЕЖНАЯ РЕСТАВРАЦИЯ ЗРИТЕЛЬНОЙ ФУНКЦИИ

**Оригинальный (референтный) препарат[1]**

**Мультимодальный механизм действия[2-5]:**

- Антигипоксантное действие
- Антиоксидантное действие
- Мембранопротекторное действие

**Доказанная эффективность у пациентов с ПОУГ*[3,6]:**

- Улучшение зрительных функций
- Улучшение функциональной активности сетчатки и зрительного нерва
- Сохранение ганглиозных клеток сетчатки и волокон зрительного нерва

**Включен в Национальное руководство «Первичная открытоугольная глаукома» (2023)[8]**

**Мексидол®. Опыт клинического применения более 25 лет[7]**

*Первичная открытоугольная глаукома

[1] Федеральный закон №61-ФЗ «Об обращении лекарственных средств» от 12.04.2010, письмо №7375 ФГБУ «НЦЭСМП» Минздрава России от 08.05.2018, письмо №6785 ФГБУ «НЦЭСМП» Минздрава России от 30.05.2018, письмо №7358 ФГБУ «НЦЭСМП» Минздрава России от 07.04.2020. [2] Общая характеристика лекарственного препарата Мексидол® ФОРТЕ 250, таблетки, покрытые пленочной оболочкой, 250 мг ЛП-№(000086)-(РГ-RU) от 10.10.2022; [3] Общая характеристика лекарственного препарата Мексидол® раствор для внутривенного и внутримышечного введения, 50 мг/мл ЛП-№(000107)-(РГ-RU) от 15.12.2022; [4] Общая характеристика лекарственного препарата Мексидол® таблетки, покрытые пленочной оболочкой, 125 мг ЛП №(000066)-(РГ-RU) от 08.02.2023. [5] Воронина Т.А. Мексидол: спектр фармакологических эффектов. Журнал неврологи и психиатрии. 2012;12:86-90. [6] Егоров Е.А., Давыдова Н.Г., Романенко И.А., Новикова Н.Д. Мексидол в комплексном лечении глаукомы//РМЖ. Клиническая офтальмология, 2011 г. [7] Приказ МЗ РФ «О разрешении медицинского применения» N432 от 31.12.1996. [8] Национальное руководство «Первичная открытоугольная глаукома» под ред. профессора Егорова Е.А., профессора Куроедова А.В., Москва 2023 г.

ООО «ВЕКТОРФАРМ»
дистрибьютор лекарственных препаратов
ООО «НПК «ФАРМАСОФТ»

ФАРМАСОФТ

Информация предназначена для специалистов здравоохранения. Перед назначением ознакомьтесь с инструкцией по медицинскому применению.
ООО «Векторфарм», 109544, Москва, Бульвар Энтузиастов, д. 2, этаж 16, комната 31, тел: +7 (495) 626-47-50.