ISSN 0042-4668 (Print)
ISSN 2309-1274 (Online)

ВЕСТНИК ОТОРИНОЛАРИНГОЛОГИИ

VESTNIK OTORINOLARINGOLOGII

Том 88 4'2023

Научно-практический журнал

Основан в 1936 г.

МЕДИА СФЕРА

Учредители:

ГБУЗ «Научно-исследовательский клинический институт оториноларингологии им. Л.И. Свержевского» Департамента здравоохранения города Москвы

Издательство «МедиаСфера»

«Вестник оториноларингологии» — научно-практический рецензируемый медицинский журнал
Выходит 6 раз в год
Основан в 1936 году

«Vestnik otorinolaringologii» (Bulletin of Otorhinolaryngology) is a bimonthly peer-reviewed medical journal published **by MEDIA SPHERA Publishing Group.** Founded in 1936.

Журнал представлен в следующих международных базах данных и информационно-справочных изданиях: **РИНЦ (Российский индекс научного цитирования), Web of Science (Russian Science Citation Index — RSCI, BIOSIS Previews), Scopus, PubMed/Medline, Index Medicus, Chemical Abstracts, EBSCOhost, Ulrich's Periodicals Directory, Google Scholar.**

Издательство «Медиа Сфера»:
127238 Москва, Дмитровское ш., д. 46, корп. 2, этаж 4
Тел.: (495) 482-43-29
Факс: (495) 482-43-12
e-mail: info@mediasphera.ru
www.mediasphera.ru
Отдел рекламы: (495) 482-06-04
reklama@mediasphera.ru
Отдел подписки: (495) 482-53-36
zakaz@mediasphera.ru
Адрес для корреспонденции:
127238 Москва, а/я 54, Медиа Сфера
e-mail: vestnik-lor@mail.ru

Зав. редакцией **Т.Е. Яковлева**
Тел.: (495) 482-43-29

Оригинал-макет изготовлен издательством «Медиа Сфера»
Компьютерный набор и верстка: О.В. Ненашева, М.В. Коновалова
Корректор: А.А. Высокосов

Подписной индекс по каталогу «Почты России» ПП290

Подписано в печать 27.09.2023.
Формат 60×90 1/8. Тираж 3500 экз.
Усл. печ. л. 14,5. Заказ №1178
Отпечатано в ООО «Белый ветер»

ISSN 0042-4668 (Print)
ISSN 2309-1274 (Online)

ВЕСТНИК ОТОРИНОЛАРИНГОЛОГИИ

VESTNIK OTORINOLARINGOLOGII

Том 88 **4'2023**

НАУЧНО-ПРАКТИЧЕСКИЙ ЖУРНАЛ

Решением Высшей аттестационной комиссии (ВАК) Министерства образования и науки РФ журнал «Вестник оториноларингологии» включен в Перечень ведущих рецензируемых научных журналов и изданий, выпускаемых в Российской Федерации, в которых рекомендована публикация основных результатов диссертационных исследований на соискание ученых степеней доктора и кандидата наук по специальностям 3.1.3. Оториноларингология и 3.1.33. Восстановительная медицина, спортивная медицина, лечебная физкультура, курортология и физиотерапия.

Издательство **МЕДИА СФЕРА** Москва · **MEDIA SPHERA** Publishing Group Moscow

ОРИГИНАЛЬНЫЕ СТАТЬИ

ОБЗОРЫ

В ПОМОЩЬ ПРАКТИЧЕСКОМУ ВРАЧУ

ИЗ ПРАКТИКИ

ORIGINAL INVESTIGATIONS

REVIEWS

GUIDELINES FOR PRACTITIONERS

FROM PRACTICE

Вестник оториноларингологии
2023, Т. 88, №4, с. 4–8
https://doi.org/10.17116/otorino2023880414

Vestnik otorinolaringologii
2023, Vol. 88, No. 4, pp. 4–8
https://doi.org/10.17116/otorino2023880414

Хирургическая тактика при кохлеарной имплантации у пациентов с интраоперационной ликвореей

© В.Е. КУЗОВКОВ, А.С. ЛИЛЕНКО, С.Б. СУГАРОВА, В.А. ТАНАСЧИШИНА, Ю.С. КОРНЕВА

ФГБУ «Санкт-Петербургский научно-исследовательский институт уха, горла, носа и речи» Минздрава России, Санкт-Петербург, Россия;

РЕЗЮМЕ

На хирургическом этапе кохлеарной имплантации одной из возможных и самых неприятных интраоперационных особенностей является ликворея из места вскрытия просвета спирального канала улитки. Чаще всего она встречается у пациентов с аномалиями развития внутреннего уха, а также у больных с переломами височной кости и с кохлеарной формой отосклероза. Трудность выбора тактики оперативного вмешательства у этих пациентов вызвана большой вариабельностью анатомических структур внутреннего уха. В период с 2017 по 2021 г. прооперированы 1954 пациента, из которых 83 пациента — с аномалиями развития улитки (65 интраоперационых ликворей), 14 — с травмами височных костей (2 интраоперационные ликвореи), 12 — с кохлеарной формой отосклероза (1 ликворея), при этом отмечено 3 случая спонтанной интраоперационной ликвореи у пациентов с нормальной анатомией улитки по данным компьютерной томографии. Наиболее высокий риск интраоперационной ликвореи наблюдался у пациентов с аномалиями развития улитки (общая полость — 10, неполное разделение улитки III типа — 15) и аномалиями внутреннего слухового прохода — 5 (расширенный внутренний слуховой проход — диаметром более 8,5 мм). Умеренный риск развития интраоперационной ликвореи характерен для больных с неполным разделением улитки I типа (15 пациентов) и II типа (25 пациентов). Незначительным считался риск развития ликвореи при проведении кохлеарной имплантации у пациентов с переломами височных костей (2 пациента) и кохлеарной формой отосклероза (1 пациент), а также с гиперпневматизированной пирамидой височной кости и расширенным водопроводом преддверия (3 пациента).

Ключевые слова: *кохлеарная имплантация, аномалия развития внутреннего уха, ликворея.*

ИНФОРМАЦИЯ ОБ АВТОРАХ:
Кузовков В.Е. — https://orcid.org/0000-0002-2581-4006
Лиленко А.С. — https://orcid.org/0000-0003-1641-506X
Сугарова С.Б. — https://orcid.org/0000-0003-0856-8680
Танасчишина В.А. — https://orcid.org/0000-0001-6345-020X
Корнева Ю.С. — https://orcid.org/0000-0002-8616-8044
Автор, ответственный за переписку: Танасчишина В.А. — e-mail: tanasic95@yandex.ru

КАК ЦИТИРОВАТЬ:
Кузовков В.Е., Лиленко А.С., Сугарова С.Б., Танасчишина В.А., Корнева Ю.С. Хирургическая тактика при кохлеарной имплантации у пациентов с интраоперационной ликвореей. *Вестник оториноларингологии.* 2022;88(4):4–8.
https://doi.org/10.17116/otorino2022880414

Surgical tactic of cochlear implantation in patients with intraoperative CSF leakage

© V.E. KUZOVKOV, A.S. LILENKO, S.B. SUGAROVA, V.A. TANASCHISHINA, YU.S. KORNEVA

Saint-Petersburg Research Institute of Ear, Throat, Nose and Speech the Ministry of Health, Russian Federation, St. Petersburg, Russia

ABSTRACT

Cochlear implantation (CI) is currently the recognized and most promising method of rehabilitation of patients suffering from profound hearing loss and deafness. During the surgical stage of CI, one of the most unpleasant intraoperative features is CSF leakage from the cochlea opening. Most often it occurs in patients with malformations of the inner ear, with temporal bone fractures and with cochlear otosclerosis. The difficulty of choosing the tactics of surgical intervention in these patients is caused by the large variability of the anatomical structures of the inner ear. In the period from 2017 to 2021, 1954 patients underwent CI, of which 83 were patients with cochlea malformations (65 intraoperative CSF leakages), 14 with the temporal bones fractures (2 intraoperative CSF leakage), 12 with cochlear otosclerosis (1 CSF leakage), while 3 spontaneous intraoperative CSF leakages were noted in patients with normal cochlea anatomy and hyperpnumotized temporal bone pyramid and enlarged vestibular aqueduct. The highest risk of intraoperative CSF leakage was observed in patients with inner ear malformations (common cavity — 10, incomplete partition type III — 15) and anomalies of the internal auditory canal — 5 (dilated IAC — more than 8.5 mm in diameter). Moderate risk of intraoperative CSF leakage was typical for patients with incomplete partition type I (15 patients) and type II (25 patients).

Keywords: *cochlear implantation, inner ear malformation, CSF leakage.*

INFORMATION ABOUT THE AUTHORS:
Kuzovkov V.E. — https://orcid.org/0000-0002-2581-4006
Lilenko A.S. — https://orcid.org/0000-0003-1641-506X
Sugarova S.B. — https://orcid.org/0000-0003-0856-8680
Tanaschishina V.A. — https://orcid.org/0000-0001-6345-020X
Korneva Yu.S. — https://orcid.org/0000-0002-8616-8044
Corresponding author: Tanaschishina V.A. — e-mail: tanasic95@yandex.ru

TO CITE THIS ARTICLE:
Kuzovkov VE, Lilenko AS, Sugarova SB, Tanaschishina VA, Korneva YuS. Surgical tactic of cochlear implantation in patients with intraoperative CSF leakage. *Bulletin of Otorhinolaryngology = Vestnik otorinolaringologii.* 2022;88(4):4–8. (In Russ.). https://doi.org/10.17116/otorino2022880414

Введение

При выполнении кохлеарной имплантации (КИ) ликворея возникает во время вскрытия просвета спирального канала улитки. В подавляющем большинстве случаев это происходит у пациентов с аномалиями развития внутреннего уха. Однако ликворея может наблюдаться и при приобретенной патологии внутреннего уха, например при травме височной кости, кохлеарной форме отосклероза.

Опыт КИ у лиц с аномалиями развития внутреннего уха насчитывает более 15 лет [1].

В своей ежедневной клинической работе мы используем классификацию L. Sennaroglu (2017) как наиболее соответствующую находкам, встречающимся в практике [2, 3].

Интраоперационная ликворея может возникать при следующих аномалиях развития внутреннего уха:

1. Общая полость, при которой наблюдается единое пространство, замещающее собой улитку и преддверие, без внутренней архитектуры; внутренний слуховой проход (ВСП) чаще расширен, чем сужен.

2. Неполное разделение I типа, когда улитка представлена единой полостью без внутренней архитектуры, расширено преддверие с возможным расширением ВСП.

3. Неполное разделение II типа (аномалия Мондини), когда в улитке при нормальных внешних размерах отсутствуют апикальная часть модиолуса и прилежащая к ней межлестничная перегородка, а ввиду слияния среднего и апикального завитков верхушка улитки выглядит кистозно расширенной. Наблюдаются незначительное расширение преддверия и выраженное расширение водопровода преддверия.

4. Неполное разделение III типа, при котором улитка имеет нормальные внешние размеры и деление на завитки, однако модиолус полностью отсутствует. При компьютерной томографии (КТ) определяются бульбообразный ВСП, неполное разделение улитки и ВСП; улитка нормальных размеров, локализуется прямо на латеральном конце ВСП, а не в переднебоковой порции. Особенностью данной аномалии является то, что ликворея может возникать не только из места вскрытия спирального канала улитки, но и спонтанно из области ниши окна преддверия.

В литературе описаны случаи возникновения ликвореи во время выполнения КИ при аномалии развития внутреннего уха, кохлеарной форме отосклероза, травмах височных костей [4—11].

В отохирургии выделяют два основных вида ликвореи в зависимости от степени ее выраженности: выраженная фонтанирующая ликворея — *gusher leak*, незначительная ликворея наполнения — *oozing leak*. При аномалиях развития внутреннего уха чаще встречается фонтанирующая ликворея, которая характеризуется обильным выделением ликвора под давлением, что осложняет ее устранение.

Предрасполагающими факторами к развитию данного осложнения являются:

— расширенное преддверие;
— расширенные структуры ВСП;
— расширенный водопровод преддверия.

B.C. Papsin обнаружил, что у 80% (8 из 10) пациентов с пороками развития улитки помимо ликвореи отмечена индуцируемая стимуляция лицевого нерва [9]. Сообщалось, что наличие аномалий улитки является фактором риска аберрантной стимуляции лицевого нерва, препятствующим программированию оптимальных уровней стимуляции по сравнению с нормальной улиткой [12].

До сих пор хирургический подход при выполнении КИ у пациентов с риском развития ликвореи остается дискуссионным вопросом, в частности активно обсуждаются выбор места введения электрода и способы тампонады места доступа в спиральный канал улитки [12—14].

Цель исследования — обобщить опыт выполнения кохлеарной имплантации у пациентов с риском ликвореи.

Материал и методы

В период с 2017 по 2021 г. прооперированы 1954 пациента, из которых 83 — пациенты с аномалиями развития улитки (65 интраоперационых ликворей), 14 — с травмами височных костей (2 интраоперационные ликвореи), 12 — с кохлеарной формой отосклероза (1 ликворея), при этом отмечено 3 случая спонтанной интраоперационной ликвореи у пациентов с нормальной анатомией улитки. Все пациенты на предоперационном этапе проходили обязательное обследование, включавшее КТ височных костей, магнитно-резонансную томографию (МРТ) внутреннего уха и МРТ мостомозжечковых углов. Для пациентов с приобретенной патологией внутреннего уха ввиду возможного динамического патоморфологического изменения структур внутреннего уха (оссификация/ремоделирование спирального канала улитки) установлен срок актуальности не более 2 нед.

Результаты

На дооперационном этапе определялась возможность проведения кохлеарной имплантации, тип электрода, который будет использован во время хирургического вмешательства. В случаях аномалий развития улитки предпочтение отдавалось имплантатам с прямой электродной решеткой и возможностью подбора длины электрода.

Особое внимание уделяли кохлеарным имплантатам, при создании электродов которых применяется seal-технология для лучшего контроля ликвореи. Особенностью инновации является строение в форме «зонтика», позволяющее полностью затампонировать области вскрытой мембраны окна или кохлеостомы без необходимости применения аутотканей. Данный тип электродов доступен как в стандартном, так и в укороченном варианте **(рис. 1)**.

При аномалиях развития по типу общей полости предпочитали кохлеарные имплантаты с укороченной электродной решеткой. Для неполного разделения улиток применяли кохлеарный имплантат с укороченной и сжатой электродной решеткой. При приобретенной патологии вну-

треннего уха из-за риска ремоделирования/оссификации просвета улитки отдавалось предпочтение стандартным электродам с более жесткой электродной решеткой, которая позволяет дополнительно «бужировать» спиральный канал для достижения полного введения электрода.

Методика проведения КИ во всех случаях была стандартной до момента вскрытия барабанной полости и включала заушный S-образный разрез с формированием кожных и надкостничных лоскутов, подготовку ложа для имплантата с целью лучшей фиксации и положительного косметического эффекта, расширенную антромастоидотомию и максимально широкую заднюю тимпанотомию, зачастую с сознательным удалением барабанной струны. Далее хирургическая тактика зависела от интраоперационных находок и целого ряда факторов, определяющих доступ к барабанной полости и спиральному каналу улитки:

— выраженность интерпозиции лицевого нерва;
— анатомические особенности структур барабанной полости;
— степень визуализации окна улитки;
— наличие и вариант аномалии внутреннего уха;
— вероятность развития интраоперационной ликвореи.

Интраоперационная ликворея чаще наблюдалась у пациентов с аномалиями развития улитки: общая полость — 10 **(рис. 2, а)**, неполное разделение улитки III типа — 15 **(рис. 2, б)** и аномалиями ВСП — 5 (расширенный ВСП — диаметром более 8,5 мм).

Умеренный риск развития интраоперационной ликвореи характерен для больных с неполным разделением улитки I типа (15 пациентов) **(рис. 2, в)** и II типа (25 пациентов) **(рис. 2, г)**.

Реже всего ликворея наблюдалась при проведении КИ у пациентов с переломами височных костей (2 пациента) и кохлеарной формой отосклероза (1 пациент), а также с гиперпневматизированной пирамидой височной кости и расширенным водопроводом преддверия (3 пациента).

Особое внимание хотелось бы обратить на пациентов с гиперпневматизацией пирамиды височной кости и расширенным водопроводом преддверия. Расширение водопровода преддверия считается фактором, незначительно увеличивающим риск возникновения интраоперационной ликвореи, в то время как гиперпневматизацию пирамиды височной кости не связывают с риском возникновения данного осложнения [2]. По нашим наблюдениям, именно сочетание этих двух факторов с большей долей вероятности приводит к риску возникновения ликвореи наполнения при вскрытии просвета спирального канала улитки.

При возможности адекватной визуализации ниши окна улитки через заднюю тимпанотомию выполнен классический доступ к барабанной полости. При таком доступе визуализировано окно улитки, а активный электрод введен классически через заранее вскрытую мембрану (71 пациент).

При выраженной интерпозиции лицевого нерва и/или ротации лабиринта внутреннего уха кзади выполнен комбинированный доступ, а в случаях затруднения получения достаточного доступа и простора для манипуляции в области окна улитки доступ к спиральному каналу улитки осуществлен через кохлеостому (11 пациентов).

Предполагаемая тактика остановки ликвореи определена до вскрытия просвета улитки (через мембрану окна улитки или кохлеостому) с предварительным максимально возможным расширением доступа с целью как можно более быстрого и удобного устранения осложнения.

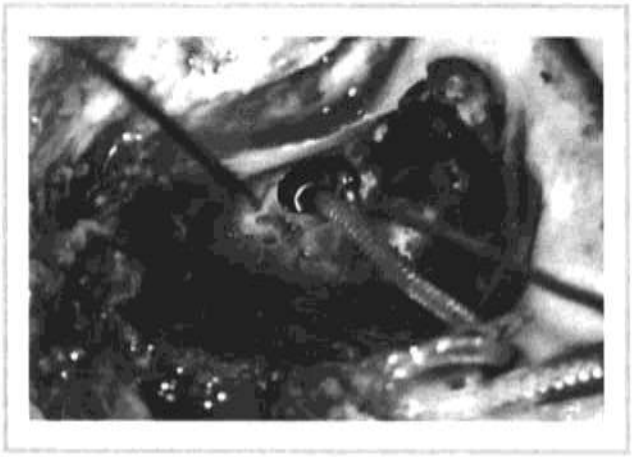

Рис. 1. **Интраоперационная фотография: введение электрода с применением seal-технологии.**

Fig. 1. **Intraoperative photo: insertion of the electrode with the seal-technology.**

Для купирования ликвореи применена аутомышца, предварительно взятая из края разреза, которую укладывали вокруг электрода кохлеарного имплантата таким образом, чтобы она упиралась в оставленный участок костного навеса ниши окна улитки, при этом самый широкий фрагмент аутомышцы должен находиться в проекции ВСП **(рис. 3)**.

Для достижения оптимальной герметизации место вскрытия спирального канала улитки должно быть достаточно широким (диаметром не менее 1 мм) и иметь искусственно сглаженные края. Во избежание смещения аутотрансплантата осуществляли удаление слизистой оболочки с внутренней поверхности краев наложенной кохлеостомы. Дополнительно это позволило обеспечить приживление фрагмента аутомышцы, что является необходимым для полного закрытия просвета и профилактики рецидива ликвореи в послеоперационном периоде.

Мы избегали применения гемостатических материалов, поскольку они зачастую стирают клиническую картину ликвореи на послеоперационном этапе, имеют свойство рассасываться с течением времени.

После окончательной остановки ликвореи в течение 2—3 мин наблюдали за местом тампонады и задними отделами барабанной полости для контроля качества и стойкости выполненной герметизации.

Для контроля введения активного электрода в спиральный канал улитки проводили интраоперационную рентгенографию височных костей.

Во всех случаях тампонада была состоятельная и стойкая, кроме одного случая у пациента с неполным разделением улитки III типа: возобновление ликвореи произошло на следующий день из области окна преддверия и успешно купировано дополнительной тампонадой этой области в ходе ревизионного вмешательства.

Заключение

Интраоперационная ликворея является распространенной особенностью хирургического этапа кохлеарной имплантации, в связи с чем требуется тщательная пред-

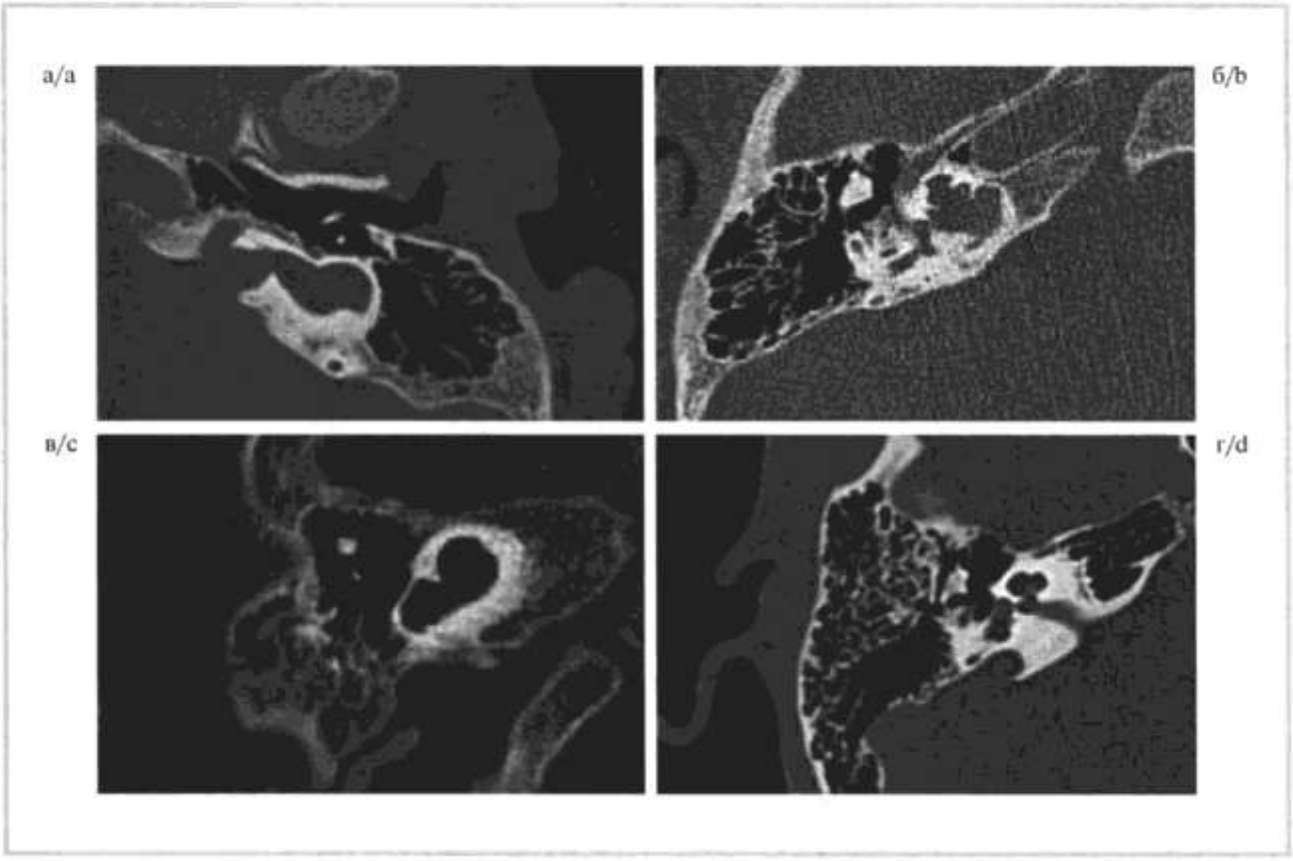

***Рис. 2.* Компьютерная томография: картина аномалий развития улитки.**
а — общая полость, улитка и преддверие представлены единой структурой без внутренней архитектоники, внутренний слуховой проход расширен; б — неполное разделение III типа (IP-3), характерные сформированные завитки и отсутствие модиолуса; в — неполное разделение улитки I типа (IP-1), кистозно измененная улитка с отсутствующим модиолусом и наружными размерами, близкими к нормальным; г — неполное разделение II типа (IP-2, аномалия Мондини), классическая триада: отсутствие модиолуса в апикальных завитках, незначительное расширение преддверия и выраженное расширение водопровода преддверия.

***Fig. 2.* CT imaging of the cochlea malformations.**
a — common cavity. The cochlea and vestibule appear as a single structure without internal architectonics. The internal auditory canal is dilated; b — incomplete partition, type III (IP-3). The presented photo shows the characteristically formed turns and absence of the modiolus; c — incomplete partition, type I (IP-1). The photo shows a cystically alterd cochlea without modiolus; d — incomplete partition, type II (IP-2, Mondini malformation). The presented photo demonstrates the classic triad: apical part of modiolus is defective, slight dilation of the vestibule and frank dilatation of the vestibule aqueduct.

***Рис. 3.* Интраоперационная фотография: полная тампонада области ниши окна улитки с помощью стандартного электрода и аутомышцы.**

***Fig. 3.* Intraoperative photo of complete tamponade of the round window niche area with a standard electrode and automuscular graft.**

операционная подготовка с выбором типа электрода, обязательной оценкой данных компьютерной томографии височных костей.

Несмотря на то что ликворея чаще всего наблюдается у пациентов с аномалиями развития улитки, данное осложнение может встречаться и в случаях гиперпневматизации пирамиды височной кости в сочетании с расширением водопровода преддверия при отсутствии изменений со стороны остальных структур внутреннего уха.

Хирургу важно помнить, что аномалия хода лицевого нерва может идти бок о бок с ликвореей, и быть готовым к смене хирургической тактики.

При возникновении ликвореи во время оперативного вмешательства необходимы немедленная реакция и тщательное тампонирование с обязательным контролем герметизации улитки. На послеоперационном этапе следует регулярно проводить осмотр повязки и раны.

Авторы заявляют об отсутствии конфликта интересов.
The authors declare no conflicts of interest.

ЛИТЕРАТУРА/REFERENCES

1. Таварткиладзе Г.А., Бахшинян В.В., Маркова Т.Г., Цыганкова Е.Р., Петрова И.П., Гойхбург М.В., Чибисова С.С., Близнец Е.А., Поляков А.В. Результаты кохлеарной имплантации у пациентов с наследственными и ненаследственными формами тугоухости. *Вестник оториноларингологии.* 2016;81(6):17-21.
Tavartkiladze GA, Bakhshinian VV, Markova TG, Tsygankova ER, Petrova IP, Goikhburg MV, Chibisova SS, Bliznets EA, Polyakov AV. The results of cochlear implantation in the patient with hereditary and non-hereditary hearing loss. *Vestnik otorinolaringologii.* 2016;81(6):17-21. (In Russ.).
https://doi.org/10.17116/otorino201681617-21
2. Sennaroğlu L, Bajin MD. Classification and Current Management of Inner Ear Malformations. *Balkan Medical Journal.* 2017;34(5):397-411.
https://doi.org/10.4274/balkanmedj.2017.0367
3. Косяков С.Я., Курлова А.В. Осложнения кохлеарной имплантации. Обзор международного опыта. *Вестник оториноларингологии.* 2013;(2):73-77.
Kosiakov SYa, Kurlova AV. The complications of cochlear implantation. Overview of the international experience. *Vestnik otorinolaringologii.* 2013;2:73-77. (In Russ.).
4. Диаб Х.М., Карнеева О.В., Юсифов К.Д., Кондратчиков Д.С. «Основные» осложнения кохлеарной имплантации. *Вестник оториноларингологии.* 2018;83(6):8-12.
Diab HM, Karneeva OV, Yusifov KD, Kondratchikov DS. The 'major' complications of cochlear implantation. *Vestnik otorinolaringologii.* 2018;83(6):8-12. (In Russ.).
https://doi.org/10.17116/otorino2018830618
5. West N, Brand M, Foghsgaard S, Cayé-Thomasen P. Surgical Results and Complications of Cochlear Implantation in Far Advanced Otosclerosis. *The Journal of International Advanced Otology.* 2017;13(3):304-307.
https://doi.org/10.5152/iao.2017.3998
6. Wasson JD, Briggs RJ. Contemporary surgical issues in paediatric cochlear implantation. *International Journal of Audiology.* 2016;55(2):77-87.
https://doi.org/10.1080/14992027.2016.1184765
7. Ronner E, Basonbul R, Bhakta R, Mankarious L, Lee DJ, Cohen MS. Impact of cochlear abnormalities on hearing outcomes for children with cochlear implants. *American Journal of Otolaryngology.* 2020;41(2):102372.
https://doi.org/10.1016/j.amjoto.2019.102372
8. Cowan B, Oska S, Arianpour K, Svider PF, Bojrab D 2nd, Hong RS. A Systematic Review of Cochlear Implantation in Temporal Bone Fractures and the Significance of Otic Capsule Involvement. *Otology and Neurotology.* 2020;41(10):1309-1315.
https://doi.org/10.1097/mao.0000000000002779
9. Papsin BC. Cochlear implantation in children with anomalous cochleovestibular anatomy. *Laryngoscope.* 2005;115(1):1-26.
https://doi.org/10.1097/00005537-200501001-00001
10. Свистушкин В.М., Мухамедов И.Т., Пашков А.В., Карпова О.Ю., Варосян Е.Г., Гадалева С.В., Розманов Е.О. Кохлеарная имплантация у больной с отосклерозом и двусторонней глухотой. Случай из практики. *Вестник оториноларингологии.* 2018;83(6):61-63.
Svistushkin VM, Mukhamedov IT, Pashkov AV, Karpova OYu, Varosyan EG, Gadaleva SV, Rozmanov EO. Cochlear implantation with cochlear otosclerosis with bilateral deafness. Case from practice. *Vestnik otorinolaringologii.* 2018;83(6):61-63. (In Russ.).
https://doi.org/10.17116/otorino2018830616
11. Кунельская Н.Л., Гаров Е.В., Зеликович Е.И., Загорская Е.Е., Куриленков Г.В., Киселюс В.Э. Сравнение результатов обследования и операционных находок у больных отосклерозом. *Вестник оториноларингологии.* 2017;82(5):88-89.
Kunelskaya NL, Garov EV, Zelikovich EI, Zagorskaya EE, Kurilenkov GV, Kiselyus VE. Comparison examination results and operating findings in patients with otosclerosis. *Vestnik otorinolaringologii.* 2017;82(5):88-89. (In Russ.).
12. Кузовков В.Е, Пащинина О.А. Комбинированный доступ к среднему и внутреннему уху при проведении хирургического этапа кохлеарной имплантации. *Российская оториноларингология.* 2010;2:38-45.
Kuzovkov VE, Pashchinina OA. Combined access to the middle and inner ear during the surgical stage of cochlear implantation. *Rossijskaya otorinolaringologiya.* 2010;2:38-45. (In Russ.).
13. Kempf HG, Johann K, Lenarz T. Complication in pediatric cochlear implant. *European Archives of Oto-Rhino-Laryngology.* 1999;256(3):128-132.
https://doi.org/10.1007/s004050050124
14. Kamogashira T, Iwasaki S, Kashio A, Kakigi A, Karino S, Matsumoto Y, Yamasoba T. Prediction of Intraoperative CSF Gusher and Postoperative Facial Nerve Stimulation in Patients with Cochleovestibular Malformations Undergoing Cochlear Implantation Surgery. *Otology and Neurotology.* 2017;38(6):114-119.
https://doi.org/10.1097/MAO.0000000000001440

Поступила 07.10.2022
Received 07.10.2022
Принята к печати 13.12.2022
Accepted 13.12.2022

Вестник оториноларингологии
2023, Т. 88, №4, с. 9–13
https://doi.org/10.17116/otorino2023880419

Vestnik otorinolaringologii
2023, Vol. 88, No. 4, pp. 9–13
https://doi.org/10.17116/otorino2023880419

Актуальные вопросы церуменолизиса

© А.В. ГУРОВ[1, 2], М.А. ЮШКИНА[1, 2], А.В. МУЖИЧКОВА[1, 2]

[1]Кафедра оториноларингологии имени акад. Б.С. Преображенского лечебного факультета ФГАОУ ВО «Российский национальный исследовательский медицинский университет им. Н.И. Пирогова» Минздрава России, Москва, Россия;
[2]ГБУЗ города Москвы «Научно-исследовательский клинический институт оториноларингологии им. Л.И. Свержевского» Департамента здравоохранения города Москвы, Москва, Россия

РЕЗЮМЕ

Серная пробка — патологическое скопление ушной серы в наружном слуховом проходе, которое сопровождается ухудшением слуха, тяжестью и дискомфортом в ухе, что приводит к значительному снижению качества жизни. Авторы статьи рассматривают наиболее частые причины избыточного образования серы, механизмы, препятствующие нормальному отделению серных масс из слухового прохода и возрастные особенности состава ушной серы. В статье обсуждаются различные способы удаления серных пробок, показания и противопоказания к ним. Авторы делают вывод, что один из наиболее эффективных и щадящих методов эвакуации серных масс — использование церуменолитиков, препаратов, расщепляющих и разжижающих серную пробку, что облегчает ее последующее выведение. Церуменолитики на основе растительных компонентов мягко воздействуют на кожу наружного уха, что позволяет использовать их с целью гигиены слухового прохода и профилактики образования скоплений ушной серы. «А-Церумен Плюс» является препаратом выбора для удаления и профилактики серной пробки у взрослых и детей с 6 мес.

Ключевые слова: *серная пробка, церуменолизис, гигиена уха.*

ИНФОРМАЦИЯ ОБ АВТОРАХ:
Гуров А.В. — e-mail: alex9999@inbox.ru; https://orcid.org/0000-0001-9811-8397
Юшкина М.А. — e-mail: yushkina.ma@gmail.com; https://orcid.org/0000-0002-9823-1047
Мужичкова А.В. — e-mail: touch83@mail.ru; https://orcid.org/0000-0001-5940-9343
Автор, ответственный за переписку: Гуров А.В. — e-mail: alex9999@inbox.ru

КАК ЦИТИРОВАТЬ:
Гуров А.В., Юшкина М.А., Мужичкова А.В. Актуальные вопросы церуменолизиса. *Вестник оториноларингологии.* 2022;88(4):9–13. https://doi.org/10.17116/otorino2022880419

Actual issues of cerumenolysis

© A.V. GUROV[1, 2], M.A. YUSHKINA[1, 2], A.V. MUZHICHKOVA[1, 2]

[1]N.I. Pirogov Russian National Research Medical University of the Ministry of Health of Russia, Moscow, Russia;
[2]Sverzhevsky Research Institute of Clinical Otorhinolaryngology, Moscow, Russia

ABSTRACT

The cerumen impaction is a pathological accumulation of earwax in the external auditory canal, which is accompanied by hearing loss, heaviness and discomfort in the ear, which leads to a significant decrease in the quality of life. The authors of the article consider the most common causes of excessive formation of cerumen, the mechanisms that prevent the normal separation of cerumen from the ear canal and the age-related features of the composition of earwax. The article discusses various ways to remove cerumen impaction, indications and contraindications to them. The authors conclude that the most effective and gentle way to evacuate sulfuric masses is the use of cerumenolytics, drugs that break down and thin the cerumen impaction, which facilitates its subsequent removal. Cerumenolytics based on plant components gently affect the skin of the outer ear, which allows them to be used for the purpose of hygiene of the ear canal and prevention of the formation of excess cerumen.

Keywords: *cerumen, cerumenolysis, ear hygiene.*

INFORMATION ABOUT THE AUTHORS:
Gurov A.V. — e-mail: alex9999@inbox.ru; https://orcid.org/0000-0001-9811-8397
Yushkina M.A. — e-mail: yushkina.ma@gmail.com; https://orcid.org/0000-0002-9823-1047
Muzhichkova A.V. — e-mail: touch83@mail.ru; https://orcid.org/0000-0001-5940-9343
Corresponding author: Gurov A.V. — e-mail: alex9999@inbox.ru

TO CITE THIS ARTICLE:
Gurov AV, Yushkina MA, Muzhichkova AV. Actual issues of cerumenolysis. *Bulletin of Otorhinolaryngology = Vestnik otorinolaringologii.* 2022;88(4):9–13. (In Russ.). https://doi.org/10.17116/otorino2022880419

Заболевания наружного уха в своем большинстве не являются сложной или вызывающей серьезное опасение нозологией: этиология и патогенез данных заболеваний достаточно хорошо изучены, а диагностика, как правило, не вызывает трудностей у лечащих врачей. Тем не менее высокая частота встречаемости патологии наружного уха и сопровождающее ее значимое снижение качества жизни требует самого внимательного отношения со стороны как оториноларингологов, так и врачей других специальностей.

В структуре заболеваемости наружного уха лидирующую позицию занимает закупорка слухового прохода ушной серой, более известная как серная пробка (СП), или *cerumen*.

Статистические данные свидетельствуют о том, что ежегодно не менее 4% населения РФ регулярно обращаются к лор-врачу по поводу снижения слуха и других проблем, обусловленных скоплением серных масс в слуховом проходе [1,2]. Американские исследователи подсчитали, что в США еженедельно производится до 150 тыс. манипуляций по удалению СП [3]. J.F. Guest и соавт. в своих наблюдениях отметили, что в Великобритании около 2,3 млн человек ежегодно имеют проблемы с закупоркой серой просвета слухового прохода, требующие обращения в врачу, при этом ежегодно проводится промывание примерно 4 млн ушей [4]. Анализ научной литературы за последние 10 лет показал, что наиболее часто СП встречается у лиц пожилого и старческого возраста [5—7].

Как известно, ушная сера в норме секретируется церуминозными (серными) железами, которые по своей сути являются модифицированными микроапокриновыми потовыми железами и располагаются в глубоких слоях кожи перепончато-хрящевого отдела наружного слухового прохода. Здесь же широко представлены сальные железы голокринового типа, продуцирующие кожное сало — еще один компонент ушной серы [8, 9]. В связи с этим в составе серы определяется много липидов, холестерина и жирных кислот, что детерминирует ее гидрофобные свойства, препятствующие смачиванию стенок слухового прохода водой, мацерации и последующему воспалению эпидермиса [10]. Наличие серы в слуховом проходе позволяет поддерживать в нем комфортные температуру и влажность. Кроме того, ушная сера непосредственно влияет на слуховую функцию, обеспечивая оптимальные условия для звукопроведения [11].

Следует отметить, что в популяции встречается 2 вида ушной серы, что определятся расовой принадлежностью: у европейских народов и уроженцев Африки консистенция мягкая, а у азиатов и коренных американцев за счет большего количества белков — сухая [12].

Благодаря иммуногистохимическому исследованию в клетках церуминозных желез и самой ушной сере были обнаружены противомикробные белки и пептиды, такие как β-дефензин-1, β-дефензин-2, лизоцим, лактоферрин, муцин-1, секреторный IgA, что указывает на важную роль серных масс в осуществлении местной защиты наружного уха от различных патогенов, в первую очередь от бактерий и грибов [13].

Серные железы способны продуцировать в месяц до 15—20 мг ушной серы. В нормальных условиях избыточное количество серы удаляется из слухового прохода при движениях височно-нижнечелюстных суставов, например во время жевания или разговора. Кроме того, перемещение серы по направлению кнаружи осуществляется путем эпидермальной миграции, скорость которой составляет примерно 70 мкм/сут [14]

Задержке отделения серы и образованию непосредственно СП способствуют как процесс гиперсекреции серы, так и нарушение ее естественного механизма выведения. Значительную роль здесь играют анатомическая узость слухового прохода, наличие большого количества волосков, врожденные и приобретенные аномалии наружного уха, наличие эзостозов и т.д. Имеет значение и возрастной аспект. Так, у детей раннего возраста СП нередко появляются в результате затекания грудного молока и рвотных масс в слуховой проход, что долгое время может оставаться незамеченным [15]. Данная ситуация крайне нежелательна, поскольку может привести к задержке речевого развития у ребенка. [16]

У пожилых людей частое образование СП обусловлено, как правило, нарушением процесса самоочищения на фоне трофических изменений, а кроме того, наличием гипертрихоза и чрезмерной продукции серы как реакции на сухость кожного покрова наружного уха [5, 6]. Возникающее при этом снижение слуха может сопровождаться и нарушением когнитивных функций [17].

Аномалии развития слухового прохода также являются частой причиной образования СП. Исследования показали, что у лиц с синдромом Дауна отмечается более высокая вероятность развития СП по сравнению с общей популяцией, что обусловлено сужением слухового прохода. При этом частота полной обтурации СП у данного контингента пациентов непосредственно коррелирует с такими факторами, как диаметр просвета слухового прохода 4 мм и меньше, а также возраст 1 год или младше[18].

Еще одной причиной рецидивирующего образования СП может служить экзостоз, или костный вырост, возникающий вследствие доброкачественного разрастания костной ткани слухового прохода. По мнению большинства исследователей, данная проблема чаще всего ассоциируется с водными видами спорта, такими как дайвинг, серфинг, яхтинг, плавание и объясняется частым попаданием в слуховой проход холодной воды, за что патология даже приобрела образное название «ухо серфера». Хотя экзостозы наружного уха обычно протекают бессимптомно и доброкачественно, в ряде случаев они могут вызывать кондуктивную тугоухость, рецидивирующий наружный отит и регулярную задержку серных масс с формированием СП. Лечение экзостозов обычно предполагает динамическое наблюдение, но при прогрессировании симптомов нередко приходится прибегать и к хирургическому вмешательству. Профилактические меры включают постоянное использование средств защиты ушей (беруши) во время пребывания в холодной воде [19—21].

Избыточное образование серы часто наблюдается при физическом раздражении стенок слухового прохода, например при чрезмерно тщательной гигиене уха ватными палочками [7, 22]. В данной ситуации регулярное удаление серы и высушивание кожи слухового прохода дает ровно противоположный эффект за счет стимуляции церуминозных желез и последующей гиперпродукции серных масс. Следует отметить, что последствием использования ватных палочек является уплотнение серных масс, смещение серы к барабанной перепонке (БП) и, как следствие, формирование серной пробки, а также разрыв БП, иногда с нарушением цепи слуховых косточек. [23, 32]. Кроме того, такие манипуляции способствуют травматизации кожного покрова, его мацерации и развитию диффузного наружного отита [24, 25].

Подобное физическое воздействие на стенки слухового прохода наблюдается у лиц, носящих слуховые аппараты или длительно использующих внутриушные наушники. Исследования показали, что данный контингент чаще склонен к образованию СП, чем лица, не использующие такие устройства [26].

Обтурация слуховых проходов СП обычно сопровождается типичной симптоматикой: снижение слуха, заложенность уха, ощущение инородного тела в ухе, несколько реже — шум в ухе. В ряде случаев, особенно при близком расположении СП к барабанной перепонке, может наблюдаться боль в ухе, усиливающаяся при жевании или разговоре, головокружение и даже кашель [7, 15]. При этом некоторые пациенты могут длительное время не отмечать никаких жалоб, это обычно объясняется тем, что СП не перекрывает полностью просвет слухового прохода. Однако попадание воды при купании или во время душа или же смещение СП ватной палочкой в область костного отдела слухового прохода приводит к внезапному ухудшению слуха, что часто пугает пациентов и является поводом незамедлительно обратиться к врачу.

В большинстве случаев СП не несет в себе серьезной угрозы для здоровья, но следует помнить, что ее длительное пребывание в слуховом проходе может быть причиной активации патогенной и условно-патогенной микробиоты, и, как следствие, приводить к развитию бактериального или грибкового наружного отита. Это особенно актуально для лиц, имеющих сопутствующие заболевания, вызывающие снижение общего иммунного статуса и местной иммунологической защиты, например сахарный диабет, онкологические заболевания, требующие химио- и лучевой терапии, вич-инфекцию и др. [27—29].

Диагностика СП достаточна проста и обычно требует проведения только отоскопии, при которой лечащий врач может визуализировать плотные или мягкие массы желтоватог или коричневого цвета, располагающиеся пристеночно или полностью обтурирующие слуховой проход [2—4].

Одним из наиболее распространенных методов эвакуации СП является промывание, осуществляемое при помощи шприца или специальных насадок. Преимуществом данного метода является возможность его проведения не только врачом-оториноларингологом, но и врачом общей практики, терапевтом или педиатром. Эффективность данной методики составляет от 70% до 90%. Осложнения при ирригации относительно редки, однако могут приводить к боли, повреждению слухового прохода или барабанной перепонки, развитию наружного отита. Также применение данного метода у маленьких детей связано с определенными сложностями: маленькие пациенты зачастую капризничают, их трудно иммобилизовать, что связано со страхом перед медицинской манипуляцией. Необходимо помнить и о противопоказаниях к данной методике. В первую очередь это перфорация барабанной перепонки у больных хроническим гнойным средним отитом или пациентов, перенесших травму среднего уха, что обязательно следует уточнять при сборе анамнеза [17, 30].

Удаление СП возможно и инструментальным способом при помощи специальных крючков или зондов, но такая манипуляция проводится исключительно на приеме у врача-оториноларинголога под контролем отоскопии.

Однако наиболее щадящим и эффективным способом удаления серных пробок, в последние годы прочно вошедшим в клиническую практику во всем мире, является церуменолизис — процесс размягчения и разжижения серной пробки, основанный на введении в просвет наружного слухового прохода специальных веществ — церуменолитиков, способных изменять физико-химические характеристики ушной серы [30, 31]. Наиболее известным и доступным химическим соединением, достаточно хорошо растворяющим серу, является перекись водорода. Однако воздействие данного церуменолитика на кожу наружного слухового прохода и поверхностные слои барабанной перепонки никак нельзя назвать мягким, поскольку непосредственный контакт эпидермиса с данным химическим веществом приводит к весьма ощутимому раздражению и сухости, что и ограничивает его широкое применение. Кроме того, перекись водорода уступает церуменолитикам не только по безопасности, но и по эффективности [32].

В настоящее время фармацевтическая промышленность выпускает несколько препаратов, используемых с целью церуменолизиса, которые отличаются по своему составу и способу введения. При этом одним из немногих представленных на отечественном рынке церуменолитиков, но уже успевшим завоевать доверие и широко применяемым оториноларингологами, является препарат «А-Церумен Плюс». В состав препарата «А-Церумен Плюс» входят поверхностно-активные вещества — натрия ацилсаркозинат и лаурат сахарозы, полученные из растительных компонентов: сахарного тростника, свеклы, а также кокосового и пальмового масел. Молекулы этих веществ снижают поверхностное натяжение между серными массами и эпидермисом, смачивают серу, способствуя ее разжижению и облегчая выведение. При этом отмечается бережное и мягкое воздействие на кожу наружного слухового прохода. Важным преимуществом использования «А-Церумен Плюс» является продолжительность экспозиции, которое в наружном слуховом проходе составляет всего 1 мин, в то время как другие церуменолитики необходимо экспонировать от 20 до 60 мин, что доставляет значительные неудобства, особенно в педиатрической практике.

Показанием к назначению «А-Церумен Плюс» в первую очередь является растворение СП, обтурирующей слуховой проход. Важно отметить, что «А-Церумен Плюс» может быть использован как для растворения СП и ее последующего самостоятельного отделения, так и для предварительного размягчения чрезмерно плотных серных масс перед промыванием или инструментальным удалением. В данных случаях средство необходимо применять дважды в день в течение 3—4 дней.

Кроме этого, «А-Церумен Плюс» можно рекомендовать в качестве профилактического средства для предотвращения образования СП и для бережной регулярной гигиены ушей как взрослым, так и детям начиная с 6 мес. С этой целью «А-Церумен Плюс» необходимо использовать 2 раза в неделю. После применения «А-Церумен Плюс» рекомендуется удалить остатки средства путем промывания ушного прохода и ушной раковины во время принятия душа или при помощи пипетки с водой или физраствором.

Нужно отметить, что препарат «А-Церумен Плюс» может быть назначен как оториноларингологом, так и врачом общей практики или педиатром для профилактики образования СП у пациентов, регулярно использующих внутриушные слуховые аппараты и наушники, склонных к гиперсекреции серы, имеющих анатомически узкий, извитой слуховой проход и экзостозы. В эту группу также можно отнести лиц, профессионально занимаю-

щихся плаванием, серфингом или другими видами водного спорта, связанными с регулярным попаданием воды в наружное ухо.

Отличительной особенностью препарата «А-Церумен Плюс» является то, что он выпускается в форме капель (отдельные флаконы-капельницы по 2 мл, рассчитанные на однократное применение) и в виде спрея, это позволяет использовать препарат как индивидуально, так и для всей семьи, что, безусловно, экономично и удобно, но требует обработки наконечника после каждого использования.

Данное средство допускается применять сочетанно с другими лекарственными препаратами, применяемыми в отиатрической практике, однако при этом следует соблюдать интервал между их использованием.

Эффективность препарата «А-Церумен Плюс» продемонстрирована во многих исследованиях, авторы которых отмечали мягкое, деликатное его воздействие на кожу слухового прохода, хороший церуменолитический эффект, отсутствие аллергических реакций, возможность использования в педиатрической практике [2, 33, 34]. Отдельного внимания заслуживает исследование И.В. Кукеса и Д.И. Позднякова, в ходе которого было изучено действие ушных капель «А-Церумен Плюс» на препарате искусственной серы. Согласно данным авторов, эффективность препарата «А-Церумен Плюс» в отношении размягчения СП продемонстрирована у 96% пациентов, предотвращение последующего образования — у 90%, что позволило сделать вывод об эффективности препарата в отношении и лизиса СП, и профилактики образования избытков серы [32].

Таким образом, «А-Церумен Плюс» является современным средством церуменолизиса и препаратом выбора для удаления и профилактики СП, а также бережной гигиены ушей у взрослых и детей с 6 мес.

Авторы заявляют об отсутствии конфликта интересов.
The authors declare no conflicts of interest.

ЛИТЕРАТУРА/REFERENCES

1. Крюков А.И., Гуров А.В., Гаров Е.В., Киселева О.А.Оценка эффективности препаратов, используемых для удаления серных пробок. *Медицинский совет*. 2014;(15):64-66.
Kryukov AI, Gurov AV, Garov EV, Kiselyov OA. Evaluation of the efficacy of products for the removal of cerumen impaction. *Meditsinskij sovet = Medical Council*. 2014;(15):64-66.
2. Славский А.Н., Пшонкина Д.М. Церуменолизис: новое решение старой проблемы. *РМЖ*. 2013;33:1686-1689.
Slavsky AN, Pshonkina DM. Cerumenolysis: a new solution to an old problem. *RMZh*. 2013;33:1686-1689.
3. Grossan M. Cerumen removal — current challenges. *Ear Nose Throat J*. 1998;77(7):541-546, 548. PMID: 9693470.
4. Guest JF, Greener MJ, Robinson AC, Smith AF. Impacted cerumen: composition, production, epidemiology and management. *QJM*. 2004;97(8):477-488. PMID: 15256605. https://doi.org/10.1093/qjmed/hch082
5. Lewis-Cullinan C, Janken JK. Effect of cerumen removal on the hearing ability of geriatric patients. *J Adv Nurs*. 1990;15(5): 594-600. PMID: 2358577. https://doi.org/10.1111/j.1365-2648.1990.tb01859.x
6. Moore AM, Voytas J, Kowalski D, Maddens M. Cerumen, hearing, and cognition in the elderly. *J Am Med Dir Assoc*. 2002;3(3):136-139. PMID: 12807656.
7. Schumann JA, Toscano ML, Pfleghaar N. *Ear Irrigation*. 2022 Sept 26. In: StatPearls [Internet]. Treasure Island (FL): StatPearls Publishing; 2023. PMID: 29083577.
8. Yoon YJ, Yoon J, Lee EJ, Kim JS. Substance P and Calcitonin Gene-Related Peptide in the Glands of External Auditory Canal Skin. *Clin Exp Otorhinolaryngol*. 2017;10(4):321-324. https://doi.org/10.21053/ceo.2017.00129
9. Аникин И.А., Еремин С.А., Шинкарева А.Е., Ситников С.И. Особенности анатомии наружного слухового прохода. *Российская оториноларингология*. 2021;20(1):72-77.
Anikin IA, Eremin SA, Shinkareva AE, Sitnikov SI. Features of external auditory canal anatomy. *Rossiiskaya otorinolaringologiya*. 2021;20(1):72-77. https://doi.org/10.18692/1810-4800-2021-1- 72-77
10. Roeser RJ, Ballachanda BB. Physiology, pathophysiology, and anthropology/epidemiology of human earcanal secretions. *J Am Acad Audiol*. 1997;8(6):391-400. PMID: 9433685.
11. Lum CL, Jacenti S, Prepagaren N. Antibacterial and antifungal properties of human cerumen. *J Laryngol Otol*. 2008;11:1-4.
12. Shugyo Y, Sudo N, Kanai K, Yamashita T, Kumazawa T, Kanamura S.1988.Morphological differences between secretory cells of wet and dry types of human ceruminous glands. *Am J Anat*. 181:377-384.
13. Stoeckelhuber M, Matthias C, Andratschke M, Stoeckelhuber BM, Koehler C, Herzmann S, Sulz A, Welsch U. Human ceruminous gland: ultrastructure and histochemical analysis of antimicrobial and cytoskeletal components. *Anat Rec A Discov Mol Cell Evol Biol*. 2006;288(8):877-884. PMID: 16835926. https://doi.org/10.1002/ar.a.20356
14. Морозова С.В., Волкова К.Б., Карпова О.Ю. Многоликая серная пробка. *Медицинский совет*. 2018;(20):80-83.
Morozova SV, Volkova KB, Karpova OYu. Multifaced cerumen impaction. *Meditsinskij sovet = Medical Council*. 2018;(20):80-83. (In Russ.). https://doi.org/10.21518/2079-701X-2018-20-80-83
15. Сапожников Я.М. Серные пробки: значение ушной серы, статистика и причины серных пробок, возрастные особенности, влияние на слухопротезирование и речевое развитие детей, методы удаления, церуменолизис. *Поликлиника*. 2017;(1)3:28-31.
Sapozhnikov YaM. The cerumen impaction: the value of earwax, statistics and causes of cerumen impaction, age characteristics, impact on hearing prosthetics and speech development of children, removal methods, cerumenolysis. *Polyclinic*. 2017;(1)3:28-31. (In Russ.).
16. Сапожников Я.М. Аудиологический скрининг новорожденных и грудных детей и его особенности у недоношенных новорожденных с различным сроком гестации. *Детская оториноларингология*. 2012;(2):10-14.
Sapozhnikov YaM. Audiological screening of newborns and infants and its features in premature newborns with different gestation periods. *Pediatric Otorhinolaryngology*. 2012;(2):10-14. (In Russ.).
17. Oron Y, Zwecker-Lazar I, Levy D, Kreitler S, Roth Y. Cerumen removal: comparison of cerumenolytic agents and effect on cognition among the elderly. *Arch Gerontol Geriatr*. 2011;52(2):228-32. Epub 2010 Apr 24. PMID: 20417976. https://doi.org/10.1016/j.archger.2010.03.025
18. Dy AES, Lapeña JFF Jr. External Auditory Canal Dimensions, Age, and Cerumen Retention or Impaction in Persons With Down

Syndrome. *Ann Otol Rhinol Laryngol*. 2018;127(4):253-257. Epub 2018 Feb 09. PMID: 29426243.
https://doi.org/10.1177/0003489418756678

19. Wang MC, Liu CY, Shiao AS, Wang T. Ear problems in swimmers. *J Chin Med Assoc*. 2005;68(8):347-352. PMID: 16138712.
https://doi.org/10.1016/S1726-4901(09)70174-1

20. Okuyama Y, Baba A, Ojiri H, Nakajima T. Surfer's ear. *Clin Case Rep*. 2017;5(6):1028-1029. PMID: 28588862; PMCID: PMC5457977.
https://doi.org/10.1002/ccr3.929

21. Landefeld K, Bart RM, Lau H, Cooper JS. *Surfer's Ear*. 2023 Apr 30. In: StatPearls [Internet]. Treasure Island (FL): StatPearls Publishing; 2023. PMID: 30521295.

22. Michaudet C, Malaty J. Cerumen Impaction: Diagnosis and Management. *Am Fam Physician*. 2018;98(8):525-529. PMID: 30277727.

23. Свистушкин В.М., Мустафаев Д.М. Современные возможности лечения и профилактики заболеваний наружного уха. *РМЖ*. 2013;11:560.
Svistushkin V.M., Mustafaev D.M. Current possibilities of treatment and prevention of external ear diseases. *RMJ*.2013;11:560.

24. Schaefer P, Baugh RF. Acute otitis externa: an update. *Am Fam Physician*. 2012;86(11):1055-1061. PMID: 23198673.

25. Jackson EA, Geer K. Acute Otitis Externa: Rapid Evidence Review. *Am Fam Physician*. 2023;107(2):145-151. PMID: 36791445.

26. Manchaiah V, Arthur J, Williams H. Does Hearing Aid Use Increase the Likelihood of Cerumen Impaction? *J Audiol Otol*. 2015;19(3):168-171. Epub 2015 Dec 18. PMID: 26771016; PMCID: PMC4704552.
https://doi.org/10.7874/jao.2015.19.3.168

27. Гуров А.В., Юшкина М.А. Особенности микробного пейзажа и проблемы антибактериальной терапии воспалительных заболеваний ЛОР-органов у больных сахарным диабетом. *Вестник оториноларингологии*. 2018;83(1):59-61.
Gurov AV, Yushkina MA. The peculiar features of the microbial paysage and the problems of antibacterial therapy of the inflammatory ENT diseases in the patients presenting with diabetes mellitus. *Vestnik otorinolaringologii*. 2018;83(1):59-61. (In Russ.).
https://doi.org/10.17116/otorino201883159-61

28. Schwartz SR, Magit AE, Rosenfeld RM, Ballachanda BB, Hackell JM, Krouse HJ, Lawlor CM, Lin K, Parham K, Stutz DR, Walsh S, Woodson EA, Yanagisawa K, Cunningham ER Jr. Clinical Practice Guideline (Update): Earwax (Cerumen Impaction). *Otolaryngol Head Neck Surg*. 2017;156(1 Suppl):1-29. *Erratum in: Otolaryngol Head Neck Surg*. 2017;157(3):539. PMID: 28045591
https://doi.org/10.1177/0194599816671491

29. Крюков А.И., Кунельская Н.Л., Кунельская В.Я., Ивойлов А.Ю., Туровский А.Б., Шадрин Г.Б., Мачулин А.И. Отомикоз: современный взгляд на этиологию и лечение. *Вестник оториноларингологии*. 2018;83(1):48 51.
Kryukov AI, Kunel'skaya NL, Kunel'skaya VIa, Ivoilov AYu, Turovskiy AB, Shadrin GB, Machulin AI. Otomycosis: the modern view of etiology and management. *Vestnik otorinolaringologii*. 2018;83(1):48 51. (In Russ.).
https://doi.org/10.17116/otorino201883148-51]

30. Aaron K, Cooper TE, Warner L, Burton MJ. Ear drops for the removal of ear wax. *Cochrane Database Syst Rev*. 2018;7(7):CD012171. PMID: 30043448; PMCID: PMC6492540.
https://doi.org/10.1002/14651858.CD012171.pub2

31. Burton MJ, Doree C. WITHDRAWN: Ear drops for the removal of ear wax. *Cochrane Database Syst Rev*. 2018;7(7):CD004326. PMID: 30040120; PMCID: PMC6513655.
https://doi.org/10.1002/14651858.CD004326.pub3

32. Кукес И.В., Поздняков Д.И. Сравнительная оценка эффективности применения лекарственных препаратов церуменолитического действия. *Лекарственные средства и рациональная фармакотерапия*. 2022;4(5):43-48.
Kukes IV, Pozdnyakov DI. Comparative assessment of the effectiveness of cerumenolytics. *Drugs and Rational Pharmacotherapy*. 2022;4(5):43-48. (In Russ.).
https://doi.org/10.56356/23070749_2022_05_43

33. Овчинников А.Ю., Акопян Л.В., Егиян С.С. Выбор способа церуменолизиса и профилактики образования серных пробок. *Терапия*. 2023;2:148-153.
Ovchinnikov AYu, Akopyan LV, Egiyan SS. The choice of the method of cerumenolysis and prevention of the formation of cerumen impaction. *Terapiya*. 2023;2:148-153. (In Russ.).
https://doi.org/10.18565/therapy.2023.2.148-153

34. Егорова О.А., Тарасов А.А. Гигиена ушей и помощь в растворении ушных пробок у детей. *Фарматека*. 2022;29(1).
Egorova OA, Tarasov AA. Ear hygiene and helping to dissolve cerumen plugs in children. *Farmateka*. 2022;29(1). (In Russ.).
https://doi.org/10.18565/pharmateca.2022.1.00-00

Поступила 17.07.2023
Received 17.07.2023
Принята к печати 15.08.2023
Accepted 15.08.2023

Вестник оториноларингологии
2023, Т. 88, №4, с. 14–18
https://doi.org/10.17116/otorino20238804114

Vestnik otorinolaringologii
2023, Vol. 88, No. 4, pp. 14–18
https://doi.org/10.17116/otorino20238804114

Опыт лазерной мирингопластики у детей с ювенильным идиопатическим артритом

© Ю.Ю. РУСЕЦКИЙ[1, 2], И.Ю. МЕЙТЕЛЬ[2], Л.С. СОТНИКОВА[2], Д.Т. ХАДДАДИН[1]

[1]ФГБУ ДПО «Центральная государственная медицинская академия» Управления делами Президента Российской Федерации, Москва, Россия;
[2]ФГАУ «Национальный медицинский исследовательский центр здоровья детей» Минздрава России, Москва, Россия

РЕЗЮМЕ

Неудовлетворительные результаты хирургического лечения при перфорации барабанной перепонки на фоне хронического гнойного среднего отита или травмы обусловливают необходимость постоянного совершенствования техники операции и разработки новых методик. Особенные трудности возникают при хирургическом лечении ревматологических пациентов, получающих иммуносупрессивные препараты в связи с высоким потенциальным риском послеоперационных осложнений. Наиболее перспективным направлением в этих случаях можно считать применение лазерного воздействия под эндоскопическим контролем. Представлен опыт выполнения эндоскопической лазерной мирингопластики у 9 детей в возрасте от 6 до 16 лет (средний возраст 10±3 года) с перфорацией барабанной перепонки диаметром до 6 мм и ювенильным идиопатическим артитом, получающих метотрексат и тоцилизумаб. Эффективность методики в отношении закрытия перфорации барабанной перепонки составила 66,7%. Учитывая, что у детей реконструктивная хирургия уха считается менее эффективной, чем у взрослых, а наличие хронического системного ревматоидного заболевания и иммуносупрессивная терапия являются факторами риска рецидива перфорации после тимпанопластики, можно считать эти результаты успешными.

Ключевые слова: *мирингопластика, перфорация барабанной перепонки, лазерная мирингопластика, эндоскопическая мирингопластика, эндоскопическая отохирургия, ювенильный идиопатический артрит.*

ИНФОРМАЦИЯ ОБ АВТОРАХ:
Русецкий Ю.Ю. — https://orcid.org/0000-0001-5574-8292
Мейтель И.Ю. — https://orcid.org/0000-0001-8868-9209
Сотникова Л.С. — https://orcid.org/0000-0003-3290-375X
Хаддадин Д.Т. — e-mail: dani.haddadin@yandex.ru
Автор, ответственный за переписку: Русецкий Ю.Ю. — e-mail: rusetski@inbox.ru

КАК ЦИТИРОВАТЬ:
Русецкий Ю.Ю., Мейтель И.Ю., Сотникова Л.С., Хаддадин Д.Т. Опыт лазерной мирингопластики у детей с ювенильным идиопатическим артритом. *Вестник оториноларингологии.* 2022;88(4):14–18. https://doi.org/10.17116/otorino20228804114

Experience of laser myringoplasty in children with juvenile ideopathic arthritis

© YU.YU. RUSETSKY[1, 2], I.YU. MEYTEL[2], L.S. SOTNIKOVA[2], D.T. HADDADIN[1]

[1]Central State Medical Academy of Administrative Directorate of the President of the Russian Federation, Moscow, Russia;
[2]National Medical Research Center for Children's Health, Moscow, Russia

ABSTRACT

Surgeons' dissatisfaction with the surgical treatment for tympanic membrane perforations results leads to the constant improvement of the surgical technique and the emergence of new techniques. Difficulties arise in the surgical treatment of rheumatological patients treated with immunosuppressive drugs due to the high potential risk of postoperative complications. The most promising direction in this cohort of patients can be considered the use of laser exposure techniques under endoscopic control. The experience of performing endoscopic laser myringoplasty in 9 children aged from 6 to 16 years (mean age 10±3 years) with tympanic membrane perforation up to 6 mm in diameter and juvenile idiopathic arthritis treated with methotrexate and tocilizumab is presented. The effectiveness of the studied technique in relation to the closure of perforation of the tympanic membrane was 66.7%. Considering that in children, reconstructive ear surgery is considered less effective than in adults, and the presence of chronic systemic rheumatoid disease and immunosuppressive therapy are risk factors for recurrence of perforation after tympanoplasty, these results can be considered successful. The presented method is promising in this cohort of patients for the restoration of small tympanic membrane defects. However, further research is needed.

Keywords: *myringoplasty, tympanic membrane perforation, laser myringoplasty, endoscopic myringoplasty, endoscopic otosurgery, juvenile idiopathic arthritis.*

INFORMATION ABOUT THE AUTHORS:
Rusetsky Yu.Yu. — https://orcid.org/0000-0001-5574-8292
Meytel I.Yu. — https://orcid.org/0000-0001-8868-9209
Sotnikova L.S. — https://orcid.org/0000-0003-3290-375X
Haddadin D.T. — e-mail: dani.haddadin@yandex.ru
Corresponding author: Rusetsky Yu.Yu. — e-mail: rusetski@inbox.ru

TO CITE THIS ARTICLE:
Rusetsky YuYu, Meytel IYu, Sotnikova LS, Haddadin DT. Experience of laser myringoplasty in children with juvenile ideopathic arthritis. *Bulletin of Otorhinolaryngology = Vestnik otorinolaringologii.* 2022;88(4):14–18. (In Russ.). https://doi.org/10.17116/otorino20228804114

Введение

Накопленный опыт позволяет считать реконструктивную хирургию уха у детей менее эффективной, чем у взрослых [1]. H. Emir и соавт., например, в обзорном исследовании проанализировали исходы 607 тимпанопластик 1-го типа у взрослых и детей и показали, что у пациентов до 16 лет положительный исход операции был отмечен в 82% случаев, а у взрослых — в 89,5% (p=0,049) [2]. J. Vrabek и соавт. считали, что тимпанопластика более эффективна в возрасте старше 8 лет, когда, скорее всего, лучше функционирует слуховая труба [3].

Неудовлетворенность хирургов результатами хирургического лечения при перфорациях барабанной перепонки на фоне хронического гнойного среднего отита или травмы приводит к постоянному совершенствованию техники операции и появлению новых методик. Одним из перспективных направлений для решения этой задачи представляется использование эндоскопа [4]. Основным недостатком техники является необходимость работы одной рукой, что особенно неудобно в случае кровотечения [5].

Кроме этого, при классических техниках мирингопластики для восстановления барабанной перепонки используют ткани, отличающиеся по гистологическим и вибрационным свойствам от естественных.

Хронический гнойный средний отит с перфорацией барабанной перепонки нередко можно встретить у детей с ювенильным идиопатическим артритом (ЮИА) — хроническим заболеванием неизвестной этиологии со сложным иммуноагрессивным патогенезом, прогрессирующим течением, развитием деструкции соединительной ткани суставов, широким спектром тяжелых внесуставных проявлений, ранней инвалидизацией больных. Заболеваемость ЮИА составляет от 2 до 16 человек на 100 тыс. детского населения в возрасте до 16 лет. Частота ЮИА в разных странах составляет от 0,05% до 0,6%. На территории Российской Федерации распространенность ЮИА у детей до 18 лет достигает 62,3 человека на 100 тыс. детского населения [6].

Ювенильный ревматоидный артрит и иммуносупрессивная терапия являются предикторами развития хронической оториноларингологической патологии, в частности дисфункции слуховой трубы, рецидивирующих средниех отитов и их осложнений [7, 8]. На этом фоне хирургические вмешательства на ухе с использованием трансплантатов у детей часто оказываются недостаточно успешными [9, 10].

В связи с этим представляется актуальной разработка методов малоинвазивной эндоскопической мирингопластики, позволяющих значительно снизить частоту интраоперационных кровотечений и инвазивность вмешательства, восстановить барабанную перепонку без использования трасплантатов.

В 2000 г. исследованы эффективность и безопасность волоконного лазера мощностью 0,2—1,5 Вт для деэпителизации краев перфорации под микроскопом у взрослых пациентов как этапа операции с последующим применением графта. Авторы сообщают о хороших результатах операции, быстром восстановлении в послеоперационном периоде [11].

S. Kakehata и соавт. описали способ оссикулопластики хрящевой колюмеллой при разрыве цепи слуховых косточек, которая выполнялась через созданную с помощью лазера тимпаностому под контролем эндоскопа. В конце операции созданная перфорация закрывалась амнионом куриного яйца. У всех пациентов получен хороший результат. Метод позволил избежать разрезов, отсепаровки барабанной перепонки и длительного заживления [12]. Известен способ «припаивания» краев перфорации и трансплантата из надкостницы с помощью лазерного воздействия. Исследование проведено на лабораторных животных (свиньях), использован CO_2 лазер. Авторы сообщают о надежном креплении трансплантата, в связи с чем отпадает необходимость тампонировать наружный слуховой проход [13].

D. Foyt и соавт. представили способ «припаивания» с помощью лазерного воздействия краев перфорации и трансплантата из надкостницы. Исследование проведено на кадаверных препаратах. Техника также позволила не тампонировать наружный слуховой проход [14]. Два последних метода не применены у пациентов.

Ранее нами описан метод лазерной эндоскопической тимпанопластики у детей, заключающийся в том, что под контролем эндоскопа 0° длиной 11 см и диаметром 2,7 мм проводят деэпителизацию краев перфорации с помощью излучения волоконного лазера мощностью 1,8—2,5 Вт. Недостатком способа является то, что для закрытия перфораций используется хондроперихондральный трансплантат; это увеличивает инвазивность вмешательства и не позволяет полностью восстановить гистологические свойства барабанной перепонки [15].

V. Ostrowski и соавт. описали метод устранения ретракций барабанной перепонки путем создания лазерной тимпаностомы вокруг участка ретракции. Авторы сообщают, что созданное отверстие закрывается без формирования ретракции. Таким образом, операция становится минимально травмирующей с быстрым послеоперационным восстановлением пациента. В работе использован CO_2-лазер. Авторы не использовали технику при перфорации барабанной перепонки [16].

Таким образом, разработка малоинвазивных методов мирингопластики с применением лазерного излучения и эндоскопического контроля операции представляется перспективным направлением устранения перфорации барабанной перепонки у детей, особенно на фоне иммуносупрессии.

Цель исследования — изучить эффективность мирингопластики с применением лазерного излучения и эндоскопического контроля операции при устранении перфорации барабанной перепонки у детей на фоне иммуносупрессии.

Материал и методы

В нашу серию наблюдений вошли 9 детей в возрасте от 6 до 16 лет (средний возраст 10±3 года) с перфорацией барабанной перепонки диаметром до 6 мм. Все пациенты оперированы одним хирургом с использованием одной тех-

Характеристика пациентов
Characteristics of patients

№	Возраст на момент операции, годы	Пол	Диаметр перфорации, мм	Мощность лазерного излучения, Вт	Период наблюдения, мес	Результаты
1	6	м	6	2,0	6	Закрыта полностью, осложнений нет
2	8	ж	5	2,2	11	Закрыта полностью, осложнений нет
3	9	м	5	2,0	10	Резидуальная перфорация 4 мм
4	8	м	4	1,8	7	Закрыта полностью, осложнений нет
5	9	ж	4	1,7	6	Закрыта полностью, осложнений нет
6	11	ж	3	1,7	8	Закрыта полностью, осложнений нет
7	10	м	6	2,5	9	Резидуальная перфорация 4 мм
8	13	ж	3	1,9	12	Закрыта полностью, осложнений нет
9	16	ж	4	2,0	10	Резидуальная перфорация 4 мм

ники операции и проспективно наблюдались в оториноларингологическом отделении с хирургической группой заболеваний головы и шеи ФГАУ «НМИЦ здоровья детей» Минздрава России с ноября 2019 г. по ноябрь 2021 г. **(таблица)**. При этом все исследуемые дети находились под наблюдением ревматологов ФГАУ «НМИЦ здоровья детей» Минздрава России по поводу основного заболевания — ювенильный идиопатический артрит, получали постоянную терапию метотрексатом и тоцилизумабом.

Техника вмешательства. Сущность способа заключается в самостоятельном закрытии перфорации барабанной перепонки у детей с хроническим гнойным средним отитом и травмой барабанной перепонки после применения воздействия излучения волоконного лазера. Лазерное воздействие используется для деэпителизации краев перфорации и создания раневой поверхности, которая, заживая, обеспечивает восстановление дефекта барабанной перепонки. При этом полностью отсутствует кровотечение, что облегчает работу одной рукой под контролем эндоскопа. В результате операции обеспечивается закрытие перфорации через трансканальный доступ без дополнительных разрезов и без использования перихондральных трасплантатов.

Манипуляция выполнена под масочной седацией в условиях операционной с помощью лазерного излучения мощностью 1,70—2,50 Вт (волоконный диодный лазер) в непрерывном режиме под контролем эндоскопа 0° длиной 11 см и диаметром 2,7 мм **(рис. 1)**. Показатель мощности волоконного лазера был в диапазоне 1,70—2,50 Вт и подбирался интраоперационно в зависимости от размера перфорации и состояния барабанной перепонки (чем тоньше, атрофичнее барабанная перепонка и чем ближе край перфорации к фиброзному кольцу, тем меньшую мощность в указанном диапазоне мы использовали). После операции протекторы и тампонада наружного слухового прохода не применялись.

Протокол обследования пациентов включил 2 визита. При первом визите (поступление в стационар) проведены стандартное оториноларингологическое обследование, отоскопия, отоэндоскопия, акуметрия, камертональное исследование слуха, тональная пороговая аудиометрия, компьютерная томография (КТ) височных костей. Измерение размера перфорации происходило в ходе отоэндоскопии с использованием специального устройства [17]. Второй визит происходил через 6—12 мес после операции. Как и при первом визите, проведены стандартное оториноларингологическое обследование, отоскопия, отоэндоскопия, акуметрия, камертональное исследование слуха, тональная пороговая аудиометрия, КТ височных костей.

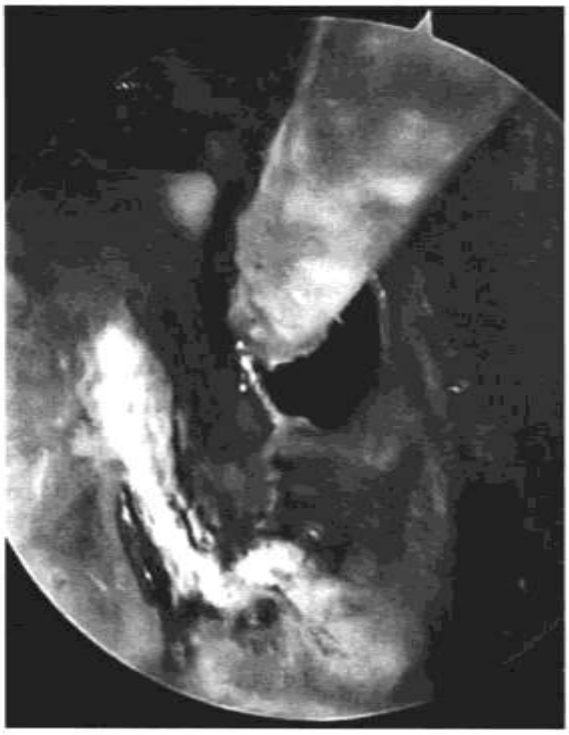

Рис. 1. **Этап деэпителизации краев перфорации с помощью волоконного лазера под контролем эндоскопа 0° длиной 11 см и диаметром 2,7 мм.**

Fig. 1. **Deepithelialization stage of perforation edges by fiber laser under the control of the 0° endoscope with a length of 11 cm and a diameter of 2.7 mm.**

По результатам двух визитов мы оценили функциональные и анатомические результаты хирургического лечения.

Для оценки функционального результата вмешательства проводилось сравнение данных, полученных до и после операции: акуметрии (восприятие шепотной речи — ШР) и средних костно-воздушных интервалов (КВИ) — среднее арифметическое разниц (дБ) между двумя показателями на уровне одного тона в зоне следующих частот (500 Гц, 1000 Гц, 1500 Гц).

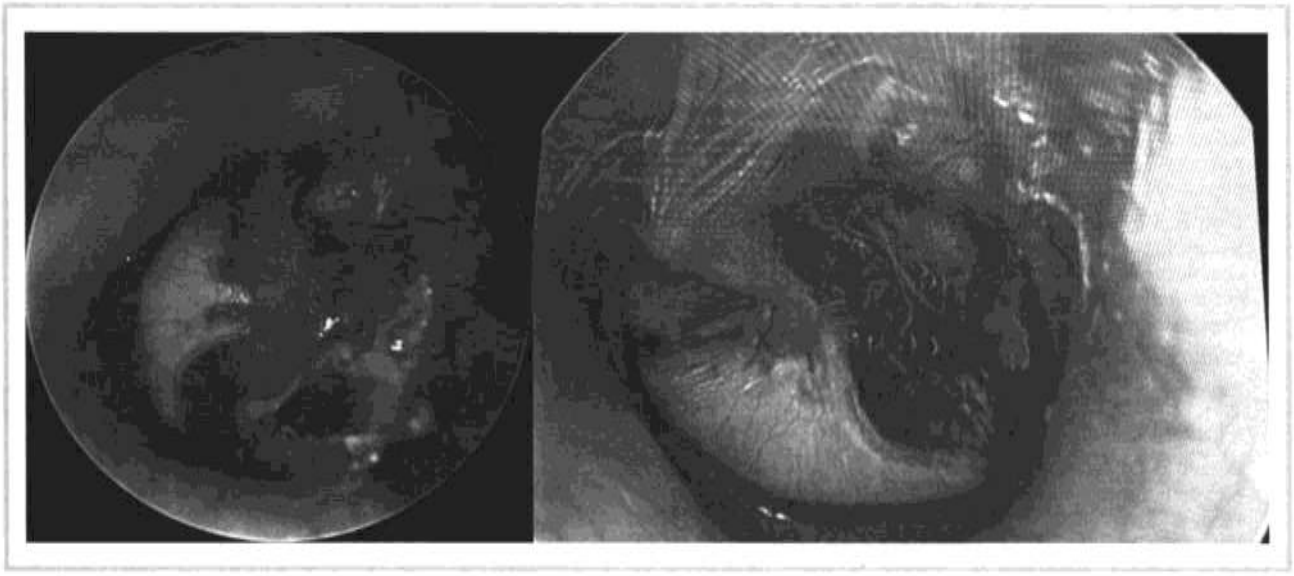

***Рис. 2.* Отоэндоскопическая фотография.**
Слева — до операции, визуализируется перфорация; справа — перфорация закрыта полностью через 6 мес после операции.

***Fig. 2.* Otoendoscopic photograph.**
On the left – before surgery, perforation is visualized; on the right – perforation completely closed after 6 months of surgery.

В послеоперационном периоде в результате регенерации раневой поверхности образуется рубец и перфорация оказывается полностью закрытой **(рис. 2)**. На данный способ мирингопластики получен патент РФ №RU 2761747 C1/13.12.2021 [18].

Результаты

Эндоскопическая лазерная мирингопластика, методика которой описана выше, выполнена 9 детям с ЮИА и мезотимпанитом или перфорацией барабанной перепонки после травмы. Среди включенных в исследование пациентов были 5 (55,6%) девочек и 4 (44,4%) мальчика, средний возраст составил 10±3 года. У 3 (33,3%) детей перфорация барабанной перепонки возникла в результате травмы, у остальных 6 (66,7%) был мезотимпанит. У всех пациентов после травмы барабанной перепонки прошло более 4 мес, мезотимпанит был длительным (более 6 мес). Подробная характеристика пациентов представлена в **таблице**.

Перед операцией восприятие ШР составило в среднем 4,8±0,97 м. КВИ до операции был в среднем 18,4±4,8 дБ. У всех детей до вмешательства размер перфорации барабанной перепонки составлял от 3 до 6 мм (средний размер 4,4±1,1 мм).

В результате вмешательства у 6 (66,7%) из 9 детей перфорация барабанной перепонки полностью закрылась к моменту второго визита. На **рис. 2** представлены отоскопические результаты вмешательства. Через 6—12 мес после операции во время второго визита восприятие ШР составило в среднем 5,6±0,5 м. Таким образом, показатели акуметрии после операции улучшились, но разница оказалась статистически незначимой (p=0,492505). Средний КВИ во время второго визита составил 11,3±3,5 дБ. Разница между аудиометрическими данными во время двух визитов также оказалась статистически незначимой (p=0,249786). По данным КТ височных костей, снижения пневматизации полостей среднего уха не было ни у одного пациента до и после операции.

Несмотря на то что статистически значимое улучшение слуха по данным акуметрии и аудиометрии у оперированных детей не получено, технику можно считать эффективной, так как достигнут анатомический результат, восстановлена целостность барабанной перепонки и нормализована функция среднего уха.

Заключение

Представленная техника оказалась эффективной при закрытии перфорации барабанной перепонки небольших размеров (не более 6 мм) у детей с ювенильным идиопатическим артритом в 66,7%. Учитывая, что у детей реконструктивная хирургия уха считается менее эффективной, чем у взрослых, а наличие хронического системного ревматоидного заболевания и иммуносупрессивная терапия являются факторами риска рецидива перфорации после тимпанопластики, можно считать, что указанный метод перспективен при устранении дефектов перепонки небольшого размера у данной группы пациентов. Однако необходимы дальнейшие исследования эффективности и безопасности методики.

Авторы заявляют об отсутствии конфликта интересов.
The authors declare no conflicts of interest.

ЛИТЕРАТУРА/REFERENCES

1. Duval M, Grimmer JF, Meier J, Muntz HR, Park AH. The effect of age on pediatric tympanoplasty outcomes: a comparison of preschool and older children. *International Journal of Pediatric Otorhinolaryngology*. 2015;79(3):336-341. https://doi.org/10.1016/j.ijporl.2014.12.017
2. Emir H, Ceylan K, Kizilkaya Z, Gocmen H, Uzunkulaoglu H, Samim E. Success is a matter of experience: type 1 tympanoplasty: influencing factors on type 1 tym-panoplasty. *European Archives of Oto-Rhino-Laryngology*. 2007;624(6):599. https://doi.org/10.1007/s00405-006-0240-6
3. Vrabec JT, Deskin RW, Grady JJ. Meta-analysis of pediatric tympanoplasty. *Archives of Otolaryngology — Head and Neck Surgery*. 1999;125(5):530-534. https://doi.org/10.1001/archotol.125.5.530
4. Presutti L, D Marchioni Thieme. Endoscopic Ear Surgery: Principles, Indications, and Techniques. *The Journal of Laryngology and Otology*. 2015;129(4):S0022215115000547. https://doi.org/10.1017/S0022215115000547
5. Preyer S. Endoscopic ear surgery — a complement to microscopic ear surgery. *HNO*. 2017;65(suppl 1):29-34. https://doi.org/10.1007/s00106-016-0268-x
6. Алексеева Е.И. Ювенильный идиопатический артрит: картина, диагностика, лечение. *Вопросы современной педиатрии*. 2015;14(1):78-94.
   Alekseeva EI. Juvenile idiopathic arthritis: picture, diagnosis, treatment. *Voprosy sovremennoj pediatrii*. 2015;14(1):78-94. (In Russ.).
7. Ikiz AO, Unsal E, Kirkim G, Erdag TK, Guneri EA. Hearing loss and middle ear involvement in patients with juvenile idiopathic arthritis*International Journal of Pediatric Otorhinolaryngology*. 2007;71(7):1079-1085. https://doi.org/10.1016/j.ijporl.2007.03.017
8. Алексеева Е.И., Ванькова Д.Д., Солошенко М.А., Дворяковская Т.М., Исаева К.Б., Денисова Р.В., Мамутова А.В., Чомахидзе А.М., Маянский Н.А., Ткаченко Н.Е. Вакцинация против пневмококковой инфекции пациентов с системным ювенильным идиопатическим артритом, получающих биологическую терапию: обзор международного опыта. *Вопросы современной педиатрии*. 2019;18(2):101-108.
   Alekseeva EI, Van'kova DD, Soloshenko MA, Dvoryakovskaya TM, Isaeva KB, Denisova RV, Mamutova AV, Chomakhidze AM, Mayanskiy NA, Tkachenko NE. Pneumococcal vaccine in patients with systemic juvenile idiopathic arthritis receiving biologic therapy: international practice review. *Voprosy sovremennoj pediatrii*. 2019;18(2):101-108. (In Russ.). https://doi.org/10.15690/vsp.v18i2.2012
9. Pendolino AL, Unadkat S, Zhang H, Pendolino M, Bianchi G, Randhawa PS, Andrews PJ. The role of surgery in antineutrophil cytoplasmic antibody-associated vasculitides affecting the nose and sinuses: A systematic review. *SAGE Open Medicine*. 2020;8: 2050312120936731. https://doi.org/10.1177/2050312120936731
10. Rusetsky Y, Mokoyan Z, Meytel I, Spiranskaya O, Malyavina U. Endoscopic repair of septal perforation in children. *International Journal of Pediatric Otorhinolaryngology*. 2020;130(3):1-7. https://doi.org/10.1016/j.ijporl.2019.109817
11. Pyykkö I, Poe D, Ishizaki H. Laser-assisted myringoplasty — technical aspects. *Acta Otolaryngologica Supply*. 2000;543:135-138. https://doi.org/10.1080/000164800454215
12. Kakehata S, Futai K, Sasaki A, Shinkawa H. Endoscopic transtympanic tympanoplasty in the treatment of con-ductive hearing loss: early results. *Otology and Neurotology*. 2006;27(1):14-19. https://doi.org/10.1097/01.mao.0000181181.47495.a0
13. Zilker Z, Nageris BI, Feinmesser R. Carbon dioxide laser and silver halide infrared transmitting fibers for tympanoplasty: an experi-mental animal model. *Otolaryngology — Head and Neck Surgery*. 2001;125(3):157-160. https://doi.org/10.1067/mhn.2001.117867
14. Foyt D, Slattery WH 3rd, Carfrae MJ. Underlay tympanoplasty with laser tissue welding. *Ear Nose and Throat Journal*. 2006;85(4):247-248, 250.
15. Русецкий Ю.Ю., Мейтель И.Ю., Малявина У.С., Латышева Е.Н. Патент РФ №RU 2718268 C1/01.04.2020. *Способ лазерной эндоскопической тимпанопластики у детей*.
    Rusecky YuYu, Meytel IYu, Malyavina US, Latysheva EN. Patent RF №RU 2718268 C1/01.04.2020. *Sposob lazernoj endoskopicheskoj timpanoplastiki u detej*. (In Russ.).
16. Ostrowski VB, Bojrab DI. Minimally invasive laser contraction myringoplasty for tympanic membrane atelectasis. *Otolaryngology — Head and Neck Surgery*. 2003;128(5):711-718. https://doi.org/10.1016/s0194-5998(03)00255-9
17. Русецкий Ю.Ю., Мейтель И.Ю., Фариков С.Э., Мокоян Ж.Т. Патент РФ №RU 2753139 C1/11.08.2021. *Устройство для измерения размера перфорации барабанной перепонки*.
    Rusecky YuYu, Meytel IYu, Farikov SE, Mokoyan ZhT. Patent RF №RU 2753139 C1/11.08.2021. *Ustrojstvo dlya izmereniya razmera perforacii barabannoj pereponki*. (In Russ.).
18. Русецкий Ю.Ю., Мейтель И.Ю., Чернова О.В. Патент РФ №RU 2761747 C1/13.12.2021. *Способ эндоскопической лазерной мирингопластики*.
    Rusecky YuYu, Meytel IYu, Chernova OV. Patent RF №RU 2761747 C1/13.12.2021. *Sposob endoskopicheskoj lazernoj miringoplastiki*. (In Russ.).

Поступила 13.04.2022
Received 13.04.2022
Принята к печати 11.04.2023
Accepted 11.04.2023

Вестник оториноларингологии
2023, Т. 88, №4, с. 19–24
https://doi.org/10.17116/otorino20238804119

Vestnik otorinolaringologii
2023, Vol. 88, No. 4, pp. 19–24
https://doi.org/10.17116/otorino20238804119

Халитоз — междисциплинарная проблема

© С.А. КАРПИЩЕНКО, Г.В. ЛАВРЕНОВА, О.П. МАЛАЙ, В.А. КОРОЛЕВСКАЯ

ФГБОУ ВО «Первый Санкт-Петербургский государственный медицинский университет им. акад. И.П. Павлова» Минздрава России, Санкт-Петербург, Россия

РЕЗЮМЕ

Халитоз является распространенной жалобой пациентов. До 50% людей во всем мире утверждают, что имеют постоянный или периодический запах изо рта. Нередко неприятный запах изо рта не только нарушает социальную жизнь больных, но и является симптомом системных заболеваний. Важный этап в лечении халитоза — локализация источника и возможной причины неприятного запаха. Чаще всего проблемой халитоза занимаются стоматологи, потому что интраоральный халитоз составляет до 90% всех случаев, однако дифференциальной диагностикой его причин должны заниматься врачи многих специальностей. В статье рассмотрены основные причины халитоза у пациентов с заболеваниями различных систем и органов.

Ключевые слова: *халитоз, мультидисциплинарный халитоз, запах изо рта.*

ИНФОРМАЦИЯ ОБ АВТОРАХ:
Карпищенко С.А. — https://orcid.org/0000-0003-1124-1937
Лавренова Г.В. — https://orcid.org/0000-0002-3537-0226
Малай О.П. — https://orcid.org/0000-0002-6874-7640
Королевская В.А. — https://orcid.org/0000-0001-7602-3899
Автор, ответственный за переписку: Карпищенко С.А. — e-mail: karpischenkos@mail.ru

КАК ЦИТИРОВАТЬ:
Карпищенко С.А., Лавренова Г.В., Малай О.П., Королевская В.А. Халитоз — междисциплинарная проблема. *Вестник оториноларингологии*. 2022;88(4):19–24. https://doi.org/10.17116/otorino20228804119

Halitosis. Multidisciplinary approach

© S.A. KARPISHCHENKO, G.V. LAVRENOVA, O.P. MALAY, V.A. KOROLEVSKAYA

Pavlov First State Medical University of St. Petersburg, Saint Petersburg, Russia

ABSTRACT

Halitosis is a common complaint among patients. Up to 50% of people worldwide claim to have persistent or intermittent bad breath. Often, bad breath not only disrupts the social life of patients, but is also a symptom of systemic diseases. An important step in the treatment of halitosis is the localization of the source and possible cause of the unpleasant smell. Most often, the problem of halitosis is solved by dentists, because intraoral halitosis accounts for up to 90% of all cases, but doctors of many specialties should deal with the differential diagnosis of its causes. This article considers the main causes of halitosis in patients with diseases of various organ systems.

Keywords: *halitosis, multidisciplinary halitosis, bad breath.*

INFORMATION ABOUT THE AUTHORS:
Karpishchenko S.A. — https://orcid.org/0000-0003-1124-1937
Lavrenova G.V. — https://orcid.org/0000-0002-3537-0226
Malay O.P. — https://orcid.org/0000-0002-6874-7640
Korolevskaya V.A. — https://orcid.org/0000-0001-7602-3899
Corresponding author: Karpishchenko S.A. — e-mail: karpischenkos@mail.ru

TO CITE THIS ARTICLE:
Karpishchenko SA, Lavrenova GV, Malay OP, Korolevskaya VA. Halitosis. Multidisciplinary approach. *Bulletin of Otorhinolaryngology = Vestnik otorinolaringologii*. 2022;88(4):19–24. (In Russ.). https://doi.org/10.17116/otorino20228804119

Введение

Термин «халитоз» происходит от латинского *halitus*, что переводится как дыхание, и греческого *-osis* — патологический процесс. Таким образом, термин халитоз означает неприятный запах изо рта. В литературе используются синонимы: озостомия, стоматодисодия [1].

Считается, что до 50% людей во всем мире могут предъявлять жалобы на запах изо рта. В Америке люди с халитозом тратят $1—3 млрд на средства «первой помощи» (жевательная резинка, освежители дыхания) [2]. Проблема запаха изо рта нередко оказывает существенное влияние на социальный имидж человека, становясь препятствием в построении личной жизни и карьеры. Пациенты в силу адаптации обонятельных рецепторов часто не различают запах собственного дыхания, что затрудняет диагностику халитоза [3]. Запах изо рта в некоторых случаях может быть устранен традиционными средствами гигиены, однако чаще всего является признаком какого-либо заболевания и требует обязательного выявления его причин.

Патогенез

Основной причиной халитоза считается накопление продуктов микробной деградации, имеющих специфический запах. Главную роль играют летучие соединения серы (ЛСС), в первую очередь сероводород (H2S), метилмеркаптан (CH3SH) и диметилсульфид (CH3)2S, выделяемые грамотрицательными бактериями. Второстепенную роль играют диамины (индол и скатол) и полиамины (кадаверин и путресцин), образующиеся при протеолитических процессах. У больных халитозом чаще всего выявляется следующая микрофлора: *Porphyromonas gingivalis*, *Prevotella intermedia/nigrescens*, *Aggregatibacter actinomycetem comitans* (ранее *Actinobacillus actinomycetem comitans*), *Campylobacter rectus*, *Fusobacterium nucleatum*, *Peptostreptococcus micros*, *Tannerellaforsythia*, *Eubacterium* spp. и спирохеты. Последние исследования доказали способность грибов *Candida* продуцировать ЛСС (в частности, метилмеркаптан), в связи с чем можно предположить их участие в генезе халитоза [4, 5].

Предложены различные классификации халитоза, но чаще всего выделяют истинный халитоз — физиологический и патологический, псевдохалитоз и халитофобию **(рисунок)**. Истинный патологический халитоз принято делить на интраоральный и экстраоральный.

Псевдохалитоз — неприятный запах изо рта, который воспринимается пациентом как интенсивный и неприятный, однако его не ощущают окружающие [3, 6]. Состояние таких пациентов улучшается после консультаций со специалистом с использованием психологической поддержки и обучения простым мерам гигиены полости рта. У определенной группы людей возможно возникновение халитофобии — состояния, при котором человек убежден в наличии неприятного запаха изо рта, хотя подтверждения этому нет. Нередко это может быть связано с обсессивно-компульсивными расстройствами и ипохондрией [7]. Истинный халитоз — наличие неприятного запаха изо рта, подтверждаемое объективными методами исследования (физиологический истинный халитоз обусловлен особенностями микрофлоры полости рта и/или употреблением некоторых пищевых продуктов; патологический халитоз является признаком заболевания).

При определении конкретной причины запаха изо рта следует исключить физиологический халитоз, который периодически может возникать у здорового человека при нарушении режима питания. При физиологическом халитозе не обнаруживаются ни конкретное заболевание, ни патологическое состояние, которые могли бы вызвать неприятный запах изо рта [3]. Чаще всего халитоз возникает по-

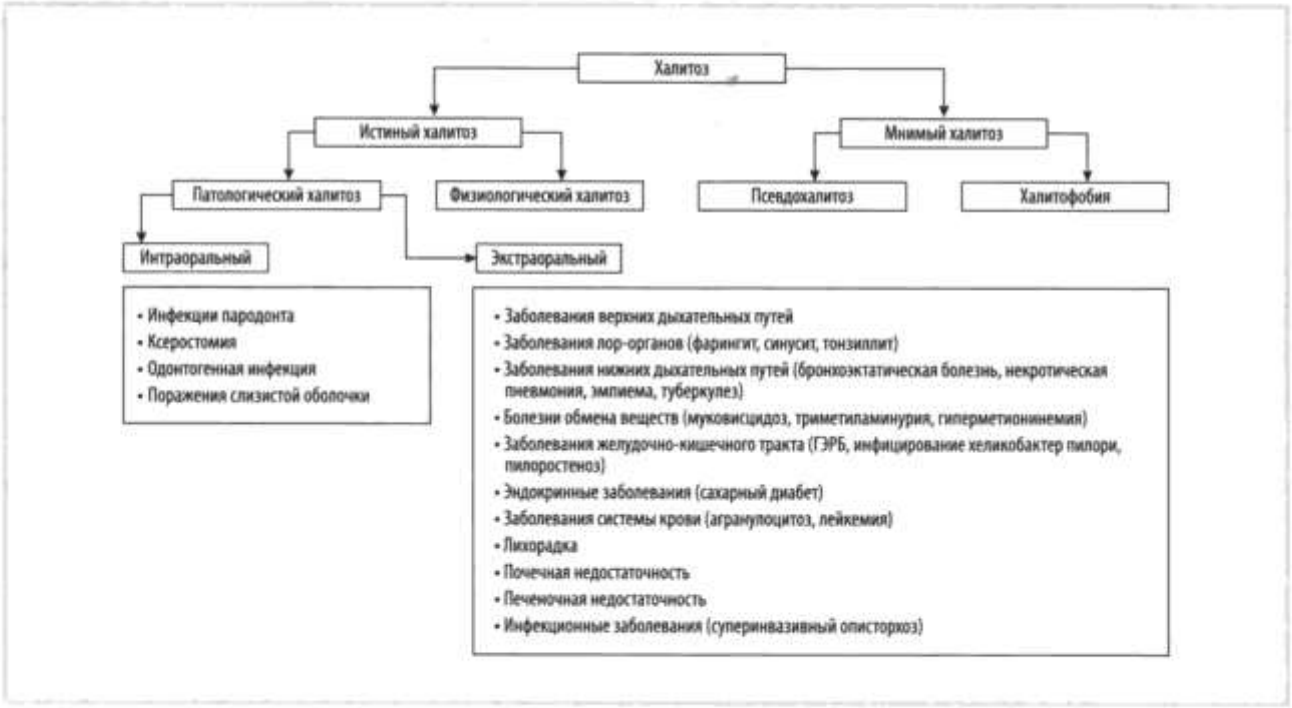

Классификация халитоза [31].
Classification of halitosis [31].

Характеристики халитоза при болезнях обмена веществ
Characteristics of halitosis in metabolic diseases

Характеристика запаха изо рта	Причина
Фруктовый запах	Диабет, алкогольный кетоацидоз
Фекальный запах	Кишечная непроходимость
Запах аммиак или рыбный запах	Почечная недостаточность Триметиламинурия
Мышиный запах	Фенилкетонурия
Запах вареной капусты	Триметиламинурия
Запах потных ног	Дефицит на 15-й хромосоме
Запах жженого сахара	Лейциноз (болезнь кленового сиропа)
Сладкий затхлый запах	Гомоцистинурия

сле сна вследствие длительного отсутствия жевательной активности, что приводит к уменьшению продукции слюны [8]. Кроме того, к причинам халитоза относят голодание [9]. Физиологический халитоз также характерен для пожилых людей. Он возникает из-за регрессивных процессов в ходе старения [10]. Нередко причиной физиологического халитоза может стать характерная для лиц старших возрастных групп, лиц голосоречевых профессий, пациентов с ронхопатией и обструктивным апноэ сна сухость во рту, которая приводит к повышенному слущиванию эпителия и уменьшению выработки иммуноглобулинов, что, в свою очередь, ведет к избыточному росту бактерий и возникновению запаха изо рта [4, 10]. Употребление в пищу таких продуктов, как редька, капуста, лук, чеснок, алкоголь, избыточно раздражает слизистую оболочку полости рта, вызывает образование в кишечнике метаболитов, которые являются причиной неприятного запаха изо рта [11]. Причиной халитоза может служить табакокурение. Нередко курильщики не ощущают неприятного запаха, а идентифицируют его окружающие пациента люди. Летучие соединения серы являются одним из компонентов табачного дыма, который отвечает за неприятный запах [2, 12]. Гормональные изменения, возникающие в ходе менструального цикла, оказывают существенное влияние на халитоз [11]. Повышение уровня β-эстрадиола во время менструации приводит к возникновению сухости в полости рта [13]. Сухость во рту может быть связана с психологическими аспектами, в частности с повышенным уровнем тревоги во время менструации. Доказано, что у женщин с предменструальным синдромом уровень летучих соединений серы в выдыхаемом воздухе был выше [8, 12, 14, 15].

Наличие патологического халитоза связано с различными соматическими заболеваниями. В отличие от физиологического халитоза патологический запах изо рта более интенсивный и постоянный [8]. По данным различных авторов, причины халитоза могут быть как общими, так и местными. Согласно классификации халитоза выделяют интра- и экстраоральный халитоз. Экстраоральный халитоз составляет 10% от всех случаев истинного халитоза; клиническое значение имеет халитоз при системных заболеваниях, метаболических состояниях, при заболеваниях крови, при приеме некоторых медикаментов [9]. Кроме того, авторы выделяют халитоз при заболеваниях верхних и нижних дыхательных путей, желудочно-кишечного тракта [9, 16].

Преобладание определенного запаха изо рта в ряде случаев является основанием для установления клинического диагноза. Так, например, уринозный запах (запах аммиака) нередко исходит от тяжелых больных с почечной патологией. Это можно объяснить тем, что слюнные железы включаются в процесс элиминации избыточного количество мочевины, в том числе и в составе слюны, которая расщепляется в полости рта с образованием аммиака [17]. Для больных суставной формой ревматизма характерен «запах ревматиков» — кислый запах, обусловленный изменением состава секрета слюнных желез и обильным зловонным потоотделением [11]. Халитоз может наблюдаться у взрослых и детей с сахарным диабетом. Запах ацетона (его описывают как запах незрелых яблок) позволяет заподозрить у таких больных наличие осложнений сахарного диабета [4, 11, 12, 18]. Халитоз может быть связан с нарушением детоксикационной функции печени (в выдыхаемом воздухе определяется диметилсульфид), в результате чего продукты распада различных веществ выводятся через легкие, вызывая «печеночный запах» [11].

Некоторые наследственные заболевания характеризуются наличием специфического запаха, что упрощает их диагностику. Гиперметионинемия — наследственное заболевание, характеризующееся повышенным содержанием свободного метионина в сыворотке крови в результате нарушения его превращения в альфа-кетометилтиомасляную кислоту. Избыточное количество метионина выделяется через слюну, пот или мочу, которые приобретают запах, напоминающий запах вареной капусты [19].

Триметиламинурия — наследственное заболевание, характеризующееся нарушением ферментации растительных белков, что приводит к накоплению сернистых соединений и аминов (а именно триметиламина) [19, 20]. У здоровых людей триметиламин метаболизируется в печени до соединений без запаха, у больных же триметиламинурией он накапливается и выводится с мочой, пóтом и при дыхании, что приводит к появлению запаха тухлой рыбы [12, 20].

Фенилкетонурия — наследственное заболевание группы ферментопатий, связанное с нарушением метаболизма фенилаланина [21]. Несоблюдение низкобелковой диеты сопровождается накоплением фенилаланина и его токсических продуктов, что приводит к тяжелому поражению центральной нервной системы. Слюна, пот и моча больных при этом приобретают «мышиный запах». Ниже представлена **таблица**, в которую включена характеристика халитоза при различных системных и наследственных заболеваниях [4, 21, 22].

Халитоз может возникать у пациентов, проходящих химиотерапию, подвергнувшихся действию радиации [23]. Гематогенный халитоз возникает при лейкемии, агрануло-

цитозе [12]. Халитоз может являться первым симптомом таких заболеваний нижних дыхательных путей, как бронхоэктатическая болезнь, некротическая пневмония, эмпиема легких. Запах прелого сена наблюдается при доброкачественных формах туберкулеза легких [24]. Особый гнилостно-приторный запах выдыхаемого воздуха характерен для больных с абсцессом и особенно гангреной легкого [12, 25].

Согласно исследованиям Н.Б. Губергриц и соавт. (2019), заболевания желудочно-кишечного тракта могут сопровождаться запахом изо рта. Желудочно-кишечный тракт редко становится причиной халитоза в связи с тем, что обычно пищевод находится в спавшемся состоянии, поэтому газы могут достигнуть полости рта при ряде заболеваний, таких как желудочно-пищеводный рефлюкс, грыжа пищеводного отверстия диафрагмы, дивертикул Ценкера [11]. Затхлый запах, описываемый как запах тухлых яиц, отмечается у больных с препятствиями к опорожнению желудка. Этот запах ощущается во время отрыжки, возникающей у больного [26]. Обычно запах тухлых яиц наблюдается у больных со стенозом привратника, сочетающимся с ахилией. Некоторые авторы объясняют халитоз инфицированием желудка *Helicobacter pylori*, о чем свидетельствуют результаты ряда исследований [27]. Синдром избыточного бактериального роста может являться причиной халитоза из-за повышенного образования в кишечнике продуктов жизнедеятельности бактерий с последующим их всасыванием в кровь и выделением с выдыхаемым воздухом [3, 4]. Ожирение также может быть причиной халитоза из-за из обильного бактериального роста в связи с образованием триметиламиноксида в кишечнике [11]. Каловый запах исходит изо рта больного при непроходимости кишечника. Он же встречается у больных с недержанием кала, у больных с выпадением прямой кишки [19].

Нередко причиной неприятного запаха может стать лактазная недостаточность и глютеновая энтеропатия, в связи с чем употребление определенных продуктов (молочные, зерновые) ведет к возникновению одоригенных газов [11].

Одной из редких причин запаха изо рта может быть суперинвазивный описторхоз [28]. Это эндемичное системное заболевание, при котором поражаются печень и желчный пузырь, поджелудочная железа и двенадцатиперстная кишка, связанное с употреблением сырой рыбы семейства карповых и рыбных блюд с плохой термической обработкой. Н.Б. Губергриц и соавт. (2019) обращают внимание на специфический запах изо рта у больных этой группы, который ассоциируют с запахом тухлых яиц, капусты, бензина [11]. Суперинвазивный описторхоз, по мнению авторов, имеет многофакторный патогенез, и комплексная терапия стоматологической и висцеральной патологии снижает частоту и выраженность халитоза, но не устраняет полностью в связи с тем, что органы пищеварения, в частности гепатобилиарная система, имеет необратимые изменения [29]. Только после дегельминтизации, холецистэктомии и восстановления слизистой оболочки полости рта наблюдалось исчезновение или резкое снижение интенсивности халитоза [29]. Халитоз у детей нередко наблюдается в результате глистной инвазии — энтеробиоза, причем проведение полной дегельминтизации приводит к дезоротизации в 90% наблюдений [16, 29].

Влияние принимаемых лекарственных препаратов на развитие халитоза довольно велико. Запах изо рта может возникать при приеме лекарственных препаратов, способных изменять микробный пейзаж полости рта и поддерживать уровень микроорганизмов, выделяющих серосодержащие соединения [30]. У пациентов с бронхиальной астмой и длительно принимающих ингаляционные кортикостероиды нередко наблюдается оральный кандидоз, ведущий к возникновению халитоза. Кроме того, оральный кандидоз характерен для пациентов, получающих длительное лечение антибиотиками и иммунодепрессантами [30]. Халитоз может быть связан с косвенным эффектом лекарств, вызывающих ксеростомию [10, 31]. Такие средства, как изосорбида динитрат, цитотоксические препараты, D-метилсульфоксид, препараты дисульфирама, антихолинергические препараты, могут стать непосредственной причиной халитоза. Использование некоторых витаминов, таких как B_6, также может вызвать халитоз. Препараты, вызывающие халитоз, — это литиевые минералы, пенициллин, гризеофульвин и средства, содержащие йод и висмут [30].

Оториноларингологическая патология может быть причиной истинного халитоза в 8—25% случаев. Острые и хронические синуситы, инородные тела полости носа и пазух, атрофический ринит с бактериальной суперинфекцией, синдром постназального затека играют большую роль в развитии неприятного запаха [31]. В таких случаях источником ринохалитоза является полость носа. При повреждениях слизистой оболочки полости носа и околоносовых пазух нарушается репаративная физиологическая регенерация мерцательного эпителия, что ведет к изменению мукоцилиарного клиренса и росту численности анаэробных микроорганизмов, продуцирующих одорогенные соединения [32]. Кроме того, пациенты с заболеваниями полости носа чаще используют ротовое дыхание, что приводит к ксеростомии и способствует появлению халитоза. У больных озеной определяется чрезвычайно неприятный запах падали [3]. Риносклерома — хроническое гранулематозное заболевание, вызываемое *Klebsiella rhinoscleromatis*, может являться причиной неприятного запаха [6]. Абсцессы полости носа и глотки, злокачественные новообразования носа и гортани могут являться источником халитоза [4, 12, 33]. Частой причиной халитоза служит хронический тонзиллит [31]. В глубоких и ветвящихся криптах небных миндалин скапливаются слущенный эпителий, лимфоциты, микроорганизмы, частицы пищи, что в совокупности образует казеозные пробки. Чаще всего выявляются бактерии вида *Eubacterium*, *Fusobacterium*, *Porphyromonas*, *Prevotella*, *Selenomonas* и *Tanerella*. Хронический тонзиллит, сопровождающийся халитозом, может иметь не только бактериальную, но и актиномикозную природу. Вследствие хронического воспалительного процесса в миндалинах образуются рубцы и спайки между миндалинами и небными дужками, способствуя нарушению дренажной функции крипт и снижению местного иммунитета. Роль хронического тонзиллита в развитии халитоза подтверждается положительными результатами тонзиллэктомии и радиочастотной абляции небных миндалин в лечении запаха изо рта. Острый тонзиллит, вызванный как стрептококками, так и вирусными агентами, также нередко вызывает халитоз [34, 35]. Специфическая ангина Плаута—Венсана фузобактериальной природы может быть причиной неприятного запаха изо рта [4, 36].

Ротовая полость отвечает примерно за 90% случаев халитоза (внутриротовой халитоз). Б.С. Саакян и С.А. Гюрджинян (2018) подробно изучали стоматологические причины запаха изо рта. Налет на языке является ключевым фак-

тором развития запаха изо рта [32]. Халитозу способствуют анатомо-физиологические особенности языка, в частности складчатый язык (глубокие трещины на спинке, так называемый скротальный язык, *lingua plicata*) и волосатый язык (*lingua villosa*) [32]. Основным источником халитоза является задняя дорзальная поверхность языка. Предлагаемые скребки для языка временно могут купировать халитоз [14, 22]. Жалобы на неприятный запах изо рта характерны для пациентов с гингивитом, парадонтитом, особенно сильно выраженные при некротических формах [1]. Глубокие пародонтальные карманы способствуют накоплению бактерий, в том числе анаэробных, которые могут производить летучие соединения серы [1, 12]. Существует прямая зависимость между глубиной пародонтальных карманов и выраженностью халитоза. Перикоронит — мягкотканный «капюшон», под которым накапливаются микроорганизмы и налет, множественные изъязвления, герпетический гингивит и некротический гингивит, пародонтит способствуют появлению неприятного запаха изо рта [14, 22].

Важным фактором профилактики халитоза является гигиена полости рта и своевременное лечение стоматологических заболеваний. Глубокие кариозные поражения, скученность зубов ведут к застреванию пищи и размножению патогенных бактерий. Неправильный уход за зубными протезами также может обусловить характерный запах [14, 22].

Слюна играет важную роль в полости рта, которая нарушается при ксеростомии, что ведет к избыточному накоплению налета на зубах и языке. Снижение антибактериальной активности слюны вызывает накопление грамотрицательных бактерий [32]. Повышенная микробная нагрузка и выпадение летучих соединений серы в виде газов при высыхании слюны объясняют запах. Ксеростомия возникает при употреблении определенных медикаментов, алкоголя, при диабете и болезни Шегрена, при стрессе и депрессии [37, 38].

Заключение

Таким образом, к жалобам пациента на неприятный запах изо рта следует относиться с особым вниманием, так как это может не только влиять на его социальный имидж, но и, являясь причиной системных заболеваний, угрожать его здоровью. Необходим комплексный подход в диагностике причин халитоза с участием таких специалистов, как гастроэнтеролог, пульмонолог, эндокринолог, оториноларинголог, стоматолог, гематолог.

Авторы заявляют об отсутствии конфликта интересов.
The authors declare no conflicts of interest.

ЛИТЕРАТУРА/REFERENCES

1. Renvert S, Noack MJ, Lequart C, Roldán S, Laine ML. The Underestimated Problem of Intra-Oral Halitosis in Dental Practice: An Expert Consensus Review. *Clinical, Cosmetic and Investigational Dentistry*. 2020;12:251-262. https://doi.org/10.2147/CCIDE.S253765
2. Armstrong BL, Sensat ML, Stoltenberg JL. Halitosis: A Review of Current Literature. *American Dental Hygienists' Association*. 2010;84(2):65-74.
3. Хитров В.Ю., Заболотный А.И. Галитоз — медицинская и социальная проблема. *Практическая медицина*. 2009;33:12-17. Hitrov VYu, Zabolotnyj AI. Halitos a medical and social problem. *Prakticheskaya medicina*. 2009;33:12-17. (In Russ.).
4. Bollen CML, Beikler T. Halitosis: the multidisciplinary approach. *International Journal of Oral Science*. 2012;4(2):55-63. https://doi.org/10.1038/ijos.2012.39
5. Kinberg S, Stein M, Zion N, Shaoul R. The gastrointestinal aspects of halitosis. *Canadian Journal of Gastroenterology*. 2010;24(9):552-556. https://doi.org/10.1155/2010/639704
6. Лавренова Г.В., Карпищенко С.А., Куликова О. ЛОР-патология как причина халитоза. *Врач*. 2015;11:2-4. Lavrenova GV, Karpishchenko SA, Kulikova O. Ent-disease as a cause of halitosis. *Vrach*. 2015;11:2-4. (In Russ.).
7. Максимова Е.В., Стецюк Н.С., Шелихова Е.О. Галитоз как медико-социальная проблема. *Крымский терапевтический журнал*. 2020;1:32-32. Maksimova EV, Stetsyuk NS, Shelikhova EO. Halitosis as a medical and social problem. *Krymskij terapevticheskij zhurnal*. 2020;1:32-32. (In Russ.).
8. Queiroz CS, Hayacibara MF, Tabchoury CP, Marcondes FK, Cury JA. Relationship between stressful situations, salivary flow rate and oral volatile sulfur-containing compounds. *European Journal of Oral Sciences*. 2002;110(5):337-340. https://doi.org/10.1034/j.1600-0722.2002. 21320.x
9. Tangerman A, Winkel EG. Extra-oral halitosis: an overview. *Journal of Breath Research*. 2010;4(1):017003. https://doi.org/10.1088/1752-7155/4/1/017003
10. Маркова А.В. Галитоз: причины и лечение. *Международный студенческий научный вестник*. 2016;6:20-20. Markova AV. Halitosis: causes and treatment. *Mezhdunarodnyj studencheskij nauchnyj vestnik*. 2016;6:20-20. (In Russ.).
11. Губергриц Н.Б., Беляева Н.В., Клочков А.Е., Лукашевич Г.М., Рахметова В.С., Юрьева А.В., Ярошенко Л.А. Синдром халитоза в клинической практике. *Вестник Клуба панкреотологов*. 2019;1:73-77. Gubergrits NB, Belyaeva NV, Klochkov AE, Lukashevich GM, Rakhmetova VS, Yuryeva AV, Yaroshenko LA. Cholestasis syndrome in clinical practice. *Vestnik Kluba pankreotologov*. 2019;1:73-77. (In Russ.).
12. Luqman M. Systemic origin of halitosis: a review. *International Journal of Clinical Dental Science*. 2012;3(1):15-19.
13. Shahla Kakoei DDS, Ali Mirzazadeh MD. Influence of menstrual cycle and salivary ß-estradiol on volatile sulfur compound. *Journal of Oral Health and Oral Epidemiology*. 2012;1(1): 41-45.
14. Tangerman A. Halitosis in medicine: a review. *International Dental Journal*. 2002;52(S5P1):201-206. https://doi.org/10.1002/j.1875-595X.2002.tb00925.x
15. Calil CM, Marcondes FK. Influence of anxiety on the production of oral volatile sulfur compounds. *Life Sciences*. 2006;79(7):660-664. https://doi.org/10.1016/j.lfs.2006.02.010
16. Tangerman A, Winkel EG. Volatile sulfur compounds as the cause of bad breath: a review. *Phosphorus, Sulfur, and Silicon and the Related Elements*. 2013;188(4):396-402.
17. Гажева С.И., Загайнов В.Е., Иголкина Н.А., Липатов К.С., Муртазалиева М.С.Влияние хронической болезни почек на состояние слизистой оболочки полости рта. *Современные проблемы науки и образования*. 2013;2:1-7.

Gazheva SI, Zagainov VE, Igolkina NA, Lipatov KS, Murtazalieva MS. Effects of chronic kidney disease on the oral mucosa. *Sovremennye problemy nauki i obrazovaniya*. 2013;2:1-7. (In Russ.).

18. Iscan TA, Ozsin-Ozler C, Ileri-Keceli T, Guciz-Dogan B, Alikasifoglu A, Uzamis-Tekcicek M. Oral health and halitosis among Type 1 diabetic and healthy children. *Journal of Breath Research*. 2020;14(3):036008. https://doi.org/10.1088/1752-7163/ab8d8b

19. Kinberg S, Stein M, Zion N, Shaoul R. The gastrointestinal aspects of halitosis. *Canadian Journal of Gastroenterology*. 2010;24(9):552-556. https://doi.org/10.1155/2010/639704

20. Mackay RJ, McEntyre CJ, Henderson C, Lever M, George PM. Trimethylaminuria: causes and diagnosis of a socially distressing condition. *The Clinical Biochemist Reviews*. 2011;32(1):33-43.

21. Волгина С.Я., Яфарова С.Ш., Клетенкова Г.Р. Фенилкетонурия у детей: современные аспекты патогенеза, клинических проявлений, лечения. *Российский вестник перинатологии и педиатрии*. 2017;62(5):111-118.
Volgina SYa, Yafarova SSh, Kletenkova GR. Phenylketonuria in children: modern aspects of pathogenesis, clinical manifestations, treatment. *Rossijskij vestnik perinatologii i pediatrii*. 2017;62(5):111-118. (In Russ.).
https://doi.org/10.21508/1027-4065-2017-62-5-111-118

22. Abulwefa A, Abushoufa N. Bad Breath (Halitosis): Narrative Overview. *Khalij-Libya Journal of Dental and Medical Research*. 2020;4(1):8-29. https://doi.org/10.5281/zenodo.3948403

23. Кузьмин Е.Е. *Факторы риска развития лучевого эпителиита у больных, страдающих раком слизистой оболочки полости рта*. «Медицина завтрашнего дня». Материалы XVIII межрегиональной научно-практической конференции студентов и молодых ученых. Сборник научных трудов. Чита: Читинская государственная медицинская академия; 2019:123-124.
Kuzmin EE. *Faktory riska razvitiya luchevogo epiteliita u bol'nykh, stradayushchikh rakom slizistoj obolochki polosti rta*. «Meditsina zavtrashnego dnya». Materialy XVIII mezhregional'noj nauchno-prakticheskoj konferentsii studentov i molodykh uchenykh. Sbornik nauchnykh trudov. Chita: Chitinskaya gosudarstvennaya meditsinskaya akademiya; 2019:123-124. (In Russ.).

24. Яновский Ф.Г. *Туберкулез легких*. Л.: Огиз; 1931.
Yanovsky FG. *Tuberkulez legkikh*. L.: Ogiz; 1931. (In Russ.).

25. Kapoor U, Sharma G, Juneja M, Nagpal A. Halitosis: current concepts on etiology, diagnosis and management. *European Journal of Dentistry*. 2016;10(02):292-300. https://doi.org/10.4103/1305-7456.178294

26. Полевая Н., Елисеева Н. Халитоз: диагностика, лечение, профилактика. *Стоматолог (научно-практический журнал МГМСУ)*. 2005;3:33-37.
Polevaya N, Eliseeva N. Halitosis: diagnosis, treatment, prevention. *Stomatolog (nauchno-prakticheskij zhurnal MGMSU)*. 2005;3:33-37. (In Russ.).

27. Tangerman A, Winkel EG, de Laat L, van Oijen AH, de Boer WA. Halitosis and Helicobacter pylori infection. *Journal of Breath Research*. 2012;6(1):017102. https://doi.org/10.1088/1752-7155/6/1/017102

28. Шведский М.С., Соловьев Г.С., Матвиенко В.В., Шидин В.А., Соловьева О.Г., Истомина О.Г. *Сосудисто-тканевые отношения в легких при экспериментальном суперинвазионном описторхозе*. «Медико-физиологические проблемы экологии человека». Материалы VIII Всероссийской конференции с международным участием. Ульяновск: Ульяновский государственный университет; 2021:229-231.
Shvedsky MS, Solovyev GS, Matvienko VV, Shidin VA, Solovyeva OG, Istomina OG. *Sosudisto-tkanevye otnosheniya v legkikh pri eksperimental'nom superinvazionnom opistorkhoze*. «Mediko-fiziologicheskie problemy ekologii cheloveka». Materialy VIII Vserossiiskoj konferentsii s mezhdunarodnym uchastiem. Ul'yanovsk: Ul'yanovskij gosudarstvennyj universitet; 2021:229-231. (In Russ.). https://doi.org/10.34014/MPPHE.2021-229-231

29. Иванова Л.А., Иванов И.В., Мамонтова М.С. Халитоз у пациентов с суперинвазионным описторхозом. *Медицинская наука и образование Урала*. 2013;14.1:18-21.
Ivanova LA, Ivanov IV, Mamontova MS. Halitosis with patients with superinvasive opisthorchiosis. *Meditsinskaya nauka i obrazovanie Urala*. 2013;14.1:18-21. (In Russ.).

30. Горобец С.М., Романенко И.Г., Джерелей А.А., Бобкова С.А., Крючков Д.Ю., Горобец О.В. Стоматологические аспекты проявления нежелательных лекарственных реакций. *Таврический медико-биологический вестник*. 2018;21(3):166-173.
Gorobec SM, Romanenko IG, Dzhereley AA, Bobkova SA, Kryuchkov DYu, Gorobets OV. Dental aspects of manifestation undesirable medicine reactions. *Tavricheskij mediko-biologicheskij vestnik*. 2018;21(3):166-173. (In Russ.).

31. Голубев А.Ю., Муратова Е.И. Халитоз у больных с хроническим тонзиллитом. *Российская оториноларингология*. 2018;5(96):27-30.
Golubev AYu, Muratova EI. Halitosis in the patients with chronic tonsillitis. *Rossijskaya otorinolaringologiya*. 2018;5(96):27-30. (In Russ.).
https://doi.org/10.18692/1810-4800-2018-5-27-30

32. Саакян Б.С., Гюрджинян С.А., Саакян С.С. Галитоз. Внутриротовые причины, принципы местного лечения. *Авиценна*. 2018;17:39-43.
Saakyan BS, Gyurdzhinyan SA, Saakyan SS. Galitosis. Intra-current reasons, principles of local treatment. *Avicenna*. 2018;17:39-43. (In Russ.).

33. Krespi YP, Shrime MG, Kacker A. The relationship between oral malodor and volatile sulfur compound-producing bacteria. *Otolaryngology — Head and Neck Surgery*. 2006;135(5):671-676. https://doi.org/10.1016/j.otohns.2005.09.036

34. Карпищенко С.А., Лавренова Г.В., Малай О.П., Мильчакова А. Возможности коррекции халитоза при хроническом тонзиллите. *Врач*. 2017;2:50-52.
Karpishchenko SA, Lavrenova GV, Malay OP, Milchakova A. Possibilities of correcting halitosis in chronic tonsillitis. *Vrach*. 2017;2:50-52. (In Russ.).

35. Ferguson M, Aydin M, Mickel J. Halitosis and the tonsils: a review of management. *Otolaryngology — Head and Neck Surgery*. 2014;151(4):567-574. https://doi.org/10.1177/0194599814544881

36. Карпищенко С.А., Джагацпанян И.Э., Лавренова Г.В., Малай О.П., Малышева М.И. Дуйкова М.В., Худяков Е.С., Семенова А.И., Волчек А.О. Диагностика халитоза у больных хроническим тонзиллитом с помощью мультисенсорного газоанализатора. *Folia Otorhinolaryngologiae et Pathologiae Respiratoriae*. 2020;26(4):74-83.
Karpishchenko SA, Dzhagatspanyan IE, Lavrenova GV, Malay OP, Malysheva MI Duikova MV, Khudyakov ES, Semenova AI, Volchek AO. Diagnostics of halitosis in patients with chronic tonsillitis using a multisensor gas analyzer. *Folia Otorhinolaryngologiae et Pathologiae Respiratoriae*. 2020;26(4):74-83. (In Russ.).

37. Цепов Л.М., Цепова Е.Л., Цепов А.Л. Неприятный запах изо рта: междисциплинарная проблема. *Пародонтология*. 2010;3(56):3-5.
Tsepov LM, Tsepova EL, Tsepov AL. Halitosis: an interdisciplinary problem. *Parodontologiya*. 2010;3(56):3-5. (In Russ.).

38. Бахмутов Д.Н., Харченко О.И., Янушевич О.О. Халитоз при стоматологических заболеваниях. *Стоматология*. 2012;91(1):13-15.
Bakhmutov DN, Kharchenko OI, Yanushevich OO. Halitosis in oral diseases. *Stomatologiia*. 2012;91(1):13-15. (In Russ.).

Поступила 10.01.2022
Received 10.01.2022
Принята к печати 17.03.2022
Accepted 17.03.2022

Вестник оториноларингологии
2023, Т. 88, №4, с. 25–39
https://doi.org/10.17116/otorino20238804125

Vestnik otorinolaringologii
2023, Vol. 88, No. 4, pp. 25–39
https://doi.org/10.17116/otorino20238804125

Полипозиционное ультразвуковое исследование голосовых складок в диагностике нарушений подвижности гортани

© А.А. КУПРИН[1], Ж.Е. КОМАРОВА[1], Н.Н. ВЕТШЕВА[2], Е.Р. АРГУНОВА[1], Н.С. МАЛЮГА[3], Н.Н. МАЗУР[1]

[1]ГБУЗ МО «Московский областной научно-исследовательский клинический институт им. М.Ф. Владимирского», Москва, Россия;
[2]ФГБОУ ДПО «Российская медицинская академия непрерывного профессионального образования» Минздрава России, Москва, Россия;
[3]ГБУЗ города Москвы «Городская клиническая больница имени С.С. Юдина Департамента здравоохранения города Москвы», Москва, Россия

РЕЗЮМЕ

Фиброларингоскопия является «золотым стандартом» диагностики нарушений подвижности голосовых складок. Однако рутинное ее применение зачастую ограничено технической оснащенностью лечебного учреждения и отсутствием соответствующей квалификации у специалиста. Поэтому в повседневной практике подавляющее большинство исследований осуществляется методом непрямой визуализации гортани, результат которого во многом зависит от опыта специалиста и комплаентности пациента. Поэтому при большом потоке пациентов, как это наблюдается в отделениях хирургической эндокринологии, возникает необходимость в удобном неинвазивном и экономически выгодном способе оценки подвижности гортани. Так, метод ультразвукового исследования (УЗИ) голосовых складок соответствует всем перечисленным параметрам, но, как отмечают многие исследователи, имеет невысокую информативность.

Цель исследования. Повысить эффективность диагностики двигательных нарушений гортани посредством полипозиционного ультразвукового сканирования голосовых складок.

Материал и методы. Исследование состояло из одной выборки пациентов, которым выполняли УЗИ голосовых складок, видеоларингоскопию до и после операций на щитовидной или околощитовидных железах. УЗИ подвижности голосовых складок проводили полипозиционно в поперечной и косой плоскостях. Использовали функциональные пробы со спокойным дыханием и задержкой дыхания. Отмечено наличие качественных (симптом «улыбки», вертикальное расположение линии смыкания голосовых складок, подвижность, синхронность и симметрия движения черпаловидных хрящей) и количественных (длина сокращения голосовых связок, угол ротации черпаловидных хрящей) эхографических показателей, отражающих нормальную подвижность гортани.

Результаты. В исследование включены 996 пациентов. У 106 (10,6%) больных по данным видеоларингоскопии выявлена полная неподвижность гортани (парез гортани). В 72 (7,2%) случаях определялись нарушения с ограничением подвижности голосовых складок (дискинезия гортани). Проанализирована эхографическая картина данных пациентов. Выделены качественные ультразвуковые признаки нарушения подвижности гортани: симптомы «кривой улыбки», «падающей птицы», деформация линии смыкания голосовых складок, отсутствие подвижности черпаловидных хрящей. К количественным ультразвуковым признакам относились: уменьшение длины сокращения голосовых связок и сокращения угла ротации черпаловидных хрящей. Односторонние парезы гортани диагностированы у 101 (10,1%) пациента. При односторонних нарушениях угол ротации черпаловидного хряща на стороне поражения составил 0—14°, а длина сокращения голосовой связки — 0—1,8 мм, определялись деформация линий смыкания голосовых складок и симптомы «кривой улыбки» или «падающей птицы». В 5 (0,5%) случаях выявлены двусторонние парезы гортани, при которых углы ротации черпаловидных хрящей с обеих сторон составили 0—14°, а длины сокращения голосовых связок с обеих сторон — 0—1,8 мм, при этом отсутствовали линия смыкания голосовых складок и симптомы «улыбки» или «летящей птицы». При дискинезии гортани выявлены деформация линии смыкания голосовых складок, симптомы «кривой улыбки» или «падающей птицы». При этом отмечалась неполная подвижность черпаловидного хряща по сравнению с контралатеральной стороной (имелась разница угла ротации черпаловидного хряща между правой и левой сторонами 15° и более).

Заключение. При полипозиционном ультразвуковом исследовании голосовых складок с применением отмеченных эхографических признаков чувствительность и специфичность метода составили у женщин 100% и 99,8%, у мужчин — 85,7% и 99,2% соответственно.

Ключевые слова: *чрескожное ультразвуковое исследование гортани, ультразвуковое исследование голосовых складок, ларингоскопия, парез гортани, хирургия щитовидной и околощитовидных желез.*

ИНФОРМАЦИЯ ОБ АВТОРАХ:
Куприн А.А. — https://orcid.org/0000-0001-5810-2999
Комарова Ж.Е. — https://orcid.org/0000-0001-7683-7518
Ветшева Н.Н. — https://orcid.org/0000-0002-9017-9432
Аргунова Е.Р. — https://orcid.org/0000-0003-2097-7022
Малюга Н.С. — https://orcid.org/0000-0003-0559-1308
Мазур Н.Н. — https://orcid.org/0000-0002-1281-9422
Автор, ответственный за переписку: Куприн А.А. — e-mail: kuprinlexandr@mail.ru

КАК ЦИТИРОВАТЬ:
Куприн А.А., Комарова Ж.Е., Ветшева Н.Н., Аргунова Е.Р., Малюга Н.С., Мазур Н.Н. Полипозиционное ультразвуковое исследование голосовых складок в диагностике нарушений подвижности гортани. *Вестник оториноларингологии.* 2022;88(4):25–39. https://doi.org/10.17116/otorino20228804125

Polypositional transcutaneous ultrasound assessment of vocal folds mobility. Ultrasonographic sign of laryngeal dysfunction

© A.A. KUPRIN[1], ZH.E. KOMAROVA[1], N.N. VETSHEVA[2], E.R. ARGUNOVA[1], N.S. MALYUGA[3], N.N. MAZUR[1]

[1]Moscow Regional Research and Clinical Institute named after M.F. Vladimirsky (MONIKI), Moscow, Russia;
[2]Russian Medical Academy of Continuous Professional Education, Moscow, Russia;
[3]S.S. Yudin City Clinical Hospital, Moscow, Russia

ABSTRACT

Fiberoptic laryngoscopy is a standard procedure for evaluation of vocal folds immobility. However, this method is invasive, requires special qualifications and technical equipment, which limits its routine use. Therefore, in daily practice, the vast majority of laryngoscopy are performed by an indirect way, the accuracy of which depends on the specialist experience and the patient compliance. On the other hand, a large number of patients require for a convenient, non-invasive and inexpensive approach to assess the vocal folds mobility. The transcutaneous laryngeal ultrasonography can be such a method. However, the disadvantage of this technique is low informative value.

Objective. To increase the effectiveness of the diagnosis of laryngeal dysfunction using transcutaneous laryngeal ultrasonography.

Material and methods. Patients underwent laryngeal ultrasonography and videolaryngoscopy before and after thyroid or parathyroid surgery. Ultrasound was performed polypositionally in the transverse and oblique planes. Functional tests with breathing and breath holding were used. Qualitative (the smile or flying bird signs, the vertical closing line of the vocal folds, synchronicity and symmetry movement of the arytenoid cartilages) and quantitative (the length contraction of the vocal cord, the rotation angle of the arytenoid cartilage) ultrasonic parameters determin the normal vocal folds mobility.

Results. 996 patients were included in the study. Vocal folds paresis was detected in 106 (10.6%) patients. In 72 (7.2%) cases partial impaired mobility of the vocal folds (laryngeal dyskinesia) were detected. The echographic patterns of these patients were analyzed. Qualitative ultrasound signs of laryngeal dysfunction were identified: a crooked smile or falling bird signs, a closing line deformation of the vocal folds, an arytenoid immobility. Quantitative ultrasound signs included: a decrease in the length contraction of the vocal cord and a reduction of rotation angle of the arytenoid cartilage. Unilateral laryngeal paresis was diagnosed in 101 (10.1%) patients. In unilateral disorders the rotation angle of the arytenoid on the affected side was 0-14° and the length contraction of the vocal cord was 0-1.8 mm. A crooked smile or falling bird signs, a closing line deformation of the vocal folds and immobility of the arytenoid cartilages were also determined. In 5 (0.5%) cases bilateral laryngeal paresis was revealed, in which on both sides the rotation angles of the arytenoid were 0—14°, and the length contraction of the vocal cords was 0—1.8 mm. At the same time there was no a smile or flying bird signs and a closing line of the vocal folds. Laryngeal dyskinesia was characterized by a crooked smile or falling bird signs and a closing line deformation of the vocal folds. At the same time, partial mobility of the arytenoid cartilage was noted in comparison with the contralateral side (there was a difference in the rotation angle of the arytenoid between the right and left sides of 15 ° or more degrees).

Conclusion. The sensitivity and specificity polypositional ultrasound of the vocal folds in women were 100% and 99.8%, in men — 85.7% and 99.2%, respectively.

Keywords: *transcutaneous laryngeal ultrasonography, vocal folds ultrasound, laryngoscopy, vocal fold paresis, thyroid or parathyroid surgery.*

INFORMATION ABOUT THE AUTHORS:
Kuprin A.A. — https://orcid.org/0000-0001-5810-2999
Komarova Zh.E. — https://orcid.org/0000-0001-7683-7518
Vetsheva N.N. — https://orcid.org/0000-0002-9017-9432
Argunova E.R. — https://orcid.org/0000-0003-2097-7022
Malyuga N.S. — https://orchid.org/0000-0003-0559-1308
Mazur N.N. — https://orcid.org/0000-0002-1281-9422
Corresponding author: Kuprin A.A. — e-mail: kuprinlexandr@mail.ru

TO CITE THIS ARTICLE:
Kuprin AA, Komarova ZhE, Vetsheva NN, Argunova ER, Malyuga NS, Mazur NN. Polypositional transcutaneous ultrasound assessment of vocal folds mobility. Ultrasonographic sign of laryngeal dysfunction. *Bulletin of Otorhinolaryngology = Vestnik otorinolaringologii.* 2022;88(4):25–39. (In Russ.). https://doi.org/10.17116/otorino20228804125

Посвящается хирургу-эндокринологу
профессору В.О. Бондаренко (1960—2022 гг.)

Введение

Основная причина парезов и параличей гортани — это травма нижнего и верхнего гортанных нервов, что может привести к нарушению дыхательной, защитной и голосовой функций органа. Расстройства дыхания и защитной функции являются ургентными жизнеугрожающими последствиями для пациента, а любые формы дисфонии становятся причиной нарушений социальных связей, потери работоспособности [1, 2].

В последние несколько десятилетий отмечена тенденция к увеличению числа парезов и параличей гортани, что обусловлено ростом, с одной стороны, заболеваний органов шеи и грудной клетки, а с другой — количества оперативных вмешательств на них [1, 2]. К примеру, по данным программы SEER (Surveillance, Epidemiology and End

Results), в 1992 г. заболеваемость раком щитовидной железы в США составляла 5,7 случая на 100 тыс. человек в год, тогда как в 2019 г. этот показатель достиг уже 14,0 случая на 100 тыс. человек [3]. Согласно Российскому центру информационных технологий и эпидемиологических исследований в онкологии, распространенность злокачественных образований щитовидной железы в нашей стране также увеличилась — с 66,3 случая на 100 тыс. человек в 2006 г. до 120,5 случая на 100 тыс. человек в 2019 г. [4]. При этом, по данным метаанализов, количество парезов гортани после оперативных вмешательств на щитовидной железе составляет в среднем 9,8%, а параличей — 2,3% [5—7].

Своевременная диагностика парезов и параличей гортани имеет важное клиническое значение в предоперационном периоде. С течением времени и приведением паретической голосовой складки в медианное положение (положение аддукции) происходит полная или частичная компенсация голосовой функции [8]. При не диагностированных до операции подобных односторонних парезах гортани риск развития двусторонних поражений значительно увеличивается. Поэтому дооперационная верификация патологии гортани крайне важна и может повлиять на ход и объем хирургического вмешательства [5, 8—11].

В послеоперационном периоде ранняя диагностика парезов гортани необходима для назначения своевременного лечения, что уменьшает количество стойких нарушений подвижности голосовых складок [5]. Немаловажными являются и юридические аспекты данного вопроса [9]. Кроме того, выявление парезов гортани в раннем послеоперационном периоде способствует самоконтролю хирурга, выполнению «по горячим следам» работы над собственными ошибками, что ведет к улучшению качества последующих хирургических вмешательств.

Фиброларингоскопия является эталоном диагностики нарушений подвижности гортани с чувствительностью метода 99,6% [12]. Однако способ имеет ряд недостатков, не позволяющих использовать его рутинно. Прежде всего это обусловлено необходимостью специализированной технической оснащенности лечебного учреждения. Поэтому в повседневной практике подавляющее большинство исследований осуществляется методом непрямой визуализации гортани, результат которого во многом зависит от опыта исследователя и комплаентности пациента [9, 13]. На фоне широкого внедрения современной ультразвуковой техники, роста хирургической патологии органов шеи и грудной клетки ультразвуковое исследование (УЗИ) голосовых складок приобретает значение скринингового метода диагностики парезов и параличей гортани. Кроме того, данной методикой могут воспользоваться врачи разных специальностей (ультразвуковой диагностики, хирурги, онкологи), что увеличивает охват обследуемого контингента [9, 14, 15].

Цель исследования — повысить эффективность диагностики двигательных нарушений гортани посредством полипозиционного ультразвукового сканирования голосовых складок.

Материал и методы

В отделении хирургической эндокринологии ГБУЗ МО «МОНИКИ им. М.Ф. Владимирского» с июля 2021 г. по август 2022 г. обследованы 996 пациентов до и после операций на щитовидной или околощитовидных железах. Средний возраст пациентов составил 55±12 лет. Подавляющее большинство пациентов женского пола: женщин — 859 (86,2%), мужчин — 137 (13,8%). По нозологиям распределение следующее: злокачественные новообразования щитовидной железы (C73[1]) — 301 (30,2%), токсический зоб (E05.0, E05.1, E05.2) — 255 (25,6%), фолликулярная неоплазия щитовидной железы (D44.0) — 155 (15,6%), гиперпаратиреоз (E21.0, E21.1) — 151 (15,2%), узловой нетоксический зоб (E04.1, E04.2) — 134 (13,4%) пациента.

Группа формировалась методом сплошной выборки. Исключены из исследования пациенты моложе 18 лет.

Всем пациентам до и после операции выполнены УЗИ голосовых складок и видеоларингоскопия.

УЗИ выполняли на аппарате GE Healthcare Venue 50 («GE Medical Systems Ultrasound and Primary Care Diagnostics, LLC», США) линейным датчиком 12L-SC. Сканирование выполняли в В-режиме с частотой ультразвуковой волны 11 MHz и глубиной фокуса при прямом и боковом сканировании 2—3 см, при косом сканировании — 4—5 см. Использовался режим «vascular» с максимальным усилением серошкального изображения до 100%.

В предыдущем исследовании нами описаны нормальная ультразвуковая анатомия голосовых складок и методика исследования. Получен патент РФ на изобретение «Способ диагностики нарушений подвижности голосовых складок» №2787835 от 01.12.23[2] [16].

При прямом поперечном сканировании датчик устанавливали вертикально на щитовидный хрящ.

Первый этап. Визуализировался щитовидный хрящ в виде «подковы», за счет которого устанавливалась симметрия изображения. Правильная ультразвуковая картина при физиологической или патологической (компрессия опухолью) ротации гортани достигалась смещением датчика в сторону «наклона» органа. При маятникообразном движении датчика и смещении его вверх-вниз по передней поверхности щитовидного хряща удавалось получить «веер» плоскостей сканирования [16].

Второй этап. Выявлялись вестибулярные складки *plica vestibularis* (ВС), а по их заднему контуру — черпаловидные хрящи *cartilago arytenoidea* (ЧХ). ВС имеют гиперэхогенную структуру в виде лепестков, ЧХ — гипоэхогенную структуру с гиперэхогенной перемычкой в виде фигуры «закрытого глаза», а при оссификации ЧХ — вид гиперэхогенной пластины [16].

В исследовании использовались функциональные пробы с задержкой дыхания и со спокойным дыханием (вдох — выдох).

Третий этап. В норме при задержке дыхания в процессе видеоларингоскопии ЧХ, ВС и собственно голосовые складки (*plica vocalis*) приводятся к средней линии, соприкасаются друг с другом и полностью закрывают голосовую щель [16]. В данной позиции определялись как качественные (наличие вертикально расположенной прямой линии смыкания голосовых складок, симптома «улыбки» или «летящей птицы»), так и количественные (длина голосовых связок и угол отклонения ЧХ) эхографические параметры **(рис. 1)**. При УЗИ линия смыкания голосовых складок в норме является вертикальной гиперэхогенной прямой, которая начинается от внутренней надхрящни-

[1]Код Международной классификации болезней 10-го пересмотра.

[2]Куприн А.А., Комарова Ж.Е., Ветшева Н.Н., Бритвин Т.А. Способ диагностики нарушений подвижности голосовых складок. Патент РФ на изобретение №RU2787835C1/01.12.2023.

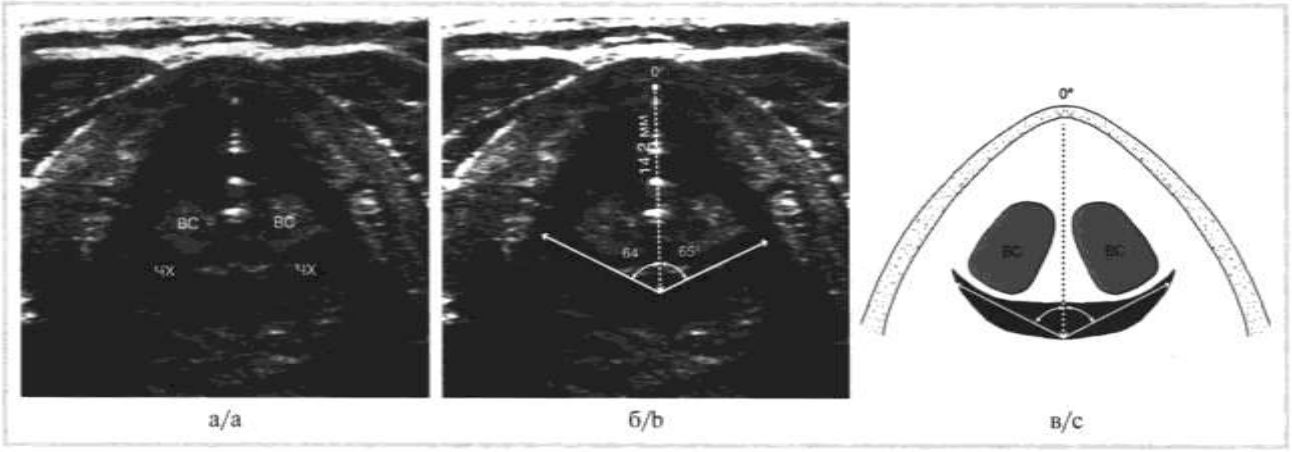

Рис. 1. **Нормальная ультразвуковая картина голосовых складок при прямом поперечном сканировании при задержке дыхания. Определение качественных и количественных параметров.**

а — определяется линия смыкания голосовых складок в виде вертикально расположенной гиперэхогенной прямой и симптом «улыбки»; б — измерена длина голосовых связок в сокращенном состоянии (пунктирная стрелка) и углы отклонения черпаловидных хрящей (белые дугообразные стрелки); в — схематическое изображение. ВС — вестибулярные складки (*plica vestibularis*); ЧХ — черпаловидные хрящи (*cartilago arytenoidea*).

Fig. 1. **Normal ultrasound picture of vocal folds in direct transverse scanning during breath-holding. Determination of qualitative and quantitative parameters.**

a – closure line of vocal folds in the form of a vertically located hyperechogenic line and «smile» symptom are detected; b – the length of vocal cords in an contracted state (dashed arrow) and deviation angles of arytenoid cartilages (white arched arrows); c – schematic illustration. VF – ventricular folds (*plica vestibularis*); AC - arytenoid cartilages (*cartilago arytenoidea*).

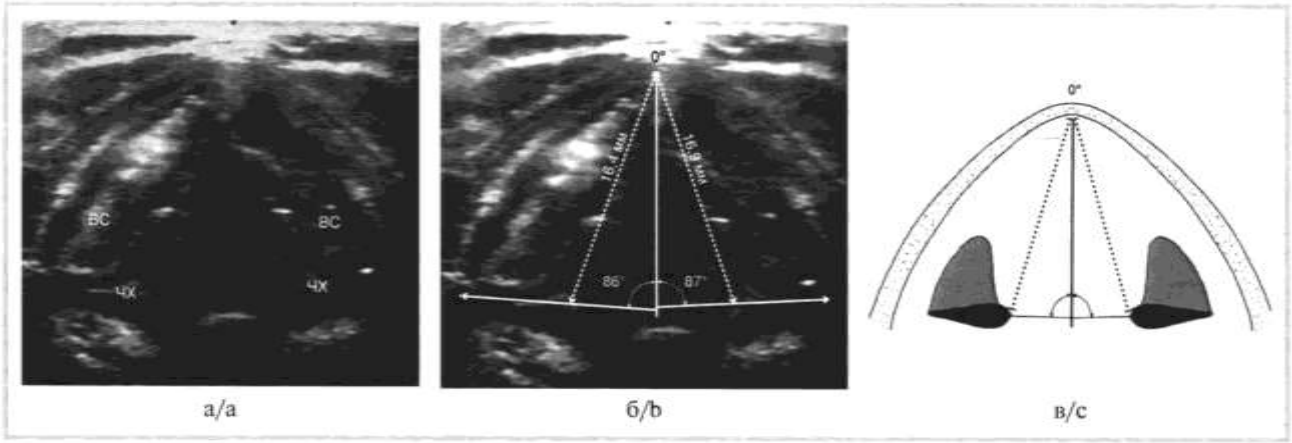

Рис. 2. **Нормальная ультразвуковая картина голосовых складок при прямом поперечном сканировании при вдохе. Определение качественных и количественных параметров.**

а — оба черпаловидных хряща отведены в сторону и книзу; б — измерены длины голосовых связок (пунктирные стрелки) и углы отклонения черпаловидных хрящей (белые дугообразные стрелки). Углы определены относительно проекции горизонтальной линии смыкания голосовых складок; в — схематическое изображение. ВС — вестибулярные складки (*plica vestibularis*); ЧХ — черпаловидные хрящи (*cartilago arytenoidea*).

Fig. 2. **Normal ultrasound picture of vocal folds in direct transverse scanning during inhalation. Determination of qualitative and quantitative parameters.**

a – both arytenoid cartilages are removed to the side and downwards; b – the lengths of vocal cords (blue arrows) and deviation angles of arytenoid cartilages (white arched arrows) are measured. The angles are defined relative to the projection of horizontal closure line of vocal folds; c – schematic illustration. VF – ventricular folds (*plica vestibularis*); AC — arytenoid cartilages (*cartilago arytenoidea*).

цы щитовидного хряща и продолжается до голосового отростка ЧХ (ее длина соответствует длине голосовых связок, *ligamentum vocale*, в сокращенной состоянии). При задержке дыхания ЧХ соприкасаются медианными отростками (голосовые отростки), а латеральными (мышечный отросток) поднимаются кверху, формируя правильную фигуру «улыбки» (гипоэхогенная область в виде полулуния) или фигуру «летящей птицы» при кальцинированных ЧХ [16]. Относительно линии смыкания (принята за 0°) отмечался угол отклонения ЧХ.

Четвертый этап. В норме при вдохе ЧХ расходятся латерально и книзу, голосовая щель расширяется, а длина голосовых связок увеличивается [16]. Определялись качественные (подвижность ЧХ, симметрия движения контралатеральных сторон) и количественные (длина голосовых связок и углы отклонения ЧХ) показатели **(рис. 2)**.

Пятый этап. Вычислялась разница между длинами голосовой связки одной стороны при задержке дыхания и при вдохе — длина сокращения голосовой связки (нормальные референтные значения определены в предыдущем исследовании — 1,9—6,7 мм [16]). Вычислялась разница между углом отклонения ЧХ одной стороны при задержке дыхания и при вдохе — угол ротации ЧХ (нормальные референтные значения определены в предыдущем исследовании — 15—53° [16]). Отсутствие описанных качественных признаков, уменьшение длины сокращения голосовых связок менее 1,9 мм и угла ротации ЧХ менее 15° интерпретировалось при УЗИ как парез гортани (пороговые значения «cut-off»).

Латеральная поперечная позиция применялась при неинформативности прямого поперечного сканирования и при выявлении нарушения подвижности гортани.

Датчик устанавливался на латеральный край пластины щитовидного хряща и при движении датчика вверх-вниз выявлялось акустическое окно. Через окно при спокойном дыхании визуализировались подвижные ЧХ, собственно голосовые складки или ВС **(рис. 3)**. Датчик фиксировался при выявлении подвижных образований и выполнялась проба с задержкой дыхания. При отсутствии движений ЧХ, собственно голосовых складок или ВС диагностировался парез гортани.

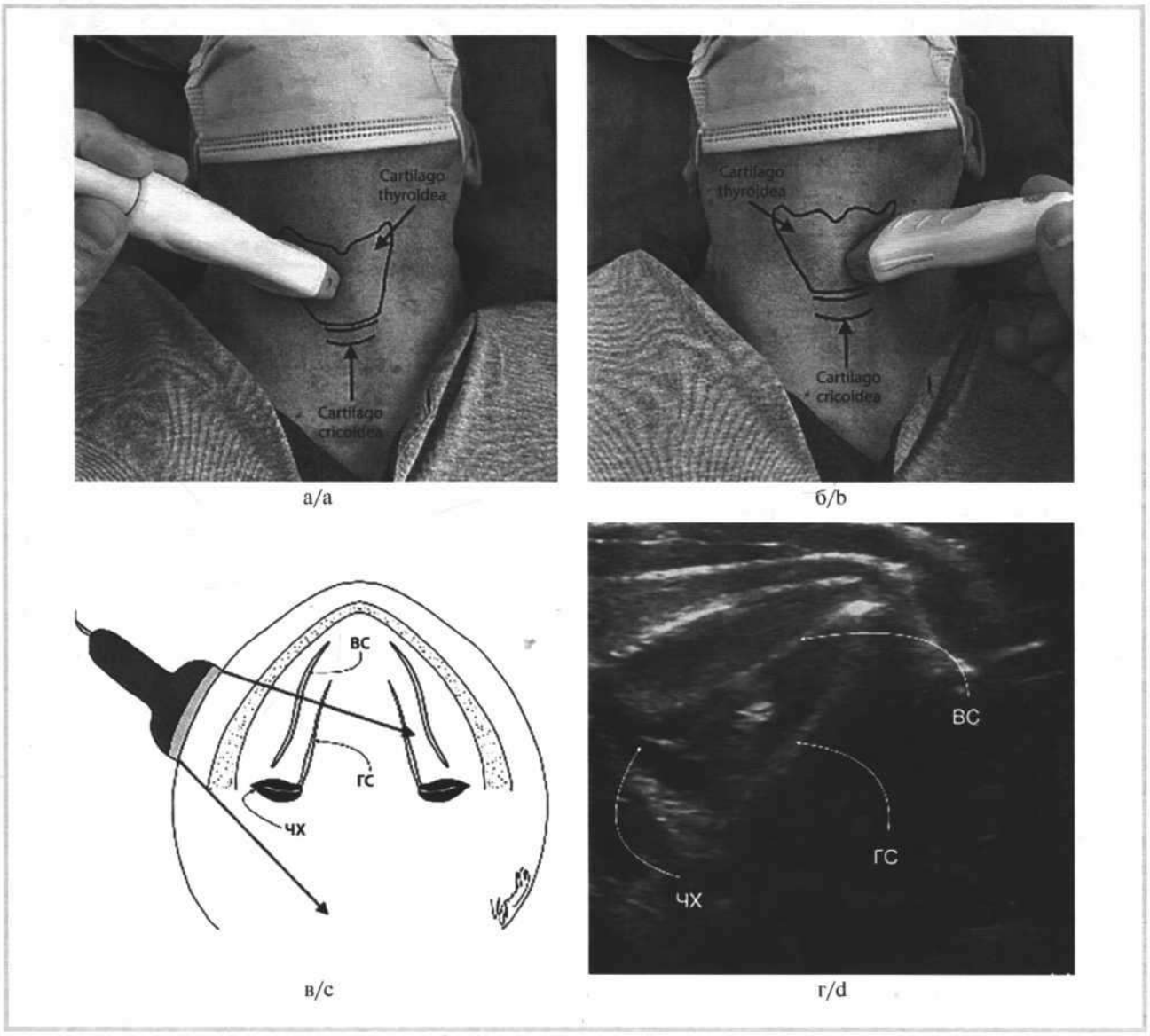

Рис. 3. **Латеральное поперечное сканирование голосовых складок.**
а — позиция датчика при сканировании правой голосовой складки; б — позиция датчика при сканировании левой голосовой складки; в — схематическое изображение плоскости сканирования; г — ультразвуковая картина правой голосовой складки при латеральном сканировании. ВС — вестибулярные складки (*plica vestibularis*); ГС — голосовые складки (*plica vocalis*), ЧХ — черпаловидные хрящи (*cartilago arytenoidea*).

Fig. 3. **Lateral transverse scanning of vocal folds.**
a – sensor position during scanning of right vocal fold; b – sensor position during scanning of left vocal fold; c – schematic illustration of scanning plane; d – ultrasound picture of right vocal fold during lateral scanning. VF – ventricular folds (*plica vestibularis*); VF – vocal folds (*plica vocalis*), AC - arytenoid cartilages (*cartilago arytenoidea*).

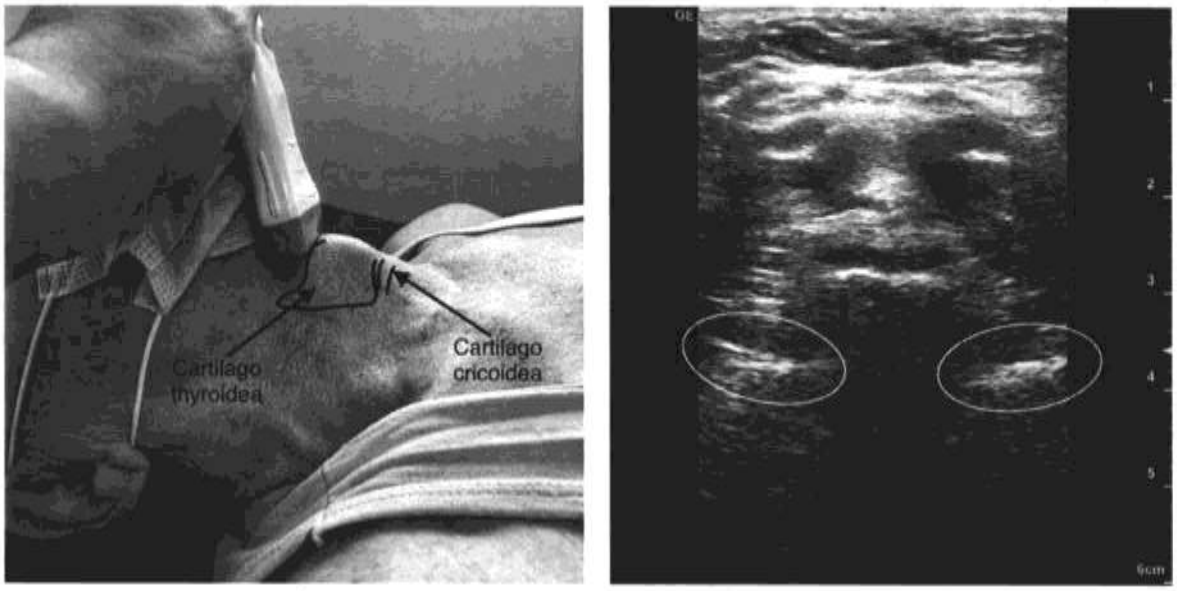

а/a б/b

***Рис. 4.* Косое сканирование голосовых складок, минуя щитовидный хрящ.**
а — позиция датчика; б — ультразвуковая картина, черпаловидные хрящи маркированы.

***Fig. 4.* Oblique scanning of vocal folds without thyroid cartilage.**
a — sensor position; b — ultrasound picture, arytenoid cartilages are marked.

Косое сканирование, минуя щитовидный хрящ, применялось при неинформативности прямого поперечного сканирования и при выявлении нарушения подвижности гортани. Датчик устанавливается выше вырезки щитовидного хряща (над адамовым яблоком). Через акустическое окно в щитоподъязычной мембране в косом направлении визуализировались ЧХ. При спокойном дыхании ЧХ определялись на глубине 4—5 см как подвижные гиперэхогенные пластины **(рис. 4)**. При задержке дыхания отмечалось движение ЧХ кпереди и медиальнее. При отсутствии движений ЧХ диагностировался парез гортани.

Видеоэндоскопическое исследование гортани проводилось телефаринголарингоскопом Karl Storz 70° или фиброназофаринголарингоскопом Karl Storz 4 мм («Karl Storz GmbH & Co. KG», Германия).

Этическая экспертиза проведена независимым комитетом по этике при ГБУЗ МО «МОНИКИ им. М.Ф. Владимирского» в рамках планируемых научных работ «Разработка и внедрение инновационных технологий в диагностику, хирургическое лечение больных с опухолями щитовидной и околощитовидных желез», протокол №10 от 10 июня 2021 г.

Статистический анализ проведен с использованием методов описательной статистики. Количественные переменные представлены в виде абсолютных и относительных величин. Выборка характеризовалась средней арифметической величиной и стандартным отклонением, а также минимальным и максимальным значениями. Каждый параметр при выполнении УЗИ измеряли трижды и определяли средний арифметический результат. Методы доказательной статистики использованы для анализа качественных признаков (χ^2). Статистически значимыми считались различия групп при $p<0,05$.

Чувствительность и специфичность метода вычисляли по следующим формулам:

$$Se\ (\%)=TP/(TP+FN), \quad (1)$$

$$Sp\ (\%)=TN/(TN+FP), \quad (2)$$

где *Se* — sensitivity, чувствительность; *Sp* — specificity, специфичность; TP — true positive, истинно положительный результат (выявлены ультразвуковые признаки пареза гортани; при видеоларингоскопии выявлен парез гортани); TN — true negative, истинно отрицательный результат (ультразвуковые признаки пареза гортани не выявлены; при видеоларингоскопии парез гортани не выявлен); FP — false positive, ложный положительный результат (выявлены ультразвуковые признаки пареза гортани; при видеоларингоскопии парез гортани не выявлен); FN — false negative, ложный отрицательный результат (ультразвуковые признаки пареза гортани не выявлены; при видеоларингоскопии выявлен парез гортани).

Результаты

У 106 (10,6%) больных по данным видеоларингоскопии выявлена полная неподвижность одной или одновременно двух половин гортани (парез гортани). В 72 (7,2%) случаях определялись нарушения с ограничением подвижности голосовых складок (частичное нарушение — дискинезия гортани). У 8 (7,5%) пациентов парез гортани выявлен до операции **(табл. 1)**.

В 98 (92,5%) случаях парез гортани диагностирован в раннем послеоперационном периоде **(табл. 2)**.

Таким образом, парезы гортани в хирургии щитовидной и околощитовидных желез имеют полиэтиологический

характер. При этом в 50% случаев технических сложностей при выделении возвратного гортанного нерва во время операции не было. В послеоперационном периоде несколько чаще определялись левосторонние нарушения (p=0,184) **(табл. 3)**.

Ультразвуковые признаки нарушения подвижности голосовых складок

На основе результатов исследования выделены основные ультразвуковые признаки, характерные для нарушения подвижности голосовых складок. Отмечена частота выявления каждого признака **(табл. 4)**.

Ультразвуковые признаки нарушения подвижности голосовых складок при прямом поперечном сканировании

Основными преимуществами данной плоскости сканирования являлись возможности сравнения двигательной активности двух контралатеральных сторон и определения количественных эхографических признаков.

1. При задержке дыхания ЧХ паретической половины гортани располагались ниже «здоровых» и занимали неподвижное горизонтальное положение, формируя фигуры «кривой улыбки». Неподвижные кальцинированные ЧХ также занимали горизонтальное положение — и определялась фигура «падающей птицы» **(рис. 5)**.
2. При задержке дыхания у пациентов с парезами гортани выявлялась деформация линии смыкания голосовых складок. Этот феномен обусловлен закрытием дефекта голосовой щели подвижными складками противоположной стороны. По этой причине линия смыкания выпуклой стороной обращена в сторону пареза гортани **(см. рис. 5)**.
3. При дыхательных пробах на стороне поражения отмечалась неподвижность ЧХ **(рис. 6)**.
4. Ограничение подвижности и асинхронность движения ЧХ по сравнению с противоположной стороной.

Таблица 1. **Причины дооперационного пареза гортани**
Table 1. **Causes of preoperative paresis of larynx**

Причина пареза гортани	Количество пациентов	
	n	%
Инвазия опухоли в возвратный гортанный нерв	5	62,5
Узловой зоб с механическим сдавлением органов шеи и растяжением возвратного гортанного нерва	2	25
Причина неизвестна	1	12,5
Всего	8	100

Таблица 3. **Виды пареза гортани в зависимости от стороны нарушения**
Table 3. **Types of larynx paresis depending on damaged side**

Вид пареза гортани	Количество пациентов	
	n	%
Правосторонний парез гортани	38	42,2
Левосторонний парез гортани	47	52,2
Двусторонний парез гортани	5	5,6
Всего	90*	100

Примечание. * — исключены пациенты с инвазией карциномы в возвратный гортанный нерв.

Таблица 2. **Причины послеоперационного пареза гортани**
Table 2. **Causes of postoperative paresis of larynx**

Причина пареза гортани	Количество пациентов		
	n	%	%
Опухолевое поражение возвратного гортанного нерва			
Резекция нерва	6	6,1	8,1
Микрохирургический невролиз из опухолевого инфильтрата	2	2,0	
Прямое воздействие на гортанные нервы			
Коагуляция возвратного гортанного нерва	3	3,1	6,1
Пересечение экстраларингеальных ветвей возвратного гортанного нерва	2	2,0	
Пересечение наружной ветви верхнего гортанного нерва	1	1,0	
Кровотечение			
Интраоперационное кровотечение из ветвей нижней щитовидной артерии в области «впадения» возвратного гортанного нерва	6	6,1	8,1
Интраоперационное кровотечение из подключичной артерии	1	1,0	
Послеоперационная гематома	1	1,0	
Другие технические сложности при выделении возвратного гортанного нерва			
Анатомические особенности (гипертрофированный бугорок Цукеркандля, изменение положения нервов при «больших» узловых образованиях и др.), тракция нерва	13	13,4	27,7
Возвратный гортанный нерв не визуализирован на всем протяжении	6	6,1	
Расположение паратиромы на возвратном гортанном нерве или между его ветвями	5	5,1	
Рецидивный зоб	3	3,1	
Технических сложностей во время операции не отмечено	49	50	50
Всего	98	100	100

5. Уменьшение длины сокращения голосовой связки менее 1,9 мм (длина сокращения голосовой связки — это разница между длинами голосовой связки при задержке дыхания и при вдохе с ипсилатеральной стороны) **(рис. 7)**.
6. Уменьшение угла ротации ЧХ менее 15° (угол ротации ЧХ — это разница между углами отклонения ЧХ при задержке дыхания и при вдохе с ипсилатеральной стороны) **(рис. 8)**.

Ультразвуковые признаки нарушения подвижности голосовых складок при латеральном сканировании

У 98 (88,3%) пациентов с парезами гортани при латеральном сканировании удавалось выявить внутренние структуры гортани, которые не имели двигательной активности.

Ультразвуковые признаки нарушения подвижности голосовых складок при косом сканировании, минуя щитовидный хрящ

В 72 (64,9%) случаях в косой плоскости сканирования удавалось обнаружить ЧХ, которые были неподвижными **(рис. 9)**.

Особенности эхографический картины при одностороннем и двустороннем парезе, дискинезии гортани

Односторонние парезы гортани диагностированы у 101 (10,1%) пациента. При односторонних нарушениях угол ротации ЧХ на стороне поражения составил 0—14°, а длина сокращения голосовой связки — 0—1,8 мм, определялись деформация линий смыкания голосовых складок и симптомы «кривой улыбки» или «падающей птицы».

В 5 (0,5%) случаях выявлены двусторонние парезы гортани. При двухстороннем парезе гортани углы ротации ЧХ с обеих сторон составили 0—14°, а длины сокращения голосовых связок с обеих сторон — 0—1,8 мм, при этом отсутствовали линия смыкания голосовых складок и симптомы «улыбки» или «летящей птицы». Дискинезия гортани в послеоперационном периоде диагностирована у 72 (7,2%) пациентов. При УЗИ голосовых складок выявлялись деформация линии смыкания голосовых складок, симптомы «кривой улыбки» или «падающей птицы». При этом отмечалась неполная подвижность ЧХ по сравнению с контралатеральной стороной (имелась разница угла ротации ЧХ между правой и левой сторонами 15° и более), а значения длины сокращения голосовых связок и угол ротации находились в пределах приведенных норм **(рис. 10)**. При ларингоскопии отмечались подвижность пораженной голосовой складки (однако в меньшем объеме по сравнению с контралатеральной стороной), неполное смыкание голосовых складок и атоничность, уплощение ВС на пораженной стороне.

Информативность метода

В связи с более частым кальцинозом щитовидного хряща у мужчин и ухудшением ультразвуковой визуализации внутренних структур гортани анализ информативности метода осуществляли для каждого пола отдельно.

Для 823 (95,8%) женщин применение прямого поперечного сканирования голосовых складок (монопозиционное исследование) являлось достаточным и информативным; 31 (3,6%) пациентке потребовалось полипозиционное исследование. Только в 5 (0,6%) случаях способ оказался малоинформативным. При этом чувствительность метода составила 100%, специфичность — 99,8% **(табл. 5)**.

Прямое поперечное сканирование являлось достаточным для 73 (53,3%) мужчин. Количество полипозиционных исследований выросло до 55 (40,1%) случаев. Исследование было малоинформативным в 9 (6,6%) наблюдениях. Таким образом, чувствительность способа составила 85,7%, специфичность — 99,2% **(табл. 6)**. Различия между показателями «информативность прямого поперечного сканирования», «необходимость использования дополнительных позиций датчика», «полипозиционное исследование неинформативно» у женщин и мужчин являлись статистически значимыми (p=0,0001).

Обсуждение

УЗИ голосовых складок — «молодой» метод диагностики нарушения подвижности гортани, которым в последнее десятилетие активно пользуются хирурги-эндокринологи [10]. За этот короткий промежуток времени на данную тему опубликовано до полусотни научных статей, несколько обзоров и метаанализов. Однако, согласно одному из метаанализов, чувствительность способа значительно варьиру-

Таблица 4. **Частота выявления ультразвуковых признаков при парезе гортани**
Table 4. **Detection frequency of ultrasound signs in larynx paresis**

Эхографический признак	Количество парезов гортани, при которых выявлен данный признак	
	n	%
Симптом «кривой улыбки» или «падающей птицы»	93	92,1*
Деформация линии смыкания голосовых складок	92	91,1*
Длина сокращения голосовых складок менее 1,9 мм	100	90,1**
Угол ротации менее 15°	100	90,1**
Неподвижность ЧХ при прямом поперечном сканировании	100	90,1**
Неподвижность ЧХ и других структур гортани при латеральном сканировании	98	88,3**
Неподвижность ЧХ при косом сканировании	72	64,9**

Примечание. * — односторонний парез гортани выявлен у 101 пациента (при двусторонних парезах гортани данные ультразвуковые признаки не определялись); ** — данные признаки определялись как при односторонних, так и при двусторонних парезах гортани (всего 111 сторон с нарушением подвижности гортани).

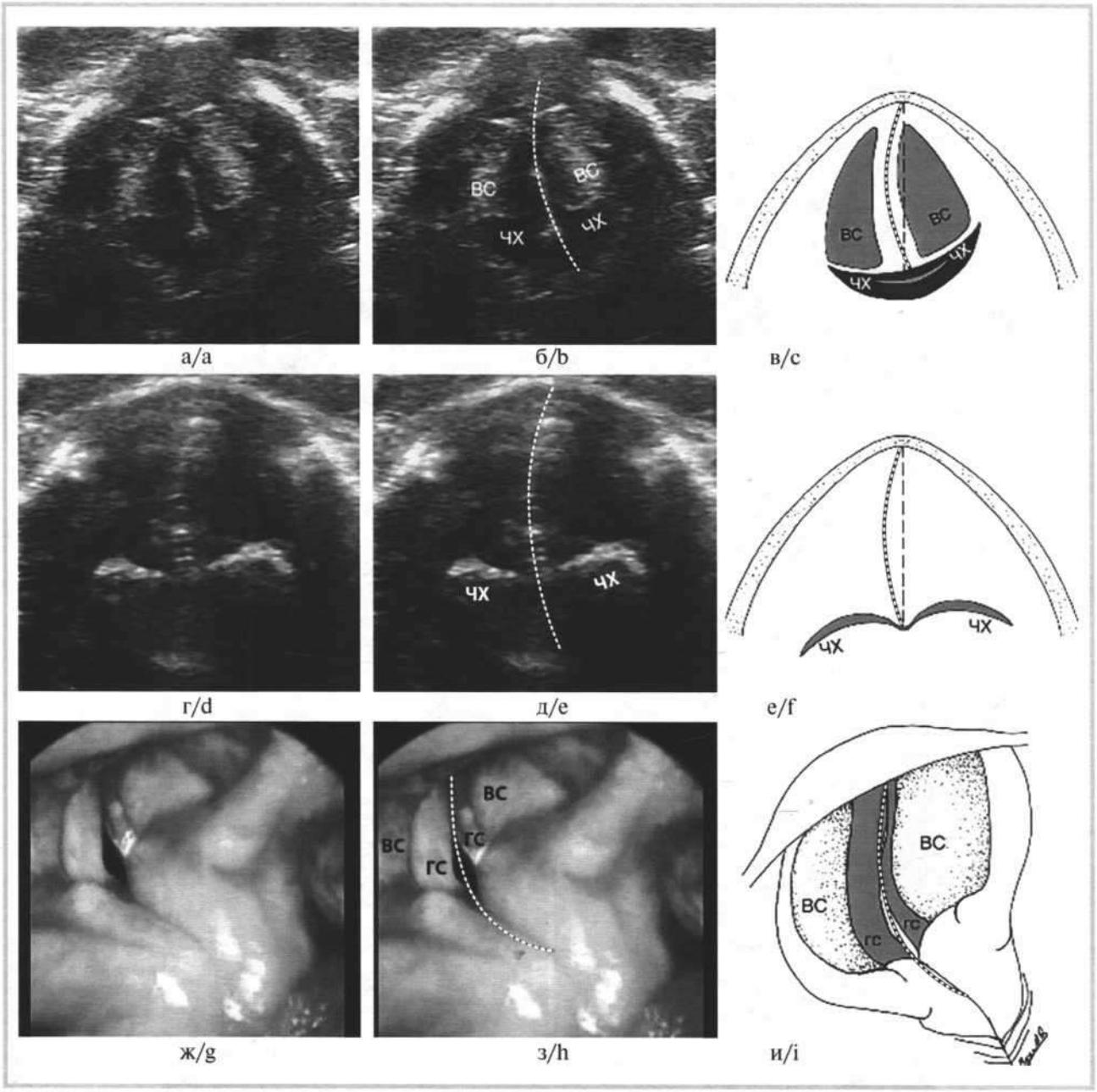

Рис. 5. **Правосторонний парез гортани. Функциональная проба с задержкой дыхания.**
а, б, в — ультразвуковая картина голосовых складок при прямом поперечном сканировании. Симптом «кривой улыбки». Линия смыкания деформирована; г, д, е — ультразвуковая картина голосовых складок при прямом поперечном сканировании. Симптом «падающей птицы». Линия смыкания деформирована; ж, з, и — видеоларингоскопия. Правая голосовая складка деформирована, расширена. Правая ВС атоничная, уплощенная. ВС — вестибулярные складки (*plica vestibularis*); ГС — голосовые складки (*plica vocalis*); ЧХ — черпаловидные хрящи (*cartilago arytenoidea*).

Fig. 5. **Right-sided larynx paresis. Functional test with breath-holding.**
a, b, c — ultrasound picture of vocal folds when direct transverse scanning. «Crooked smile» symptom. The closure line is deformed; d, e, f — ultrasound picture during direct transverse scanning of vocal folds. «Falling bird» symptom. The closure line is deformed; h, I, j — videolaryngoscopy. The right vocal fold is deformed, dilated. The right VF is atonic, flattened. VF - ventricular folds (*plica vestibularis*); VF — vocal folds (*plica vocalis*), AC — arytenoid cartilages (*cartilago arytenoidea*).

ет — от 67% до 91% (ДИ 95% 77,24—88,50%) [9]. Такая вариабельность, по мнению авторов, обусловлена несколькими причинами: отсутствием универсальных ультразвуковых ориентиров, количественных ультразвуковых параметров, удобных функциональных проб, редким использованием полипозиционного исследования [9, 14, 17].

В большинстве работ основными ультразвуковыми ориентирами при диагностике парезов и параличей гортани являются собственно голосовые складки (*plica vocalis*) и ВС [18—21]. По данным других авторов, собственно голосовые складки при УЗИ удается визуализировать редко, лишь в 36,7% случаев, тогда как ВС чаще — в 92,7%

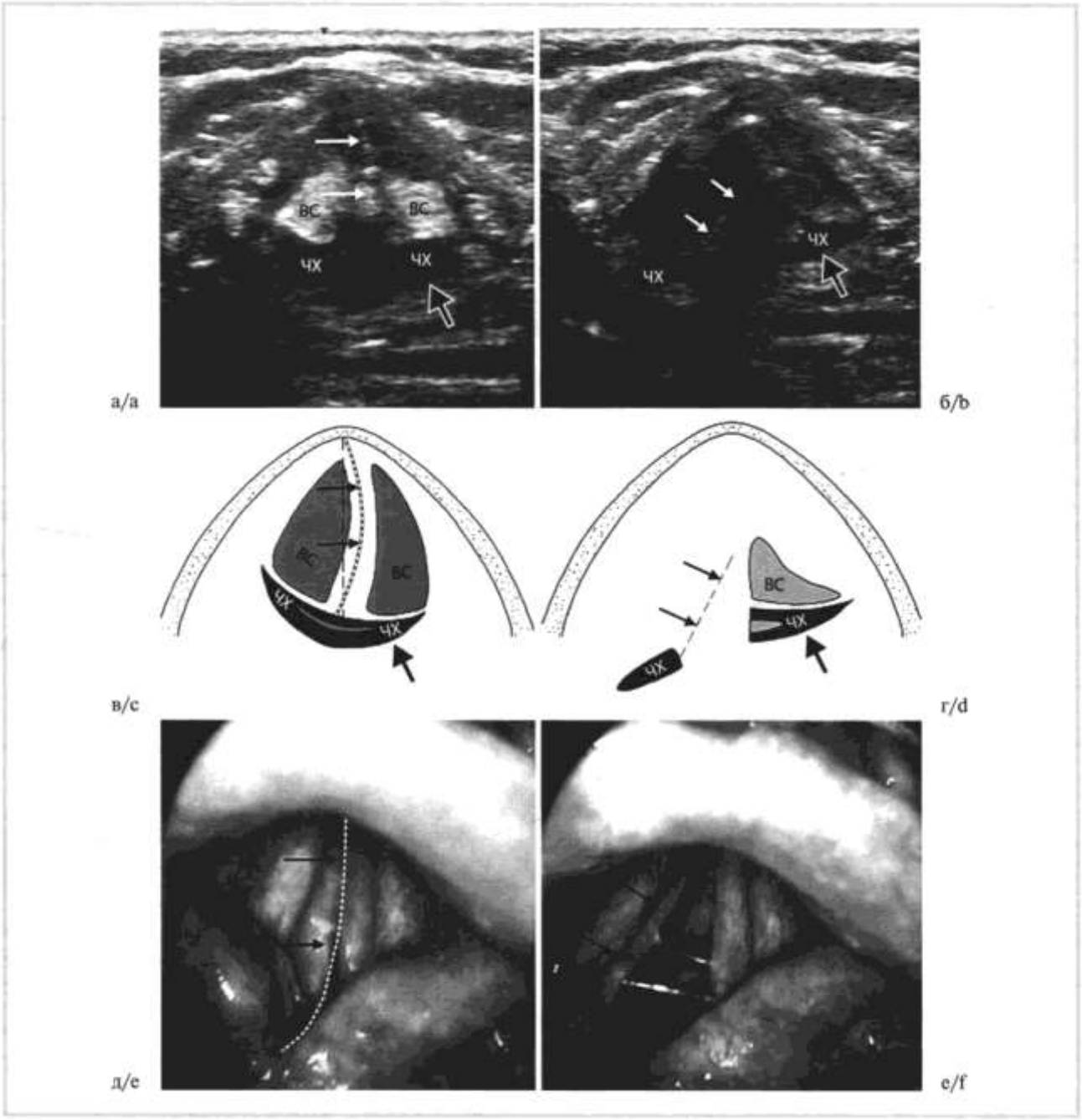

Рис. 6. **Левосторонний парез гортани. Функциональные пробы с задержкой дыхания и спокойным дыханием.**
а — ультразвуковая картина голосовых складок при прямом поперечном сканировании. При задержке дыхания левый черпаловидный хрящ (черная стрелка) находится в горизонтальном положении, линия смыкания (белые стрелки) деформирована; б — ультразвуковая картина голосовых складок при прямом поперечном сканировании. При выдохе левый черпаловидный хрящ (черная стрелка) сохраняет горизонтальную позицию, правый сместился книзу и латеральнее (белыми стрелками указан секрет желудочка гортани, отражающий эхосигнал); в, г — схематические рисунки ультразвуковых картин «а» и «б»; д — видеоларингоскопия при фонации. Голосовые складки приведены (стрелки); е — видеоларингоскопия при вдохе. Правая голосовая складка подвижная (стрелки), левая — неподвижная. ВС — вестибулярные складки (*plica vestibularis*); ЧХ — черпаловидные хрящи (*cartilago arytenoidea*).

Fig. 6. **Left-sided larynx paresis. Functional test with breath-holding and quiet breathing.**
a — ultrasound picture of vocal folds during direct transverse scanning. The left arytenoid cartilage (black arrow) is in a horizontal position, the closure line (white arrows) is deformed during breath-holding; b — ultrasound picture of vocal folds in direct transverse scanning. The left arytenoid cartilage (black arrow) retains a horizontal position, the right one has shifted downward and laterally (white arrows indicate the secret of laryngeal ventricle, reflecting the echo signal) during exhalation; c, d — schematic illustrations of «a» and «b» ultrasound pictures; e — videolaryngoscopy during phonation. Vocal folds are shown (arrows); f — videolaryngoscopy during inhalation. The right vocal fold is mobile (arrows), the left one is fixed. VF — ventricular folds (*plica vestibularis*); AC — arytenoid cartilages (*cartilago arytenoidea*).

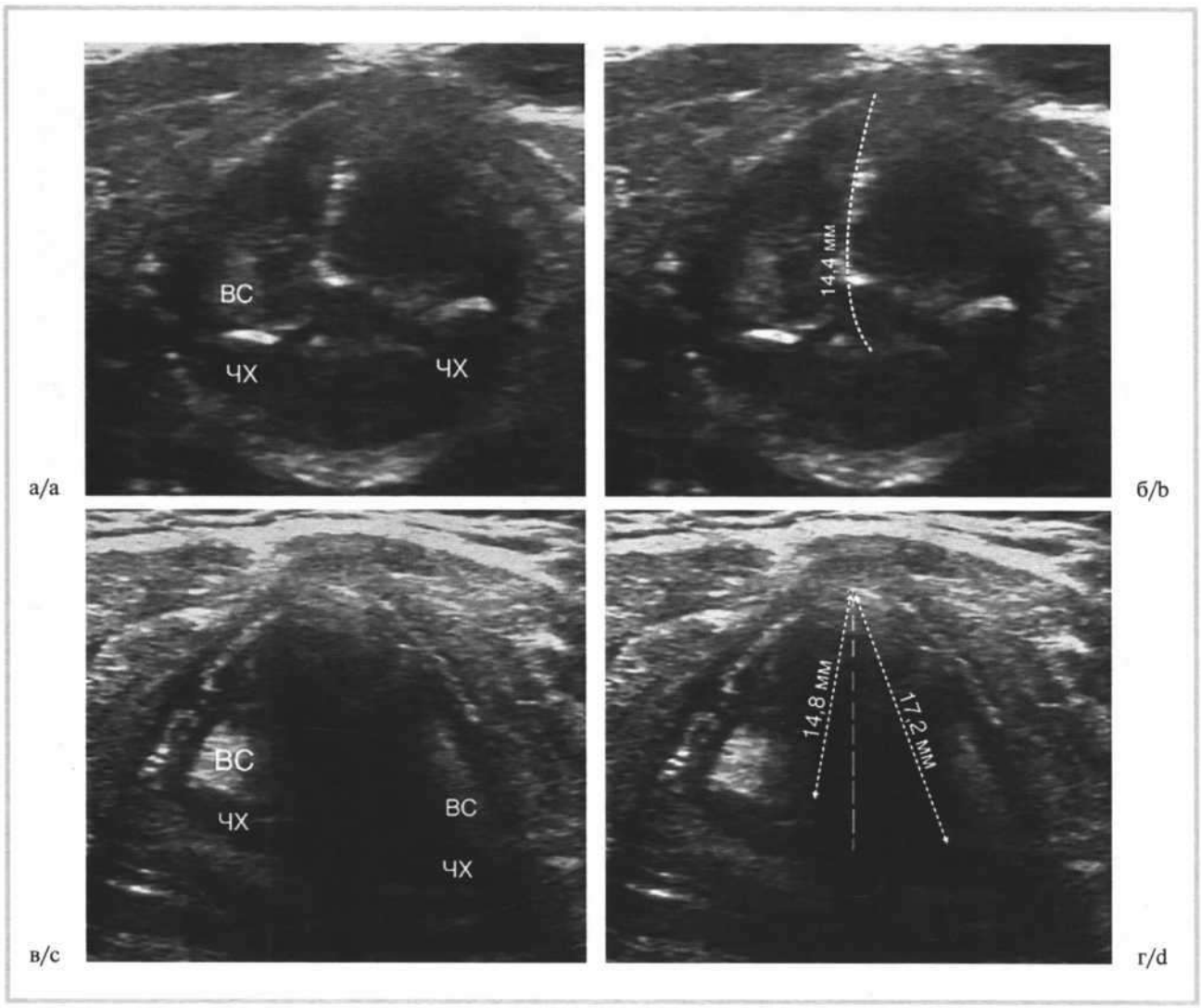

Рис. 7. **Ультразвуковая картина голосовых складок при прямом поперечном сканировании при правостороннем парезе гортани. Определение длины сокращения голосовых связок.**

а, б — функциональная проба с задержкой дыхания. Измерена длина голосовых связок (соответствует линии смыкания); в, г — функциональная проба с выдохом. Измерена длина голосовых связок контралатеральных сторон. Длина сокращения голосовой связки справа составила 0,4 мм, слева — 2,8 мм. ВС — вестибулярные складки (*plica vestibularis*); ЧХ — черпаловидные хрящи (*cartilago arytenoidea*).

Fig. 7. **Ultrasound picture of vocal folds in right-sided larynx paresis during direct transverse scanning. Determination of length of vocal cords contraction.**

a, b — functional test with breath-holding. The length of vocal cords is measured (corresponds to the closure line); c, d — functional test with exhalation. The length of vocal cords from contralateral sides is measured. The length of contraction of right vocal cord was 0.4 mm, left vocal cord — 2.8 mm. VF — ventricular folds (*plica vestibularis*); AC — arytenoid cartilages (*cartilago arytenoidea*).

случаев. Однако, несмотря на хорошую визуализацию, последние не содержат мышечных волокон, выполняют пассивные движения вслед за голосовыми складками (*plica vocalis*) и не отражают в полной мере двигательную активность гортани [8, 22]. Поэтому применение только данных структур в качестве эхографического ориентира при УЗИ подвижности голосовых складок снижает эффективность метода [14].

По мнению ряда исследователей, выявить ЧХ в прямой проекции при УЗИ не представляется возможным [17, 21]. В других работах при прямом поперечном сканировании удавалось идентифицировать ЧХ в 89,8% случаев, которые и являлись главным маркером при описании подвижности гортани [7, 22]. В нашей предыдущей работе ЧХ при УЗИ гортани удавалось визуализировать в 100% случаев. При этом движения хрящей отражали все тонкости двигательной активности голосовых складок (*plica vocalis*), что обусловлено креплением «голосовых мышц» гортани к отросткам ЧХ [16].

Эхографический симптом, на который ориентируются большинство исследователей при описании парезов гортани, — это наличие или отсутствие движений внутренних структур гортани (качественный признак) [18—21]. Отсутствие количественных параметров, описывающих данные изменения, может привести, во-первых, к субъективности суждения, а во-вторых, к выявлению только крайних вариантов нарушений (полная неподвижность или норма при сохранении любой подвижности).

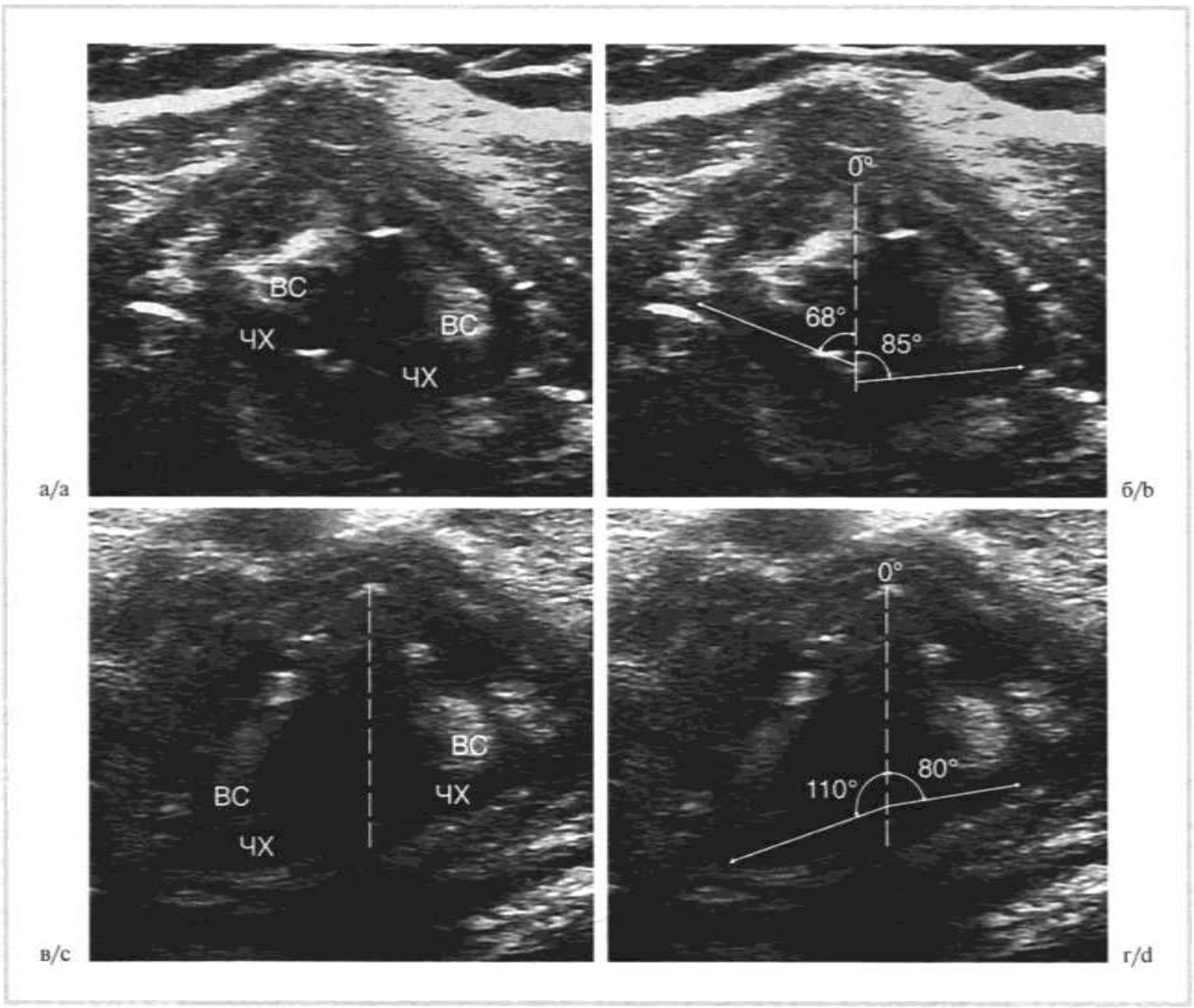

Рис. 8. **Ультразвуковая картина голосовых складок при прямом поперечном сканировании при левостороннем парезе гортани. Определение углов отклонения черпаловидных хрящей.**

а, б — функциональная проба с задержкой дыхания. Измерены углы отклонения черпаловидных хрящей с контралатеральных сторон; в, г — функциональная проба с выдохом. Измерены углы отклонения черпаловидных хрящей с контралатеральных сторон. Угол ротации правого черпаловидного хряща составил 42°, левого — 5°. ВС — вестибулярные складки (*plica vestibularis*); ЧХ — черпаловидные хрящи (*cartilago arytenoidea*).

Fig. 8. **Ultrasound picture of vocal folds in left-sided larynx paresis during direct transverse scanning. Determination of deviation angles of arytenoid cartilages.**

a, b — functional test with breath-holding. The deviation angles of arytenoid cartilages from contralateral sides are measured; c, d — functional test with exhalation. The deviation angles of arytenoid cartilages from contralateral sides are measured. The rotation angle of right arytenoid cartilage was 42°, left arytenoid cartilage — 5°. VF — ventricular folds (*plica vestibularis*); AC — arytenoid cartilages (*cartilago arytenoidea*).

В одной из работ авторы измеряли разницу между длиной голосовых складок (*plica vocalis*) до и после операции. При изменении параметра более чем на 10% диагностировалось нарушение работы голосовых складок [23]. Однако способ имеет ряд практических недостатков, связанных с плохой визуализацией при УЗИ собственно голосовых складок, с неопределенностью их анатомических границ (в нашей работе длина голосовой связки — это расстояние от верхней точки линии смыкания до голосового отростка ЧХ) и порой с небольшими значениями изменения длины голосовых складок. Кроме того, метод имеет ограничения при диагностике парезов гортани с латеральным положением голосовой складки (положение абдукции), когда разница между длинами противоположных сторон до и после операции может быть менее 10%.

Представлены результаты исследования, в котором УЗИ гортани выполняли при спокойном дыхании (вдох — выдох) с визуализацией трех ультразвуковых маркеров: точек крепления голосовых связок к щитовидному хрящу, правому и левому ЧХ [14]. Полученное треугольное пространство разделяли биссектрисой на два симметричных треугольника, площади которых определяли во время вдоха и выдоха, вычисляли индекс симметрии и мобильности. Недостатками данного способа являются сложные геометрические построения и математические вычисления, для которых требуются специальные компьютерные програм-

Рис. 9. Ультразвуковая картина голосовых складок при косом сканировании при левостороннем парезе гортани.
Визуализируется правый подвижный черпаловидный хрящ (маркирован).

***Fig. 9.* Ultrasound picture of vocal folds in left-sided larynx paresis during oblique scanning.**
The right mobile arytenoid cartilage is visualized (marked).

мы. Диагностика также будет иметь свои погрешности, поскольку не представляется возможным при спокойном дыхании оценить полной объем движение ЧХ (без функциональной пробы с задержкой дыхания), а при двусторонних парезах гортани сравниваемые площади окажутся одинаковыми.

Возможность использования латерального сканирования голосовых складок отмечена рядом авторов. При кальцинированном щитовидном хряще данная позиция повышает эффективность исследования [14, 18, 20]. Нами предложена третья, дополнительная, косая позиция, которая при тотальном кальцинозе щитовидного хряща становится единственным способом ультразвуковой оценки подвижности гортани.

Применение различных функциональных проб также влияет на информативность методики [14]. По мнению одних авторов, кашлевая проба способствует увеличению чувствительности УЗИ при определении подвижности голосовых складок [9]. В других работах успешно применялись фонационные пробы [7, 20, 21]. Однако в предыдущем исследовании мы отметили при кашле резкое смещение гортани, а при фонации высокочастотные колебания внутренних структур гортани перпендикулярно плоскости сканирования. Это приводило к «ускользанию» изображения из плоскости ультразвукового луча и невозможности четкой визуализации анатомических ориентиров. Кроме того, продолжительность исследования значительно ограничивалась временем выполнения пробы. Напротив, использование спокойного дыхания и задержки дыхания являлось весьма удобным маневром при оценке двигательной активности гортани (движения внутренних структур гортани во время дыхания плавные, преимущественно в горизонтальной плоскости, а время проб увеличивалось) [16].

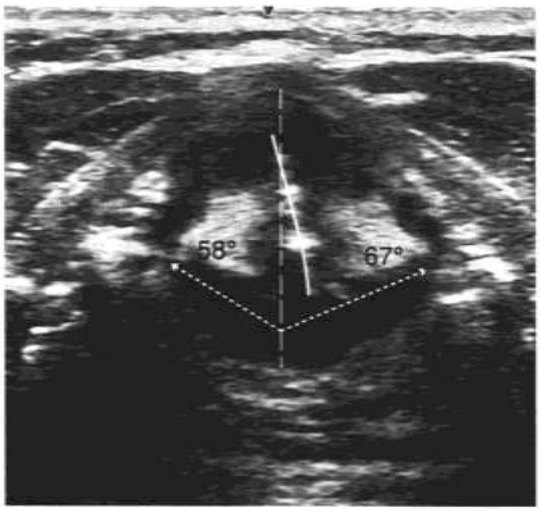

а/a

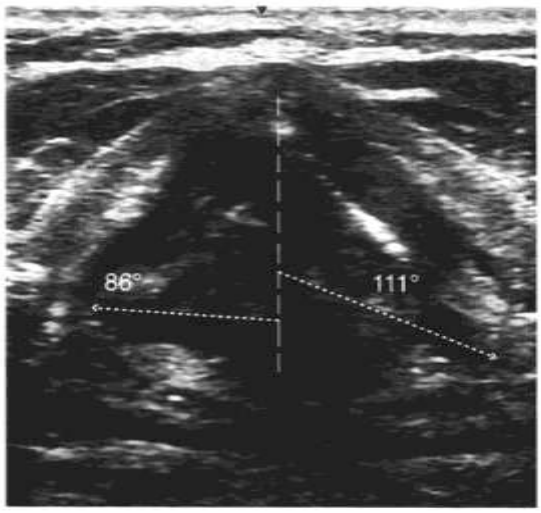

б/b

Рис. 10. Ультразвуковая картина голосовых складок при прямом поперечном сканировании при дискинезии гортани.
а — функциональная проба с задержкой дыхания. Определяются симптом «кривой улыбки», деформация линии смыкания голосовых складок (сплошная линия); б — функциональная проба с вдохом. Измерены углы отклонения черпаловидных хрящей с контралатеральных сторон. Угол ротации правого черпаловидного хряща составил 28°, левого — 44°. Разница между правым и левым углами ротации черпаловидных хрящей — 16°.

***Fig. 10.* Ultrasound picture of vocal folds in laryngeal dyskinesia during direct transverse scanning.**
a — functional test with breath-holding. There are the «crooked smile» symptom and the deformation of closure line of vocal folds (solid line); b — functional test with inhalation. The deviation angles of arytenoid cartilages from contralateral sides are measured. The rotation angle of right arytenoid cartilage was 28°, left arytenoid cartilage — 44°. The difference between right and left rotation angles of arytenoid cartilages was 16°.

Заключение

Предложенные качественные (симптом «кривой улыбки», деформация линии смыкания голосовых складок) и количественные (длина сокращения голосовых связок, угол ротации черпаловидных хрящей) эхографические параметры,

Таблица 5. **Информативность ультразвукового исследования голосовых складок у женщин**
Table 5. **Informativity of ultrasound examination of vocal folds in women**

Критерий	Количество пациенток	
	n	%
Прямое поперечное сканирование информативно (монопозиционное исследование)	823	95,8
Необходимость использования дополнительных позиций датчика (полипозиционное исследование)	31	3,6
Ложноположительный результат (по данным ларингоскопии парез гортани не выявлен)	1	0,1
Ложноотрицательный результат (по данным ларингоскопии парез гортани выявлен)	0	0
Полипозиционное исследование неинформативно	5	0,6
Всего пациенток	859	100

Таблица 6. **Информативность ультразвукового исследования голосовых складок у мужчин**
Table 6. **Informativity of ultrasound examination of vocal folds in men**

Критерий	Количество пациентов	
	n	%
Прямое поперечное сканирование информативно (монопозиционное исследование)	73	53,3
Необходимость использования дополнительных позиций датчика (полипозиционное исследование)	55	40,1
Ложноположительный результат (по данным ларингоскопии парез гортани не выявлен)	1	0,7
Ложноотрицательный результат (по данным ларингоскопии парез гортани выявлен)	1	0,7
Полипозиционное исследование неинформативно	9	6,6
Всего пациентов	137	100

полипозиционный способ сканирования гортани (прямое поперечное, латеральное поперечное и косое) повышают чувствительность и специфичность ультразвукового исследования подвижности голосовых складок у женщин до 100% и 99,8%, у мужчин до 85,7% и 99,2% соответственно.

Источники финансирования. *Работа выполнена по инициативе авторов без привлечения финансирования.*

Авторы заявляют об отсутствии конфликта интересов.
The authors declare no conflicts of interest.

ЛИТЕРАТУРА/REFERENCES

1. Дайхес Н.А., Кокорина В.Э., Нажмудинов И.И., Гусейнов И.Г., Хорук С.М., Савенок А.В. *Клинические рекомендации. Парезы и параличи гортани.* М.: НМАО МЗ РФ; 2014.
Daykhes NA, Kokorina VE, Nazhmudinov II, Guseinov IG. Khoruk SM, Savenok AV. *Klinicheskie rekomendatsii. Parezy i paralichi gortani.* M.: NMAO MZ RF; 2014. (In Russ.).
2. Свистушкин В.М., Никифорова Г.Н., Побиванцева А.А. Диагностика и лечение дисфоний на современном этапе. *Медицинский совет.* 2020;6:72-76.
Svistushkin VM, Nikiforova GN, Pobivantseva AA. Diagnosis and treatment of dysphonia at the present stage. *Meditsinskij sovet.* 2020;6:72-76. (In Russ.).
https://doi.org/10.21518/2079-701X-2020-6-72-76
3. National Cancer Institute. Surveillance, Epidemiology, and End Results Program. *Cancer Stat Facts: Thyroid Cancer.* Accessed May 10, 2023.
https://seer.cancer.gov/statfacts/html/thyro.html
4. *Состояние онкологической помощи населению России в 2019 году.* Под ред. Каприна А.Д., Старинского В.В., Петровой Г.В. М. 2020.
Sostoyanie onkologicheskoj pomoshchi naseleniyu Rossii v 2019 godu. Kaprin AD, Starinsky VV, Petrova GV, eds. M. 2020. (In Russ.).
5. Chandrasekhar SS, Randolph GW, Seidman MD, Rosenfeld RM, Angelos P, Barkmeier-Kraemer J, Benninger MS, Blumin JH, Dennis G, Hanks J, Haymart MR, Kloos RT, Seals B, Schreibstein JM, Thomas MA, Waddington C, Warren B, Robertson PJ; American Academy of Otolaryngology-Head and Neck Surgery. Clinical practice guideline: improving voice outcomes after thyroid surgery. *Otolaryngology — Head and Neck Surgery.* 2013;148 (6 Suppl):1-37.
https://doi.org/10.1177/0194599813487301
6. Jeannon JP, Orabi AA, Bruch GA, Abdalsalam HA, Simo R. Diagnosis of recurrent laryngeal nerve palsy after thyroidectomy: a systematic review. *International Journal of Clinical Practice.* 2009;63(4):624-629.
https://doi.org/10.1111/j.1742-1241.2008.01875.x
7. da Costa BOI, Rodrigues DSB, Santos AS, Pernambuco L. Transcutaneous Laryngeal Ultrasonography for the Assessment of Laryngeal Function After Thyroidectomy: A Review. *Ear, Nose, and Throat Journal.* 2021;100(6):439-446.
https://doi.org/10.1177/0145561319870487
8. Carneiro-Pla D, Solorzano CC, Wilhelm SM. Impact of vocal cord ultrasonography on endocrine surgery practices. *Surgery.* 2016;159(1):58-63.
https://doi.org/10.1016/j.surg.2015.06.067
9. Patel A, Spychalski P, Aszkiełowicz A, Mikaszewski B, Kobiela J. Transcutaneous Laryngeal Ultrasound for Vocal Cord Paralysis Assessment in Patients Undergoing Thyroid and Parathyroid Surgery-A Systematic Review and Meta-Analysis. *Journal of Clinical Medicine.* 2021;10(22):5393.
https://doi.org/10.3390/jcm10225393

10. Patel KN, Yip L, Lubitz CC, Grubbs EG, Miller BS, Shen W, Angelos P, Chen H, Doherty GM, Fahey TJ 3rd, Kebebew E, Livolsi VA, Perrier ND, Sipos JA, Sosa JA, Steward D, Tufano RP, McHenry CR, Carty SE. The American Association of Endocrine Surgeons Guidelines for the Definitive Surgical Management of Thyroid Disease in Adults. *Annals of Surgery*. 2020;271(3):21-93. https://doi.org/10.1097/SLA.0000000000003580

11. Клинические рекомендации. Дифференцированный рак щитовидной железы. 2020. Ссылка активна на 10.05.23.
Klinicheskie rekomendatsii. Differentsirovannyj rak shchitovidnoj zhelezy. 2020. (In Russ.). Accessed May 10, 2023. https://old.oncology-association.ru/files/clinical-guidelines-2020/differencirovannyj_rak_shhitovidnoj_zhelezy.pdf

12. Lacoste L, Karayan J, Lehuedé MS, Thomas D, Goudou-Sinha M, Ingrand P, Barbier J, Fusciardi J. A comparison of direct, indirect, and fiberoptic laryngoscopy to evaluate vocal cord paralysis after thyroid surgery. *Thyroid*. 1996;6(1):17-21. https://doi.org/10.1089/thy.1996.6.17

13. Степанова Ю.Е. Современные методы диагностики заболеваний гортани. *Доктор.Ру*. 2009;5:31-34.
Stepanova JuE. Modern methods of diagnosis of laryngeal diseases. *Doctor.Ru*. 2009;5:31-34. (In Russ.).

14. Lazard DS, Bergeret-Cassagne H, Lefort M, Leenhardt L, Russ G, Frouin F, Trésallet C. Transcutaneous Laryngeal Ultrasonography for Laryngeal Immobility Diagnosis in Patients with Voice Disorders after Thyroid/Parathyroid Surgery. *World Journal of Surgery*. 2018;42(7):2102-2108. https://doi.org/10.1007/s00268-017-4428-2

15. Hamilton CE, Su E, Tawfik D, Fernandez E, Veten A, Conlon T, Ginsburg S, Mariano K, Sidell D, Haileselassie B; Pediatric Research Collaborative on Critical Ultrasound (PeRCCUS). Assessment of Vocal Cord Motion Using Laryngeal Ultrasound in Children: A Systematic Review and Meta-Analysis. *Pediatric Critical Care Medicine*. 2021;22(10):532-539. https://doi.org/10.1097/PCC.0000000000002734

16. Куприн А.А., Комарова Ж.Е., Ветшева Н.Н., Аргунова Е.Р., Малюга Н.С. Ультразвуковое исследование подвижности голосовых складок: ультразвуковая анатомия и методика. *Российская оториноларингология*. 2022;21(4):8-28.
Kuprin AA, Komarova ZhE, Vetsheva NN, Argunova ER, Malyuga NS. Ultrasonography assessment of vocal cords mobility: ultrasound anatomy and technical approach. *Rossijskaya otorinolaringologiya*. 2022;21(4):8-28. (In Russ.). https://doi.org/10.18692/1810-4800-2022-4-8-28

17. Fukuhara T, Donishi R, Matsuda E, Koyama S, Fujiwara K, Takeuchi H. A Novel Lateral Approach to the Assessment of Vocal Cord Movement by Ultrasonography. *World Journal of Surgery*. 2018;42(1):130-136. https://doi.org/10.1007/s00268-017-4151-z

18. Ветшев П.С., Янкин П.Л., Животов В.А., Поддубный Е.И., Дрожжин А.Ю., Бондарев Н.С., Король В.В., Маады А.С., Васильев И.В., Алексеев К.И., Осипов А.С., Апостолиди К.Г., Савчук О.В., Широкова Н.В., Крастынь Э.А., Балан Б.А. Ультразвуковое исследование гортани в диагностике нарушений подвижности голосовых сладок. *Эндокринная хирургия*. 2016;10(3):5-14.
Vetshev PS, Yankin PL, Zhivotov VA, Poddubnyi EI, Drozhzhin AYu, Bondarev NS, Korol VV, Maady AS, Vasilev IV, Alekseev KI, Osipov AS, Apostolidi KG, Savchuk OV, Shirokova NV, Krastyn EA, Balan BA. Ultrasonography of the larynx for diagnosis of the vocal folds mobility impairment. *Endokrinnaya khirurgiya*. 2016;10(3):5-14. (In Russ.).

19. Макарьин В.А., Успенская А.А., Тимофеева Н.И., Слепцов И.В., Семенов А.А., Черников Р.А., Чинчук И.К., Карелина Ю.В., Новокшонов К.Ю., Федоров Е.А., Малюгов Ю.Н., Русаков В.Ф., Давыдова М.О., Мальков В.А., Придвижкина Т.С., Валдина Е.А., Федотов Ю.Н., Бубнов А.Н. Использование чрескожной ультрасонографии гортани для оценки подвижности голосовых складок после выполнения оперативных вмешательств на щитовидной и околощитовидных железах. *Клиническая и экспериментальная тиреоидология*. 2015;11(3):60-67.
Makarin VA, Uspenskaya AA, Timofeeva NI, Sleptsov IV, Semenov AA, Chernikov RA, Chinchuk IK, Karelina YuV, Novokshonov KYu, Fedorov EA, Malyugov YuN, Rusakov VF, Davydova MO, Malkov VA, Pridvizhkina TS, Valdina EA, Fedotov YuN, Bubnov AN. Percutaneous larynx ultrasonography for evaluation of vocal cords mobility after thyroid and parathyroid operations. *Klinicheskaya i eksperimental'naya tireoidologiya*. 2015;11(3):60-67. (In Russ.).

20. Derlatka-Kochel M, Kumoniewski P, Majos M, Ludwisiak K, Pomorski L, Majos A. Assessment of vocal fold mobility using dynamic magnetic resonance imaging and ultrasound in healthy volunteers. *Polish Journal of Radiology*. 2019;25(84):368-374. https://doi.org/10.5114/pjr.2019.89122

21. de Miguel M, Peláez EM, Caubet E, González Ó, Velasco M, Rigual L. Accuracy of transcutaneous laryngeal ultrasound for detecting vocal cord paralysis in the immediate postoperative period after total thyroidectomy. *Minerva Anestesiologica*. 2017;83(12):1239-1247. https://doi.org/10.23736/S0375-9393.17.11755-4

22. Wong KP, Woo JW, Youn YK, Chow FC, Lee KE, Lang BH. The importance of landmarks by transcutaneous laryngeal ultrasonography in post-thyroidectomy vocal cord assessment. *Surgery*. 2014;156(6):1590-1596. https://doi.org/10.1016/j.surg.2014.08.061

23. Макарин В.А., Семенов А.А., Федотов Ю.Н., Бубнов А.Н., Черников Р.А., Слепцов И.В., Тимофеева Н.И., Успенская А.А., Новокшонов К.Ю., Карелина Ю.В. Чинчук И.К., Малюгов Ю.Н., Федоров Е.А., Быченкова Е.В., Ишейская М.С. *Способ диагностики ларингологических осложнений после операций на щитовидной железе*. Патент РФ на изобретение №2603824/27.11.2016. Бюлл. №33.
Makarin VA, Semenov AA, Fedotov YuN, Bubnov AN, Chernikov RA, Sleptsov IV, Timofeeva NI, Uspenskaya AA, Novokshonov KYu, Karelina YuV, Chinchuk IK, Malyugov YuN, Fedorov EA, Bychenkova EV, Isheiskaya MS. *Sposob diagnostiki laringologicheskikh oslozhnenij posle operatsij na shchitovidnoj zheleze*. Patent RF na izobretenie №2603824/27.11.2016. Byull. №33. (In Russ.).

Поступила 26.10.2022
Received 26.10.2022
Принята к печати 28.12.2022
Accepted 28.12.2022

Вестник оториноларингологии
2023, Т. 88, №4, с. 40–45
https://doi.org/10.17116/otorino20238804140

Vestnik otorinolaringologii
2023, Vol. 88, No. 4, pp. 40–45
https://doi.org/10.17116/otorino20238804140

Полипы голосовых складок: современные возможности лазерной хирургии в сравнении с использованием холодных микроинструментов

© М.А. РЯБОВА, М.Ю. УЛУПОВ, М.Е. МАЛКОВА, В.А. СТЕПАНОВА

ФГБОУ ВО «Первый Санкт-Петербургский государственный медицинский университет им. акад. И.П. Павлова» Минздрава России, Санкт-Петербург, Россия

РЕЗЮМЕ

Цель исследования. Провести сравнительный анализ результатов фонохирургических вмешательств у пациентов с диагнозом «полип голосовой складки», выполненных с использованием полупроводникового лазера с длиной волны 445 нм или с применением холодного микроинструментария.

Материал и методы. В клинике оториноларингологии ФГБОУ ВО «ПСПБГМУ им. И.П. Павлова» Минздрава России в период с сентября 2021 г. по сентябрь 2022 г. проведено 30 хирургических вмешательств по поводу полипа голосовой складки. В каждом клиническом случае фонохирургическое вмешательство выполнено в условиях прямой опорной микроларингоскопии по Kleinsasser под общей анестезией с применением высокочастотной искусственной вентиляции легких через эндотрахеальный катетер. Пациентам 1-й группы (n=15) хирургические вмешательства выполнены с применением полупроводникового лазера с длиной волны 445 нм в импульсном режиме, пациентам 2-й группы — с использованием микрохирургического инструментария (n=15). Сравнительный анализ проведен по результатам объективной оценки голосовой функции с помощью акустического анализа голоса, а также по данным субъективной оценки голоса с использованием опросника VHI-10рус. По данным видеоларингоскопии выполнено сравнение выраженности реактивных воспалительных явлений в послеоперационном периоде и оценены колебательные движения голосовых складок. Выраженность болевого синдрома в послеоперационном периоде оценивали по данным визуальной аналоговой шкалы.

Результаты. При сравнении данных объективного и субъективного изменений качества голоса статистически значимых различий в результатах между двумя группами не было. Аналогичным образом не наблюдались статистически значимые различия в степени восстановления параметров, оцениваемых по данным видеоларингостробоскопии. Вместе с тем на 7-е сутки у 93% пациентов, прооперированных с использованием лазера, отмечалось полное восстановление слизистой волны, в то время как у пациентов после применения холодного микроинструментария аналогичный результат достигнут в 47% случаев.

Выводы. Можно рекомендовать использование полупроводникового лазера с длиной волны 445 нм для фонохирургических вмешательств при полипах голосовых складок с целью прогнозируемого успешного восстановления голосовой функции, минимизации выраженности реактивных воспалительных явлений в послеоперационном периоде и обеспечения более ранней реабилитации пациентов.

Ключевые слова: *фонохирургия, лазер 445 нм, дисфония.*

ИНФОРМАЦИЯ ОБ АВТОРАХ:
Рябова М.А. — https://orcid.org/0000-0002-6714-9454
Улупов М.Ю. — https://orcid.org/0000-0002-8460-9889
Малкова М.Е. — https://orcid.org/0000-0001-9579-1017
Степанова В.А — https://orcid.org/0000-0003-4187-5295
Автор, ответственный за переписку: Рябова М.А. — e-mail: marinaryabova@mail.ru

КАК ЦИТИРОВАТЬ:
Рябова М.А., Улупов М.Ю., Малкова М.Е., Степанова В.А. Полипы голосовых складок: современные возможности лазерной хирургии в сравнении с использованием холодных микроинструментов. *Вестник оториноларингологии.* 2022;88(4):40–45. https://doi.org/10.17116/otorino20228804140

Vocal fold polyps: modern possibilities of laser surgery in comparison with the use of cold microinstruments

© M.A. RYABOVA, M.YU. ULUPOV, M.E. MALKOVA, V.A. STEPANOVA

Pavlov First State Medical University of St. Petersburg, St. Petersburg, Russia

ABSTRACT

Objective. To perform a comparative analysis of phonosurgical interventions, which were made using a 445 nm semiconductor laser or cold microinstrumentation in patients with «vocal fold polyp» diagnosis.

Material and methods. The number of surgical interventions equal 30 regarding vocal fold polyp was done in otorhinolaryngology clinic of Pavlov First State Medical University of St. Petersburg in the period from September 2021 yr. to September 2022 yr. The phonosurgical intervention was performed under the conditions of direct suspension microlaryngoscopy by Kleinsasser under

general anesthesia using high frequency ventilation through an endotracheal catheter. Surgical interventions were carried out using a 445-nm semiconductor laser in pulsed mode for patients of the 1st group (*n*=15) and using microsurgical instruments for patients of the 2nd group (*n*=15). The comparative analysis was conducted based on the results of an objective vocal function assessment by acoustic analysis, as well as on the data of a subjective assessment of the voice using the questionnaire VHI-10rus. The severity of reactive inflammatory phenomena in the postoperative period has been compared and the oscillating movements of vocal folds have been evaluated according to the videolaryngoscopy data. The severity of pain syndrome in the postoperative period was assessed by visual analogue scale.

Results. There were no statistically significant differences in the results between two groups. Similarly, there were no statistically significant differences in parameter recovery degree, evaluated by videolaryngoscopy data. Moreover, a full recovery of mucosal wave was found in 93% of patients operated with laser on 7th day, while 47% of patients had the same result after use of cold microinstrumentation.

Conclusion. The use of 445-nm semiconductor laser for phonosurgical interventions in vocal folds' polyps can be recommended for predicted successful recovery of vocal function, minimization of reactive inflammatory phenomena in postoperative period and early patients' rehabilitation.

Keywords: *phonosurgery, 445-nm laser, dysphonia.*

INFORMATION ABOUT THE AUTHORS:
Ryabova M.A. — https://orcid.org/0000-0002-6714-9454
Ulupov M.Yu. — https://orcid.org/0000-0002-8460-9889
Malkova M.E. — https://orcid.org/0000-0001-9579-1017
Stepanova V.A. — https://orcid.org/0000-0003-4187-5295
Corresponding author: Ryabova M.A. — e-mail: marinaryabova@mail.ru

TO CITE THIS ARTICLE:
Ryabova MA, Ulupov MYu, Malkova ME, Stepanova VA. Vocal fold polyps: modern possibilities of laser surgery in comparison with the use of cold microinstruments. *Bulletin of Otorhinolaryngology = Vestnik otorinolaringologii.* 2022;88(4):40–45. (In Russ.).
https://doi.org/10.17116/otorino20228804140

Введение

«Человеческий голос — самый красивый инструмент из всех, но на нем сложнее всего играть», — так говорил немецкий композитор Рихард Штраус. И несмотря на рост цифровизации различных сфер общественной жизни в XXI веке, голос остается основным «инструментом» общения как в социальном, так и в личном для человека плане. Среди людей, имеющих голосоречевые профессии, подавляющее большинство составляют педагоги и врачи, численность которых в нашей стране не уменьшается, несмотря на активную компьютеризацию различных методик их деятельности. Таким образом, можно уверенно предположить, что снижение качества голоса, когда он утрачивает свои акустические признаки — звучность, силу и тембр, а также повышение утомляемости голоса в настоящее время остается социально значимой проблемой, для решения которой необходим поиск более быстрых и качественных способов ее решения.

Доброкачественные заболевания гортани являются наиболее распространенными поражениями этого органа, которые приводят к стойкой осиплости и потенциальному ухудшению качества жизни пациентов. Экссудативные поражения голосовых складок (полипы, узелки, отек Рейнке, серозные псевдокисты) составляют особую клинико-патологическую единицу среди доброкачественных поражений голосовых складок. Патофизиологически к каждому из этих поражений голосовых складок может привести аномальная воспалительная реакция в ответ на местную травму вследствие хронического форсирования голоса, курения или других раздражающих ингалируемых веществ [1]. Гистологические исследования показывают, что преимущественно поражается поверхностный слой собственной пластинки с различной степенью выраженности отека, фиброза, отложений фибрина и гемосидерина, интерстициального кровоизлияния и воспалительной клеточной инфильтрации. Такие поражения распространены и обычно являются показанием к лечению, поскольку вызывают дисфонию и повышают утомляемость голоса с функциональными нарушениями, влияющими на качество жизни человека. По распространенному мнению, модификация голосового поведения является первым шагом в лечении дисфонии [2]. При неэффективности голосовой терапии обычно рекомендуется фономикрохирургия гортани [3, 4]. Ряд авторов, по данным недавнего систематического обзора, рекомендуют инъекции глюкокортикостероидов в пораженную голосовую складку, которые могут быть выполнены чрескожно или трансорально под контролем ригидного эндоскопа или фиброскопа в условиях местной анестезии, как альтернативу хирургическому вмешательству в случаях неэффективности консервативных мер и наличия противопоказаний к оперативному вмешательству в условиях общей анестезии. Результаты подтверждают, что существенное уменьшение объема поражения голосовых складок и, как следствие, уменьшение выраженности дисфонии наблюдалось в 90% случаев после выполнения инъекции глюкокортикостероидов в голосовую складку [5]. Однако необходимо учитывать вероятность развития атрофического рубца в месте введения лекарственного препарата, что означает необходимость оценки отдаленных функциональных результатов указанного вмешательства. На данном этапе в научной литературе такие данные не представлены. Эндоларингеальная фонохирургия считается основным методом лечения доброкачественных поражений гортани, она сочетает в себе максимальную сохранность анатомически и функционально значимых для голосообразования структур гортани и радикальность в отношении патологического процесса [6, 7]. Использование лазерных методик при хирургическом лече-

нии доброкачественных и опухолеподобных заболеваний гортани облегчает проведение операции, позволяя одномоментно реализовать разрез и стойкий гемостаз, избегая при этом применения вспомогательных методик, которые, в свою очередь, также могут привести к повреждению и избыточному рубцеванию слизистой оболочки и подслизистого слоя голосовой складки [8].

Хирурги в своей клинической практике зачастую вынуждены делать выбор между лазерами с преимущественно режущими свойствами (CO_2-лазер) или обладающими преимущественно фотоангиолитическими свойствами (PDL, KTP) [9]. При этом CO_2-лазер, являющийся в западноевропейских странах «золотым стандартом» в хирургии голосовых складок, характеризуется высокой стоимостью и дорогим техническим обслуживанием, что резко ограничивает возможность его применения в большинстве стационаров России. Имеется ряд публикаций, свидетельствующих о хороших функциональных результатах применения данного типа лазера в фонохирургии [10, 11]. Однако неоспоримым является тот факт, что хирургическое лечение с использованием CO_2-лазера возможно при условии максимально высокой квалификации хирурга, поскольку технически осуществляется с помощью микроманипулятора. При этом нужен особый контроль точности лазерного воздействия с целью минимального повреждения здоровой слизистой оболочки голосовой складки в ходе оперативного вмешательства. Следует учитывать тот недостаток, что применение CO_2-лазера возможно только в прямом направлении в отличие от фиброоптического волокна диодного лазера, которое может быть использовано в труднодоступных местах [12].

В одном из немногочисленных исследований по использованию лазера с длиной волны 445 нм в ларингологии M. Hess и соавт. пришли к выводу, что данный лазер отличается от других сочетанием фотоангиолитических и режущих свойств, при этом данные свойства могут передаваться через небольшие оптические волокна — диаметром 300—400 мкм, что позволяет хирургу свободнее манипулировать в ходе операции на голосовых складках, в том числе через рабочий канал гибкого эндоскопа. Дополнительными преимуществами являются портативность лазера, возможность потенциального снижения частоты импульса до 1 мс, а также доступная стоимость и недорогое техническое обслуживание [13]. В России первые исследования эффективности фонохирургии гортани с использованием лазера с длиной волны 445 нм принадлежат коллективу авторов из Санкт-Петербургского научно-исследовательского института уха, горла, носа и речи. В своих работах они демонстрируют эффективность лазерного импульсно-периодического воздействия данного типа лазера в сравнении с лазером с длиной волны 980 нм [14]. Данный тип лазера давно зарекомендовал себя в фонохирургии, в то же время не считается стандартом. На наш взгляд, это обусловливает актуальность сравнения функциональных результатов фонохирургии с использованием нового лазера с длиной волны 445 нм со стандартной методикой с использованием холодного микроинструментария, очевидными преимуществами которой являются точно отработанная техническая воспроизводимость и предсказуемость результата.

Цель исследования — провести сравнительный анализ результатов фонохирургических вмешательств у пациентов с диагнозом «полип голосовой складки», выполненных с использованием полупроводникового лазера с длиной волны 445 нм или с применением холодного микроинструментария.

Материал и методы

В клинике оториноларингологии ФГБОУ ВО «ПСПбГМУ им. И.П. Павлова» Минздрава России в период с сентября 2021 г. по сентябрь 2022 г. проведено 30 хирургических вмешательств по поводу полипа голосовой складки. В каждом клиническом случае фонохирургическое вмешательство выполнено в условиях прямой опорной микроларингоскопии по Kleinsasser под общей анестезией с применением высокочастотной искусственной вентиляции легких через эндотрахеальный катетер. Пациентам 1-й группы (n=15) хирургические вмешательства выполнены с применением полупроводникового лазера с длиной волны 445 нм в импульсном режиме, пациентам 2-й группы — с использованием микрохирургического инструментария (n=15). ***Критериями включения в исследование являлись:*** возраст старше 18 лет; стойкая осиплость, обусловленная несмыканием голосовых складок при фонации вследствие наличия полипа голосовой складки с диаметром основания не более 5 мм, что в дальнейшем подтверждено при гистологическом исследовании; неэффективность консервативного лечения; отсутствие противопоказаний к проведению вмешательства в условиях общей анестезии. ***К критериям невключения относились:*** возраст младше 18 лет; беременность; наличие противопоказаний к проведению хирургического вмешательства в условиях общей анестезии. ***Критерием исключения*** из групп стало выявление других опухолеподобных заболеваний или доброкачественных образований гортани по данным гистологического исследования.

Оценку эффективности лечения осуществляли на основании следующих методов: 1) эндовидеоларингоскопия — у каждого пациента ежедневно в течение 7 сут после операции и через 1 мес после операции проводилась оценка выраженности реактивных воспалительных явлений в баллах от 0 до 3 по следующим критериям: гиперемия; инъекция сосудов; налет фибрина; 2) видеоларингостробоскопия — у каждого пациента оценка проводилась до операции, ежедневно в течение 7 сут после операции и через 1 мес после вмешательства в баллах от 0 до 4 для каждого из следующих параметров: наличие и выраженность слизистой волны; симметричность колебаний голосовых складок; регулярность колебаний; степень смыкания голосовых складок; амплитуда колебательных движений; 3) акустический анализ голоса с использованием программного обеспечения PRAAT путем сравнения параметров Jitter, Shimmer, HNR, полученных до операции, с результатами, полученными через 1 мес после операции; 4) данные по субъективной оценочной шкале качества голоса «Индекс изменения голоса — 10» (VHI-10рус) до операции и через 1 мес после операции (указанный индекс переведен на русский язык и валидизирован в 2020 г. [15]); 5) определение интенсивности болевого синдрома в послеоперационном периоде с помощью 10-балльной визуальной аналоговой шкалы (ВАШ), где 0 баллов соответствует отсутствию боли, менее 3 баллов — легкой (незначительной) боли, 3—4 балла — умеренной боли, 5—6 баллов — средней боли, 7—8 баллов — сильной боли, более 8 баллов — нестерпимой боли.

До и после операции все пациенты получали системную антибактериальную терапию, в послеоперационном периоде — ингаляционную противовоспалительную терапию. Все пациенты соблюдали строгий голосовой режим в течение 7 сут после операции и выписаны в удовлетворительном состоянии на 7-е сутки после хирургического вмешательства.

Статистическую обработку результатов проводили с использованием *t*-критерия Стьюдента, критерия χ^2 Пирсона, *U*-критерия Манна—Уитни для оценки различий между двумя независимыми группами и *W*-критерия Уилкоксона для связанных выборок. Статистические вычисления проводились на платформе Jupyter notebook с использованием Python 3.9. Уровень $p<0,05$ приняли в качестве порогового уровня значимости.

Результаты

Сравнительный анализ двух групп до проведения хирургического вмешательства представлен в **табл. 1**. По данным объективного и субъективного анализов голосов пациентов до операции, статистически значимых различий между двумя группами не было.

При оценке выраженности болевого синдрома в раннем послеоперационном периоде по ВАШ статистически значимых различий между двумя группами не было. В каждой группе медиана данного показателя составила 1 [0; 3], при этом максимальный показатель в каждой группе составил 4 балла, что с большей вероятностью является результатом сдавления мягких тканей глотки и гортаноглотки ларингоскопом при проведении прямой опорной ларингоскопии, чем результатом самого оперативного вмешательства.

При статистической обработке полученных результатов по данным акустического анализа голоса у пациентов, прооперированных с использованием синего лазера, каждый из оцениваемых признаков после операции статистически значимо отличался от соответствующего признака акустического анализа голоса до операции (для Jitter $p=0,001$; для Shimmer $p=0,023$; для HNR $p=0,001$). При этом у пациентов, прооперированных с использованием холодных микроинструментов, статистически значимая разница при сравнении результатов до и после операции достигнута только для показателя HNR (для HNR $p=0,037$, в то время как для Jitter и Shimmer $p=0,105$). Следует отметить, что статистически значимые различия в двух группах по каждому из акустических признаков, оцененных после операции, не выявлены, то есть по данным объективного анализа голосовой функции результаты проведенных оперативных вмешательств в двух группах сопоставимы **(рис. 1, 2, табл. 2)**.

По итогам статистического анализа результатов применения опросника VHI-10рус в обеих группах достигнут критический порог значимости результатов ($p<0,05$). Таким образом, для пациентов 1-й группы (прооперированных с использованием лазера с длиной волны 445 нм) медиана до операции составила 20 [15; 27], после операции — 4 [3; 5]; у пациентов 2-й группы, прооперированных с использованием холодных микроинструментов, медиана до операции составила 18 [14; 24], после операции — 5 [3; 9]. При сравнении двух групп по данным субъективной оценки качества голоса после операции статистически значимых различий между двумя группами не было.

По данным анализа видеоларингостробоскопии, статистически значимые различия между двумя группами до операции и на 7-е сутки после операции не выявлены. До операции медиана для 1-й группы составила 14 [10; 14], для 2-й группы — 12 [8; 15]; на 7-е сутки после операции медиана для 1-й группы составила — 1 [0; 3], для 2-й группы — 4 [2; 8]. При этом у 14 из 15 пациентов группы фонохирургического вмешательства с использованием лазера с длиной волны 445 нм на 7-е сутки после операции отмечалось полноценное восстановление слизистой волны, в то время как слизистая волна в этот же срок восстановилась у 7 из 15 пациентов 2-й группы.

При сравнении реактивных воспалительных явлений по данным видеоларингоскопии в двух группах выявлено, что выраженность реактивных воспалительных явлений в области оперативного вмешательства в первые сутки после операции у пациентов 2-й группы, оперированных с применением холодного инструментария, статистически значимо превышала данный показатель у пациентов 1-й группы, оперированных с помощью лазера ($p<0,05$). Аналогичная разница отмечалась при сравнении двух групп на 7-е сутки после операции. Через месяц после вмешательства медиана выраженности реактивных явлений составила 0 баллов в каждой группе. Сравнительные данные обеих групп после оперативных вмешательств представлены в сводной **табл. 2**.

Таблица 1. **Характеристики (пол, средний возраст) и показатели (Jitter, %; Shimmer, %; HNR; VHI-10рус) у пациентов основной и контрольной групп до хирургического вмешательства**

Table 1. **Parameters (sex, mean age) and indicators (Jitter, %; Shimmer, %; HNR; VHI-10rus) in patients of study and control groups before surgery**

Группы обследуемых и тесты	Статистический показатель	Группа		*p*
		лазер 445 нм (n=15)	холодный инструментарий (n=15)	
Мужчины, *n* (%)	—	9 (60)	8 (53)	1,0*
Женщины, *n* (%)		6 (40)	7 (47)	
Средний возраст, годы		40,1±12,2	45,3±1,1	0,6**
Jitter, %	Медиана [Q_1; Q_3]	1,5 [1,1; 2,2]	0,8 [0,5; 1,3]	0,14***
	(мин, макс)	(0,3; 3,9)	(0,4; 3,2)	
Shimmer, %	Медиана [Q_1; Q_3]	8,3 [3,7; 9,1]	4,9 [3,4; 7,8]	0,45***
	(мин; макс)	(1,7; 14,6)	(2,4; 18,4)	
HNR	Медиана [Q_1; Q_3]	10,4 [7,4; 12,1]	11,8 [7,7; 13,8]	0,6***
	(мин; макс)	(1,8; 17,9)	(2,3; 20,2)	
VHI-10рус	Медиана [Q_1; Q_3]	20 [15; 27]	18 [14; 24]	0,32***
	(мин; макс)	(9; 38)	(6; 26)	

Примечание. Рассчитано с использованием * — критерия χ^2 Пирсона; ** — *t*-критерия Стьюдента; *** — *U*-критерия Манна—Уитни.

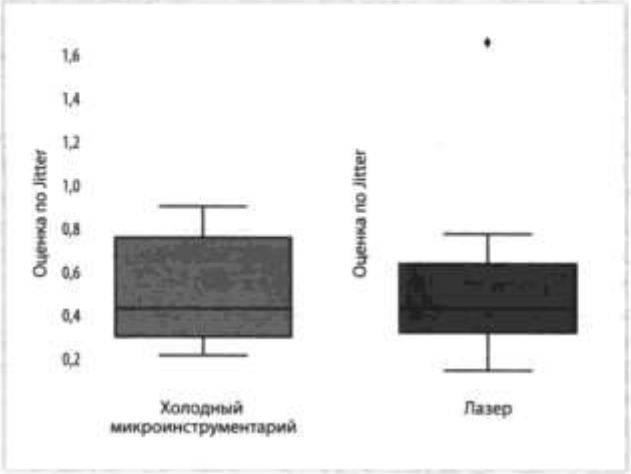

Рис. 1. Оценка по Jitter (%) после оперативного вмешательства.

Fig. 1. Assessment by Jitter (%) after surgery.



Рис. 2. Оценка по Shimmer (%) после оперативного вмешательства.

Fig. 2. Assessment by Shimmer (%) after surgery.

Таблица 2. Сравнительный анализ показателей объективного и субъективного анализа голоса, данных видеоларингостробоскопии после операции у пациентов 1-й и 2-й групп в зависимости от вида хирургического вмешательства

Table 2. Comparative analysis of indicators of objective and subjective voice analysis, post-surgery videolaryngostroboscopy data in patients of the 1st and 2nd groups depending on the type of surgery

Группы обследуемых и тесты	Статистический показатель	Группа		p
		лазер 445 нм (n=15)	холодный инструментарий (n=15)	
Jitter, %	Медиана [Q_1; Q_3] (мин; макс)	0,4 [0,3; 0,7] (0,1; 1,7)	0,4 [0,3; 0,8] (0,2; 0,9)	0,9
Shimmer, %	Медиана [Q_1; Q_3] (мин; макс)	2,8 [2,1; 3,8] (1,7; 11,7)	3,9 [1,8; 5,2] (1,4; 5,8)	1,0
HNR	Медиана [Q_1; Q_3] (мин; макс)	17,4 [17,2; 19,1] (8,1; 20,7)	16,8 [15,2; 18,2] (5,2; 25,1)	0,5
VHI-10рус	Медиана [Q_1; Q_3] (мин; макс)	4 [3; 5] (1; 12)	5 [3; 9] (0; 20)	0,85
Реактивные изменения на 1-е сутки после операции, баллы	Медиана [Q_1; Q_3] (мин; макс)	2 [1; 2] (1; 4)	5 [3; 6] (2; 8)	0,024
Реактивные изменения на 7-е сутки после операции, баллы	Медиана [Q_1; Q_3] (мин; макс)	0 [0; 1] (0; 2)	2 [1; 3] (0; 4)	0,047
Видеоларингостробоскопия на 7-е сутки, баллы	Медиана [Q_1; Q_3] (мин; макс)	1 [0; 3] (0; 8)	4 [2; 8] (0; 10)	0,22
Полноценное восстановление слизистой волны на 7-е сутки, %	—	14 (93)	7 (47)	—

Примечание. p — значения рассчитаны с использованием U-критерия Манна—Уитни.

Выводы

Впервые выполнено сравнение функциональных результатов фонохирургических вмешательств при полипах голосовых складок, проведенных с использованием полупроводникового лазера с длиной волны 445 нм и классического варианта эндоларингеальной фонохирургии с применением холодного микроинструментария. По результатам статистического анализа показано, что при сравнении данных объективных (акустический анализ голоса) и субъективных (опросник VHI-10рус) показателей качества голоса статистически значимых различий в результатах между двумя группами не было. Не выявлены статистически значимые различия в степени восстановления параметров, оцениваемых по данным видеоларингостробоскопии, однако на момент выписки у 93% пациентов, прооперированных с использованием лазера, отмечалось полное восстановление слизистой волны, в то время как у пациентов после применения холодного микроинструментария указанный результат достигнут в 47% случаев. С позиции мукоондуляторной теории голосообразования именно полноценное восстановление слизистой волны считается крайне важным для дальнейшего адекватного восстановления качества голоса. При оценке выраженности реактивных воспалительных явлений в области хирургического вмешательства показано, что данный показатель был статистически значимо меньше в 1-е и на 7-е сутки у пациентов, прооперированных с использованием лазера. Это свидетельствует о более

быстром заживлении операционной раны у пациентов данной группы, более раннем восстановлении качества голосовой функции и, как следствие, означает возможность сокращения сроков госпитализации.

Еще в 2018 г. M. Hess и соавт. пришли к выводу, что лазер с длиной волны 445 нм отличается от других удачным сочетанием фотоангиолитических и режущих свойств, при этом данные свойства могут передаваться через небольшие оптические волокна — диаметром 300—400 мкм, что позволяет хирургу свободнее манипулировать в ходе операции на голосовых складках. Безусловно, выбор хирургической техники в первую очередь зависит от квалификации и опыта хирурга, а также от оснащенности стационара. Однако на основании изложенного можно рекомендовать использование полупроводникового лазера с длиной волны 445 нм для фонохирургических вмешательств, в частности при полипах голосовых складок, с целью прогнозируемого успешного восстановления голосовой функции, а также минимизации выраженности реактивных воспалительных явлений в послеоперационном периоде и обеспечения более ранней реабилитации пациентов данной группы.

Авторы заявляют об отсутствии конфликта интересов.
The authors declare no conflicts of interest.

ЛИТЕРАТУРА/REFERENCES

1. Johns MM. Update on the etiology, diagnosis, and treatment of vocal fold nodules, polyps, and cysts. *Current Opinion in Otolaryngology and Head and Neck Surgery*. 2003;11(6):456-461. https://doi.org/10.1097/00020840-200312000-00009
2. Chen SH, Hsiao TY, Hsiao LC, Chung YM, Chiang SC. Outcome of resonant voice therapy for female teachers with voice disorders: perceptual, physiological, acoustic, aerodynamic, and functional measurements. *Journal of Voice*. 2007;21(4):415-425. https://doi.org/10.1016/j.jvoice.2006.02.001
3. Van Dinther JJ, De Bodt M, Wuyts FL, Van de Heyning PH. Vocal fold surgery of benign inflammatory lesions of Reinke's space: an outcome study in 47 subjects. *European Archives of Oto-Rhino-Laryngology*. 2009;266(11):1753-1757. https://doi.org/10.1007/s00405-009-0991-y
4. Ракунова Е.Б. Современные возможности лечения пациентов с доброкачественными и опухолеподобными заболеваниями гортани. *Вестник оториноларингологии*. 2017;82(1):68-72.
Rakunova EB. Modern possibilities of treatment of patients with benign and tumor-like diseases of the larynx. *Vestnik otorinolaringologii*. 2017;82(1):68-72. (In Russ.).
5. Dassé R, De Monès del Pujol E. First-line treatment of exudative vocal fold-lesions by in-office local corticosteroid injection: A literature review. *European Annals of Otorhinolaryngology, Head and Neck Diseases*. 2021;138(3):169-175. https://doi.org/10.1016/j.anorl.2020.09.001
6. Карпищенко С.А., Рябова М.А., Улупов М.Ю. Лазерная хирургия в оториноларингологии на современном этапе. *Consilium Medicum*. 2014;16(11):73-76.
Karpishchenko SA, Ryabova MA, Ulupov MYu. Laser surgery in otorhinolaryngology at the present stage. *Consilium Medicum*. 2014;16(11):73-76. (In Russ.).
7. Рябова М.А., Улупов М.Ю., Малкова М.Е., Степанова В.А. Фибромиксома гортани: клинический случай. *Folia otorhinolaryngologiae et pathologiae respiratoriae*. 2022;28(2):85-92.
Ryabova MA, Ulupov MYu, Malkova ME, Stepanova VA. Laryngeal fibromyoma: a clinical case. *Folia otorhinolaryngologiae et pathologiae respiratoriae*. 2022;28(2):85-92. (In Russ.).
8. Крюков А.И., Царапкин Г.Ю., Арзамазов С.Г., Панасов С.А. Лазеры в оториноларингологии. *Вестник оториноларингологии*. 2016;81(6):62-66.
Kryukov AI, Tsarapkin GYu, Arzamazov SG, Panasov SA. Lasers in otorhinolaryngology. *Vestnik otorinolaringologii*. 2016;81(6):62-66. (In Russ.).
9. Zeitels S, Burns J. Office-based laryngeal laser surgery with the 532-nm pulsed-potassium-titanyl-phosphate laser. *Current Opinion in Otolaryngology and Head and Neck Surgery*. 2007;15:394-400.
10. Нажмудинов И.И., Серебрякова И.Ю., Магомедова К.М., Давудова Б.Х., Гусейнов И.Г., Абдуллаев Б.З., Хоранова М.Ю. Применение современных технологий в лечении предраковых заболеваний гортани. *Вестник оториноларингологии*. 2018;83(5):45-48.
Nazhmudinov II, Serebryakova IYu, Magomedova KM, Davudova BKh, Guseinov IG, Abdullaev BZ, Khoranova MYu. Application of modern technologies in the treatment of precancerous diseases of the larynx. *Vestnik otorinolaringologii*. 2018;83(5):45-48. (In Russ.).
11. Абдуллаев Б.З., Нажмудинов И.И., Давудов Х.Ш., Гаращенко Т.И., Гусейнов И.Г., Хоранова М.Ю., Кошель И.В. Методы щадящего хирургического лечения хронического отечно-полипозного ларингита (болезни Рейнке—Гайека). *Медицинский совет*. 2021;(18):184-191.
Abdullaev BZ, Nazhmudinov II, Davudov KhSh, Garashchenko TI, Guseinov IG, Khoranova MYu, Koshel IV. Methods of sparing surgical treatment of chronic edematous-polypous laryngitis (Reinke—Gayek disease). *Meditsinskij sovet*. 2021;(18):184-191. (In Russ.).
12. Вавин В.В., Добрецов К.Г. Особенности микрохирургии вестибулярного отдела гортани с использованием CO_2-лазера и диодного лазера. *Вестник оториноларингологии*. 2019;84(2):57-60.
Vavin VV, Dobretsov KG. Features of microsurgery of the vestibular larynx using a CO_2 laser and a diode laser. *Vestnik otorinolaringologii*. 2019;84(2):57-60. (In Russ.).
13. Hess MM, Fleischer S, Ernstberger M. New 445 nm blue laser for laryngeal surgery combines photoangiolytic and cutting properties. *European Archives of Oto-Rhino-Laryngology*. 2018;275(6):1557-1567. https://doi.org/10.1007/s00405-018-4974-8
14. Козырева Е.Е., Шамкина П.А., Ильина В.А., Чуфистова А.В. Экспериментальное исследование параметров и методик хирургического воздействия лазера с длиной волны излучения 445 нм. *Российская оториноларингология*. 2021;20(6):60-63.
Kozyreva EE, Shamkina PA, Ilyina VA, Chufistova AV. Experimental study of parameters and methods of surgical exposure to a laser with a wavelength of 445 nm. *Rossijskaya otorinolaringologiya*. 2021;20(6):60-63. (In Russ.).
15. Криштопова М.А., Осипук Е.С., Семенов С.А., Петрова Л.Г. Лингвистическая адаптация и подтверждение применения русской версии сокращенного опросника Индекс изменения голоса-10 (Voice Handicap Index (VHI)-10) у пациентов с дисфонией. *Оториноларингология. Восточная Европа*. 2020;10(3): 223-234.
Krishtopova MA, Osipuk ES, Semenov SA, Petrova LG. Linguistic adaptation and confirmation of the use of the Russian version of the abridged questionnaire Voice Change Index — 10 (Voice Handicap Index (VHI)-10) in patients with dysphonia. *Otorinolaringologiya. Vostochnaya Evropa*. 2020;10(3):223-234. (In Russ.).

Поступила 29.11.2022
Received 29.11.2022
Принята к печати 27.02.2023
Accepted 27.02.2023

Вестник оториноларингологии
2023, Т. 88, №4, с. 46–53
https://doi.org/10.17116/otorino20238804146

Vestnik otorinolaringologii
2023, Vol. 88, No. 4, pp. 46–53
https://doi.org/10.17116/otorino20238804146

Опыт применения дупилумаба в лечении хронического риносинусита с полипами

© Н.В. БОЙКО[1], И.В. СТАГНИЕВА[1], О.Е. ЛОДОЧКИНА[1], Н.В. КУРБАТОВА[2]

[1]ФГБОУ ВО «Ростовский государственный медицинский университет» Минздрава России, Ростов-на-Дону, Россия;
[2]ФГАОУ ВО «Южный федеральный университет» Минобрнауки России, Ростов-на-Дону, Россия

РЕЗЮМЕ

Хронический риносинусит (ХРС) с полипами является наиболее тяжелой формой воспалительных заболеваний околоносовых пазух, особенно в сочетании с коморбидной астмой. Новым направлением в персонифицированном лечении тяжелых форм эозинофильного воспаления являются биологические препараты на основе гуманизированных моноклональных антител.

Цель исследования. Изучить эффективность таргетной терапии у больных с ХРС с полипами и коморбидной астмой.

Материал и методы. Обследованы 19 больных, отобранных для биологической терапии согласно международным критериям. Больные рандомно распределены в две группы. В 1-ю группу вошли 10 больных, получавших лечение дупилумабом. Дупилумаб вводили подкожно в дозе 300 мг каждые 2 нед в течение 24 нед. Во 2-ю группу вошли 9 больных, получавших лечение реслизумабом по поводу тяжелой эозинофильной астмы с коморбидным ХРС и полипами. Реслизумаб вводили внутривенно в дозе 3 мг на 1 кг массы тела 1 раз в 4 нед в течение 24 нед. Эти больные составили группу сравнения. Оба препарата используются для лечения эозинофильного воспаления, но имеют различные биологические мишени.

Результаты. Сравнительный анализ динамики основных показателей, характеризующих клиническое течение ХРС с полипами и астмы (SNOT-22, контроль симптомов астмы по опроснику АСТ, результаты спиральной компьютерной томографии околоносовых пазух по шкале Lund—Mackay), выявил положительную динамику у больных обеих групп, более выраженную у пациентов, получающих дупилумаб.

Заключение. Изменения, выявленные при спиральной компьютерной томографии околоносовых пазух, характеризуемые по шкале Lund—Mackay, результаты по SNOT-22 и АСТ являются наиболее демонстративными и могут быть использованы для оценки успешности лечения биологическими препаратами больных хроническим риносинуситом с полипами.

Ключевые слова: *хронический риносинусит с полипами, астма, дупилумаб, реслизумаб.*

ИНФОРМАЦИЯ ОБ АВТОРАХ:
Бойко Н.В. — https://orcid.org/0000-0002-1316-5061
Стагниева И.В. — https://orcid.org/0000-0002-2894-2062
Лодочкина О.Е. — https://orcid.org/0000-0001-7401-0680
Курбатова Н.В. — https://orcid.org/0000-0002-2343-734X
Автор, ответственный за переписку: Бойко Н.В. — e-mail: nvboiko@gmail.com

КАК ЦИТИРОВАТЬ:
Бойко Н.В., Стагниева И.В., Лодочкина О.Е., Курбатова Н.В. Опыт применения дупилумаба в лечении хронического риносинусита с полипами. *Вестник оториноларингологии*. 2022;88(4):46–53. https://doi.org/10.17116/otorino20228804146

Experience with dupilumab in the treatment of chronic rhinosinusitis with nasal polyps

© N.V. BOIKO[1], I.V. STAGNIEVA[1], O.E. LODOCHKINA[1], N.V. KURBATOVA[2]

[1]Rostov State Medical University of the Ministry of Health of Russia, Rostov-on-Don, Russia;
[2]Southern Federal University, Rostov-on-Don, Russia

ABSTRACT

Chronic rhinosinusitis (CRS) with nasal polyps is the most severe form of inflammatory diseases of the paranasal sinuses, especially in combination with comorbid asthma. A new avenue for the personalized treatment of severe forms of eosinophilic inflammation are biologics based on humanized monoclonal antibodies.

Objective. To study the effectiveness of targeted therapy in patients with CRS with nasal polyps and comorbid asthma.

Material and methods. 19 patients selected for biological therapy according to international criteria were studied. The patients were randomly divided into 2 groups. The first group included 10 patients treated with dupilumab. Dupilumab was administered subcutaneously 300 mg every 2 weeks for 24 weeks. Group 2 included 9 patients treated with reslizumab for severe eosinophilic asthma with comorbid CRS with nasal polyps. Reslizumab was administered intravenously 3 mg/kg body weight once every 4 weeks for 24 weeks. These patients constituted the comparison group. Both drugs are used in treatment of eosinophilic inflammation but have different biological targets.

Results. Comparative analysis of the dynamics of the main indicators characterizing the clinical course of CRS with nasal polyps and asthma (SNOT-22, control of asthma symptoms — ACT, the results of SCT of the paranasal sinuses according to the Lund-Mackay score) revealed a positive trend in patients of both groups, more pronounced in patients receiving dupilumab.

Conclusion. Changes in CT of the paranasal sinuses, characterized by the Lund-Mackay score, the results of SNOT-22 and ACT are the most demonstrative and can be used to assess the results of treatment with biologics in patients with chronic rhinosinusitis with nasal polyps.

Keywords: *chronic rhinosinusitis with nasal polyps, asthma, dupilumab, reslizumab.*

INFORMATION ABOUT THE AUTHORS:
Boiko N.V. — https://orcid.org/0000-0002-1316-5061
Stagnieva I.V. — https://orcid.org/0000-0002-2894-2062
Lodochkina O.E. — https://orcid.org/0000-0001-7401-0680
Kurbatova N.V. — https://orcid.org/0000-0002-2343-734X
Corresponding author: Boiko N.V. — e-mail: nvboiko@gmail.com

TO CITE THIS ARTICLE:
Boiko NV, Stagnieva IV, Lodochkina OE, Kurbatova NV. Experience with dupilumab in the treatment of chronic rhinosinusitis with nasal polyps. *Bulletin of Otorhinolaryngology = Vestnik otorinolaringologii.* 2022;88(4):46–53. (In Russ.). https://doi.org/10.17116/otorino20228804146

Введение

Хронический риносинусит с полипами (в русскоязычной литературе — полипозный риносинусит, ПРС) — наиболее тяжелая форма хронического воспаления околоносовых пазух, характеризующаяся значительным снижением качества жизни больного [1, 2], которое оказывается ниже, чем у больных с хроническими сердечно-сосудистыми заболеваниями и паркинсонизмом [3]. ПРС часто проявляет рефрактерность к традиционному медикаментозному воздействию, и возникает необходимость в применении системной глюкокортикостероидной терапии и/или хирургического лечения. По данным различных авторов, от 46% до 79% больных ПРС имеют в анамнезе хотя бы одно эндоназальное эндоскопическое вмешательство [2, 4]. В раннем послеоперационном периоде у этих больных достигается хороший функциональный результат, но в подавляющем большинстве случаев он оказывается нестойким. Клинические признаки рецидива полипов определяются у 40% больных в течение 18 мес после операции, у 60% — в течение 7 лет и у 80% — в течение 12 лет [4, 5]. Особую проблему представляют больные с рекальцитрантными формами заболевания, подвергающиеся многократной хирургической ревизии. По данным систематического обзора C.A. Loftus и соавт., в эту группу попадает от 14% до 24% больных с ПРС [6].

Риск рецидива полипов значительно повышается при наличии коморбидной астмы [5, 7, 8]. Оба эти заболевания являются проявлением Th2-зависимого воспаления и характеризуются высоким уровнем общей и местной эозинофилии, повышенным содержанием в тканях интерлейкинов (IL) IL-4, IL-13, IL-5, а также IgE [9] и взаимно отягощают клиническое течение заболевания [10]. Наиболее тяжелое, неконтролируемое течение ПРС с высокой частотой рецидивов полипов наблюдается у больных с коморбидной аспирининдуцированной астмой [11].

Новым направлением в персонифицированном лечении тяжелых форм эозинофильного воспаления являются биологические препараты на основе гуманизированных моноклональных антител [12], которые изначально применяли для лечения атопического дерматита и астмы [13, 14]. Среди множества биологических препаратов для лечения ПРС в настоящее время одобрены три: дупилумаб, меполизумаб, омализумаб [15].

Применение дупилумаба при ПРС изучено в ряде многоцентровых рандомизированных плацебо-контролируемых исследований [16—18]. В то же время вопросы применения биологических препаратов в предоперационном периоде, после хирургического вмешательства или как альтернативы последнему, а также прогнозирование эффекта у конкретного пациента, идентификация маркеров эффективности должны быть изучены в дальнейшем [19—21].

Цель исследования — изучить эффективность таргетной терапии у больных ХРС с полипами и коморбидной астмой.

Материал и методы

Мы наблюдали 19 больных с ПРС и коморбидной астмой. Исследование проведено на базе ГАУ РО «Областной консультативно-диагностический центр» (Ростов-на-Дону) в период с января 2019 г. по ноябрь 2022 г.

Отбор больных для биологической терапии проведен согласно критериям международного консенсуса EUFOREA [20]: возраст старше 18 лет, наличие маркеров Th2-зависимого воспаления, хронического риносинусита с полипами и коморбидной астмы, потребность в системной кортикостероидной терапии на протяжении последних 2 лет, значительное ухудшение качества жизни, значительное снижение обоняния.

Больные, отобранные для проведения биологической терапии, рандомно разделены на две группы. В 1-ю группу вошли 10 больных, получавших лечение дупилумабом. Дупилумаб вводили подкожно в дозе 300 мг каждые 2 нед в течение 24 нед. Во 2-ю группу вошли 9 больных, получавших на базе пульмонологического отделения реслизумаб по поводу тяжелой эозинофильной астмы. У всех 9 больных 2-й группы астма сочеталась с ПРС. Мы провели им дополнительные исследования по тому же протоколу, что и больным 1-й группы, и включили в группу сравнения. Реслизумаб вводили внутривенно в дозе 3 мг на 1 кг массы тела 1 раз в 4 нед в течение 24 нед.

Реслизумаб не зарегистрирован для лечения ПРС, и его влияние на клиническое течение ПРС обычно исследуют у больных с тяжелой эозинофильной астмой и коморбидным хроническим риносинуситом с полипами [22, 23]. Наблюдение за больными с астмой и ПРС, получающими реслизумаб по поводу астмы, позволило S.F. Weinstein и соавт. [23] сделать вывод, что наличие полипов у больных с эозинофильной астмой позволяет прогнозировать более высокую эффективность при лечении реслизумабом, чем у больных с астмой без полипов.

Все больные продолжали базисную терапию, которую они получали до начала применения биологических препаратов (мометазона фуроат интраназально, противоаллергические базисные препараты). Регистрацию показателей, характеризующих клиническое течение заболевания, проводили перед началом лечения и через 24 нед от начала лечения.

Всем больным выполняли эндоскопическое исследование полости носа с определением общего индекса полипов (TPS), спиральную компьютерную томографию (СКТ) околоносовых пазух, определение содержания эозинофилов в крови и эозинофильного катионного протеина (ECP), спирометрию с определением объема форсированного выдоха за первую секунду (ОФВ1). Общий индекс полипов (TPS) оценивали в баллах по стандартной схеме: 0 — нет полипов; 1 — мелкие полипы в среднем носовом ходе, не выходящие за пределы нижнего края средней носовой раковины; 2 — полипы, выходящие за пределы нижнего края средней носовой раковины; 3 — крупные полипы, достигающие нижнего края нижней носовой раковины, или полипы, расположенные медиально от средней носовой раковины; 4 — крупные обтурирующие полипы. Индекс TPS вычисляли как сумму индексов обеих половин носа. Эффект от применения биологической терапии оценивался как положительный при уменьшении индекса TPS на 1—2 балла и больше [24].

Состояние околоносовых пазух и остиомеатального комплекса на СКТ оценивали по шкале Lund—Mackay. Уровень системной эозинофилии определяли по содержанию клеток в 1 мкл. Содержание клеток рассчитывали по формуле: количество лейкоцитов 10^9 × количество эозинофилов в процентах ×10.

Помимо объективных показателей для отслеживания динамики использовали тест SNOT-22 (Sino-Nasal Outcome Test-22), включающий оценку больным основных симптомов патологии носа и околоносовых пазух, психологических симптомов и качества сна, и опросник по контролю симптомов астмы ACT (Asthma Control Test). Улучшение по тесту SNOT-22 считали значимым при его изменении на 8,9 балла и более [24].

Результаты исследования обрабатывали с помощью статистического модуля пакета MatLab с использованием критериев Колмогорова—Смирнова для оценки нормальности распределения, Стьюдента — для оценки эффекта воздействия на показатели выборки, а также гистограммы абсолютных частот — для визуализации выборочных распределений [25].

Результаты и обсуждение

В 1-ю группу включены 10 больных в возрасте от 28 до 69 лет: 7 женщин и 3 мужчин. Продолжительность заболевания была от 6 до 29 лет, причем у 8 больных дебют астмы предшествовал появлению полипов, 2 человека отметили одновременное появление затруднения носового дыхания и приступов астмы. В прошлом 7 больных подвергались хирургическому вмешательству по поводу ПРС от 2 до 5 раз. Перед началом лечения дупилумабом проведен осмотр полости носа с помощью эндоскопа. Полипы в полости носа обнаружены у всех пациентов, индекс TPS составил от 2 до 8. На СКТ околоносовых пазух обнаружены изменения всех пазух с оценкой по шкале Lund—Mackay от 12 до 24.

Во 2-ю группу включены 9 больных в возрасте от 29 до 58 лет: 6 женщин и 3 мужчин. Продолжительность заболевания была от 2 до 17 лет. Хирургические вмешательства по поводу ПРС в анамнезе были у 6 больных (от 1 до 6 раз). Полипы в полости носа обнаружены у 8 пациентов (один больной подвергнут полипотомии носа за 1,5 мес до начала лечения), индекс TPS составил от 2 до 6. На СКТ околоносовых пазух обнаружены изменения всех пазух с оценкой по шкале Lund—Mackay от 11 до 20.

По истечении 24 нед от начала лечения заметное субъективное улучшение в отношении обоих заболеваний отметили все 10 (100%) больных 1-й группы и 7 (78%) из 9 больных 2-й группы. Клиническое улучшение характеризовалось уменьшением заложенности носа, нормализацией сна, повышением толерантности к физической нагрузке, снижением потребности в применении системных кортикостероидов или отказом от них.

Анализ результатов исследования больных проведен с помощью критерия Стьюдента (*t*-критерия) для зависимых (парных) выборок. В рамках критерия проверяется нулевая гипотеза, которая формулирует отсутствие эффекта. Статистическая модель этого критерия требует прежде убедиться в нормальности распределения изучаемой разности. Свойство нормальности выборки инвариантно относительно линейных преобразований, поэтому мы воспользовались стандартизацией, чтобы применить критерий Колмогорова—Смирнова. В **табл. 1** приведены величины критериальных статистик *KSstat* этого критерия и вероятностей их появления P_{KSstat}; значения вероятностей таблицы указывают, что критериальные статистики не попадают в значимую область, то есть все значения P_{KSstat}<0,975 и нулевая гипотеза критерия Колмогорова—Смирнова о нормальности распределения не отвергается, выборка разности показателей распределена нормально.

Таблица критериальных статистик Стьюдента *tstat* и ее вероятностей P_{tstat}, полученная для разностей выборок показателей, до и после лечения не приводится, так как все результаты P_{tstat} попадают в значимую область, P_{tstat}>0,975 и нулевая гипотеза об отсутствии эффекта отвергается.

Анализ статистической значимости различий основных анализируемых показателей проведен с использованием критерия Стьюдента **(табл. 2, 3)**.

Средние показателей проанализированы с помощью *t*-критерия для одной выборки с нулевой гипотезой о том, что выборка принадлежит генеральной совокупности с проверяемым выборочным средним; данные **табл. 2, 3** подтверждают справедливость гипотезы, а доверительные интервалы заключают в себе эти значения. Таким обра-

Таблица 1. **Значения критерия Колмогорова—Смирнова**
Table 1. **Kolmogorov-Smirnov criterion values**

Параметр оценки	*KSstat*	*p*
Больные 1-й группы		
Lund-Mackay score	0,167	0,900
ACT	0,200	0,749
SNOT-22	0,142	0,972
Больные 2-й группы		
Lund-Mackay score	0,151	0,968
ACT	0,174	0,907
SNOT-22	0,203	0,784

Таблица 2. **Средние значения показателей (mean) и доверительные интервалы (CI) по критерию Стьюдента больных 1-й группы (получавших дупилумаб)**

Table 2. **Average values of indicators (mean) and confidence intervals (CI) according to the Student's criterion of group 1 patients (receiving dupilumab)**

Параметр оценки	До лечения		После 24 нед лечения	
	Mean	CI	Mean	CI
Lund-Mackay score	20,3	[17,21; 23,39]	7,3*	[3,73; 10,87]
ACT	8,4	[5,99; 10,81]	23,4*	[21,16; 25,64]
SNOT-22	81	[70,99; 91,02]	20,8*	[8,47; 33,13]

Примечание. * — статистически значимые различия показателей через 24 нед лечения дупилумабом по сравнению с исходными значениями.

Таблица 3. **Средние значения показателей (mean) и доверительные интервалы (CI) по критерию Стьюдента больных 2-й группы (получавших реслизумаб)**

Table 3. **Average values of indicators (mean) and confidence intervals (CI) according to the Student's criterion of patients of group 2 (treated reslizumab)**

Параметр оценки	До лечения		После 24 нед лечения	
	Mean	CI	Mean	CI
Lund-Mackay score	13,11	[7,57; 18,65]	9,78*	[3,48; 16,08]
ACT	7,89	[5,39; 10,39]	18,56*	[13,85; 23,26]
SNOT-22	68,56	[55,21; 81,90]	41*	[22,58; 59,42]

Примечание. * — статистически значимые различия показателей через 24 нед лечения реслизумабом по сравнению с исходными значениями.

зом, доказана правомерность всех этапов статистического анализа.

Ограниченность выборки пациентов, получивших лечение, в рассматриваемом исследовании не является проблемой, поскольку здесь регистрируются статистически устойчивые результаты. Для наглядности предлагаем рассмотреть эмпирическое распределение абсолютных частот (гистограмм) при лечении дупилумабом и реслизумабом относительно серии показателей (Lund-Mackay score, ACT, SNOT-22) до и после 24-недельного курса лечения.

Анализ результатов SNOT-22 и ACT подтвердил наличие статистически значимого улучшения у больных обеих групп, но более выраженный эффект отмечен у пациентов 1-й группы. Результаты статистической обработки этих показателей приведены в **табл. 2, 3**. Следует отметить, что показатели ОФВ1 после 24 нед лечения в индивидуальной оценке улучшились у каждого больного, но статистически значимое улучшение в группах не зарегистрировано.

Самым демонстративным для оценки результатов показателем, на наш взгляд, явился индекс Lund—Mackay, поскольку он не зависел от хирургических вмешательств в полости носа и сроков их выполнения. У больных 1-й группы отмечено статистически значимое улучшение по этому показателю, в то время как у больных 2-й группы не зарегистрированы статистически значимые изменения, хотя у 6 больных индекс Lund—Mackay уменьшился в среднем на 7 баллов, у 2 — остался без изменений, а у 1 — увеличился на 4 балла.

На **рис. 1—3** представлено сравнение показателей Lund—Mackay, ACT, SNOT-22 до лечения (светло-серая гистограмма) и после лечения (темно-серая гистограмма) при использовании дупилумаба **(рис. 1, а)** и реслизумаба **(рис. 1, б)**; по оси *x* — величина регистрируемых показателей, все результаты разделены на три группы, а по оси *y* *N* — количество пациентов, попавших в группу; в рамках указаны величины средних показателей, отслеживаемых до и после лечения. Изменения TPS оказались неоднородными: у 7 больных 1-й группы — уменьшение на 2 балла и более, у 3 больных — на 1 балл; у 4 больных 2-й группы — уменьшение на 2 балла и более, у 2 — на 1 балл, у 1 — без изменений, у 2 больных показатель вырос, что свидетельствует об отрицательной динамике.

Индекс Lund—Mackay более объективно характеризует изменения слизистой оболочки по сравнению с индексом TPS. Больные начинали лечение с разным количеством хирургических вмешательств по поводу ПРС в анамнезе, в разные сроки после этих вмешательств, и объем этих вмешательств варьировал от полипотомии носа до эндоназальной эндоскопической полисинусотомии, но даже в тех случаях, когда полипы в полости носа были небольших размеров, изменения в пазухах оставались значительными.

Особый интерес представляет динамика биомаркеров эозинофильного воспаления. У всех пациентов 2-й группы, получающих реслизумаб, отмечалось значительное снижение эозинофилии крови уже после первого введения препарата и низкий уровень эозинофилов сохранялся на протяжении всего периода наблюдения. Такая реакция объясняется механизмом действия препарата: реслизумаб специфически связывается с IL-5, вызывая ограничение дифференцировки, хемотаксиса, активации и выживаемости эозинофилов [26].

Дупилумаб имеет другие биологические мишени. Он является гуманизированным моноклональным антителом IgG4, которое ингибирует передачу сигналов ключевых драйверов Th2-зависимого воспаления (IL-4 и IL-13) путем специфического связывания с IL-4Rα-субъединицей, общей для рецепторных комплексов IL-4 и IL-13, что влечет за собой ограничение активации клеточного компонента эозинофильного воспаления и продукции цитокинов, IgE и основных медиаторов воспаления: гистамина, эйкозаноидов, лейкотриенов, хемокинов и цитокинов, включая эотаксин/CCL11, TARC/CCL17 [25]. У больных 1-й группы

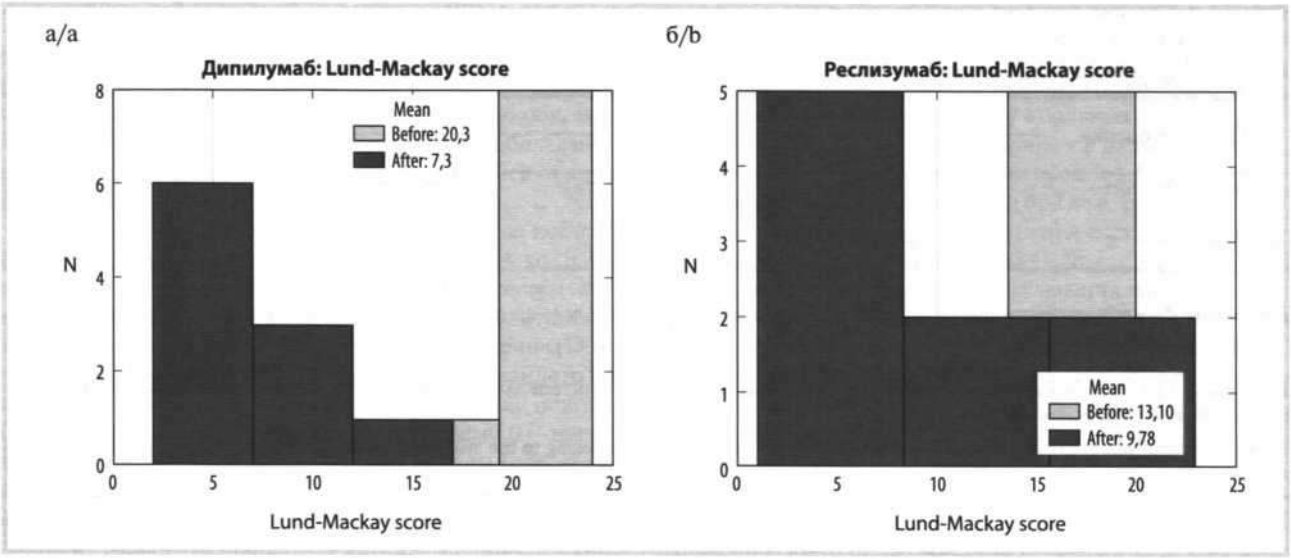

***Рис. 1.* Динамика изменения показателя Lund—Mackay от исходного уровня до 24-й недели лечения.**
а — лечение дупилумабом; б — лечение реслизумабом. Легенда содержит средние значения двух групп до и после лечения (Mean). Значения показателя Lund—Mackay до и после лечения дупилумабом не пересекаются (а), за исключением одного пациента. Это означает, что практически все больные откликнулись по показателю Lund—Mackay на лечение препаратом — в отличие от получавших реслизумаб (б).

***Fig. 1.* Lund-Mackay scores change from baseline to week 24 with dupilumab (Fig. 1, a) and reslizumab (Fig. 1, b).**
The legend contains the mean — average values of the two groups before and after the treatment. Lund-Mackay score values before and after treatment with dupilumab do not overlap, with the exception of one patient. This means that almost all patients responded to treatment with dupilumab, unlike those receiving reslizumab (Fig. 1, b).

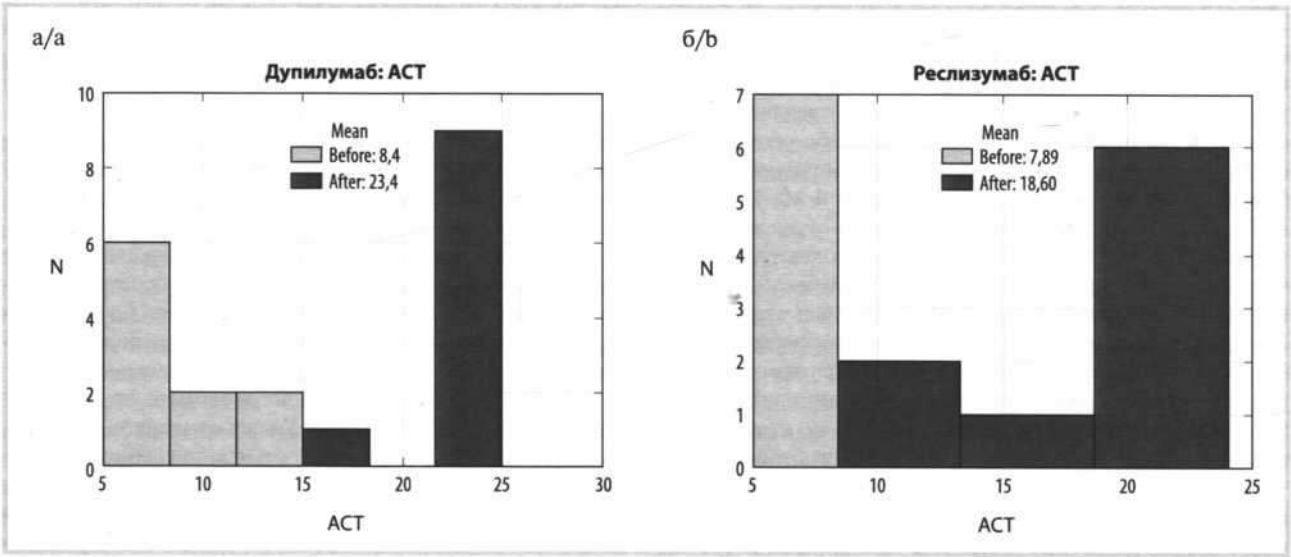

***Рис. 2.* Динамика изменения показателя АСТ от исходного уровня до 24-й недели лечения.**
а — лечение дупилумабом; б — лечение реслизумабом. Легенда содержит средние значения двух групп до и после лечения (Mean).Терапия дупилумабом по показателю АСТ на гистограмме (а) демонстрирует две непересекающиеся, но соседствующие по величинам группы. Это означает, что лечение дает заметный ответ по показателю АСТ у всех пациентов. В случае с реслизумабом (б) картина схожа с предыдущей (рис. 1, б) по показателю Lund—Mackay.

***Fig 2.* ACT scores change from baseline to week 24 with dupilumab (Fig. 2, a) and reslizumab (Fig. 2, b).**
The legend contains the mean — average values of the two groups before and after the treatment. Dupilumab therapy in accordance with the ACT indicator on the histogram (Fig. 2, a) demonstrates two disjoint, but adjacent in values groups. This result shows that treatment provides a meaningful response in all patients. In the case of reslizumab (Fig. 2, b) the picture is similar to the previous one (Fig. 1, b), according to Lund-Mackay score.

на фоне лечения дупилумабом зафиксировано увеличение количества эозинофилов в крови. Это согласуется с гипотезой о том, что дупилумаб блокирует миграцию эозинофилов в ткани, ингибируя выработку эотаксинов, опосредованную IL-4 и IL-13, что подтверждается наблюдаемым снижением концентраций эотаксина-3 в сыворотке и в органе-мишени, но не тормозит продукцию эозинофилов или их выход из костного мозга [16, 27].

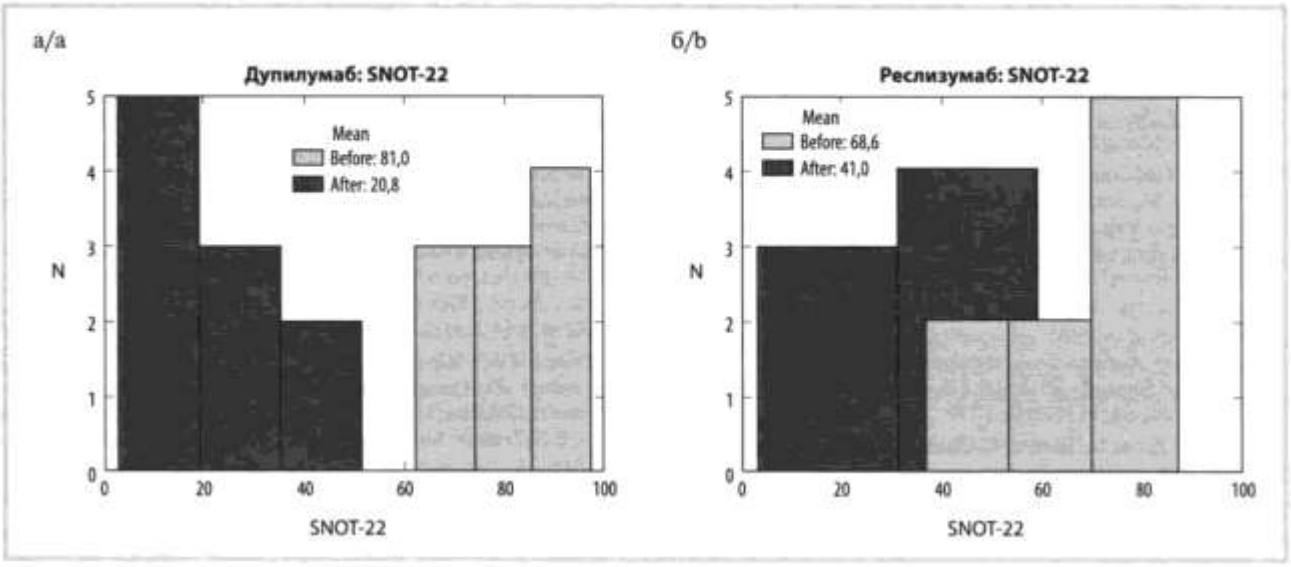

***Рис. 3.* Динамика изменения показателя SNOT-22 от исходного уровня до 24-й недели лечения.**
а — лечение дупилумабом; б — лечение реслизумабом. Легенда содержит средние значения двух групп до и после лечения (Mean). Объяснения легенды приводятся в тексте. При лечении дупилумабом существенно улучшаются значения показателя SNOT-22, даже для малой выборки; распределения двух групп не пересекаются и имеют существенно различающиеся средние показатели. Показатель SNOT-22 слабо реагирует на лечение реслизумабом, о чем свидетельствует наличие области пересечения гистограмм до и после лечения (б).

***Fig. 3.* SNOT-22 scores change from baseline to week 24 with dupilumab (Fig. 3, a) and reslizumab (Fig. 3, b).**
The legend contains the mean — average values of the two groups before and after the treatment. During the treatment with dupilumab, SNOT-22 score significantly improves, even for a small sample; the distributions of both groups do not overlap and have very different averages. SNOT-22 score responds poorly to reslizumab treatment in all patients, as evidenced by the presence of an area of intersection of histograms before and after the treatment (Fig. 3, b).

Таким образом, мы отметили положительный эффект при применении биологических препаратов как при субъективной оценке больных с ПРС и коморбидной астмой (по результатам опросников SNOT-22 и ACT), так и по динамике показателей клинического исследования. Результаты лечения с применением дупилумаба оказались более стабильными и выраженными.

Выводы

1. При лечении дупилумабом достигнуто уменьшение выраженности клинических симптомов у всех больных хроническим риносинуситом с полипами и коморбидной астмой — в отличие от больных, получавших реслизумаб, у которых терапевтический эффект достигнут в 78% случаев.
2. При лечении дупилумабом улучшение показателей, характеризующих тяжесть заболевания, более значимо, чем при использовании реслизумаба.
3. Изменения по данным спиральной компьютерной томографии околоносовых пазух по шкале Lund—Mackay, результаты SNOT-22 и ACT являются наиболее демонстративными и могут быть использованы для оценки успешности лечения биологическими препаратами больных хроническим риносинуситом с полипами.

Авторы заявляют об отсутствии конфликта интересов.
The authors declare no conflicts of interest.

ЛИТЕРАТУРА/REFERENCES

1. Ким И.А., Носуля Е.В., Рагимова Д.Р. Особенности приверженности лечению больных хроническим риносинуситом с полипами носа. *Вестник оториноларингологии*. 2022;87(1):81-86. Kim IA, Nosulya EV, Ragimova DR. Features of adherence to treatment of patients with chronic rhinosinusitis with nasal polyps. *Vestnik otorinolaringologii*. 2022;87(1):81-86. (In Russ.). https://doi.org/10.17116/otorino20228701181
2. Khan A, Vandeplas G, Huynh TMT, Joish VN, L. Mannent L, Tomassen P, Van Zele T, Cardell LO, Arebro J, Olze H, Foerster-Ruhrmann U, Kowalski ML, Olszewska-Ziaber A, Holtappels G, De Ruyck GN, van Drunen C, Mullol J, Hellings PW, Hox V, Toskala E, Scadding G, Lund VJ, Fokkens WJ, Bachert C. The global allergy and asthma European network (GALEN) rhinosinusitis cohort: a large European cross-sectional study of chronic rhinosinusitis patients with and without nasal polyps. *Rhinology*. 2019;57(1):32-42. https://doi.org/10.4193/rhin17.255
3. Soler ZM, Wittenberg E, Schlosser RJ, Mace JC, Smith TL. Health state utility values in patients undergoing endoscopic sinus surgery. *Laryngoscope*. 2011;121(12):2672-2678. https://doi.org/10.1002/lary.21847
4. De Conde AS, Mace JC, Levy JM, Rudmik L, Alt JA, Smith TL. Prevalence of polyp recurrence after endoscopic sinus surgery for chronic rhinosinusitis with nasal polyposis. *Laryngoscope*. 2017;127(3):550-555. https://doi.org/10.1002/lary.26391

5. Calus L, Van Bruaene N, Bosteels C, Dejonckheere S, Van Zele T, Holtappels G, Bachert C, Gevaert P. Twelve-year follow- up study after endoscopic sinus surgery in patients with chronic rhinosinusitis with nasal polyposis. *Clinical and Translational Allergy*. 2019;9(1):30. https://doi.org/10.1186/s13601-019-0269-4
6. Loftus CA, Soler ZM, Koochakzadeh S, Desiato VM, Yoo F, Nguyen SA, Schlosser RJ. Revision surgery rates in chronic rhinosinusitis with nasal polyps: meta-analysis of risk factors. *International Forum of Allergy and Rhinology*. 2020;10(2):199-207. https://doi.org/10.1002/alr.22487
7. Morrissey DK, Bassiouni A, Psaltis AJ, Naidoo Y, Wormald PJ. Outcomes of modifed endoscopic Lothrop in aspirin-exacerbated respiratory disease with nasal polyposis. *International Forum of Allergy and Rhinology*. 2016;6(8):820-825. https://doi.org/10.1002/alr.21739
8. Lou H, Zhang N, Bachert C, Zhang L. Highlights of eosinophilic chronic rhinosinusitis with nasal polyps in definition, prognosis, and advancement. *International Forum of Allergy and Rhinology*. 2018;8(11):1218-1225. https://doi.org/10.1002/alr.22214
9. Tomassen P, Vandeplas G, Van Zele T, Cardell LO, Arebro J, Olze H, Förster-Ruhrmann U, Kowalski ML, Olszewska-Ziąber A, Holtappels G, De Ruyck N, Wang X, Van Drunen C, Mullol J, Hellings P, Hox V, Toskala E, Scadding G, Lund V, Zhang L, Fokkens W, Bachert C. Inflammatory endotypes of chronic rhinosinusitis based on cluster analysis of biomarkers. *Journal of Allergy and Clinical Immunology*. 2016;137(5):1449-1456.e4. https://doi.org/10.1016/j.jaci.2015.12.1324
10. Bachert C, Marple B, Hosemann W, Cavaliere C, Wen W, Zhang N. Endotypes of chronic rhinosinusitis with nasal polyps: pathology and possible therapeutic implications. *Journal of Allergy and Clinical Immunology. In Practice*. 2020;8(5):1514-1519. https://doi.org/10.1016/j.jaip.2020.03.007
11. Fokkens WJ, Lund VJ, Hopkins C, Hellings PW, Kern R, Reitsma S, Toppila-Salmi S, Bernal-Sprekelsen M, Mullol J, Alobid I, Terezinha An- selmo-Lima W, Bachert C, Baroody F, von Buchwald C, Cervin A, Cohen N, Constantinidis J, De Gabory L, Desrosiers M, Diamant Z, Douglas RG, Gevaert PH, Hafner A, Harvey RJ, Joos GF, Kalogjera L, Knill A, Kocks JH, Landis BN, Limpens J, Lebeer S, Lourenco O, Meco C, Matricardi PM, O'Mahony L, Philpott CM, Ryan D, Schlosser R, Senior B, Smith TL, Teeling T, Tomazic PV, Wang DY, Wang D, Zhang L, Agius AM, Ahlstrom-Emanuelsson C, Alabri R, Albu S, Alhabash S, Aleksic A, Aloulah M, Al-Qudah M, Alsaleh S, Baban MA, Baudoin T, Balvers T, Battaglia P, Bedoya JD, Beule A, Bofares KM, Braverman I, Brozek-Madry E, Richard B, Callejas C, Carrie S, Caulley L, Chussi D, de Corso E, Coste A, El Hadi U, Elfarouk A, Eloy PH, Farrokhi S, Felisati G, Ferrari MD, Fishchuk R, Grayson W, Goncalves PM, Grdinic B, Grgic V, Hamizan AW, Heinichen JV, Husain S, Ping TI, Ivaska J, Jakimovska F, Jovancevic L, Kakande E, Kamel R, Karpischenko S, Kariyawasam HH, Kawauchi H, Kjeldsen A, Klimek L, Krzeski A, Kopacheva Barsova G, Kim SW, Lal D, Letort JJ, Lopatin A, Mahdjoubi A, Mesbahi A, Netkovski J, Nyenbue Tshipukane D, Obando-Valverde A, Okano M, Onerci M, Ong YK, Or- landi R, Otori N, Ouennoughy K, Ozkan M, Peric A, Plzak J, Prokopakis E, Prepageran N, Psaltis A, Pugin B, Raftopulos M, Rombaux P, Riechelmann H, Sahtout S, Sarafoleanu CC, Searyoh K, Rhee CS, Shi J, Shkoukani M, Shukuryan AK, Sicak M, Smyth D, Snidvongs K, Soklic Kosak T, Stjarne P, Sutikno B, Steinsvag S, Tantilipikorn P, Thanaviratananich S, Tran T, Urbancic J, Valiulius A, Vasquez de Aparicio C, Vicheva D, Virkkula PM, Vicente G, Voegels R, Wagenmann MM, Wardani RS, Welge-Lussen A, Witterick I, Wright E, Zabolotniy D, Zsolt B, Zwetsloot CP. European Position Paper on Rhinosinusitis and Nasal Polyps 2020. *Rhinology*. 2020;58(29):1-464. https://doi.org/10.4193/Rhin20.600
12. De Filippo M, Votto M, Licari A, Pagella F, Benazzo M, Ciprandi G, Marseglia GL. Novel therapeutic approaches targeting endotypes of severe airway disease. *Expert Review of Respiratory Medicine*. 2021;15(10):1303-1316. https://doi.org/10.1080/17476348.2021.1937132
13. Blauvelt A, Gooderham M, Foley P, Griffiths CEM, Cather JC, de Bruin-Weller M, Zhu X, Akinlade B, Graham NMH, Pirozzi G, Shumel B. P67: Long-term management of moderate-to-severe atopic dermatitis with dupilumab and concomitant topical corticosteroids (LIBERTY AD CHRONOS): a 1-year, randomised, double-blinded, placebo-controlled, phase 3 trial. *International Medical Journal*. 2017;47:25. https://doi.org/10.1111/imj.67_13578
14. Busse WW, Maspero JF, Rabe KF, Papi A, Wenzel SE, Ford LB, Pavord ID, Zhang B, Staudinger H, Pirozzi G, Amin N, Akinlade B, Eckert L, Chao J, Graham NMH, Teper A. Liberty asthma QUEST: phase 3 randomized, double-blind, placebo-controlled, parallel-group study to evaluate Dupilumab efficacy/safety in patients with uncontrolled, moderate-to-severe asthma. *Advances in Therapy*. 2018;35(5):737-748. https://doi.org/10.1007/s12325-018-0702-4
15. Koski RR, Hill L, Taavola K. Efficacy and safety of biologics for chronic rhinosinusitis with nasal polyps. *Journal of Pharmacy and Technology*. 2022;38(5):289-296. https://doi.org/10.1177/87551225221105749
16. Bachert C, Han JK, Desrosiers M, Hellings PW, Amin N, Lee SE, Mullol J, Greos LS, Bosso JV, Laidlaw TN, Cervin AU, Maspero JF, Olze H, Canonica GW, Paggiaro P, Cho SH, Fokkens W, Fujieda S, Zhang M, Lu X, Fan C, Draikiwicz S, Kamat SA, Khan A, Pirozzi G, Patel N, Graham NMH, Ruddy M, Staudinger H, Weinreich D, Stahl N, Yancopoulos GD, Mannet LP. Efficacy and safety of dupilumab in patients with severe chronic rhinosinusitis with nasal polyps (LIBERTY NP SINUS-24 and LIBERTY NP SINUS-52): results from two multicentre, randomised, double-blind, placebo-controlled, parallel-group phase 3 trials. *Lancet*. 2019;394(10209):1638-1650. https://doi.org/10.1016/S0140-6736(19)31881-1
17. Laidlaw TM, Bachert C, Amin N, Desrosiers M, Hellings PW, Mullol J, Maspero JF, Gevaert P, Zhang M, Mao X, Khan AH, Kamat S, Patel N, Graham NMH. Dupilumab improves upper and lower airway disease control in chronic rhinosinusitis with nasal polyps and asthma. *Annals of Allergy, Asthma and Immunology*. 2021;126(5):584-592. https://doi.org/10.1016/j.anai.2021.01.012
18. Hopkins C, Wagenmann M, Bachert C, Desrosiers M, Han JK, Hellings PW, Lee SE, Msihid J, BChir AR MB, Rowe P, Amin N, Deniz Y, Ortiz B, Mannet LP, Rout R. Efficacy of dupilumab in patients with a history of prior sinus surgery for chronic rhinosinusitis with nasal polyps. *International Forum of Allergy and Rhinology*. 2021;11(7):1087-1101. https://doi.org/10.1002/alr.22780
19. Бойко Н.В., Стагниева И.В., Лодочкина О.Е., Киселев В.В., Быкова В.В. Эффективность реслизумаба в лечении астмы и коморбидного хронического риносинусита с полипами. *Вестник современной клинической медицины*. 2021;14(6):22-27. Boiko NV, Stagnieva IV, Lodochkina OE, Kiselev VV, Bykova VV. Efficacy of reslizumab in the treatment of asthma and comorbid chronic rhinosinusitis with polyps. *Vestnik sovremennoj klinicheskoi meditsiny*. 2021;14(6):22-27. (In Russ.). https://doi.org/10.20969/VSKM.2021.14(6).22-27
20. Fokkens WJ, Lund V, C. Bachert C, Mullol J, Bousquet J, Canonica GW, Deneyer L, Desrosiers M, Diamant Z, Han J, Heffler E, Hopkins C, Jankowski R, Joos G, Knill A, Lee J, Lee SE, Mariën G, Pugin B, Senior B, Seys SF, Hellings PW. EUFOREA consensus on biologics for CRSwNP with or without asthma. *Allergy*. 2019;74:2312-2319. https://doi.org/10.1111/all.13875

21. Kim J, Naclerio R. Therapeutic Potential of Dupilumab in the Treatment of Chronic Rhinosinusitis with Nasal Polyps: Evidence to Date. *Therapeutics and Clinical Risk Management*. 2020;16:31-37.

22. Бойко Н.В., Лодочкина О.Е., Кит М.М., Кулешова В.Г., Недашковская Н.Г. Влияние реслизумаба на течение хронического риносинусита у больных с эозинофильной астмой. *Вестник оториноларингологии*. 2021;86(2):43-48.
Boiko NV, Lodochkina OE, Kit MM, Kuleshova VG, Nedashkovskaya NG. Impact of reslizumab on the course of chronic rhinosinusitis in patients with eosinophilic asthma. *Vestnik otorinolaringologii*. 2021;86(2):43-48. (In Russ.).
https://doi.org/10.17116/otorino20218602143

23. Weinstein SF, Katial RK, Bardin P, Korn S, McDonald M, Garin M, Bateman ED, Hoyte FCL, Germinaro M. Effects of Reslizumab on Asthma Outcomes in a Subgroup of Eosinophilic Asthma Patients with Self-Reported Chronic Rhinosinusitis with Nasal Polyps. *The Journal of Allergy and Clinical Immunology: In Practice*. 2019;7(2):589-596.e3.
https://doi.org/10.1016/j.jaip.2018.08.021

24. Hopkins C, Gillett S, Slack R, Lund VJ, Browne JP. Psychometric validity of the 22 — item Sinonasal Outcome Test. *Clinical Otolaryngology*. 2009;34(5):447-454.
https://doi.org/10.1111/j.1749-4486.2009.01995.x

25. Курбатова Н.В. *Пакет STATISTICA, анализ данных и выявление закономерностей*. ЦВВР; 2002.
Kurbatova NV. *Paket STATISTICA, analiz dannykh i vyyavlenie zakonomernostei*. TsVVR; 2002. (In Russ.).

26. Legrand F, Klion AD. Biologic therapies targeting eosinophils: current status and future prospects. *The Journal of Allergy and Clinical Immunology: In Practice*. 2015;3(2):167-174.
https://doi.org/10.1016/j.jaip.2015.01.013

27. Kariyawasam H, James LK, Gane SB. Dupilumab: Clinical Efficacy of Blocking IL-4/IL-13 Signalling in Chronic Rhinosinusitis with Nasal Polyps. *Drug Design, Development and Therapy*. 2020;14:1757-1769.
https://doi.org/10.2147/dddt.s243053

Поступила 04.01.2023
Received 04.01.2023
Принята к печати 11.04.2023
Accepted 11.04.2023

Вестник оториноларингологии
2023, Т. 88, №4, с. 54–60
https://doi.org/10.17116/otorino20238804154

Vestnik otorinolaringologii
2023, Vol. 88, No. 4, pp. 54–60
https://doi.org/10.17116/otorino20238804154

Контроль симптомов хронического ринита у пациентов с гипотиреозом: патогенетические и клинические аспекты

© А.И. КРЮКОВ[1, 2], Н.М. ЧЕРНЫХ[3], Е.В. НОСУЛЯ[1], Н.Л. КУНЕЛЬСКАЯ[1, 2], И.А. КИМ[2, 4], О.Г. КАРНОУХОВА[3]

[1]ГБУЗ города Москвы «Научно-исследовательский клинический институт оториноларингологии им. Л.И. Свержевского» Департамента здравоохранения города Москвы, Москва, Россия;
[2]ФГАОУ ВО «Российский национальный исследовательский медицинский университет им. Н.И. Пирогова» Минздрава России, Москва, Россия;
[3]ФГБОУ ВО «Иркутский государственный медицинский университет» Минздрава России, Иркутск, Россия;
[4]ФГБУ «Национальный медицинский исследовательский центр оториноларингологии Федерального медико-биологического агентства», Москва, Россия

РЕЗЮМЕ

Одним из малоизученных разделов оториноларингологической патологии является хронический ринит у пациентов с гипотиреозом, патогенез которого окончательно не известен, диагностика вызывает значительные затруднения, а рекомендации по лечению отсутствуют. Несмотря на применение заместительной терапии левотироксином, симптомы ринита у пациентов сохраняются.

Цель исследования. Изучить эффективность применения интраназальных глюкокортикостероидов у пациентов с хроническим ринитом на фоне гипотиреоза.

Материал и методы. Пациенты (n=60) с хроническим ринитом, ассоциированным с гипотиреозом, применяли мометазон назальный спрей 100 мкг 2 раза в сутки, длительность курса лечения 2 мес. Для оценки симптомов ринита использованы визуальная аналоговая шкала (0—10 баллов), эндоскопическое исследование, передняя активная риноманометрия. Оценка мукоцилиарного транспорта проведена с помощью сахаринового теста. Изучение концентрации в носовом секрете и сыворотке крови трансформирующего фактора роста (TGF-β1) осуществляли твердофазным иммуноферментным методом (Enzyme-Linked Immunosorbent Assay — ELISA), количество метаболитов NO — нитритов+нитратов (NO_x) регистрировали колориметрическим методом.

Результаты. Применение назального спрея мометазона у пациентов с гипотиреозом способствовало уменьшению жалоб по визуальной аналоговой шкале (затруднение носового дыхания, ринорея) и улучшению носового дыхания по данным передней активной риноманометрии. Показатели концентрации TGF-β1 и NO_x до лечения мометазоном в носовом секрете были выше, чем после лечения, что, вероятно, свидетельствует о возможном вкладе этих цитокинов в формирование отечно-гипертрофических изменений слизистой оболочки носа у пациентов с гипотиреозом.

Заключение. Применение интраназальных глюкокортикостероидов при хроническом рините и гипотиреозе целесообразно начинать даже при минимальных проявлениях назальной обструкции и субклинических формах гипотиреоза.

Ключевые слова: *гипотиреоз, хронический ринит, интраназальные глюкокортикостероиды, трансформирующий фактор роста бета, TGF-β1, оксид азота.*

ИНФОРМАЦИЯ ОБ АВТОРАХ:
Крюков А.И. — https://orcid.org/0000-0002-0149-0676
Черных Н.М. — https://orcid.org/0000-0003-1303-5010
Носуля Е.В. — https://orcid.org/0000-0002-3897-8384
Кунельская Н.Л. — https://orcid.org/0000-0002-1001-2609
Ким И.А. — https://orcid.org/0000-0003-1078-6388
Карноухова О.Г. — https://orcid.org/0000-0003-1026-8417
Автор, ответственный за переписку: Крюков А.И. — e-mail: nikio@zdrav.mos.ru

КАК ЦИТИРОВАТЬ:
Крюков А.И., Черных Н.М., Носуля Е.В., Кунельская Н.Л., Ким И.А., Карноухова О.Г. Контроль симптомов хронического ринита у пациентов с гипотиреозом: патогенетические и клинические аспекты. *Вестник оториноларингологии.* 2022;88(4):54–60. https://doi.org/10.17116/otorino20228804154

Control of hormonal rhinitis symptoms in patients with hypothyrosis: pathogenetic and clinical aspects

© A.I. KRYUKOV[1, 2], N.M. CHERNYKH[3], E.V. NOSULYA[1], N.L. KUNELSKAYA[1, 2], I.A. KIM[2, 4], O.G. KARNOUKHOVA[3]

[1]L.A. Sverzhevsky Scientific Research Clinical Institute of Otorhinolaryngology, Moscow, Russia;
[2]Pirogov Russian National Research Medical University of the Ministry of Health of Russia, Academician Preobrazhensky Department of Otorhinolaryngology, Moscow, Russia;
[3]Irkutsk State Medical University of the Ministry of Health of the Russian Federation, Irkutsk, Russia;
[4]Research and Clinical Center of Otorhinolaryngology of FMBA of Russia, Moscow, Russia

ABSTRACT

Background. One of the poorly studied sections of the pathology of ENT organs is chronic rhinitis in patients with hypothyroidism, the pathogenesis of which has not been fully understood, the diagnosis causes significant difficulties, and there are no recommendations for treatment. Despite receiving replacement therapy with levothyroxine, the symptoms of rhinitis persist.

Objective. To study the effectiveness of the use of intranasal glucocorticosteroids in patients with chronic rhinitis and hypothyroidism.

Material and methods. Patients with chronic rhinitis and hypothyroidism used mometasone nasal spray 100 mcg 1 time per day for a course of treatment of 2 months (n=60). To assess the symptoms of rhinitis, a visual analog scale (0—10 points), endoscopic examination of ENT organs, anterior active rhinomanometry were used. Evaluation of mucociliary transport was used a saccharin test. The concentration of transforming growth factor (TGF-β1) in nasal secretion and blood serum was studied by ELISA (Enzyme-Linked Immunosorbent Assay), the number of metabolites of NO — nitrites+nitrates (NO_x) was recorded by colorimetric method.

Results. The use of mometasone nasal spray in patients with hypothyroidism helped to reduce complaints on a visual-analog scale (difficulty in nasal breathing, rhinorrhea) and improve nasal breathing according to anterior active rhinomanometry. The concentrations of TGF-β1 and NO_x in nasal secretions before mometasone treatment were higher than after treatment, which probably indicates the contribution of these substances to the formation of edematous hypertrophic changes from the nose in patients with hypothyroidism.

Keywords: *hypothyroidism, chronic rhinitis, intranasal glucocorticosteroids, transforming growth factor β1, nitric oxide.*

INFORMATION ABOUT THE AUTHORS:
Kryukov A.I. — https://orcid.org/0000-0002-0149-0676
Chernykh N.M. — https://orcid.org/0000-0003-1303-5010
Nosulya E.V. — https://orcid.org/0000-0002-3897-8384
Kunelskaya N.L. — https://orcid.org/0000-0002-1001-2609
Kim I.A. — https://orcid.org/0000-0003-1078-6388
Karnoukhova O.G. — https://orcid.org/0000-0003-1026-8417
Corresponding author: Kryukov A.I. — e-mail: nikio@zdrav.mos.ru

TO CITE THIS ARTICLE:
Kryukov AI, Chernykh NM, Nosulya EV, Kunelskaya NL, Kim IA, Karnoukhova OG. Control of hormonal rhinitis symptoms in patients with hypothyrosis: pathogenetic and clinical aspects. *Bulletin of Otorhinolaryngology = Vestnik otorinolaringologii*. 2022;88(4):54–60. (In Russ.). https://doi.org/10.17116/otorino20228804154

Введение

Гормональный ринит (ГР) относится к подтипу ринита неаллергической неинфекционной этиологии, патогенез которого окончательно не выяснен, а диагностика вызывает значительные затруднения. По некоторым данным, хронический неаллергический (вазомоторный) ринит составляет около 23% всех случаев хронического ринита [1, 2]. Одним из малоизученных разделов проблемы ГР является хронический ринит, развивающийся на фоне гипотиреоза, который отличается значительной распространенностью в регионах с недостаточным содержанием йода во внешней среде. Частота выявления сопоставима или превышает показатели распространенности других заболеваний носа и околоносовых пазух. В частности, на территории Иркутской области, отличающейся низким содержанием йода во внешней среде, распространенность хронического ринита, ассоциированного с гипотиреозом, составляет 2529,8±20,2 на 100 тыс. населения. Этот показатель почти в 2 раза превышает распространенность острого синусита в популяции по стране (1420 случаев на 100 тыс. взрослого населения) [3, 4] и в 10 раз выше официальных данных о заболеваемости аллергическим ринитом — 216,1 на 100 тыс. населения [5, 6].

Несмотря на это, сведения о патогенезе, особенностях клинических проявлений и диагностике хронического ринита при гипотиреозе в отличие от других форм хронического ринита, в частности аллергического, носят ограниченный характер, отсутствуют рекомендации по лечению этого заболевания.

Следует подчеркнуть, что в повседневной практике, несмотря на доступность диагностики гипотиреоза, наличие у таких пациентов симптомов хронического ринита, как правило, не рассматривается в контексте функционального состояния щитовидной железы (ЩЖ). В связи со схожестью ринологических проявлений гипотиреоза с другими формами ринита изменения в полости носа при хроническом рините, ассоциированном с гипотиреозом, нередко являются показанием к хирургическому вмешательству на нижних носовых раковинах. Результаты такого вмешательства не оказывают заметного положительного влияния на состояние носового дыхания, выраженность

субъективных ощущений назальной обструкции, качество жизни (КЖ) пациентов [7].

Согласно нашим исследованиям, практически у всех пациентов с гипотиреозом отмечались жалобы на нарушение носового дыхания (98,3±0,7%), снижение обоняния (23,2±2,4%) и ринорею вязкого слизистого характера (81,5±2,2%). Однако, несмотря на то что затруднение носового дыхания является постоянным симптомом для различных фенотипов хронического ринита, выраженная (7—10 баллов по визуальной аналоговой шкале — ВАШ) степень назальной обструкции почти в 4 раза чаще обнаруживалась у пациентов с хроническим ринитом при гипотиреозе (14,9±2,0%), чем при других формах хронического ринита (3,1±1,5% (аллергическом) и 3,6±1,8% (неаллергическом негормональном) соответственно, $p<0,001$; ОШ 5,1±0,4, $p<0,05$).

Еще одной важной особенностью назальной обструкции при гипотиреозе, выявленной в процессе нашего исследования, является то, что ощущение заложенности носа имеет четко выраженную временную зависимость, то есть более выраженные проявления в ночное время (61,6±2,8% обследованных). Вместе с тем у пациентов с аллергическим и неаллергическим негормональным ринитом проявления назальной обструкции усиливаются в утренние часы (55,0±3,2% больных) (ОШ 3,7±0,2, $p<0,05$). Таким образом, субъективные проявления в виде выраженной назальной обструкции в ночное время суток в сочетании с риноореей вязкого слизистого характера являются диагностическим признаком хронического ринита при гипотиреозе.

Патогенез ринита при гипотиреозе традиционно связывают с увеличением экспрессии тиреотропного гормона (ТТГ), который, в свою очередь, стимулирует продукцию и изменение молекулярной формы кислых мукополисахаридов, увеличение осмотического давления, возникновение микседематозного отека слизистой оболочки полости носа [8, 9].

В единичных исследованиях отмечено снижение выраженности симптомов ринита при интраназальном применении тиреоидных гормонов в виде суспензии, порошка или раствора у пациентов с гипотиреозом и отеком носовых раковин [10].

Наряду с этим отмечается недостаточность применения исключительно заместительной гормональной терапии (перорально), на фоне которой улучшение/нормализация функционального состояния слизистой оболочки носа регистрировались только у 68% пациентов с гипотиреозом [11, 12]. Эти данные подтверждаются результатами более позднего исследования, в котором показано отсутствие статистически значимой разницы между оценками симптомов обструкции носа и показателями пиковой скорости носового вдоха у больных гипотиреозом после нормализации уровня ТТГ в результате лечения левотироксином натрия [13].

Следовательно, заместительная терапия тироксином, которая в обязательном порядке назначается при гипотиреозе, у значительного числа пациентов не сопровождается приемлемым уровнем снижения выраженности симптомов нарушения носового дыхания, что свидетельствует о существовании других механизмов возникновения назальной обструкции при хроническом рините, ассоциированном с гипотиреозом. Между тем в настоящее время накоплены убедительные теоретические и экспериментальные данные, свидетельствующие о существенном вкладе в патогенез назальной обструкции трансформирующего фактора роста β (TGF-β) и оксида азота (NO), которые служат главными регуляторами процессов ремоделирования слизистой оболочки, стимулируют экспрессию коллагена фибробластами, способствуют вазодилатации [14—17]. В связи с этим при стойких отечных изменениях в полости носа тиреогенного происхождения предпринимались попытки применения системной терапии преднизолоном (по 40—60 мг в сутки с постепенным снижением дозы в течение 10—14 дней) в сочетании с тиреоидином, а при отсутствии результата применяли 0,5% преднизолоновую мазь (местно) или 3—4 инъекции дексаметазона в нижние носовые раковины [18]. Однако применение преднизолона (дексаметазона) в связи с высокой (более 80%) биодоступностью этих препаратов сопровождается нежелательными эффектами, что ограничивает их использование в этих случаях [19]. Кроме этого, при инъекции гормонов в носовые раковины существует риск серьезных осложнений, в связи с чем эти методы исключены из современных рекомендаций по лечению хронического ринита [20, 21]. В то же время нет сведений об эффективности применения при хроническом рините, ассоциированном с гипотиреозом, современных интраназальных глюкокортикостероидов (ИНГКС), которые наряду с минимальной биодоступностью характеризуются выраженным противовоспалительным действием, в первую очередь за счет подавления экспрессии цитокинов, уменьшения сосудистой проницаемости, выраженного противовоспалительного действия. Кроме этого, глюкокортикостероиды способствуют уменьшению уровня NO-синтазы и продукции оксида азота [14, 22, 23], а также подавляют экспрессию фибробластами факторов роста [24, 25].

Цель исследования — изучить эффективность применения интраназальных глюкокортикостероидов у пациентов с хроническим ринитом на фоне гипотиреоза.

Материал и методы

Из 302 пациентов с хроническим ринитом (98,7% женщин и 1,3% мужчин, средний возраст 53,3±1,2 года), выявленных в процессе обследования 443 больных с гипотиреозом, направленных эндокринологом, методом случайной рандомизации сформирована выборка в количестве 60 человек, в которую вошел каждый пятый из списочного состава всех обследованных.

Критерии включения: наличие субъективных и эндоскопических симптомов ринита в сочетании с гипофункцией ЩЖ (по результатам обследования у эндокринолога и данным ультразвукового сканирования ЩЖ). *Критерии исключения:* возраст до 18 лет, наличие выраженных изменений внутриносовых структур, инфекционно-воспалительных изменений полости носа, а также аллергического и неаллергического негормонального (вазомоторного) ринита, которые могли повлиять на функциональное состояние слизистой оболочки полости носа.

Все пациенты, принимавшие участие в исследовании, получали заместительную терапию (L-тироксин в дозе от 12,5 до 150 мг/сут). Среднее содержание гормонов ЩЖ у пациентов с хроническим ринитом и гипотиреозом составило 4,01±0,43 мкМЕ/мл (ТТГ) и 14,3±0,3 пмоль/л (сТ4). Участие в исследовании согласовано с каждым пациентом.

В качестве первичной конечной точки, которая отражала клинически значимые эффекты контроля симптомов хронического ринита, ассоциированного с гипотиреозом,

рассматривали изменение субъективных проявлений и объективных показателей назальной обструкции. Вторичные конечные точки представлены показателями мукоцилиарного транспорта (МЦТ), выраженности ринореи, содержания в сыворотке крови и назальном секрете метаболитов NO — нитритов+нитратов (NO_x), TGF-β1, а также уровня КЖ.

Дизайн исследования: проспективное одноцентровое исследование.

Для оценки субъективных проявлений ринита использовалась специально составленная анкета-опросник, предусматривающая уточнение характера ощущений и выраженности симптомов, обусловленных состоянием носового дыхания.

Объективная диагностика включала рутинную и оптическую эндоскопию с помощью традиционного смотрового инструментария, эндоскопа 0° 4 мм Richard Wolf («Richard Wolf GmbH», Германия), микроскопа («Nagashima Medical Instruments», Япония).

Степень нарушения носового дыхания и выраженность ринореи, эндоскопических изменений слизистой оболочки полости носа определяли в баллах, используя ВАШ. При этом различали следующие позиции: 0 баллов — отсутствие симптома; 1—3 балла — легкая степень проявлений, которая не оказывает существенного влияния на сон и дневную активность; 4—6 баллов — среднетяжелая степень проявлений, оказывающая умеренное отрицательное влияние на самочувствие, сон и дневную активность; 7 и более баллов — выраженная степень проявлений, оказывающая отчетливое отрицательное влияние на сон и работоспособность пациента.

Исследование носового дыхания проводили методом передней активной риноманометрии (ПАРМ) с помощью риноманометра PC 300 («ATMOS MedizinTechnik», Германия). Оценку МЦТ выполняли с использованием сахаринового теста.

Для изучения КЖ использовался опросник SF-36 (36-Item Short-Form Health Survey).

Изучение концентрации TGF-β1 осуществляли твердофазным иммуноферментным методом (Enzyme-Linked Immunosorbent Assay — ELISA) с использованием стандартных диагностических систем («Bender MedSystems GmbH», Австрия) на микропланшетном фотометре Multiskan EX («Thermo Electron (Shanghai) Instrument Co., Ltd», КНР).

Уровень NO_x регистрировали колориметрическим методом по окраске в реакции диазотирования нитритом сульфаниламида, входящего в состав реактива Грисса. Интенсивность окраски определяли, измеряя оптическую плотность при длине волны 540 нм.

Обследование пациентов и исследование биологических образцов выполнено в профильных подразделениях клиник ФГБОУ ВО «Иркутский государственный медицинский университет» Минздрава России и на базе отдела изучения биохимических факторов риска хронических неинфекционных заболеваний ФГУ «Государственный научно-исследовательский центр профилактической медицины Росмедтехнологий».

Протокол и условия исследования одобрены этическим комитетом ФГБОУ ВО «Иркутский государственный медицинский университет» Минздрава России (протокол от 21.12.11).

С целью контроля симптомов назальной обструкции у пациентов с хроническим ринитом, ассоциированным с гипотиреозом, применялись интраназальные инсуффляции мометазона по 2 дозы (100 мкг) в каждую половину носа 2 раза в сутки в течение 60 дней. У всех пациентов отмечалась хорошая переносимость препарата, побочные эффекты отсутствовали.

Динамику изменения субъективных проявлений хронического ринита при гипотиреозе (ощущение заложенности носа, наличие ринореи), а также выраженность гиперемии слизистой оболочки полости носа исследовали до начала лечения, на 30-й и 60-й дни применения ИНГКС, а степень отечно-гипертрофических изменений, результаты функциональных и лабораторных исследований учитывали до и после окончания курса лечения. Полученные результаты проанализированы с использованием пакета статистических программ Microsoft Excel 10. Размер выборки предварительно не рассчитывали. Оценку статистической значимости различий показателей проводили с использованием критерия Стьюдента (в том числе парного критерия для зависимых выборок) с доверительным интервалом (ДИ) 95%, результаты считали значимыми при $p<0,05$.

Результаты

До лечения тяжелые проявления назальной обструкции (7 и более баллов) встречались у 12 (20,0±5,1%) больных, нарушение носовой проходимости легкой (1—3 балла) и средней (4—6 баллов) степени регистрировались с одинаковой частотой у 24 (40,0±6,3%) обследованных. Через 1 мес лечения тяжелые проявления назальной обструкции выявлены у 7 (11,7±4,1%) обследованных, нарушение носового дыхания среднетяжелой и легкой степени регистрировалось у 19 (31,7±6,0%) и 18 (30,0±5,9%) человек соответственно, а у 16 (26,6±5,7%) пациентов затруднение носового дыхания отсутствовало.

После окончания курса лечения ИНГКС отсутствие признаков нарушения носового дыхания отметили 37 (61,6±6,3%) обследованных, легкая и средняя степень назальной обструкции регистрировалась в 2 раза реже, чем до лечения, — у 21,7±5,3% и 16,7±4,8% пациентов соответственно ($p<0,001$), а тяжелых проявлений затруднения носового дыхания не было.

Наличие выраженной ринореи до лечения отмечали 23 (38,3±6,3%) пациента с хроническим ринитом и гипотиреозом, а среднетяжелые проявления этого симптома — 13 (21,7±5,3%) пациентов.

На 30-й день лечения выраженные проявления ринореи отметили 10 (16,7±4,8%) обследованных, средняя и легкая выраженность этого симптома регистрировалась у 7 (16,7±4,8%) и 5 (8,3±3,6%) пациентов соответственно, а у большинства — 38 (26,6±5,7%) затруднение носового дыхания отсутствовало.

После окончания курсового применения ИНГКС легкие проявления ринореи наблюдалась у 18,3±5,0% обследованных, а число пациентов с отсутствием выделений из носа увеличилось в 2 раза: с 40,0±6,3% до лечения до 81,7±5,0% после лечения ($p<0,001$).

Частота выраженной гиперемии слизистой оболочки полости носа на 30-й день лечения уменьшилась по сравнению с исходным уровнем в 1,3 раза (61,7±6,3% и 46,6±6,4% соответственно), а после окончания курсового применения ИНГКС — в 3,7 раза (16,7±4,8%).

Выраженные отечно-гипертрофические изменения слизистой оболочки полости носа на фоне приема ИНГКС имели положительную динамику — наблюдалось сниже-

Таблица 1. **Содержание NO_x и TGF-β в носовом секрете и сыворотке крови у пациентов с хроническим ринитом и гипотиреозом до и после лечения интраназальными глюкокортикостероидами**

Table 1. **Contents of NOx and TGF-β in nasal secretions and blood serum in patients with chronic rhinitis and hypothyroidism before and after treatment with intranasal glucocorticoids**

Показатель	До лечения	После лечения	*p*
Содержание NO_x в носовом секрете, мкМ	806,1±23,0	515,8±18,6	<0,001
Содержание NO_x в сыворотке крови, мкМ	47,4±3,5	38,09±0,8	<0,05
Содержание TGF- β1 в носовом секрете, пкг/мл	31927,5±408,0	29040,0±506,3	<0,001
Содержание TGF-β1 в сыворотке крови, пкг/мл	11076,0±707,4	10052,0±1004,9	>0,05

Таблица 2. **Показатели качества жизни пациентов с хроническим ринитом и гипотиреозом до и после лечения интраназальными глюкокортикостероидами**

Table 2. **Indicators of the quality of life of patients with chronic rhinitis and hypothyroidism before and after treatment with intranasal glucocortisteroids**

Показатель качества жизни	Пациенты с хроническим ринитом и гипотиреозом		*p*
	до лечения	после лечения	
PF (Физическое функционирование)	52,9±0,6	71,2,±1,8	<0,001
RP (Ролевое физическое функционирование)	32,3±2,1	39,7±2,1	<0,05
BP (Боль)	51,1±1,8	54,8±2,2	>0,05
GH (Общее здоровье)	43,7±0,9	50,0±2,0	<0,01
VT (Жизнеспособность)	45,4±1,4	53,8±1,4	<0,001
SF (Социальное функционирование)	63,8±2,4	73,6±1,4	<0,001
RE (Ролевое эмоциональное функционирование)	55,5±2,8	64,0±1,4	<0,01
MH (Психическое здоровье)	54,7±1,8	63,0±2,8	<0,05
PH (Средний интегральный показатель физического компонента здоровья)	41,3±1,3	53,3±1,7	<0,001
MH (Средний интегральный показатель психологического компонента здоровья)	52,8±1,3	57,8±1,4	<0,01

Примечание. p — статистическая значимость различий показателей у пациентов с хроническим ринитом и гипотиреозом до и после лечения.

ние доли обследованных с данным симптомом с 60,0±6,3% до 38,8±6,3% ($p<0,001$). Однако частота среднетяжелых проявлений риноскопических изменений (4—6 баллов) до и после лечения статистически не различалась: 40,0±6,3% и 31,6±6,1% соответственно ($p>0,05$).

Значения суммарного объемного потока по данным ПАРМ после лечения (475,2±7,09 см³/с) были больше, чем до лечения (574,4±11,3 см³/с) ($p<0,001$). Среднее значение суммарного сопротивления у обследованных после лечения (0,32±0,007 Па/см³/с) было меньше, чем до лечения ИНГКС (0,34±0,005 Па/см³/с) ($p<0,05$).

Среднее время МЦТ у обследованных до лечения ИНГКС составило 18,2±0,3 мин, а после — 15,2±0,25 мин ($p<0,001$).

На фоне применения ИНГКС в носовом секрете и сыворотке крови пациентов с хроническим ринитом и гипотиреозом выявлено статистически значимое снижение содержания NO_x. Концентрация TGF-β1 до и после лечения ИНГКС в сыворотке крови сохранялась на относительно стабильном уровне. В носовом секрете содержание TGF-β1 после лечения оказалось ниже, чем до применения ИНГКС **(табл. 1)**.

Динамика наиболее важных интегральных показателей КЖ — физического компонента здоровья (PH) и психологического компонента здоровья (MH) у пациентов с хроническим ринитом и гипотиреозом на фоне лечения ИНГКС приведена в **табл. 2**.

Как следует из **табл. 2**, после курсового применения ИНГКС пациенты с хроническим ринитом, ассоциированным с гипотиреозом, имели более высокие значения КЖ практически по всем параметрам ролевого и физического функционирования, обусловленного физическим, эмоциональным состоянием и жизнедеятельностью, чем до лечения. Наиболее низкий показатель КЖ (32,3±2,09) отмечен у обследованных с хроническим ринитом и гипотиреозом (ролевое физическое функционирование), после лечения ИНГКС показатель увеличился до 39,7±2,08 ($p<0,05$), что свидетельствует о снижении ограничений в выполнении работы или повседневных обязанностей, связанных со здоровьем.

Обсуждение

Применение ИНГКС у пациентов с хроническим ринитом, ассоциированным с гипотиреозом, способствовало уменьшению субъективных проявлений (затруднения носового дыхания, ринореи). Положительные тенденции динамики этих показателей отмечались пациентами уже на 30-й день лечения, однако статистические значимые различия зарегистрированы на 60-й день после окончания курсового применения ИНГКС. С учетом динамики содержания метаболитов NO в носовом секрете можно полагать, что высокое содержание NO_x в назальном секрете пациентов с гипотиреозом является одним из вероятных факторов развития хронического воспаления слизистой оболочки полости носа при гипотиреозе, способствующим возникновению таких NO-зависимых эффектов, как эндотелиаль-

ная дисфункция, вазодилатация, отек слизистой оболочки носа и, как следствие, развитие назальной обструкции. Эти результаты согласуются с данными Q.W. Xie и соавт. (1994) [26], H. Tavaf-Motamen и соавт. (1998) [27] и свидетельствуют о возможном вкладе NO в патогенез хронического ринита при гипофункции ЩЖ.

Показатели концентрации TGF-β1 до лечения ИНГКС в носовом секрете были выше, чем после лечения, что, вероятно, свидетельствует о вкладе этого цитокина в формирование отечно-гипертрофических изменений слизистой оболочки носа у пациентов с гипотиреозом. Обращает на себя внимание тот факт, что средний уровень TGF-β1 в назальном секрете обследованных с хроническим ринитом при гипотиреозе был выше, чем в сыворотке крови. Следовательно, содержание TGF-β1 в назальном секрете в большей степени отражает функциональные и патологические изменения слизистой оболочки носа при хроническом рините, чем определение концентрации этого цитокина в сыворотке крови. Полученные результаты не только подтверждают существующие на протяжении многих лет предположения о микседематозной (отечной) природе назальной обструкции при рините, ассоциированном с тиреоидной дисфункцией [9], но и доказывают существование комбинированных (отечно-пролиферативных) изменений слизистой оболочки носа, о чем свидетельствуют более высокие уровни TGF-β1 в назальном секрете у лиц с гипотиреозом и уменьшение выраженности отечно-гипертрофических изменений слизистой оболочки носа.

Заключение

В настоящее время хорошо известно, что современные интраназальные глюкокортикостероиды не влияют на продукцию эндогенных гормонов надпочечников, их применение практически не сопровождается возникновением каких-либо выраженных нежелательных эффектов [28, 29]. В связи с этим применение интраназальных глюкокортикостероидов при хроническом рините и гипотиреозе целесообразно начинать даже при минимальных проявлениях назальной обструкции и субклинических формах гипотиреоза.

Авторы заявляют об отсутствии конфликта интересов.
The authors declare no conflicts of interest.

ЛИТЕРАТУРА/REFERENCES

1. Kaliner MA, Baraniuk JN, Benninger M, Lieberman P, Meltzer EO, Naclerio RM, Settipane RA, Farrar JR. Consensus definition of nonallergic rhinopathy, previously referred to as vasomotor rhinitis, nonallergic rhinitis, and/or idiopathic rhinitis. *World Allergy Organization Journal*. 2009;2(6):119-120. https://doi.org/10.1097/wox.0b013e3181a8e15a
2. Scarupa MD, Kaliner MA. Nonallergic rhinitis, with a focus on vasomotor rhinitis: clinical importance, differential diagnosis, and effective treatment recommendations. *World Allergy Organization Journal*. 2009;2(3):20-25. https://doi.org/10.1097/wox.0b013e3181990aac
3. Черных Н.М., Гайдаров Г.М., Носуля Е.В., Ким И.А. Эпидемиология гормонального ринита в йоддефицитном регионе Восточной Сибири. *Российская ринология*. 2020;28(2):81-87. Chernykh NM, Gaydarov GM, Nosulya EV, Kim IA. Epidemiology of hormonal rhinitis in iodine-deficient region of eastern Siberia. *Rossijskaya rinologiya*. 2020;28(2):81-87. (In Russ.). https://doi.org/10.17116/rosrino20202802181E
4. Крюков А.И., Студеный М.Е., Артемьев М.Е., Чумаков П.Л., Рынков Д.А., Горин Д.С. Лечение пациентов с риносинуситами: возможности консервативного и оперативного воздействия. *Медицинский совет*. 2012;11:92-96. Kryukov AI, Studenyi ME, Artemiev ME, Chumakov PL, Rynkov DA, Gorin DS. Treatment of patients with rhinosinusitis: possibilities of conservative and operative treatment. *Meditsinskij sovet*. 2012;11:92-96. (In Russ.).
5. Царев С.В. Аллергический ринит: современная оценка медико-социальных аспектов и способов лечения интраназальные кортикостероиды в лечении ринитов. *Медицинский совет*. 2018;17:187-191. Tsarev SV. Allergic rhinitis: a modern assessment of medical and social aspects and methods of treatment of intranasal corticosteroids in the treatment of rhinitis. *Meditsinskij sovet*. 2018;17:187-191. (In Russ.).
6. Ляпин В.А., Казаковцев В.П. Заболеваемость хроническими болезнями верхних дыхательных путей взрослого населения промышленного центра по данным ретроспективного анализа. *Российская оториноларингология*. 2013;2:69-71. Lyapin VA, Kazakovtsev VP. Case rate chronic diseases of the top respiratory tracts of adult population of the industrial centre according to retrospectives of the analysis. *Rossijskaya otorinolaringologiya*. 2013;2:69-71. (In Russ.).
7. Крюков А.И., Черных Н.М., Носуля Е.В., Кунельская Н.Л., Ким И.А., Бирюкова Е.В., Юшкина М.А., Алексанян Т.А. Особенности состояния ЛОР-органов при гипотиреозе. *Вестник оториноларингологии*. 2019;84(6):83-89. Kryukov AI, Chernykh NM, Nosulya EV, Kunelskaya NL, Kim IA, Biryukova EV, Yushkina MA, Aleksanyan TA. Peculiarities of the ENT-organ condition in hypothyroidism. *Vestnik otorinolaringologii*. 2019;84(6):83-89. (In Russ.). https://doi.org/10.17116/otorino20198406183
8. Балаболкин М.И., Клебанова Е.М., Креминская В.М. *Фундаментальная и клиническая тироидология*. М.: Медицина; 2007. Balabolkin MI, Klebanova EM, Kreminskaya VM. *Fundamental'naya i klinicheskaya tiroidologiya*. M.: Meditsina; 2007. (In Russ.).
9. Weisskopf A. Connective tissue: a synthesis of modern thought and its impact on the understanding of nasal disease. *Laryngoscope*. 1960;70:1029-1059. https://doi.org/10.1288/00005537-196008000-00001
10. Walsh TE. Vasomotor rhinitis. *Laryngoscope*. 1950;60(4):360-367. https://doi.org/10.1288/00005537-195004000-00006
11. Загорянская М.Е. Роль дисфункции щитовидной железы в развитии вазомоторного ринита. *Журнал ушных, носовых и горловых болезней*. 1970;5:63-67. Zagoryanskaya ME. The role of thyroid dysfunction in the development of vasomotor rhinitis. *Zhurnal ushnykh, nosovykh i gorlovykh boleznej*. 1970;5:63-67. (In Russ.).
12. Чумаков В.И., Агеева С.А. Гипотиреоз и патология ЛОР-органов (обзор). *Вестник оториноларингологии*. 1982;2:77-80. Chumakov VI, Ageeva SA. Hypothyroidism and pathology of ENT organs (review). *Vestnik otorinolaringologii*. 1982;2:77-80. (In Russ.).
13. Kulekci Ozturk S, Sakci E, Kavvasoglu C. Rhinitis in patients with acquired hypothyroidism. *European Archives of Oto-Rhino-Laryngology*. 2021;278(1):87-92. https://doi.org/10.1007/s00405-020-06254-7

14. Голиков П.П. *Оксид азота в клинике неотложных заболеваний*. М.: Медпрактика-М; 2004.
Golikov PP. *Oksid azota v klinike neotlozhnykh zabolevanij*. M.: Medpraktika-M; 2004. (In Russ.).
15. Moncada S, Higgs EA. The discovery of nitric oxide and its role in vascular biology. *British Journal of Pharmacology*. 2006;147:193-201. https://doi.org/10.1038/sj.bjp.0706458
16. Guilherme de Toledo Leme Constantino1, Joño Ferreira de Mello Jr.2. Remodeling of the lower and upper airways. *Brazilian Journal of Otorhinolaryngology*. 2009;75(1):151-156. https://doi.org/10.1016/s1808-8694(15)30847-8
17. Sejima T, Holtappels G, Kikuchi H, Imayoshi S, Ichimura K, Bachert C. Cytokine profiles in Japanese patients with chronic rhinosinusitis. *Allergology International*. 2012;61(1):115-122. https://doi.org/10.2332/allergolint.10-OA-0290
18. Кицера А.Е., Томашевский Я.И., Солтан М.А. Некоторые изменения верхних дыхательных путей у больных аутоиммунным тиреоидитом. *ЖВНГХ*. 1988;4:11-13.
Kitsera AE, Tomashevsky YaI, Soltan MA. Some changes in the upper respiratory tract in patients with autoimmune thyroiditis. *ZhVNGKh*. 1988;4:11-13. (In Russ.).
19. Simmons MW. Intranasal injection of corticosteroids. *California Medicine*. 1960;92(2):155-158.
20. Johns KJ, Chandra SR. Visual Loss Following Intranasal Corticosteroid Injection. *JAMA*. 1989;261(16):2413. https://doi.org/10.1001/jama.1989.03420160151041
21. Rettinger G, Christ P. Visual loss following intranasal injection. *Rhinology. Supplement*. 1989;9:66-72.
22. Barnes PJ. Nitric oxide and asthma. *Research in Immunology*. 1995;146(9):698-702. https://doi.org/10.1016/0923-2494(96)84921-2
23. Ким И.А., Носуля Е.В. Совершенствование патогенетической коррекции послеоперационных изменений слизистой оболочки носа в современной ринохирургии. *Российская оториноларингология*. 2009;1(38):184-187.
Kim IA, Nosulya EV. Improvement of pathogenetic correction of postoperative changes of the nasal mucosa in modern rhinosurgery. *Rossiiskaya otorinolaringologiya*. 2009;1(38):184-187. (In Russ.).
24. Silvestri M, Sabatini F, Scarso L, Cordone A, Dasic G, Rossi GA. Fluticasone propionate downregulates nasal fibroblast functions involved in airway inflammation and remodeling. *International Archives of Allergy and Immunology*. 2002;128(1):51-58. https://doi.org/10.1159/000058003
25. Uchida J, Kanai K, Asano K, Watanabe S, Hisamitsu T, Suzaki H. Influence of fluticasone propionate on the production of vascular endothelial growth factor and basic fibroblast growth factor from nasal fibroblasts in vitro. *In Vivo*. 2004;18(6):767-770.
26. Xie QW, Kashiwabara Y, Nathan C. Role of transcription factor NF-kappa B/Rel in induction of nitric oxide synthase. *The Journal of Biological Chemistry*. 1994;269(7):4705-4708. https://doi.org/10.1016/s0021-9258(17)37600-7
27. Tavaf-Motamen H, Miner TJ, Starnes BW, Shea-Donohue T. Nitric oxide mediates acute lung injury by modulation of inflammation. *Journal of Surgical Research*. 1998;78(2):137-142. https://doi.org/10.1006/jsre.1998.5395
28. Ненашева Н.М. Фликсоназе: новые возможности в терапии аллергического ринита. *Практический врач*. 1996;2:5-6.
Nenasheva NM. Flixonase: new possibilities in the treatment of allergic rhinitis. *Prakticheskij vrach*. 1996;2:5-6. (In Russ.).
29. Brannan MD, Seiberling V, Cutler DL, Cuss F, Afrime M. Lack of systemic activity with intranasal mometasone furoate. *Annals of Allergy, Asthma and Immunology*. 1997;97:198. https://doi.org/10.1016/s0091-6749(96)80280-6

Поступила 18.01.2022
Received 18.01.2022
Принята к печати 25.05.2023
Accepted 25.05.2023

Вестник оториноларингологии
2023, Т. 88, №4, с. 61–65
https://doi.org/10.17116/otorino20238804161

Vestnik otorinolaringologii
2023, Vol. 88, No. 4, pp. 61–65
https://doi.org/10.17116/otorino20238804161

Перспективы применения аутофлуоресцентной эндоскопии в ринохирургии

© Ф.А. СЫРОЕЖКИН[1, 2], М.А. ШЕЛИХОВСКАЯ[1], В.П. ТИПИКИН[1]

[1]ФГБВОУ ВО «Военно-медицинская академия им. С.М. Кирова» Минобороны России, Санкт-Петербург, Россия;
[2]ФГБОУ ВО «Северо-Западный государственный медицинский университет им. И.И. Мечникова» Минздрава России, Санкт-Петербург, Россия

РЕЗЮМЕ

Основным фактором, определяющим состоятельность местных лоскутов слизистой оболочки полости носа, считается состояние кровоснабжения и микроциркуляции в слизистой оболочке.

Цель исследования. Оценить возможность применения аутофлуоресцентной эндоскопии для контроля над состоянием лоскутов слизистой оболочки полости носа после хирургических вмешательств.

Материал и методы. Проведена оценка процессов биологической деструкции 15 фрагментов слизистой оболочки нижней носовой раковины, полученных при внутриносовых вмешательствах, с помощью эндоскопической техники в режиме аутофлуоресценции с последующим гистологическим исследованием на различных сроках наблюдения. Осуществлена апробация результатов применения предлагаемой методики у 84 пациентов с хроническими и интраоперационными дефектами перегородки носа после оперативного вмешательства.

Результаты. Выявлено, что аутофлуоресцентная эндоскопия может быть использована для оценки жизнеспособности лоскутов слизистой оболочки полости носа: изменение аутофлуоресцентного сигнала на белесоватый и оранжевый оттенки свидетельствует о наличии явлений ишемии и некроза. Чувствительность метода 92,3%, специфичность 95,8%, общая точность 95,4%.

Заключение. Данный способ является перспективным для прогнозирования отдаленных результатов хирургического лечения перфораций перегородки носа в отношении риска формирования повторных перфораций, а также для оценки функциональной состоятельности местных лоскутов при пластике дефектов переднего основания черепа.

Ключевые слова: *аутофлуоресцентная эндоскопия, аутофлуоресценция, лоскуты слизистой оболочки полости носа, носовая хирургия.*

ИНФОРМАЦИЯ ОБ АВТОРАХ:
Сыроежкин Ф.А. — https://orcid.org/0000-0002-2113-3377
Шелиховская М.А. — https://orcid.org/0000-0001-8514-9362
Типикин В.П. — https://orcid.org/0000-0001-5682-7734
Автор, ответственный за переписку: Сыроежкин Ф.А. — e-mail: sir_fedor@mail.ru

КАК ЦИТИРОВАТЬ:
Сыроежкин Ф.А., Шелиховская М.А., Типикин В.П. Перспективы применения аутофлуоресцентной эндоскопии в ринохирургии. *Вестник оториноларингологии.* 2022;88(4):61–65. https://doi.org/10.17116/otorino20228804161

Prospects for the use of autofluorescence endoscopy in rhinosurgery

© F.A. SYROEZHKIN[1, 2], M.A. SHELIKHOVSKAYA[1], V.P. TIPIKIN[1]

[1]Kirov Military Medical Academy, St. Petersburg, Russia;
[2]Mechnikov North-Western State Medical University, St. Petersburg, Russia

ABSTRACT

The condition of blood supply and microcirculation in the mucous membrane is considered to be the main factor determining the consistency of local flaps of the nasal mucous membrane.

Objective. To assess the possibility of using autofluorescence endoscopy to control the condition of flaps of the nasal mucous membrane after surgical interventions.

Material and methods. The assessment of the processes of biological destruction of 15 fragments of the mucous membrane of the inferior nasal concha, obtained during intranasal interventions with endoscopic technique in autofluorescence mode, followed by histological examination at different periods of observation, has been conducted. The results of the proposed method were tested in 84 patients with chronic and intraoperative defects of the nasal septum after the surgical intervention.

Results. It has been shown that autofluorescence endoscopy can be used to assess the viability of flaps of the nasal cavity's mucous membrane. A change of the autofluorescence signal to a whitish and orange shades indicates the presence of ischemia and necrosis. Method sensitivity was 92.3%, specificity was 95.8% and total accuracy was 95.4%.

Conclusion. This method is promising for predicting the long-term outcomes of surgical treatment of the nasal septum's perforation in relation to the risk of reperforation forming, as well as for assessment of the functional viability of local flaps in plastic reconstruction of defects of the anterior skull base.

Keywords: *autofluorescence endoscopy, autofluorescence, flaps of nasal mucous membrane, nasal surgery.*

INFORMATION ABOUT THE AUTHORS:
Syroezhkin F.A. — https://orcid.org/0000-0002-2113-3377
Shelikhovskaya M.A. — https://orcid.org/0000-0001-8514-9362
Tipikin V.P. — https://orcid.org/0000-0001-5682-7734
Corresponding author: Syroezhkin F.A. — e-mail: sir_fedor@mail.ru

TO CITE THIS ARTICLE:
Syroezhkin FA, Shelikhovskaya MA, Tipikin VP. Prospects for the use of autofluorescence endoscopy in rhinosurgery. *Bulletin of Otorhinolaryngology = Vestnik otorinolaringologii.* 2022;88(4):61–65. (In Russ.). https://doi.org/10.17116/otorino20228804161

Введение

Основным фактором, определяющим состоятельность местных лоскутов при закрытии перфораций перегородки носа и дефектов основания черепа, считается состояние кровоснабжения и микроциркуляции в перемещаемых тканях после хирургического вмешательства [1—3]. Данные литературы свидетельствуют о важнейшей роли микроциркуляторных нарушений в сосудах слизистой оболочки носа в формировании эрозий и некрозов. В сосудах подэпителиального сплетения обнаружены признаки агрегации эритроцитов, сепарации плазмы, сладжирование крови, образование тромбов, при этом в некоторых случаях тромбоз сосудов подэпителиального сосудистого сплетения приводил к некрозу слизистой оболочки вплоть до железистого слоя [4—7]. Резкое четырехкратное повышение уровня D-димера в 1-е сутки после операции по сравнению с исходным и сохранение высоких его значений в последующем на протяжении почти 2 нед после операции свидетельствовало о формировании нерастворимых тромбов, состоящих из поперечносшитого фибрина [8]. Выявленный феномен, по мнению авторов, отражает развитие патофизиологического процесса в перемещенных мукоперихондриальных лоскутах и связан с нарушениями кровоснабжения в области вмешательства.

Исследование причин развития ишемических явлений мукоперихондрия полости носа затруднено в связи с отсутствием адекватных методов, позволяющих оценить *in vivo* состояние микроциркуляции в перемещенных лоскутах. Одним из известных способов является использование методики лазерной доплеровской флоуметрии микрососудов слизистой оболочки полости носа [9, 10]. Однако применение этой методики в раннем послеоперационном периоде невозможно в силу необходимости контакта аппаратуры с раневой поверхностью при зондировании, что может вызвать неблагоприятные для заживления эффекты. Кроме того, оценка доплерограммы по абсолютным величинам амплитуд колебаний не позволяет достоверно судить о состоянии кровоснабжения из-за невозможности определения вклада активных и пассивных механизмов микроциркуляции [10]. По мнению ряда авторов, интерпретация результатов применения этой методики затруднена ввиду некорректности формирования причинно-следственных отношений: констатируется следствие, а не причина возникшего патологического состояния [9, 10].

Одной из методик оптической биопсии является аутофлуоресцентная (АФ) эндоскопия, основанная на использовании эффекта собственной флуоресценции тканей организма. Эндогенные вещества (флуорофоры), которые содержатся в коллагене, флавинах и порфиринах, при освещении в коротковолновом диапазоне начинают излучать собственное свечение в спектре более длинных волн [11]. Различия в цвете отчетливо заметны при эндоскопическом АФ-исследовании и используются для определения повреждения в тканях при онкологическом процессе, а также оценки ее характеристик. Преимуществом АФ-исследования является возможность наблюдать в режиме реального времени за уровнем метаболизма (митохондриальной активностью) и оксигенацией как на клеточном, так и на тканевом уровне. Изменение в метаболизме клетки при неопластическом процессе с аэробного на анаэробный тип легло в основу дифференциации здоровых и измененных тканей при АФ-исследовании желудочно-кишечного тракта, гортани, шейки матки, легких [12—14]. Преимуществом этого метода явилась возможность установить диагноз *in situ* до клинических проявлений. АФ нашла применение в диагностике патологических изменений глазного дна, кожи [15]. С помощью АФ исследованы состояние метаболизма, изменения архитектоники ткани и клеточной структуры при различных патологических состояниях. Так, показаны различия во флуоресценции лимфоидных элементов при воспалении и при лимфопролиферативных заболеваниях [цит. по 16]. Предложенный D.C. Morgan (1999) способ мониторинга процесса приживления аллогенных сердечных трансплантатов в эксперименте на крысах показал высокую чувствительность и специфичность, сравнимые с гистологическими методами оценки [16]. Таким образом, АФ-эндоскопия области перфорации перегородки носа в послеоперационном периоде может быть рассмотрена как способ, позволяющий мониторировать процесс заживления *in situ* при этом варианте хирургического вмешательства. Биомаркерами наблюдаемых процессов (воспаления, рубцевания, отторжения и проч.) выступают различные флуорофоры, в зависимости от спектрального излучения которых можно будет судить о состоянии заживления перемещенных лоскутов.

Цель исследования — оценить возможность применения аутофлуоресцентной эндоскопии для контроля над состоянием лоскутов слизистой оболочки полости носа после хирургических вмешательств.

Материал и методы

Проведена оценка процессов биологической деструкции с помощью эндоскопической техники («Karl Storz GmbH & Co. KG», Германия) в режиме аутофлуоресценции с длиной волны 415 нм.

На первом (экспериментальном) этапе исследованы фрагменты слизистой оболочки нижней носовой раковины, полученные при внутриносовых вмешательствах — конхотомии (9 фрагментов), а также слизистой оболочки перегородки носа, иссеченной в ходе формирования ло-

Корреляция АФ-предикторов в раннем послеоперационном периоде и формирования повторных дефектов перегородки носа в отдаленном периоде

Correlation of AF-predictors in the early postoperative period and formation of recurrent defects of the nasal septum in the long-term period

№	Пациенты (возраст, годы)	Срок появления повторной перфорации	АФ-предикторы		
			14 сут	1 мес	3 мес
1	Пациент *В.*, 36	1 мес	О (ДП)	—	—
2	Пациент *К.*, 44	1 год	—	—	Б (ДП)
3	Пациент *А.*, 19	1 мес	Б (ДП)	—	—
4	Пациент *К.*, 57	1 мес	З (ЛО)	—	—
5	Пациент *М.*, 54	3 мес	—	Б (ДП)	—
6	Пациент *Р.*, 50	1 год	—	—	Б (ДП)
7	Пациент *Ш.*, 43	1 год	—	—	О (ДП)
8	Пациент *И.*, 22	1 мес	О (ДП)	—	—
9	Пациент *П.*, 28	3 мес	—	Б (ДП)	—
10	Пациент *Р.*, 33	1 год	—	—	Б (ДП)
11	Пациент *В.*, 49	нет	Б (ЛП)	—	—
12	Пациент *О.*, 43	нет	—	Б (ЛП)	—
13	Пациент *Д.*, 51	нет	О (ЛП)	—	—
14—84	Остальные (71 пациент)	нет	С/З (ДО)	З (ДО)	З (ДО)

Примечание. АФ-предикторы — предикторы, выявленные при аутофлуоресцентной эндоскопии; Б — белесоватый оттенок; О — оранжеватый оттенок; С — синевато-пурпурный оттенок; З — зеленоватый оттенок; ЛП — ложноположительный результат; ЛО — ложноотрицательный результат; ДП — достовернoположительный результат; ДО — достовернoотрицательный результат.

скута на питающей ножке (передней решетчатой артерии) для закрытия дефекта перегородки носа при плановом хирургическом вмешательстве (6 фрагментов). Размеры оцениваемых фрагментов: 1,2 [1; 1,5] × 1,5 [1,2; 2,3] см. Сроки наблюдения: 2 ч после взятия, 1 сут, 3 сут, 5 сут и 7 сут. В режиме световой эндоскопии оценивали гомогенность цветовой палитры, при ее отсутствии — участки с измененной окраской, их оттенок, площадь, расположение (периферия/центр), тенденцию к изменению исследуемых параметров. Гистологическое исследование выполнялось на тех же фрагментах слизистой оболочки нижней носовой раковины и перегородки носа сразу после операции и на 7-е сутки после операции в патолого-анатомической лаборатории ФГБВОУ ВО «Военно-медицинская академия им. С.М. Кирова» (Санкт-Петербург). Окрашивали препараты гематоксилином и эозином. При микроскопии с помощью микроскопа для лабораторных исследований Axio Imager A2 («Carl Zeiss MicroImaging GmbH», Германия) мы совместно с патологоанатомом оценивали строение слизистой оболочки, описывали выявленные изменения На втором этапе (клинической апробации) проводили аутофлуоресцентную эндоскопию на 14-е, 30-е сутки, а также через 3 мес и 12 мес после оперативного лечения. По оттенку тканей в аутофлуоресцентном режиме оценивали степень приживления местных лоскутов. Спектральный анализ оттенков оцениваемых участков проводили визуально. Полученные результаты соотносили с данными спектральной оценки изображений посредством программного обеспечения — графического редактора Paint («Microsoft Corporation», США). Визуальная шкала и соответствующая ей графическая палитра оттенков отвечали общепринятому набору цветов (красный — оранжевый — желтый — зеленый — голубой — синий — фиолетовый). Отсутствие определенного цвета обозначали как «белесоватый оттенок».

Результаты и обсуждение

В ходе анализа эндоскопических изображений фрагментов слизистой оболочки на экспериментальном этапе отмечены следующие закономерности **(рис. 1 на цв. вклейке)**.

При эндоскопическом исследовании в обычном световом режиме фрагменты слизистой оболочки не претерпевали каких-либо значимых изменений. При оценке в аутофлуоресцентном режиме через 2 ч и 1 сут фрагменты имели зеленовато-синеватый оттенок, равномерно распределенный по всей площади. На 4 фрагментах отмечена микроциркуляторная сеть (капилляры) (№3, №5, №6, №14). Начиная с 3-х суток обнаружена тенденция к изменению оттенка слизистой оболочки по периферии образцов: зеленоватый оттенок менялся на белесоватый (в 13 фрагментах). У всех образцов на 5-е сутки отмечено изменение аутофлуоресцентного сигнала по всей площади на белесоватый, в одном образце (№4) имелся участок оранжевого оттенка. Эта тенденция подтверждена во всех образцах на 7-е сутки и расценена как протекание процессов аутолиза (некроза).

При гистологическом исследовании участков всех фрагментов слизистой оболочки непосредственно после операции получена нормальная картина слизистой оболочки **(рис. 2 на цв. вклейке)**. При гистологическом исследовании участков всех фрагментов слизистой оболочки через 7 сут после операции получена картина биодеструкции слизистой оболочки **(рис. 3 на цв. вклейке)**.

Гистологическое исследование подтверждает данные аутофлуоресцентной эндоскопии.

На этапе клинической апробации с 2016 по 2020 г. прооперированы 84 пациента в возрастном диапазоне от 18 до 63 лет с хроническими и интраоперационными дефектами перегородки носа. Среди всех обследуемых пациентов 33 женщины и 51 мужчина. АФ-оценка всем пациентам проведена на 14-е, 30-е сутки, а также через 3 мес после

оперативного лечения. Отдаленные результаты хирургического вмешательства оценивали через 12 мес. Корреляция АФ-предикторов в раннем послеоперационном периоде и формирования повторных дефектов перегородки носа в отдаленном периоде позволила рассчитать чувствительность метода (92,3%) и его специфичность (95,8%) при общей точности 95,4% **(таблица)**.

У 5 пациентов через 14 сут после операции выявлено появление участков оранжеватого или белесоватого оттенков. У 3 из 5 пациентов сформировалась реперфорация перегородки носа через 1 мес после операции, у 2 пациентов оказался ложноположительный результат. У 3 пациентов появление участков оранжевого или белесоватого оттенков зафиксировано через 30 сут. Через 3 мес у 2 из этих 3 пациентов выявлен повторный дефект перегородки носа, у 1 пациента дефект не сформировался и расценен как ложноположительный результат. У 4 пациентов через 3 мес обнаружили участки белесоватого оттенка в зоне хирургического вмешательства. При осмотре через 12 мес все эти пациенты имели рецидив перфорации перегородки носа. У большинства пациентов (54 человека, 64,3%) на 14-е сутки после операции в области закрытого дефекта перегородки носа выявлены участки синевато-пурпурного оттенка, свидетельствующие о полной васкуляризации лоскутов.

Заключение

Таким образом, описанные преимущества аутофлуоресцентной эндоскопии полости носа могут быть использованы для повышения эффективности диагностики отдаленных результатов ринохирургических вмешательств при оценке жизнеспособности местных лоскутов слизистой оболочки полости носа. Изменение аутофлуоресцентного сигнала на белесоватый и оранжевый оттенки может свидетельствовать о процессах ишемии и некроза. Данный способ является перспективным для прогнозирования отдаленных результатов хирургического лечения перфораций перегородки носа в отношении риска формирования повторных перфораций, а также для оценки функциональной состоятельности местных лоскутов при пластике дефектов переднего основания черепа.

Авторы заявляют об отсутствии конфликта интересов.
The authors declare no conflicts of interest.

ЛИТЕРАТУРА/REFERENCES

1. Крюков А.И., Кунельская Н.Л., Царапкин Г.Ю., Товмасян А.С., Панасов С.А. Перфорация перегородки носа: современное состояние проблемы. *Российская ринология*. 2016;24(1):4-9.
Kryukov AI, Kunelskaya NL, Tsarapkin GYu, Tovmasyan AS, Panasov SA. Nasal septal perforation: state of the art. *Rossijskaya rinologiya*. 2016;24(1):4-9. (In Russ.).
2. Морозов И.И., Грачев Н.С. Результаты хирургического лечения послеоперационных перфораций перегородки носа. *Российская ринология*. 2020;28(4):197-204.
Morozov II, Grachev NS. Results of surgical treatment of postoperative nasal septum perforation. *Rossijskaya rinologiya*. 2020;28(4): 197-204. (In Russ.).
https://doi.org/10.17116/rosrino202028041197
3. Русецкий Ю.Ю., Спиранская О.А., Сергеева Н.С., Липский К.Б., Садиков И.С. Эндоскопическое закрытие перфорации перегородки носа у детей возвратным транссептальным лоскутом на ветвях решетчатых артерий. *Вестник оториноларингологии*. 2019;84;4:25-27.
Rusecky YuYu, Spiranskaya OA, Sergeeva NS, Lipsky KB, Sadikov IS. Endoscopic closure of septal perforation in children with a vascularized flap on the ethmoidal artery. *Vestnik otorinolaringologii*. 2019;84;4:25-27. (In Russ.).
https://doi.org/10.17116/otorino20198404125
4. Русецкий Ю.Ю., Спиранская О.А., Мокоян Ж.Т., Громов К.С., Спиранская А.П., Елумеева А.Н. Отдаленные результаты пластического закрытия перфораций перегородки носа под эндоскопическим контролем у детей. *Head and neck. Russian Journal. Голова и шея. Российский журнал*. 2021;9(4):40-50.
Rusetsky YuYu, Spiranskaya OA, Mokoyan ZhT, Gromov KS, Spiranskaya AP, Elumeeva AN. Long-term results of endoscopic repair of nasal septal perforations in children. *Head and neck. Russian Journal. Golova i sheya. Rossijskij zhurnal*. 2021;9(4):40-50. (In Russ.).
https://doi.org/10.25792/HN.2021.9.4.40-50
5. Магомедов М.М., Зейналова Д.Ф., Андрияшкин Д.В., Магомедова Н.М., Старостина А.Е., Зверева М.В. Морфологическое и функциональное состояние слизистой оболочки полости носа и околоносовых пазух после хирургических вмешательств. *Вестник оториноларингологии*. 2016;81(5):54-56.
Magomedov MM, Zeinalova DF, Andriyaskin DV, Magomedova NM, Starostina AE, Zvereva MV. The state of the nasal mucosa and the paranasal sinuses in the late postoperative period following radical and minimally invasive surgery. *Vestnik otorinolaringologii*. 2016;81(5):54-56. (In Russ.).
https://doi.org/10.17116/otorino201681554-56
6. Kim SW, Rhee CS. Nasal septal perforation repair: predictive factors and systematic review of the literature. *Current Opinion in Otolaryngology and Head and Neck Surgery*. 2012;20(1):58-65.
https://doi.org/10.1097/MOO.0b013e32834dfb21
7. Чекалдина Е. В. Перфорации перегородки носа: этиология, патогенез, клиника и лечение (обзор литературы). *Российская ринология*. 2016; 24(1):24-27.
Chekaldina EV. Nasal septal perforations: etiology, pathogenesis, clinical manifestation and treatment (a review of literature). *Rossijskaya rinologiya*. 2016;24(1):24-27. (In Russ.).
https://www.mediasphera.ru/issues/rossijskaya-rinologiya/2016/1/downloads/ru/160869-54742015015
8. Кунельская Н.Л., Царапкин Г.Ю., Марголин О.В., Артемьев М.Е., Поляева М.Ю., Горовая Е.В., Васильев С.А. Фибринолитический биомаркер в пластическом закрытии дефектов перегородки носа. *Лечебное дело*. 2013;(2):75-79.
Kunelskaya NL, Tsarapkin GYu, Margolin OV, Artemiev ME, Polyaeva MYu, Gorovaya EV, Vasiliev SA. Fibrinoliticheskij biomarker v plasticheskom zakrytii defektov peregorodki nosa. *Lechebnoe delo*. 2013;(2):75-79. (In Russ.).
9. Мареев О.В., Луцевич С.И., Мареев Г.О. Исследование микроциркуляции слизистой носа с помощью бесконтактной лазерной допплеровской флоуметрии. *Российская ринология*. 2006;2:23-24.
Mareev OV, Lutsevich SI, Mareev GO. Issledovanie mikrotsirkulyatsii slizistoj nosa s pomoshch'yu beskontaktnoj lazernoj dopplerovskoj floumetrii. *Rossijskaya rinologiya*. 2006;2:23-24. (In Russ.).
10. Лапитан Д.Г., Рогаткин Д.А. Функциональные исследования системы микроциркуляции крови методом лазерной

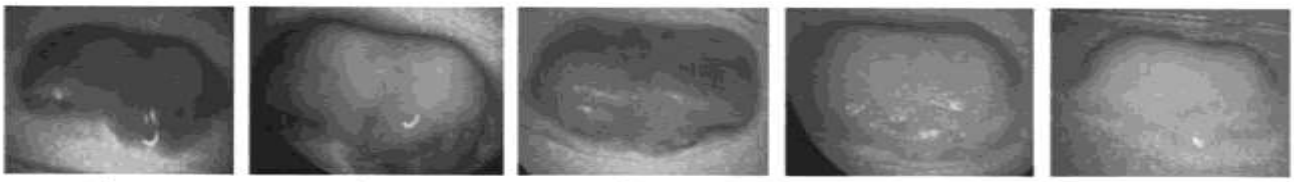

Рис. 1. **Фрагменты слизистой оболочки нижней носовой раковины в разные сроки наблюдения: 2 ч, 1 день, 3 дня, 5 дней, 7 дней.**

Fig. 1. **Fragments of the mucous membrane of the inferior turbinate at different periods of observation: 2 hours, 1 day, 3 days, 5 days, 7 days.**

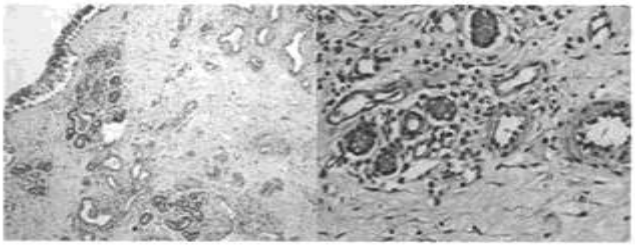

Рис. 2. **Нормальная слизистая оболочка нижней носовой раковины через 2 ч после операции.**
Окраска гематоксилином и эозином: слева — малое увеличение (×10); справа — больше увеличение (×40).

Fig. 2. **Normal mucous membrane of the inferior turbinate 2 hours after surgery, hematoxylin-eosin staining.**
Hematoxylin-eosin staining: low magnification (×10) — on the left, high magnification (×40) — on the right.

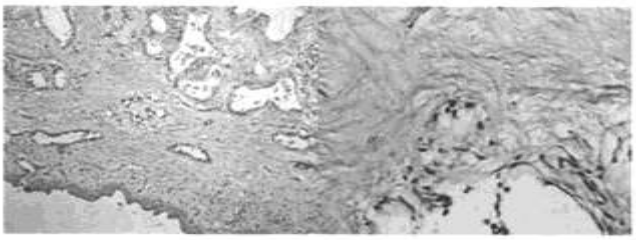

Рис. 3. **Некротизированная слизистая оболочка нижней носовой раковины через 7 дней после операции.**
Окраска гематоксилином и эозином: слева — малое увеличение (×10); справа — больше увеличение (×40).

Fig. 3. **Necrotized mucous membrane of the inferior turbinate 7 days after surgery.**
Hematoxylin-eosin staining: low magnification (×10) — on the left, high magnification (×40) — on the right

доплеровской флоуметрии в клинической медицине: проблемы и перспективы. *Альманах клинической медицины*. 2016;69(44-2):249-259.
Lapitan DG, Rogatkin DA. Functional studies on blood microcirculation system with laser dopplerflowmetry in clinical medicine: problems and prospects. *Al'manah klinicheskoj mediciny*. 2016;69(44-2):249-259. (In Russ.).
https://doi.org/10.18786/2072-0505-2016-44-2-249-259

11. Katz A, Glassman S, Yang Y, Tang GC, Budansky Y, Celmer E, Savage HE, Schantz SP, Alfano RR. Optical biopsy fibre-based fluorescence spectroscopy instrumentation. *Proceedings of SPIE*. 1996;2679:118-123.
https://doi.org/10.1117/12.237579
12. Harris DM, Werkhaven J. Endogen porphyrin fluorescence in tumor. *Lasers in Surgery and Medicine*. 1987;7(6):467-472.
https://doi.org/10.1002/lsm.1900070605
13. Arens C, Dreyer T, Glanz H. Indirect autofluorescence laryngoscopy in the diagnosis' of laryngeal cancer and its precursos lesions. *European Archives of Oto-Rhino-Laryngology*. 2004;261(2):71-76.
https://doi.org/10.1007/s00405-003-0653-4
14. Полякова Н.В., Евтушенко В.А., Черемисина О.В., Панкова О.В. Аутофлюоресценция в комплексной эндоскопической диагностике рецидивов рака легкого. *Сибирский онкологический журнал*. 2008;6(30):52-56.
Polyakova NV, Evtushenko VA, Cheremisina OV, Pankova OV. Autofluorescence in the complex endoscopic diagnosis of lung cancer recurrence. *Sibirskij onkologicheskij zhurnal*. 2008;6(30):52-56. (In Russ.).
15. Andreeva V, Aksamentova E, Muhachev A, Solovey A, Litvinov I, Gusarov A, Shevtsova NN, Kushkin D, Litvinova K. Preoperative AI-Driven Fluorescence Diagnosis of Non-Melanoma Skin Cancer. *Diagnostics*. 2022;1:72.
https://doi.org/10.3390/diagnostics12010072
16. Morgan DC, Wilson JE, MacAulay CE, MacKinnon NB, Kenyon JA, Gerla PS, Dong C, Zeng H, Whitehead PD, Thompson CR, McManus BM. New method for detection of heart allograft rejection: validation of sensitivity and reliability in a rat heterotopic allograft model. *Circulation*. 1999;100(11):1236-1241.
https://doi.org/10.1161/01.cir.100.11.1236

Поступила 26.12.2022
Received 26.12.2022
Принята к печати 11.04.2023
Accepted 11.04.2023

Вестник оториноларингологии
2023, Т. 88, №4, с. 66–72
https://doi.org/10.17116/otorino20238804166

Vestnik otorinolaringologii
2023, Vol. 88, No. 4, pp. 66–72
https://doi.org/10.17116/otorino20238804166

Перспективы кохлеарной имплантации у пациентов с дисплазией слухового нерва

© В.Е. КУЗОВКОВ, С.Б. СУГАРОВА, И.В. КОРОЛЕВА, Ю.С. КОРНЕВА, А.С. ЛИЛЕНКО, В.А. ТАНАСЧИШИНА

ФГБУ «Санкт-Петербургский научно-исследовательский институт уха, горла, носа и речи» Минздрава России, Санкт-Петербург, Россия

РЕЗЮМЕ

Дисплазия слухового нерва может охватывать различные состояния слухового нерва, начиная от истинной аплазии до гипоплазии. Целью обзора является обсуждение перспективы проведения кохлеарной имплантации и последующей слухоречевой реабилитации при аномалии слухового нерва. Представлены исследования различных авторов о работе с данной категорией детей, возможные результаты и методы диагностики состояния слухового нерва.

Ключевые слова: *кохлеарная имплантация, аплазия и гипоплазия слухового нерва, аномалия внутреннего уха, диагностика слухового нерва.*

ИНФОРМАЦИЯ ОБ АВТОРАХ:
Кузовков В.Е. — https://orcid.org/0000-0002-2581-4006
Сугарова С.Б. — https://orcid.org/0000-0003-0856-8680
Королева И.В. — https://orcid.org/0000-0001-8909-4602
Корнева Ю.С. — https://orcid.org/0000-0002-8616-8044
Лиленко А.С. — https://orcid.org/0000-0003-1641-506X
Танасчишина В.А. — https://orcid.org/0000-0001-6345-020X
Автор, ответственный за переписку: Корнева Ю.С. — e-mail: korn_jul@mail.ru

КАК ЦИТИРОВАТЬ:
Кузовков В.Е., Сугарова С.Б., Королева И.В., Корнева Ю.С., Лиленко А.С., Танасчишина В.А. Перспективы кохлеарной имплантации у пациентов с дисплазией слухового нерва. *Вестник оториноларингологии.* 2022;88(4):66–72. https://doi.org/10.17116/otorino20228804166

Prospects for cochlear implantation in patients with auditory nerve dysplasia

© V.E. KUZOVKOV, S.B. SUGAROVA, I.V. KOROLEVA, YU.S. KORNEVA, A.S. LILENKO, V.A TANASCHISHINA

Saint-Petersburg Research Institute of Ear, Throat, Nose and Speech the Ministry of Health, Russian Federation, St. Petersburg, Russia

ABSTRACT

Auditory nerve dysplasia (AND) can encompass various conditions of the auditory nerve (AN), ranging from true aplasia to hypoplasia. The purpose of this review is to discuss the prospect of cochlear implantation (CI) and subsequent auditory speech rehabilitation for AN abnormality. Studies of different authors when working with this category of children, possible results and methods of diagnostics of the AN condition are presented.

Keywords: *cochlear implantation, auditory nerve aplasia and hypoplasia, inner ear anomaly, auditory nerve diagnosis.*

INFORMATION ABOUT THE AUTHORS:
Kuzovkov V.E. — https://orcid.org/0000-0002-2581-4006
Sugarova S.B. — https://orcid.org/0000-0003-0856-8680
Koroleva I.V. — https://orcid.org/0000-0001-8909-4602
Korneva Yu.S. — https://orcid.org/0000-0002-8616-8044
Lilenko A.S. — https://orcid.org/0000-0003-1641-506X
Tanaschishina V.A. — https://orcid.org/0000-0001-6345-020X
Corresponding author: Korneva Y.S. — e-mail: korn_jul@mail.ru

TO CITE THIS ARTICLE:
Kuzovkov VE, Sugarova SB, Koroleva IV, Korneva YuS, Lilenko AS, Tanaschishina VA. Prospects for cochlear implantation in patients with auditory nerve dysplasia. *Bulletin of Otorhinolaryngology = Vestnik otorinolaringologii.* 2022;88(4):66–72. (In Russ.). https://doi.org/10.17116/otorino20228804166

Введение

Аплазией считается отсутствие визуализации слухового нерва (СН) в различных плоскостях при магнитно-резонансной томографии (МРТ). Гипоплазия определяется как меньший диаметр СН, чем диаметр лицевого нерва (ЛН), или если диаметр СН меньше $^1/_3$ диаметра внутреннего слухового прохода (ВСП) [1—3].

J. Casselman и соавт. в 1997 г. впервые описали гипоплазию и аплазию вестибулокохлеарного нерва при МРТ и предложили классификацию по категориям [4]:

I — полное отсутствие вестибулокохлеарного нерва, при этом лабиринт в норме или диспластический;

II — СН отсутствует или гипоплазирован, но определяется наличие вестибулярного нерва: a — имеется лабиринтная дисплазия от незначительной дисплазии до общей полости; b — лабиринт в норме.

В 2016 г. C.S. Birman и соавт. предложили классификацию нервов во ВСП, основанную на парасагиттальных МРТ-изображениях. Согласно данной классификации, выделяют пять степеней: во ВСП отсутствие нервов, одного, двух или трех нервов (степени 0—III), четыре нерва с гипоплазией СН (степень IV) или нормальный СН (степень V). Это означает, что аплазия это — 0—III степень, гипоплазия — IV, норма — V. Такая классификация хорошо коррелирует с вероятностью понимания речи и основным способом общения [5].

Следует учитывать наличие сопутствующей патологии (CHARGE-синдром, аномалии развития внутреннего уха), так как знание этиологии помогает специалистам разработать индивидуальный подход к ведению пациентов на каждом из этапов: хирургическом, аудиологическом, педагогическом [5—8].

Актуальность

Для многих детей с глухотой единственным полноценным способом слуховой реабилитации является проведение кохлеарной имплантации (КИ) [9]. Благодаря КИ многие дети с отсутствием аномалий развития слуховой системы, получившие кохлеарный имплантат в возрасте до 12 мес, достигают нормального речевого развития и получают возможность полноценной интеграции в общество [10, 11]. Факторы, вследствие которых КИ может завершиться неблагоприятными исходами, включают задержку развития [12], старший возраст при получении кохлеарного имплантата и аномалии, особенно СН [13].

Дисплазия слухового нерва (ДСН) наблюдается у 18% детей с сенсоневральной тугоухостью (СНТ) [14]. С односторонней СНТ ДСН выявляется у 21—50% пациентов, с двусторонней СНТ — у 5,3—40% пациентов [15].

Считается, что для достижения удовлетворительных результатов необходимо наличие популяции периферических нейронов, достаточной для развития синхронизированного нейронного ответа на электрическую стимуляцию. Поэтому первоначально ДСН считалась противопоказанием к хирургическому вмешательству из-за прогнозируемых неудовлетворительных результатов [7, 16]. В исследованиях R.K. Jackler (1987) и C. Shelton (1989) отмечено, что узкий ВСП, менее 2 мм, обнаруженный при компьютерной томографии (КТ), чаще всего свидетельствует об аномалии СН, что является относительным противопоказанием к КИ. Данное предположение связано с тем, что сужение ВСП при нормальной работе мимической мускулатуры лица, вероятно, свидетельствует о сохранности ЛН и наличии ДСН [17], хотя это опровергнуто O. Adunka и соавт. В своем исследовании они обнаружили, что определение диаметра ВСП является ненадежным маркером состояния СН [18].

Некоторые авторы отмечают, что у детей с аномалией СН операция по КИ для улучшения слухоречевых навыков будет неэффективна, и предлагают способ прямой стимуляции кохлеарных ядер с помощью слуховой имплантации ствола мозга [17, 19]. Тем не менее другие авторы заявляли об удовлетворительных результатах после КИ при ДСН и предположили, что отсутствие идентифицируемого СН при визуализации не исключает слуховой иннервации улитки [20]. Средний диаметр ВСП составляет приблизительно 2,26 мм со стандартным отклонением 0,25 мм [21]. Поэтому узкий ВСП определяется как ВСП диаметром менее 1,4 мм [22].

Вестибулокохлеарный нерв делится на СН, расположенный снизу, и вестибулярный нерв, расположенный сверху. Последний затем снова делится, образуя верхний и нижний вестибулярные нервы. В норме СН спускается через ВСП вместе с ЛН и вестибулярным нервом, а затем проходит самостоятельно от дна ВСП к основанию модиолуса. Когда присутствуют все нервы, СН виден в передне-нижней части ВСП [5].

Диаметр вестибулокохлеарного нерва обычно в 1,5—2 раза больше диаметра ЛН [23]. Диаметр самого СН может широко варьировать даже у людей с нормальным слухом. СН считается нормальным, если его диаметр равен или больше ЛН [20], поэтому любое изменение диаметра менее 1:1 (СН:ЛН) может указывать на нарушение слухового пути [24], однако остаточные слуховые волокна могут переплетаться с лицевыми или вестибулярными волокнами [25]. В исследовании от 2004 г. O. Ozdoğmuş и соавт. доказана связь между нижним вестибулярным нервом и СН с помощью сканирующей электронной микроскопии, а G. Tian и соавт. в 2008 г. продемонстрировали вестибулокохлеарные анастомозы у 80% пациентов [26, 27].

Диагностика

КТ, МРТ. До внедрения МРТ считали, что ВСП диаметром <1,4 мм по данным КТ свидетельствует об аномалии СН [19]. В ранних исследованиях показано, что КТ достаточно для оценки состояния СН у пациентов, являющихся кандидатами на КИ, без необходимости проведения МРТ, хотя, по данным литературы, МРТ входит в обследование перед КИ в некоторых учреждениях [28, 29]. Несмотря на то что КТ обеспечивает хорошее разрешение ВСП и определяет хирургическую анатомию височной кости [30], использование только данного метода исследования приводит к пропуску некоторых случаев аномалии СН, возможных даже при наличии нормального диаметра ВСП [18].

Предоперационная МРТ мостомозжечкового угла позволяет получить информацию о количестве нервов во ВСП и сравнить размер СН с размером ЛН [4, 18, 31].

B.C. Kang и соавт. обнаружили, что у детей, у которых обнаружен полный стеноз ВСП, СН не был виден на сагиттальной Т2-взвешенной МРТ [32]. Показано, что у детей, у которых обнаружен полный стеноз ВСП, СН не виден на сагиттальной Т2-взвешенной МРТ [32]. Рекомендуется выполнение МРТ-сканирования для кандидатов на КИ, поскольку обнаружено, что у 9 из 21 кандидата на КИ были аномалии нервов во ВСП, в основном СН [33]. Сообщалось, что

МРТ с использованием аппарата 3Т с дополнительной магнитной катушкой, прикрепленной к голове, обеспечивает еще лучшее определение нервов во ВСП у пациентов с ДСН [34].

Коротколатентные (стволомозговые) слуховые вызванные потенциалы на электрическую стимуляцию (эКСВП). При подозрении на гипоплазию или аплазию СН по данным рентгенологического исследования необходима оценка функции СН с помощью электрофизиологических методов, позволяющих оценить генерацию активности в слуховых ядрах ствола мозга посредством электрической стимуляции, а также определить связаны ли волокна СН с другими нервами [35]. D. Bamiou и соавт. сообщили о нескольких детях с хорошими результатами слухового восприятия после КИ, хотя по данным МРТ у детей выявлена аплазия СН [7].

эКСВП, регистрируемые на бифазные одиночные электрические импульсы при подаче на одиночный электрод имплантата, отражают активацию нейронов в определенных частях слухового пути: пики eI и eII отражают активность в СН, пик eIII представляет активность на уровне ядра улитки, а пик eV — активность латеральной петли [36]. Таким образом, атипичная форма эКСВП может свидетельствовать о нарушении проведения по слуховым путям, что может повлиять на развитие у ребенка понимания как чужой, так и собственной речи. Однако существуют проблемы при регистрации эКСВП с кохлеарного имплантата, связанные с искажением эКСВП вследствие наличия артефакта стимула или в связи с разницей в скорости подачи импульсов при регистрации эКСВП и при обычной психофизической оценке порога [37]. Данные проблемы зачастую приводят к ложноотрицательным результатам. A. Kim и соавт. обнаружили, что понимание речи с кохлеарным имплантатом у исследуемых детей с ДСН было лучше, чем до имплантации, что оправдывает проведение КИ даже у детей с высокими порогами визуализации эКСВП и низкой амплитудой V пика, и предполагаемой ДСН [38].

При регистрации реакции слуховых ядер ствола мозга при транстимпанальной электрической стимуляции электрод вводится через барабанную перепонку, далее размещается на мысе или рядом с круглым окном. Ряд исследований показывают, что промонториальное тестирование позволяет прогнозировать результаты КИ [39, 40]. P. Kileny и T. Zwolan первыми показали статистически значимую взаимосвязь между предоперационной тональной пороговой аудиометрией и порогами регистрации транстимпанальных эКСВП (низкий порог — 650 мА) [41]. Исследователи пришли к выводу, что транстимпанальная регистрация эКСВП помогает при отборе кандидатов на КИ и принятии решения в отношении пациентов с гипоплазией и аплазией СН. Показано, что такая оценка высоко коррелирует (98%) с интракохлеарными эКСВП при стимуляции с помощью кохлеарного имплантата [5].

F. Warren и соавт. считают, что транстимпанальная эКСВП — важный тест при выявлении ДСН у пациентов — кандидатов на КИ [42]. Однако ряд исследователей оспаривают информативность экстракохлеарных эКСВП для оценки эффективности КИ. В частности, М.Р. Лалаянц и соавт. описывают проведение эКСВП до КИ как инвазивное вмешательство с установкой игольчатого электрода на промонториуме под общей анестезией. При этом результаты данного исследования не могут трактоваться однозначно и по итогу не исключают возможности проведения КИ в качестве способа реабилитации. Поэтому авторы не проводят эКСВП в качестве обязательной предоперационной подготовки при отборе кандидатов на КИ [43]. Учитывая близость ЛН и вестибулярного нерва во ВСП и потенциальную потребность в повышенных уровнях стимулирующего тока для возникновения слуховых ощущений у детей с аномальным СН, можно предположить, что у них могут стимулироваться неслуховые проводящие пути и развиваться неслуховые реакции. Их активность может быть зарегистрирована вместе с эКСВП.

В ряде работ у детей с ДСН продемонстрирована корреляция результатов регистрации эКСВП и слухового восприятия, определяемого по «Шкале уровней восприятия речи» [5, 44].

Следует отметить, что, как и в случае с другими методами, при регистрации эКСВП возможны ложноотрицательные результаты, поэтому при решении о целесообразности проведения КИ необходимо учитывать данные других исследований.

Телеметрия нервного ответа. Для оценки состояния СН используется также телеметрия нервного ответа [45]. Однако отмечается, что интраоперационная эКСВП с помощью кохлеарного имплантата более чувствительна, чем телеметрия нервного ответа. По данным P. Kileny и соавт., потенциал действия СН при стимуляции кохлеарного имплантата регистрировался у 40% пациентов, а эКСВП визуализировался в 96% случаев [46]. В настоящее время благодаря развитию систем кохлеарных имплантатов и совершенствованию методов настройки процессора телеметрия нервного ответа рутинно используется для определения параметров настройки и оценки реакций СН на электрическую стимуляцию [47].

Дополнительные исследования. Для прогноза эффективности КИ у детей с ДСН важно также учитывать данные аудиологических исследований, включающих регистрацию вызванной отоакустической эмиссии и КСВП мозга, импедансометрию, поведенческую тональную аудиометрию [48]. Тональные пороги слуха у детей начиная с возраста 6 мес можно оценить с помощью поведенческой аудиометрии с визуальным подкреплением [49, 50]. Необходима также сурдопедагогическая оценка восприятия речи и уровня развития собственной речи у ребенка [48—51].

После КИ следует проводить регулярное тестирование слухоречевого развития детей с помощью тестов восприятия речи в соответствии с возрастом ребенка. В частности, разработаны специальные тесты, шкалы и опросники для родителей, позволяющие оценивать уровень развития слуховых реакций на звуки и речь у детей после КИ разного возраста, включая ранний [52, 53]. К числу наиболее широко используемых методов относится международная батарея тестов Evaluation of Auditory Responses on Speech (EARS), адаптированная более чем для 15 языков мира, в том числе и для русского языка [48, 54]. Частью батареи является анкета «Оценка слухового поведения ребенка раннего возраста» (LittlEARS), позволяющая оценивать уровень развития слуховых навыков ребенка начиная с первых месяцев жизни, включая прогресс слуховых реакций ребенка после кохлеарной имплантации по сравнению с показателями нормотипично развивающихся детей [55]. Для определения развития восприятия звуков и речи после КИ у детей широко используется также интегральный показатель экспертной оценки «Шкала уровней слухового восприятия» (CAP) [48—55]. Все эти тесты и опросники используются также для оценки слухового восприятия речи с кохлеарным имплантатом у детей с гипоплазией и аплазией СН.

Субъективные тесты важны при принятии решения о целесообразности проведения КИ, особенно если другие методы не дают ответа. Они могут быть источником информации о состоянии слуха пациента. Наличие поведенческих реакций на тоны или речь, несмотря на очевидную аплазию СН на МРТ, позволяет предполагать, что проведение ребенку КИ целесообразно [23].

В дальнейшем необходимо постоянное наблюдение таких детей и оценка динамики развития слухового восприятия речи и собственной устной речи по сравнению с дооперационным (со слуховыми аппаратами) уровнем с интервалами 1 мес, 3 мес, 6 мес, 9 мес и 12 мес после имплантации, а затем с интервалом 1 год, как и у других детей с КИ [56].

В связи с ограниченными возможностями слухового восприятия у детей с ДСН для оценки эффективности КИ целесообразно использовать показатель качества жизни, учитывающий не только восстановление слухового восприятия с кохлеарным имплантатом, но и расширение возможностей коммуникации, улучшение поведения и обучения ребенка и прочее [48, 57, 58].

Результаты кохлеарной имплантации

По данным литературы, результаты КИ у детей с ДСН достаточно разнородны и противоречивы, получены обычно для небольших групп пациентов. Имеются данные об ухудшении слухоречевого восприятия с течением времени, так, J. Bradley и соавт. наблюдали детей с ДСН, у которых после КИ при первичном подключении процессора кохлеарного имплантата достигнуты типичные пороги слуха, однако после 2—6 лет дети демонстрировали неудовлетворительный результат слухового восприятия. Поэтому авторы пришли к выводу, что эффективность КИ у детей с ДСН ограниченна [59]. В то же время Z. Zhang и соавт., обследовав 9 детей с ДСН, выявили, что у 4 пациентов после КИ значительно улучшились тональные пороги, но ни один из них не достиг достаточной разборчивости речи в течение не менее одного года. Вместе с тем слухоречевое развитие по оценке с помощью CAP у детей с ДСН прогрессивно улучшалось, хотя и медленно [60].

D. Ehrmann-Müller и соавт. подтвердили предположение о том, что у детей с ДСН по данным МРТ при наличии реакции на электрические или акустические стимулы с кохлеарным имплантатом улучшаются пороги слуха и восприятие звуков. При более длительном использовании кохлеарного имплантата у таких детей улучшалось слуховое и речевое развитие, а также общее развитие по сравнению с уровнем до КИ [61].

J. Kutz и соавт. сообщили о результатах КИ у 7 детей с аплазией СН по данным МРТ и 2 детей с гипоплазией. У одного ребенка с кохлеарным имплантатом развилась способность узнавать слова, осваиваемые в раннем возрасте, при закрытом выборе. Отмечено, что 6 детей с кохлеарным имплантатом реагировали и/или узнавали бытовые звуки, реагировали на голос и речь (CAP 1—3). Дети с гипоплазией СН с помощью кохлеарного имплантата реагировали на звуки и речь, узнавали окружающие звуки (CAP 3—5) [1].

Обследование 50 детей с ДСН по результатам МРТ показало, что 47% детей с аплазией СН и 89% детей с гипоплазией СН были способны понимать разговорную речь после КИ. При этом 51% детей использовали устную речь как средство общения. Почти 80% детей с гипоплазией СН использовали устную речь в качестве основного способа общения [5].

Заключение

У значительного числа детей с гипоплазией и аплазией слухового нерва по данным магнитно-резонансной томографии после кохлеарной имплантации наблюдается прогрессивное улучшение слухового восприятия звуков и речи, хотя и медленное. Поэтому недостаточность слухового нерва не обязательно является противопоказанием к кохлеарной имплантации [1, 62].

Кохлеарная имплантация и долгосрочная слуховая реабилитация могут быть эффективными для этой категории детей, что связано с возможным наличием волокон слухового нерва, которые не идентифицируются при текущем разрешении изображения [32]. Поэтому большое значение при принятии решения о целесообразности проведения и прогнозе эффективности кохлеарной имплантации у детей с дисплазией слухового нерва имеют предоперационные обследования, позволяющие выявить у ребенка реакции слуховой системы на электрическую стимуляцию.

Дисплазия слухового нерва, подтвержденная при магнитно-резонансной томографии, все чаще признается в качестве этиологии глубокой потери слуха у детей. Стратегии реабилитации слуха у таких пациентов включают пробное ношение слухового аппарата, но многие пациенты не получают пользы от данного метода и рассматриваются как кандидаты на имплантацию слуховых аппаратов.

Кохлеарная имплантация у детей с патологией слухового нерва не приводила к желаемым результатам, и поэтому некоторые клиницисты рекомендуют слуховую имплантацию ствола мозга. Однако другие исследования сообщают о хороших результатах после кохлеарной имплантации даже в случаях с предполагаемой дисплазией слухового нерва [5, 62].

Результаты кохлеарной имплантации у детей с дисплазией слухового нерва чрезвычайно вариабельны: от случаев, когда достигается открытое восприятие речи и овладение разговорной речью, до большинства случаев, когда развивается только улучшенная разборчивость звуков окружающей среды.

Принимая во внимание, что некоторые дети с дисплазией слухового нерва могут иметь волокна, иннервирующие улитку, разрешение которых ниже текущих аудиологических, электрофизиологических и визуализирующих исследований, следует отметить, что кохлеарная имплантация является возможным способом реабилитации для этих детей, но необходимо тщательное консультирование семьи относительно возможной ограниченной пользы во избежание завышенных ожиданий.

Необходимы дополнительные исследования для подтверждения использования кохлеарного имплантата у пациентов с дисплазией слухового нерва, и исследовательские усилия должны быть направлены на разработку предоперационных тестов для получения надежной информации о состоянии популяции клеток спирального ганглия, что будет способствовать более правильному отбору детей для кохлеарной имплантации и поможет улучшить консультирование по поводу реабилитационного прогноза [63]. Необходимо проведение комплексного исследования, включающего рентгенологические, электрофизиологические и аудиологические методы диагностики. Но даже с современными технологиями очень сложно предсказать наилучший метод лечения пациентов с аномалией слухового нерва.

Авторы заявляют об отсутствии конфликта интересов.
The authors declare no conflicts of interest.

ЛИТЕРАТУРА/REFERENCES

1. Kutz J, Lee K, Isaacson B, Booth T, Sweeney M, Roland P. Cochlear Implantation in Children with Cochlear Nerve Absence or Deficiency. *Otology and Neurotology*. 2011;32(6):956-961. https://doi.org/10.1097/mao.0b013e31821f473b
2. Kodama T, Miyata Y, Yano T, Tamura S. Bony canal for the cochlear nerve: can it be a relable indicator of cochlear nerve abnormalities. *Conference: Radiological Society of North America 2005 Scientific Assembly and Annual Meeting*. 2005;10-15.
3. Glastonbury C, Davidson H, Harnsberger H, Butler J, Kertesz T, Shelton C. Imaging findings of cochlear nerve deficiency. *American Journal of Neuroradiology*. 2002;23(4):635-643.
4. Casselman J, Offeciers F, Govaerts P, Kuhweide R, Geldof H, Somers T, D'Hont G. Aplasia and hypoplasia of the vestibulocochlear nerve: diagnosis with MR imaging. *Radiology*. 1997;202(3):773-781. https://doi.org/10.1148/radiology.202.3.9051033
5. Birman C, Powell H, Gibson W, Elliott E. Cochlear Implant Outcomes in Cochlea Nerve Aplasia and Hypoplasia. *Otology and Neurotology*. 2016;37(5):438-445. https://doi.org/10.1097/MAO.0000000000000997
6. Vincenti V, Di Lella F, Falcioni M, Negri M, Zanetti D. Cochlear implantation in children with CHARGE syndrome: a report of eight cases. *European Archives of Oto-Rhino-Laryngology*. 2018;275(8):1987-1993. https://doi.org/10.1007/s00405-018-5053-x
7. Bamiou D, Worth S, Phelps P, Sirimanna T, Rajput K. Eighth nerve aplasia and hypoplasia in cochlear implant candidates: the clinical perspective. *Otology and Neurotology*. 2001;22(4):492-496. https://doi.org/10.1097/00129492-200107000-00014
8. Кузовков В.Е., Клячко Д.С., Сугарова С.Б., Лиленко А.С., Костевич И.В., Несипбаева А.А. Роль этиологического фактора в реабилитации пациентов после кохлеарной имплантации. *Российская оториноларингология*. 2018;3:60-65.
Kuzovkov VE, Klyachko DS, Sugarova SB, Lilenko AS, Kostevich IV, Nesipbaeva AA. The role of etiological factor in rehabilitation of patients after cochlear implantation. *Rossijskaya otorinolaringologiya*. 2018;3:60-65. (In Russ.). https://doi.org/10.18692/1810-4800-2018-3-60-65
9. Кузовков В.Е., Сугарова С.Б., Дворянчиков В.В., Лиленко А.С., Каляпин Д.Д., Луппов Д.С. Способ кохлеарной имплантации у пациентов с цитомегаловирусной инфекцией. *Российская оториноларингология*. 2021;20(3):51-58.
Kuzovkov VE, Sugarova SB, Dvoryanchikov VV, Lilenko AS, Kalyapin DD, Luppov DS. Method of cochlear implantation in patients with cytomegalovirus infection. *Rossijskaya otorinolaringologiya*. 2021;20(3):51-58. (In Russ.). https://doi.org/10.18692/1810-4800-2021-3-51-58
10. Кузовков В.Е., Сугарова С.Б., Кантемирова Р.К., Лиленко С.В., Чернушевич И.И., Лиленко А.С., Каляпин Д.Д., Луппов Д.С. Кохлеарная имплантация как метод слуховой реабилитации в разных возрастных группах. *Российская оториноларингология*. 2022;21(2):70-79.
Kuzovkov VE, Sugarova SB, Kantemirova RK, Lilenko SV, Chernushevich II, Lilenko AS, Kalyapin DD, Luppov DS. Cochlear implantation as a method of hearing rehabilitation in different age groups. *Rossijskaya otorinolaringologiya*. 2022;21(2):70-79. https://doi.org/10.18692/1810-4800-2022-2-70-79
11. Каляпин Д.Д., Сугарова С.Б., Кузовков В.Е., Лиленко А.С., Преображенская Ю.С. Этиологический спектр врожденной глухоты и его значение в кохлеарной имплантации. *Российская оториноларингология*. 2019;18(1):41-45.
Kalyapin DD, Sugarova SB, Kuzovkov VE, Lilenko AS, Preobrazhenskaya YuS. The etiological spectrum of congenital deafness and its significance in cochlear implantation. *Rossijskaya otorinolaringologiya*. 2019;18(1):41-45. https://doi.org/10.18692/1810-4800-2019-1-41-45
12. Birman C, Elliott E, Gibson W. Pediatric cochlear implants: additional disabilities prevalence, risk factors, and effect on language outcomes. *Otology and Neurotology*. 2012;33(8):1347-1352. https://doi.org/10.1097/MAO.0b013e31826939cc
13. Kang W, Lee J, Lee H, Lee K. Cochlear implantations in young children with cochlear nerve deficiency diagnosed by MRI. *Otolaryngology — Head and Neck Surgery*. 2010;143(1):101-108. https://doi.org/10.1016/j.otohns.2010.03.016
14. McClay J, Booth T, Parry D, Johnson R, Roland P. Evaluation of pediatric sensorineural hearing loss with magnetic resonance imaging. *Archives of Otolaryngology — Head and Neck Surgery*. 2008;134(9):945-952. https://doi.org/10.1001/archotol.134.9.945
15. Nakano A, Arimoto Y, Matsunaga T. Cochlear nerve deficiency and associated clinical features in patients with bilateral and unilateral hearing loss. *Otology and Neurotology*. 2013;34(3):554-558. https://doi.org/10.1097/MAO.0b013e3182804b31
16. Carner M, Colletti L, Shannon R, Cerini R, Barillari M, Mucelli R, Colletti V. Imaging in 28 children with cochlear nerve aplasia. *Acta Otolaryngoloica*. 2009;129(4):458-461. https://doi.org/10.1080/00016480902737978
17. Colletti V, Fiorino F, Sacchetto L, Miorelli V, Carner M. Hearing habilitation with auditory brainstem implantation in two children with cochlear nerve aplasia. *International Journal of Pediatric Otorhinolaryngology*. 2001;60(2):99-111. https://doi.org/10.1016/s0165-5876(01)00465-7
18. Adunka O, Roush P, Teagle H, Brown C, Zdanski C, Jewells V, Buchman C. Internal auditory canal morphology in children with cochlear nerve deficiency. *Otology and Neurotology*. 2006;27(6):793-801. https://doi.org/10.1097/01.mao.0000227895.34915.94
19. Sennaroglu L, Ziyal I, Atas A, Sennaroglu G, Yucel E, Sevinc S, Ekin M, Sarac S, Atay G, Ozgen B, Ozcan O, Belgin E, Colletti V, Turan E. Preliminary results of auditory brainstem implantation in prelingually deaf children with inner ear malformations including severe stenosis of the cochlear aperture and aplasia of the cochlear nerve. *Otology and Neurotology*. 2009;30(6):708-715. https://doi.org/10.1097/MAO.0b013e3181b07d41
20. Zanetti D, Guida M, Barezzani M. Favorable outcome of cochlear implant in VIIIth nerve deficiency. *Otology and Neurotology*. 2006;27(6):815-823. https://doi.org/10.1097/01.mao.0000227899.80656.1d
21. Henderson E, Wilkins A, Huang L, Kenna M, Gopen Q. Histopathologic investigation of the dimensions of the cochlear nerve canal in normal temporal bones. *International Journal of Pediatric Otorhinolaryngology*. 2011;75(4):464-467. https://doi.org/10.1016/j.ijporl.2010.11.024
22. Stjernholm C, Muren C. Dimensions of the cochlear nerve canal: a radioanatomic investigation. *Acta Otolaryngoloica*. 2002;122(1):43-48. https://doi.org/10.1080/00016480252775724
23. Freeman S, Sennaroglu L. Management of Cochlear Nerve Hypoplasia and Aplasia. *Advances in Oto-Rhino-Laryngology*. 2018;81:81-92. https://doi.org/10.1159/000485542
24. Kim H, Kim D, Chung I, Lee W, Kim K. Topographical relationship of the facial and vestibulocochlear nerves in the subarachnoid space and internal auditory canal. *AJNR: American Journal of Neuroradiology*. 1998;19(6):1155-1161.
25. Thai-Van H, Fraysse B, Berry I, Berges C, Deguine O, Honegger A, Sevely A, Ibarrola D. Functional magnetic resonance imaging may avoid misdiagnosis of cochleovestibular nerve aplasia in congenital deafness. *American Journal of Otology*. 2000;21(5):663-670.
26. Ozdoğmuş O, Sezen O, Kubilay U, Saka E, Duman U, San T, Cavdar S. Connections between the facial, vestibular and cochlear

nerve bundles within the internal auditory canal. *Journal of Anatomy*. 2004;205(1):65-75.
https://doi.org/10.1111/j.0021-8782.2004.00313.x

27. Tian G, Xu D, Huang D, Liao H, Huang M. The topographical relationships and anastomosis of the nerves in the human internal auditory canal. *Surgical and Radiologic Anatomy*. 2008;30(3):243-247.
https://doi.org/10.1007/s00276-008-0311-z

28. Ambrosio A, Loundon N, Vinocur D, Kruk P, Le Pointe H, Chalard F, Zapala M, Carvalho D. The role of computed tomography and magnetic resonance imaging for preoperative pediatric cochlear implantation work-up in academic institutions. *Cochlear Implants International*. 2021;22(2):96-102.
https://doi.org/10.1080/14670100.2020.1830239

29. Mack M, Suckfüll M. Bildgebende Diagnostik des Innenohrs vor Cochleaimplantation. *Laryngo-Rhino-Otologie*. 2020;99(03):181-191.
https://doi.org/10.1055/a-1104-6258

30. Jun B, Song S. Surgical considerations during cochlear implantation: the utility of temporal bone computed tomography. *The Journal of Laryngology and Otology*. 2021;135(2):134-141.
https://doi.org/10.1017/S0022215121000232

31. Дворянчиков В.В., Кузовков В.Е., Цуциева С.Х., Левин С.В., Сугарова С.Б., Ильин С.Н., Левина Е.А., Ноздреватых О.В., Лиленко А.С. Оценка безопасности и эффективности проведения МРТ пациентам с кохлеарным имплантом без извлечения магнита. *Российская оториноларингология*. 2021;20(3):8-14.
Dvoryanchikov VV, Kuzovkov VE, Tsutsieva SKh, Levin SV, Sugarova SB, Ilyin SN, Levina EA, Nozdrevatykh OV, Lilenko AS. Evaluation of safety and efficacy of MRI in patients with cochlear implant without magnet extraction. *Rossijskaya otorinolaringologiya*. 2021;20(3):8-14. (In Russ.).
https://doi.org/10.18692/1810-4800-2021-3-8-14

32. Kang B, Lee J, Kim Y, Park J, Kang W, Ahn J, Park H, Chung J. Outcome of Cochlear Implantation in Children with Narrow Bony Cochlear Nerve Canal. *Otology and Neurotology*. 2019;40(7):679-685.
https://doi.org/10.1097/MAO.0000000000002263

33. Westerhof J, Rademaker J, Weber B, Becker H. Congenital malformations of the inner ear and the vestibulocochlear nerve in children with sensorineural hearing loss: evaluation with CT and MRI. *Journal of Computer Assisted Tomography*. 2001;25(5):719-726.
https://doi.org/10.1097/00004728-200109000-00009

34. Giesemann A, Raab P, Lyutenski S, Dettmer S, Bültmann E, Frömke C, Lenarz T, Lanfermann H, Goetz F. Improved imaging of cochlear nerve hypoplasia using a 3-Tesla variable flip-angle turbo spin-echo sequence and a 7-cm surface coil. *Laryngoscope*. 2014;124(3):751-754.
https://doi.org/10.1002/lary.24300

35. Warren F 3rd, Wiggins R 3rd, Pitt C, Harnsberger H, Shelton C. Apparent cochlear nerve aplasia: to implant or not to implant? *Otology and Neurotology*. 2010;31(7):1088-1094.
https://doi.org/10.1097/MAO.0b013e3181eb3272

36. Gordon K, Papsin B, Harrison R. An evoked potential study of the developmental time course of the auditory nerve and brainstem in children using cochlear implants. *Audiology and Neuro-Otology*. 2006;11(1):7-23.
https://doi.org/10.1159/000088851

37. Tavartkiladze G, Potalova L, Kruglov A, Belov A. Effect of stimulation parameters on electrically evoked auditory brainstem responses. *Acta Otolaryngologica*. 2000;120(2):214-217.
https://doi.org/10.1080/000164800750000946

38. Kim A, Kileny P, Arts H, El-Kashlan H, Telian S, Zwolan T. Role of electrically evoked auditory brainstem response in cochlear implantation of children with inner ear malformations. *Otology and Neurotology*. 2008;29(5):626-634.
https://doi.org/10.1097/MAO.0b013e31817781f5

39. Kuo S, Gibson W. The role of the promontory stimulation test in cochlear implantation. *Cochlear Implants International*. 2002;3(1):19-28.
https://doi.org/10.1179/cim.2002.3.1.19

40. Alfelasi M, Piron J, Mathiolon C, Lenel N, Mondain M, Uziel A, Venail F. The transtympanic promontory stimulation test in patients with auditory deprivation: correlations with electrical dynamics of cochlear implant and speech perception. *European Archives of Otorhinolaryngology*. 2013;270(6):1809-1815.
https://doi.org/10.1007/s00405-012-2125-1

41. Kileny P, Zwolan T. Pre-perioperative, transtympanic electrically evoked auditory brainstem response in children. *International Journal of Audiology*. 2004;43(1):16-21.

42. Warren F 3rd, Wiggins R 3rd, Pitt C, Harnsberger H, Shelton C. Apparent cochlear nerve aplasia: to implant or not to implant? *Otology and Neurotology*. 2010;31(7):1088-1094.
https://doi.org/10.1097/MAO.0b013e3181eb3272

43. Лалаянц М.Р., Чугунова Т.И., Бахшинян В.В., Таварткиладзе Г.А. Регистрация электрически вызванных коротколатентных слуховых потенциалов у детей с заболеванием спектра аудиторных нейропатий. *Вестник оториноларингологии*. 2022;87(2):4-9.
Lalayants MR, Chugunova TI, Bakhshinyan VV, Tavartkiladze GA. Electrically evoked ABR through cochlear implant in children with auditory neuropathy spectrum disorder. *Vestnik otorinolaringologii*. 2022;87(2):4-9. (In Russ.).
https://doi.org/10.17116/otorino2022870214

44. Song M, Bae M, Kim H, Lee W, Yang W, Choi J. Value of intracochlear electrically evoked auditory brainstem response after cochlear implantation in patients with narrow internal auditory canal. *Laryngoscope*. 2010;120(8):1625-1631.
https://doi.org/10.1002/lary.21008

45. Колоколов О.В., Мачалов А.С., Кузнецов А.О., Сапожников Я.М., Григорьева А.А. Изменения данных телеметрии потенциала действия слухового нерва у пациентов после кохлеарной имплантации. *Современные проблемы науки и образования*. 2021;3:174.
Kolokolov OV, Machalov AS, Kuznetsov AO, Sapozhnikov YaM, Grigorieva AA. Evalution of auditory nerve action potential data telemetry of patients with cochlear system implantation. *Sovremennye problemy nauki i obrazovaniya*. 2021;3:174. (In Russ.).
https://doi.org/10.17513/spno.30957

46. Kileny P, Zwolan T, Boerst A, Telian S. Electrically evoked auditory potentials: current clinical applications in children with cochlear implants. *American Journal of Otology*. 1997;18(6):90-92.

47. Almosnino G, Anne S, Schwartz S. Use of Neural Response Telemetry for Pediatric Cochlear Implants: Current Practice. *Annals of Otology, Rhinology and Laryngology*. 2018;127(6):367-372.
https://doi.org/10.1177/0003489418767692

48. Королева И.В. *Реабилитация глухих детей и взрослых после кохлеарной и стволомозговой имплантации*. СПб: КАРО; 2016.
Koroleva IV. *Reabilitatsiya glukhikh detej i vzroslykh posle kokhlearnoj i stvolomozgovoj implantatsii*. SPb: KARO; 2016. (In Russ.).

49. Королева И.В. *Диагностика и коррекция нарушений слуховой функции у детей раннего возраста*. СПб: КАРО; 2005.
Koroleva IV. *Diagnostika i korrektsiya narushenij slukhovoj funktsii u detej rannego vozrasta*. SPb: KARO; 2005. (In Russ.).

50. Королева И.В. *Основы аудиологии и слухопротезирования*. СПб.: КАРО; 2022.
Koroleva IV. *Osnovy audiologii i slukhoprotezirovaniya*. SPb: KARO; 2022. (In Russ.).

51. Янов Ю.К., Ситников В.П. Королева И.В., Пудов В.И. Диагностическое обследование пациентов-кандидатов на кохлеарную имплантацию. *Российская оториноларингология*. 2005;6(19):61-68.
Yanov YuK, Sitnikov VP, Koroleva IV, Pudov VI. Diagnostic examination of cochlear implant candidate patients. *Rossijskaya otorinolaringologiya*. 2005;6(19):61-68. (In Russ.).

52. Балакина А.В., Литвак М.М., Стороха А.В. *Индекс функционирования кохлеарного импланта у пациентов после односторонней кохлеарной имплантации*. Материалы II Петербургского

форума оториноларингологов России (23—25 апреля 2013 г., Санкт-Петербург). СПб: 2013:152-153.
Balakina AV, Litvak MM, Starokha AV. *Indeks funktsionirovaniya kokhlearnogo implanta u patsientov posle odnostoronnej kokhlearnoj implantatsii*. Materialy II Peterburgskogo foruma otorinolaringologov Rossii (23—25 aprelya 2013 g., Sankt-Peterburg). SPb: 2013:152-153. (In Russ.).

53. Arnoldner C, Lin V, Honeder C, Shipp D, Nedzelski J, Chen J. Ten-year health-related quality of life in cochlear implant recipients: prospective SF-36 data with SF-6D conversion. *Laryngoscope*. 2014;124(1):278-282. https://doi.org/10.1002/lary.24387

54. Sainz M, Skarzynski H, Allum J, Helms J, Rivas A, Martin J, Zorowka PG, Phillips L, Delauney J, Brockmeyer S, Kompis M, Korolewa I, Albegger K, Zwirner P, Van De Heyning P, D'Haese P; MED-EL. Assessment of auditory skills in 140 cochlear implant children using the EARS protocol. *ORL: Journal for Oto-Rhino-Laryngology and its Related Specialties*. 2003;65(2):91-96. https://doi.org/10.1159/000070772

55. Coninx F, Weichbold V, Tsiakpini L, Autrique E, Bescond G, Tamas L, Compernol A, Georgescu M, Koroleva I, Le Maner-Idrissi G, Liang W, Madell J, Mikić B, Obrycka A, Pankowska A, Pascu A, Popescu R, Radulescu L, Rauhamäki T, Rouev P, Kabatova Z, Spitzer J, Thodi Ch, Varzic F, Vischer M, Wang L, Zavala JS, Brachmaier J. Validation of the LittlEARS(R) Auditory Questionnaire in children with normal hearing. *International Journal of Pediatric Otorhinolaryngology*. 2009;73(12):1761-1768. https://doi.org/10.1016/j.ijporl.2009.09.036

56. Королева И.В. *Кохлеарная имплантация глухих детей и взрослых. Электродное протезирование слуха*. СПб: КАРО; 2008. Koroleva IV. *Kokhlearnaya implantatsiya glukhikh detej i vzroslykh. Elektrodnoe protezirovanie slukha*. SPb: KARO; 2008. (In Russ.).

57. Королева И.В., Шапорова А.В., Кузовков В.Е. Разработка критериев и методов оценки эффективности кохлеарной имплантации у детей. *Российская оториноларингология*. 2013;6:37-45. Koroleva IV, Shaporova AV, Kuzovkov VE. Development of criteria and methods for assessing the effectiveness of cochlear implantation in children. *Rossijskaya otorinolaringologiya*. 2013;6:37-45. (In Russ.).

58. Pereira S, Sousa H, Barros E. Health-related quality of life after pediatric cochlear implantation. *International Journal of Pediatric Otorhinolaryngology*. 2022;155:111087. https://doi.org/10.1016/j.ijporl.2022.111087

59. Bradley J, Beale T, Graham J, Bell M. Variable long-term outcomes from cochlear implantation in children with hypoplastic auditory nerves. *Cochlear Implants International*. 2008;9(1):34-60. https://doi.org/10.1179/cim.2008.9.1.34

60. Zhang Z, Li Y, Hu L, Wang Z, Huang Q, Wu H. Cochlear implantation in children with cochlear nerve deficiency: a report of nine cases. *International Journal of Pediatric Otorhinolaryngology*. 2012;76(8):1188-1195. https://doi.org/10.1016/j.ijporl.2012.05.003

61. Peng K, Kuan E, Hagan S, Wilkinson E, Miller M. Cochlear Nerve Aplasia and Hypoplasia: Predictors of Cochlear Implant Success. *Otolaryngology — Head and Neck Surgery*. 2017;157(3):392-400. https://doi.org/10.1177/0194599817718798

62. Govaerts P, Casselman J, Daemers K, De Beukelaer C, Yperman M, De Ceulaer G. Cochlear implants in aplasia and hypoplasia of the cochleovestibular nerve. *Otology and Neurotology*. 2003;24(6):887-891. https://doi.org/10.1097/00129492-200311000-00011

63. Vincenti V, Ormitti F, Ventura E, Guida M, Piccinini A, Pasanisi E. Cochlear implantation in children with cochlear nerve deficiency *International Journal of Pediatric Otorhinolaryngology*. 2014;78(6):912-917. https://doi.org/10.1016/j.ijporl.2014.03.003

Поступила 07.10.2022
Received 07.10.2022
Принята к печати 13.12.2022
Accepted 13.12.2022

Вестник оториноларингологии
2023, Т. 88, №4, с. 73–80
https://doi.org/10.17116/otorino20238804173

Vestnik otorinolaringologii
2023, Vol. 88, No. 4, pp. 73–80
https://doi.org/10.17116/otorino20238804173

Применение обогащенной тромбоцитами плазмы в лечении рубцовых стенозов гортани и шейного отдела трахеи

© Е.А. КИРАСИРОВА[1, 2], Д.А. ЮМАТОВА[1], Р.Ф. МАМЕДОВ[2], Н.В. ЛАФУТКИНА[2], Р.А. РЕЗАКОВ[2], Д.А. МИРОНОВА[2]

[1]ФГАОУ ВО «Российский национальный исследовательский медицинский университет им. Н.И. Пирогова» Минздрава России, Москва, Россия;
[2]ГБУЗ города Москвы «Научно-исследовательский клинический институт оториноларингологии им. Л.И. Свержевского» Департамента здравоохранения города Москвы, Москва, Россия

РЕЗЮМЕ

Несмотря на технические достижения последних лет в медицине, проблема частого повторного стенозирования просвета гортани и шейного отдела трахеи остается актуальной. В представленном обзоре рассмотрены этиология и патогенез развития рубцовых стенозов гортани и шейного отдела трахеи, проведен анализ использования препаратов для местной терапии в комплексном лечении данной патологии. Особое внимание уделено плазме, обогащенной тромбоцитами, рассмотрено ее применение в оториноларингологии, в частности в лечении заболеваний гортани. Определены положительные и отрицательные стороны использования адъювантной терапии. Поиск средств, помогающих предотвратить рестенозирование просвета гортани и шейного отдела трахеи, определяет интерес рассмотренной проблемы.

Ключевые слова: *обогащенная тромбоцитами плазма, рубцовый стеноз гортани и трахеи, ларинготрахеальный стеноз, реконструктивно-пластическая хирургия, гортань, трахея.*

ИНФОРМАЦИЯ ОБ АВТОРАХ:
Кирасирова Е.А. — https://orcid.org/0000-0003-4795-4445
Юматова Д.А. — https://orcid.org/0000-0002-1700-0985
Мамедов Р.Ф. — https://orcid.org/0000-0003-4309-7482
Лафуткина Н.В. — https://orcid.org/0000-0002-2919-2304
Резаков Р.А. — https://orcid.org/0000-0003-2161-9534
Миронова Д.А. — https://orcid.org/0000-0002-3258-8780
Автор, ответственный за переписку: Юматова Д.А. — e-mail: iumatovada@gmail.com

КАК ЦИТИРОВАТЬ:
Кирасирова Е.А., Юматова Д.А., Мамедов Р.Ф., Лафуткина Н.В., Резаков Р.А., Миронова Д.А. Применение обогащенной тромбоцитами плазмы в лечении рубцовых стенозов гортани и шейного отдела трахеи. *Вестник оториноларингологии.* 2022;88(4):73–80. https://doi.org/10.17116/otorino20228804173

The use of platelet-rich plasma in the treatment of cicatricial stenosis of the larynx and cervical trachea

© E.A. KIRASIROVA[1, 2], D.A. YUMATOVA[1], R.F. MAMEDOV[2], N.V. LAFUTKINA[2], R.A. REZAKOV[2], D.A. MIRONOVA[2]

[1]Pirogov Russian National Research Medical University, Moscow, Russia;
[2]Sverzhevsky Research Clinical Institute for Otolaryngology, Moscow, Russia

ABSTRACT

Despite the technical achievements of recent years in medicine, the problem of frequent recurrent stricture formation of the lumen of larynx and cervical trachea remains urgent. The etiology and pathogenesis of development of scar stenosis of the larynx and trachea were considered, and the analysis of the drugs' use for topical therapy in the comprehensive treatment of this pathology was conducted in the presented review. Special attention was paid to plasma enriched with platelets, its use in otorhinolaryngology, in particular in the treatment of laryngeal diseases. Positive and negative sides of the adjuvant therapy use have been identified. The search for means helping to prevent recurrent stricture formation of laryngeal lumen and cervical trachea determines the interest of the considered problem.

Keywords: *plasma enriched with platelets, scar stenosis of larynx and trachea, laryngotracheal stenosis, plastic and reconstructive surgery, larynx, trachea.*

INFORMATION ABOUT THE AUTHORS:
Kirasirova E.A. — https://orcid.org/0000-0003-4795-4445
Yumatova D.A. — https://orcid.org/0000-0002-1700-0985
Mamedov R.F. — https://orcid.org/0000-0003-4309-7482
Lafutkina N.V. — https://orcid.org/0000-0002-2919-2304
Rezakov R.A. — https://orcid.org/0000-0003-2161-9534
Mironova D.A. — https://orcid.org/0000-0002-3258-8780
Corresponding author: Yumatova D.A. — e-mail: iumatovada@gmail.com

TO CITE THIS ARTICLE:
Kirasirova EA, Yumatova DA, Mamedov RF, Lafutkina NV, Rezakov RA, Mironova DA. The use of platelet-rich plasma in the treatment of cicatricial stenosis of the larynx and cervical trachea. *Bulletin of Otorhinolaryngology = Vestnik otorinolaringologii.* 2022;88(4):73–80. (In Russ.). https://doi.org/10.17116/otorino20228804173

Одной из важных задач оториноларингологии является повышение эффективности хирургического лечения пациентов с рубцовым стенозом гортани и трахеи из-за полиэтиологичности заболевания, растущего числа пациентов и высокой частоты рестенозирования в послеоперационном периоде [1].

Рубцовый стеноз гортани и трахеи характеризуется замещением нормальных анатомических структур рубцовой тканью с сужением просвета дыхательных путей, что ведет к развитию дыхательной недостаточности и может вызвать состояния, угрожающие жизни. Стенозы гортани и трахеи занимают примерно 3% от общего числа патологии в оториноларингологии [2].

Развитие рубцовых стенозов гортани и трахеи происходит по разным причинам: 1) интубация трахеи для проведения искусственной вентиляцией легких [3]; 2) трахеостомия вне зависимости от метода операции [4]; 3) аутоиммунное поражение гортани [5]; 4) идиопатический стеноз гортани и трахеи [6]; 5) травмы гортани и трахеи различной этиологии [7]; ожоги гортани и трахеи [8]; 6) ранее проведенные хирургические вмешательства на гортани и трахее [9].

Наиболее частой причиной появления стеноза гортани и трахеи является длительная искусственная вентиляция легких, стенозирование может возникать у 4—13% взрослых и у 11% детей [7, 10]. Вследствие длительного пребывания интубационной или трахеостомической трубки происходит ишемия стенки трахеи, которая ведет к тубулярному некрозу, артриту перстнечерпаловидных суставов с исходом в анкилоз и срединный стеноз, хондоперихондриту гортани и трахеи, трахеомаляции шейно-грудного отдела трахеи [11].

Патогенез развития рубцового стеноза включает в себя сложный воспалительный процесс. При гистологическом исследовании образцов тканей гортани и трахеи пациентов со стенозом обнаружено утолщение собственной пластинки с избыточным отложением коллагена и внеклеточного матрикса, что и ведет к патологическому сужению просвета [12, 13]. С конца 80-х годов XX века ученые начали исследовать клеточную основу заживления ран слизистой оболочки гортани и трахеи. B. Minnigerode и H.G. Richter предположили, что постоянное механическое повреждение приводит к дефектам эпителия, увеличению местной бактериальной контаминации, что способствует возникновению хронического воспаления [12]. В дальнейшем эта теория была подтверждена и рубцовое стенозирование гортани и трахеи стало рассматриваться как активный фиброзовоспалительный процесс, возникающий под воздействием собственных иммунных клеток в ответ на травму [14].

В норме поврежденные эпителиальные и эндотелиальные клетки в процессе заживления раны высвобождают факторы роста и хемокины, которые запускают образование сгустка и привлекают лейкоциты на раневую поверхность. Далее лейкоциты выделяют провоспалительные цитокины, которые активируют фибробласты: макрофаги и нейтрофилы удаляют мертвые клетки, продуцируют цитокины и хемокины для активации Т-клеток. Они, в свою очередь, также выделяют цитокины — IL-13, который активирует фибробласты. Наряду с неоваскуляризацией и заживлением раны отложение коллагена и фибронектина в фибробластах уравновешивается ремоделированием внеклеточного матрикса матриксными металлопротеиназами (ММП). Когда эти процессы происходят синхронно, заживление раны завершается с минимальным образованием рубцовой ткани. Однако механическое повреждение слизистой оболочки при стенозах гортани и трахеи переходит в хроническую воспалительную реакцию, что ведет к увеличению периода заживления раны. Считается, что, когда производство внеклеточного матрикса превышает ремоделирование ММП, накопление вклеточного матрикса приводит к развитию рубцов и последующему сужению дыхательных путей [15].

Основой лечения рубцовых стенозов гортани является оперативное вмешательство. В настоящее время применяются различные хирургические методы, такие как ларинготрахеопластика с резекцией рубцовых тканей с использованием или без использования трансплантатов, баллонная дилатация просвета гортани и/или трахеи, циркулярная резекция трахеи с анастомозом. Операции могут быть проведены с применением закрытого (с помощью фиброларингоскопии, прямой опорной ларингоскопии) или открытого доступа [16, 17].

Для хирургического лечения протяженных рубцовых деформаций чаще используется открытый доступ. Под открытым доступом понимают ларинготрахеальную реконструкцию, которая может состоять из полной резекции органов с созданием анастомоза, или ларинготрахеопластику, зачастую с использованием трансплантационных материалов [18]. Частота повторного стенозирования после открытых реконструктивных операций составляет около 50% [19].

Для снижения частоты рестенозирования после реконструктивных операций на гортани и трахее наиболее широкое применение получили митомицин С и глюкокортикостероиды [20].

Митомицин С — антибиотик, выделенный из *Streptomyces caespitosus*. Он действует как химиотерапевтический алкилирующий агент с противоопухолевыми и антифибриногенными свойствами. Митомицин С ингибирует синтез ДНК и РНК, предотвращая пролиферацию фибробластов [21].

В клиническом ретроспективном исследовании, выполненном с 1990 по 1995 г., проводили лечение пациентов с подскладковым стенозом гортани с помощью CO_2-лазера и бронхоскопической дилатацией. При лечении пациентов первой группы использовались только лазер и дилатация, пациентам второй группы дополнительно выполняли инъекцию стероидных гормонов, у пациентов третьей группы дополнительно применяли митомицин С аппликационно. Проведено 47 процедур 20 пациентам. Некоторые пациенты получили лечение по всем трем схемам. Успешные результаты достигнуты у 15%, 18,2% и 75% пациентов соот-

ветственно, что показало значительное улучшение результатов лечения с применением митомицина С [22].

В диссертационной работе Е.А. Кирасировой в качестве медикаментозной профилактики использован митомицин С. Интраоперационно на область хирургической раны применяли митомицин С 0,4 мг/мл аппликационно на 4—5 мин с последующим смывом вещества физиологическим раствором. Показано, что местное применение данного цитостастика в лечении хронического рубцового стеноза гортани и трахеи на стадии пролиферации и созревания соединительной ткани позволяет управлять рубцовым процессом и уменьшает число послеоперационных осложнений [23].

В ретроспективном исследовании C.B. Simpson и J.C. James (2006) сравнивали эндоскопическое лечение подскладкового стеноза гортани с помощью насечек CO_2-лазером и жесткой дилатации с эндоскопическим лечением в сочетании с местным применением митомицина С. Исследование включало 67 процедур у 36 пациентов. Бессимптомный интервал после проведенного лечения был значительно выше среди пациентов, получавших митомицин С (23,2 мес по сравнению с 4,9 мес), однако в 100% случаев впоследствии потребовалось дополнительное лечение [24].

В 2020 г. опубликован систематический обзор и метаанализ использования митомицина С как дополнительного метода при эндоскопической дилатации просвета гортани и трахеи. Включены 15 исследований с участием 387 пациентов. В 11 исследованиях митомицин С получал каждый пациент, в 4 исследованиях организована контрольная группа. Разрешение стеноза оценено в 12 исследованиях, эффективность составила 69%. В общей сложности 52% пациентов получили одну эндоскопическую процедуру дилатации, 48% пациентов понадобилось два вмешательства. Осложнения (медиастинальная и подкожная эмфизема, дисфония, рваные раны или паралич голосовых складок, острая обструкция) зарегистрированы у 9% пациентов [25].

В качестве дополнительной терапии в международных руководствах по лечению рубцовых стенозов гортани и трахеи рекомендовано местное введение глюкокортикостероидов [26, 27]. Однако точные алгоритмы и схемы их применения в литературе не отражены.

Первые упоминания о применении глюкокортикостероидов для терапии стенозов гортани и трахеи датируются 1970 г. В 1972 г. опубликована статья, в которой W.B. Cobb и J.F. Sudderth доложили о введении метилпреднизолона и триамцинолона трем пациентам со стенозом подскладкового отдела гортани различной этиологии. Во всех случаях удалось добиться разрешения стеноза консервативным методом, однако дальнейшая судьба этих пациентов и отслеживание рестенозирования в данной работе не оценивались [28].

За последние 5 лет наиболее крупным исследованием местного использования глюкокортикостероидов является 10-летний опыт S.A. Song и R.A. Franco [29]. Авторы вводили триамцинолон внутрь рубцовой ткани пациентам с идиопатическим подскладковым стенозом гортани, используя два доступа: иглой через переднюю поверхность шеи под эндоскопическим контролем или трансназально с помощью фиброэндоскопа с рабочим каналом не менее 2 мм. Для оценки результата до и после лечения исследовали функцию внешнего дыхания. Инъекции гормонов повторяли 1 раз в 3—4 нед, в среднем проведено 6 процедур. За 10 лет работы выполнено 752 инъекции 66 пациентам. В 95% случаев происходило значительное увеличение пиковой скорости выдоха. У 83% пациентов получен устойчивый результат, хирургическое лечение не потребовалось. У 2 пациентов не было длительных результатов, у 1 пациента не было устойчивой ремиссии, несмотря на несколько курсов внутритканного введения гормонов. Авторы подчеркивают, что пациенты с выраженной дыхательной недостаточностью нуждаются в дополнительном хирургическом вмешательстве.

Исходя из имеющихся данных, можно заключить, что методы лечения рубцовых стенозов гортани следует совершенствовать с целью повышения эффективности терапии у пациентов и уменьшения риска рестенозирования. Именно стремление к достижению высоких результатов хирургического лечения обусловливает необходимость применения регенеративной медицины и тканевой инженерии в хирургической практике.

Обогащенная тромбоцитами плазма впервые изучена в Калифорнийском университете в 1965 г. для остеогенной стимуляции в лечении травм лицевого скелета. Ее эффективность объяснялась интенсивным увеличением количества остеоиндуктивного морфогенетического белка. При разрушении мембраны тромбоцитов освобождаются α-гранулы, которые проявляют выраженную остеогенную и хондрогенную активность [30]. В конце 90-х годов XX века — начале 2000-х годов обогащенную тромбоцитами плазму начали применять стоматологи, травматологи-ортопеды и онкологи.

Термин Platelet Rich Plasma (PRP) (плазма, обогащенная тромбоцитами) появился в 2001 г. J.P. Schmitz и J.O. Hollinger обозначили, что обогащенная тромбоцитами плазма — это аутологичная плазма, имеющая концентрацию тромбоцитов на единицу объема выше базового уровня [31]. Плазма, обогащенная тромбоцитами, имеет максимальную эффективность при увеличении концентрации в 3—4 раза по сравнению с базовой [32], хотя установленных стандартов до сих пор нет.

Вследствие наличия большого количества тромбоцитов активируется секреция множества α-гранул, которые вырабатывают факторы роста [33]. Установлено более 100 факторов роста, наиболее подробно изучены 7 основных **(таблица)** [34]. Они, в свою очередь, стимулируют ангиогенез, улучшают кровоснабжение, трофику и иннервацию тканей. Это важно в хирургическом лечении заболеваний, связанных с ухудшением местного кровообращения, усиленным фиброзом ввиду перенесенных ранее операций, замещением здоровых тканей рубцовыми. Все эти процессы характерны для рубцовых стенозов гортани и трахеи, что делает плазму, обогащенную тромбоцитами, перспективной для использования в реконструктивной хирургии полых органов шеи.

Кроме выработки факторов роста обогащенная тромбоцитами плазма продуцирует и высвобождает большое количество хемокинов (эотаксин и протеин 10). Синтезируются хемокиновые рецепторы, которые напрямую регулируют инициацию и дальнейший контроль каскада воспалительных реакций. Помимо этого, происходит синтез противовоспалительных интерлейкинов — IL-1β, IL-6, IL-8, TNF-α, осуществляется контроль и подавление лейкоцитов с помощью IL-1RA, IL-4, IL-5, IL-10, IL-13, IFN-α, фактора роста TGF-β2 [35, 36]. Сопровождающую роль в репарации раны также играют биологически активные элементы, которые высвобождаются из α-гранул, — гистамин, серотонин, дофамин, АДФ, АТФ, катехоламины [37].

Основные факторы роста α-гранул тромбоцитов
Main growth factors of α-granules of platelets

Фактор роста	Функции
Эпидермальный фактор роста (PD-EGF)	Активация пролиферации эпидермальных и эпителиальных клеток, заживление кожной раны, стимулирование ангиогенеза
Трансформирующий фактор роста бета (TGF-β, β1 и β2)	Регуляция морфогенетических факторов, участие в хемотаксисе, иммунных реакциях, метаболизме костной ткани, апоптозе, усилении синтеза белков межклеточного матрикса
Тромбоцитарный фактор роста (PDGF A+B)	Активация фибробластов и миоцитов гладкомышечной ткани, клеточного роста, стимуляция синтеза коллагена и гликозаминогликанов, усиление образования грануляционной ткани, формирование матрикса коллагена, активация морфогенетических белков, стимулирование ангиогенеза
Инсулиноподобные факторы роста (IGF-I, II)	Стимуляция пролиферации клеток костной и хрящевой тканей, активация ангиогенеза, стимуляция заживления мышечной ткани
Основной фактор роста фибробластов (βFGF)	Стимуляция ангиогенеза и пролиферации фибробластов, экспрессия в костной ткани, улучшение заживления мышечной ткани
Васкулоэндотелиальные факторы роста (VEGF, ECGF)	Стимуляция роста новых кровеносных сосудов, антиапоптоз

В настоящее время обогащенная тромбоцитами плазма активно используется в разных областях медицины: челюстно-лицевой хирургии, стоматологии, кардиохирургии, косметологии, травматологии-ортопедии, однако редко применяется в лечении заболеваний оториноларингологических структур.

Впервые в 2001 г. M.L. Navarrete Álvaro и соавт. сообщили о предварительных результатах тимпанопластики I типа с использованием обогащенной тромбоцитами плазмы при центральных перфорациях. Трех пациентов с сухими перфорациями лечили путем укладывания сгустка плазмы, обогащенной тромбоцитами, вокруг перфорации с последующим проведением тимпанопластики I типа. Достигнут удовлетворительный результат во всех трех случаях [38].

В 2005 г. J. Pomerantz и J.M. Dutton изучили качество жизни 16 пациентов, перенесших тампонаду носа обогащенной тромбоцитами плазмой после эндоскопической хирургии околоносовых пазух. Исследователи сравнили результаты с ретроспективно собранными данными 16 пациентов контрольной группы, перенесших стандартную тампонаду. Пациенты каждой группы заполнили два опросника, касающихся качества жизни до и после операции; средняя оценка в баллах до и после операции преобразована в балл абсолютного изменения. Контрольная группа набрала 0,938 балла, а группа с богатой тромбоцитами плазмой — 0,957 балла, что указывает на лучший результат, связанный с применением обогащенной тромбоцитами плазмы. Однако разница между группами не была существенной из-за малого размера выборки [39].

D.H. Rice в 2006 г. опубликовал ранние результаты проспективного исследования использования обогащенной тромбоцитами плазмы в качестве материала для тампонирования после эндоскопической хирургии околоносовых пазух. Первые 13 пациентов не испытали значительных преимуществ от обогащенной тромбоцитами плазмы, у некоторых наблюдалось ухудшение состояния после операции. Вследствие отрицательных результатов исследование не завершено [40].

В 2009 г. E. Erkilet и соавт. сообщили о влиянии обогащенной тромбоцитами плазмы на заживление барабанной перепонки у 44 крыс после экспериментально созданной двусторонней перфорации барабанной перепонки. Обогащенную тромбоцитами плазму наносили на правую сторону, а левую сторону использовали для контроля. В группе из 20 крыс ежедневная отомикроскопическая оценка показала значительную разницу во времени заживления для правой стороны по сравнению с левой (10,2±2,1 дня по сравнению с 13,0±2,9 дня; средняя разница 2,8 дня). Остальные 24 крысы разделены на четыре группы по 6 особей и умерщвлены на 3-и, 7-е, 14-е и 28-е сутки, а затем проведено гистопатологическое исследование барабанных перепонок. Никаких существенных различий в заживлении не было [41].

H.H. Cho и соавт. в 2010 г. исследовали влияние обогащенной тромбоцитами плазмы на регенерацию лицевого нерва у 24 морских свинок, случайным образом разделенных на четыре группы лечения: особям 1-й группы наложены только периневральные микрошвы; 2-й группы — периневральные микрошвы с аппликацией обогащенной тромбоцитами плазмы; 3-й группы — периневральные микрошвы с использованием мезенхимальных стволовых клеток; 4-й группы — периневральные микрошвы плюс обогащенная тромбоцитами плазма и мезенхимальные стволовые клетки. Животные 2—4-й групп имели значительное функциональное улучшение по сравнению с животными контрольной группы через 4 нед после операции. Электрофизиологическая оценка через 4 нед и 6 нед после вмешательства показала значительное улучшение во 2—4-й группах, при этом в 4-й группе были лучшие показатели. Гистологический анализ показал, что у животных 4-й группы выявлено больше миелинизированных аксонных волокон, чем у животных остальных групп. Авторы пришли к выводу, что комбинированное использование обогащенной тромбоцитами плазмы и мезенхимальных стволовых клеток вызывает более благоприятный эффект по сравнению с каждым материалом по отдельности [42].

В 2012 г. A.H. Salaheldin и A. Hussein применили инъекции обогащенной тромбоцитами плазмы в группе из 30 пациентов после подслизистой диатермии нижних носовых раковин. У пациентов, получавших обогащенную тромбоцитами плазму, наблюдались значительные улучшения в отношении образования корок, кровотечения и мукоцилиарного клиренса по сравнению с контрольной группой, получавшей физиологический раствор (n=30) [43].

Еще одно исследование тимпанопластики с использованием обогащенной тромбоцитами плазмы проведено S. Gopalakrishnan и соавт. в 2013 г. Ученые обследовали 25 пациентов, перенесших тимпанопластику с использованием плазмы, обогащенной тромбоцитами, и 25 пациентов контрольной группы, перенесших тимпанопластику без плазмы, обогащенной тромбоцитами: перфорация закрылась в 72% случаев в группе с обогащенной тромбоцитами плазмой и в 40% случаев в контрольной группе в конце первого месяца; в 92% случаев в группе с обогащенной тромбоцитами плазмой и в 72% случаев в контрольной группе в конце второго месяца; в 96% в группе с обогащенной тромбоцитами плазмой и в 80% случаев в контрольной группе в конце третьего месяца. Авторы пришли к выводу, что применение обогащенной тромбоцитами плазмы в процессе тимпанопластики предотвращает смещение трансплантата [44].

В 2014 г. M. Friji и соавт. описали метод аутологичной трансплантации жира и обогащенной тромбоцитами плазмы для лечения атрофического ринита. Аутологичный липоаспират наносили 5 пациентам в обе половины носовой полости, на нижнюю и среднюю носовые раковины, дно полости носа и носовую перегородку. В те же области вводили обогащенную тромбоцитами плазму. Пациенты заполнили опросники-анкеты с балльной ранжировкой. Все 5 пациентов отметили уменьшение симптомов и исчезновение корок в носу. Клиническое обследование подтвердило наличие здоровой слизистой оболочки носа и отсутствие признаков атрофии. Через 6 мес после вмешательства оценка в баллах улучшилась более чем в 4 раза. Кроме того, время мукоцилярного клиренса было значительно короче после проведения процедуры (960 с), чем до нее (1995 с) [45].

С 2014 г. начато изучение применения обогащенной тромбоцитами плазмы в области ларингологии.

В 2014 г. S.H. Woo и соавт. оценили лечебные свойства обогащенной тромбоцитами плазмы у кроликов после удаления голосовых складок. Морфологический анализ показал меньшее количество грануляционной ткани, а данные гистологического исследования — хорошо организованное отложение коллагена на стороне, где вводили обогащенную тромбоцитами плазму. Кроме того, уровни факторов роста EGF, PDGF, TGF-β и VEGF были повышенными через 14 дней после операции, однако через 12 нед эти факторы роста уже не были выражены. Таким образом, эффект обогащенной тромбоцитами плазмы на экспрессию факторов роста, по-видимому, продолжался в течение недлительного периода. В целом богатая тромбоцитами плазма, по-видимому, поддерживает структуру поврежденных голосовых связок, уменьшая при этом образование грануляционной ткани [46].

В 2015 г. S.B. Cobden и соавт. сообщили о результатах патогистологического исследования 20 крыс (по 10 в экспериментальной и контрольной группах) после нанесения обогащенной тромбоцитами плазмы на поврежденные голосовые складки. Авторы пришли к выводу, что обогащенная тромбоцитами плазма увеличивает уровни рецепторов EGF, FGF и рецептора фактора роста фибробластов 1 (FGFR1) в голосовых складках и таким образом способствует заживлению поврежденных поверхностей голосовых складок [47].

В 2016 г. опубликованы результаты исследования P. Woo и T. Murty: авторы провели серии инъекций плазмы, обогащенной тромбоцитами, 14 пациентам с дисфонией различной этиологии, которые ранее уже получали хирургическое лечение, инъекции гормональными препаратами, инъекционную ларингопластику или лазерную терапию без достижения оптимального результата. Введение плазмы, обогащенной тромбоцитами, не вызвало ухудшения. Авторы заключили, что введение плазмы, обогащенной тромбоцитами, может вызывать временное улучшение голоса у большинства пациентов [48].

В исследовании, проведенном J.Y. Lee и соавт. в 2018 г., 36 новозеландским кроликам выполнена резекция гортани с наложением анастомоза. У 12 кроликов помимо оперативного вмешательства использовали фибриновый клей в месте наложения анастомоза, 12 кроликам делали аппликацию плазмы, обогащенной тромбоцитами, у 12 особей контрольной группы не было дополнительной терапии. Использование плазмы, обогащенной тромбоцитами, показало уменьшение фиброзного стенозирования, а также завершение эпитализации без воспаления [49].

В 2020 г. S. Sahin Onder и соавт. изучали интеграцию трансплантата с применением плазмы, обогащенной тромбоцитами, при выполнении реконструктивных операций на гортани и трахее на модели кролика. У 8 кроликов контрольной группы проведена ларинготрахеопластика с аутотрансплантатом — передним отделом ушного хряща. Изучаемая группа подверглась тому же вмешательству с добавлением плазмы, обогащенной тромбоцитами. Диаметр и степень проходимости просвета на 4-й и 8-й неделе после хирургического вмешательства статистически не различались, однако образование нового хряща и ангиогенез были более выражены у особей группы, в которой использовалась плазма, обогащенная тромбоцитами, чем у особей контрольной группы. Авторы пришли к выводу, что применение плазмы способствует лучшему заживлению, высвобождению факторов роста, которые стимулируют образование нового хряща и ангиогенез [50].

K.B. Neel и соавт. в 2021 г. опубликовали результаты лечения с использованием плазмы, обогащенной тромбоцитами, одного пациента с рубцеванием голосовых складок. Ему провели однократное местное введение плазмы. Побочные эффекты не возникли. В течение 4 мес отмечалось улучшение голоса [51].

Y.A. Tsou и соавт. опубликовали данные сравнительного исследования применения плазмы, обогащенной тромбоцитами, совместно с аутологичной жировой тканью для лечения пациентов с бороздой голосовой складки II типа. Инъекцию аутологичной жировой ткани получили 17 пациентов, еще 7 пациентов — инъекцию аутологичной жировой ткани с добавлением плазмы, обогащенной тромбоцитами. Для оценки использовали индекс нарушений голоса (Voice Handicap Index). Через 1 мес и 6 мес получены следующие результаты: индекс нарушения голоса снизился у пациентов обеих групп, однако у пациентов, получавших комбинацию аутологичной жировой ткани и плазмы, получены лучшие показатели колебания голосовых складок, меньше разрывов по данным стробоскопии, а также более низкая оценка индекса нарушения голоса в баллах. Эти результаты показывают, что комбинация жирового трансплантата и плазмы, обогащенной тромбоцитами, безопасна и эффективна для лечения голосовой борозды II типа и связанной с ней голосовой атрофии [52].

A. Gaafar и соавт. опубликовали результаты применения обогащенной тромбоцитами плазмы при проведении микрохирургических операций на голосовых складках. В ходе

исследования 40 пациентов распределены в 2 равные группы. Пациентам первой группы интраоперационнно выполняли аппликацию геля обогащенной тромбоцитами плазмы, вторая группа была контрольной. У пациентов обеих групп стробоскопические и акустические параметры улучшились, однако у пациентов первой группа получены значительно лучшие акустические параметры на третьем послеоперационном осмотре, чем у пациентов контрольной группы [53].

В экспериментальном исследовании, проведенном G. Dündar и соавт., сравнивали действие инъекций обогащенной тромбоцитами плазмы и инъекций дексаметазона с целью предотвращения рубцевания голосовых складок у экспериментальных животных. Проведенное через 8 нед патогистологическое исследование показало, что по параметрам инфильтрации плазматических клеток, васкуляризации и отека получены статистически значимые результаты в пользу группы с применением плазмы, обогащенной тромбоцитами [54].

Таким образом, плазма, обогащенная тромбоцитами, является перспективным методом терапии в ларингологии. Однако, несмотря на большое количество работ, подтверждающих эффективность и безопасность адъювантной терапии с применением плазмы, обогащенной тромбоцитами, нет данных о ее применении для лечения распространенных сочетанных гортанно-трахеальных стенозов и атрезий. Это делает актуальным изучение применения плазмы, обогащенной тромбоцитами, для профилактики рубцового процесса в реконструктивной хирургии гортани и трахеи.

Авторы заявляют об отсутствии конфликта интересов.
The authors declare no conflicts of interest.

ЛИТЕРАТУРА/REFERENCES

1. Lewis S, Earley M, Rosenfeld R, Silverman J. Systematic review for surgical treatment of adult and adolescent laryngotracheal stenosis. *Laryngoscope*. 2017;127(1):191-198. https://doi.org/10.1002/lary.26151
2. Крюков А.И., Кунельская Н.Л., Кирасирова Е.А., Мамедов Р.Ф., Лафуткина Н.В., Резаков Р.А., Усова М.Ю., Кулабухов Е.В. *Выбор оптимального метода хирургического лечения рубцового стеноза гортани и трахеи. Методические рекомендации*. М. 2020.
Kryukov AI, Kunelskaya NL, Kirasirova EA, Mamedov RF, Lafutkina NV, Rezakov RA, Usova MJu, Kulabukhov EV. *Vybor optimal'nogo metoda khirurgicheskogo lecheniya rubtsovogo stenoza gortani i trakhei. Metodicheskie rekomendatsii*. M. 2020 (In Russ.).
3. Тришкин Д.В. *Постинтубационная болезнь трахеи: патогенез, диагностика, эндоскопическое и хирургическое лечение, профилактика*: Дисс. ... д-ра мед. наук. Пермь; 2007.
Trishkin DV. *Postintubatsionnaya bolezn' trakhei: patogenez, diagnostika, endoskopicheskoe i khirurgicheskoe lechenie, profilaktika*: Diss. ... d-ra med. nauk. Perm; 2007. (In Russ.).
4. Szyfter W, Wierzbicka M, Gawecki W, Popko M, Leszczyńska M, Balcerowiak A. [The reasons of laryngo-tracheal stenosis: a review of literature and analysis of 124 patients]. *The Polish Otolaryngology*. 2009;63(4):338-342. https://doi.org/10.1016/S0030-6657(09)70137-4
5. Dablanca M, Maeso A, Méndez DD, Ortega P. [Laryngotracheal stenosis of autoimmune aetiology]. *Acta Otorrinolaringologica Espanola*. 2017;68(1):38-42. https://doi.org/10.1016/j.otorri.2016.01.002
6. Costantino CL, Mathisen DJ. Idiopathic laryngotracheal stenosis. *Journal of Thoracic Disease*. 2016;8(suppl 2):204-209. https://doi.org/10.3978/j.issn.2072-1439.2016.01.71
7. Gelbard A, Francis DO, Sandulache VC, Simmons JC, Donovan DT, Ongkasuwan J. Causes and consequences of adult laryngotracheal stenosis. *Laryngoscope*. 2015;125(5):1137-1143. https://doi.org/10.1002/lary.24956
8. Tang JA, Amadio G, Nagappan L, Schmalbach CE, Dion GR. Laryngeal inhalational injuries: A systematic review. *Burns*. 2022;48(1):23-33. https://doi.org/10.1016/j.burns.2021.02.006
9. Jović RM, Dragičević D, Komazec Z, Mitrović S, Janjević D, Gašić J. Laryngotracheal stenosis and restenosis. What has the influence on the final outcome? *European Archives of Oto-Rhino-Laryngology*. 2012;269(7):1805-1811. https://doi.org/10.1007/s00405-012-1940-8
10. Manica D, Schweiger C, Maróstica PJ, Kuhl G, Carvalho PR. Association between Length of Intubation and Subglottic Stenosis in Children. *Laryngoscope*. 2013;123:1049-1054. https://doi.org/10.1002/lary.23771
11. Лафуткина Н.В. *Алгоритм ведения больных, перенесших трахеостомию в отделении интенсивной терапии*: Дисс. ... канд. мед. наук. М. 2008.
Lafutkina NV. *Algoritm vedeniya bol'nykh, perenesshikh trakheostomiyu v otdelenii intensivnoj terapii*: Diss. ... kand. med. nauk. M. 2008. (In Russ.).
12. Minnigerode B, Richter HG. Pathophysiology of subglottic tracheal stenosis in childhood. *Progress in Pediatric Surgery*. 1987;21:1-7. https://doi.org/10.1007/978-3-642-71665-2_1
13. Hillel AT, Ding D, Samad I, Murphy MK, Motz K. T-Helper 2 Lymphocyte Immunophenotype is Associated with Iatrogenic Laryngotracheal Stenosis. *Laryngoscope*. 2019;129:177-186. https://doi.org/10.1002/lary.27321
14. Motz KM, Yin LX, Samad I, Ding D, Murphy MK, Duvvuri M, Hillel AT. Quantification of Inflammatory Markers in Laryngotracheal Stenosis. *Otolaryngology — Head and Neck Surgery*. 2017;157:466-472. https://doi.org/10.1177/0194599817706930
15. Wynn TA. Fibrotic disease and the TH1/TH2 paradigm. *Nature Reviews. Immunology*. 2004;4:583-594. https://doi.org/10.1038/nri1412
16. Кирасирова Е.А., Мамедов Р.Ф., Лафуткина Н.В., Пиминиди О.К., Кузина Е.А. Малоинвазивные методы хирургического лечения подскладкового стеноза гортани. *Медицинский совет*. 2015;(15):76-77.
Kirasirova EA, Mamedov RF, Lafutkina NV, Piminidi OK, Kuzina EA. Minimally invasive surgical treatment of subglottic laryngeal stenosis. *Meditsinskiy sovet*. 2015;(15):76-77. (In Russ.). https://doi.org/10.21518/2079-701X-2015-15-76-77
17. Паршин В.Д., Титов В.А., Паршин В.В., Паршин А.В., Берикханов З., Амангельдиев Д.М. Циркулярная резекция при рубцовом стенозе трахеи и функционирующей трахеостоме. *Хирургия. Журнал им. Н.И. Пирогова*. 2017;(9):23-32.
Parshin VD, Titov VA, Parshin VV, Parshin AV, Berikkhanov Z, Amangeldiev DM. Circular tracheal resection for cicatrical stenosis and functioning tracheostomy. *Khirurgiya. Zhurnal im. N.I. Pirogova*. 2017;(9):23-32. (In Russ.). https://doi.org/10.17116/hirurgia2017923-32

18. Auchincloss HG, Wright CD. Complications after tracheal resection and reconstruction: prevention and treatment. *Journal of Thoracic Disease*. 2016;8(suppl 2):160-167. https://doi.org/10.3978/j.issn.2072-1439.2016.01.86
19. Bibas BJ, Terra RM, Oliveira Junior AL, Tamagno MF, Minamoto H, Cardoso PF, Pêgo-Fernandes PM. Predictors for postoperative complications after tracheal resection. *The Annals of Thoracic Surgery*. 2013;123(1):220-225. https://doi.org/10.1016/j.athoracsur.2014.03.019
20. Parker NP, Bandyopadhyay D, Misono S, Goding GS Jr. Endoscopic cold incision, balloon dilation, mitomycin C application, and steroid injection for adult laryngotracheal stenosis. *Laryngoscope*. 2013;123(1):220-225. https://doi.org/10.1002/lary.23638
21. Whited CW, Dailey SH. Is mitomycin C useful as an adjuvant therapy in endoscopic treatment of laryngotracheal stenosis? *The Laryngoscope*. 2015;125(10):2243-2244. https://doi.org/10.1002/lary.25364
22. Perepelitsyn I, Shapshay SM. Endoscopic treatment of laryngeal and tracheal stenosis-has mitomycin C improved the outcome? *Otolaryngology — Head and Neck Surgery*. 2004;131(1):16-20. https://doi.org/10.1016/S0194-5998(04)01136-2
23. Кирасирова Е.А. *Реабилитация больных с травматическим повреждением гортани и трахеи различной этиологии*: Дисс. ... д-ра мед. наук. М. 2004. Kirasirova EA. *Reabilitatsiya bol'nykh s travmaticheskim povrezhdeniem gortani i trakhei razlichnoj etiologii*: Diss. ... d-ra med. nauk. M. 2004. (In Russ.).
24. Simpson CB, James JC. The efficacy of mitomycin-C in the treatment of laryngotracheal stenosis. *Laryngoscope*. 2006;116:1923-1925. https://doi.org/10.1097/01.mlg.0000235934.27964.88
25. Queiroga T, Cataneo DC, Martins R, Reis TA, Cataneo A. Mitomycin C in the Endoscopic Treatment of Laryngotracheal Stenosis: Systematic Review and Proportional Meta-Analysis. *International Archives of Otorhinolaryngology*. 2020;24(1):112-124. https://doi.org/10.1055/s-0039-1700582
26. Almanzar A, Danckers M. Laryngotracheal Stenosis. *In StatPearls*. StatPearls Publishing. Accessed November 6, 2022. https://www.ncbi.nlm.nih.gov/books/NBK554561/
27. Smith MM, Cotton RT. Diagnosis and management of laryngotracheal stenosis. *Expert Review of Respiratory Medicine*. 2018;12(8):709-717. https://doi.org/10.1080/17476348.2018.1495564
28. Cobb WB, Sudderth JF. Intralesional steroids in laryngeal stenosis. A preliminary report. *Archives of Otolaryngology*. 1972;96(1):52-56. https://doi.org/10.1001/archotol.1972.00770090090012
29. Song SA, Franco RA Jr. Serial intralesional steroid injection for subglottic stenosis. *Laryngoscope*. 2020;130(3):698-701. https://doi.org/10.1002/lary.28015
30. Marx RE, Carlson ER, Eichstaedt RM, Schimmele SR, Strauss JE, Georgeff KR. Platelet-rich plasma: Growth factor enhancement for bone grafts. *Oral Surgery, Oral Medicine, Oral Pathology, Oral Radiology, and Endodontics*. 1998;85(6):638-646. https://doi.org/10.1016/s1079-2104(98)90029-4
31. Schmitz JP, Hollinger JO. The biology of platelet-rich plasma. *Journal of Oral and Maxillofacial Surgery*. 2001;59(9):1119-1121. https://doi.org/10.1053/joms.2001.26801
32. Haynesworth SE, Kadiyala S, Liang LN. Platelet rich plasma stimulates stem cell chemotaxis, proliferation and potentiates osteogenic differentiation. *The Spine Journal*. 2002;2(5):68. https://doi.org/10.1016/S1529-9430(02)00313-3
33. Antoniades HN, Galanopoulos T, Neville-Golden J, Kiritsy CP, Lynch SE. Expression of growth factor and receptor mRNA in skin epithelial cells following acute cutaneous injury. *The American Journal of Pathology*. 1993;142(4):1099-1110. Accessed November 06, 2022 https://www.ncbi.nlm.nih.gov/pmc/articles/PMC1886891
34. Anitua E, Sánchez M, Orive G, Andía I. The potential impact of the preparation rich in growth factors (PRGF) in different medical fields. *Biomaterials*. 2007;28(31):4551-4560. https://doi.org/10.1016/j.biomaterials.2007.06.037
35. Amable PR, Carias RB, Teixeira MV, da Cruz Pacheco I, Corrêa do Amaral RJ, Granjeiro JM, Borojevic R. Platelet-rich plasma preparation for regenerative medicine: optimization and quantification of cytokines and growth factors. *Stem Cell Research and Therapy*. 2013;4(3):67. https://doi.org/10.1186/scrt218
36. Antoniades HN, Galanopoulos T, Neville-Golden J, Kiritsy CP, Lynch SE. Expression of growth factor and receptor mRNA in skin epithelial cells following acute cutaneous injury. *The American Journal of Pathology*. 142(4):1099-1110. Accessed November 06, 2022. https://www.ncbi.nlm.nih.gov/pmc/articles/PMC1886891
37. Galliera E, Corsi MM, Banfi G. Platelet rich plasma therapy: inflammatory molecules involved in tissue healing. *Journal of Biological Regulators and Homeostatic Agents*. 2012;26(2 suppl 1):35-42.
38. Navarrete Álvaro ML, Ortiz N, Rodriguez L, Boemo R, Fuentes JF, Mateo A, Ortiz P. Pilot study on the efficiency of the biostimulation with autologous plasma rich in platelet growth factors in otorhinolaryngology: otologic surgery (tympanoplasty type I). *ISRN Surgery*. 2011;2011:451020. https://doi.org/10.5402/2011/451020
39. Pomerantz J, Dutton JM. Platelet gel for endoscopic sinus surgery. *The Annals of Otology, Rhinology, and Laryngology*. 2005;114:699-704. https://doi.org/10.1177/000348940511400908
40. Rice DH. Platelet-rich plasma in endoscopic sinus surgery. *Ear Nose and Throat Journal*. 2006;85:516.
41. Erkilet E, Koyuncu M, Atmaca S, Yarim M. Platelet-rich plasma improves healing of tympanic membrane perforations: experimental study. *The Journal of Laryngology and Otology*. 2009;123:482. https://doi.org/10.1017/S0022215108003848
42. Cho HH, Jang S, Lee SC, Jeong HS, Park JS, Han JY, Lee KH, Cho YB. Effect of neural-induced mesenchymal stem cells and plate- let-rich plasma on facial nerve regeneration in an acute nerve injury model. *Laryngoscope*. 2010;120:907-913. https://doi.org/10.1002/lary.20860
43. Salaheldin AH, Hussein A. Effect of platelet-rich plasma on nasal mucociliary clearance after submucous diathermy of inferior turbinate. *Egyptian Journal of Ear, Nose, Throat and Allied Sciences*. 2012;13:71-75. https://doi.org/10.1016/j.ejenta.2012.03.003
44. Gopalakrishnan S, Venkatasamy P, Vivekanandamurthy K. A study on efficacy of autologous platelet rich plasma in myringoplasty. *Otolaryngology Online Journal*. 2013;3:36-51. Accessed November 06, 2022. https://www.alliedacademies.org/articles/a-study-on-efficacy-of-autologous-platelet-rich-plasma-in-myringoplasty.pdf
45. Friji M, Gopalakrishnan S, Verma S, Parida P, Mohapatra D. New regenerative approach to atrophic rhinitis using autologous lipoaspirate transfer and platelet-rich plasma in five patients: our experience. *Clinical Otolaryngology*. 2014;39:289-292. https://doi.org/10.1111/coa.12269
46. Woo SH, Jeong HS, Kim JP, Koh EH, Lee SU, Jin SM, Kim DH, Sohn JH, Lee SH. Favorable vocal fold wound healing induced by platelet-rich plasma injection. *Clinical and Experimental Otorhinolaryngology*. 2014;7:47-52. https://doi.org/10.3342/ceo.2014.7.1.47
47. Cobden SB, Oztürk K, Duman S, Esen H, Aktan TM, Avunduk MC, Elsurer C. Treatment of acute vocal fold injury with platelet-rich plasma. *Journal of Voice*. 2016;30(6):731-735. https://doi.org/10.1016/j.jvoice.2015.07.012
48. Woo P, Murry T. Short-term voice improvement after repeated office- based platelet-rich plasma PRP injection in patients

with vocal fold scar, sulcus, and atrophy. *Journal of Voice*. 2021;S0892-1997:00081-00083. https://doi.org/10.1016/j.jvoice.2021.02.022

49. Lee JY, Son SJ, Choi SH, Cho DW. The Healing Effect of Platelet-rich Plasma (PRP) Jelly in Rabbits Undergoing Tracheal Resection and Anastomosis. *In vivo*. 2019;33(1):75-78. https://doi.org/10.21873/invivo.11441
50. Sahin Onder S, Sahin Yilmaz A, Erkmen B, Topal CS, Gergin O, Canpolat MS. Platelet-rich plasma for laryngotracheal reconstruction: an experimental study. *European Archives of Oto-Rhino-Laryngology*. 2020;277(11):3103-3109. https://doi.org/10.1007/s00405-020-06091-8
51. Bhatt NK, Gao WZ, Timmons Sund L, Castro ME, O'Dell K, Johns MM 3rd. Platelet-Rich Plasma for Vocal Fold Scar: A Preliminary Report of Concept. *Journal of Voice*. 2021;S0892-1997(21)00012-6. https://doi.org/10.1016/j.jvoice.2020.12.040
52. Tsou YA, Tien VH, Chen SH, Shih LC, Lin TC, Chiu CJ, Chang WD. Autologous Fat Plus Platelet-Rich Plasma versus Autologous Fat Alone on Sulcus Vocalis. *Journal of Clinical Medicine*. 2022;11(3):725. https://doi.org/10.3390/jcm11030725
53. Gaafar A, Eldeghiedy A, ElMaghraby R, Nouh I, Donia M. The role of platelet-rich plasma in microlaryngeal surgery: a randomised, controlled trial. *The Journal of Laryngology and Otology*. 2022; 136(8):737-741. https://doi.org/10.1017/S0022215121004564
54. Dündar G, Günaydın Ö, Yılmaz T, Kurtulan O, Tezel GG. Comparison of the effects of platelet-rich plasma and dexamethasone injection on scar formation after vocal fold injury in rabbits. *European Archives of Oto-Rhino-Laryngology*. 2022;279(3):1405-1411. https://doi.org/10.1007/s00405-021-07154-0

Поступила 14.11.2022
Received 14.11.2022
Принята к печати 13.12.2022
Accepted 13.12.2022

Вестник оториноларингологии
2023, Т. 88, №4, с. 81–86
https://doi.org/10.17116/otorino20238804181

Vestnik otorinolaringologii
2023, Vol. 88, No. 4, pp. 81–86
https://doi.org/10.17116/otorino20238804181

История хирургии лобной пазухи и современный взгляд на проблему. Часть 1

© К.Э. КЛИМЕНКО[1, 2, 3], А.И. КРЮКОВ[3], Ю.Ю. РУСЕЦКИЙ[1, 2], А.С. ТОВМАСЯН[3], С.Е. КУДРЯШОВ[1, 2]

[1]ФГБУ «Центральная клиническая больница с поликлиникой» Управления делами Президента Российской Федерации, Москва, Россия;
[2]ФГБУ ДПО «Центральная государственная медицинская академия» Управления делами Президента Российской Федерации, Москва, Россия;
[3]ГБУЗ города Москвы «Научно-исследовательский клинический институт оториноларингологии им. Л.И. Свержевского» Департамента здравоохранения города Москвы, Москва, Россия

РЕЗЮМЕ

Хирургическое лечение воспалительных заболеваний лобной пазухи представляет одну из наиболее сложных проблем современной ринологии. Близкое расположение лобной пазухи и пути ее оттока к основанию черепа, орбите и передней решетчатой артерии, значительные ограничения при ее визуализации и манипуляции инструментами, а также высокий риск рубцевания лобного кармана обусловливают сложности при использовании как наружного, так и эндоскопического доступа. Тем не менее на сегодняшний день эндоскопический подход большинством автором признается как приоритетный метод хирургического лечения хронических фронтитов. Внедрение расширенных подходов в эндоскопической хирургии лобной пазухи, подразумевающих удаление дна обеих лобных пазух с формированием единого дренажного отверстия, позволило значительно сократить показания к применению наружной фронтотомии. В статье освещаются исторические предпосылки применения эндоназальных доступов в хирургии лобных пазух, рассматриваются существующие противоречия при выборе объема и техники эндоскопических вмешательств на лобных пазухах, обобщаются современные методы, применяемые при хронических фронтитах, включающие эндоскопические и наружные подходы.

Ключевые слова: *лобная пазуха, хронический фронтит, эндоскопическая фронтотомия, расширенная эндоскопическая ринохирургия, Draf III, наружная фронтотомия с облитерацией полости.*

ИНФОРМАЦИЯ ОБ АВТОРАХ:
Клименко К.Э. — https://orcid.org/0000-0001-9599-1676
Крюков А.И. — https://orcid.org/0000-0002-0149-0676
Русецкий Ю.Ю. — https://orcid.org/0000-0001-5574-8292
Товмасян А.С. — https://orcid.org/0000-0002-1214-4939
Кудряшов С.Е. — https://orcid.org/0000-0002-4102-0935
Автор, ответственный за переписку: Клименко К.Э. — e-mail: lor-doctor@mail.ru

КАК ЦИТИРОВАТЬ:
Клименко К.Э., Крюков А.И., Русецкий Ю.Ю., Товмасян А.С., Кудряшов С.Е. История хирургии лобной пазухи и современный взгляд на проблему. Часть 1. *Вестник оториноларингологии.* 2022;88(4):81–86. https://doi.org/10.17116/otorino20228804181

History of frontal sinus surgery and current view of the problem. Part 1

© K.E. KLIMENKO[1, 2, 3], A.I. KRYUKOV[3], YU.YU. RUSETSKY[1, 2], A.S. TOVMASYAN[3], S.E. KUDRYASHOV[1, 2]

[1]Central Clinical Hospital with Polyclinic of Administrative Directorate of the President of the Russian Federation, Moscow, Russia;
[2]Central State Medical Academy of Administrative Directorate of the President of the Russian Federation, Moscow, Russia;
[3]Sverzhevsky Research Clinical Institute of Otorhinolaryngology, Moscow, Russia

ABSTRACT

Surgical treatment of inflammatory diseases of the frontal sinus is one of the biggest challenges of modern otorhinolaryngology. Close proximity of the frontal sinus and frontal sinus drainage pathways to the skull base, the orbit and the anterior ethmoid artery, great limitations with its visualization and instrumentation, and high risk of the frontal recess scarring cause difficulties in either endoscopic or external approaches to the frontal sinus. At the same time endoscopic approach to the frontal sinus is considered as preferred method of frontal sinusitis surgical treatment by majority of peers nowadays. The introduction of extended approaches to the frontal sinus pathology treatment with frontal sinus floor and interfrontal sinus septum drill-out as well as superior septectomy with common drainage pathway formation gave an opportunity to greatly decrease a rate of indications for external frontal sinus procedures. In this paper historical backgrounds of endonasal approaches to frontal sinuses are presented, current controversies in proper selection of extent and methods of the frontal sinus surgery are analyzed and endoscopic as well as external approaches to frontal sinuses are summarized.

Keywords: *frontal sinus, chronic frontal sinusitis, endoscopic frontal sinus surgery, extended endoscopic sinus surgery, Draf III, external frontal sinusotomy with obliteration.*

INFORMATION ABOUT THE AUTHORS:
Klimenko K.E. — https://orcid.org/0000-0001-9599-1676
Kryukov A.I. — https://orcid.org/0000-0002-0149-0676
Rusetsky Yu.Yu. — https://orcid.org/0000-0001-5574-8292
Tovmasyan A.S. — https://orcid.org/0000-0002-1214-4939
Kudryashov S.E. — https://orcid.org/0000-0002-4102-0935
Corresponding author: Klimenko K.E. — e-mail: lor-doctor@mail.ru

TO CITE THIS ARTICLE:
Klimenko KE, Kryukov AI, Rusetsky YuYu, Tovmasyan AS, Kudryashov SE. History of frontal sinus surgery and current view of the problem. Part 1. *Bulletin of Otorhinolaryngology = Vestnik otorinolaringologii*. 2022;88(4):81–86. (In Russ.). https://doi.org/10.17116/otorino20228804181

Введение

Лобная пазуха (ЛП) всегда была наиболее трудной для хирургического доступа и наименее предсказуемой в отношении результатов хирургического лечения хронического фронтита [1—4]. Внедрение эндоскопических подходов в хирургическое лечение различных форм хронического синусита позволило значительно улучшить его результаты, однако проблема высокой технической сложности и недостаточной эффективности хирургического лечения воспалительных заболеваний ЛП, особенно после выполнения ряда безуспешных операций, остается крайне актуальной [5, 6]. Это обусловлено двумя фундаментальными причинами — сложным анатомическим строением ЛП и пути ее оттока, а также высокой предрасположенностью лобного кармана к послеоперационному рубцеванию. В отличие от верхнечелюстной пазухи, где удалось практически полностью отказаться от применения наружного доступа, в хирургии ЛП наружные доступы все еще пользуется большой популярностью среди ринологов [7—9]. При этом единое мнение об оптимальном хирургическом подходе в этой области не выработано, что обусловлено риском вторичного рубцевания соустья ЛП и техническими сложностями при использовании любых способов вмешательства [10].

Цель исследования — описать эволюцию подходов в хирургии лобной пазухи и существующие на сегодняшний день проблемы и противоречия.

Материал и методы

Проведен обзор литературы, посвященной хирургии лобной пазухи. Поиск литературных источников осуществляли в базах данных научных публикаций eLibrary, Scopus и PubMed по ключевым словам: «лобная пазуха», «эндоскопическая фронтотомия», «наружная фронтотомия», «расширенная ринохирургия», «frontal sinus surgery», «extended frontal sinus surgery», «Draf III», «modified Lothrop», «frontal drillout», «frontal sinus obliteration». Кроме этого, в обзор включены монографии и руководства по хирургии околоносовых пазух.

Результаты и обсуждение

Исторические предпосылки современного подхода в хирургии лобной пазухи

История хирургии ЛП насчитывает несколько столетий: первое сообщение о подобной операции датировано 1750 г. [11]. Эволюция хирургических вмешательств в этой области происходила по пути от радикальных подходов с применением наружного доступа к малоинвазивным и эндоскопическим техникам. Эру трепанопункции и радикальной фронтотомии сменила эра эндоназальной фронтотомии, начало которой положил H.A. Lothrop в 1899 г. [12], а также наружной фронтоэтмоидотомии [11]. Результаты этих операций оставляли желать лучшего, поскольку нередко заканчивались вторичным стенозом носолобного соустья и сопровождались внутричерепными осложнениями. В 1958 г. предложен остеопластический доступ в ЛП через ее переднюю стенку. Использование модификации последнего с дополнительной облитерацией полости пазухи мягкими тканями способствовало улучшению отдаленных результатов и привлекло хирургов отсутствием косметического дефекта [13]. Тем не менее многие оториноларингологи считали эту операцию слишком инвазивной и технически сложной, поиск более простых и менее травматичных подходов продолжился [11, 13, 14]. До внедрения интраоперационных методов визуализации эндоназальное вскрытие ЛП широко не использовалось в связи с высоким риском интраоперационных осложнений. Так, в своем докладе по эндоназальной хирургии ЛП на III съезде отоларингологов в 1913 г. А.И. Иванов сообщил, что никогда нельзя быть уверенным в том, что инструмент оказался в ЛП, клетке решетчатого лабиринта или в полости черепа [15]. Несмотря на это, Я.С. Темкин и соавт. (1947) указывали на сложность и высокий риск осложнений вплоть до смертельного исхода при «больших» операциях на ЛП с наружным доступом. Авторы рекомендовали ограничиваться эндоназальным освобождением лобно-носового канала с помощью петли и конхотома с возможной дополнительной резекцией переднего конца средней носовой раковины, а также зондированием ЛП [16]. Ф.С. Бокштейн детально описывал эндоназальные методы вскрытия ЛП с помощью долота и фрез и обращал внимание на необходимость избегать удаления слизистой оболочки лобного кармана посредством ложек, чтобы предотвратить рубцевание [17].

Авторы Атласа оперативной оториноларингологии под ред. В.С. Погосова (1983) рекомендовали применять эндоназальное вскрытие ЛП по Галле и только в случаях его неэффективности прибегать к фронтотомии наружным доступом по методу Киллиана или Рети [18].

Первые эндоскопические операции на ЛП, направленные на восстановление их вентиляции, разработаны W. Messerklinger (1980), W. Draf (1991), M.E. Wigand, W. Hosemann (1989), которые детально описали важные анатомические ориентиры для выполнения вмешательств на ЛП: переднюю решетчатую артерию, медиальную стенку орбиты и среднюю носовую раковину [19—21].

Первые эндоскопические операции в Советском Союзе были выполнены в 80-е годы Г.З. Пискуновым и врачами Первого медицинского института под руководством Н.А. Преображенского, а первые результаты опыта применения эндоскопов в ринологии опубликовали А.В. Стороха и Н.Ф. Бабич [22].

D.W. Kennedy и B.A. Senior (1997), опираясь на положения концепции W. Messerklinger, подробно описали технику хирургических вмешательств на ЛП. H. Stammberger и W. Posawetz (1990) популяризировали подход W. Messerklinger, расширив показания к эндоскопическим вмешательствам на ЛП, детально описав анатомию этой области и технику вмешательства, известную как метод «очищения скорлупы яйца» (uncapping the egg) [23, 24].

Большой вклад в раннюю эндоскопическую хирургию ЛП внесли S.D. Schaefer и L.G. Close (1990), которые адаптировали методы W. Messerklinger и M. Wigand [25]. В 1990 г. W. Draf представил результаты применения расширенного доступа в ЛП на первом международном симпозиуме по эндоскопической ринохирургии (First International Symposium on Contemporary Sinus Surgery, Питтсбург, США) [26].

В 1991 г. W. Draf опубликовал результаты хирургического лечения 378 пациентов с хроническим фронтитом, которым проводили различные по объему эндоназальные вмешательства на ЛП: «простое» дренирование (191 пациент), «расширенное» дренирование (186 пациентов) и «срединное» дренирование (12 пациентов), которые позже автор классифицировал по трем типам вмешательств: Draf I, Draf IIa, b, Draf III. Операции выполнялись под контролем операционного микроскопа и эндоскопа, в ряде случаев с применением наружного доступа и, по сообщению авторов, приводили к излечению в 90% случаев при полном отсутствии осложнений [11]. В 1991 г., основываясь на технике W. Draf, M. May подробно описал анатомию лобного кармана и технику расширенного вмешательства на ЛП с применением эндоназального эндоскопического подхода [27].

В 1994 г. L.G. Close впервые описал модифицированную операцию Лотропа (Lothrop) на 11 пациентах, идею которой он услышал от W.F. Thumfart и E. Stennert при личном общении в 1993 г. Модификация автора отличалась использованием исключительно эндоназального подхода на протяжении всей операции с применением эндоскопа [28]. Модифицированную операцию Лотропа также описали W.E. Gross и D. Becker в 1995 г., она была предварительно апробирована на кадаверах, затем успешно применена в лечении 14 пациентов, при этом использовался исключительно эндоскопический подход. В своей статье авторы указали на чрезвычайно агрессивный подход, который предлагал использовать W. Draf в качестве «простого» дренирования у пациентов с полипозным риносинуситом при отсутствии изменений в ЛП. Кроме того, исследователи обратили внимание на высокое сходство операции «срединного» дренирования, описанной W. Draf, и эндоназальной модификации операции Лотропа, причем различие заключалось лишь в использовании микроскопа и эпизодическом применении наружного доступа [29].

Одновременно развивались и внедрялись методы функциональной эндоскопической ринохирургии, которые основывались на предложенных W. Draf техниках выполнения хирургических вмешательств на ЛП [30]. Но, несмотря на прогресс в области развития технологий, проблема формирования устойчивого фронтита сохранилась, в настоящее время она остается актуальной и при применении эндоскопических подходов.

Классификация эндоскопических вмешательств на лобных пазухах и противоречия в ее интерпретации

Классификация объемов эндоскопических вмешательств на ЛП по W. Draf с момента ее первого описания не изменилась. В настоящее время она используется чаще всего. Однако, несмотря на подробное описание автором каждого объема вмешательства, в литературе зачастую встречаются различные интерпретации этих подходов. Наблюдаемые несоответствия относятся преимущественно к операциям Draf I и Draf IIa. Что касается эндоскопической фронтотомии Draf IIb и Draf III, большинство авторов придерживаются оригинального описания метода, хотя техника выполнения Draf III нередко различается у разных авторов.

Рассмотрим оригинальное описание операций на лобных пазухах и наиболее частые вариации их интерпретаций.

Операцию Draf I автор метода называл «простым» дренированием, объем вмешательства включает этмоидотомию с удалением всех клеточных перемычек в области лобного кармана и сохранением слизистой оболочки [20]. Идентично объем операции Draf I интерпретируют C. Georgalas и соавт. [31]. Однако в большинстве случаев описание этого варианта вмешательства принципиально отличается от оригинального. Так, R. Weber и соавт. (2001) определяют операцию Draf I как «удаление патологических тканей лобного кармана ниже уровня соустья лобной пазухи», что включает удаление клеток решетчатого лабиринта, заполняющих лобный карман, без вмешательства непосредственно на соустье лобной пазухи [32]. Draf II исследователи определяют как удаление решетчатых клеток, пролабирующих в ЛП, что идентично методу «очищения яйца», описанному F.A. Kuhn и H. Stammberger. Авторы называют эти этапы как «удаление дна лобной пазухи между бумажной пластинкой и средней раковиной (Draf IIa) или перегородкой носа» (Draf IIв). Однако противоречие заключается в том, что удаление клетки решетчатого лабиринта, пролабирующей в ЛП, никак не связано с процессом удаления дна ЛП, поскольку дно пазухи образовано другими структурами — лобной костью, лобными отростками верхней челюсти, назальной остью и верхними отделами перегородки носа [28].

C.S. Dassi и соавт. (2020) в обзорной статье определили Draf I как удаление крючковидного отростка и медиальной ламеллы клетки *agger nasi* с возможным дополнительным удалением передней стенки решетчатой буллы [33]. Другие манипуляции, по мнению авторов, должны быть исключены, чтобы не увеличить риск рубцевания лобного кармана. При этом исследователи ссылаются на автора метода, который, в свою очередь, описывает его иначе, а также на обзорную статью R.K. Weber и W. Hosemann (2015), откуда как раз и приведена цитата, хотя авторы этой статьи не приводят ссылку на источник [34].

R. Weber (2009) под операцией Draf I подразумевает лишь удаление крючковидного отростка, в то время как W.M. Abuzeid и соавт. (2016) — переднюю этмоидотомию без выполнения манипуляций в области самого лобного кармана, однако не уточняя, какие именно клетки решетчатого лабиринта должны быть удалены [35, 36].

A.S. DeConde и T.L. Smith (2016) подразумевают тотальную этмоидотомию без манипуляций в самой узкой части лобного кармана, однако остается неясным, изме-

няется ли объем операции при наличии клеток, пролабирующих в ЛП [37]. N.A. Cohen и D.W. Kennedy (2005) рассматривают щадящий эндоскопический подход в хирургии ЛП как тотальную этмоидотомию без непосредственного вмешательства в ЛП (Draf I) или с проведением фронтотомии (Draf IIa) [38].

В других работах не уточняется тип выполненной операции на ЛП, авторы называют ее функциональной фронтальной синусотомией, при этом в большинстве случаев подразумевается тщательное и полное удаление клеток решетчатого лабиринта, заполняющих лобный карман, с сохранением слизистой оболочки [39]. В более поздней статье N.A. Cohen и D.W. Kennedy (2006), описывая техники операций на ЛП, приводят три возможных объема операции:

— стандартная эндоскопическая хирургия ЛП, подразумевающая тщательное удаление клеток решетчатого лабиринта из лобного кармана, допускающая проведение дополнительной трепанопункции;
— операция «спасения» ЛП — дальнейшее расширение соустья пазухи за счет удаления костного массива;
— операция Draf III — двустороннее высверливание как последнее вмешательство на ЛП перед осуществлением облитерации ЛП [40].

Операцию Draf II автор определял как «расширенное» дренирование ЛП, подразумевающее после удаления клеток решетчатого лабиринта расширение соустья ЛП за счет удаления дна ЛП между бумажной пластинкой и средней раковиной (Draf IIa) или перегородкой носа (Draf IIb) кпереди от обонятельной ямки (определив положение 1-го обонятельного нейрона) посредством эндоскопа, после чего осуществляли переход на микроскоп для обеспечения возможности работы двумя руками (либо операцию проводили в четыре руки) [20].

Однако W.M. Abuzeid и соавт. (2017) данное вмешательство интерпретируют иначе — как одностороннее расширение пути оттока в области лобного кармана без удаления дна ЛП (Draf IIa) или с его удалением (Draf IIb) [41]. В свою очередь, A.S. DeConde и T.L. Smith (2016) определяют вмешательство Draf IIa как удаление тканей лобного кармана с сохранением слизистой оболочки, а Draf IIb как удаление передневерхнего прикрепления головки средней раковины и дна ЛП до перегородки носа. Авторы отдельно выделяют расширенную операцию Draf IIb, при которой предыдущая операция дополняется высверливанием носолобного выступа [37].

Ряд исследователей в качестве ключевого различия между операциями Draf IIa и Draf IIb рассматривают расширение лобного кармана медиально в сторону перегородки носа [34]. Однако медиально от средней раковины находится горизонтальный сегмент ситовидной пластинки, и расширение в медиальном направлении может привести к ее повреждению. W. Draf при описании техники акцентировал внимание на необходимости определения положения первого обонятельного нейрона, от которого следует идти вперед, удаляя лобный выступ, и только потом медиально, однако другие авторы этого не указывают. Кроме того, расширение лобного кармана в медиальном направлении позволяет увеличить размер неосоустья лишь на несколько миллиметров в отличие от расширения вперед.

Если обратиться к работам авторов, анализирующих причины неудач эндоскопических вмешательств на ЛП, основными «хирургическими» причинами называют не полностью удаленный купол клетки *agger nasi* и не удаленные при первичном вмешательстве клетки лобного кармана, тем самым подтверждая, что минимальный объем первичной эндоскопической фронтотомии должен включать эти этапы [1, 42, 43].

С целью оценки совершенствования хирургических навыков при выполнении операций на ЛП группой авторов — ведущих специалистов в области эндоскопической ринохирургии предложена классификация объемов эндоскопической хирургии лобных пазух — EFSS (Classification of the Extent of Endoscopic Frontal Sinus Surgery). Согласно этой классификации, уровни 0—3 соответствуют операциям на лобном кармане, при которых удаляют лобно-решетчатые клетки, уровни 4—6 — вмешательствам, включающим удаление кости для расширения соустья. Авторы делают акцент на том, что полное освобождение лобного кармана от решетчатых клеток является крайне важным этапом хирургии ЛП и что неполное удаление решетчатых клеток лобного кармана является фактором, предрасполагающим к развитию рубцевания и сохранению воспаления в лобной пазухе [44].

A.G. Chiu и W.C. Vaughan (2004) считают, что при эндоскопических операциях на ЛП минимальный подход должен включать полное удаление клеток лобного кармана, в том числе пролабирующих в ЛП, и приводят статистику клиники Университета Пенсильвании, где таким образом было выполнено 717 эндоскопических фронтотомий, успех которых превышал 92% первичных и 86,6% ревизионных случаев [1]. По мнению авторов, альтернативой использованию этого объема вмешательства может служить только выполнение модифицированной операции Лотропа [42].

Таким образом, эндоскопическая фронтотомия Draf I подразумевает полное удаление клеток лобного кармана, в том числе пролабирующих в ЛП, без удаления окружающей кости (носолобного выступа) и повреждения покрывающей его слизистой оболочки. Существующие различия в интерпретации объемов эндоскопического вмешательства на ЛП порождают сложности при сравнении результатов эндоскопической фронтотомии, а также могут способствовать выбору неадекватного объема вмешательства при эндоскопической хирургии ЛП.

Встречаются и описания модификации операций Draf I и Draf II, к которым относится предложенный P.J. Wormald (2002) метод эндоскопической фронтотомии с формированием аксиллярного лоскута, а также метод с сохранением решетчатой буллы [44, 45]. Другие авторы предложили расширить предложенную классификацию [46]. Так, M.K. Al Komser и A.N. Goldberg (2013) дополнили оригинальную классификацию по Draf фронтотомией Draf IIc, при которой операция Draf IIb дополнялась созданием отверстия в перегородке ЛП [47]. В свою очередь, J.A. Eloy и соавт. (2011) разработали такие операции, как модифицированная геми-операция Lothrop [48, 49], модифицированная мини-операция Lothrop [50], модифицированная субтотальная операция Lothrop [51, 52] и впоследствии расширили классификацию Draf II, добавив Draf IIc и Draf IId [53]. V. Bhalla и соавт. (2019) предложили модифицированный подход, при котором операция Draf II дополняется верхней септэктомией, однако ее апробация ограничена пока лишь использованием кадаверного материала [54].

Авторы заявляют об отсутствии конфликта интересов.
The authors declare no conflicts of interest.

ЛИТЕРАТУРА/REFERENCES

1. Chiu AG, Vaughan WC. Revision endoscopic frontal sinus surgery with surgical navigation. *Otolaryngology — Head and Neck Surgery*. 2004;130(3):312-318. https://doi.org/10.1016/j.otohns.2003.11.005
2. Samaha M, Cosenza MJ, Metson R. Endoscopic frontal sinus drill-out in 100 patients. *Archives of Otolaryngology — Head and Neck Surgery*. 2003;129(8):854-858. https://doi.org/10.1001/archotol.129.8.854
3. Sonnenburg RE, Senior BA. Revision endoscopic frontal sinus surgery. *Current Opinion in Otolaryngology and Head and Neck Surgery*. 2004;12(1):49-52. https://doi.org/10.1097/00020840-200402000-00014
4. Valdes CJ, Bogado M, Samaha M. Causes of failure in endoscopic frontal sinus surgery in chronic rhinosinusitis patients. *International Forum of Allergy and Rhinology*. 2014;4(6):502-506. https://doi.org/10.1002/alr.21307
5. Карпищенко С.С., Болознева Е.В. Эндоскопические оперативные вмешательства на лобных пазухах. *Врач*. 2016;2:44-45. Karpishchenko SA, Bolozneva EV. Endoscopic surgical procedures on frontal sinuses. *Vrach*. 2016;2:44-45.(In Russ.).
6. Shahidi S, Jama GM, Ahmed SK. The use of modified Silastic nasal splints as frontal sinus stents: a technical note. *The Journal of Laryngology and Otology*. 2020;134(3):270-271. https://doi.org/10.1017/S0022215120000456
7. Patel AB, Cain RB, Lal D. Contemporary applications of frontal sinus trephination: a systematic review of the literature. *Laryngoscope*. 2015;125(9):2046-2053. https://doi.org/10.1002/lary.25206
8. Schneider JS, Day A, Clavenna M, Russell PT, Duncavage J. Early Practice: External Sinus Surgery and Procedures and Complications. *Otolaryngologic Clinics of North America*. 2015;48(5):839-850. https://doi.org/10.1016/j.otc.2015.05.010
9. Husain Q, Banks C, Bleier BS. Lynch vs transcaruncular approach: optimizing access to the lateral frontal sinus. *International Forum of Allergy and Rhinology*. 2020;10(8):991-995. https://doi.org/10.1002/alr.22560
10. Карпищенко С.А., Верещагина О.Е., Болознева Е.В., Бибик П.Р. Профилактика стенозирования лобного кармана после эндоскопической трансназальной операции на лобной пазухе и эндоскопической септопластики при острой и хронической патологии лобных пазух. *Вестник оториноларингологии*. 2015;85(1):54-59. Karpishchenko SA, Vereshchagina OE, Bolozneva EV, Bibik PR. Prevention of frontal pocket stenosis after endoscopic transnazal surgery on the frontal sinus and endoscopic septoplasty in acute and chronic pathology of frontal sinuses. *Vestnik otorinolaringologii*. 2020;85(1):54-59. (In Russ.). https://doi.org/10.17116/otorino20208501154
11. Ramadan HH. *History of frontal sinus surgery*. In: Kountakis S, Senior B, Draf W. The frontal sinus. Berlin, Heidelberg, New York: Springer; 2005. https://doi.org/10.1007/3-540-27607-6
12. Lothrop HA. VI. The Anatomy and Surgery of the Frontal Sinus and Anterior Ethmoidal Cells. *Annals of Surgery*. 1899;29(2):175-217.
13. Tato JM, Sibbald DW, Bergaglio OE. Surgical treatment of the frontal sinus by the external route. *Laryngoscope*. 1954;64(6):504-521. https://doi.org/10.1288/00005537-195406000-00008
14. Lyman EH. The place of the obliterative operation in frontal sinus surgery. *Laryngoscope*. 1950;60(5):407-441. https://doi.org/10.1288/00005537-195005000-00001
15. Лихачев А.Г., Нейман Л.В., Щербатов И.И. *Руководство по оториноларингологии*. Т. 4. М.: Медгиз; 1963. Likhachev AG, Neiman LV, Shcherbatov II. *Rukovodstvo po otorinolaringologii*. T. 4. M.: Medgiz; 1963. (In Russ.).
16. Темкин Я.С., Лихачев А.Г., Преображенский Б.С. *Болезни уха, горла и носа*. Изд. 3. М.: Медгиз; 1947. Temkin YaS, Likhachev AG, Preobrazhensky BS. *Bolezni ukha, gorla i nosa*. Izd. 3. M.: Medgiz; 1947. (In Russ.).
17. Бокштейн Ф.С. *Внутриносовая хирургия*. М.: Медгиз; 1956. Bokshtein FS. *Vnutrinosovaya khirurgiya*. M.: Medgiz; 1956. (In Russ.).
18. Погосов В.С. *Атлас оперативной оториноларингологии*. М.: Медицина; 1983. Pogosov VS. *Atlas operativnoj otorinolaringologii*. M.: Meditsina; 1983. (In Russ.).
19. Messerklinger W. On the drainage of the normal frontal sinus of man. *Acta Otolaryngologica*. 1967;63(2):176-181. https://doi.org/10.3109/00016486709128748
20. Draf W. Endonasal micro-endoscopic frontal sinus surgery: The fulda concept. *Operative Techniques in Otolaryngology — Head and Neck Surgery*. 1991;2(4):234-240. https://doi.org/10.1016/S1043-1810(10)80087-9
21. Wigand ME, Hosemann W. Microsurgical treatment of recurrent nasal polyposis. *Rhinology. Supply*. 1989;8:25-29.
22. Пискунов Г.З. *Функциональная хирургия риносинусита: учебно-методическое пособие*. М.: ГБОУ ДПО РМАПО; 2013. Piskunov GZ. *Funktsional'naya khirurgiya rinosinusita: uchebno-metodicheskoe posobie*. M.: GBOU DPO RMAPO; 2013. (In. Russ.).
23. Kennedy DW, Senior BA. Endoscopic sinus surgery. A review. *Otolaryngologic Clinics of North America*. 1997;30(3):313-330. https://doi.org/10.1016/S0030-6665(20)30212-7
24. Stammberger H, Posawetz W. Functional endoscopic sinus surgery. Concept, indications and results of the Messerklinger technique. *European Archives of Oto-Rhino-Laryngology*. 1990;247(2):63-76. PMID: 2180446. https://doi.org/10.1007/BF00183169
25. Schaefer SD, Close LG. Endoscopic management of frontal sinus disease. *Laryngoscope*.1990;100(2 Pt.1):155-160. https://doi.org/10.1288/00005537-199002000-00010
26. Devyani Lal D, Hwang PH. *Frontal Sinus Surgery. A Systematic Approach*. Springer International Publishing; 2019. https://doi.org/10.1007/978-3-319-97022-6
27. May M. Frontal sinus surgery: endonasal endoscopic ostioplasty rather than external osteoplasty. *Operative Techniques in Otolaryngology — Head and Neck Surgery*. 1991;2(4):247-256. https://doi.org/10.1016/S1043-1810(10)80090-9
28. Close LG, Lee NK, Leach JL, Manning SC. Endoscopic resection of the intranasal frontal sinus floor. *Annals of Otology, Rhinology and Laryngology*. 1994;103(12):952-958. https://doi.org/10.1177/000348949410301205
29. Gross WE, Gross CW, Becker D, Moore D, Phillips D. Modified transnasal endoscopic Lothrop procedure as an alternative to frontal sinus obliteration. *Otolaryngology — Head and Neck Surgery*. 1995;113(4):427-434. https://doi.org/10.1016/s0194-5998(95)70080-3
30. Chiu AG. Frontal sinus surgery: its evolution, present standard of care, and recommendations for current use. *Annals of Otology, Rhinology and Laryngology. Suppyl*. 2006;196:13-19. https://doi.org/10.1177/00034894061150s903
31. Georgalas C, Detsis M, Geramas I, Terzakis D, Liodakis A. Quality of Life Outcomes in Frontal Sinus Surgery. *Journal of Clinical Medicine*. 2020;8;9(7):2145. https://doi.org/10.3390/jcm9072145
32. Weber R, Draf W, Kratzsch B, Hosemann W, Schaefer SD. Modern concepts of frontal sinus surgery. *Laryngoscope*. 2001;111(1):137-146. PMID: 11192882. https://doi.org/10.1097/00005537-200101000-00024

33. Dassi CS, Demarco FR, Mangussi-Gomes J, Weber R, Balsalobre L, Stamm AC. The Frontal Sinus and Frontal Recess: Anatomical, Radiological and Surgical Concepts. *International Archives of Otorhinolaryngology*. 2020;24(3):364-375. https://doi.org/10.1055/s-0040-1713923
34. Weber RK, Hosemann W. Comprehensive review on endonasal endoscopic sinus surgery. *GMS Current Topics in Otorhinolaryngology, Head and Neck Surgery*. 2015;22;14:08. https://doi.org/10.3205/cto000123
35. Weber R. Endonasal frontal sinus surgery. Part 1: Frontal sinus drainage, types I and II. *HNO*. 2009;57(8):739-750. https://doi.org/10.1007/s00106-008-1751-9
36. Abuzeid WM, Mace JC, Costa ML, Rudmik L, Soler ZM, Kim GS, Smith TL, Hwang PH. Outcomes of chronic frontal sinusitis treated with ethmoidectomy: a prospective study. *International Forum of Allergy and Rhinology*. 2016;6(6):597-604. https://doi.org/10.1002/alr.21726
37. DeConde AS, Smith TL. Outcomes After Frontal Sinus Surgery: An Evidence-Based Review. *Otolaryngologic Clinics of North America*. 2016;49(4):1019-1033. https://doi.org/10.1016/j.otc.2016.03.024
38. Cohen NA, Kennedy DW. Endoscopic sinus surgery: where we are-and where we're going. *Current Opinion in Otolaryngology and Head and Neck Surgery*. 2005;13(1):32-38. https://doi.org/10.1097/00020840-200502000-00009
39. Philpott CM, Thamboo A, Lai L. Park J, Javer AR. Endoscopic frontal sinusotomy-preventing recurrence or a route to revision? *Laryngoscope*. 2010;120(8):1682-1686. https://doi.org/10.1002/lary.20968
40. Cohen NA, Kennedy DW. Revision endoscopic sinus surgery. *Otolaryngologic Clinics of North America*. 2006;39(3):417-435. https://doi.org/10.1016/j.otc.2006.01.003
41. Abuzeid WM, Vakil M, Lin J, Fastenberg J, Akbar NA, Fried MP, Fang CH. Endoscopic modified Lothrop procedure after failure of primary endoscopic sinus surgery: a meta-analysis. *International Forum of Allergy and Rhinology*. 2017;8(5):605-613. https://doi.org/10.1002/alr.22055
42. Otto KJ, DelGaudio JM. Operative findings in the frontal recess at time of revision surgery. *American Journal of Otolaryngology*. 2010;31(3):175-180. https://doi.org/10.1016/j.amjoto.2008.12.006
43. Nakayama T, Asaka D, Kuboki A, Okushi T, Kojima H. Impact of residual frontal recess cells on frontal sinusitis after endoscopic sinus surgery. *European Archives of Oto-Rhino-Laryngology*. 2018;275(7):1795-1801. https://doi.org/10.1007/s00405-018-5003-7
44. Wormald PJ, Hoseman W, Callejas C, Weber RK, Kennedy DW, Citardi MJ, Senior BA, Smith TL, Hwang PH, Orlandi RR, Kaschke O, Siow JK, Szczygielski K, Goessler U, Khan M, Bernal-Sprekelsen M, Kuehnel T, Psaltis A. The International Frontal Sinus Anatomy Classification (IFAC) and Classification of the Extent of Endoscopic Frontal Sinus Surgery (EFSS). *International Forum of Allergy and Rhinology*. 2016;6(7):677-696. https://doi.org/10.1002/alr.21738
45. Wormald PJ. The axillary flap approach to the frontal recess. *Laryngoscope*. 2002;112(3):494-499. https://doi.org/10.1097/00005537-200203000-00016
46. Ji J, Zhou M, Li Z, Wang T, Cheng Y, Wang Q. Frontal sinus surgery anterior to the ethmoid bulla. *International Surgery*. 2013;98(2):149-155. https://doi.org/10.9738/CC37
47. Al Komser MK, Goldberg AN. Unilateral transnasal endoscopic approach to frontal sinuses: Draf IIc. *Allergy and Rhinology*. 2013;4(2):82-87. https://doi.org/10.2500/ar.2013.4.0058
48. Eloy JA, Friedel ME, Murray KP, Liu JK. Modified hemi-Lothrop procedure for supraorbital frontal sinus access: a cadaveric feasibility study. *Otolaryngology — Head and Neck Surgery*. 2011;145:489-493. https://doi.org/10.1177/0194599811404510
49. Eloy JA, Kuperan AB, Friedel ME, Choudhry OJ, Liu JK. Modified hemi-Lothrop procedure for supraorbital frontal sinus access: a case series. *Otolaryngology — Head and Neck Surgery*. 2012;147:167-169. https://doi.org/10.1177/0194599812438837
50. Eloy JA, Friedel ME, Kuperan AB, Govindaraj S, Folbe AJ, Liu JK. Modified mini-Lothrop/extended Draf IIb procedure for contralateral frontal sinus disease: a cadaveric feasibility study. *Otolaryngology — Head and Neck Surgery*. 2012;146:165-168. https://doi.org/10.1177/0194599811418043
51. Eloy JA, Liu JK, Choudhry OJ, Anstead AS, Tessema B, Folbe AJ, Casiano RR. Modified subtotal Lothrop procedure for extended frontal sinus and anterior skull base access: a cadaveric feasibility study with clinical correlates. *Journal of Neurological Surgery Part B — Skull Base*. 2013;74:130-135. https://doi.org/10.1055/s-0033-1338264
52. Eloy JA, Mady LJ, Kanumuri VV, Svider PF, Liu JK. Modified subtotal-Lothrop procedure for extended frontal sinus and anterior skull-base access: a case series. *International Forum of Allergy and Rhinology*. 2014;4:517-522. https://doi.org/10.1002/alr.21296
53. Eloy JA, Vázquez A, Liu JK, Baredes S. Endoscopic Approaches to the Frontal Sinus: Modifications of the Existing Techniques and Proposed Classification. *Otolaryngologic Clinics of North America*. 2016;49(4):1007-1018. https://doi.org/10.1016/j.otc.2016.03.023
54. Bhalla V, Sykes KJ, Villwock JA, Beahm DD, McClurg SW, Chiu AG. Draf IIB with superior septectomy: finding the «middle ground». *International Forum of Allergy and Rhinology*. 2019;9(3):281-285. https://doi.org/10.1002/alr.22228

Поступила 13.01.2023
Received 13.01.2023
Принята к печати 21.04.2023
Accepted 21.04.2023

Вестник оториноларингологии
2023, Т. 88, №4, с. 87–92
https://doi.org/10.17116/otorino20238804187

Vestnik otorinolaringologii
2023, Vol. 88, No. 4, pp. 87–92
https://doi.org/10.17116/otorino20238804187

Порядок разработки и основные разделы программы реабилитации пострадавшего на производстве с профессиональными оториноларингологическими заболеваниями

© В.Б. ПАНКОВА[1, 2, 3], О.А. ЛЕЦКАЯ[4], И.Н. ФЕДИНА[3, 5], Н.Г. СМИРНОВА[4]

[1]ФГУП «Всероссийский научно-исследовательский институт гигиены транспорта Федеральной службы по надзору в сфере защиты прав потребителей и благополучия человека» (ВНИИЖГ), Москва, Россия;
[2]ФГБОУ ДПО «Российская медицинская академия непрерывного профессионального образования» Минздрава России, Москва, Россия;
[3]ФГБУ «Национальный медицинский исследовательский центр оториноларингологии Федерального медико-биологического агентства», Москва, Россия;
[4]ФКУ «Главное бюро медико-социальной экспертизы по городу Москве» Минтруда России, Москва, Россия;
[5]ФГБНУ «Научно-исследовательский институт медицины труда им. акад. Н.Ф. Измерова» Минобрнауки России, Москва, Россия

РЕЗЮМЕ

В статье обсуждаются основные современные положения программ медико-социальной реабилитации пациентов с профессиональными оториноларингологическими заболеваниями. Представлены критерии степени утраты профессиональной трудоспособности при потере слуха и злокачественных новообразованиях верхних дыхательных путей. Программы и формы реабилитации разрабатываются с учетом нуждаемости пострадавшего в медицинской, социальной и профессиональной реабилитации, его потенциальных возможностей и способностей осуществлять профессиональную, бытовую и общественную деятельность.

Ключевые слова: *профессиональные оториноларингологические заболевания, утрата профессиональной трудоспособности, реабилитация, нуждаемость пострадавшего.*

ИНФОРМАЦИЯ ОБ АВТОРАХ:
Панкова В.Б. — https://orcid.org/0000-0002-3035-4710
Лецкая О.А. — https://orcid.org/0000-0002-9425-1278
Федина И.Н. — https://orcid.org/0000-0001-6394-2220
Смирнова Н.Г. — https://orcid.org/0000-0002-1291-8180
Автор, ответственный за переписку: Панкова В.Б. — e-mail: pankova@vniijg.ru

КАК ЦИТИРОВАТЬ:
Панкова В.Б., Лецкая О.А., Федина И.Н., Смирнова Н.Г. Порядок разработки и основные разделы программы реабилитации пострадавшего на производстве с профессиональными оториноларингологическими заболеваниями. *Вестник оториноларингологии.* 2022;88(4):87–92. https://doi.org/10.17116/otorino20228804187

The main provisions of programs of medical and social rehabilitation of patients with occupational diseases of ent organs

© V.B. PANKOVA[1, 2, 3], O.A. LETSKAYA[4], I.N. FEDINA[3, 5], N.G. SMIRNOVA[4]

[1]All-Russian Research Institute of Transport Hygiene of the Federal Service for Supervision of Consumer Rights Protection and Human Well-Being, Moscow, Russia;
[2]Russian Medical Academy for Continuous Professional Education, Moscow, Russia;
[3]National Medical Research Center of Otorhinolaryngology of the Federal Medical and Biological Agency, Moscow, Russia;
[4]Main Bureau of Medical and Social Examination in Moscow, Moscow, Russia;
[5]Izmerov Research Institute of Occupational Health, Moscow, Russia

ABSTRACT

The article discusses the main, modern provisions of the programs of medical and social rehabilitation of patients with occupational diseases of the ENT organs. The criteria of the degree of loss of professional ability to work in hearing loss and malignant neoplasms of the upper respiratory tract are presented. Rehabilitation programs and forms are developed taking into account the needs of the victim in medical, social and vocational rehabilitation, taking into account the potential capabilities and abilities of the victim to carry out professional, domestic and social activities.

Keywords: *occupational diseases of ENT organs, loss of professional ability to work, rehabilitation, neediness of the victim.*

INFORMATION ABOUT THE AUTHORS:
Pankova V.B. — https://orcid.org/0000-0002-3035-4710
Letskaya O.A — https://orcid.org/0000-0002-9425-1278

Fedina I.N. — https://orcid.org/0000-0001-6394-2220
Smirnova N.G. — https://orcid.org/0000-0002-1291-8180
Corresponding author: Pankova V.B. — e-mail: pankova@vniijg.ru

TO CITE THIS ARTICLE:
Pankova VB, Letskaya OA, Fedina IN, Smirnova NG. The main provisions of programs of medical and social rehabilitation of patients with occupational diseases of ENT organs. *Bulletin of Otorhinolaryngology = Vestnik otorinolaringologii*. 2022;88(4):87–92. (In Russ.). https://doi.org/10.17116/otorino20228804187

Охрана здоровья работающего населения и профилактика профессиональных заболеваний становятся особо актуальной проблемой в период нестабильности в обществе, обусловленной сложным социально-экономическим положением страны и постпандемийной ситуацией в связи с COVID-19. Социальная защита пострадавших на производстве в результате несчастных случаев на производстве и профессиональных заболеваний осуществляется с помощью государственных гарантий [1]. Реализация этих гарантий, улучшение качества жизни и социальная адаптация пострадавших на производстве в результате несчастных случаев на производстве и профессиональных заболеваний обеспечиваются деятельностью медицинских организаций, осуществляющих профилактику тяжести заболеваний, медицинскую реабилитацию, а также взаимодействие с учреждениями медико-социальной реабилитации. Медицинская реабилитация осуществляется учреждениями медико-социальной экспертизы (МСЭ) по выявлению граждан, имеющих ограничения жизнедеятельности вследствие нарушений здоровья (в том числе от профессиональных заболеваний) и нуждающихся в социальной защите [2].

Работа врача по медико-социальной экспертизе с пострадавшими на производстве и получившими профессиональное оториноларингологическое заболевание регламентируется Постановлением Правительства Российской Федерации от 16 октября 2000 г. №789 «Об утверждении Правил установления степени утраты профессиональной трудоспособности в результате несчастных случаев на производстве и профессиональных заболеваний» [3] и ведется по двум направлениям:

— установление степени утраты профессиональной трудоспособности (УПТ) в процентах и оформление справки и выписки по результатам освидетельствования;
— разработка программы реабилитации пострадавшего (ПРП) на производстве в результате несчастного случая или профессионального заболевания.

Степень УПТ в процентах определяется на основании Постановления Правительства Российской Федерации от 16 октября 2000 г. №789 «Об утверждении правил установления степени утраты профессиональной трудоспособности в результате несчастных случаев на производстве и профессиональных заболеваний» [3] и Приказа Министерства труда и социальной защиты Российской Федерации от 30.09.20 №687н «Об утверждении критериев определения степени утраты профессиональной трудоспособности в результате несчастных случаев на производстве и профессиональных заболеваний» [4].

Степень УПТ в процентах от 10 до 100 (с шагом в 10%) устанавливается в соответствии Приказом Минтруда России от 30.09.20 №687н «Об утверждении критериев определения степени утраты профессиональной трудоспособности в результате несчастных случаев на производстве и профессиональных заболеваний» [4] по критериям Приказа Минтруда России от 27.08.19 №585н «О классификациях и критериях, используемых при осуществлении медико-социальной экспертизы граждан федеральными государственными учреждениями медико-социальной экспертизы» [5].

Сроком, с которого определяется степень УПТ при первичном освидетельствовании пострадавшего на производстве, является дата регистрации направления на МСЭ медицинской организации в бюро МСЭ. Окончанием срока степени УПТ является первое число следующего месяца следующего года от даты установления срока переосвидетельствования степени. Степень УПТ в процентах устанавливается на 6 мес, 1 год, 2 года или бессрочно [3].

Для лиц, пострадавших в результате несчастного случая на производстве или профессионального заболевания, юридическим документом является акт о несчастном случае на производстве по форме Н-1 или акт о случае профессионального заболевания.

При осуществлении медицинских и реабилитационных мероприятий в отношении пациента, установления клинико-функционального диагноза медицинские организации руководствуются стандартами Минздрава России и Перечнем медицинских обследований, необходимых для получения клинико-функциональных данных в зависимости от заболевания в целях проведения МСЭ [6].

Рекомендации по установлению степени утраты профессиональной трудоспособности при потере слуха. При определении степени УПТ пострадавшему с профессиональным заболеванием — сенсоневральной (нейросенсорной) тугоухостью руководствуются Приказом Минтруда и социальной защиты Российской Федерации от 27.08.19 №585н [5], определяющим клинико-функциональную характеристику стойких нарушений функций организма человека и количественную оценку нарушенных функций в процентах.

При проведении МСЭ граждан с тугоухостью и глухотой анализируются: нозологическая форма и характер течения заболевания (динамика процесса, характер и частота обострений); характер и степень нарушения функции слухового анализатора; клинический прогноз; сочетания с патологией других систем организма (с патологией органа зрения, нарушениями в нервно-психической сфере, расстройствами речи).

Количественная оценка степени выраженности стойких нарушений органа слуха и сосцевидного отростка, обусловленных заболеваниями, последствиями травм или дефектами, основывается преимущественно на оценке характера и степени выраженности нарушения функции слуха (степени тугоухости) лучше слышащего (единственного) уха (по МКБ-10). Учитываются также и другие факторы патологического процесса: форма и стадия течения заболевания, время наступления слухового дефекта, степень адаптивности к нему, вид и особенности осложнений, сочетание с нарушением речи и психических функций и т.д. При необходимости углубленного обследования используются данные электрофизио-

логических и других специальных морфофункциональных методов исследования (аудиометрия, импедансометрия, отоакустическая эмиссия, вызванные слуховые потенциалы), рекомендованных современными руководствами [7—9].

Степень УПТ при профессиональной потере слуха (глухоте), сенсоневральной (нейросенсорной) тугоухости устанавливается в процентах от 10% до 60% исключительно в зависимости от степени потери слуха: при двусторонней тугоухости I—III степени — 10—30%, при двусторонней тугоухости IV степени, глухоте двусторонней — 40—60% [5].

Рекомендации по установлению степени утраты профессиональной трудоспособности при злокачественных новообразованиях верхних дыхательных путей. Количественная оценка степени выраженности стойких нарушений функций организма, в том числе верхних дыхательных путей, при злокачественных новообразованиях при первичном освидетельствовании зависит от:

— клинико-морфологических факторов прогноза, локализации и размера опухоли, анатомической формы роста (эндофитная, экзофитная, смешанная), темпа роста опухоли и распространения опухоли (T);
— наличия и характера поражения лимфатических узлов (N);
— наличия или отсутствия отдаленных метастазов (M);
— гистологического строения, степени дифференцировки и злокачественности опухоли (G);
— стадии опухолевого процесса (клиническая классификация по системе cTNMG до лечения, классификация pTNM — по результатам хирургического вмешательства, cyTNM — по результатам лучевого, химиолучевого, химиотерапевтического, гормонального лечения). Учитываются также вид и объем лечения: радикальное, комбинированное, комплексное и паллиативное (хирургическое, лучевая терапия, химиотерапевтическое, гормональное);
— наличия осложнений проводимого лечения или противопоказаний к специальному лечению.

При повторном освидетельствовании количественная оценка проводится с учетом степени нарушенных функций организма после проведенного лечения. При этом учитываются:

— наличие ремиссии или возникновения рецидивов, метастазов, осложнений;
— продолженный рост опухоли после радикального лечения;
— неэффективность проводимой терапии.

МСЭ проводится относительно новообразований гортани и осуществляется согласно классификации и критериям [5]:

— с незначительными нарушениями функций дыхательной системы, системы крови и иммунной системы; языковых и речевых функций — рак гортани I, II стадии (T1 N0 M0 G1) после радикального удаления опухоли (хордэктомии) — 10—30%;
— с умеренными нарушениями функций дыхательной системы, системы крови и иммунной системы, языковых и речевых функций — рак гортани I, II стадии (T1,2,3 N1 M0) после радикального удаления опухоли (резекции гортани) и/или лучевой терапии по радикальной программе без местных и/или общих осложнений. Трахеостома с нарушением голосообразования — 40—60%;
— с выраженными нарушениями функций системы крови и иммунной системы, сердечно-сосудистой, дыхательной систем, языковых и речевых функций — рак гортани II, III стадии (T1,2,3,4 N1,2,3 M0) после радикального или паллиативного лечения со стабилизацией; с наличием местных и/или общих осложнений. Трахеостома с нарушением голосообразования —70—80%;
— со значительно выраженными нарушениями функций системы крови и иммунной системы, нейромышечных, скелетных и связанных с движением (статодинамических) функций, сердечно-сосудистой, дыхательной, эндокринной систем и метаболизма, пищеварительной системы — рак гортани IV стадии (T1,2,3,4 N1,2,3 M1) после радикального лечения с рецидивом или генерализации опухолевого процесса, метастазов, с наличием местных и/или общих осложнений. Инкурабельное состояние — 90—100%.

Степень УПТ при профессиональной патологии гортани устанавливается в процентах от 10 до 100 исключительно в зависимости от степени выраженности функциональных нарушений: системы крови и иммунной системы, нейромышечных, скелетных и связанных с движением (статодинамических) функций, сердечно-сосудистой, дыхательной, эндокринной систем и метаболизма, пищеварительной системы: при незначительных нарушениях — 10—30%, при умеренных нарушениях — 40—60%, при выраженных нарушениях — 70—80%, при значительно выраженных нарушениях — 100%.

При определении степени УПТ разрабатывается ПРП на производстве в результате профессионального заболевания с учетом потенциальных возможностей и способностей пострадавшего осуществлять профессиональную, бытовую и общественную деятельность. При установлении степени УПТ дальнейшие действия учреждения МСЭ осуществляются согласно Постановлению Правительства Российской Федерации от 16 октября 2000 г. №789 (пп. 3, 20, 21) [3]. Одновременно с установлением степени УПТ определяется нуждаемость пострадавшего в медицинской, социальной и профессиональной реабилитации, при наличии оснований инвалидность; а также определяется нуждаемость в медицинской, социальной и профессиональной реабилитации с учетом потенциальных возможностей и способностей пострадавшего осуществлять профессиональную, бытовую и общественную деятельность; оформляется ПРП в результате несчастного случая на производстве и профессионального заболевания. В ПРП определяются конкретные виды, формы, объемы необходимых реабилитационных мероприятий и сроки их проведения. Все мероприятия по реабилитации пострадавших на производстве определяются по прямым последствиям страхового случая.

Нормативным документом, определяющим форму и порядок разработки ПРП, является Приказ Минтруда России от 30.12.20 №982н «Об утверждении формы программы реабилитации пострадавшего в результате несчастного случая на производстве и профессионального заболевания и порядка ее составления», устанавливающий правила составления ПРП в результате несчастного случая на производстве и профессионального заболевания [10].

ПРП составляется федеральными учреждениями медико-социальной экспертизы: Федеральным бюро МСЭ, главными бюро медико-социальной экспертизы МСЭ, а также бюро МСЭ в городах и районах, являющимися филиалами главных бюро. Фонд социального страхования Российской Федерации (страховщик) имеет право участвовать в составлении ПРП с правом совещательного голоса.

В ПРП включаются оптимальные для пострадавшего конкретные виды, формы, объемы необходимых реабилитационных мероприятий, направленные на восстановление,

компенсацию нарушенных функций организма, обусловленных последствиями несчастного случая на производстве и профессионального заболевания, на восстановление, компенсацию возможностей и способностей пострадавшего осуществлять профессиональную, бытовую и общественную деятельность, а также сроки проведения таких реабилитационных мероприятий.

ПРП составляется в срок до одного месяца со дня принятия решения об определении нуждаемости пострадавшего в медицинской, социальной и профессиональной реабилитации по прямым последствиям несчастного случая на производстве и профессионального заболевания.

При наличии у пострадавшего двух и более несчастных случаев на производстве и (или) профессиональных заболеваний разрабатывается только одна ПРП с указанием необходимых реабилитационных мероприятий с учетом имеющихся у пострадавшего последствий несчастных случаев на производстве и профессиональных заболеваний. При необходимости внесения дополнений и изменений в ПРП оформляется новое направление на МСЭ и составляется новая ПРП.

ПРП состоит из титульной части, раздела I «Данные о пострадавшем», раздела II «Заключение федерального учреждения медико-социальной экспертизы об определении нуждаемости пострадавшего в мероприятиях по реабилитации при наличии прямых последствий страхового случая (страховых случаев)», раздела III «Прогнозируемый результат проведения реабилитационных мероприятий».

Формы реабилитации включают мероприятий по медицинской, профессиональной и социальной реабилитации.

Медицинская реабилитация направлена на восстановление нарушенных функций организма, их предупреждение и коррекцию возможной инвалидности, возвращение пострадавшего к трудовой деятельности и его социальную интеграцию в общество. Рекомендации касаются лекарственных средств, медицинских изделий, специального медицинского ухода и санаторно-курортного обеспечения.

В соответствии с Приказом Минтруда России от 30.12.20 №982н «Об утверждении формы программы реабилитации пострадавшего в результате несчастного случая на производстве и профессионального заболевания и порядка ее составления» [10] в ПРП указываются наименование, виды и формы лекарственных препаратов для медицинского применения, количество (дозировка) и продолжительность приема лекарственных препаратов, кратность курсов лечения и срок, в течение которого рекомендовано применение лекарственных препаратов, но не более одного календарного года. Заключение учреждения МСЭ о нуждаемости пострадавшего в приобретении лекарственных препаратов для медицинского применения выносится на основании заключения врачебной комиссии медицинской организации, указанного в направлении на МСЭ.

Медицинские изделия, применяемые в медицинской практике, включают приспособления, перевязочные и шовные средства, стоматологические материалы, изделия из полимерных, резиновых и иных материалов, которые применяют в медицинских целях [11].

В ПРП указывается наименование (без определения марки и модели) медицинских изделий и их количество на период проведения реабилитационных мероприятий, срок, в течение которого рекомендовано обеспечение медицинскими изделиями. Заключение учреждения МСЭ о нуждаемости пострадавшего в приобретении медицинских изделий выносится на основании заключения врачебной комиссии медицинской организации, указанного в направлении на МСЭ.

При наличии нуждаемости пострадавшего в постороннем специальном медицинском уходе в ПРП указывается срок, в течение которого рекомендуется проведение реабилитационного мероприятия. Заключение учреждения МСЭ о нуждаемости пострадавшего в постороннем специальном медицинском уходе выносится на основании заключения врачебной комиссии медицинской организации, указанного в направлении на МСЭ.

Порядок определения нуждаемости в специальном медицинском уходе определен Письмом Министерства труда и социального развития Российской Федерации, Министерства здравоохранения Российской Федерации, Фонда социального страхования Российской Федерации [12]: «...нуждаемость в специальном медицинском уходе определяется в случае, если состояние здоровья пострадавшего требует постоянного медицинского наблюдения и специальных медицинских и санитарных процедур в объеме, предусмотренном функциональными обязанностями младшей медицинской сестры по уходу. Специальный медицинский уход не может устанавливаться бессрочно, только на определенный срок по заключению ВК медицинской организации».

В разделе «Санаторно-курортное лечение» ПРП в соответствии с Приказом №982н [10] при наличии нуждаемости пострадавшего в санаторно-курортном лечении указываются профиль, сезон, продолжительность курса лечения, значение рекомендуемого для лечения курорта (местного, федерального значения), срок, в течение которого рекомендовано проведение санаторно-курортного лечения, но не более одного календарного года. Заключение учреждения МСЭ о нуждаемости пострадавшего в санаторно-курортном лечении выносится на основании заключения врачебной комиссии медицинской организации, указанного в направлении на МСЭ. Указание наименования организации, осуществляющей санаторно-курортное лечение, не допускается.

Санаторно-курортное лечение включает в себя медицинскую помощь в профилактических, лечебных и реабилитационных целях на основе использования природных лечебных ресурсов, в том числе в условиях пребывания в лечебно-оздоровительных местностях и на курортах [13]. При назначении санаторно-курортного лечения как мероприятия по медицинской реабилитации должен учитываться реабилитационный потенциал возможного улучшения нарушенных функций организма в соответствии с Приказом Министерства здравоохранения Российской Федерации от 31.07.20 №788н «Об утверждении порядка организации медицинской реабилитации взрослых» [14].

Разработка и оформление рекомендаций по социальной реабилитации включают рекомендации по бытовому уходу, по обеспечению протезно-ортопедическими изделиями и транспортными средствами реабилитации (ТСР) [15].

При наличии нуждаемости пострадавшего в постороннем бытовом уходе в ПРП указывается срок, в течение которого рекомендуется проведение реабилитационного мероприятия. Заключение учреждения МСЭ о нуждаемости пострадавшего в постороннем бытовом уходе выносится на основании установления полной или частичной утраты пострадавшим способности или возможности осуществлять самообслуживание, нуждаемости в постоянной посторонней или регулярной частичной помощи других лиц для выполнения бытовых и гигиенических мероприятий. Застрахованному лицу, нуждающемуся в соответ-

ствии с ПРП одновременно в постороннем специальном медицинском и постороннем бытовом уходе, производится оплата расходов на оба вида ухода.

В разделе «Протезирование и обеспечение приспособлениями, необходимыми пострадавшему для трудовой деятельности и в быту, а также их ремонт» указывается вид протезирования (на основании заключения специалистов в данной области), в котором нуждается пострадавший, и перечисляются ТСР (приспособления), необходимые пострадавшему для трудовой деятельности и в быту, определение которого производится по прямым последствиям страхового (страховых) случая (случаев) с учетом степени выраженности нарушения функций и наличия медицинских показаний к их обеспечению.

Медицинские показания к определенному виду ТСР устанавливаются специалистами МСЭ при наличии медицинских показаний, отсутствии противопоказаний и с учетом Национального стандарта «ГОСТ Р 58288-2018. Национальный стандарт Российской Федерации. Вспомогательные средства и технологии для людей с ограничениями жизнедеятельности. Термины и определения» [16].

При наличии нуждаемости пострадавшего в обеспечении ТСР указывается их наименование (без определения марки и модели), количество, срок, в течение которого рекомендовано проведение реабилитационного мероприятия. При наличии нуждаемости пострадавшего в изготовлении и ремонте протезов, протезно-ортопедических изделий и ортезов указывается их наименование (без определения марки и модели), срок, в течение которого рекомендовано проведение реабилитационного мероприятия, а также номер ПРП, в которой впервые определены медицинские показания для обеспечения пострадавшего таким протезом, протезно-ортопедическим изделием, ортезом.

При внесении в ПРП заключения учреждения МСЭ о нуждаемости пострадавшего в обеспечении слуховым аппаратом определяются вид слухопротезирования (моноуральное, бинауральное), вид слухового аппарата (аналоговый, цифровой, карманный, цифровой для открытого протезирования, цифровой внутриушной, слуховой аппарат костной проводимости) и при необходимости мощность слухового аппарата (слабая, средняя, мощный, сверхмощный).

При рассмотрении вопроса о нуждаемости инвалидов в слухопротезировании (в обеспечении слуховым аппаратом или в кохлеарной слуховой имплантации) рекомендации выдаются врачом — сурдологом-оториноларингологом.

Слухопротезирование проводится после предварительного определения характера и степени тугоухости с применением современных методик и с обоснованной интерпретацией аудиометрических данных. Подбор слухового аппарата осуществляется индивидуально, не только с учетом снижения слуха по частотам, но и с учетом уровня дискомфорта в слуховом аппарате. Различные модификации слуховых аппаратов подбираются в случаях ограничения способности к общению при более выраженной потере слуха (II или III степени) для достаточной компенсации нарушений слуха и полноценной интеграции в общество.

В соответствии с регламентами Приказа Минтруда России от 30.12.20 №982н «Об утверждении формы программы реабилитации пострадавшего в результате несчастного случая на производстве и профессионального заболевания и порядка ее составления» [10] если пострадавший нуждается в профессиональном обучении или получении дополнительного профессионального образования, то ПРП должна содержать рекомендации по профессиональной реабилитации с указанием срока, в течение которого рекомендуется проведение реабилитационного мероприятия, а также заключение учреждения МСЭ об условиях, при которых возможно продолжение выполнения профессиональной деятельности пострадавшим. Кроме того, выносится заключение об изменении условий труда для продолжения выполнения профессиональной деятельности пострадавшим, а при необходимости об оснащении (оборудовании) специального рабочего места для трудоустройства пострадавшего, а также заключение о нуждаемости пострадавшего в сопровождении для получения отдельных видов мероприятий, связанных с реабилитацией. Специалистами бюро МСЭ также указывается заключение о прогнозируемом результате проведения реабилитационных мероприятий в процессе выполнения ПРП [10].

Авторы заявляют об отсутствии конфликта интересов.
The authors declare no conflicts of interest.

ЛИТЕРАТУРА/REFERENCES

1. Федеральный закон Российской Федерации от 21 ноября 2011 г. №323-ФЗ *«Об основах охраны здоровья граждан в Российской Федерации»*. Ссылка активна на 28.07.23.
Federal'nyj zakon Rossijskoj Federatsii ot 21 noyabrya 2011 g. №323-FZ *«Ob osnovakh okhrany zdorov'ya grazhdan v Rossijskoj Federatsii»*. (In Russ.). Accessed July 28, 2023.
https://base.garant.ru/12191967
2. Пузин С.Н., Дмитриева Н.В., Пайков А.Ю., Филиппов В.В., Эркенова Ф.Д., Физицкая Ф.Д. Актуальные проблемы медико-социальной экспертизы. *Медико-социальная экспертиза и реабилитация*. 2020;23(1):29-37.
Puzin SN, Dmitrieva NV, Paikov AYu, Filippov VV, Erkenova FD, Fizitskaya FD. Actual problems of medical and social expertise. *Mediko-sotsial'naya ekspertiza i reabilitatsiya*. 2020;23(1):29-37. (In Russ.).
https://doi.org/10.17816/MSER34613
3. Постановление Правительства Российской Федерации от 16 октября 2000 г. №789 *«Об утверждении правил установления степени утраты профессиональной трудоспособности в результате несчастных случаев на производстве и профессиональных заболеваний»*. Ссылка активна на 28.07.23.
Postanovlenie Pravitel'stva Rossijskoj Federatsii ot 16 oktyabrya 2000 g. №789 «Ob utverzhdenii pravil ustanovleniya stepeni utraty professional'noj trudosposobnosti v rezul'tate neschastnykh sluchaev na proizvodstve i professional'nykh zabolevanij». (In Russ.). Accessed July 28, 2023.
https://base.garant.ru/182595
4. Приказ Министерства труда и социальной защиты Российской Федерации от 30.09.2020 №687н *«Об утверждении критериев определения степени утраты профессиональной трудоспособности в результате несчастных случаев на производстве и профессиональных заболеваний»*. Ссылка активна на 28.07.23.
Prikaz Ministerstva truda i sotsial'noj zashchity Rossijskoj Federatsii ot 30.09.2020 №687n *«Ob utverzhdenii kriteriev opredeleniya stepeni utraty professional'noj trudosposobnosti v rezul'tate neschast-*

nykh sluchaev na proizvodstve i professional'nykh zabolevanij». (In Russ.). Accessed July 28, 2023.
https://www.garant.ru/products/ipo/prime/doc/74973258

5. Приказ Министерства труда и социальной защиты Российской Федерации от 27 августа 2019 г. №585н *«О классификациях и критериях, используемых при осуществлении медико-социальной экспертизы граждан федеральными государственными учреждениями медико-социальной экспертизы»*. Ссылка активна на 28.07.23.
Prikaz Ministerstva truda i sotsial'noj zashchity Rossijskoj Federatsii ot 27 avgusta 2019 g. №585n *«O klassifikatsiyakh i kriteriyakh, ispol'zuemykh pri osushchestvlenii mediko-sotsial'noj ekspertizy grazhdan federal'nymi gosudarstvennymi uchrezhdeniyami mediko-sotsial'noj ekspertizy»*. (In Russ.). Accessed July 28, 2023.
https://base.garant.ru/73021006

6. Приказ Министерства труда и социальной защиты Российской Федерации, Министерства здравоохранения Российской Федерации от 10.06.2021 №402н/631н *«Об утверждении перечня медицинских обследований, необходимых для получения клинико-функциональных данных в зависимости от заболевания в целях проведения медико-социальной экспертизы»*. Ссылка активна на 28.07.23.
Prikaz Ministerstva truda i sotsial'noj zashchity Rossijskoj Federatsii, Ministerstva zdravookhraneniya Rossijskoj Federatsii ot 10.06.2021 №402n/631n *«Ob utverzhdenii perechnya meditsinskikh obsledovanij, neobhodimykh dlya polucheniya kliniko-funktsional'nykh dannykh v zavisimosti ot zabolevaniya v tselyakh provedeniya mediko-sotsial'noj ekspertizy»*. (In Russ.). Accessed July 28, 2023.
https://kvd4.ru/wp-content/uploads/2022/03/%D0%9F%D1%80%D0%B8%D0%BA%D0%B0%D0%B7-%D0%9C%D0%B8%D0%BD%D1%82%D1%80%D1%83%D0%B4%D0%B0-%D0%A0%D0%BE%D1%81%D1%81%D0%B8%D0%B8-N-402%D0%BD-%D0%9C%D0%B8%D0%BD%D0%B7%D0%B4%D1%80%D0%B0%D0%B2%D0%B0-%D0%A0%D0%BE%D1%81%D1%81%D0%B8%D0%B8-N-631%D0%BD-%D0%BE%D1%82-10.pdf

7. Таварткиладзе Г.А. *Руководство по клинической аудиологии*. М.: Медицина; 2013.
Tavartkiladze GA. *Rukovodstvo po klinicheskoj audiologii*. M.: Meditsina; 2013. (In Russ.).

8. *Оториноларингология: национальное руководство*. Под ред. Пальчуна В.Т. 2-е изд., перераб. и доп. М.: ГЭОТАР-Медиа; 2016.
Otorinolaringologiya: natsional'noe rukovodstvo. Palchun VT, ed. 2-e izd., pererab. i dop. M.: GEOTAR-Media; 2016. (In Russ.).

9. Панкова В.Б., Федина И.Н. *Профессиональные заболевания ЛОР-органов*. Под ред. чл. корр. РАН Бухтиярова И.В. и чл.-корр. РАН Дайхеса Н.А. М.: ГЭОТАР-Медиа; 2021.
Pankova VB, Fedina IN. *Professional'nye zabolevaniya LOR-organov*. Bukhtiyarov IV, Daykhes NA, eds. M.: GEOTAR-Media; 2021. (In Russ.).

10. Приказ Министерства труда и социальной защиты Российской Федерации от 30.12.2020 №982н *«Об утверждении формы программы реабилитации пострадавшего в результате несчастного случая на производстве и профессионального заболевания и порядка ее составления»*. Ссылка активна на 28.07.23.
Prikaz Ministerstva truda i sotsial'noj zashchity Rossijskoj Federatsii ot 30.12.2020 №982n *«Ob utverzhdenii formy programmy reabilitatsii postradavshego v rezul'tate neschastnogo sluchaya na proizvodstve i professional'nogo zabolevaniya i poryadka ee sostavleniya»*. (In Russ.). Accessed July 28, 2023.
https://normativ.kontur.ru/document?moduleId=1&documentId=446243

11. Решение Комиссии Таможенного союза Евразийского экономического сообщества от 28 мая 2010 г. №299 *«О применении санитарных мер в Евразийском экономическом союзе»*. Ссылка активна на 28.07.23.
Reshenie Komissii Tamozhennogo soyuza Evrazijskogo ekonomicheskogo soobshchestva ot 28 maya 2010 g. №299 *«O primenenii sanitarnykh mer v Evrazijskom ekonomicheskom soyuze»*. (In Russ.). Accessed July 28, 2023.
https://www.alta.ru/tamdoc/10sr0299

12. Письмо Министерства труда и социального развития Российской Федерации от 16 января 2001 г. №305-АО, Министерства здравоохранения Российской Федерации от 18 января 2001 г. №2510/562-01-32, Фонда социального страхования Российской Федерации от 18 января 2001 г. №02-08/10-133П *«Об определении нуждаемости пострадавших от несчастных случаев на производстве и профессиональных заболеваний в различных видах ухода и возмещении расходов на их осуществление»*. Ссылка активна на 28.07.23.
Pis'mo Ministerstva truda i sotsial'nogo razvitiya Rossijskoj Federatsii ot 16 yanvarya 2001 g. №Z05-AO, Ministerstva zdravookhraneniya Rossijskoj Federatsii ot 18 yanvarya 2001 g. №2510/562-01-32, Fonda sotsial'nogo strakhovaniya Rossijskoj Federatsii ot 18 yanvarya 2001 g. №02-08/10-133P *«Ob opredelenii nuzhdaemosti postradavshikh ot neschastnykh sluchaev na proizvodstve i professional'nykh zabolevanij v razlichnykh vidakh ukhoda i vozmeshchenii raskhodov na ikh osushchestvlenie»*. (In Russ.). Accessed July 28, 2023.
https://legalacts.ru/doc/pismo-mintruda-rf-ot-16012001-n-305-ao

13. Приказ Министерства здравоохранения Российской Федерации от 28.09.2020 г. №1029н *«Об утверждении перечней медицинских показаний и противопоказаний для санаторно-курортного лечения»*. Ссылка активна на 28.07.23.
Prikaz Ministerstva zdravookhraneniya Rossijskoj Federatsii ot 28.09.2020 g. №1029n *«Ob utverzhdenii perechnej meditsinskikh pokazanij i protivopokazanij dlya sanatorno-kurortnogo lecheniya»*. (In Russ.). Accessed July 28, 2023.
https://normativ.kontur.ru/document?moduleId=1&documentId=437250

14. Приказ Министерства здравоохранения Российской Федерации от 31 июля 2020 г. №788н *«Об утверждении Порядка организации медицинской реабилитации взрослых»*. Ссылка активна на 28.07.23.
Prikaz Ministerstva zdravookhraneniya Rossijskoj Federatsii ot 31 iyulya 2020 g. №788n «Ob utverzhdenii Poryadka organizatsii meditsinskoj reabilitatsii vzroslykh». (In Russ.). Accessed July 28, 2023.
https://normativ.kontur.ru/document?moduleId=1&documentId=438476

15. Приказ Министерства труда и социальной защиты Российской Федерации от 05.03.2021 г. №106н *«Об утверждении перечня показаний и противопоказаний для обеспечения инвалидов техническими средствами реабилитации»*. Ссылка активна на 28.07.23.
Prikaz Ministerstva truda i sotsial'noj zashchity Rossijskoj Federatsii ot 05.03.2021 g. №106n *«Ob utverzhdenii perechnya pokazanij i protivopokazanij dlya obespecheniya invalidov tekhnicheskimi sredstvami reabilitatsii»*. (In Russ.). Accessed July 28, 2023.
https://normativ.kontur.ru/document?moduleId=1&documentId=446248

16. ГОСТ Р 58288-2018. Национальный стандарт Российской Федерации. *Вспомогательные средства и технологии для людей с ограничениями жизнедеятельности. Термины и определения*. Ссылка активна на 28.07.23.
GOST R 58288-2018. Natsional'nyj standart Rossijskoj Federatsii. *Vspomogatel'nye sredstva i tekhnologii dlya lyudej s ogranicheniyami zhiznedeyatel'nosti. Terminy i opredeleniya*. (In Russ.). Accessed July 28, 2023.
https://docs.cntd.ru/document/1200161756

Поступила 19.12.2022
Received 19.12.2022
Принята к печати 14.03.2023
Accepted 14.03.2023

Вестник оториноларингологии
2023, Т. 88, №4, с. 93–102
https://doi.org/10.17116/otorino20238804193

Vestnik otorinolaringologii
2023, Vol. 88, No. 4, pp. 93–102
https://doi.org/10.17116/otorino20238804193

Новые эффекты топического антимикробного препарата в лечении острого тонзиллофарингита

© А.Ю. ОВЧИННИКОВ, Н.А. МИРОШНИЧЕНКО, Ю.О. НИКОЛАЕВА

ФГБОУ ВО «Московский государственный медико-стоматологический университет им. А.И. Евдокимова» Минздрава России, Москва, Россия

РЕЗЮМЕ

Боль в горле является ведущим симптомом острого тонзиллофарингита, ассоциированного с перенесенными ОРВИ, включая COVID-19. В основе патогенеза данных нозологий лежит совокупный результат первичного прямого повреждающего воздействия вирусов и вторичных альтеративных воспалительных изменений эпителия слизистой оболочки в очаге инфекции, что на фоне изменений функций региональной микробиоты приводит к развитию вирусно-бактериального воспаления, выходящего за границы защитного и репаративного уровня. В терапии острого тонзиллофарингита после исключения роли бета-гемолитического стрептококка группы А в этиологии заболевания часто применяются топические этиотропные препараты. Желательно достигать равномерного распределения действующих компонентов и максимально использовать дополнительные фармакологические возможности (ирригационно-элиминационное действие, репаративное влияние). Для наращивания доказательной базы эффективности именно таких лекарственных средств на базе кафедры оториноларингологии ФГБОУ ВО «МГМСУ им. А.И. Евдокимова» Минздрава России проведено наблюдательное проспективное сравнительное исследование с использованием в дополнение к клиническому методу цитоморфологических методов. Результаты исследования показали, что полоскание горла раствором гидроксиметилхиноксилиндиоксида («Диоксидин» 0,25 мг/мл, раствор для местного применения) у взрослых пациентов с острым тонзиллофарингитом обеспечивает быстрое купирование болевого синдрома, снижение выраженности симптомов воспаления, а также позволяет добиваться ограничения степени деструкции эпителия в разгар воспаления, более полного и быстрого восстановления поврежденной слизистой оболочки к моменту выздоровления.

Ключевые слова: *острый тонзиллофарингит, ОРВИ, COVID-19, топические антимикробные препараты, антисептики, Диоксидин, бензилдиметил-миристоиламино-пропиламмоний, полоскание горла, цитоморфология.*

ИНФОРМАЦИЯ ОБ АВТОРАХ:
Овчинников А.Ю. — https://orcid.org/0000-0002-7262-1151
Мирошниченко Н.А. — https://orcid.org/0000-0003-4213-6435
Николаева Ю.О. — https://orcid.org/0000-0001-7930-8259
Автор, ответственный за переписку: Овчинников А.Ю. — e-mail: lorent1@yandex.ru

КАК ЦИТИРОВАТЬ:
Овчинников А.Ю., Мирошниченко Н.А., Николаева Ю.О. Новые эффекты топического антимикробного препарата в лечении острого тонзиллофарингита. *Вестник оториноларингологии.* 2023;88(4):93–102. https://doi.org/10.17116/otorino20238804193

New effects of a topical antimicrobial (agent) in the treatment of acute tonsillopharyngitis

© A.YU. OVCHINNIKOV, N.A. MIROSHNICHENKO, YU.O. NIKOLAEVA

Evdokimov Moscow State University of Medicine and Dentistry, Moscow, Russia

ABSTRACT

Sore throat is the leading symptom of acute tonsillopharyngitis associated with previous acute respiratory viral infections, including COVID-19. The pathogenesis of these nosologies is based on the cumulative result of the primary direct damaging effect of viruses and secondary alternative inflammatory changes in the mucosal epithelium in the focus of infection, which, against the background of changes in the functions of the regional microbiota, leads to the development of viral-bacterial inflammation that goes beyond the protective-reparative level. In the treatment of acute tonsillopharyngitis after exclusion of GABHS etiology, topical etiotropic drugs are often used. It is desirable to achieve a uniform distribution of active ingredients, and to maximize the use of additional pharmacological capabilities (irrigation-eliminative action, reparative effect). To build up the evidence base for the effectiveness of just such medicines on the basis of the Department of Otorhinolaryngology of the Moscow State Medical University named after. A.I. Evdokimov, an observational prospective comparative study was conducted, using, in addition to the clinical assessment method, cytomorphological approaches (cytomorphometry). The results of the study demonstrated that gargling with a solution of hydroxymethylquinoxylindioxide (Dioxydin 0.25 mg/ml solution for topical application) in adult patients with acute tonsillopharyngitis provides rapid relief of pain, a decrease in the severity of inflammation symptoms, and also makes it possible to achieve limitation of the degree of destruction of the epithelium in the height of inflammation and a more complete and rapid recovery of the damaged mucous membrane by the time of recovery.

Keywords: *acute tonsillopharyngitis, acute respiratory viral infections, COVID-19, topical antimicrobials, antiseptics, Dioxidine, benzyldimethyl-myristoylamino-propylammonium, gargling, cytomorphology.*

INFORMATION ABOUT THE AUTHORS:
Ovchinnikov A.Yu. — https://orcid.org/0000-0002-7262-1151
Miroshnichenko N.A. — https://orcid.org/0000-0003-4213-6435
Nikolaeva Yu.O. — https://orcid.org/0000-0001-7930-8259
Corresponding author: Ovchinnikov A.Yu. — e-mail: lorent1@yandex.ru

TO CITE THIS ARTICLE:
Ovchinnikov AYu, Miroshnichenko NA, Nikolaeva YuO. New effects of a topical antimicrobial (agent) in the treatment of acute tonsillopharyngitis. *Bulletin of Otorhinolaryngology = Vestnik otorinolaringologii.* 2023;88(4):93–102. (In Russ.). https://doi.org/10.17116/otorino20238804193

Введение

Боль в горле как симптом острого тонзиллофарингита (ОТФ) чаще всего является ведущим проявлением острых респираторных вирусных инфекций (ОРВИ) [1]. Нередко болевой синдром может сохраняться и некоторое время после завершения ОРВИ, однако при отсутствии других признаков инфекционно-воспалительного процесса в ротоглотке считалось, что сохранение болевого синдрома дольше 14 дней чаще всего имеет неинфекционные причины [2].

Более пристальное внимание к поствирусным состояниям, сопровождающимся болью в горле, закономерно возникло в последние годы, в условиях пандемии COVID-19 [3]. Согласно многочисленным исследованиям, боль в горле является в значительной степени распространенным симптомом самой инфекции SARS-CoV-2, а также может выступать в качестве одного из симптомов респираторного постковидного синдрома (Post-Acute COVID, Long COVID) [4].

В основе ОТФ, ассоциированного с ОРВИ, включая COVID-19, лежит совокупный результат прямого повреждающего воздействия инфекционного агента на эпителий слизистой оболочки в очаге инфекции, вторичных альтеративных воспалительных изменений в ходе реализации местных защитных реакций, а также изменений функций региональной микробиоты, в силу чего воспаление приобретает вирусно-бактериальную природу и нередко по своей выраженности и последствиям выходит за границы физиологических (защитно-репаративных) функций [5, 6].

Несмотря на многочисленные рекомендации, ограничивающие необоснованное применение системных антибактериальных препаратов, по нашим данным, на практике пациенты, обращающиеся за медицинской помощью по поводу ОТФ после перенесенной инфекции COVID-19, нередко имеют в недавнем анамнезе факт применения указанных препаратов различной продолжительности, что подтверждается и другими экспертами [7].

С учетом необходимости ограничения распространения резистентности к антимикробным препаратам, в отсутствие явных показаний к их системному применению предпочтение следует отдавать топическим этиотропным препаратам и наращивать доказательную базу данных методов терапии [1, 8, 9].

Применение и способ доставки топических препаратов следует осуществлять с возможностью максимального использования их лечебного потенциала. В частности, при их применении в виде полоскания горла обеспечиваются не только качественная доставка и равномерное распределение действующих компонентов в очаге воспаления, но и ирригационно-элиминационное воздействие — физическое удаление продуктов воспаления и возбудителей инфекции [1, 10, 11].

Кроме того, при выборе препаратов с целью топического этиотропного воздействия необходимо обращать внимание на наличие у них дополнительных фармакологических свойств для достижения наиболее высоких результатов лечения. С точки зрения авторов, перспективным представляется применение компонентов, способных оказывать влияние на состояние слизистой оболочки ротоглотки, к которым относятся препараты на основе гидроксиметилхиноксилиндиоксида и бензилдиметил-миристоиламино-пропиламмония.

В рамках совершенствования подходов к терапии пациентов с SARS-CoV-2-ассоциированным тонзиллофарингитом нами проведено наблюдательное исследование, посвященное возможностям применения топических противомикробных препаратов в виде полоскания горла.

Цель исследования — оценить влияние схемы терапии с применением полоскания горла противомикробными препаратами на состояние и выраженность симптомов острого тонзиллофарингита, развившегося у пациентов в возрасте 18—65 лет после эпизода ОРВИ, включая COVID-19 в легкой и средней форме.

Материал и методы

Наблюдательное проспективное сравнительное исследование проведено в период с января по март 2023 г. с включением пациентов обоего пола в возрасте 18 лет и старше, обратившихся за амбулаторной медицинской помощью по поводу боли в горле, сохраняющейся после перенесенного эпизода ОРВИ, включая подтвержденные случаи COVID-19 легкой степени тяжести, или развившейся в ранние сроки (не более 5 дней) после выздоровления.

Диагноз «острый тонзиллофарингит» устанавливали на основании наличия жалоб на неприятные/болезненные ощущения в горле (дискомфорт, боль в покое и/или при глотании) и как минимум двух местных признаков воспаления (отек и гиперемия слизистой оболочки, выраженность/отечность лимфоидных гранул, налеты или детрит на поверхности и в лакунах миндалин) по данным фарингоскопии, а также, увеличение/болезненность регионарных лимфатических узлов.

В наблюдение были включены пациенты, которым в составе комплексного лечения ОТФ была назначена топическая этиотропная терапия 0,025% раствором гидро-

ксиметилхиноксилиндиоксида («Диоксидин» 0,25 мг/мл, раствор для местного применения) или 0,01% раствором антисептика на основе МНН бензилдиметил-миристоиламино-пропиламмония в виде полоскания горла и которые письменно подтвердили информированное добровольное согласие на участие в данном исследовании.

Наличие заболеваний с показаниями к госпитализации и (или) назначению системной антибактериальной терапии, бета-гемолитический стрептококк группы А как этиологический фактор ОТФ, наличие симптомов острых или хронических заболеваний (включая обострение, нестабильность течения и декомпенсацию), выраженность которых могла помешать пациенту участвовать в данном исследовании, а также влиять на проявления и течение ОТФ, затруднять правильную верификацию и интерпретацию оцениваемых данных, служили основанием невключения в наблюдательное исследование.

Из состава двух выборок пациентов, которым в рамках рутинной практики для полоскания горла назначен один из указанных выше препаратов и которые полностью соответствовали всем требованиям для участия в наблюдении, формировались две группы. Отбор в каждую группу осуществлялся случайным образом (с использованием простой рандомизации). Пациенты 1-й группы осуществляли полоскание 0,025% раствором препарата «Диоксидин» (по 15 мл 3 раза в сутки), участники 2-й группы для полоскания применяли 0,01% раствор бензилдиметил-миристоиламино-пропиламмония в идентичных объеме и режиме. Курс полосканий в обеих группах составлял 14 дней. При наличии показаний в качестве сопутствующей терапии допускалось применение любых препаратов, за исключением местного применения отличных от исследуемых противомикробных, антисептических, противовоспалительных и анестетических препаратов, а также любых растворов для полоскания. В случае необходимости применения антибактериальных препаратов системного действия или глюкокортикостероидных препаратов (системно или местно) пациент прекращал участие в исследовании, что ни в чем не ограничивало получение им медицинской помощи в полном объеме.

Наблюдение за участниками осуществлялось на протяжении максимум 23 дней, в течение которых осуществлялось четыре очных визита к врачу-исследователю: визит 1 (рекрутинговый); визит 2 — на 4-й (±1) день от начала лечения; визит 3 — на 7-й (±1) день после начала лечения; визит 4 — через 14 (±1) дней после начала лечения. Через 21 (±2) день от начала наблюдения происходил телефонный разговор с участниками.

На всех очных визитах проводился опрос, клинический осмотр, включающий оториноларингологические методы обследования и осмотра, в частности фарингоскопию для оценки типичных местных симптомов (признаков) воспаления. Дополнительно во время визитов 1, 2 и 4 производился забор мазков-отпечатков со слизистой оболочки задней стенки глотки для последующего проведения цитоморфометрического исследования по методу Л.А. Матвеевой [12].

Для оценки влияния проводимой терапии на состояние участников и выраженность признаков заболевания регистрировались изменения выраженности симптомов, а также фарингоскопических признаков воспаления с применением типичной 4-балльной шкалы. Регистрировали средние значения выраженности отдельных симптомов и признаков (боль в горле, отек и гиперемия слизистой оболочки глотки), а также значения ряда суммарных индексов[1].

Дополнительно к клинической оценке определяли изменение степени и интенсивности процессов деструкции и цитолиза эпителия с помощью анализа долей клеток с различными классами деструкции[2] цитоплазмы и ядра эпителиальных клеток, а также цитоморфометрических показателей деструкции эпителия[3].

Оценивали долю пациентов, у которых наблюдался полный терапевтический эффект во время визитов 3 и 4 (исчезновение всех исходных и отсутствие новых признаков, оцениваемых клинически и по данным фарингоскопии), средние изменения суммарных индексов (индекс боли (ИБ), индекс фарингоскопии (ИФС), индекс интоксикации (ИИ) и индекс других клинических проявлений (ИК)), указанных выше симптомов и признаков воспаления во время визитов 2, 3 и 4 по сравнению с исходным уровнем, а также изменения показателей деструкции эпителия во время визитов 2 и 4 по сравнению с исходным уровнем.

Количественные показатели (а в ряде случаев для наглядности представления также и качественные показатели) представлены с указанием количества наблюдений, среднего арифметического (*M*), 95% доверительного интервала (ДИ) для среднего (если не указано иное), стандартного отклонения (*SD*). Качественные показатели представлены в виде абсолютных частот (*n*), относительных частот (%) и 95% ДИ (если не указано иное).

Для сравнения количественных показателей применен *t*-критерий либо критерий Манна—Уитни (в зависимости от характера распределения значений количественных показателей, проверяемых с помощью критерия Шапиро—Уилка), для сравнения групп по качественным показателям — критерий χ^2 (если ожидаемые частоты имели значение не менее 5) или точный критерий Фишера. Влияние факторов на результат лечения оценивали с помощью модели GLM (метод общих линейных моделей). При проверке гипотез использовался порог значимости 0,05.

Результаты

В рамках организации наблюдательного исследования обследованы 97 пациентов, соответствующих описанным выше критериям. Из них для участия в исследовании ран-

[1]Индекс боли (ИБ) — суммарный показатель, учитывающий выраженность фарингеальной парестезии, боли в горле в покое / при глотании, максимальное значение — 9 баллов; индекс фарингоскопии (ИФС) — суммарный показатель, учитывающий наличие и выраженность местных признаков воспаления, в том числе по данным фарингоскопии (гиперемия и отек слизистой оболочки горла, выраженность/отечность лимфоидных гранул, наличие казеозного содержимого на поверхности или в лакунах миндалин, состояние и болезненность региональных лимфоузлов), максимальное значение — 13 баллов; индекс интоксикации (ИИ), учитывающий в том числе температуру тела (максимальное значение — 9 баллов); индекс других клинических проявлений (ИК), учитывающий выраженность нарушения носового дыхания, выделений из носа, чиханья, кашля, головной боли и имеющий максимальное значение 15 баллов.

[2]Класс деструкции эпителиальных клеток присваивается на основании морфологических критериев целостности и структуры цитоплазмы и ядра клеток: класс 0 характеризует полное отсутствие деструкции, классы 1—2-й — частичное/выраженное повреждение цитоплазмы и частичное повреждение ядра, а классы 3—4-й — значительное повреждение, вплоть до полной деструкции с распадом и цитоплазмы и ядра клеток [12].

[3]Средний показатель деструкции клеток (СПД) и индекс цитолиза клеток (ИЦК) [12].

домизированно были отобраны в 1-ю группу 31 пациент, а во 2-ю группу 29 пациентов (полоскание горла осуществлялось 0,025% раствором гидроксиметилхиноксилиндиоксида и 0,01% раствором бензилдиметил-миристоиламино-пропиламмония соответственно).

Согласно приведенным данным, наблюдаемые группы не имели статистически значимых различий по основным характеристикам, включая демографические и сроки возникновения ОТФ **(табл. 1)**. Выраженность проявлений заболевания, а также данных микроскопии и цитоморфологии мазков во время визита 1 в сравниваемых группах не имели статистически значимых различий, за исключением более выраженных проявлений местных признаков воспаления у пациентов 1-й группы **(табл. 2, 3)**.

По данным частотного анализа, в обеих группах регистрировался полный терапевтический эффект на протяжении наблюдения с преобладанием доли случаев достижения результата к визиту 3. Такая же закономерность отмечалась в отношении достижения результатов отдельных индексов **(рис. 1, а—в)**. Все участники обеих групп достигли нулевых значений индекса фарингоскопии, но у 2 пациентов 2-й группы не зарегистрировано полное выздоровление и нулевые значения ИБ даже к визиту 4. В целом доля пациентов, реализовавших полный терапевтический ответ в период до визита 3 включительно, составила в 1-й группе 87% [69—96], а во 2-й группе 52% [33—70]. Разница долей составила 35% [10— 56], RR=1,68 [1,2— 2,5], OR=6,30 [1,8—22,6], точный двусторонний критерий Фишера, p=0,003.

Доли участников, у которых к визиту 3 достигнуто полное избавление от боли, составила 94% и 83% для 1-й и 2-й групп соответственно (RR=1,13 [0,9—1,4], OR=3,02 [0,5—16,9]), а частота исчезновения всех местных признаков воспаления в 1-й группе составила 97%, во 2-й группе — 76% (RR=1,28 [1,0—1,6], OR=9,55 [1,1—83,3], точный двусторонний критерий Фишера, p=0,024.

Изменения суммарных индексов, отражающих состояние участников наблюдения, демонстрировали развитие лечебного эффекта в обеих группах **(рис. 2, а— г, табл. 4)**.

Результат проведения анализа методом GLM продемонстрировал влияние фактора «Группа/препарат» (F=5,19, df=1, p=0,026), фактора «Визит» (F=495,75, df=3, p<0,001) и кросс-факторное влияние — «Группа/препарат»*«Визит» (F=11,26, df=3, p<0,001) в отношении изменений индекса ИБ. В отношении изменений индекса ИФС при наблюдении в период визитов 1—3 показано влияние фактора «Визит» (F=592,73, df=2, p<0,001) и кросс-факторное влияние — «Группа/препарат»*«Визит» (F=14,30, df=3, p<0,001).

Анализ GLM также показал значимость влияния всех факторов в отношении индекса ИИ: фактор «Группа/препарат» (F=5,99, df=1, p=0,017), фактор «Визит» (F=290,29,

Таблица 1. **Демографическая характеристика групп участников исследования**

Table 1. **Demographics of groups of participants**

Показатель	1-я группа (n=30)	2-я группа (n=30)
Средний возраст, $M\pm SD$ [95% ДИ], годы	34,9±9,47 [31,3—38,5]	35,6±8,90 [32,2—39,0]
Пол		
мужчины, n (%) [95% ДИ%]	14 (45) [30—61]	17 (59) [42—74]
женщины, n (%) [95% ДИ%]	17 (55) [39—70]	12 (41) [26—58]
Давность возникновения боли в горле, $M\pm SD$ [95% ДИ], дни	7,7±3,48 [5,6—8,0]	6,7±3,4 [5,4—7,9]
Сроки после разрешения эпизода ОРВИ, включая COVID-19, $M\pm SD$ [95% ДИ], дни	15,4±4,71 [16,7—18,1]	17,2±4,67 [15,5—19,3]

Таблица 2. **Характеристики проявлений заболевания в группах (исходный уровень)**

Table 2. **Characteristics of disease manifestations in groups (baseline)**

Критерий	1-я группа (n=30)	2-я группа (n=30)
Значение ИБ, баллы	7,2±1,28 [6,7—7,7]	6,7±1,34 [6,2—7,2]
Значение ИФС, баллы	6,7±1,49* [6,2—7,3]	5,7±1,67 [5,1—6,4]
Значение ИИ, баллы	4,0±1,20 [3,6—4,5]	4,2±1,56 [3,6—4,8]
Значение ИК, баллы	3,4±2,01 [2,6—4,1]	4,1±3,50 [2,8—5,5]

Примечание. Данные представлены в виде $M\pm SD$ [95% ДИ], * — различия между 1-й и 2-й группами статистически значимы — U=294,0; Z=2,34; p=0,021. ИБ — индекс боли; ИФС — индекс фарингоскопии; ИИ — индекс интоксикации; ИК — индекс других клинических проявлений.

Таблица 3. **Результаты микроскопического и цитоморфометрического исследования мазков у пациентов исследуемых групп (исходный уровень)**

Table 3. **Results of microscopic and cytomorphometric examinations of smears in the patients of studied groups (baseline)**

Критерий	1-я группа (n=30)	2-я группа (n=30)
Нейтрофилы, количество клеток	60,5±16,24 [54,56—66,47]	58,2±17,91 [51,4—65,02]
Лимфоциты, количество клеток	56±22,07 [47,87—64,06]	53,2±19,04 [45,93—60,42]
Макрофаги, количество клеток	5,3±5,84 [3,12—7,4]	6,3±6,63 [3,82—8,87]
Эпителий, количество клеток	59,5±13,43 [54,52—64,38]	60,4±12,71 [55,54—65,21]
Класс деструкции эпителия		
0-й, %	19,4±10,47 [15,51—23,2]	18,0±9,47 [14,4—21,6]
1-й, %	23,2±9,24 [19,8—26,58]	21,9±9,77 [18,15—25,58]
2-й, %	25,3±11,24 [21,2—29,44]	27,1±10,21 [23,25—31,02]
3-й, %	20,5±9,44 [16,99—23,92]	20,5±8,72 [17,2—23,84]
4-й, %	11,7±6,78 [9,19—14,17]	12,5±7,08 [9,79—15,18]

Примечание. Данные представлены в виде $M\pm SD$ [95% ДИ].

ДИОКСИДИН®

АКТИВЕН В ОТНОШЕНИИ МИКРООРГАНИЗМОВ, УСТОЙЧИВЫХ К ДРУГИМ ПРОТИВОМИКРОБНЫМ СРЕДСТВАМ, ВКЛЮЧАЯ АНТИБИОТИКИ[1,2]

- ПОМОГАЕТ ОГРАНИЧИТЬ ПОВРЕЖДЕНИЕ СЛИЗИСТОЙ ОБОЛОЧКИ В РАЗГАР ВОСПАЛЕНИЯ И УСКОРЯЕТ РЕГЕНЕРАЦИЮ[2]
- ГОТОВЫЙ РАСТВОР ДЛЯ МЕСТНОГО ПРИМЕНЕНИЯ
- ЖАСМИНОВЫЙ ВКУС[1]

реклама

VALENTA

1.ЛВ РУ № ЛП-№(000404)-(РГ-RU). 2. Овчинников А.Ю., и др. Новые аспекты применения топических антимикробных препаратов для лечения острого тонзиллофарингита. XII форум оториноларингологов России: Доклады научной конференции, Санкт-Петербург, 25–27 апреля 2023 года.

АО «Валента Фарм», Россия, 141108, Московская обл., г. Щёлково, ул. Фабричная, д. 2.
Тел: +7 495 933 60 80, факс: +7 495 933 60 81, info@valentapharm.com

ИНФОРМАЦИЯ ПРЕДНАЗНАЧЕНА ДЛЯ МЕДИЦИНСКИХ И ФАРМАЦЕВТИЧЕСКИХ РАБОТНИКОВ

МЕДИА СФЕРА

ПОДПИСКА
НА ЭЛЕКТРОННЫЕ ВЕРСИИ ЖУРНАЛОВ

На сайте издательства mediasphera.ru вы можете:

- оформить подписку на электронные версии журналов*
- приобрести отдельные статьи и выпуски
- получить доступ к архиву вышедших номеров

По вопросам подписки:
zakaz@mediasphera.ru

Телефон бесплатной горячей линии:
8(800)101-59-87

*доступно для жителей всех стран

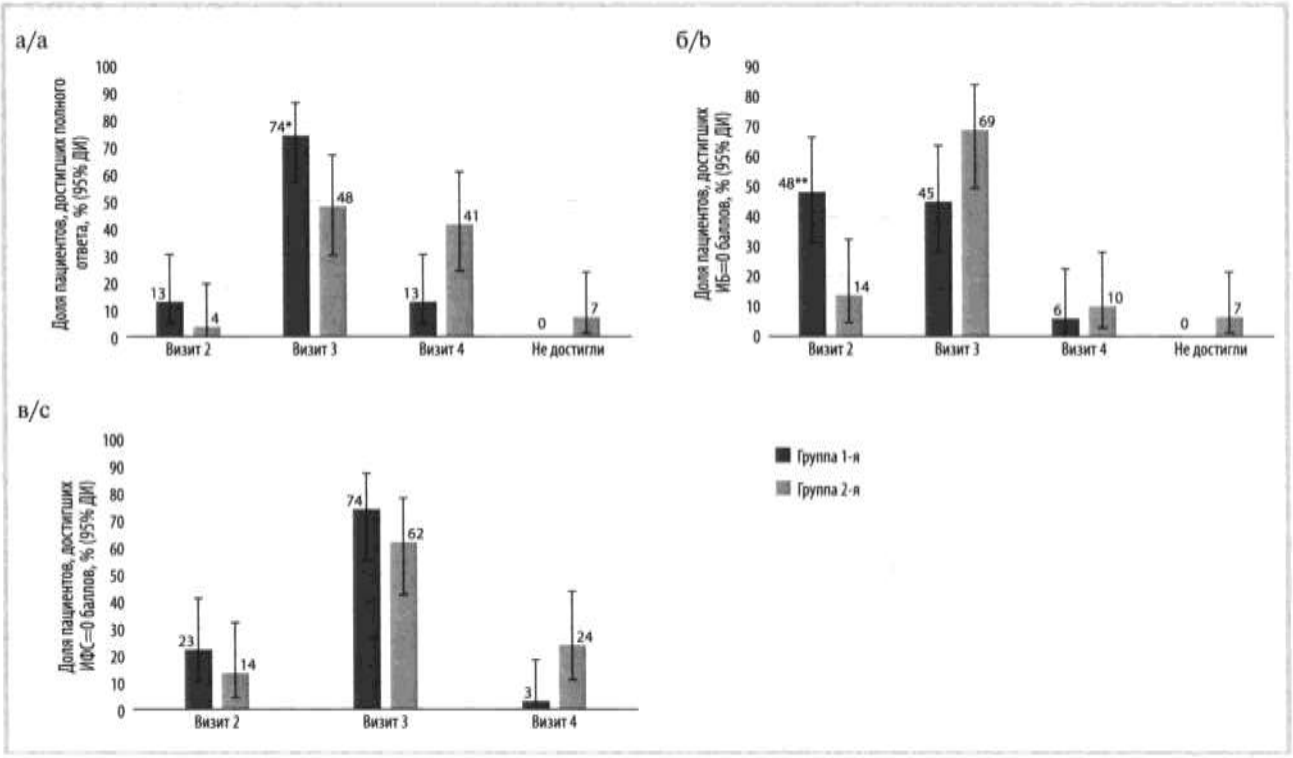

***Рис. 1.* Доли пациентов, достигших результатов лечения на протяжении наблюдения (визиты 2—4).**
а — достижение полного терапевтического результата; б — достижение купирования всех видов боли и дискомфорта в горле; в — исчезновение местных признаков воспаления по данным фарингоскопии. * — различия между 1-й и 2-й группами статистически значимы, χ^2=4,26 (*df*=1, *n*=60), *p*=0,039; ** — различия между 1-й и 2-й группами статистически значимы, χ^2=8,29 (*df*=1, *n*=60), *p*=0,004.

***Fig. 1.* Proportion of patients who have achieved treatment results during observation (the 2nd—4th visits).**
a — achievement of complete therapeutic result; b — achievement of relief of all types of pain and discomfort in throat; c —disappearance of local signs of inflammation according to pharyngoscopy data. * — the differences between the 1st and 2nd groups are statistically significant, $\chi2$=4.26 (df=1, *n*=60), *p*=0.039; ** — the differences between the 1st and 2nd groups are statistically significant, $\chi2$=8.29 (df=1, *n*=60), *p*=0.004.

df=3, *p*<0,001) и кросс-факторное влияние — «Группа/препарат»*«Визит» (*F*=12,54, *df*=3, *p*<0,001).

В отношении динамики индекса остальных симптомов (ИК) выявлена значимость влияния лишь фактора «Визит» (*F*=80,07, *df*=3, *p*<0,001).

Аналогичные результаты получены в отношении изменений индекса ИФС на фоне терапии: фактор «Группа/препарат» (*F*=5,99, *df*=1, *p*=0,017), фактор «Визит» (*F*=290,29, *df*=3, *p*<0,001) и кросс-факторное влияние — «Группа/препарат»*«Визит» (*F*=12,54, *df*=3, *p*<0,001).

По результатам микроскопического исследования мазков, полученных в ходе наблюдения, отмечена положительная динамика у пациентов обеих групп. Наиболее показательные изменения регистрировались в отношении динамики содержания нейтрофилов **(рис. 3)**. Среднее снижение количества нейтрофилов на фоне терапии к визиту 2 составило 19,7±11,26 [15,61—23,87] клетки и 9,7±9,33 [6,11—13,2] клетки в 1-й и 2-й группах соответственно. Анализ методом GLM продемонстрировал влияние фактора «Визит» (*F*=168,38, *df*=2, *p*<0,001) и кросс-факторное влияние — «Группа/препарат»*«Визит» (*F*=4,76, *df*=2, *p*<0,01).

Результаты цитоморфометрического исследования показали, что исходно повышенная частота выявления эпителиальных клеток, имеющих признаки высокой степени деструкции (3-й и 4-й классы), закономерно снижается, в то время как увеличивается доля неповрежденных клеток **(табл. 5)**. При этом у пациентов 1-й группы отмечается статистически значимое более выраженное снижение доли поврежденных клеток и преобладание клеток, полностью лишенных каких-либо признаков повреждения, начиная уже с визита 2 с сохранением преимущества до конца наблюдения.

Значения среднего показателя деструкции (СПД) также снижались на фоне проводимой терапии **(рис. 4)**. При этом доля пациентов, достигших 50% снижения показателя СПД к визиту 4, в 1-й группе составила 68% по сравнению с 41% во 2-й группе (χ^2=4,21, *df*=1, *p*=0,043). Показатель цитолиза клеток (ИЦК) имел аналогичную динамику в обеих группах с преимуществом в 1-й группе во время визита 2.

Обсуждение

Как правило, даже предполагаемый на основании клинической картины первичный бактериальный воспалительный процесс при ОТФ развивается на фоне предшествующих ему изменений региональной микробиоты, нередко усиливающихся поражением эпителия, инициированным респираторными вирусами [13—15]. При этом массивное повреждение эпителия на фоне присоединения бактериального компонента может способствовать еще большему усилению инфекционного воспаления вследствие утраты барьерной функции [16—18].

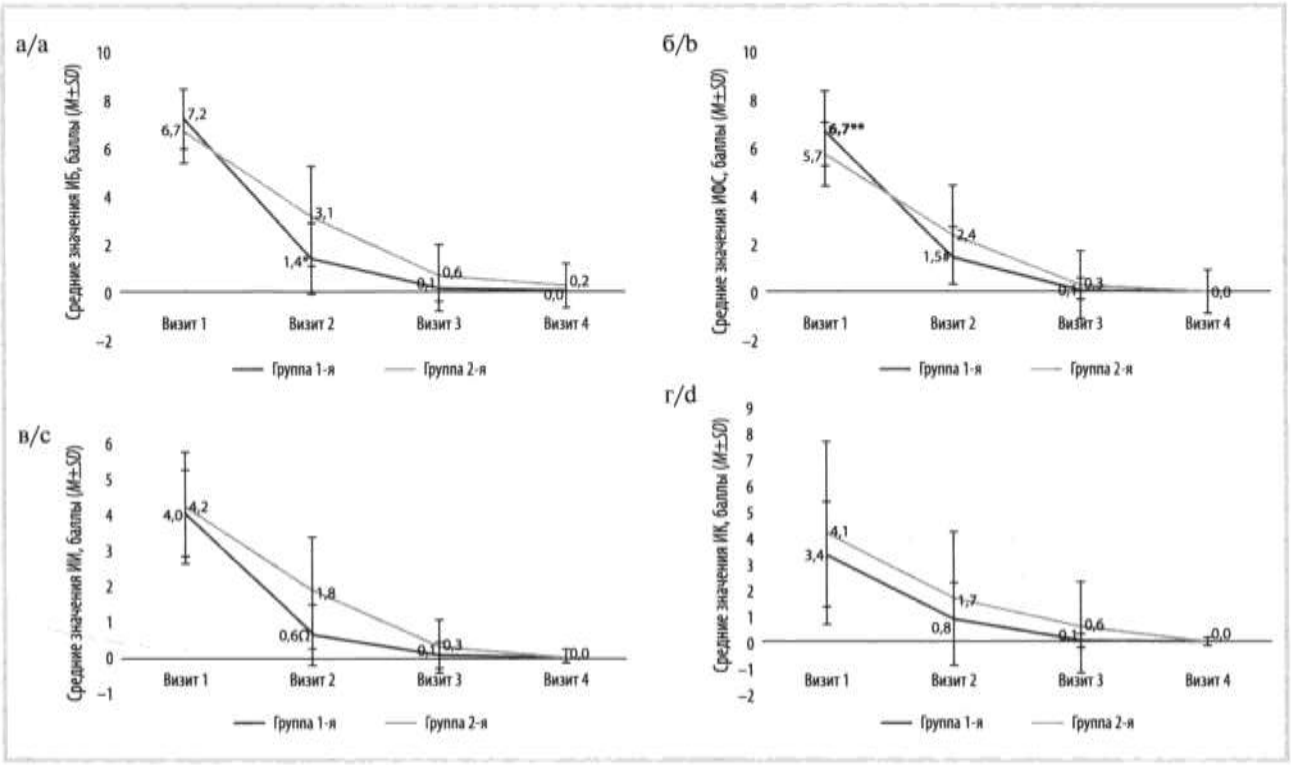

***Рис. 2.* Средние значения интегральных индексов исходно и на протяжении наблюдения (визиты 2—4).**
а — ИБ — индекс боли; б — ИФС — индекс фарингоскопии; в — ИИ — индекс интоксикации; г — ИК — индекс других клинических проявлений. * — различия между 1-й и 2-й группами статистически значимы, U=225,0, Z= –3,41, p=0,001; ** — различия между 1-й и 2-й группами статистически значимы, U=294,0, Z=2,34, p=0,021; # — различия между 1-й и 2-й группами статистически значимы, U=260,0, Z= –2,86, p=0,005; Ω — различия между 1-й и 2-й группами статистически значимы, U=222,0, Z= –3,51, p=0,001.

***Fig. 2.* Mean values of composite indices initially and during observation (the 2nd—4th visits).**
a — PI — pain index; b — PSI — pharyngoscopy index; c — II — intoxication index; d — CI — index of other clinical manifestations. * — the differences between the 1st and 2nd groups are statistically significant, U=225.0, Z=–3.41, p=0.001; ** — the differences between the 1st and 2nd groups are statistically significant, U=294.0, Z=2.34, p=0.021; # — the differences between the 1st and 2nd groups are statistically significant, U=260.0, Z=–2.86, p=0.005; Ω — the differences between the 1st and 2nd groups are statistically significant, U=222.0, Z=–3.51, p=0.001.

На фоне усиливающегося воспаления многочисленные биологически активные вещества, включая биогенные амины, кинины, эйкозаноиды, нейропептиды, а также продукты альтерации эпителия, воздействуют на ноцицептивные нервные окончания, что на фоне снижения pH и повышения температуры в очаге инфекционно-воспалительного процесса формирует выраженный болевой синдром.

Очевидно, что подавление активности патогенных микроорганизмов и физическое удаление детрита из очага воспаления могут обеспечить быстрое достижение терапевтического результата при топическом воздействии противомикробными препаратами с помощью полоскания горла [16, 17].

Представленные результаты наблюдательного исследования подтверждают способность топического этиотропного воздействия в сочетании с ирригационно-элиминационным методом воздействия быстро приводить к купированию жалоб и местных признаков воспаления при ОТФ. Вместе с тем обращает на себя внимание, что, несмотря на проведение местной терапии в обеих группах одинаковым методом, с одинаковой частотой, продолжительностью и в одинаковом объеме, у пациентов 1-й группы отмечалось статистически значимое преимущество фактически по всем оцениваемым параметрам (сроки и степень уменьшения выраженности жалоб, типичных для ОТФ, местных признаков воспаления, синдрома интоксикации). Мы предполагаем, что причиной преобладания эффективности препарата «Диоксидин» (0,25 мг/мл, раствор для местного применения) может являться способность гидроксиметилхиноксилиндиоксида в концентрации 0,025% ограничивать степень деструкции эпителиальных клеток в очаге в разгар воспаления, что было подтверждено статистически значимо меньшей долей клеток эпителия с выраженной деструкцией (классы 3 и 4) во время визита 2.

Известно, что гидроксиметилхиноксилиндиоксид является производным молекулы хиноксалин-1,4-диоксида, который характеризуется широкой фармакологической активностью, включая противоинфекционную (бактерицидная, противогрибковая, противовирусная, противотуберкулезная) и противовоспалительную [19]. За последние десятилетия в рамках реализации стратегии перепрофилирования (репозиционирования) известных лекарственных веществ с целью создания новых [20] получен ряд соединений, производных хиноксалин-1,4-диоксида, у которых доказаны выраженные противовоспалительные эффекты [21]. В частности, показано, что некоторые синтезированные молекулы могут выступать миметиками таких известных эндогенных регуляторов воспаления, как липоксин А4 [22]. Ряд соединений — это модификаторы внутриклеточных сигнальных путей, в частности, они ингиби-

Таблица 4. **Средние значения изменений (Δ) интегральных индексов к визитам 2—4 по сравнению с исходным уровнем**

Table 4. **Mean change (Δ) of composite indices to the 2nd—4th visits compared to the baseline**

Показатель	1-я группа (n=31)	2-я группа (n=29)	Характеристика статистического критерия
Визит 2			
Δ ИБ, баллы	5,8±2,08* [5,07—6,6]	3,6±1,72 [2,9—4,21]	U=184,5; Z=3,95; p<0,001
Δ ИФС, баллы	5,2±1,29* [4,78—5,72]	3,3±1,74 [2,68—4,01]	U=159,5; Z=4,34; p<0,001
Δ ИИ, баллы	3,4±1,41* [2,87—3,9]	2,3±1,45 [1,79—2,89]	U=283,0; Z=2,53; p=0,013
Δ ИК, баллы	2,5±1,91 [1,81—3,22]	2,5±2,29 [1,61—3,36]	U=441,0; Z=0,12; p=0,907
Визит 3			
Δ ИБ, баллы	7,1±1,48* [6,52—7,61]	6,1±1,53 [5,49—6,65]	U=278,5; Z=2,59; p=0,011
Δ ИФС, баллы	6,6±1,38* [6,14—7,15]	5,4±1,62 [4,83—6,06]	U=257,0; Z=2,89; p=0,004
Δ ИИ, баллы	4±1,2 [3,53—4,41]	3,9±1,48 [3,3—4,43]	U=420,5; Z=0,43; p=0,670
Δ ИК, баллы	3,3±2,02 [2,55—4,03]	3,6±2,77 [2,53—4,64]	U=425,5; Z= –0,35; p=0,725
Визит 4			
Δ ИБ, баллы	7,2±1,28 [6,73—7,66]	6,4±1,53 [5,87—7,03]	U=319,0; Z=1,98; p=0,050
Δ ИФС, баллы	6,7±1,49* [6,16—7,26]	5,7±1,67 [5,09—6,36]	U=294,0; Z=2,34; p=0,021
Δ ИИ, баллы	4±1,2 [3,59—4,47]	4,1±1,57 [3,54—4,74]	U=438,5; Z= –0,16; p=0,872
Δ ИК, баллы	3,3±2,01 [2,59—4,06]	4,1±3,5 [2,81—5,47]	U=398,0; Z= –0,76; p=0,453

Примечание. Данные представлены в виде $M \pm SD$ [95% ДИ].

руют каскады ERK 1/2 и JNK /c-Jun и снижают экспрессию c-Fos, одновременно активируя противовоспалительный путь PI3K/Akt [23, 24], выступают в качестве ингибиторов NF-κB-зависимых путей, подавляя IKK [25]. В результате этого отмечаются снижение образования NO и ингибирование секреции TNF-α и IL-6 макрофагами, стимулированными липополисахаридом (ЛПС), а также блокирование COX-2 и iNOS и подавление сигнального пути митоген-активируемых протеинкиназ (MAPK) [26].

Кроме того, в ряде исследований показано, что новые соединения обладают и антиоксидантной активностью, выступая, в частности, в качестве активаторов транскрипционного фактора NRF2 (ядерный фактор, связанный с эритроидом-2) [21, 27].

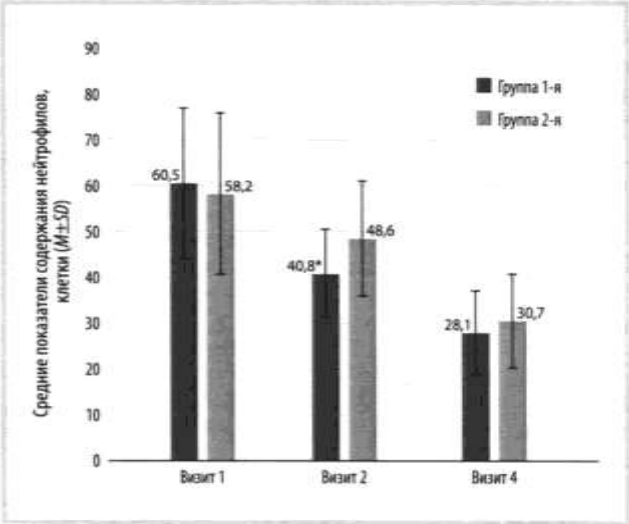

Рис. 3. **Средние значения содержания нейтрофилов в мазках, собранных исходно и на протяжении наблюдения (визит 2 и визит 4).**

* — различия между 1-й и 2-й группами статистически значимы, U=289,0, Z=–2,37, p=0,017.

Fig. 3. **Mean values of neutrophils in smears collected initially and during observation (the 2nd and 4th visits).**

* — the differences between the 1st and 2nd groups are statistically significant, U=289.0, Z=–2.37, p=0.017.

Что касается непосредственно гидроксиметилхиноксилиндиоксида, то, так же как и у других родственных соединений, за счет двух N-оксидных групп, с участием его молекулы реализуется ряд окислительно-восстановительных реакций с образованием активных форм кислорода и супероксид-аниона. С одной стороны, таким путем реализуются бактерицидное действие и блокада синтеза экзотоксинов и других факторов патогенности, ответственных за разрушение эпителиальных клеток. С другой стороны, в ряде исследований показано, что в качестве адаптационной реакции после умеренно выраженного окислительного стресса в клетках человека развивается ответная антиоксидантная реакция [28], чем также может объясняться способность гидроксиметилхиноксилиндиоксида предотвращать повреждение клеток эпителия на высоте воспаления. Кроме того, согласно нашим результатам, в группе участников, осуществлявших полоскание горла «Диоксидином», отмечалась более быстрая и выраженная нормализация исходно повышенного содержания нейтрофилов, что также может способствовать ограничению воспалительной альтерации [29].

Наконец, в нашем исследовании подтверждена способность использованных препаратов ускорять регенерацию поврежденного эпителия. Так же как и в разгар воспаления (визит 2), на этапе его разрешения (визит 4) в группе пациентов, применявших «Диоксидин», отмечались более высокие показатели восстановления целостности эпителия слизистой оболочки глотки.

Преимуществом данного исследования является возможность оценить состояние слизистой оболочки глотки в динамике воспалительного процесса не только макроскопически и на основании субъективных оценок пациента, но и более точным методом — методом цитоморфометрии. Кроме того, сопоставлена эффективность топической тера-

Таблица 5. **Распределение эпителиальных клеток по степени деструкции исходно, к визиту 2 и визиту 4**

Table 5. **Distribution of epithelial cells by degree of destruction initially, to the 2nd visit and the 4th visit**

Класс деструкции	1-я группа (n=31)	2-я группа (n=29)
Визит 1		
0-й класс, %	19,4±10,47 [15,51—23,2]	18±9,47 [14,4—21,6]
1-й класс, %	23,2±9,24 [19,8—26,58]	21,9±9,77 [18,15—25,58]
2-й класс, %	25,3±11,24 [21,2—29,44]	27,1±10,21 [23,25—31,02]
3-й класс, %	20,5±9,44 [16,99—23,92]	20,5±8,72 [17,2—23,84]
4-й класс, %	11,7±6,78 [9,19—14,17]	12,5±7,08 [9,79—15,18]
Визит 2		
0-й класс, %	34,5±9,25 [31,12—37,91]*	22,4±8,76 [19,05—25,71]
1-й класс, %	26±8,44 [22,87—29,06]	24,8±10,6 [20,73—28,79]
2-й класс, %	22,3±10,2 [18,58—26,06]	26,2±7,82 [23,2—29,15]
3-й класс, %	12,5±7,08 [9,92—15,11]**	18,4±7,75 [15,43—21,33]
4-й класс, %	4,7±3,68 [3,33—6,03]#	8,3±5,06 [6,38—10,24]
Визит 4		
0-й класс, %	50,1±6,76 [47,39—52,35]¤	39,6±8,67 [36,32—46,92]
1-й класс, %	37,8±42,07 [22,37—53,24]	30,2±9,19 [26,71—33,7]
2-й класс, %	13,5±6,05 [11,23—15,67]	14,8±4,76 [12,98—16,6]
3-й класс, %	5,4±3,56 [4,08—6,69]Ψ	9,3±5,42 [7,22—11,34]
4-й класс, %	1,1±1,22 [0,65—1,54]	2,1±2,08 [1,31—2,89]

Примечание. Данные представлены в виде $M \pm SD$ [95% ДИ]. * — различия между 1-й и 2-й группами статистически значимы, U=154,5, Z=4,36, p<0,001; ** — различия между 1-й и 2-й группами статистически значимы, U=266,5, Z= –2,70, p=0,006; # — различия между 1-й и 2-й группами статистически значимы, U=248,5, Z= –2,98, p=0,003; ¤ — различия между 1-й и 2-й группами статистически значимы, U=246,5, Z=3,00, p=0,002; Ψ — различия между 1-й и 2-й группами статистически значимы, U=254,5, Z= –2,89, p=0,003.

пии препаратом с преимущественно антисептическим действием и препаратом, позволяющим реализовывать лечение за счет комбинации этиотропных и патогенетических эффектов. Вместе с тем авторы рассчитывают в последующих исследованиях избавиться от ряда ограничений, присущих данной работе: увеличить выборки участников, создать более однородные группы по критериям сроков возникновения ОТФ после перенесенной ОРВИ и этиологии данного эпизода ОРВИ.

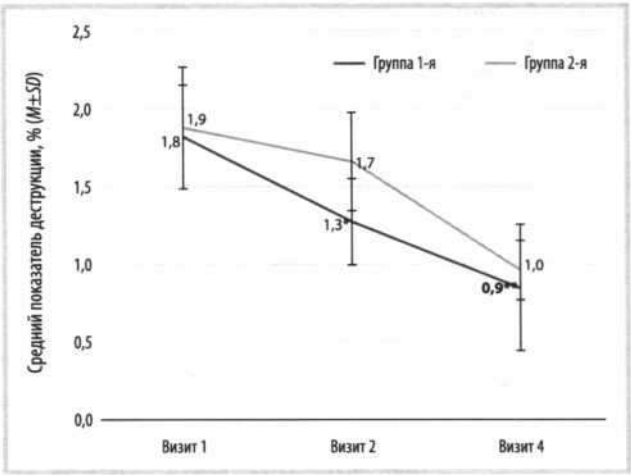

Рис. 4. **Изменения средних значений цитоморфологических индексов эпителиальных клеток слизистой оболочки глотки.**
* — различия между 1-й и 2-й группами статистически значимы, U=165,5, Z=–4,20, p<0,001; ** — различия между 1-й и 2-й группами статистически значимы, U=234,5, Z= –3,17, p=0,001.

Fig. 4. **Changes of mean values of cytomorphologic indices of epithelial cells of throat's mucous membrane.**
* — the differences between the 1st and 2nd groups are statistically significant, U=165.5, Z=–4.20, p<0.001; ** — the differences between the 1st and 2nd groups are statistically significant, U=234.5, Z=–3.17, p=0.001.

Выводы

1. Топическое применение противомикробных/антисептических препаратов для полоскания горла позволяет добиваться клинически значимых положительных результатов в лечении острого тонзиллофарингита.
2. Полоскание горла препаратом «Диоксидин» (0,025% раствор) обеспечивает быстрое купирование болевого синдрома и снижение выраженности симптомов бактериального воспаления у взрослых пациентов с острым тонзиллофарингитом.
3. Применение препарата «Диоксидин» (0,025% раствор) позволяет добиваться ограничения степени деструкции эпителия в разгар воспаления и способствует более полному и быстрому восстановлению поврежденной слизистой оболочки к моменту выздоровления по сравнению с антисептическим препаратом на основе бензилдиметил-миристоиламино-пропиламмония.

Участие авторов:
Концепция и дизайн исследования — Овчинников А.Ю.
Сбор и обработка материала — Мирошниченко Н.А., Николаева Ю.О.
Статистический анализ данных — Николаева Ю.О.
Написание текста — Овчинников А.Ю., Николаева Ю.О.
Редактирование — Овчинников А.Ю., Мирошниченко Н.А., Николаева Ю.О.

Авторы заявляют об отсутствии конфликта интересов.
The authors declare no conflicts of interest.

ЛИТЕРАТУРА/REFERENCES

1. Дайхес Н.А., Баранов А.А., Лобзин Ю.В., Намазова-Баранова Л.С., Козлов Р.С., Поляков Д.П., Карнеева О.В., Гуров А.В., Яковлев С.В.,Тулупов Д.А.,Рязанцев С.В., Гаращенко Т.И., Ким И.А., Полякова А.С., Трухин Д.В., Андреева И.В., Бабаченко И.В., Бакрадзе М.Д., Вишнева Е.А., Куличенко Т.В., Селимзянова Л.Р., Стецюк О.У., Таточенко В.К., Усков А.Н. *Острый тонзиллит и фарингит (острый тонзиллофарингит): клинические рекомендации.* М. 2021. Ссылка активна на 08.09.23.
Daykhes NA, Baranov AA, Lobzin YuV, Namazova-Baranova LS, Kozlov RS, Polyakov DP, Karneeva OV, Gurov AV, Yakovlev SV, Tulupov DA, Ryazantsev SV, Garashchenko TI, Kim IA, Polyakova AS, Trukhin DV, Andreeva IV, Babachenko IV, Bakradze MD, Vishneva EA, Kulichenko TV, Selimzyanova LR, Stetsyuk OU, Tatochenko VK, Uskov AN. *Ostryj tonzillit i faringit (ostryj tonzillofaringit): klinicheskie rekomendatsii.* M. 2021. (In Russ.). Accessed September 08, 2023.
https://cr.minzdrav.gov.ru/schema/306_2
2. Krüger K, Töpfner N, Berner R, Windfuhr J, Oltrogge JH; Guideline group. Clinical Practice Guideline: Sore Throat. *Deutsches Arzteblatt International.* 2021;118(11):188-194.
https://doi.org/10.3238/arztebl.m2021.0121
3. Кокорина В.Э., Быков И.А. Оценка клинической эффективности влияния оригинального растительного лекарственного препарата на симптомы SARS-CoV-2-ассоциированного тонзиллофарингита и формирование постковидного синдрома. *Вестник оториноларингологии.* 2022;88(1):35-43.
Kokorina VE, Bykov IA. Evaluation of the clinical efficacy of the effect of herbal medicine on the symptoms of SARS-COV-2 associated pharyngitis and the formation of post-COVID syndrome. *Vestnik otorinolaringologii.* 2022;88(1):35-43. (In Russ.).
https://doi.org/10.17116/otorino20228801135
4. Fernández-de-Las-Peñas C, Palacios-Ceña D, Gómez-Mayordomo V, Cuadrado ML, Florencio LL. Defining Post-COVID Symptoms (Post-Acute COVID, Long COVID, Persistent Post-COVID): An Integrative Classification. *International Journal of Environmental Research and Public Health.* 2021;18(5):2621.
https://doi.org/10.3390/ijerph18052621
5. Овчинников А.Ю., Мирошниченко Н.А., Николаева Ю.О. Боль в горле. Современные подходы к лечению. *Вестник оториноларингологии.* 2020;85(4):35-39.
Ovchinnikov AYu, Miroshnichenko NA, Nikolaeva YuO. Sore throat. Recent trends in treatment. *Vestnik otorinolaringologii.* 2020;85(4):35-39. (In Russ.).
https://doi.org/10.17116/otorino20208504135
6. Cicchese JM, Evans S, Hult C, Joslyn LR, Wessler T, Millar JA, Marino S, Cilfone NA, Mattila JT, Linderman JJ, Kirschner DE. Dynamic balance of pro- and anti-inflammatory signals controls disease and limits pathology. *Immunological Reviews.* 2018;285(1):147-167.
https://doi.org/10.1111/imr.12671
7. Founou RC, Blocker AJ, Noubom M, Tsayem C, Choukem SP, Dongen MV, Founou LL. The COVID-19 pandemic: A threat to antimicrobial resistance containment. *Future Science OA.* 2021;7(8):FSO736.
https://doi.org/10.2144/fsoa-2021-0012
8. Essack S, Bell J, Burgoyne DS, Duerden M, Shephard A. Topical (local) antibiotics for respiratory infections with sore throat: An antibiotic stewardship perspective. *Journal of Clinical Pharmacy and Therapeutics.* 2019;44(6):829-837.
https://doi.org/10.1111/jcpt.13012
9. Мескина Е.Р., Сташко Т.В. Как снизить антибактериальную нагрузку при лечении острого тонзиллита и фарингита? Возможная тактика и практические подходы. *Вестник оториноларингологии.* 2020;85(6):90-99.
Meskina ER, Stashko TV. How to reduce the antibacterial load in the treatment of acute tonsillitis and pharyngitis? Possible tactics and practical approaches. *Vestnik otorinolaringologii.* 2020;85(6):90-99. (In Russ.).
https://doi.org/10.17116/otorino20208506190
10. Носуля Е.В. Полоскание в комплексном лечении тонзиллофарингитов. *Терапевтический архив.* 2014;86(10):128-131.
Nosulia EV. Rinsing in the complex treatment of tonsillopharyngitis. *Terapevticheskij arkhiv.* 2014;86(10):128-131. (In Russ.).
https://cyberleninka.ru/article/n/poloskanie-v-kompleksnom-lechenii-tonzillofaringitov
11. Карпищенко С.А., Колесникова О.М. Местная терапия острого тонзиллофарингита. *РМЖ.* 2022;2:50-54. Ссылка активна на 08.09.23.
Karpishchenko SA, Kolesnikova OM. Topical therapy of acute tonsillopharyngitis. *RMZh.* 2022;2:50-54. (In Russ.). Accessed September 08, 2023.
https://www.rmj.ru/articles/otorinolaringologiya/Mestnaya_terapiya_ostrogo_tonzillofaringita
12. Матвеева Л.А. *Местная защита респираторного тракта у детей.* Томск: Издательство Томского университета; 1993.
Matveeva LA. *Mestnaya zashchita respiratornogo trakta u detej.* Tomsk: Izdatel'stvo Tomskogo universiteta; 1993. (In Russ.).
13. DeMuri GP, Gern JE, Eickhoff JC, Wald ER. Dynamics of Bacterial Colonization With Streptococcus pneumoniae, Haemophilus influenzae, and Moraxella catarrhalis During Symptomatic and Asymptomatic Viral Upper Respiratory Tract Infection. *Clinical Infectious Diseases.* 2018;66(7):1045-1053.
https://doi.org/10.1093/cid/cix941
14. Rattanaburi S, Sawaswong V, Chitcharoen S, Sivapornnukul P, Nimsamer P, Suntronwong N, Puenpa J, Poovorawan Y, Payungporn S. Bacterial microbiota in upper respiratory tract of COVID-19 and influenza patients. *Experimental Biology and Medicine.* 2022;247(5):409-415.
https://doi.org/10.1177/15353702211057473
15. Гуров А.В. Современные возможности купирования воспаления в ротоглотке. *Медицинский совет.* 2016;19:58-65.
Gurov AV. Modern possibilities to arrest inflammation in the oropharynx. *Meditsinskij sovet.* 2016;19:58-65. (In Russ.).
https://doi.org/10.21518/2079-701X-2016-19-58-65
16. Мальцева Г.С., Дроздова М.В., Потапова П.Д. Выбор топических препаратов в комплексном лечении острого тонзиллита. *РМЖ.* 2018;10(2):70-74. Ссылка активна на 08.09.23.
Maltseva GS, Drozdova MV, Potapova PD. Selection of topical preparations in the comprehensive treatment of acute tonsillitis. *RMZh.* 2018;10(2):70-74. (In Russ.). Accessed September 08, 2023.
https://www.rmj.ru/articles/otorinolaringologiya/Vybor_topicheskih_preparatov_v_kompleksnom_lechenii_ostrogo_tonzillita
17. Карпищенко С.А., Баранская С.В. Особенности терапии воспалительных заболеваний глотки и гортани. *Folia Otorhinolaryngologiae et Pathologiae Respiratoriae.* 2021;27(3):113-121.
Karpishchenko SA, Baranskaya SV. Tonsillopharyngitis and laryngitis particulary therapy. *Folia Otorhinolaryngologiae et Pathologiae Respiratoriae.* 2021;27(3):113-121. (In Russ.).
https://doi.org/10.33848/foliorl23103825-2021-27-3-113-121
18. Порядин Г.В., Салмаси Ж.М., Казимирский А.Н. Механизм действия бензидамина на локальное инфекционное воспаление. *Медицинский совет.* 2018;21:78-86.
Poryadin GV, Salmasi JM, Kazimirsky AN. Mechanisms of benzydamine action against local inflammatory process. *Meditsinskij sovet.* 2018;21:78-86. (In Russ.).
https://doi.org/10.21518/2079-701X-2018-21-78-86
19. Cheng G, Sa W, Cao C, Guo L, Hao H, Liu Z, Wang X, Yuan Z. Quinoxaline 1,4-di-N-Oxides: Biological Activities and Mechanisms of Actions. *Frontiers in Pharmacology.* 2016;7:64. PMID: 27047380.
https://doi.org/10.3389/fphar.2016.00064

20. Hall CJ, Wicker SM, Chien AT, Tromp A, Lawrence LM, Sun X, Krissansen GW, Crosier KE, Crosier PS. Repositioning drugs for inflammatory disease — fishing for new anti-inflammatory agents. *Disease Models and Mechanisms*. 2014;7(9):1069-1081. https://doi.org/10.1242/dmm.016873

21. Burguete A, Pontiki E, Hadjipavlou-Litina D, Ancizu S, Villar R, Solano B, Moreno E, Torres E, Pérez S, Aldana I, Monge A. Synthesis and biological evaluation of new quinoxaline derivatives as antioxidant and anti-inflammatory agents. *Chemical Biology and Drug Design*. 2011;77(4):255-267. https://doi.org/10.1111/j.1747-0285.2011.01076.x

22. De Gaetano M, Tighe C, Gahan K, Zanetti A, Chen J, Newson J, Cacace A, Marai M, Gaffney A, Brennan E, Kantharidis P, Cooper ME, Leroy X, Perretti M, Gilroy D, Godson C, Guiry PJ. Asymmetric Synthesis and Biological Screening of Quinoxaline-Containing Synthetic Lipoxin A4 Mimetics (QNX-sLXms). *Journal of Medicinal Chemistry*. 2021;64(13):9193-9216. PMID: 34138563; PMCID: PMC8279484. https://doi.org/10.1021/acs.jmedchem.1c00403

23. Ruiz-Alcaraz AJ, Tristán-Manzano M, Guirado A, Gálvez J, Martínez-Esparza M, García-Peñarrubia P. Intracellular signaling modifications involved in the anti-inflammatory effect of 4-alkoxy-6,9-dichloro[1,2,4]triazolo[4,3-a]quinoxalines on macrophages. *European Journal of Pharmaceutical Sciences*. 2017;99:292-298. https://doi.org/10.1016/j.ejps.2016.12.037

24. Cui L, Xing D, Huang D, Li D, Lu Q, Wang X, Wang Y, Huang L, Cheng G, Hao H, Peng D, Liu Z, Dai M, Yuan Z. Signaling pathways involved in the expression of SZNF and the target genes binding with SZNF related to cyadox. *Biomedecine and Pharmacotherapie*. 2018;108:1879-1893. https://doi.org/10.1016/j.biopha.2018.09.141

25. Moarbess G, Guichou JF, Paniagua-Gayraud S, Chouchou A, Marcadet O, Leroy F, Ruédas R, Cuq P, Deleuze-Masquéfa C, Bonnet PA. New IKK inhibitors: Synthesis of new imidazo[1,2-a] quinoxaline derivatives using microwave assistance and biological evaluation as IKK inhibitors. *European Journal of Medicinal Chemistry*. 2016;115:268-274. https://doi.org/10.1016/j.ejmech.2016.03.006

26. Shen QK, Gong GH, Li G, Jin M, Cao LH, Quan ZS. Discovery and evaluation of novel synthetic 5-alkyl-4-oxo-4,5-dihydro-[1,2,4]triazolo[4,3-a]quinoxaline-1-carbox-amide derivatives as anti-inflammatory agents. *Journal of Enzyme Inhibition and Medicinal Chemistry*. 2020;35(1):85-95. https://doi.org/10.1080/14756366.2019.1680658

27. Kandasamy M, Mak KK, Devadoss T, Thanikachalam PV, Sakirolla R, Choudhury H, Pichika MR. Construction of a novel quinoxaline as a new class of Nrf2 activator. *BMC Chemistry*. 2019;13(1):117. https://doi.org/10.1186/s13065-019-0633-4

28. Rahman I, Adcock IM. Oxidative stress and redox regulation of lung inflammation in COPD. *European Respiratory Journal*. 2006;28(1):219-242. https://doi.org/10.1183/09031936.06.00053805

29. Wilgus TA, Roy S, McDaniel JC. Neutrophils and Wound Repair: Positive Actions and Negative Reactions. *Advances in Wound Care*. 2013;2(7):379-388. https://doi.org/10.1089/wound.2012.0383

Поступила 04.08.2023
Received 04.08.2023
Принята к печати 06.08.2023
Accepted 06.08.2023

Вестник оториноларингологии
2023, Т. 88, №4, с. 103–109
https://doi.org/10.17116/otorino202388041103

Vestnik otorinolaringologii
2023, Vol. 88, No. 4, pp. 103–109
https://doi.org/10.17116/otorino202388041103

Сравнительная оценка эффективности препарата «Синупрет» в предоперационной подготовке и послеоперационном периоде наблюдения (лечения) при плановых ринохирургических вмешательствах

© Х.Т. АБДУЛКЕРИМОВ[1, 2], К.И. КАРТАШОВА[1], З.Х. АБДУЛКЕРИМОВ[2], А.В. ЕГОРУШКИНА[2], К.В. ШАМАНСКАЯ[1], Р.С. ДАВЫДОВ[1], Л.Г. ПОЛУШИНА[1], М.А. КОПЕНКИН[1], В.В. БАЗАРНЫЙ[1]

[1]ФГБОУ ВО «Уральский государственный медицинский университет» Минздрава России, Екатеринбург, Россия;
[2]ГАУЗ СО «Городская клиническая больница №40», Екатеринбург, Россия

РЕЗЮМЕ

Патология носа и околоносовых пазух занимает в настоящее время одно из ведущих мест в общей структуре оториноларингологических заболеваний. Доля пациентов с данной патологией, находящихся на лечении в специализированных оториноларингологических отделениях стационара и нуждающихся в хирургическое вмешательствах в полости носа, составляет более 65%.

Цель исследования. Сравнить эффективность и безопасность применения препарата «Синупрет» в комплексе со стандартной терапией у пациентов в течение предоперационного и послеоперационного периодов при плановых хирургических вмешательствах в связи с нарушением архитектоники полости носа.

Материал и методы. На клинической базе кафедры оториноларингологии ФГБОУ ВО «Уральский государственный медицинский университет» Минздрава России (Екатеринбург) под наблюдением находились 80 пациентов, госпитализированных в плановом порядке в отделение оториноларингологии для различных ринохирургических вмешательств. Пациенты разделены на две группы. В исследуемую группу включены 40 пациентов с диагнозом искривление носовой перегородки, хронический вазомоторный ринит или хронический синусит, которые получали препарат «Синупрет», таблетки, покрытые оболочкой, за сутки перед операцией и в послеоперационном периоде в течение 2 нед в комбинации со стандартной терапией. В контрольную группу включены 40 больных с аналогичными диагнозами, которые в послеоперационном периоде получали лечение по стандартной схеме.

Результаты. После выполнения плановых хирургических вмешательств в полости носа (септопластика и подслизистая вазотомия с частичной резекцией задних концов нижних носовых раковин) у пациентов, которые в комплексе со стандартной консервативной терапией получали растительный лекарственный препарат «Синупрет», средний балл при выполнении теста SNOT-22 составил 20,4. У пациентов, которые после аналогичной операции получали только стандартное консервативное лечение, средний балл составил 28,1 (до проведения оперативных вмешательств и курса терапии средний балл составлял 56,8). У пациентов, получавших комплексное лечение, также отмечено укорочение периода восстановления носового дыхания и улучшение клинической картины.

Заключение. Использование средства растительного происхождения в комплексе со стандартной терапией позволяет сократить сроки пребывания в стационаре после плановых хирургических вмешательствах в полости носа, ускорить процессы заживления и восстановления слизистой оболочки полости носа после хирургического воздействия, а также качественно облегчить послеоперационный уход.

Ключевые слова: *септопластика, подслизистая вазотомия, Синупрет, растительные лекарственные средства, иммуноглобулин А (IgA), интерферон альфа (IFNα), интерлейкин 1β (IL-1β).*

ИНФОРМАЦИЯ ОБ АВТОРАХ:
Абдулкеримов Х.Т. — https://orcid.org/0000-0002-0875-8057
Карташова К.И. — https://orcid.org/0000-0002-9442-1986
Абдулкеримов З.Х. — https://orcid.org/0000-0003-1965-4939
Егорушкина А.В. — e-mail: eaveav97@mail.ru
Шаманская К.В. — e-mail: kse_sh@mail.ru
Давыдов Р.С. — e-mail: roman.s.davydoff@gmail.com
Полушина Л.Г. — https://orcid.org/0000-0002-4921-7222
Копенкин М.А. — https://orcid.org/0000-0002-6092-3734
Базарный В.В. — https://orcid.org/0000-0003-0966-9571
Автор, ответственный за переписку: Абдулкеримов Х.Т. — e-mail: abdulkerimov@mail.ru

КАК ЦИТИРОВАТЬ:
Абдулкеримов Х.Т., Карташова К.И., Абдулкеримов З.Х., Егорушкина А.В., Шаманская К.В., Давыдов Р.С., Полушина Л.Г., Копенкин М.А., Базарный В.В. Сравнительная оценка эффективности препарата «Синупрет» в предоперационной подготовке и послеоперационном периоде наблюдения (лечения) при плановых ринохирургических вмешательствах. *Вестник оториноларингологии.* 2022;88(4):103–109. https://doi.org/10.17116/otorino202288041103

Comparative evaluation of the effectiveness of the drug Sinupret in preoperative preparation and the postoperative period of observation (treatment) during planned rhino-surgical interventions

© KH.T. ABDULKERIMOV[1, 2], K.I. KARTASHOVA[1], Z.KH. ABDULKERIMOV[2], A.V. EGORUSHKINA[2], K.V. SHAMANSKAYA[1], R.S. DAVYDOV[1], L.G. POLUSHINA[1], M.A. KOPENKIN[1], V.V. BAZARNY[1]

[1]Ural State Medical University, Yekaterinburg, Russia;
[2]City Clinical Hospital No. 40, Yekaterinburg, Russia

ABSTRACT

Introduction. Pathology of the nose and paranasal sinuses currently occupy one of the leading places in the general structure of diseases of the ENT organs. The proportion of patients in this group who are treated in highly specialized departments of the hospital and who undergo surgical interventions in the nasal cavity is more than 65%.

Objective. To equalize the efficacy and safetyof the preparation Sinupret in combination with standard therapy in patients in the preoperative and postoperative periods with planned surgical interventions in violation of the architectonics of the nasal cavity.

Material and methods. On the clinical basis of the Department of Otorhinolaryngology of the Ural State Medical University of Yekaterinburg, the comparative efficacy and safety of the use of Sinupret in planned surgical interventions in the nasal cavity in patients in preoperative preparation and postoperative management were evaluated.

Results. After performing planned surgical interventions in the nasal cavity (septoplasty and submucosal vasotomy with partial resection of the posterior extremities of the lower nasal turbinates), in the observed who in combination with standard conservative therapy received a plant-based remedy, the average score of the total amount of the SNOT-22 test was 20.4, and in patients who, after a similar operation, received only standard conservative treatment, the average score of the total test amount was 20.4, and in patients who after a similar operation received only standard conservative treatment, the average score of the total test amount of the test SNOT-22 corresponded to 28.1, given that the average score of the total amount of the SNOT-22 test before these interventions and the course of therapy was 56.8. The recovery period of nasal breathing was also shortened and the clinical picture improved in patients receiving complex treatment.

Conclusion. The use of herbal remedies in combination with standard therapy can reduce the time spent in the hospital after planned surgical interventions in the nasal cavity, accelerate the healing and restoration of the nasal mucosa after surgery, and also qualitatively facilitate postoperative care.

Keywords: *septoplasty, submucosal vasotomy, Sinupret immunoglobulin A (IgA), interferon alpha (IFNα), IL-1β.*

INFORMATION ABOUT THE AUTHORS:
Abdulkerimov Kh.T. — https://orcid.org/0000-0002-0875-8057
Kartashova K.I. — https://orcid.org/0000-0002-9442-1986
Abdulkerimov Z.Kh. — https://orcid.org/0000-0003-1965-4939
Egorushkina A.V. — e-mail: eaveav97@mail.ru
Shamanskaya K.V. — e-mail: kse_sh@mail.ru
Davydov R.S. — e-mail: roman.s.davydoff@gmail.com
Polushina L.G. — https://orcid.org/0000-0002-4921-7222
Kopenkin M.A. — https://orcid.org/0000-0002-6092-3734
Bazarny V.V. — https://orcid.org/0000-0003-0966-9571
Corresponding author: Abdulkerimov Kh.T. — e-mail: abdulkerimov@mail.ru

TO CITE THIS ARTICLE:
Abdulkerimov KhT, Kartashova KI, Abdulkerimov ZKh, Egorushkina AV, Shamanskaya KV, Davydov RS, Polushina LG, Kopenkin MA, Bazarny VV. Comparative evaluation of the effectiveness of the drug Sinupret in preoperative preparation and the postoperative period of observation (treatment) during planned rhino-surgical interventions. *Bulletin of Otorhinolaryngology = Vestnik otorinolaringologii.* 2022;88(4):103–109. (In Russ.). https://doi.org/10.17116/otorino202288041103

Введение

Нарушение архитектоники полости носа, в том числе искривление носовой перегородки с вазомоторным или гипертрофическим ринитом, является одной из главных причин развития назальной обструкции, приводящей к возникновению воспалительных заболеваний околоносовых пазух и значительному снижению качества жизни пациентов любых возрастных групп [1—5].

Основное решение данной проблемы лежит в плоскости проведения плановых хирургических вмешательств, после которых у пациентов восстанавливается носовое дыхание, улучшается самочувствие, повышается качество жизни. Следует заметить, что около 30% всех плановых операций пациентам в узкоспециализированных оториноларингологическиих отделениях стационаров направлены на восстановление архитектоники полости носа. Несмотря на применение современных хирургических методов коррекции архитектоники полости носа и более щадящих методов тампонады, возникает недостаточность секреторной и транспортной функции слизистой оболочки полости носа в послеоперационном периоде, от которой зависят сроки нетрудоспособности и длительность реабилитационного периода [2—4, 6 7].

В то же время остаются вопросы о предоперационной подготовке, сокращении сроков послеоперационной реабилитации пациентов, перенесших внутриносовые хирургические вмешательства, раннем восстановлении функции

верхних дыхательных путей и профилактике возможных осложнений, которые до конца не решены [2—4, 6, 8—10].

Слизистая оболочка полости носа и околоносовых пазух (ОНП) выполняет ряд основных функций и покрыта эпителием, состоящим из мерцательных, бокаловидных, а также коротких и длинных вставочных эпителиоцитов. В условиях нормально функционирующей иммунной защиты при наличии зрелых факторов воспаления патологические изменения в эпителиальной выстилке завершаются восстановлением структурной целостности эпителия или формированием иммунной реакции и выработкой антител [7, 11].

Слаженной работой реснитчатого эпителия и назальным секретом обеспечивается нормальный мукоцилиарный клиренс. Источник секрета, покрывающего эпителий полости носа, — это секреторные железы слизистой оболочки полости носа, бокаловидные клетки, транссудация из субэпителиальных капилляров, слезных желез, секрет специализированных боуменовых желез. В осуществлении мукоцилиарного транспорта слизи важную роль также играют клетки фагоцитарного ряда, осуществляющие фагоцитарное и контактное разрушение патогена [4, 7, 9].

Нормальная выработка слизи, которая механически затрудняет доступ микробов к клеткам эпителия верхних дыхательных путей, является важнейшим фактором защиты в системе местного иммунитета. Известно, что секреторные иммуноглобулины (Ig) классов A и M вместе с секреторными компонентами являются совокупным продуктом клеток, входящих в состав слизистой оболочки, а именно: местных эпителиальных клеток, бокаловидных клеток респираторного эпителия и плазматических клеток собственной пластинки, которые в основном и обеспечивают мукозальную функцию [5, 10, 12].

В условиях нормально функционирующей иммунной защиты патологические изменения в эпителиальной выстилке завершаются восстановлением структурной целостности эпителия и мукоцилиарного клиренса. Контроль состояния слизистой оболочки полости носа и ОНП, их иммунологический статус играют ведущую роль в течении послеоперационного периода ведения пациентов [9, 10, 13].

Ведущим звеном в реализации местного иммунитета являются секреторные антитела, то есть специфические Ig классов A и M, сцепленные с секреторным компонентом. Любые виды механического, фармакологического и биологического воздействия на слизистую оболочку полости носа, в том числе эндоназальные хирургические вмешательства, ведут к изменению местного иммунитета слизистой оболочки полости носа в послеоперационном периоде с нарушением синтеза IgA и IgM и их секреторных компонентов, а также сывороточных Ig, что является одним из определяющих факторов, влияющих на сроки восстановления [9, 12, 13].

Цель исследования — сравнить эффективность и безопасность применения препарата «Синупрет» в комплексе со стандартной терапией у пациентов в течение предоперационного и послеоперационного периодов при плановых хирургических вмешательствах в связи с нарушением архитектоники полости носа.

Материал и методы

На основной клинической базе кафедры оториноларингологии ФГБОУ ВО «Уральский государственный медицинский университет» Минздрава России (Екатеринбург) (ГАУЗ СО «ГКБ №40») проведена оценка эффективности и безопасности применения препарата «Синупрет» в комплексе со стандартной консервативной терапией в предоперационной подготовке и послеоперационном ведении пациентов при плановых хирургических вмешательствах в полости носа и околоносовых пазух.

Под нашим наблюдением находились 80 пациентов, госпитализированных в плановом порядке в отделение оториноларингологии для различных ринохирургических вмешательств. Пациенты разделены на две группы **(табл. 1)**. В исследуемую группу включены 40 пациентов с диагнозом «искривление носовой перегородки, хронический вазомоторный ринит или хронический синусит», которые получали препарат «Синупрет», таблетки, покрытые оболочкой, за сутки перед операцией и в послеоперационном периоде в течение 2 нед в комбинации со стандартной терапией. В контрольную группу включены 40 больных с аналогичными диагнозами, которые в послеоперационном периоде получали лечение по стандартной схеме.

«Синупрет» представляет собой лекарственный препарат растительного происхождения, активным веществом которого является смесь (1:3:3:3:3) лекарственного растительного сырья из горечавки желтой корней (*Gentianae luteae radicibus*), первоцвета весеннего цветков (*Primulae vera flores*), щавеля курчавого травы (*Rumicis crispi herbae*), бузины черной цветков (*Sambuci nigrae flores*), вербены лекарственной травы (*Verbenae officinale herbae*). Каждая таблетка содержит 78 мг указанных активных веществ.

Стандартная терапия пациентов в послеоперационном периоде включала в себя анемизацию слизистой оболочки полости носа, использование элиминационно-ирригационной терапии, гигиену и послеоперационный туалет полости носа.

Критериями включения были: наличие установленного и верифицированного диагноза «искривление носовой перегородки, хронический вазомоторный ринит или хронический синусит»; возраст пациентов от 18 до 65 лет; отсутствие индивидуальной непереносимости компонентов исследуемого препарата; отсутствие тяжелой соматической патологии, влияющей на репаративные процессы (сахарный диабет,

Таблица 1. **Распределение пациентов по группам**
Table 1. **Distribution of patients by groups**

Группа	Характеристика	Количество пациентов (*n*=80)
Исследуемая	Пациенты с диагнозом «искривление носовой перегородки, хронический вазомоторный ринит, хронический синусит» (стандартная терапия + применение исследуемого препарата)	40
Контрольная	Пациенты с диагнозом «искривление носовой перегородки, хронический вазомоторный ринит, хронический синусит» (стандартная терапия)	40

Таблица 2. **Оценка показателей местного иммунитета — уровня саливарного интерлейкина 1β (IL-1β), секреторного иммуноглобулина А (sIgA), интерферона альфа (IFNα)**

Table 2. **Assessment of local immunity's indicators - 1β salivary interleukin (IL-1β), secretory immunoglobulin A (sIgA), interferon alpha (IFNα)**

Показатель	Исследуемая группа	Контрольная группа	*p*
До операции			
IL-1β, пг/мл	135,40 (44,74—259,00)	106,50 (58,92—179,15)	0,81
sIgA, мг/мл	176,30 (120,50—234,00)	193,70 (179,40—224,80)	0,11
IFNα, пг/мл	23,40 (22,90—26,98)	21,80 (21,11—23,25)	0,10
На 5-е сутки после операции			
IL-1β, пг/мл	37,61 (20,59—114,52)	60,14 (26,08—92,94)	0,48
sIgA, мг/мл	175,95 (138,95—229,75)	176,40 (133,85—225,67)	0,91
IFNα, пг/мл	25,20 (23,29—25,18)	22,05 (21,38—24,09)	0,014
На 10-е сутки после операции			
IL-1β, пг/мл	46,02 (17,88—83,77)	36,09 (12,98—167,02)	0,78
sIgA, мг/мл	188,90 (157,20—213,50)	199,25 (172,37—235,20)	0,40
IFNα, пг/мл	23,81 (22,75—24,75)	22,10 (21,48—24,00)	0,09

Примечание. Данные представлены в виде Me (Q_1—Q_3).

хроническая почечная недостаточность, неврологические нарушения с когнитивным дефицитом); информированное добровольное согласие на участие в исследовании. ***Критериями исключения стали:*** возраст пациентов старше 65 лет, беременность, наличие тяжелой сопутствующей патологии, а также несогласие на участие в исследовании.

Все пациенты обследованы в полном объеме на дооперационном этапе согласно стандартам оказания специализированной медицинской помощи пациентам с соответствующими диагнозами, включая лучевые методы диагностики (компьютерную томографию (КТ) ОНП) и осмотр смежных специалистов по показаниям. Лечение назначено также в соответствии с общепринятыми стандартами и клиническими рекомендациями, дополнительно пациентам исследуемой группы назначали препарат «Синупрет».

Контроль осуществлялся по нескольким критериям:

1) субъективные ощущения, визуальная аналоговая шкала;
2) данные ежедневного объективного осмотра в период лечения;
3) сбор данных теста SNOT-22;
4) определение уровня саливарного интерлейкина IL-1β, исследование интерферона альфа (IFNα);
5) исследования секреторного иммуноглобулина А (sIgA);
6) контрольную КТ осуществляли по показаниям.

Проведена оценка показателей секреторного иммунитета. В ротовой жидкости без специальной стимуляции усиления ее образования определяли содержание IL-1β, секреторного IgA, а также IFNα методом твердофазного гетерогенного иммуноферментного анализа (ИФА) с использованием тест-систем (АО «Вектор-Бест», Россия) и комплекта оборудования для ИФА, включающего спектрофотометр Multiskan Go («Thermo Fisher Scientific OY», Финляндия) с программным обеспечением Skanlt Software.

В опросник SNOT-22 включены 22 параметра основных симптомов заболеваний полости носа и ОНП. Оценка симптомов проводилась по пятибалльной шкале: «0» баллов — минимум, «5» — выраженная активность симптома. Последний столбец определяет 5 превалирующих клинических симптомов, которые оказывают наиболее негативное влияние на качество жизни, при этом максимальная сумма составляет 110 баллов, минимальная — 0 [14].

В дальнейшем выбраны наиболее существенные критерии, например степень затрудненности носового дыхания, динамика показателей данных теста SNOT-22, а также день наблюдения (визит), в который сравнивались эти критерии в обеих исследуемых группах:

— средние сроки восстановления носового дыхания;
— затрудненности носового дыхания;
— различия по количеству дополнительных перевязок, тампонад;
— различия в необходимости обезболивания при перевязках;
— анализ применения сопутствующих лекарственных препаратов (какие, почему);
— переносимость лечения и частота/серьезность побочных эффектов;
— число выбывших из исследования пациентов по причинам непереносимости.

Статистическая обработка результатов проведена с использованием программных пакетов Statgraph и Statistica на основе принципов вариационной статистики с применением непараметрических критериев, так как с помощью критерия Колмогорова—Смирнова установили неправильный характер распределения величин вариационного ряда. Результаты лабораторных исследований представлены как медиана и межквартильный интервал: Me (Q_1—Q_3). Различия между группами (несвязанные выборки) оценивали с помощью критерия Манна—Уитни, а статистическую значимость различий в динамике в одной группе (связанные выборки) оценивали по критерию Уилкоксона.

Результаты и обсуждение

Общая сумма баллов (средний балл) теста SNOT-22 до проведения эндоназального хирургического вмешательства и курса терапии составила 56,8. Симптомы, оказывающие наиболее выраженное отрицательное влияние на качество жизни пациентов, имеющих различные нарушения архитектоники полости носа, распределились следующим образом: заложенность носа — 90% (n=72); постназальное затекание — 73,75% (n=59); выделения из носа (насморк) —

70% (n=56); трудности засыпания — 70% (n=56); разочарование, тревожность, раздраженность — 62,5% (n=50); уныние — 50% (n=40); растерянность — 42,5% (n=34).

После выполнения хирургических вмешательств у пациентов, которым проводилась терапия растительным лекарственным средством в комплексе со стандартной консервативной терапией, средний балл общей суммы теста SNOT-22 составил 20,4, а у пациентов, которые после аналогичной операции получали только стандартное консервативное лечение, средний балл общей суммы теста SNOT-22 составил 28,1.

По показателям местного иммунитета у пациентов исследуемой группы выявлено снижение уровня саливарного IL-1β, что указывает на выраженный противовоспалительный эффект препарата с уменьшением интенсивности реактивных проявлений и является важным фактором оптимизации заживления слизистой оболочки полости носа в послеоперационном периоде **(табл. 2)**.

Кроме того, на 5-е сутки после вмешательства у этих же больных (исследуемая группа) определялось статистически значимое повышение уровня IFNα, что свидетельствует о стимуляции противовирусной активности препаратом «Синупрет». Следует отметить, что на фоне хирургической травмы происходит нарушение секреторной и транспортной функции слизистой оболочки полости носа, это не только причиняет дискомфорт пациенту, но и может приводить к удлинению сроков послеоперационной реабилитации. Поэтому уменьшение реактивных явлений со стимуляцией противовирусной активности на фоне регулярного туалета полости носа способствует укорочению сроков реабилитации в послеоперационном периоде, что подтверждается сравнением сроков восстановления носового дыхания после эндоназальных хирургических вмешательств у пациентов данных двух групп.

У пациентов исследуемой группы, которым перед операцией и в послеоперационном периоде стандартные мероприятия выполнялись в комбинации с назначением средства растительного происхождения «Синупрет», отек с гиперемией слизистой оболочки полости носа уменьшался через 3,4±0,6 дня после операции, значительно убавлялось также количество фибриновых корок и пленок, а носовое дыхание восстанавливалось через 4,4±0,6 дня. Кроме того, при оценке субъективных ощущений и листов назначения пациентов исследуемой группы в послеоперационном периоде выявлено, что на 3-и сутки (3,2±0,3 дня) подавляющее большинство (n=36; 90%) отказывались от обезболивающих препаратов и нестероидных противовоспалительных средств (НПВС), что снижало риски возникновения негативных явлений при использовании НПВС в послеоперационном периоде.

У пациентов контрольной группы, получавших стандартную послеоперационную терапию, отек слизистой оболочки полости носа уменьшился через 5,6±0,9 дня (p<0,05) после операции, а носовое дыхание восстановилось через 7,3±0,7 дня (p<0,01), гиперемия слизистой оболочки, количество фибриновых корок и пленок держались дольше, чем у пациентов исследуемой группы, что увеличивало количество времени, затраченного врачом-оториноларингологом на процедуру туалета полости носа.

Следует заметить, что переносимость препарата растительного происхождения «Синупрет» у наших больных была хорошей, побочных и нежелательных эффектов не наблюдалось. Соответственно, пациентов, выбывших из исследования по причинам непереносимости, не было.

Островоспалительные изменения слизистой оболочки полости носа в раннем послеоперационном периоде обусловлены посттравматическим реактивным воспалением, связанным в том числе с нарушением работы мукоцилиарной системы, что повышает вероятность развития осложнений, а также увеличивает период послеоперационного восстановления. Для уменьшения этих явлений выбран растительный лекарственный препарат «Синупрет», который ранее уже с успехом применялся в послеоперационном периоде у пациентов после риносептопластики, турбинопластики, вазотомии и максиллотомии [15—19].

Препарат «Синупрет» оптимально сочетает в себе комплекс лекарственных растений, оказывающих противовоспалительное, секретолитическое, секретомоторное, противовирусное и антибактериальное действие [20].

Доклинические данные показывают, что препарат «Синупрет» проявляет секретолитическую и секретомоторную активность [21], увеличивая гидратацию секрета на поверхности слизистой оболочки дыхательных путей за счет усиления секреции ионов хлора и стимуляции частоты биения ресничек соответственно. Это, в свою очередь, снижает вязкость отделяемого и облегчает его эвакуацию, приводя к уменьшению образования корок и уменьшению выпадения фибрина в полости носа, что продемонстрировано в исследовании А.Б. Киселева и соавт. [16]. Кроме того, препарат «Синупрет» ослабляет миграцию воспалительных клеток и образование отека в моделях острого воспаления, где он также значительно снижал содержание простагландина Е в воспалительном экссудате и циклооксигеназы 2-го типа в культуре клеток [22].

В исследовании B. Glatthaar-Saalmüller и соавт. показано, что препарат «Синупрет» проявлял противовирусную активность, подавляя *in vitro* репликацию таких респираторных вирусов, как человеческий риновирус, аденовирус, парагрипп, респираторно-синцитиальный вирус и вирус гриппа А, в которых он также ингибировал активность нейраминидазы. Эти свойства препарата явились обоснованием его использования для лечения острого вирусного и поствирусного риносинусита [23].

Эксперименты *in vitro* также демонстрируют антибактериальную эффективность против соответствующих респираторных бактерий (например, *Staphylococcus aureus*, *Streptococcus pneumoniae*).

Опубликованы работы, свидетельствующие об эффективности применения препарата «Синупрет» при остром риносинусите у взрослых и детей [24—29], а также проведены исследования его применения после ринохирургических вмешательств [15—19]. Клинические исследования показывают, что в сочетании с антибактериальными препаратами препарат «Синупрет» снижает выраженность острых симптомов синусита [24—29].

Таким образом, опыт применения препарата «Синупрет» после ринохирургических вмешательств, а также для лечения воспалительных заболеваний носа и ОНП бактериального и вирусного происхождения послужил обоснованием использования его для контроля посттравматического реактивного послеоперационного воспаления.

Заключение

Успех хирургической коррекции нарушений архитектоники полости носа зависит не только от объема и методики хирургического вмешательства, способа и длитель-

ности тампонады носа, но и от правильно подобранной комплексной реабилитации в послеоперационном периоде. Использование растительного лекарственного препарата в сочетании со стандартной консервативной терапией в дооперационном и послеоперационном периоде у пациентов при проведении подобных внутриносовых хирургических вмешательств способствовало ускорению процессов функционального восстановления слизистой оболочки полости носа за счет противовоспалительного, противоотечного и секретолитического действия, сокращению количества дней госпитализации в стационаре, а также качественному облегчению послеоперационного ухода за слизистой оболочкой полости носа.

Применение комплексного подхода с дополнительным включением препарата «Синупрет» в протокол ведения пациентов обеспечивает снижение временных и финансовых затрат в системе здравоохранения.

Авторы заявляют об отсутствии конфликта интересов.
The authors declare no conflicts of interest.

ЛИТЕРАТУРА/REFERENCES

1. Абдулкеримов Х.Т., Григорьев Г.М., Сакович В.П., Щуголь О.М. *Зрительные нарушения и синуситы.* Материалы Всероссийской научно-практической конференции. СПб; 2004:26-27.
Abdulkerimov KhT, Grigoriev GM, Sakovich VP, Shchugol OM. *Zritel'nye narusheniya i sinusity.* Materialy Vserossijskoj nauchno-prakticheskoj konferentsii. SPb; 2004:26-27. (In Russ.).
2. Абдулкеримов Х.Т., Абдулкеримов З.Х., Карташова К.И., Абдулкеримов Т.Х. Современные тенденции и тактико-технические подходы при опухолевых процессах основания черепа. *Вестник оториноларингологии.* 2018;83(5):7-10.
Abdulkerimov KhT, Abdulkerimov ZKh, Kartashova KI, Abdulkerimov TKh. The current trends and the tactical-technical approaches to the management of the neoplastic processes in the base of the skull. *Vestnik otorinolaringologii.* 2018;83(5):7-10. (In Russ.). https://doi.org/10.17116/otorino2018830517
3. Abdulkerimov KhT, Abdulkerimov ZKh, Kartashova KI. Regulation of vascular tone in the mucosa and cavernous tissue of the nasal concha by dynamic correction of the sympathetic nervous system activity. *2nd International Conference on Otorhinolaryngology.* November 21—23, 2022 Paris, France. Paris, 2022.
4. Ким И.А., Носуля Е.В. Совершенствование патогенетической коррекции послеоперационных изменений слизистой оболочки носа в современной ринохирургии. *Российская оториноларингология.* 2009;1:184-187.
Kim IA, Nosulya EV. Perfection of pathogenetic correction of postoperative changes in the nasal mucosa in modern rhinosurgery. *Rossijskaya otorinolaringologiya.* 2009;1:184-187. (In Russ.).
5. Passali D, Cambi J, Passali FM, Bellussi LM. Phytoneering: a new way of therapy for rhinosinusitis. *Acta Otorhinolaryngologica Italica.* 2015;35(1):1-8.
6. Крюков А.И., Кунельская Н.Л., Царапкин Г.Ю., Лаврова А.С., Товмасян А.С. *Оптимизация послеоперационной тампонады больных, перенесших септопластику и конхотомию. Методические рекомендации.* М. 2015.
Kryukov AI, Kunel'skaya NL, Tsarapkin GYu, Lavrova AS, Tovmasyan AS. *Optimizatsiya posleoperatsionnoj tamponady bol'nykh, perenesshikh septoplastiku i konkhotomiyu. Metodicheskie rekomendatsii.* M. 2015. (In Russ.).
7. Русецкий Ю.Ю., Седых Т.К., Мартьянова Н.М., Лаптев В.В., Гурьянова Н.И. Микробиологическая характеристика операционного поля и операционной раны при реконструкции перегородки носа и вмешательствах в носоглотке. *Российская ринология.* 2005;2:120-121.
Rusetsky YuYu, Sedykh TK, Martyanova NM, Laptev VV, Guryanova NI. The microbiological characteristic of the operational field and an operational wound at reconstruction of a partition of a nose and interventions in a nasopharynx. *Rossijskaya rinologiya.* 2005;2:120-121. (In Russ.).
8. Лопатин А.С., Пискунов Г.З., Горячкина Л.А. *Ведение предоперационного и послеоперационного периода при функциональных внутриносовых хирургических вмешательствах.* М. 1998.
Lopatin AS, Piskunov GZ, Goryachkina LA. *Vedenie predoperatsionnogo i posleoperatsionnogo perioda pri funktsional'nykh vnutrinosovykh khirurgicheskikh vmeshatel'stvakh.* M. 1998. (In Russ.).
9. Рязанцев С.В., Кочеровец В.И. *Этиопатогенетическая терапия заболеваний верхних дыхательных путей и уха. Методические рекомендации.* СПб; 2008.
Ryazantsev SV, Kocherovets VI. *Etiopatogeneticheskaya terapiya zabolevanij verkhnikh dykhatel'nykh putej i ukha. Metodicheskie rekomendatsii.* SPb; 2008. (In Russ.).
10. Семенов Ф.В., Горбоносов И.В. *Лечение больных после оториноларингологических операций. Методические рекомендации.* Краснодар; 1998.
Semenov FV, Gorbonosov IV. *Lechenie bol'nykh posle otorinolaringologicheskikh operatsij. Metodicheskie rekomendatsii.* Krasnodar; 1998. (In Russ.).
11. Jongbloed WM, Brown SM. Allergies and Natural Alternatives. *Otolaryngologic Clinics of North America.* 2022;55(5):965-982. https://doi.org/10.1016/j.otc.2022.06.005
12. Park MJ, Jang YJ. Changes in inflammatory biomarkers in the nasal mucosal secretion after septoplasty. *Scientific Reports.* 2022; 12(1):16164.
https://doi.org/10.1038/s41598-022-20480-5
13. Пискунов Г.З., Пискунов С.З. *Клиническая ринология. Руководство для врачей.* 3-е изд., доп. М. 2017.
Piskunov GZ, Piskunov SZ. *Klinicheskaya rinologiya. Rukovodstvo dlya vrachej.* 3-e izd., dop. M. 2017. (In Russ.).
14. Toma S, Hopkins C. Stratification of SNOT-22 scores into mild, moderate or severe and relationship with other subjective instruments. *Rhinology.* 2016;54(2):129-33.
15. Волков А.Г., Бойко Н.В., Быкова В.В. Применение препарата Синупрет в послеоперационном периоде при риносептопластике. *Российская оториноларингология.* 2016;6:118-122.
Volkov AG, Boyko NV, Bykova VV. The use of the drug Sinupret in the postoperative period during rhinoseptoplasty. *Rossijskaya otorinolaringologiya.* 2016;6:118-122. (In Russ.).
https://doi.org/10.18692/1810-4800-2016-6-118-122
16. Киселев А.Б., Чаукина В.А., Андамова О.В., Автушко А.С., Вертакова О. В. Синупрет в периоперационном периоде ринохирургического вмешательства. *Российская оториноларингология.* 2018;2(93):131-134.
Kiselev AB, Chaukina VA, Andamova OV, Avtusko AS, Vertakova OV. Sinupret in the preoperative period of rhinosurgical intervention. *Rossijskaya otorinolaringologiya.* 2018;2(93):131-134. (In Russ.).
https://doi.org/10.18692/1810-4800-2018-2-131-134
17. Рязанцев С.В., Будковая М.А. Опыт применения препарата синупрет в раннем послеоперационном периоде при ринохи-

рургических вмешательствах. *Российская оториноларингология*. 2016;2(81):148-154.
Ryazantsev SV, Budkovaya MA. Experience of using the drug sinupret in the early postoperative period during rhinosurgical interventions. *Rossijskaya otorinolaringologiya*. 2016;2(81):148-154. (In Russ.).

18. Гилифанов Е.А., Иченко В.Б., Лепейко Б.А., Мирошниченко А.С., Лобода О.В. Применение оригинального растительного препарата в послеоперационном периоде у пациентов, перенесших хирургическое лечение на перегородке носа и нижних носовых раковинах. *Вестник оториноларингологии*. 2011;6:100-102.
Gilifanov EA, Ichenko VB, Lepeyko BA, Miroshnichenko AS, Loboda OV. The use of the original herbal medicinal product Sinupret for the treatment of the patients in the postoperative period following the surgical intervention on the internasal septum and inferior turbinated bones. *Vestnik otorinolaringologii*. 2011;6:100-102. (In Russ.).

19. Егоров В.И., Мустафаев Д.М. Применение Синупрета в послеоперационном периоде после хирургического вмешательства на перегородке носа. *Альманах клинической медицины*. 2016;44(7):3-6.
Egorov VI, Mustafaev DM. The use of Sinupret in the postoperative period after surgical intervention on the nasal septum. *Al'manakh klinicheskoj meditsiny*. 2016;44(7):3-6. (In Russ.).

20. Инструкция по медицинскому применению лекарственного препарата Синупрет. Ссылка активна на 28.07.23.
Instruktsiya po meditsinskomu primeneniyu lekarstvennogo preparata Sinupret. (In Russ.). Accessed July 28, 2023.
https://sinupret.com/instuction-tabs

21. Virgin F, Zhang S, Schuster D, Azbell C, Fortenberry J, Sorscher EJ, Woodworth BA. The bioflavonoid compound, sinupret, stimulates transepithelial chloride transport in vitro and *in vivo*. *Laryngoscope*. 2010;120(5):1051-1056.
https://doi.org/10.1002/lary.20871

22. Rossi A, Dehm F, Kiesselbach C, Haunschild J, Sautebin L, Werz O. The novel Sinupret dry extract exhibits antiinflammatory effectiveness *in vivo*. *Fitoterapia*. 2012;83(4):715-720.
https://doi.org/10.1016/j.fitote.2012.02.008

23. Glatthaar-Saalmüller B, Rauchhaus U, Rode S Haunschild J, Saalmüller A. Antiviral activity *in vitro* of two preparations of the herbal medicinal product Sinupret against viruses causing respiratory infections. *Phytomedicine*. 2011;19(1):1-7.
https://doi.org/10.1016/j.phymed.2011.10.010

24. Шахова Е.Г. Сравнительная эффективность комбинированной терапии антибиотиком и секретолитиком у пациентов с острым гнойным риносинуситом. *Российская оториноларингология*. 2010;2:170-175.
Shakhova EG. Comparative effectiveness of combined therapy with an antibiotic and a secretolytic in patients with acute purulent rhinosinusitis. *Rossijskaya otorinolaringologiya*. 2010;2:170-175. (In Russ.).

25. Волков А.Г., Бойко Н.В. Клиническая эффективность фитопрепарата в лечении острого риносинусита у детей. *Педиатрическая фармакология*. 2012;9(2):15-19.
Volkov AG, Boiko NV. Clinical efficacy of phytopreparation in the treatment of acute rhinosinusitis in children. *Pediatricheskaya farmakologiya*. 2012;9(2):15-19. (In Russ.).

26. Карпищенко С.А., Колесникова О.М. Оценка эффективности синупрета в лечении острого риносинусита. *Эффективная фармакотерапия*. 2014;18:6-10.
Karpishchenko SA, Kolesnikova OM. Evaluation of the effectiveness of synupret in the treatment of acute rhinosinusitis. *Effektivnaya farmakoterapiya*. 2014;18:6-10. (In Russ.).

27. Хоров О.Г., Плавский Д.М., Ракова С.Н., Новицкая Ю.А. Применение синупрета в комплексе лечения детей с острым верхнечелюстным риносинуситом с использованием длительного дренирования пазухи. *Оториноларингология. Восточная Европа*. 2014;15(2):123-130.
Khorov OG, Plavsky DM, Rakova SN, Novitskaya YuA. The use of synupret in the complex treatment of children with acute maxillary rhinosinusitis using long-term sinus drainage. *Otorinolaringologiya. Vostochnaya Evropa*. 2014;15(2):123-130. (In Russ.).

28. Попович В.И., Кривопустов С.П., Бекетова Г.В. Острый вирусный риносинусит у детей: мультидисциплинарный взгляд на проблему. В фокусе внимания — фитотерапия с доказанной эффективностью. *Педиатрия. Восточная Европа*. 2016;13(1):78-86.
Popovich VI, Krivopustov SP, Beketova GV. Acute viral rhinosinusitis in children: a multidisciplinary view of the problem. The focus of attention is phytotherapy with proven effectiveness. *Pediatriya. Vostochnaya Evropa*. 2016;13(1):78-86. (In Russ.).

29. Melzer J, Sailer R, Schapowal A, Brignoli R. Systematic review of clinical data with BNO-101 (Sinupret) in the treatment of sinusitis. *Forschende Komplementarmedizin*. 2006;13(2):78-87.
https://doi.org/10.1159/000091969

Поступила 24.06.2023
Receive 24.06.2023
Принята к печати 31.07.2023
Accepted 31.07.2023

Вестник оториноларингологии
2023, Т. 88, №4, с. 110–114
https://doi.org/10.17116/otorino202388041110

Vestnik otorinolaringologii
2023, Vol. 88, No. 4, pp. 110–114
https://doi.org/10.17116/otorino202388041110

Клинический случай органосохраняющего хирургического лечения при плеоморфной аденоме гортани больших размеров

© А.А. ХАНАМИРОВ[1], В.Н. КОЛЕСНИКОВ[2], Н.В. БОЙКО[2], М.А. ЛАПИН[1], В.И. СКАЧЕДУБ[3], О.В. МИКУТИН[1]

[1]ГБУ Ростовской области «Ростовская областная клиническая больница», Ростов-на-Дону, Россия;
[2]ФГБОУ ВО «Ростовский государственный медицинский университет» Минздрава России, Ростов-на-Дону, Россия;
[3]ГБУ РО «Патолого-анатомическое бюро», Ростов-на-Дону, Россия

РЕЗЮМЕ

Опухоли слюнных желез составляют не более 5% всех новообразований головы и шеи. Около 70% всех доброкачественных новообразований слюнных желез представляют собой плеоморфные аденомы. Одной из редких локализаций плеоморфной аденомы является гортань. В настоящее время в литературе описано не более 30 случаев ларингеальной локализации плеоморфной аденомы. В статье представлен результат органосохраняющего хирургического лечения пациента с плеоморфной аденомой гортани больших размеров.

Ключевые слова: *плеоморфная аденома, гортань.*

ИНФОРМАЦИЯ ОБ АВТОРАХ:
Ханамиров А.А. — https://orcid.org/0000-0002-2429-9655
Колесников В.Н. — https://orcid.org/0000-0002-1123-8677
Бойко Н.В. — https://orcid.org/0000-0002-1316-5061
Лапин М.А. — https://orcid.org/0000-0001-8958-7669
Скачедуб В.И. — e-mail: vika.semkina@yandex.ru
Микутин О.В. — e-mail: mik-2103@mail.ru
Автор, ответственный за переписку: Бойко Н.В. — e-mail: nvboiko@gmail.com

КАК ЦИТИРОВАТЬ:
Ханамиров А.А., Колесников В.Н., Бойко Н.В., Лапин М.А., Скачедуб В.И., Микутин О.В. Клинический случай органосохраняющего хирургического лечения при плеоморфной аденоме гортани больших размеров. *Вестник оториноларингологии.* 2022;88(4):110–114. https://doi.org/10.17116/otorino202288041110

A case report of organ-preserving surgical treatment for large pleomorphic adenoma of the larynx

© A.A. KHANAMIROV[1], V.N. KOLESNIKOV[2], N.V. BOIKO[2], M.A. LAPIN[1], V.I. SKACHEDUB[3], O.V. MIKUTIN[1]

[1]Rostov Regional Clinical Hospital, Rostov-on-Don, Russia;
[2]Rostov State Medical University, Ministry of Health of Russia, Rostov-on-Don, Russia;
[3]Pathological and Anatomical Bureau, Rostov-on-Don, Russia

ABSTRACT

Tumors of the salivary glands account for no more than 5% of all neoplasms of the head and neck. About 70% of all benign neoplasms of the salivary glands are pleomorphic. One of the rare localizations of pleomorphic adenoma is the larynx. Not more than 30 cases of laryngeal localization of pleomorphic adenoma are described in the literature currently. The article presents the result of organ-preserving surgical treatment of the patient with large pleomorphic adenoma of the larynx.

Keywords: *pleomorphic adenoma, larynx.*

INFORMATION ABOUT THE AUTHORS:
Khanamirov A.A. — https://orcid.org/0000-0002-2429-9655
Kolesnikov V.N. — https://orcid.org/0000-0002-1123-8677
Boiko N.V. — https://orcid.org/0000-0002-1316-5061
Lapin M.A. — https://orcid.org/0000-0001-8958-7669
Skachedub V.I. — e-mail: vika.semkina@yandex.ru
Mikutin O.V. — e-mail: mik-2103@mail.ru
Corresponding author: Boiko N.V. — e-mail: nvboiko@gmail.com

TO CITE THIS ARTICLE:
Khanamirov AA, Kolesnikov VN, Boiko NV, Lapin MA, Skachedub VI, Mikutin OV. A case report of organ-preserving surgical treatment for large pleomorphic adenoma of the larynx. *Bulletin of Otorhinolaryngology = Vestnik otorinolaringologii.* 2022;88(4):110–114. (In Russ.). https://doi.org/10.17116/otorino202288041110

Слюнные железы развиваются на 6—7-й неделе эмбриогенеза из эндодермы дна первичной полости рта с последующей миграцией в области их типичного расположения. При нарушении эмбрионального развития слюнных желез их инкапсулирование может происходить позже формирования секреторных концевых отделов (ацинусов), что является предпосылкой дислокации отдельных «заблудившихся» участков ткани слюнной железы [1]. В литературе описаны случаи гетеротопии ткани слюнных желез в миндалины, среднее ухо, нижнюю челюсть, лимфатические узлы шеи, грудино-ключичное сочленение, носоглотку, щитовидную железу, гипофиз, прямую кишку, средостение [2—5]. Гетеротопия слюнной железы в гортань является казуистикой. В мировой литературе описано 6 таких наблюдений [5, 6], хотя, возможно, в эту статистику попали только клинически манифестированные случаи.

Обнаружение нормальной ткани слюнных желез в нехарактерных для нее локусах (эктопия, гетеротопия) встречается нечасто [7], а опухоли, развивающиеся в эктопированной ткани, чрезвычайно редки [8]. Около 70% всех доброкачественных новообразований слюнных желез представлены плеоморфными аденомами с преимущественной локализацией в больших слюнных железах: околоушной и поднижнечелюстной. Плеоморфная аденома малых слюнных желез встречается реже, но имеет большую склонность к малигнизации [9]. К числу редких локализаций плеоморфной аденомы относят твердое нёбо, носоглотку, мягкие ткани орбиты, мягкие ткани щеки, перегородку носа, верхнюю губу, нижнее веко, наружный слуховой проход и трахею [10, 11]. В настоящее время в литературе описано не более 30 случаев ларингеальной локализации плеоморфной аденомы [12—15], поэтому каждый такой случай становится предметом особого интереса оториноларингологов [15].

Собственное клиническое наблюдение плеоморфной аденомы гортани

Пациент *Д.*, 67 лет, рост 172 см, масса тела 89,5 кг, курящий, обратился в оториноларингологическое отделение ГБУ РО «Ростовская областная клиническая больница» в октябре 2021 г. с жалобами на дискомфорт при глотании, поперхивание жидкой пищей, одышку при незначительной физической нагрузке, которые беспокоили его в течение последних 6 мес. До обращения в РОКБ пациент амбулаторно обследован в онкологическом учреждении с предварительным диагнозом: новообразование гортани, стеноз гортани I стадии. Там же выполнена ступенчатая биопсия новообразования под контролем фиброларингоскопии, гистологическое заключение: фрагмент фиброзной ткани, покрытый многослойным плоским неороговевающим эпителием.

Объективно. Состояние пациента удовлетворительное. Признаков дыхательной недостаточности в покое нет, охриплости нет. Область шеи и ее кожный покров не изменены, при пальпации лимфатические узлы шеи не увеличены. При видеоларингоскопии обозримо подслизистое новообразование вестибулярного отдела гортани, покрытое неизмененной слизистой оболочкой, стенозирующее его на $^2/_3$, препятствующее осмотру правой голосовой складки. При фонации подвижность голосовых складок сохранена в полном объеме. Подскладковый отдел гортани свободный.

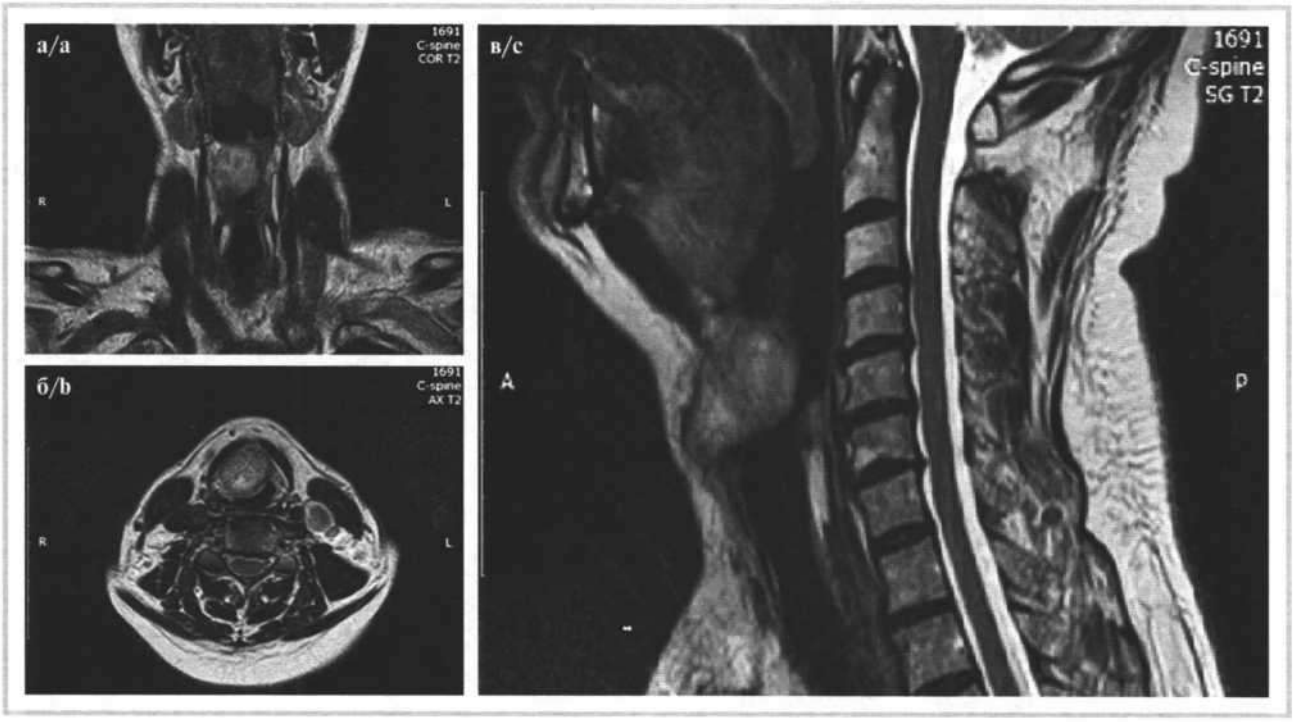

Рис. 1. **Магнитно-резонансная томография новообразования гортани с распространением в преднадгортанниковое пространство в режиме Т2.**

а — коронарная проекция; б — аксиальная проекция; в — сагиттальная проекция.

Fig. 1. **MRI T2 imaging of laryngeal lesion with preepiglottic extension.**

a — coronal plane; b — axial plane; c — sagittal plane.

По данным магнитно-резонансной томографии (МРТ) мягких тканей шеи: МР-картина мягкотканного новообразования гортани (43×33×21 мм) на уровне правой язычной валлекулы с прорастанием в надгортанник и преднадгортанниковое пространство **(рис. 1)**.

При спиральной компьютерной томографии (СКТ) мягких тканей шеи: объемное новообразование вестибулярного отдела гортани с прорастанием в преднадгортанниковое пространство без признаков деструкции хрящей гортани.

Существенные отклонения результатов общеклинических лабораторных исследований от нормы не выявлены. Сопутствующие заболевания: ишемическая болезнь сердца, стенокардия напряжения, функциональный класс 1; гипертоническая болезнь III степени, риск 4, хроническая сердечная недостаточность I степени, функциональный класс 2; бронхиальная астма сочетанного генеза средней степени тяжести, неконтролируемая.

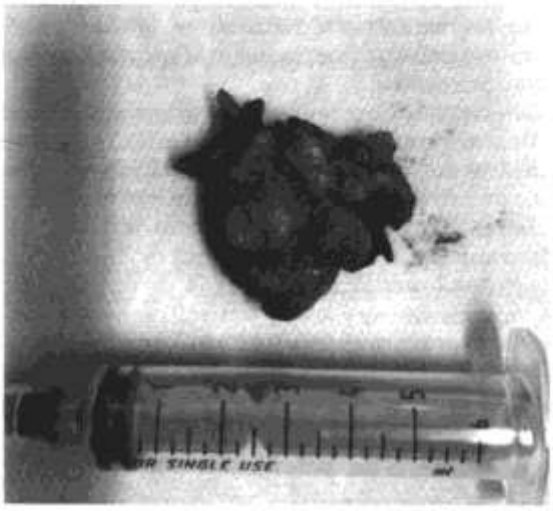

***Рис. 2.* Удаленный макропрепарат плеоморфной опухоли.**
***Fig. 2.* Macroscopic view of the pleomorphic lesion after surgical removal.**

С учетом неоднозначных результатов проведенного ранее гистологического исследования принято решение о выполнении повторной биопсии новообразования гортани при прямой опорной микроларингоскопии. В связи с выраженным стенозом вестибулярного отдела гортани анестезиологическое пособие осуществлялось в условиях высокочастотной вентиляции легких через трахеопункцию. В процессе вмешательства осмотрены все отделы гортани. Правый желудочек гортани и правая голосовая складка — без патологических изменений. Иссечен фрагмент слизистой оболочки правой вестибулярной складки, после чего выполнен забор нескольких фрагментов глубжележащего плотного белесоватого новообразования.

При гистологическом исследовании выявлена морфологическая картина, соответствующая смешанной опухоли слюнной железы.

На основании морфологических характеристик опухоли, отсутствия признаков малигнизации и деструкции хрящей гортани, сохранной голосовой функции принято решение об энуклеации опухоли с сохранением защитной и голосовой функций гортани, несмотря на значительные размеры новообразования.

После превентивной трахеостомии выполнен разрез кожи от подъязычной кости до перстневидного хряща. Преларингеальные мягкие ткани расслоены тупым способом, разведены латерально, обнажен хрящевой скелет гортани. Для лучшего обзора частично резецирован выступающий щитовидный хрящ в области щитовидной вырезки с сохранением надхрящницы внутренней поверхности хряща. Полость гортани вскрыта на уровне вестибулярного отдела гортани по средней линии. Опухоль до 5 см в диаметре располагалась подслизисто в области правой вестибулярной складки и занимала практически всю ее толщу, деформируя стебель надгортанника в просвет гортани. Опухоль удалена без видимого повреждения капсулы, единым блоком **(рис. 2)**. Стебель надгортанника фиксирован узловы-

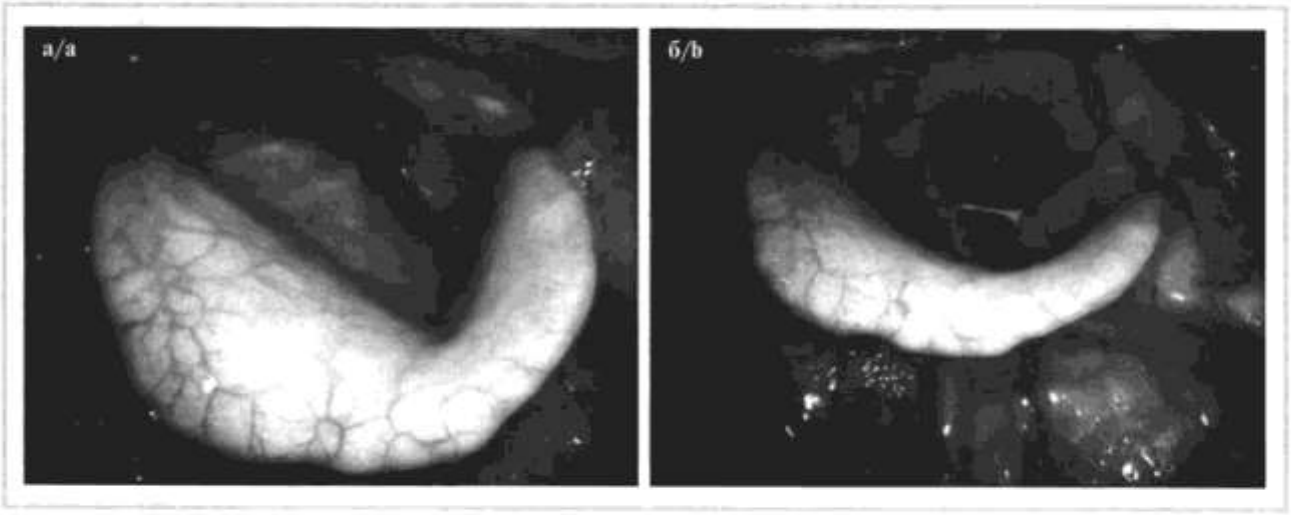

***Рис. 3.* Ларингоскопическая картина.**
а — до операции; б — через 3 нед после операции.
***Fig. 3.* Laryngoscopy.**
a — before surgery; b — 3 weeks after surgery.

ми швами к мягким тканям вестибулярного отдела гортани. Слизистая оболочка гортани, надхрящница и мягкие ткани шеи послойно ушиты. В целях профилактики развития аспирационного синдрома и эмфиземы шеи трахеостома сохранена, при этом манжету трахеостомической трубки сохраняли раздутой.

В раннем послеоперационном периоде при попытке деканюляции отмечен аспирационный синдром, который купирован к концу вторых суток после операции. К концу пятых суток после операции пациент был деканюлирован.

Результат послеоперационного гистологического исследования: опухоль смешанного строения (эпителиальный и миоэпителиальный/стромальный компоненты) с преобладанием эпителиального компонента (округлые, полигональные и веретеновидные клетки, мелкоацинарные и протоковые структуры), местами определяются очаги плоскоклеточной метаплазии с формированием «роговых жемчужин», хондромиксоидная строма с разнонаправленными и переплетающимися пучками миоэпителия, с единичными очагами липоматоза, сосуды синусоидного и капиллярного типа; опухолевый узел имеет собственную фиброзную капсулу. Заключение: плеоморфная аденома (доброкачественная миксоидная опухоль), ICD-O code 8940/0.

В течение года динамического наблюдения пациента признаки рецидива опухоли не отмечены **(рис. 3)**. Функции гортани, включая голосовую, при хорошем косметическом результате сохранены в полном объеме.

Данный клинический случай примечателен не только редкостью локализации плеоморфной аденомы и размерами опухоли. Он демонстрирует значение корректной биопсии для диагностики опухоли. В нашем клиническом случае применение высокочастотной вентиляции легких позволило качественно произвести забор материала для исследования.

Серьезная проблема, с которой сталкивается хирург при удалении плеоморфной аденомы — высокая вероятность рецидивов [16]. При энуклеации плеоморфной аденомы околоушной слюнной железы частота рецидивов колеблется от 20% до 45% [17, 18], и она резко снижается при радикальном удалении опухоли. Нами выполнено органосохраняющее хирургическое вмешательство, позволившее получить хороший функциональный результат при отсутствии признаков рецидива в течение года наблюдения.

Участие авторов:
Концепция и дизайн исследования — Ханамиров А.А., Колесников В.Н.
Сбор и обработка материала — Ханамиров А.А., Колесников В.Н., Лапин М.А., Скачедуб В.И., Микутин О.В.
Написание текста — Ханамиров А.А., Бойко Н.В.
Редактирование — Бойко Н.В.

Авторы заявляют об отсутствии конфликта интересов.
The authors declare no conflicts of interest.

ЛИТЕРАТУРА/REFERENCES

1. Афанасьев В.В., Мирзакулова У.Р. *Слюнные железы. Болезни и травмы. Руководство для врачей.* М.: ГЭОТАР-Медиа; 2019.
Afanasiev VV, Mirzakulova UR. *Slyunnye zhelezy. Bolezni i travmy. Rukovodstvo dlya vrachej.* M.: GEOTAR-Media; 2019. (In Russ.).
2. Ким А.С., Бойко Н.В., Стагниева И.В., Панченко С.Н. Малые слюнные железы в паратонзиллярном пространстве у детей. *Вестник оториноларингологии.* 2021;86(1):41-45.
Kim AS, Boiko NV, Stagnieva IV, Panchenko SN. Small salivary glands in the paratonsillar space in children. *Vestnik otorinolaringologii.* 2021;86(1):41-45. (In Russ.).
https://doi.org/10.17116/otorino20218601141
3. Sotorra-Figuerola D, Almendros-Marqués N, Espana-Tost AJ, Valmaseda-Castellón E, Gay-Escoda C. Salivary gland choristoma in the buccinator muscle: A case report and literature review. *Journal of Clinical and Experimental Dentistry.* 2015;7(4):540-543. https://doi.org/10.4317/jced.52391
4. Yılmaz R, Bedir R, Şehitoğlu İ, Dursun E. Salivary Gland Choristoma of the Larynx. *Balkan Medical Journal.* 2017;34(3):288-289. https://doi.org/10.4274/balkanmedj.2016.0657
5. Tajima S, Yamauchi K, Yigo R, Ikeda K. A case of ectopic salivary gland of the larynx. *Auris Nasus Larynx.* 2018;45(3):633-636. https://doi.org/10.1016/j.anl.2017.08.001
6. Рябова М.А., Шумилова Н.А. Случай гетеротопии слюнных желез в гортани. *Folia otorhinolaryngologiae et pathologiae respiratoriae.* 2018;24(1):77-73.
Ryabova MA, Shumilova NA. Salivary gland heterotopia in the larynx. *Folia otorhinolaryngologiae et pathologiae respiratoriae.* 2018; 24(1):77-73. (In Russ.).
7. Guerrissii JO. Cervical tumor by ectopic salivatory gland. *The Journal of Craniofacial Surgery.* 2000;11(4):394-397. https://doi.org/10.1097/00001665-200011040-00022
8. Marucci DD. Lawson K, Harpre J, Sebire NJ, Dunaway DJ. Sialoblastoma arising in ectopic salivatory gland tissue. *Journal of Plastic, Reconstructive and Aesthetic Surgery.* 2009;62(8):241-246. https://doi.org/10.1016/j.bjps.2007.09.047
9. Buchner A, Merrell PW, Carpenter WM. Relative frequency of intra- oral minor salivary gland tumors: a study of 380 cases from northern California and comparison to reports from other parts of the world. *Journal of Oral Pathology and Medicine.* 2007;36(4):207-214. https://doi.org/10.1111/j.1600-0714.2007.00522.x
10. Kuo YL, Tu TY, Chang CF, Li WY, Chang SY, Shiao AS, Chu PY, Chan KT, Tai SK, Wang YF, Kao SC, Kao SY, Lo WL, Wu CH, Shu WH, Ma S, Wang TH. Extra-major salivary gland pleomorphic adenoma of the head and neck: a 10-year experience and review of the literature. *European Archives of Oto-Rhino-Laryngology.* 2011;268(7):1035-1040. https://doi.org/10.1007/s00405-010-1437-2
11. David AP, Bakos SR, Daniero JJ. Pleomorphic Adenoma of the Trachea. *Ear Nose and Throat Journal.* 2020;99(4):235-236. https://doi.org/10.1177/0145561319840189
12. Мустафаев Д.М. Плеоморфная аденома гортани. *Вестник оториноларингологии.* 2017;82(3):66-68.
Mustafaev DM. Laryngeal pleomorphic adenoma. *Vestnik otorinolaringologii.* 2017;82(3):66-68. (In Russ.).
https://doi.org/10.17116/otorino201782366-68.
13. Dubey SP, Banerjee S, Ghosh LM, Roy S. Benign pleomorphic adenoma of the larynx: report of a case and review and analysis of 20 additional cases in the literature. *Ear Nose and Throat Journal.* 1997;76(8):548-550, 552, 554-557. https://doi.org/10.1177/014556139707600811

14. Altunpulluk MD, Karabulut MH, Kir G, Şahin Ş. Pleomorphic adenoma of the larynx. *Northern Clinics of Istanbul*. 2016;3(1):67-70. https://doi.org/10.14744/nci.2015.47965
15. Motahari SJ, Khavarinejad F, Salimi S, Bahari M. Pleomorphic Adenoma of the Larynx: A Case Report. *Iranian Journal of Otorhinolaryngology*. 2016;28(84):73-77. https://doi.org/10.18692/1810-4800-2016-4-93-96
16. Яременко А.И., Кутукова С.И., Арутюнян Г.Г., Петров Н.Л. Частота рецидивов плеоморфной аденомы в отдаленном периоде наблюдения по данным клиники клиники челюстно-лицевой хирургии ПСПБГМУ им. И.П. Павлова Минздрава России. *Стоматология для всех*. 2020;93(4):16-20. Yaremenko AI, Kutukova SI, Arutyunyan GG, Petrov NL. The recurrence rate of pleomorphic adenoma in the long-term follow-up according to the clinic of maxillofacial surgery Pavlov first Saint Petersburg state medical university of the Ministry of health of Russia. *Stomatologiya dlya vsekh*. 2020;93(4):16-20. (In Russ.). https://doi.org/10.35556/idr-2020-4(93)16-20
17. Becelli R, Perugini M, Mastellone P, Frati R. Surgical treatment of recurrences of pleomorphic adenoma of the parotid gland. *Journal of Experimental & Clinical Cancer Research: CR*. 2001;20(4):487-489.
18. Donati M, Gandolfo L, Privitera A, Brancato G, Cardi F, Donati A. Superficial parotidectomy as first choice for parotid tumours. *Chirurgia Italiana*. 2007;59(1):91-97.

Поступила 16.11.2022
Received 16.11.2022
Принята к печати 13.12.2022
Accepted 13.12.2022

Договор (публичная оферта)*

г. Москва «_____ » _____ ____ г.

Общество с ограниченной ответственностью «Издательство Медиа Сфера», именуемое в дальнейшем «Издатель», в лице генерального директора Немцовой Н.В., действующей на основании устава, с одной стороны, предлагает неопределенному кругу лиц, являющимися авторами, соавторами, иными правообладателями, имеющими право распоряжаться исключительным правом на результат интеллектуальной деятельности (далее — Автор), с другой стороны, далее совместно именуемые Стороны, заключить настоящий договор (далее — Договор) о нижеследующем.

1. ПРЕДМЕТ ДОГОВОРА

1.1. Автор предоставляет Издателю права на использование авторского произведения, направленного для безвозмездной публикации в один из издаваемых Издателем журналов (далее — Статьи), в установленных Договором пределах и на определенный Договором срок.

1.2. В соответствии с п.3 ст.438 ГК РФ настоящий Договор считается заключенным Автором с Издателем с момента направления Автором Статьи для публикации в один их журналов, издаваемых Издателем, перечень которых приведен в приложении №1 к настоящему Договору.

1.3. Автор гарантирует, что он является действительным правообладателем исключительных прав на Статью, что Статья является оригинальным произведением, не публиковавшимся ранее и не предоставленным для публикации в другие печатные и/или электронные издания.

2. ПРЕДОСТАВЛЯЕМЫЕ ИЗДАТЕЛЮ ПРАВА НА ИСПОЛЬЗОВАНИЕ СТАТЬИ

2.1. По настоящему Договору Автор на безвозмездной основе предоставляет Издателю следующие права:

2.1.1. Право на воспроизведение Статьи или ее отдельных частей в любой материальной форме, в том числе на бумажных или электронных носителях в виде отдельного произведения либо в составных произведениях, в том числе в составе журналов, сборников, базах данных.

2.1.2. Право на распространение путем продажи и иного отчуждения Статьи или отдельных ее частей, воспроизведенных в соответствии с п.2.1.1. Договора.

2.1.3. Доведение Статьи и отдельных ее частей до всеобщего сведения таким образом, что любое лицо может получить доступ к произведению из любого места и в любое время по собственному выбору (доведение до всеобщего сведения).

2.1.4. Право на перевод или другую переработку Статьи и использование производного произведения в соответствии с п.2.1.1, 2.1.2., 2.1.3. Договора.

2.1.5. Право сублицензирования — предоставление прав использования Статьи и отдельных ее частей, установленные пп.2.1,1, 2.1.2, 2.1.3, 2.1.4 Договора, третьим лицам.

2.1.6. Права использование Статьи или ее отдельных частей, установленные Договором, допускаются на территории Российской Федерации и всех других государств, где осуществляется охрана авторских прав.

2.2. Права, указанные в п.2.1. Договора, предоставляются Издателю на следующих условиях:

2.2.1. На условиях исключительной лицензии, срок действия которой начинается с даты передачи Статьи для публикации и действует в течение всего срока действия исключительных прав Автора, если Статья была опубликована Издателем.

В период действия условий исключительной лицензии Автор не вправе передавать третьим лицам права на Статью, предоставленные Издателю в соответствии с п.2.1. Договора.

2.2.2. На условиях исключительной лицензии, срок действия которой начинается с даты передачи Статьи для публикации и действует в течение года, если Статья не будет опубликована Издателем.

В период действия условий исключительной лицензии Автор не вправе передавать третьим лицам права на Статью, предоставленные Издателю в соответствии с п.2.1. Договора.

После истечения срока действия условий исключительной лицензии, Издатель продолжает пользоваться правами на Статью, предоставленными п.2.1. Договора, на условиях неисключительной лицензии в течение всего срока действия исключительных прав Автора.

В период действия условий неисключительной лицензии Автор может передавать права на Статью, указанные в п.2.1. Договора, любым третьим лицам по своему усмотрению.

3. ОТВЕТСТВЕННОСТЬ СТОРОН

3.1. Стороны в случае неисполнения или ненадлежащего исполнения своих обязательств по настоящему Договору несут ответственность в соответствии с нормами действующего законодательства Российской Федерации.

4. РАЗРЕШЕНИЕ СПОРОВ

4.1. Во всем остальном, что не предусмотрено настоящим Договором, Стороны руководствуются действующим законодательством Российской Федерации.

Все споры, связанные с заключением, толкованием, исполнением и расторжением договора, будут разрешаться Сторонами путем переговоров.

4.2. При наличии неурегулированных разногласий Сторон споры разрешаются в суде по месту нахождения Издателя в соответствии с действующим законодательством Российской Федерации.

5. ЗАКЛЮЧИТЕЛЬНЫЕ ПОЛОЖЕНИЯ

5.1. В случае предъявления к Издателю требований, связанных с нарушением исключительных авторских и иных прав интеллектуальной собственности третьих лиц при создании Статьи или в связи с заключением Автором настоящего Договора, Автор обязуется:

— немедленно, после получения уведомления Издателя, принять меры к урегулированию споров с третьими лицами, при необходимости вступить в судебный процесс на стороне Издателя и предпринять все зависящие от него действия с целью исключения Издателя из числа ответчиков;

— возместить Издателю понесенные судебные расходы, расходы и убытки, вызванные применением мер обеспечения иска и исполнения судебного решения, и выплаченные третьему лицу суммы за нарушение авторских, исключительных и иных прав интеллектуальной собственности, а также иные убытки, понесенные Издателем в связи с несоблюдением Автором гарантий, предоставленных им по настоящему Договору.

5.2. В соответствии со ст. 6. ФЗ «О персональных данных» №152-ФЗ от 27 июля 2006 года в период с момента заключения настоящего Соглашения и до прекращения обязательств Сторон по настоящему Соглашению Автор выражает согласие на обработку Издателем следующих персональных данных Автора: фамилия, имя, отчество; индивидуальный номер налогоплательщика (ИНН); дата и место рождения; сведения о гражданстве; реквизиты документов, удостоверяющих личность; адреса места регистрации и фактического места жительства; адреса электронной почты; почтовый адрес с индексом; номера контактных телефонов; номера факсов; сведения о местах работы.

5.3. Издатель вправе производить обработку указанных персональных данных в целях исполнения настоящего Договора, в том числе выполнения информационно-справочного обслуживания Автора. Под обработкой персональных данных понимаются действия (операции) с персональными данными, включая сбор, систематизацию, накопление, хранение, уточнение (обновление, изменение), использование, распространение (в том числе передача третьим лицам), обезличивание, блокирование и уничтожение персональных данных.

5.4. Автор вправе отозвать согласие на обработку персональных данных, направив Издателю соответствующее уведомление в случаях, предусмотренных законодательством РФ.

Издатель: _____

_____

*Для журналов, выпускаемых издательством «Медиа Сфера», а именно: 1. Анестезиология и реаниматология; 2. Архив патологии; 3. Вестник оториноларингологии; 4. Вестник офтальмологии; 5. Вопросы курортологии, физиотерапии и лечебной физической культуры; 6. Доказательная гастроэнтерология; 7. Доказательная кардиология; 8. Журнал «Вопросы нейрохирургии» имени Н.Н. Бурденко; 9. Журнал неврологии и психиатрии им. С.С. Корсакова; 10. Кардиологический вестник; 11. Кардиология и сердечно-сосудистая хирургия; 12. Клиническая дерматология и венерология; 13. Лабораторная служба; 14. Молекулярная генетика, микробиология и вирусология; 15. Онкология. Журнал им. П.А. Герцена; 16. Оперативная хирургия и клиническая анатомия; 17. Проблемы репродукции; 18. Проблемы эндокринологии; 19. Профилактическая медицина; 20. Российская ринология; 21. Российская стоматология; 22. Российский вестник акушера-гинеколога; 23. Стоматология; 24. Судебно-медицинская экспертиза; 25. Флебология; 26. Хирургия. Журнал им. Н.И. Пирогова; 27. Эндоскопическая хирургия.

ГРИППФЕРОН®

Интерферон альфа-2b человеческий рекомбинантный

КАПЛИ и СПРЕЙ НАЗАЛЬНЫЕ

Экстренная профилактика и лечение гриппа и ОРВИ даже для беременных и детей с первых дней жизни

- Снижает заболеваемость в эпидсезон в 2,5-3,5 раза
- Сокращает длительность заболевания на 30-50%
- Значительно снижает вероятность осложнений

Биотехнологическая компания

ФИРН М
www.firnm.ru

Реклама

Рег. P N000089/01 Рег. ЛП-001503

ИНФОРМАЦИЯ ДЛЯ СПЕЦИАЛИСТОВ

ОТПУСК БЕЗ РЕЦЕПТА

ПЕРЕД НАЗНАЧЕНИЕМ ОЗНАКОМЬТЕСЬ, ПОЖАЛУЙСТА, С ТЕКСТОМ ИНСТРУКЦИИ ПО МЕДИЦИНСКОМУ ПРИМЕНЕНИЮ

Произведено
в Германии

Доритрицин® – то, чем лечат горло!

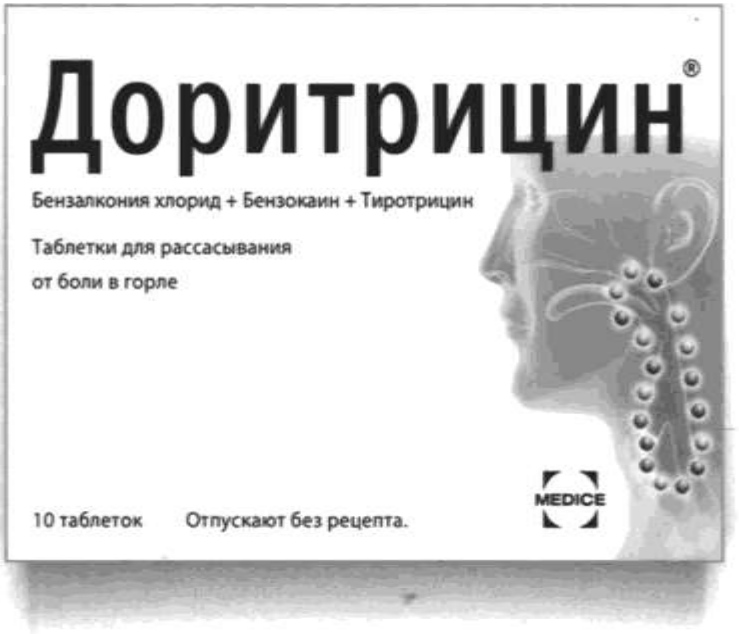

ОБЕЗБОЛИВАЕТ менее чем за 5 минут[1]

Полностью **ИЗБАВЛЯЕТ ОТ БОЛИ** в горле за 72 часа[1]

УСТРАНЯЕТ причины инфекции: вирусы, бактерии, грибки[2]

Эффективность **ДОКАЗАНА** клинически

с участием почти **1000** пациентов[1,3,4]

[1] По данным клинического исследования Palm et al., Int J Clin Pract. 2018; e13272
[2] ИМП по препарату Доритрицин®
[3] DAZ. 2004; No. 7
[4] DAZ. 2005; No. 1