ISSN 1025-7209 (Print)
ISSN 2309-5636 (Online)

ЭНДОСКОПИЧЕСКАЯ ХИРУРГИЯ

Том 28
3'2022

Научно-практический журнал

Основан в 1995 г.

МЕДИА СФЕРА

ISSN 1025-7209 (Print)
ISSN 2309-5636 (Online)

ЭНДОСКОПИЧЕСКАЯ ХИРУРГИЯ

Том 28 3'2022

НАУЧНО-ПРАКТИЧЕСКИЙ ЖУРНАЛ
РОССИЙСКОГО ОБЩЕСТВА ЭНДОСКОПИЧЕСКОЙ ХИРУРГИИ

Издательство «Медиа Сфера»
Российское общество эндоскопической хирургии

«Эндоскопическая хирургия» — научно-практический рецензируемый медицинский журнал
Выходит 6 раз в год
Основан в 1995 году

«Endoskopicheskaya khirurgiya» (Endoscopic Surgery) is a bimonthly peer-reviewed medical journal published by **MEDIA SPHERA Publishing Group.**
Founded in 1995

Журнал представлен в следующих международных базах данных и информационно-справочных изданиях: **РИНЦ (Российский индекс научного цитирования), Web of Science (Russian Science Citation Index — RSCI), Scopus, Ulrich's Periodicals Directory, Google Scholar.**

Решением Высшей аттестационной комиссии (ВАК) при Министерстве науки и высшего образования РФ журнал «Эндоскопическая хирургия» включен в Перечень ведущих рецензируемых научных журналов и изданий, выпускаемых в Российской Федерации, в которых рекомендована публикация основных результатов диссертационных исследований на соискание ученых степеней доктора и кандидата наук.

Издательство «Медиа Сфера»:
127238 Москва,
Дмитровское ш., д. 46, корп. 2, этаж 4
Тел.: (495) 482-4329
Факс: (495) 482-4312
E-mail: info@mediasphera.ru
www.mediasphera.ru
Адрес для корреспонденции:
127238 Москва, а/я 54, Медиа Сфера
Отдел рекламы: (495) 482-0604,
E-mail: reklama@mediasphera.ru
Отдел подписки: (495) 482-5336,
E-mail: zakaz@mediasphera.ru

АДРЕС РЕДАКЦИИ:
107150 Москва,
Лосиноостровская ул., д. 39
Тел.: (499) 160-1621.
E-mail: surg03@mail.ru; n_matveev@mtu-net.ru; endo@mediasphera.ru
Зав. редакцией В.М. Кочеткова
Редактор: М.Н. Соловова

Оригинал-макет изготовлен издательством «Медиа Сфера»
Компьютерный набор и верстка:
О.В. Ненашева, М.В. Коновалова
Корректор: Е.М. Кулыгина

Загрузите в App Store

ДОСТУПНО В Google Play

Подписной индекс по каталогу «Почты России» ПМ055

Подписано в печать 10.06.2022
Формат 60×90 1/8. Тираж 1500 экз.
Усл. печ. л. 9 Заказ №2975
Отпечатано в ООО «ПКФ СОЮЗ-ПРЕСС»

Издательство **МЕДИА СФЕРА** Москва · **MEDIA SPHERA** Publishing Group Moscow

ISSN 1025-7209 (Print)
ISSN 2309-5636 (Online)

Publisher Media Sphera
Russian Society
of Endoscopic surgeons

«Endoscopic Surgery» — (Endoskopicheskaya khirurgiya) is a bimonthly peer-reviewed medical journal published by MEDIA SPHERA Publishing Group. Founded in 1995

ENDOSCOPIC SURGERY

Vol. 28 **3'2022**

SCIENTIFIC AND PRACTICAL JOURNAL
OF THE RUSSIAN SOCIETY OF ENDOSCOPIC SURGEONS

The journal is presented in the following international databases and informational reference books: **RISC (Russian Science Citation Index), Web of Science (Russian Science Citation Index — RSCI), Scopus, Ulrich's Periodicals Directory, Google Scholar.**

By the decision of the Higher Attestation Commission (HAC) at the Ministry of Science and Higher Education of the Russian Federation, the journal «Endoscopic Surgery» is included in the list of the leading peer-reviewed scientific journals and publications issued by the Russian Federation, which publish the main results of dissertation research for the degree of Doctor and Candidate of Science.

«MEDIA SPHERA» Publishing Group:
Dmitrovskoe sh. 46-2, floor 4, Moscow, 127238 Russia
Tel. +7 (495) 482 4329
Fax: +7 (495) 482 4312
E-mail: info@mediasphera.ru
www.mediasphera.ru

Correspondence address:
«Media Sphera»
Moscow, P.O. Box 54, 127238, Russia

Advertising department: +7 (495) 482 0604
E-mail: reklama@mediasphera.ru
Subscription department: +7 (495) 482 5336
E-mail: zakaz@mediasphera.ru

ADRESS EDITORIAL:
107150 Moscow, Losinoostrovskaya St., 39
Tel.: (499) 160-1621
E-mail: surg03@mail.ru; n_matveev@mtu-net.ru; endo@mediasphera.ru
Editor-in-chief V.M. Kochetkova
Editor M.N. Solovova

Computer typesetting design: O.V. Nenasheva, M.V. Konovalova
Indices according to the Ros catalog print
Art and Layout: «MEDIA SPHERA» Publishing Group

Издательство **МЕДИА СФЕРА** Москва · **MEDIA SPHERA** Publishing Group Moscow

Содержание

Эндоскопическая хирургия
2022, т. 28, №3

Endoscopic Surgery =
Endoskopicheskaya khirurgiya 2022, vol. 28, no. 3

Contents

Эндоскопическая хирургия
2022, т. 28, №3, с. 5–21
https://doi.org/10.17116/endoskop2022280315

Endoscopic Surgery =
Endoskopicheskaya khirurgiya 2022, vol. 28, no 3, pp. 5–21
https://doi.org/10.17116/endoskop2022280315

Инородное тело в пищеварительном тракте.
Возрастная группа: взрослые и дети.
Основные позиции национальных клинических рекомендаций, утвержденных Министерством здравоохранения в декабре 2021 г.[1]

© М.П. КОРОЛЕВ[1], М.В. АНТИПОВА[1,2], Е.А. ДРОБЯЗГИН[3,4], А.А. ЗАХАРЕНКО[5], А.В. МЕШКОВ[6,7], А.И. МИХИН[8,9], В.Н. ПАНФИЛОВА[10,11], А.Г. ПИНИГИН[6], В.Е. СИНИЦЫН[12], А.Ю. РАЗУМОВСКИЙ[9], Е.Д. ФЕДОРОВ[9,12,13], А.А. ШАВРОВ[9,14], А.А. ШЕГОЛЕВ[9,15]

[1]ФГБОУ ВО «Санкт-Петербургский государственный педиатрический медицинский университет», Санкт-Петербург, Россия;
[2]СПб ГБУЗ «Городская Мариинская больница», Санкт-Петербург, Россия;
[3]Новосибирский государственный медицинский университет, Новосибирск, Россия;
[4]ГБУЗ НСО «Государственная Новосибирская областная клиническая больница», Новосибирск, Россия;
[5]ФГБОУ ВО «Первый Санкт-Петербургский государственный медицинский университет им. И.П. Павлова» Минздрава России, Санкт-Петербург, Россия;
[6]ФГБОУ ВО «Дальневосточный государственный медицинский университет», Хабаровск, Россия;
[7]КГБУЗ «Детская краевая клиническая больница», Хабаровск, Россия;
[8]ГБУЗ Москвы «Городская клиническая больница №1 им. Н.И. Пирогова Департамента здравоохранения Москвы», Москва, Россия;
[9]ФГАОУ ВО «Российский национальный исследовательский медицинский университет им. Н.И. Пирогова» Минздрава России, Москва, Россия;
[10]ФГБОУ ВО «Красноярский государственный медицинский университет им. проф. В.Ф. Войно-Ясенецкого» Минздрава России, Красноярск, Россия;
[11]Клинико-диагностический центр «МедПрактик», Красноярск, Россия;
[12]МГУ им. М.В. Ломоносова, Москва, Россия;
[13]ГБУЗ Москвы «Городская клиническая больница №31 Департамента здравоохранения Москвы», Москва, Россия;
[14]ГБУЗ Москвы «Морозовская детская городская клиническая больница Департамента здравоохранения Москвы», Москва, Россия;
[15]ГБУЗ Москвы «ГКБ им. Ф.И. Иноземцева Департамента здравоохранения Москвы», Москва, Россия

Резюме

В работе представлены основные позиции национальных клинических рекомендаций, утвержденных Министерством здравоохранения в декабре 2021г., которые были созданы большим авторским коллективом при непосредственном участии медицинских профессиональных некоммерческих организаций (Российское эндоскопическое общество – Ассоциация РЭндО; Российское общество хирургов; Российское общество эндоскопической хирургии; Российская ассоциация детских хирургов; Российское общество рентгенологов и радиологов). В статье содержатся данные, касающиеся эпидемиологии, этиологии и патогенеза инородных тел пищеварительного тракта как у взрослых, так и у детей. Приведены современные классификации различных инородных тел, клиническая картина заболевания с учетом возраста пациентов. Подробно изложены диагностический алгоритм, показания и противопоказания к применению методов диагностики, а также показания и методы консервативного ведения пациентов. В разделе эндоскопического лечения обсуждены сроки выполнения эндоскопического удаления инородных тел и технические приемы, обеспечивающие безопасное удаление. Целый раздел посвящен ведению пациентов после эндоскопического удаления инородного тела и медикаментозной терапии. Кроме того, подробно изложена тактика хирургического лечения при инородных телах пищеварительного тракта. Завершающий раздел содержит информацию по медицинской реабилитации пациентов после удаления различных инородных тел.

Ключевые слова: *инородные тела, пищеварительный тракт, эндоскопическое лечение, хирургическое лечение, взрослые, дети.*

ИНФОРМАЦИЯ ОБ АВТОРАХ:
Королев М.П. — https://orcid.org/0000-0001-5061-0139
Антипова М.В. — https://orcid.org/0000-0001-6868-1074
Дробязгин Е.А. — https://orcid.org/0000-0002-3690-1316
Захаренко А.А. — https://orcid.org/0000-0002-8514-5377
Мешков А.В. — https://orcid.org/0000-0003-1563-3057
Михин А.И. — https://orcid.org/0000-0002-9010-1213
Панфилова В.Н. — https://orcid.org/0000-0003-0681-8279
Пинигин А.Г. — https://orcid.org/0000-0002-9602-2858
Синицын В.Е. — https://orcid.org/0000-0002-5649-2193
Разумовский А.Ю. — https://orcid.org/0000-0002-9497-4070
Федоров Е.Д. — https://orcid.org/0000-0002-6036-7061
Шавров А.А. — https://orcid.org/0000-0003-3666-2674
Щеголев А.А. — https://orcid.org/0000-0002-1423-4284
Автор, ответственный за переписку: Федоров Е.Д. — e-mail: efedo@mail.ru

[1]Полный текст находится в свободном доступе на официальном сайте МЗ РФ в разделе «Клинические рекомендации» https://cr.minzdrav.gov.ru/#!/

КАК ЦИТИРОВАТЬ:
Королев М.П., Антипова М.В., Дробязгин Е.А., Захаренко А.А., Мешков А.В., Михин А.И., Панфилова В.Н., Пинигин А.Г., Синицын В.Е., Разумовский А.Ю., Федоров Е.Д., Шавров А.А., Щеголев А.А. Инородное тело в пищеварительном тракте. Возрастная группа: взрослые и дети. Основные позиции национальных клинических рекомендаций, утвержденных Министерством здравоохранения в декабре 2021 г. *Эндоскопическая хирургия.* 2022;28(3):5–21. https://doi.org/10.17116/endoskop2022280315

A foreign body in the digestive tract

Age group: adults and children

The main positions of the national clinical recommendations approved by the Ministry of Health in December 2021[1]

© M.P. KOROLJOV[1], M.V. ANTIPOVA[1,2], E.A. DROBJAZGIN[3,4], A.A. ZAHARENKO[5], A.V. MESHKOV[6,7], A.I. MIHIN[8,9], V.N. PANFILOVA[10,11], A.G. PINIGIN[6], V.E. SINICYN[12], A.JU. RAZUMOVSKIJ[9], E.D. FEDOROV[9,12,13], A.A. SHAVROV[9,14], A.A. SHHJOGOLEV[9,15]

[1]St. Petersburg State Pediatric Medical University, St. Petersburg, Russia;
[2]City Mariinsky Hospital, St. Petersburg, Russia;
[3]Novosibirsk State Medical University, Novosibirsk, Russia;
[4]State Novosibirsk Regional Clinical Hospital, Novosibirsk, Russia;
[5]Pavlov First St. Petersburg State Medical University, St. Petersburg, Russia;
[6]Far Eastern State Medical University, Khabarovsk, Russia;
[7]Children's Regional Clinical Hospital, Khabarovsk, Russia;
[8]Pirogov City Clinical Hospital No. 1 of the Department of Healthcare of the City of Moscow, Moscow, Russia;
[9]Pirogov Russian National Research Medical University, Moscow, Russia;
[10]Voino-Yasenetsky Krasnoyarsk State Medical University, Krasnoyarsk, Russia;
[11]Clinic and diagnostic center «MedPractik», Krasnoyarsk, Russia;
[12]Lomonosov Moscow State University, Moscow, Russia;
[13]City Clinical Hospital No. 31 of the Department of Healthcare of the City of Moscow, Moscow, Russia;
[14]Morozovskaya Children's City Clinical Hospital of the Department of Healthcare of the City of Moscow, Moscow, Russia;
[15]Inozemtsev State Clinical Hospital of the Moscow City Health Department, Moscow, Russia

Abstract

The paper presents the main positions of the national clinical recommendations approved by the Ministry of Health in December 2021, which were created by a large team of authors with the direct participation of medical professional non-profit organizations (Association of Endoscopic Society of the Russian Federation «RANDO»; Russian Society of Surgeons; Russian Society of Endoscopic Surgery; Russian Association of Pediatric Surgeons; Russian Society of Radiologists and Radiologists). The article contains data concerning the epidemiology, etiology and pathogenesis of foreign bodies of the digestive tract in both adults and children. Modern classifications of various foreign bodies, the clinical picture of the disease, taking into account the age of patients, are given. The diagnostic algorithm, indications and contraindications to the use of diagnostic methods, as well as indications and methods of conservative management of patients are described in detail. In the section of endoscopic treatment, the deadlines for performing endoscopic removal of foreign bodies and techniques for ensuring safe removal are discussed. A whole section is devoted to the management of patients after endoscopic removal of a foreign body and drug therapy. In addition, the tactics of surgical treatment for foreign bodies of the digestive tract are described in detail. The final section contains information on the medical rehabilitation of patients after the removal of various foreign bodies.

Keywords: *foreign bodies, digestive tract, endoscopic treatment, surgical treatment, adults, children.*

INFORMATION ABOUT THE AUTHORS:
Koroljov M.P. — https://orcid.org/0000-0001-5061-0139
Antipova M.V. — https://orcid.org/0000-0001-6868-1074
Drobjazgin E.A. — https://orcid.org/0000-0002-3690-1316
Zaharenko A.A. — https://orcid.org/0000-0002-8514-5377
Meshkov A.V. — https://orcid.org/0000-0003-1563-3057
Mihin A.I. — https://orcid.org/0000-0002-9010-1213
Panfilova V.N. — https://orcid.org/0000-0003-0681-8279
Pinigin A.G. — https://orcid.org/0000-0002-9602-2858
Sinicyn V.E. — https://orcid.org/0000-0002-5649-2193
Razumovskij A.Ju. — https://orcid.org/0000-0002-9497-4070
Fedorov E.D. — https://orcid.org/0000-0002-6036-7061
Shavrov A.A. — https://orcid.org/0000-0003-3666-2674
Shhjogolev A.A. — https://orcid.org/0000-0002-1423-4284
Corresponding author: Fedorov E.D. — e-mail: efedo@mail.ru

[1]The full text is freely available on the official website of the Ministry of Health of the Russian Federation in the section «Clinical recommendations» https://cr.minzdrav.gov.ru /#!/

TO CITE THIS ARTICLE:
Koroljov MP, Antipova MV, Drobjazgin EA, Zaharenko AA, Meshkov AV, Mihin AI, Panfilova VN, Pinigin AG, Sinicyn VE, Razumovskij AJu, Fedorov ED, Shavrov AA, Shhjogolev AA. A foreign body in the digestive tract. Age group: adults and children. The main positions of the national clinical recommendations approved by the Ministry of Health in December 2021. *Endoscopic Surgery = Endoskopicheskaya khirurgiya*. 2022;28(3):5–21. (In Russ.). https://doi.org/10.17116/endoskop2022280315

Краткая информация по заболеванию

Определение заболевания. Инородное тело (ИТ) пищеварительного тракта — любой объект органического, неорганического, искусственного происхождения, случайно или намеренно проглоченный, введенный в просвет пищеварительного тракта или образовавшийся в самом организме, который по своему составу и расположению не может быть использован в качестве пищи. Истинные/безусловно инородные тела попадают в просвет желудочно-кишечного тракта (ЖКТ) извне, не служат для человека пищей, не образуются и не паразитируют в организме человека. Условно инородные тела, которые не относятся к ИТ по определению (например, пища), либо имеют свои собственные коды в МКБ-10 (например, желчные камни или паразиты), но становятся таковыми при определенных обстоятельствах, например, при вклинении пищевого комка в зону органического сужения пищевода; при миграции из места образования в просвет пищеварительного тракта (например, желчные камни), при образовании конгломератов в просвете ЖКТ (например, конгломерат паразитов, приводящий к острой кишечной непроходимости).

Этиология и патогенез заболевания. Попадание в организм истинных ИТ происходит чаще у детей, чем у взрослых [1, 2]. Это связано с тем, что дети, особенно в раннем возрасте, берут в рот попадающиеся им предметы и таким образом изучают окружающую среду. Даже самые добросовестные родители не всегда способны предотвратить этот процесс. Большая часть ИТ выходит естественным путем, не причиняя вреда здоровью. Наиболее распространенные ИТ ЖКТ у детей — монеты [3, 4]. Факторами, влияющими на возможность самостоятельного прохождения монеты по ЖКТ, являются ее локализация, размер и возраст ребенка. По данным литературы, спонтанное прохождение монеты через пищевод без каких-либо жалоб наблюдается у 30—60% детей.

В то же время задержка ИТ на любом уровне ЖКТ может привести к развитию тяжелых осложнений. Застрявшая в пищеводе дисковая батарейка, которая может привести к возникновению серьезных угрожающих жизни ребенка осложнений — трахеопищеводного и трахеоаортального свища, медиастинита, абсцесса шеи и др., является крайне опасной и экстренной ситуацией [5]. В последние годы в связи с широким распространением бытовой электроники, а также магнитных конструкторов увеличилось количество инородных тел, оказывающих выраженное повреждающее (электрохимическое и компрессионное) воздействие на органы ЖКТ. Пик заболеваемости приходится на возраст от 6 мес до 6 лет.

Взрослые пациенты могут проглотить ИТ случайно; однако нередки ситуации, когда пациенты, страдающие психическими заболеваниями, либо отбывающие наказание, проглатывают или вводят ИТ сознательно, в том числе с целью получения сексуального удовлетворения, через задний проход [6, 7]. Кроме того, существует проблема перевозки различных запрещенных веществ при помощи курьеров, которые проглатывают либо вводят контейнеры с упакованными веществами в просвет ЖКТ с целью их сокрытия. Можно также выделить особую группу «ятрогенных» ИТ, которые намеренно вводятся (например, видеокапсулы, разнообразные стенты, дренажи, бариатрические баллоны и т.д.), либо случайно попадают (например, стоматологические буры, зубные протезы, наконечники клизм и т.д.) в просвет ЖКТ.

Эпидемиология заболевания. Среди взрослых пациентов, нуждающихся в экстренной эндоскопической помощи, 28—33% приходится на поступающих с подозрением на ИТ верхних отделов ЖКТ [8]. По данным главного хирурга и эндоскописта МЗ РФ А.Ш.Ревишвили (Росстат, Федеральное статистическое наблюдение; форма №30), в 2020 г. в нашей стране было выполнено 21 179 эзофагогастродуоденоскопий (ЭГДС) и 477 ректосигмоидо/колоноскопий для удаления ИТ пищеварительного тракта. Диагноз ИТ подтверждается у 25—30% пациентов; осложнения развиваются в 0,5—1% случаев [9]. Частота выявления вклинения пищевого комка оценивается как 13 на 100 тыс. населения [10]. Проглатывание непищевых объектов преднамеренное или непреднамеренное чаще наблюдается у пожилых людей, лиц, находящихся в алкогольном опьянении, у пациентов с задержкой развития и психическими отклонениями, а также у заключенных, преследующих какую-либо цель. В последние годы значительно увеличилась частота проглатывания детьми дисковых (кнопочных) батареек. Батарейки составляют почти 10% от общего количества инородных тел ЖКТ у детей. Частота глотания батареек составляет примерно 10—15 случаев на 1 млн населения и каждый 1000-й эпизод ежегодно приводит к серьезным последствиям [11].

Классификация заболевания. Существует следующая классификация.

Т18. — Инородное тело в пищеварительном тракте. Диагноз с кодом Т18 включает 8 уточняющих диагнозов (подрубрик МКБ-10):

Т18.0 — Инородное тело во рту

Т18.1 — Инородное тело в пищеводе

Т18.2 — Инородное тело в желудке

Т18.3 — Инородное тело в тонкой кишке

Т18.4 — Инородное тело в ободочной кишке

Т18.5 — Инородное тело в заднем проходе и прямой кишке

Т18.8 — Инородное тело в другом или нескольких отделах пищеварительного тракта

Т18.9 — Инородное тело в неуточненной части пищеварительного тракта

Инородные тела подразделяются следующим образом:

— по характеру и происхождению:

Истинные/безусловно ИТ

1. Проглоченные ИТ: а) умышленно; б) случайно; в) незаметно;

2. ИТ введенные в просвет ЖКТ восходящим путем (через задний проход);

3. ИТ введенные/оставленные в просвете ЖКТ сознательно или забытые при эндоскопических, оперативных и иных диагностических/лечебных вмешательствах;

4. ИТ, попавшие в ЖКТ травматическим путем.

Условно инородные тела

5. Вклиненный пищевой комок;

6. ИТ, образовавшиеся в организме: а) желчные камни; б) желудочные и кишечные безоары; в) каловые камни.

7. Живые инородные тела, в том числе конгломераты паразитов.

— по локализации: пищевод — 68,4%; желудок — 18,9%; тонкая кишка — 7,1%; ободочная кишка — 3%; прямая кишка — 2,6%.

— по количеству: единичные; множественные.

— по динамике: мигрирующие; свободнолежащие; фиксированные.

— по величине:

мелкие — диаметром до 2,5 см или длиной менее 5 см;

средние — диаметром от 2,5 до 5 см или длиной менее 10 см;

крупные — диаметром более 5 см или длиной более 10 см.

— по патологическому воздействию на организм:

инертные ИТ — не оказывающие выраженного патологического воздействия на организм и стенку органа (монеты, мелкие игрушки, клипсы, стеклянные и металлические шарики).

Потенциально агрессивные инородные тела:

а) контейнеры с наркотиками и другими токсичными веществами;

б) хрупкие предметы (например, из тонкого стекла)

Агрессивные инородные тела:

а) химически активные ИТ — вызывающие химические и термические ожоги вплоть до перфорации стенки органа (дисковые батарейки);

б) физически активные ИТ — оказывающие выраженное физическое, компрессионное воздействие на стенку органа (магниты; банки; ртуть);

в) механически активные (остроконечные) ИТ — оказывающие повреждающее механическое действие на стенку органа (иголки, булавки, саморезы, пружины, проволока, в том числе с острыми элементами в виде лезвий типа «егоза»);

г) ИТ с комбинированным воздействием — оказывающие механическое (обтурация, компрессия) и химическое воздействие на организм и стенку органа (безоары, силикагелевые шарики).

Классификация проглоченных инородных тел по степени рентгеноконтрастности представлена в **табл. 1**.

Клиническая картина заболевания. Выделяют 3 формы клинических проявлений ИТ ЖКТ — латентную, манифестную и осложненную [13]. Клинические проявления зависят от характера предмета **(табл. 2)**, его локализации, глубины внедрения в слизистую оболочку, психического состояния и возраста больного.

У детей клиническая картина отличается рядом особенностей, так как зона глоточно-пищеводного перехода у маленьких детей более узкая и длинная, при этом преобладает локализация ИТ в шейном отделе пищевода и 75—90% ИТ имеют непищевой характер. У детей чаще возникает респираторный синдром (кашель, одышка, ложный круп). Основные клинические проявления ИТ пищевода у детей по данным

***Таблица 1.* Классификация проглоченных инородных тел по степени рентгеноконтрастности [12]**

***Table 1.* Classification of ingested foreign bodies according to the degree of radiopacity [12]**

Рентгеноконтрастность	Инородное тело
Рентгеноконтрастные ИТ. Как правило, хорошо видны при рентгенологическом исследовании	Истинные рентгенопозитивные инородные тела непищевого происхождения Мясные кости
Малоконтрастные и рентгенонегативные ИТ. По большей части не видны при рентгенологическом исследовании	Пищевой комок Рыбьи или куриные кости Дерево, пластик, стекло. Тонкие металлические предметы

Таблица 2. **Классификация проглоченных инородных тел по версии Европейского общества гастроинтестинальной эндоскопии [12]**

Table 2. **Classification of swallowed foreign bodies according to the European Society of Gastrointestinal Endoscopy [12]**

Тип	Пример
Тупые предметы	Круглые предметы: монета, пуговица, игрушка. Батарейки, магниты
Остроконечные предметы	Тонкие предметы: игла, зубочистка, кость, булавка, осколки стекла. Острые предметы неправильной формы — фрагмент зубного протеза, лезвие бритвы
Длинные предметы	Мягкие предметы: струна, веревка. Твердые предметы: зубная щетка, столовый прибор, отвертка, ручка, карандаш
Пищевые комки	С костями или без костей
Другие	Контейнеры с запрещенными веществами

исследований варьируются и включают гиперсаливацию, поперхивание, рвоту, явления дисфагии и одинофагии, чувство комка в горле, кашель, хрипы, свистящее дыхание и др. [14]. При проглатывании детьми монет преобладающими симптомами служат рвота и гиперсаливация [15].

У 50—68% взрослых пациентов с ИТ глотки и пищевода наблюдается выраженная клиническая картина. К наиболее частым клиническим симптомам ИТ, застрявшего в пищеводе, относятся боли по ходу пищевода, слюнотечение, боли в яремной ямке, затылке, спине, эпигастрии, дисфагия, срыгивание, одышка. Вынужденное положение туловища характерно при ИТ в виде «якорей» [16]. Вторичные проявления характеризуются повышением температуры тела, обезвоживанием, саливацией, неприятным запахом изо рта, осиплостью голоса, инфильтрацией мягких тканей шеи, подкожной эмфиземой, пневмотораксом и др. Характерны холодный пот, бледность кожных покровов, иногда нарушение ритма сердца. При этом 10% ИТ пищевода не вызывают симптомов.

В случае, если ИТ прошло через пищевод в желудок, большинство пациентов не имеют симптомов, но ощущение ИТ с дисфагией может сохраняться в течение нескольких часов и, таким образом, может имитировать наличие ИТ в пищеводе (признак Турнера) [2]. Часто ощущение «инородного тела» бывает у эмоционально лабильных людей, такие «мнимые» ИТ наблюдаются в 10—15% случаев.

При ИТ в желудке и ДПК клинические проявления бывают мало выражены. Только крупные, длинные и остроконечные предметы проявляются клинически. При наличии в желудке крупных ИТ больных часто беспокоят тупые боли в эпигастрии, усиливающиеся после приема пищи, а также чувство металлического привкуса во рту, тошноты и тяжести в эпигастральной области. Мелкие ИТ обычно не вызывают жалоб. При длительном пребывании ИТ в просвете желудка или ДПК, в связи с пролежнем и последующей перфорацией стенки органа появляются перитонеальные симптомы либо образование забрюшинного инфильтрата [15]. Последнее характерно для ИТ, фиксированного в вертикальном положении в месте перехода нисходящей части ДПК в нижнегоризонтальную [16].

ИТ больших размеров в прямой кишке (крупные игрушки, баллоны и иные сосуды, продолговатого размера фрукты, овощи), намеренно введенные в просвет прямой кишки, особенно у детей, могут вызывать тенезмы, боли в области промежности, задержку стула и газов [17].

Отсутствие клинических проявлений не должно служить поводом для отказа от дальнейшего обследования больного с подозрением на ИТ пищеварительного тракта.

В 80—90% случаев ИТ выходят самостоятельно. Тем не менее в 10—20% случаев пациенты нуждаются в эндоскопическом пособии, менее чем в 1% случаев необходимо хирургическое вмешательство для удаления ИТ или для устранения осложнений, связанных с ИТ [18—20].

Диагностика заболевания или состояния, медицинские показания и противопоказания к применению методов диагностики

— Критерием установления диагноза служит обнаружение ИТ при рентгенологическом/эндоскопическом исследовании либо при интраоперационной ревизии [21—24]. Уровень убедительности рекомендаций (УУР) — В, Уровень достоверности доказательств (УДД) — 3.

Комментарии. Основанием для постановки диагноза «инородное тело ЖКТ» на догоспитальном этапе служат данные анамнеза и объективного осмотра.

Жалобы и анамнез

— Рекомендуются тщательная оценка жалоб и детальный сбор анамнеза пациента, которые служат неотъемлемой, а в ряде случаев критически важной частью обследования пациентов с подозрением на наличие ИТ ЖКТ [2, 22, 24, 25] (УУР — А, УДД — 3).

Комментарии. Сбор анамнеза у взрослых не вызывает затруднений, кроме пациентов с психическими

отклонениями либо пациентов, скрывающих суть произошедшего. Пациенты с ИТ пищевода, особенно с вклиненными пищевыми комками, почти всегда имеют жалобы и могут точно определить время начала симптомов и локализовать зону дискомфорта. Однако область дискомфорта часто не коррелирует с местом вклинения [23, 24]. ИТ в пищеводе вызывают такие симптомы, как дисфагия, одинофагия или боль за грудиной; кроме того, часто наблюдаются боль в горле, ощущение ИТ, тошнота и рвота. Респираторные симптомы включают удушье, стридор или одышку и могут быть результатом аспирации слюны или сдавливания трахеи ИТ. Гиперсаливация и неспособность глотать жидкости служат симптомами, свидетельствующими о полной непроходимости пищевода [18, 25].

У детей необходимо помнить об особенностях диагностики ИТ при наличии органической патологии пищевода (ожоги пищевода; перенесенные операции по поводу атрезии пищевода). Появление у такого ребенка жалоб на дисфагию, слюнотечение, поперхивание или апноэ при попытке кормления заставляет предположить наличие ИТ и служит показанием к проведению диагностической эзофагоскопии [1].

При сборе анамнеза важно уточнение характера проглоченного ИТ, времени с момента попадания ИТ в просвет ЖКТ. Стоит отметить, что рентгенологическая картина при проглатывании монет очень схожа с таковой при проглатывании дисковых батареек, поэтому необходимо тщательное изучение анамнестических данных [26, 27]. Помимо факта проглатывания батареек сбор анамнеза у родителей или законных представителей ребенка крайне необходим и в случае проглатывания других агрессивных по своему физическому, химическому и механическому воздействию ИТ.

Важно выяснить, не предпринимал ли пациент самостоятельных попыток извлечения или «проталкивания» ИТ, например, путем проглатывания большого количества сухого хлеба. Если пациент обследовался на амбулаторном этапе или переведен из другого стационара, необходимо выяснить, производились ли попытки эндоскопического удаления ИТ.

При сборе анамнеза уточняется наличие/отсутствие в анамнезе эпизодов с аналогичной симптоматикой; наличие/отсутствие установленного ранее диагноза эозинофильного эзофагита, гастроэзофагеальной рефлюксной болезни, рубцовой стриктуры пищевода, ахалазии кардии, что может иметь существенное диагностическое значение у пациентов с ИТ пищевода алиментарного происхождения, особенно у пациентов пожилого и старческого возраста. Уточняется наличие сопутствующей патологии, показаний и противопоказаний к эндоскопическому и другим видам инструментального обследования.

Физикальное обследование

— При поступлении пациента с подозрением на ИТ ЖКТ в стационар рекомендуется физикальное обследование больного оториноларингологом (при проглатывании ИТ) и хирургом, при этом особое внимание необходимо уделять оценке общего состояния пациента и клинических симптомов возможных осложнений [11, 26—28] (УУР — С, УДД — 5).

Комментарии. Наличие гипертермии и тахикардии у пациента с ИТ — настораживающие признаки, указывающие на развитие у него осложнения. При физикальном осмотре оториноларинголог (а в его отсутствие — замещающий его врач) должен подтвердить либо исключить наличие проглоченного ИТ в ротовой полости и глотке. Хирург исключает/подтверждает признаки перфорации пищевода (осматривает и пальпирует шею, подчелюстные области для исключения подкожной эмфиземы, отека, инфильтратов), а также исключает/подтверждает признаки осложнений со стороны желудка, тонкой и толстой кишки (наличие инфильтратов брюшной полости, перитонеальных симптомов, признаков кишечной непроходимости и т.д.). Следует также провести исследование легких для выявления хрипов или аспирации. При подозрении на ИТ прямой кишки необходимо провести пальцевое ректальное исследование.

Лабораторные диагностические исследования

— Пациенту с ИТ при поступлении в стационар рекомендуется выполнить стандарный перечень лабораторных диагностических исследований для своевременной диагностики признаков воспаления, выявления сопутствующих заболеваний, нарушений гомеостаза и системы свертывания крови [29—31] (УУР — С, УДД — 5).

Инструментальные диагностические исследования

— Неотложная обзорная рентгенография мягких тканей шеи, органов грудной и брюшной полости рекомендуется пациентам с подозрением на рентгеноконтрастное ИТ ЖКТ, а также в случае, если характер ИТ неизвестен — для его обнаружения, уточнения локализации, размеров, конфигурации и числа ИТ [11, 32—35] (УУР — В, УДД — 1).

Комментарии. Обзорное рентгенологическое исследование позволяет определить структуру ИТ, уровень его расположения, наличие тех или иных осложнений, вызванных ИТ. При подозрении на ИТ шейного отдела пищевода больному проводят обзорную рентгеноскопию и ренгенографию мягких тканей шеи в боковой и прямой проекции с приподнятой головой, чтобы не перекрывать зону шейного отдела пищевода и глоточно-пищеводного перехода.

— Детям с подозрением на проглатывание ИТ, даже в отсутствие убедительных клинических симптомов, рекомендована неотложная рентгенография мягких тканей

шеи, грудной и брюшной полости, таза в 2 проекциях, по показаниям [36] (УУР — С, УДД — 4).

Комментарии. Большинство истинных рентгенопозитивных ИТ можно идентифицировать рентгенологически; однако тонкие металлические предметы, например алюминиевые отрывные язычки от банок и бутылок с напитками, дерево, пластик и стекло, а также тонкие рыбные или куриные кости нередко сложно обнаружить **(табл. 1)**, что ограничивает возможности рентгеноскопии при первичной диагностике этого патологического состояния [37, 38]. Кроме идентификации ИТ при обзорном рентгенологическом исследовании могут быть выявлены такие осложнения, как аспирация, пневмомедиастинум, пневмоперитонеум или подкожная эмфизема [18, 39, 40,].

— Обзорное рентгенологическое исследование у пациентов с застрявшим пищевым комком, не содержащим костей, без признаков осложнений, как правило, не рекомендуется [11, 18] (УУР — С, УДД — 5).

— Рентгеноскопия глотки и пищевода с контрастированием рекомендуется при подозрении на обтурацию просвета и/или перфорацию пищевода; при подозрении на наличие в пищеводе рентгеннегативного ИТ, а также в случае, если возникают сомнения относительно локализации ИТ в желудке или нижележащих отделах ЖКТ [16, 18, 41] (УУР — С, УДД — 5).

Комментарии. Применение водорастворимого рентгеноконтрастного средства, содержащего йод, позволяет в дальнейшем беспрепятственно выполнить эндоскопическое исследование, а данные рентгеноскопии с контрастированием помогают в оценке состояния пищевода и рисков, связанных с выполнением последующего эндоскопического пособия [12]. При этом рентгеноскопия глотки и пищевода с контрастированием не должна быть причиной задержки эндоскопического вмешательства. Выполняя это лучевое исследование при подозрении на обтурацию просвета пищевода, следует предупредить пациента, чтобы он выпивал рентгеноконтрастное средство малыми порциями.

— НЕ рекомендуется использование рентгеноконтрастных средств, содержащих бария сульфат для контрастирования ЖКТ у пациентов с ИТ [11, 24, 42, 43] (УУР — В, УДД — 3).

— Выполнение компьютерной томографии (КТ) органов грудной и брюшной полости рекомендуется пациентам с клиническими проявлениями перфорации пищевода, флегмоны шеи, медиастинита и другими осложнениями, вызванными ИТ ЖКТ, требующими оперативного лечения [11, 45—48] (УУР — В, УДД — 3).

Комментарии. У взрослых пациентов рыбьи кости и фрагменты иных костей являются наиболее часто попадающими в организм ИТ. Чаще всего они застревают в верхней части пищевода и несут в себе высокую угрозу перфорации органа [49—58]. Однако обзорная рентгенография не всегда надежно обнаруживает малоконтрастные ИТ, особенно кости рыб. Даже когда рыбьи кости, пусть и с минимальным содержанием кальция, достаточно рентгеноконтрастны для визуализации на рентгенограммах, большие массы мягких тканей и жидкости могут скрывать их, особенно у пациентов с ожирением [59]. У детей КТ рекомендована для рентгеннегативных ИТ.

Если на основании клинических или рентгенологических данных подозревается перфорация, показана КТ — с ее помощью можно визуализировать форму, размер, расположение и глубину проникновения ИТ, а также состояние окружающих тканей, что важно при определении вариантов лечения и оценки риска, связанного с эндоскопическим вмешательством. КТ не только предоставляет более детальную топографо-анатомическую информацию, но и позволяет выявить другие осложнения, такие как образование абсцесса, медиастинит или аортальные/трахеальные свищи [60—66].

— Рекомендуется тщательно проанализировать клиническую картину и данные лучевых методов исследования перед тем, как приступать к эндоскопическому исследованию [11, 12, 67, 68] (УУР — С, УДД — 5).

— Эндоскопическое исследование (А03.16.001 эзофагогастродуоденоскопия) верхних отделов ЖКТ рекомендуется всем пациентам с подозрением на ИТ этих отделов — для его обнаружения, особенно при отрицательных данных рентгенологического исследования; для уточнения характера ИТ; для оценки состояния просвета и слизистой оболочки пищеварительного тракта, а также в качестве первого — диагностического этапа лечебного эндоскопического вмешательства [11, 37, 67—71] (УУР — В, УДД — 2).

Комментарии. Сроки проведения эндоскопии зависят от многих факторов, включая возраст, клиническое состояние пациента, время последнего приема пищи, типа ИТ, его расположения и времени, прошедшего с момента его попадания в организм. Зарубежные и отечественные источники литературы сходятся во мнении, что ИТ пищевода у детей подлежат неотложной эндоскопической диагностике и удалению менее чем через 24 ч с момента проглатывания, так как любая задержка снижает вероятность успешного внутрипросветного извлечения и увеличивают риск возникновения осложнений, в том числе перфорации пищевода [72, 73].

— Эндоскопическое исследование прямой и при необходимости сигмовидной ободочной кишки (ректороманоскопию) рекомендуется выполнить пациентам при подозрении на ИТ прямой/сигмовидной ободочной кишки [74, 75] (УУР — А, УДД — 3).

Иные диагностические исследования

— Дифференциальную диагностику ИТ рекомендуется проводить с заболеваниями, которые способны имитировать клиническую картину ИТ ЖКТ [76—80] (УУР — С, УДД — 5).

Лечение

Консервативное ведение пациентов

— Консервативное ведение пациентов, а именно динамическое наблюдение за проглоченным ИТ ЖКТ, без его эндоскопического извлечения, рекомендуется в ситуациях, когда у пациентов нет клинической симптоматики, а само ИТ является тупым, инертным и небольшим, т.е., когда имеется гарантия его безопасного самопроизвольного отхождения [11, 70, 81] (УУР — С, УДД — 4).

Комментарии. Консервативное ведение пациентов возможно в случае, если диаметр и длина инертного ИТ без острых контуров не превышают 2—2,5 и 5 см соответственно [51]. Рекомендация особенно справедлива в тех случаях, когда на момент обследования пациента проглоченное ИТ уже находится в тощей, подвздошной или толстой кишке. Следует еще раз подчеркнуть, что батарейки, особенно дисковые, и магниты относятся к агрессивным ИТ и, следовательно, при их проглатывании пациента нельзя вести консервативно, даже если на рентгенограммах виден только один магнит или на основании анамнеза предполагается проглатывание только одного магнита. Дополнительные, не обнаруженные магниты или металлические предметы, проглоченные вместе с магнитом, могут привести к тяжелому повреждению органов пищеварительного тракта [41, 81—83].

Эффективность медикаментозного лечения при вклинении пищевого комка остается спорной и поэтому медикаментозное лечение, даже если оно предпринято, не должно задерживать эндоскопию. Через ЖКТ самостоятельно и без осложнений проходят 80—90% ИТ [84—89]. Известно, что и у детей 80% инородных тел выходят из ЖКТ естественным путем, без необходимости какого-либо вмешательства [90, 91]. Вклинение, перфорация или непроходимость часто возникают в местах физиологического сужения или изгибов. Области физиологического сужения включают верхний пищеводный сфинктер, проекцию дуги аорты и ствола левого главного бронха, нижний пищеводный сфинктер, привратник, илеоцекальный клапан и задний проход; «подкова» двенадцатиперстной кишки (ДПК) представляет собой физиологический изгиб (ангуляцию). Как только ИТ прошли пищевод, большинство из них проходят весь ЖКТ в течение 4—6 дней или в редких случаях до 4 нед. Как правило, предметы диаметром более 2—2,5 см не проходят через привратник или илеоцекальный клапан, а предметы длиной более 5—6 см не проходят через «подкову» ДПК [92—96]. Амбулаторное наблюдение за пациентами возможно в отсутствие у них симптомов, если диаметр ИТ находящихся в желудке меньше 2—2,5 см, а длина меньше 5—6 см. Пациенты должны быть проинструктированы о возможности возникновения перфорации или тонкокишечной непроходимости и знать их симптомы, а также следить за своим стулом.

— Рекомендуется пристальное наблюдение за пациентами без клинической симптоматики, проглотившими контейнеры с наркотиками [25, 97, 98] (УУР — С, УДД — 5).

Комментарии. Термин body packing — «живые контейнеры» относится к контрабанде наркотиков путем их сокрытия в ЖКТ. Запрещенные наркотики (чаще всего кокаин или героин) упаковываются в латексные презервативы или воздушные шарики и проглатываются или вводятся в прямую кишку в нескольких экземплярах. Контейнеры с наркотиками обычно видны на рентгенограмме. Разрыв и попадание содержимого в просвет ЖКТ может привести к смертельной интоксикации. Поэтому не следует пытаться выполнить их эндоскопическое удаление, вместо этого рекомендуется консервативный подход, включающий клиническое наблюдение в условиях стационара, лаваж кишечника и рентгенологический контроль за прохождением контейнеров. Симптоматика может проявляться признаками интоксикации либо кишечной непроходимостью в случае вклинения контейнеров, при этом требуется неотложное хирургическое вмешательство [21, 41, 51, 79, 81].

— В процессе динамического наблюдения за небольшим тупым иинертным рентгеноконтрастным ИТ рекомендуется периодический рентгенологический контроль его продвижения по ЖКТ [25, 82] (УУР — С, УДД — 5).

Комментарии. В отсутствие симптомов достаточно еженедельных рентгенограмм, чтобы документировать продвижение ИТ. Если ИТ не выходит за пределы желудка в течение 3—4 нед, его следует извлечь эндоскопически [21, 26, 41, 51, 79, 81]. Рекомендация часто используется в педиатрической практике.

— При безоарах желудка рекомендуется начинать лечение с консервативной терапии, включающей прием 5—10% раствора пищевой соды или напитков, содержащих ортофосфорную кислоту [3, 9, 17, 19] (УУР — В, УДД — 3).

Комментарии. Даже если этот вид лечения и не приведет к полному эффекту, он способствует размягчению безоаров растительного происхождения, что облегчает последующее эндоскопическое вмешательство. В промежутках между сеансами лечебной эндоскопии следует продолжать консервативную терапию. При частично разрушенных безоарах она оказывает более выраженное терапевтическое действие.

— Не рекомендуется (противопоказано) консервативное ведение пациентов с агрессивными ИТ, а именно химически и физически активными ИТ (магниты, батарейки), с механически активными ИТ (остроконечные ИТ), ИТ комбинированного действия (безоары, силикагелевые шарики), а также при любых длительно стоящих ИТ пищевода [8, 16, 19, 83] (УУР — В, УДД — 3).

Комментарии. Рекомендуемые сроки выполнения эндоскопического вмешательства, в зависимости от типа и локализации ИТ, представлены в **табл. 3**.

Таблица 3. **Рекомендуемые сроки эндоскопического вмешательства при инородных телах верхних отделов ЖКТ**
Table 3. **Recommended terms of endoscopic intervention for foreign bodies of the upper gastrointestinal tract**

Тип ИТ	Локализация	Сроки
Батарейка	Пищевод	Экстренно
	Желудок/тонкая кишка	Срочно
Магнит	Пищевод	Срочно
	Желудок/тонкая кишка	Срочно
Остроконечное ИТ	Пищевод	Экстренно
	Желудок/тонкая кишка	Срочно
Тупые ИТ малого размера (диаметром <2—2,5 см)	Пищевод	Срочно
	Желудок/тонкая кишка	Отсроченно
Тупые ИТ тела среднего размера (диаметром ⩾2—2,5⩽5 см)	Пищевод	Срочно
	Желудок/тонкая кишка	Отсроченно
Большие инородные тела (>5—6 см)	Пищевод	Срочно
	Желудок/тонкая кишка	Срочно
Пищевые комки	Пищевод	Экстренно (срочно в отсутствие симптомов и при полной обструкции)

Примечание. Экстренно — предпочтительно в течение 2 ч, но не позднее 6 ч; срочно — в течение 24 ч; отсроченно — в течение 72 ч от момента поступления [11].

Эндоскопическое лечение

— Рекомендуется тщательно проанализировать анамнез, клиническую картину, данные лучевых методов исследования и эндоскопическую картину перед принятием решения об эндоскопическом удалении ИТ ЖКТ [12, 56, 90] (УУР — В, УДД — 4).

— Рекомендуется экстренное (предпочтительно в течение 2 ч, но не позднее 6 ч от поступления в стационар) эндоскопическое вмешательство по поводу ИТ, вызвавших полную обструкцию пищевода, а также по поводу остроконечных ИТ и батареек, расположенных в пищеводе. Рекомендуется срочное (в пределах 24 ч от поступления) эндоскопическое вмешательствопо поводу иных ИТ пищевода, в том числе магнитов, не вызывающих его полной обструкции [1, 5, 25, 59] (УУР — С, УДД — 5).

Комментарии. Пациенты с клиническими признаками полной обструкции пищевода (гиперсаливация и неспособность глотать жидкости) имеют высокий риск аспирации и требуют экстренного (предпочтительно в течение 2 ч, но не позднее 6 ч) эндоскопического вмешательства. В равной мере это относится и к детям: при наличии у ребенка симптомов полной обструкции (слюнотечение, боли в шее) рекомендуется извлечение пищевого комка из пищевода экстренно (до 2 ч); если ребенок не имеет клинических симптомов, показано срочное удаление пищевого комка (до 24 ч).

Частота перфорации, вызванной попаданием внутрь остроконечных предметов, составляет почти 35%, поэтому рекомендуется извлекать эти ИТ из пищевода также в экстренном порядке [21, 30, 41, 44, 51, 58, 64, 67, 75, 79—81]. Кнопочные батарейки или маленькие дисковые батарейки (которые используются в часах, слуховых аппаратах, калькуляторах и других небольших электронных устройствах) могут очень быстро привести к повреждению пищевода с развитием перфорации или свища из-за пролежня, электрического разряда или химической травмы. Узкий просвет пищевода обеспечивает контакт слизистой оболочки с обоими полюсами батареи, что приводит к электрическим ожогам. Кроме того, некроз может возникнуть в результате утечки щелочных веществ, содержащихся в батарейке. Батарейки также содержат тяжелые металлы, но в небольших количествах, которые вряд ли способны вызвать интоксикацию. Проглатывание цилиндрических батареек встречается редко (0,6% случаев) и реже вызывает симптомы [21, 41, 44, 51, 75, 79, 81]. У детей при проглатывании одной цилиндрической батарейки рекомендуется ее срочное эндоскопическое удаление (<24 ч) при расположении в пищеводе и как можно более быстрое удаление — при ее нахождении в других отделахЖКТ, при наличии симптомов у ребенка.

ИТ пищевода и пищевые комки, застрявшие в пищеводе, должны быть удалены в течение 24 ч, поскольку задержка снижает вероятность успешного удаления и увеличивает риск развития осложнений [21, 41, 51, 58, 75, 79—81]. Риск серьезных осложнений (например, перфорация с медиастинитом или без него, заглоточный абсцесс и аорто-пищеводный свищ) увеличивается в 14,1 раза при нахождении ИТ в пищеводе более 24 ч [67].

— Рекомендуется экстренное (в первые 2 ч от поступления) удаление остроконечных ИТ, крупных/длинных ИТ, а также магнитов и батареек, располагающихся в желудке или проксимальной части ДПК у детей с клиническими симптомами. Рекомендуется срочное (в пределах 24 ч от момента поступления) эндоскопическое вмешательство по поводу остроконечных, крупных/длинных ИТ, а также магнитов и батареек, располагающихся в желудке у взрослых пациентов и магнитов

у детей без клинической симптоматики) [2, 5, 25, 59] (УУР — С, УДД — 5).

Комментарии. Экстренное удаление дисковых батареек из желудка ребенка без клинической симптоматики рекомендуется при наличии известной или предполагаемой анатомической патологии ЖКТ (например, дивертикул Меккеля) и/или если ребенок одновременно проглотил магнит. Дисковые батарейки диаметром более 20 мм, находящиеся в желудке, необходимо удалить эндоскопически, если они не вышли из желудка в течение 48 ч.

Несмотря на то что большинство остроконечных предметов могут пройти через ЖКТ без побочных явлений, риск развития осложнений достигает 35%. Поэтому рекомендуется извлекать остроконечные предметы из желудка или проксимального отдела ДПК эндоскопически, если это можно сделать безопасно с учетом состояния пациента и риска аспирации, если пациент недавно принимал пищу [51, 79, 81].

Из-за силы притяжения между проглоченными магнитами или между одним магнитом и металлическими инородными телами, проглоченными одновременно с ним, может возникнуть пролежень, свищ, перфорация, обструкция или заворот. Рекомендуется эндоскопическое удаление этих ИТ в срочном порядке (в течение 24 ч), даже если на рентгенограммах виден только один магнит или на основании анамнеза предполагается проглатывание только одного магнита. Дополнительные, не обнаруженные магниты или металлические предметы, проглоченные вместе с магнитом, могут привести к тяжелому повреждению ЖКТ [21, 41, 51, 75].

Некоторые авторы предлагают эндоскопическое извлечение батареек, прошедших через пищевод, в экстренном порядке, другие — только при наличии сопутствующих признаков повреждения ЖКТ [21, 41, 51, 75, 79, 81]. Большинство кнопочных и маленьких дисковых батареек, попавших в желудок, пройдут ЖКТ без осложнений. Риск электрических ожогов от батареек, прошедших в желудок, невелик по сравнению с риском от тех же батареек, остановившихся в пищеводе. С учетом опасности колликвационного некроза из-за утечки содержимого батарейки, извлечение батарейки из желудка в течение 24 ч кажется уместным. Как только батарейка прошла ДПК, в 85% случаев она проходит через оставшуся часть кишечника в течение 72 ч. ИТ желудка среднего размера диаметром более 2—2,5 см обычно не проходят через привратник и должны быть извлечены эндоскопически в течение 24—48 ч от момента поступления пациента в стационар. Предметы длиной более 5—6 см обычно застревают в изгибе ДПК и должны быть удалены в срочном порядке из-за риска перфорации, возможном в 15—35% случаев. Если тупое, инертное, небольшое ИТ не выходит за пределы желудка в течение 3—4 нед, его следует извлечь эндоскопически [21, 26, 41, 79, 81].

— Рекомендуется экстренное удаление ИТ больших размеров из прямой кишки, особенно у детей [18, 76] (УУР — В, УДД — 3).

Комментарии. Вмешательство следует выполнять под наркозом после предварительной девульсии ануса. Прямую кишку следует осмотреть в зеркалах и визуализировать ИТ. Для извлечения последнего используются хирургические инструменты — зажимы Кохера, окончатые зажимы.

— Выполнять эндоскопическое удаление ИТ из ЖКТ рекомендуется с анестезиологическим пособием под общим обезболиванием [9, 13, 83] (УУР — С, УДД — 5).

Комментарии. Предпочтительным методом анестезиологического пособия, особенно при извлечении потенциально травмоопасных ИТ, служит общее обезболивание с введением миорелаксантов. Интубация трахеи обеспечивает идеальные условия для безопасного извлечения ИТ и защиты дыхательных путей пациента от возможной аспирации [25]. Эндотрахеальная интубация может потребоваться в случае, если пациент неадекватно реагирует на процедуру или если существует высокий риск аспирации (например, заполненный желудок, проксимальное расположение ИТ в пищеводе, вклинение пищевого комка). Эндоскопическое удаление нетравмоопасных ИТ у взрослых пациентов может быть выполнено под внутривенным обезболиванием с сохранением спонтанного дыхания или в условиях глубокой седации [12]. В отсутствие возможности выполнения вмешательства под внутривенной седацией может быть рассмотрен вариант извлечения ИТ под местной анестезией [7].

— В отсутствие противопоказаний извлечение ИТ верхних отделов ЖКТ рекомендуется выполнять эндоскопическим способом с использованием гибковолоконной видеэндоскопической техники [7, 12, 25, 92, 93] (УУР — В, УДД — 2).

Комментарии. Гибковолоконная эндоскопия — лучший диагностический и лечебный метод при ИТ и вклинении пищевых комков в верхних отделах ЖКТ, с процентом успеха более 95% и частотой развития осложнений 0—5% [30, 34, 37, 41, 42, 51, 64, 71, 75, 79, 87]. Жесткая (ригидная) эзофагоскопия сопровождается более частыми осложнениями при удалении ИТ из пищевода, поэтому ее использование в повседневной практике не рекомендуется [54].

При длительно стоящем ИТ в ЖКТ, а также в случае, если ранее предпринимались безуспешные попытки извлечения ИТ, рекомендуется извлекать его в условиях операционной с инсуффляцией углекислого газа.

— При эндоскопическом извлечении остроконечных ИТ рекомендуется использовать защитные устройства на эндоскоп для того, чтобы избежать повреждения желудка, пищевода и глотки, а также аспирации содержимого [7, 25] (УУР — С, УДД — 5).

Комментарии. При острых краях ИТ возможно использование дистального колпачка, защитного конуса или тубуса, который предварительно надевается

на эндоскоп и выдвигается за его дистальный конец по мере необходимости. Защита дыхательных путей имеет особое значение при удалении ИТ и извлечении пищевых комков. При удалении остроконечных предметов, расположенных дистальнее пищевода, следует использовать более длинный (45—60 см) тубус, который устанавливается за нижний пищеводный сфинктер. Применение прозрачного колпачка или латексного резинового конуса рекомендуется для предотвращения повреждения слизистой оболочки остроконечными предметами, если в наличии нет тубуса [37, 41, 51, 58, 64, 75, 79, 81, 91].

— Для эндоскопического извлечения ИТ рекомендуется использовать специально предназначенные для этого эндоскопические инструменты, выбор которых зависит от типа и локализации проглоченного ИТ [25] (УУР — С, УДД — 5).

Комментарии. Выбор инструмента для извлечения ИТ определяется размером и формой последнего, длиной эндоскопа и его инструментальным каналом, а также предпочтениями и опытом эндоскописта. Удаление ИТ стандартными биопсийными щипцами редко бывает успешным из-за небольшой ширины открытия, поэтому не рекомендуется [41]. Щипцы, используемые для извлечения ИТ обладают значительным разнообразием конфигураций рабочих браншей: «зуб крысы», «зуб аллигатора» или «зуб акулы». Захваты для извлечения ИТ с 3—5 браншами могут быть полезны для извлечения мягких предметов, но не для твердых или тяжелых предметов, потому что эти захваты недостаточно надежно фиксируют их. Эндоскопические корзины могут быть полезны для круглых предметов, а сетчатые или пластиковые ловушки могут обеспечить более надежный захват некоторых ИТ (монет, батареек, магнитов) и для удаления пищевых комков единым блоком [41, 51, 58, 75, 79, 81].

— Вклинение пищевого комка в пищеводе рекомендуется устранять путем аккуратного низведения/проталкивания пищевого комка в желудок. Если это не удается, следует предпринять его извлечение наружу [25, 77] (УУР — С, УДД — 5).

Комментарии. При возникновении значительного сопротивления проталкивание не следует продолжать из-за высокой частоты случаев патологических изменений пищевода дистальнее комка. Применение чрезмерной силы повышает риск перфорации. Пищевые комки, которые не могут быть перемещены в желудок, особенно содержащие кости или имеющие острые края, должны быть извлечены единым блоком или по частям после фрагментации с использованием захватывающих щипцов различных типов, полипэктомических петель, сетчатых ловушек или корзин Дормиа [21, 36, 39, 41, 51, 54, 58, 64, 75, 79, 81, 87].

— НЕ рекомендуется эндоскопическое удаление контейнера с наркотическими веществами [7, 12, 25] (УУР — С, УДД — 5).

— Не рекомендуется (противопоказано) изолированное эндоскопическое удаление ИТ при перфорации органа с развитием тяжелых гнойно-септических осложнений — флегмоны, медиастинита, перитонита [7, 12] (УУР — С, УДД — 5).

Комментарии. Возможен вариант эндоскопического извлечения ИТ из просвета органа в операционной при выполнении хирургического вмешательства [7]. В случае хирургического дренирования средостения возможна попытка гибкой (реже — ригидной) эзофагоскопии во время операции, предпочтительно с инсуффляцией углекислого газа.

— Рекомендуется прекратить попытки эндоскопического извлечения ИТ в случае возникновения массивного кровотечения, не поддающегося остановке через эндоскоп, а также в случае, если ИТ не удается извлечь под наркозом, а дальнейшие попытки его извлечения увеличивают риск повреждения стенки полого органа [12] (УУР —С, УДД — 5).

Комментарии. В небольшом числе случаев, когда ИТ имеет сложную конфигурацию, несколько точек фиксации в пищеводе (например, рыболовный крючок, проволока «егоза»), излишняя настойчивость в попытках эндоскопического удаления может привести к значительному увеличению объема травмы и последующего оперативного вмешательства [9, 42].

— После эндоскопического извлечения ИТ в обязательном порядке рекомендуется осмотреть место его фиксации и оценить степень повреждения стенки полого органа как в зоне исходного расположения ИТ, так и по траектории его извлечения [7, 12] (УУР — С, УДД — 4).

Комментарии. Оценка состояния слизистой оболочки и собственно стенки полого органа позволит определить дальнейшую тактику ведения пациента, а также сроки его пребывания в стационаре [12].

— В случае наличия «свежей» (менее 6 ч) перфорации пищевода ИТ возможно эндоскопическое закрытие дефекта стенки пищевода методом эндоскопического клипирования [12] (УУР — С, УДД — 5).

Комментарии. В настоящее время наличие широкого спектра эндоскопических клипс позволяет закрыть значительные по длине дефекты стенки пищевода, а адекватная антибактериальная терапия позволит избежать гнойно-септических осложнений [32]. Процедура клипирования должна проводиться опытным специалистом с инсуффляцией углекислого газа.

— После ликвидации вклинения пищевого комка либо извлечения небольшого инертного и тупого ИТ рекомендуется тщательно обследовать место фиксации/препятствия для прохождения ИТ для уточнения причины нарушения пассажа по данному участку ЖКТ [25, 77, 86] (УУР — С, УДД — 4).

Комментарии. Причиной проблем с прохождением пищевого комка, а также инертных ИТ, как правило, служат заболевания, приводящие к органическому, реже функциональному нарушению проходимости ЖКТ. К ним относятся опухоли, рубцово-воспалительные

стриктуры, в том числе при болезни Крона, ахалазия кардии, эозинофильный эзофагит. Для исключения либо подтверждения базового заболевания показано тщательное исследование, а в ряде случаев биопсия из места фиксации ИТ [24].

Патология пищевода обнаруживается более чем у 75% пациентов с клиничекой картиной вклинения пищевого комка [21, 30, 36, 39, 37, 41, 51, 58, 71, 75, 79, 81, 87]. Наиболее частой патологией являются стриктуры пищевода (в основном пептические) — более 50% и эозинофильный эзофагит — около 40%. Реже причиной вклинения пищевого комка служит рак пищевода или нейромышечные заболевания с нарушением моторики пищевода, такие как ахалазия, диффузный эзофагоспазм и «пищевод щелкунчика». Отсутствие надлежащего наблюдения и лечения пациентов после первого эпизода вклинения является предиктором повторного вклинения пищи [75]. Поэтому всем пациентам рекомендуется диагностическое обследование после извлечения ИТ для выявления патологии пищевода [64, 87]. Типичными эндоскопическими признаками эозинофильного эзофагита служат продольные и вертикальные борозды, «трахеализация» пищевода, отек и хрупкость слизистой оболочки («пищевод из крепированной бумаги»). Наличие белых экссудатов (эозинофильных абсцессов) считается дополнительной типичной находкой. Сформированные кольца и стриктуры являются осложнениями эозинофильного эзофагита и потенциально приводят к перманентному сужению пищевода. Однако примерно у 10% пациентов либо проявления патологии очень малозаметны, либо пищевод кажется нормальным. Биопсия верхней, средней и нижней третей пищевода, а также из тех областей, где видимые белые экссудаты предполагают наличие скопления эозинофилов, должна быть выполнена при первичном вмешательстве или при повторной эндоскопии для оценки эозинофильного эзофагита [39, 43, 54, 85].

Ведение пациентов после эндоскопического удаления инородного тела

— После эндоскопического удаления ИТ, при наличии значительных повреждений слизистой оболочки в месте его фиксации, а также глубоких ранений стенки пищевода острым ИТ, пациентам рекомендуется выполнить рентгенологическое исследование с водорастворимым контрастным веществом для исключения перфорации [12, 57] (УУР — С, УДД — 5).

Комментарии. Необходимо помнить, что длительно стоящее в пищеводе ИТ может вызвать пролежень, что может привести и к поздней перфорации пищевода на 2—5-е сутки. В этих случаях необходимо наблюдение в условиях стационара с рентгенологическим контролем с водорастворимым контрастным веществом [12].

— Пациенту, у которого при поступлении выявлена травма стенки пищевода с выраженным отеком, но не обнаружено ИТ, после проведения противовоспалительной и противоотечной терапии рекомендуется вновь выполнить тщательное рентгенологическое и эндоскопическое исследование для повторного поиска и удаления ИТ, особенно если в анамнезе было указание на проглоченную рыбную кость [12, 25] (УУР — С, УДД — 5).

Комментарии. Лечение больных с травматическими повреждениями пищевода зависит от степени повреждения и должно осуществляться в стационаре под динамическим рентгенологическим и эндоскопическим наблюдением. Выписка больных осуществляется только после контрольного рентгенологического и эндоскопического исследования.

Медикаментозная терапия

— В случае выраженного отека слизистой оболочки пищевода и зоны пищеводно-желудочного перехода пациенту с необнаруженным либо эндоскопически извлеченным ИТ рекомендуются щадящая диета в течение 3—4 дней (преимущественно жидкая и прохладная пища), прием противовоспалительных средств (M01AE производные пропионовой кислоты, N02BE анилиды) для купирования воспалительных изменений [12, 33, 57] (УУР — С, УДД — 5).

Комментарии. В качестве противовоспалительных и обезболивающих препаратов возможно применение нестероидных противовоспалительных и противоревматических препаратов (M01A), а также пероральное применение масляных растворов бета-каротина или облепихового масла [14].

— При наличии признаков воспаления слизистой оболочки прямой кишки, изъязвлений, трещин пациенту с извлеченным ИТ рекомендуется назначить местное лечение с применением нестероидных противовоспалительных и противоревматических препаратов в форме суппозиториев (M01A) [11, 76] (УУР — С, УДД — 5).

— В случае значительных повреждений слизистой оболочки после эндоскопического удаления ИТ пищевода и/или после эндоскопического ушивания свежего перфоративного отверстия пищевода пациентам рекомендуется назначить короткий курс антибактериальной терапии для купирования воспалительных изменений и профилактики гнойно-септических осложнений [12, 33, 57] (УУР — С, УДД — 5).

— Пациентам, оперированным хирургически по поводу осложнений, вызванных ИТ в виде перфорации органа, флегмоны, медиастинита, перитонита, в обязательном порядке рекомендуется назначить курс антибактериальной терапии антибиотиками широкого спектра действия для купирования воспалительных и гнойно-септических осложнений [12, 33, 57] (УУР — С, УДД —5).

Хирургическое лечение

— Хирургическое вмешательство рекомендуется выполнить пациентам, у которых ИТ не удалось извлечь эндоскопическим путем; пациентам с длительно стоящим в просвете тонкой кишки ИТ без признаков

продвижения, которое невозможно извлечь с помощью тубус- (баллонно-) ассистированной энтероскопии; пациентам с перфорацией органа с развитием тяжелых гнойно-септических осложнений — флегмоны, медиастинита, перитонита; пациентам, у которых ИТ обусловило развитие тонкокишечной непроходимости; пациентам с массивным ИТ-ассоциированным кровотечением, которое невозможно остановить эндоскопически [7, 9, 11, 33, 76, 96—98] (УУР — С, УДД — 4).

Комментарии. Показаниями к оперативному лечению по поводу ИТ пищевода являются длительно стоящее ИТ пищевода с выраженным воспалением вокруг и внедрением в стенку органа; безуспешные попытки эндоскопического удаления ИТ, а также перфорация пищевода ИТ.

Длинные объекты, застрявшие в ДПК, обусловливают необходимость хирургического лечения, когда эндоскопические попытки их удаления не приносят результатов [21, 26, 41, 51, 75, 79, 81]. Показанием к лапароскопии или лапаротомии служит длительно стоящее в кишечнике ИТ, которое невозможно извлечь с помощью тубус- (баллонно-) ассистированной энтероскопии, развитие кишечной непроходимости или наличие перитонита.

Необходимо рассмотреть возможность хирургического вмешательства для удаления опасных ИТ, которые прошли через связку Трейца, не продвигаются в течение 3 дней после проглатывания, а возможность их эндоскопического извлечения отсутствует. Истинной задержкой видеокапсулы в тонкой кишке служит ее нахождение в просвете кишки более 2 недель. Именно по истечении этого срока (в отсутствие клинической симптоматики) обсуждается вопрос о необходимости и возможности удаления видеокапсулы с применением тубус-ассистированной энтероскопии либо о хирургическом вмешательстве.

— Хирургическое вмешательство с целью радикального лечения рекомендуется выполнить пациентам с наличием в просвете ЖКТ контейнера/контейнеров с наркотическими веществами при подозрении на нарушение целостности их упаковки; в отсутствие продвижения контейнера по ЖКТ; в случае развития кишечной непроходимости [25] (УУР — С, УДД — 5).

Комментарии. Повреждение упаковки и поступление наркотического вещества в просвет ЖКТ, как правило, проявляется признаками интоксикации. В случае вклинения контейнеров и обструкции просвета ЖКТ развивается клиническая картина кишечной непроходимости [21, 41, 51, 79, 81].

— Пациентам с ИТ ЖКТ, которым показано оперативное лечение, рекомендуется определять объем и метод хирургического вмешательства в зависимости от локализации ИТ и вызванных им осложнений [7, 9, 12] (УУР — С, УДД — 5).

Комментарии. Перфорация пищевода ИТ возможна при извлечении ИТ с острыми краями (свежая перфорация). В этом случае возможно ушивание пищевода эндоклипсами, так как медиастинит не успел развиться. Эндоскопическое ушивание дефекта пищевода возможно в течение первых 6 ч с момента перфорации; после ушивания целесообразно установить зонд в желудок для питания пациента.

Если после перфорации прошло более 6 ч, то с большой вероятностью уже развился медиастинит. В этих случаях показаны торакотомия (право- или левосторонняя в зависимости от локализации перфорации), медиастинотомия, эзофаготомия, удаление ИТ, ушивание пищевода. В ряде случаев при фиксации ИТ в пищеводе во время торакотомии возможно устранить фиксацию рукой и извлечь ИТ эндоскопически. Этот прием позволяет избежать широкой эзофаготомии для извлечения ИТ. Торакотомия при перфорации пищевода всегда должна заканчиваться дренированием средостения и плевральной полости. Наложение гастростомы показано в случае технических трудностей при ушивании перфоративного отверстия пищевода, когда у пациента уже развились гнойно-септические осложнения, в частности гнойный медиастинит, вследствие перфорации.

— Объем оперативного вмешательства при развитии кишечной непроходимости или перитоните определяется в соответствии с клиническими рекомендациями Российского общества хирургов «Острая неопухолевая кишечная непроходимость» и «Острый перитонит».

При признаках перфорации прямой кишки ИТ с повреждением ее стенки на всю толщину рекомендуется наложить защитную колостому [11, 18, 76] (УУР — В, УДД — 3).

Медицинская реабилитация

— Пациентам, у которых инородное тело привело к развитию осложнений, а также пациентам, оперированным по поводу ИТ, рекомендуется проведение реабилитационных мероприятий, которые зависят от имевшегося у пациента с ИТ осложнения; вида оперативного лечения; характера и тяжести течения послеоперационного периода [7, 12] (УУР — С, УДД — 5).

Профилактика и диспансерное наблюдение

— Рекомендуется проводить разъяснительную работу с родителями о недопустимости оставления детей без присмотра взрослых для снижения количества случаев инородных тел у детей [8, 12] (УУР — С, УДД — 5).

— Всем пациентам с трихобезоарами в обязательном порядке рекомендуется постановка на учет и диспансерное наблюдение у психиатра и/или невролога для лечения неврозов [12] (УУР — С, УДД — 5).

— Всем пациентам с трихобезоарами после удаления этого ИТ рекомендуется в плановом порядке проходить диагностическую эзофагогастродуоденоскопию каж-

дые 6—12 мес в течение 2—3 лет для предотвращения повторного образования безоара [12] (УУР — С, УДД — 5).

— Рекомендуется лечение основного заболевания у всех пациентов, у которых выявлена патология пищевода, обусловившая вклинение пищевого комка (рубцовые стриктуры, эозинофильный эзофагит, опухоль и т.д.) [8, 12, 25] (УУР — С, УДД — 5).

Организация оказания медицинской помощи

При неосложненном ИТ ЖКТ не требуется лечение на этапе оказания скорой медицинской помощи [9]. При обращении пациента с подозрением на ИТ пищевода в амбулаторную сеть необходимо выполнить обзорную рентгенограмму шейного отдела пищевода, направить больного в стационар, в котором есть оториноларингологи и эндоскопическая служба. Не следует рекомендовать больному вызывать рвоту или пытаться протолкнуть ИТ при помощи жесткой пищи.

Для врачей скорой помощи: при вызове на дом к больному с ИТ пищевода или желудка не следует пытаться промыть пищевод и желудок. При наличии жалоб на боли при глотании, ощущение инородного тела и т.д. больной должен быть доставлен в многопрофильный стационар для осмотра и диагностики. При отказе пациента от медицинской эвакуации в больницу должен быть дан «актив» в поликлинику [9].

Все пациенты с подозрением на ИТ пищеварительного тракта должны быть доставлены в многопрофильный стационар, располагающий круглосуточной эндоскопической службой. При наличии аспирационного синдрома, признаков перитонита, декомпенсированной острой кишечной непроходимости пациентов госпитализируют в отделение реанимации и интенсивной терапии (ОРИТ) для дообследования и последующего специализированного лечения.

Эндоскопический кабинет или операционная должны быть оснащены необходимым оборудованием и инструментарием.

Консервативное ведение пациентов (динамическое наблюдение за тупым, инертным и небольшим — до 2—2,5 см ИТ ЖКТ без клинических проявлений возможно в амбулаторном порядке. Пациент может быть выписан из стационара непосредственно после успешного и безопасного удаления ИТ, если отсутствуют клинические проявления ассоциированных с ИТ осложнений, а при осмотре места расположения/фиксации ИТ не выявлено серьезных повреждений стенки пищевода, желудка или ДПК.

Следует рассмотреть возможность госпитализации пациентов для наблюдения после технически сложной экстракции, когда было проглочено несколько предметов или ИТ с высоким риском возникновения осложнений (например, остроконечные предметы, батарейки, магниты, предметы размером более 5—6 см) и когда имеется обширное повреждение слизистой оболочки из-за самого ИТ или возникшее после эндоскопического извлечения.

Если ИТ не может быть извлечено эндоскопически, в случае проглатывания острых предметов и батареек необходимы стационарное лечение и тщательное клиническое наблюдение. Для оценки прохождения предмета через ЖКТ следует выполнить рентгенографическое обследование. Ежедневные рентгенограммы рекомендуются для острых ИТ. Для батареек за пределами ДПК достаточно простой рентгенографии каждые 3—4 дня.

Больные с травмами пищевода III—V степени по классификации H. Bassett (1980) [12] должны получать лечение в условиях стационара. Госпитализации в хирургический стационар подлежат также больные с неподтвержденным ИТ, но с выявленной травмой стенок пищевода; с выявленной патологией пищевода, симулировавшей ИТ, после перенесенных острых нарушений мозгового кровообращения, иных заболеваниях нервной системы (истерия, неврозы и т.д.), с дебютом различных системных заболеваний (рассеянный склероз, боковой амиотрофический склероз — БАС, миастения).

Авторы заявляют об отсутствии конфликта интересов.

The authors declare no conflicts of interest.

ЛИТЕРАТУРА/REFERENCES

1. Донской Д.В., Ионов Д.В., Коровин С.А., Воробьев В.В., Соловова В.П., Туманян Г.Т., Соколов Ю.Ю. Классификация и лечебная тактика при инородных телах желудочно-кишечного тракта у детей. *Детская хирургия*. 2017;21(3):127-130.
Donskoi DV, Ionov DV, Korovin SA, Vorob'ev VV, Solovova VP, Tuman'an GT, Sokolov YuYu. Claffication and treatment tactics for forgein bodies of gastrointestinal tract of children. *Detskaya khirurgiya*. 2017;21(3):127-130.
2. Королев М.П., Антипова М.В. *Эндоскопия в диагностике и удалении инородных тел пищевода и желудка*. М.: МИА; 2010.
Korolev MP, Antipova MV. *Endoscopy in diagnosis and removing of forgein bogies of esophagus and stomach*. M.: MIA; 2010.
3. Chen T, Wu HF, Shi Q, Zhou PH, Chen SY, Xu MD, Zhong YS, Yao LQ. Endoscopic management of impacted esophageal foreign bodies. *Dis Esophagus*. 2013;26:799-806. https://doi.org/10.1111/j.1442-2050.2012.01401.x
4. Dellon ES, Gonsalves N, Hirano I, Furuta GT, Liacouras CA, Katzka DA. ACG clinical guideline: Evidenced based approach to the diagnosis and management of esophageal eosinophiliaand eosinophilic esophagitis (EoE). *Am J Gastroenterol*. 2013;108: 679-692. https://doi.org/10.1038/ajg.2013.71

5. Bekkerman M, Sachdev AH, Andrade J. Endoscopic Management of Foreign Bodies in the Gastrointestinal Tract: A Review of the Literature, Gastroenterology Research and Practice 2016, Article ID 8520767, 6 p. https://doi.org/10.1155/2016/8520767
6. Бастрыгин А.В., Махотин А.А., Гандуров С.Г., Ефременко А.Д., Жила Н.Г. Лечебная тактика при инородных телах — батарейках верхних отделов желудочно-кишечного тракта у детей, особенности эндоскопической диагностики и лечения. *Дальневосточный медицинский журнал*. 2008;4:99-101.
Bastrygin A V, Makhotin AA, Gandurov SG, Efremenko AD, Zhila N G. Therapeutic tactics for foreign bodies — batteries of the upper gastrointestinal tract in children, features of endoscopic diagnosis and treatment. *Dal'nevostochnii meditsinskii zhurnal*. 2008;4:99-101.
7. Park JH, Park CH, Park JH. Review of 209 cases of foreign bodies in the upper gastrointestinal tract and clinical factors for successful endoscopic removal. *Korean J Gastroenterol*. 2004;43:226-233.
8. Liu JF, Yan ZF, Dai JS, Wen XH, Wang NY. Barium sulphate aspiration during upper gastrointestinal examinations: two cases report and review of the literature. Lin Chuang er bi yanhoutou Jing waikezazhi. *J Clin Otorhinolaryngol, Head, Neck Surg*. 2016;30(17):1363-1368. https://doi.org/10.13201/j.issn.1001-1781.2016.17.006
9. Goh BK, Chow PK, Quah HM. Perforation of the gastrointestinal tract secondary to ingestion of foreign bodies. *World J Surg*. 2006;30:372-377.
10. Goh BK, Tan YM, Lin SE. CT in the preoperative diagnosis of fish bone perforation of the gastrointestinal tract. *AJR Am J Roentgenol*. 2006;187:710-714.
11. Хрыщанович В.Я., Ладутько И.М., Прохорова Я.В. Инородные тела пищеварительного тракта: хирургические аспекты диагностики и лечения. *Медицинский журнал*. 2009;1:9-14.
Hrishanovich VJ, Ladyt'ko IM, Prohorova JV. Forgein bodies of gastrointestinal tract: surgical aspects of diagnosis and treatment. *Meditsinskii zhurnal*. 2009;1:9-14.
12. Аверин В.И., Голубицкий С.Б., Заполянский А.В., Валек Л.В., Никуленков А.В. Диагностика и лечебная тактика при магнитных инородных телах желудочно-кишечного тракта у детей. *Новости хирургии*. 2017;3:317-324.
AverinVI, Golubitsky SB, Zapolyansky AV, Valek LV, Nikulenkov AV. Diagnosis and treatment for magnetic forgein bodies of gastrointestinal tract in children. *Novosti khirurgii*. 2017;3:317-324.
13. Бабич И.И., Багновский И.О. Инородные тела пищеварительного тракта у детей. *Российский вестник детской хирургии, анестезиологии и реаниматологии*. 2017;VII(4):26-30.
Babich II, Bagnovsky IO. Forgein bodies of gastrointestinal tract in children. *Rossiiskii vestnik detskoi khirurgii, anesteziologii i reanimatologii*. 2017;7(4):26-30.
14. Guelfguat M, Kaplinskiy V, Reddy SH. Clinical guidelines for imaging and reporting ingested foreign bodies. *Am J Roentgenol*. 2014;203:37-53.
15. Kim JK, Kim SS, Kim JI. Management of foreign bodies in the gastrointestinal tract: an analysis of 104 cases in children. *Endoscopy*. 1999;31:302-304.
16. Бебуришвили А.Г., Мандриков В.В., Акинчиц А.Н. *Инородные тела желудочно-кишечного тракта:* Учебно-методическое пособие для врачей-интернов, клинических ординаторов, хирургов и эндоскопистов. Волгоград: ВолГМУ, 2007.
Beburishvili AG, Mandrikov VV, Akinchitz AN. *Forgein bodies of gastrointestinal tract: educational manual for residences, surgerists and endoscopistes*. Volgograd, 2007.
17. Ikenberry SO, Kue TL, Andersen MA, et al. Management of ingested foreign bodies and food impactions. *Gastrointest Endosc*. 2011;73:1085-1091.
18. Благитко Е.М., Вардосанидзе К.В., Киселев А.А. *Инородные тела*. Новосибирск: Наука, Сибирская издательская фирма РАН; 1996.
Blagitko EM, Varosandze KV, Kiselev AA. *Forgein bodies*. Novosibirsk: Science. Siberian publishing firm RAS; 1996.
19. Ким С.Д., Коплатадзе А.М., Шмаков В.А. Неотложная помощь при инородных телах прямой кишки. *Колопроктология*. 2008;1(23):23-26.
Kim SD, Kopolatadze AM, Shmakov VA. Emergency help for forgein bodies of rectum. *Coloproctologiya*. 2008;1(23):23-26.
20. Дробязгин Е.А., Чикинев Ю.В., Архипов Д.А. Инородные тела верхних отделов желудочно-кишечного тракта. *Хирургия. Журнал им. Н.И. Пирогова*. 2021;6:38-44.
Drobyazgin EA, ChikinevYuV, Arhipov DA. Forgein bodies of upper parts of gastrointestinal tract. *Khirurgiya. Zhurnal im. N.I. Pirogova*. 2021;6:38-44. https://doi.org/10.17116/hirurgia202106138
21. Дробязгин Е.А., Чикинев Ю.В. Диагностика и лечение детей с инородными телами верхних отделов желудочно-кишечного тракта. *Эндоскопическая хирургия*. 2021;27(2):10-16
Drobyazgin EA, Chikinev YuV. Diagnosis and treatment of children with forgein bodies in upper part of gastrointestinal tract. *Endoskopicheskaya khirurgiya*. 2021;27(2):10-16. https://doi.org/10.17116/endoskop20212702110
22. Klein A., Ovnat-Tamir S., Marom T. et al. Fish Bone Foreign Body: The Role of Imaging. *Int Arch Otorhinolaryngol*. 2019;23(1):110-115. https://doi.org/10.1055/s-0038-1673631
23. Sodeman TC, Harewood GC, Baron TH. Assessment of the predictors of response to glucagon in the setting of acute esophageal food bolus impaction. *Dysphagia*. 2004;19:18-21.
24. Telford JJ. Management of ingested foreign bodies. *Can J Gastroenterol*. 2005;19:599-601.
25. Захаренко А.А. *Клинические рекомендации (протокол) по оказанию скорой медицинской помощи при инородном теле в пищеварительном тракте*. Клинические рекомендации Скорая медицинская помощь. Под ред. акад. РАН С.Ф. Багненко. М.: ГЭОТАР Медиа, 2020.
Zaharenko AA. *Clinical recommendations (protocol) to emergency treatment to forgein bodies in gastrointestinal tract*. Clinical recommendations for emergency by S.F. Bagnenko. Moscow: GEOTAR Media, 2020.
26. Ионов Д.В., Донской Д.В., Соловова В.П., Соколов Ю.Ю. Редкие инородные тела желудочно-кишечного тракта у детей. *Детская хирургия*. 2020;24(10):
Ionov DV, Donskoy DV, Solovova VP, Sokolov YuYu. Rare foreign bodies of the gastrointestinal tract in children. *Children's surgery*. 2020;24(10):
27. Лещева Т.Ю., Степанова Н.Б., Микита А.М. Особенности выбора эндоскопических методик и анестезиологического пособия при удалении дисковых батареек (типа «таблетка») из верхних отделов ЖКТ. *Педиатрический вестник Южного Урала*. 2012;1:84-85.
Lesheva TYu, Stepanova NB, Mikita AM. Prefferences of choose endoscopic metods and anesthesiology manual in removal disk battery from upper part of gastrointestinal tract. *Pediatricheskii Vvestnik Juzhnogo Urala*. 2012;1:84-85.
28. Павленко С.Г., Савченко Ю.П., Сазыкин Л.А., Дукин В.В. *Инородные тела пищеварительного тракта в пенитенциарных учреждениях*. Краснодар. 1997.
Pavlenko SG, Savchenko YuP, Sazikin LA, Dukin VV. *Forgein bodies of gastrointestinal tract in penecitary institutions*. Krasnodar. 1997.
29. Панфилова В.Н., Королев М.П. *Детская эндоскопия*. Методические рекомендации. Изд-во РоЭндо; 2020.
Panfilova VN, Korolev MP. *Children's endoscopy*. Methodical recommedations. RoEndo; 2020.
30. Wu WT, Chiu CT, Kuo CJ. Endoscopic management of suspected esophageal foreign body in adults. *Dis Esophagus*. 2011;24:131-137.
31. Gershman G, Ament M. *Practical pediatric gastrointestinal endoscopy*. Blackwell Publishing, 2007.

32. Хубезов Д.А., Трушин С.Н., Пучков К.В. Тактика лечения пациентов с инородными телами прямой кишки. *Хирургия. Журнал им. Н.И. Пирогова*. 2016;9:57-63.
Hubesov DA, Trushin SN, Pychkov KV. Tactics of treatment of patients with forgein bodies of rectum. *Khirurgiya. Zhurnal im. N.I. Pirogova*. 2016;9:57-63.
https://doi.org/10.17116/hirurgia2016957-63

33. Lampridis S, Mitsos S, Hayward M. The insidious presentation and challenging management of esophageal perforation following diagnostic and therapeutic interventions. *J Thorac Dis*. 2020;12(5):2724-2734.
https://doi.org/10.21037/jtd-19-4096

34. Aiolfi A, Ferrari D, Riva CG. Esophageal foreign bodies in adults: systematic review of the literature. *Scand J Gastroenterol*. 2018;53(10-11):1171-1178.
https://doi.org/10.1080/00365521.2018.1526317

35. Al-Haddad M, Ward EM, Scolapio JS. Glucagon for the relief of esophageal food impaction does it really work? *Dig Dis Sci*. 2006;51:1930-1933.

36. Ambe P, Weber SA, Schauer M. Swallowed foreign bodies in adults. *Dtsch Arztebl Int*. 2012;109:869-875.

37. Arana A, Hauser B, Hachimi-Idrissi S. Management of ingested foreign bodies in childhood and review of the literature. *Eur J Pediatr*. 2001;160(8):468-472.

38. Ayantunde AA, Unluer Z. Increasing trend in retained rectal foreign bodies. *World J Gastrointest Surg*. 2016;8:679-684.

39. Birk M, Bauerfeind P, Deprez PH. Removal of foreign bodies in the upper gastrointestinal tract in adults: European Society of Gastrointestinal Endoscopy (ESGE) Clinical Guideline. *Endoscopy*. 2016;48:1-8.
https://doi.org/10.1055/s-0042-100456

40. Bisharat M, O'Donnell ME, Gibson N. Foreign body ingestion in prisoners — the Belfast experience. *Ulster Med J*. 2008;77:110-114.

41. Brian M. Fung, Seth Sweetser, Louis M Wong Kee Song. Foreign object ingestion and esophageal food impaction: An update and review on endoscopic management. *World J Gastrointest Endosc*. 2019;11(3):174-192.
https://doi.org/10.4253/wjge.v11.i3.174

42. Brumbaugh DE, Colson SB, Sandoval JA. Management of button battery-induced hemorrhage in children. *J Pediatr Gastroenterol Nutr*. 2011;52:585-589.

43. Chen S, Shapira-Galitz Y, Garber D. Management of Iatrogenic Cervical Esophageal Perforations: A Narrative Review. *JAMA Otolaryngol Head Neck Surg*. 2020;146(5):488-494.
https://doi.org/10.1001/jamaoto.2020.0088

44. Chen X, Milkovich S, Stool D. Pediatric coin ingestion and aspiration. *Int J Pediatr Otorhinolaryngol*. 2006;70:325-329..

45. Chih-Chien Yao, I-Ting Wu, Lung-Sheng Lu. Endoscopic Management of Foreign Bodies in the Upper Gastrointestinal Tract of Adults. *BioMed Res Int*. Volume 2015 (2015), Article ID 658602, 6 p.
https://doi.org/10.1155/2015/658602

46. Zhang S, Cui Y, Gong X. Endoscopic management of foreign bodies in the upper gastrointestinal tract in South China: a retrospective study of 561 cases. *Dig Dis Sci*. 2010;55:1305-1312.

47. Chirica M, Kelly MD, Siboni S. Esophageal emergencies: WSES guidelines. *World J Emerg Surg*. 2019;14:26.
eCollection 2019. https://doi.org/10.1186/s13017-019-0245-2

48. Chiu YH, Hou SK, Chen SC. Diagnosis and endoscopic management of upper gastrointestinal foreign bodies. *Am J Med Sci*. 2012;343:192-195.

49. Разумовский А.Ю., Смирнов А.Н., Игнатьев Р.О., Халафов Р.В., Тихомирова А.Ю., Холостова В.В. Магнитные инородные тела желудочно-кишечного тракта у детей. *Хирургия. Журнал им. Н.И. Пирогова*. 2012;9:64-69.
Rasymovsky AYu, Smirnov AN, Ignat'ev RO, Halafov RV, Tihomirova AYu, Holostova VV. Magnetic forgein bodies of gastrointestinal tract in children. Surgery. *Khirurgiya. Zhurnal im. N.I. Pirogova*. 2012;9:64-49.

50. Chu KM, Choi HK, Tuen HH. A prospective randomized trial comparing the use of the flexible gastroscope versus the bronchoscope in the management of foreign body ingestion. *Gastrointest Endosc*. 1998;47:23-27.

51. Ciriza C, García L, Suárez P. What predictive parameters best indicate the need for emergent gastrointestinal endoscopy after foreign body ingestion? *J Clin Gastroenterol*. 2000;31:23-28.

52. Conway WC, Sugawa C, Ono H. Upper GI foreign body: an adult urban emergency hospital experience. *Surg Endosc*. 2007;21:455-460.

53. De Lucas EM, Sádaba P, García-Barón PL, Ruiz-Delgado ML, FG Sánchez, Ortiz A, Pagola MA. Value of helical computed tomography in the management of upper esophageal foreign bodies. *Acta Radiologica*. 2004;45(4):369-374.
https://doi.org/10.1080/02841850410005516

54. Denney W, Ahmad N, Dillard B. Children will eat the strangest things: a 10-year retrospective analysis of foreign body and caustic ingestions from a single academic center. *Pediatr Emerg Care*. 2012;28:731-734.

55. Dray X, Cattan P. Foreign bodies and caustic lesions. *Best Pract Res Clin Gastroenterol*. 2013;27:679-689.

56. Emara M, Darwiesh EM, Refaey MM. Endoscopic removal of foreign bodies from the upper gastrointestinal tract: 5-year experience. *Clin Exp Gastroenterol*. 2014;7:249-253.

57. Enns R, Kazemi P, Chung W. Eosinophilic esophagitis: Clinical features, endoscopic findings and response to treatment. *Can J Gastroenterol*. 2010;24:547-551.

58. Erbil B, Karaca MA, Aslaner MA. Emergency admissions due to swallowed foreign bodies in adults. *World J Gastroenterol*. 2013;19:6447-6452.

59. Gretarsdottir HM, Jonasson JG, Björnsson ES. Etiology and management of esophageal food impaction: a population based study. *Scand J Gastroenterol*. 2015;50:513-518.

60. Hong KH, Kim YJ, Kim JH. Risk factors for complications associated with upper gastrointestinal foreign bodies. *World J Gastroenterol*. 2015;21:8125-131.

61. Ingraham CR, Mannelli L, Robinson JD. ASGE Standards of Practice Committee. Radiology of foreign bodies: how do we image them? *Emerg Radiol*. 2015;22:425-430.

62. Jayachandra S, Eslick GD. A systematic review of paediatric foreign body ingestion: presentation, complications, and management. *Int J Pediatr Otorhinolaryngol*. 2013;77:311-317.

63. Kerlin P, Jones D, RemediosM. Prevalence of eosinophilic esophagitis in adults with food bolus obstruction of the esophagus. *J Clin Gastroenterol*. 2007;41:356-361.

64. Kim JE, Ryoo SM, Kim YJ. Incidence and Clinical Features of Esophageal Perforation Caused by Ingested Foreign Body. *Korean J Gastroenterol*. 2015; 66:255-260.

65. Ko HH, Enns R. Review of food bolus management. *Can J Gastroenterol*. 2008;22:805-808.

66. Kramer RE, Lerner DG, Lin T, Manfredi M, Shah M, Stephen TC, Gibbons TE, Pall H, Sahn B, McOmber M, Zacur G, Friedlander J, Quiros AJ, Fishman DS, Mamula P. Management of ingested foreign bodies in children: a clinical report of the NASPGHAN Endoscopy Committee. *J Pediatr Gastroenterol Nutr*. 2015;60:562-574.
https://doi.org/10.1097/MPG.0000000000000729

67. Kurer MA, Davey C. Khan S. Colorectal foreign bodies: a systematic review. *Colorectal Dis*. 2010;12:851-861.

68. Lee JH, Kim HC, Yang DM. What is the role of plain radiography in patients with foreign bodies in the gastrointestinal tract? *Clin Imaging*. 2012;36:447-454.

69. Leopard D, Fishpool S, Winter S. The management of oesophageal soft food bolus obstruction: a systematic review. *Ann R Coll Surg Engl*. 2011;93:441-444.

70. Li ZS, Sun ZX, Zou DW, Xu GM, Wu RP, Liao Z. Endoscopic management of foreign bodies in the upper-GI tract: experience with 1088 cases in China. *Gastrointest Endosc*. 2006;64:485-492. https://doi.org/10.1016/j.gie.2006.01.059

71. Liew CJ, Poh AC, Tan TY. Finding nemo: imaging findings, pitfalls, and complications of ingested fish bones in the alimentary canal. *Emerg Radiol*. 2013;20:311-322.

72. Loh KS, Tan LK, Smith JD. Complications of foreign bodies in the esophagus. *Otolaryngol Head Neck Surg*. 2000;123:613-616.

73. Long B, Koyfman A, Gottlieb M. Esophageal Foreign Bodies and Obstruction in the Emergency Department Setting: An Evidence-Based Review. *J Emerg Med*. 2019;56(5):499-511. https://doi.org/10.1016/j.jemermed.2019.01.025

74. Longstreth GF, Longstreth KJ, Yao JF. Esophageal food impaction: epidemiology and therapy. A retrospective, observational study. *Gastrointest Endosc*. 2001;53:193-198.

75. Marco De Lucas E, Sádaba P, LastraGarcía-Barón P. Value of helical computed tomography in the management of upper esophageal foreign bodies. *Acta Radiol*. 2004;45:369-374.

76. Mosca S, Manes G, Martino R. Endoscopic management of foreign bodies in the upper gastrointestinal tract: report on a series of 414 adult patients. *Endoscopy*. 2001;33:692-696.

77. Ngan JH, Fok PJ, Lai EC. A prospective study on fish bone ingestion: experience of 358 patients. *Ann Surg*. 1989;211:459-462.

78. Palta R, Sahota A, Bemarki A. Foreign-body ingestion: characteristics and outcomes in a lower socioeconomic population with predominantly intentional ingestion. *Gastrointest Endosc*. 2009;69:426-433.

79. Pfau PR. Removal and management of esophageal foreign bodies. *Tech Gastrointest Endosc*. 2014;16:32-39.

80. Ploner M., Gardetto A., Ploner F. Foreign rectal body — Systematic review and meta-analysis. *Actagastroenterol Belg*. 2020;83;61-65.

81. Saltiel J, Molinsky R, Lebwohl B. Predictors of Outcomes in Endoscopies for Foreign Body Ingestion: A Cross-Sectional Study. *Dig Dis Sci*. 2020;65:2637-2643.

82. Sugawa C, Ono H, Taleb M. Endoscopic management of foreign bodies in the upper gastrointestinal tract: A review. *World J Gastrointest Endosc*. 2014;6:475-481.

83. Sung SH, Jeon SW, Son HS. Factors predictive of risk for complications in patients with oesophageal foreign bodies. *Dig Liver Dis*. 2011;43:632-635.

84. Thomson M, Tringali A, Dumonceau JM. Paediatric Gastrointestinal Endoscopy: European Society for Paediatric Gastroenterology Hepatology and Nutrition and European Society of Gastrointestinal Endoscopy Guidelines. *Jo Pediatr Gastroenterol Nutrition*. 2017;64:133-153. https://doi.org/10.1097/MPG.0000000000001408

85. Tringali A, Thomson M, Dumonceau JM. Pediatric gastrointestinal endoscopy: European Society of Gastrointestinal Endoscopy (ESGE) and European Society for Paediatric Gastroenterology Hepatology and Nutrition (ESPGHAN) Guideline Executive summary. *Endoscopy*. 2017;49:83-91. https://doi.org/10.1055/s-0042-111002

86. Vicari JJ, Johanson JF, Frakes JT. Outcomes of acute esophageal food impaction: success of the push technique. Gastrointest Endosc. 2001;53:178-181.

87. Waidmann O, Finkelmeier F, Welker MW. Endoscopic findings in patients with eosinophilic esophagitis. *Z Gastroenterol*. 2015;53:379-384.

88. Wang X, Su S, Chen Y, Wang Z, Li Y, Hou J, Zhong W, Wang Y, Wang B. The removal of foreign body ingestion in the upper gastrointestinal tract: a retrospective study of 1,182 adult cases. *Ann Transl Med*. 2021;9(6):502. https://doi.org/10.21037/atm-21-829

89. Yang TW, Yu-Ching Y, Yen-Yeu L. Diagnostic performance of conventional x-ray for detecting foreign bodies in the upper digestive tract: A systematic review and diagnostic meta-analysis. *Diagnostics*. 2021;11(5):790.

90. Young CA, Menias CO, Bhalla S. CT features of esophageal emergencies. *Radiographics*. 2008;28:1541-1553.

91. Zhang S, Wang J, Wang J. Transparent cap-assisted endoscopic management of foreign bodies in the upper esophagus: a randomized, controlled trial. *J Gastroenterol Hepatol*. 2013;28:1339-1342.

92. Yang W, Milad D, Wolter NE. Systematic review of rigid and flexible esophagoscopy for pediatric esophageal foreign bodies. *Int J Pediatr Otorhinolaryngol*. 2020;110397.

93. Ferrari D, AioIfi A, Bonitta G. Flexible versus rigid endoscopy in the management of esophageal foreign body impaction: systematic review and meta-analysis. *World J Emerg Surg*. 2018;13(1):1-9.

94. Foley D. Need for endoscopic removal of oesophageal coins in children was similar for strategies of immediate removal and watchful waiting. *Evid Based Nurs*. 2006;9(2):42. https://doi.org/10.1136/ebn.9.2.42

95. Gracia C, Frey CF, Bodai BI. Diagnosis and management of ingested foreign bodies: a ten-year experience. *Ann Emerg Med*. 1984;13(1):30-34.

96. Goh BKP, Chow PKH, Quah HM. Perforation of the gastrointestinal tract secondary to ingestion of foreign bodies. *World J Surg*. 2006;30(3):372-377.

97. Velitchkov NG, Grigorov GI, Losanoff JE. Ingested foreign bodies of the gastrointestinal tract: retrospective analysis of 542 cases. *World J Surg*. 1996;20(8):1001-1005.

98. Athanassiadi K, Gerasounis M, Metaxas E. Management of esophageal foreign bodies: a retrospective review of 400 cases. *Eur J Cardio-thoracic Surg*. 2002;21(4):653-656.

Поступила 20.01.2022
Received 20.01.2022
Принята к печати 01.02.2022
Accepted 01.02.2022

Эндоскопическая хирургия
2022, т. 28, №3, с. 22–31
https://doi.org/10.17116/endoskop20222803122

Endoscopic Surgery =
Endoskopicheskaya khirurgiya 2022, vol. 28, no 3, pp. 22–31
https://doi.org/10.17116/endoskop20222803122

Место лапароскопической операции IPOM в хирургическом лечении срединных вентральных грыж: уроки семилетнего проспективного опыта. Отдаленные результаты

© С.А. МАКАРОВ[1], В.П. АРМАШОВ[2], А.М. БЕЛОУСОВ[3], А.С. КУПРИЯНОВА[2], Н.Л. МАТВЕЕВ[2]

[1]Городской центр инновационных медицинских технологий при ГБУЗ «Городская больница святого великомученика Георгия», Санкт-Петербург, Россия;
[2]ФГАОУ ВО «Российский национальный исследовательский медицинский университет им. Н.И. Пирогова», Москва, Россия;
[3]ГБУЗ «Московский клинический научно-практический центр им. А.С. Логинова» ДЗМ, Москва, Россия

Резюме

Обоснование. Поскольку техника лапароскопического внутрибрюшинного наложения имплантата (LapIPOM) в настоящее время оспаривается новыми минимально инвазивными экстраперитонеальными методами пластики вентральных грыж, представляется целесообразным в продолжение предыдущей публикации обнародовать подробный анализ отдаленных результатов LapIPOM, которые, как мы надеемся, позволят более трезво взглянуть на «соотношение сил» в современной герниологии.

Цель исследования. Подробный анализ отдаленных результатов LapIPOM.

Материал и методы. Прослежены 247 пациентов, из них 28,3% мужчин, средний возраст 56 лет. Были выполнены 253 лапароскопические герниопластики IPOM: по поводу послеоперационных срединных вентральных грыж — у 78 пациентов выполнено 80 операций (из них 15 при рецидивах); первичные срединные грыжи были у 169 пациентов, им выполнены 173 операции. Результаты прослежены на протяжении 22—91 мес (средний срок наблюдения 42,4±36,7 мес). Проводили телефонные опросы с интервалами 1 год. При этом оценивали послеоперационную боль по десятиранговой аналоговой шкале и качество жизни. В сомнительных случаях пациентов приглашали для очного осмотра и ультразвукового обследования.

Результаты. Через 6 мес показатель хронической боли был 3,70%, а к 3 годам снизился до 0,80%. Частота рецидивов через 3 года составила для послеоперационных грыж 11,63%, для первичных 1,22% (средняя 4,80%), при частоте вновь образовавшихся троакарных грыж 0,79. Частота развития сером через 3 мес после операции также была небольшой — 4,68%. Не зафиксировано ни одного негативного клинического эпизода, связанного с контактом имплантата и кишечника. Проблемой в отдаленном периоде стали выпячивания, «псевдорецидивы», на которые через год после операции жаловались 30% опрошенных пациентов.

Заключение. До опубликования больших доказательных массивов данных по сравнению ближайших и отдаленных результатов LapIPOM и эндоскопических интерстициальных методик первая техника должна оставаться базовой для лечения вентральных грыж в рамках показаний.

Ключевые слова: *вентральные грыжи, лапароскопическая герниопластика, IPOM, отдаленные результаты.*

ИНФОРМАЦИЯ ОБ АВТОРАХ:
Макаров С.А. — https://orcid.org/0000-0002-8423-8002
Армашов В.П. — https://orcid.org/0000-0001-5108-1400
Белоусов А.М. — https://orcid.org/0000-0002-2274-8170
Куприянова А.С. — https://orcid.org/0000-0001-9260-2380
Матвеев Н.Л. — https://orcid.org/0000-0001-9113-9400
Автор, ответственный за переписку: Матвеев Н.Л. — e-mail: n.l.matveev@gmail.com

КАК ЦИТИРОВАТЬ:
Макаров С.А., Армашов В.П., Белоусов А.М., Куприянова А.С., Матвеев Н.Л. Место лапароскопической операции IPOM в хирургическом лечении срединных вентральных грыж: уроки семилетнего проспективного опыта. Отдаленные результаты. *Эндоскопическая хирургия.* 2022;28(3):22–31. https://doi.org/10.17116/endoskop20222803122

The place of laparoscopic IPOM in the surgical treatment of median ventral hernias: lessons from seven years of prospective experience. Long-term results

©S.A. MAKAROV[1], V.P. ARMASHOV[2], A.M. BELOUSOV[3], A.S. KUPRIYANOVA[2], N.L. MATVEEV[2]

[1]City Center for Innovative Medical Technologies, St. George City Hospital, St. Petersburg, Russia;
[2]Pirogov Russian National Research Medical University, Moscow, Russia;
[3]Loginov Moscow Clinical Scientific Center, Department of Healthcare, Moscow, Russia

Abstract

Background. As the Laparoscopic Intraperitoneal Implant (LapIPOM) technique is currently being challenged by new minimally invasive extraperitoneal ventral hernia repair techniques, it seems worthwhile to follow up on the previous publication with a detailed analysis of the long-term results of LapIPOM, which we hope will provide a more sober look at the "power balance" in modern herniology.

Purpose of the study. Detailed analysis of long-term results of LapIPOM.

Material and methods. 247 patients were followed up, 28.3% of them were men, mean age 56 years. 253 IPOM laparoscopic hernioplasties were performed: for postoperative median ventral hernias — 80 operations were performed in 78 patients (of which 15 were for relapses); primary median hernias were in 169 patients, they underwent 173 operations. The results were followed up for 22—91 months (mean follow-up period 42.4±36.7 months). Telephone surveys were conducted at intervals of 1 year. At the same time, postoperative pain was assessed on a ten-rank analog scale and quality of life. In doubtful cases, patients were invited for face-to-face examination and ultrasound examination.

Results. After 6 months, the index of chronic pain was 3.70%, and by 3 years it had decreased to 0.80%. The recurrence rate after 3 years was 11.63% for postoperative hernias, 1.22% for primary ones (average 4.80%), with a frequency of newly formed trocar hernias of 0.79. The incidence of seromas 3 months after surgery was also low — 4.68%. Not a single negative clinical episode associated with the contact of the implant and the intestine was recorded. Protrusions, "pseudo-relapses" became a problem in the long-term period, which 30% of the interviewed patients complained about a year after the operation.

Conclusion. Until the publication of large evidence-based datasets comparing the immediate and long-term results of LapIPOM and endoscopic interstitial techniques, the first technique should remain the basis for the treatment of ventral hernias within the indications.

Keywords: *ventral hernias, laparoscopic hernioplasty, IPOM, long-term results.*

INFORMATION ABOUT THE AUTHORS:
Makarov S.A. — https://orcid.org/0000-0002-8423-8002
Armashov V.P. — https://orcid.org/0000-0001-5108-1400
Belousov A.M. — https://orcid.org/0000-0002-2274-8170
Kupriyanova A.S. — https://orcid.org/0000-0001-9260-2380
Matveev N.L. — https://orcid.org/0000-0001-9113-9400
Corresponding author: Matveev N.L. — e-mail: n.l.matveev@gmail.com

TO CITE THIS ARTICLE:
Makarov SA, Armashov VP, Belousov AM, Kupriyanova AS, Matveev NL. The place of laparoscopic IPOM in the surgical treatment of median ventral hernias: lessons from seven years of prospective experience. Long-term results. *Endoscopic Surgery = Endoskopicheskaya khirurgiya*. 2022;28(3):22–31. (In Russ.). https://doi.org/10.17116/endoskop20222803122

Введение

При вентральных грыжах можно применять различные методы лечения, при этом все больше грыжевых дефектов, даже больших размеров, подвергается хирургии через минимально инвазивные доступы. На протяжении многих лет стандартом минимально инвазивного лечения вентральных грыж является техника лапароскопического внутрибрюшинного наложения имплантата (LapIPOM), при которой сетчатый имплантат помещается внутри брюшной полости и фиксируется на внутренней поверхности брюшной стенки с помощью комбинации швов и/или скобок. Для отобранных пациентов подход LapIPOM продемонстрировал преимущества по сравнению с открытой герниопластикой, включая сокращение продолжительности послеоперационного пребывания в стационаре и снижения частоты развития инфекций в области хирургического вмешательства.

Тем не менее высказываются опасения по поводу долгосрочных результатов от размещения сетчатых имплантатов внутри брюшной полости, способных провоцировать процесс их спаивания с органами, прежде всего с кишечником. Несмотря на крайнюю редкость опубликованных (в основном в ранних работах) случаев [1—4], оппоненты LapIPOM утверждают, что эти спайки «часто» приводят к кишечной непроходимости, пролежням, свищам. Однако этот посыл, пусть и не очень корректный, стимулировал поиск альтернативных подходов к лечению пациентов с вентральными грыжами с помощью минимально инвазивных подходов. Теперь они включают также интерстициальные эндоскопические техники, такие как полностью экстраперитонеальный подход с улучшенным обзором (eTEP), при котором в брюшной стенке искусственно создаются ретро- и интермускулярные полости, позволяющие имплантировать большие сетчатые имплантаты вне пределов брюшной полости. Указанные авторами преимущества этого подхода заключаются в том, что пациенты могут испытывать меньшую боль, поскольку не требуется механическая фиксация сетки (по сравнению с традиционным подходом IPOM, при котором сетка фиксируется изнутри через брюшину). Это также позволяет использовать менее дорогие имплантаты без покрытия и теоретически снижает риск развития долгосрочных

осложнений, связанных с сеткой, так эта сетка остается вне брюшной полости, «вдали» от внутренних органов. В то время, как популярность доступа eTEP растет, опубликованные в литературе данные по этому подходу остаются в основном ретроспективными, состоящими из небольших серий пациентов и страдающими систематическими ошибками отбора. Поэтому не представляется возможным полноценно сравнить отдаленные результаты применения ретромускулярных технологий и LapIPOM. Мы публикуем такие результаты только для LapIPOM в сравнении с обширными данными литературы по открытым операциям Sublay.

Поскольку LapIPOM в настоящее время оспаривается новыми минимально инвазивными экстраперитонеальными методами пластики вентральных грыж, представляется целесообразным в продолжение предыдущей публикации обнародовать подробный анализ отдаленных результатов LapIPOM, которые, как мы надеемся, позволят более трезво взглянуть на «соотношение сил» в современной герниологии.

Цель исследования — подробный анализ отдаленных результатов LapIPOM.

Материал и методы

Проанализирована проспективная группа пациентов, которым была выполнена LapIPOM по поводу первичной или послеоперационной срединной вентральной грыжи. Операции выполнены в период с февраля 2013 г. по декабрь 2018 г. в больнице Центросоюза РФ (Москва) и в городской больнице Святого Великомученика Георгия (Санкт-Петербург).

В анализ были включены 247 пациентов: 70 (28,3%) мужчин и 177 (71,7%) женщин. Средний возраст пациентов 56 лет (разброс 32—78 лет). Были выполнены 253 лапароскопические герниопластики: послеоперационные срединные вентральные грыжи были у 78 пациентов (из них у 15 рецидивные) — выполнено 80 операций LapIPOM. Первичные срединные грыжи были у 169 пациентов, им выполнено 173 операции.

Критерии исключения, статистические до- и периоперационные данные по группам и техникам IPOM представлены в предыдущей статье (см. Эндоскопическая хирургия 2022;2:5—15).

Результаты лечения прослежены на протяжении 22—91 мес (средний срок наблюдения 42,4±36,7 мес). Отслеживали повторные самостоятельные обращения пациентов в связи с данным заболеванием. По согласованию с пациентами для выявления хронических жалоб и возможных рецидивов проводили телефонные опросы с интервалами 1 год. В сомнительных случаях пациентов приглашали для очного осмотра и ультразвукового обследования.

В ходе опросов мы просили пациентов оценить послеоперационную боль по десятиранговой аналоговой шкале (Hayes, Patterson, 1921; **табл. 1**). Кроме того, мы использовали краткий телефонный опросник о качестве жизни для пациентов, перенесших LapIPOM, основанный на шаблонах American Hernia Society, European Hernia Society и Carolinas Equation for Quality of Life [5] **(табл. 2)**.

Результаты в проспективной группе сравнивали с таковыми сопоставимых серий (со сроком послеоперационного наблюдения 6 мес и больше), опубликованных за последние два десятилетия в международной периодической печати [6—20]. Характеристики серий также даны в предыдущей публикации.

Результаты

Данные по респондентам телефонного опроса суммированы в **табл. 3**.

Хроническая боль (дольше 6 мес) отмечалась после 8 (3,2%) операций в области проведения трансабдоминальных лигатур **(табл. 4)**. Все операции выполнялись по поводу послеоперационных грыж. У 7 пациентов боль была купирована одно-

Таблица 1. **Аналоговая шкала боли**

Table 1. **Pain analog scale**

Тяжесть	Характеристика	Описание
10	Непереносимая	Я в постели и не могу пошевелиться из-за боли. Мне нужен кто-то, чтобы отвезти меня в отделение неотложной помощи, чтобы помочь мне от боли
9	Тяжелая	Моя боль — это все, о чем я могу думать. Я едва могу говорить или двигаться из-за боли
8	Сильная	Моя боль настолько сильна, что мне трудно думать ни о чем другом. Говорить и слушать сложно
7	Неуправляемая	Мне все время больно. Это удерживает меня от большинства занятий
6	Беспокоящая	Я все время думаю о своей боли. Я бросаю многие занятия из-за боли
5	Отвлекающая	Я думаю о своей боли большую часть времени. Я не могу выполнять некоторые действия, которые мне нужно делать каждый день, из-за боли
4	Умеренная	Я постоянно осознаю свою боль, но могу продолжать большую часть деятельности
3	Неудобная	Моя боль беспокоит меня, но большую часть времени я могу игнорировать ее
2	Слабая	У меня слабая боль. Я осознаю свою боль только тогда, когда обращаю на нее внимание
1	Минимальная	Моя боль едва заметна
0		Нет боли

Таблица 2. **Краткий опросник о качестве жизни для пациентов, перенесших LapIPOM**
Table 2. **Brief questionnaire on quality of life for patients undergoing LapIPOM**

Вопрос	Ответ
1. Вы чувствуете, что ваша грыжа вернулась?	Да/Нет
2. Переносили ли вы с тех пор еще операции на брюшной полости (связанные с грыжей или нет)?	
3. Моя брюшная стенка оказывает большое влияние на мое здоровье	Абсолютно не согласен/ Умеренно не согласен/ Несущественно не согласен/ Несущественно согласен/ Умеренно согласен/ Полностью согласен/ Неприменимо
4. Моя брюшная стенка причиняет мне боль	
5. Моя брюшная стенка мешает, когда я занимаюсь тяжелыми физическими нагрузками. Примеры: бег, быстрая езда на велосипеде, поднятие тяжестей (>20 кг)	
6. Моя брюшная стенка мешает, когда я занимаюсь умеренными физическими нагрузками. Примеры: быстрая ходьба, танцы, прогулки с домашними животными, активные непрофессиональные игры	
7. Моя брюшная стенка мешает, когда я иду или поднимаюсь по лестнице	
8. Я часто сижу дома из-за своей брюшной стенки	
9. Я выполняю меньше работы по дому из-за своей брюшной стенки	
10. Я выполняю меньше профессиональных задач из-за своей брюшной стенки	
11. Моя брюшная стенка влияет на мое ежедневное самочувствие	
12. Я часто расстраиваюсь из-за своей брюшной стенки	

Таблица 3. **Пациенты, ответившие на телефонный опрос**
Table 3. **Patients who responded to a telephone survey**

Срок	Общее число оперированных на этом сроке/ число респондентов, *n* (%)	Число приглашенных на осмотр, *n* (% от общего числа оперированных на этом сроке)
3 мес	247/235 (95,1)	28 (11,3)
6 мес	247/216 (87,4)	17 (6,9)
1 год	247/190 (77,1)	32 (13,0)
2 года	247/178 (72,1)	30 (12,0)
3 года	207/125 (60,4)	10 (4,8)
4 года	160/83 (51,9)	9 (5,6)
5 лет	123/57 (46,3)	5 (4,1)
6 лет	65/23 (35,4)	—
7 лет	30/7 (23,3)	—

Таблица 4. **Данные опроса по аналоговой шкале боли в отдаленные сроки**
Table 4. **Survey data on the analog pain scale in the long term**

Срок	Общее число оперированных на этом сроке/ число респондентов, *n* (%)	Число пациентов с хронической болью, *n* (% от числа респондентов)	Средняя оценка по шкале боли, баллы
6 мес	247/216 (87,4)	8 (3,70)	3,44
1 год	247/190 (77,1)	4 (2,11)	3,25
2 года	247/178 (72,1)	1 (0,56)	4
3 года	207/125 (60,4)	1 (0,80)	3

кратной (у 4 пациентов) или повторными (у 3) инъекциями бупивакаина в болевые точки. У 1 пациента боль персистирует на уровне 3—4 баллов по аналоговой шкале, от хирургического лечения пациент воздерживается. Начиная с 3 лет от момента операции мы перестали включать в телефонный опрос вопросы по шкале боли.

После 11 (4,3%) операций серома сохранялась дольше 3 мес, но во всех случаях она была бессимптомной, поэтому инвазивных лечебных мероприятий (пункция, дренирование) не потребовалось. У 2 (0,8%) пациентов произошла организация серомы с образованием в подкожной клетчатке подвижного безболезненного рубцового шарика, от удаления которого пациенты воздержались.

Грыжа в области стояния оптического (12-миллиметрового) троакара в левой боковой области живота образовалась в 2 (0,8%) случаях после LapIPOM. Троакарная грыжа была ликвидирована путем открытой межмышечной протезирующей пластики.

Мы приглашали для очного обследования пациентов, которые по данным телефонного опроса отмечали хроническую боль или выпячивание в области операции. Через 1 год после операции

мы пригласили 32 пациента. Помимо 4 пациентов с хронической болью 28 пациентов ответили «Да» на вопрос: «Вы чувствуете, что ваша грыжа вернулась?». При осмотре и ультразвуковом исследовании (УЗИ) были выявлены 2 истинных рецидива (у оперированных по поводу грыжи M1—3W3, у одного из них с компонентом L1). У остальных 26 пациентов обнаружено выпячивание при напряжении живота правильно фиксированного имплантата, без истинного рецидива грыжи или серомы («псевдорецидив»). При анализе телефонных анкет обнаружилась следующая картина **(табл. 5)**.

Через 2 года после операции 3 из этих 26 пациентов были недоступны для телефонного опроса, но были приглашены и обследованы 23 пациента с выпячиваниями, у которых истинные рецидивы не обнаружены. Однако были выявлены 3 новых рецидива (у 2 пациентов, оперированных по поводу послеоперационной грыжи M4W3 и M3—4W3, и у 1 пациента, оперированного по поводу первичной вентральной грыжи больших размеров).

Через 3 года после операции был выявлен еще 1 пациент с истинным рецидивом. Этот пациент был из группы ранее обследованных по поводу выпячивания — изначально он перенес LapIPOM по поводу послеоперационной грыжи M1—2W3 с компонентом L1. Пациенты с рецидивами были повторно оперированы: выполнена открытая герниопластика onlay (у 4) или повторная операция LapIPOM (у 2).

Через 1—2 года после операции LapIPOM 6 пациентам из нашей группы были выполнены лапароскопические или лапаротомные операции по другим показаниям. При ревизии брюшной полости спаечный процесс с имплантатом оказался минимальным:

Таблица 5. **Ответы 26 пациентов с «псевдорецидивом» вентральной грыжи на некоторые вопросы телефонной анкеты через 1 год после операции**

Table 5. **Answers of 26 patients with «pseudo-recurrence» of ventral hernia to some questions of a telephone questionnaire 1 year after surgery**

Вопрос	Ответ						
	абсолютно не согласен	умеренно не согласен	несущественно не согласен	несущественно согласен	умеренно согласен	полностью согласен	неприменимо
3. Моя брюшная стенка оказывает большое влияние на мое здоровье	2	4	6	11	2	1	0
4. Моя брюшная стенка причиняет мне боль	2	20	3	1	0	0	0
5. Моя брюшная стенка мешает, когда я занимаюсь тяжелыми физическими нагрузками. Примеры: бег, быстрая езда на велосипеде, поднятие тяжестей (>20 кг)	0	1	1	0	1	7	16
6. Моя брюшная стенка мешает, когда я занимаюсь умеренными физическими нагрузками. Примеры: быстрая ходьба, танцы, прогулки с домашними животными, активные непрофессиональные игры	1	6	1	2	4	7	5
7. Моя брюшная стенка мешает, когда я иду или поднимаюсь по лестнице	16	4	2	3	1	0	0
8. Я часто сижу дома из-за своей брюшной стенки	16	4	2	2	2	0	0
9. Я выполняю меньше работы по дому из-за своей брюшной стенки	1	7	2	6	7	3	0
10. Я выполняю меньше профессиональных задач из-за своей брюшной стенки	7	6	7	3	1	2	0
11. Моя брюшная стенка влияет на мое ежедневное самочувствие	3	2	4	8	6	3	0
12. Я часто расстраиваюсь из-за своей брюшной стенки	2	4	1	2	14	3	0

спайки с сальником образовывались по краям имплантатов, где полиэстеровая основа выступала из-под слоя коллагена. Других проблем, связанных с внутрибрюшинным расположением имплантатов (спаечная непроходимость, эрозии, свищи) в нашей серии не отмечено.

Через 4 года изменений в структуре поздних осложнений не произошло. На осмотр приходили пациенты с выпячиванием, которые хотели удостовериться в отсутствии рецидива. Через 6 и 7 лет после операции новых осложнений также не было. Поздние неблагоприятные исходы в нашей группе суммированы в **табл. 6**.

Данные по отдаленным результатам в контрольной группе по данным литературы приведены в **табл. 7**.

Обсуждение

В ходе эволюции герниопластики мы увидели, что «максимально инвазивные», открытые хирургические вмешательства с длинными разрезами, обширной мобилизацией тканей и созданием больших миофасциальных лоскутов приводят к значительной частоте развития таких осложнений, как инфицирование, некроз тканей, серомы и гематомы.

Это привело к поиску альтернативных, минимально инвазивных хирургических техник, таких как LapIPOM и позднее — полностью внебрюшинные и гибридные эндоскопические техники из доступов eTEP или TAPP.

Техника LapIPOM была предложена первой как достаточно успешная альтернатива открытой гер-

***Таблица 6.* Связанные с LapIPOM поздние послеоперационные осложнения**
***Table 6.* LapIPOM-associated late postoperative complications**

Осложнения	Пациенты с грыжами, *n* (%)*			
	послеоперационными	первичными	всего	*p***
Поздние послеоперационные				
Рецидив				
1 год	2 (3,13)	0	2 (1,05)	>0,05
2 года	4 (8,00)	1 (0,78)	5 (2,81)	0,027
3 года	5 (11,63)	1 (1,22)	6 (4,80)	0,021
Троакарная грыжа (1 год)	2 (3,13)	0	2 (1,05)	0,042
Вызывающее беспокойство выпячивание, «псевдорецидив» (1 год)	21 (32,81)	5 (3,79)	26 (13,68)	0,029
Серома (3 мес)	6 (8,33)	5 (3,33)	11 (4,68)	>0,05
Хроническая боль (6 мес)	4 (5,56)	4 (2,67)	8 (3,70)	>0,05

Примечание. * — от числа респондентов на данном сроке; ** — между послеоперационными и первичными.

***Таблица 7.* Характеристика осложнений в литературной контрольной группе**
***Table 7.* Characteristics of complications in the literary control group**

Автор	Срок наблюдения		Частота рецидивов, %		Инфекция и/или удаление имплантата,		Персистирующая серома, %		Хроническая боль, %	
	Sublay	LapIPOM	Sublay	LapIPOM	Sublay	LapIPOM	Sublay	LapIPOM	Sublay	LapIPOM
Bencini 2003	18 мес**	17 мес**	6	0	н/д	н/д	10	14	н/д	н/д
Lomanto	21,9 мес**	19,6 мес**	10	2	н/д	н/д	6	10	н/д	н/д
Misra	13 мес**	14 мес**	3,3	6,3	3	0	3	3	9,1	18,2
Barbaros	20 мес**	18 мес**	4,3	0	17,4	4,3	0	17,4	0	0
Navarra	6 мес	6 мес	0	0	0	0	0	16,7	н/д	н/д
Olmi	24 мес*	24 мес*	1,1	2,3	1,2	1,2	3,5	7,1	9,4	4,7
Pierce	20,2 мес***	16,9 мес***	12,1	4,3	3,2	1,5	12,0	12,1	0,9	2,0
Ballem	7,5 года*	7,5 года*	28	29	н/д	н/д	9	16	н/д	н/д
Pring	27,5 мес*	27,5 мес*	4,2	3,3	7,4	0	0	3,2	н/д	н/д
Asencio 2009	12 мес	12 мес	7,9	9,8	0	0	н/д	н/д	0	0
Asencio 2021	12,8 года*	12,9 года*	23,6	18,9	0	7,5	н/д	н/д	0	0
Bencini 2009	60 мес*	56 мес*	11	14	0	0	3	11	2,8	0
Itani	24 мес	24 мес	8,2	12,5	1,4	1,5	0	0	0	0
Eker	36,5 мес*	34,2 мес*	14	18	4	0	4	7	н/д	н/д
Lavanchy#	5,5 года**	5,5 года**	19	20	Общее число осложнений открытый POM 23%, LapIPOM 10%				4,2	10,4
Среднее			10,2	9,4	3,4	1,5	4,2	9,8	2,6	3,5

Примечание. * — медиана; ** — среднее значение; *** — не указано; # — сравнение с открытой операцией IPOM.

ниопластике. Несмотря на то что за 30 лет применения этой операции были опубликованы отдаленные результаты 15 рандомизированных серий пациентов со сроками наблюдения от 6 мес до почти 13 лет, оппоненты LapIPOM, опираясь лишь на личный опыт и опубликованные анекдотические клинические наблюдения, не устают утверждать, что она «нередко» приводит к катастрофическим последствиям, связанным с внутрибрюшинным расположением имплантата.

Мы проанализировали все 15 упомянутых публикаций **(см. табл. 7)**. Безусловно, отдаленные результаты сильно зависят от срока наблюдения, техники операции, модели использованных имплантатов, характеристик грыжи, однако тенденция очевидна. LapIPOM по сравнению с открытой операцией Sublay дает недостоверно меньшую частоту рецидивов, почти в 2 раза большую частоту персистирующих сером, которые, тем не менее, не приводят к инфекции, о чем свидетельствует в 2 раза меньшая частота развития хронической инфекции/удаления импланта. Хроническая боль недостоверно чаще бывает после LapIPOM (3,5% против 2,6%). Это при том, что проанализированный в предыдущей нашей статье ранний послеоперационный период после LapIPOM отличается существенными преимуществами.

В настоящей работе мы хотим продемонстрировать, что стандартизированная техника выполнения LapIPOM в сочетании с современными имплантатами дает хорошие результаты в отдаленном периоде. Действительно, через 6 мес показатель хронической боли у наших пациентов был 3,70%, а к 3 годам он снизился до 0,80%. Частота рецидивов через 3 года составила для послеоперационных грыж 11,63%, для первичных 1,22% (средняя 4,80%), при частоте вновь образовавшихся троакарных грыж 0,79%, что ниже, чем в большинстве опубликованных серий. Частота развития сером через 3 мес после операции также была небольшой — 4,68%. В нашей серии за период наблюдения не зафиксировано ни одного негативного клинического эпизода, связанного с контактом имплантата и кишечника. Единственной проблемой в отдаленном периоде стали выпячивания, «псевдорецидивы», которые явились следствием неушитых грыжевых ворот, в случаях дефицита мягких тканей над дном грыжевого мешка. В большинстве случаев это отмечалось после операций по поводу послеоперационных грыж — через год на такую проблему жаловались 30% опрошенных пациентов. Эффективным способом профилактики этого является лапароскопическое ушивание ворот или отказ от операции IPOM, когда ширина дефекта превышает 8 см.

Интерстициальные операции обладают преимуществами в виде относительно небольшой стоимости имплантатов и отсутствия их контакта с внутренностями брюшной полости. Однако и при эндоскопических операциях из доступа eTEP протяженные швы фасций и апоневрозов, а также оставляемые в толще брюшной стенки обширные полости являются вследствие ограниченности контроля потенциальными причинами осложнений (например, выхождение кишки при несостоятельности линии шва задней стенки влагалища прямой мышцы живота с ущемлением, непроходимостью и/или некрозом, массивные гематомы).

Эндолапароскопическая ретромускулярная пластика сеткой при срединных грыжах выполняется через внешне минимальный доступ, но хирургически максимально инвазивна. Она включает обширную мобилизацию больших миофасциальных лоскутов до полулунных линий латерально в целях создания требуемого для устранения грыжи и установки имплантата ретромускулярного пространства. Для создания такого пространства хирургическая процедура требует продольного пересечения задних компонентов всей белой линии живота. При таком подходе по сути пластика даже небольшой срединной грыжи требует значительного ослабления нормальных отделов белой линии, восстановление полноценной структуры и функции которых вряд ли будет обеспечено последующим продольным ушиванием. Нормальная белая линия похожа на естественную динамическую решетку из перекрещивающихся волокон, которые переходят среднюю линию и укрепляют контралатеральное влагалище спереди и сзади [21]. Пересеченная, жестко сшитая и в дальнейшем обездвиженная зарубцованным имплантатом ткань — плохая замена нормальной динамической конструкции. Кроме того, существует вероятность повреждения важных нервно-сосудистых перфораторов сбоку, около полулунных линий. Освоить эти новые эндоскопические методы непросто, и для технического упрощения процедур предлагается использование робототехники, что делает гораздо более дорогими, даже по сравнению с самыми затратными LapIPOM.

Для внебрюшинного расположения больших имплантатов, облегчения медиализации брюшной стенки и сопоставления ее слоев после диссекции были внедрены техники разделения компонентов [22, 23], которые теперь выполняются и эндолапароскопически. По мере распространения этих техник все большее значение приобретает вопрос их цены с точки зрения анатомичности и отдаленных клинических последствий реконструкций. Нужно помнить, что даже при эндоскопическом доступе это обширные реконструктивные процедуры на брюшной стенке с присущими осложнениями [24]. Следовательно, при определении показаний обязательными являются должная осмотрительность и осторожность. Поперечная мышца живота с ее прикреплениями к грудному отделу позвоночника и к тазу ранее описана как корсет брюшной стенки. Пока только очень предварительные наблюдения предполагают улучшение функциональности центральной части брюшной стенки при

динамометрии после задней сепарации компонентов (TAR) [25]. Однако показано, что пересечение поперечной мышцы приводит к гипотонии и выпячиванию боковых отделов брюшной стенки. Потенциальное пагубное влияние пересечения и отделения поперечных мышц на брюшную стенку и дыхательную функцию необходимо отследить и оценить в долгосрочной перспективе. Использование нескольких больших листов имплантата в качестве усиления всей брюшной стенки вызывает ряд проблем. Брюшная полость конструктивно устроена так, чтобы быть деформируемой и растяжимой, и можно ожидать, что большие листы синтетики, обмуровывающие брюшную стенку, включая боковые отделы, ухудшат подвижность и, следовательно, функцию. Ранее хорошо функционировавшие части брюшной стенки при этом либо разрушаются, либо, по крайней мере, фиксируются и рубцуются этими большими сетками.

В датской базе данных по грыжам показано, что после 5 лет наблюдения совокупная частота развития осложнений, связанных с использованием имплантов, составляет 5,6% для открытого вмешательства и 3,7% для LapIPOM [26]. F. Asencio и соавт. [7] в 2021 г. опубликовали результаты своей серии с медианой наблюдения 12,9 года, показав, что 10-летний риск развития осложнений после LapIPOM составляет около 6,5%. Таких данных по интерстициальным техникам нет в принципе.

Анализ международной специализированной базы данных Herniamed (2021) вынудил даже таких оппонентов LapIPOM, как W. Reinpold, признать, что «влияние техники первичной герниопластики, а именно лапароскопической IPOM по сравнению с открытыми протезирующими техниками, на сложности повторных операций, в том числе повторных герниопластик, оказывается менее выраженным, чем ожидалось» [27]. В другой работе те же авторы отметили: «В отношении оперативной техники снижение общего риска развития послеоперационных осложнений достигалось применением LapIPOM, по сравнению с которыми открытые операции имеют почти в 2 раза более высокие риски» [28].

Таким образом, у современной хирургии имеются надежные данные, исключающие неполноценность лапароскопической герниопластики IPOM в том, что касается внутрибрюшинного размещения имплантатов. Тем не менее осведомленность и более глубокое понимание его послеоперационных спаечных последствий может в будущем привести к созданию более безопасных имплантатов, их менее травматичной фиксации и к более совершенным хирургическим техникам открытых и лапароскопических доступов.

Наши данные также свидетельствуют, что выполненная по показаниям LapIPOM имеет ряд преимуществ как перед открытыми, так и перед эндоскопическими интерстициальными операциями: выполняется быстро, легко воспроизводится, сохраняет целостность неизмененных отделов брюшной стенки и сопровождается минимальными осложнениями. Описанная стандартизированная техника операции позволяет минимизировать неблагоприятные исходы и в отдаленном периоде, что подтверждается соответствием, а по некоторым позициям — и превосходством наших результатов при сравнении с данными опубликованных рандомизированных серий. Безусловно, результаты лечения первичных вентральных грыж существенно лучше, чем послеоперационных, но это справедливо для всех методов герниопластики.

Рецидивы грыж в нашей серии сформировались почти исключительно (5 из 6) после операций по поводу грыж W3, при которых ушить грыжевые ворота без сепарации либо практически невозможно, либо это может вызвать значительные проблемы в послеоперационном периоде (боли, компартмент-синдром, значительная деформация брюшной стенки). Мы не рекомендуем операцию LapIPOM для пациентов этой категории, обозначая в качестве допустимой верхней границы ширины дефекта 8 см, что согласуется с современными данными литературы.

Следует отметить, что оставление грыжевых ворот неушитыми при послеоперационных грыжах W1-2 (рецидивов не выявлено) и первичных грыжах — 2 рецидива на 42 (4,8%) операции при больших первичных грыжах за 3 года наблюдения практически не повлияло на этот показатель. Необходимо подчеркнуть, что размеры имплантата мы подбирали исходя из первоначальных размеров дефекта, независимо от того, ушивали его или нет.

По нашему мнению, LapIPOM показана пациентам с рецидивными грыжами после открытой пластики Sublay, при сочетании грыж с утратой сегментов прямых мышц, пациентам с первичными вентральными грыжами без диффузной патологии белой линии, с небольшими фасциальными дефектами в больших послеоперационных рубцах, а также при невозможности перенести длительное общее обезболивание из-за наличия сочетанных заболеваний.

Заключение

Оптимальный путь вперед в хирургической науке определяется как инновациями, так и уроками, извлеченными из прошлого. Грыжа — доброкачественное заболевание, чаще всего не опасное для жизни. Тем не менее последние тенденции в развитии герниопластики предлагают более сложные и более агрессивные хирургические вмешательства на брюшной стенке. Эндолапароскопическая ретромускулярная пластика имеет преимущества внебрюшинной установки сетки с потенциальной экономией затрат на саму сетку и ее фиксацию. Однако такая герниопластика может приводить к избыточному сопутствующему повреждению (белая линия, поперечные мышцы) и увеличению числа

осложнений (большие объемы диссекции, длинные линии швов, повреждение сосудисто-нервных перфораторов). Техники эндоскопического разделения компонентов и создания объемных ретромускулярных пространств дают достойную хирургическую альтернативу при больших и технически трудных грыжах брюшной стенки. Но тенденция необоснованного расширения показаний к этим обширным процедурам вызывает беспокойство. Избыточная хирургическая диссекция может приводить к неприемлемым анатомическим и функциональным повреждениям брюшной стенки («калеки брюшной стенки»).

Следует помнить, что основная цель лечения при грыжах — заживление дефекта брюшной стенки, облегчение симптомов и устранение риска непроходимости и странгуляции кишечника. Справедливо предположить, что пациенты, особенно пожилого возраста, прожив несколько лет с грыжей, адаптируются к частичной утрате функции брюшной стенки. Многие из этих пациентов корректируют свою активность в отношении спорта, профессии и даже повседневной жизни. Поэтому может быть нецелесообразным проявлять излишнюю агрессию в попытках во что бы то ни стало восстановить «нормальную» функцию брюшной стенки у этих пациентов. Следовательно, политика настойчивых попыток реконструировать срединную линию у всех пациентов в качестве основной цели герниопластики, возможно, является необоснованной и ненужной. Это может привести к увеличению доли более обширных и агрессивных операций на брюшной стенке с повышенным риском неблагоприятных последствий, которые еще дальше отодвинут пациентов от предлагавшегося им хирургом результата и создадут трудноразрешаемые проблемы для самих хирургов в отдаленном периоде.

По нашему мнению, до опубликования больших доказательных массивов данных по сравнению ближайших и отдаленных результатов LapIPOM и эндоскопических интерстициальных методик первая техника должна оставаться базовой для лечения пациентов с вентральными грыжами в рамках обозначенных здесь показаний.

Участие авторов:
Концепция и дизайн исследования — С.А. Макаров, Н.Л. Матвеев
Сбор и обработка материала — С.А. Макаров, В.П. Армашов, А.М. Белоусов, А.С. Куприянова, Н.Л. Матвеев
Статистическая обработка — С.А. Макаров, В.П. Армашов
Написание текста — С.А. Макаров, В.П. Армашов, А.М. Белоусов, А.С. Куприянова
Редактирование — Н.Л. Матвеев

Авторы заявляют об отсутствии конфликта интересов.

Participation of authors:
Concept and design of the study — S.A. Makarov, N.L. Matveev
Data collection and processing — S.A. Makarov, V.P. Armashov, A.M. Belousov, A.S. Kupriyanova, N.L. Matveev
Statistical processing of the data — S.A. Makarov, V.P. Armashov
Text writing — S.A. Makarov, V.P. Armashov, A.M. Belousov, A.S. Kupriyanova
Editing — N.L. Matveev

The authors declare no conflicts of interest.

ЛИТЕРАТУРА/REFERENCES

1. Leber GE, Garb JL, Alexander AI, Reed WP. Long-term complications associated with prosthetic repair of incisional hernias. *Arch Surg.* 1998;133(4):378-382 https://doi.org/10.1001/archsurg.133.4.378
2. Matthews BD, Pratt BL, Pollinger HS, Backus CL, Kercher KW, Sing RF, Heniford BT. Assessment of adhesion formation to intra-abdominal polypropylene mesh and polytetrafluoroethylene mesh. *J Surg Res.* 2003;114(2):126-132. https://doi.org/10.1016/s0022-4804(03)00158-6
3. Warren JA, Love M. Incisional hernia repair. Minimally invasive approaches. In: Current concepts in hernia surgery. Prabhu AS Ed. *Surg Clin North Am.* 2018;98(3):537-559.
4. Van Hoef S, Tollens T. Primary non-complicated midline ventral hernia: is laparoscopic IPOM still a reasonable approach? *Hernia.* 2019;23(5):915-925. https://doi.org/10.1007/s10029-019-02031-6
5. Abdalla RZ, Garcia RB, Said DF, Abdalla BMZ. Quality of life of in patients submitted to anterior abdominal wall laparoscopic herniopiasty. *Arq Bras Cir Dig.* 2014;27(1):30-33. https://doi.org/10.1590/s0102-67202014000100008
6. Asencio F, Aguiló J, Peiró S, Carbó J, Ferri R, Caro F, Ahmad M. Open randomized clinical trial of laparoscopic versus open incisional hernia repair. *Surg Endosc.* 2009;23(7):1441-1448. https://doi.org/10.1007/s00464-008-0230-4
7. Asencio F, Carbó J, Ferri R, Peiró S, Aguiló J, Torrijo I, Barber S, Canovas R, Andreu-Ballester JC. Laparoscopic versus open incisional hernia repair: long-term follow-up results of a randomized clinical trial. *World J Surg.* 2021;45(9):2734-2741. https://doi.org/10.1007/s00268-021-06164-7
8. Ballem N, Parikh R, Berber E, Siperstein A. Laparoscopic versus open ventral hernia repairs: 5-year recurrence rates. *Surg Endosc.* 2008;22(9):1935-1940. https://doi.org/10.1007/s00464-008-9981-1

9. Barbaros U, Asoglu O, Seven R, Erbil Y, Dinccag A, Deveci U, Mercan S. The comparison of laparoscopic and open ventral hernia repairs: a prospective randomized study. *Hernia*. 2007;11(1):51-56. https://doi.org/10.1007/s10029-006-0160-9
10. Bencini L, Sanchez LJ, Boffi B, Farsi M, Scatizzi M, Moretti R. Incisional hernia repair: retrospective comparison of laparoscopic and open techniques. *Surg Endosc*. 2003;17(10):1546-1551. https://doi.org/10.1007/s00464-002-9234-7
11. Bencini L, Sanchez LJ, Boffi B, Frasi M, Martini F, Rossi M, Bernini M, Moretti R. Comparison of laparoscopic and open repair for primary ventral hernias. *Surg Laparosc Endosc Percutan Tech*. 2009;19(4):341-344. https://doi.org/10.1097/sle.0b013e31819756d7
12. Eker HH, Hansson BME, Buunen M, Janssen IMC, Pierik R, Hop WC, Bonjer HJ, Jeekel J, Lange JF. Laparoscopic vs. open incisional hernia repair: a randomized clinical trial. *JAMA Surg*. 2013;148(3):259-263. https://doi.org/10.1001/jamasurg.2013.1466
13. Itani KMF, Hur K, Kim LT, Anthony T, Berger DH, Reda D, Neumayer L. Comparison of laparoscopic and open repair with mesh for the treatment of ventral incisional hernia: a randomized trial. *Arch Surg*. 2010;145(4):322-328. https://doi.org/10.1001/archsurg.2010.18
14. Lavanchy JL, Buff SE, Kohler A, Candinas D, Beldi G. Long-term results of laparoscopic versus open intraperitoneal onlay mesh incisional hernia repair: a propensity score-matched analysis. *Surg Endosc*. 2019;33(1):225-233. https://doi.org/10.1007/s00464-018-6298-6
15. Lomanto D, Iyer SG, Shabbir A, Cheah W-K. Laparoscopic versus open ventral hernia mesh repair: a prospective study. *Surg Endosc*. 2006;20(7):1030-1035. https://doi.org/10.1007/s00464-005-0554-2
16. Misra MC, Bansal VK, Kulkarni MP, Pawar DK. Comparison of laparoscopic and open repair of incisional and primary ventral hernia: results of a prospective randomized study. *Surg Endosc*. 2006;20(12):1839-1845. https://doi.org/10.1007/s00464-006-0118-0
17. Navarra G, Musolino C, De Marco ML, Bartolotta M, Barbera A, Centorrino T. Retromuscular sutured incisional hernia repair: a randomized controlled trial to compare open and laparoscopic approach. *Surg Laparosc Endosc Percutan Tech*. 2007;17(2):86-90. https://doi.org/10.1097/sle.0b013e318030ca8b
18. Olmi S, Scaini A, Cesana GC, Erba L, Croce E. Laparoscopic versus open incisional hernia repair: an open randomized controlled study. *Surg Endosc*. 2007;21(4):555-559. https://doi.org/10.1007/s00464-007-9229-5
19. Pierce RA, Spitler JA, Frisella MM, Matthews BD, Brunt LM. Pooled data analysis of laparoscopic vs. open ventral hernia repair: 14 years of patient data accrual. *Surg Endosc*. 2007;21(3):378-386. https://doi.org/10.1007/s00464-006-9115-6
20. Pring CM, Tran V, O'Rourke N, Martin IJ. Laparoscopic versus open ventral hernia repair: a randomized controlled trial. *ANZ J Surg*. 2008;78(10):903-907. https://doi.org/10.1111/j.1445-2197.2008.04689.x
21. Askar OM. Surgical anatomy of the aponeurotic expansions of the anterior abdominal wall. *Ann R Coll Surg Engl*. 1977;59(4):313-321.
22. Ramirez OM, Ruas E, Dellon AL. «Components separation» method for closure of abdominal-wall defects: an anatomic and clinical study. *Plast Reconstr Surg*. 1990;86(3):519-526. https://doi.org/10.1097/00006534-199009000-00023
23. Novitsky YuW, Elliott HL, Orenstein SB, Rosen MJ. Transversus abdominis muscle release: a novel approach to posterior component separation during complex abdominal wall reconstruction. *Am J Surg*. 2012;204(5):709-716. https://doi.org/10.1016/j.amjsurg.2012.02.008
24. Kuylhee K, Mella JR, Ahmed MSI, Pieter G, Koolen L, Lin SJ. Is there an association between component separation and venous thromboembolism? Analysis of the NSQIP. *Plast Reconstr Surg Glob Open*. 2015;8;3(6):e429. https://doi.org/10.1097/GOX.0000000000000167
25. Criss CN, Petro CC, Krpata DM, Seafler CM, Lai N, Fiutem J, Novitsky YW, Rosen MJ. Functional abdominal wall reconstruction improves core physiology and quality-of-life. *Surgery*. 2014;156(1):176-182. https://doi.org/10.1016/j.surg.2014.04.010
26. Kokotovic D, Bisgaard T, Helgstrand F. Long-term recurrence and complications associated with elective incisional hernia repair. *JAMA*. 2016;316(15):1575-1582. https://doi.org/10.1001/jama.2016.15217
27. Köckerling F, Hoffmann H, Adolf D, Reinpold W, Kirchhoff P, Mayer F, Weyhe D, Lammers B, Emmanuel K. Potential influencing factors on the outcome in incisional hernia repair: a registry-based multivariable analysis of 22,895 patients. *Hernia*. 2021; 25(1):33-49. https://doi.org/10.1007/s10029-020-02184-9
28. Hoffmann H, Köckerling F, Adolf D, Mayer F, Weyhe D, Reinpold W, Fortelny R, Kirchhoff P. Analysis of 4,015 recurrent incisional hernia repairs from the Herniamed registry: risk factors and outcomes. *Hernia*. 2021;25(1):61-75. https://doi.org/10.1007/s10029-020-02263-x

Поступила 14.11.2021
Received 14.11.2021
Принята к печати 04.02.2022
Accepted 04.02.2022

Эндоскопическая хирургия
2022, т. 28, №3, с. 32–36
https://doi.org/10.17116/endoskop20222803132

Endoscopic Surgery =
Endoskopicheskaya khirurgiya 2022, vol. 28, no 3, pp. 32–36
https://doi.org/10.17116/endoskop20222803132

Стентирование главного панкреатического протока в профилактике острого постманипуляционного панкреатита при эндоскопических транспапиллярных вмешательствах

© Ю.И. ВЕДЕНИН, Е.Н. ЗЮБИНА, В.В. МАНДРИКОВ, М.И. ТУРОВЕЦ, А.А. НОГИНА, Г.В. МИХАЙЛИЧЕНКО

ФГБОУ ВО «Волгоградский государственный медицинский университет» Минздрава России, Волгоград, Россия

Резюме

Цель исследования. Оценка результатов превентивного стентирования главного протока поджелудочной железы (ГППЖ) у пациентов после эндоскопических транспапиллярных вмешательств в профилактике острого постманипуляционного панкреатита (ОПМП).

Материал и методы. В период с 2015 по 2021 г. выполнили 1135 эндоскопических транспапиллярных вмешательств. По поводу доброкачественной патологии (папиллостеноз, холедохолитиаз, аденомы большого сосочка двенадцатиперстной кишки (БС ДПК), стриктуры общего желчного протока) выполнено 879 (77,4%) вмешательств и 256 (22,6%) манипуляций по поводу злокачественных заболеваний панкреатодуоденальной зоны (рак головки поджелудочной железы, БС ДПК, желчного пузыря, метастазов в лимфатические узлы ворот печени).

Результаты. Факторами риска развития ОПМП являются женский пол, молодой возраст, трудности при канюляции БС ДПК, атипичная папиллосфинктеротомия. Доказано, что у пациентов, которым выполнялось превентивное стентирование ГППЖ, риск развития ОПМП уменьшается с 15,9 до 4,3%.

Заключение. Превентивное стентирование ГППД как завершающий этап транспапиллярного эндоскопического вмешательства, позволяет достигнуть высокого профилактического эффекта в отношении острого постманипуляционного панкреатита.

Ключевые слова: *панкреатит, стентирование, главный панкреатический проток, профилактика постманипуляционного панкреатита.*

ИНФОРМАЦИЯ ОБ АВТОРАХ:
Веденин Ю.И. — https://orcid.org/0000-0001-9004-7694
Зюбина Е.Н. — https://orcid.org/0000-0003-4237-3094
Мандриков В.В. — https://orcid.org/0000-0002-5890-8500
Туровец М.И. — https://orcid.org/0000-0003-0793-5098
Ногина А.А. — https://orcid.org/0000-0002-8439-7679
Михайличенко Г.В. — https://orcid.org/0000-0002-8938-3559
Автор, ответственный за переписку: Веденин Ю.И. — e-mail: vedenin82@mail.ru

КАК ЦИТИРОВАТЬ:
Веденин Ю.И., Зюбина Е.Н., Мандриков В.В., Туровец М.И., Ногина А.А., Михайличенко Г.В. Стентирование главного панкреатического протока в профилактике острого постманипуляционного панкреатита при эндоскопических транспапиллярных вмешательствах. *Эндоскопическая хирургия.* 2022;28(3):32–36. https://doi.org/10.17116/endoskop20222803132

Stenting of the main pancreatic duct in the prevention of acute post-manipulation pancreatitis during endoscopic transpapillary interventions

© YU.I. VEDENIN, E.N. ZYUBINA, V.V. MANDRIKOV, M.I. TUROVETS, A.A. NOGINA, G.V. MIKHAILICHENKO

Volgograd State Medical University, Volgograd, Russia

Abstract

Purpose of the study. To evaluate the results of the use of preventive stenting of the main pancreatic duct in patients after endoscopic transpapillary interventions in the prevention of acute postmanipulatory pancreatitis

Material and methods. In the period from 2015—2021, 1135 endoscopic transpapillary interventions were performed. For benign pathology (papillostenosis, choledocholithiasis, adenomas of the major duodenal papilla strictures of the choledochus), 879 (77.4%) interventions and 256 (22.6%) manipulations were performed for malignant diseases of the pancreatoduodenal zone (cancer of the head of the pancreas, the large duodenal papilla of the major duodenal papilla gallbladder, metastases to the lymph nodes of the liver gate).

Results. Risk factors for acute postmanipulatory pancreatitis are female, young age, difficulties in cannulation of the major duodenal papilla, atypical papillosphincterotomy. It is proved that in a group of patients who underwent preventive stenting of the main pancreatic duct, the risk of developing acute postmanipulatory pancreatitis decreases from 15.9 to 4.3%.

Conclusion. Preventive stenting of the main pancreatic duct, as the final stage of transpapillary endoscopic intervention, allows achieving a high preventive effect in relation to the occurrence of acute postmanipulatory pancreatitis.

Keywords: *pancreatitis, stenting, main pancreatic duct, prevention of post-manipulation pancreatitis.*

INFORMATION ABOUT THE AUTHORS:
Vedenin Yu.I. — https://orcid.org/0000-0001-9004-7694
Zyubina E.N. — https://orcid.org/0000-0003-4237-3094
Mandrikov V.V. — https://orcid.org/0000-0002-5890-8500
Turovets M.I. — https://orcid.org/0000-0003-0793-5098
Nogina A.A. — https://orcid.org/0000-0002-8439-7679
Mikhailichenko G.V. — https://orcid.org/0000-0002-8938-3559
Corresponding author: Vedenin Y.I. — e-mail: vedenin82@mail.ru

TO CITE THIS ARTICLE:
Vedenin YuI, Zyubina EN, Mandrikov VV, Turovets MI, Nogina AA, Mikhailichenko GV. Stenting of the main pancreatic duct in the prevention of acute post-manipulation pancreatitis during endoscopic transpapillary interventions. *Endoscopic Surgery = Endoskopicheskaya khirurgiya.* 2022;28(3):32–36. (In Russ.). https://doi.org/10.17116/endoskop20222803132

Введение

За последние десятилетия число пациентов с заболеваниями желчевыводящих путей, в частности с их обструкцией, значительно увеличилось. Транспапиллярные вмешательства являются методом выбора в лечении пациентов с холедохолитиазом, папиллостенозом, опухолевыми заболеваниями желчевыводящих путей, острым и хроническим панкреатитом. Эти манипуляции минимально инвазивны, однако не без основания считаются самыми опасными, хотя и выполняются в настоящее время повседневно. Несмотря на накопленный опыт и значительный технический прогресс в эндоскопическом оборудовании, частота развития интра- и послеоперационных осложнений достигает 4,5—15%, которые имеют серьезный прогноз.

Острый постманипуляционный панкреатит (ОПМП) занимает одно из ведущих мест в структуре осложнений после эндоскопической ретроградной панкреатохолангиографии (ЭРХПГ)/эндоскопической папиллосфинктеротомии (ЭПСТ), развивающийся в 25—30% случаев, обусловлен быстрым развитием и тяжелым течением. По данным литературы, частота развития ОПМП составляет от 1 до 34% [1, 2]. При этом летальность остается высокой — 3% [3, 4]. Определение ОПМП согласно международной классификации P. Cotton и соавт. [5], обозначает клиническое проявление панкреатита, сопровождающееся повышением уровня амилазы более чем в 3 раза. Как правило, ОПМП развивается в течение 24 ч после манипуляций на большом сосочке двенадцатиперстной кишки (БС ДПК) и требует лечения в стационаре и увеличения длительности пребывания пациента в стационаре. При любом объеме транспапиллярного вмешательства развитие ОПМП связано с наличием факторов риска. По данным A. Andriulli и соавт. [6], E. Masci и соавт. [7], C.-L. Cheng и соавт. [8], к факторам риска развития ОПМП, связанным с особенностями пациента, относят женский пол, молодой возраст, ожирение, дисфункцию сфинктера печеночно-поджелудочной ампулы (Одди). К факторам, связанным с манипуляцией, относят сложную канюляцию, атипичную папиллосфинктеротомию, баллонную дилатацию БС ДПК, введение контрастного вещества в главный проток поджелудочной железы (ГППЖ). По данным Американской ассоциации гастроинтестинальной эндоскопии (American Society for Gastrointestinal Endoscopy — ASGE), частота возникновения ОПМП достигает 40% у пациентов не менее с чем двумя факторами риска [9]. Определение факторов риска до и во время транспапиллярного вмешательства и их профилактика ОПМП являются актуальной и сложной задачей. Проблема профилактики ОПМП во многом определяется не только техническим оснащением и опытом врача, но и анатомическими особенностями пациента, течением рентгенэндоскопического транспапиллярного вмешательства и выбором интраоперационной профилактики осложнений.

Материал и методы

Проанализировали результаты транспапиллярных вмешательств, выполненных на базе клиники №1 ВолгГМУ за период с 2015 по 2021 г. Выполнены 1135 эндоскопических вмешательств у 680 пациентов с доброкачественными и злокачественными заболеваниями гепатопанкреатобилиарной зоны. Из исследования исключены пациенты с острым панкреатитом, развившимся до транспапиллярного вмешательства. Возраст больных варьировал от 19 до 88 лет (средний 60,2±7,1 года). Всего было женщин 446 (65,6%)

и 234 (34,4%) мужчины. В плановом порядке госпитализированы 289 (42,5%) пациентов, в срочном — 391 (57,5%) больной с обтурационным холестазом и холангитом. Пациенты были разделены на 2 группы: основную (n=321) и группу сравнения (n=359). У пациентов, включенных в основную группу, выделили совокупность факторов риска развития ОПМП, выявленных как в предоперационном периоде (женский пол, молодой возраст), так и во время транспапиллярного вмешательства («сложная» канюляция БС ДПК, признаки папиллостеноза при выполнении папиллосфинктеротомии, попадание контрастного вещества в бассейн ГППЖ (вирсунгова протока).

Пациентам основной группы в качестве профилактики постманипуляционного панкреатита транспапиллярное вмешательство заканчивали стентированием ГППЖ полиуретановыми стентами. Больным группы сравнения стентирование ГППЖ не выполняли.

Все транспапиллярные вмешательства проводили в условиях рентгеноперационной, оборудованной видеоэндоскопической системой Olympus Exera CV 150 с видеодуоденоскопами Olympas TJF-160, мобильной рентгеновской С-дугой для интервенционных вмешательств. Во время манипуляций использовали наборы современных эндоскопических инструментов Boston Scientific (США), Endo Flex (Германия), Cook (США).

В периоперационном периоде у всех пациентов оценивали следующие факторы риска развития ОПМП:

— возрастные (риск у пациентов моложе 40 лет);
— гендерные (у женщин риск развития ОПМП значительно выше, чем у мужчин);
— случаи ранее диагностированного панкреатита в анамнезе;
— холангит;
— анатомические изменения зоны БС ДПК (наличие пери- и парафатериальных дивертикулов);
— количество и время попыток канюляции БС ДПК во время манипуляции;
— первичное или повторное вмешательство;
— способ папиллотомии (типичная, атипичная —супрапапиллярная холедоходуоденостомия);
— применение баллонной папиллосфинктеропластики;
— попадание контрастного вещества в бассейн ППЖ.

В послеоперационном периоде всем пациентам назначали инфузионную терапию (0,9% раствор хлорида натрия, 5% раствор глюкозы), спазмолитики (но-шпа, папаверин), октреотид. Проводили динамическое наблюдение за состоянием пациентов: оценивали жалобы, контролировали лабораторные показатели (уровень амилазы в крови). Активность амилазы в крови в пределах 12—32 мг/мл считали вариантом нормы. Всем пациентам через 12—24 ч выполняли контрольное ультразвуковое исследование органов брюшной полости.

Статистическую обработку полученных данных проводили с использованием интегрированной системы для комплексного статистического анализа и обработки данных в среде Statistica 10. Применяли параметрический критерий Стьюдента и непараметрический критерий Манна—Уитни для выявления наиболее значимых показателей независимых выборок.

Результаты и обсуждение

В основной группе выполнили следующие эндоскопические вмешательства: ЭРХПГ, ЭПСТ, литоэкстракция — 243 (75,7%) пациента, ЭРХПГ, ЭПСТ, стентирование общего желчного протока — 62 (19,3%), ЭРХПГ, ЭПСТ, установка назобилиарного дренажа — 16 (5,0%) больных. В группе сравнения указанные манипуляции были выполнены соответственно 289 (80,5%), 51 (14,2%) и 19 (5,3%) пациентам. Попадание контрастного вещества в бассейн ППЖ отмечено у 19 (5,9%) пациентов основной группы и у 16 (4,5%) больных группы сравнения, «сложная» канюляция в сочетании с атипичной папиллосфинктеротомией в 41 (12,8%) и 53 (14,8%) случаях соответственно. Развитие ОПМП наблюдали у 14 (4,3%) пациентов основной группы. В постманипуляционном периоде у 8 пациентов отметили бессимптомное повышение уровня амилазы в пределах 500—1200 ед/л, который на фоне противопанкреатической терапии снижался в течение 24—48 ч до нормы. В контрольной группе ОПМП развился у 57 (15,9%) пациентов. В 5 (1,4%) случаях диагностировали панкреатит тяжелой степени с исходом в асептический панкреонекроз, что потребовало хирургической коррекции в объеме лечебно-санационной лапароскопии. У 2 (0,6%) пациентов имелось фульминантное течение с исходом в тотальный панкреонекроз. У 12 (3,3%) пациентов ОПМП протекал в среднетяжелой форме и у 38 (10,6%) — в легкой степени тяжести, который купирован консервативно. Летальных исходов не было.

Для анализа выбраны следующие факторы, способствующие развитию ОПМП: пол, возраст, «сложная» канюляция, диаметр общего желчного протока (ОЖП), атипичная папиллосфинктеротомия, попадание контрастного вещества в ГППЖ.

Критерий Стьюдента показал, что существуют статистически значимые различия по средним уровням амилазы в крови и продолжительности гиперамилаземии. В основной группе уровень амилазы (p<0,005) и продолжительность гиперамилаземии (p<0,016) были статистически значимо меньше.

В обеих группах пациентов был определен коэффициент корреляции Пирсона между предполагаемыми факторами риска развития ОПМП **(таблица)**.

Выявлены следующие виды корреляции:

— положительная корреляция «сложная» канюляция—активность амилазы: чем сложнее и продолжительнее была канюляция БС ДПК, тем чаще отмечали повышение уровня амилазы;
— положительная корреляция «сложная» канюляция—возраст». Чем меньше возраст, тем чаще

Коэффициент корреляции Пирсона между предполагаемыми факторами риска ОПМП у больных основной группы и группы сравнения

Pearson's correlation coefficient between putative risk factors for APMP in patients of the main group and the comparison group

Фактор риска	Пол	Возраст	Контрастирование ГППЖ	Уровень амилазы в крови	«Сложная» канюляция	Уровень прямого билирубина	Диаметр ОЖП
Пол	1	—	—	—	—	—	—
Возраст	–0,232	1	—	—	–0,054	—	—
Контрастирование ГППЖ	–0,021	–0,141	1	—	0,397	–0,005	–0,168
Уровень амилазы в крови	0,084	–0,218	0,346	1	0,214	–0,032	–0,093
«Сложная» канюляция	–0,042	—	—	0,214	1	—	—
Уровень прямого билирубина	–0,215	0,055	—	—	–0,016	1	0,092
Диаметр ОЖП	–0,054	0,174	—	—	–0,095	—	1

Примечание. ОПМП — острый постманипуляционный панкреатит; ГППЖ — главный проток поджелудочной железы; ОЖП — общий желчный проток.

отмечали повышение уровня амилазы, т.е. чем меньше возраст пациента, тем выше частота развития ОПМП;

— положительная корреляция «сложная» канюляция —контрастное вещество». Ошибочное введение контрастного вещества в ГППЖ увеличивало частоту возникновения ОПМП.

Корреляции между уровнем прямого билирубина и диаметром ОЖП не выявлено.

Факторы риска развития ОПМП описаны в мировой литературе. Известно, что многократная канюляция ГППЖ, атипичная ЭПСТ, введение контрастного вещества в ГППЖ повышают риск развития ОПМП. Транспапиллярные вмешательства приводят к посттравматическому отеку устья БС ДПК, что способствует развитию внутрипротоковой гипертензии ГППЖ и развитию воспалительного ответа поджелудочной железы (ПЖ). Консервативная терапия неэффективна в отношении главного фактора развития осложнения — отека устья БС ДПК [10]. Стентирование ГППЖ способствует адекватному оттоку секрета ПЖ и снижению внутрипротоковой гипертензии. Анализ данных, полученных при нашем исследовании, показал, что профилактическое стентирование ГППЖ способствует снижению частоты развития постманипуляционных осложнений. Таким образом, выявление факторов риска или их совокупности у пациентов в предоперационном периоде и во время выполнения транспапиллярных вмешательств позволяет своевременно провести профилактику и купировать развитие грозных осложнений. Анализ данных литературы показывает, что существенную и немаловажную роль в профилактике ОПМП играют манипуляционно зависимые факторы риска, такие как баллонная папиллосфинктеропластика, атипичная папиллосфинктеротомия, трудная канюляция БС ДПК, попадание контрастного вещества в бассейн ГППЖ.

Заключение

Анализ результатов эндоскопических транспапиллярных вмешательств у пациентов с патологией гепатопанкреатобилиарной системы позволил определить наиболее эффективные профилактические методы и их использование в практике. Своевременное выявление существенно значимых факторов риска и их совокупности позволяет применить необходимый метод профилактики, что делает управляемым развитие и течение острого постманипуляционного панкреатита. Превентивное стентирование главного протока поджелудочной железы позволяет снизить частоту развития острого постманипуляционного панкреатита с 15,9 до 4,3%.

Участие авторов:
Концепция и дизайн исследования — Ю.И. Веденин
Сбор и обработка материала — А.А. Ногина, Г.В. Михайличенко
Статистическая обработка данных — М.И. Туровец, Г.В. Михайличенко
Написание текста —В.В. Мандриков, Г.В. Михайличенко
Редактирование — Ю.И. Веденин, Е.Н. Зюбина, М.И. Туровец

Авторы заявляют об отсутствии конфликта интересов.

Participation of authors:
Concept and design of the study —Y.I. Vedenin
Data collection and processing — A.A. Nogina, G.V. Mikhailichenko
Statistical processing of the data — M.I. Turovets, G.V. Mikhailichenko
Text writing — V.V. Mandrikov, G.V. Mikhailichenko
Editing — Y.I. Vedenin, E.N. Zyubina, M.I. Turovets

The authors declare no conflicts of interest.

ЛИТЕРАТУРА/REFERENCES

1. Шаповальянц С.Г., Федоров Е.Д., Будзинский С.А., Котиева А.Ю. Стентирование протока поджелудочной железы в лечении острого панкреатита после эндоскопических транспапиллярных вмешательств. *Анналы хирургической гепатологии*. 2014;19(1):17-28.
Shapovalyants SG, Fedorov ED, Budzinsky SA, Kotieva AYu. Pancreatic duct stenting in the treatment of acute pancreatitis after endoscopic transpapillary interventions. *Annaly khirurgicheskoi gepatologii*. 2014;19(1):17-28. (In Russ.).
2. Руководство по хирургии желчных путей. Под ред. Гальперина Э.И., Ветшева П.С. М. 2006.
Manual on biliary tract surgery. Ed. Galperin E.I., Vetshev P.S. M. 2006. (In Russ.).
3. Жданов А.В., Корымасов Е.А., Навасардян Н.Н. Эндоскопическое стентирование главного панкреатического протока в профилактике и лечении острого постманипуляционного панкреатита. *Эндоскопическая хирургия*. 2019;25(3):12-19. https://doi.org/10.17116/endoskop20192503112
Zhdanov AV, Korymasov EA, Navasardyan NN. Stenting of the main pancreatic duct for acute post-manipulation pancreatitis. *Khirurgiya. Zhurnal im. N.I. Pirogova*. 2020;01:33-39. (In Russ.). https://doi.org/10.17116/hirurgia20201133
4. Габриэль С.А., Дурлештер В.М., Дынько В.Ю., Гольфанд В.В. Эндоскопические чреспапиллярные вмешательства в диагностике и лечении больных с заболеваниями органов панкреатобилиарной зоны. *Хирургия*. 2015;1:30-34.
Gabriel SA, Durleshter VM, Dynko VYu, Golfand VV. Endoscopic transpapillary interventions in the diagnosis and treatment of patients with diseases of the pancreatobiliary zone organs. *Khirurgiya*. 2015;1:30-34. (In Russ.).
5. Cotton PB. Analysis of 59 ERCP lawsuits; mainly about indications. *Gastrointest Endosc*. 2006;63(3):378-382. https://doi.org/10.1016/j.gie.2005.06.046
6. Andriulli A, Loperfido S, Napolitano G. Incidence rates of post-ERCP complications: a systematic survey of prospective studies. *Am J Gastroenterol*. 2007;102(8):1781-1788
7. Masci E, Mariani A, Curioni S, Testoni PA. Risk factors for pancreatitis following endoscopic retrograde cholangiopancreatography: a meta-analysis. *Endoscopy*. 2003;35(10):830-834.
8. Cheng C-L, Sherman S, Watkins JL. Risk factors for post-ERCP pancreatitis: a prospective multicenter study. *Am J Gastroenterol*. 2010;105(8):1743-1761.
9. Dumonceau JM, Andriulli A, Elmunzer BJ, Mariani A, Meister T, Deviere J, Marek T, Baron TH, Hassan C, Testoni PA, Kapral C. Prophylaxis of post-ERCP pancreatitis: European Society of Gastrointestinal Endoscopy (ESGE) Guideline — Updated. June 2014. https://doi.org/10.1055/s-0034-1377875
10. Jean-Marc Dumonceau, Angelo Andriulli, B Joseph Elmunzer, Alberto Mariani, Tobias Meister, Jacques Deviere, Tomasz Marek, Todd H.Baron, Cesare Hassan, Pier A Testoni, Christine Kapral. Prophylaxis of post-ERCP pancreatitis: European Society of Gastrointestinal Endoscopy (ESGE) Guideline — Updated June 2014. https://doi.org/10.1055/s-0034-1377875

Поступила 24.04.2021
Received 24.04.2021
Принята к печати 05.04.2022
Accepted 05.04.2022

Эндоскопическая хирургия
2022, т. 28, №3, с. 37–46
https://doi.org/10.17116/endoskop20222803137

Endoscopic Surgery =
Endoskopicheskaya khirurgiya 2022, vol. 28, no 3, pp. 37–46
https://doi.org/10.17116/endoskop20222803137

Сравнительный анализ результатов выполнения гемитиреоидэктомии посредством эндоскопического «безгазового» подмышечного доступа и минимально-инвазивного видеоассистированного шейного доступа

© И.А. КУРГАНОВ[1], М.Ш. МАМИСТВАЛОВ[1], С.И. ЕМЕЛЬЯНОВ[1], Д.Ю. БОГДАНОВ[1], Д.В. ЛУКЬЯНЧЕНКО[2], И.С. УСМАНОВ[1]

[1]ФГБОУ ВО «Московский государственный медико-стоматологический университет им. А.И. Евдокимова» Минздрава России, Москва, Россия;
[2]Больница Центросоюза Российской Федерации, Москва, Россия

Резюме

Цель исследования. Сравнительный анализ результатов выполнения гемитиреоидэктомии посредством двух видов доступов — эндоскопического «безгазового» подмышечного и минимально-инвазивного видео-ассистированного шейного.

Материал и методы. Изучены результаты выполнения 71 гемитиреоидэктомии у пациентов с узловыми образованиями щитовидной железы. В 1-ю группу были включены 33 пациента, у которых оперативное вмешательство выполнено посредством эндоскопического «безгазового» подмышечного доступа; 2-ю группу составили 38 больных, у которых операция проводилась посредством минимально-инвазивного видео-ассистированного шейного доступа. Средний размер узла (4,4±1,3 против 2,8±0,8 см; $p<0,05$) и объем щитовидной железы (56,1±10,4 против 29,2±7,6 мл; $p<0,05$) были больше в 1-й группе пациентов, что объясняется техническим ограничениями видео-ассистированного шейного доступа. По всем остальным предоперационным показателям группы были сопоставимы.

Результаты. Средняя продолжительность операции (159,5±62,1 мин против 56,5±14,4 мин; $p<0,01$), длительность потребности в парентеральном обезболивании (2,3±0,5 сут против 1,5±0,5 сут; $p<0,05$), длительность пребывания больных в стационаре (6,4±1,3 сут против 3,0±1,2 сут; $p<0,05$) были больше после вмешательства посредством эндоскопического подмышечного доступа. Общая частота развития осложнений также была больше при применении подмышечного доступа (27,3% против 5,2%; $p<0,05$), однако разница была связана с частотой возникновения плекситов плечевого сплетения (7 случаев; 21,2%) вследствие особенностей доступа и продолжительности вмешательства. С точки зрения специфических для тиреоидной хирургии осложнений в сравниваемых группах не выявлено статистически значимых различий. Всего в исследовании зафиксировано 2 случая конверсии доступа, которые возникли во время выполнения операций посредством видео-ассистированного шейного доступа. По 5-балльной шкале средняя оценка пациентами общей удовлетворенности лечением после операций посредством подмышечного и шейного доступов составила 4,61±1,45 и 4,47±1,67 балла ($p>0,05$), а оценка косметического результата — 4,79±0,94 и 4,34±1,76 балла ($p<0,05$) соответственно.

Заключение. Эндоскопический «безгазовый» подмышечный доступ целесообразно применять при больших размерах узлового образования щитовидной железы и ее объеме, а также у пациентов, стремящихся к максимальному косметическому результату и отсутствию рубца не шее. Минимально-инвазивный видео-ассистированный шейный доступ применим при небольших размерах узлового образования и объеме щитовидной железы и целесообразен у пациентов, предпочитающих более комфортное течение раннего послеоперационного периода и более раннее восстановление после операции.

Ключевые слова: *эндоскопическая гемитиреоидэктомия, видео-ассистированная гемитиреоидэктомия, щитовидная железа, тиреоидэктомия, эндокринная хирургия, эндоскопическая хирургия.*

ИНФОРМАЦИЯ ОБ АВТОРАХ:
Курганов И.А. — https://orcid.org/0000-0003-0968-3955
Мамиствалов М.Ш. — https://orcid.org/0000-0001-5277-484X
Емельянов С.И. — https://orcid.org/0000-0002-2575-1842
Богданов Д.Ю. — https://orcid.org/0000-0003-0631-5487
Лукьянченко Д.В. — https://orcid.org/0000-0001-6687-1624
Усманов И.С. — https://orcid.org/0000-0001-9068-9777
Автор, ответственный за переписку: Курганов И.А. — e-mail: ikurganov@rambler.ru

КАК ЦИТИРОВАТЬ:
Курганов И.А., Мамиствалов М.Ш., Емельянов С.И., Богданов Д.Ю., Лукьянченко Д.В., Усманов И.С. Сравнительный анализ результатов выполнения гемитиреоидэктомии посредством эндоскопического «безгазового» подмышечного доступа и минимально-инвазивного видеоассистированного шейного доступа. *Эндоскопическая хирургия.* 2022;28(3):37–46. https://doi.org/10.17116/endoskop20222803137

Comparative analysis of the results of hemithyroidectomy performed using endoscopic «gas-free» axillary access and minimally invasive video-assisted neck approach

© I.A. KURGANOV[1], M.SH. MAMISTVALOV[1], S.I. EMELYANOV[1], D.YU. BOGDANOV[1], D.V. LUKYANCHENKO[2], I.S. USMANOV[1]

[1]Evdokimov Moscow State University of Medicine and Dentistry, Moscow, Russia;
[2]Tsentrosoyuz Hospital of the Russian Federation, Moscow, Russia

Abstract

Purpose of the study. Comparative analysis of the results of hemithyroidectomy using two types of accesses — endoscopic «gasless» axillary and minimally invasive video-assisted cervical.

Material and methods. The results of 71 hemithyroidectomy in patients with thyroid nodules were studied. Group 1 included 33 patients in whom surgery was performed through endoscopic «gasless» axillary access; The second group consisted of 38 patients in whom the operation was performed using a minimally invasive video-assisted cervical approach. Mean nodule size (4.4±1.3 vs. 2.8±0.8 cm; $p<0.05$) and thyroid gland volume (56.1±10.4 vs. 29.2±7.6 ml; $p<0.05$) were higher in the 1st group of patients, which is explained by the technical limitations of video-assisted cervical access. For all other preoperative parameters, the groups were comparable.

Results. The average duration of the operation (159.5±62.1 min. vs. 56.5±14.4 min.; $p<0.01$), the duration of the need for parenteral anesthesia (2.3±0.5 days vs. 1.5±0.5 days; $p<0.05$), the length of stay of patients in the hospital (6.4±1.3 days versus 3.0±1.2 days; $p<0.05$) was longer after intervention through endoscopic axillary access. The overall complication rate was also higher with the axillary approach (27.3% vs. 5.2%; $p<0.05$), but the difference was associated with the incidence of brachial plexitis (7 cases; 21.2%) due to access and duration of intervention. From the point of view of complications specific to thyroid surgery, no statistically significant differences were found in the compared groups. In total, the study recorded 2 cases of access conversion that occurred during operations using video-assisted cervical access. On a 5-point scale, the average assessment of patients' overall satisfaction with treatment after surgery using axillary and cervical access was 4.61±1.45 and 4.47±1.67 points ($p>0.05$), and the evaluation of the cosmetic result was 4, 79±0.94 and 4.34±1.76 points ($p<0.05$), respectively.

Conclusion. Endoscopic «gasless» axillary access is advisable to use for large thyroid nodules and its volume, as well as for patients seeking the maximum cosmetic result and the absence of a scar on the neck. Minimally invasive video-assisted cervical access is applicable for small nodules and thyroid volumes and is appropriate for patients who prefer a more comfortable early postoperative period and earlier recovery after surgery.

Keywords: *endoscopic hemithyroidectomy, video-assisted hemithyroidectomy, thyroid gland, thyroidectomy, endocrine surgery, endoscopic surgery.*

INFORMATION ABOUT THE AUTHORS:
Kurganov I.A. — https://orcid.org/0000-0003-0968-3955
Mamistvalov M.Sh. — https://orcid.org/0000-0001-5277-484X
Emelyanov S.I. — https://orcid.org/0000-0002-2575-1842
Bogdanov D.Yu. — https://orcid.org/0000-0003-0631-5487
Lukyanchenko D.V. — https://orcid.org/0000-0001-6687-1624
Usmanov I.S. — https://orcid.org/0000-0001-9068-9777
Corresponding author: Kurganov I.A. — e-mail: ikurganov@rambler.ru

TO CITE THIS ARTICLE:
Kurganov IA, Mamistvalov MSh, Emelyanov SI, Bogdanov DYu, Lukyanchenko DV, Usmanov IS. Comparative analysis of the results of hemithyroidectomy performed using endoscopic «gas-free» axillary access and minimally invasive video-assisted neck approach. *Endoscopic Surgery = Endoskopicheskaya khirurgiya*. 2022;28(3):37–46. (In Russ.). https://doi.org/10.17116/endoskop20222803137

Введение

В соответствии с современными рекомендациями по хирургическому лечению пациентов с заболеваниями щитовидной железы (ЩЖ) операция в объеме гемитиреоидэктомии вновь стала распространенной в тиреоидной хирургии. При этом среди миниинвазивных вмешательств доминирующее положение занимают две группы оперативных подходов — эндоскопические операции посредством экстрацервикальных доступов и видео-ассистированные операции посредством шейных доступов. Наиболее часто вмешательства из экстрацервикальных доступов включают разрез в подмышечной области, а видеоассистированные операции выполняются в соответствии с методикой минимально-инвазивной видеоассистированной тиреоидэктомии (МИВАТ) [1—5].

Следует отметить, что сравнительные исследования двух указанных подходов проводятся редко. С одной стороны, это можно объяснить разницей в критериях отбора пациентов для проведения данных вмешательств, а с другой стороны, такая ситуация

препятствует определению преимуществ и недостатков соответствующих методик оперативного вмешательства в сравнении между собой, а не только с открытыми операциями. При этом в принципе отмечается, что эндоскопические операции на ЩЖ, в том числе в объеме гемитиреоидэктомии, характеризуются повышением общей частоты развития осложнений (но за счет незначительных и быстро проходящих) при большей удовлетворенности пациентов результатами лечения в целом и косметическими его исходами в частности. Считается также, что вмешательства из экстрацервикальных доступов являются технически более сложными и трудными в освоении, что влияет на продолжительность операции, длительность и особенности течения раннего послеоперационного периода. Еще одним недостатком следует признать необходимость преодоления этапа накопления первичного практического опыта, так как во многих исследованиях количество выполненных эндоскопических и видео-ассистированных операций относительно невелико [6—8]. Поэтому нами было предпринято исследование, направленное на сравнительное изучение результатов собственного опыта выполнения эндоскопических операций на ЩЖ из экстрацервикального доступа и видео-ассистированных вмешательств.

Цель исследования — сравнительный анализ результатов выполнения гемитиреоидэктомии посредством двух видов миниинвазивных доступов — эндоскопического «безгазового» подмышечного и минимально-инвазивного видео-ассистированного шейного.

Материал и методы

Ретроспективно изучены результаты выполнения 71 гемитиреоидэктомии у пациентов с узловыми образованиями ЩЖ. В 1-ю группу включены 33 пациента, у которых оперативное вмешательство выполнено посредством эндоскопического «безгазового» подмышечного доступа (группа ЭБПД); 2-ю группу составили 38 больных, у которых операция проводилась посредством минимально-инвазивного видео-ассистированного шейного доступа (группа МИВАД), соответствующего методике МИВАТ.

В связи с тем что при эндоскопическом подмышечном доступе размер новообразования и объем ЩЖ, при которых допустимо выполнение операции, больше, чем при видео-ассистированном шейном доступе, критерии включения пациентов в группы сравнения несколько различались.

В целом критерии включения пациентов в исследование были следующими: возраст 18 лет и старше; узловой или многоузловой зоб при локализации патологического процесса в одной доле ЩЖ; вероятный доброкачественный характер образования или образований (ультразвуковая картина в диапазоне TI-RADS 2—3; морфологическая картина биопсийного материала, полученного при тонкоигольной пункционной аспирационной биопсии (ТПАБ), соответствующая Bethesda II или Bethesda IV); диаметр образования не более 6,0 см в группе ЭБПД или не более 3,5 см в группе МИВАД; объем ЩЖ не более 70 мл в группе ЭБПД или не более 35 мл в группе МИВАД; добровольно высказанное согласие пациента на операцию и участие в исследовании.

Критерии невключения и исключения больных исследуемых группах не различались: наличие противопоказаний к плановому оперативному лечению или к общей анестезии; подозрение на злокачественный характер образования ЩЖ; индекс массы тела (ИМТ) более 35 кг/м^2; наличие тиреоидита или диффузного токсического зоба; синдром множественных эндокринных неоплазий; сопутствующие заболевания околощитовидных желез (ОЩЖ); предшествующие операции и/или облучение в области шеи.

Критерии исключения были следующими: выявление у пациента в ходе предоперационного обследования или интраоперационно заболевания, влияющего на объем и характер оперативного вмешательства; невыполнение рекомендаций лечащего врача в послеоперационном периоде; отказ от прохождения контрольного обследования.

Мы считаем, что несмотря на некоторые различия в критериях включения больных, проведение исследования в соответствующем дизайне все равно является уместным, так как различия в критериях включения были неизбежны и связаны с техническими ограничениями примененных подходов, а полученные результаты позволяют сделать заключение об особенностях изучаемых методик оперативного лечения пациентов с заболеваниями ЩЖ.

Для определения статистической значимости различий в полученных данных в проведенном исследовании применены следующие способы статистического анализа. Значимость различий для качественных показателей определяли с помощью критерия χ^2 Пирсона. В случаях, когда математическое ожидание значений в любой из ячеек таблицы с заданными границами оказывалось ниже 10, прибегали к расчету точного критерия Фишера. Значимость различий для количественных показателей оценивали при помощи *t*-критерия Стьюдента (при распределении данных, близком в нормальному) или непараметрического *U*-критерия Манна—Уитни (при распределении данных, отличном от нормального). При всех использованных методиках анализа различия между данными считали статистически значимыми при $p<0,05$; статистически высоко значимыми — при $p<0,01$. Кроме того, при анализе количественных показателей выполняли определение доверительных интервалов для статистической вероятности, соответствующей 95,0%.

Перед проведением оперативного вмешательства все пациенты были повергнуты комплексному обследованию, результаты которого представлены в **табл. 1**.

Таблица 1. **Предоперационные показатели у пациентов в исследуемых группах**
Table 1. **Preoperative parameters in patients in the study groups**

Показатель	Группа ЭБПД, n=33	Группа МИВАД, n=38	p
Мужчины/женщины, абс. (%)	5 (15,2)/28 (84,8)	7 (18,4)/31 (81,6)	>0,05
Возраст, лет	37,4±10,8	35,9±13,2	>0,05
ИМТ, кг/м²	25,7±7,5	24,1±6,5	>0,05
Правостороннее/левостороннее узловое образование (по данным УЗИ), абс. (%)	14 (42,4)/19 (57,6)	20 (52,6)/18 (47,4)	>0,05
Средний размер узла (по данным УЗИ), см	4,4±1,3	2,8±0,8	<0,05
Средний объем ЩЖ (по данным УЗИ), мл	56,1±10,4	29,2±7,6	<0,05
Bethesda II / Bethesda IV (по данным ТПАБ), абс. (%)	20 (60,6)/13 (39,4)	12 (31,6)/26 (68,4)	<0,05
Эутиреоз/тиреотоксикоз (при наличии тиреотоксической аденомы), абс. (%)	29 (87,9)/4 (12,1)	33 (86,8)/5 (13,2)	>0,05

Примечание. ЭБПД — эндоскопический «безгазовый» подмышечный доступ; МИВАД — минимально-инвазивный видео-ассистированный шейный доступ; ИМТ — индекс массы тела; УЗИ — ультразвуковое исследование; ЩЖ — щитовидная железа; ТПАБ — тонкоигольная пункционная аспирационная биопсия.

Согласно представленным данным обе группы пациентов были сопоставимы по половозрастному составу, ИМТ, стороне расположения узлового образования/образований. В группе ЭБПД многоузловой зоб имелся у 7 (21,2%) пациентов, в группе МИВАД — у 6 (15,8%), что было статистически незначимым различием (p>0,05). Как и следовало из критериев отбора пациентов, средний размер узла и объем ЩЖ были статистически значимо больше в группе ЭБПД, при этом максимальный размер узлового образования ЩЖ в группах сравнения был равен 5,9 и 3,0 см соответственно. Кроме того, в группах отмечены статистически значимые различия результатов морфологического исследования биоптата. Данные различия связаны с принципами отбора пациентов относительно размера узлового образования. Поэтому в группу МИВАД чаще попадали пациенты, у которых было подозрение на опухоль, соответствующую аденоме ЩЖ, а в группе ЭБПД — пациенты, у которых наиболее вероятной формой образования перед операцией считали коллоидный зоб. При этом показанием к операции в последнем случае служил значительный размер узлового образования ЩЖ или его быстрый рост по данным динамического наблюдения. У 62 (87,3%) пациентов перед операцией было выявлено эутиреоидное состояние, у 4 (12,1%) больных в группе ЭБПД и у 5 (13,2%) в группе МИВАД отмечен тиреотоксикоз, обусловленный функциональной автономией узла ЩЖ.

Оперативная техника. В группе ЭБПД все оперативные вмешательства были выполнены через один разрез в подмышечной области (длиной 7,0—9,0 см) на стороне расположения патологического очага. Через этот разрез вводили ретрактор «Modena» для обеспечения объема рабочего пространства. В качестве инструментария использовали стандартный набор эндохирургических инструментов, эндоскоп и эндоскопические ультразвуковые ножницы в качестве основного рабочего инструмента для разделения тканей. В процессе вмешательства последовательно осуществляли кожный доступ, формирование первичной полости **(рис. 1 на цв. вклейке)**, доступ непосредственно к удаляемой доле ЩЖ, собственно гемитиреоидэктомия **(рис. 2, 3 на цв. вклейке)** с идентификацией и сохранением возвратного гортанного нерва и ОЩЖ, удаление макропрепарата, дренирование раны через контрапертуру в подмышечной области, ушивание кожной раны.

В группе МИВАД все операции были проведены через уменьшенный разрез на передней поверхности шеи длиной 1,5—3,0 см. Для выполнения вмешательства применяли специализированный набор инструментов для минидоступа по P. Miccoli. Для диссекции тканей использовали ультразвуковые ножницы с рабочей частью для открытой хирургии. В ходе операции создавали оперативный доступ и экспозицию операционного поля, выделяли, лигировали и пересекали основные сосуды удаляемой доли ЩЖ **(рис. 4 на цв. вклейке)**, выделяли и сохраняли возвратный гортанный нерв и ОЩЖ **(рис. 5 на цв. вклейке)**, выводили мобилизованную долю ЩЖ из раны, ушивали рану без дренирования.

Более подробно оперативная техника и особенности всех этапов оперативного вмешательства при применении эндоскопического «безгазового» подмышечного доступа и минимально инвазивного видеоассистированного шейного доступа нами рассмотрены в предыдущих публикациях [9—11]. При этом следует отметить, что длина разреза на шее и небольшой объем рабочей полости при минимально-инвазивных видео-ассистированных операциях являются теми факторами, которые ограничивают размер узлового образования ЩЖ и объем ЩЖ, при которых возможно выполнение данного вмешательства. При значительном увеличении узла и/или объема ЩЖ все преимущества видео-ассистированного шейного доступа по сравнению с традиционным открытым доступом нивелируются вследствие необходимости расширения разреза на передней поверхности шеи.

Результаты

Результаты, характеризующие выполнение оперативного вмешательства в группах сравнения и течение послеоперационного периода представлены в **табл. 2**.

Средняя продолжительность операции была в 2,8 раза больше в группе ЭБПД, в том числе за счет длительности этапов создания доступа к ЩЖ. Достижение ЩЖ до начала оперативного приема в группе ЭБПД занимало в среднем в 7,2 раза больше времени, чем в группе МИВАД. Таким образом, доступ непосредственно к ЩЖ в исследуемых группах занимал в среднем 63,8 и 25,0% от времени всего вмешательства соответственно. Эти временные различия были статистически высокозначимыми ($p<0,01$).

С точки зрения частоты интраоперационной идентификации важных анатомических структур (возвратный гортанный нерв, ОЩЖ) в обеих группах получены сопоставимые результаты, свидетельствующие о высокой методологической обоснованности обоих изучаемых оперативных подходов. Частота обнаружения возвратного гортанного нерва и двух ОЩЖ на стороне выполнения операции во всех случаях находилась на уровне около 90% и выше без статистически значимых различий между исследуемыми группами ($p>0,05$). Средний объем интраоперационной кровопотери в группах также был сопоставим и находился на минимальном уровне (менее 20 мл).

Всего в исследовании зафиксировано 2 случая конверсии доступа в открытый. Обе ситуации отмечены в группе МИВАД вследствие технической невозможности продолжения диссекции тканей без повышенного риска повреждения анатомических структур в условиях ограниченного рабочего пространства. После конверсии оба вмешательства были успешно завершены. Летальных исходов не было ни в одной из групп.

Общая частота развития осложнений оказалась статистически значимо большей в группе ЭБПД ($p<0,05$). Однако основу данных различий составили случаи возникновения послеоперационного плексита плечевого сплетения на стороне выполнения вмешательства посредством подмышечного доступа. Соответствующее осложнение выявлено у 7 (21,2%) пациентов вследствие длительного вынужденного положения верхней конечности во время операции. При этом следует отметить, что данное осложнение не относится к тяжелым, и явления плексита разрешились у всех пациентов в течение 1—2-х суток после выполнения операции. Кроме того, в группе ЭБПД зафиксирован 1 (3,0%) случай перфорации кожных покровов в области ключицы, возникший вследствие избыточной диссекции жировой клетчатки во время формирования субфасциального тоннеля, проходящего от подмышечной области до ЩЖ. С точки зрения общих специфических для тиреоидной хирургии осложнений, в исследуемых группах не выявлено статистически значимых различий. В группе ЭБПД отмечен 1 (3,0%) случай преходящего одностороннего пареза голосовых связок. В группе МИВАД было 2 (5,2%) случая кровотечения в раннем послеоперационном периоде, что потребовало повторных операций для осуществления гемостаза.

При анализе показателей течения раннего послеоперационного периода выявлено, что продолжительность потребности в парентеральном обезболивании была больше в группе ЭБПД ($p<0,05$). В частности,

***Таблица 2.* Интра- и послеоперационные результаты выполнения гемитиреоидэктомии в исследуемых группах**
***Table 2.* Intra- and postoperative results of hemithyroidectomy in the study groups**

Показатель	Группа ЭБПД, n=33	Группа МИВАД, n=38	p
Среднее время операции, мин	159,5±62,1	56,5±14,4	<0,01
Среднее время создания доступа к ЩЖ, мин	101,8±38,3	14,1±5,7	<0,01
Идентификация возвратного гортанного нерва, абс. (%)	29 (87,9)	35 (92,1)	>0,05
Идентификация обеих ОЩЖ на стороне операции, абс. (%)	32 (97,0)	36 (94,7)	>0,05
Средний уровень кровопотери, мл	21,2±8,8	18,2±9,1	>0,05
Конверсия доступа, абс. (%)	—	2 (5,2%)	>0,05
Осложнения, абс. (%):	9 (27,3)	2 (5,2)	<0,05
временный парез голосовых связок	1 (3,0)	—	>0,05
кровотечение в раннем послеоперационном периоде	—	2 (5,2)	>0,05
перфорация кожных покровов в области ключицы	1 (3,0)	—	>0,05
плексит плечевого сплетения	7 (21,2)	—	<0,05
Продолжительность парентерального обезболивания, сут	2,3±0,5	1,5±0,5	<0,05
Средний срок дренирования послеоперационной раны, сут	3,4±0,5	—	—
Среднее количество отделяемого по дренажу, мл	203,9±59,4	—	—
Длительность пребывания в стационаре, сут	6,4±1,3	3,0±1,2	<0,05
Длина сформированного рубца, см	7,9±0,4	1,9±0,3	<0,01

Примечание. ЭБПД — эндоскопический «безгазовый» подмышечный доступ; МИВАД — минимально-инвазивный видео-ассистированный шейный доступ; ЩЖ — щитовидная железа; ОЩЖ — околощитовидные железы.

это объясняется и довольно длительным сроком дренирования послеоперационной раны, которое было необходимо вследствие значительного объема разделенной во время доступа к ЩЖ жировой клетчатки, что требовало профилактики жидкостных скоплений в области оперативного доступа. В группе МИВАД дренирование послеоперационной раны не проводилось, что, соответственно, повлияло на длительность пребывания больных в стационаре: в группе МИВАД в 2,1 раза меньше, чем в группе ЭБПД ($p<0,05$).

Средняя длина рубца в подмышечной области у пациентов в группе ЭБПД была ожидаемо больше, чем длина рубца на передней поверхности шеи у больных в группе МИВАД (7,9±0,4 см против 1,9±0,3 см; $p<0,01$). Однако понятно, что при подмышечном доступе основную роль в обеспечении косметического результата операции играет не изменение длины рубца, а его транслокация в малозаметную область.

Результаты послеоперационного гистологического исследования удаленных макропрепаратов представлены в **табл. 3**. Полученные данные в большинстве случаев соответствовали ожиданиям, сформированным в соответствии с результатами цитологического анализа материала, полученного при предоперационной ТПАБ. Доброкачественная природа узлового образования ЩЖ была подтверждена в 70 (98,6%) случаях из 71. У 1 пациента в группе МИВАД по данным гистологического исследования был выявлен папиллярный рак. При этом объем выполненной операции был признан достаточным. Различия по частоте выявления коллоидного зоба и аденомы ЩЖ были также ожидаемыми и обусловленными критериями включения больных в группы сравнения в зависимости от размера узлового образования.

По данным динамического наблюдения за пациентами в отдаленном послеоперационном периоде ни в одной из групп не был зафиксирован рецидив узлового образования ЩЖ. Кроме того, у всех больных, имевших тиреотоксикоз до операции, отмечен его клинический и лабораторный регресс.

Через 6 мес после оперативного вмешательства мы проводили опрос пациентов для оценки удовлетворенности лечением в целом и косметическим его результатом в частности **(табл. 4)**. Данные показатели пациентам предлагалось оценить по 5-балльной шкале.

Таблица 3. **Распределение оперированных больных в исследуемых группах в соответствии с морфологическим характером новообразований (по итогам гистологического исследования)**

Table 3. **Distribution of operated patients in the study groups in accordance with the morphological nature of neoplasms (according to the results of histological examination)**

Морфологическая форма узлового образования ЩЖ	Группа ЭБПД, n=33	Группа МИВАД, n=38	p
Коллоидный зоб, абс. (%)	21 (63,6)	14 (36,8)	<0,05
Аденома ЩЖ, абс. (%)	12 (36,4)	23 (60,5)	<0,05
Папиллярный рак, абс. (%)	—	1 (2,6)	>0,05

Примечание. ЭБПД — эндоскопический «безгазовый» подмышечный доступ; МИВАД — минимально-инвазивный видео-ассистированный шейный доступ; ЩЖ — щитовидная железа.

Таблица 4. **Результаты опроса пациентов исследуемых групп об общей удовлетворенности лечением и удовлетворенности косметическим результатом**

Table 4. **Results of a survey of patients in the study groups on overall satisfaction with treatment and satisfaction with cosmetic results**

Показатель	Группа ЭБПД, n=33	Группа МИВАД, n=38	p
Оценка общей удовлетворенности проведенным лечением, абс. (%):			
5 баллов	24 (72,7)	25 (65,8)	>0,05
4 балла	6 (18,2)	8 (21,1)	>0,05
3 балла	2 (6,1)	3 (7,9)	>0,05
2 балла	1 (3,0)	2 (5,3)	>0,05
1 балл	—	—	>0,05
Оценка косметического результата, абс. (%):			
5 баллов	27 (81,8)	20 (52,6)	<0,05
4 балла	5 (15,2)	14 (36,8)	<0,05
3 балла	1 (3,0)	2 (5,3)	>0,05
2 балла	—	1 (2,6)	>0,05
1 балл	—	1 (2,6)	>0,05

С точки зрения общей удовлетворенности лечением между группами статистически значимых различий не отмечено. При этом в группе ЭБПД пациенты незначительно чаще оценивали общую удовлетворенность проведенным лечением на 5 баллов. В сумме общую удовлетворенность лечением в 5 и 4 балла отметили 30 (90,9%) пациентов в группе ЭБПД и 33 (86,8%) пациента в группе МИВАД. Средняя оценка общей удовлетворенности лечением составила 4,61±1,45 и 4,47±1,67 балла соответственно (p>0,05).

При изучении оценки пациентами косметических результатов вмешательств выявлено, что больные в группе ЭБПД статистически значимо в 1,6 раза чаще оценивали косметический результат на 5 баллов. В группе ЭБПД также не было пациентов, оценивших косметический исход операции на 1 или 2 балла. В то же время в сумме на 5 и 4 баллов косметический результат вмешательства оценили 32 (97,0%) пациента в группе ЭБПД и 34 (89,5%) в группе МИВАД. В среднем косметический результат в группе ЭБПД был оценен пациентами на 4,79±0,94 балла, а в группе МИВАД — на 4,34±1,76 балла, что представляло собой статистически значимую разницу (p<0,05).

Обсуждение

Полученные результаты свидетельствуют, что сравниваемые методики выполнения гемитиреоидэктомии по отношению друг к другу характеризуются рядом преимуществ и недостатков.

С точки зрения продолжительности вмешательств эндоскопический подмышечный доступ по сравнению видео-ассистированным шейным доступом демонстрирует значительно увеличение средней длительности операции в основном за счет этапов формирования доступа к ЩЖ вследствие необходимости создания протяженного субфасциального тоннеля от подмышечной области до резецируемого органа.

При этом возможности идентификации анатомических структур во время вмешательства были достаточными и сопоставимыми для обеих методик. Кроме того, был сопоставим объем интраоперационной кровопотери.

Частота развития осложнений была статистически значимо выше в группе ЭБПД, однако зафиксированные различия связаны в основном с развитием плекситов плечевого сплетения — специфического и некритического осложнения методики подмышечного доступа, возникающего вследствие длительного вынужденного положения руки на стороне выполнения операции. Следует также отметить, что частота возникновения плексита по мере накопления практического опыта в нашей работе значительно снизилась. Так, среди первых 17 операций плексит развился у 6 пациентов, а при последующих 16 вмешательствах — всего в 1 случае. Такая динамика обусловлена уменьшением продолжительности операции по мере накопления практического опыта и решением прерывать вмешательство через каждый час с возвращением верхней конечности в среднефизиологическое положение на 5—10 мин. Следует также отметить, что по частоте развития специфических для тиреоидной хирургии тяжелых осложнений, таких как парезы гортани, статистически значимой разницы между группами сравнения не было, а подобные осложнения были отмечены в минимальном числе случаев.

Процент конверсий оперативного доступа в ходе исследования оказался крайне незначительным. При этом оба случая конверсии пришлись на видеоассистированный шейный доступ, а при подмышечном доступе большой объем рабочей полости и хорошие условия для осмотра анатомических структур позволяли продолжать оперативное вмешательство эндоскопически даже в случаях появления технических трудностей.

Течение раннего послеоперационного периода в сравниваемых группах также имело особенности. В группе ЭБПД вследствие необходимости в относительно продолжительном дренировании операционной раны наблюдалось статистически значимое увеличение длительности парентерального обезболивания и пребывания пациентов в стационаре. Таким образом, при видео-ассистированном шейном доступе ранний послеоперационный период протекал быстрее, при этом требовалось менее длительное наблюдение за состоянием пациентов.

Эффективность обеих сравниваемых методик оказалась высокой и сопоставимой, что подтверждается отсутствием случаев рецидивов заболевания в обеих группах. Это свидетельствует о клинической обоснованности как эндоскопического подмышечного, так и видео-ассистированного шейного доступа.

По определенным показателям отдаленного послеоперационного периода превосходство осталось за эндоскопическим подмышечным доступом. Так, по данным опроса пациентов, общая удовлетворенность лечением была несколько выше (хотя статистически незначимо) в группе ЭБПД. В то же время удовлетворенность косметическим результатом в той же группе больных была ощутимо и статистически значимо выше, несмотря на большую длину сформированного послеоперационного рубца, что объясняется его траслокацией с передней поверхности шеи в малозаметную область.

Следует также помнить, что некоторое влияние на различие результатов в сравниваемых группах могла оказать и разница в критериях включения пациентов в исследование, обусловленная ограничениями относительно размера узлового образования и объема ЩЖ для видео-ассистированного шейного доступа. В итоге, учитывая данный факт и полученные результаты, мы считаем, что применение эндоскопиче-

ского шейного доступа оказывается более уместным у пациентов с более крупными узловыми образованиями ЩЖ и ее большим объемом, а также у больных, придающих особое значение косметическому результату операции и желающих отсутствия рубца на передней поверхности шеи. Предпочтение видео-ассистированному шейному доступу может быть отдано при меньшем размере образования и объеме ЩЖ, и у больных, отдающих предпочтение более короткому и комфортному течению раннего послеоперационного периода.

Как уже отмечено, сравнительные исследования представленных в нашей работе методик выполнения гемитиреоидэктомии практически не встречаются. Хотя по отдельности эти два подхода изучены довольно широко. В частности, это связано с многообразием оперативных доступов, применяемых в миниинвазивной хирургии ЩЖ. Поэтому рассмотрим ряд наиболее схожих по сущности работ.

Y. Chang и соавт. [12] изучали результаты выполнения гемитиреоидэктомии посредством подмышечного «безгазового» доступа в эндоскопическом (37 пациентов) и робот-ассистированном (40 пациентов) вариантах. Средняя длительность оперативного вмешательства составила 150,2 мин против 153,0 мин (p=0,732). Среднее число удаленных или поврежденных ОЖЩ в расчете на одну операцию составило 0,65±0,68 против 0,35±0,53 (p=0,036), а общая частота развития осложнений достигла 18,9% против 12,5% (p=0,438). Длительность пребывания больных в стационаре составляла 3,32 и 3,75 сут (p=0,078) соответственно. Стоимость робот-ассистированной операции ожидаемо оказалась выше, чем стоимость эндоскопической гемитиреоидэктомии (6700 и 1790 долл. США). При этом авторы считают, что роботизированное вмешательство позволяет уменьшить риск непреднамеренного повреждения ОЩЖ.

P. Miccoli и соавт. [13], анализируя собственный опыт выполнения операций на ЩЖ по методике МИВАТ, отмечают, что с 1998 по 2019 г. выполнено 1862 (69%) тиреоидэктомий и 763 (28,3%) гемитиреоидэктомий. Конверсия доступа потребовалась в 43 (1,6%) случаях. В 188 (7%) случаях зафиксирован преходящий послеоперационный гипопаратиреоз, а постоянный гипопаратиреоз был зарегистрирован в 12 (0,4%) случаях. У 38 (1,4%) пациентов отмечен постоянный односторонний парез голосовых связок. Случаев постоянного двустороннего пареза голосовых связок выявлено не было. На основании своего многолетнего опыта авторы делают вывод, что методика МИВАТ характеризуется высоким уровнем безопасности и не увеличивает частоту развития осложнений. В качестве преимуществ отмечаются косметические результаты и уменьшение уровня послеоперационного болевого синдрома.

G. Materazzi и соавт. [14] проводили сравнение результатов гемитиреоидэктомий, выполненных по методике МИВАТ (30 пациентов) и по робот-ассистированной методике посредством подмышечного доступа (32 пациента). Среднее время операции было короче при МИВАТ (71,6 мин против 120,4 мин). Осложнения включали по одному преходящему повреждению возвратного гортанного нерва в каждой группе и одну подкожную гематому после робот-ассистированного вмешательства. Длительность послеоперационного пребывания в стационаре была больше после робот-ассистированных операций (1,85 сут против 1,15 сут). По данным опросника PASQ показатели «внешний вид рубца» и «удовлетворенность внешним видом рубца» были лучше после операции по методике МИВАТ. По данным опросника SF-36, показатели «социальная активность» и «общее состояние здоровья» были лучше после робот-ассистированной операции, тогда как показатель «интенсивность боли» оценивался выше, чем в группе больных после МИВАТ.

J. Lu и соавт. [15] изучили и сравнили результаты 119 операций на ЩЖ, проведенных по методике МИВАТ, и 42 вмешательств, выполненных посредством эндоскопического трансареолярного доступа. У больных, которым была выполнена эндоскопическая операция, средний объем ЩЖ (24,5 мл против 14,5 мл; p<0,001) и диаметр узлового образования (26 мм против 22 мм; p<0,05) были больше. В группе пациентов, перенесших операцию по методике МИВАТ, зафиксировано более короткое среднее время операции (28,2 мин против 112,8 мин) и меньший объем интраоперационной (7,2 мл против 21,2 мл) и послеоперационной (0 против 80 мл; p<0,0001) кровопотери. Частота конверсии доступа и развития осложнений была сопоставима в группах. Уровень послеоперационной боли через 12 ч составил 1,9 балла после МИВАТ и 3,1 балла после трансареолярного вмешательства (p<0,0001). Длительность пребывания больных в стационаре была равна 1 и 3,5 сут соответственно (p<0,0001). Удовлетворенность пациентов косметическим результатом была аналогичной в обеих группах. По мнению авторов, несмотря на различия методик, оба примененных подхода являются безопасными и эффективными, а выбор варианта операции может зависеть от предпочтений хирурга, объема ЩЖ, типа заболевания и ожиданий пациента в отношении косметического исхода. Y. Shan и соавт. [16] провели сходное исследование, в котором по 24 пациента вошли в группу единого трансареолярного эндоскопического доступа и в группу МИВАТ. В каждой из групп было выполнено 12 и 11 гемитиреоидэктомий соответственно. В остальных случаях проводилась субтотальная лобэктомия или субтотальная тиреоидэктомия. По таким показателям, как возраст, пол, показания к операции, объем кровопотери, послеоперационный уровень болевого синдро-

К статье *И.А. Курганова и соавт.* «Сравнительный анализ результатов выполнения гемитиреоидэктомии посредством эндоскопического «безгазового» подмышечного доступа и минимально-инвазивного видеоассистированного шейного доступа»

Рис. 1. Формирование первичной полости посредством диссекции клетчатки в слое между поверхностным листком грудной фасции и большой грудной мышцей во время операции посредством эндоскопического «безгазового» подмышечного доступа.

Fig. 1. Formation of the primary cavity by dissection of the tissue in the layer between the superficial sheet of the thoracic fascia and the pectoralis major muscle during surgery through endoscopic «gasless» axillary access.

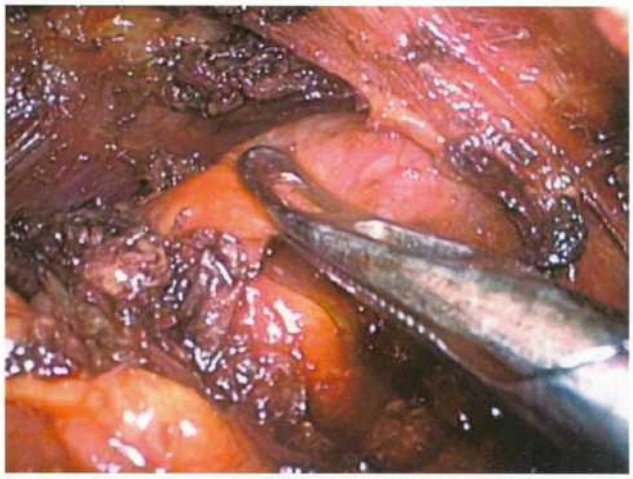

Рис. 2. Выделение нижнего полюса удаляемой доли ЩЖ во время операции посредством эндоскопического «безгазового» подмышечного доступа.

Fig. 2. Isolation of the lower pole of the removed thyroid lobe during surgery by means of endoscopic «gasless» axillary access.

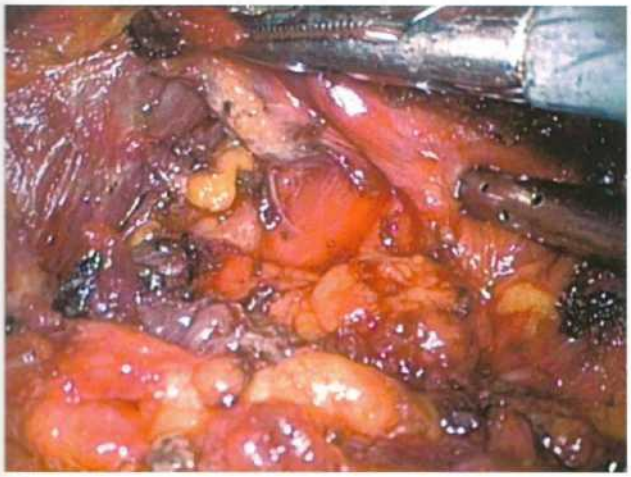

Рис. 3. Диссекция тканей в области основных сосудов и нижнебоковой поверхности удаляемой доли ЩЖ во время операции посредством эндоскопического «безгазового» подмышечного доступа.

Fig. 3. Dissection of tissues in the area of the main vessels and the inferolateral surface of the removed thyroid lobe during surgery by means of endoscopic «gasless» axillary access.

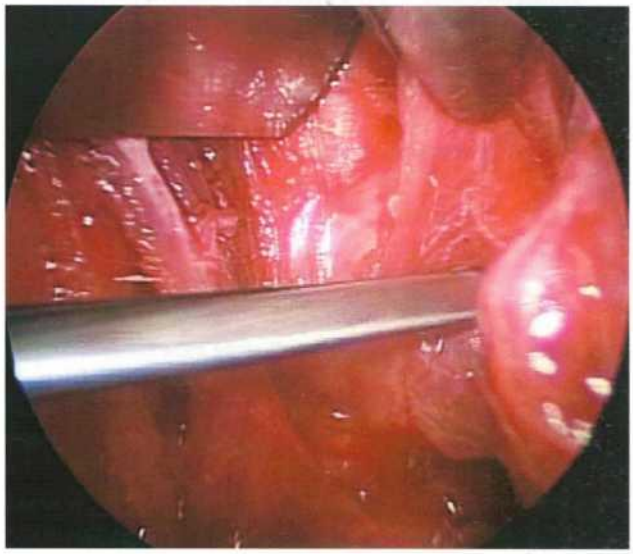

Рис. 4. Выделение основных сосудов со стороны удаляемой доли ЩЖ при операции посредством видео-ассистированного шейного доступа.

Fig. 4. Isolation of the main vessels from the side of the thyroid lobe to be removed during surgery using video-assisted cervical access.

К статье *И.А. Курганова и соавт.* «Сравнительный анализ результатов выполнения гемитиреоидэктомии посредством эндоскопического «безгазового» подмышечного доступа и минимально-инвазивного видеоассистированного шейного доступа»

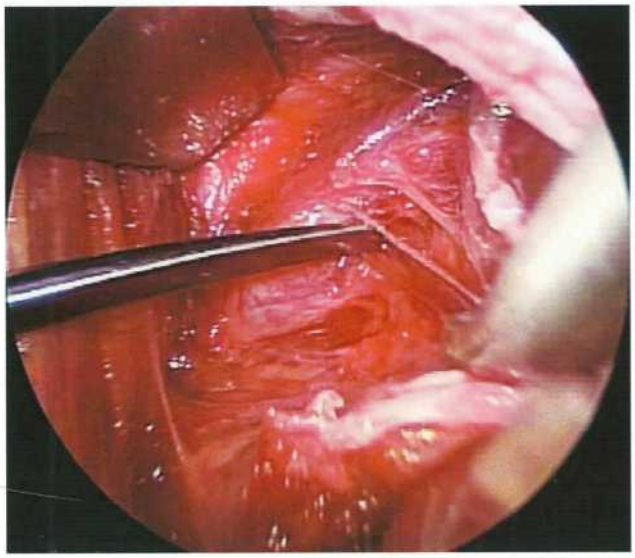

Рис. 5. Выделение и сохранение возвратного гортанного нерва и ОЩЖ при операции посредством видео-ассистированного шейного доступа.

Fig. 5. Isolation and preservation of the recurrent laryngeal nerve and parathyroid glands during surgery using video-assisted cervical access.

ма и продолжительность пребывания в стационаре статистически значимые различия между группами отсутствовали. Операции, выполненные посредством трансареолярного эндоскопического доступа, характеризовались статистически значимым увеличением времени операции (156,84±41,42 мин против 66,38±17,58 мин) и улучшением косметических результатов (9,63±0,60 балла против 7,90±1,38 балла по 10-балльной шкале). Частота развития осложнений была сопоставима для обеих групп.

W. Chen и соавт. [17] сравнили результаты выполнения 60 операций на ЩЖ по методике МИВАТ и 35 вмешательств по методике эндоскопического билатерального подмышечно-грудного робот-ассистированного доступа. Статистически значимой разницы в восприятии рубцов между пациентами из обеих групп не было. Однако в соответствии с данными опросника SF-36 после видео-ассистированной операции такие показатели, как «общее состояние здоровья», «жизненная активность», «психическое здоровье» и «изменение здоровья» были на более высоком уровне.

Заключение

Результаты сравнительного исследования свидетельствуют, что выполнение гемитиреоидэктомии посредством как эндоскопического «безгазового» подмышечного доступа, так и при помощи минимально инвазивного видео-ассистированного доступа обосновано, безопасно и эффективно. Эндоскопический подмышечный доступ целесообразно применять при больших размерах узлового образования и объеме щитовидной железы, а также у пациентов, стремящихся к максимальному косметическому результату и отсутствию рубца не шее. Видео-ассистированный шейный доступ применим при небольшом размере узлового образования и объеме щитовидной железы и целесообразен у пациентов, предпочитающих более комфортное течение раннего послеоперационного периода и более раннее восстановление после операции. В то же время, учитывая сопоставимую клиническую эффективность при соблюдении определенных показаний, целесообразно обсуждение выбора подхода с пациентом в зависимости от заинтересованности больного в особенностях косметического результата.

Участие авторов:
Концепция и дизайн исследования — И.А. Курганов, С.И. Емельянов, Д.Ю. Богданов
Сбор и обработка материала — И.А. Курганов, М.Ш. Мамиствалов, С.И. Емельянов, Д.В. Лукьянченко, И.С. Усманов
Статистическая обработка — И.А. Курганов
Написание текста — И.А. Курганов, М.Ш. Мамиствалов
Редактирование — Д.Ю. Богданов

Participation of authors:
Concept and design of the study — I.A. Kurganov, S.I. Emelyanov, D.Yu. Bogdanov
Data collection and processing — I.A. Kurganov, M.Sh. Mamistvalov, S.I. Emelyanov, D.V. Lukyanchenko, I.S. Usmanov
Statistical processing of the data — I.A. Kurganov
Text writing — I.A. Kurganov, M.Sh. Mamistvalov
Editing — D.Yu. Bogdanov

Авторы заявляют об отсутствии конфликта интересов.

The authors declare no conflicts of interest.

ЛИТЕРАТУРА/REFERENCES

1. Bhargav PR, Kumbhar US, Satyam G, Gayathri KB. Gasless single incision trans-axillary thyroidectomy: The feasibility and safety of a hypo-morbid endoscopic thyroidectomy technique. *J Minimal Access Surg*. 2013;9(3):116-121. https://doi.org/10.4103/0972-9941.115370
2. Kiong KL, Iyer NG, Skanthakumar T, Ng JC, Tan NC, Tay HN, Tan HK. Transaxillary thyroidectomies: a comparative learning experience of robotic vs endoscopic thyroidectomies. *Otolaryngol Head Neck Surg*. 2015;152(5):820-826. https://doi.org/10.1177/0194599815573003
3. Лядов В.К., Неклюдова М.В., Пашаева Д.Р. Опыт эндоскопических трансаксиллярных вмешательств на щитовидной железе. *Хирургия. Журнал им. Н.И. Пирогова*. 2016;11:4-7. Lyadov VK, Neklyudova MV, Pashayeva DR. Experience of transaxillary endoscopic thyroid surgery. *Khirurgiya. Zhurnal im. N.I. Pirogova*. 2016;11:4-7. (In Russ.). https://doi.org/10.17116/hirurgia2016114-7
4. Miccoli P, Biricotti M, Matteucci V, Ambrosini CE, Wu J, Materazzi G. Minimally invasive video-assisted thyroidectomy: reflections after more than 2400 cases performed. *Surg Endosc*. 2016;30(6):2489-2495. https://doi.org/10.1007/s00464-015-4503-4
5. Sahm M, Otto R, Pross M, Mantke R. Minimally invasive video-assisted thyroidectomy: a critical analysis of long-term cosmetic results using a validated tool. *Ann Royal Coll Surg Engl*. 2019;101(3):180-185. https://doi.org/10.1308/rcsann.2018.0178
6. Lang BH, Wong KP. A comparison of surgical morbidity and scar appearance between gasless, transaxillary endoscopic thyroidectomy (GTET) and minimally invasive video-assisted thyroidectomy (VAT). *Ann Surg Oncol*. 2013;20(2):646-652. https://doi.org/10.1245/s10434-012-2613-y
7. Imran M, Mehmood Z, Baloch MN, Altaf S. Endoscopic thyroid lobectomy vs Conventional open thyroid lobectomy. *J Pakistan Med Assoc*. 2020;36(4):831-835. https://doi.org/10.12669/pjms.36.4.1604
8. Матвеев И.А., Сипачев Н.В., Гиберт Б.К., Паюсова Т.И. Способы оценки приобретения опыта при освоении

видеоассистированных гемитиреоидэктомий. *Хирургия. Журнал им. Н.И. Пирогова*. 2019;9:44-51.
Matveev IA, Sipachev NV, Gibert BK, Payusova TI. Evaluation of experience acquisition in video-assisted hemithyroidectomy. *Khirurgiya. Zhurnal im. N.I. Pirogova*. 2019;9:44-51. (In Russ.).
https://doi.org/10.17116/hirurgia201909144

9. Мамиствалов М.Ш., Емельянов С.И., Курганов И.А., Богданов Д.Ю., Лукьянченко Д.В. Первый собственный опыт выполнения операции на щитовидной железе с помощью «безгазового» аксиллярного эндоскопического доступа. *Эндоскопическая хирургия*. 2018;24(3):43-46.
Mamistvalov MSh, Emelianov SI, Kurganov IA, Bogdanov DYu, Lukyanchenko DV. First experience of hemithyroidectomy through the endoscopic transaxillary «gasless» approach. *Endoskopicheskaya khirurgiya*. 2018;24(3):43-46. (In Russ.).
https://doi.org/10.17116/endoskop201824343

10. Курганов И.А., Емельянов С.И., Мамиствалов М.Ш., Богданов Д.Ю., Лукьянченко Д.В., Агафонов О.А. Принципы формирования безопасного рабочего пространства при эндоскопических операциях на щитовидной железе. *Оперативная хирургия и клиническая анатомия*. 2021;5(1):20-28.
Kurganov IA, Emelyanov SI, Mamistvalov MSh, Bogdanov DYu, Lukyanchenko DV, Agafonov OA. Principles of creating a safe working space for endoscopic thyroid surgery. *Operativnaya khirurgiya i klinicheskaya anatomiya*. 2021;5(1):20-28. (In Russ.).
https://doi.org/10.17116/operhirurg2021501120

11. Курганов И.А., Мамиствалов М.Ш., Емельянов С.И., Богданов Д.Ю., Лукьянченко Д.В., Агафонов О.А. Минимально инвазивная видеоассистированная методика операций на щитовидной железе (результаты и особенности применения). *Эндоскопическая хирургия*. 2020;26(1):13-20.
Kurganov IA, Mamistvalov MSh, Emelyanov SI, Bogdanov DYu, Lukyanchenko DV, Agafonov OA. Minimally invasive video-assisted thyroid surgery technique (results and application features). *Endoskopicheskaya khirurgiya*. 2020;26(1):13-20. (In Russ.).
https://doi.org/10.17116/endoskop20202601113

12. Chang YW, Lee HY, Ji WB, Kim HY, Kim WY, Lee JB, Son GS. Detailed comparison of robotic and endoscopic transaxillary thyroidectomy. *Asian J Surg*. 2020;43(1):234-239.
https://doi.org/10.1016/j.asjsur.2019.02.012

13. Miccoli P, Fregoli L, Rossi L, Papini P, Ambrosini CE, Bakkar S, De Napoli L, Aghababyan A, Matteucci V, Materazzi G. Minimally invasive video-assisted thyroidectomy (MIVAT). *Gland Surg*. 2020;9(suppl 1):1-5.
https://doi.org/10.21037/gs.2019.12.05

14. Materazzi G, Fregoli L, Manzini G, Baggiani A, Miccoli M, Miccoli P. Cosmetic result and overall satisfaction after minimally invasive video-assisted thyroidectomy (MIVAT) versus robot-assisted transaxillary thyroidectomy (RATT): a prospective randomized study. *World J Surg*. 2014;38(6):1282-1288.
https://doi.org/10.1007/s00268-014-2483-5

15. Lu JH, Materazzi G, Miccoli M, Baggiani A, Hu S, Miccoli P. Minimally invasive video assisted thyroidectomy versus endoscopic thyroidectomy via the areola approach: a retrospective analysis of safety, postoperative recovery, and patient satisfaction. *Minerva Chirurgica*. 2012;67(1):31-37.

16. Shan YZ, Zhou LM, Yu ZF, Wang SG, Gao GL, Shen Y, Zhang XL. Comparison between transareola singlesite endoscopic thyroidectomy and minimally invasive video-assisted thyroidectomy. *J Int Med Res*. 2012;40(6):2213-2219.
https://doi.org/10.1177/030006051204000619

17. Chen WH, Chen CY. Postoperative quality of life and cosmetic outcome between minimally invasive video-assisted thyroidectomy and bilateral axillo-breast approach robotic thyroidectomy: a single center retrospective cohort study. *Updates in Surgery*. 2021;10.1007/s13304-021-01035-1. [Epub ahead of print].
https://doi.org/10.1007/s13304-021-01035-1

Поступила 29.10.2021
Received 29.10.2021
Принята к печати 15.12.2021
Accepted 15.12.2021

Эндоскопическая хирургия
2022, т. 28, №3, с. 47–52
https://doi.org/10.17116/endoskop20222803147

Endoscopic Surgery =
Endoskopicheskaya khirurgiya 2022, vol. 28, no 3, pp. 47–52
https://doi.org/10.17116/endoskop20222803147

Гибридная лапароэндоскопическая операция у пациентки со сложным холедохолитиазом

© Ю.Г. СТАРКОВ, С.В. ДЖАНТУХАНОВА, Р.Д. ЗАМОЛОДЧИКОВ, А.А. ЗВЕРЕВА

ФГБУ «НМИЦ хирургии им. А.В. Вишневского» Минздрава России, Москва, Россия

Резюме

Цель исследования. Демонстрация опыта лечения пациентки с хроническим калькулезным холециститом, осложненным холедохолитиазом методом гибридной лапароэндоскопической операции.

Материал и методы. Пациентка 67 лет, в течение 25 лет страдающая хроническим калькулезным холециститом и отказывавшаяся от оперативного лечения. Течение заболевания осложнилось острым холециститом, затем холедохолитиазом, острым панкреатитом и панкреонекрозом, рубцовой стриктурой терминального отдела общего желчного протока.

Результаты. Общая продолжительность гибридного вмешательства составила 80 мин, эндоскопический этап занял 35 мин. Послеоперационный период протекал без осложнений. Пациентка выписана на 4-е сутки. Стент из общего желчного протока удален через 1 мес после выписки. Длительность наблюдения стойкого безрецидивного периода составила 2 года.

Заключение. Методика выполнения гибридного лапароэндоскопического вмешательства у пациентки, страдающей в течение 25 лет желчнокаменной болезнью и такими ее осложнениями как острый холецистит, холедохолитиаз, острый панкреатит и панкреонекроз, позволила за одно оперативное вмешательство достичь полного клинического успеха и ранней реабилитации больной.

Ключевые слова: *холедохолитиаз, антеградная папиллосфинктеротомия, гибридная лапароэндоскопическая операция, постманипуляционный панкреатит.*

ИНФОРМАЦИЯ ОБ АВТОРАХ:
Старков Ю.Г. — https://orcid.org/0000-0003-4722-3466
Джантуханова С.В. — https://orcid.org/0000-0002-8657-8609
Замолодчиков Р.Д. — https://orcid.org/0000-0003-2515-9942
Зверева А.А. — https://orcid.org/0000-0002-4562-5704
Автор, ответственный за переписку: Зверева А.А. — e-mail: dr.annzvereva@gmail.com

КАК ЦИТИРОВАТЬ:
Старков Ю.Г., Джантуханова С.В., Замолодчиков Р.Д., Зверева А.А. Гибридная лапароэндоскопическая операция у пациентки со сложным холедохолитиазом. *Эндоскопическая хирургия*. 2022;28(3):47–52. https://doi.org/10.17116/endoskop20222803147

Hybrid laparo-endoscopic operation in a patient with complicated choledocholithiasis

© YU.G. STARKOV, S.V. DZHANTUKHANOVA, R.D. ZAMOLODCHIKOV, A.A. ZVEREVA

Vishnevsky National Medical Research Center of Surgery, Moscow, Russia

Abstract

Purpose of the study. To demonstrate the experience of treating a patient with chronic stones cholecystitis complicated by choledocholithiasis by hybrid laparoscopic surgery.

Material and methods. A 67-year-old patient who has been suffering from chronic stone cholecystitis for 25 years and refused surgical treatment. The course of the disease was complicated by acute cholecystitis, then choledocholitis, acute pancreatitis and pancreonecrosis, stricture of the terminal part of the common bile duct.

Results. The total duration of the hybrid intervention was 80 minutes, the endoscopic stage was 35 minutes. The postoperative period proceeded without complications. The patient was discharged on the 4th day. The stent of the common bile duct was removed 1 month after discharge. The duration of observation of a persistent relapse-free period was 2 years.

Conclusion. The technique of performing hybrid laparoscopic endoscopic intervention to a patient suffering from gallstone disease for 25 years and its complications such as acute cholecystitis, choledocholithiasis, acute pancreatitis and pancreonecrosis allowed for one surgical intervention to achieve complete clinical success and early rehabilitation of the patient.

Keywords: *choledocholithiasis, antegrade papillosphincterotomy, hybrid laparoscopic surgery, postmanipulation pancreatitis.*

INFORMATION ABOUT THE AUTHORS:
Starkov Yu.G. — https://orcid.org/0000-0003-4722-3466
Dzhantukhanova S.V. — https://orcid.org/0000-0002-8657-8609
Zamolodchikov R.D. — https://orcid.org/0000-0003-2515-9942
Zvereva A.A. — https://orcid.org/0000-0002-4562-5704
Corresponding author: Zvereva A.A. — e-mail: dr.annzvereva@gmail.com

TO CITE THIS ARTICLE:
Starkov YuG, Dzhantukhanova SV, Zamolodchikov RD, Zvereva AA. Hybrid laparo-endoscopic operation in a patient with complicated choledocholithiasis. *Endoscopic Surgery = Endoskopicheskaya khirurgiya*. 2022;28(3):47–52. (In Russ.). https://doi.org/10.17116/endoskop20222803147

Введение

Холедохолитиаз — одно из наиболее часто встречающихся осложнений желчнокаменной болезни. В 16—24% случаев холедохолитиаз характеризуется наличием нескольких конкрементов в желчном протоке и приблизительно в 11% случаев осложняется механической желтухой [1].

Согласно данным исследований чаще всего холедохолитиаз имеет вторичную этиологию, т.е. возникает вследствие миграции конкрементов из желчного пузыря в желчные протоки [2]. Так, по данным литературы, почти 15% пациентов, которым по поводу калькулезного холецистита было выполнено удаление желчного пузыря, выявляются признаки холедохолитиаза [3].

К настоящему времени в клинической практике сформированы главным образом две концепции лечения пациентов с холедохолитиазом: двухэтапное и одноэтапное лечение. Двухэтапное лечение подразумевает выполнение на первом этапе эндоскопической ретроградной холангиопанкреатографии (ЭРХПГ) с эндоскопическим извлечением конкрементов из желчного протока, тогда как удаление желчного пузыря выполняется на втором этапе.

Альтернативным одноэтапным вариантом является выполнение гибридного лапароэндоскопического вмешательства, в ходе которого выполняют и эндоскопическую литоэкстракцию из желчного протока и холецистэктомию из лапароскопического доступа. Такой подход, как правило, применяется в случае, если предшествующее эндоскопическое лечение оказалось неуспешным. Причины неуспеха эндоскопической литоэкстракции в отечественной литературе объединены в понятие «сложный холедохолитиаз», подразумевающий наличие множественных крупных конкрементов, их нестандартную форму или локализацию, особенности в анатомическом строении протока и панкреатобилиарной зоны [4]. В комплекс гибридного вмешательства могут входить ряд манипуляций, выполняемых как антеградным, так и ретроградным доступом: папиллосфинктеротомия, баллонная дилатация, литоэкстракция, литотрипсия и др. [5—7]. В данной методике особое значение имеет наличие специализированной хирургической бригады, владеющей как лапароскопическими, так и внутрипросветными технологиями. Следует отметить, что у каждого из подходов есть как сторонники, так и противники.

Цель статьи — демонстрация опыта успешного лечения пациентки с длительным многолетним течением калькулезного холецистита, осложнившегося острым холециститом, сложным холедохолитиазом с наличием множественных, в том числе крупных, конкрементов в желчном протоке, с панкреонекрозом в анамнезе, путем выполнения гибридной лапароэндоскопической операции.

Материал и методы

В хирургическое эндоскопическое отделение НМИЦ хирургии им. А.В. Вишневского поступила пациентка 67 лет, в течение более 25 лет страдавшая желчнокаменной болезнью с периодическими клиническими проявлениями и рядом осложнений.

Из анамнеза известно, что в 1993 г. по поводу конкрементов в желчном пузыре была успешно выполнена экстракорпоральная ударноволновая литотрипсия с пероральной литолитической терапией, в результате чего отмечены полная элиминация конкрементов и хороший клинический эффект в виде отсутствия приступов желчной колики [2]. Через 7 лет, в 2000 г., при обследовании у пациентки повторно выявлены конкременты в желчном пузыре, а через год возобновились периодические приступы желчной колики, купировавшиеся с помощью консервативной спазмолитической терапии. От предложенного оперативного лечения пациентка категорически отказалась. В 2010 г. женщина перенесла острый холецистит, разрешенный консервативно в условиях стационара, в этом же году у пациентки был выявлен холедохолитаз без явлений механической желтухи, однако, несмотря на эти осложнения и продолжающиеся приступы желчной колики, пациентка повторно отказалась от оперативного лечения. В 2017 г. на фоне очередного приступа желчной колики у пациентки развился острый панкреатит, осложнившийся

панкреонекрозом, успешно разрешенный с помощью консервативной терапии в отделении реанимации и интенсивной терапии. Тем не менее пациентка продолжала избегать предлагаемого ей хирургического лечения осложненной желчнокаменной болезни, и только нарастание частоты и интенсивности болевых приступов в верхних отделах живота вынудило больную в 2018 г. обратиться в НМИЦ хирургии им. А.В. Вишневского для консультации и решения вопроса о тактике лечения.

В ходе обследования в нашей клинике у пациентки по данным ультразвукового исследования и магнитно-резонансной томографии (МРТ) органов брюшной полости помимо признаков калькулезного холецистита выявлены множественные гиперэхогенные конкременты в просвете общего желчного протока (ОЖП). Диаметр просвета ОЖП был расширен до 14 мм, в то время как в терминальном отделе отмечалось сужение просвета до 2 мм. В пузырном протоке также определялись мелкие конкременты. Внутри- и внепеченочные протоки у пациентки расширены не были.

По результатам обследования пациентке установлен диагноз: «Желчнокаменная болезнь, хронический калькулезный холецистит, холедохолитиаз, стриктура терминального отдела ОЖП». С учетом наличия у пациентки в анамнезе эпизода острого панкреатита, осложнившегося панкреонекрозом, а также рубцовой стриктуры терминального отдела ОЖП, в связи с высоким риском развития острого постманипуляционного панкреатита было принято решение выбрать гибридную лапароэндоскопическую операцию с одномоментным удалением желчного пузыря и выполнением антеградной эндоскопической папиллосфинктеротомии с последующей эндоскопической литокэстракцией.

Методика операции. Вмешательство было начато с лапароскопической ревизии, в ходе которой в правом подпеченочном пространстве отмечены выраженные спаечные сращения, возникшие в результате длительного воспалительного процесса и перенесенного острого холецистита, при этом стенки желчного пузыря были значительно утолщены, уплотнены и рубцово изменены. После мобилизации шейки желчного пузыря пузырный проток был клипирован и надсечен. Через сформированное отверстие в пузырном протоке под лапароскопической и рентгеноскопической визуализацией проведен папиллотом **(рис. 1)**, выполнено антеградное контрастирование желчных путей **(рис. 2)**.

В ходе контрастирования установлено, что просвет ОЖП выраженно расширен, максимально до 16 мм, и заполнен множественными конкрементами размерами от 3 до 15 мм. В просвет двенадцатиперстной кишки проведен дуоденоскоп. Дистальный конец папиллотома под одновременной эндоскопической и рентгеноскопической визуализацией

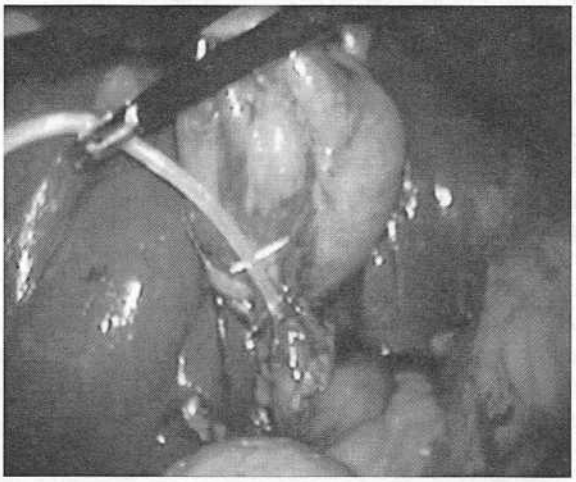

Рис. 1. **Папиллотом, введенный через пузырный проток для выполнения интраоперационной холангиографии.**

Fig. 1. **A papillotome is inserted through the cystic duct for intraoperative cholangiography.**

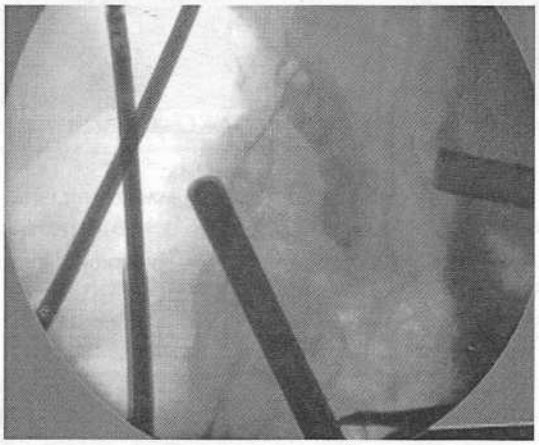

Рис. 2. **Интраоперационная холангиография: общий желчный проток выраженно расширен, в просвете множественные конкременты.**

Fig. 2. **Intraoperative cholangiography: the common bile duct is markedly dilated, there are multiple calculi in the lumen.**

выведен через устье большого сосочка двенадцатиперстной кишки (БС ДПК) в просвет кишки и выполнена антеградная папиллотомия протяженностью 10 мм **(рис. 3)**.

При помощи корзинки Дормиа, проведенной ретроградно, под рентгеноскопическим контролем выполнена литоэкстракция не менее 20 конкрементов и замазкообразного сладжа из просвета ОЖП **(рис. 4)**.

Для извлечения наиболее крупных конкрементов была выполнена их предварительная механическая литотрипсия усиленной корзинкой Дормиа,

остаточные фрагменты удалены баллонным литоэкстрактором. Учитывая большое число разрушенных и извлеченных конкрементов, а также наличие стриктуры терминального отдела ОЖП, эндоскопический этап вмешательства завершили установкой пластикового стента диаметром 10 Fr и длиной 7 см **(рис. 5)**. После этого выполнено лапароскопическое удаление желчного пузыря.

Результаты

Общая продолжительность гибридного вмешательства составила 80 мин, из которых на эндоскопический этап пришлось 35 мин. Послеоперационный период у пациентки протекал без осложнений, повышение уровней амилазы, билирубина и лейкоцитов крови не отмечалось. При контрольном ультразвуковом исследовании просветы ОЖП и культи

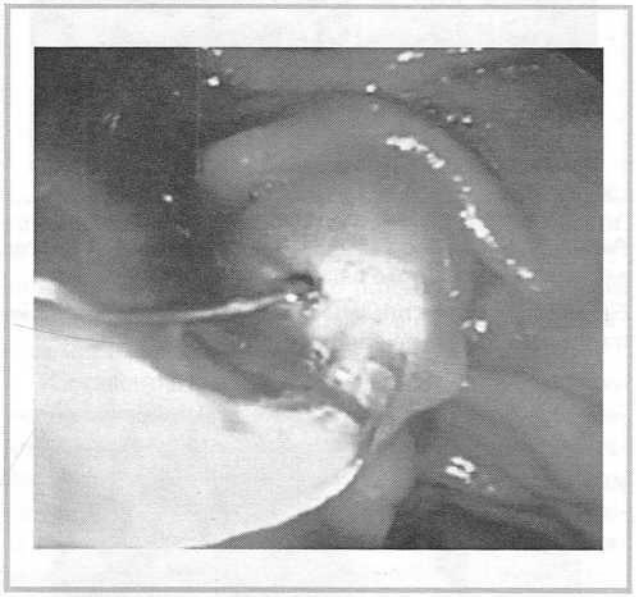

Рис. 3. **Выполнение антеградной папиллотомии (эндоскопическая визуализация).**

Fig. 3. **Perform antegrade papillotomy (endoscopic imaging).**

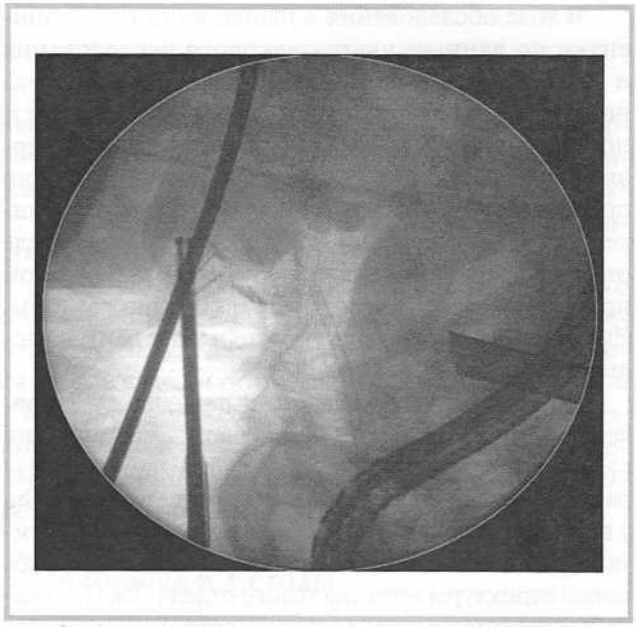

Рис. 5. **Установка билиарного стента.**

Fig. 5. **Biliary stent placement.**

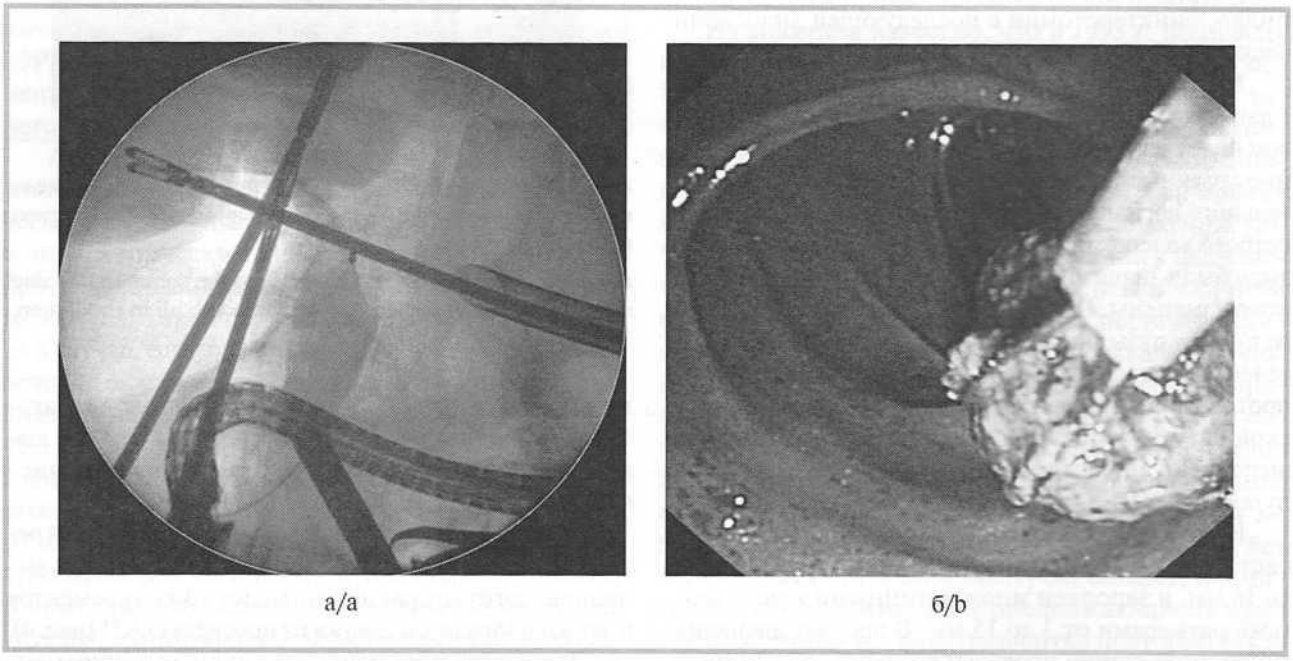

а/a б/b

Рис. 4. **Этап литоэкстракции конкрементов из общего желчного протока корзинкой Дормиа (а, б).**

Fig. 4. **Stage of lithoextraction of calculi from the common bile duct with the Dormia basket (a, b).**

пузырного протока свободны. Пациентка выписана на 4-е сутки. После выписки эпизоды желчной колики у пациентки отсутствовали. Через 1 мес пациентка обследована в плановом порядке: выполнены контрольная МРТ и дуоденоскопия, в ходе которой при помощи эндоскопической петли стент удален. Длительность наблюдения стойкого безрецидивного периода до настоящего времени 2 года.

Обсуждение

В настоящее время пациентам, страдающим желчнокаменной болезнью с сопутствующим холедохолитиазом, проводится лечение либо в два этапа, либо в один этап. Двухэтапное лечение подразумевает выполнение на первом этапе ЭРХПГ с эндоскопическим извлечением конкрементов из желчного протока, тогда как удаление желчного пузыря выполняется вторым этапом. Альтернативным одноэтапным вариантом является выполнение гибридного лапароэндоскопического вмешательства, в ходе которого выполняют и эндоскопическую литоэстракцию из желчного протока, и холецистэктомию из лапароскопического доступа. В большинстве случаев, когда встает вопрос о выборе той или иной тактики лечения, хирург вынужден делать этот выбор в зависимости от технических возможностей стационара, опыта сложившейся хирургической школы [6—8]. Следует отметить, что для выполнения гибридной операции необходимо наличие хирургической бригады, владеющей лапароскопическими и эндоскопическими техниками вмешательств. Кроме того, гибридная методика подразумевает наличие в операционной ультразвуковой установки, по возможности с лапароскопическим датчиком, рентгеноскопической установки и оборудования для внутрипросветной эндоскопии. При анализе данных литературы по лечению пациентов с неосложненным течением холедохолитиаза отмечается, что в последние годы только некоторые авторы отдают предпочтение гибридным операциям [9]. Следует отметить, что эта позиция вызвана тем, что не во всех стационарах имеются технические возможности и квалифицированный персонал для осуществления указанной методики. В то же время использование данного подхода по сравнению с двухэтапной тактикой сопровождается достоверным снижением частоты развития осложнений, таких как постманипуляционный панкреатит, что связано с отсутствием необходимости ретроградной канюляции и уменьшением травматизации зоны БС ДПК, что особенно важно при дивертикулах двенадцатиперстной кишки или стриктуре терминального отдела ОЖП [10]. Одноэтапное лечение больных желчнокаменной болезнью с множественным холедохолитиазом с использованием методики антеградной папиллосфинктеротомии приводит к значительному сокращению сроков стационарного лечения [9].

Впервые одноэтапная тактика лечения протоковых осложнений желчнокаменной болезни путем выполнения гибридного лапароэндоскопического вмешательства предложена в хирургическом эндоскопическом отделении НМИЦ хирургии им. А.В. Вишневского в 1997 г. [8]. С 2003 г. эта методика внедрена в повседневную клиническую практику хирургического эндоскопического отделения, зарекомендовав себя как высокоэффективный и безопасный подход, применяемый, в том числе при таких протоковых осложнениях, как множественные и крупные конкременты ОЖП на фоне стриктур его терминального отдела.

Заключение

Применение гибридных лапароэндоскопических технологий при лечении пациентов с желчнокаменной болезнью и холедохолитиазом позволяет в результате одного оперативного вмешательства и, соответственно, одного сеанса общей анестезии получить оптимальный клинический эффект, вместе с тем снизить риск развития послеоперационных осложнений и сократить длительность стационарного лечения.

Участие авторов:
Концепция и дизайн исследования — Ю.Г. Старков, С.В. Джантуханова
Сбор и обработка материала — А.А. Зверева
Статистическая обработка — А.А. Зверева, Ю.Г.Старков
Написание текста — А.А. Зверева
Редактирование — Ю.Г. Старков, Р.Д. Замолодчиков

Авторы заявляют об отсутствии конфликта интересов.

Participation of authors:
Concept and design of the study — Yu.G.Starkov, S.V. Dzantuhanova
Data collection and processing — A.A. Zvereva
Statistical processing of the data — A.A. Zvereva, Yu.G.Starkov
Text writing — A.A. Zvereva
Editing — Yu.G. Starkov, R.D. Zamolodchikov

The authors declare no conflicts of interest.

ЛИТЕРАТУРА/REFERENCES

1. Старков Ю.Г. Эффективность литотрипсии в зависимости от акустико-рентгенологических характеристик желчных камней. *Хирургия. Журнал им. Н.И. Пирогова*. 1997;5:39-41.
Starkov YuG. The effectiveness of lithotripsy depends on the acoustic and radiological characteristics of gallstones. *Khirurgiya. Zhurnal im. N.I. Pirogova*. 1997;5:39-45. (In Russ.).
2. Борисов А.Е., Кащенко В.А., Кубачев К.Г. Пути оптимизации стандартов лечения острого холецистита. *Вестник хирургии им. И.И. Грекова*. 2012;6:80-85.
Borisov A.E., Kashchenko V.A., Kubachev K.G. Ways to optimize the standards of treatment of acute cholecystitis. *Vestnik khirurgii im. I.I. Grekova*. 2012;6:80-85. (In Russ.).
https://doi.org/10.24884/0042-4625-2017-176-6-125-130
3. Алиев Ю.Г., Чиников М.А., Пантелеева И.С., Курбанов Ф.С., Попович В.К., Сушко А.Н. Результаты хирургического лечения желчнокаменной болезни из лапаротомного и миниинвазивных доступов. *Хирургия. Журнал им. Н.И. Пирогова*. 2014;7:21-25.
Aliyev YuG, Chinikov MA, Panteleeva IS, Kurbanov FS, Popovich VK, Sushko AN. Results of surgical treatment of cholelithiasis from laparotomic and minimally invasive approaches. *Khirurgiya. Zhurnal im. N.I. Pirogova*. 2014;7:21-25. (In Russ.).
4. Старков Ю.Г., Солодинина Е.Н., Замолодчиков Р.Д., Джантуханова С.В., Выборный М.И., Лукич К.В. Эндоскопическое лечение посттравматических стриктур желчных протоков. *Анналы хирургической гепатологии*. 2017;3:36-44.
Starkov YuG, Solodinina EN, Zamolodchikov RD, Dzhantukhanova SV, Vyborniy MI, Lukich KV. Endoscopic treatment of posttraumatic strictures of the bile ducts. *Annaly khirurgicheskoi gepatologii*. 2017;3:36-44. (In Russ.).
https://doi.org/10.16931/1995-5464.2017336-44
5. Старков Ю.Г., Солодинина Е.Н., Шишин К.В., Домарев Л.В. Интраоперационная холангиография при лапароскопической холецистэктомии. Семиотика доброкачественных поражений желчных протоков. *Медицинская визуализация*. 2002;4:8-13.
Starkov YuG, Solodinina EH, Shishin KV, Domarev LV. Intraoperative cholangiography in laparoscopic cholecystectomy. Semiotics of benign lesions of bile ducts. *Meditsinskaya visualisatsiya*. 2002;4:8-13. (In Russ.).
6. Старков Ю.Г., Шишин К.В., Солодинина Е.Н., Домарев Л.В., Кобесова Т.А. Антеградная папиллосфинктеротомия во время лапароскопической холецистэктомии. *Хирургия. Журнал им. Н.И. Пирогова*. 2003;3:14-17.
Starkov YuG, Shishin KV, Solodinina EN, Domarev LV, Kobesova TA. Antegrade papillosphincterotomy during laparoscopic cholecystectomy. *Khirurgiya. Zhurnal im. N.I. Pirogova*. 2003;3:14-17. (In Russ.).
7. Wada K, Takada T, Kawarada Y. Diagnostic criteria and severity assessment of acute cholangitis: Tokyo Guidelines. *J. Hepatobiliary Pancreat Surg*. 2007;14:52-58.
https://doi.org/10.1007/s00534-006-1156-7
8. Tan C, Ocampo O, Ong R, Tan KS. Comparison of one stage laparoscopic cholecystectomy combined with intra-operative endoscopic sphincterotomy versus two-stage pre-operative endoscopic sphincterotomy followed by laparoscopic cholecystectomy for the management of pre-operatively diagnosed patients with common bile duct stones: a meta-analysis. *Surg Endosc*. 2018;32:770-778.
https://doi.org/10.1007/s00464-017-5739-y
9. Mattilla A, Johanna M, Ilmeo K. Cost-analysis and effectiveness of onestage laparoscopic versus two-stage endolaparoscopic management of cholecystocholedocholithiasis: a retrospective cohort study. *BMC Surgery*. 2017;17.
https://doi.org/10.1186/s12893-017-0274-2
10. Lu J, Cheng Y, Xiong X, Lin Y, Wu S, Cheng N. Two-stage vs single-stage management for concomitant gallstones and common bile duct stones. *World J Gastrointerol*. 2012;18(24):3156-3166.
https://doi.org/10.3748/wjg.v18.i24.3156

Поступила 12.11.2021
Received 12.11.2021
Принята к печати 30.11.2021
Accepted 30.11.2021

Эндоскопическая хирургия
2022, т. 28, №3, с. 53–59
https://doi.org/10.17116/endoskop20222803153

Endoscopic Surgery =
Endoskopicheskaya khirurgiya 2022, vol. 28, no 3, pp. 53–59
https://doi.org/10.17116/endoskop20222803153

Клинический случай хирургического лечения огнестрельного слепого проникающего осложненного ранения на уровне позвонков C_I—C_{II} с использованием чрескожной видеоэндоскопической техники

© Б.А. СЫЧЕНИКОВ[1], А.Н. ЛИХОЛЕТОВ[2, 3], А.Л. БОРЯК[2], И.Г. ГОХФЕЛЬД[2]

[1]Научно-практический центр хирургии сети клиник «Семейная», Москва, Россия;
[2]Республиканский травматологический центр, Донецк, Донецкая Народная Республика;
[3]ГОО ВПО «Донецкий национальный медицинский университет им. М. Горького», Донецк, Донецкая Народная Республика

Резюме

Приведен краткий обзор литературы по огнестрельным ранениям позвоночника и спинного мозга. В последнее время отмечается рост частоты огнестрельных позвоночно-спинномозговых ранений в связи с изменением характера и распространенности боевых действий, совершенствованием систем артиллерийского и стрелкового оружия. При анализе источников литературы выявлен дефицит работ, демонстрирующих ранения шейного отдела и краниовертебральной области. В представленном клиническом наблюдении показаны возможности чрескожной видеоэндоскопической хирургической техники для удаления металлического инородного тела (осколка) из позвоночного канала верхнешейного отдела позвоночника с симптоматикой ушиба спинного мозга. При этом созданы благоприятные условия для заживления послеоперационной раны и уменьшения числа возможных инфекционных осложнений, не нарушена стабильность позвоночного столба, у пациента отмечен регресс неврологических нарушений в раннем периоде травмы.

Ключевые слова: *огнестрельное повреждение верхнешейного отдела позвоночника, острый период травмы, ушиб спинного мозга, видеоэндоскопическое удаление инородного тела.*

ИНФОРМАЦИЯ ОБ АВТОРАХ:
Сычеников Б.А. — https://orcid.org/0000 0001 9699 6786
Лихолетов А.Н. — https://orcid.org/0000-0002-7256-2972
Боряк А.Л. — https://orcid.org/0000 0001 9619 5524
Гохфельд И.Г. — https://orcid.org/0000 0001 6160 1019
Автор, ответственный за переписку: Лихолетов А.Н. — e-mail: likholetov-an@rambler.ru

КАК ЦИТИРОВАТЬ:
Сычеников Б.А., Лихолетов А.Н., Боряк А.Л., Гохфельд И.Г. Клинический случай хирургического лечения огнестрельного слепого проникающего осложненного ранения на уровне позвонков C_I—C_{II} с использованием чрескожной видеоэндоскопической техники. *Эндоскопическая хирургия*. 2022;28(3):53–59. https://doi.org/10.17116/endoskop20222803153

A clinical case of surgical treatment of a gunshot blind penetrating complicated wound at the level of vertebrae C_I—C_{II} using percutaneous video endoscopic technique

© B.A. SYCHENIKOV[1], A.N. LIKHOLETOV[2, 3], A.L. BORYAK[2], I.G. GOHFELD[2]

[1]Scientific and Practical Center for Surgery of the Family Clinics Network, Moscow, Russia;
[2]Republican trauma center, Donetsk, Donetsk People's Republic;
[3]Gorky Donetsk National Medical University, Donetsk, Donetsk People's Republic

Abstract

A brief review of the literature on gunshot wounds of the spine and spinal cord is given. Recently, an increase in the frequency of gunshot spinal cord injuries due to a change in the nature and prevalence of hostilities, the improvement of artillery and small arms systems. The analysis of literature sources revealed a shortage of works demonstrating injuries of the cervical and craniovertebral regions. The presented clinical case shows the possibilities of percutaneous video endoscopic surgical technique for removal of a metal foreign body (fragment) from the spinal canal of the upper cervical spine with symptoms of spinal cord contusion. At the same time, favorable conditions were created for the healing of the postoperative wound and a decrease in the number of possible infectious complications, the stability of the spinal column was not disturbed, and the patient showed regression of neurological disorders in the early period of injury.

Keywords: *gunshot injury to the upper cervical spine, acute period of injury, spinal cord contusion, videoendoscopic removal of a foreign body.*

INFORMATION ABOUT THE AUTHORS:
Sychenikov B.A. — https://orcid.org/0000 0001 9699 6786
Likholetov A.N. — https://orcid.org/0000-0002-7256-2972
Boryak A.L. — https://orcid.org/0000 0001 9619 5524
Gohfeld I.G. — https://orcid.org/0000 0001 6160 1019
Corresponding author: Likholetov A.N. — e-mail: likholetov-an@rambler.ru

TO CITE THIS ARTICLE:
Sychenikov BA, Likholetov AN, Boryak AL, Gohfeld IG. A clinical case of surgical treatment of a gunshot blind penetrating complicated wound at the level of vertebrae C_I—C_{II} using percutaneous video endoscopic technique. *Endoscopic Surgery = Endoskopicheskaya khirurgiya*. 2022;28(3):53–59. (In Russ.). https://doi.org/10.17116/endoskop20222803153

Введение

Огнестрельные ранения позвоночника и спинного мозга относятся к наиболее тяжелым травматическим повреждениям с высоким уровнем инвалидизации и зачастую с летальными исходами. Тяжесть состояния пострадавших с таким видом повреждений в остром периоде травматической болезни зависит от различных биологических и физических факторов [1—3]. В настоящее время не существует четкого алгоритма действий при оказании пострадавшим специализированной медицинской помощи, особенно при определении показаний к хирургическому вмешательству, сроков и объема его проведения [4—7]. В литературе продолжает использоваться клинико-рентгенологическая классификация огнестрельных ранений позвоночника и спинного мозга, предложенная Н.С. Косинской в 1945 г. [8, 9]:

— раневой канал проходит через позвоночный канал — проникающее сквозное ранение;
— раневой канал заканчивается в позвоночном канале — проникающее слепое ранение;
— раневой канал разрушает стенки позвоночного канала, но не проходит через него — проникающее касательное ранение;
— раневой канал проходит вне позвоночного канала с повреждением структур позвоночника, не формирующих позвоночный канал (тела позвонков, остистые и суставные отростки) — непроникающее ранение;
— раневой канал проходит вне позвоночника — паравертебральное ранение **(рис. 1)**.

В западноевропейских странах используется классификация, предложенная в 1975 г. [10], согласно которой все повреждения разделяют на 2 группы: 1) пострадавшие с прямым повреждением позвоночника и спинного мозга вследствие огнестрельного ранения и 2) лица с непрямой травмой позвоночника и спинного мозга вследствие бокового удара пули или осколка.

Оценку неврологических нарушений целесообразно проводить по шкале ASIA [11] **(таблица)**.

Тактика лечения огнестрельных ранений позвоночника и спинного мозга зависит от механизма травмы, диагностических возможностей, квалификации специалистов, оснащения стационара необходимым анестезиологическим и хирургическим оборудованием с инструментами для проведения оперативных высокотехнологических операций. Стандартным методом в диагностике огнестрельных ранений позвоночника является спиральная компьютерная томография (СКТ), позволяющая оценить положение ранящего инородного тела и степень повреждения костных структур в трехмерном пространстве [4, 12—14]. При обзоре литературы выявлено небольшое число работ, посвященных лечению огнестрельных проникающих ранений позвоночника и спинного мозга. Практически нет работ, которые демонстрируют оказание специализированной помощи с использованием современных технологий, особенно при поражении шейного отдела позвоночника и кра-

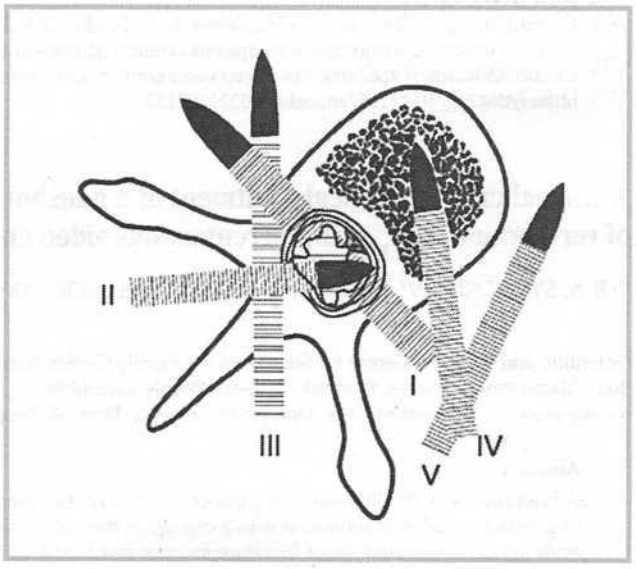

Рис. 1. **Типы раневых каналов при ранениях позвоночника и спинного мозга (по Н.С. Косинской, 1945).**
I — проникающее сквозное; II — проникающее слепое; III — проникающее касательное; IV — непроникающее; V — паравертебральное.

Fig. 1. **Types of wound channels for injuries of the spine and spinal cord (according to N.S. Kosinskaya, 1945).**
I — penetrating through; II — penetrating blind; III — penetrating tangent; IV — non-penetrating; V — paravertebral.

Степень нарушения проводимости спинного мозга по шкале ASIA
The degree of violation of the conduction of the spinal cord according to the ASIA scale

Степень нарушения проводимости спинного мозга	Описание
A	Полное: нет сохранных движений и чувствительности в сегментах S_{IV}—S_V
B	Неполное: чувствительность (но не движения) сохранена ниже неврологического уровня поражения (в том числе в сегментах S_{IV}—S_V)
C	Неполное: двигательные функции ниже неврологического уровня поражения сохранены, мышечная сила большинства ключевых мышц ниже уровня поражения — менее 3 баллов
D	Неполное: двигательные функции ниже неврологического уровня поражения сохранены, мышечная сила большинства ключевых мышц ниже уровня поражения равна или более 3 баллов
E	Норма: двигательные функции и чувствительность в норме

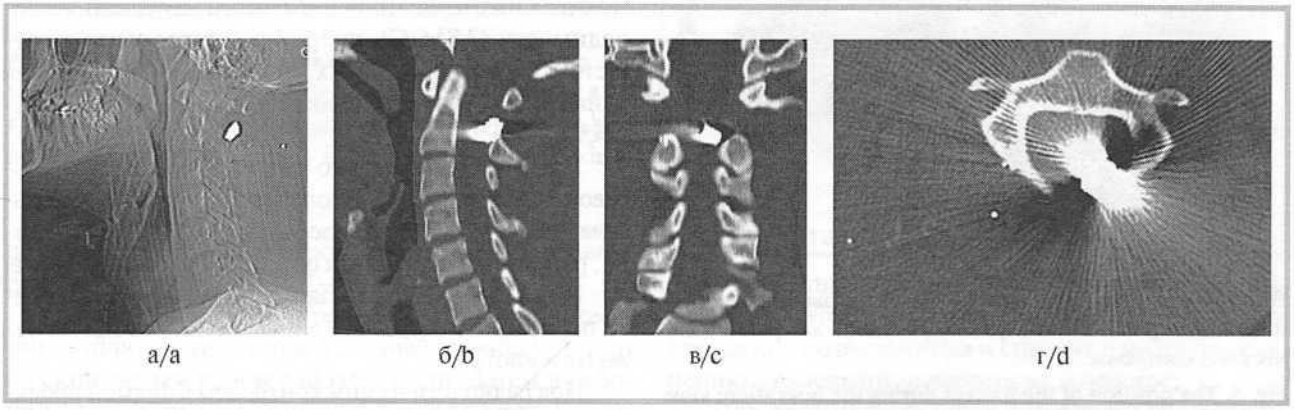

Рис. 2.* Спиральная компьютерная томография шейного отдела позвоночника пациента *М.
Определяется инородное металлическое тело (осколок) в позвоночном канале на уровне C_I—C_{II}; ход раневого канала в направлении справа налево к позвоночному каналу с мелкими металлическими инородными телами.
а — боковая проекция; б — сагиттальная; в — фронтальная; г — аксиальная.

Fig. 2.* Spiral computed tomography of the cervical spine of patient *M.
A foreign metal body (fragment) is detected in the spinal canal at the level of C_I—C_{II}; the course of the wound channel in the direction from right to left to the spinal canal with small metal foreign bodies.
a — lateral projection; b — sagittal; c — frontal; d — axial.

ниовертебральной области. Поэтому целью работы явилась демонстрация собственного клинического случая хирургического лечения пострадавшего с огнестрельным минно-взрывным поражением позвоночника на уровне позвонков C_I—C_{II} с нарушением функции спинного мозга без костно-травматических повреждений с использованием чрескожной видеоэндоскопической техники.

Клинический случай. Раненый *М.*, 19 лет, поступил с жалобами на постоянную выраженную боль в области шейного отдела позвоночника, слабость и онемение в руках и ногах, наличие раны в шейно-затылочной области справа.

Анамнез заболевания: травма получена 08.03.22. Первая помощь оказана в ЦРБ. 09.03.22 по линии санитарной авиации переведен в Республиканский травматологический центр (РТЦ). Осмотрен нейрохирургом, выполнена СКТ шейного отдела позвоночника **(рис. 2)**, на которой определяется крупное инородное металлическое тело (осколок) размером 15×11 мм в позвоночном канале на уровне C_I—C_{II}; ход раневого канала в направлении справа налево к позвоночному каналу с мелкими металлическими инородными телами. По классификации Н.С. Косинской (1945) — тип II, слепое проникающее ранение.

Объективно: общее состояние средней степени тяжести. В легких везикулярное дыхание, тоны сердца ясные. Пульс 78 уд/мин, удовлетворительных свойств, артериальное давление 110 и 70 мм рт.ст. Живот мягкий, на пальпацию не реагирует.

Неврологический статус: сознание ясное, адекватен, ориентирован. Менингеальных знаков нет. Глазные щели одинаковых размеров. Зрачки правильной формы, среднего размера, одинаковых размеров. Фотореакция удовлетворительная. Лицо симметричное. Язык по средней линии, глотание и фонация не нарушены. Умеренный тетрапарез (до 3 баллов). ASIA тип C, неполное нарушение проводимости спинного мозга. Сухожильные рефлексы торпидные, одинаковые. Гиперестезия по проводниковому типу с уровня дерматома C_{III}. Нарушение тазовых органов по типу острой задержки мочи.

Рис. 3. **Положение пациента во время операции: вид входного огнестрельного отверстия, разметка для радиологического контроля.**

Fig. 3. **The position of the patient during the operation: view of the inlet gunshot hole, markings for radiological control.**

Местно: отмечается отечность мягких тканей, в верхнешейно-затылочной области по заднебоковой поверхности справа определяется огнестрельная рана (входное отверстие) округлой формы, с осадненными краями, с незначительным серозным отделяемым, покрытая тонкой коричневой корочкой, диаметром около 17 мм **(рис. 3)**, истечение ликвора и крови не выявлено.

Установлен окончательный диагноз: «Минно-взрывная травма 08.03.22: огнестрельное осколочное проникающее слепое ранение шейного отдела позвоночника с наличием инородного тела в позвоночном канале на уровне C_I—C_{II}, ушиб спинного мозга с симптоматикой неполного нарушения проводимости (ASIA C), умеренный тетрапарез, нарушение функции тазовых органов. Огнестрельная рана мягких тканей в правой заднебоковой поверхности шеи».

Пациенту выполнено оперативное вмешательство — удаление инородного тела (осколка) с использованием чрескожной видеоэндоскопической техники, ревизия и оперативная обработка раневого канала.

Вмешательство проводили в экстренном порядке под общей анестезией в положении пациента лежа на животе.

Под радиологическим контролем в прямой проекции на коже определили траекторию доступа **(рис. 4)**

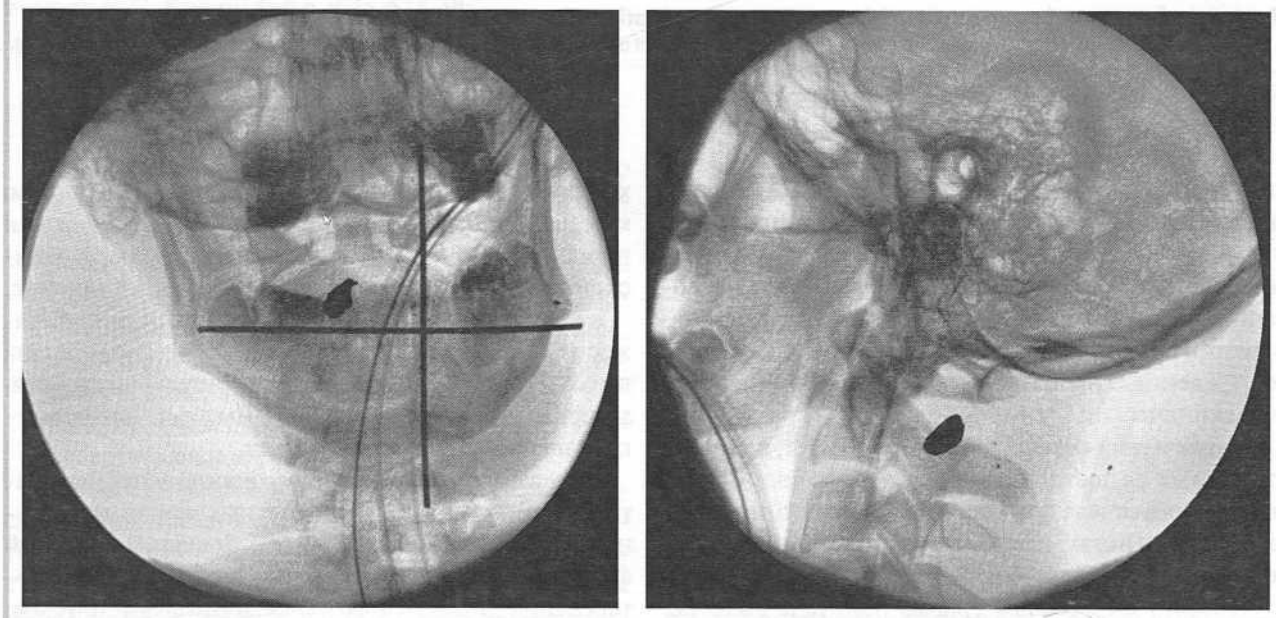

а/a б/b

Рис. 4. **Радиологическая метка для определения траектории доступа к инородному телу.**
а — прямая проекция; б — боковая проекция.

Fig. 4. **Radiological label to determine the trajectory of access to a foreign body.**
a — direct projection; b — lateral projection.

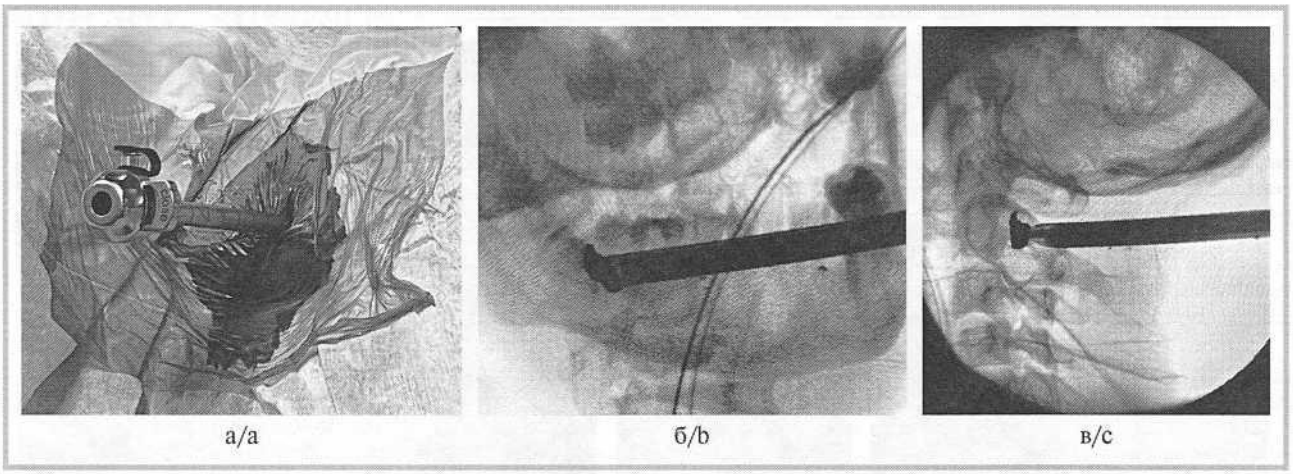

Рис. 5. **Внешний вид установленного рабочего порта через раневой канал (а) и радиологический контроль процесса удаления инородного тела (б — в прямой проекции, в — в боковой проекции).**

Fig. 5. **Appearance of the installed working port through the wound channel (a) and radiological control of the process of removal of a foreign body (b — in direct projection, c — in lateral projection).**

от входного раневого отверстия до расположения инородного тела на уровне C_I—C_{II} позвонков.

Ход операции: по ходу раневого канала при помощи трубчатых диляторов установили рабочий порт со скошенным краем рабочей части. Затем в рабочий порт ввели эндоскоп SpineTip (Karl Storz, Германия; **рис. 5**). Обращают внимание значительная имбибиция кровью мягких тканей и их некроз по ходу раневого канала. Следующие манипуляции выполняли под видеоэндоскопическим контролем с непрерывным приточно-отточным промыванием 0,9% раствором хлорида натрия через специальные каналы эндоскопа. Удалены некротически измененные травмированные мягкие ткани и сгустки крови, а также видимые мелкие инородные тела металлической плотности с проведением гемостаза при помощи биполярной коагуляции. Обозрению представилось инородное тело, находящееся в дефекте желтой и межостистой связок **(рис. 6)**. Ось рабочего порта сопоставили в проекции инородного тела с его прямой визуализацией. После препаровки желтой связки инородное тело захватили микрохирургическими кусачками блэксли и извлекли через раневой канал. Размер удаленного инородного тела составил 15×11 мм **(см. рис. 6)**. Затем выполнили окончательную ревизию эпидурального пространства, при которой повреждения твердой мозговой оболочки не выявлены. Наложен наводящий шов и установлен резиновый выпускник. После этого наложена асептическая повязка на рану.

Послеоперационный период протекал гладко. На следующий день после операции пациент начал отмечать восстановление силы и объема движений в конечностях до 4 баллов (ASIA D) и чувствительности в них, регресс болевого синдрома. Антибиотикотерапия продолжалась 7 дней.

Результаты и обсуждение

В настоящее время во время боевых действий чаще встречаются минно-взрывные огнестрельные повреждения позвоночника и спинного мозга по сравнению с пулевыми, и частота их возрастает.

При обзоре источников литературы обнаружено достаточно большое количество публикаций по чрескожной эндоскопической хирургической технике позвоночника [5, 15], однако использование такого вида оперативного вмешательства при огнестрельных ранениях позвоночника и спинного мозга в современной литературе отражено исключительно в единичных работах, не обнаружено ни одной работы с демонстрацией случая в области краниовертебрального перехода.

В представленном клиническом наблюдении показаны возможности чрескожной видеоэндоскопической хирургической техники для удаления металлического инородного тела (осколка) из позвоночного канала верхнешейного отдела позвоночника с симптоматикой ушиба спинного мозга, сложность которой обусловлена опасностью дополнительного травмирования структур спинного мозга, расположенных близко к жизненно важным центрам продолговатого мозга, возникновении восходящего отека, что требует в техническом исполнении высокой квалификации хирургической бригады. Экстренность оперативного вмешательства была прежде всего обусловлена угрозой для жизни раненого.

Определение объема повреждений в полной мере возможно после проведения объективных дополнительных исследований с нейровизуализацией, которым является СКТ. При этом необходимо начинать обследование раненого с оценкой соматического и неврологического статуса с последующим мониторингом согласно шкале ASIA. При анализе этапно-

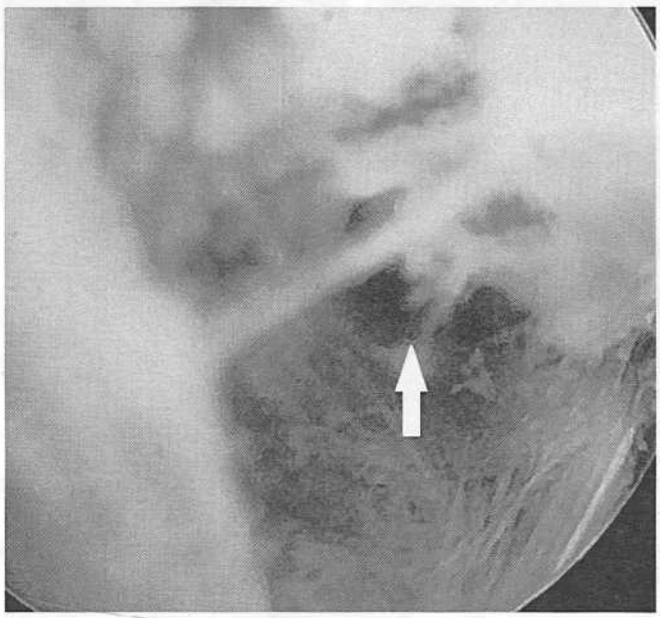

а/a

б/b

Рис. 6. **Видеоэндоскопическая картина раневого канала (стрелкой указано направление к инородному телу — а) и вид удаленного металлического инородного тела (осколка — б).**

Fig. 6. **Video endoscopic picture of the wound channel (the arrow indicates the direction to the foreign body — a) and the view of the removed metal foreign body (fragment — b).**

сти оказания специализированной медицинской помощи у пострадавших с поражением спинного мозга необходимо проведение оперативных вмешательств в первые 12 ч после полученной травмы, но у пациентов, состояние которых достаточно компенсировано. Так, в данном случае отмечены повреждение и сдавление спинного мозга инородным телом с неполной симптоматикой ушиба спинного мозга, компенсированное состояние раненого позволило выполнить операцию в экстренном порядке.

Отсутствие повреждений костных структур позвоночника, наличие инородного тела в позвоночном канале, вызывающего компрессию спинного мозга и нарушение его проводимости послужили показанием к проведению видеоэндоскопической малотравматичной операции. Применение проточно-промывного дренирования с визуализацией удаления некротизированных поврежденных тканей и антибиотикотерапия способствовали заживлению и благоприятному течению травматической болезни данного огнестрельного повреждения позвоночника и спинного мозга в остром периоде.

Авторы заявляют об отсутствии конфликта интересов.

Заключение

При огнестрельных повреждениях позвоночника с симптоматикой поражения спинного мозга проведение оперативного лечения необходимо в первые 12 ч при условии компенсированного состояния пострадавшего. Необходимым условием для определения показаний к оперативному лечению огнестрельных травм позвоночника является четкая нейровизуализация при помощи спиральной компьютерной томографии. В представленном хирургическом методе за счет обильной приточно-отточной системы ирригации изотоническим раствором хлорида натрия отмыты и удалены некротизированные травмированные участки мягких тканей со сгустками крови в раневом канале, извлечены крупный осколок и мелкие инородные тела, под большим увеличением выполнены детальная визуализация и ревизия эпидурального пространства. При этом созданы самые благоприятные условия для заживления послеоперационной раны и уменьшения возможных инфекционных осложнений, не нарушена стабильность позвоночного столба, отмечен в раннем периоде регресс неврологических нарушений.

The authors declare no conflicts of interest.

ЛИТЕРАТУРА/REFERENCES

1. Гуманенко Е.К. *Военно-полевая хирургия.* СПб: Гиппократ; 2004.
   Gumanenko EK. *Voenno-polevaya khirurgiya.* SPb: Gippokrat; 2004. (In Russ.).
2. Дулаев А.К. Орлов В.П. Хирургическое лечение военнослужащих с боевыми повреждениями позвоночника на территории Чеченской Республики. В сб.: *Состояние и перспективы развития военной травматологии и ортопедии.* СПб.: Морсар АВ; 1999.
   Dulaev AK, Orlov V.P. Hirurgicheskoe lechenie voennosluzhashhih s boevymi povrezhdenijami pozvonochnika na territorii Chechenskoj Respubliki. V sb.: *Sostojanie i perspektivy razvitija voennoj travmatologii i ortopedii.* SPb.: Morsar AV; 1999. (In Russ.).
3. Seçer M, Ulutaş M, Alagöz F, Uçkun ÖM, Çınar K, Yel C, Gökçe EC, Dalgıç A. Relationship of biological factors to survival in spinal gunshot injuries. *Ulus Travma Acil Cerrahi Derg.* 2016;22(3):253-258.
   https://doi.org/10.5505/tjtes.2015.76228
4. Волков П.В., Гринь А.А. Тактика хирургического лечения больных с огнестрельными и колото-резаными ранениями позвоночника и спинного мозга. *Нейрохирургия* 2010;2:72-79.
   Volkov PV, Grin' AA. Surgical treatment strategy at patients with gun and stab wounds of vertebrae and spinal cord. *Neirokhirurgiya.* 2010;2:72-79. (In Russ.).
5. Кравцов М.Н., Ландик С.А., Дубинин А.А. Азатян К.С., Гайдар Б.В., Свистов Д.В. Чрескожная видеоэндоскопическая хирургия при огнестрельном проникающем ранении поясничного отдела позвоночника (обзор литературы и клиническое наблюдение). *Нейрохирургия.* 2018;20(2):66-73.
   Kravcov MN, Landik SA, Dubinin AA, Azatyan RS, Gaidar BV, Svistov DV. Full-endoscopic surgery for gunshot penetrating wound of the lumbar spine (literature review and clinical case) *Neirokhirurgiya.* 2018;20(2):66-73. (In Russ.).
6. Орлов В. П., Мирзаметов С.Д. Лечение огнестрельных ранений позвоночника на этапе специализированной медицинской помощи в условиях горно-пустынной местности. *Российский нейрохирургический журнал им. проф. А.Л. Поленова.* 2019;11(2):58-63.
   Orlov VP, Mirzametov SD. Treatment of gunshot wounds to spine at the stage of specialized medical care in mountainous desert areas. *Rossiiskii neirokhirurgicheskii zhurnal im. prof. A.L. Polenova.* 2019;11(2):58-63. (In Russ.).
7. Елхаж М.Х, Берснев В.П. Рябуха Н.П. Лечение огнестрельных повреждений позвоночника и спинного мозга. *Военно-медицинская академия.* 2009;1(25):953-954.
   Elhazh MH, Bersnev VP, Rjabuha NP. Lechenie ognestrel'nyh povrezhdenij pozvonochnika i spinnogo mozga. *Voenno-med.itsinskaya akademiya.* 2009;1(25):953-954. (In Russ.).
8. Гольдберг Д.Г., Раздольский И.Я. *Классификация и частота огнестрельных ранений позвоночника и спинного мозга. Опыт советской медицины в Великой Отечественной войне 1941—1945 гг.* М.: Медгиз; 1952.
   Gol'dberg DG, Razdol'skij IJ. *Klassifikacija i chastota ognestrel'nyh ranenij pozvonochnika i spinnogo mozga. Opyt sovetskoj mediciny v Velikoj Otechestvennoj vojne 1941—1945 gg.* M.: Medgiz; 1952. (In Russ.).
9. Данчин А.Г., Данчин А.А., Лурин И.А., Цвигун Г.В., Мельник Н.Ф., Красильников Р.Г. К вопросу о малоинвазивных операциях при огнестрельных ранениях позвоночника и спинного мозга. *Украинский журнал малоинвазивной и эндоскопической хирургии.* 2008;12(4):13-21.
   Danchin AG, Danchin AA, Lurin IA, Cvigun GV, Mel'nik NF, Krasil'nikov RG. Into the question of minimally invasive operations in patients with vertebra column and spinal cord gun-shot wounds. *Ukrainskii zhurnal maloinvazivnoi i endoskopicheskoi khirurgii.* 2008;12(4):13-21. (In Russ.).
10. Buxton N. The military medical management of missile injury to the spine: a review of the literature and proposal of guidelines. *J R Army Med Corps.* 2001;147:168-172.
11. Белова А.Н. *Нейрореабилитация:* руководство для врачей. 2010.
    Belova AN. *Nejroreabilitacija:* rukovodstvo dlja vrachej. 2010. (In Russ.).
12. Орлов В.П., Парфенов В.Е., Гайдар Б.В. *Лечение огнестрельных ранений черепа и позвоночника в условиях локальных войн и военных конфликтов:* Метод. пособие. ВМед А. СПб. 2003.
    Orlov VP, Parfjonov VE, Gajdar BV. *Lechenie ognestrel'nyh ranenij cherepa i pozvonochnika v uslovijah lokal'nyh vojn i voennyh konfliktov:* Metod. posobie. VMed A. SPb. 2003. (in Russ.).
13. Труфанов Г.Е. *Лучевая диагностика травм головы и позвоночника.* Руководство для врачей ВМедА. СПб. 2006.
    Trufanov GE. *Luchevaja diagnostika travm golovy i pozvonochnika.* Rukovodstvo dlja vrachej VMedA. SPb. 2006. (In Russ.).
14. Jaiswal M, Mittal RS. Concept of gunshot wound spine. *Asian Spine J.* 2013;7(4):359-364.
    https://doi.org/10.4184/asj.2013.7.4.359
15. Telfeian AE, Veeravagu A, Oyelese AA, Gokaslan ZL. Brief history of endoscopic spine surgery. *Neurosurg Focus.* 2016;40(2):72.
    https://doi.org/10.3171/2015.11.FOCUS15429

Поступила 19.03.2022
Received 19.03.2022
Принята к печати 19.04.2022
Accepted 19.04.2022

Эндоскопическая хирургия
2022, т. 28, №3, с. 60–69
https://doi.org/10.17116/endoskop20222803160

Endoscopic Surgery =
Endoskopicheskaya khirurgiya 2022, vol. 28, no 3, pp. 60–69
https://doi.org/10.17116/endoskop20222803160

Нецирротическая портальная гипертензия и беременность

© А.А. ШУКИНА[1, 2], Г.В. МАНУКЬЯН[1], М. АЛАЖАЖИ[2], Е.А. КИЦЕНКО[1]

[1]ФГБНУ «Российский научный центр хирургии им. акад. Б.В. Петровского», Москва, Россия;
[2]ГБУЗ «Городская клиническая больница им. А.К. Ерамишанцева ДЗМ», Москва, Россия

Резюме

Нецирротическая портальная гипертензия (НЦПГ) — достаточно распространенное заболевание. По разным данным, 15—25% пациентов с НЦПГ — женщины детородного возраста, которые могут забеременеть. Сочетание портальной гипертензии и беременности может привести к тяжелым осложнениям, что ставит под угрозу жизнь матери и плода. Долгое время считалось, что беременность противопоказана пациенткам с портальной гипертензией, в большинстве случаях выполнялось ее прерывание. В настоящее время подход к ведению таких пациенток был пересмотрен, что позволило снизить частоту развития потенциально опасных для жизни осложнений, одним из которых является кровотечение из варикозно-расширенных вен пищевода и желудка.

Ключевые слова: *нецирротическая портальная гипертензия, беременность, кровотечение, тромбофилии, миелопролиферативное заболевание.*

ИНФОРМАЦИЯ ОБ АВТОРАХ:
Щукина А.А. — https://orcid.org/0000-0001-9349-8327
Манукьян Г.В. — https://orcid.org/0000-0001-8064-1964
Алажажи М. — https://orcid.org/0000-0001-9349-8327
Киценко Е.А. — https://orcid.org/0000-0002-8268-3129
Автор, ответственный за переписку: Щукина А.А. — e-mail: nastia3001@mail.ru

КАК ЦИТИРОВАТЬ:
Щукина А.А., Манукьян Г.В., Алажажи М., Киценко Е.А. Нецирротическая портальная гипертензия и беременность. *Эндоскопическая хирургия*. 2022;28(3):60–69. https://doi.org/10.17116/endoskop20222803160

Non-cirrhotic portal hypertension and pregnancy

© A.A. SHCHUKINA[1, 2], G.V. MANUKYAN[1], M. ALAZHAZHI[2], E.A. KITSENKO[1]

[1]Federal State Budgetary Scientific Institution «Petrovsky Russian Scientific Center of Surgery», Moscow, Russia;
[2]Yeramishantsev City Clinical Hospital of the Department of Health of Moscow, Moscow, Russia

Abstract

Non-cirrhotic portal hypertension (NCPH) is a fairly common disease. According to various sources, 15—25% of patients with NCPH are women of childbearing age who can become pregnant. The combination of portal hypertension and pregnancy can lead to severe complications that endanger the life of the mother and fetus. For a long time it was believed that pregnancy is contraindicated in patients with portal hypertension, in most cases, pregnancy was terminated. Currently, the approach to managing these patients has been revised, which has reduced the incidence of potentially life-threatening complications, one of which is bleeding from varicose veins of the esophagus and stomach.

Keywords: *extrahepatic portal hypertension, pregnancy, bleeding, thrombophilia, myeloproliferative disease.*

INFORMATION ABOUT THE AUTHORS:
Shchukina A.A. — https://orcid.org/0000-0001-9349-8327
Manukyan G.V. — https://orcid.org/0000-0001-8064-1964
Alazhazhi M. — https://orcid.org/0000-0001-9349-8327
Kitsenko E.A. — https://orcid.org/0000-0002-8268-3129
Corresponding author: Shchukina A.A. — e-mail: nastia3001@mail.ru

TO CITE THIS ARTICLE:
Shchukina AA, Manukyan GV, Alazhazhi M, Kitsenko EA. Non-cirrhotic portal hypertension and pregnancy. *Endoscopic Surgery = Endoskopicheskaya khirurgiya*. 2022;28(3):60–69. (In Russ.). https://doi.org/10.17116/endoskop20222803160

Введение

По разным данным, 15—25% пациентов с нецирротической портальной гипертензией (НЦПГ) — женщины детородного возраста, которые могут забеременеть. В отличие от пациенток, страдающих циррозом печени (ЦП), при НЦПГ беременность наступает значительно чаще за счет того, что фертильность сохранена и заболевание чаще протекает бессимптомно. ЦП приводит к метаболическим и гормональным нарушениям, ановуляции и аменореи. На это влияет также и то, что ЦП и портальная гипертензия (ПГ) развиваются в более позднем возрасте, преимущественно после беременности. Несмотря на то что женщинам с НЦПГ гораздо легче забеременеть, число неудачных беременностей и развитие осложнений встречается довольно часто. Это обусловлено тромбозами, возникающими на фоне исходной гиперкоагуляции, приводящими к фетоплацентарной недостаточности, задержке роста плода, выкидышам. Поэтому первоначально пациентки обращаются к акушеру-гинекологу в связи с привычным невынашиванием. Им проводится комплексное лабораторное и инструментальное исследования, которые выявляют наличие ПГ, а также различные тромбофилии. А дальше встает вопрос о возможности планирования беременности и возможности ее сохранения [1].

Ряд авторов утверждают, что гемодинамические изменения, возникающие во время беременности, существенно влияют на течение ПГ, в частности, на выраженность варикозно-расширенных вен (ВРВ). Гемодинамические изменения обусловлены увеличением объема циркулирующей крови (ОЦК), увеличением сердечного выброса на 30—50% (за счет увеличения ударного объема и частоты сердечных сокращений) и снижением системного сосудистого сопротивления в результате действия прогестерона и развития плацентарного сосудистого русла. Все это приводит к гипердинамическому состоянию с повышенным пульсовым давлением. Однако экспериментальные данные свидетельствуют, что при нормально протекающей беременности, несмотря на увеличение ОЦК, увеличивается объемный кровоток по маточной артерии, в то время как по воротной вене и сосудам печени кровоток не изменяется. Наиболее «критическим» периодом является 28—32-я неделя беременности, когда наблюдается максимальная нагрузка на сердечно-сосудистую систему. Если беременная миновала этот период без кровотечения, то нагрузка в родах не представляет опасности, и родоразрешение может быть осуществлено влагалищным путем. Спорным остается положение о влиянии беременности на уровень давления в брюшной полости. Несмотря на то что многие авторы считают, что происходит повышение внутрибрюшного давления, объективного подтверждения такому мнению нет [2]. Ранее проведенное исследование в нашей клинике позволило установить, что беременность не оказывает существенного влияния на выраженность варикозного расширения вен пищевода и желудка [3].

Наибольшее влияние оказывают течение основного заболевания, степень его компенсации, а также то, что беременность связана с повышенным риском тромбоза, который примерно в 6 раз выше, чем у небеременных женщин. При наличии миелопролиферативного заболевания (МПЗ) усиливается риск тромбоза, что увеличивает риск развития сосудистых осложнений, включая венозную тромбоэмболию и окклюзию плацентарного кровообращения. Беременность переводит гемостатическую систему в состояние гиперкоагуляции, которое усиливается на протяжении всей беременности и достигает максимума к сроку родов. В частности, наблюдается значительное изменение коагуляции с увеличением активности факторов VII, VIII, X и фактора Виллебранда, а также заметным увеличением уровня фибриногена. Уровни маркеров образования тромбина, таких как протромбин F1 и 2 и комплексы тромбин—антитромбин, также увеличиваются. Кроме того, наблюдается заметное снижение антикоагулянтной и фибринолитической активности, включая снижение уровня протеина S и приобретенную резистентность к активированному протеину С. Наиболее частой формой приобретенной тромбофилии является антифосфолипидный синдром (АФЛ). Обычно это диагностируется у пациентов ретроспективно после артериального или венозного тромбоза (или осложнения беременности у женщин). Среди женщин с повторным невынашиванием беременности (определяемым как три или более последовательных прерывания беременности на ранних сроках) у 10—20% обнаруживается АФЛ [4].

Очень важно выявление ПГ до зачатия, а также во время беременности, так как это существенно влияет на исход беременности и возникновение возможных осложнений. Наиболее грозное и часто встречающееся осложнение — кровотечение из ВРВ пищевода и желудка. Иногда первый эпизод кровотечения из ВРВ может возникнуть во время беременности.

В ранее выполненных работах не получено связи между частотой кровотечений и сроком беременности, а также клинически значимого увеличения ВРВ пищевода и желудка. Однако выявлено, что риск развития кровотечения из ВРВ пищевода и желудка увеличивается в послеродовом периоде. Неконтролируемое кровотечение из ВРВ, часто тяжелое и непредсказуемое, и может привести к летальному исходу в 30% случаев.

К другим осложнениям, которые часто встречаются во время беременности, относятся преэклампсия с развитием HELLP-синдрома (H — Hemolisis — гемолиз, EL — Elevated liver enzymes — повышение уровня ферментов печени, LP — Low platelets — низкое число тромбоцитов), асцит, портопульмональный синдром, внутрипеченочный холестаз, фетоплацентарная

недостаточность и задержка роста плода, антенатальная гибель плода, маточные кровотечения, тромбоэмболические осложнения, гнойно-септические осложнения.

Материнская смертность у женщин с ПГ колеблется от 2 до 18%. Перинатальная смертность также может достигать 11—18% и в основном связана с преждевременными родами или ограничением роста плода [5].

Основная часть

НЦПГ характеризуется развитием ПГ в отсутствие ЦП или других заболеваний печени и тромбоза внутренних органов. НЦПГ условно разделяется на идиопатическую ПГ (облитерирующая портовенопатия) и внепеченочную портальную венозную обструкцию. Идиопатическая ПГ представляет собой сосудистое заболевание печени в отсутствие ЦП или других заболеваний печени и тромбоза внутренних органов, с сохраненными функциями печени и открытыми печеночными и портальными венами. Внепеченочная портальная венозная обструкция определяется как окклюзия воротной вены вне печени с вовлечением или без вовлечения внутрипеченочных вен или других сегментов венозной сети от внутренних органов (к данной патологии не относится изолированный тромбоз селезеночной или верхней брыжеечной вен). В отечественной литературе такие состояния принято обозначать термином «внепеченочная портальная гипертензия» [6]. В отличие от ЦП оба состояния связаны с нормальным или слегка повышенным градиентом венозного давления в печени и высоким градиентом портального венозного давления между портальной веной и нижней полой веной (НПВ). Тромбоз воротной вены (ТВВ) служит распространенной причиной развития ПГ и занимает второе место после ЦП. У населения развивающихся стран ТВВ возникают преимущественно в детском возрасте, а заболевание чаще всего проявляется в виде желудочно-кишечного кровотечения. Существует классификация, по которой венозную обструкцию можно подразделить на 1-й тип (ствол) или 3-й тип (ствол с ветви), O (окклюзионная), C (хроническая), A (бессимптомная) или S (симптоматическая при ПГ), распространяющаяся на S (селезеночная вена), M (брыжеечная вена) или обе, в отсутствие заболевания печени [7].

Этиология. В патогенезе НЦПГ лежат различные иммунные расстройства, хронические инфекции, воздействие лекарственных веществ или токсинов, генетическая предрасположенность, протромботические состояния: наследственная тромбофилия, миелопролиферативное новообразование, АФС **(таблица)**. Эти факторы можно также разделить на системные и местные, приобретенные и наследственные. Основными системными факторами развития ТВВ являются наследственные и приобретенные тромбофилии. Эпизоды венозного тромбоза, развивающиеся обычно в молодом возрасте, нередко имеют семейный анамнез и тенденцию к рецидиву. Наибольшую значимость из наследственных тромбофилий в развитие тромбоза имеют дефицит естественных антикоагулянтов: антитромбина, плазминогена, протеина C и протеина S, мутации генов факторов свертывания крови: фактора V (Leiden), фактора II (G20210A), ингибитора активатора плазминогена (PIA-I), MTHFR. Из приобретенных особую роль играют различные миелопролиферативные заболевания (МПЗ), которые служат наиболее частой причиной развития тромбозов. К МПЗ, не ассоциированным с филадельфийской хромосомой, относятся истинная полицитемия, эссенциальная тромбоцитемия, первичный миелофиброз и МПЗ неклассифицированное. Они характеризуются пролиферацией одной или более клеточной линии миелопоэза в костном мозге с признаками сохранной терминальной дифференцировки и сопровождаются изменением показателей периферической крови (эритроцитозом, лейкоцитозом, тромбоцитозом) [8]. Мутация JAK2V617F обнаруживается примерно у 95% пациентов с истинной полицитемией и у 50% пациентов с эссенциальной тромбоцитемией и первичным миелофиброзом. В среднем мутация гена *JAK2* у 36% взрослых с НЦПГ диагностируется [9]. Предполагается, что экспрессия JAK2V617F в эндотелиальных клетках может приводить к несоответствующей активации эндотелиальных клеток, тем самым способствуя тромбогенной поверхности у пациентов с МПЗ [10]. D. Valla и соавт. [1] сообщают, что причиной тромбоза неизвестной этиологии в 58% случаев служит скрыто протекающее МПЗ. Среди пациентов у 57% в процессе наблюдения выявлено развитие МПЗ.

Одним из следствий наличия тромбофилии является развитие синдрома Бадда—Киари (СБК), характеризующегося обструкцией печеночного венозного оттока в отсутствие правожелудочковой недостаточности или констриктивного перикардита, приводящего к повышению синусоидального давления в печени и развитию ПГ. Обструкция может располагаться на уровне малых или крупных печеночных вен или в надпеченочной части НПВ, но не включает синдром синусоидальной обструкции (печеночную венооккклюзионную болезнь). На долю МПЗ при СБК по разным данным приходится от 35 до 50%, вторым по частоте является лейденская мутация фактора V, которая обнаруживается в 12—31% случаев, третье место занимает АФЛ — около 15% [11].

Клинические проявления. Внепеченочная ПГ проявляется эпизодами кровотечения из ВРВ пищевода и желудка, умеренной или массивной спленомегалией (95%). Боль в левом верхнем квадранте может возникать вследствие периспленита или инфаркта селезенки. Гиперспленизм наблюдается у 27—87% пациентов, причем анемия является наиболее распространенной

Патогенез нецирротической портальной гипертензии. Причины возникновения
Pathogenesis of non-cirrhotic portal hypertension. Causes

Местные	Инфекции	Омфалит, абсцесс печени, пиелофлебит, панкреатит, холангит, неонатальный сепсис, болезнь Крона, некротический энтероколит, туберкулезный лимфаденит, бактериальные, протозойные, шистосомоз
	Врожденные аномалии	Атрезия воротной вены, связанные сердечно-сосудистые заболевания, аномалии мочевыводящих путей, конечностей, расщелина губы и неба
	Хирургические вмешательства	Резекции желудка, спленэктомия, холецистэктомия, операции на двенадцатиперстной кишке, поджелудочной железе или желчных протоках, колэктомия, трансплантация печени
	Инвазивные лечебно-диагностические манипуляции	Катетеризация пупочной вены, перитонеальный диализ, лапароцентез
Системные	Наследственные тромбофилические расстройства	Мутация гена *MTHFR*, фактора V (Leiden), фактора II (G20210A), ингибитора активатора плазминогена (PIA-I). Дефицит протеинов С и S, дефицит антитромбина-III, плазминогена, дефицит ADAMTS13, ACLA
	Приобретенные тромбофилические заболевания	МПЗ JAK2 (±).. Антифосфолипидный синдром Пароксизмальная ночная гемоглобинурия Гипергомоцистеинемия
	Иммунологические	СКВ, склеродермия, аутоиммунный тиреоидит, целиакия, ревматоидный артрит, рассеянный склероз, синдром POEMS, целиакия, первичная гипогаммаглобулинемия, ВИЧ
Генетические	HLADR3, синдромы Тернера, Нунана и Адамса—Оливера, мутация гена *KCNN3*	—
Прочие факторы риска	Беременность	—
	Прием пероральных контрацептивных средств, гормональная заместительная терапия	—
	Диарея	—
	Нефротический синдром	—
	Лекарственные препараты и токсины	Мышьяк, винилхлорид, $CuSO_4$, Mtx, 6-MP, азатиоприн, диданозин, облучение, витамин А

Примечание. МПЗ — миелопролиферативные заболевания; СКВ — системная красная волчанка.

патологией, за которой следуют тромбоцитопения и лейкопения. Однако это зависит от стадии заболевания и степени выраженности ПГ и может отсутствовать у пациентов при ранней диагностике заболевания. Примечательно, что у 20—58% пациентов может протекать бессимптомно. Анемия связана со множественными варикозными кровотечениями, гиперспленизмом и дефицитом железа. Печень может быть нормального размера, увеличена или уменьшена, без периферических стигматов при хронических заболеваниях органа. Функциональные пробы печени в основном остаются в пределах нормы, но у некоторых из них возможны нарушения ферментов печени, протромбина и альбумина. Асцит по разным данным наблюдается в 10—50% случаев и обычно развивается вследствие провоцирующих факторов, таких как кровотечение, тромбозы или инфекции и, как правило, легче контролируется с помощью консервативной терапии. Персистирующий асцит обычно наблюдается на поздних стадиях заболевания как следствие длительно существующей ПГ с последующим прогрессирующим ухудшением функций печени. Описываются минимальные признаки энцефалопатии, чаще развивающейся после шунтирующих операций и с течением времени при прогрессировании заболевания и ухудшении функционального состояния печени.

В детском возрасте пищеводно-желудочное кровотечение (49—85%) и спленомегалия (63—88%) также служат наиболее распространенными проявлениями ПГ. Средний возраст, в котором возникает первое кровотечение, составляет 3,8—5,2 года. У детей с перинатальными факторами риска, со случайно обнаруженными при тщательном осмотре в специализированных учреждениях спленомегалией, гиперспленизмом или другими признаками портальной гипертензии тромбоз портальной системы диагностируется до эпизодов кровотечения. В отличие от этого в развивающихся странах диагноз в основном откладывается до среднего возраста 6,3—9,3 года, пока у детей не возникают рецидивирующие пищеводно-желудочные кровотечения. В отличие от пациентов с ЦП, при НЦПГ кровотечений хорошо переносятся ввиду сохранения синтетических функций печени.

Синдром Бадда—Киари имеет различные формы течения — от молниеносного до хронического. Бессимптомные формы составляют примерно 15%, обусловлены сохранением проходимости некоторых

печеночных вен и НПВ или с большими внутрипеченочными или внепеченочными коллатералями. Основными проявлениями СБК служат боли в животе, асцит, гепатоспленомегалия; признаками ПГ, а при остром некрозе — печеночная недостаточность. Тромбоз внепеченочной части воротной вены развивается примерно у 15% пациентов. При длительном течении заболевания развивается гепатоцеллюлярная карцинома [12, 13].

При развитии ПГ вследствие тромбоза возникают достаточно грозные осложнения, которые проявляются ишемией кишечника, вплоть до некроза [14]. При возникновении ТВВ может возникнуть портальная билиопатия (ПБ) — изменение билиарной системы, развивающееся у пациентов с ТВВ в результате ее кавернозной трансформации. Сформированные коллатерали, а именно панкреатодуоденальные вены и вены общего желчного протока, которые образуют в его стенке 4 сообщающихся венозных сплетения, расширяются и сдавливают общий желчный проток, который идет совместно с воротной веной, что приводит к расширению желчных путей выше. По аналогии с варикозным расширением вен пищевода вариксы могут выбухать в просвет желчного пузыря и при разрыве приводить к кровотечению. Длительное сдавление вызывает хроническое воспаление и ишемию, что приводит к образованию рубцов на стенке желчного протока, вызывая фиброзный тип ПБ, вызывающий одиночные или множественные сегментарные стриктуры, которые, возможно, необратимы. Частота развития ПБ наиболее высока у пациентов с тромбозами (80—100%) в отличие от таковой при ЦП (0—33%), хотя 62—95% случаев протекает бессимптомно. У пациентов с ПБ отмечаются желтуха, желчная колика, боли в животе и рецидивирующий холангит, чаще с увеличением возраста, давней болезнью, холедохолитиазом и нарушениями функции печени. Только у 4—10% пациентов развиваются такие осложнения, как холедохолитиаз, холангит и вторичный билиарный цирроз. Развитие этих осложнений может усугубить течение беременности [7].

Диагностика. Ведущее место в диагностике НЦПГ занимает ультразвуковое исследование (УЗИ) с допплерографическим исследованием сосудов органов брюшной полости. Этот метод позволяет оценить проходимость сосудов портальной системы, их диаметр, параметры кровотока. Помимо прочего оцениваются размеры и структура паренхимы печени, селезенки, поджелудочной железы и почек (в том числе с целью исключения опухолевого поражения), наличие асцита.

Обязательным методом исследования является эзофагогастродуоденоскопия (ЭГДС). Данное исследование позволяет оценить наличие, локализацию, размер вен, морфологические изменения слизистой оболочки пищевода, желудка, двенадцатиперстной кишки. На основании полученных результатов осуществляются установка диагноза, оценка степени риска кровотечения, определение тактики лечения.

В отечественной литературе ВРВ оцениваются по классификации А.Г. Шерцингер (1983 г.) [15]:

I степень — незначительные — диаметр вен 2—3 мм;

II степень — умеренно выраженные — диаметр вен 4—5 мм;

III степень — резко выраженные — диаметр вен более 5 мм.

I тип — ВРВ пищевода с распространением на кардиальный и субкардиальный отделы малой кривизны желудка (GOV 1 по Sarin [16]);

II тип — ВРВ пищевода с распространением на большую кривизну по направлению к фундальному отделу желудка (GOV 2 по Sarin);

III тип — изолированные ВРВ фундального отдела желудка (IGV 1 по Sarin);

IV тип — изолированные эктопические узлы тела, антрального отдела желудка, двенадцатиперстной кишки (IGV 2 по Sarin).

К стигматам кровотечения относятся признаки васкулопатии — изменений слизистой оболочки, такие как «красные маркеры»: «пятна красной вишни», «супервариксы», гематоцистные пятна, телеангиэктазии, а также наличие воспалительных изменений слизистой оболочки пищевода и желудка (эрозивный, эрозивно-язвенный гастрит и/или эзофагит).

По мнению большинства авторов, женщины, планирующие беременность, даже в отсутствие перед беременностью варикозного расширения вен, должны пройти ЭГДС для оценки вен во II триместре. Выполнение эндоскопического исследования в целом безопасно во время беременности, при этом основным риском является гипоксия плода от седативных препаратов или позиционирования. Доказано, что регулярные скрининговые обследования для выявления ВРВ с последующими надлежащими профилактическими мерами значительно снижает риск кровотечений во время беременности.

С целью оценки границ распространения тромбоза, более точного понимания топографической анатомии сосудов портальной системы, их синтопии с НПВ и ее основными притоками, для определения возможности последующего выполнения хирургического вмешательства, проводится мультиспиральная компьютерная томографическая ангиография органов брюшной полости с внутривенным контрастированием.

Обязательны к выполнению и стандартные общеклинические методы исследования: электрокардиография, рентгенография грудной клетки, эхокардиография; общий анализ крови, позволяющий оценить степень анемии, наличие или отсутствие гиперспленизма и пр.; биохимический анализ крови, дающий оценку функционального состояния печени; с целью общей оценки системы гемостаза

коагулографическое исследование, включавшее оценку АЧТВ, ПТИ, МНО, уровня фибриногена, агрегации тромбоцитов, тромбоэластография.

Для верификации причины развития НЦПГ необходимо комплексное обследование для оценки фонового протромботического состояния (наследственных и приобретенных тромбофилий). Исследование полиморфизма генов свертывающей системы крови выполняется с помощью молекулярно-генетического исследования ДНК методом полимеразной цепной реакции.

Для подтверждения заболевания системы крови выполняются трепанобиопсия костного мозга — гистологическое исследование костного мозга, миелограмма — цитологический анализ костного мозга, цитохимические исследования в мазках периферической крови или костного мозга, цитогенетические исследования, гистологическое исследование оперативно удаленной селезенки, гистологическое исследование краевого биоптата левой доли печени.

Лечение. К лекарственной терапии, которая применяется в качестве первичной и вторичной профилактики кровотечений из ВРВ, относятся вазопрессоры, аналоги соматостатина, бета-адреноблокаторы, антикоагулянты. Неселективные бета-адреноблокаторы снижают портальное давление, уменьшая сердечный выброс и вызывая вазоконстрикцию [17]. Основной риск, связанный с использованием их во время беременности — возможность ограничения роста плода, развития брадикардии плода, гипогликемии новорожденных; кроме того, неселективные бета-адреноблокаторы противопоказаны при повышенном риске отслойки плаценты [18—20], хотя некоторые авторы считают применение бета-адреноблокаторов безопасным во время беременности. По данным ряда исследований, на протяжении всей беременности женщины принимали эти препараты [1, 21]. Во многих исследованиях сравнивается применение бета-адреноблокаторов и выполнение эндоскопического лечения как метода профилактики кровотечения из ВРВ [22]. Часто при кровотечении из ВРВ используется октреотид, хотя безопасность его применения у беременных недостаточно изучена [23]. Согласно консенсусу Baveno VI те же принципы, которые относятся к вазоконстрикторным препаратам, эндотерапии и пропранололу, применимые при цирротической ПГ, должны применяться к пациентам с НЦПГ с кровотечением из ВРВ. Вазоконстрикторы должны быть назначены как можно раньше. По данным одного рандомизированного контролируемого исследования, эффективность неселективных бета-адреноблокаторов для вторичной профилактики кровотечения у взрослых с НЦПГ сопоставима с эффективностью эндоскопического лечения [7].

Большой вопрос вызывает назначение антикоагулянтной терапии (АКТ) как в общем при НЦПГ, так, в частности, при беременности. Помимо этого некоторые авторы отмечают риск для плода при применении АКТ. Какова вероятность развития кровотечения из ВРВ пищевода и желудка при проведении АКТ? Ввиду того что при имеющемся гиперспленизме развивается умеренно-тяжелая тромбоцитопения, прогрессирующая беременность предрасполагает к возникновению кровотечения из ВРВ. С одной стороны, АКТ назначается для лечения и профилактики тромбозов, что снижает давление в венах и снижает риск развития кровотечения; с другой стороны, АКТ повышает риск кровотечений. Во многих исследованиях не выявлено различий по частоте развития кровотечений у пациентов, которым была назначена АКТ, по сравнению с контрольной группой, у которых АКТ не проводилась. В большом исследовании, проведенном в Нидерландах, которое было основано на длительном наблюдении за пациентами, получающих АКТ с ПГ, причиной которой являлось МПЗ, было установлено, что нет прямой зависимости между длительным применением антикоагулянтов и риском кровотечения из ВРВ. В более ранних отчетах также показано, что лечение антикоагулянтами не увеличивает риск или тяжесть кровотечения. Прямые антикоагулянты используются для лечения ТВВ, имеют некоторые преимущества по сравнению с непрямыми антикоагулянтами, не требуется постоянный лабораторный контроль, а именно коагулограммы, для оценки эффективности терапии, коррекции дозировок препарата. Установлено, что применение антикоагулянтов в профилактических дозах не провоцируют кровотечения; наоборот, отмена антикоагулянтов способствует тромбозу и возникновению кровотечения (вследствие увеличения венозного давления, и возникновения транзиторной гипокоагуляции). Большинство авторов склоняются к необходимости ведения беременности при НЦПГ на фоне АКТ, чтобы предотвратить новый тромбоз. Было принято решение о назначении АКТ при наличии прогностически значимых факторов риска тромбоза. Поскольку послеродовый период является периодом высокого риска развития тромбоэмболических осложнений и в нем развивается ТВВ, а у пациенток с НЦПГ имеется склонность к тромбозу, то низкомолекулярные гепарины (НМГ) должны назначаться в профилактической дозе в послеродовом периоде минимум на 6 нед. При проведении рандомизированных исследований у пациентов с ТВВ при применении АКТ наблюдалась реканализация тромбов в 50% случаев. Кроме того, установлено, что применение АКТ безопасно при риске развития кровотечений из ВРВ пищевода и желудка, а также в некоторых случаях при эпизодах кровотечения. Роль АКТ при хронической внепеченочной портальной венозной обструкции неясна, тем не менее пациентам с протромботическими состояниями рекомендуется пожизненная тромбопрофилактика [1, 7, 10, 20, 21].

Основными методами лечения и профилактики кровотечений из ВРВ пищевода и желудка являются эндоскопические вмешательства и хирургическое лечение. Эндоскопические вмешательства в настоящее время многими авторами рассматриваются как метод выбора при остром кровотечении из ВРВ пищевода и желудка, а также для профилактики кровотечения из ВРВ. Они достаточно эффективны и безопасны и могут выполняться во время беременности [24].

Эндоскопическое лечение включает склеротерапию (ЭС) и лигирование (ЭЛ), которые считаются одинаково эффективными для эрадикации ВРВ. Согласно результатам двух рандомизированных клинических исследований и нескольких когортных исследований, проведенных в Индии, а также европейских исследований, лигирование по сравнению со склерозированием позволяет быстрее эрадицировать варикозные узлы, дает меньше осложнений и меньшую частоту рецидивов кровотечений, но большую частоту рецидива образования варикозных узлов по сравнению с таковой при шунтировании. Установлено, что беременность на фоне ПГ протекает благоприятнее и с меньшими осложнениями, если была проведена первичная профилактика кровотечений в виде сеанса ЭЛ или ЭС. Даже в отсутствие предшествующего кровотечения из ВРВ первичная профилактика должна проводиться женщине из группы риска, планирующей беременность. Доказано, что у пациенток, перенесших эндоскопическое или хирургическое лечение до зачатия, эпизодов кровотечения из ВРВ почти не наблюдалось [21].

Как указано в соглашениях Baveno VI, ЭЛ рекомендовано для при остром кровотечении из ВРВ пищевода. Пациентам с неконтролируемым кровотечением, не реагирующим на склеротерапию и лигирование ВРВ, требуется хирургическое вмешательство [24]. Показанием к операции во время беременности служит неконтролируемое или рецидивирующее кровотечение из ВРВ пищевода и желудка, неэффективность эндоскопических методов гемостаза или кровотечение из эктопических участков. В основном выполняются шунтирующие операции, которые способствуют уменьшению ВРВ пищевода и желудка, размеров селезенки, явлений гиперспленизма, но имеется риск развития минимальной печеночной энцефалопатии, гломерулонефрита, легочной артериовенозной фистулы и асцита. Кроме того, имеется риск развития тромбоза шунта, рецидивов кровотечений из ВРВ.

Чаще всего в хирургической практике лечения внепеченочной ПГ применяются шунтирующие операции, спленэктомия, гастротомия и прошивание вен желудка. В рандомизированном контролированном исследовании, проведенном в Индии, было выполнено сравнение шунтирующих или эндоскопических операций. Получены сопоставимые смертность и число случаев неэффективности терапии при обоих методах, более высокая частота рецидивов кровотечений и необходимость гемотрансфузий при эндоскопической склеротерапии. Однако, по мнению большинства специалистов, если имеются вены, на которых возможно шунтирование, и достаточный опыт у оперирующего хирурга, то лучше применять шунтирующие операции. Такая тактика помогает восстановить темпы роста детей, уменьшить развитие варикоза, повысить нейрокогнитивную активность и предотвратить прогрессирование портальной билиопатии [25].

С учетом того, что НЦПГ проявляется в детском возрасте, предпочтительным хирургическим вмешательством признано портокавальное шунтирование, а именно шунт Meso-Rex, который декомпрессирует верхнюю брыжеечную вену в левую ветвь портальной вены через аутологичный трансплантат. Этот шунт восстанавливает печеночный портальный кровоток самым близким физиологическим образом и в итоге защищает печень от исчезновения паренхимы. Meso-Rex-шунтирование стало стандартной операцией у детей с внепеченочной ПГ. Выполнение портосистемных анастомозов во всем мире все еще являются наиболее распространенными операциями, выполняемыми при НЦПГ, к которым относятся различные портокавальные шунты [7]. Ранее многим до беременности выполнялась спленэктомия с формированием спленоренального шунта. При этом спленоренальный шунт, по различным данным, давал только временное улучшение, поскольку часто развивалась обструкция после операции. Для успеха необходимо наличие обширной проходимой селезеночной вены. Портокавальный шунт не применялся из-за обструкции воротной вены [26]. По последним данным, спленэктомия возможна во время беременности у женщин с рефрактерной иммунной тромбоцитопенической пурпурой, разрывом аневризмы селезеночной артерии и травмой селезенки. Многие авторы сходятся во мнении, что спленэктомия до беременности без шунтирования не должна выполняться [24].

Операции, такие как деваскуляризация и прошивание вен желудка или спленэктомия, применяемые ранее для неконтролируемых профузных или рецидивирующих кровотечений или при неудачных шунтирующих операциях, либо из-за отсутствия пригодных для шунтирования вен, по мнению ряда авторов, в настоящее время устарели, что связано с достижениями в области эндоскопических и рентгенологических методов и почти не применяются в западных странах.

Очень редко при НЦПГ может потребоваться трансплантация печени. Это связано с печеночной недостаточностью, вторичной по отношению к исчезновению паренхимы, что составляет около 20% в течение 20 лет. В двух проведенных исследованиях было установлено, что показаниями к трансплантации печени являются: асцит (62%), энцефалопатия (31%),

спонтанный бактериальный перитонит (19%) и гепатопульмональный синдром (12%). Хотя даже с появлением декомпенсации показатели по шкале MELD (Model for End-stage Liver Disease), по которой оценивают тяжесть состояния пациента с циррозом печени, до трансплантации являются низкими (от 9 до 22, в среднем 13) [7].

Новым этапом в лечении ПГ стало выполнение трансъюгулярного внутрипеченочного портосистемного шунтирования (ТИПС) — метод эндоваскулярной коррекции ПГ, который заключается в наложении портосистемного анастомоза между печеночной и воротной венами. Такое вмешательство является малоинвазивным и достаточно эффективным методом ликвидации проявлений ПГ. В связи с нехваткой исследований по НЦПГ, отсутствием рекомендаций тактика лечения НЦПГ, профилактика кровотечений из ВРВ основываются на принципах лечения ПГ при ЦП. В связи с этим в последнее время ТИПС стало чаще выполняться у пациентов с НЦПГ с достаточно хорошими результатами [27].

Показаниями к выполнению ТИПС служат следующие:

— рецидивирующие кровотечение и неэффективность медикаментозных и эндоскопических методов лечения;
— рефрактерный асцит;
— прогрессирующая печеночная недостаточность.

Недавнее международное многоцентровое ретроспективное исследование показало 80% двухлетнюю выживаемость у пациентов с НЦПГ, которым был проведен ТИПС. Кроме того, оно достаточно эффективно и при хроническом ТВВ, но не всегда выполнимо из-за технических проблем, связанных с введением сосудистого протеза в каверноматозные вены, что может поставить под угрозу среднесрочную проходимость и эффективность стента. Остается до конца не решенным вопрос о сроках проведения АКТ и ее показаниях после постановки стента. Некоторые авторы считают, что АКТ не нужна, так как постановка стента и повышение скорости кровотока компенсируют эффекты, вызванные протромботическими факторами и риск тромбоза невысок, хотя не исключают применение антикоагулянтов при высоком риске развития протромботических осложнений. Другие исследователи настаивают на пожизненной АКТ у пациентов с ТВВ и высоким риском кровотечения [28].

В ряде ретроспективных исследований сравнивалось применение ТИПС у пациентов с НЦПГ и ЦП с сопоставимой функцией печени. Характеристики пациентов исследуемых групп были полностью сопоставимыми. Результаты исследования показали, что пациенты с НЦПГ, которым было проведено ТИПС по поводу кровотечения из ВРВ, имели аналогичный риск прогрессирования ПГ (дальнейшее кровотечение и дисфункцию шунта), но более низкий риск развития осложнения заболевания печени. При этом смертность была значительно ниже у пациентов с НЦПГ (11 против 36%). Явления энцефалопатии были также меньше замечены в группе пациентов с НЦПГ. При этом показатели печеночной функции, дисфункции стента, частота кровотечений, возникших после вмешательства, была идентичной в обеих группах. Важным фактором были тип стента и его диаметр. Доказано, что оптимальным является диаметр 8 мм, при большем отмечено прогрессирование явлений энцефалопатии [27].

ТИПС достаточно хорошо зарекомендовал себя в лечении НЦПГ. В сравнительных исследованиях, в которых рассматривались также прошивание вен желудка со спленэктомией (в том числе лапароскопические), эндоскопические методы лечения и медикаментозная терапия, он превзошел по вторичной профилактике кровотечения из ВРВ. Беременность не является абсолютным противопоказанием, и выполнение ТИПС не несет серьезной угрозы матери и плоду [29—31].

Частичная эмболизация селезеночной артерии иногда предлагается в качестве относительно безопасной альтернативы спленэктомии при гиперспленизме. Однако снижение проявления гиперспленизма носит лишь временный характер, а синдром постэмболизации практически универсален. Чрескожная чреспеченочная/чресселезеночная эмболизация ВРВ с использованием склерозантов, клея или спиралей иногда проводится у пациентов с опасным для жизни кровотечением из ВРВ, особенно в случае, если оно происходит из изолированного варикоза желудка [7].

К малоинвазивным методам лечения относится также ретроградная трансвенозная облитерация с баллонной окклюзией (BRTO), с помощью которой блокируется кровоток в развившихся коллатералях. Данный метод эффективен у пациентов с выраженными ВРВ желудка, для которых эндоскопические вмешательства малоэффективны. Частота повторного кровотечения после BRTO колеблется от 0 до 20%, тогда как для ТИПС частота в 6 и 12 мес колеблется от 11 до 29% и от 11 до 31% соответственно, энцефалопатия развивается очень редко. BRTO стал альтернативным методом лечения, особенно у пациентов, которым противопоказано ТИПС. Эрадикация вен в желудке после процедуры варьирует от 50 до 100% по данным некоторых исследований [7, 32].

Заключение

Беременность, ассоциированная с портальной гипертензией, является уникальной проблемой, требующей специализированного подхода для предотвращения потенциально опасных для жизни осложнений, таких как желудочно-кишечное кровотечение. Очень важно понимать влияние беременности на портальную гипертензию и наоборот, чтобы избежать таких

неблагоприятных исходов, как заболеваемость плода и смерть. Необходимо отдельно выделять когорту пациентов с нецирротической портальной гипертензией, ввиду того что подход к их обследованию и лечению существенно отличается от такового в случае портальной гипертензии при циррозе печени. Это прежде всего основывается на патогенезе данного заболевания, а также развитии возможных осложнений. Поэтому очень важен индивидуальный подход к лечению пациентов с нецирротической портальной гипертензией. При планировании беременности при портальной гипертензии и варикозно-расширенных вен в качестве профилактики возможных осложнений показано выполнение хирургического вмешательства в объеме шунтирующей операции, либо эндоскопическое лигирование или склерозирование. Во время беременности при выявлении варикозно-расширенных вен методом выбора является эндоскопическое лечение, так как данный метод является безопасным и малоинвазивным, с хорошим долгосрочным результатом. Однако в настоящее время алгоритм лечения женщин с внепеченочной портальной гипертензией окончательно не разработан, отсутствует единая тактика лечения. Такая проблема остается актуальной и требует дальнейших исследований и разработки единых подходов к лечению.

Участие авторов:
Концепция и дизайн исследования — А.А. Щукина, Е.А. Киценко
Сбор и обработка материала — А.А. Щукина, М. Алажажи
Статистическая обработка — А.А. Щукина
Написание текста — А.А. Щукина
Редактирование — Е.А. Киценко, Г.В. Манукьян

Авторы заявляют об отсутствии конфликта интересов.

Participation of authors:
Concept and design of the study — A.A. Shchukina, E.A. Kitsenko
Data collection and processing — A.A. Shchukina, M. Alazhazhi
Statistical processing of the data — A.A. Shchukina
Text writing — A.A. Shchukina
Editing — E.A. Kitsenko, G.V. Manukyan

The authors declare no conflicts of interest.

ЛИТЕРАТУРА/REFERENCES

1. Andrade F, Shukla A, Bureau C, Senzolo M, D'Alteroche L, Heurgué A, Garcia-Pagan JC, Turon F, Oberti F, Tripathi D, Roux O, Ceccaldi PF, de Raucourt E, Payancé A, Valla D, Plessier A, Rautou PE. Pregnancy in idiopathic non-cirrhotic portal hypertension: A multicentric study on maternal and fetal management and outcome. *J Hepatol*. 2018;69(6):1242-1249. https://doi.org/10.1016
2. Buyukbayrak EE, Ergen B, Karageyim Karsidag AY, Kars B, Turan C, Birtas Atesoglu E. Successful pregnancy in a patient with portal hypertension secondary to portal vein thrombosis due to essential thrombocythaemia: a rare case. *J Maternal-Fetal Neonatal Med*. 2010;23(2):187-189. https://doi.org/10.3109/14767050903067329
3. Васильева З.В., Бритвина К.В., Киценко Е.А. Беременность у женщин с портальной гипертензией. *Российский вестник акушера-гинеколога*. 2011;11(5):42-45.
Vasil'eva ZV, Britvina KV, Kicenko EA. Pregnancy in women with portal hypertension. *Rossiiskii vestnik akushera-ginekologa*. 2011;11(5):42-45. (In Russ.).
4. Simcox LE, Ormesher L, Tower C, Greer IA Thrombophilia and Pregnancy Complications. *Int J Mol Scie*. 2015;16(12):28418-28428. https://doi.org/10.3390/ijms161226104
5. Anisha Ramniklal Gala, Tarakeswari Surapaneni, Nuzhat Aziz, Sailaja Devi KallurA Review of Outcomes in Pregnant Women with Portal Hypertension *J Obstet Gynaecol India*. 2018;68(6):447-451. https://doi.org/10.1007/s13224-017-1016-1
6. Ерамишанцев А.К., Киценко Е.А., Шерцингер А.Г., Жигалова С.Б. Кровотечение из варикозно-расширенных вен пищевода и желудка: диагностика, лечебная тактика. *Анналы хирургической гепатологии*. 2006;11(2):105-110.
Eramishancev AK, Kicenko EA, Shercinger AG, Zhigalova SB. Bleeding from varicose veins of the esophagus and stomach: diagnosis, treatment tactics. *Annaly khirurgicheskoi gepatologii*. 2006;11(2):105-110. (In Russ.).
7. Khanna R, Sarin S Idiopathic portal hypertension and extrahepatic portal venous obstruction. *Hepatol Intern*. 2018;12(suppl 1):148-167. https://doi.org/10.1007/s12072-018-9844-3
8. Меликян А.Л., Ковригина А.М., Суборцева И.Н,. Шуваев В.А., Морозова Е.В., Ломаиа Е.Г., Афанасьев Б.В., Агеева Т.А., Байков В.В., Виноградова О.Ю., Грицаев С.В., Зарицкий А.Ю., Ионова Т.И., Капланов К.Д., Мартынкевич И.С., Митина Т.А., Полушкина Е.С., Поспелова Т.И., Соколова М.А, Судариков А.Б, Туркина А.Г., Шатохин Ю.В, Шмаков Р.Г., Савченко В.Г. Национальные клинические рекомендации по диагностике и лечению Ph-негативных миелопролиферативных заболеваний (истинной полицитемии, эссенциальной тромбоцитемии, первичного миелофиброза). *Клиническая онкогематология*. 2021;14(2):262-298.
Melikyan AL, Kovrigina AM, Subortseva IN, Shuvaev VA, Morozova EV, Lomaia EG, Afanasyev BV, Ageeva TA, Baikov VV, Vinogradova OYu, Gritsaev SV, Zaritskey AYu, Ionova TI, Kaplanov KD, Martynkevich IS, Mitina TA, Polushkina ES, Pospelova TI, Sokolova MA, Sudarikov AB, Turkina AG, Shatokhin YuV, Shmakov RG, Savchenko VG. National Clinical Guidelines on Diagnosis and Treatment of Ph-Negative Myeloproliferative Neoplasms (Polycythemia Vera, Essential Thrombocythemia, and Primary Myelofibrosis). *Klinicheskaya oncohematologiay*. 2021;14(2):262-298. (In Russ.).].
9. Smalberg JH, Arends LR, Valla DC, Kiladjian JJ, Janssen HL, Leebeek FW. Myeloproliferative neoplasms in Budd-Chiari syndrome and portal vein thrombosis: a meta-analysis. *Blood*. 2012;120(25):4921-4928. https://doi.org/10.1182/blood-2011-09-376517

10. Hoekstra J, Bresser EL, Smalberg JH, Spaander MC, Leebeek FW, Janssen HL Long-term follow-up of patients with portal vein thrombosis and myeloproliferative neoplasms. *J Thromb Haemost*. 2011;9(11):2208-2214. https://doi.org/10.1111/j.1538-7836.2011.04484.x
11. Hidaka M, Eguchi S.Budd-Chiari syndrome: Focus on surgical treatment. *Hepatol Res*. 2017;47(2):142-148. https://doi.org/10.1111/hepr.12752
12. Asif A, Hitawala, Vikas Gupta Budd Chiari Syndrome. StatPearls Publishing; 2022 Jan. 2021 Nov 20. https://doi.org/10.1007/springerreference_135450
13. Hernández-Gea V, De Gottardi A, Leebeek FWG, Rautou PE, Salem R, Garcia-Pagan JC. Current knowledge in pathophysiology and management of Budd-Chiari syndrome and non-cirrhotic non-tumoral splanchnic vein thrombosis. *J Hepatol*. 2019;71(1):175-199. https://doi.org/10.1016/j.jhep.2019.02.015
14. Макацария А.Д., Бицадзе В.О., Хизроева Д.Х., Немировский В.Б., Гадаева З.К., Акиньшина С.В. Тромбопрофилактика у беременных с тромбофилиями и тромбозами в анамнезе. *Бюлл. СО РАМН*. 2013;33(6):99-109.
Makacarija AD, Bicadze VO, Hizroeva DH, Nemirovskij VB, Gadaeva ZK, Akin'shina SV. Thromboprophylaxis in pregnant women with a history of thrombophilia and thrombosis. *Bjulleten' SO RAMN*. 2013;33(6):99-109. (In Russ.). https://doi.org/10.1515/jpm-2017-0329
15. Анисимов А.Ю., Верткин А.Л., Девятов А.В., Дзидзава И.И., Жигалова С.Б., Затевахин И.И., Ивашкин В.Т., Киценко Е.А., Лебезев В.М., Манукьян Г.В. Практические рекомендации по лечению кровотечений из варикозно-расширенных вен пищевода и желудка. Приняты на Всероссийской согласительной конференции по принятию Национальных клинических рекомендаций «Кровотечения из верхних отделов желудочно-кишечного тракта». Воронеж, июнь 5—6, 2014.
Anisimov AJu, Vertkin AL, Devjatov AV, Dzidzava II, Zhigalova SB, Zatevahin II, Ivashkin VT, Kicenko EA, Lebezev VM, Manuk'jan GV. Practical recommendations for the treatment of bleeding from varicose veins of the esophagus and stomach. Adopted at the All-Russian conciliation conference on the adoption of the National clinical guidelines «Bleeding from the upper gastrointestinal tract». Voronezh, June 5—6, 2014. (In Russ.).
16. Sarin SK, Lahoti D, Saxena SP, Murthy NS, Makwana UK. Prevalence, classification and natural history of gastric varices: a long-term follow-up study in 568 portal hypertension patients. *Hepatology*. 1992;16(6):1343-1349. https://doi.org/10.1002/hep.1840160607.
17. Crocker A, Girling J, Cotzias C. Massive bleeding in pregnancy from ruptured oesophageal varices complicating portal hypertension: a cautionary tale. *Obstet Med*. 2011;4(4):169-70. https://doi.org/10.1258/om.2011.100075
18. Pol MM, Chawla LU, Rathore YS, Goel R Combined caesarean with splenectomy in pregnancy with portal hypertension: defining plausibility. *BMJ Case report*. 2017;2017. https://doi.org/10.1136/bcr-2017-220561
19. Dhingra M. Pregnancy with portal hypertension: a case report. *Int J Reprod Contracept Obstet Gynecol*. 2018;7(9):3896-3898. https://doi.org/10.18203/2320-1770.ijrcog20183818
20. Subbaiah M, Kumar S, Roy KK, Sharma JB, Singh N. Extrahepatic portal-vein obstruction in pregnancy. *Taiwan J Obstet Gynecol*. 2015;54(4):394-397. https://doi.org/10.1016/j.tjog.2013.11.012
21. Durivage A, Le Templier G, Cumyn A, Sauvé N. Pregnancy in a Woman with Latent Myeloproliferative Neoplasm Induced Chronic Portal Vein Thrombosis, Portal Cavernoma, and Gastric Varices. *Case Rep Obstet Gynecol*. 2019;2019:5702983. https://doi.org/10.1155/2019/5702983
22. Sandya MR, Manjula SK, Sr. Ancy MR. Pregnancy outcome in Non-cirrhotic portal hypertension. *Int J Reprod Contracept Obstet Gynecol*. 2017;6(10):4534-4537. https://doi.org/10.18203/2320-1770.ijrcog20174437
23. Sobral M, Granja C, Sampaio M, Guerreiro F. Bleeding from oesophageal varices in pregnancy. *BMJ Case Rep*. 2013;2013. https://doi.org/10.1136/bcr-2013-009653.
24. Aggarwal N, Chopra S, Raveendran A, Suri V, Dhiman RK, Chawla YK. Extra hepatic portal vein obstruction and pregnancy outcome: Largest reported experience. *J Obstet Gynaecol Res*. 2011;37(6):575-580. https://doi.org/10.1111/j.1447-0756.2010.01407.x
25. Khanna R, Sarin SK. Non-Cirrhotic Portal Hypertension — Diagnosis and Management. *J Hepatol*. 2014;60(2):421-441. https://doi.org/10.1016/j.jhep.2013.08.013
26. Donaldson LB, Plant RK. Pregnancy complicated by extrahepatic portal hypertension: review of literature and report of two cases. *Am J Obstet Gynecol*. 1971;110(2):255-264. https://doi.org/10.1016/0002-9378(71)90615-6
27. Lv Y, Li K, He C, Luo B, Zhang B, Liu H, Wang Z, Guo W, Wang Q, Chen H, Bai W, Yuan X, Yu T, Li X, Yuan J, Han N, Zhu Y, Niu J, Xie H, Wang J, Chen L, Yin Z, Fan D, Li Z, Han G TIPS for variceal bleeding in patients with idiopathic noncirrhotic portal hypertension: comparison with patients who have cirrhosis. *Aliment Pharmacol Ther*. 2019;49(7):926-939. https://doi.org/10.1111/apt.15186
28. Gioia S, Nardelli S, Ridola L, Riggio O. Causes and Management of Non-cirrhotic Portal Hypertension. *Curr Gastroenterol Rep*. 202017;22(12):56. https://doi.org/10.1007/s11894-020-00792-0
29. He FL, Qi RZ, Zhang YN, Zhang K, Zhu-Ge YZ, Wang M, Wang Y, Jia JD, Liu FQ Transjugular intrahepatic portosystemic shunt and splenectomy are more effective than endoscopic therapy for recurrent variceal bleeding in patients with idiopathic noncirrhotic portal hypertension. *World J Clin Cases*. 2020;8(10):1871-1877. https://doi.org/10.12998/wjcc.v8.i10.1871
30. Ingraham CR, Padia SA, Johnson GE, Easterling TR, Liou IW, Kanal KM, Valji K. Transjugular Intrahepatic Portosystemic Shunt Placement During Pregnancy: A Case Series of Five Patients. *Cardiovasc Intervent Radiol*. 2015;38(5):1205-1210. https://doi.org/10.1007/s00270-015-1053-z
31. Lodato F, Cappelli A, Montagnani M, Colecchia A, Festi D, Azzaroli F, Compagnone G, Cecinato P, Golfieri R, Mazzella G. Transjugular intrahepatic portosystemic shunt: a case report of rescue management of unrestrainable variceal bleeding in a pregnant woman. https://doi.org/10.1016/j.dld.2007.02.013
32. Paleti S, Nutalapati V, Fathallah J, Jeepalyam S, Rustagi T. Balloon-Occluded Retrograde Transvenous Obliteration (BRTO) Versus Transjugular Intrahepatic Portosystemic Shunt (TIPS) for Treatment of Gastric Varices Because of Portal Hypertension A Systematic Review and Meta-Analysis. *J Clin Gastroenterol*. 2020;54(7):655-660. https://doi.org/10.1097/MCG.0000000000001275

Поступила 25.01.2022
Received 25.01.2022
Принята к печати 13.02.2022
Accepted 13.02.2022

Эндоскопическая хирургия
2022, т. 28, №3, с. 70–71
https://doi.org/10.17116/endoskop20222803170

Endoscopic Surgery =
Endoskopicheskaya khirurgiya 2022, vol. 28, no 3, pp. 70–71
https://doi.org/10.17116/endoskop20222803170

Черкасов Михаил Федорович (к 70-летию со дня рождения)

Cherkasov Mihail Fedorovich (to the 70th anniversary of birth)



13 апреля 2022 г. исполнилось 70 лет со дня рождения профессора Черкасова Михаила Федоровича, заведующего кафедрой хирургии №4 Ростовского государственного медицинского университета, главного хирурга Южного Федерального Округа, лауреата премии Правительства Российской Федерации в области науки и техники.

Михаил Федорович Черкасов родился в селе Ольховатка Воронежской области в семье военнослужащего. После окончания в 1975 г. Ростовского государственного медицинского института проходил интернатуру по хирургии в районной больнице г. Аксая Ростовской области. С 1976 по 1983 г. Михаил Федорович работал врачом-ординатором торакального отделения Ростовского ордена Дружбы народов медицинского института, с 1983 г. — заведующим хирургическим отделением клиники РОДНМИ. В 1984 г. под руководством члена-корреспондента АМН СССР профессора П.П. Коваленко и профессора Г.И. Чепурного защитил кандидатскую диссертацию по теме: «Пластика стенки пищевода свободным аутологичным плевронадкостничным лоскутом при дивертикулах и доброкачественных новообразованиях пищевода». Через 3 года Михаил Федорович уезхал в Алжир, где до 1989 г. работал хирургом в г. Гардая. Вернувшись из командировки, М.Ф. Черкасов до 1996 г. работал заведующим хирургическим отделением, а затем — отделением эндоскопической хирургии и ассистентом кафедры хирургических болезней №1 Ростовского государственного медицинского университета. В июле 1996 г. назначен, а в 1997 г. избран заведующим кафедрой хирургических болезней №2 РостГМУ.

В 1999 г. М.Ф. Черкасов блестяще защитил докторскую диссертацию на тему: «Видеоэндохирургическое лечение доброкачественных заболеваний пищевода». В 2000 г. ему присвоено звание профессора. В 2003 г. проф. Черкасов избран заведующим кафедрой хирургических болезней №4 ФПК и ППС. В 2000 г. проф. Черкасов М.Ф. избран президентом и по настоящее время возглавляет Ассоциацию специалистов хирургического профиля Ростовской области. С 2004 г. проф. М.Ф. Черкасов является главным хирургом Южного федерального округа.

С 2004 по 2007 г. проф. М.Ф. Черкасов исполнял обязанности проректора по научной работе РостГМУ, с октября 2007 по сентябрь 2008 г. — ректор Кубанского государственного медицинского университета. С октября 2008 г. Михаил Федорович вновь избран и по настоящее время работает заведующим кафедрой хирургии №4 РостГМУ. С 2011 по 2017 г. проф. М.Ф. Черкасов совмещал руководство кафедрой с должностью проректора РостГМУ по последипломному обучению, а с 2018 г. — проректора по региональному развитию.

Михаил Федорович Черкасов, являясь хирургом-новатором, владеет всем арсеналом современных методов абдоминальной, торакальной, эндокринной хирургии, колопроктологии, разрабатывает и внедряет в хирургическую практику новые способы видеоэндохирургических операций на пищеводе, легких, органах средостения, печени, желчевыводящих путях, прямой и ободочной кишке.

М.Ф. Черкасов одним из первых начал выполнять видеоэндохирургические операции на юге России.

Михаил Федорович является одним из корифеев Российской школы хирургии пищевода, выполняет весь спектр хирургических вмешательств при заболеваниях пищевода и органов средостения, включая расширен-

ные и реконструктивно-восстановительные операции при опухолях пищевода, стриктурах, нервно-мышечных заболеваниях. Он является автором защищенных патентами РФ 6 оригинальных видеоэндохирургических способов лечения патологии органов средостения.

На руководимой Михаилом Федоровичем кафедре и вверенных ему клинических подразделениях особое внимание уделяется проблемам неотложной хирургии. Неслучайно крупнейшей клинической базой кафедры хирургических болезней №4 является Ростовская городская больница скорой медицинской помощи №2. Под руководством М.Ф. Черкасова внедряются новые технологии ургентной видеоэндоскопической хирургии в лечении неотложной патологии гепатопанкреатодуоденальной зоны, желудка, кишечника. Новым направлением стала разработка дифференциальных алгоритмов и концептуального подхода в оказании помощи пострадавшим с повреждениями органов брюшной полости и забрюшинного пространства, грудной клетки при сочетанной и множественной травме, в том числе создание, апробация и внедрение современных технологий хирургического гемостаза.

Трудно переоценить вклад проф. М.Ф. Черкасова в развитии колопроктологии на Дону и в Северо-Кавказском регионе в целом. В 2000 г. впервые в клинике медицинского университета открыто специализированное колопроктологическое отделение, в котором внедряются новейшие диагностические и хирургические методики лечения пациентов с заболеваниями прямой, ободочной кишки, крестцово-копчиковой области и промежности. Широкое развитие получили методы видеоэндохирургического лечения колопроктологических заболеваний. Внедрены и продолжают развиваться технологии малоинвазивной колопроктологии. Разработанные Михаилом Федоровичем оригинальные методики лечения колопроктологических больных легли в основу 8 изобретений, защищенных патентами РФ.

Под руководством проф. М.Ф. Черкасова выполняются исследования по абдоминальной, торакальной, эндоскопической хирургии, колопроктологии в рамках программы сотрудничества РостГМУ с медицинским университетом г. Кельн (Германия), отраслевой научно-исследовательской программы по хирургии: «Разработка и освоение методов профилактики, диагностики и лечения хирургических заболеваний с использованием новых медицинских технологий».

Михаил Федорович Черкасов является автором более 600 научных работ, в том числе 36 патентов на изобретения, 7 монографий, под его руководством защищено 39 кандидатских и 9 докторских диссертаций, посвященных актуальным проблемам колопроктологии, хирургии пищевода и органов средостения, печени и желчевыводящих путей, гериатрии, видеоэндоскопической хирургии. Среди книг Михаила Федоровича следует выделить не имеющие в настоящее время аналогов монографии: «Руководство по экспериментальной колопроктологии», «Повреждения живота при сочетанной травме», «ТИПС и лечение варикозных пищеводно-желудочных кровотечений». Проф. М.Ф. Черкасовым написаны главы и разделы в федеральных руководствах и учебниках по хирургии, он является соавтором клинических рекомендаций по колопроктологии и национального руководства «Абдоминальная хирургия».

На руководимой М.Ф. Черкасовым кафедре ежегодно проходят повышение квалификации более 500 специалистов не только Южного и Северо-Кавказского федеральных округов, но и специалистов из многих других уголков России. Михаил Федорович Черкасов осуществляет выездные циклы повышения квалификации, проводит мастер-классы во многих районах Ростовской области и регионах Южного федерального округа. За последние 20 лет подготовлены более 350 ординаторов и интернов по хирургическим специальностям.

Михаил Федорович Черкасов — член редакционной коллегии журналов «Хирургия. Журнал им. Н.И. Пирогова», «Вестник хирургической гастроэнтерологии», «Колопроктология», «Медицинский вестник Юга России», «Вестник Дагестанской государственной медицинской академии», «Вестник хирургии им. И.И. Грекова», «Инфекции в хирургии». Он является почетным членом правления Российского общества хирургов, членом правления ассоциации эндоскопических хирургов РФ, общества хирургов-гастроэнтерологов РФ. Профессор Черкасов организовал международный хирургический конгресс, X и XII съезды хирургов России и более 40 региональных научно-практических конференций.

М.Ф. Черкасов носит звание «Заслуженный врач Российской Федерации». Михаил Федорович награжден нагрудным знаком «Отличник здравоохранения» (2013), благодарственными письмами главы администрации Ростовской области (2002), Совета Федерации Федерального Собрания РФ (2013), президиума комитета Ростовской областной организации профсоюза работников здравоохранения РО (2015), Законодательного собрания Ростовской области (2022) и медалью «За доблестный труд на благо Донского края» (2017). В 2018 г. Михаилу Федоровичу присуждена премия Правительства Российской Федерации в области науки и техники (распоряжение Правительства от 18.12.2018 г. «О присуждении премий Правительства Российской Федерации 2018 года в области науки и техники»).

Коллектив Ростовского государственного медицинского университета, коллеги и ученики, редакционная коллегия журнала «Эндоскопическая хирургия» сердечно поздравляют Михаила Федоровича с юбилеем, желают ему здоровья, благополучия и творческого долголетия!

Читайте в следующем номере:

- Отдаленные результаты и качество жизни пациентов после лапароскопически ассистированного ушивания прободной язвы из минидоступа
- Торакоскопическая реконструкция атрезии пищевода с проксимальным трахеопищеводным свищем в сочетании с правой дугой аорты
- Ранние внутрибрюшные осложнения лапароскопической аппендэктомии: статус-кво и перспектива профилактики