ISSN 1025-7209 (Print)
ISSN 2309-5636 (Online)

ЭНДОСКОПИЧЕСКАЯ ХИРУРГИЯ

Том 28
2'2022

Научно-практический журнал

Основан в 1995 г.

МЕДИА СФЕРА

Издательство «Медиа Сфера»
Российское общество эндоскопической хирургии

«Эндоскопическая хирургия» — научно-практический рецензируемый медицинский журнал
Выходит 6 раз в год
Основан в 1995 году

«Endoskopicheskaya khirurgiya» (Endoscopic Surgery) is a bimonthly peer-reviewed medical journal published by **MEDIA SPHERA Publishing Group.**
Founded in 1995

Журнал представлен в следующих международных базах данных и информационно-справочных изданиях: **РИНЦ (Российский индекс научного цитирования), Web of Science (Russian Science Citation Index — RSCI), Scopus, Ulrich's Periodicals Directory, Google Scholar.**

Решением Высшей аттестационной комиссии (ВАК) при Министерстве науки и высшего образования РФ журнал «Эндоскопическая хирургия» включен в Перечень ведущих рецензируемых научных журналов и изданий, выпускаемых в Российской Федерации, в которых рекомендована публикация основных результатов диссертационных исследований на соискание ученых степеней доктора и кандидата наук.

Издательство «Медиа Сфера»:
127238 Москва,
Дмитровское ш., д. 46, корп. 2, этаж 4
Тел.: (495) 482-4329
Факс: (495) 482-4312
E-mail: info@mediasphera.ru
www.mediasphera.ru
Адрес для корреспонденции:
127238 Москва, а/я 54, Медиа Сфера
Отдел рекламы: (495) 482-0604,
E-mail: reklama@mediasphera.ru
Отдел подписки: (495) 482-5336,
E-mail: zakaz@mediasphera.ru

АДРЕС РЕДАКЦИИ:
107150 Москва,
Лосиноостровская ул., д. 39
Тел.: (499) 160-1621.
E-mail: surg03@mail.ru; n_matveev@mtu-net.ru; endo@mediasphera.ru
Зав. редакцией В.М. Кочеткова
Редактор: М.Н. Соловова

Оригинал-макет изготовлен издательством «Медиа Сфера»
Компьютерный набор и верстка:
О.В. Ненашева, М.В. Коновалова
Корректор: Е.М. Кулыгина

Загрузите в App Store

ДОСТУПНО В Google Play

Подписной индекс по каталогу «Почты России» ПМ055

Подписано в печать 20.04.2022
Формат 60×90 1/8. Тираж 1500 экз.
Усл. печ. л. 8,5 Заказ №2116
Отпечатано в ООО «ПКФ СОЮЗ-ПРЕСС»

ISSN 1025-7209 (Print)
ISSN 2309-5636 (Online)

ЭНДОСКОПИЧЕСКАЯ ХИРУРГИЯ

Том 28 **2'2022**

НАУЧНО-ПРАКТИЧЕСКИЙ ЖУРНАЛ
РОССИЙСКОГО ОБЩЕСТВА ЭНДОСКОПИЧЕСКОЙ ХИРУРГИИ

Издательство **МЕДИА СФЕРА** Москва · **MEDIA SPHERA** Publishing Group Moscow

ISSN 1025-7209 (Print)
ISSN 2309-5636 (Online)

ENDOSCOPIC SURGERY

Vol. 28 2'2022

SCIENTIFIC AND PRACTICAL JOURNAL
OF THE RUSSIAN SOCIETY OF ENDOSCOPIC SURGEONS

Publisher Media Sphera
Russian Society
of Endoscopic surgeons

«Endoscopic Surgery» — (Endoskopicheskaya khirurgiya) is a bimonthly peer-reviewed medical journal published by MEDIA SPHERA Publishing Group. Founded in 1995

The journal is presented in the following international databases and informational reference books: **RISC (Russian Science Citation Index), Web of Science (Russian Science Citation Index — RSCI), Scopus, Ulrich's Periodicals Directory, Google Scholar.**

By the decision of the Higher Attestation Commission (HAC) at the Ministry of Science and Higher Education of the Russian Federation, the journal «Endoscopic Surgery» is included in the list of the leading peer-reviewed scientific journals and publications issued by the Russian Federation, which publish the main results of dissertation research for the degree of Doctor and Candidate of Science.

«MEDIA SPHERA» Publishing Group:
Dmitrovskoe sh. 46-2, floor 4, Moscow,
127238 Russia
Tel. +7 (495) 482 4329
Fax: +7 (495) 482 4312
E-mail: info@mediasphera.ru
www.mediasphera.ru

Correspondence address:
«Media Sphera»
Moscow, P.O. Box 54, 127238, Russia

Advertising department: +7 (495) 482 0604
E-mail: reklama@mediasphera.ru
Subscription department: +7 (495) 482 5336
E-mail: zakaz@mediasphera.ru

ADRESS EDITORIAL:
107150 Moscow, Losinoostrovskaya St., 39
Tel.: (499) 160-1621
E-mail: surg03@mail.ru; n_matveev@mtu-net.ru; endo@mediasphera.ru
Editor-in-chief V.M. Kochetkova
Editor M.N. Solovova

Computer typesetting design: O.V. Nenasheva, M.V. Konovalova
Indices according to the Ros catalog print
Art and Layout: «MEDIA SPHERA» Publishing Group

Издательство **МЕДИА СФЕРА** Москва · **MEDIA SPHERA** Publishing Group Moscow

Содержание

Эндоскопическая хирургия
2022, т. 28, №2

Endoscopic Surgery =
Endoskopicheskaya khirurgiya 2022, vol. 28, no. 2

ОРИГИНАЛЬНЫЕ СТАТЬИ

КЛИНИЧЕСКИЕ НАБЛЮДЕНИЯ

Contents

ORIGINAL ARTICLES

CLINICAL OBSERVATIONS

Эндоскопическая хирургия
2022, т. 28, №2, с. 5–15
https://doi.org/10.17116/endoskop2022280215

Endoscopic Surgery =
Endoskopicheskaya khirurgiya 2022, vol. 28, no 2, pp. 5–15
https://doi.org/10.17116/endoskop2022280215

Место лапароскопической операции IPOM в хирургическом лечении срединных вентральных грыж — уроки семилетнего проспективного опыта. Периоперационные и ранние послеоперационные результаты

© С.А. МАКАРОВ[1], В.П. АРМАШОВ[2], А.М. БЕЛОУСОВ[3], А.С. КУПРИЯНОВА[2], Н.Л. МАТВЕЕВ[2]

[1]Городской центр инновационных медицинских технологий, СПб ГБУЗ «Городская больница Святого Великомученика Георгия», Санкт-Петербург, Россия;
[2]ФГАОУ ВО «Российский научно-исследовательский медицинский университет им. Н.И. Пирогова», Москва, Россия;
[3]ГБУЗ «Московский клинический научно-практический центр им. А.С. Логинова» Департамента здравоохранения Москвы, Москва, Россия

Резюме

Цель исследования. Так как LapIPOM в настоящее время оспаривается новыми минимально инвазивными экстраперитонеальными методами пластики вентральных грыж, представляется целесообразным опубликовать подробный анализ результатов LapIPOM, который может помочь точнее определить место этой операции в спектре методов лечения вентральных грыж.

Материал и методы. Проанализирована проспективная группа из 247 пациентов, 70 (28,3%) мужчин, которым была выполнена LapIPOM по поводу первичной или послеоперационной срединной вентральной грыжи. Выполнены 253 лапароскопические герниопластики IPOM (80 при послеоперационных и 173 при первичных грыжах). Описана стандартизированная техника операции. Прослежены периоперационные и ранние послеоперационные (до 30 сут) результаты, которые сравнивали с таковыми сопоставимых серий, опубликованных за последние два десятилетия.

Результаты. Средняя длительность операции при первичных грыжах составила 47 мин, при послеоперационных — 82 мин. Частота энтеротомий достигала 2,5% при послеоперационных грыжах и 0 при первичных грыжах, в среднем 0,79%. Глубокой инфекции в области хирургического вмешательства не было, поверхностная составила менее 2%. Средняя оценка послеоперационной боли по аналоговой шкале при выписке была 2,91. Повторных госпитализаций и операций, связанных с хирургическим лечением грыж, за 30-дневный послеоперационный период не было.

Заключение. Краткосрочное наблюдение за пациентами показывает, что LapIPOM в рамках показаний имеет ряд преимуществ перед другими видами герниопластики: она выполняется относительно быстро, легко воспроизводится, сохраняет целостность неизмененных отделов брюшной стенки и сопровождается минимальными осложнениями.

Ключевые слова: *вентральные грыжи, лапароскопическая герниопластика, IPOM.*

ИНФОРМАЦИЯ ОБ АВТОРАХ:
Макаров С.А. — https://orcid.org/0000-0002-8423-8002
Армашов В.П. — https://orcid.org/0000-0001-5108-1400
Белоусов А.М. — https://orcid.org/0000-0002-2274-8170
Куприянова А.С. — https://orcid.org/0000-0001-9260-2380
Матвеев Н.Л. — https://orcid.org/0000-0001-9113-9400
Автор, ответственный за переписку: Матвеев Н.Л. — n.l.matveev@gmail.com

КАК ЦИТИРОВАТЬ:
Макаров С.А., Армашов В.П., Белоусов А.М., Куприянова А.С., Матвеев Н.Л. Место лапароскопической операции IPOM в хирургическом лечении срединных вентральных грыж — уроки семилетнего проспективного опыта. Периоперационные и ранние послеоперационные результаты. *Эндоскопическая хирургия*. 2022;28(2):5–15. https://doi.org/10.17116/endoskop2022280215

The place of laparoscopic IPOM repair in the surgical treatment of midline ventral hernias — lessons learned from seven years of prospective experience. Perioperative and early postoperative results

© S.A. MAKAROV[1], V.P. ARMASHOV[2], A.M. BELOUSOV[3], A.S. KUPRIYANOVA[2], N.L. MATVEEV[2]

[1]City Center for Innovative Medical Technologies, St. George City Hospital, St. Petersburg, Russia;
[2]Pirogov Russian National Research Medical University, Moscow, Russia;
[3]Loginov Moscow Clinical Scientific Center, Moscow, Russia

Absract

Objective. Since LapIPOM is currently being challenged by new minimally invasive extraperitoneal techniques of ventral hernia repair, it seems appropriate to publish a detailed analysis of LapIPOM results, which may help to more accurately determine the place of this operation in the spectrum of ventral hernia treatment.

Material and methods. A prospective group of 247 patients, 70 men (28.3%), who underwent LapIPOM for primary or postoperative midline ventral hernias, was analyzed. 253 laparoscopic IPOM hernia repairs were performed (80 for incisional hernias, and 173 for primary hernias). A standardized surgical technique is described. Perioperative and early postoperative (up to 30 days) results were traced and compared with those of the series published over the past two decades.

Results. The average operative time was 47 min. for primary hernias, and 82 min. for postoperative ones. The incidence of enterotomy was 2.5% for incisional hernias and zero for primary hernias, on average 0.79%. There was no deep infection in the area of surgical intervention, the superficial one was less than 2%. At discharge, the mean postoperative pain score according to VAS was 2.91. There were no re-hospitalizations and reoperations associated with the surgical treatment of hernias during the 30-day postoperative period.

Conclusion. Short-term follow-up of patients shows that LapIPOM, within the limits of indications, has a number of advantages over other types of hernia repairs: it is performed relatively quickly, is easy to reproduce, preserves the integrity of the unaltered parts of the abdominal wall, and is accompanied by minimal complications.

Keywords: *ventral hernia, laparoscopic hernia repair, IPOM.*

INFORMATION ABOUT THE AUTHORS:
Makarov S.A. — https://orcid.org/0000-0002-8423-8002
Armashov V.P. — https://orcid.org/0000-0001-5108-1400
Belousov A.M. — https://orcid.org/0000-0002-2274-8170
Kupriyanova A.S. — https://orcid.org/0000-0001-9260-2380
Matveev N.L. — https://orcid.org/0000-0001-9113-9400
Corresponding author: Matveev N.L. — n.l.matveev@gmail.com

TO CITE THIS ARTICLE:
Makarov SA, Armashov VP, Belousov AM, Kupriyanova AS, Matveev NL. The place of laparoscopic IPOM repair in the surgical treatment of midline ventral hernias — lessons learned from seven years of prospective experience. Perioperative and early postoperative results. *Endoscopic Surgery = Endoskopicheskaya khirurgiya.* 2022;28(2):5–15. (In Russ.). https://doi.org/10.17116/endoskop2022280215

Введение

Частота возникновения послеоперационных грыж через 3 года после абдоминальной операции достигает 22,4% [1—3] с равным распределением между мужчинами и женщинами [4]. В Германии ежегодно проводится около 50 тыс. [5], а в США — 100 тыс. операций по поводу послеоперационных грыж. В США затраты на стационарное лечение послеоперационной грыжи в 2011 г. составили 60 968 долл., что соответствует 7,3 млрд долл. в год для системы здравоохранения [6].

В последние годы опубликовано несколько руководств по пластике вентральных грыж [7—11], в которых указано, что в настоящее время наиболее широко используемыми процедурами для лечения грыж брюшной стенки являются лапароскопическая внутрибрюшинная пластика сеткой (LapIPOM) и открытая ретромускулярная пластика сеткой (Sublay). Показано также, что существует значительная разница в результатах пластики первичных (пупочных, эпигастральных) и послеоперационных вентральных грыж. Поэтому подчеркивается, что не следует проводить объединение обеих популяций пациентов в исследованиях [12—14].

Разрезы брюшной стенки для операций на органах брюшной полости — это «ахиллесова пята» с большой потенциальной экономической нагрузкой на здравоохранение. Поэтому строгое следование стандартизированным руководствам имеет первостепенное значение для сведения к минимуму частоты развития осложнений в области хирургического вмешательства [15].

Что касается раневых осложнений самих герниопластик, то для LapIPOM показана более низкая их частота по сравнению с открытой пластикой сеткой [16—18]. Относительно частоты рецидивов после первичной плановой пластики послеоперационной грыжи исследование Датской базы данных вентральных грыж не смогло продемонстрировать различий при сравнении LapIPOM и открытых процедур (10,6% против 12,3%) при среднем сроке наблюдения 59 мес. Однако в той же популяции осложнения, связанные с сеткой, требующие повторной операции, после LapIPOM возникали реже, чем после открытой пластики сеткой (2,4% против 5,2%) [19].

В некоторых работах последнего десятилетия показано, что LapIPOM несет повышенный риск интраоперационных повреждений кишечника по сравнению с открытыми вмешательствами [20]. Высказывались опасения по поводу потенциальных висцеральных спаек, непроходимости кишечника, свищей, миграции сетки и относительной недолговечности мостовидно установленных имплантов, что позволило некоторым исследователям поставить под сомнение роль LapIPOM как «золотого стандарта» пластики вентральных грыж. Эта дискуссия подтолкнула к развитию альтернативных методов минимально-инвазивной герниопластики с размещением сетки вне брюшной полости, преимущества которых, впрочем, пока не имеют достаточного обоснования [21]. Соответственно началось внедрение новых малоин-

вазивных экстраперитонеальных методов, таких как E-MILOS (Endoscopic Mini Less Open Sublay Repair, эндоскопическая мини-пластика Sublay) или eTEP (enhanced-view Total ExtraPeritoneal, полностью экстраперитонеальная пластика с расширенным обзором), которые в руках авторов и энтузиастов дают многообещающие результаты [20, 22]. В то же время настораживает малое количество посвященных этим методикам публикаций, особенно содержащих сравнительные и доказательные данные.

Поскольку LapIPOM в настоящее время оспаривается новыми минимально-инвазивными экстраперитонеальными методами пластики вентральных грыж, представляется целесообразным опубликовать подробный анализ ближайших и отдаленных результатов LapIPOM, который сможет помочь точнее определить место этой операции в спектре методов лечения вентральных грыж. Ввиду обширности материал изложен в двух статьях, посвященных соответственно периоперационным/ранним и поздним результатам LapIPOM в проспективной группе пациентов.

Материал и методы

Проанализирована проспективная группа пациентов, которым выполнена LapIPOM по поводу первичной или послеоперационной срединной вентральной грыжи. Операции выполнены в период с февраля 2013 г. по декабрь 2018 г. в больнице Центросоюза РФ (Москва) и Городской больнице Святого Великомученика Георгия (Санкт-Петербург).

Оперированы по методике LapIPOM все пациенты, госпитализированные и участвовавшие в исследовании больницы, с учетом следующих *критериев исключения*:

— общие противопоказания к пневмоперитонеуму: сердечно-легочная недостаточность, патологии гемостаза, напряженный асцит, внутричерепная гипертензия, глаукома степеней B и C (по внутриглазному давлению);
— выраженные нарушения целостности брюшной стенки и/или утрата пространства брюшной полости («потеря домена») после лечения перитонита методом открытого живота, после тяжелых повреждений живота, множества операций в брюшной полости в анамнезе;
— невправимые или ущемленные грыжи с кишечной непроходимостью, странгуляция с некрозом кишки;
— инфекция ранее установленного импланта;
— ранее выполненные неудачные протезирующие герниопластики методом Sublay или IPOM, когда петли кишечника плотно и на протяжении приращены к старому импланту (по данным компьютерной томографии — КТ или ультразвукового исследования — УЗИ с определением скольжения внутренностей в проекции импланта);
— грыжевые дефекты с максимальным поперечным размером ⩾15 см.

Таким образом, в анализ включены 247 пациентов: 70 (28,3%) мужчин, и 177 (71,7%) женщин. Средний возраст пациентов 56 лет (разброс 32—78 лет). Выполнены 253 лапароскопические герниопластики IPOM. В соответствии с упомянутыми рекомендациями пациенты с первичными и послеоперационными вентральными грыжами проанализированы отдельно.

Послеоперационные срединные вентральные грыжи были у 78 пациентов (из них у 15 — рецидивные). Выполнено 80 операций LapIPOM **(табл. 1)**.

«Трудными» для лапароскопических операций считают грыжи, которые расположены близко от костных границ брюшной полости, что создает препятствия для адекватной фиксации протеза [24]. В случае срединных грыж — это подмечевидные (с компонентом M1) и надлобковые (с компонентом M5) локализации. В нашем исследовании было 36 (45% всех пластик послеоперационных грыж) таких грыж и были они исключительно послеоперационными.

К «большим» грыжам мы отнесли таковые с поперечным размером грыжевых ворот ⩾10 см (W3). В таких случаях проблемы состоят в подборе импланта адекватного размера, сложности манипулирования таким массивным предметом в брюшной полости под эндоскопическим контролем и фиксации его краев. Большие грыжи были у 18 больных (22,5% всех пластик в группе послеоперационных грыж), в 13 случаях эти грыжи локализовались в трудных для LapIPOM местах.

Нами оперированы 173 первичные вентральные грыжи у 169 пациентов **(табл. 2)**.

Прослежены периоперационные и ранние послеоперационные (до 30 сут) результаты.

Послеоперационную боль оценивали по 10-ранговой аналоговой шкале (Hayes, Patterson, 1921).

Результаты нашей проспективной группы сравнивали с таковыми сопоставимых серий, опубликованных за последние два десятилетия в международной периодической печати [25—41].

Техника LapIPOM

Операции LapIPOM выполняли под общим обезболиванием с миорелаксацией в положении пациента лежа на спине, при необходимости с боковым наклоном операционного стола до 15° или с переводом его в положение Тренделенбурга или анти-Тренделенбурга для улучшения обзора. Пациента придвигали к краю стола со стороны доступа, руки фиксировали вдоль тела.

Для первого доступа стандартно выбирали точку, расположенную на середине расстояния между реберной дугой и крылом подвздошной кости по передней подмышечной линии справа или слева, в зависимости от того, какой фланк пациента более удален от грыжевых ворот. Оптический 12 мм троакар с ре-

Таблица 1. **Характеристика срединных послеоперационных вентральных грыж в соответствии с классификацией EHS [23]**
Table 1. **Characteristics of median incisional ventral hernias according to the EHS classification [23]**

M (EHS)	*n*	M (EHS)	*n*	M (EHS)	*n*	M (EHS)	*n*	M (EHS)	*n*
				W1 (< 4 см)					
M1	—	M1—2	2	M2—3	2	M3—4	2	M4—5	3
M2	5	M1—3	1	M2—4	1	M3—5	—		
M3	2	M1—4	—	M2—5	—				
M4	—	M1—5	—						
M5	2								
				W2 (⩾4 до 10 см)					
M1	1	M1—2	3*	M2—3	3	M3—4	4	M4—5	3
M2	3	M1—3	3	M2—4	4	M3—5	1		
M3	7	M1—4	—	M2—5	—				
M4	6	M1—5	—						
M5	4								
				W3 (⩾10 см)					
M1	—	M1—2	9*	M2—3	—	M3—4	2	M4—5	1#
M2	—	M1—3	3	M2—4	—	M3—5	—		
M3	1	M1—4	—	M2—5	—				
M4	2	M1—5	—						
M5	—								

Примечание. * — одна операция с компонентом L1; # — одна операция с компонентом L3.

Таблица 2. **Характеристика первичных срединных вентральных грыж (по классификации EHS)**
Table 2. **Characteristics of primary median ventral hernias (according to EHS classification)**

Локализация	Маленькие (<2 см)	Средние (⩾2—4 см)	Большие (⩾4 см)
Эпигастральные	13 (у 5 диастаз)	20 (у 5 диастаз)	20
Пупочные	15 (у 9 диастаз)	83 (у 16 диастаз)	22

зиновым лепестковым или легкосъемным клапаном и тупоконечным стилетом устанавливали открытым способом. Дополнительные порты, чаще всего один или два 6 мм порта, устанавливали по принципу триангуляции — по обеим сторонам от оптического порта на расстоянии ширины ладони от него. При необходимости изменения углов обзора или манипуляций вводили дополнительные манипуляционные или оптические порты. Видеомонитор располагали перпендикулярно линии, соединяющей оптический порт и грыжевые ворота.

Для визуализации использовали видеосистему максимально высокой четкости, 10 мм лапароскоп с углом обзора 30° или переменным углом обзора (0—90°) — EndoCAMeleon («Karl Storz», Германия). Инструментарий составляли острые лапароскопические ножницы, мягкие кишечные зажимы с длинными браншами, иглодержатель, ультразвуковой диссектор, игла для проведения трансабдоминальных лигатур, грыжевые степлеры.

На первом этапе операции выполняли адгезиолизис для выделения всего грыжевого дефекта/дефектов с учетом отступов для наложения имплантата. Для этого использовали «холодные» ножницы — энергетические устройства допустимо применять только в случае абсолютной уверенности в том, что расстояние от пересекаемых спаек до стенки полого органа составляет не менее 10 мм! При диссекции добивались, чтобы ложем для имплантата были мышечно-апоневротические структуры брюшной стенки, а не предбрюшинная клетчатка или припаянные части сальника. Любая, тем более плохо кровоснабжаемая, жировая ткань, оставшаяся между париетальной поверхностью имплантата и брюшной стенкой, препятствует адекватному встраиванию в нее имплантата.

Грыжевое содержимое осторожно полностью вправляли в брюшную полость с помощью мягких зажимов и компрессии грыжи со стороны кожи рукой ассистента или хирурга.

Для иссечения грыжевого мешка сначала циркулярно пересекали его шейку, а затем ультразвуковым диссектором последовательно отделяли брюшину мешка от подкожной клетчатки, натягивая ее жестким зажимом в сторону брюшной полости.

Для ушивания грыжевых ворот (в тех случаях, когда это было целесообразно и возможно) применяли интракорпоральный непрерывный шов из нерассасывающейся самофиксирующейся нити V-Loc PBT, длина 45 см, размер 1, на игле 37 мм («Medtronic»,

США). Грыжевые ворота были ушиты в 89 (51,4%) случаях первичных грыж и 39 (48,8%) — послеоперационных.

Для укрепления брюшной стенки в области грыжевых дефектов использовали композитные имплантаты Parietex Optimized Composite (PCOx) или Symbotex («Medtronic», США), R16-iPP Reperen («Iconlab», Россия) или Ventralight ST («CR Bard», США).

Размеры грыжевых ворот определяли до операции путем мануального обследования, УЗИ или КТ. Для интраоперационного уточнения размеров ворот использовали 4 стерильные иглы для внутримышечных инъекций, которыми под контролем лапароскопа протыкали брюшную стенку на уровне краев грыжевых ворот, а затем линейкой измеряли расстояние между противоположными иглами при десуффлированной брюшной полости. Контуры дефекта для удобства очерчивали на коже стерильным маркером.

Для определения размеров имплантата к максимальным измерениям грыжевых ворот во всех направлениях (до их ушивания!) прибавляли по 5 см. Учитывая, что резать композитные имплантаты не рекомендуется, при несоответствии размеров грыжевых ворот у конкретного пациента и каталожных размеров импланта выбор делали в пользу имплантата бóльших размеров. Экономия на размерах имплантатов может привести к рецидивам и еще большим затратам!

Имплантаты фиксировали в ложе 2—4 трансабдоминальными нерассасывающимися лигатурами и дополнительно, по периметру и в шахматном порядке по поверхности, — титановыми спиралями или рассасывающимися кнопками из полимолочной кислоты — примерно через каждые 2—3 см, отступя примерно 5 мм от края имплантата. По необходимости конструкцию усиливали дополнительными трансабдоминальными швами. При субксифоидных грыжах имплантаты фиксировали к диафрагме отдельными ручными швами, а также дополнительным трансабдоминальным швом вокруг мечевидного отростка. При надлобковых грыжах мобилизовали дно мочевого пузыря и фиксировали имплантаты титановыми спиралями к куперовским связкам и под лонным сочленением, после чего возвращали мочевой пузырь на место, подшивая покрывающую его брюшину к имплантату. Брюшную полость не дренировали.

Таблица 3. **Фоновые характеристики исследованной группы**
Table 3. **Background characteristics of the study group**

Параметр	Значение
Демография, абс. (%)	
мужчины	70 (28,3)
женщины	177 (71,7)
возраст, годы (разброс)	56 (32—78)
ИМТ, кг/м², абс. (%)	
<25	41 (16,6)
25—29,9	134 (54,3)
>30	72 (29,1)
Риск анестезии по ASA, абс. (%)	
1—2	170 (68,8)
3—4	77 (31,2)
Сопутствующая патология, абс. (%)	
сахарный диабет	17 (6,9)
ХОБЛ	14 (5,7)
ХПН	0
хроническая форма ИБС	24 (9,7)
хронические заболевания печени	7 (2,8)
Пероральные антикоагулянты, абс. (%)	10 (4,0)
Курение, абс. (%)	48 (19,4)
Причинные разрезы (*n*=80), абс. (%)	
верхнесрединная лапаротомия	41 (51,3)
нижнесрединная лапаротомия	25 (31,3)
разрез по Пфанненштилю	4 (5,0)
троакарная рана	5 (6,3)
другие	5 (6,3)

Примечание. ИМТ — индекс массы тела; ХОБЛ — хроническая обструктивная болезнь легких; ХПН — хроническая почечная недостаточность; ИБС — ишемическая болезнь сердца.

Результаты

Демографические и другие фоновые характеристики пациентов проиллюстрированы в **табл. 3**.

Чаще всего пациенты обращались с медленно растущим безболезненным выпячиванием на брюшной стенке (76%). Болевые ощущения и отечность в области выпячивания анамнестически отмечали 18% пациентов. Преходящая подострая кишечная непроходимость была в анамнезе у 10% пациентов. Невправимые грыжи были у 21 (8,5%) человека.

Периоперационные характеристики даны в **табл. 4 и 5**.

В 4 случаях, при наличии объемного грыжевого мешка с плотно фиксированным содержимым (послеоперационные грыжи), снаружи выполняли неболь-

Таблица 4. **Характеристики LapIPOM при первичных вентральных грыжах (*n*=173)**
Table 4. **Characteristics of LapIPOM in primary ventral hernias (*n*=173)**

Показатель	Среднее значение	Разброс
Площадь дефекта, см²	13,2	2—44
Площадь протеза, см²	263,5	64—500
Отношение площади дефекта/площади протеза	1/20	11,4—32,0
Продолжительность операции, мин	47	20—75
Интраоперационное кровотечение >50 мл, абс. (%)	1 (0,58)	
Конверсии	0	—

Таблица 5. **Характеристики LapIPOM при послеоперационных вентральных грыжах (*n*=80)**
Table 5. **Characteristics of LapIPOM in incisional ventral hernias (*n*=80)**

Показатель	Среднее значение	Разброс
Площадь дефекта, см²	40,8*	6—315
Площадь протеза, см²	368,5*	150—900
Отношение площади дефекта/площади протеза	1/9*	2,3—37,6
Продолжительность операции, мин	82*	30—200
Интраоперационное кровотечение >50 мл, абс. (%)	3 (3,75)*	
Конверсии	0	—

Примечание. * — $p<0,05$ при сравнении с аналогичными показателями из табл. 6.

шой разрез в проекции мешка, адгезиолизис в мешке, вправление содержимого, иссечение мешка, введение имплантата в брюшную полость и ушивание грыжевых ворот. Имплантат в этих случаях устанавливали лапароскопически, по описанной методике.

В нашей серии было два интраоперационно распознанных повреждения тонкой кишки у пожилых пациентов с послеоперационными грыжами. Место повреждения было сразу ушито непрерывным однорядным швом. Учитывая отсутствие контаминации брюшной полости, операцию завершили лапароскопической протезирующей пластикой. Послеоперационный период протекал без особенностей.

В ходе LapIPOM у 21 (8,5%) пациента были выявлены клинически и рентгенологически не определявшиеся дополнительные грыжевые дефекты. Мы обнаружили у 4 пациентов с первичными пупочными грыжами дополнительные дефекты в белой линии живота, которые располагались субксифоидно, что не позволило применить для закрытия всех грыжевых ворот один имплантат. В 15 случаях скрытые послеоперационные грыжи были связаны с тем же послеоперационным рубцом, что и диагностированные до операции. В 2 случаях грыжевой дефект был обнаружен в другом рубце, признанном при наружном осмотре состоятельным, что потребовало использования дополнительного имплантата. Таким образом, у 6 пациентов были выполнены по две герниопластики LapIPOM.

Пациенты возобновляли прием жидкостей и регулярный прием лекарственных препаратов в день операции. По потребности назначались парентеральные ненаркотические анальгетики. Многие пациенты после операции испытывали вздутие живота различной выраженности, которое, по нашим наблюдениям, пропорционально объему адгезиолизиса, степени вовлечения в спаечный процесс кишечника и площади имплантата. Однако большинство пациентов возвращались к обычному рациону через 1 день после операции. В нашей серии отмечен 1 случай длительного пареза кишечника, потребовавший дополнительных лечебных мероприятий. Случаев механической кишечной непроходимости не было.

У 5 пациентов наблюдалась поверхностная инфекция в области хирургических доступов (ИОХВ): у 3 — инфекция в области троакарных ран, через которые извлекались резецированные ткани — круглая связка печени, желчный пузырь, у 2 — инфекция в области трансабдоминальной лигатуры.

Скопление жидкости в грыжевом мешке отмечалось в раннем послеоперационном периоде ультрасонографически у 100% пациентов, у которых этот мешок был сохранен. Поэтому послеоперационной серомой мы считали клинически видимое выбухание в месте бывшей грыжи в ходе послеоперационного периода. К моменту выписки из стационара такая серома наблюдалась у 40 (16,2%) пациентов.

Иногда через 3—5 дней после операции кожа над бывшей грыжей краснела и уплотнялась при незначительных болевых ощущениях, без лихорадки, озноба и лейкоцитоза. Эти проявления, наблюдавшиеся нами в 12 случаях, могут продолжаться несколько недель. По данным литературы, это результат рассасывания жировой ткани, оставленной в грыжевом мешке [42]. Чаще это наблюдалось после операций по поводу грыж с минимумом мягких тканей между кожей и грыжевым мешком или со значительным количеством невправимой ткани. Так как общее самочувствие и показатели крови пациентов оставались в норме, то осложнением это явление не считали и лечение не проводили.

Умерла 1 пациентка после операции по поводу послеоперационной рецидивной грыжи M3—4 W3, индекс массы тела (ИМТ) 45 кг/м². Смерть наступила на 42-е сутки послеоперационного периода от продолжающегося перитонита и полиорганной недостаточности вследствие отсроченной перфорации тонкой кишки (при диссекции каутеризация не использовалась, вероятно, произошел разрыв десерозированного участка кишки на фоне низкой спаечной тонкокишечной непроходимости — в анамнезе гистерэктомия с компрометацией илеоцекального угла).

Большинство пациентов покидали стационар через 2—4 сут после операции. Раньше выписывались пациенты с одиночным дефектом площадью >50 см², небольшим количеством спаек и без невправимости/ущемления. Мы не ограничивали активность пациентов, позволяя уровню боли диктовать уровень активности. Средняя оценка послеоперационной боли по аналоговой шкале при выписке составляла 2,91 балла.

Повторных госпитализаций и операций, связанных с проведенным хирургическим лечением грыж, за 30-дневный послеоперационный период не было.

Анализ продолжительности послеоперационного пребывания в стационаре не проводился, так как в условиях российской системы обязательного медицинского страхования она во многом определяется не состоянием пациента.

Данные по интраоперационным и ранним послеоперационным осложнениям приведены в **табл. 6 и 7**.

Таблица 6. **Связанные с LapIPOM интраоперационные и ранние послеоперационные осложнения**
Table 6. **Intraoperative and early postoperative complications associated with LapIPOM**

Осложнения	Операции, абс. (%)			
	п/о (*n*=80)	первичные (*n*=173)	общее количество (*n*=253)	*p*
Интраоперационные				
Энтеротомия при адгезиолизисе	2 (2,50)	—	2 (0,79)	0,042
Повреждение эпигастральной артерии лигатурной иглой	1 (1,25)	1 (0,58)	2 (0,79)	>0,05
Ранние послеоперационные (до 30 сут)				
Летальный исход	1 (1,25)	—	1 (0,40)	>0,05
Внутрибрюшное кровотечение из брюшной стенки	1 (1,25)	—	1 (0,40)	>0,05
Поверхностная ИОХВ	3 (3,75)	2 (1,16)	5 (1,98)	>0,05
Длительный парез кишечника	1 (1,25)	—	1 (0,40)	>0,05

Примечание. п/о — послеоперационные; ИОХВ — инфекция в области хирургических доступов.

Таблица 7. **Послеоперационные хирургические осложнения по Dindo—Clavien [43]**
Table 7. **Postoperative surgical complications according to Dindo-Clavien [43]**

Осложнения (степень)	Операции, *n* (%)			
	п/о (*n*=80)	первичные (*n*=173)	общее количество (*n*=253)	*p*
I	4	2	6	0,039
II	1	—	1	>0,05
IIIa	—	—	—	—
IIIb	—	—	—	—
IV	—	—	—	—
V	1	—	1	>0,05

Таблица 8. **Характеристики контрольной группы, сформированной по данным литературы**
Table 8. **Characteristics of the literary control group**

Автор	Тип исследования	Год публикации	Длительность пребывания в стационаре после операции, сут		Длительность операции, мин	
			Sublay	LapIPOM	Sublay	LapIPOM
Bencini	Ретроспективное	2003	8*	5*	112	108
McGreevy	Проспективное	2003	1,5*	1,1*	102	132
Lomanto	Проспективное	2006	4,7*	2,7*	93	91
Misra	Проспективное	2006	3,4*	1,5*	86	75
Barbaros	Проспективное	2007	6,3*	2,5*	72	99
Navarra	Проспективное	2007	10*	5,7*	88,7*	73,7*
Olmi	Проспективное	2007	9,9*	2,7*	151	61
Pierce	Объединенный анализ	2007	4,3*	2,4*	105	103
Ballem	Ретроспективное	2008	—	—	—	—
Pring	Проспективное	2008	1**	1**	43	44
Asencio	Проспективное	2009	3,3*	3,5*	70*	102*
Bencini	Ретроспективное	2009	2**	3**	35	70
Itani	Проспективное	2010	3,9*	4,0*	127**	155**
Eker	Проспективное	2013	3**	3**	76*	100*
Rogmark	Проспективное	2013	2*	2*	110*	100*
Ahonen-Siirtola	Ретроспективное	2015	6*	4*	121*	93*
Lavanchy	Ретроспективное	2019	8	6	180	120

Примечание. * — среднее значение; ** — медиана.

Таблица 9. **Характеристика ранних послеоперационных осложнений в контрольной группе, сформированной по данным литературы, %**

Table 9. **Characteristics of early postoperative complications in the control group formed according to the literature, %**

Осложнения	Ballem		Bencini (2003)		Bencini (2009)		Olmi		Pring		Lomanto		McGrcevy		Navarra		Lavanchy	
	Sublay	LapIPOM	Sublay	LapIPOM	Sublay	LapIPOM	Sublay	LapIPOM	Sublay	LapIPOM	Sublay	LapIPOM	Sublay	LapIPOM	Sublay	LapIPOM	Sublay	LapIPOM
Энтеротомия	—	—	2	5	0	4	—	—	—	—	—	—	0	1,5	0	0	Общее количество осложнений 23	Общее количество осложнений 10
ОКН/запор	—	—	10	2	—	—	1,1	1,1	—	—	10	2	4,2	0	—	—		
ТЭЛА	—	—	—	—	—	—	1,1	0	0	6,6	—	—	—	—	—	—		
Задержка мочи/ мочевая инфекция	—	—	—	—	—	—	—	—	0	6,6	—	—	—	—	—	—		
ИОХВ	9	7,5	12	0	8	0	8,2	1,1	16,7	3,3	6	4	8,4	0	8,3	0	21	1

Осложнения	Pierce		Misra		Barbaros		Itani		Eker		Rogmark		Asencio		Ahonen -Siirtola	
	Sublay	LapIPOM	Sublay	LapIPOM	Sublay	LapIPOM	Sublay	LapIPOM	Sublay	LapIPOM	Sublay	LapIPOM	Sublay	LapIPOM	Sublay	LapIPOM
Энтеротомия	1,2	2,9	0	0	0	4,3	0	4,1	1	5	1,4	4,7	0	2,2	0,7	1,4
ОКН/запор	—	—	0	0	0	4,3	2,7	4,2	0	2	1,4	6,3	0	0	1,7	2,7
ТЭЛА	—	—	—	—	—	—	—	—	—	—	—	—	0	0	0,7	0,4
Задержка мочи/ мочевая инфекция	—	—	3	3	—	—	—	—	1	4	7,8	5,8	0	0	0,7	0,6
ИОХВ	10,4	1,3	33	6	—	—	21,9	2,8	9	4	23,2	1,6	0	0	8,6	2,7

Примечание. ОКН — острая кишечная непроходимость; ТЭЛА — тромбоэмболия легочной артерии; ИОХВ — инфекция в области хирургических доступов.

Характеристики контрольной группы, по данным литературы, — в **табл. 8 и 9**.

Обсуждение

С первого описания K. LeBlanc и W. Booth [44] и по настоящее время LapIPOM является лидирующей в мире минимально-инвазивной хирургической процедурой при первичных и послеоперационных грыжах брюшной стенки. Некоторые хирурги высказали опасения по поводу возможных негативных последствий интраперитонеального расположения сетки (висцеральные спайки, непроходимость кишечника, свищи, миграция сетки) и мостовидной техники ее установки. Это привело к поиску альтернативных мест размещения сетки при минимально-инвазивной герниопластике. Для латерально расположенных грыж описана предбрюшинная установка сетки через трансабдоминальный (TAPP) [45] и трансабдоминальный частично экстраперитонеальный (TAPE) доступы [46]. Для срединных грыж также разработана эндолапароскопическая ретромускулярная пластика сеткой (доступ RR, eTEP, eRives-Stoppa).

Поскольку практически отсутствуют доказательные и даже просто структурированные по виду, размерам и локализации данные хирургического лечения грыж брюшной стенки через эндоскопические интерстициальные доступы, мы сравнили наши результаты с данными опубликованных, в большинстве своем проспективных серий операций LapIPOM в сравнении с открытыми операциями Sublay, чтобы определить, заслуживает ли LapIPOM позиции лидера в современной хирургии грыж, особенно в предложенном нами стандартизированном варианте исполнения. Безусловно, с учетом показаний.

Длительность операций LapIPOM и Sublay практически не различается. Используемая нами стандартизованная техника позволяет сократить среднее время выполнения операции LapIPOM при первичных грыжах до 47 мин и при послеоперационных — до 82 мин, что существенно лучше показателей контрольной группы.

Лапароскопический адгезиолизис считался наиболее сложной и опасной частью хирургической процедуры LapIPOM, сопровождающейся наиболее тяжелым осложнением этой операции — непреднамеренной энтеротомией. Однако недавний метаанализ не выявил недостатков лапароскопической пластики в отношении нераспознанных энтеротомий [47]. Большие серии, основанные на хорошо контролируемых данных реестров, также исключают избыточность краткосрочных и среднесрочных осложнений после лапароскопической пластики IPOM [48]. Частота энтеротомий при операциях Lap IPOM действительно превышает таковую при открытых Sublay и составляет в контрольной группе в среднем 2,9%. В нашей серии этот показатель был 2,5% при послеопераци-

онных грыжах и 0 при первичных грыжах, в среднем 0,79%, что также существенно лучше и вплотную приближается к результатам операции Sublay — 0,52%.

Некоторые хирурги рекомендуют ушивание грыжевых ворот [49] для предотвращения выпячиваний брюшной стенки и сером после мостовидной LapIPOM [50]. Лапароскопическое закрытие фасциального дефекта технически осуществимо, однако нет четких доказательств превосходства над процедурой без его ушивания [51]. Как известно, методики любых лапароскопических операций в значительной мере зависят от предлагаемых индустрией технологических решений. Так, появление перманентных нитей с насечками существенно повлияло на отношение хирургов к ушиванию грыжевых ворот. Методики, предлагавшиеся до появления этих нитей, были затратны по времени, не вполне надежны, создавали большое количество раневых каналов, соединяющих кожу и пространство под имплантатом, и значительно увеличивали послеоперационную боль. Поэтому в той части исследования, которая пришлась на «эру до V-loc PBT», мы не ушивали грыжевые дефекты. Данные литературы того времени были противоречивы в отношении этого этапа LapIPOM — аргументы «за» и «против» были практически равноценны. Все изменилось после появления нитей с насечками (широкое распространение в России с 2014—2015 гг.) — с ними закрытие фасциальных дефектов существенно облегчилось и стало полностью интракорпоральным. С этого времени мы стали ушивать ворота диаметром >2 см у всех пациентов (по опросам, оставление дефектов меньшего размера не вызывало у пациентов проблем в отдаленном периоде), у которых это было технически возможно. В ходе нашего исследования и по данным литературы, мы пришли к максимальному пороговому значению ширины грыжевых ворот, доступных для ушивания без дополнительной сепарации тканей брюшной стенки, — 8 см. Кстати, это же значение оказывается максимальным и для применения техники LapIPOM в целом, с учетом рекомендуемого соотношения площади имплантата и грыжевых ворот.

Мы стремились иссекать грыжевой мешок и ушивать грыжевые ворота в случае, если это было технически возможно и не приводило к выраженному напряжению брюшной стенки. По нашим данным и материалам публикаций, этот порог по ширине грыжевых ворот составляет 8 см. Пациенты с грыжевыми дефектами большей ширины (особенно активные пациенты с нарушенной вследствие этого функцией брюшной стенки) не подходят для LapIPOM [52].

Показания к LapIPOM более четко определялись по мере развития процедуры на протяжении десятилетий. Низкий уровень инфицирования делает эту операцию пригодной для использования у пациентов с высоким риском развития инфекций (сахарный диабет, ожирение, иммунодефицит). В нашей серии глубокой инфекции в области хирургических доступов не было, поверхностная — составила <2%. В контроле этот показатель был сопоставим — 2,2%, в то время как после операций Sublay — 12,7%!

Ранняя послеоперационная боль, оцененная по аналоговой шкале, была недостоверно меньше, чем после открытых операций Sublay, что связано с механической фиксацией имплантатов. Широкое внедрение клеевой фиксации может помочь улучшить этот показатель.

Таких осложнений, как острая кишечная непроходимость, тромбоэмболия легочной артерии, задержка мочи и мочевая инфекция, у наших пациентов не было.

Заключение

Данные краткосрочного наблюдения за пациентами свидетельствуют, что LapIPOM, когда она показана, имеет ряд преимуществ перед другими видами герниопластики: выполняется быстро, легко воспроизводится, сохраняет целостность неизмененных отделов брюшной стенки и сопровождается минимальными как интраоперационными, так и ранними послеоперационными осложнениями. Описанная стандартизированная техника лапароскопической операции IPOM позволяет минимизировать неблагоприятные события, что подтверждается соответствием, а по некоторым позициям — и превосходством наших результатов в сравнении с опубликованными большими репрезентативными сериями аналогичных операций.

Участие авторов:
Концепция и дизайн исследования — С.А. Макаров, Н.Л. Матвеев
Сбор и обработка материала — С.А. Макаров, В.П. Армашов, А.М. Белоусов, А.С. Куприянова, Н.Л. Матвеев
Статистическая обработка — С.А. Макаров, В.П. Армашов
Написание текста — С.А. Макаров, В.П. Армашов, А.М. Белоусов, А.С. Куприянова
Редактирование — Н.Л. Матвеев

Авторы заявляют об отсутствии конфликта интересов.

Participation of authors:
Concept and design of the study — S.A. Makarov, N.L. Matveev
Data collection and processing — S.A. Makarov, V.P. Armashov, A.M. Belousov, A.S. Kupriyanova, N.L. Matveev
Statistical processing of the data — S.A. Makarov, V.P. Armashov
Text writing — S.A. Makarov, V.P. Armashov, A.M. Belousov, A.S. Kupriyanova
Editing — N.L. Matveev

The authors declare no conflicts of interest.

ЛИТЕРАТУРА/REFERENCES

1. Bosanquet DC, Ansell J, Abdelrahman T, Cornish J, Harries R, Stimpson A, et al. Systematic review and meta-regression of factors affecting midline incisional hernia rates: analysis of 14.618 patients. *PLoS ONE*. 2015;10:e0138745. https://doi.org/10.1371/journal.pone.0138745
2. Fink C, Baumann P, Wente MN, Knebel P, Bruckner T, Ulrich A, et al. Incisional hernia rate 3 years after midline laparotomy. *Br J Surg*. 2014;101(2):51-54. https://doi.org/10.1002/bjs.9364
3. Itatsu K, Yokoyama Y, Sugawara G, Kubota H, Tojima Y, Kurumiya Y, et al. Incidence of and risk factors for incisional hernia after abdominal surgery. *Br J Surg*. 2014;101(11):1439-1447. https://doi.org/10.1002/bjs.9600
4. Köckerling F, Hoffmann H, Adolf D, Weyhe D, Reinpold W, Koch A, Kirchhoff P. Female gender as independent risk factor for chronic pain following elective incisional hernia repair: a registry-based, propensity score-matched comparison. *Hernia*. 2020;24(3):567-576. https://doi.org/10.1007/s10029-019-02089-2
5. Statistisches Bundesamt (Destatis), 2019 Artikelnummer: 5231402187005.
6. Shubinets V, Fox JP, Lanni MA, Ticce MG, Pauli EM, Hope WW, et al. Incisional Hernia in the United States: trends in hospital encounters and corresponding healthcare charges. *Am Surg*. 2018;84(1):118-125. PMID: 29428038.
7. Earle D, Roth JS, Saber A, Haggerty S, Bradley JF, Fanelli R, et al. SAGES guidelines for laparoscopic ventral hernia repair. *Sur Endosc*. 2016;30(8):3163-3183. https://doi.org/10.1007/s00464-016-5072-x
8. Silecchia G, Campanile FC, Sanchez L, Ceccarelli G, Antinori A, Ansaloni L, et al. Laparoscopic ventral/incisional hernia repair: updated guidelines from the EAES and EHS endorsed Consensus Development Conference. *Surg Endosc*. 2015;29(9):2463-2584. https://doi.org/10.1007/s00464-015-4293-8
9. Liang MK, Holihan JL, Itani K, Alawadi ZM, Flores Gonzales JR, Askenasi EP, et al. Ventral Hernia management — expert consensus guided by systematic review. *Ann Surg*. 2017;265(1):80-89. https://doi.org/10.1097/SLA.0000000000001701
10. Bittner R, Bain K, Bansal VK, Berrevoet F, Bingener-Casey J, Chen D, et al. Update of Guidelines for laparoscopic treatment of ventral and incisional abdominal wall hernias (International Endohernia Society (IEHS)) — part A. *Surg Endosc*. 2019;33(10):3069-3139. https://doi.org/10.1007/s00464-019-06907-7
11. Bittner R, Bain K, Bansal VK, Berrevoet F, Bingener-Casey J, Chen D, et al. Update of Guidelines for laparoscopic treatment of ventral and incisional abdominal wall hernias (International Endohernia Society (IEHS)) — part B. *Surg Endosc*. 2019;33(11):3511-3549. https://doi.org/10.1007/s00464-019-06908-6
12. Stirler VMA, Schoenmaeckers EJP, de Haas RJ, Raymakers JTFJ, Rakic S. Laparoscopic repair of primary and incisional ventral hernias: the differences must be acknowledged: a prospective cohort analysis of 1,088 consecutive patients. *Surg Endosc*. 2014;28(3):891-895. https://doi.org/10.1007/s00464-013-3243-6
13. Köckerling F, Schug-Paß C, Adolf D, Reinpold W, Stechemesser B. Is pooled data analysis of ventral and incisional hernia repair acceptable? *Front Surg*. 2015;2:15. https://doi.org/10.3389/fsurg.2015.00015
14. Stabilini C, Cavallaro G, Dolce P, Giovannini SC, Corcione F, Frascio M, Sodo M, Merola G, Bracale U. Pooled data analysis of primary ventral (PVH) and incisional hernia (IH) repair is no more acceptable: results of a systematic review and meta-analysis of current literature. *Hernia*. 2019;23(5):831-845. https://doi.org/10.1007/s10029-019-02033-4
15. Tubre DJ, Schroeder AD, Estes J, Eisenga J, Fitzgibbons RJ Jr. Surgical site infection: the «Achilles Heel» of all types of abdominal wall hernia reconstruction. *Hernia*. 2018;22(6):1003-1013. https://doi.org/10.1007/s10029-018-1826-9
16. Al Chalabi H, Larkin J, Mehigan B, McCormick P. A systematic review of laparoscopic versus open abdominal incisional hernia repair, with meta-analysis of randomized controlled trials. *Int J Surg*. 2015;20:65-74. https://doi.org/10.1016/j.ijsu.2015.05.050
17. Awaiz A, Rahman F, Hossain MB, Yunus RM, Khan S, Memon B, Memon MA. Meta-analysis and systematic review of laparoscopic versus open mesh repair for elective incisional hernia. *Hernia*. 2015;19(3):449-463. https://doi.org/10.1007/s10029-015-1351-z
18. Köckerling F, Simon T, Adolf D, Köckerling D, Mayer F, Reinpold W, Weyhe D. Laparoscopic IPOM versus open sublay technique for elective incisional hernia repair: a registry-based, propensity score-matched comparison of 9.907 patients. *Surg Endosc*. 2019;33(10):3361-3369. https://doi.org/10.1007/s00464-018-06629-2
19. Kokotovic D, Bisgaard T, Helgstrand F. Long-term recurrence and complications associated with elective incisional hernia repair. *JAMA*. 2016;316(15):1575-1582. https://doi.org/10.1001/jama.2016.15217
20. Reinpold W, Schröder M, Berger C, Nehls J, Schroeder A, Hukauf M, Köckerling F, Bittner R. Mini- or less-open sublay operation (MILOS): a new minimally invasive technique for the extraperitoneal mesh repair of incisional hernias. *Ann Surg*. 2019;269(4):748-755. https://doi.org/10.1097/SLA.0000000000002661
21. Sharma A, Berger D. The current role of laparoscopic IPOM repair in abdominal wall reconstruction. *Hernia*. 2018;22(5):739-741. https://doi.org/10.1007/s10029-018-1820-2
22. Belyansky I, Daes J, Radu VG, Balasubramanian R, Reza Zahiri H, Weltz AS, Sibia US, Park A, Novitsky Y. A novel approach using the enhanced-view totally extraperitoneal (eTEP) technique for laparoscopic retromuscular hernia repair. *Surg Endosc*. 2018;32(3):1525-1532. https://doi.org/10.1007%2Fs00464-017-5840-2
23. Muysoms FE, Miserez M, Berrevoet F, Campanelli G, Champault GG, et al. Classification of primary and incisional abdominal wall hernias. *Hernia*. 2009;13(4):407-414. https://doi.org/10.1007/s10029-009-0518-x
24. Muysoms FE, Vander Mijnsbrugge G, Pletinckx P, Boldo E, Jacobs I, et al. Randomized clinical trial of mesh fixation with «double crown» versus «sutures and tackers» in laparoscopic ventral hernia repair. *Hernia*. 2013;17(5):603-612. https://doi.org/10.1007/s10029-013-1084-9
25. Ahonen-Siirtola M, Rautio T, Ward J, et al. Complications in laparoscopic versus open incisional ventral hernia repair. A retrospective comparative study. *World J Surg*. 2015;39(12):2872-2877. https://doi.org/10.1007/s00268-015-3210-6
26. Asencio F, Aguiló J, Peiró S, et al. Open randomized clinical trial of laparoscopic versus open incisional hernia repair. *Surg Endosc*. 2009;23(7):1441-1448. https://doi.org/10.1007/s00464-008-0230-4
27. Ballem N, Parikh R, Berber E. Laparoscopic versus open ventral hernia repairs: 5-year recurrence rates. *Surg Endosc*. 2008;22(9):1935-1940. https://doi.org/10.1007/s00464-008-9981-1
28. Barbaros U, Asoglu O, Seven R, et al. The comparison of laparoscopic and open ventral hernia repairs: a prospective randomized study. *Hernia*. 2007;11(1):51-56. https://doi.org/10.1007/s10029-006-0160-9

29. Bencini L, Sanchez L, Boffi B, et al. Incisional hernia repair: retrospective comparison of laparoscopic and open techniques. *Surg Endosc*. 2003;17(10):1546-1551. https://doi.org/10.1007/s00464-002-9234-7
30. Bencini L, Sanchez L, Boffi B, et al. Comparison of laparoscopic and open repair for primary ventral hernias. *Surg Laparosc Endosc Percutan Tech*. 2009;19(4): 341-344. https://doi.org/10.1097/sle.0b013e31819756d7
31. Eker HH, Hansson BM, Buunen M, et al. Laparoscopic vs. open incisional hernia repair: a randomized clinical trial. *JAMA Surg*. 2013;148(3):259-263. https://doi.org/10.1001/jamasurg.2013.1466
32. Itani KM, Hur K, Kim LT, et al. Comparison of laparoscopic and open repair with mesh for the treatment of ventral incisional hernia: a randomized trial. *Arch Surg*. 2010;145(4):322-328. https://doi.org/10.1001/archsurg.2010.18
33. Lavanchy JL, Buff SE, Kohler A, et al. Long-term results of laparoscopic versus open intraperitoneal onlay mesh incisional hernia repair: a propensity score-matched analysis. *Surg Endosc*. 2019;33(1):225-233. https://doi.org/10.1007/s00464-018-6298-6
34. Lomanto D, Iyer SG, Shabbir A, Cheah W-K. Laparoscopic versus open ventral hernia mesh repair: a prospective study. *Surg Endosc*. 2006;20(7):1030-1035. https://doi.org/10.1007/s00464-005-0554-2
35. McGreevy JM, Goodney PP, Birkmeyer CM, et al. A prospective study comparing the complication rates between laparoscopic and open ventral hernia repairs. *Surg Endosc*. 2003;17(11):1778-1780. https://doi.org/10.1007/s00464-002-8851-5
36. Misra MC, Bansal VK, Kulkarni MP, Pawar DK. Comparison of laparoscopic and open repair of incisional and primary ventral hernia: results of a prospective randomized study. *Surg Endosc*. 2006;20(12):1839-1845. https://doi.org/10.1007/s00464-006-0118-0
37. Navarra G, Musolino C, De Marco ML, et al. Retromuscular sutured incisional hernia repair: a randomized controlled trial to compare open and laparoscopic approach. *Surg Laparosc Endosc Percutan Tech*. 2007;7(2):86-90. https://doi.org/10.1097/sle.0b013e318030ca8b
38. Olmi S, Scaini A, Cesana GC, et al. Laparoscopic versus open incisional hernia repair: an open randomized controlled study. *Surg Endosc*. 2007;21(4):555-559. https://doi.org/10.1007/s00464-007-9229-5
39. Pierce RA, Spitler JA, Frisella MM, et al. Pooled data analysis of laparoscopic vs. open ventral hernia repair: 14 years of patient data accrual. *Surg Endosc*. 2007;21(3):378-386. https://doi.org/10.1007/s00464-006-9115-6
40. Pring CM, Tran V, O'Rourke N, Martin IJ. Laparoscopic versus open ventral hernia repair: a randomized controlled trial. *ANZ J Surg*. 2008;78(10):903-967. https://doi.org/10.1111/j.1445-2197.2008.04689.x
41. Rogmark P, Petersson U, Bringman S, et al. Short-term outcomes for open and laparoscopic midline incisional hernia repair: a randomized multicenter controlled trial: the ProLOVE (prospective randomized trial on open versus laparoscopic operation of ventral eventrations) trial. *Ann Surg*. 2013;258(1):37-45. https://doi.org/10.1097/sla.0b013e31828fe1b2
42. *Management of Abdominal Hernias*. 5th Ed. Kingsnorth A.N., LeBlanc K.A., Sanders D.L., Eds. Springer International Publishing AG, 2018;541.
43. Dindo D, Demartines N, Clavien P-A. Classification of surgical complications: a new proposal with evaluation in a cohort of 6336 patients and results of a survey. *Ann Surg*. 2004;240(2):205-213. https://doi.org/10.1097/01.sla.0000133083.54934.ae
44. LeBlanc KA, Booth WV. Laparoscopic repair of incisional abdominal hernias using expanded polytetrafluoroethylene: preliminary findings. *Surg Laparosc Endosc*. 1993;3(1):39-41.
45. Prasad P, Tantia O, Patle NM, Khanna S, Sen B. Laparoscopic ventral hernia repair: a comparative study of transabdominal preperitoneal versus intraperitoneal onlay mesh repair. *J Laparoendosc Adv Surg Tech A*. 2011;21(6):477-483. https://doi.org/10.1089/lap.2010.0572
46. Sharma A, Dey A, Khullar R, Soni V, Baijal M, Chowbey PK. Laparoscopic repair of suprapubic hernias: transabdominal partial extraperitoneal (TAPE) technique. *Surg Endosc*. 2011;25(7):2147-2152. https://doi.org/10.1007/s00464-010-1513-0
47. Arita NA, Nguyen MT, Nguyen MT, et al. Laparoscopic repair reduces incidence of surgical site infections for all ventral hernias. *Surg Endosc*. 2015;29(7):1769-1780. https://doi.org/10.1007/s00464-014-3859-1
48. Ecker BL, Kuo LE, Simmons KD, Fischer JP, Morris JB, Kelz RR. Laparoscopic versus open ventral repair: longitudinal outcomes and cost analysis using statewide claims data. *Surg Endosc*. 2016;30(3):906-915. https://doi.org/10.1007/s00464-015-4310-y
49. Palanivelu C, Jani KV, Senthilnathan P, Parthasarathi R, Madhankumar MV, Malladi VK. Laparoscopic sutured closure with mesh reinforcement of incisional hernias. *Hernia*. 2007;11(3):223-228. https://doi.org/10.1007/s10029-007-0200-0
50. Clapp ML, Hicks SC, Awad SS, Liang MK. Trans-cutaneous closure of central defects (TCCD) in laparoscopic ventral hernia repairs (LVHR). *World J Surg*. 2013;37(1):42-51. https://doi.org/10.1007/s00268-012-1810-y
51. Suwa K, Okamoto T, Yanaga K. Closure versus non-closure of fascial defects in laparoscopic ventral and incisional hernia repairs: a review of the literature. *Surg Today*. 2016;46(7):764-773. https://doi.org/10.1007/s00595-015-1219-y
52. Hauters P, Desmet J, Gherardi D, Dewaele S, Polivache H, Malvaux P. Assessment of predictive factors for recurrence in laparoscopic ventral hernia using a bridging technique. *Surg Endosc*. 2017;31(9):3656-3663. https://doi.org/10.1007/s00464-016-5401-0

Поступила 04.11.2021
Received 04.11.2021
Принята к печати 14.01.2022
Accepted 14.01.2022

Эндоскопическая хирургия
2022, т. 28, №2, с. 16–23
https://doi.org/10.17116/endoskop20222802116

Endoscopic Surgery =
Endoskopicheskaya khirurgiya 2022, vol. 28, no 2, pp. 16–23
https://doi.org/10.17116/endoskop20222802116

Робот-ассистированные и лапароскопические антирефлюксные операции при кардиофундальных и субтотальных грыжах пищеводного отверстия диафрагмы: непосредственные результаты

© Р.Н. КОМАРОВ, С.В. ОСМИНИН, Ф.П. ВЕТШЕВ, А.В. ЕГОРОВ, И.Р. БИЛЯЛОВ

ФГАОУ ВО «Первый Московский государственный медицинский университет им. И.М. Сеченова» Минздрава России (Сеченовский Университет), Москва, Россия

Резюме

Цель исследования. Сравнение непосредственных результатов лапароскопических (ЛФ) и робот-ассистированных (РАФ) фундопликаций у пациентов с кардиофундальными и субтотальными грыжами пищеводного отверстия диафрагмы (ГПОД).

Материал и методы. В исследование включены 64 пациента, оперированных по поводу ГПОД и рефлюкс-эзофагита (РЭ) в клинике Факультетской хирургии им. Н.Н. Бурденко Сеченовского университета в период с января 2015 г. по февраль 2021 г. В основную группу были включены 32 пациента, которым выполнена РАФ. Среди них кардиофундальные ГПОД диагностированы у 21 (66%) пациента, субтотальные — у 11 (34%). В группу сравнения были включены 32 пациента, которым была выполнена ЛФ, из них кардиофундальные ГПОД выявлены у 20 (62%), субтотальные — у 12 (38%). Обе группы были сопоставимы по возрасту, гендерному составу, сопутствующим заболеваниям. Всем пациентам была выполнена фундопликация по А.Ф. Черноусову.

Результаты. Средняя продолжительность операции была меньше в группе РАФ (125±6,6 мин против 153,2±8 мин; p=0,009). Средняя кровопотеря статистически значимо не различалась в обеих группах (РАФ — 19±2 мл, ЛФ — 23±3,2 мл; p=0,264). Послеоперационные осложнения отмечены у 3 (9%) пациентов в группе РАФ и у 5 (15%) — ЛФ (p=0,450). Длительность пребывания больных в стационаре была меньше в группе РАФ (7,8±0,38 сут против 9,7±0,49 сут; p=0,003).

Заключение. РАФ и ЛФ в модификации А.Ф. Черноусова одинаково безопасны в лечении РЭ на фоне ГПОД. Использование роботизированного хирургического комплекса при кардиофундальных и субтотальных ГПОД позволяет сократить продолжительность операции и время пребывания в стационаре. Необходимо изучение отдаленных результатов РАФ и проведение рандомизированных исследований.

Ключевые слова: *робот-ассистированная фундопликация, роботизированный хирургический комплекс daVinci, лапароскопическая фундопликация, грыжа пищеводного отверстия диафрагмы.*

ИНФОРМАЦИЯ ОБ АВТОРАХ:
Комаров Р.Н. — https://orcid.org/0000-0002-3904-6415
Осминин С.В. — https://orcid.org/0000-0002-9950-6575
Ветшев Ф.П. — https://orcid.org/0000-0001-6589-092X
Егоров А.В. — https://orcid.org/0000-0002-8082-1495
Билялов И.Р. — https://orcid.org/0000-0002-8956-1765
Автор, ответственный за переписку: Билялов И.Р. — e-mail: bilyalovil@yandex.ru

КАК ЦИТИРОВАТЬ:
Комаров Р.Н., Осминин С.В., Ветшев Ф.П., Егоров А.В., Билялов И.Р. Робот-ассистированные и лапароскопические антирефлюксные операции при кардиофундальных и субтотальных грыжах пищеводного отверстия диафрагмы: непосредственные результаты. *Эндоскопическая хирургия.* 2022;28(2):16–23. https://doi.org/10.17116/endoskop20222802116

Robot-assisted and laparoscopic surgery in patients with cardiofundal and subtotal hiatal hernias: short-term results

© R.N. KOMAROV, S.V. OSMININ, F.P. VETSHEV, A.V. EGOROV, I.R. BILYALOV

Sechenov First Moscow State Medical University, Moscow, Russia

Absract

Objective. Aim. To compare the short-term outcomes of robot-assisted total (360-degree) fundoplication (RAF) and laparoscopic total (360-degree) fundoplication (LF) in patients with Type III and Type IV of hiatal hernias (HH).

Material and methods. Data for 64 patients who underwent antireflux surgery for HH at our hospital between January 2015 and February 2021 were retrospectively analyzed. There were 32 patients with Type III and Type IV HH in each group (RAF and LF). All patients underwent a total (360 degree) fundoplication. Outcome measures such as mean operation time, blood loss, duration of hospital stay, and postoperative complications were analyzed.

Results. Operation time was shorter in the RAF group (125±6.6 min versus 153.2±8 min; p=0.009). Mean blood loss was similar in the two groups (RAF — 19±2 ml; LF — 23±3.2 ml; p=0.264). The rate of postoperative complications in the RAF group and LF group were 9% and 15% respectively (p=0.450). Our results showed that the robot-assisted fundoplication was associated with a shorter hospital stay (7.8±0.38 days versus 9.7±0.49 days; p=0.003). There were no conversions in the two groups. One patient in the LF group required a second operation due to the migration of the stomach into the posterior mediastinum.

Conclusion. Safety and short-term efficacy seem comparable between RAF and LF in patients with cardiofundal and subtotal hiatal hernias. The RAF was associated with a shorter operation time and hospital stay.

Keywords: *robot-assisted fundoplication, da Vinci robotic surgical complex, laparoscopic fundoplication, hiatal hernia.*

INFORMATION ABOUT THE AUTHORS:
Komarov R.N. — https://orcid.org/0000-0002-3904-6415
Osminin S.V. — https://orcid.org/0000-0002-9950-6575
Vetshev F.P. — https://orcid.org/0000-0001-6589-092X
Egorov A.V. — https://orcid.org/0000-0002-8082-1495
Bilyalov I.R. — https://orcid.org/0000-0002-8956-1765
Corresponding author: Bilyalov I.R. — e-mail: bilyalovil@yandex.ru

TO CITE THIS ARTICLE:
Komarov RN, Osminin SV, Vetshev FP, Egorov AV, Bilyalov IR. Robot-assisted and laparoscopic surgery in patients with cardiofundal and subtotal hiatal hernias: short-term results. *Endoscopic Surgery = Endoskopicheskaya khirurgiya.* 2022;28(2):16–23. (In Russ.). https://doi.org/10.17116/endoskop20222802116

Введение

Грыжи пищеводного отверстия диафрагмы (ГПОД) выявляют у 30—40% взрослого населения США и стран Западной Европы [1]. По данным ряда авторов, распространенность ГПОД среди трудоспособного населения России находится на уровне 5—40% и 50—80% у пациентов пожилого возраста [2]. ГПОД играет одну из ключевых ролей в патогенезе рефлюкс-эзофагита (РЭ), являясь по сути анатомическим субстратом этого заболевания. При этом более чем у 50% людей с ГПОД могут отсутствовать клинические проявления РЭ [3]. Особую значимость проблема ГПОД приобретает в связи с повсеместным ростом распространенности РЭ. По данным современных эпидемиологических исследований (МЭГРЕ, АРИАДНА), распространенность РЭ в крупных городах Российской Федерации составляет 23,6%, причем основным фактором риска является именно ГПОД [4].

Согласно современным рекомендациям, лечение РЭ начинают с изменения образа жизни и медикаментозной терапии [4]. Рефрактерное течение, характеризующееся неэффективностью консервативной терапии в течение 8 нед, констатируют у 40% больных РЭ [3, 5]. У 8—20% пациентов с длительно текущим РЭ на фоне ГПОД могут развиться такие осложнения, как оккультное кровотечение из эрозий пищевода, стриктура пищевода, пищевод Барретта [5]. В этих случаях неэффективность консервативной терапии или развитие осложнений служат показанием к хирургическому лечению.

За почти 100-летнюю историю хирургии ГПОД и РЭ было предложено множество хирургических методик [6]. Однако и в настоящее время нет единого мнения о «золотом стандарте» в антирефлюксной хирургии. Тем не менее отечественное и зарубежное хирургические сообщества признают, что большинство антирефлюксных операций должно выполняться при помощи эндовидеохирургических технологий. Лапароскопический метод доказал свою безопасность и эффективность, позволил снизить уровень послеоперационных осложнений и ускорить восстановление пациентов [7]. С момента выполнения первой робот-ассистированной фундопликации (РАФ) по Ниссену в 2001 г. в хирургии ГПОД и РЭ стал активно применяться роботизированный хирургический комплекс (РХК) daVinci («Intuitive Surgical Inc.», Саннивейл, Калифорния). Однако вопрос о целесообразности применения РХК в антирефлюксной хирургии остается открытым. По данным публикаций последних лет, технические преимущества РХК могут быть наиболее полезны у пациентов с большими и/или рецидивными ГПОД.

Цель исследования — сравнение непосредственных результатов лапароскопических (ЛФ) и РАФ у пациентов с кардиофундальными и субтотальными ГПОД.

Материал и методы

Пациентов, оперированных при помощи малоинвазивных технологий по поводу кардиофундальных и субтотальных ГПОД и РЭ в клинике Факультетской хирургии им. Н.Н. Бурденко Сеченовского Университета в период с марта 2015 г. по июнь 2021 г., разделили на 2 группы и провели ретроспективный анализ. Основные характеристики, анамнестические данные и клинические симптомы оце-

Таблица 1. **Основные клинические характеристики пациентов (*n*=64)**

Table 1. **Major clinical characteristics of the patients (*n*=64)**

Показатель	РАФ (*n*=32)	ЛФ (*n*=32)
Возраст, годы	57,2±1,9	59,6±1,8
Мужчины/женщины, абс. (%)	13 (41)/19 (59)	10 (31)/22 (69)
ИМТ, кг/м²	29,9±0,71	30,5±0,76
Классификация ASA, абс. (%)		
I	14 (44)	15 (47)
II	15 (47)	15 (47)
III	3 (9)	2 (6)
Сопутствующие заболевания, абс. (%)		
сердечно-сосудистые	23 (72)	25 (78)
бронхолегочные	9 (28)	10 (31)
желудочно-кишечные	20 (63)	16 (50)
эндокринные	6 (19)	8 (25)
Симптомы, абс. (%)		
изжога	20 (63)	23 (72)
отрыжка воздухом	16 (50)	16 (50)
дискомфорт и боль за грудиной	17 (53)	15 (47)
срыгивание	19 (59)	17 (53)
дисфагия	8 (25)	6 (19)
Виды ГПОД*, абс. (%)		
кардиофундальная	21 (66)	20 (62)
субтотальная	11 (34)	12 (38)

Примечание. РАФ — робот-ассистированная фундопликация; ЛФ — лапароскопическая фундопликация; ГПОД — грыжа пищеводного отверстия диафрагмы. * — по классификации ГПОД Б.В. Петровского и Н.Н. Каншина (1962).

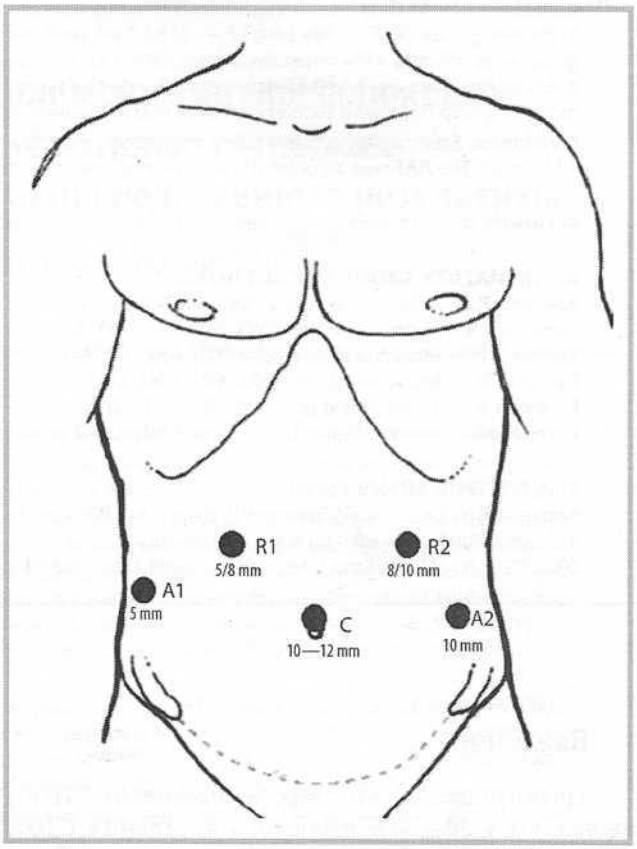

Рис. 1. **Схема расстановки троакаров.**
A1, A2 — ассистентские порты; C — оптический порт; R1, R2 — рабочие порты хирурга/«рук» РХК.

Fig. 1. **Trocars positions (scheme).**
A1, A2 — assistant's ports; C — camera port; R1, R2 — surgeon ports/«hand's» ports RSS.

нивали по данным электронной базы стационарных карт больных. *Критерием включения* пациентов в исследование было наличие первичной кардиофундальной или субтотальной ГПОД и отсутствие заболеваний, требующих симультанных хирургических вмешательств.

В основную группу больных, которым выполнили РАФ, были включены 32 пациента, среди них кардиофундальные ГПОД были диагностированы у 21 (66%), субтотальные ГПОД — у 11 (34%), при этом в 5 (16%) наблюдениях содержимым грыжевого мешка были не только желудок, но и большой сальник и/или поперечная ободочная кишка.

Группу сравнения составили 32 пациента, оперированных в тот же период лапароскопическим доступом. Среди них было 20 (62%) пациентов с кардиофундальными и 12 (38%) — с субтотальными ГПОД. При статистическом анализе значимых различий по возрасту, гендерным и клиническим характеристикам между пациентами обеих групп выявлено не было **(табл. 1)**.

Показанием к хирургическому лечению было наличие специфических жалоб, подтвержденной эндоскопически и рентгенологически грыжи ПОД и РЭ, неэффективность консервативного лечения.

Техника выполнения хирургического вмешательства в обеих группах принципиально не различалась. После расстановки троакаров **(рис. 1)** выполняли ревизию органов брюшной полости. В группе РАФ после ревизии осуществляли докинг консоли пациента РХК. Печень отводили в сторону петлевым ретрактором (5 мм) или рукой №3 РХК. Затем желудок и/или другие органы, находящиеся в грыжевом мешке, низводили в брюшную полость. После этого при помощи ультразвукового диссектора в заднем средостении выделяли и полностью иссекали грыжевой мешок. Выполняли мобилизацию кардии и дна желудка, начиная с малой кривизны с лигированием двух коротких и задней артерий желудка, при этом стволы блуждающих нервов визуализировали и отводили в сторону. Всем пациентам выполнили фундопликацию в модификации А.Ф. Черноусова: формировали полную (360°) симметричную антирефлюксную манжетку, протяженностью примерно 4 см, на толстом желудочном зонде (55—56 Fr) с обязательной фиксацией ее верхней части к пищеводу в четырех точках. При формировании манжетки использовали отдельные узловые швы (нерассасыва-

ющийся плетеный шовный материал 3/0). Заднюю крурорафию выполняли отдельными узловыми швами или непрерывным швом (нерассасывающаяся плетеная или анкерная нить 2/0) до сопоставления ножек диафрагмы, при диаметре пищеводного отверстия диафрагмы (ПОД) >5 см. При диаметре ПОД >10 см заднюю крурорафию дополняли передней, калибруя размер ПОД по диаметру пищевода с запасом в 5 мм. Принципиальной позицией клиники является отказ от установки сетчатых имплантатов в зоне ПОД вне зависимости от типа и размера хиатальной грыжи. Операцию завершали дренированием зоны формирования манжетки и/или трансабдоминальным дренированием заднего средостения. Использовали две рабочие руки РХК, так как применение третьей не давало выраженных технических преимуществ, при этом являясь экономически невыгодным.

Результаты

Операции в обеих группах больных выполняли хирурги, обладающие опытом >50 традиционных и лапароскопических антирефлюксных вмешательств. Ни в одном из наблюдений не было конверсии доступа и/или летального исхода.

Заднюю крурорафию выполнили 30 (94%) пациентам в группе РАФ, 10 (31%) из них произвели переднюю крурорафию. При ЛФ заднюю крурорафию провели 29 (91%) больным, дополнили передней — 8 (25%).

При анализе непосредственных результатов лечения в обеих группах оценивали продолжительность операции, кровопотерю, интра- и послеоперационные осложнения (Clavien—Dindo), продолжительность пребывания больных в стационаре **(табл. 2)**.

Средняя продолжительность операции в группе РАФ составила 125±6,6 мин, что было статистически значимо меньше (p=0,009), чем в группе ЛФ — 153,2±8 мин. Стоит отметить, что в группе РАФ не считали время докинга консоли пациента, которое не превышало 10 мин ни в одном из наблюдений. Средний объем кровопотери, который был проанализирован на основании анестезиологических карт, статистически значимо не различался в обеих группах и составил при РАФ 19±2 мл, при ЛФ 23±3,2 мл (p=0,264).

В обеих группах отмечены интраоперационные осложнения, однако это не привело к конверсии доступа ни в одном из наблюдений. В ходе РАФ у 1 пациента ретрактором была повреждена капсула печени, у 1 — наблюдалось кровотечение (<50 мл) из короткой желудочной артерии, и еще у 1 — повреждение медиастинальной плевры слева. Кровотечения из паренхимы печени и короткой артерии желудка были остановлены при помощи электрокоагуляции и гармонического диссектора; дефект плевры был ушит с последующим дренированием левой плевральной полости. При лапароскопических операциях у 1 больного вследствие электротравмы образовался серозно-мышечный дефект передней стенки желудка, который ушили отдельными узловыми швами; у 1 — отмечено кровотечение из троакарной раны, которое было остановлено при помощи электрокоагуляции.

При анализе осложнений в послеоперационном периоде применяли шкалу Clavien—Dindo. В группе РАФ у 1 пациента наблюдали явления умеренной дисфагии, еще у 1 — по данным рентгеноскопии был выявлен гастростаз, с которым удалось справиться консервативно в течение одной госпитализации. Кроме того, в группе РАФ у 1 (3%) пациента на 1-е сутки был диагностирован пневмоторакс, потребовавший дренирования плевральной полости. На 3-и сутки после полного расправления легкого и рентгенологического контроля дренаж был удален.

В группе ЛФ у 2 (6%) пациентов наблюдали умеренную дисфагию, у 1 (3%) — в течение 4 сут по-

Таблица 2. **Непосредственные результаты операций (n=64)**
Table 2. **Surgical short-term outcomes (n=64)**

Показатель	РАФ (n=32)	ЛФ (n=32)	p
Время операции, мин	125±6,6	153,2±8	0,009
Кровопотеря, мл	19±2	23±3,2	0,264
Интраоперационные осложнения, абс. (%)	3 (9)	2 (6)	0,642
Послеоперационные осложнения (Clavien—Dindo), абс. (%)	3 (9)	5 (15)	0,450
I	0	0	
II	2 (6)	3 (9)	
IIIa	1 (3)	1 (3)	
IIIb	—	1 (3)	
Средняя оценка по визуальной аналоговой шкале боли, балл	4,93±0,1	5,01±0,2	0,668
Продолжительность пребывания в стационаре, дни	7,8±0,38	9,7±0,49	0,003
Повторные операции в течение 30 дней, абс. (%)	0	1 (3)	0,314

Примечание. РАФ — робот-ассистированная фундопликация; ЛФ — лапароскопическая фундопликация.

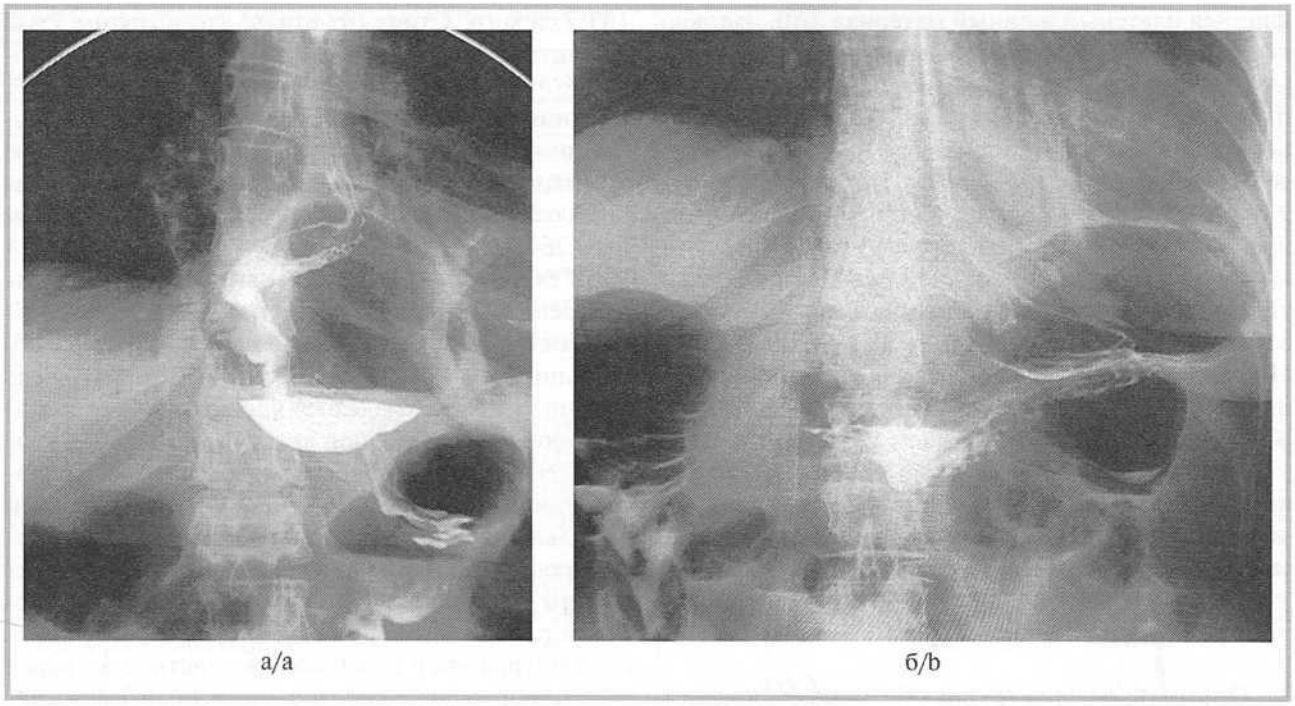

Рис. 2. **Рентгенография пищевода и желудка.**
а — 3-е сутки послеоперационного периода; б — 2-е сутки после повторного хирургического вмешательства.

Fig. 2. **X-ray examination of esophagus and stomach.**
a — post-operative day 3; b — post-operative day 2 after relaparoscopy.

сле операции сохранялся парез кишечника. На фоне консервативных мероприятий, инфузионной и спазмолитической терапии был достигнут положительный эффект. В группе ЛФ у 1 (3%) пациента был также диагностирован пневмоторакс, который потребовал дренирования плевральной полости. Один пациент на 3-и сутки был оперирован повторно в связи с миграцией желудка в заднее средостение и его ущемлением ушитыми ножками диафрагмы **(рис. 2, а)**. В ходе релапароскопии были сняты швы с медиальных ножек диафрагмы позади и кпереди от антирефлюксной манжетки, желудок был низведен в брюшную полость, повторно выполнена задняя и передняя крурорафия **(рис. 2, б)**. Последующий операционный период протекал без особенностей, пациент был выписан домой на 5-е сутки после повторной операции.

Таким образом частота развития послеоперационных осложнений, которые потребовали хирургической коррекции (Clavien—Dindo 3a, 3b), статистически значимо не различалась (p=0,555) и составила в группе РАФ 3% (n=1), в группе ЛФ 6% (n=2).

Кроме количества и структуры осложнений, в послеоперационном периоде оценивали выраженность боли по визуальной аналоговой шкале (ВАШ). Средняя оценка по ВАШ статистически значимо не различалась (p=0,668) и составила в группе РАФ 4,93±0,1 балла, в группе ЛФ 5,01±0,2 балла. Средняя длительность пребывания больных в стационаре была статистически значимо меньше (p=0,003) в группе РАФ и составила 7,8±0,38 сут, в группе ЛФ — 9,7±0,49 сут.

Обсуждение

При анализе мировой литературы нам удалось найти <20 публикаций, посвященных сравнению результатов робот-ассистированной и лапароскопических операций при ГПОД и РЭ. В большинстве работ при сравнении обеих методик не найдено статистически значимых различий в частоте развития интра- и послеоперационных осложнений, конверсий, длительности пребывания больных в стационаре, частоте рецидивов. Проанализировав опыт наших коллег, мы исключили из исследования пациентов с кардиальными ГПОД.

В одной из первых работ, посвященных сравнению ЛФ и РАФ, W. Melvin и соавт. [8] отмечали безопасность и эффективность РАФ. В сравниваемых группах не было статистически значимых различий по частоте развития периоперационных осложнений, длительности пребывания больных в стационаре, количеству рецидивов, однако продолжительность РАФ была в среднем на 45 мин больше, чем ЛФ. В нашем исследовании средняя длительность РАФ оказалась значительно меньше (p=0,009). Одной из причин этого может быть использование нами РХК более нового поколения, а также ускорение

этапов иссечения грыжевого мешка и формирования фундопликационной манжетки.

В 2010 г. коллективом авторов во главе с S. Markar [9] был проведен метаанализ, который включил 6 исследований и суммарно 226 пациентов, которым была выполнена как ЛФ, так и РАФ по Ниссену. Статистически значимой разницы по частоте развития интраоперационных осложнений (p=0,202), а также длительности пребывания больных в стационаре (p=0,327) для двух групп выявлено не было. Мы также не выявили статистически значимой разницы по частоте развития интраоперационных осложнений (p=0,450). При этом продолжительность пребывания в стационаре у пациентов именно с кардиофундальными и субтотальными ГПОД оказалась статистически значимо меньше в группе РАФ (p=0,003). Как и в нашей работе, авторы не выявили статистически значимой разницы по частоте развития послеоперационных осложнений (p=0,450 и p=0,902 соответственно).

Стоит отметить, что работы первого десятилетия применения РХК в антирефлюксной хирургии характеризуются небольшим количеством наблюдений — не более 60. Кроме того, авторы включали в исследование пациентов с преимущественно кардиальными ГПОД. В некоторых работах за последние 10 лет сообщается о возможном преимуществе РХК у пациентов с большими и/или рецидивными ГПОД [10, 11].

B. Soliman и соавт. [10] ретроспективно сравнили непосредственные результаты лечения 293 пациентов, при этом у 70% были ГПОД III или IV типа в соответствии с международной классификацией. Авторы выявили снижение частоты развития послеоперационных осложнений при использовании РХК — 6,3% против 19,2% при лапароскопическом доступе (p=0,001) и, как следствие, уменьшение длительности пребывания больных в стационаре (p=0,003). В нашем исследовании продолжительность пребывания пациентов в стационаре также оказалось меньше в группе РАФ (p=0,003). Эти данные подтверждают скорейшее восстановление пациентов после робот-ассистированных операций за счет уменьшения интраоперационной травмы вследствие более прецизионной хирургической техники, которую обеспечивает РХК (трехмерная визуализация операционного поля высокой четкости с десятикратным увеличением и 7 степеней свободы роботических инструментов).

S. O'Connor и соавт. [11] ретроспективно сравнили 2 группы пациентов, сопоставимых по возрасту, индексу массы тела, периоперационному риску и сопутствующим заболеваниям. В одну из них вошли 114 пациентов, которые были оперированы по поводу параэзофагеальной ГПОД (II тип) с применением РХК, при этом у 24,5% пациентов эта операция была повторной. В группу традиционной лапароскопии были включены 278 пациентов, и только 12,9% из них были оперированы ранее. Исследователи не нашли достоверных различий по длительности операции (p=0,681) и частоте развития периоперационных осложнений (p=0,86). Однако при наблюдении в течение 1 года и более частота рентгенологических рецидивов в группе РАФ была достоверно ниже (13,3% против 32,8%; p=0,008). Таким образом, авторы приходят к выводу, что применение роботических технологий у пациентов с параэзофагеальными ГПОД дает технические преимущества по сравнению с традиционной лапароскопией. Улучшенная визуализация, точность движений и прецизионность диссекции, характерные для робот-ассистированных операций, по мнению авторов, играют важную роль при повторных операциях по поводу ГПОД, что отражается в снижении частоты рецидивов. Несмотря на то что в нашу работу не вошли пациенты с рецидивными ГПОД, считаем перспективным применение РХК при повторных операциях, однако необходимы собственные наблюдения и исследования.

И.В. Семенякин и соавт. [12] провели исследование, в которое вошли 363 пациента с различной степенью выраженности РЭ на фоне ГПОД. Всем пациентам выполняли фундопликацию по Ниссену. В 291 случае был выбран лапароскопический доступ, 72 пациента были оперированы с помощью РХК daVinci. По результатам исследования не выявлено преимуществ того или иного доступа. Однако авторы пришли к выводу о целесообразности применения РХК при повторных вмешательствах, с выраженным спаечным процессом, так как четкость и точность работы в 3D-изображении, нивелирование тремора рук хирурга обеспечивают презиционность хирургической техники и минимизируют риск развития интраоперационных осложнений.

Некоторые коллеги также отмечают более высокую стоимость робот-ассистированных операций по сравнению с лапароскопическими [8, 9]. В своей работе мы не проводили анализ экономической эффективности РАФ, однако робот-ассистированные операции очевидно дороже лапароскопических, хотя бы исходя из стоимости используемых инструментов. Исследования С.В. Берилавичуса и соавт. [13] на примере робот-ассистированных операций на поджелудочной железе подтверждают наши предположения. Кроме того, мы отказались от стандартного использования третьей руки РХК в пользу петлевого ретрактора для отведения печени, в том числе из экономических соображений, о чем сообщали в предыдущих публикациях [14].

Несмотря на отсутствие статистически значимой разницы по частоте развития послеоперационных осложнений (p=0,450), в группе ЛФ потребовалось больше времени для их коррекции, в том числе для повторной операции. Указанные причины получили отражение в разнице по количеству

дней, проведенных в стационаре, между группами. Меньшая продолжительность операции в группе РАФ (p=0,009), вероятнее всего, обусловлена более быстрым выполнением этапа мобилизации грыжевого мешка в группе РАФ за счет преимуществ РХК при работе в ограниченном анатомическом пространстве.

Заключение

Полученные результаты демонстрируют сопоставимую безопасность и эффективность лапароскопических и робот-ассистированных антирефлюксных операций. Роботизированный хирургический комплекс обеспечивает высокую прецизионность манипуляций за счет десятикратно увеличенного 3D-изображения операционного поля, удобство формирования интракорпорального шва, мобилизации желудка и грыжевого мешка в заднем средостении за счет технологии EndoWrist и эргономический комфорт хирурга. Эти преимущества РХК позволяют уменьшить продолжительность операции, а также длительность пребывания в стационаре у пациентов с кардиофундальными и субтотальными грыжами пищеводного отверстия диафрагмы по сравнению с лапароскопическими вмешательствами. Считаем целесообразным проведение сравнительного анализа отдаленных результатов ЛФ и РАФ, в том числе качества жизни больных. Перспективным представляется изучение робот-ассистированных операций у пациентов с рецидивными грыжами пищеводного отверстия диафрагмы.

Участие авторов:
Концепция и дизайн исследования — Р.Н. Комаров, С.В. Осминин
Сбор и обработка материала — Ф.П. Ветшев, С.В. Осминин, И.Р. Билялов
Статистическая обработка — С.В. Осминин, И.Р. Билялов
Написание текста — С.В. Осминин, И.Р. Билялов
Редактирование — Ф.П. Ветшев, А.В. Егоров

Авторы заявляют об отсутствии конфликта интересов.

Participation of authors:
Concept and design of the study — R.N. Komarov, S.V. Osminin
Data collection and processing — F.P. Vetshev, S.V. Osminin, I.R. Bilyalov
Statistical processing of the data — S.V. Osminin, I.R. Bilyalov
Text writing — S.V. Osminin, I.R. Bilyalov
Editing — F.P. Vetshev, A.V. Egorov

The authors declare no conflicts of interest.

ЛИТЕРАТУРА/REFERENCES

1. El-Serag HB, Sweet S, Winchester CC, Dent J. Update on the epidemiology of gastro-oesophageal reflux disease: a systematic review. *Gut*. 2014;63(6):871-880. https://doi.org/10.1136/gutjnl-2012-304269
2. Гринцов А.Г., Ищенко Р.В., Совпель И.В., Совпель О.В., Шаповалова Ю.А. Крурорафия с фундопликацией по Toupet в хирургическом лечении грыж пищеводного отверстия диафрагмы, осложненных гастроэзофагеальной рефлюксной болезнью. *Клиническая практика*. 2019;10(3):5-12.
Grintcov AG, Ishenko RV, Sovpel IV, Sovpel OV, Shapovalova JA. Hiatal hernia repair with Toupet fundoplication in surgical treatment of hiatal hernia, complicated by gastroesophageal reflux disease. *Klinicheskayta praktika*. 2019;10(3):5-12. (In Russ.). https://doi.org/10.17816/clinpract1035-12
3. Вовк Е.И., Седякина Ю.В., Шамуилова М.М., Носова А.В., Курджиева С.С., Верткин А.Л. Гастроэзофагеальная рефлюксная болезнь в практике терапевта поликлиники: terra incognita. *Consilium Medicum*. 2020;22(8):9-26.
Vovk EI, Sediakina LV, Shamuilova MM, Nosova AV, Kurdgieva SS, Vertkin AL. Gastroesophageal reflux disease in the practice of the therapist of the polyclinic: terra incognita. *Consilium Medicum*. 2020;22(8):9-26. (In Russ.). https://doi.org/10.26442/20751753.2020.8.200317
4. Ивашкин В.Т., Маев В.И., Трухманов А.С., Баранская Е.К., Дронова О.Б., Зайратьянц О.В., Сайфутдинов Р.Г., Шептулин А.А., Лапина Т.Л., Пирогов С.С., Кучерявый Ю.А., Сторонова О.А., Андреев Д.Н. Клинические рекомендации Российской гастроэнтерологической ассоциации по диагностике и лечению гастроэзофагеальной рефлюксной болезни. *Российский журнал гастроэнтерологии, гепатологии, колопроктологии*. 2017;27(4):75-95.
Ivashkin VT, Mayev IV, Trukhmanov AS, Baranskaya YK, Dronova OB, Zayratyants OV, Sayfutdinov RG, Sheptulin AA, Lapina TL, Pirogov SS, Kucheryavy YuA, Storonova OA, Andreyev DN. Diagnostics and treatment of gastroesophageal reflux disease: clinical guidelines of the Russian gastroenterological association. *Rossiiskii zhurnal gastroenterologii, gepatologii, koloproktologii*. 2017;27(4):75-95. (In Russ.). https://doi.org/10.22416/1382-4376-2017-27-4-75-95
5. Пучков К.В., Филимонов В.Б. *Грыжи пищеводного отверстия диафрагмы*. М.: Медпрактика-М; 2003.
Puchkov KV, Filimonov VB. *Gryzhi pishchevodnogo otverstiya diafragmy*. M.: Medpraktika-M; 2003. (In Russ.).
6. Nicholas Stylopoulos, David W Rattner. The history of hiatal hernia surgery: from Bowditch to laparoscopy. *Ann Surg*. 2005;241(1):185-193. https://doi.org/10.1097/01.sla.0000149430.83220.7f
7. Dallemagne B, Weerts JM, Jeahes C, Markiewicz S. Results of laparoscopic Nissen fundoplication. *Hepatogastroenterology*. 1998;45(23):1338-1343.
8. Melvin WS, Needleman BJ, Krause KR, Schneider C, Ellison EC. Computer-Enhanced vs. Standard Laparoscopic *Antireflux Surg*. 2002;6(1):11-16. https://doi.org/10.1016/s1091-255x(01)00032-4
9. Markar SR, Karthikesalingam AP, Hagen ME, Talamini M, Horgan S., Wagner OJ. Robotic vs. laparoscopic Nissen fundoplica-

tion for gastro-oesophageal reflux disease: systematic review and meta-analysis. *Int J Med Robot*. 2010;6(2):125-131. https://doi.org/10.1002/rcs.309

10. Soliman BG, Nguyen DT, Chan EY, Chihara RK, Meisenbach LM, Graviss EA, Kim MP. Robot-assisted hiatal hernia repair demonstrates favorable short-term outcomes compared to laparoscopic hiatal hernia repair. *Surg Endosc*. 2020;34(6):2495-2502. https://doi.org/10.1007/s00464-019-07055-8

11. O'Connor SC, Mallard M, Desai SS, Couto F, Gottlieb M, Ewing A, Cobb WS, Carbonell AM, Warren JA. Robotic Versus Laparoscopic Approach to Hiatal Hernia Repair: Results After 7 Years of Robotic Experience. *Am Surg*. 2020;86(9):1083-1087. https://doi.org/10.1177/0003134820943547

12. Семенякин И.В., Луцевич О.Э., Галлямов Э.А.и др. Сравнительный анализ лапароскопический и робот-ассистированной фундопликации при грыжах пищеводного отверстия диафрагмы. *Московский хирургический журнал*. 2019;4:54-59. Semenyakin IV, Lutsevich OE, Galliamov EA, et al. A comparative analysis of the laparoscopic and robot-assisted laparoscopic fundoplication for the hiatal hernia. *Moskovskii khirurgicheskii zhurnal*. 2019;4:54-59. (In Russ.). https://doi.org/10.17238/issn2072-3180.2019.4.54-59

13. Берелавичус С.В., Кригер А.Г., Титова Н.Л., Смирнов А.В., Поляков И.С., Калдаров А.Р., Сон А.И. Себестоимость робот-ассистированных и лапароскопических операций. *Хирургия. Журнал им. Н.И. Пирогова*. 2015;4:31-34. Berelavichus SV, Kriger AG, Titova NL, Smirnov AV, Poliakov IS, Kaldarov AR, Son AI. Cost price of robot-assisted and laparoscopic operations. *Khirurgiya*. 2015;4:31-34. (In Russ.). https://doi.org/10.17116/hirurgia2015431-34

14. Ветшев Ф.П., Черноусов А.Ф., Осминин С.В., Хоробрых Т.В., Чесарев А.А. Робот-ассистированные операции у больных с большими и гигантскими грыжами пищеводного отверстия диафрагмы. *Эндоскопическая хирургия*. 2019;25(1):5-11. Vetshev FP, Chernousov AF, Osminin SV, Khorobryh TV, Chesarev AA. Robot-assisted surgery in patients with gianthiatal hernia. *Endoscopicheskaya khirurgiya*. 2019;25(1):5-11. (In Russ.). https://doi.org/10.17116/endoskop2019250115

Поступила 24.11.2021

Received 24.11.2021

Принята к печати 21.12.2021

Accepted 21.12.2021

Эндоскопическая хирургия
2022, т. 28, №2, с. 24–33
https://doi.org/10.17116/endoskop20222802124

Endoscopic Surgery =
Endoskopicheskaya khirurgiya 2022, vol. 28, no 2, pp. 24–33
https://doi.org/10.17116/endoskop20222802124

Результаты выполнения эндоскопической гемитиреоидэктомии посредством «безгазового» подмышечного доступа

© И.А. КУРГАНОВ[1], М.Ш. МАМИСТВАЛОВ[1], С.И. ЕМЕЛЬЯНОВ[1], Д.Ю. БОГДАНОВ[1], Д.В. ЛУКЬЯНЧЕНКО[2], И.С. УСМАНОВ[1]

[1]ФГБОУ ВО «Московский государственный медико-стоматологический университет им. А.И. Евдокимова» Минздрава России, Москва, Россия;
[2]Больница Центросоюза Российской Федерации, Москва, Россия

Резюме

Цель исследования. Оценка результатов выполнения эндоскопической гемитиреоидэктомии посредством «безгазового» подмышечного доступа по сравнению с традиционными открытыми операциями на щитовидной железе.

Материал и методы. Изучены результаты хирургического лечения 68 пациентов с заболеваниями щитовидной железы. Исследуемую группу составили 33 пациента, которым была проведена эндоскопическая операция в объеме гемитиреоидэктомии посредством «безгазового» подмышечного доступа. В контрольную группу вошли 35 больных, у которых была выполнена гемитиреоидэктомия из открытого доступа.

Результаты. При проведении эндоскопических операций наблюдалось увеличение средней продолжительности вмешательства (159,5±62,1 мин против 54,6±15,7 мин; $p<0,01$), сроков послеоперационного дренирования (3,4±0,5 сут против 1,2±0,5 сут; $p<0,05$), объема отделяемого по дренажу (203,9±59,4 мл против 25,5±7,1 мл; $p<0,01$) и продолжительности госпитализации (6,4±1,3 сут против 4,1±1,6 сут; $p<0,05$). Объем интраоперационной кровопотери (21,2±8,8 мл против 19,7±7,9 мл; $p>0,05$) и длительность потребности в послеоперационном парентеральном обезболивании (2,3±0,5 сут против 2,5±0,6 сут; $p>0,05$) были сопоставимы между группами. Общая частота развития осложнений была больше в исследуемой группе (27,3% против 5,7%; $p<0,05$), однако разница была связана с частотой возникновения плекситов плечевого сплетения (7 (21,2%) случаев) вследствие особенностей доступа и продолжительности вмешательства. При этом во время первых 17 операций плексит был зафиксирован у 6 (35,3%) пациентов, а при последующих 16 вмешательствах — всего у 1 (6,3%). Пациенты в исследуемой группе оказались заметно более удовлетворены проведенным лечением в целом и косметическим исходом операции в частности. Общую удовлетворенность лечением на 5 баллов оценили 72,7% больных после эндоскопической операции и 25,7% — после традиционного вмешательства ($p<0,01$). Косметический результат на 5 баллов оценили 81,8 и 8,6% пациентов соответственно ($p<0,01$).

Заключение. Эндоскопическая гемитиреоидэктомия посредством «безгазового» подмышечного доступа по сравнению с традиционной операцией характеризуется сопоставимым уровнем эффективности и безопасности с точки зрения риска развития специфических для тиреоидной хирургии осложнений. Ранний послеоперационный период после эндоскопической гемитиреоидэктомии отличается более длительным течением, однако в отдаленном послеоперационном периоде пациенты демонстрируют значительно больший уровень удовлетворенности косметическим исходом операции и проведенным лечением в целом.

Ключевые слова: *эндоскопическая гемитиреоидэктомия, щитовидная железа, тиреоидэктомия, эндокринная хирургия, эндоскопическая хирургия.*

ИНФОРМАЦИЯ ОБ АВТОРАХ:
Курганов И.А. — https://orcid.org/0000-0003-0968-3955
Мамиствалов М.Ш. — https://orcid.org/0000-0001-5277-484X
Емельянов С.И. — https://orcid.org/0000-0002-2575-1842
Богданов Д.Ю. — https://orcid.org/0000-0003-0631-5487
Лукьянченко Д.В. — https://orcid.org/0000-0001-6687-1624
Усманов И.С. — https://orcid.org/0000-0001-9068-9777
Автор, ответственный за переписку: Курганов И.А. — e-mail: ikurganov@rambler.ru

КАК ЦИТИРОВАТЬ:
Курганов И.А., Мамиствалов М.Ш., Емельянов С.И., Богданов Д.Ю., Лукьянченко Д.В., Усманов И.С. Результаты выполнения эндоскопической гемитиреоидэктомии посредством «безгазового» подмышечного доступа. *Эндоскопическая хирургия*. 2022;28(2):24–33. https://doi.org/10.17116/endoskop20222802124

Results of performance of endoscopic hemithyroidectomy through «gasless» axillary approach

© I.A. KURGANOV[1], M.SH. MAMISTVALOV[1], S.I. EMELYANOV[1], D.YU. BOGDANOV[1], D.V. LUKYANCHENKO[2], I.S. USMANOV[1]

[1]Yevdokimov Moscow State University of Medicine and Dentistry, Moscow, Russia;
[2]Centrosoyuz Hospital, Moscow, Russia

Abstract

Objective. To study our own results of performing endoscopic hemithyroidectomy through «gasless» axillary approach in comparison with the results of traditional open operations on the thyroid gland of the corresponding volume.

Material and methods. The results of surgical treatment of 68 patients with thyroid diseases were studied. The study group consisted of 33 patients who underwent endoscopic hemithyroidectomy through «gasless» axillary approach. The control group included 35 patients who underwent open hemithyroidectomy.

Results. During endoscopic operations, there was an increase in the average duration of the intervention (159.5±62.1 versus 54.6±15.7 min; $p<0.01$), the time of postoperative drainage (3.4±0.5 versus 1.2±0.5 days; $p<0.05$), drainage volume (207.5±58.2 versus 25.5±7.1 ml; $p<0.05$) and duration of hospitalization (6.4±1.3 versus 4.1±1.6 days; $p<0.05$). The volume of intraoperative blood loss (21.2±8.8 versus 19.7±7.9 ml; $p>0.05$) and the duration of the need for postoperative parenteral anesthesia (2.3±0.5 versus 2.5±0.6 days; $p>0.05$) were comparable between groups. The overall complication rate was higher in the study group (27.3% versus 5.7%; $p<0.05$), however, the difference was associated with the incidence of brachial plexitis (7 cases; 21.2%) due to the characteristics of surgical approach and duration of operation. At the same time, during the first 17 operations, plexitis was recorded in 6 patients (35.3%), and in the subsequent 16 operations, plexitis was noted in only 1 case (6.3%). Patients in the study group were significantly more satisfied with the treatment in general and the cosmetic outcome of the operation in particular. Overall satisfaction with the treatment with a score of «5» was noted by 72.7% of patients after endoscopic surgery and by 25.7% of patients after traditional intervention ($p<0.01$). The cosmetic result was rated with a score of «5» by 81.8% and 8.6% of patients, respectively ($p<0.01$).

Conclusion. Endoscopic hemithyroidectomy through «gasless» axillary approach in comparison with traditional surgery is characterized by a comparable level of efficacy and safety in terms of the risk of complications specific to thyroid surgery. The early postoperative period after endoscopic hemithyroidectomy is characterized by a longer course, however, in the long-term postoperative period, patients demonstrate a significantly higher level of satisfaction with the cosmetic outcome of the operation and with the treatment in general.

Keywords: *endoscopic hemithyroidectomy, thyroid gland, thyroidectomy, endocrine surgery, endoscopic surgery.*

INFORMATION ABOUT THE AUTHORS:
Kurganov I.A. — https://orcid.org/0000-0003-0968-3955
Mamistvalov M.Sh. — https://orcid.org/0000-0001-5277-484X
Emelyanov S.I. — https://orcid.org/0000-0002-2575-1842
Bogdanov D.Yu. — https://orcid.org/0000-0003-0631-5487
Lukyanchenko D.V. — https://orcid.org/0000-0001-6687-1624
Usmanov I.S. — https://orcid.org/0000-0001-9068-9777
Corresponding author: Kurganov I.A. — e-mail: ikurganov@rambler.ru

TO CITE THIS ARTICLE:
Kurganov IA, Mamistvalov MSh, Emelyanov SI, Bogdanov DYu, Lukyanchenko DV, Usmanov IS. Results of performance of endoscopic hemithyroidectomy through «gasless» axillary approach. *Endoscopic Surgery = Endoskopicheskaya khirurgiya.* 2022;28(2):24–33. (In Russ.). https://doi.org/10.17116/endoskop20222802124

Введение

Объем оперативного вмешательства, равный гемитиреоидэктомии, в настоящее время считается адекватным при различных заболеваниях щитовидной железы (ЩЖ). При этом ранее наблюдаемое стремление к максимальному расширению объема операции на ЩЖ для обеспечения наибольшей радикальности сменилось на тенденцию к органосохраняющему лечению, что, в частности, нашло свое отражение клинических рекомендациях по диагностике и лечению узлового зоба [1]. В этих рекомендациях отмечается, что гемитиреоидэктомия показана у пациентов с доброкачественными образованиями ЩЖ по данным тонкоигольной пункционной аспирационной биопсии (ТПАБ), фолликулярной неоплазией, а также с атипией неопределенного значения, выявленной при повторной пункции. В наиболее современных клинических рекомендациях по дифференцированному раку ЩЖ, опубликованных в 2020 г. [2], гемитиреоидэктомия также рекомендована больным папиллярным раком ЩЖ из группы низкого риска (не имеющих семейного анамнеза рака ЩЖ и предшествующего облучения зоны головы и шеи) с целью уменьшения хирургической травмы и повышения качества жизни в послеоперационном периоде.

Другой важнейшей тенденцией в хирургии ЩЖ является внедрение эндохирургических технологий. В частности, относительно широкое распространение получила методика эндоскопической гемитиреоидэктомии, которая осуществляется как в варианте с инсуффляцией газовой смеси для поддержания объема рабочего пространства, так и в «безгазовом» варианте с использованием различных ретракторов и лифтинговых систем [3—5]. В то же время следует отметить, что наибольшее распространение среди эндохирургических операций получил способ эндоскопической гемитиреоидэктомии посредством подмышечного (аксиллярного) «безгазового» доступа, выполняемой у пациентов с доброкачественными узловыми образованиями ЩЖ.

По данным ряда исследований, эндоскопические операции на ЩЖ из подмышечного «безгазового» доступа, в том числе в объеме гемитиреоидэктомии, характеризуются сопоставимыми с традиционными операциями результатами с точки зрения безопасности и эффективности. Такие показатели, как объем интраоперационной кровопотери, уровень болевого синдрома, частота развития осложнений, длительность пребывания больных в стационаре, не демонстрируют принципиальных различий между эндоскопическими и открытыми операциями [6, 7]. В то же время выделены преимущества эндоскопических оперативных вмешательств относительно отдаленных результатов, связанные с косметическими исходами и степенью удовлетворенности пациентов результатами проведенного лечения [8, 9]. Кроме того, имеются данные, что после эндоскопических операций на ЩЖ из подмышечного «безгазового» доступа не встречаются нарушения акта глотания, обусловленные спаечными сращениями в области претрахеальных мышц, которые могут возникать после традиционной открытой операции, негативно влияя на послеоперационное качество жизни [10]. В принципе, возможность повышения послеоперационного качества жизни называется одной из главных перспектив применения эндоскопических технологий в хирургии ЩЖ, в частности при выполнении гемитиреоидэктомии [11].

В настоящее время в целом наблюдается процесс дальнейшего внедрения и изучения методики эндоскопической гемитиреоидэктомии. Предлагается дополнение оперативного вмешательства вспомогательными технологиями, направленными на улучшение условий идентификации анатомических структур, например флюоресцентный осмотр в околоинфракрасной области спектра [12]. Разрабатываются рекомендации, связанные с особенностями оперативной техники во время вмешательств, проводимых по поводу злокачественных узловых образований [13]. При этом отсутствие стандартизированных подходов в эндохирургии ЩЖ, необходимость подробного анализа ранних и отдаленных результатов формируют потребность в продолжении изучения способов эндохирургических операций на ЩЖ, в том числе методики эндоскопической гемитиреоидэктомии посредством «безгазового» подмышечного доступа.

Цель исследования — оценка результатов эндоскопической гемитиреоидэктомии посредством «безгазового» подмышечного доступа в сравнении с результатами традиционных открытых операций на ЩЖ соответствующего объема.

Материал и методы

В основу проведенного проспективного когортного исследования положен анализ результатов хирургического лечения 68 пациентов с заболеваниями ЩЖ. Исследуемую группу составили 33 пациента, которым была проведена эндоскопическая операция в объеме гемитиреоидэктомии посредством «безгазового» подмышечного доступа. В контрольную группу вошли 35 больных, у которых была выполнена гемитиреоидэктомия из традиционного открытого доступа. С учетом стадии внедрения методики, включающей ее освоение, нами было принято решение ограничить контингент пациентов только больными с доброкачественными узловыми образованиями ЩЖ. Все оперативные вмешательства были выполнены с 2018 по 2021 г. на клинической базе кафедры эндоскопической хирургии ФДПО Московского государственного медико-стоматологического университета им. А.И. Евдокимова, в больнице Центросоюза Российской Федерации.

С учетом нормативной базы, дизайна исследования и особенностей выбранного оперативного доступа в исследуемой группе нами были избраны следующие *критерии включения* пациентов: возраст 18 лет и старше; узловой или многоузловой зоб при локализации патологического процесса в одной доле ЩЖ; доброкачественный характер образования или образований (ультразвуковая картина в диапазоне TIRADS 2-3; морфологическая картина биопсийного материала, полученного при ТПАБ, соответствующая Bethesda II или Bethesda IV); диаметр образования не более 6,0 см; объем ЩЖ не более 70 мл; добровольно высказанное согласие пациента на операцию и участие в исследовании.

В качестве *критериев отказа от включения* пациентов были приняты следующие: наличие противопоказаний к плановому оперативному лечению или общей анестезии; подозрение на злокачественный характер образования ЩЖ; индекс массы тела (ИМТ) >35 кг/м^2; наличие тиреоидита или диффузного токсического зоба; синдром множественных эндокринных неоплазий; сопутствующие заболевания околощитовидных желез (ОЩЖ); предшествующие операции и/или облучение в области шеи.

Критериями исключения больных из исследования были выявление у пациента в ходе предоперацион-

ного обследования или интраоперационно заболевания, влияющего на объем и характер оперативного вмешательства; невыполнение рекомендаций лечащего врача в послеоперационном периоде; отказ от прохождения контрольного обследования.

Результаты, зафиксированные в ходе исследования, оценивались с применением статистических методик, соответствующих виду полученных данных. Статистическая значимость различий качественных показателей оценивалась посредством расчета критерия χ^2 Пирсона при помощи таблиц сопряженности. В тех случаях, когда математическое ожидание значений в любой из ячеек таблицы с заданными границами оказывалось меньше 10, производился расчет точного критерия Фишера. Статистическую значимость различий количественных показателей оценивали посредством расчета критерия *t* Стьюдента (при распределении данных, близком к нормальному) или непараметрического критерия *U* Манна—Уитни (при распределении данных, отличном от нормального). Во всех случаях различия между исследуемой и контрольной группами считали статистически значимыми при $p<0,05$; статистически высокозначимыми при $p<0,01$. Для количественных показателей также проводили расчет доверительных интервалов для статистической вероятности, равной 95,0%.

В рамках подготовки к оперативному вмешательству все пациенты проходили комплексное обследование, включавшее методы лабораторной и визуализационной диагностики. Результаты оценки предоперационных показателей и проведенного обследования представлены в **табл. 1**.

Как демонстрируют представленные в **табл. 1** данные, сравниваемые группы были сопоставимы по всем предоперационным показателям, что подтверждается отсутствием статистически значимых различий ($p>0,05$ для всех показателей). Следует отметить, что преобладающей категорией пациентов были женщины в возрасте от 30 до 40 лет. ИМТ больных, включенных в исследование, чаще всего соответствовал нормальному или в незначительной степени избыточному.

Всего гемитиреоидэктомия была проведена по поводу 32 (47,1%) правосторонних и 36 (52,9%) левосторонних узловых образований. Многоузловой зоб был отмечен у 7 (21,2%) пациентов в исследуемой группе и у 8 (22,9%) — в контрольной ($p>0,05$). Размер узлового образования ЩЖ максимально достигал 5,9 см в исследуемой группе и 5,8 см — в контрольной. Максимальный объем ЩЖ в группах сравнения был равен 69,3 и 68,8 мл соответственно. По данным морфологического исследования материала, полученного при ТПАБ, результат, соответствующий Bethesda II (доброкачественный процесс), был получен в 43 (63,2%) случаях, соответствующий Bethesda IV (фолликулярная неоплазия или подозрение на нее) — в 25 (36,8%). При этом показанием к оперативному лечению при Bethesda II был большой размер узлового образования или его быстрый рост по данным динамического наблюдения. В большинстве случаев у пациентов имелось эутиреоидное состояние (61 (89,7%) случай), у 7 (10,3%) больных был выявлен тиреотоксикоз, обусловленный функциональной автономией узла ЩЖ.

Оперативная техника. В исследуемой группе все оперативные вмешательства были выполнены посредством «безгазового» подмышечного эндоскопического доступа, при котором все инструменты вводились через один разрез в подмышечной области, осуществляемый по нижнему краю большой грудной мышцы на стороне расположения патологического очага. Для обеспечения экспозиции и необходимого объема рабочего пространства во всех случаях применялся специализированный ретрактор Modena. В качестве основного рабочего инструмента для разделения тканей использовали эндоскопические ультразвуковые ножницы. Эндоскопическое оперативное вмешательство выполняли в 5 этапов: осуществление кожного доступа и создание первичной полости **(рис. 1 на цв. вклейке)**, осуществление доступа непосредственно к ЩЖ **(рис. 2 на цв. вклейке)**, соб-

***Таблица 1.* Данные, полученные в процессе предоперационного обследования пациентов в исследуемой и контрольной группах**

***Table 1.* Data obtained during the preoperative examination of patients in the study and control groups**

Показатель	Исследуемая группа (n=33)	Контрольная группа (n=35)	p
Мужчины/женщины, абс. (%)	5 (15,2)/28 (84,8)	6 (17,1)/27 (82,9)	>0,05
Возраст, годы	37,4±10,8	38,1±11,3	>0,05
ИМТ, кг/м²	25,7±7,5	24,6±6,9	>0,05
Правостороннее/левостороннее узловое образование (по данным УЗИ), абс. (%)	14 (42,4)/19 (57,6)	18 (51,4)/17 (48,6)	>0,05
Средний размер узла (по данным УЗИ), см	4,4±1,3	4,3±1,5	>0,05
Средний объем ЩЖ (по данным УЗИ), мл	56,1±10,4	58,3±11,6	>0,05
Bethesda II/Bethesda IV (по данным ТПАБ), абс. (%)	20 (60,6)/13 (39,4)	23 (65,7)/12 (34,3)	>0,05
Эутиреоз/тиреотоксикоз (при наличии тиреотоксической аденомы), абс. (%)	29 (87,9)/4 (12,1)	32 (91,4)/3 (8,6)	>0,05

Примечание. ИМТ — индекс массы тела; УЗИ — ультразвуковое исследование; ЩЖ — щитовидная железа; ТПАБ — тонкоигольная пункционная аспирационная биопсия.

ственно гемитиреоидэктомия **(рис. 3—5 на цв. вклейке)**, экстракция препарата и закрытие доступа. Более подробно описание этапов оперативного вмешательства, в частности особенностей формирования безопасного рабочего пространства, нами представлено в предыдущих публикациях [14, 15]. В контрольной группе все операции были проведены в соответствии с типичной экстрафасциальной методикой.

Результаты

Для анализа результатов выполненных операций в исследуемой и контрольной группах нами были зафиксированы основные интраоперационные показатели и данные, характеризующие течение послеоперационного периода **(табл. 2)**.

Полученные в ходе исследования данные продемонстрировали, что при выполнении эндоскопической гемитиреоидэктомии средняя продолжительность была в 2,9 раза больше, чем при проведении традиционной операции, что представляло собой высокозначимую разницу ($p<0,01$). При этом большую часть времени эндоскопического вмешательства занимали этапы формирования доступа к ЩЖ (первые 3 этапа операции). На долю данных этапов пришлось в среднем 63,8% времени всего вмешательства. При проведении открытой гемитиреоидэктомии доступ к ЩЖ занял в среднем 22,7% от всей продолжительности операции.

Частота идентификации анатомических структур (возвратный гортанный нерв, ОЩЖ на стороне выполнения операции) не продемонстрировала статистически значимой разницы между группами сравнения. При этом доля идентифицированных возвратных нервов в обеих группах приближалась к 90%, а обеих ОЩЖ — превосходила отметку в 90%. Объем кровопотери в обеих группах был минимальным (около 20 мл) и не имел статистически значимых различий.

Частота развития осложнений была статистически значимо больше в исследуемой группе. Однако это связано со специфическим осложнением эндоскопического доступа — плекситом плечевого сплетения на стороне выполнения операции, который проявлялся парестезиями и частичной потерей кожной чувствительности в дистальных отделах верхней конечности. Причиной развития плекситов служило длительное вынужденное положение верхней конечности со стороны удаляемой доли ЩЖ во время операции. При этом следует отметить, что во время хронологически первых 17 эндоскопических гемитиреоидэктомий плексит был зафиксирован у 6 (35,3%) пациентов, а при последующих 16 вмешательствах — всего у 1 (6,3%). Данное сокращение частоты развития плекситов было связано с уменьшением длительности операции по мере накопления практического опыта и решением прерывать ход вмешательства через каждый час и выводить руку пациента в среднефизиологическое положение на 5—10 мин. В послеоперационном периоде клиническая картина плексита во всех случаях полностью разрешилась в течение 1—2-х суток после проведения вмешательства, самостоятельно или при помощи медикаментозной поддержки.

Среди других осложнений следует выделить по одному случаю временного одностороннего пареза голосовых связок в каждой из групп. Причем в случае эндоскопической операции парез развился у пациента с выделенным во время операции возвратным гор-

Таблица 2. **Основные интра- и послеоперационные результаты гемитиреоидэктомии в исследуемой и контрольной группах**

Table 2. **Main intraoperative and postoperative results of hemithyroidectomy in the study and control groups**

Показатель	Исследуемая группа (n=33)	Контрольная группа (n=35)	p
Среднее время операции, мин	159,5±62,1	54,6±15,7	<0,01
Среднее время этапа создания оперативного доступа, мин	101,8±38,3	12,4±4,4	<0,01
Идентификация возвратного гортанного нерва, абс. (%)	29 (87,9)	31 (88,6)	>0,05
Идентификация обеих ОЩЖ на стороне операции, абс. (%)	32 (97,0)	33 (94,3)	>0,05
Средний уровень кровопотери, мл	21,2±8,8	19,7±7,9	>0,05
Осложнения, абс. (%)	9 (27,3)	2 (5,7)	<0,05
временный парез голосовых связок	1 (3,0)	1 (2,9)	>0,05
кровотечение в раннем послеоперационном периоде	—	1 (2,9)	>0,05
перфорация кожных покровов в области ключицы	1 (3,0)	—	>0,05
плексит плечевого сплетения	7 (21,2)	—	<0,05
Продолжительность парентерального обезболивания, сут	2,3±0,5	2,5±0,6	>0,05
Средний срок дренирования послеоперационной раны, сут	3,4±0,5	1,2±0,5	<0,05
Среднее количество отделяемого по дренажу, мл	203,9±59,4	25,5±7,1	<0,01
Срок госпитализации, сут	6,4±1,3	4,1±1,6	<0,05
Длина сформированного рубца, см	7,9±0,4	5,8±0,5	<0,05

Примечание. ОЩЖ — околощитовидные железы.

танным нервом, а возникновение пареза мы объясняем техническими погрешностями во время идентификации нерва. Кроме того, в исследуемой группе был отмечен 1 случай перфорации кожных покровов в области ключицы на стороне операции, которая возникла во время создания субфасциального туннеля для доступа к ЩЖ вследствие избыточной диссекции клетчатки. В контрольной группе в раннем послеоперационном периоде у 1 пациента возникло кровотечение, что потребовало повторного оперативного вмешательства, ревизии операционной раны и наведения гемостаза. Необходимо заметить, что в исследуемой группе не было случаев конверсии доступа, а летальных исходов не зафиксировано ни в одной из групп сравнения.

При анализе показателей течения раннего послеоперационного периода было выявлено, что сроки потребности в парентеральном обезболивании не имели статистически значимых различий между группами. В то же время длительность дренирования и объем отделяемого по дренажу были статистически значимо больше после эндоскопических операций (в 2,8 и 8,0 раза соответственно), что объясняется увеличением площади разделенной во время доступа к ЩЖ жировой клетчатки.

Длительность пребывания пациентов в стационаре в исследуемой группе была в среднем в 1,6 раза больше, чем в контрольной ($p<0,05$), что было связано с необходимостью относительно продолжительного дренирования послеоперационной раны с целью профилактики жидкостных скоплений, а также с нашим желанием продлить наблюдение за оперированными пациентами в условиях стационара с учетом этапа освоения методики.

Длина рубца в подмышечной области у пациентов после эндоскопической гемитиреоидэктомии оказалась несколько больше (в 1,4 раза; $p<0,05$), чем на передней поверхности шеи у пациентов, перенесших открытое вмешательство. При этом особенностей в заживлении рубцов не выявлено.

По данным гистологического исследования удаленных макропрепаратов, коллоидный зоб был выявлен в исследуемой группе в 21 (63,6%) случае, в контрольной — в 22 (62,9%). Морфологическая картина, соответствующая аденоме ЩЖ, была зафиксирована в 12 (36,4%) и 13 (37,1%) случаях соответственно. Различия в распределении по гистологическому результату не были статистически значимыми ($p>0,05$).

Следует отметить, что у всех больных, у которых до операции был выявлен тиреотоксикоз, в послеоперационном периоде отмечен его регресс по данным лабораторной диагностики. Кроме того, ни в одной из групп не был выявлен рецидив узловых образований.

В отдаленном послеоперационном периоде, через 6 мес после оперативного вмешательства, мы опросили пациентов для субъективной оценки проведенного лечения. Пациентам предлагалось по 5-балльной шкале оценить общую удовлетворенность от проведенного лечения и косметический результат **(табл. 3)**.

Полученные результаты продемонстрировали, что в исследуемой группе пациенты были в заметно большей степени удовлетворены проведенным лечением в целом и косметическим результатом операции в частности. Статистически высокозначимыми ($p<0,01$) оказались различия в оценке общей удовлетворенности на 5 баллов и косметического результата на 5 и 3 балла. Статистически значимыми ($p<0,05$) были различия в оценке общей удовлетворенности на 4 балла и косметического результата на 4 балла.

При этом в целом удовлетворенность от проведенного лечения, соответствующую отличной и хорошей, отметили 30 (90,9%) пациентов, перенесших эндоскопическую гемитиреоидэктомию, и 27 (77,1%) больных, у которых было проведено открытое вмешательство ($p>0,05$). Отличные и хорошие космети-

Таблица 3. **Результаты субъективной оценки пациентами отдаленного послеоперационного периода в исследуемой и контрольной группах**

Table 3. **Results of subjective assessment by patients of the long-term postoperative period in the study and control groups**

Показатель	Исследуемая группа (n=33)	Контрольная группа (n=35)	p
Оценка общей удовлетворенности проведенным лечением, абс. (%)			
5 баллов	24 (72,7)	9 (25,7)	<0,01
4 балла	6 (18,2)	18 (51,4)	<0,05
3 балла	2 (6,1)	6 (17,1)	>0,05
2 балла	1 (3,0)	2 (5,7)	>0,05
1 балл	—	—	>0,05
Оценка косметического результата, абс. (%)			
5 баллов	27 (81,8)	3 (8,6)	<0,01
4 балла	5 (15,2)	15 (42,9)	<0,05
3 балла	1 (3,0)	14 (40,0)	<0,01
2 балла	—	2 (5,7)	>0,05
1 балл	—	1 (2,9)	>0,05

ческие результаты были заявлены в общей сложности 32 (96,7%) пациентами из исследуемой группы и 18 (51,4%) — из контрольной, различия статистически высокозначимы ($p<0,01$).

В среднем оценка общей удовлетворенности лечением больными составила 4,61±1,45 балла в исследуемой группе и 3,97±1,59 балла в контрольной ($p<0,01$), а удовлетворенности косметическим результатом — 4,79±0,94 и 3,49±1,65 балла соответственно ($p<0,01$).

Таким образом, проведение гемитиреоидэктомии в варианте эндоскопического подмышечного «безгазового» доступа положительно повлияло на возможность достижения отличного субъективного результата с точки зрения общей удовлетворенности лечением и удовлетворенности косметическим результатом.

Обсуждение

В соответствии с современными представлениями эндоскопическая гемитиреоидэктомия обеспечивает достаточный объем оперативного вмешательства во многих клинических ситуациях у пациентов с узловыми образованиями ЩЖ. При этом по сравнению с основными методиками эндоскопической тиреоидэктомии она характеризуется меньшим уровнем хирургической травмы и большей простотой освоения. Поэтому эндоскопическая гемитиреоидэктомия является оптимальным выбором для первоначального клинического внедрения эндоскопических технологий в хирургию ЩЖ при условии отказа от избыточного расширения показаний к тиреоидэктомии.

Проведенный анализ собственных результатов выполнения эндоскопической гемитиреоидэктомии посредством «безгазового» подмышечного доступа в сравнении с результатами традиционной открытой гемитиреоидэктомии продемонстрировал, что эндоскопическая методика имеет преимущества и недостатки.

В частности, при проведении эндоскопических операций наблюдалось существенное увеличение средней продолжительности вмешательства. В первую очередь оно было связано с технической сложностью оперативного доступа к удаляемой доле ЩЖ. И хотя по мере накопления практического опыта среднее время операции сокращалось и в дальнейшем можно ожидать такой же динамики, очевидно, что продолжительность эндоскопической операции всегда будет превышать длительность традиционной.

При этом такие показатели, как возможность интраоперационной идентификации анатомических структур (возвратный гортанный нерв, ОЩЖ), объем интраоперационной кровопотери, не различались в сравниваемых группах, что свидетельствует о технической и методологической обоснованности примененного эндоскопического подхода и создает предпосылки для его высокого уровня безопасности. О высоком уровне безопасности свидетельствует и анализ частоты развития осложнений, полученных после выполнения эндоскопической гемитиреоидэктомии. Несмотря на то что общая частота развития осложнений оказалась статистически значимо выше в случае эндоскопической методики, ее увеличение было связано со специфическим и некритичным осложнением в виде преходящего плексита плечевого сплетения. Кроме того, по мере освоения методики частота возникновения плексита значительно снизилась, и можно ожидать, что она в дальнейшем будет минимальной. При этом повышения риска развития тяжелых и характерных для тиреоидной хирургии осложнений, таких как повреждение возвратного нерва, зафиксировано не было.

Особенностью эндоскопических операций также оказался более длительный ранний послеоперационный период, что было связано в основном с необходимостью более продолжительного дренирования послеоперационной раны вследствие широкой диссекции жировой клетчатки на отрезке от подмышечной впадины до передней поверхности шеи. Это негативно повлияло на среднюю длительность пребывания пациентов исследуемой группы в стационаре, но не было причиной осложнений (например, сером) или повышения выраженности послеоперационного болевого синдрома. В то же время полученный опыт свидетельствует, что после эндоскопической гемитиреоидэктомии в раннем послеоперационном периоде требуется более длительное и внимательное наблюдение за пациентами.

Следует отметить, что средняя длина послеоперационного рубца оказалась несколько больше после эндоскопической гемитиреоидэктомии. Это было связано с необходимостью обеспечения принципа триангуляции эндоскопических инструментов. В то же время длина, цвет и форма рубца в подмышечной впадине в отличие от рубца на передней поверхности шеи практически не влияет на косметический результат операции и его восприятие пациентами, что подтверждено результатами их опроса. Полученные в результате опроса сведения подтвердили, что транслокация рубца в подмышечную впадину радикально позволяет улучшить косметические исходы оперативного лечения, что, в частности, оказывает влияние и на общую удовлетворенность пациентов проведенным лечением. При этом очевидно, что оценка отдаленных результатов эндоскопической гемитиреоидэктомии требует дальнейших изысканий с применением более объективных методов исследования.

Важнейшим результатом проведенного исследования стало подтверждение высокого уровня эффективности эндоскопической гемитиреоидэктомии посредством «безгазового» подмышечного доступа. Эффективность операции была подтверждена достижением во всех случаях необходимого клинического результата (удаление доли с образованием/образованиями, отсутствие конверсий доступа и тре-

буемый функциональный результат) и отсутствием рецидивов.

Полученные нами результаты применения методики эндоскопической гемитиреоидэктомии в целом продемонстрировали качественное сходство с данными, найденными при анализе работ других исследователей. Например, D. Lee и соавт. [16] провели сравнительное исследование результатов гемитиреоидэктомии посредством эндоскопического подмышечного, эндоскопического ретроаурикулярного и традиционного открытого доступов. В группах сравнения было проведено 50, 42 и 61 операция соответственно. Частота развития пареза голосовых связок, случайного удаления одной из ОЩЖ и возникновения гематомы послеоперационной раны не различалась между группами (p=0,447, p=0,519 и p=0,069 соответственно). После гемитиреоидэктомии из ретроаурикулярного доступа через 1 мес после операции были отмечены более выраженные, чем в других группах, нарушения глотания (p<0,001), а после вмешательства из подмышечного доступа через 3 мес после операции были более выражены парестезии в области передней грудной стенки (p=0,035). Удовлетворенность пациентов косметическим исходом после операций из подмышечного и ретроаурикулярного доступов была значительно выше, чем после традиционного вмешательства (p=0,001 и p=0,035 соответственно). В итоге авторы делают вывод, что гемитиреоидэктомия посредством эндоскопического подмышечного и эндоскопического ретроаурикулярного доступов характеризуется отличными хирургическими результатами, особенно с точки зрения косметических исходов. Однако замедленное восстановление глотания при ретроаурикулярном доступе и парестезии в области грудной клетки при подмышечном доступе могут быть отнесены к недостаткам примененных методов оперирования.

Следует отметить, что многие исследования эндоскопического «безгазового» подмышечного доступа для гемитиреоидэктомии посвящены его сравнению с другими видами эндоскопических подходов. K. Jantharapattana и соавт. [17] выполнили 22 гемитиреоидэктомии из эндоскопического «безгазового» подмышечного доступа. Средняя продолжителдьность операции составила 267,6±66,0 мин, объем кровопотери — 30,0 мл, количество отделяемого по дренажу — 81,5 мл, продолжительность пребывания пациентов в стационаре — 1,8 сут. При сравнении с результатами гемитиреоидэктомий (38 операций), выполненных при помощи эндоскопического подмышечного доступа с инсуффляцией газовой смеси, было отмечено отсутствие различий по частоте развития осложнений и уровне послеоперационного болевого синдрома. При этом доступ с инсуффляцией газа характеризовался более коротким средним временем вмешательства, сокращением объема интраоперационной кровопотери, меньшим объемом отделяемого по дренажу и сокращением сроков пребывания пациентов в стационарных условиях. D. Lee и соавт. [18] осуществили 177 эндоскопических гемитиреоидэктомий посредством подмышечного доступа и 113 эндоскопических гемитиреоидэктомий посредством ретроаурикулярного доступа. Возраст больных на момент постановки диагноза, размер и расположение образования, а также объем ЩЖ между сравниваемыми группами не различались. Средняя длительность операции и продолжительность пребывания пациентов в стационаре были короче при ретроаурикулярном доступе (p<0,001 и p=0,030), в то время как частота послеоперационных кровотечений была меньше при подмышечном доступе (p=0,021). G. Zheng и соавт. [19] выполнили по 150 операций в объеме гемитиреоидэктомии посредством эндоскопического «безгазового» подмышечного и эндоскопического трансорального доступов. Статистически значимых различий по частоте развития послеоперационных осложнений между группами выявлено не было. Среднее время, затраченное на создание рабочего пространства и операцию в целом, было значительно меньше при подмышечном доступе (p<0,001 для обоих показателей). У пациентов со злокачественными опухолями при выполнении центральной лимфодиссекции среднее количество удаленных лимфатических узлов было больше при трансоральном доступе (7,2±4,6 против 3,9±3,0; p<0,001). Нарушения глотания через 1 мес после операции были значительно менее выражены после вмешательства из подмышечного доступа (средняя оценка 1,5±1,2 балла против 2,6±1,4 балла; p<0,001). Более 97% всех пациентов из обеих групп были либо полностью удовлетворены, либо очень довольны косметическими результатами хирургического лечения через 3 мес после операции (p=0,099). По результатам своего исследования, авторы делают вывод, что оба варианта эндоскопического доступа являются безопасными и характеризуются хорошими косметическими результатами при условии тщательного отбора пациентов. При этом трансоральный доступ для гемитиреоидэктомии более эффективен с точки зрения центральной шейной лимфодиссекции при злокачественных опухолях ЩЖ, а подмышечный доступ имеет преимущество по длительности операции и стоимости лечения больных.

Одной из современных тенденций также является выполнение эндоскопической трансаксиллярной гемитиреоидэктомии посредством робот-ассистированного доступа [20]. Например, по данным Y. Chang и соавт. [21], роботизированная трансаксиллярная гемитиреоидэктомия по сравнению с эндоскопической характеризуется сокращением времени для выделения нижнего полюса ЩЖ, идентификации ОЩЖ и возвратного гортанного нерва. Кроме того, был уменьшен риск непреднамеренного удаления ОЩЖ.

Заключение

Эндоскопическая гемитиреоидэктомия посредством «безгазового» подмышечного доступа по сравнению с традиционной операцией характеризуется сопоставимым уровнем эффективности и безопасности с точки зрения риска развития специфических для тиреоидной хирургии осложнений. Увеличение общей частоты развития осложнений связано с возникновением нетяжелых и специфичных для оперативного доступа осложнений в виде преходящих плекситов плечевого сплетения и носит преодолимый характер. Ранний послеоперационный период после эндоскопической гемитиреоидэктомии отличается более длительным течением, однако в отдаленном послеоперационном периоде пациенты демонстрируют значительно больший уровень удовлетворенности косметическим исходом операции и проведенным лечением в целом.

Участие авторов:
Концепция и дизайн исследования — И.А. Курганов, С.И. Емельянов, Д.Ю. Богданов
Сбор и обработка материала — И.А. Курганов, М.Ш. Мамиствалов, С.И. Емельянов, Д.В. Лукьянченко, И.С. Усманов
Статистическая обработка — И.А. Курганов
Написание текста — И.А. Курганов, М.Ш. Мамиствалов
Редактирование — Д.Ю. Богданов

Авторы заявляют об отсутствии конфликта интересов.

Participation of authors:
Concept and design of the study — I.A. Kurganov, S.I. Emelyanov, D.Yu. Bogdanov
Data collection and processing — I.A. Kurganov, M.Sh. Mamistvalov, S.I. Emelyanov, D.V. Lukyanchenko, I.S. Usmanov
Statistical processing of the data — I.A. Kurganov
Text writing — I.A. Kurganov, M.Sh. Mamistvalov
Editing — D.Yu. Bogdanov

The authors declare no conflicts of interest.

ЛИТЕРАТУРА/REFERENCES

1. Бельцевич Д.Г., Ванушко В.Э., Мельниченко Г.А., Румянцев П.О., Фадеев В.В. Клинические рекомендации Российской ассоциации эндокринологов по диагностике и лечению (много)узлового зоба у взрослых (2015 год). *Эндокринная хирургия*. 2016;10(1):5-12.
Bel'tsevich DG, Vanushko VE, Mel'nichenko GA, Rumyantsev PO, Fadeyev VV. Russian association of endocrinologists clinic guidelines for thyroid nodules diagnostic and treatment. *Endokrinnaya khirurgiya*. 2016;10(1):5-12. (In Russ.).
https://doi.org/10.14341/serg2015115-21
2. Бельцевич Д.Г., Мудунов А.М., Ванушко В.Э., Румянцев П.О., Мельниченко Г.А., Кузнецов Н.С., Подвязников С.О., Алымов Ю.В., Поляков А.П., Фадеев В.В., Болотин М.В., Севрюков Ф.Е., Крылов В.В., Феденко А.А., Болотина Л.В., Жаров А.А., Фалалеева Н.А., Филоненко Е.В., Невольских А.А., Иванов С.А., Хайлова Ж.В., Геворкян Т.Г. Дифференцированный рак щитовидной железы. *Современная онкология*. 2020;22(4):30-44.
Bel'tsevich DG, Mudunov AM, Vanushko VE, Rumiantsev PO, Mel'nichenko GA, Kuznetsov NS, Podvyaznikov SO, Alymov YV, Poliakov AP, Fadeev VV, Bolotin MV, Sevriukov FE, Krylov VV, Fedenko AA, Bolotina LV, Zharov AA, Falaleeva NA, Filonenko EV, Nevol'skikh AA, Ivanov SA, Khailova ZV, Gevorkian TG. Differentiated thyroid cancer. *Sovremennaya onkologiya*. 2020;22(4):30-44. (In Russ.).
https://doi.org/10.26442/18151434.2020.4.200507
3. Вертянкин С.В., Турлыкова И.А., Мещеряков В.Л., Греков В.В., Чупахин Н.В., Ванжа Я.Е., Иванова В.А., Журкин К.И. Опыт применения эндовидеохирургической гемитиреоидэктомии у пациентов с доброкачественными заболеваниями щитовидной железы. *Саратовский научно-медицинский журнал*. 2019;15(2):290-295.
Vertyankin SV, Turlykova IA, Meshcherjakov VL, Grekov VV, Chupakhin NV, Vanzha YaE, Ivanova VA., Zhurkin KI. Experience of endovideosurgical hemithyroidectomy use for patients with benign thyroid diseases. *Saratovskii nauchno-meditsinskii zhurnal*. 2019;15(2):290-295. (In Russ.).
4. Chang EH, Lobe TE, Wright SK. Our initial experience of the transaxillary totally endoscopic approach for hemithyroidectomy. *Otolaryngology — Head and Neck Surgery*. 2009;141(3):335-339.
https://doi.org/10.1016/j.otohns.2009.05.026
5. Семенов Д.Ю., Борискова М.Е., Панкова П.А., Волчков Г.В., Быков М.А. Аксиллярный эндовидеохирургический доступ в хирургии щитовидной железы. *Вестник хирургии им. И.И. Грекова*. 2018;177(1):37-40.
Semenov DYu, Boriskova ME, Pankova PA, Volchkov GV, Bykov MA. Transaxillary endovideosurgical access in thyroid surgery. *Vestnik khirurgii im. I.I. Grekova*. 2018;177(1):37-40. (In Russ.).
https://doi.org/10.24884/0042-4625-2018-177-1-37-40
6. Hakim Darail NA, Lee SH, Kang SW, Jeong JJ, Nam KH, Chung WY. Gasless transaxillary endoscopic thyroidectomy: a decade on. *Surg Laparosc Endosc Percutan Techniq*. 2014;24(6):211-215.
https://doi.org/10.1097/SLE.0000000000000003
7. Jantharapattana K, Maethasith J. Transaxillary gasless endoscopic thyroidectomy versus conventional open thyroidectomy: a randomized study. *Eur Arch Oto-Rhino-Laryngol*. 2017;274(1):495-500.
https://doi.org/10.1007/s00405-016-4242-8
8. Ji YB, Song CM, Bang HS, Lee SH, Park YS, Tae K. Long-term cosmetic outcomes after robotic/endoscopic thyroidectomy by a gasless unilateral axillo-breast or axillary approach. *J Laparoendosc Advanced Surg Techniq*. 2014;24(4):248-253.
https://doi.org/10.1089/lap.2013.0459
9. Lee DW, Ko SH, Song CM, Ji YB, Kim JK, Tae K. Comparison of postoperative cosmesis in transaxillary, postauricular facelift, and conventional transcervical thyroidectomy. *Surg Endosc*. 2020;34(8):3388-3397.
https://doi.org/10.1007/s00464-019-07113-1

10. Hyun K, Byon W, Park HJ, Park Y, Park C, Yun JS. Comparison of swallowing disorder following gasless transaxillary endoscopic thyroidectomy versus conventional open thyroidectomy. *Surg Endosc*. 2014;28(6):1914-1920.
https://doi.org/10.1007/s00464-013-3413-6

11. Johri G, Chand G, Mishra A, Mayilvaganan S, Agarwal G, Agarwal A, Mishra SK. Endoscopic versus Conventional Thyroid Surgery: A Comparison of Quality of Life, Cosmetic Outcomes and Overall Patient Satisfaction with Treatment. *World J Surg*. 2020;44(12):4118-4126.
https://doi.org/10.1007/s00268-020-05732-7

12. Белошицкий М.Е., Бритвин Т.А., Семенов Д.Ю. Первый опыт использования индоцианина зеленого при эндовидеоскопических операциях на щитовидной железе. *Таврический медико-биологический вестник*. 2020;23(2):20-24.
Beloshitsky ME, Britvin TA, Semenov DYu. Using indocyanin green in endoscopic thyroid surgery. Our first experience. *Tavricheskii mediko-biologicheskii vestnik*. 2020;23(2):20-24. (In Russ.).
https://doi.org/10.37279/2070-8092-2020-23-2-20-24

13. Zhou Y, Cai Y, Sun R, Shui C, Ning Y, Jiang J, Wang W, Sheng J, Jiang Z, Tang Z, Tian W, Zheng C, Ge M, Li C. Gasless transaxillary endoscopic thyroidectomy for unilateral low-risk thyroid cancer: Li's six-step method. *Gland Surg*. 2021;10(5):1756-1766.
https://doi.org/10.21037/gs-21-257

14. Мамиствалов М.Ш., Емельянов С.И., Курганов И.А., Богданов Д.Ю., Лукьянченко Д.В. Первый собственный опыт выполнения операции на щитовидной железе с помощью «безгазового» аксиллярного эндоскопического доступа. *Эндоскопическая хирургия*. 2018;24(3):43-46.
Mamistvalov MSh, Emelianov SI, Kurganov IA, Bogdanov DYu, Lukyanchenko DV. First experience of hemithyroidectomy through the endoscopic transaxillary «gasless» approach. *Endoskopicheskaya khirurgiya*. 2018;24(3):43-46. (In Russ.).
https://doi.org/10.17116/endoskop201824343

15. Курганов И.А., Емельянов С.И., Мамиствалов М.Ш., Богданов Д.Ю., Лукьянченко Д.В., Агафонов О.А. Принципы формирования безопасного рабочего пространства при эндоскопических операциях на щитовидной железе. *Оперативная хирургия и клиническая анатомия*. 2021;5(1):20-28.
Kurganov IA, Emelyanov SI, Mamistvalov MSh, Bogdanov DYu, Lukyanchenko DV, Agafonov OA. Principles of creating a safe working space for endoscopic thyroid surgery. *Operativnaya khirurgiya i klinicheskaya anatomiya*. 2021;5(1):20-28. (In Russ.).
https://doi.org/10.17116/operhirurg2021501120

16. Lee DY, Lee KJ, Han WG, Oh KH, Cho JG, Baek SK, Kwon SY, Woo JS, Jung KY. Comparison of transaxillary approach, retroauricular approach, and conventional open hemithyroidectomy: A prospective study at single institution. *Surgery*. 2016;159(2):524-531.
https://doi.org/10.1016/j.surg.2015.08.010

17. Jantharapattana K, Leelasawatsuk P. Transaxillary endoscopic thyroid lobectomy: gas insufflation versus gasless technique. *Eur Arch Oto-Rhino-Laryngol*. 2020;277(7):2049-2054.
https://doi.org/10.1007/s00405-020-05908-w

18. Lee DY, Oh DJ, Kang KR, Kim MS, Oh KH, Baek SK, Kwon SY, Woo JS, Jung KY. Comparison of Learning Curves for Retroauricular and Transaxillary Endoscopic Hemithyroidectomy. *Ann Surg Oncol*. 2016;23(12):4023-4028.
https://doi.org/10.1245/s10434-016-5433-7

19. Zheng G, Xu J, Wu G, Ma C, Sun H, Ge M, Zheng H, Zheng C. Transoral versus gasless transaxillary endoscopic thyroidectomy: a comparative study. *Updat Surg*. 2021; Apr 29. [Epub ahead of print].
https://doi.org/10.1007/s13304-021-01062-y

20. Stang MT, Yip L, Wharry L, Bartlett DL, McCoy KL, Carty SE. Gasless Transaxillary Endoscopic Thyroidectomy with Robotic Assistance: A High-Volume Experience in North America. *Thyroid*. 2018;28(12):1655-1661.
https://doi.org/10.1089/thy.2018.0404

21. Chang YW, Lee HY, Ji WB, Kim HY, Kim WY, Lee JB, Son GS. Detailed comparison of robotic and endoscopic transaxillary thyroidectomy. *Asian J Surg*. 2020;43(1):234-239.
https://doi.org/10.1016/j.asjsur.2019.02.012

Поступила 29.10.2021
Received 29.10.2021
Принята к печати 28.12.2021
Accepted 28.12.2021

Эндоскопическая хирургия
2022, т. 28, №2, с. 34–42
https://doi.org/10.17116/endoskop20222802134

Endoscopic Surgery =
Endoskopicheskaya khirurgiya 2022, vol. 28, no 2, pp. 34–42
https://doi.org/10.17116/endoskop20222802134

Клиническая оценка продолжительности операций как фактора безопасности в бариатрической хирургии

© С.Э. ВОСКАНЯН[1], В.С. САМОЙЛОВ[1], А.Н. РЕДЬКИН[2]

[1]ФГБУ «Государственный научный центр Российской Федерации — Федеральный медицинский биофизический центр им. А.И. Бурназяна» Федерального медико-биологического агентства России, Москва, Россия;
[2]ФГБУ ВО «Воронежский государственный медицинский университет им. Н.Н. Бурденко», Воронеж, Россия

Резюме

Обоснование. Важнейшее значение для исхода бариатрической процедуры имеет ее продолжительность, отражающая травматичность операции и непосредственно влияющая на профиль безопасности пациента.

Цель исследования. Анализ длительности бариатрических операций как одного из важнейших интраоперационных показателей у пациентов с ожирением и оценка факторов, влияющих на данный параметр.

Материал и методы. В исследование включены 752 пациента, которым были выполнены различные виды бариатрических вмешательств в период с 2013 по 2020 г. Оценивались факторы, влияющие на длительность процедуры: тип оперативного вмешательства, факторы хирурга, пациента.

Результаты. Средняя продолжительность операций составила 110,2±14,2 мин (медиана 100 мин). Различия по длительности были между операциями, выполняемыми из эндоскопического, лапароскопического и лапаротомного доступов, а также между операциями с 2 анастомозами (гастрошунтирование, билиопанкреатическое шунтирование) и с 1 анастомозом (минижелудочное шунтирование) или без анастомозов (продольная резекция, бандажирование желудка), медианы 155, 240, 100, 95 и 90 мин соответственно (p<0,001). При увеличении исходного индекса массы тела (ИМТ) на 1 следует ожидать увеличение длительности операции на 0,901 мин. Продолжительность операции существенно и статистически значимо выше при суперожирении и у пациентов старшей возрастной группы. Доказано длительно сохраняющееся влияние накопления хирургического опыта на длительность операций. Практически все симультанные вмешательства, кроме крурорафии, достоверно увеличивали длительность операции. Установлено, что при длительности любой бариатрической операции более 2 ч 10 мин риск развития осложнений значительно возрастает. Применение особых технических приемов и устройств позволяет сократить длительность операции на 16,2 мин.

Заключение. При наличии показаний к более сложным видам бариатрических процедур целесообразно отдать предпочтение одноанастомозным вмешательствам (MGB-OAGB), при одинаковой эффективности позволяющим сократить время операции в 1,5 раза, что позитивно влияет на профиль безопасности в целом.

Ключевые слова: *бариатрическая хирургия, длительность операции, морбидное ожирение, профиль безопасности пациента.*

ИНФОРМАЦИЯ ОБ АВТОРАХ:
Восканян С.Э. — https://orcid.org/0000-0001-5691-5398; Scopus Author ID: 6507487334; РИНЦ Author ID: 36841808
Самойлов В.С. — https://orcid.org/0000-0001-8987-6268; eLibrary SPIN: 1070-5579
Редькин А.Н. — https://orcid.org/0000-0001-7901-0751; Scopus Author ID: 57200274002
Автор, ответственный за переписку: Самойлов В.С. — e-mail: vssamoylov@yandex.ru

КАК ЦИТИРОВАТЬ:
Восканян С.Э., Самойлов В.С., Редькин А.Н. Клиническая оценка продолжительности операций как фактора безопасности в бариатрической хирургии. *Эндоскопическая хирургия.* 2022;28(2):34–42. https://doi.org/10.17116/endoskop20222802134

Clinical assessment of operative time as a safety factor in bariatric surgery

© S.E. VOSKANYAN[1], V.S. SAMOYLOV[1], A.N. REDKIN[2]

[1]State Rresearch Center — Burnasyan Federal Medical Biophysical Center of Federal Medical Biological Agency, Moscow, Russia;
[2]Burdenko Voronezh State Medical University, Voronezh, Russia

Abstract

Background. The most important thing in a bariatric procedure is its duration, which reflects the invasiveness and directly affects the patient's safety profile.

Objective. Purpose of work: to analyze the duration of bariatric surgeries and to evaluate the factors influencing this parameter.

Material and methods. 752 patients underwent various types of bariatric interventions from 2013 to 2020. The factors influencing the duration of the procedure were assessed.

Results. The average duration was 110.2±14.2 minutes (med. 100 minutes). Differences in duration took place between endoscopic, laparoscopic and laparotomic operations, as well as between operations with two anastomoses (gastric bypass, biliopan-

creatic diversion) and with one anastomosis (mini-gastric bypass) or without anastomoses (sleeve gastrectomy, gastric band), medians 155, 240, 100, 95 and 90 minutes, respectively ($p<0.001$). The duration of the operation is significantly higher in super-obesity and in older patients. The long-lasting influence of the accumulation of surgical experience on the duration of operations has been proven. Almost all simultaneous interventions, except for cruroraphy, significantly increased the duration of the operation. The risk of complications significantly increases if a surgery lasted more than 2 hours and 10 minutes. The use of special techniques and devices can reduce the operation time by 16.2 minutes.

Conclusion. It is advisable to give preference to single-anastomotic interventions (MGB-OAGB) in the presence of indications for more complex types of bariatric procedures, which with the same effectiveness can reduce the operation time by 1.5 times which has a positive effect on the safety profile in general.

Keywords: *bariatric surgery, duration of surgery, morbid obesity, patient safety profile.*

INFORMATION ABOUT THE AUTHORS:
Voskanyan S.E. — https://orcid.org/0000-0001-5691-5398; Scopus Author ID: 6507487334
Samoylov V.S. — https://orcid.org/0000-0001-8987-6268
Redkin A.N. — https://orcid.org/0000-0001-7901-0751; Scopus Author ID: 57200274002
Corresponding author: Samoylov V.S. — e-mail: vssamoylov@yandex.ru

TO CITE THIS ARTICLE:
Voskanyan SE, Samoylov VS, Redkin AN. Clinical assessment of operative time as a safety factor in bariatric surgery. *Endoscopic Surgery = Endoskopicheskaya khirurgiya*. 2022;28(2):34–42. (In Russ.). https://doi.org/10.17116/endoskop20222802134

Введение

Необходимыми условиями эффективного прогнозирования и профилактики осложнений хирургических вмешательств у пациентов с морбидным ожирением являются тщательный мониторинг периоперационного состояния больного, выявление факторов риска, правильная подготовка пациента к операции с учетом возможных клинических проявлений во время хирургического вмешательства и в послеоперационном периоде. В основе успешного или, напротив, неблагоприятного ближайшего исхода операции лежат многие факторы, среди которых большинство исследователей выделяют факторы пациента, факторы оперативного вмешательства и ведения послеоперационного периода. К таким факторам относятся исходная степень хирургического и анестезиологического риска, травматичность самой операции, продолжительность хирургического вмешательства, степень кровопотери, адекватность мероприятий по профилактике дыхательных и гемодинамических расстройств, тромбоэмболических осложнений [1, 2].

Исключительное значение для исхода бариатрической операции имеет ее продолжительность, поскольку, как показывают ряд исследований и данные литературы, она в целом отражает травматичность операции и непосредственно влияет на профиль безопасности пациента, частоту развития респираторных, гемодинамических, хирургических осложнений, рабдомиолиза; выраженность болевого синдрома и другие связанные показатели [3, 4]. Большинство исследований на эту тему посвящено изучению зависимости длительности операций от типа вмешательства, хотя не менее важной является оценка влияния таких факторов, как опыт хирурга, индекс массы тела (ИМТ) пациента, хирургический анамнез, состояние передней брюшной стенки и ряд других показателей.

Цель исследования — анализ длительности бариатрических операций как одного из важнейших интраоперационных показателей у пациентов с ожирением и оценка факторов, влияющих на данный параметр.

Материал и методы

В исследование включены 752 пациента с морбидным ожирением, которым были выполнены различные виды бариатрических вмешательств в период с 2013 по 2020 г. *Критерии включения и исключения* соответствовали стандартным показаниям и противопоказаниям в соответствии с Национальными клиническими рекомендациями по лечению морбидного ожирения у взрослых [5]. По половозрастному составу среди пациентов преобладали женщины (561 женщина и 191 мужчина), однако существенных и статистически значимых различий по среднему возрасту между ними не было (медиана возраста 39 и 40 лет соответственно). Исходно средний ИМТ у женщин был достоверно ниже, чем у мужчин (медиана 42 и 47 кг/м^2 соответственно). У мужчин наблюдалось существенное и статистически значимое преобладание ожирения III степени (морбидного), суперожирения и супер-суперожирения по сравнению с группой женщин (суммарно 79,3 и 61,1% соответственно; $p<0,001$). Кроме того, отмечены статистически значимые большая частота выявления тяжелых форм ожирения и высоких ИМТ в целом у лиц более старшего возраста. У большинства пациентов

Таблица 1. **Типы и количество бариатрических операций у пациентов с ожирением**

Table 1. **Types and number of bariatric surgeries in obese patients**

Тип операции	Количество операций	
	абс.	%
MGB-OAGB	150	19,9
LAGB	14	1,9
BPD	11	1,5
IB	20	2,7
RYGB	76	10,1
Другие	9	1,2
SG	472	62,8
Всего	752	100

Примечание. Здесь и в табл. 2: MGB-OAGB — минижелудочное одноанастомозное шунтирование; LAGB — бандажирование желудка (Laparoscopic Adjustable Gastric Band); BPD — билиопанкреатическое шунтирование (Biliopancreatic Diversion); IB — установка внутрижелудочного баллона (Intragastric Balloon); RYGB — гастрошунтирование по Ру (Roux-en-Y gastric bypass); SG — продольная резекция желудка (Sleeve Gastrectomy); Другие — операция SADI, ревизионные вмешательства, реконструкция анастомоза.

имелось одно или несколько сопутствующих заболеваний, предположительно или явно связанных с ожирением. Все выполненные нами бариатрические операции представлены в **табл. 1**.

Все операции выполнялись одним хирургом в нескольких центрах в три временных периода: 2012—2014 гг., 2015—2017 гг., 2018—2020 гг.

Оценивали такие факторы, влияющие на длительность процедуры, как тип оперативного вмешательства, факторы хирурга (опыт и этапы работы, количество выполненных операций), факторы пациента (пол, возраст, исходные масса тела и ИМТ, хирургический анамнез и перенесенные операции, возрастная категория, принадлежность к различным клинико-демографическим кластерам). При анализе зависимости длительности операций от опыта хирурга исходили из того, что для исключения ошибки 1-го типа (влияние случайных внешних факторов) такой анализ должен включать накопление опыта одного и того же хирурга в выполнении одной и той же операции по аналогичным показаниям у пациентов с сопоставимыми клинико-демографическими характеристиками. Такой анализ представлен для продольной резекции желудка, выполняемой по стандартным показаниям у пациентов с морбидным ожирением [5]. Дополнительно проанализировали зависимость риска развития осложнений в ближайший послеоперационный период от длительности операций.

Статистические методы. Количественные показатели, имеющие нормальное распределение, описывали с помощью средних арифметических величин (*M*) и стандартных отклонений (*SD*), границ 95% доверительного интервала (95% ДИ). В отсутствие нормального распределения количественные данные описывали с помощью медианы (Me) и нижнего и верхнего квартилей [Q1; Q3]. Сравнение двух групп по количественному показателю, имеющему нормальное распределение, при условии равенства дисперсий выполняли с помощью критерия *t* Стьюдента. Сравнение двух групп по количественному показателю, распределение которого отличалось от нормального, осуществляли с помощью критерия *U* Манна—Уитни. Категориальные данные описывали с указанием абсолютных значений и процентных долей. Сравнение процентных долей при анализе многопольных таблиц сопряженности выполняли с помощью критерия χ^2 Пирсона (при значениях ожидаемого явления >10). Для создания прогностических моделей, основанных на оценке одновременного влияния нескольких категориальных переменных на риск развития осложнений или недостаточной эффективности, использовали метод бинарной или мультиномиальной логистической регрессии. Для оценки диагностической значимости количественных признаков при прогнозировании определенного исхода применяли метод анализа ROC-кривых. Разделяющее значение количественного признака в точке отсечения (cut-off) определяли по наивысшему значению индекса Юдена. Различия считали статистически значимыми при $p<0,05$.

Результаты и обсуждение

Средняя продолжительность всех выполненных нами операций составила 110,2±14,2 мин, медиана — 100 [80; 130] мин. Эти показатели в целом соответствуют результатам других авторов [2, 4]. Самая короткая операция заняла 10 мин (IB), самая продолжительная — 460 мин (RYGB у пациента с выполненной 15 лет назад вертикальной гастропластикой). Безусловно, основным фактором, влияющим на длительность бариатрической операции, является тип оперативного вмешательства **(табл. 2)**.

Статистически значимые различия по длительности имелись между операциями, выполняемыми из эндоскопического (IB), лапароскопического (MGB-OAGB, LAGB, RYGB, SG) и лапаротомного (BPD) доступов, а также между операциями с двумя анастомозами (RYGB, BPD) и одним анастомозом (MGB-OAGB) или без анастомозов (SG, LAGB), медианы 155, 240, 100, 95 и 90 мин соответственно. Следует отметить статистически значимое различие по длительности между операциями гастрошунтирования по Ру и одноанастомозного минижелудочного шунтирования (медианы 155 и 100 мин соответственно; $p<0,001$). Обе эти операции несут в основе как рестриктивный, так и гипоабсорбтивный компоненты, т.е. имеют сходные бариатрический и метаболический механизмы воздействия, но сокращение

Таблица 2. **Зависимость длительности бариатрических операций от типа вмешательства**
Table 2. **Dependence of the duration of bariatric surgery on the type of intervention**

Тип операции	Длительность операции, мин			p
	медиана	$[Q_1; Q_3]$	n	
MGB-OAGB	100	[80; 125]	144	$p_{БПШ-MGB\text{-}OAGB}<0{,}001$
LAGB	90	[85; 126]	12	$p_{ВЖБ-MGB\text{-}OAGB}<0{,}001$
BPD	240	[225; 262]	11	$p_{ГШ-MGB\text{-}OAGB}<0{,}001$
IB	15	[10; 20]	19	$p_{БПШ-БЖ}<0{,}001$
RYGB	155	[125; 192]	75	$p_{ВЖБ-БЖ}<0{,}001$
SG	95	[75; 120]	468	$p_{ГШ-БЖ}=0{,}003$
				$p_{ВЖБ-БПШ}<0{,}001$
				$p_{ПРЖ-БПШ}<0{,}001$
				$p_{ГШ-ВЖБ}<0{,}001$
				$p_{ПРЖ-ВЖБ}<0{,}001$
				$p_{ПРЖ-ГШ}<0{,}001$

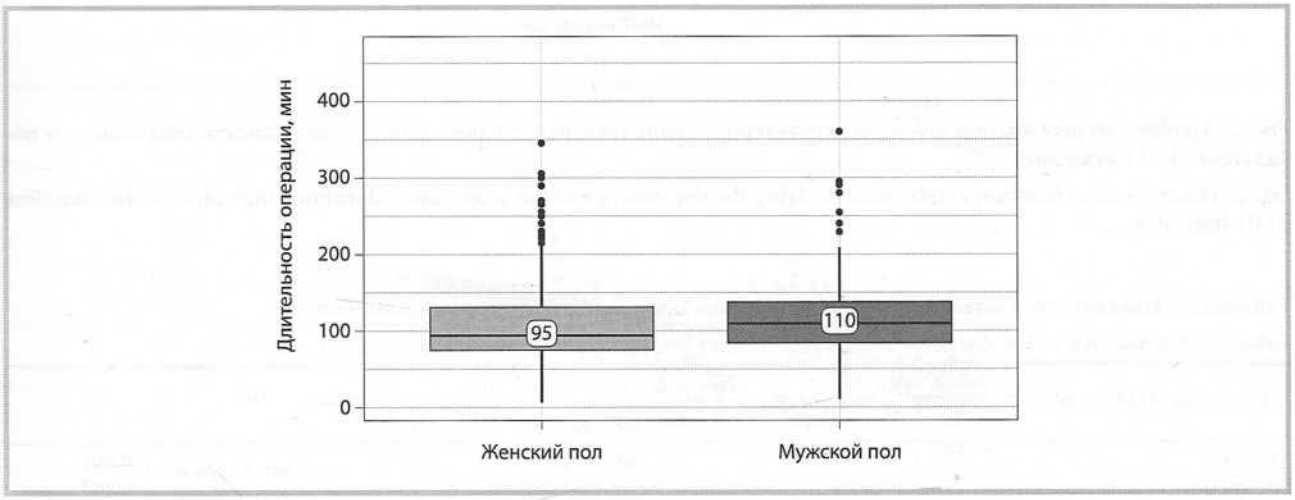

Рис. 1. **Зависимость длительности бариатрических операций от пола пациентов.**
Fig. 1. **Dependence of the duration of bariatric surgery on the gender of patients.**

в 1,5 раза длительности операции и в 2 раза количества анастомозов создает для MGB-OAGB предпосылки для более высокой эффективности и большей безопасности вмешательства.

Зависимость длительности операций от факторов пациента представлена на **рис. 1**. В целом длительность операций у мужчин была статистически значимо больше, чем у женщин — медианы 110 и 95 мин соответственно (p=0,006).

Наблюдаемая зависимость показателя «длительность операции» от показателя «ИМТ исходный» **(рис. 2)** можно описать следующим уравнением парной линейной регрессии:

$$Y_{Длительность\ операции}=0{,}901\cdot X_{ИМТ\ исходный}+69{,}617.$$

При увеличении исходного ИМТ на 1 следует ожидать увеличение длительности операции на 0,901 мин.

При сравнении длительности операций у пациентов с различной тяжестью ожирения по критериям ВОЗ и IFSO [6] были установлены статистически значимые различия (p<0,001). У пациентов с суперожирением продолжительность операции была существенно и статистически значимо больше, чем у пациентов с ИМТ 30—40 кг/м² **(табл. 3)**.

При анализе зависимости длительности бариатрических операций от возрастной категории пациентов **(рис. 3)** установлено, что у пациентов старшей возрастной группы медиана длительности бариатрических вмешательств была больше, чем у более молодых пациентов, однако это различие не достигло статистической значимости.

Весьма существенное влияние на длительность бариатрической операции оказало наличие в анамнезе ранее перенесенной операции на органах брюшной полости и малого таза **(табл. 4)**.

Существенно и статистически значимо увеличивало длительность бариатрической операции наличие в анамнезе лапаротомической или лапароскопической операции на органах верхнего этажа брюшной полости (холецистэктомия, операции по поводу грыж живота и пищеводного отверстия, адреналэктомия). В то же время перенесенные ранее операции на нижнем этаже брюшной полости практически не влияли на продолжительность бариатрической операции.

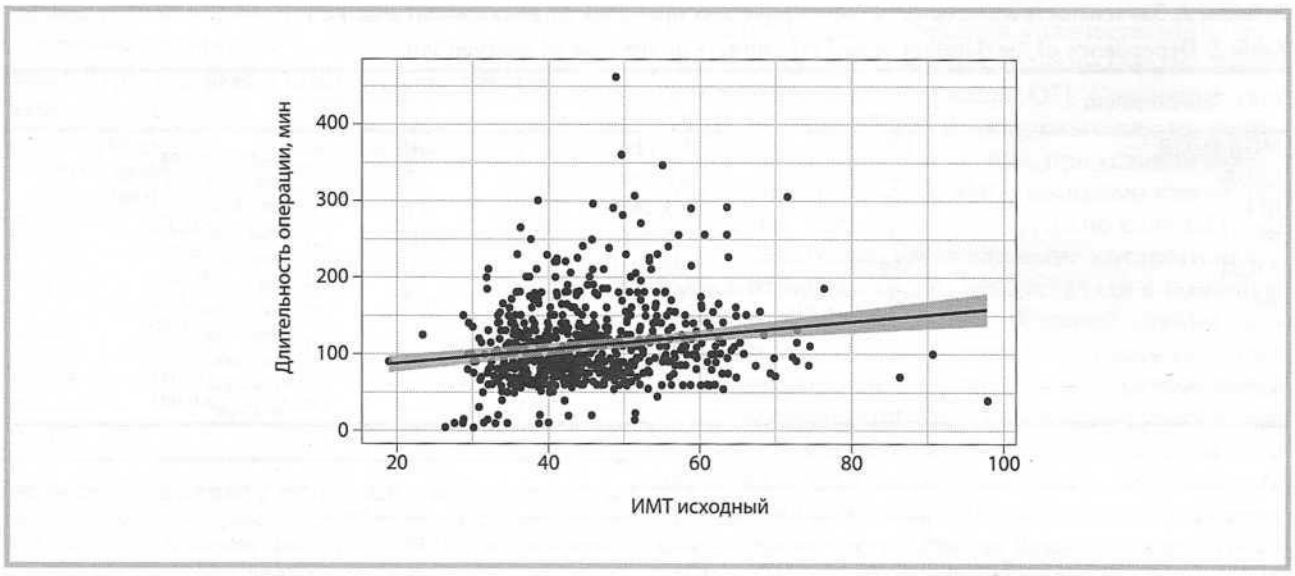

Рис. 2. **График регрессионной функции, характеризующий зависимость показателя «длительность операции» от показателя «ИМТ исходный».**

Fig. 2. **The regression function graph characterizing the dependence of the «Operation duration» indicator on the «Baseline BMI» indicator.**

Таблица 3. **Зависимость длительности бариатрических операций от категории ожирения**

Table 3. **Dependence of the duration of bariatric surgery on the category of obesity**

Категория ИМТ по ВОЗ, IFSO, кг/м²	Длительность операции, мин			*p*
	Me	[Q_1; Q_3]	*n*	
30—34,9	90	[68; 115]	91	$p_{ИМТ>50 - ИМТ 30-34,9}$<0,001
35—39,9	92	[70; 125]	160	$p_{ИМТ>60 - ИМТ 30-34,9}$=0,043
>40	95	[75; 126]	284	$p_{ИМТ>50 - ИМТ 35-39,9}$=0,003
>50	110	[90; 149]	146	$p_{ИМТ>50 - ИМТ>40}$=0,009
>60	108	[84; 150]	56	

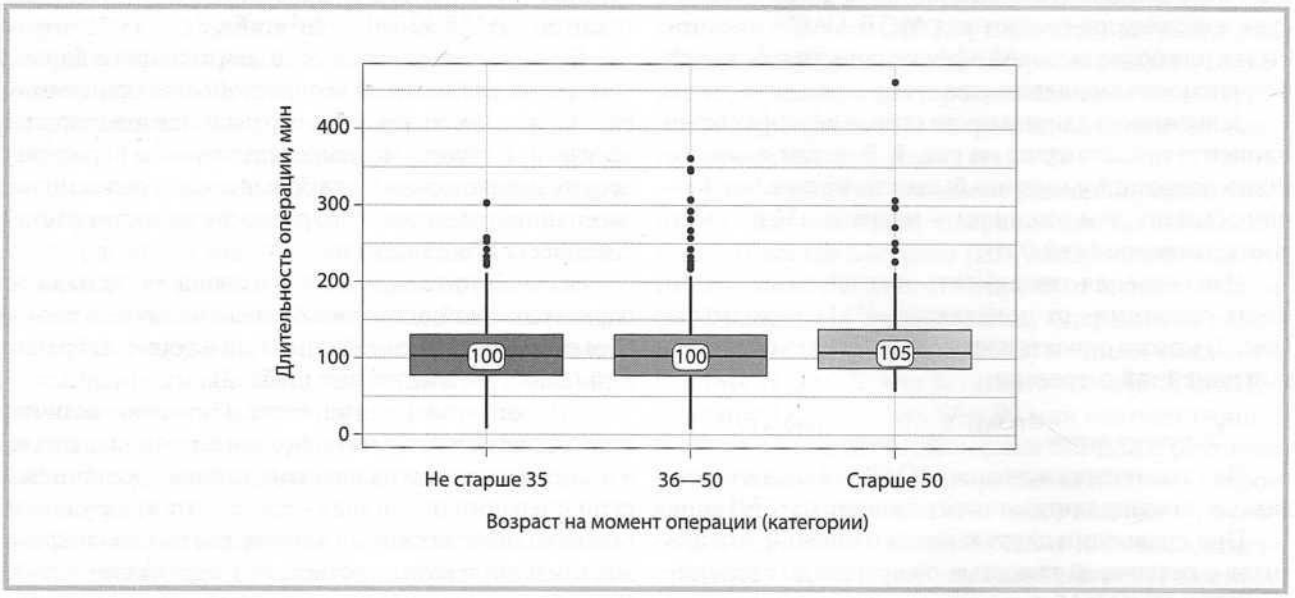

Рис. 3. **Зависимость длительности бариатрических операций от возрастной категории пациентов.**

Fig. 3. **Dependence of the duration of bariatric surgery on the age category of patients.**

Таблица 4. **Зависимость длительности бариатрических операций от хирургического анамнеза**

Table 4. **Dependence of the duration of bariatric surgery on the surgical history**

Операции в анамнезе	Длительность операции, мин			*p*
	Me	[Q_1; Q_3]	*n*	
Лапароскопия диагностическая или «малое» вмешательство	100	[74; 25]	84	$p_{\text{Лапаротомия, операция на верхнем этаже брюшной полости – Лапароскопия}}=0{,}007$
Лапароскопия, операция на верхнем этаже брюшной полости	145	[118; 172]	2	$p_{\text{Лапаротомия, операция на верхнем этаже брюшной полости – Лапароскопия, операция на нижнем этаже брюшной полости}}<0{,}001$
Лапароскопия, операция на нижнем этаже брюшной полости	85	[70; 110]	35	$p_{\text{Лапаротомия, операция на нижнем этаже брюшной полости – Лапаротомия, операция на верхнем этаже брюшной полости}}=0{,}013$
Лапаротомия, операция на верхнем этаже брюшной полости	128	[100; 180]	34	$p_{\text{Нет – Лапаротомия, операция на верхнем этаже брюшной полости}}=0{,}004$
Лапаротомия, операция на нижнем этаже брюшной полости	100	[80; 130]	180	
Множественные лапаротомии	150	[120; 170]	5	
Не было	100	[75; 130]	397	

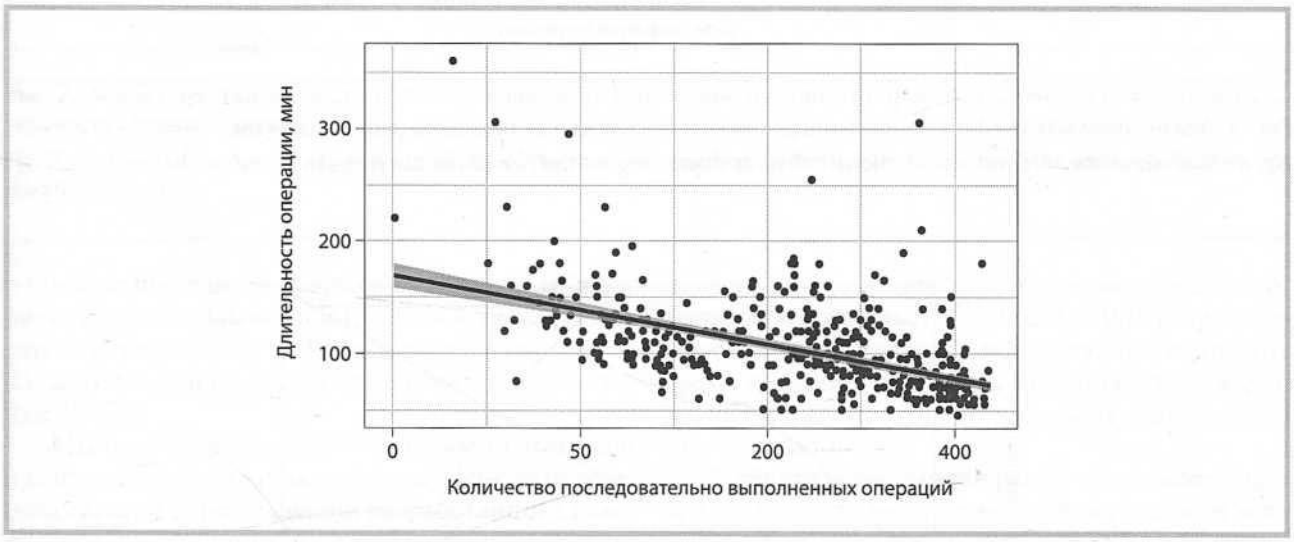

Рис. 4. **График регрессионной функции, характеризующий зависимость показателя «Длительность операции» от числа последовательно выполненных операций.**

Fig. 4. **The regression function graph characterizing the dependence of the «Operation duration» indicator on the number of sequentially performed operations.**

Установлено, что между накоплением опыта операций и их продолжительностью существует явная и статистически значимая корреляция **(рис. 4)**.

При анализе длительности операции SG в различные периоды установлено, что достоверно наименьшая продолжительность операций была достигнута в период 2018—2020 гг., и это свидетельствует о длительно сохраняющемся влиянии накопления хирургического опыта в одних руках на длительность операций **(рис. 5)**.

Нами выполнено 125 симультанных операций (16,6% от всех бариатрических вмешательств), которые включали как бариатрический/метаболический компонент, так и этап, направленный на коррекцию сопутствующей хирургической патологии (герниопластика, круроррафия, холецистэктомия). Впервые была выполнена серия из 11 симультанных хирургических вмешательств по поводу морбидного ожирения и новообразований органов малого таза [7, 8]. Практически все дополнительные вмешательства, кроме круроррафии, достоверно увеличивали длительность операции. Вместе с тем ближайшие результаты симультанных хирургических вмешательств по поводу морбидного ожирения и новообразований органов малого таза убедительно свидетельствуют, что техническая сложность, травматичность и периоперационная безопасность симультанных бариатрических вмешательств у пациентов с опухолями репродуктивной системы сопоставимы с таковыми у раздельных операций. При этом можно отметить несомненные преимущества таких операций, заключающиеся в сокращении количества анестезиологических пособий, оперативных доступов, экономической эффективности и повышении приверженности лечению.

В качестве критерия значимости исследуемого показателя длительности бариатрической операции и влияющих на него факторов мы проанализировали

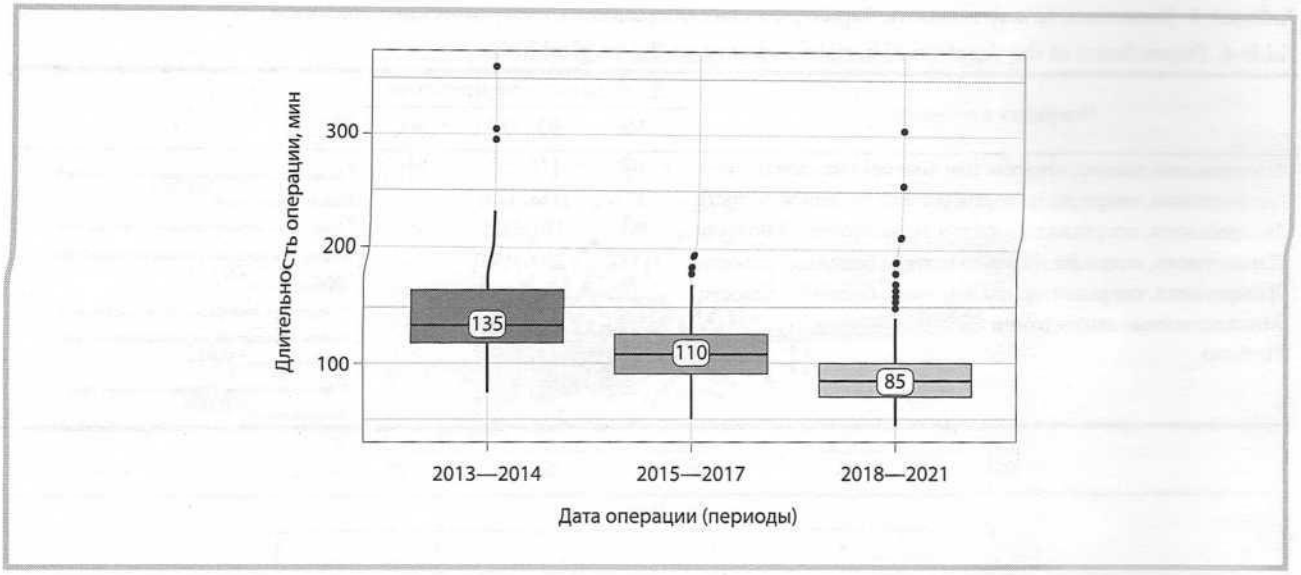

Рис. 5. **Анализ показателя «Длительность операции» в зависимости от периодов работы хирурга.**
Fig. 5. **Analysis of the «Operation duration» indicator depending on the periods of the surgeon's work.**

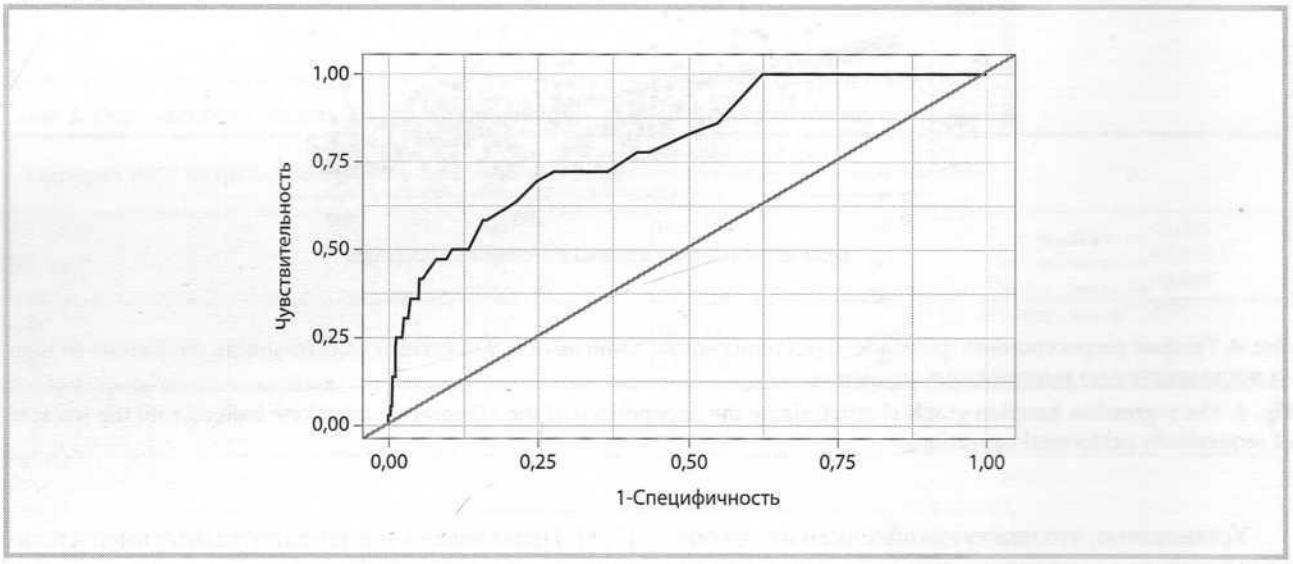

Рис. 6. **ROC-кривая, характеризуюшая зависимость вероятности наступления осложнений от длительности операции.**
Fig. 6. **ROC-curve characterizing the dependence of the likelihood of complications on the duration of the operation.**

зависимость риска развития ранних послеоперационных осложнений от длительности операции **(рис. 6, 7)**.

При оценке зависимости вероятности наступления осложнений от длительности операции с помощью ROC-анализа была получена следующая кривая.

Площадь под ROC-кривой составила 0,799±0,045 с, 95% ДИ 0,710—0,887. Полученная модель была статистически значимой (p<0,001).

Пороговое значение показателя «длительность операции (мин)» в точке отсечения, которому соответствовало наивысшее значение индекса Юдена, составило 130,0 мин. При значении показателя «длительность операции (мин)» выше данной величины или равном ей вероятность наступления осложнений превышает вероятность неосложненного течения послеоперационного периода. Чувствительность и специфичность модели составили 69,4 и 75,3% соответственно. Таким образом, нами установлено, что при длительности любой бариатрической операции более 2 ч 10 мин риск развития осложнений значительно возрастает и обусловливает необходимость применения технических приемов и устройств, сокращающих период нахождения пациента с морбидным ожирением на операционном столе. Сходные закономерности отмечают ряд зарубежных авторов в публикациях последних лет. Так, C. Inaba и соавт. [9] заявляют

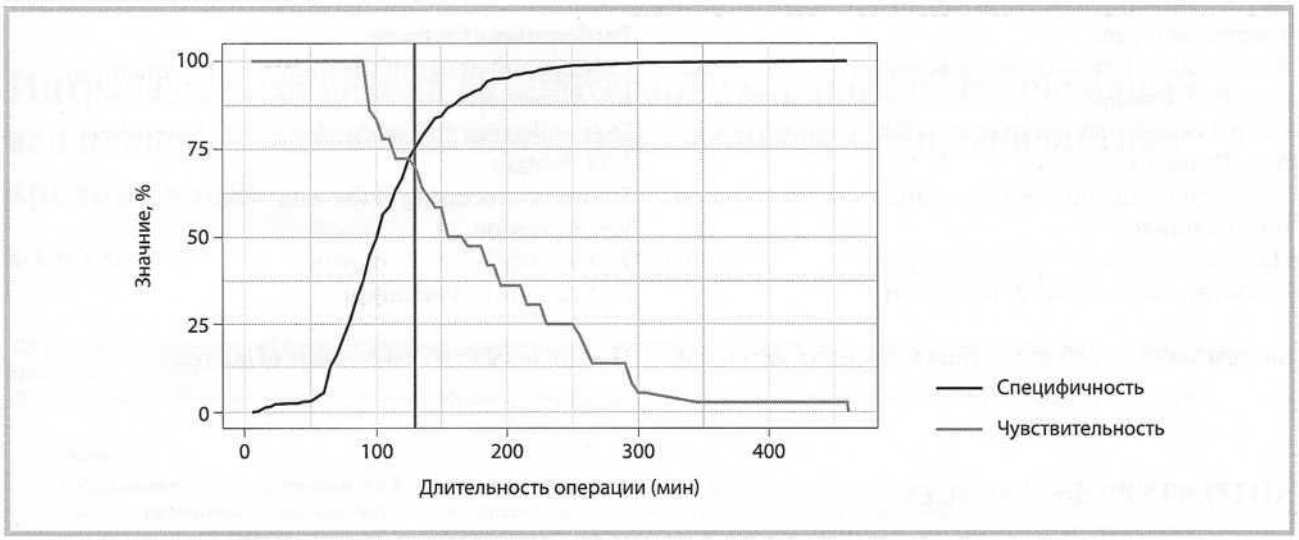

Рис. 7. **Анализ чувствительности и специфичности модели в зависимости от пороговых значений показателя «Длительность операции (мин)».**

Fig. 7. **Analysis of the sensitivity and specificity of the model depending on the threshold values of the indicator «Operation duration (min)».**

о повышении шансов смерти в среднем в 1,04 раза, риска несостоятельности в 1,07 раза и любых нежелательных явлений в 1,03 раза при увеличении продолжительности операции на каждые дополнительные 10 мин.

Мы получили клинически значимый выигрыш в длительности операции минижелудочного шунтирования при использовании разработанного нами способа одномоментной профилактики билиарного рефлюкса и протекции гастроэнтероанастомоза при выполнении MGB-OAGB [10]. При сравнительном анализе длительности операций с использованием данного способа (32 операции) и традиционного укрепления зоны анастомоза и создания антирефлюксной шпоры с помощью интракорпоральных швов (28 операций) установлено, что в первом случае средняя длительность оперативного вмешательства была на 16,2 мин меньше (97,8±10,1 и 114,0±8,4 мин соответственно; $p<0,05$).

Заключение

Общее планирование хирургического лечения и выбор объема бариатрической операции необходимо проводить с учетом того, чтобы не превышать критической временной точки (в нашем исследовании 2 ч 10 мин), превышение которой резко увеличивает риск развития осложнений и снижает безопасность вмешательства. При имеющихся потенциальных рисках в сложной группе больных необходимо использовать различные методики и подходы, позволяющие сократить длительность операции.

При наличии показаний к более сложным — гипоабсорбтивным видам бариатрических процедур целесообразно отдать предпочтение одноанастомозным вмешательствам (MGB-OAGB), при одинаковой эффективности позволяющим сократить время операции в 1,5 раза, что снижает риск развития осложнений и позитивно влияет на безопасность в целом.

С учетом выявленной прямой зависимости продолжительности бариатрической операции от массы тела и индекса массы тела, у пациентов с суперожирением следует стремиться к предоперационному снижению массы тела. Это позволяет влиять на снижение риска развития осложнений в данной группе больных и вписывается в современную концепцию мультидисциплинарного подхода к ведению таких больных.

При персональном планировании объема бариатрического вмешательства следует обязательно учитывать хирургический анамнез, а у пациентов с суперожирением, перенесших операции на верхнем этаже брюшной полости, стремиться отдавать предпочтение процедурам, позволяющим их выполнить в минимальные сроки. У пациентов данной группы с учетом показаний приоритетный выбор остается за SG или MGB-OAGB.

Бариатрические вмешательства у «тяжелых» пациентов с высоким хирургическим риском (при суперожирении, тяжелом коморбидном фоне, при ранее перенесенных операциях на органах брюшной полости и т.д.) должны проводиться наиболее опытными бариатрическими хирургами, выполнившими наибольшее количество операций данного вида. Это минимизирует время операции и снижает риски, что служит залогом наиболее быстрого и безопасного исхода.

Участие авторов:
Концепция и дизайн исследования — С.Э. Восканян, В.С. Самойлов
Сбор и обработка материала — В.С. Самойлов, А.Н. Редькин
Статистическая обработка данных — А.Н. Редькин, В.С. Самойлов
Написание текста — В.С. Самойлов
Редактирование — С.Э. Восканян

Авторы заявляют об отсутствии конфликта интересов.

Participation of authors:
Concept and design of the study — S.E. Voskanyan, V.S. Samoylov
Data collection and processing — V.S. Samoylov, A.N. Redkin
Statistical processing of the data — A.N. Redkin, V.S. Samoylov
Text writing — V.S. Samoylov
Editing — S.E. Voskanyan

The authors declare no conflicts of interests.

ЛИТЕРАТУРА/REFERENCES

1. Townsend CM. *Sabiston Textbook of Surgery: The Biological Basis of Modern Surgical Practice, 21th Edition*. Elsevier Health Sciences, 2021.
2. Хациев Б.Б., Кузьминов А.Н., Яшков Ю.И., Узденов Н.А. Концепция ускоренной реабилитации пациентов после бариатрических операций. *Эндоскопическая хирургия*. 2014;20(2):28-33.
Khatsiev BB, Kuzminov AN, Iashkov IuI, Uzdenov NA. Concept of fast-track surgery after bariatric procedures. *Endoscopischeskaya khirurgiya*. 2014;20(2):28-33. (In Russ.).
3. Camacho D, Zundel N. (eds.), *Complications in Bariatric Surgery*. Springer International Publishing AG, part of Springer Nature, 2018.
https://doi.org/10.1007/978-3-319-75841-1
4. *Основы бариатрической медицины:* практическое руководство. Под ред. Фишман М.Б. М.: Издательско-полиграфическая ассоциация высших учебных заведений; 2019.
Osnovy bariatricheskoj mediciny: prakticheskoe rukovodstvo. Pod red. Fishman M.B. M.: Izdatel'sko-poligraficheskaja associacija vysshih uchebnyh zavedenij; 2019. (In Russ.).
5. Дедов И.И., Мельниченко Г.А., Шестакова М.В., Трошина Е.А., Мазурина Н.В., Шестакова Е.А., Яшков Ю.И., Неймарк А.Е., Бирюкова Е.В., Бондаренко И.З., Бордан Н.С., Дзгоева Ф.Х., Ершова Е.В., Комшилова К.А., Мкртумян А.М., Петунина Н.А., Романцова Т.И., Старостина Е.Г., Стронгин Л.Г., Суплотова Л.А., Фадеев В.В. Национальные клинические рекомендации по лечению морбидного ожирения у взрослых. 3-й пересмотр (лечение морбидного ожирения у взрослых). *Ожирение и метаболизм*. 2018;15(1):53-70.
Dedov II, Mel'nichenko GA, Shestakova MV, Troshina EA, Mazurina NV, Shestakova EA, Yashkov YuI, Neimark AE, Biryukova EV, Bondarenko IZ, Bordan NS, Dzgoeva FKh, Ershova EV, Komshilova KA, Mkrtumyan AM, Petunina NA, Romantsova TI, Starostina EG, Strongin LG, Suplotova LA, Fadeyev VV. Russian national clinical recommendations for morbid obesity treatment in adults. 3rd revision (Morbid obesity treatment in adults). *Ozhireniye i metabolism*. 2018;15(1):53-70. (In Russ.).
https://doi.org/10.14341/omet2018153-70
6. *World Health Organization. WHO fact sheet No 311*. Geneva: WHO; 2015. Obesity and Overweight. November 30,2015.
7. Самойлов В.С., Попов В.В., Мошуров И.П., Редькин А.Н. Симультанные бариатрические вмешательства у пациенток с новообразованиями репродуктивной системы и морбидным ожирением. *Вестник экспериментальной и клинической хирургии*. 2021;14(1):42-46.
Samoilov VS, Popov VV, Moshurov IP, Redkin AN. Simultaneous Bariatric Surgeries in Females with Neoplasm of the Reproductive System and Morbid Obesity. *Vestnik eksperimental'noi i klinicheskoi khirurgii*. 2021;14(1):42-46. (In Russ.).
https://doi.org/10.18499/2070-478X-2021-14-1-42-46
8. Самойлов В.С., Попов В.В., Мошуров И.П., Михайлов А.А., Горбунова К.И., Степаненко А.В. Клинический случай одномоментного выполнения лапароскопической рукавной резекции желудка и гистерэктомии при раке тела матки у пациентки с морбидным ожирением. *Московский хирургический журнал*. 2020;4:82-87.
Samoylov VS, Popov VV, Moshurov IP, Mihaylov AA, Gorbunova KI, Stepanenko AV. Clinical case of simultaneous laparoscopic sleeve gastrectomy and hysterectomy of uterine cancer female with morbid obesity. *Moskovskii khirurgicheskii zhurnal*. 2020;4:82-87. (In Russ.).
9. Inaba CS, Koh CY, Sujatha-Bhaskar S, Gallagher S, Chen Y, Nguyen NT. Operative time as a marker of quality in bariatric surgery. *Surg Obes Relat Dis*. 2019;15(7):1113-1120.
https://doi.org/10.1016/j.soard.2019.04.010
10. Самойлов В.С., Глухов А.А. *Способ одномоментной профилактики билиарного рефлюкса и протекции гастроэнтероанастомоза при выполнении минижелудочного шунтирования*. Патент РФ на изобретение №0002629045/24.08.2017. Ссылка активна на 22.11.21.
Samojlov VS, Gluhov AA. *Method for one-moment prevention of bile reflux and protection of gastroenteroanastomosis during mini-gastric shunting*. Ru patent 0002629045. (In Russ.).
https://patentscope.wipo.int/search/ru/detail.jsf?docId=RU203377389

Поступила 22.11.2021
Received 22.11.2021
Принята к печати 08.12.2021
Accepted 08.12.2021

Эндоскопическая хирургия
2022, т. 28, №2, с. 43–48
https://doi.org/10.17116/endoskop20222802143

Endoscopic Surgery =
Endoskopicheskaya khirurgiya 2022, vol. 28, no 2, pp. 43–48
https://doi.org/10.17116/endoskop20222802143

Интравазальная пенная склеротерапия варикозно-расширенных вен пищевода как новый метод эндоскопической профилактики кровотечений

© Е.В. СЕМИЧЕВ[1], В.В. БЕРДНИКОВА[1], Р.Ю. НАГОВИЦЫНА[2]

[1]ФГБОУ ВО «Красноярский государственный медицинский университет им. проф. В.Ф. Войно-Ясенецкого» Минздрава России; Красноярск, Россия;
[2]Федеральный Сибирский научно-клинический центр Федерального медико-биологического агентства, Красноярск, Россия

Резюме

Обоснование. Цирроз печени (ЦП) — одно из распространенных заболеваний, которое в большинстве случаев сопровождается развитием синдрома портальной гипертензии и варикозным расширением вен пищевода (ВРВП). Одним из грозных осложнений синдрома портальной гипертензии являются кровотечения из ВРВП.

Цель исследования. Оценка эффективности и безопасности нового метода эндоскопического склерозирования — интравазальной пенной склеротерапии и ее роли в профилактике кровотечений из ВРВП.

Материал и методы. Проведен анализ эндоскопического интравазального пенного склерозирования у 29 пациентов с ЦП и ВРВП по методике НИИ им. Г.К. Жерлова (СибГМУ, Северск).

Результаты. За период с 2017 по 2019 г. на базе ФГБУЗ ФСНКЦ ФМБА данная методика применена у 29 пациентов, которым было выполнено 96 эндоскопических вмешательств с использованием интравазального метода пенной склеротерапии. Осложнений не было ни у одного пациента. Рецидивов кровотечений из ВРВП в раннем периоде после выполнения процедуры не отмечено.

Заключение. Интравазальная пенная склеротерапия ВРВ — безопасный метод первичной и вторичной профилактики кровотечений у пациентов с ЦП.

Ключевые слова: *цирроз печени, варикозное расширение вен пищевода, интравазальная пенная склеротерапия.*

ИНФОРМАЦИЯ ОБ АВТОРАХ:
Семичев Е.В. — https://orcid.org/0000-0003-2386-5798
Бердникова В.В. — https://orcid.org/0000-0002-3776-6590
Наговицына Р.Ю. — https://orcid.org/0000-0001-6698-4899
Автор, ответственный за переписку: Бердникова В.В. — e-mail: maier_2034@mail.ru

КАК ЦИТИРОВАТЬ:
Семичев Е.В., Бердникова В.В., Наговицына Р.Ю. Интравазальная пенная склеротерапия варикозно-расширенных вен пищевода как новый метод эндоскопической профилактики кровотечений. *Эндоскопическая хирургия.* 2022;28(2):43–48. https://doi.org/10.17116/endoskop20222802143

Intravasal foam sclerotherapy of esophageal varices as a new method of endoscopic bleeding prevention

© E.V. SEMICHEV[1], V.V. BERDNIKOVA[1], R.YU. NAGOVITSINA[2]

[1]Voino-Yasenetsky Krasnoyarsk State Medical University, Krasnoyarsk, Russia;
[2]Federal Siberian Research Clinical Center, Krasnoyarsk, Russia

Abstract

Background. Cirrhosis of the liver is one of the most common diseases, which in most cases is accompanied by the development of portal hypertension syndrome and varicose veins of the gastrointestinal tract. The totality of these pathological changes poses a huge risk of developing massive bleeding that poses a threat to the life of patients with this nosology.

Background. Aim: to evaluate the efficacy and safety of a new method of endoscopic sclerosis — intravasal foam sclerotherapy, and its role in the prevention of bleeding from esophageal varices.

Material and methods. The analysis of endoscopic intravasal foam sclerosis was carried out in 29 patients with liver cirrhosis and varicose veins according to the method of the Zherlov Research Institute (Siberian State Medical University, Seversk).

Results. During the period from 2017 to 2019, 29 patients were treated using this method on the basis of the Federal Siberian Research Clinical Center, Krasnoyarsk., this group of patients underwent 96 surgical interventions using the the intravasal method of foam sclerotherapy. None of the patients had any complications. There were no relapses in the early period after the procedure.

Conclusion. Intravasal foam sclerotherapy of esophageal varices is a safe method for preventing bleeding in patients with liver cirrhosis.

Keywords: *cirrhosis of the liver, varicose veins of the esophagus, intravasal foam sclerotherapy.*

INFORMATION ABOUT THE AUTHORS:
Semichev E.V. — https://orcid.org/0000-0003-2386-5798
Berdnikova V.V. — https://orcid.org/0000-0002-3776-6590
Nagovitsina R.Yu. — https://orcid.org/0000-0001-6698-4899
Corresponding author: Berdnikova V.V. — e-mail: maier_2034@mail.ru

TO CITE THIS ARTICLE:
Semichev EV, Berdnikova VV, Nagovitsina RYu. Intravasal foam sclerotherapy of esophageal varices as a new method of endoscopic bleeding prevention. *Endoscopic Surgery = Endoskopicheskaya khirurgiya*. 2022;28(2):43–48. (In Russ.). https://doi.org/10.17116/endoskop20222802143

Введение

В настоящее время значительно увеличивается количество заболеваний, осложнением которых является цирроз печени (ЦП) [1, 2]. В большинстве случаев развитие ЦП сопровождается развитием синдрома портальной гипертензии (ПГ), основной компонент которого — варикозное расширение вен пищевода (ВРВП) [3].

Синдром ПГ является фактором развития кровотечений из расширенных вен, что служит наиболее частой причиной смерти пациентов этой категории после декомпенсации печеночной недостаточности [4]. Основные сосудистые коллекторы, в области которых чаще всего происходит кровотечение, располагаются в кардиоэзофагеальной зоне — в нижней трети пищевода и кардиальном отделе желудка. Именно здесь при ПГ формируется один из самых клинически значимых портокавальных анастомозов между левой и задней желудочными венами, с одной стороны, и непарной и полунепарной венами — с другой [5].

Кровотечение из ВРВП и желудка — критическое состояние, при котором в последующие 6 нед умирают более 20% больных. ВРВП у 30% пациентов с вирусным ЦП формируются в течение 5 лет, при алкогольном циррозе — в 50% случаев за 2 года [6]. По данным разных авторов, риск развития пищеводно-желудочного кровотечения у пациентов с ВРВП достигает 70% [7—9]. Частота кровотечений из ВРВП у больных с ЦП составляет в среднем 4% в год. Риск увеличивается до 15% у пациентов с венами средних и крупных размеров [9]. Риск развития повторного кровотечения очень высок и зависит от степени тяжести ЦП: в 1-й год рецидив кровотечения отмечается у 28% пациентов со степенью А (по Child—Pugh), у 48% — со степенью В, у 68% — со степенью С. Летальность при кровотечении из варикозных вен предельно высока и колеблется от 30 до 70% [8].

Трансплантация печени — основной метод лечения пациентов с ЦП. Но из-за дефицита донорских органов зачастую пациенты длительное время находятся в листе ожидания [6, 10]. По данным статистики, до трансплантации печени доживают лишь около 65% пациентов, находящихся в листе ожидания, а оперируются только 14—19%. По данным литературы, летальность от осложнений ЦП у пациентов, находящихся в листе ожидания, составляет около 38,4% [11].

На основании имеющихся данных литературы разработка методов профилактики осложнений синдрома ПГ крайне актуальна. Операции портосистемного шунтирования у пациентов, перенесших кровотечение из ВРВП, выполняются у больных группы А и в ряде случаев — группы В. Наиболее сложная группа — пациенты стадии Child C, у которых оперативное лечение нежелательно или невозможно. В настоящее время для профилактики и лечения кровотечений из ВРВП у больных с ЦП предлагаются две группы миниинвазивных методик: эндоваскулярные методы (операция трансъюгулярного внутрипеченочного портосистемного шунтирования — transjugular intrahepatic portosystemic shunting — TIPS) и эндоскопические методы. К последним относится эндоскопическое склерозирование (ЭС) и эндоскопическое лигирование (ЭЛ) варикозно-расширенных вен. Современные возможности эндоскопических технологий позволяют улучшить результаты лечебно-профилактических мероприятий при кровотечении из ВРВП или угрозе его рецидива. При этом применение этапной тактики, предполагающей сочетание эндоскопических мер гемостаза с миниинвазивными или традиционными портосистемными шунтирующими вмешательствами, обеспечивает увеличение годичной выживаемости больных [12]. В большинстве случаев пациенты с ВРВП в группе С и частично в группе В, как правило, имеют выраженные нарушения системы гемостаза, связанные с печеночной недостаточностью и могут не перенести объемное хирургическое вмешательство.

Из изложенного следует, что предлагаемая для лечения методика должна отвечать нескольким критериям: быть малоинвазивной и малотравматичной, легко выполнимой и при необходимости носить повторяемый характер. В настоящее время этим критериям в наибольшей степени соответствуют эндоскопические методы лечения ВРВП, которые являются наиболее эффективными, а для тяжелобольных — основными методами остановки и профилактики кровотечений [13—15].

Результаты клинических исследований, сравнивающих методы ЭЛ и ЭС, отражают большее коли-

чество осложнений стандартной эндоскопической склеротерапии, к которым относятся сквозная перфорация стенки сосуда, тромбоэмболия легочной артерии (ТЭЛА) и геморрагические язвы. Таким образом, в качестве рекомендованного метода для предотвращения рецидивов кровотечений на согласительных конференциях BAVENO-V, VI, VII озвучен метод ЭЛ, что связано с его эффективностью, малоинвазивностью и меньшим количеством осложнений [16—18].

Исходя из данных литературы и собственного опыта, ЭЛ все же имеет ряд недостатков: ограниченность применения (при диаметре сосудов >2,0 см или <0,5 см метод противопоказан), технические сложности при использовании однополостного лигирующего устройства, риск раннего самопроизвольного соскальзывания лигатур ввиду патологических изменений слизистой оболочки пищевода (рубцовая деформация, гиперемия, отек, повышенная ломкость сосудов, нарушение моторики желудочно-кишечного тракта, склонность к рефлюксу и антиперистальтике) и, как следствие, кровотечение.

Цель исследования — представить наш опыт интравазальной пенной склеротерапии ВРВП в качестве нового метода профилактики кровотечений.

Материал и методы

В основу работы положены результаты эндоскопического лечения пациентов с ВРВП на фоне ЦП новым эндоскопическим методом — интравазальной пенной склеротерапией. Склеротерапию выполняли по методике НИИ им. Г.К. Жерлова (СибГМУ, г. Северск) [4]. За период с 2017 по 2019 г. на базе ФГБУЗ ФСНКЦ ФМБА по данной методике прошли лечение 29 пациентов, которым было выполнено 96 операций.

При поступлении в стационар больным проводили стандартные общеклинические обследования.

Среди обследуемых пациентов у 15 ранее были отмечены эпизоды кровотечений из ВРВП, по поводу которых проводилось стационарное лечение. Данной группе проводилась вторичная профилактика кровотечений. Остальным 14 пациентам методом эндоскопического интравазального пенного склерозирования проводили первичную профилактику кровотечений. Все пациенты были госпитализированы в плановом порядке.

В качестве склерозанта использовали водный раствор натрия тетрадецилсульфата. Техника выполнения операции была следующей: в шприц набирали 1 мл 3% склерозанта, а во второй шприц — 9 мл закиси азота (инертного газа), при помощи 3-ходового крана по типу Luer-Lock соединяются шприцы и инъектор. Затем механическим путем осуществляли смешивание препарата и газа с целью формирования мелкодисперсной «пены» (плотная пенная взвесь белесого цвета). Для введения полученной смеси под эндоскопическим контролем выполняли пункцию целевой варикозно-расширенной вены и введение 10 мл данной взвеси в ее просвет. В случае наличия вены большего объема дополнительно выполняли два введения в сосуд (на протяжении), начиная с дистального конца вены **(рис. 1)**.

Распределение пациентов по полу было следующим: 14 (48,3%) мужчин, 15 (51,7%) женщин в возрасте от 33 лет до 81 года (средний — 54,3 года).

Этиологический фактор ЦП не удалось установить у 14 (48,2%) пациентов. У 7 (24,1%) пациентов установлен хронический вирусный гепатит С, у 5 (17,2%) — хронический вирусный гепатит В, у 3 (10,3%) — ЦП являлся исходом развития алкогольной болезни печени **(рис. 2)**.

В соответствии с классификацией тяжести ЦП по Child—Pugh 12 (41,3%) пациентов относятся к классу А, 11 (37,9%) — к классу В и 6 (20,6%) — к классу С **(рис. 3)**.

У всех пациентов содержание эритроцитов в крови было в пределах нормы. Уровень общего билиру-

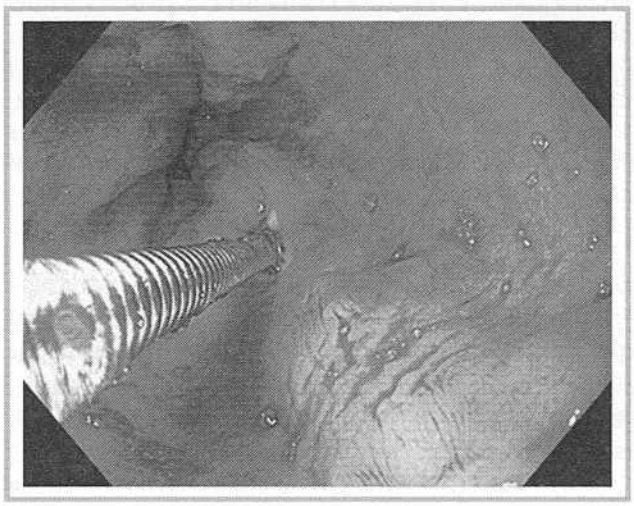

Рис. 1. **Введение «вспененного» склерозанта в просвет варикозно-расширенных вен пищевода. Эндофотограмма.**
Fig. 1. **The introduction of «foamed» sclerosant into the lumen of the esophageal varices. Endophotogram.**

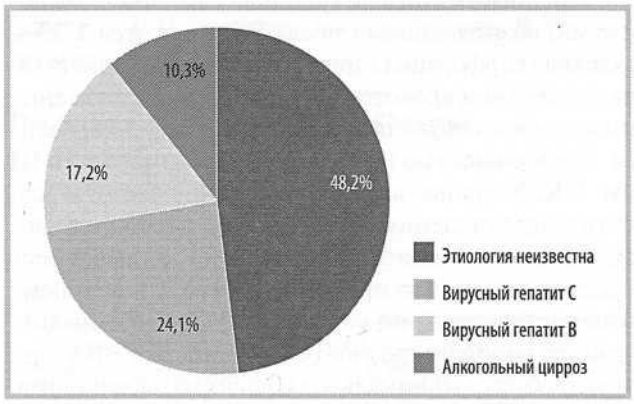

Рис. 2. **Этиология цирроза печени.**
Fig. 2. **Etiology of liver cirrhosis.**

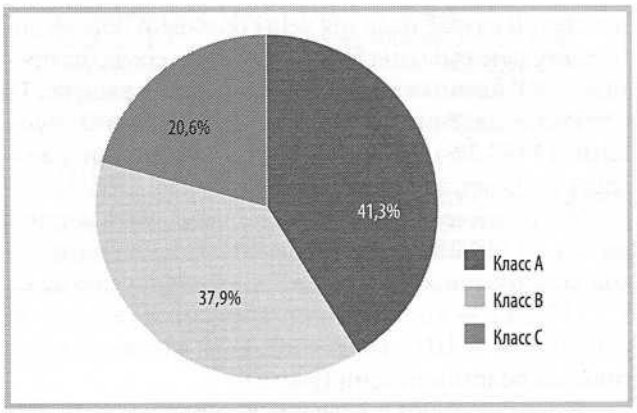

Рис. 3. **Распределение пациентов в соответствии с классификацией Child—Pugh.**

Fig. 3. **Distribution of patients according to the Child—Pugh classification.**

бина в крови у 21 (72,5%) пациента находился в пределах нормы, у 8 (27,5%) — имелась гипербилирубинемия. У 20 пациентов выявлена анемия: легкой степени тяжести — у 16, средней степени — у 3 и тяжелой степени — у 1. Тромбоцитопения выявлена у 21 (72,5%) пациента (уровень тромбоцитов составлял от 38 до 140).

Результаты

За период с 2017 по 2019 г. на базе ФГБУЗ ФСНКЦ ФМБА по данной методике прошли лечение 29 пациентов, всего было выполнено 96 оперативных вмешательств: 9 пациентам — 2, 8 пациентам — 3, 7 пациентам — 4, 4 пациентам — 5, 1 пациенту — 6.

Ни у одного пациента не развились осложнения во время эндоскопического интравазального пенного склерозирования, рецидивов кровотечений в течение периода наблюдений (от 6 мес до 2 лет) не отмечалось.

Обсуждение

По данным литературы, основными осложнениями, возникающими после ЭС, являются ТЭЛА, сквозная перфорация варикозно-расширенного ствола с развитием кровотечения, а также некроз стенки пищевода и сосуда при введении в нее склерозанта. Уникальностью метода, разработанного в НИИ им. Г.К. Жерлова, является снижение частоты развития перечисленных осложнений. Препарат вводится во «вспененном» состоянии и занимает весь просвет сосуда, что препятствует его дальнейшему распространению по сосудистому руслу и предотвращает наиболее грозное осложнение — ТЭЛА, при этом требуется минимальное количество склерозанта. Ввиду «вспененной» структуры препарата и незначительного истечения из места инъекции после выполнения инъекций кровотечения отсутствуют. В стандартных методиках склерозанты вводятся в просвет ВРВП в жидком высококонцентрированном виде, что и приводит к возможным осложнениям.

После эндоскопической интравазальной пенной склеротерапии ВРВП трансплантация печени выполнена 8 пациентам, находившимся в листе ожидания.

Применяемая нами эндоскопическая методика обладает рядом преимуществ:

— одномоментное заполнение просвета вены «пенной» взвесью склерозанта на длительном протяжении вызывает десквамацию эндотелия сосудистой стенки и ее выраженный спазм с последующим оголением субклеточных структур базальной мембраны (в том числе коллагеновых волокон), а также приводит к мощному выбросу факторов тромбоцитарного и тканевого звена гемостаза. Как результат — в вене запускается контролируемый процесс тромбообразования, образуется плотный склеротромб, который полностью окклюзирует просвет вены **(рис. 4—6)**;

— «пенная» взвесь при введении в варикозно-измененные вены остается в просвете сосуда до замещения соединительной тканью и не разносится кровотоком по организму;

— возможность склерозировать сосуды разного диаметра.

Выводы

1. Оценка непосредственных результатов применения методики пенной склеротерапии варикозно-расширенных вен пищевода по методу НИИ

Рис. 4. **Состояние после введения склерозанта в просвет ВРВП через 24 ч после манипуляции. Эндофотограмма.**

Fig. 4. **Condition after the introduction of sclerosant into the lumen of the esophageal varices 24 hours after the manipulation. Endophotogram.**

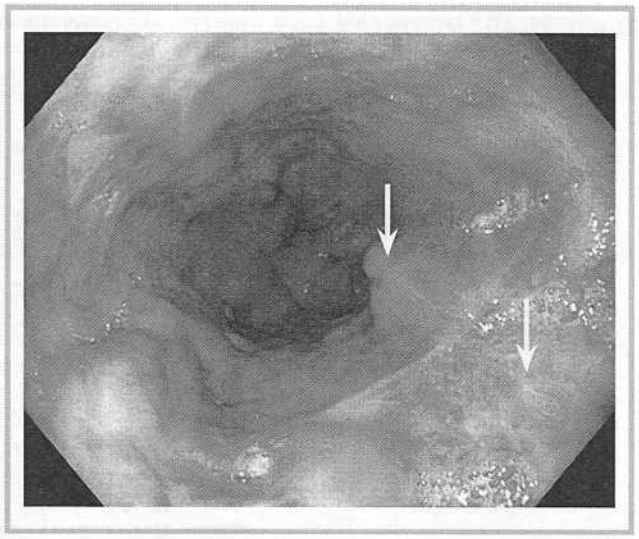

***Рис. 5.* Состояние после введения склерозанта в просвет варикозно-расширенных вен пищевода через 3 мес после манипуляции.**
Стрелками указаны запустевшая вена с рубцовой деформацией в нижней трети пищевода. Эндофотограмма.

***Fig. 5.* Condition after the introduction of sclerosant into the lumen of the esophageal varices 3 months after the manipulation.**
Arrows indicate a neglected vein with cicatricial deformity in the lower third of the esophagus.

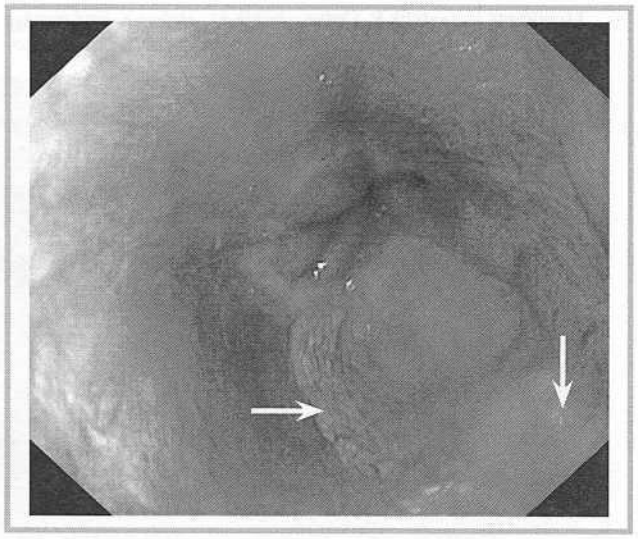

***Рис. 6.* Состояние после введения склерозанта в просвет варикозно-расширенных вен пищевода через 3 мес после манипуляции.**
Стрелками указаны вены нижней трети пищевода, заполненные склерозантом. Эндофотограмма.

***Fig. 6.* Endophotogram. Condition after the introduction of sclerosant into the lumen of the esophageal varices 3 months after the manipulation.**
Arrows indicate the veins of the lower third of the esophagus filled with sclerosant.

им. Г.К. Жерлова продемонстрировала относительную безопасность и эффективность методики в программах первичной и вторичной профилактики варикозного кровотечения.

2. Внедрение данной методики в практику работы хирургического отделения ФСНКЦ ФМБА России позволило провести профилактику варикозных кровотечений у больных, находящихся в листе ожидания на трансплантацию печени.

3. Для более точной оценки эффективности и безопасности метода необходимы дальнейшие, в том числе сравнительные исследования.

Участие авторов:
Концепция и дизайн исследования — Е.В. Семичев
Сбор и обработка материала — Р.Ю. Наговицына, В.В. Бердникова
Статистическая обработка — В.В. Бердникова, Е.В. Семичев
Написание текста — В.В. Бердникова, Е.В. Семичев
Редактирование — Е.В. Семичев, В.В. Бердникова, Р.Ю. Наговицына

Авторы заявляют об отсутствии конфликта интересов.

Participation of authors:
Concept and design of the study — E.V. Semichev
Data collection and processing — R.Yu. Nagovitsina, V.V. Berdnikova
Statistical processing of the data — V.V. Berdnikova, E.V. Semichev
Text writing — V.V. Berdnikova, E.V. Semichev
Editing — E.V. Semichev, V.V. Berdnikova, R.Yu. Nagovitsina

The authors declare no conflicts of interest.

ЛИТЕРАТУРА/REFERENCES

1. Назыров Ф.Г., Девятов А.В., Бабаджанов А.Х., Джуманиязов Д.А., Байбеков Р.Р. Эффективность эндоскопических вмешательств у больных циррозом печени. *Анналы хирургической гепатологии.* 2017;22(2):45-53.
Nazyrov FG, Devyatov AV, Babadzhanov AKh, Dzhumaniyazov DA, Baybekov RR. The Effectiveness of Endoscopic Interventions in Liver Cirrhosis Patients. *Annaly khirurgicheskoy gepatologii.* 2017;22(2):45-53. (In Russ.).
https://doi.org/10.16931/1995-5464.2017245-53
2. Могилевец Э., Гарелик П., Дубровщик О., Жибер В. Эндоскопическое склерозирование варикозно расширенных вен пищевода. *Наука и инновации.* 2019;4(194):59-63.

Mogilevets E, Garelik P, Dubrovshchik O, Zhiber V. Endoscopic sclerotherapy of varicose veins of the esophagus. *Science and innovation*. 2019;4(194):59-63. (In Russ.).
https://doi.org/10.29235/1818-9857-2019-4-59-63

3. Баялиева А.Ж., Янкович Ю.Н., Нагимуллин Р.Р., Давыдова В.Р. Тактика интенсивной терапии при желудочно-кишечных кровотечениях на фоне портальной гипертензии. *Креативная хирургия и онкология*. 2018;8(3):225-230.
Bayaliyeva AZ, Yankovich JN, Nagimullin RR, Davydova VR. Intensive Care Tactics for Reducing Gastrointestinal Bleeding in the Context of Portal Hypertension. *Kreativnaya khirurgiya i onkologiya*. 2018;8(3):225-230. (In Russ.).
https://doi.org/10.24060/2076-3093-2018-8-3-225-230

4. Кошевой А.П., Кошель А.П., Стойко Ю.М., Агеева Т.С., Чепур С.В., Чирков Д.Н., Чернышев А.В., Эгенбаев Р.Т. *Способ эндоскопического склерозирования варикозно-расширенных вен пищевода и желудка*. Патент РФ на изобретение №2 601 861/10.11.2016. Бюл. №31. Ссылка активна на 28.03.21.
Koshevoy AP, Koshel AP, Stoyko YuM, Ageeva TS, Chepur SV, Chirkov DN, Chernyshev AV, Egenbaev RT. *Method of endoscopic sclerotherapy of oesophagus and stomach varicosity*. RF patent. 2 601 861 November 10, 2016. (In Russ.).
https://rusneb.ru/catalog/000224_000128_0002601861_20161110_C1_RU/

5. Хоронько Ю.В., Дмитриев А.В., Шитиков И.В., Бликян А.В., Козыревский М.А. Современные возможности эндоскопической диагностики и лечения варикозных пищеводно-желудочных кровотечений при портальной гипертензии. *Современные проблемы науки и образования*. 2016;6.
Khoronko YuV, Dmitriev AV, Shitikov IV, Blikyan AV, Kozyrevskiy MA. Modern opportunities of endoscopic diagnostics and treatment of varicose esophago-gastric bleeding in portal hypertension. *Sovremennye problemy nauki i obrazovaniya*. 2016;6. (In Russ.).
УДК 616.14-007.64-005.1-072.1-089:616.149-008.341.1:616.36-004

6. Ивашкин В.Т., Маевская М.В., Павлов Ч.С., Федосьина Е.А., Бессонова Е.Н., Пирогова И.Ю., Гарбузенко Д.В. Клинические рекомендации Российского общества по изучению печени и Российской гастроэнтерологической ассоциации по лечению осложнений цирроза печени. *Российский журнал гастроэнтерологии, гепатологии, колопроктологии*. 2016;26(4):71-102.
Ivashkin VT, Mayevskaya MV, Pavlov CS, Fedosyina YA, Bessonova YN, Pirogova IYu, Garbuzenko DV. Treatment of liver cirrhosis complications: Clinical guidelines of the Russian Scientific Liver Society and Russian gastroenterological association. *Rossiiskii zhurnal gastroenterologii, gepatologii, koloproktologii*. 2016;26(4):71-102. (In Russ.).

7. Nidegger D, Ragot S, Berthelemy P, Masliah C, Pilette C, Martin T, Bianchi A, Paupard T, Silvain C, Beauchant M. Cirrhosis and bleeding: the need for very early management. *J Hepatol*. 2003;3(4):509-514.
https://doi.org/10.1016/S0168-8278(03)00322-2

8. Thabut D, Bernard-Chabert B. Management of acute bleeding from portal hypertension. *Best Pract Res Clin Gastroenterol*. 2007;21(1):19-29.
https://doi.org/10.1016/j.bpg.2006.07.010

9. Киценко Е.А., Анисимов А.Ю., Андреев А.И. Современное состояние проблемы кровотечений из варикозно-расширенных вен пищевода и желудка. *Вестник современной клинической медицины*. 2014;7(5):89-98.
Kitsenko E, Anisimov A, Andreev AI. The modern state of bleeding from variceal enlarged veins of esophagus and stomach. *Vestnik sovremennoi klinicheskoi meditsiny*. 2014;7(5):89-98. (In Russ.).
https://doi.org/10.20969/vskm.2014.7(5).89-98

10. Готье С.В., Хомяков С.М. Донорство и трансплантация органов в Российской Федерации в 2018 году XI сообщение регистра Российского трансплантологического общества. *Вестник трансплантологии и искусственных органов*. 2019;21(3):7-32.
Gautier SV, Khomyakov SM. Organ donation and transplantation in the Russian Federation in 2018. 11th report of the Registry of the Russian Transplant Society. *Vestnik transplantologii i iskusstvennykh organov*. 2019;21(3):7-32. (In Russ.).
https://doi.org/10.15825/1995-1191-2019-3-7-32.

11. Бессонова Е.Н., Корнилова И.А., Строганова О.А., Глазырина Ю.А., Климушева Н.Ф. Опыт создания листа ожидания трансплантации печени в Екатеринбурге. *Вестник трансплантологии и искусственных органов*. 2011;13(4):48-53.
Bessonova EN, Kornilova IA, Stroganova OA, Glazyrina YA, Klimusheva NF. The experience of waiting list management for liver transplantation in Ekaterinburg. *Vestnik transplantologii i iskusstvennykh organov*. 2011;13(4):48-53. (In Russ.).
https://doi.org/10.15825/1995-1191-2011-4-48-53

12. Назыров Ф.Г., Девятов А.В., Бабаджанов А.Х., Джуманиязов Д.А., Байбеков Р.Р. Эффективность эндоскопических вмешательств у больных циррозом печени. *Анналы хирургической гепатологии*. 2017;22(2):45-53.
Nazyrov FG, Devyatov AV, Babadzhanov AKh, Dzhumaniyazov DA, Baybekov RR. The Effectiveness of Endoscopic Interventions in Liver Cirrhosis Patients. 2017;22(2):45-53. (In Russ.).
https://doi.org/10.16931/1995-5464.2017245-53

13. Syed Mohsin Ali, Shanbin Wu, Hongwei Xu, Hui Liu, Jinghua Hao, Chengyong Qin. A Prospective Study of Endoscopic Injection Sclerotherapy and Endoscopic Variceal Ligation in the Treatment of Esophageal Varices. *J Laparoendosc Advanced Surg Techn*. 2017;27(4):333-341. (In Russ.).
https://doi.org/10.1089/lap.2016.0436

14. Шестак И.С., Короткевич А.Г. Способ первичносклерозирующего профилактического гемостаза на высоте кровотечения из варикозных вен пищевода и желудка. Патент РФ на изобретение №2617108 C/21.04.2017 Бюл. №12. 2017.
Shestak IS, Korotkevich AG. Method for primary sclerogenic preventive hemostasis at esophagus and stomach varicose veins bleeding height; 2017. (In Russ.).

15. De Franchis R. Expanding consensus in portal hypertension: Report of the Baveno VI Consensus Workshop: Stratifying risk and individualizing care for portal hypertension. *J Hepatol*. 2015;63(3):743-752.
https://doi.org/10.1016/j.jhep.2015.05.022

16. Жигалова С.Б., Манукьян Г.В., Шерцингер А.Г., Фандеев Е.Е., Семенова Т.С., Коршунов И.Б., Мартиросян Р.А. Прогностические критерии кровотечений из варикозно расширенных вен пищевода и желудка у больных портальной гипертензией. *Анналы хирургической гепатологии*. 2019;23(4):76-85.
Zhigalova SB, Manukiyan GV, Shertsinger AG, Fandeyev EE, Semenova TS, Korshunov IB, Martirosyan RA. Prognostic criteria of variceal bleeding in patients with portal hypertension. *Annaly khirurgicheskoy gepatologii*. 2018;23(4):76-85. (In Russ.).
https://doi.org/10.16931/1995-5464.2018476-85

17. Mohamed A. Elsebaey, Mohamed A. Tawfik, Sherif Ezzat, Amal Selim, Heba Elashry, Sherief Abd-Elsalam. Endoscopic injection sclerotherapy versus N-Butyl-2 Cyanoacrylate injection in the management of actively bleeding esophageal varices: a randomized controlled trial. *BMC Gastroenterol*. 2019;19(1):1-7.
https://doi.org/10.1186/s12876-019-0940-1

18. Ali SM, Wu S, Xu H, Liu H, Hao J, Qin C. A prospective study of endoscopic injection sclerotherapy and endoscopic variceal ligation in the treatment of esophageal varices. *J Laparoendosc Advanced Surg Techniques*. 2017;27(4):333-341.
https://doi.org/10.1089/lap.2016.0436

Поступила 21.04.2021
Received 21.04.2021
Принята к печати 30.12.2021
Accepted 30.12.2021

К статье *И.А. Курганова и соавт.* «Результаты выполнения эндоскопической гемитиреоидэктомии посредством «безгазового» подмышечного доступа»

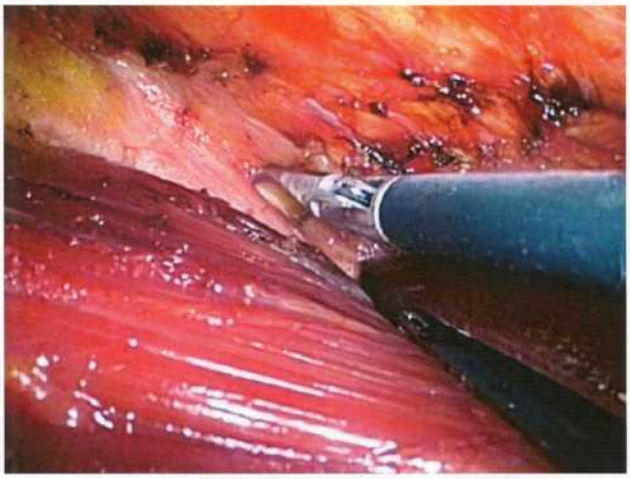

Рис. 1. Создание первичной полости в слое между поверхностным листком грудной фасции и большой грудной мышцей.

Fig. 1. Creation of the primary cavity in the layer between the superficial sheet of the f. pectoralis and the m. pectoralis major.

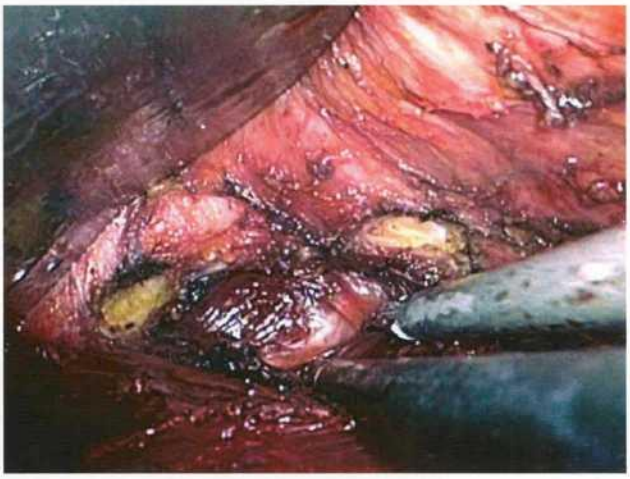

Рис. 2. Создание окна между ножками грудино-ключично-сосцевидной мышцы для формирования доступа к переднебоковой поверхности удаляемой доли щитовидной железы.

Fig. 2. Creation of a window between the legs of the m. sternocleidomastoideus to form access to the anterolateral surface of the removed thyroid lobe.

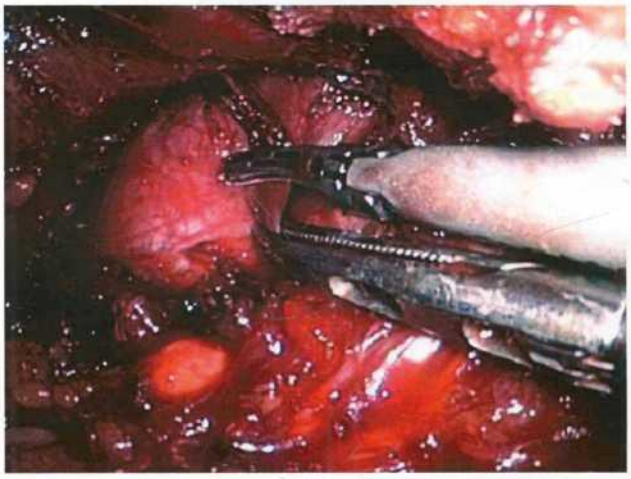

Рис. 3. Выделение переднебоковой поверхности удаляемой доли щитовидной железы из окружающих тканей.

Fig. 3. Separation of the anterolateral surface of the removed lobe of the thyroid gland from the surrounding tissues.

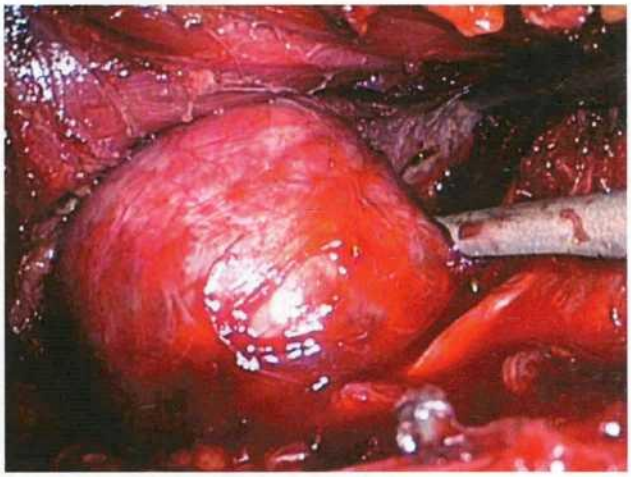

Рис. 4. Мобилизация верхнего полюса удаляемой доли щитовидной железы.

Fig. 4. Mobilization of the upper pole of the removed lobe of the thyroid gland.

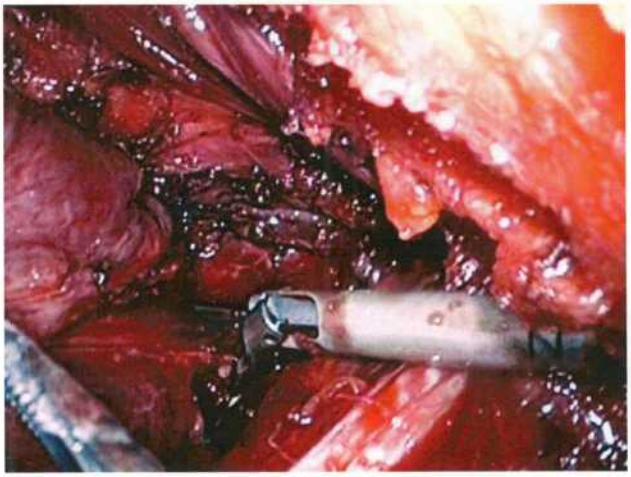

Рис. 5. Пересечение нижней щитовидной артерии в области нижнебоковой поверхности доли щитовидной железы после мобилизации верхнего полюса.

Fig. 5. Intersection of the inferior thyroid artery in the region of the inferiolateral surface of the thyroid lobe after mobilization of the superior pole.

К статье *Д.А. Матвейчука и соавт.* «Инвертированный дивертикул Меккеля, сопровождающийся рецидивирующим кишечным кровотечением и тонко-тонкокишечной инвагинацией

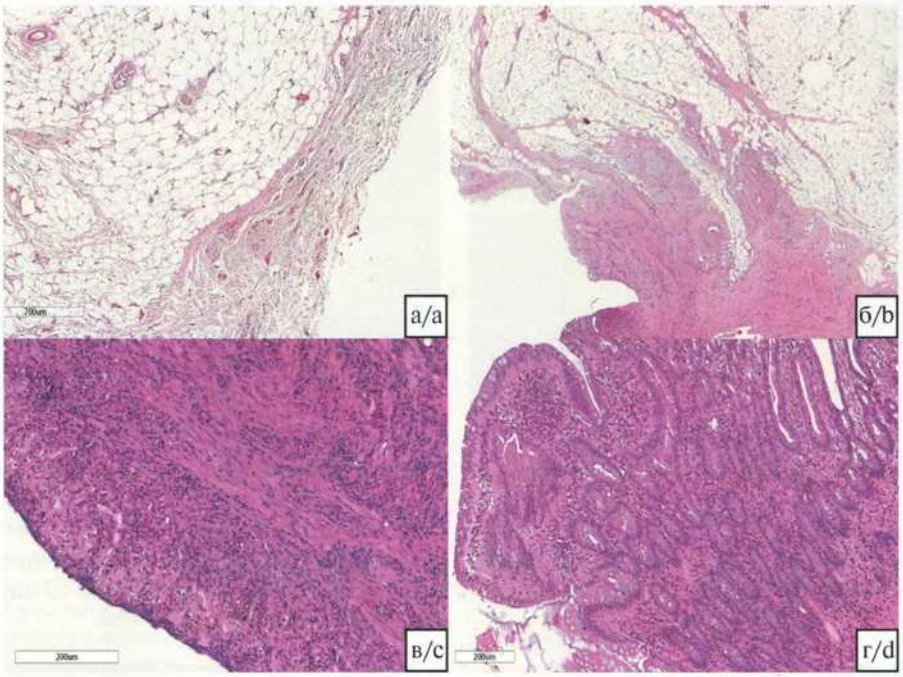

Рис. 5. **Гистологическая картина дивертикула Меккеля. Окраска гематоксилином и эозином, ув.100 (а, б) и 200 (в, г).**
а — опухоль из зрелой жировой ткани, окруженная фиброзной капсулой; б — нервно-мышечная гипертрофия в участке сохранившейся мышечной стенки кишки; в — дно хронической язвы; г — гиперплазия желез в края язвенного дефекта.

Fig. 5. **Histologic pattern. Hematoxylin and eosin. Scale ×100 (a, b) and ×200 (c, d).**
a — The tumor of mature fatty tissue encased by fibrose capsule; b — neuro-muscular hypertrophy of the remaining muscular wall of the intestine; c —chronical ulcer base; d —gland hyperplasia in the edge of the ulcerus defect.

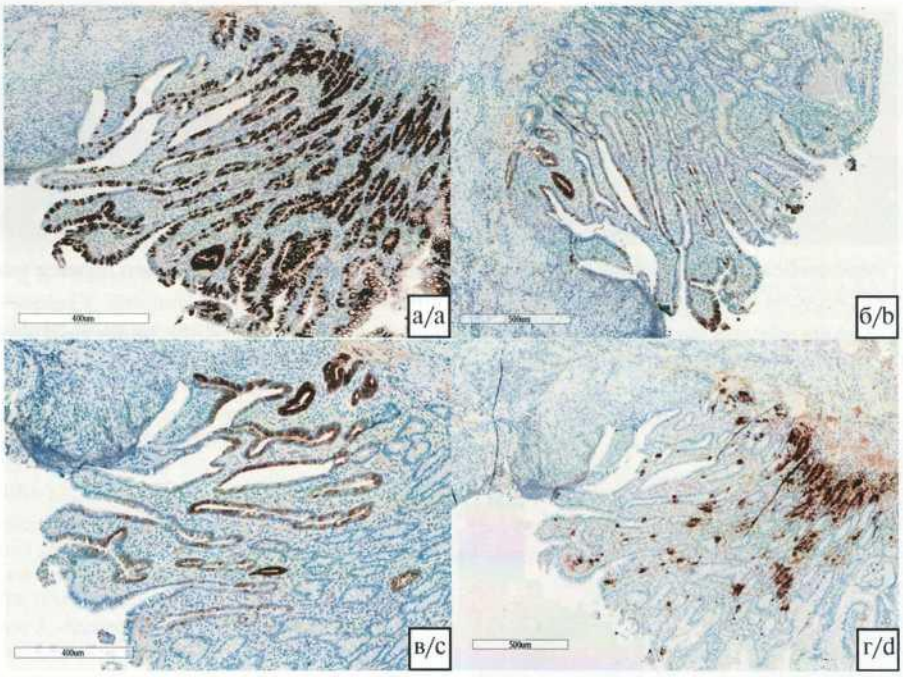

Рис. 6. **Результаты иммуногистохимического исследования участка гиперплазии желез. *Ув.* 100.**
а — отсутствие экспрессии Muc2 в части клеток в участке гиперплазии; б — экспрессия Muc5ac в участке гетеротопии; в — экспрессия Muc6 в участке гетеротопии; г — экспрессия хромогранина А в участках линейной гиперплазии нейроэндокринных клеток.

Fig. 6. **Immunohistochemical examination of the part of gland hyperplasia. IHC. Scale ×100.**
a — the lack of Muc2 expression in some cells in the part of hyperplasia; b — Muc5ac expression in the part of hypertrophy; c — Muc6 expression in the part of hyperotropy; d — chromogranin A expression in the parts of the linear hyperplasia of neuroendocrine cell.

Эндоскопическая хирургия
2022, т. 28, №2, с. 49–53
https://doi.org/10.17116/endoskop20222802149

Endoscopic Surgery =
Endoskopicheskaya khirurgiya 2022, vol. 28, no 2, pp. 49–53
https://doi.org/10.17116/endoskop20222802149

Междисциплинарный подход к этапному хирургическому лечению пациента с синдромом Кароли

© О.Ф. ВОРОНЦОВ[1, 2], Т. МЮЛЛЕР[1], Б. РАДЕЛЕФФ[1], И.В. МИХИН[2], К. ГРЭБ[1]

[1]Сана Клиникум Хоф, Хоф, Германия;
[2]ФГБОУ ВО «Волгоградский государственный медицинский университет» Минздрава России, Волгоград, Россия

Резюме

Представлен междисциплинарный подход к лечению пациента с синдромом Кароли, ранее перенесшего лапароскопическую холецистэктомию, с преимущественной локализацией патологических изменений желчных протоков в левой доле печени. Важную роль для достижения оптимальных результатов лечения сыграли эндоскопические и интервенционные радиологические методики, позволившие этапно, минимально инвазивно подготовить пациента к левосторонней гемигепатэктомии, а также купировать возникшие послеоперационные осложнения.

Ключевые слова: *синдром Кароли, рецидивирующий холангит, множественный холангиолитиаз, эндоскопическое стентирование общего желчного протока, левосторонняя гемигепатэктомия, послеоперационная желчная фистула, чрескожная чреспеченочная холангиостомия.*

ИНФОРМАЦИЯ ОБ АВТОРАХ:
Воронцов О.Ф. — https://orcid.org/0000-0002-1865-688X
Мюллер Т. — https://orcid.org/0000-0002-3672-783X
Раделефф Б. — https://orcid.org/0000-0002-5257-0852
Михин И.В. — https://orcid.org/0000-0002-0104-2822
Грэб К. — https://orcid.org/0000-0002-9642-5163
Автор, ответственный за переписку: Воронцов О.Ф. — e-mail: oleg.vorontsov@sana.de

КАК ЦИТИРОВАТЬ:
Воронцов О.Ф., Мюллер Т., Раделефф Б., Михин И.В., Грэб К. Междисциплинарный подход к этапному хирургическому лечению пациента с синдромом Кароли. *Эндоскопическая хирургия.* 2022;28(2):49–53. https://doi.org/10.17116/endoskop20222802149

An interdisciplinary approach to the stage-by-stage surgical treatment of a patient with Karoli syndrome

© O.F. VORONTSOV[1, 2], Th. MUELLER[1], B. RADELEFF[1], I.V. MIKHIN[2], C. GRAEB[1]

[1]Sana Klinikum Hof, Hof, Germany;
[2]Volgograd State Medical University», Volgograd, Russia

Abstract

The article presents an interdisciplinary approach to the treatment of a patient with Caroli's syndrome with a predominant localization of pathological changes in the bile ducts in the left lobe of the liver. An important role in achieving optimal treatment results was played by endoscopic and interventional radiological techniques, which made it possible to prepare the patient for left-sided hemihepatectomy in stages, minimally invasively, as well as to stop the postoperative complications that occurred.

Keywords: *Caroli's syndrome, recurrent cholangitis, multiple cholangiolithiasis, endoscopic stenting of the common bile duct, left-sided hemihepatectomy, postoperative bile fistula, percutaneous transhepatic cholangiostomy.*

INFORMATION ABOUT THE AUTHORS:
Vorontsov O.F. — https://orcid.org/0000-0002-1865-688X
Mueller Th. — https://orcid.org/0000-0002-3672-783X
Radeleff B. — https://orcid.org/0000-0002-5257-0852
Mikhin I.V. — https://orcid.org/0000-0002-0104-2822
Graeb C. — https://orcid.org/0000-0002-9642-5163
Corresponding author: Vorontsov O.F. — e-mail: oleg.vorontsov@sana.de

TO CITE THIS ARTICLE:
Vorontsov OF, Mueller Th, Radeleff B, Mikhin IV, Graeb C. An interdisciplinary approach to the stage-by-stage surgical treatment of a patient with Karoli syndrome. *Endoscopic Surgery = Endoskopicheskaya khirurgiya.* 2022;28(2):49–53. (In Russ.). https://doi.org/10.17116/endoskop20222802149

Введение

Болезнь Кароли (кавернозная эктазия желчевыводящих путей) — редкое врожденное заболевание, характеризующееся ограниченным или диффузным расширением внутрипеченочных желчных протоков с сегментарным, однодолевым или тотальным кистозным поражением печени с формированием желчных конкрементов.

Синдром Кароли, в отличие от болезни Кароли, характеризуется не только кистозной дилатацией внутрипеченочных желчных протоков, но и обязательным сочетанием с другими фиброполикистозными заболеваниями: чаще всего с врожденным фиброзом печени (доказанным результатами гистологического исследования), наследуемыми по аутосомно-рецессивному типу и поликистозными заболеваниями почек, что обусловлено мутацией гена *PKHD1*, который кодирует комплекс белка фиброцистина/полидуктина.

Первое упоминание о патологическом расширении желчных протоков приводится в работе A. Vater в 1723 г. [1]. Первая публикация клинического случая, описывающего пациента с большой кистой общего желчного протока, была выполнена A. Douglas в 1852 г., в которой автор изложил теорию врожденной мальформации как причину развития этого патологического состояния [2]. В 1958 г. J. Caroli и соавт. [3] в ходе детального описания клинических и радиологических данных пациентов с сегментарной кистозной дилатацией внутрипеченочных желчных путей выделили эту патологию в отдельное заболевание. В 1977 г. T. Todani и соавт. [4] создали классификацию различных видов кистозного расширения желчных протоков. Болезнь Кароли и синдром Кароли в данной классификации относятся к 5-му типу.

Основными жалобами больных с болезнью Кароли являются спастические боли в правом подреберье, желтуха, снижение аппетита и массы тела. Заболевание нередко манифестирует в возрасте 45—50 лет холангитом с желтухой, высокой температурой тела и ознобами, а также изменением биохимических показателей крови: повышением уровня общего билирубина и его фракций, аспарагиновой (АсАТ) и аланиновой (АлАТ) аминотрансфераз, гаммаглютамилтранспептидазы (ГГТП) и щелочной фосфатазы (ЩФ) [5, 6].

Образование камней в желчном дереве обусловлено застоем желчи, изменением ее вязкости и присоединением инфекционного компонента, представленного, как правило, грамотрицательными бактериями [7—9]. Чаще всего, более чем в 80% случаев, поражается левая доля печени [10, 11].

Клинический пример. Пациент *Д.*, 65 лет, поступил по каналу скорой помощи в гастроэнтерологическое отделение Сана Клиникум Хоф в октябре 2020 г. с жалобами на приступообразные колющие боли в правом подреберье, субфебрильную температуру тела, ознобы, отсутствие аппетита, желтуху, появившиеся 2 нед назад. В 2015 г. пациент перенес лапароскопическую холецистэктомию. При лабораторном исследовании было выявлено повышение маркеров цитолиза и холестаза: АсАТ до 190 ед/л, ГГТП до 1170 г/л, ЩФ до 440 ед/л, а также гипербилирубинемия до 224 мкмоль/л, повышение уровня С-реактивного белка до 41 мг/л.

В ходе стандартного ультразвукового исследования (УЗИ) был выявлен множественный холангиолитиаз с наличием конкрементов от 2 до 6 мм в долевых протоках и общем желчном протоке (ОЖП), подтвержденный данными эндо-УЗИ. Эктазия ОЖП достигла 15 мм. Расширения внутрисегментных желчных протоков диагностировано не было.

На следующие сутки были выполнены эндоскопическая ретроградная холангиопанкреатография (ЭРХПГ) и эндоскопическая папиллосфинктеротомия (ЭПСТ) с эвакуацией большого количества гноя, разнокалиберных камней **(рис. 1)**. Полностью удалить все конкременты из ОЖП не представлялось возможным, поэтому был установлен пластиковый стент длиной 5 см, диаметром 10 Fr. На следующий день были выполнены эндоскопическая литотрипсия и удаление крупных конкрементов. В ходе дальнейшего лечения желтуха разрешилась. При контрольном УЗИ конкрементов в печеночной части ОЖП выявлено не было, после нормализации лабораторных показателей пациент был выписан для амбулаторного лечения и контроля у гастроэнтеролога.

Через 1 нед после выписки из стационара он вновь поступил в гастроэнтерологическое отделение с жел-

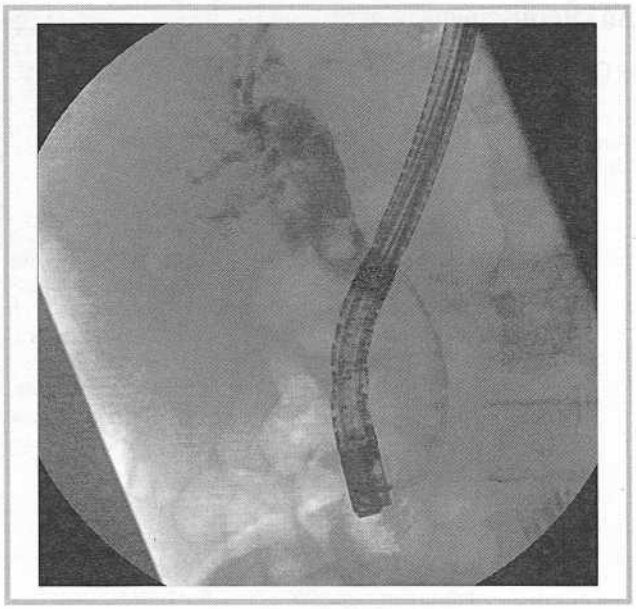

Рис. 1. **Данные эндоскопической ретроградной холангиопанкреатографии и эндоскопической папиллосфинктеротомии с эвакуацией большого количества гноя и конкрементов при первичном поступлении.**

Fig. 1. **ERCP and EPST with the evacuation of a large amount of pus and concrements at the initial admission.**

Рис. 2. **Компьютерная томограмма брюшной полости: аэробилия, множественные эктазии внутрипеченочных желчных протоков с конкрементами различного диаметра в левой доле печени.**

Fig. 2. **CT of the abdominal cavity: aerobilia, multiple ectasia of the intrahepatic bile ducts with concrements of various diameters in the left lobe of the liver.**

Рис. 3. **Интраоперационная картина: синдром Кароли с локализацией в левой доле печени.**

Fig. 3. **Intraoperative picture: Karoli's syndrome with localization in the left lobe of the liver.**

тухой и лихорадкой до 39 °С. При ЭРХПГ выявили расширение ОЖП до 13 мм с множественными конкрементами диаметром от 3 до 8 мм. С помощью корзинки Дормиа было удалено множество камней, установлен пластиковый стент диаметром 12 Fr. На следующие сутки при компьютерной томографии (КТ) брюшной полости с контрастным усилением выявлены аэробилия, множественные эктазии внутрипеченочных желчных протоков в левой доле печени, что



Рис. 4. **Макропрепарат левой доли печени.**

Fig. 4. **Macropreparation of the left lobe of the liver.**

с большой долей вероятности указывало на наличие синдрома Кароли **(рис. 2)**.

После стихания симптомов холангита на фоне антибиотикотерапии, с учетом одностороннего поражения печени пациенту была выполнена типичная левосторонняя гемигепатэктомия **(рис. 3)**.

Гистологическое исследование препарата подтвердило наличие множественных расширений внутрипеченочных желчных протоков в сочетании с выраженным фиброзом паренхимы печени и множественными конкрементами. Данные, подтверждающие злокачественное новообразование, отсутствовали **(рис. 4)**.

В послеоперационном периоде у больного повысились лабораторные воспалительные показатели крови и появилось ощущение давления в эпигастрии и правом подреберье. При экстренной КТ брюшной полости верифицирована послеоперационная билома размерами 13×9 см, которая была дренирована под контролем УЗИ (Pigtail-Catheter 14 Fr). Состояние пациента улучшилось и объем биломы значительно уменьшился, но количество желчного отделяемого по дренажу оставалось на уровне 250 мл/сут. Кроме того, отмечался ежевечерний подъем температуры тела до 38 °С. По данным бактериологического исследования крови и желчи, они были стерильными. Для оптимизации оттока желчи из правой доли печени с целью постепенного закрытия желчной фистулы выполнена ЭРХПГ, на которой вновь выявлен множественный мелкий холедохолитиаз, установлен эндоскопический металлический нитиноловый стент, а на следующие сутки — чрескожно-чреспеченочный дренаж, который промывали 30 мл изотонического раствора хлорида натрия 4 раза в сутки, чтобы добиться миграции конкрементов из внутрипеченочных протоков V и VI сегментов печени **(рис. 5)**.

При очередной холефистулографии удалось определить локализацию желчной фистулы — в I сегменте печени, которая возникла, вероятнее всего, вслед-

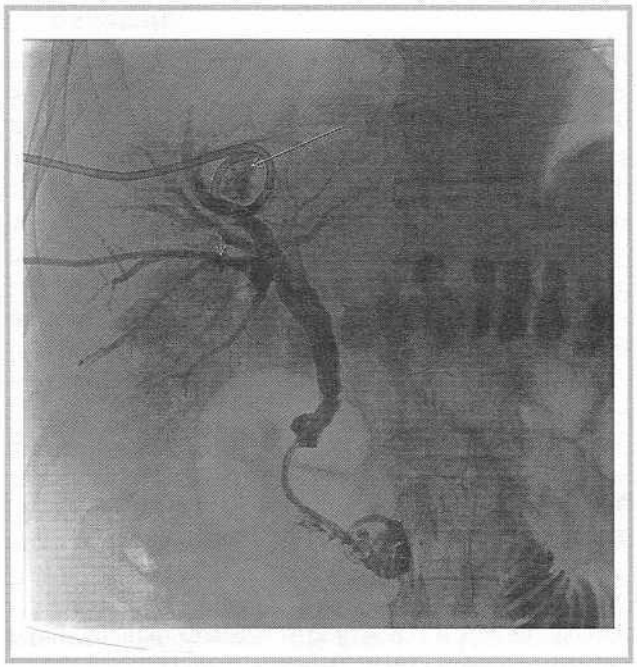

Рис. 5. **Установка чрескожной чреспеченочной холангиостомы правой доли печени.**

Fig. 5. **Installation of percutaneous transhepatic cholangiostomy of the right lobe of the liver.**

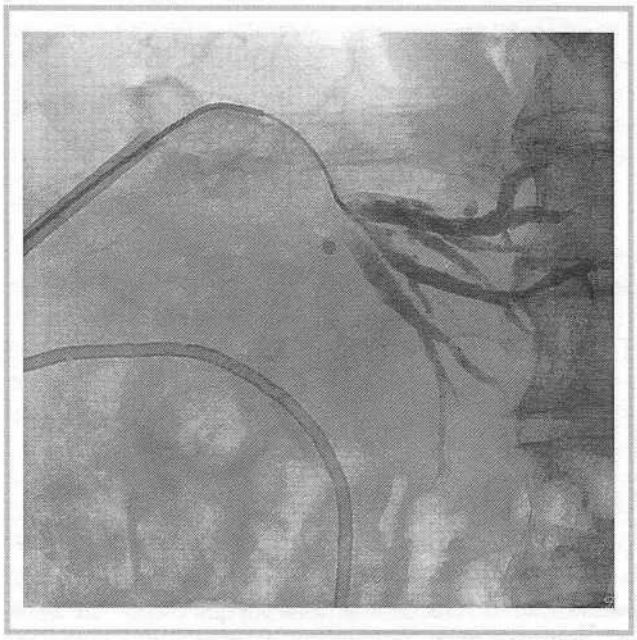

Рис. 6. **Обзорный снимок брюшной полости после закрытия билиарной фистулы с помощью гистоакрилового клея под контролем КТ.**

Fig. 6. **Overview image of the abdominal cavity after closing the biliary fistula with histo acrylic glue under CT control.**

ствие частичного некроза паренхимы на границе резекции. Под контролем КТ фистулу удалось закрыть гистоакриловым клеем **(рис. 6)**. Желчеистечение полностью прекратилось. При очередном контрастировании желчного дерева через чрескожную чреспеченочную холангиостому и последующей КТ конкрементов желчной фистулы не выявлено. Постепенно все дренажи были удалены, пациент выписан на реабилитацию.

После выписки пациента из стационара и прохождения реабилитационного лечения прошло более 10 мес, в течение которых каждые 6 нед контролировали его общее состояние, ультразвуковую картину и лабораторные показатели крови. В настоящее время пациент жалоб не предъявляет, чувствует себя удовлетворительно, лабораторные маркеры холестаза находятся в пределах референсных значений, данных, подтверждающих рецидив синдрома Кароли, нет.

Необходимо отметить, что наличие конкрементов в обеих долях печени у пациентов с синдромом Кароли чаще всего диктует необходимость пересадки печени [12—14]. В нашем случае с учетом преимущественно левосторонней локализации процесса и возраста пациента, превзошедшего лимит для пересадки органов по законам ФРГ, было проведено этапное эндоскопическое и хирургическое лечение, позволившее добиться ремиссии заболевания.

Заключение

Использование эндоскопических методик и интервенционной радиологии позволило верифицировать диагноз, купировать осложнения заболевания, с которыми пациент обратился в клинику, а также послеоперационные осложнения, и, самое главное, найти оптимальный междисциплинарный подход и определить этапную тактику лечения такой достаточно редкой и тяжелой патологии, как синдром Кароли, что является особенно актуальным при невозможности выполнения трансплантации печени.

Участие авторов:
Концепция и дизайн исследования — О.Ф. Воронцов, К. Грэб
Сбор и обработка материала — О.Ф. Воронцов, Т. Мюллер, Б. Раделефф
Написание текста — О.Ф. Воронцов, И.В. Михин
Редактирование — И.В. Михин

Авторы заявляют об отсутствии конфликта интересов.

Participation of authors:
Concept and design of the study — O.F. Vorontsov, C. Graeb
Data collection and processing — O.F. Vorontsov, Th. Mueller, B. Radeleff
Text writing — O.F. Vorontsov, I.V. Mikhin
Editing — I.V. Mikhin

The authors declare no conflict of interest.

ЛИТЕРАТУРА/REFERENCES

1. Vater A. *Dissertation in auguralis medica, poes diss. qua scirrhis viscerum disseret.* C.E. Ezlerus, Wittenbergæ (s.n., 1723): p.; cm. (4to). Edinburgh University Library.
2. Douglas AH. Case of dilatation of the common bile duct. *Monthly J Med Sci (Lond).* 1852;14:97.
3. Caroli J, Soupault R, Kossakowski J, Plocker L, Paradowska E. La dilatation polykystique congenitale des voies biliaires intra-hepatiques. Essai de classification. *Sem Hop.* 1958;34:488-495.
4. Todani T, Watanabe Y, Narusue M, K. Tabuchi, Okajima K. Congenital bile duct cysts classification, operative procedures, and review of 37 cases including cancer arising from choledochal cyst. *Am J Surg.* 1977;134:263-269.
5. Umar J, John S. *Caroli Disease. In: StatPearls.* Treasure Island (FL), 2018.
6. Harjai MM, Bal RK, Mohanty SKVsm, Bhalla VP, Singh B, Maudar KK Caroli Disease and Caroli Syndrome. *Med J Armed Forces India.* 1999;55(2):155-156.
7. Knoop M, Keck H, Langrehr JM, Peter FJ, Ferslev B, Neuhaus P. Therapie des Caroli- Syndroms durch Leberteilresektion. *Chirurg.* 1994;65:861-866.
8. Sulkowski U, Meyer J, Bünte H. Das Caroli-Syndrom. *Zentr bl Chir.* 1988;113(6):351-356.
9. Blumgart LH. *Surgery of the liver and biliary tract.* Churchill Livingstone 1994; Second Edition. Volume 2:1205-1210.
10. Bockhorn M, Malago M, Lang H, Nadalin S, Paul A, Saner F, Frilling A, Broelsch CE. The role of surgery in Caroli's disease. *J Am Coll Surg.* 2006;202(6):928-932. https://doi.org/10.1016/j.jamcollsurg.2006.02.021
11. Kassahun WT, Kahn T, Wittekind C, Moessner J, Caca K, Hauss J, Lamesch P. Caroli's disease: liver resection and liver transplantation. Experience in 33 patients. *Surgery.* 2005;138(5):888-898. https://doi.org/10.1016/j.surg.2005.05.002
12. Lendoire J, Schelotto PB, Rodriguez JA, Duek F, Quarin C, Garay V, Amante M, Cassini E, Imventarza O. Bile duct cyst type V (caroli's disease): surgical strategy and results. *HPB (Oxford).* 2007;9(4):281-284. https://doi.org/10.1080/13651820701329258
13. Mabrut JY, Partensky C, Jaeck D, Oussoultzoglou E, Baulieux J, Boillot O, Lerut J, de Ville de Goyet J, Hubert C, Otte JB, Audet M, Ducerf C, Gigot JF. Congenital intrahepatic bile duct dilatation is a potentially curable disease: long-term results of a multi-institutional study. *Ann Surg.* 2007;246(2):236-245. https://doi.org/10.1097/SLA.0b013e3180f61abf
14. Mavlikeev M, Titova A, Saitburkhanova R, Abyzova M, Sayfutdinov I, Gizzatullina N, Kotov I, Plaksa I, Isaev A, Abdulkhakov S, Kiyasov A, Deev R. Caroli syndrome: a clinical case with detailed histopathological analysis. *Clin J Gastroenterol.* 2019;12(2):106-111.

Поступила 13.09.2021
Received 13.09.2021
Принята к печати 19.10.2021
Accepted 19.10.2021

Эндоскопическая хирургия
2022, т. 28, №2, с. 54–59
https://doi.org/10.17116/endoskop20222802154

Endoscopic Surgery =
Endoskopicheskaya khirurgiya 2022, vol. 28, no 2, pp. 54–59
https://doi.org/10.17116/endoskop20222802154

Инвертированный дивертикул Меккеля, сопровождающийся рецидивирующим кишечным кровотечением и тонко-тонкокишечной инвагинацией

© Д.А. МАТВЕЙЧУК, Е.О. КУКОЛЕВА, Н.С. КАРНАУХОВ, Н.Е. СЕМЕНОВ, Р.Е. ИЗРАИЛОВ

ГБУЗ «Московский клинический научный центр им. А.С. Логинова», Москва, Россия

Резюме

Дивертикул Меккеля (ДМ) — наиболее частый врожденный порок развития желудочно-кишечного тракта, который возникает вследствие неполного обратного развития желточного протока и встречается примерно у 2% населения. Наиболее частыми осложнениями ДМ являются кровотечение, непроходимость и дивертикулит. Тонко-тонкокишечная инвагинация и инвертированные формы дивертикула описаны в литературе, однако редко встречаются и плохо изучены. У больного *Т.*, 59 лет, при обследовании в клинике выявлены железодефицитная анемия тяжелой степени и признаки тонкокишечного кровотечения. По данным компьютерной томографии выявлены признаки тонко-тонкокишечной инвагинации. При оперативном лечении обнаружено, что причиной кишечной инвагинации служил инвертированный в просвет подвздошной кишки ДМ. Выполнено лапароскопически-ассистированное удаление дивертикула. Послеоперационный период протекал гладко, пациент выписан на 2-е сутки после хирургического лечения. По результатам гистологического и иммуногистохимического исследования диагностирована желудочная метаплазия эпителия дивертикула. Таким образом, данное наблюдение представляется нам интересным, так как акцентирует внимание на важности дифференциального диагноза у больных с тонкокишечными кровотечениями, а также демонстрирует редкий вариант инвертирования ДМ, повлекшего за собой формирование тонко-тонкокишечного инвагината.

Ключевые слова: *дивертикул Меккеля, инвертированный дивертикул Меккеля, осложненный дивертикул Меккеля, рецидивирующее тонкокишечное кровотечение, лапароскопически-ассистированное удаление дивертикула Меккеля.*

ИНФОРМАЦИЯ ОБ АВТОРАХ:
Матвейчук Д.А. — https://orcid.org/0000-0002-8801-4903
Куколева Е.О. — https://orcid.org/0000-0002-9071-727X
Карнаухов Н.С. — https://orcid.org/0000-0003-0889-2720
Семенов Н.Е. — https://orcid.org/0000-0001-7254-5411
Израилов Р.Е. — https://orcid.org/0000-0001-7254-5411
Автор, ответственный за переписку: Матвейчук Д.А. — e-mail: danila_matvechuk@bk.ru

КАК ЦИТИРОВАТЬ:
Матвейчук Д.А., Куколева Е.О., Карнаухов Н.С., Семенов Н.Е., Израилов Р.Е. Инвертированный дивертикул Меккеля, сопровождающийся рецидивирующим кишечным кровотечением и тонко-тонкокишечной инвагинацией. *Эндоскопическая хирургия.* 2022;28(2):54–59. https://doi.org/10.17116/endoskop20222802154

An inverted Meckel's diverticulum, complicated by intermitted gastrointestinal bleeding and invagination of the small bowel

© D.A. MATVEYCHUK, E.O. KUKOLEVA, N.S. KARNAUKHOV, N.E. SEMENOV, R.E. IZRAILOV

Loginov Moscow Clinical Scientific Center, Moscow, Russia

Abstract

Meckel's diverticulum is the most prevalent congenital distortion of the digestive tract. The main pathological factor is the incomplete obliteration of the omphalomesenteric duct. The average incidence is approximately 2% of the population. The most common MD's complications are bleeding, intestinal obstruction, and diverticulitis. Small bowel invagination and inverted forms of diverticulum have been described in the literature. Though they occur infrequently and need further investigation. This is a case of a 59-year-old patient who came to the hospital clinic with weakness. The symptoms of severe iron-deficiency anemia and the signs of small intestine bleeding were identified. A CT scan demonstrated the signs of ileum invagination. During surgical treatment it was identified, that the cause of intestine invagination was MD inverted in the lumen of the ileum. MD was removed applying laparoscopic-assisted technique. There were no complications during postoperative period, the patient was discharged from the hospital on the second day after the surgical treatment. Histological and immunohistochemical examination showed gastric metaplasia of diverticulum epithelium. This observation focuses on the importance of the differential diagnosis in patients with small bowel bleeding, it also describes a rare variant of inverted MD causing small bowel invagination.

Keywords: *Meckel's diverticulum, Inverted Meckel's diverticulum, Complicated Meckel's diverticulum, Intermitted gastrointestinal bleeding, Laparoscopic-assisted removal of Meckel's diverticulum.*

INFORMATION ABOUT THE AUTHORS:
Matveychuk D.A. — https://orcid.org/0000-0002-8801-4903
Kukoleva E.O. — https://orcid.org/0000-0002-9071-727X
Karnaukhov N.S. — https://orcid.org/0000-0003-0889-2720
Semenov N.E. — https://orcid.org/0000-0001-7254-5411
Izrailov R.E. — https://orcid.org/0000-0001-7254-5411
Corresponding author: Matveychuk D.A. — e-mail: danila_matvechuk@bk.ru

TO CITE THIS ARTICLE:
Matveychuk DA, Kukoleva EO, Karnaukhov NS, Semenov NE, Izrailov RE. An inverted Meckel's diverticulum, complicated by intermitted gastrointestinal bleeding and invagination of the small bowel. *Endoscopic Surgery = Endoskopicheskaya khirurgiya.* 2022;28(2):54–59. (In Russ.). https://doi.org/10.17116/endoskop20222802154

Введение

Дивертикул Меккеля (ДМ) впервые был описан в работе Fadricius Hildamus в 1598 г., а назван в честь немецкого анатома Johann Friedrich Meckel, который описал его эмбриологию и патологию в 1809 г. [1, 2]. ДМ — это наиболее частый врожденный порок развития желудочно-кишечного тракта, который возникает вследствие неполного обратного развития желточного протока и встречается примерно у 2% населения [3—5]. Чаще всего ДМ выявляется у детей до 10 лет и значительно реже встречается у взрослых. Клинически ДМ проявляется в 2—15% случаев [6—9]. Наиболее частыми осложнениями ДМ служат кровотечение, непроходимость и дивертикулит.

Кровотечение встречается в 29,8% случаев, как правило, имеет скрытый характер и за короткое время приводит к развитию тяжелой формы железодефицитной анемии [10]. Данное осложнение нередко является следствием эктопии желудочного эпителия или ткани поджелудочной железы, трудно выявляется без использования специальных методов обследования.

Диагностика ДМ — непростая задача. К существующим методам относится компьютерная томография (КТ) брюшной полости с внутривенным контрастированием, КТ-энтерография, сцинтиграфия с использованием изотопов технеция, капсульная эндоскопия, баллонная энтероскопия с биопсией и диагностическая лапароскопия [11—13].

Инвертированные формы дивертикула описаны в литературе, однако редко встречаются. По данным A. Levy и соавт. [11], такое состояние выявляется в 21% случаев. Механизм инверсии до конца не изучен. Одна из теорий заключается в том, что аномальные перистальтические движения в непосредственной близости от дивертикула могут вызвать его инвагинацию [14, 15].

Тактика лечения случайно выявленных неосложненных форм ДМ остается спорной. Риск развития осложнений напрямую зависит от возраста: 4% у людей моложе 20 лет; 2% у людей моложе 40 лет; стремится к 0 у пожилых людей [11, 13]. Профилактическая резекция рекомендована пациентам моложе 40 лет, при дивертикулах >2 см в длину или с узким основанием, при наличии признаков желудочной метаплазии эпителия ДМ по данным сцинтиграфии или результатам биопсии [13].

Основным методом лечения осложненного ДМ является хирургическое вмешательство. Объем операции зависит от изменения кишечной стенки. Когда патологические изменения не выходят за пределы ДМ, выполняется удаление дивертикула. В остальных ситуациях предпочтительна парциальная резекция тонкой кишки, несущей ДМ. Лапароскопические вмешательства при ДМ безопасны и приводят к скорому восстановлению больного после операции [11, 13].

Клинический случай

Больной *Т.*, 59 лет, обратился в МКНЦ им. А.С. Логинова для прохождения комплексного обследования в связи с появлением и нарастанием общей слабости. В анамнезе у больного артериальная гипертензия

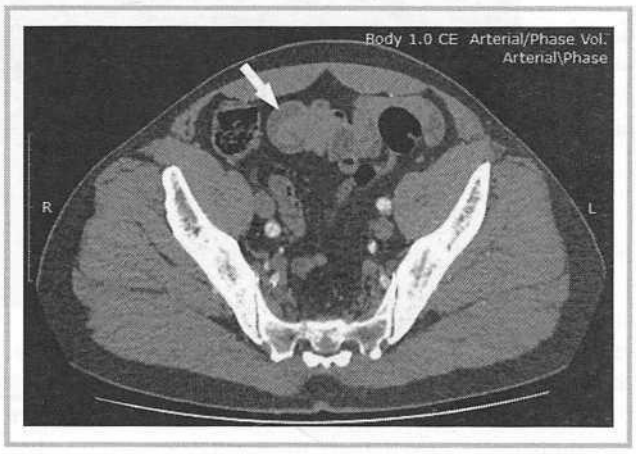

Рис. 1. **Компьютерная томограмма брюшной полости с внутривенным контрастированием и энтерографией: тонко-тонкокишечная инвагинация, жировая ткань в просвете тонкой кишки (стрелка).**

Fig. 1. **CT of the abdominal cavity with intravenous enhancement and enterography. Small bowel invagination. Fat tissue in the lumen of the small bowel (arrow).**

II стадии, 2-й степени, риск развития сердечно-сосудистых осложнений 4; атеросклероз аорты и подвздошных артерий; хирургический анамнез отсутствует.

В анализах крови обращала внимание железодефицитная анемия тяжелой степени (Hb 63 г/л; умеренно выраженная гипохромия; резко выраженный анизоцитоз; сывороточное железо 2,2 мкмоль/л; ферритин 6,5 мкг/л). Анализ кала на скрытую кровь положительный. По данным эзофагогастродуоденоскопии, колоноскопии, УЗИ брюшной полости органической патологии, а также достоверного источника кровотечения не выявлено.

Диагностирован хронический атрофический гастрит, ассоциированный с *Helicobacter pylori*. Антитела к фактору Кастла, антитела к париетальным клеткам отрицательные. С целью уточнения источника кровотечения выполнена КТ брюшной полости с внутривенным контрастированием и КТ-энтерография, при которой выявлена тонко-тонкокишечная инвагинация на расстоянии 50 см от илеоцекального перехода **(рис. 1)**, без признаков нарушения тонкокишечной проходимости. На уровне инвагинации в просвете тонкой кишки определялся фрагмент жировой ткани, предположительно липома, которая была рас-

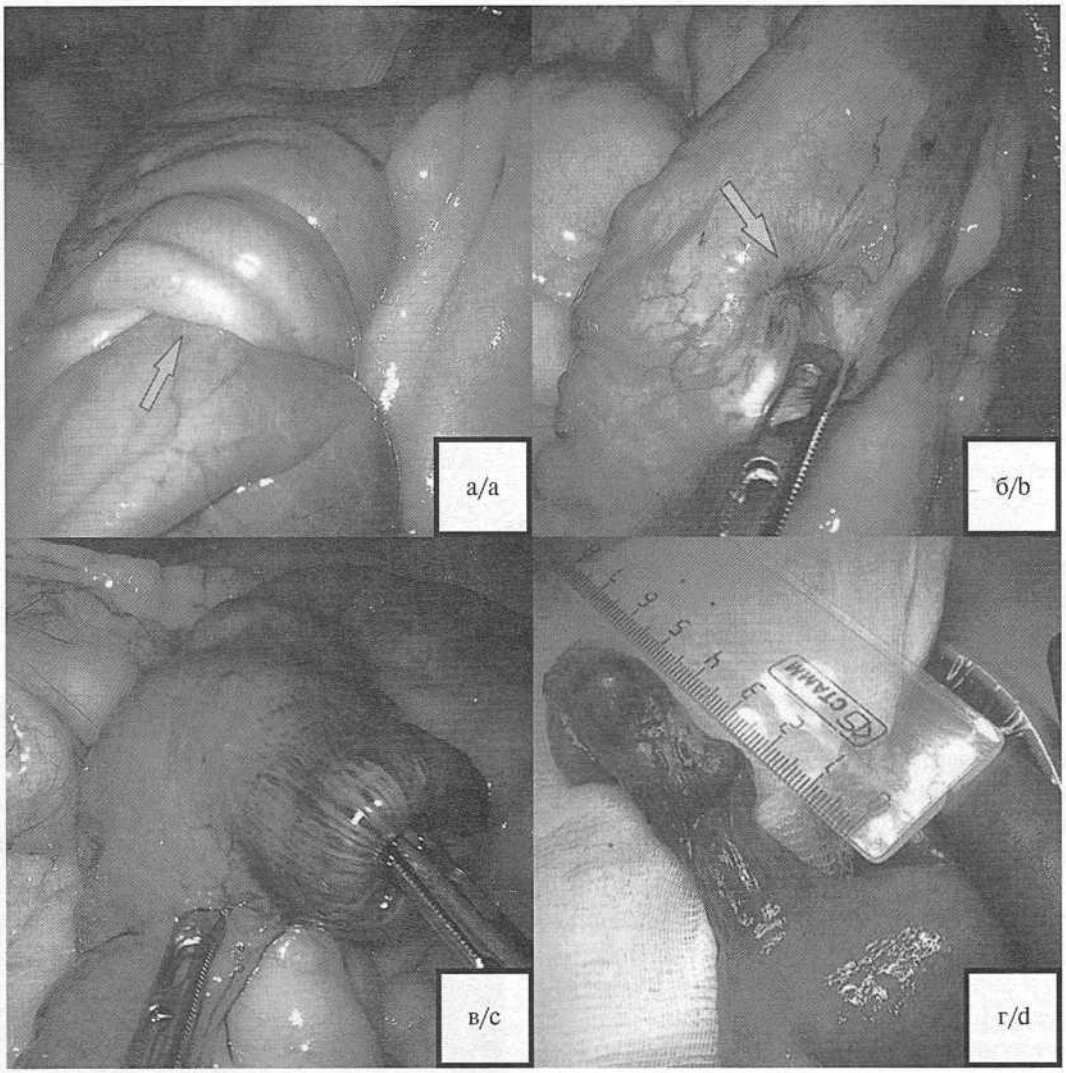

Рис. 2. **Лапароскопическая интраоперационная картина (а—в) и дивертикул Меккеля 6×2 см, на верхушке которого располагается фрагмент жировой ткани 3,5×1 см (г).**

а — тонко-тонкокишечная инвагинация (стрелка); б — кратерообразное углубление на противобрыжеечном крае подвздошной кишки (стрелка); в — основание дивертикула Меккеля.

Fig. 2. **Laparoscopic intraoperative picture (a—c) and Meckel's diverticulum 6×2 cm, on the top of which there is a fragment of adipose tissue 3.5×1 cm (d).**

a — small-intestinal intussusception (arrow); b — crater-shaped depression on the antimesenteric edge of the ileum (arrow); c — base of Meckel's diverticulum.

ценена как вероятная причина кровотечения и инвагинации. Больной был подготовлен к плановому оперативному лечению — ликвидации тонко-тонкокишечной инвагинации и резекции участка тонкой кишки с липомой.

Выполнена лапароскопия. При ревизии на расстоянии 50 см от илеоцекального угла определяется тонко-тонкокишечная инвагинация **(рис. 2, а)**. При расправлении инвагината выявлено кратерообразное углубление на противобрыжеечном крае подвздошной кишки **(рис. 2, б)**. Вывернут инвертированный ДМ на широком основании размером 6×2 см, на верхушке которого располагается фрагмент жировой ткани 3,5×1 см **(рис. 2, в)**. Проведена срединная минилапаротомия выше пупка длиной 4 см, петля тонкой кишки с дивертикулом выведена в рану **(рис. 2, г)**. Выполнено удаление дивертикула при помощи линейного сшивающего аппарата Echelon («Johnson & Johnson») белая кассета (высота скрепок 2,5 мм; **рис. 3**). Скрепочный шов дополнительно укрыт непрерывным серозно-мышечным швом нитью PDS 3/0. Выполнено послойное ушивание минилапаротомной и троакарных ран. Операция длилась 65 мин, продолжительность наркоза составила 85 мин.

Результаты

Больной удовлетворительно перенес операцию. В периоперационном периоде больному проводилась коррекция анемии препаратами железа. Течение послеоперационного периода гладкое, выписан на 2-е сутки после хирургического лечения.

Через 1 мес после операции больной отмечает улучшение самочувствия. По результатам контрольных обследований: Hb 03 г/л; сывороточное железо 7,4 мкмоль/л; анализ кала на скрытую кровь отрицательный.

При изучении макропрепарата на расстоянии 2,0 см от ушитого края в стенке кишки со стороны подслизистого слоя определялся узел 3,5×1,5 см. Слизистая оболочка над узлом эрозирована, бугристая **(рис. 4)**. На разрезе узел желтого цвета, мягкой консистенции.

При гистологическом исследовании стенка тонкой кишки на ограниченном участке, преимущественно в мышечном слое с очаговым вовлечением подслизистого слоя, была представлена опухолью из зрелой жировой ткани с обилием толстостенных кровеносных сосудов, отграниченной фиброзной капсулой **(рис. 5, а, б, на цв. вклейке)**. Слизистая оболочка над опухолью изъязвлена до мышечного слоя. В дне язвы умеренно выраженная нейтрофильная инфильтрация с наличием грануляционной ткани, арозированные кровеносные сосуды, отложение гемосидерина **(рис. 5, в, на цв. вклейке)**. В краях язвы обнаружена гиперплазия желез, часть из которых напоминала

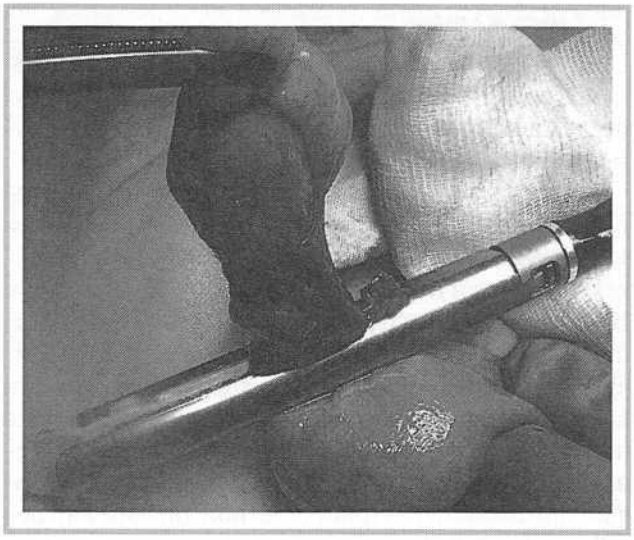

Рис. 3. **Резекция участка тонкой кишки, несущей дивертикул, при помощи линейного сшивающего аппарата.**

Fig. 3. **Resection of the small bowel's part containing the diverticulum with the linear stapler.**

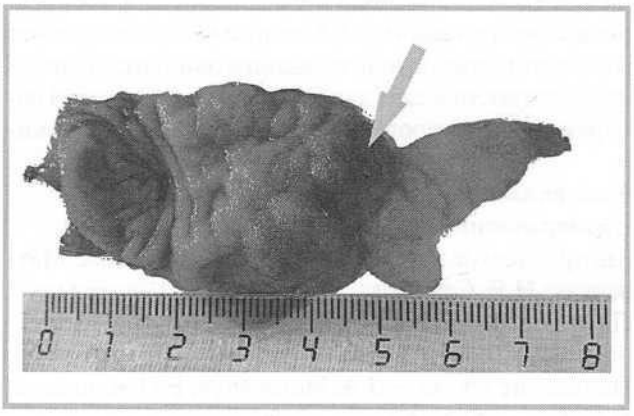

Рис. 4. **Макропрепарат дивертикула Меккеля. На верхушке дивертикула определяется хроническая язва с полиповидными разрастаниями (стрелка).**

Fig. 4. **Gross specimen. Chronic ulcer with polypoid vegetation is detected on top of the diverticulum (arrow).**

кислотопродуцирующие железы желудка **(рис. 5, г, на цв. вклейке)**.

С целью определения иммунофенотипа клеточной популяции в участках гиперплазии было проведено иммуногистохимическое исследование **(рис. 6, а—в, на цв. вклейке)**. Клетки желез в крае язвенного дефекта экспрессировали Muc6 и Muc5 (маркеры желудочной дифференцировки) и не экспрессировали Muc2 (маркер кишечной дифференцировки). Кроме того, при помощи иммуногистохимического исследования с антителами к хромогранину А выявлена линейная гиперплазия нейроэндокринных клеток в зоне эктопированных желудочных желез **(рис. 6, г, на цв. вклейке)**.

Обсуждение

ДМ, как правило, не имеет клинических проявлений, а обнаруживается во время рентгенологических исследований или операций, выполненных по другим причинам.

В представленном клиническом случае у больного с тяжелой анемией, вызванной рецидивирующим тонкокишечным кровотечением, по данным КТ выявлены признаки тонко-тонкокишечной инвагинации. В ней определялся фрагмент жировой ткани, предположительно липома, вероятно, и явившаяся причиной кровотечения и инвагинации. При инверсии дивертикула в просвет тонкой кишки его брыжейка при ее наличии втягивается внутрь, поэтому рентгенологические признаки инвертированного ДМ схожи с признаками внутрипросветной липомы или полипа на ножке. Что и подтвердилось в представленном случае.

В такой ситуации применение сцинтиграфии с использованием изотопов технеция может выявить участки эктопии желудочного эпителия, что позволяет уточнить дооперационный диагноз. Однако наличие тонкокишечной инвагинации на фоне предполагаемой по данным КТ липомы подтолкнуло нас к оперативному лечению данного пациента. Выполнена диагностическая лапароскопия, при которой обнаружен инвертированный ДМ. Лапароскопически-ассистированный доступ был более оправданным, так как обеспечил меньшую травму кишечной стенки и позволил ограничиться удалением дивертикула.

По результатам гистологического и иммуногистохимического исследования установлено, что источником рецидивирующего кровотечения была хроническая язва на фоне эктопии желудочного эпителия. Кроме того, ДМ сопровождался развитием на его верхушке липомы, что описано в литературе, но редко встречается [16]. Инвертированная форма и наличие липомы обусловили развитие тонко-тонкокишечной инвагинации без признаков непроходимости.

Заключение

ДМ — редко встречающаяся патология во взрослом возрасте, поэтому часто вызывает затруднение в диагностике его осложненных форм. Данное наблюдение представляется нам интересным, так как акцентирует внимание на важности дифференциального диагноза у больных с тонкокишечными кровотечениями, а также демонстрирует редкий вариант инвертирования ДМ, повлекшего за собой формирование тонко-тонкокишечного инвагината.

Методологическое видео к статье см. по ссылке:
https://vimeo.com/623397344/939580c411

Участие авторов:
Дооперационная диагностика — Е.О. Куколева
Хирургическое лечение — Р.Е. Израилов, Д.А. Матвейчук, Н.Е. Семенов
Патологоанатомическое заключение — Н.С. Карнаухов
Написание текста — Д.А. Матвейчук, Е.О. Куколева, Н.С. Карнаухов, Н.Е. Семенов
Редактирование — Р.Е. Израилов

Авторы заявляют об отсутствии конфликта интересов.

Participation of authors:
Preoperative diagnostics — E.O. Kukoleva
Surgical treatment — R.E. Izrailov, D.A. Matveychuk, N.E. Semenov,
Pathological examination — Karnaukhov N.S.
Text writing — D.A. Matveychuk, E.O. Kukoleva, N.S. Karnaukhov, N.E. Semenov
Editing — R.E. Izrailov

The authors declare no conflicts of interest.

ЛИТЕРАТУРА/REFERENCES

1. Stone PA, Hofeldt MJ, Lohan JA, Kessel JW, Flaherty SK. A rare case of massive gastrointestinal hemorrhage caused by Meckel's diverticulum in a 53-year-old man. *W V Med J.* 2005;101:64-66.
2. Yorganci K, Ozdemir A, Hamaloglu E, Sokmener C. Perforation of acute calculous Meckel's diverticulitis: a rare cause of acute abdomen in elderly. *Acta Chir Belg.* 2000;100(5):226-227.
3. Schwartz S, Shires TJ, Spencer F. Principles of surgery. 7th ed. New York: McGraw-Hill; 1999.
4. Haber JJ. Meckel's diverticulum. *Am J Surg.* 1947;73:468-485.
5. Harkins HN. Intussusception due to invaginated Meckel's diverticulum. *Ann Surg.* 1933;98:1070-1095.
6. Ihedioha U, Panteleimonitis S, Patel M, Duncan A, Finch GJ. An unusual presentation of Meckel's diverticulum. *J Surg Case Rep.* 2012;2012(3):4. https://doi.org/10.1093/jscr/2012.3.4
7. Park JJ, Wolff BG. Meckel Diverticulum: The Mayo Clinic Experience With 1476 Patients (1950—2002). *Ann Surg.* 2005;241(3):529-533. https://doi.org/10.1097/01.sla.0000154270.14308.5f
8. Mian A, Butt N, Bertino F. Meckel's diverticulum: misdiagnosis and late presentation. *Pediatr Health, Med Ther.* 2013;4:29-39. https://doi.org/10.2147/PHMT.S31055

9. Soltero MJ, Bill AH. The natural history of Meckel's diverticulum and its relation to incidental removal. A study of 202 cases of diseased Meckel's diverticulum found in King County, Washington, over a fifteen year period. *Am J Surg*. 1976;132:168-173.

10. Parvanescu A, Bruzzi M, Voron T, Tilly C, Zinzindohoué F, Chevallier JM, Gucci M, Wind P, Berger A, Douard R. Complicated Meckel's diverticulum: Presentation modes in adults. *Medicine (Baltimore)*. 2018;97(38):e12457. https://doi.org/10.1097/MD.0000000000012457

11. Levy AD, Hobbs CM. From the archives of the AFIP. Meckel diverticulum: radiologic features with pathologic Correlation. *Radiographics*. 2004;24:565-587. https://doi.org/10.1148/rg.242035187

12. Takagaki K, Osawa S, Ito T, Iwaizumi M, Hamaya Y, Tsukui H, Furuta T, Wada H, Baba S, Sugimoto K. Inverted Meckel's diverticulum preoperatively diagnosed using double-balloon enteroscopy. *World J Gastroenterol*. 2016;22(17):4416-4420. https://doi.org/10.3748/wjg.v22.i17.4416

13. Rashid OM, Ku JK, Nagahashi M, Yamada A, Takabe K. Inverted Meckel's diverticulum as a cause of occult lower gastrointestinal hemorrhage. *World J Gastroenterol*. 2012;18:6155-6159. https://doi.org/10.3748/wjg.v18.i42.6155

14. Kim JH, Park SH, Ha HK. Case 156: Inverted Meckel diverticulum. *Radiology*. 2010;255:303-306. https://doi.org/10.1148/radiol.09090090

15. Blakeborough A, McWilliams RG, Raja U, Robinson PJ, Reynolds JV, Chapman AH. Pseudolipoma of inverted Meckel's diverticulum: clinical, radiological and pathological correlation. *Eur Radiol*. 1997;7:900-904. https://doi.org/10.1007/s003300050224

16. Karadeniz Cakmak G, Emre AU, Tascilar O, Bektaş S, Uçan BH, Irkorucu O, Karakaya K, Ustundag Y, Comert M. Lipoma within inverted Meckel's diverticulum as a cause of recurrent partial intestinal obstruction and hemorrhage: a case report and review of literature. *World J Gastroenterol*. 2007;13(7):1141-1143. https://doi.org/10.3748/wjg.v13.i7.1141

Поступила 06.07.2021

Received 06.07.2021

Принята к печати 14.01.2022

Accepted 14.01.2022

Эндоскопическая хирургия
2022, т. 28, №2, с. 60–65
https://doi.org/10.17116/endoskop20222802160

Endoscopic Surgery =
Endoskopicheskaya khirurgiya 2022, vol. 28, no 2, pp. 60–65
https://doi.org/10.17116/endoskop20222802160

Эндоскопические вмешательства в лечении больных с множественной и сочетанной патологией

© М.В. РЕПИН[1], Д.В. ТРУШНИКОВ[2], Д.И. ДРЕМИН[2], Н.А. СЫРОМЯТНИКОВА[2], Е.В. ДАВЫДОВА[2]

[1]ФГБОУ ВО «Пермский государственный медицинский университет им. акад. Е.А. Вагнера» Минздрава России, Пермь, Россия;
[2]ГБУЗ ПК «Пермская краевая клиническая больница», Пермь, Россия

Резюме

Представлен клинический случай успешного лечения больного с сочетанной хирургической патологией брюшной полости в виде холедохолитиаза на фоне постгастрорезекционных расстройств, ворсинчатых опухолей ободочной кишки двойной локализации и рака мочевого пузыря. Эндоскопические методики позволили последовательно выполнить несколько операций на разных органах, обеспечив минимальную хирургическую агрессию, благоприятный исход у пожилого пациента с сопутствующей патологией дыхательной и сердечно-сосудистой систем.

Ключевые слова: *постгастрорезекционный синдром, холедохолитиаз, ворсинчатые опухоли ободочной кишки, рак мочевого пузыря.*

ИНФОРМАЦИЯ ОБ АВТОРАХ:
Репин М.В. — https://orcid.org/0000-0002-0686-2619
Трушников Д.В. — https://orcid.org/0000-0002-1071-7115
Дремин Д.И. — https://orcid.org/0000-0001-9495-7206
Сыромятникова Н.А. — https://orcid.org/0000-0002-6857-1526
Давыдова Е.В. — https://orcid.org/0000-0002-0979-9918
Автор, ответственный за переписку: Репин М.В. — e-mail: max_repin@inbox.ru

КАК ЦИТИРОВАТЬ:
Репин М.В., Трушников Д.В., Дремин Д.И., Сыромятникова Н.А., Давыдова Е.В. Эндоскопические вмешательства в лечении больных с множественной и сочетанной патологией. *Эндоскопическая хирургия.* 2022;28(2):60–65. https://doi.org/10.17116/endoskop20222802160

Endoscopic surgery in treatment for multiple comorbidities

© M.V. REPIN[1], D.V. TRUSHNIKOV[2], D.I. DREMIN[2], N.A. SYROMYATNIKOVA[2], E.V. DAVYDOVA[2]

[1]Wagner Perm State Medical University, Perm, Russia;
[2]Perm Regional Clinical Hospital, Perm, Russia

Abstract

A clinical case of successful treatment of concomitant surgical pathology of abdominal cavity in the form of choledocholithiasis due to post-gastro-resection disorders, double-localized villous colon tumors and bladder cancer is presented. Endoscopic techniques made it possible to sequentially perform several operations on different organs of the abdominal cavity, ensuring minimal surgical aggression and a successful outcome in an elderly patient with concomitant pathology of the respiratory and cardiovascular systems.

Keywords: *post-gastro-resection syndrome, choledocholithiasis, villous tumors of the colon, bladder cancer.*

INFORMATION ABOUT THE AUTHORS:
Repin M.V. — https://orcid.org/0000-0002-0686-2619
Trushnikov D.V. — https://orcid.org/0000-0002-1071-7115
Dremin D.I. — https://orcid.org/0000-0001-9495-7206
Syromyatnikova N.A. — https://orcid.org/0000-0002-6857-1526
Davydova E.V. — https://orcid.org/0000-0002-0979-9918
Corresponding author: Repin M.V. — e-mail: max_repin@inbox.ru

TO CITE THIS ARTICLE:
Repin MV, Trushnikov DV, Dremin DI, Syromyatnikova NA, Davydova EV. Endoscopic surgery in treatment for multiple comorbidities. *Endoscopic Surgery = Endoskopicheskaya khirurgiya.* 2022;28(2):60–65. (In Russ.). https://doi.org/10.17116/endoskop20222802160

Введение

Сочетанная патология с возрастом постепенно усугубляет состояние больных и затрудняет выбор рациональной хирургической тактики. Особенно трудно определить последовательность и виды операций при различной локализации опухолей, а также сочетанных заболеваниях, требующих хирургической коррекции. Принципы одновременного лечения при нескольких заболеваниях обеспечиваются современными малоинвазивными методиками лапаро- и эндоскопических вмешательств [1]. Вместе с тем вопрос о целесообразности таких операций у лиц пожилого и старческого возраста остается дискутабельным, прежде всего, в связи с высоким риском возникновения осложнений, ограничениями ввиду сопутствующей патологии, а также организационными трудностями «маршрутизации» пациентов в лечебно-диагностические учреждения высокого уровня [2]. В силу разных обстоятельств некоторые заболевания остаются нераспознанными на ранних стадиях и проявляются чаще всего в осложненных формах.

Клинический случай

Больной *Г.,* 76 лет, с 2008 г. регулярно проходил лечение в отделении гастроэнтерологии ГБУЗ ПККБ с постгастрорезекционным синдромом после резекции желудка по Бильрот II в 1991 г. Наряду с характерными для этой патологии жалобами на изжогу, горечь во рту, отрыжку, регургитацию желудочного содержимого с 2015 г. появились приступы болей в животе, тошноты и рвоты, требовавшие госпитализации в плановом и даже экстренном порядке. Постепенно нарастали вздутие живота, чувство быстрого насыщения и тяжести после еды, склонность к запорам. Масса тела за 5 лет снизилась на 20 кг. Кроме того, пациент испытывает общую слабость, одышку при физической нагрузке, боли в нижних конечностях при ходьбе по типу перемежающейся хромоты, слабость и боли в верхних конечностях, головокружение при перемене положения тела. При компьютерной томографии (КТ) в 2017 г. в области селезеночного изгиба ободочной кишки выявлено локальное утолщение стенки кишки размером до 13 мм. В 2019 г. обнаружены камни в общем желчном протоке и стеноз большого сосочка двенадцатиперстной кишки (БСДПК), а также мягкотканое образование размером 8 мм с неровными контурами на передней стенке мочевого пузыря, однако не подтвержденное при цистоскопии. Поскольку консервативное лечение, как правило, оказывало положительное действие, при консультации хирурга от оперативного лечения решено воздержаться ввиду высокого риска повторной операции на фоне сопутствующей патологии, а также в отсутствие абсолютных показаний. Оставался под амбулаторным наблюдением до 2020 г., но указанные клинические проявления нарастали, а консервативное лечение уже не оказывало должного эффекта, поэтому принято решение о госпитализации 30.11.20 для детального обследования и определения лечебной тактики.

Общее состояние пациента относительно удовлетворительное, отмечаются сухость кожных покровов и выраженный сосудистый рисунок на лице в виде телеангиэктазии. Клинически доминируют проявления патологии желчевыводящих путей, оперированного желудка, а также нарушения проходимости по толстой кишке. Клинически значимой сопутствующей патологией являются хронический гепатит С; хроническая обструктивная болезнь легких средней степени тяжести, некомпенсированная; стенокардия напряжения II функционального класса; атеросклероз коронарных, церебральных и периферических артерий.

Магнитно-резонансная холангиопанкреатография (30.11.20) показала расширение общего печеночного и желчного протоков до 10 мм, сужение терминального отдела по типу «писчего пера» и наличие 4 гипоинтенсивных конкрементов размерами 8×4 мм на фоне неоднородного содержимого. КТ (02.12.20) подтвердила внутрипросветное образование поперечной ободочной кишки до 35 мм и мягкотканное образование мочевого пузыря 12×18 мм с неровными контурами и контрастным усилением.

Заключение эзофагогастродуоденоскопии (07.12.20): эритематозная гастропатия; состояние после резекции желудка. Заключение патогистологического исследования биопсийного материала (07.12.20): *Helicobacter pylori* — отрицательный; хронический гастрит (анастомозит) с участками метаплазии по толстокишечному типу, очаговая дисплазия.

При колоноскопии (14.12.20) в области селезеночного изгиба обнаружена опухоль размером 3,5 см, перекрывающая просвет кишки на $^1/_3$ ее диаметра (0-lsp, JNET 2A), в области печеночного изгиба поперечной ободочной кишки латерально растущая опухоль до 2,5 см, розовая, с ворсинчатой поверхностью (LST-G, JNET 2A). Кроме того, обнаружены 2 небольших полипа в сигмовидной кишке 0-lsp типа до 7—8 мм. Выполнена биопсия, в результате которой в печеночном изгибе установлена ворсинчатая аденома, а в полипе селезеночного изгиба — тубуловорсинчатая аденома.

При цистоскопии (15.12.20) на передней стенке мочевого пузыря слева от средней линии имеются 2 смежные папиллярные опухоли размерами 15 и 17 мм на фоне неизмененной слизистой оболочки. Сделано заключение о злокачественном новообразовании (ЗНО) мочевого пузыря.

В результате лечения отмечена положительная динамика: болевой и диспепсический синдромы купированы, явления дискомфорта в эпигастральной области непостоянные, зависят от характера и объема пищи. Сохраняется склонность к запорам, но на фоне приема слабительных регулярность стула улучшилась. Уменьшились боли в нижних конечностях. При об-

суждении пациента с хирургом и урологом-онкологом решено в первую очередь удалить ворсинчатые опухоли ободочной кишки, угрожающие развитием кишечной непроходимости.

Операция (23.12.20): эндоскопическое удаление ворсинчатых опухолей толстой кишки с использованием видеоскопической системы Pentax Hi Line и видеоколоноскопа EC38-i10L. В области печеночного изгиба латерально растущая опухоль до 25 мм, в области селезеночного изгиба образование 0-1sp-типа до 35 мм **(рис. 1)**. В основание образований введен индигокармин. Удаление крупного полипа одним блоком представлялось технически трудным, поэтому операцию начали с иссечения краевой зоны опухоли вместе с прилежащей к ней нормальной слизистой оболочкой, а остальная часть опухолей иссекалась петлевым электродом методом фрагментации. В области печеночного изгиба опухоль удалена двумя, а в области селезеночного изгиба — тремя фрагментами. Интраоперационного кровотечения не возникло, незначительное подтекание крови остановлено диатермокоагуляцией. Послеоперационные дефекты округлой формы около 25 мм, края без опухолевой ткани, клипирование не проводилось, поскольку активного кровотечения не было, а размеры дефектов лимитировали наложение клипс. Удаленные фрагменты извлечены для гистологического исследования. Заключение патологоанатомического исследования: доброкачественное новообразование — тубуловорсинчатая аденома ободочной кишки.

Ретроградная холангиопанкреатография (25.12.20) выполнялась с использованием видеоскопической системы Olympus CV-150 дуоденоскопом Olympus TJF-150. После осмотра культи желудка и анастомоза удалось свободно пройти в приводящую кишку, где найден БСДПК, выполнены его канюляция и контрастирование. Гепатикохоледох расширен до 12 мм, в его просвете визуализируются 4 конкремента 7—8 мм. Выполнена папиллосфинктеротомия около 5 мм игольчатым сфинктеротомом (Endo-flex, 6 мм), более протяженное рассечение технически затруднительно, поэтому прибегли к баллонной дилатации трехшаговым баллоном-расширителем (Endostars 8/9/10 мм) до 10 мм — 9 атмосфер с экспозицией в течение 20 с **(рис. 2)**. Конкременты извлечены корзиной Дормиа, по внешнему виду полигональной формы, гладкие, светло-коричневого цвета. При контрольном контрастировании дефектов наполнения в протоках нет **(рис. 3)**. Послеоперационный период протекал без особенностей.

Трансуретральная резекция — ТУР (29.12.20) мочевого пузыря проводилась под спинномозговой анестезией. Опухоли удалены с иссечением подлежащей стенки мочевого пузыря **(рис. 4)**. В мочевой пузырь установлен катетер Фолея №20. Удаленные препараты направлены на гистологическое исследование. Выполнена инстилляция в мочевой пузырь 50 мг доксорубицина.

Макроскопическое описание операционного материала: 1) опухоль мочевого пузыря в виде 4 фрагментов темно-серого цвета диаметром по 3 мм; 2) стенка мочевого пузыря в виде 4 фрагментов светло-серой ткани общим объемом 7×5×4 мм. Заключение патогистологического исследования: 1) папиллярная уротелиальная карцинома *G2, pTa*; 2) фрагменты срезов подлежащей мышечной пластины интактны.

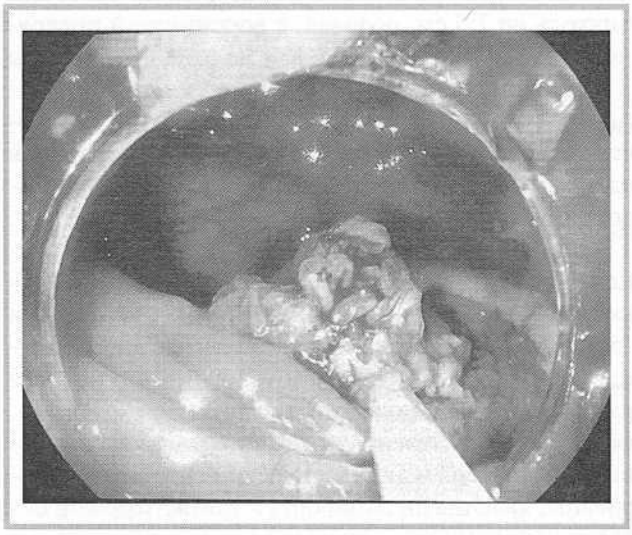

Рис. 1. **Эндоскопическое удаление ворсинчатой опухоли толстой кишки.**

Fig. 1. **Endoscopic removal of a villous tumor of the colon.**

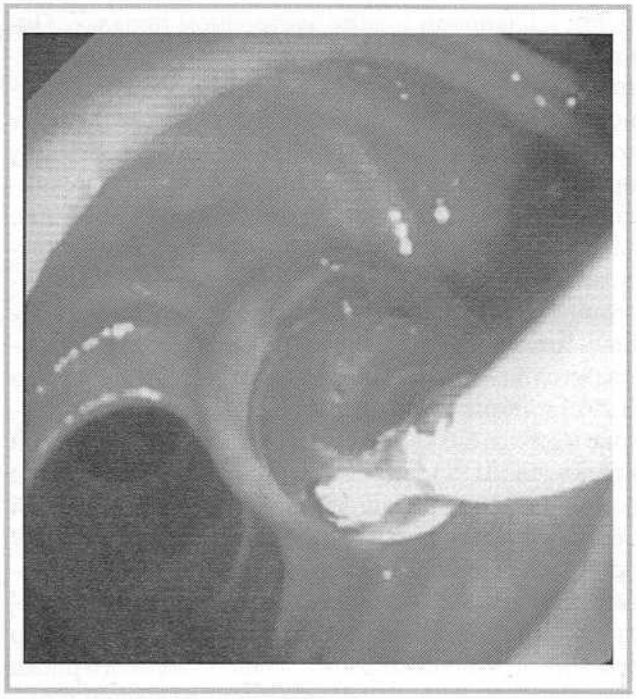

Рис. 2. **Выполнение эндоскопической баллонной дилатации в месте ограниченной папиллотомии.**

Fig. 2. **Perform endoscopic balloon dilation at the site of limited papillotomy.**

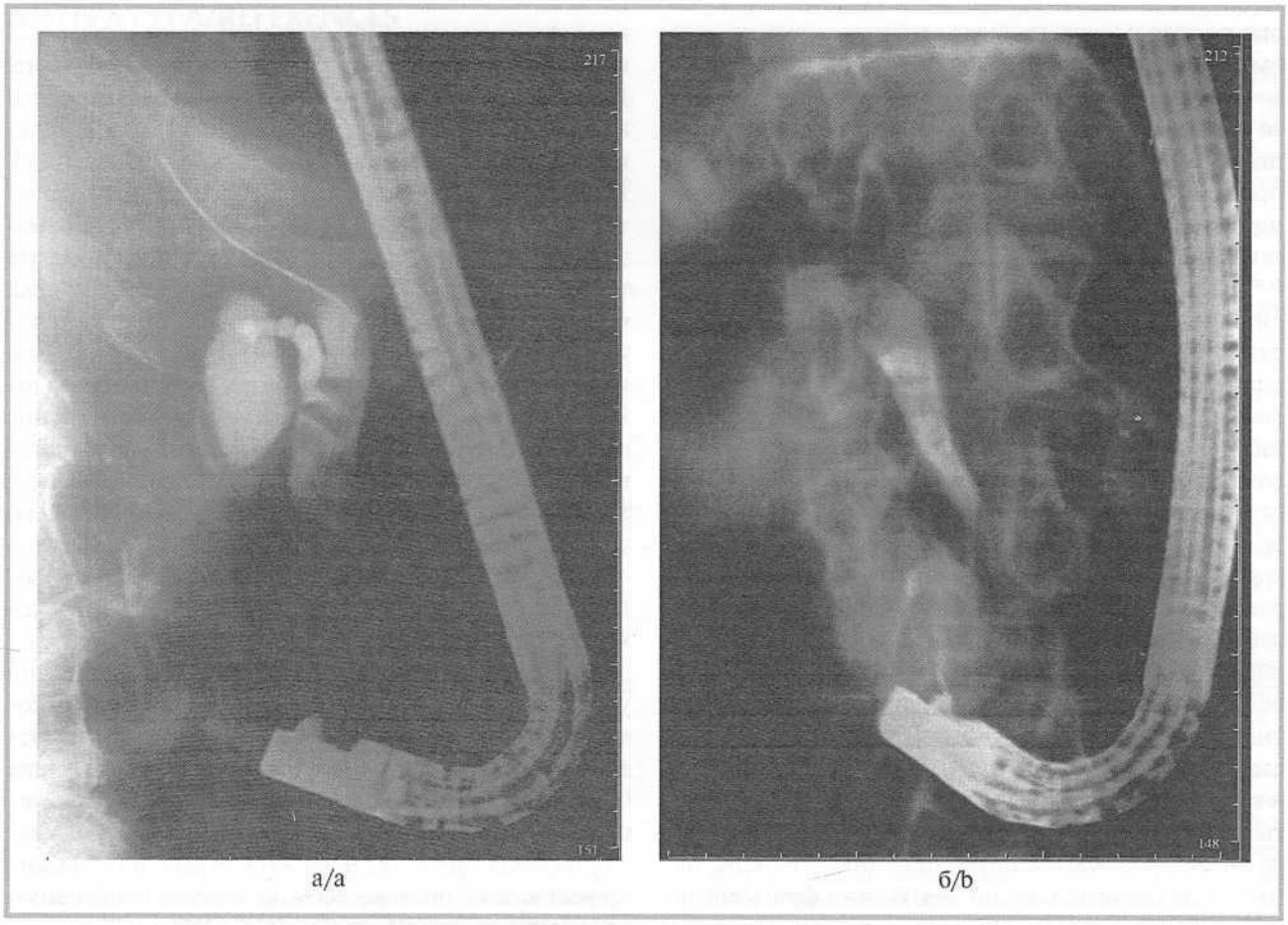

Рис. 3. **Ретроградная холангиография.**
а — визуализированы 4 конкремента в общем желчном протоке; б — общий желчный проток после литоэкстракции.

Fig. 3. **Retrograde cholangiography.**
a — 4 calculi are visualized in the common bile duct; b — common bile duct after lithoextraction.

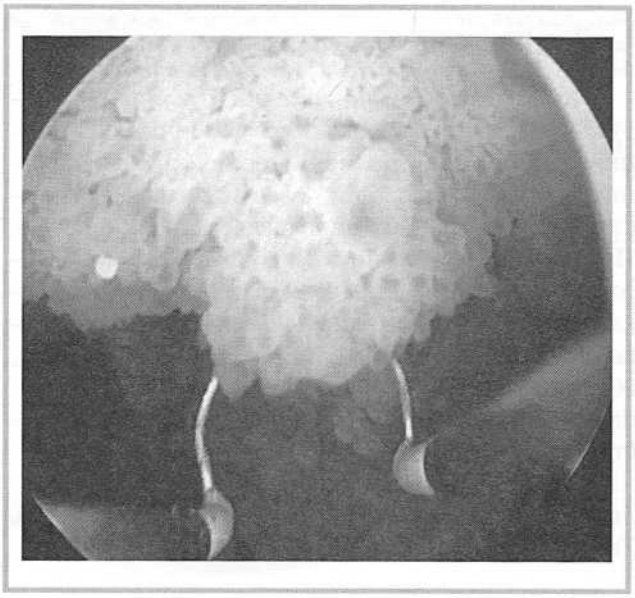

Рис. 4. **Выполнение трансуретральной резекции опухолей мочевого пузыря.**

Fig. 4. **Performing transurethral resection of bladder tumors.**

Течение послеоперационного периода гладкое. Пациент выписан 10.01.21 в удовлетворительном состоянии под амбулаторное наблюдение хирурга и онкоуролога.

Через 4 мес после операции на мочевом пузыре госпитализирован в урологическое отделение для контрольного обследования. При цистоскопии (16.04.21) на передней стенке мочевого пузыря слева от средней линии определяется рубец после ранее выполненной ТУР, рецидив ЗНО не выявлен.

Через 6 мес (12.06.21) после удаления опухолей толстой кишки выполнена контрольная колоноскопия в амбулаторных условиях — признаков рецидива ворсинчатых опухолей не установлено. Пациент остается под наблюдением для оценки отдаленных результатов.

Обсуждение

Представленный клинический случай показал возможности эндоскопических технологий в лечении больного с несколькими заболеваниями, кото-

рые по отдельности требуют сложных хирургических вмешательств, представляющих риск развития тяжелых послеоперационных осложнений у пожилого пациента. Несмотря на то что в настоящее время подобные эндоскопические вмешательства широко применяются в повседневной практике, у нашего пациента все заболевания имели некоторые особенности, затруднявшие стандартные подходы в лечении.

Распространено представление о том, что ворсинчатые аденомы имеют преимущественно левостороннюю локализацию и чаще всего являются одиночными [3]. Наше наблюдение показало проксимальное расположение, включая двойную локализацию опухолей. Вопрос об удалении опухолей размером >3 см, имеющих латеральный рост, до настоящего времени остается актуальным, поскольку эндоскопическое удаление таких образований затруднено, а рецидивы ворсинчатых опухолей наблюдаются в 25—40% случаев [4, 5]. Ввиду увеличения частоты малигнизации новообразований у пожилых пациентов, а также значительной частоты развития осложнений после внутрибрюшных вмешательств, эндоскопическая резекция слизистой оболочки толстой кишки считается современным, эффективным и малоинвазивным методом лечения при ворсинчатых опухолях толстой кишки [4—6]. Методом выбора является резекция опухоли единым блоком, однако в некоторых случаях допустима фрагментарная резекция слизистой оболочки, к преимуществам которой относятся техническая простота выполнения, невысокий риск развития осложнений и малая продолжительность операции [5]. В нашем случае данная методика позволила полностью удалить опухоль с латеральным ростом и избежать послеоперационных осложнений. Через 2 сут больной был готов к следующему эндоскопическому вмешательству по поводу холедохолитиаза.

Общий желчный проток содержал 4 конкремента, и анатомические особенности затрудняли доступ к БСДПК, что многие авторы характеризуют как «сложный холедохолитиаз», требующий применения специальных методик для успешной санации билиарного тракта: механической, лазерной или ударно-волновой литотрипсии, баллонной дилатации и стентирования желчных протоков [2, 7, 8]. Учитывая высокий риск развития осложнений, связанных с особенностями течения заболевания и сопутствующей патологии у пожилых пациентов, в качестве безопасного и эффективного варианта лечения предлагается методика эндоскопического расширения БСДПК с использованием баллона большого диаметра [7, 9, 10]. Кроме того, в нашем случае вследствие измененной анатомии выполнить полноценную папиллотомию оказалось затруднительно. Поэтому добиться санации общего желчного протока удалось за счет ограниченной, дозированной папиллотомии в комбинации с баллонной дилатацией. По данным ряда авторов, она обеспечивает эффективность литоэкстракции и минимизирует риск развития осложнений [7, 11, 12]. И хотя некоторые авторы предупреждают о повышении фактора риска рецидива холедохолитиаза при небольшой папиллотомии, по нашему мнению, для пожилых пациентов эта угроза менее значима, чем опасность папиллотомических осложнений [13]. Мы разделяем мнение о том, что ограниченная сфинктеротомия в сочетании с баллонной дилатацией является хорошей альтернативой традиционной папиллотомии не только у пожилых, но и у молодых пациентов [10, 14].

Лечение при немышечно-ивазивном раке мочевого пузыря согласно действующим клиническим рекомендациям начинается с ТУР. Для правильного определения стадии онкологического процесса отдельно удаляют экзофитный компонент и основание опухоли. В нашем случае удалено 2 опухоли и при последующем гистологическом исследовании установлена 0(а) стадия рака мочевого пузыря (степень злокачественности 2, мышечная пластинка интактна). Удаляя опухоль при ТУР, невозможно повлиять на микрометастазы, поэтому всем пациентам необходимо проводить адъювантное лечение. Согласно действующим клиническим рекомендациям, через 2 ч после операции проведена однократная инстилляция 50 мг доксорубицина. При осмотре слизистой оболочки мочевого пузыря через 4 мес новообразований не выявлено.

Заключение

Представленный клинический случай демонстрирует широкие возможности современных эндоскопических методик в лечении больного с заболеваниями органов брюшной полости, включая множественную, в том числе онкологическую, патологию. Правильная организация лечебно-диагностического процесса и рациональная хирургическая тактика позволили последовательно выполнить несколько операций на разных органах брюшной полости, обеспечив минимальную хирургическую агрессию, благоприятный исход у пожилого пациента с сопутствующей патологией.

Авторы заявляют об отсутствии конфликта интересов.
The authors declare no conflicts of interest.

ЛИТЕРАТУРА/REFERENCES

1. Иванов Ю.В., Панченков Д.Н. К вопросу о целесообразности симультанных лапароскопических операций у пожилых пациентов. *Эндоскопическая хирургия*. 2019;25(1):47-52.
Ivanov YuV, Panchenkov DN. The problem of simultaneous laparoscopic surgery feasibility in elderly patients (clinical case) *Endoscopicheskaya khirurgiya*. 2019;25(1):47-52. (In Russ.).
https://doi.org/10.17116/endoskop20192501147
2. Михин А.И., Орлов С.Ю., Василенко К.В., Сажин А.В. Эндоскопическое лечение пациентов старческого возраста со сложным холедохолитиазом. *Эндоскопическая хирургия*. 2019;25(1):53-60.
Mikhin AI, Orlov SYu, Vasilenko KV, Sazhin AV. Endoscopic treatment of difficult common bile duct stones in elderly patients. *Endoscopicheskaya khirurgiya*. 2019;25(1):53-60. (In Russ.).
https://doi.org/10.17116/endoskop20192501147
3. Турова Р.А., Короткевич А.Г. Особенности выявления и удаления доброкачественных новообразований толстой кишки у пациентов старших возрастных групп. *Казанский медицинский журнал*. 2007;88(6):606-609.
Turova RA, Korotkevich AG. The peculiarities of detection and removal of benign tumors of the colon in patients of the older group. *Kazanskii meditsinskii zhurnal*. 2007;88(6):606-609. (In Russ.).
4. Шелыгин Ю.А., Ачкасов С.И., Веселов В.В., Филон А.Ф. и др. Современные принципы лечения крупных аденом прямой кишки. *Онкология. Журнал им. П.А. Герцена*. 2013;(2):32-37.
Shelygin YuA, Achkasov SI, Veselov VV, Filon AF, et al. Current principles in the treatment of large rectal adenomas. *Onkologiya. Zhurnal imeni P.A. Gertsena*. 2013;(2):32-37. (In Russ.).
5. Завьялов Д.В., Кашин С.В., Олевская Е.Р., Молчанов С.В., Федорова Е.А., Камалетдинова Ю.Ю., Сафуанов А.А., Короткевич А.Г., Май С.А., Мерсаидова К.И., Мейлах О.В. Фрагментарная резекция крупных доброкачественных колоректальных опухолей: результаты российского многоцентрового исследования. *Колопроктология*. 2020;19(1):73-79.
Zavyalov DV, Kashin SV, Olevskaya ER, Molchanov SV, Fedorova EA, Kamaletdinova YuYu, Safuanov AA, Korotkevich AG, May SA, Mersaidova KI, Meylah OV. Endoscopic piecemeal resection of large benign colorectal neoplasia: results of a russian multicenter study. *Koloproktologiya*. 2020;19(1):73-79. (In Russ.).
https://doi.org/10.33878/2073-7556-2020-19-1-73-79
6. Хватов А.А., Борисов А.Е, Шерстнова Е.М., Мяукина Л.М. Опыт лечения больных с ворсинчатыми новообразованиями толстой кишки. *Вестник хирургии им. И.И. Грекова*. 2010;169(4):78-79.
Khvatov AA, Borisov AE, Sherstnova EM, Myaukina LM. Experience of treatment of patients with villous adenoma of the large intestine. *Vestnik khirurgii im. I.I. Grekova*. 2010;169(4):78-79. (In Russ.).
7. Будзинский С.А., Шаповальянс С.Г., Федоров Е.Д., Захарова М.А. Чернякевич П.Л., Платонова Е.Н., Плахов Р.В. Роль баллонной дилатации области дозированной эндоскопической папиллосфинктеротомии в лечении пациентов со сложным холедохолитиазом. *Эндоскопическая хирургия*. 2020;26(4):12-21.
Budzinsky SA, Shapovalyants SG, Fedorov ED, Zakharova MA, Chernyakevich PL, Platonova EN, Plakhov RV. Role of balloon dilation of the graduated endocsopic papillosphincterotomy area in the treatment of patients with «complex» choledocholithiasis. *Endoscopicheskaya khirurgiya*. 2020;26(4):12-21. (In Russ.).
https://doi.org/10.17116/endoskop20202604112
8. Tao T, Zhang M, Zhang QJ. Outcome of a session of extracorporeal shock wave lithotripsy before endoscopic retrograde cholangiopancreatography for problematic and large common bile duct stones. *World J Gastroenterol*. 2017;23:4950-4957.
https://doi.org/10.3748/wjg.v23.i27.4950
9. Tonozuka R, Itoi T, Sofuni A, Itokawa F, Kurihara T, Tsuchiya T, Ishii K, Tsuji S, Ikeuchi N, Umeda J. Efficacy and safety of endoscopic papillary large balloon dilation for large bile duct stones in elderly patients. *Dig Dis Sci*. 2014;59:2299-2307.
10. Sakai Y, Tsuyuguchi T, Sugiyama H, Sasaki R, Sakamoto D, Nakamura M, Watanabe Y, Nishikawa T, Yasui S, Mikata R, Yokosuka O. Endoscopic papillary large balloon dilation for bile duct stones in elderly patients. *World J Clin Cases*. 2015;3(4):353-359.
https://doi.org/10.12998/wjcc.v3.i4.353
11. Kogure H, Tsujino T, Isayama H, Takahara N, Uchino R, Hamada T, Miyabayashi K, Mizuno S, Mohri D, Yashima Y, Kawakubo K, Sasaki T, Yamamoto N, Nakai Y, Hirano K, Sasahira N, Tada M, Koike K. Short- and long-term outcomes of endoscopic papillary large balloon dilation with or without sphincterotomy for removal of large bile duct stones. *Scand J Gastroenterol*. 2014;49:121-128.
https://doi.org/10.3109/00365521.2013.848470
12. Hwang JC, Kim JH, Lim SG, Kim SS, Shin SJ, Lee KM, Yoo BM. Endoscopic large-balloon dilation alone versus endoscopic sphincterotomy plus large-balloon dilation for the treatment of large bile duct stones. *BMC Gastroenterol*. 2013;13:15.
https://doi.org/10.1186/1471-230X-13-15
13. Kuo CM, Chiu YC, Liang CM, Wu CK, Lu LS, Tai WC, Kuo YH, Wu KL, Chuah SK, Kuo CH. The efficacy of limited endoscopic sphincterotomy plus endoscopic papillary large balloon dilation for removal of large bile duct stones. *BMC Gastroenterol*. 2019;19(1):93.
https://doi.org/10.1186/s12876-019-1017-x
14. Ito Y, Tsujino T, Togawa O, Yamamoto N, Isayama H, Nakata R, Kawabe T, Omat M. Endoscopic papillary balloon dilation for the management of bile duct stones in patients 85 years of age and older. *Gastrointest Endosc*. 2008;68(3):477-482.

Поступила 28.06.2021
Received 28.06.2021
Принята к печати 09.11.2021
Accepted 09.11.2021

Читайте в следующем номере:

- Инородное тело в пищеварительном тракте. Основные позиции национальных клинических рекомендаций, утверждённых Министерством здравоохранения в декабре 2021 г.
- Место лапароскопической операции IPOM в хирургическом лечении срединных вентральных грыж: уроки семилетнего проспективного опыта. Отдалённые результаты
- Нецирротическая портальная гипертензия и беременность

Договор (публичная оферта)*

г. Москва «_____» _____ ____ г.

Общество с ограниченной ответственностью «Издательство Медиа Сфера», именуемое в дальнейшем «Издатель», в лице генерального директора Немцовой Н.В., действующей на основании устава, с одной стороны, предлагает неопределенному кругу лиц, являющимися авторами, соавторами, иными правообладателями, имеющими право распоряжаться исключительным правом на результат интеллектуальной деятельности (далее — Автор), с другой стороны, далее совместно именуемые Стороны, заключить настоящий договор (далее — Договор) о нижеследующем.

1. ПРЕДМЕТ ДОГОВОРА

1.1. Автор предоставляет Издателю права на использование авторского произведения, направленного для безвозмездной публикации в один из издаваемых Издателем журналов (далее — Статьи), в установленных Договором пределах и на определенный Договором срок.

1.2. В соответствии с п.3 ст.438 ГК РФ настоящий Договор считается заключенным Автором с Издателем с момента направления Автором Статьи для публикации в один их журналов, издаваемых Издателем, перечень которых приведен в приложении №1 к настоящему Договору.

1.3. Автор гарантирует, что он является действительным правообладателем исключительных прав на Статью, что Статья является оригинальным произведением, не публиковавшимся ранее и не предоставленным для публикации в другие печатные и/или электронные издания.

2. ПРЕДОСТАВЛЯЕМЫЕ ИЗДАТЕЛЮ ПРАВА НА ИСПОЛЬЗОВАНИЕ СТАТЬИ

2.1. По настоящему Договору Автор на безвозмездной основе предоставляет Издателю следующие права:

2.1.1. Право на воспроизведение Статьи или ее отдельных частей в любой материальной форме, в том числе на бумажных или электронных носителях в виде отдельного произведения либо в составных произведениях, в том числе в составе журналов, сборников, базах данных.

2.1.2. Право на распространение путем продажи и иного отчуждения Статьи или отдельных ее частей, воспроизведенных в соответствии с п.2.1.1. Договора.

2.1.3. Доведение Статьи и отдельных ее частей до всеобщего сведения таким образом, что любое лицо может получить доступ к произведению из любого места и в любое время по собственному выбору (доведение до всеобщего сведения).

2.1.4. Право на перевод или другую переработку Статьи и использование производного произведения в соответствии с п.2.1.1, 2.1.2., 2.1.3. Договора.

2.1.5. Право сублицензирования — предоставление прав использования Статьи и отдельных ее частей, установленные пп.2.1,1, 2.1.2, 2.1.3, 2.1.4 Договора, третьим лицам.

2.1.6. Права использование Статьи или ее отдельных частей, установленные Договором, допускаются на территории Российской Федерации и всех других государств, где осуществляется охрана авторских прав.

2.2. Права, указанные в п.2.1. Договора, предоставляются Издателю на следующих условиях:

2.2.1. На условиях исключительной лицензии, срок действия которой начинается с даты передачи Статьи для публикации и действует в течение всего срока действия исключительных прав Автора, если Статья была опубликована Издателем.

В период действия условий исключительной лицензии Автор не вправе передавать третьим лицам права на Статью, предоставленные Издателю в соответствии с п.2.1. Договора.

2.2.2. На условиях исключительной лицензии, срок действия которой начинается с даты передачи Статьи для публикации и действует в течение года, если Статья не будет опубликована Издателем.

В период действия условий исключительной лицензии Автор не вправе передавать третьим лицам права на Статью, предоставленные Издателю в соответствии с п.2.1. Договора.

После истечения срока действия условий исключительной лицензии, Издатель продолжает пользоваться правами на Статью, предоставленными п.2.1. Договора, на условиях неисключительной лицензии в течение всего срока действия исключительных прав Автора.

В период действия условий неисключительной лицензии Автор может передавать права на Статью, указанные в п.2.1. Договора, любым третьим лицам по своему усмотрению.

3. ОТВЕТСТВЕННОСТЬ СТОРОН

3.1. Стороны в случае неисполнения или ненадлежащего исполнения своих обязательств по настоящему Договору несут ответственность в соответствии с нормами действующего законодательства Российской Федерации.

4. РАЗРЕШЕНИЕ СПОРОВ

4.1. Во всем остальном, что не предусмотрено настоящим Договором, Стороны руководствуются действующим законодательством Российской Федерации.

Все споры, связанные с заключением, толкованием, исполнением и расторжением договора, будут разрешаться Сторонами путем переговоров.

4.2. При наличии неурегулированных разногласий Сторон споры разрешаются в суде по месту нахождения Издателя в соответствии с действующим законодательством Российской Федерации.

5. ЗАКЛЮЧИТЕЛЬНЫЕ ПОЛОЖЕНИЯ

5.1. В случае предъявления к Издателю требований, связанных с нарушением исключительных авторских и иных прав интеллектуальной собственности третьих лиц при создании Статьи или в связи с заключением Автором настоящего Договора, Автор обязуется:

— немедленно, после получения уведомления Издателя, принять меры к урегулированию споров с третьими лицами, при необходимости вступить в судебный процесс на стороне Издателя и предпринять все зависящие от него действия с целью исключения Издателя из числа ответчиков;

— возместить Издателю понесенные судебные расходы, расходы и убытки, вызванные применением мер обеспечения иска и исполнения судебного решения, и выплаченные третьему лицу суммы за нарушение авторских, исключительных и иных прав интеллектуальной собственности, а также иные убытки, понесенные Издателем в связи с несоблюдением Автором гарантий, предоставленных им по настоящему Договору.

5.2. В соответствии со ст. 6. ФЗ «О персональных данных» №152-ФЗ от 27 июля 2006 года в период с момента заключения настоящего Соглашения и до прекращения обязательств Сторон по настоящему Соглашению Автор выражает согласие на обработку Издателем следующих персональных данных Автора: фамилия, имя, отчество; индивидуальный номер налогоплательщика (ИНН); дата и место рождения; сведения о гражданстве; реквизиты документов, удостоверяющих личность; адреса места регистрации и фактического места жительства; адреса электронной почты; почтовый адрес с индексом; номера контактных телефонов; номера факсов; сведения о местах работы.

5.3. Издатель вправе производить обработку указанных персональных данных в целях исполнения настоящего Договора, в том числе выполнения информационно-справочного обслуживания Автора. Под обработкой персональных данных понимаются действия (операции) с персональными данными, включая сбор, систематизацию, накопление, хранение, уточнение (обновление, изменение), использование, распространение (в том числе передача третьим лицам), обезличивание, блокирование и уничтожение персональных данных.

5.4. Автор вправе отозвать согласие на обработку персональных данных, направив Издателю соответствующее уведомление в случаях, предусмотренных законодательством РФ.

Издатель: _____

_____

*Для журналов, выпускаемых издательством «Медиа Сфера», а именно: 1. Анестезиология и реаниматология; 2. Архив патологии; 3. Вестник оториноларингологии; 4. Вестник офтальмологии; 5. Вопросы курортологии, физиотерапии и лечебной физической культуры; 6. Доказательная гастроэнтерология; 7. Доказательная кардиология; 8. Журнал «Вопросы нейрохирургии» имени Н.Н. Бурденко; 9. Журнал неврологии и психиатрии им. С.С. Корсакова; 10. Кардиологический вестник; 11. Кардиология и сердечно-сосудистая хирургия; 12. Клиническая дерматология и венерология; 13. Лабораторная служба; 14. Молекулярная генетика, микробиология и вирусология; 15. Онкология. Журнал им. П.А. Герцена; 16. Оперативная хирургия и клиническая анатомия; 17. Проблемы репродукции; 18. Проблемы эндокринологии; 19. Профилактическая медицина; 20. Российская ринология; 21. Российская стоматология; 22. Российский вестник акушера-гинеколога; 23. Стоматология; 24. Судебно-медицинская экспертиза; 25. Флебология; 26. Хирургия. Журнал им. Н.И. Пирогова; 27. Эндоскопическая хирургия.