ISSN 1025-7209 (Print)
ISSN 2309-5636 (Online)

ЭНДОСКОПИЧЕСКАЯ ХИРУРГИЯ

Том 27
6'2021

Научно-практический журнал

Основан в 1995 г.

МЕДИА СФЕРА

ISSN 1025-7209 (Print)
ISSN 2309-5636 (Online)

ЭНДОСКОПИЧЕСКАЯ ХИРУРГИЯ

Том 27 6'2021

НАУЧНО-ПРАКТИЧЕСКИЙ ЖУРНАЛ
РОССИЙСКОГО ОБЩЕСТВА ЭНДОСКОПИЧЕСКОЙ ХИРУРГИИ

Издательство «Медиа Сфера»
Российское общество эндоскопической хирургии

«Эндоскопическая хирургия» — научно-практический рецензируемый медицинский журнал
Выходит 6 раз в год
Основан в 1995 году

«Endoskopicheskaya khirurgiya» (Endoscopic Surgery) is a bimonthly peer-reviewed medical journal published by **MEDIA SPHERA Publishing Group.**
Founded in 1995

Журнал представлен в следующих международных базах данных и информационно-справочных изданиях: **РИНЦ (Российский индекс научного цитирования), Web of Science (Russian Science Citation Index — RSCI), Scopus, Ulrich's Periodicals Directory, Google Scholar.**

Решением Высшей аттестационной комиссии (ВАК) при Министерстве науки и высшего образования РФ журнал «Эндоскопическая хирургия» включен в Перечень ведущих рецензируемых научных журналов и изданий, выпускаемых в Российской Федерации, в которых рекомендована публикация основных результатов диссертационных исследований на соискание ученых степеней доктора и кандидата наук.

Издательство «Медиа Сфера»:
127238 Москва,
Дмитровское ш., д. 46, корп. 2, этаж 4
Тел.: (495) 482-4329
Факс: (495) 482-4312
E-mail: info@mediasphera.ru
www.mediasphera.ru
Адрес для корреспонденции:
127238 Москва, а/я 54, Медиа Сфера
Отдел рекламы: (495) 482-0604,
E-mail: reklama@mediasphera.ru
Отдел подписки: (495) 482-5336,
E-mail: zakaz@mediasphera.ru

АДРЕС РЕДАКЦИИ:
107150 Москва,
Лосиноостровская ул., д. 39
Тел.: (499) 160-1621.
E-mail: surg03@mail.ru; n_matveev@mtu-net.ru; endo@mediasphera.ru
Зав. редакцией В.М. Кочеткова
Редактор: М.Н. Соловова

Оригинал-макет изготовлен издательством «Медиа Сфера»
Компьютерный набор и верстка:
О.В. Ненашева, М.В. Коновалова
Корректор: Е.М. Кулыгина

Загрузите в App Store

ДОСТУПНО В Google Play

Подписной индекс по каталогу «Почты России» ПМ055

Подписано в печать 15.12.2021
Формат 60×90 1/8. Тираж 1500 экз.
Усл. печ. л. 8,5 Заказ №7071
Отпечатано в ООО «ПКФ СОЮЗ-ПРЕСС»

Издательство **МЕДИА СФЕРА** Москва · **MEDIA SPHERA** Publishing Group Moscow

ISSN 1025-7209 (Print)
ISSN 2309-5636 (Online)

Publisher Media Sphera
Russian Society
of Endoscopic surgeons

«Endoscopic Surgery» — (Endoskopicheskaya khirurgiya) is a bimonthly peer-reviewed medical journal published by MEDIA SPHERA Publishing Group. Founded in 1995

ENDOSCOPIC SURGERY

Vol. 27 **6'2021**

The journal is presented in the following international databases and informational reference books: **RISC (Russian Science Citation Index), Web of Science (Russian Science Citation Index — RSCI), Scopus, Ulrich's Periodicals Directory, Google Scholar.**

SCIENTIFIC AND PRACTICAL JOURNAL

OF THE RUSSIAN SOCIETY OF ENDOSCOPIC SURGEONS

By the decision of the Higher Attestation Commission (HAC) at the Ministry of Science and Higher Education of the Russian Federation, the journal «Endoscopic Surgery» is included in the list of the leading peer-reviewed scientific journals and publications issued by the Russian Federation, which publish the main results of dissertation research for the degree of Doctor and Candidate of Science.

«MEDIA SPHERA» Publishing Group:
Dmitrovskoe sh. 46-2, floor 4, Moscow,
127238 Russia
Tel. +7 (495) 482 4329
Fax: +7 (495) 482 4312
E-mail: info@mediasphera.ru
www.mediasphera.ru

Correspondence address:
«Media Sphera»
Moscow, P.O. Box 54, 127238, Russia

Advertising department: +7 (495) 482 0604
E-mail: reklama@mediasphera.ru
Subscription department: +7 (495) 482 5336
E-mail: zakaz@mediasphera.ru

ADRESS EDITORIAL:
107150 Moscow, Losinoostrovskaya St., 39
Tel.: (499) 160-1621
E-mail: surg03@meil.ru; n_matveev@mtu-net.ru;
endo@mediasphera.ru
Editor-in-chief V.M. Kochetkova
Editor M.N. Solovova

Computer typesetting design: O.V. Nenasheva, M.V. Konovalova
Indices according to the Ros catalog print
Art and Layout: «MEDIA SPHERA» Publishing Group

Издательство **МЕДИА СФЕРА** Москва · **MEDIA SPHERA** Publishing Group Moscow

Содержание

Эндоскопическая хирургия
2021, т. 27, №6

Endoscopic Surgery =
Endoskopicheskaya khirurgiya 2021, vol. 27, no. 6

Contents

Эндоскопическая хирургия
2021, т. 27, №6, с. 5–13
https://doi.org/10.17116/endoskop2021270615

Endoscopic Surgery =
Endoskopicheskaya khirurgiya 2021, vol. 27, no 6, pp. 5–13
https://doi.org/10.17116/endoskop2021270615

Гематомы различных локализаций у пациентов с COVID-19

© В.А. КАЩЕНКО[1,2], В.А. РАТНИКОВ[1,2], Е.Л. ВАСЮКОВА[1,2], А.В. СВЕТЛИКОВ[1–3], А.В. КЕБРЯКОВ[1], А.К. РАТНИКОВА[1,4]

[1]ФГБУ «Северо-Западный окружной научно-клинический центр им. Л.Г. Соколова» ФМБА, Санкт-Петербург, Россия;
[2]ФГБОУ ВО «Санкт-Петербургский государственный университет», Санкт-Петербург, Россия;
[3]ФГБОУ ВО «Северо-Западный государственный медицинский университет им. И.И. Мечникова» Минздрава России, Санкт-Петербург, Россия;
[4]ФГБВОУ ВО «Военно-медицинская академия им. С.М. Кирова» МО РФ, Санкт-Петербург, Россия

Резюме

Цель исследования. Анализ непосредственных результатов лечения больных COVID-19 с гематомами различных локализаций, возникших на стационарном этапе лечения.

Материал и методы. ФГБУ «Северо-Западный окружной научно-клинический центр им. Л.Г. Соколова Федерального медико-биологического агентства» (СЗОНКЦ) с 06.11.21 был повторно перепрофилирован в инфекционный стационар на 300 коек для приема потока пациентов с COVID-19. За период с 06.11.20 по 02.03.21 в стационар поступили 1878 пациентов с COVID-19. Из пролеченных больных у 25 (1,1%) возникли гематомы. Средний возраст составил 70±5,6 года. Все пациенты поступили в тяжелом и среднетяжелом состоянии и с 1-го дня госпитализации получали промежуточную или лечебную дозу низкомолекулярных гепаринов. У 48% пациентов объем поражения легких соответствовал КТ-4, у 2 (8%) — КТ-3, у 11 (44%) — КТ-2. Методами диагностической визуализации гематом были компьютерная томография (КТ), ультразвуковое исследование (УЗИ) и лапароскопия.

Результаты. Среди больных COVID-19 у 24 (96%) были глубокие межмышечные гематомы. Характерной локализацией гематом оказались влагалища прямой мышцы живота (у 12 больных). Реже выявлялись гематомы грудной стенки (у 5) и гематомы конечностей (у 3). Забрюшинная гематома наблюдалась у 2 пациентов, гематома ягодичной области — у 1. У 2 больных имелось сочетание гематом различных анатомических областей: у одной пациентки — в передней брюшной стенке и бедре, у второй — в передней брюшной стенке и малом тазу. Гемотрансфузия проведена у 12 (48%) больных. Факторами риска образования гематом, которые одновременно являются причинами усиления антикоагулянтной терапии, были исходно критический объем или прогрессирование объема поражения легких у пациентов с COVID-19, наличие нескольких заболеваний, ожирение и повышенный уровень D-димера. Из 25 пациентов прооперированы 8 (32%), пункции гематом выполнены у 6 (24%) больных и у 11 (44%) проводилась консервативная терапия с выполнением УЗИ-мониторинга состояния гематомы. Летальность составила 40% (10 больных), причиной смерти у 9 была прогрессирующая пневмония, у 1 больной — ДВС-синдром.

Заключение. У пациентов с COVID-19 могут развиваться гематомы различных локализаций. Тактика ведения больных должна определяться тяжестью состояния пациента по основному заболеванию — COVID-19, локализацией гематомы, величиной кровопотери, динамикой объема гематомы и выраженностью жидкостного компонента в ней по данным УЗИ или КТ. Развитие гематом при COVID-19 ассоциировано с плохим прогнозом.

Ключевые слова: *COVID-19, антикоагулянты, гематомы, хирургическое лечение.*

ИНФОРМАЦИЯ ОБ АВТОРАХ:
Кащенко В.А. — https://orcid.org/0000-0002-4958-5850; Scopus Author ID: 7003374162
Ратников В.А. — https://orcid.org/0000-0002-9645-8408; Scopus Author ID: 7005357742
Васюкова Е.Л. — https://orcid.org/0000-0002-4921-1859
Светликов А.В. — https://orcid.org/0000-0001-8652-8778
Кебряков А.В. — https://orcid.org/0000-0002-8307-3453
Ратникова А.К. — https://orcid.org/0000-0003-3279-6448; eLibrary SPIN: 4086-7164
Автор, ответственный переписку: Васюкова Е.Л. — e-mail: evgenija1806@gmail.com

КАК ЦИТИРОВАТЬ:
Кащенко В.А., Ратников В.А., Васюкова Е.Л., Светликов А.В., Кебряков А.В., Ратникова А.К. Гематомы различных локализаций у пациентов с COVID-19. *Эндоскопическая хирургия.* 2021;27(6):5–13. https://doi.org/10.17116/endoskop2021270615

Hematomas of different localizations in patients with COVID-19

© V.A. KASHCHENKO[1,2], V.A. RATNIKOV[1,2], E.L. VASIUKOVA[1,2], A.V. SVETLIKOV [1–3], A.V. KEBRIAKOV[1], A.K. RATNIKOVA[1,4]

[1]Sokolov North-West Regional Scientific and Clinical Center of the Federal Medical and Biological Agency, St. Petersburg, Russia;
[2]Saint-Petersburg State University, St. Petersburg, Russia;
[3]Mechnikov North-West State Medical University, St. Petersburg, Russia;
[4]S.M. Kirov Military Medical Academy, St. Petersburg, Russia

Abstract

Objective. Aim of the study: to analyze the short-term treatment outcomes for patients with COVID-19 and hematomas of different localizations.

Material and methods. The profile of hospital admissions of Sokolov North-West Regional Scientific and Clinical Center changed at November 6th, 2020. 1.878 patients with COVID-19 were admitted in the hospital from November 6th, 2020 and March 2nd, 2021. 25 people (1.1%) of admitted patients developed hematomas. The average age was 70±5.6 years. They were no mild forms of the disease. Anticoagulants were used in all cases from the 1st day of hospitalization. The volume of lung damage corresponded to CT-4 in 48% of patients, CT-3 in 2 (8%) patients and CT-2 — in 11 (44%) patients. The methods of diagnostic imaging of hematomas were CT, ultrasound, and laparoscopy.

Results. Hematomas were represented by deep intramuscular hematomas in 96% (24 patients). The typical localization of the hematomas was rectus muscle of the anterior abdominal wall (12 patients). Chest wall hematoma was detected less often (5 patients) and limb hematomas (3 patients). Retroperitoneal hematoma was observed in 2 patients, gluteal hematoma — in 1 patient. There was a combination of hematomas of various anatomical areas in 2 patients: in one patient — in the anterior abdominal wall and hip, in the second — in the anterior abdominal wall and pelvis. Blood transfusion was performed in 12 patients (48%). Risk factors of hematomas formation were: initially critical or fast progression of lung lesion volume in patients with COVID-19, comorbidity of patients, the presence of obesity and an increased level of D-dimer. These risk factors were associated with intensified anticoagulant therapy. Out of 25 patients, 8 (32%) people underwent surgical procedures, hematoma punctures were performed in 6 (24%) patients, and 11 (44%) patients received conservative therapy. The mortality rate was 40% (10 patients). The cause of death was progressive pneumonia (9 patients) and disseminated intravascular coagulation syndrome (1 patient).

Conclusion. Hematomas of different sites can occur in COVID-19 patients upon anticoagulation treatment. The decision making process in such cases should be determined by the severity of the patient's condition and lung damage, the localization of the hematoma, the amount of blood loss, the dynamics of the volume of the hematoma, and the proportion of the fluid component in it according to ultrasound or CT. The development of hematomas in COVID-19 patients is associated with poor prognosis.

Keywords: *COVID-19, anticoagulants, hematoma, surgical procedure.*

INFORMATION ABOUT THE AUTHORS:
Kashchenko V.A. — https://orcid.org/0000-0002-4958-5850; Scopus Author ID: 7003374162
Ratnikov V.A. — https://orcid.org/0000-0002-9645-8408; Scopus Author ID: 7005357742
Vasiukova E.L. — https://orcid.org/0000-0002-4921-1859
Svetlikov A.V. — https://orcid.org/0000-0001-8652-8778
Kebriakov A.V. — https://orcid.org/0000-0002-8307-3453
Ratnikova A.K. — https://orcid.org/0000-0003-3279-6448; eLibrary SPIN: 4086-7164
Corresponding author: Vasiukova E.L. — e-mail: evgenija1806@gmail.com

TO CITE THIS ARTICLE:
Kashchenko VA, Ratnikov VA, Vasiukova EL, Svetlikov AV, Kebriakov AV, Ratnikova AK. Hematomas of different localizations in patients with COVID-19. *Endoscopic Surgery = Endoskopicheskaya khirurgiya.* 2021;27(6):5–13. (In Russ.).
https://doi.org/10.17116/endoskop2021270615

Введение

К настоящему времени в мире официально зафиксировано более 205 млн человек, заболевших коронавирусом COVID-19 в 193 странах. Общее количество смертей от коронавирусной инфекции составило более 4 млн. По-видимому, высокая вероятность появления все новых штаммов этого вируса и низкие темпы вакцинации предполагают продолжение пандемии во всем мире еще как минимум в течение 2 лет. Это способствует новому взгляду на проблему осложнений в лечении этого сложного по патогенезу заболевания.

Именно в связи с развитием массивного микротромбоза в различных сосудистых бассейнах использование системной антикоагулянтной терапии является одной из основных лечебных стратегий в лечении пациентов с COVID-19. Проникновение вируса SARS-CoV-2 в клетки человека опосредовано ангиотензинпревращающим ферментом 2-го типа (АПФ2) в связи с тем, что S-белок коронавируса имитирует АПФ2 с последующим попаданием РНК внутрь клетки, угнетением активности данного фермента и нарушениями в ренин-ангиотензиновой системе (РАС) с развитием вазоконстрикции и провоспалительным эффектом [1]. АПФ2 содержится на эндотелии и гладкомышечных клетках сосудов, на клетках альвеолярного эпителия, что определяет вовлечение сердечно-сосудистой системы в системное воспаление, а также развитие острого респираторного дистресс-синдрома. Системная дисфункция эндотелия в результате влияния вирусной инфекции на клетки эндотелия служит одной из причин нарушений системы гемостаза [2, 3]. К ним относят гиперкоагуляционный статус, предтромботическое состояние, синдром диссеминированного внутрисосудистого свертывания крови (ДВС-синдром), тромбоцитопению [1]. В результате повреждения эндотелия усиливается агрегация тромбоцитов с образованием тромбов, в то же время антикоагулянтная активность крови сохраняется, что отличает коагулопатию при COVID-19 от типичного ДВС-синдрома. К настоя-

щему времени накоплен опыт, и в литературе имеется много сообщений о гиперкоагуляции при этом заболевании с развитием обусловленных ей тромботических осложнений. Именно в связи с этим в патогенетической терапии заболевания используются низкомолекулярные гепарины (НМГ) или прямые пероральные антикоагулянты.

К нежелательным явлениям в условиях использования антикоагулянтов относится возникновение спонтанных гематом [4]. H. Al-Samkari и соавт. [5] сообщили, что частота развития геморрагических осложнений любых локализаций у пациентов с COVID-19 достигает 4,8%. Чаще у больных возникали кровотечения из желудочно-кишечного тракта (ЖКТ), и к предикторам кровотечения авторы относят тромбоцитопению менее 150×10^9/л и уровень D-димера более 2500 нг/мл. У тяжелых больных, по данным ряда авторов, частота кровотечений достигала 7,6%. Однако к настоящему времени нет данных о частоте спонтанных гематом при COVID-19, имеются только сообщения о спорадических случаях гематом различных локализаций [3, 6, 7]. К возможным факторам риска развития гематом относят пожилой и старческий возраст и наличие сахарного диабета [8]. Такой распространенный симптом при COVID-19, как кашель ведет к повышению внутрибрюшного давления и, как следствие, к разрыву сосудов с последующим кровотечением [9]. В связи с этим возникает вопрос о соответствующих сроках и дозировке применения антикоагулянтов у этих пациентов, а также о необходимости активного наблюдения за возможными геморрагическими осложнениями у больных с COVID-19.

Материал и методы

ФГБУ «Северо-Западный окружной научно-клинический центр им. Л.Г. Соколова Федерального медико-биологического агентства» (СЗОНКЦ) с 06.11.21 был повторно перепрофилирован в инфекционный стационар для приема потока пациентов с COVID-19. Коечный фонд перепрофилированной части составил 300 коек.

Клиника была отнесена к числу инфекционных стационаров, не оказывающих специализированную хирургическую помощь больным с новой коронавирусной инфекцией. В соответствии с утвержденной маршрутизацией в клинику госпитализировались пациенты с вирусной полисегментарной пневмонией. Однако с учетом возможности развития острых хирургических осложнений у больных с COVID-19 и риска неблагоприятного исхода при транспортировке ургентных хирургических больных в другой стационар было принято решение организовать круглосуточную работу хирургической службы для обеспечения внутренних потребностей перепрофилированной клиники.

Хирургическая служба была представлена дежурной бригадой в составе дежурного хирурга, анестезиолога, анестезистки, операционной медицинской сестры и санитарки. При необходимости ассистенции к бригаде привлекались хирурги из состава инфекционного отделения.

В стационаре была выделена одна операционная для проведения операций пациентам с новой коронавирусной инфекцией. Весь медицинский персонал находился в средствах индивидуальной защиты. Все действия медицинского персонала при подготовке и транспортировке больного в операционную проводились в соответствии с международными клиническими рекомендациями.

За период с 06.11.20 по 02.03.21 в стационар поступили 1878 пациентов с COVID-19. Все пациенты поступали в тяжелом и среднетяжелом состоянии. Из пролеченных больных в СЗОНКЦ у 25 (1,1%) возникли клинически значимые гематомы **(таблица)**. Возраст больных составил от 57 до 89 лет (в среднем 70±5,6 года), женщин — 20 (80%), мужчин — 5 (20%). В данную группу входили пациенты с клинически значимыми гематомами, проявляющимися болевым синдромом, пальпаторно определяемым образованием, снижением уровня гемоглобина в крови. По данным ультразвукового исследования (УЗИ), компьютерной томографии (КТ) или операционным данным размер гематомы составлял не менее 10 см в минимальном измерении, объем от 300 см^3 до 2,3 л. Такое осложнение у всех пациентов потребовало коррекции терапии — отмены НМГ, у 48% проведение гемотрансфузии.

У всех пациентов подтверждена инфекция SARS-Cov2 методом полимеразной цепной реакции (с использованием тест-систем «Синтол ОТ-ПЦР РВ-SARS-CoV2» российского производства). При поступлении у всех больных, кроме клинических и биохимических показателей, определяли уровень С-реактивного белка (С-РБ), D-димера (метод иммуноферментного анализа) и выполняли КТ грудной клетки. Уровень С-РБ у всех больных при поступлении был повышен и составил от 17 до 276 мг/л. Уровень D-димера составлял от 112 до 15 421 нг/мл. Количество тромбоцитов составляло от 76 до 375×10^6/л.

Объем поражения легких, по данным КТ, составил от 28 до 96%. Почти у 48% пациентов объем поражения легких соответствовал КТ-4. Объем поражения, соответствующий КТ-3, наблюдался у 2 (8%) больных. У 11 (44%) объем поражения легких классифицирован как КТ-2.

У всех пациентов имелись сопутствующие заболевания **(см. таблицу)**. На малопоточной кислородотерапии (МПКТ) находились 10 (40%) пациентов, неинвазивная вентиляция легких (НИВЛ) проводилась 13 (52%) больным, 2 (8%) пациентки в период пребывания в стационаре были переведены на искусственную вентиляцию легких (ИВЛ).

Данные обследованных и пролеченных пациентов
Data of the examined and treated patients

Пациент	Возраст, лет	Локализация	Поражение легких (КТ),%	D-димер, нг/мл	С-РБ, мг/л	Лечение	Сопутствующие заболевания	Исход заболевания
1	70	Грудная стенка	96	3278	97	Операция	СД, ГБ, ожирение	+ОССН
2	64	Ягодичная область	40	163	148	Операция	ГБ, ИБС	Выписан
3	83	ПБС	80	496	136	Операция	ГБ	Выписан
4	71	ПБС	32	328	63	Операция	ГБ, ожирение	Выписан
5	69	ПБС	32	217	22	Операция	ГБ, ФП, ожирение	Выписан
6	82	Бедро	40	3588	124	Операция	ГБ, БА, ТЭЛА	+ОССН
7	66	Грудная стенка	40	13 000	163	Операция	ГБ, ожирение	Выписан
8	68	Грудная стенка	86	234	139	Пункция	СД, ГБ, ожирение	Выписан
9	69	Плечо	80	203	17	Пункция	ГБ, ПИКС, тромб ЛП	Выписан
10	60	ПБС	92	256	159	Пункция	ГБ, ожирение	+ОССН
11	60	ПБС	92	112	52	Консервативно	ГБ, ожирение	+ОССН
12	68	ПБС	96	582	39	Пункция	ГБ, ПИКС, РА	+ОССН
13	89	ПБС, бедро + ЖКТ	28	15 421	25	Консервативно	ГБ	+ДВС-синдром
14	73	ПБС	85	1310	36,6	Консервативно	ГБ, ПИКС, СД	+ОССН
15	57	ПБС	90	426	79	Пункция	ГБ, СД, ожирение	Выписан
16	83	ПБС + малый таз	44	254	29	Консервативно	ГБ, МА, ожирение	+ОССН
17	71	Нижние конечности	56	367	212	Консервативно	ГБ, СД, БА	Выписан
18	71	Грудная стенка	80	621	120	Пункция	ГБ, деменция	Выписан
19	64	ПБС	28	2758	24	Консервативно	ГБ, ПИКС	Выписан
20	82	ПБС	94	2851	277	Консервативно	ГБ, ФП, СД, ожирение	+ОССН
21	62	ПБС	28	211	20	Консервативно	ГБ	Выписан
22	66	Забрюшинное пространство	56	143	41	Консервативно	ГБ, ПИКС, СД, лимфома	Выписан
23	77	ПБС	28%	389	7,9	Консервативно	ГБ	Выписан
24	82	Забрюшинное пространство	40%	1048	147	Консервативно	ГБ, ИБС, ФП	Выписан
25	66	Грудная стенка	92%	177	50	Операция	ГБ, СД, ожирение	+ОССН

Примечание. ПБС — передняя брюшная стенка; ЖКТ — желудочно-кишечный тракт; СД — сахарный диабет; ГБ — гипертоническая болезнь; ИБС — ишемическая болезнь сердца; ТЭЛА — тромбоэмболия легочной артерии; ФП — фибрилляция предсердий; РА — ревматоидный артрит; МА — мерцательная аритмия; БА — бронхиальная астма; ПИКС — постинфарктный кардиосклероз; ЛП — левое предсердие; ОССН — острая сердечно-сосудистая недостаточность; «+» — летальный исход.

Все пациенты в соответствии с временными методическими рекомендациями «Профилактика, диагностика и лечение новой коронавирусной инфекции (COVID-19)» версия 9 (26.10.20) с 1-го дня госпитализации получали антикоагулянтную терапию. Показаниями к увеличению дозы эноксапарина натрия до промежуточной (4000 анти-Ха МЕ 2 раза в сутки) или лечебной (8000 анти-Ха МЕ 2 раза в сутки) служили исходная тяжесть состояния, обусловленная критическим объемом поражения легких, или ее нарастание, наличие коморбидного состояния (фибрилляция предсердий, ожирение и др.), высокий уровень D-димера. Таким образом, все пациенты, у которых впоследствии развились гематомы, длительно получали промежуточные или лечебные дозы НМГ. Клинически гематомы проявлялись болевым синдромом, экхимозом (при распространении гематомы в подкожную клетчатку), в ряде случаев — пальпируемым образованием, анемией (у 50% больных уровень гемоглобина был менее 70 г/л). Методами диагностической визуализации были КТ (Somatom Sensation 40 с возможностью выполнения исследований в ангиорежиме; **рис. 1, 2**), УЗИ (Siemens Sienna и портативный аппарат Siemens Acuson) и лапароскопия.

Результаты

Среди больных COVID-19 у 24 (96%) имелись глубокие межмышечные гематомы. Локализация гематом была различной. Можно выделить наиболее типичные области расположения. Первая группа — межмышечные гематомы передней брюшной стенки — у 12 человек. Характерной локализацией были гематомы влагалища прямой мышцы живота. Реже определялись гематомы грудной стенки (у 5) и гематомы конечностей (у 3). Забрюшинная гематома наблюдалась у 2 пациентов, гематома ягодичной области — у 1. У 2 больных выявлено сочетание гематом различных анатомических областей: у одной пациентки — в передней брюшной

стенке и бедре, у второй — в передней брюшной стенке и малом тазу. Мы не обнаружили доказательств травмы как возможной причины кровотечений, и большая часть гематом имела спонтанный характер.

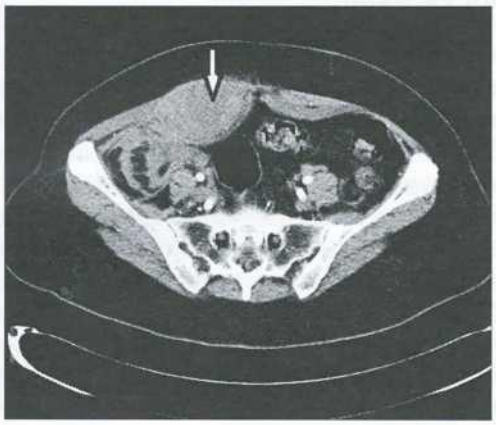

Рис. 1. **Многофазная компьютерная томограмма органов брюшной полости у пациентки *Ш.*, 60 лет, диагноз: «COVID-19».**
Аксиальная плоскость. Визуализируется гематома передней брюшной стенки (стрелка).

Fig. 1. **Multiphase abdominal CT in patient *Sh.* 60 years old, diagnosis: COVID-19.**
The axial plane. A hematoma of the anterior abdominal wall is visualized (arrow).

Основными методами диагностики гематом были КТ и УЗИ зоны локализации клинически выявленной гематомы, что в 96% случаев позволяло поставить правильный диагноз. Однако в одном случае у пациентки с выраженным болевым синдромом в правой подвздошной области, субфебрильной лихорадкой и лейкоцитозом клиническая картина и лабораторные данные не позволяли исключить острый аппендицит. Больной была выполнена лапароскопия, в ходе которой визуализирована гематома передней брюшной стенки в области правой прямой мышцы живота с распространением в малый таз и забрюшинное пространство. В связи с отсутствием признаков продолжающегося кровотечения, стадии организации гематомы конверсия доступа и расширение объема оперативного вмешательства не потребовались.

Гемотрансфузия проведена у 12 (48%) больных в связи со снижением уровня гемоглобина в крови менее 70 г/л.

При анализе объема поражения легких с тяжестью и локализацией гематом четкой зависимости не установлено, что, возможно, связано с небольшой группой больных с гематомами, но прослеживается тенденция более частого расположения гематом на грудной стенке у больных с КТ-4 (4 пациента), в то время как в группе пациентов с КТ-2 такая локализация имелась у 1 больного. Наблюдался больший объем кровопотери у пациентов с критическим объемом поражения легких.

а/a

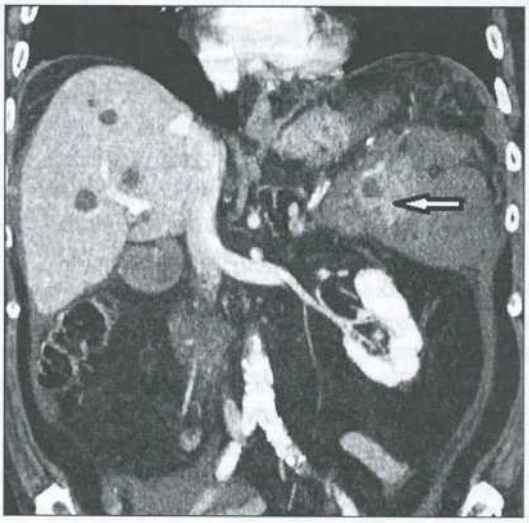

б/b

Рис. 2. **Многофазная компьютерная томограмма органов брюшной полости у пациента *К.*, 82 лет, диагноз: «COVID-19».**
Мультипланарная реконструкция. Корональная плоскость. Визуализируется парапанкреатическая гематома в области головки (а; стрелка), тела и хвоста поджелудочной железы (б; стрелка).

Fig. 2. **Multiphase abdominal CT in patient *K.* 82 years old, diagnosis: COVID-19.**
Multiplanar reconstruction. The coronal plane. A parapancreatic hematoma is visualized in the area of the head of the pancreas (a; arrow), in the area of the body and tail of the pancreas (b; arrow).

Из 25 пациентов 8 (32%) оперированы, пункции гематом (у отдельных больных под контролем УЗИ) выполнены у 6 (24%) пациентов и 11 (44%) проводилась консервативная терапия с выполнением УЗИ мониторинга состояния гематомы.

Оперативное вмешательство — санацию и дренирование гематомы — выполняли в большинстве случаев при стабильном состоянии больного. Только у 1 пациентки 70 лет оперативное вмешательство выполнено при критическом объеме поражения легких (80%, в последующем увеличение до 96%) в связи с напряженной гематомой передней грудной стенки большого объема (2,3 л). Тяжесть состояния у этой больной была обусловлена также сопутствующими заболеваниями — ишемической болезни сердца, гипертонической болезни III стадии, артериальной гипертензии средней тяжести, риском развития сердечно-сосудистых осложнений 4, хронической сердечной недостаточности I стадии, II функционального класса, сахарным диабетом 2-го типа, субкомпенсированным, ожирением III степени.

Из 8 оперированных больных у 3 напряженные гематомы локализовались в передней брюшной стенке (во влагалище прямой мышцы живота), у 3 пациентов — в грудной стенке (в субпекторальном пространстве, с распространением на молочную железу и в предлопаточное пространство), по одному больному — в бедре и ягодичной области. Объем удаленных гематом составил от 300 мл до 2,3 л. Четверо из оперированных пациентов находились на НИВЛ. Умерли 3 (37,5%) больных. Ведущими причинами в танатогенезе стали коронавирусная инфекция, вызванная вирусом COVID-19, тяжелого течения, осложненная двусторонней полисегментарной интерстициальной пневмонией критического объема (КТ-4), синдром полиорганной недостаточности.

При невозможности оперативного вмешательства в силу тяжести состояния больного, небольших размерах гематомы без признаков организации, когда был выражен жидкостный компонент по данным УЗИ, выполняли пункцию гематомы.

Консервативная терапия с ультразвуковым мониторингом проводилась при ненапряженных гематомах небольшого размера, в отсутствие признаков продолжающегося кровотечения или при наличии по данным УЗИ признаков организации гематомы, а также при локализации гематом на конечностях и в забрюшинном пространстве. У 2 больных риск, связанный с оперативным вмешательством, был крайне высок, в связи с чем, учитывая отсутствие в динамике нарастания объема гематомы, оперативное вмешательство не выполняли. Продолжающегося кровотечения ни в одном случае не выявлено, в связи с чем артериальная эмболизация не потребовалась.

Летальность пациентов с COVID-19, течение заболевания у которых осложнилось развитием гематом, составила 40%. У 9 умерших пациентов причиной смерти служила новая коронавирусная инфекция COVID-19. Из них у 7 пациентов объем поражения легочной ткани, по данным КТ, составил 85—96%. У 1 больной заболевание осложнилось развитием ДВС-синдрома.

Обсуждение

У больных COVID-19 имеется сочетание дисфункции эндотелия, тромбоза и дисрегулируемого воспаления. В генезе нарушений коагуляции при этой патологии существуют несколько патофизиологических механизмов. Одна из основных точек приложения вируса SARS-CoV-2 — эндотелий, повреждение которого получило термин «эндотелиит» [10]. Многие работы доказывают внедрение вируса SARS-CoV-2 в эндотелиоциты. Так, M. Copin и соавт. [11] при патологоанатомическом исследовании легочных артерий среднего диаметра обнаружили повреждение эндотелия. По данным M. Ackermann и соавт. [12], вирус SARS-CoV-2 выявлен в эндотелии и внеклеточном пространстве капилляров легких. Повреждение эндотелия приводит к развитию слабости сосудистой стенки, ее повышенной проницаемости, служит триггером адгезии тромбоцитов, что объясняет системное нарушение микроциркуляции и прогрессирование заболевания. В последующем цитокины при развитии «цитокинового шторма» у тяжелых больных повреждают эндотелиоциты, продолжая каскад системных нарушений.

В литературе имеются данные о связи между параметрами воспаления, коагулопатическими осложнениями и летальностью больных COVID-19. Дисбаланс между свертывающей (как внешний, так и внутренний механизмы) и противосвертывающей системами гемостаза у этих пациентов приводит к развитию гиперкоагуляционного статуса с высоким риском развития артериальных и венозных тромботических осложнений. В свою очередь, множественные тромбозы ведут к развитию полиорганной недостаточности при критически тяжелом течении заболевания.

Следующий реализуемый в течение заболевания процесс — тромбоцитопения. В литературе рассматривается несколько механизмов снижения уровня тромбоцитов: угнетение тромбоцитопоэза, их разрушение под влиянием цитокинов и признанный в настоящее время основным — избыточное потребление в ходе тромбообразования [13]. Наличие дисфункции эндотелия определяет избыточную адгезию и агрегацию тромбоцитов с образованием тромбов.

Пациенты с COVID-19 составляют особую группу больных. Все пациенты с коронавирусной инфекцией, находящиеся на стационарном лечении, т.е. больные со средней и тяжелой степенью заболевания, получают патогенетическую терапию, включающую глюкокортикостероиды и НМГ. Основная цель назначения антикоагулянтов — профилактика

тромботических осложнений. В нашем стационаре наблюдалось небольшое количество тромбоэмболических осложнений. Только у 1 больного потребовалось оперативное вмешательство по поводу тромбоза. Однако при широком вынужденном использовании лечебных доз НМГ мы столкнулись с обратной стороной их назначения — развитием у пациентов гематом. Безусловно, геморрагические осложнения у пациентов, получающих НМГ, развиваются и без инфекции SARS-CoV-2. Так, по данным E. Nourbakhsh и соавт. [4], кровотечения возникают у 10% больных, получающих лечебную дозировку НМГ, и у 5% пациентов, получающих профилактическую дозу. Однако при наличии данной инфекции они утяжеляют течение заболевания, особенно при критическом объеме поражения легких.

Безусловно, в такой группе пациентов ожидаем риск геморрагических осложнений различных локализаций. Но при достаточно большом количестве гематом кровотечения из ЖКТ встречались значительно реже, что, возможно, связано с назначением всем пациентам ингибиторов протонного насоса.

В нашей группе больных гематомы развились преимущественно у лиц пожилого и старческого возраста (96%). Можно выделить следующие факторы риска развития гематом, которые одновременно являются причинами усиления антикоагулянтной терапии: исходно критический объем или прогрессирование объема поражения легких у пациентов с COVID-19. Наличие нескольких заболеваний у пациентов, например, у одной из оперированных больных при поступлении выявлена фибрилляция предсердий, в связи с чем доза эноксапарина натрия изначально составляла 8000 анти-Ха МЕ 2 раза в сутки. У 44% больных с гематомами имелось ожирение. Повышенный уровень D-димера наблюдался у 18 (72%) пациентов и также связан с неблагоприятным исходом, что согласуется с данными литературы [5]. СД в нашей группе был у 32% больных и явился менее значимым фактором риска по сравнению с описанными выше.

Возможно, что у отдельных пациентов гематомы возникали вследствие инъекций. Обсуждается роль интенсивного кашля и надрыва сосудов. Не исключается наличие анатомических факторов возникновения избыточного напряжения сосудов. Генез спонтанных гематом, возможно, также обусловлен воспалением сосудистой стенки и ее повышенной слабостью. Это вызывает своего рода надрыв стенки. Однако на фоне антикоагулянтной терапии естественные механизмы тромбообразования недостаточны, и кровотечение продолжается до тех пор, пока не происходит механическая компрессия сосуда гематомой. Безусловно, тщательный контроль любых геморрагических проявлений и механическая компрессия могут предотвратить вероятность нарастания гематом и избежать необходимости хирургического лечения тяжелых пациентов.

Основными методами диагностики гематом явились УЗИ и КТ области клинически выявленной или предполагаемой гематомы; в неясных случаях при гематомах забрюшинного пространства или передней брюшной стенки возможно выполнение лапароскопии. Однако при решении вопроса о выполнении лапароскопии следует учитывать объем поражения легких пациента и степень дыхательной недостаточности.

Из описанных в литературе методов лечения гематом при COVID-19 — дренирование гематомы, эмболизация артерии в случае продолжающегося кровотечения или консервативная терапия. Хирургическое дренирование гематомы может быть актуальным при значительном сдавлении гематомой окружающих тканей и органов [7]. Хирургическое лечение связано с удалением кровяных сгустков, которые в некоторых случаях выполняют компрессионную гемостатическую роль (эффект тампонады). Такой вариант лечения несет в собе риск повторного кровотечения и присоединения вторичной инфекции [7, 14].

Эмболизация — эффективный и безопасный метод остановки кровотечения при гематомах с высоким техническим успехом от 80 до 100% и приемлемым клиническим результатом — выше 88% [15—17]. Несмотря на то что эмболизация применяется относительно давно, ее роль в лечении кровотечений остается неясной [16, 18—20]. При этом имеются очевидные преимущества в применении данного метода при спонтанных гематомах, особенно у пациентов с новой коронавирусной инфекцией. Однако выполнение интервенционных вмешательств у пациентов с COVID-19 требует наличия ангиографической операционной в «красной зоне», что не всегда организационно возможно. Основным недостатком эмболизации является необходимость повторных вмешательств (до 25%), в редких случаях при массивных продолжающихся кровотечениях требуется конверсия на открытое хирургическое лечение [16]. Кроме того, у отдельных пациентов генез спонтанных гематом может быть связан с диффузной микроангиопатией, которая не поддается эмболизации [16].

Один из основных компонентов консервативного лечения — это отмена или коррекция антикоагулянтной терапии. Однако для пациентов с коронавирусной инфекцией это обусловливает обратные риски, связанные с коагулопатией, и, как следствие, возможными тромботическими осложнениями. В настоящее время нет четкого алгоритма лечения пациентов с COVID-19 при развитии гематом. До сих пор нет исследований, сравнивающих эффективность хирургического, консервативного лечения и эмболизации [21]. Как правило, гемодинамическое состояние пациента и величина кровопотери служат основными критериями при выборе тактического подхода. По другим сообщениям, необходимо не только учитывать состояние гемодинамики, но и оценивать ге-

матому по КТ, что может помочь оценить прогноз и исход при консервативном лечении [16]. Например, разрыв мышечной фасции служит предиктором продолжающегося кровотечения, несмотря на отмену антикоагулянтной терапии [16].

По нашему опыту, тактика ведения больных должна определяться тяжестью состояния пациента по основному заболеванию — COVID-19, локализацией гематомы, величиной кровопотери, динамикой объема гематомы и выраженностью жидкостного компонента в ней по данным УЗИ или КТ. Следует отметить, что группа пациентов с COVID-19 и гематомами — это исходно тяжелая группа больных, у которых риск, связанный с оперативным вмешательством, крайне высок, в первую очередь в связи с прогрессированием дыхательной недостаточности. В то же время при консервативной терапии самопроизвольная резорбция гематомы может продолжаться несколько месяцев и сопряжена с риском инфицирования гематомы, а пункция глубокой межмышечной гематомы у больного с ожирением может быть затруднительна.

По нашему опыту, гематомы конечностей (в отличие от других областей, таких как межмышечные пространства брюшной и грудной стенок) не требуют активного хирургического вмешательства. В связи с ограниченным пространством для распространения гематомы, как правило, кровотечение самостоятельно заканчивается и гематомы постепенно при их лизисе распространяются по межфасциальным пространствам, вызывая в основном лишь негативный визуальный эффект. Такие гематомы не представляют опасности и их лечение должно быть консервативным. Наоборот, активная хирургическая тактика с эвакуацией гематом конечностей сопровождается высокой интраоперационной травмой и длительным процессом послеоперационного заживления ран с высокой вероятностью инфицирования и необходимостью повторных вмешательств. Это сопровождается усугублением общего состояния пациентов и увеличивает вероятность фатальных исходов. Аналогичная тактика принималась при локализации гематом в забрюшинном пространстве.

Нами может быть предложен следующий алгоритм лечения пациентов с COVID-19 с большими гематомами. При продолжающемся кровотечении возможно использование эмболизации (при наличии ангиографа в «красной зоне») или хирургическая остановка кровотечения и дренирование полости гематомы. Если кровотечение остановилось и гематома локализовалась на конечностях или в забрюшинном пространстве, показано консервативное ведение больных. В случаях больших напряженных гематом грудной или брюшной стенки в отсутствие риска прогрессирования дыхательной недостаточности у больного, показано хирургическое дренирование гематомы. Если риск, связанный с оперативным вмешательством, высокий, возможно более щадящее пункционное дренирование гематомы.

Появление гематом не является ранним событием, чаще они возникают у пациентов с тяжелым течением COVID-19 и требуют настороженности, чтобы вовремя диагностировать это осложнение и предотвратить его прогрессирование.

Заключение

У пациентов с COVID-19 могут развиваться гематомы различных локализаций, что в первую очередь связано с применением антикоагулянтов. Факторами риска образования гематом, которые одновременно служат показаниями к усилению антикоагулянтной терапии, являются исходно критический объем или прогрессирование объема поражения легких у пациентов с COVID-19, наличие нескольких заболеваний, наличие ожирения и повышенный уровень D-димера. Компьютерная томография — наиболее информативный метод визуализации гематом, уточнения из объема и локализации. Ультразвуковое исследование следует использовать при малоинвазивных методиках лечения гематом, а также для из мониторинга. Развитие гематом при COVID-19 ассоциировано с плохим прогнозом. Необходимо накопление дальнейшего опыта лечения больных такой категории с целью поиска путей профилактики и лечения этого тяжелого осложнения.

Участие авторов:
Концепция и дизайн исследования — В.А. Кащенко, В.А. Ратников, Е.Л. Васюкова
Сбор и обработка материала — Е.Л. Васюкова, А.К. Ратникова
Статистическая обработка — Е.Л. Васюкова
Написание текста — Е.Л. Васюкова, А.В. Светликов, А.В. Кебряков
Редактирование — В.А. Кащенко, В.А. Ратников

Авторы заявляют об отсутствии конфликта интересов.

Participation of authors:
Concept and design of the study — V.A. Kashchenko, V.A. Ratnikov, E.L. Vasiukova
Data collection and processing — E.L. Vasiukova, A.K. Ratnikova
Statistical processing of the data — E.L. Vasiukova
Text writing — E.L. Vasiukova, A.V. Svetlikov, A.V. Kebriakov
Editing — V.A. Kashchenko, V.A. Ratnikov

The authors declare no conflicts of interest.

ЛИТЕРАТУРА/REFERENCES

1. Петрищев Н.Н., Халепо О.В., Вавиленкова Ю.А., Власов Т.Д. COVID-19 и сосудистые нарушения (обзор литературы). *Регионарное кровообращение и микроциркуляция*. 2020;19(3):90-98. Petrishchev NN, Khalepo OV, Vavilenkova YA, Vlasov TD. COVID-19 and vascular disorders (literature review). *Regionarnoe krovoobrashchenie i mikrotsirkulyatsiya*. 2020;19(3):90-98. (In Russ.). https://doi.org/10.24884/1682-6655-2020-19-3-90-98
2. Профилактика, диагностика и лечение новой коронавирусной инфекции (COVID-19). Временные методические рекомендации: версия 9 (26.10.20). Министерство Здравоохранения Российской Федерации. 2020. Prevention, diagnosis and treatment of a new coronavirus infection (COVID-19). Temporary methodological recommendations: version 9 (26.10.20). Ministry of Health of the Russian Federation. 2020. (In Russ.). https://docviewer.yandex.ru
3. Scialpi M, Russo P, Piane E, Gallo El, Scalera GB. First case of retroperitoneal hematoma in COVID-19. *Turk J Urol*. 2020;46(5):407-409. https://doi.org/10.5152/tud.2020.20302
4. Nourbakhsh E, Anvari R, Nugent K. Abdominal wall hematomas associated with low-molecular-weight heparins: an important complication in older adults. *J Am Geriatr*. 2011;59(8):1543-1545. https://doi.org/10.1111/j.1532-5415.2011.03529.x
5. Al-Samkari H, Leaf RSK, Dzik WH, Carlson JCT, Fogerty AE, Waheed A, Goodarzi K, Bendapudi P K, Bornikova L, Gupta, Leaf DE, Kuter DJ, Rosovsky RP. COVID-19 and coagulation: bleeding and thrombotic manifestations of SARS-CoV-2 infection. *Blood*. 2020;136(4):489-500. https://doi.org/10.1182/blood.2020006520
6. Bargellini I, Cervelli R, Lunardi A, ScandiffioR, DaviddiF, Giorgi L, Cicorelli A, Crocetti L, Cioni R. Spontaneous bleedings in COVID-19 patients: an emerging complication. *Cardiovasc Intervent Radiol*. 2020;43(7):1095-1096. https://doi.org/10.1007/s00270-020-02507-4
7. Rogani S, Calsolaro V, Franchi R, Calabrese AM, Okoye C, Monzani F. Spontaneous muscle hematoma in older patients with COVID-19: two case reports and literature review. *BMC Geriatrics*. 2020;20(1):539. https://doi.org/10.1186/s12877-020-01963-4
8. Mechineni A, Nanavati S, Solis RA, Ismail M. Dilemma of systemic anticoagulation: a COVID-19 patient with spontaneous chest wall hematoma. *Chest Infect*. 2020;58(4):409A. https://doi.org/10.1016/j.chest.2020.08.400
9. Conti CB, Henchi S, Coppeta GP, Testa S, Grassia R. Bleeding in COVID-19 severe pneumonia: the other side of abnormal coagulation pattern? *Eur J Int Med*. 2020;77:147-149. https://doi.org/10.1016/j.ejim.2020.05.002
10. Varga Z, Flammer AJ, Steiger P, Haberecker M, Andermatt R, Zinkernagel AS, Mehra MR, Schuepbach RA, Ruschitzka F, Moch H. Endothelial Cell Infection and Endotheliitis in COVID-19. *Lancet*. 2020;395(10 234):1417-1418. https://doi.org/10.1016/S0140-6736(20)30937-5
11. Copin MC, Parmentier E, Duburcq T, Poissy J, Mathieu D/ COVID-19 ICU and Anatomopathology Group. Time to consider histologic pattern of lung injury to treat critically ill patients with COVID-19 infection. *Intensive Care Med*. 2020;46(6):1124-1126. https://doi.org/10.1007/s00134-020 06057-8
12. Ackermann M, Verleden SE, Kuehnel M, Haverich A, Welte T, Laenger F, Vanstapel A, Werlein C, Stark H, Tzankov A, Li WW, Li VW, Mentzer SJ, Jonigk D. Pulmonary Vascular Endothelialitis, Thrombosis, and Angiogenesis in Covid-19 *N. Engl J Med*. 2020;383(2):120-128. https://doi.org/10.1056/NEJMoa2015432
13. Boonyawat K, Crowther MA. Venous thromboembolism prophylaxis in critically ill patients. *Semin Thromb Hemost*. 2015;41(1):68-74. https://doi.org/10.1055/s-0034-1398386
14. Rimola J, Perendreu J, Falco J, Fortuño JR, Massuet A, Branera J. Percutaneous arterial embolization in the management of rectus sheath hematom. *AJR Am J Roentgenol*. 2007;188(6):497-502. https://doi.org/10.2214/AJR.06.0861
15. Cherry WB, Mueller PS. Rectus sheath hematoma: review of 126 cases at a single institution. *Medicine (Baltimore)*. 2006;85(2):105-110. https://doi.org/10.1097/01.md.0000216818.13067.5a
16. Popov M, Sotiriadis C, Gay F, Jouannic A-M, Lachenal Y, Hajdu SD, Doenz F, Qanadli SD. Spontaneous intramuscular hematomas of the abdomen and pelvis: a new multilevel algorithm to direct transarterial embolization and patient management. *Cardiovasc Intervent Radiol*. 2017;40(4):537-545. https://doi.org/10.1007/s00270-017-1590-8
17. Sunga KL, Bellolio MF, Gilmore RM, Cabrera D. Spontaneous retroperitoneal hematoma: etiology, characteristics, management, and outcome. *J Emerg Med*. 2012;43(2):157-161. https://doi.org/10.1016/j.jemermed.2011.06.006
18. Smithson A, Ruiz J, Perello R, Valverde M, Ramos J, Garzo L. Diagnostic and management of spontaneous rectus sheath hematoma. *Eur J Int Med*. 2013;24(6):579-582. https://doi.org/10.1016/j.ejim.2013.02.016
19. Artzner T, Clere-Jehl R, Schenck M, Greget M, Merdji H, De Marini P, Tuzin N, Helms J, Meziani F. Spontaneous iliopsoas hematomas complicating intensive care unit hospitalizations. *PLoS One*. 2019;14(2):e0211680. https://doi.org/10.1371/journal.pone.0211680
20. Ivascu FA, Janczyk RJ, Bair HA, Bendick PJ, Howells GA. Spontaneous retroperitoneal hemorrhage. *Am J Surg*. 2005;189(3):345-347. https://doi.org/10.1016/j.amjsurg.2004.11.020
21. Touma L, Cohen S, Cassinotto C, Reinhold C, Barkun A, Tran Vi T, Banon O, Valenti D, Gallix B, Dohan A. Transcatheter arterial embolization of spontaneous soft tissue hematomas: a systematic review. *Cardiovasc Intervent Radiol*. 2019;42(3):335-343. https://doi.org/10.1007/s00270-018-2086-x

Поступила 19.08.2021
Received 19.08.2021
Принята к печати 01.09.2021
Accepted 01.09.2021

Эндоскопическая хирургия
2021, т. 27, №6, с. 14–22
https://doi.org/10.17116/endoskop20212706114

Endoscopic Surgery =
Endoskopicheskaya khirurgiya 2021, vol. 27, no 6, pp. 14–22
https://doi.org/10.17116/endoskop20212706114

Пероральная эндоскопическая миотомия. Опыт 50 операций в одном центре

© Е.А. ДРОБЯЗГИН[1–3], Ю.В. ЧИКИНЕВ[1, 2], Д.А. АРХИПОВ[2], А.П. ЦОЙ[2]

[1]ФГБОУ ВО «Новосибирский государственный медицинский университет» Минздрава России, Новосибирск, Россия;
[2]ГБУЗ НСО «Государственная Новосибирская областная клиническая больница», Новосибирск, Россия;
[3]ФГБУ «Национальный медицинский исследовательский центр им. акад. Е.Н. Мешалкина» Минздрава России, Новосибирск, Россия

Резюме

Цель исследования. Оценка результатов пероральной эндоскопической миотомии (ПОЭМ) у пациентов с ахалазией пищевода (АП) в одном лечебном учреждении.

Материал и методы. За период 2017—2020 гг. ПОЭМ при АП выполнена 50 пациентам в возрасте от 15 до 72 лет (средний возраст 49,6±12,9 года), из них 20 мужчин и 30 женщин. Давность заболевания составляла от 6 мес до 40 лет (в среднем 6,7±5,0 года). До выполнения ПОЭМ 18 пациентам проводилось эндоскопическое лечение при АП (баллонная дилатация кардии — 17, лапароскопическая операция Геллера — 1). Средняя оценка по шкале Eckadt до операции достигала 11,12±0,75 балла.

Результаты. Во всех случаях вмешательства закончены эндоскопически. Средняя длительность оперативного вмешательства составляла 113,06 мин. Средняя длина миотомии — 10,5 см. В структуре интраоперационных осложнений преобладал карбоксиперитонеум (15 пациентов). Кровотечение во время вмешательства было у 2 пациентов, по 1 случаю карбокситоракс и перфорция слизистой оболочки. В послеоперационном периоде осложнения диагностированы у 2 пациентов (кровотечение и гематома, частичный некроз слизистой оболочки по ходу формирования тоннеля). Пациенты осмотрены в клинике в сроки от 1 мес до 3 лет. Во всех случаях свое состояние они расценивают как удовлетворительное. Прием пищи через рот восстановлен, у 15 отмечена прибавка массы тела. Средняя оценка по шкале Eckardt составила 1,48±0,98 балла. Среди жалоб: изжога (у 12), затруднения при глотании твердой пищи (3), чувство «инородного тела» в пищеводе (3), срыгивание жидкостью (2). При эндоскопическом исследовании эрозивный эзофагит степени А диагностирован у 12 пациентов, степени В — у 5, степени С — у 1.

Заключение. ПОЭМ при АП — высокоэффективное и безопасное вмешательство, позволяющее улучшить состояние пациентов. Частота развития интра- и послеоперационных осложнений не превышает данные множества других исследований, а их тяжесть и характер позволили устранить их с применением эндоскопических технологий. Недостатком ПОЭМ является более высокая частота возникновения гастроэзофагеального рефлюкса и эрозивного эзофагита по сравнению с другими малоинвазивными вмешательствами, что требует дальнейшего анализа ближайших и отделенных результатов этого вмешательства.

Ключевые слова: *ахалазия пищевода, эндоскопия, пероральная эндоскопическая миотомия, пищевод, осложнения.*

ИНФОРМАЦИЯ ОБ АВТОРАХ:
Дробязгин Е.А. — https://orcid.org/0000-0002-3690-1316
Чикинев Ю.В. — https://orcid.org/0000-0002-6795-6678
Архипов Д.А. — https://orcid.org/0000-0001-5219-2364
Цой А.П. — https://orcid.org/0000-0002-7409-9742
Автор, ответственный за переписку: Дробязгин Е.А. — e-mail: evgenyidrob@inbox.ru

КАК ЦИТИРОВАТЬ:
Дробязгин Е.А., Чикинев Ю.В., Архипов Д.А., Цой А.П. Пероральная эндоскопическая миотомия. Опыт 50 операций в одном центре. *Эндоскопическая хирургия.* 2021;27(6):14–22. https://doi.org/10.17116/endoskop20212706114

Peroral endoscopic myotomy of achalasia. A single center experience of 50 surgeries

© E.A. DROBYAZGIN[1–3], Y.V. CHIKINEV[1, 2], D.A. ARKHIPOV[2], A.P. TSOY[2]

[1]Novosibirsk State Medical University, Novosibirsk, Russia;
[2]Novosibirsk State Regional clinical hospital, Novosibirsk, Russia;
[3]Meshalkin National Medical Research Center, Novosibirsk, Russia

Abstract

Objective. The purpose of the study is evaluation of peroral endoscopic myotomy (POEM) of patients with esophageal achalasia in one center.

Material and methods. Peroral endoscopic myotomy in 50 patients (20 — men, 30 — women) with achalasia during 4 years period (2017—2020) was performed. The duration of the age ranged from 15 to 72 years (mean 49.55±12.88 years). The disease duration ranged from 6 month to 40 years (mean 6.7±5.0 years). Endoscopic treatment was performed in 18 cases (balloon dilatation of cardia in 17, laparoscopic Heller myotomy in 1) before POEM. The mean of Eckardt score was 11.12±0.75.

Results. In all cases, the interventions were completed endoscopically. The average duration of surgery was 113.06 min. The average length of the myotomy was 10.5 cm. The structure of intraoperative complications was dominated by carboxyperitoneum (15patients). Bleeding during the intervention was in 2 patients, 1 case was carboxythorax and 1 case was mucosa perforation. In the postoperative period, complications were diagnosed in 2 patients (bleeding and hematoma, partial necrosis of the mucosa along the formation of the tunnel). Patients were examined in clinic in terms of 1 month to 3 years after operation. In all cases, they regard their condition as satisfactory. Food oral intake was restored in all cases, 15 showed an increase in body weight. The average mark on the Eckardt scale was 1.48±0.98 points. Among the complaints: heartburn (12), difficulty swallowing solid food (3), feeling of a «foreign body» in the esophagus (3), regurgitation of liquid (2) were noticed. Endoscopic examination of grade A erosive esophagitis was diagnosed in 12 patients, grade B in 5, grade C in 1.

Conclusion. POEM in achalasia is high effective and safe intervention to improve the patient's condition. The frequency of intra- and postoperative complications does not exceed the data of many other studies, and their severity and nature made it possible to eliminate them using endoscopic technologies. The higher incidence of gastroesophageal reflux and erosive esophagitis is an unpleasant aspect of oral endoscopic myotomy is compared with other minimally invasive interventions, which requires further analysis of the immediate and distant results of this intervention.

Keywords: *achalasia, endoscopy, peroral endoscopic myotomy, esophagus, complications.*

INFORMATION ABOUT THE AUTHORS:
Drobyazgin E.A. — https://orcid.org/0000-0002-3690-1316
Chikinev Yu.V. — https://orcid.org/0000-0002-6795-6678
Arkhipov D.A. — https://orcid.org/0000-0001-5219-2364
Tsoy A.P. — https://orcid.org/0000-0002-7409-9742
Corresponding author: Drobyazgin E.A. — e-mail: evgenyidrob@inbox.ru

TO CITE THIS ARTICLE:
Drobyazgin EA, Chikinev YV, Arkhipov DA, Tsoy AP. Peroral endoscopic myotomy of achalasia. A single center experience of 50 surgeries. *Endoscopic Surgery = Endoskopicheskaya khirurgiya.* 2021;27(6):14–22. (In Russ.). https://doi.org/10.17116/endoskop20212706114

Введение

Ахалазия пищевода (АП) — нервно-мышечное заболевание с неизвестной этиологией, при котором страдают перистальтика пищевода и функционирование нижнего пищеводного сфинктера. В результате нарушается прохождение пищи и жидкости в желудок, что может приводить к расширению просвета пищевода с задержкой пищи и жидкости в его просвете. Классической триадой заболевания является дисфагия, регургитация и болевой синдром [1, 2].

Долгое время «классическим» методом лечения пациентов с АП оставалась баллонная дилатация кардии, лапароскопическая операция Геллера, которые активно применяются в настоящее время [3—5]. Каждый из этих методов не лишен недостатков и характеризуется определенной частотой развития осложнений и рецидивов [4—7].

Смена принципов лечения пациентов с АП в сторону более агрессивных подходов началась в 2008 г., когда H. Inoue и соавт. [8] выполнили первую пероральную эндоскопическую миотомию (ПОЭМ), а в 2010 г. опубликовали первые результаты этого вмешательства.

В настоящее время убедительно доказана высокая эффективность ПОЭМ в лечении пациентов с АП, в том числе при IV стадии заболевания по классификации Б.В. Петровского [2, 9], у пациентов детского возраста [10—12].

Проведено множество исследований, сравнивающих эффективность этого вмешательства с кардиодилатацией, операцией Геллера [3—7, 13—16], демонстрирующих преимущества ПОЭМ в том числе по эффективности и безопасности.

В то же время в публикациях имеются указания на осложнения как самой операции, так и возникающие в послеоперационном периоде, которые легко корригируются с применением эндоскопических технологий [2, 9, 12, 13].

Цель исследования — оценка результатов пероральной эндоскопической миотомии у пациентов с АП в одном лечебном учреждении.

Материал и методы

За период 2017—2020 гг. в отделении торакальной хирургии ГБУЗ НСО «ГНОКБ», клинике кафедры госпитальной и детской хирургии лечебного факультета ПОЭМ при АП выполнена 50 пациентам в возрасте от 15 до 72 лет (средний возраст 49,6±12,9 года), из них 20 мужчин и 30 женщин. Давность заболевания составляла от 6 мес до 40 лет (среднее значение 6,7±5,0 года)

Диагноз АП устанавливали на основании жалоб, данных анамнеза, результатов рентгеноскопии пищевода и желудка с бариевой взвесью **(рис.1)**. Распределение пациентов в зависимости от жалоб представлено в **табл. 1,** распределение по полу и стадии заболевания по Б.В. Петровскому — в **табл. 2**.

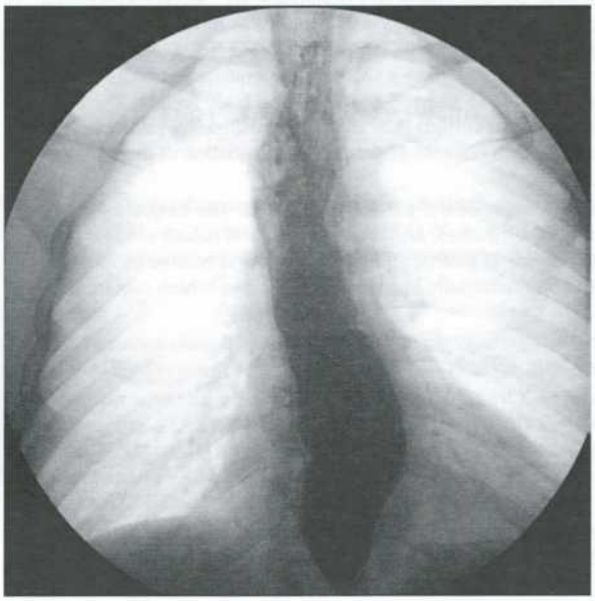

Рис. 1. **Данные рентгеноскопии пищевода и желудка с бариевой взвесью: просвет пищевода расширен на всем протяжении, отмечается задержка прохождения бариевой взвеси в желудок.**

Fig. 1. **The data of fluoroscopy of the esophagus and stomach with barium suspension: the lumen of the esophagus is dilated throughout, there is a delay in the passage of the barium suspension into the stomach.**

Таблица 1. **Распределение пациентов с ахалазией пищевода в зависимости от жалоб**

Table 1. **Distribution of patients with esophageal achalasia depending on complaints**

Жалоба*	Абс. число	%
Затруднения при глотании жидкости (жидкой пищи)	7	14
Затруднения при глотании жидкой и полужидкой пищи	11	22
Затруднения при глотании твердой пищи	5	10
Затрудения при глотании любой пищи	27	54
Боли за грудиной	8	16
Регургитация пищи и жидкости	10	20
Боли в эпигастральной области	2	4

Примечание. * — у некоторых пациентов было несколько жалоб.

Таблица 2. **Характеристика пациентов с ахалазией пищевода в зависимости от пола и стадии заболевания**

Table 2. **Characteristics of patients with esophageal achalasia depending on gender and stage of the disease**

Стадия ахалазии	Пол		Общее число	
	мужской	женский	абс.	%
II	5	8	13	26
III	11	16	27	54
IV	4	6	10	20

До выполнения ПОЭМ 18 пациентам проводили эндоскопическое лечение ахалазии: в 17 случаях — баллонная дилатация кардии (у 8 — один курс, у 2 — два, у 4 — три, у 3 — четыре курса и более). Одному пациенту выполнена лапароскопическая операция Геллера.

При оценке по шкале Eckadt до операции разброс составил от 10 до 12 баллов (средняя оценка 11,12±0,75 балла).

Все вмешательства выполняли в условиях операционной под общей анестезией с интубацией трахеи. Вмешательства выполняли эндоскопами Olympus (Япония) с дистальным колпачком и использованием CO_2- инсуффлятора UCRO Olympus (Япония). После осмотра просвета пищевода и определения кардии на расстоянии 10—12 см выше кардии, по задней (n=10) или правой боковой стенке (n=40) в подслизистый слой вводили 0,9% раствор хлорида натрия, подкрашенный индигокармином. Затем при помощи электроножа Q-knife (Finemedics, Южная Корея) выполняли разрез слизистой оболочки длиной 1,5—2 см и проникали в подслизистый слой. После этого формировали туннель, который заканчивался на 2,5—4 см ниже пищеводно-желудочного перехода (43—45 см от резцов) в режиме спрей-коагуляции. После этого, отступив на 2—2,5 см ниже мукотомии (31—35 см от резцов) при помощи электроножа Q-knife (Finemedics, Южная Корея) рассекали циркулярный мышечный слой пищевода с переходом на кардию и желудок. При проведении аппарата в желудок после рассечения последний проходил свободно. Затем выполняли клипирование дефекта слизистой оболочки, через который проводили аппарат в подслизистый слой при помощи эндоскопических клипс Endostars (Россия).

На следующие сутки выполняли рентгеноскопию пищевода и желудка водорастворимым контрастным веществом для оценки проходимости пищеводно-желудочного перехода, после чего пациенту разрешали прием жидкости **(рис. 2)**. Со 2-х суток послеоперационного периода пациенты начинали прием жидкой и полужидкой пищи. Пациентов выписывали из стационара на 3—4-е сутки после операции.

Результаты

Во всех случаях вмешательства были закончены эндоскопически. Длительность оперативного вмешательства составляла от 50 до 190 мин (в среднем 113,06 мин). Длина выполненной миотомии была от 7 до 17 см (в среднем 10,5 см).

Технических сложностей с осуществлением вмешательства у пациентов после ранее выполненных вмешательств на кардии нами не отмечено.

На следующие сутки после вмешательства проводили рентгеноскопию пищевода и желудка с во-

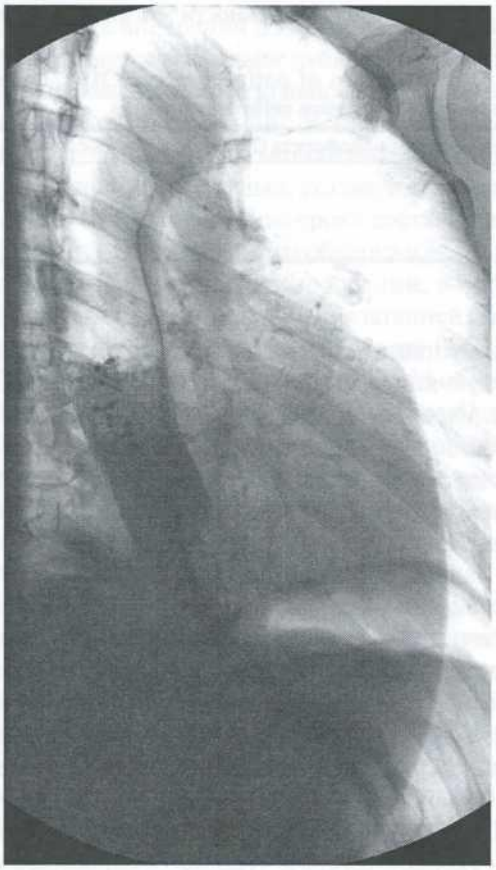

Рис. 2. **Данные рентгеноскопии пищевода и желудка с водорастворимым контрастным веществом (1-е сутки после операции): контрастное вещество свободно проходит в желудок, «затеков» контрастного вещества нет, определяются эндоскопические клипсы.**

Fig. 2. **X-ray data of the esophagus and stomach with a water-soluble contrast agent (1-st day after the operation): the contrast agent passes freely into the stomach, there is no «leakage» of the contrast agent, endoscopic clips are determined.**

дорастворимым контрастным веществом для оценки проходимости кардии, выявления «затеков» контрастного вещества **(см. рис. 2)**.

Данные о интра- и послеоперационных осложнениях представлены в **табл. 3**.

Все осложнения были диагностированы и устранены. При карбокситораксе выполнена пункция плевральной полости с эвакуацией газа после окончания операции.

Возникший карбоксиперитонеум, как правило, не требовал активных действий. Причиной его возникновения было интрамуральное повреждение стенки пищевода на этапе выполнения миотомии. В 4 случаях в процессе операции проведена пункция брюшной полости иглой Вереша с удалением газа. В остальных случаях эта манипуляция проведена сразу после окончания вмешательства.

Таблица 3. **Частота возникновения интра- и послеоперационных осложнений**

Table 3. **The incidence of intra- and postoperative complications**

Осложнение	Абс. число	%
Интраоперационные:		
карбокситоракс	1	1
карбоксиперитонеум	15	30
перфорация слизистой оболочки	1	2
кровотечение	2	4
Послеоперационные:		
кровотечение и гематома	1	2
некроз слизистой оболочки пищевода	1	2

Повреждение слизистой оболочки произошло в области пищеводно-желудочного перехода при формировании туннеля у пациента с АП III стадии. Эта ситуация не привела к изменению тактики: после выполнения миотомии дефект был клипирован. Нарушения проходимости кардии при этом не отмечено.

Интраоперационное кровотечение в обоих случаях возникло у пациентов с большой длительностью заболевания (более 10 лет) из-за изменений структуры мышечной ткани и воспалительного процесса в стенке пищевода. Они были остановлены с применением коаграспера и щипцов для горячей биопсии. В обоих случаях источником кровотечения являлись кровеносные сосуды в зоне кардии. Безусловно, возникшая ситуация привела к увеличению продолжительности вмешательства из-за нарушения хорошей визуализации в тоннеле.

Кровотечение в послеоперационном периоде произошло на 5-е сутки после операции после выписки пациентки из стационара из-за ее попыток самостоятельно вызвать рвоту. В результате произошел разрыв клипированной слизистой оболочки с отхождением клипс. Пациентка поступила в стационар через сутки после случившегося из-за ухудшения состояния вследствие кровопотери. При эндоскопическом исследовании обнаружен дефект слизистой оболочки неровной формы размером 1,5×3 см, занимающий половину окружности пищевода, покрытый фибрином без сообщения с туннелем и небольших размеров гематома по ходу формируемого туннеля; кровотечение остановилось самостоятельно. Клипировать дефект не удалось. Для исключения приема пищи и жидкости на 7 сут был установлен назогастральный зонд. После этого при рентгеноскопии пищевода и желудка нарушения проходимости пищевода и пищеводно-желудочного перехода не выявлены, и пациентка была выписана. При дальнейших обследованиях нарушений прохождении пищи и жидкости не обнаружено.

Некроз слизистой оболочки по ходу формирования туннеля возник на 6-е сутки после операции и сопровождался фебрильной лихорадкой и нару-

Таблица 4. **Распределение пациентов после миотомии в зависимости от жалоб**

Table 4. **Distribution of patients after myotomy depending on complaints**

Жалоба	Абс. число	%
Затруднение при прохождении твердой пищи	3	6
Чувство «инородного тела» в пищеводе	3	6
Срыгивание жидкостью	2	4
Изжога	12	24

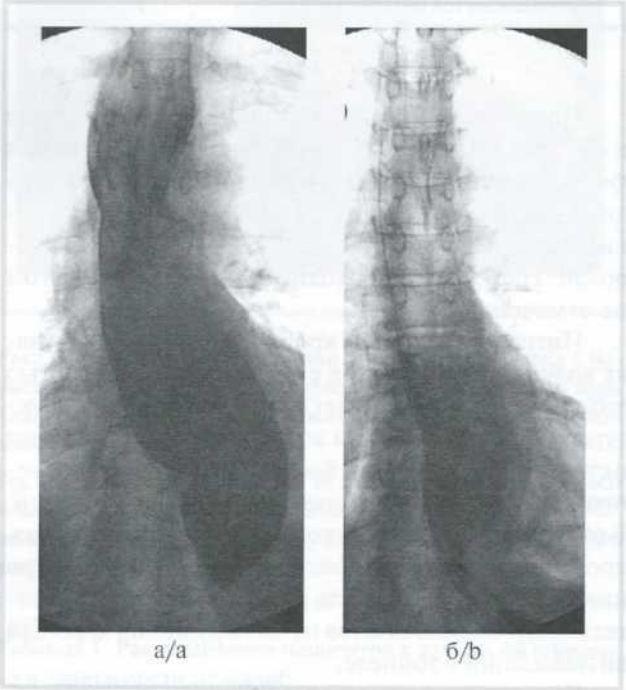

Рис. 3. **Данные рентгеноскопии пищевода и желудка с бариевой взвесью до операции (а) и через 6 мес после операции (б).**

а — просвет пищевода расширен на всем протяжении, отмечается задержка прохождения бариевой взвеси в желудок; б — отмечается свободное прохождение контрастного вещества в желудок, просвет пищевода уменьшился по сравнению с дооперационной рентгеноскопией.

Fig. 3. **Data from fluoroscopy of the esophagus and stomach with barium suspension before surgery (a) and 6 months after surgery (b).**

a — the lumen of the esophagus is dilated throughout, there is a delay in the passage of the barium suspension into the stomach; b — there is a free passage of the contrast agent into the stomach, the lumen of the esophagus has decreased in comparison with preoperative fluoroscopy.

шением прохождения пищи. При эндоскопическом исследовании выявлены множественные (4) дефекты слизистой оболочки размерами от 0,5 до 3 см с наличием самого большого по протяженности дефекта в области пищеводно-желудочного перехода. При рентгеноскопии пищевода и желудка с водорастворимым контрастным веществом констатированы «затеки» контрастного вещества за пределы стенки пищевода. Для исключения приема пищи и жидкости был установлен зонд для питания в двенадцатиперстную кишку, назначена антибактериальная терапия. Через 10 сут от начала лечения при рентгеноскопии пищевода и желудка изменений не отмечено, при эндоскопическом исследовании определена частичная эпителизация дефектов слизистой оболочки. Пациент был выписан из стационара.

Таблица 5. **Распределение пациентов после ПОЭМ в зависимости от степени выраженности эрозивного рефлюкс-эзофагита**

Table 5. **Distribution of patients after POEM, depending on the severity of erosive reflux esophagitis**

Степень рефлюкс-эзофагита (Los Angeles)	Абс. число	%
A	12	24
B	5	10
C	1	2

В дальнейшем пациенты осмотрены в клинике в сроки от 1 мес до 3 лет с выполнением рентгенологического и эндоскопического исследований. Во всех случаях свое состояние они расценивают как удовлетворительное. Прием пищи через рот восстановлен, у 15 отмечена прибавка массы тела. Оценка по шкале Eckadt составила от 0 до 4 балла (средняя 1,48±0,98 балла).

Жалобы **(табл. 4)** на затруднение при прохождении твердой пищи и чувство «инородного тела» предъявляли одни и те же пациенты в сроки от 1 мес до 3 лет. Во всех случаях это были пациенты, оперированные с III (n=1) и IV (n=2) стадиями заболевания. При этом при рентгеноскопии пищевода и желудка во всех случаях отмечена положительная динамика по сравнению с данными до операции: уменьшение диаметра пищевода, прохождение контрастного вещества в желудок на первом глотке **(рис. 3)**. При эндоскопическом исследовании у этих пациентов отмечено наличие небольшого количества жидкости и пищевых масс в просвете пищевода, что связано с отсутствием нормальной пропульсивной способности пищевода. При этом кардия свободно раскрывалась при подаче воздуха и аппарат проводился в желудок свободно. Кроме того, у них был диагностирован эрозивный рефлюкс-эзофагит.

Следует также отметить, что изжога не всегда сопровождалась выявлением эрозивного эзофагита при эндоскопическом исследовании. Так, у 12 пациентов, которые не предъявляли жалобы на наличие рефлюкса, при эндоскопическом исследовании был обнаружен эрозивный эзофагит различной степени. Аналогично у 50% пациентов с наличием симптомов рефлюкса обнаружена лишь гиперемия слизистой оболочки в нижней трети пищевода.

Данные по степени рефлюкс-эзофагита в послеоперационном периоде у пациентов представлены в **табл. 5**.

Обсуждение

С момента внедрения в клиническую практику ПОЭМ появляется все больше публикаций, в которых указывается высокая эффективность и безопасность этого вмешательства [14—16]. В частности, E. Akintoye и соавт. [13] провели метаанализ 2373 случаев из 36 учреждений в 12 странах, указав, что эффективность вмешательства в ранние сроки составляет 98%.

При поиске литературы мы обнаружили несколько крупных клинических исследований, в которых ПОЭМ сравнивают с баллонной диалатацией [3] и лапароскопической миотомией по Геллеру [4—7, 16—18]. Согласно этим исследованиям ПОЭМ обеспечивает лучший результат, чем пневматическая дилатация, но аналогичный результату лапароскопической миотомии по Геллеру, а важным ее преимуществом является его высокая эффективность при 3-м типе АП из-за возможности увеличения протяженности миотомии [14, 18].

ПОЭМ также является возможным и безопасным вариантом лечения при рецидивирующей АП, в том числе после неудачного результата при ПОЭМ [16, 17]. В публикациях, оценивающих результаты повторной ПОЭМ у пациентов с ранее неудачной ПОЕМ, обнаружено снижение средней оценки по шкале Eckadt с 4,3 до 1,64 балла [19].

В случае неудачных попыток эндоскопического или лапароскопического лечения пациентов с АП эндоскопическая миотомия также дает хороший клинический результат со снижением оценок по шкале Eckadt до 3 баллов или меньше [9, 20—22] При этом ранее проводимое лечение не увеличивало частоту развития интра- или послеоперационных нежелательных явлений, что совпадает с полученными нами данными. Несмотря на проводимые ранее курсы баллонной гидродилатации кардии и лапароскопическую операцию Геллера, мы не получили осложнений во время вмешательства и в раннем послеоперационном периоде у этих пациентов.

В ретроспективном многоцентровом исследовании, которое сравнивало результаты ПОЕМ у 90 пациентов с предшествующей операцией Геллера у 90 пациентов без предыдущего вмешательства, частота нежелательных явлений была одинаковой, но клиническая эффективность миотомии у пациентов после операции Геллера оказалась ниже (94% против 81%) [8].

По нашим данным, эффективность вмешательства в ранние сроки после операции составила 100% с техническим успехом у всех пациентов. С течением времени (более 1 года от вмешательства) у 1 пациента появились жалобы на затруднения при глотании твердой пищи, которые могут быть трактованы как рецидив заболевания. В 2 случаях у пациентов с IV стадией заболевания симптомы возникшей дисфагии, по нашему мнению, связаны с двумя факторами: снижением пропульсивной способности пищевода и наличием эрозивного рефлюкс-эзофагита.

Кроме того, ПОЭМ имеет хороший профиль безопасности [2, 11, 12]. По данным систематического обзора [14], включающего 23 исследования с участием 1122 пациентов, частота летальных исходов составила менее 0,01%, а частоте развития клинически значимых интраоперационных осложнений (перфорация и кровотечение) — 1,4%. При этом наиболее частыми осложнениями во время вмешательства были карбокситоракс и карбоксиперитонеум, которые разрешались самостоятельно в большинстве случаев. Имеются данные о наличии осложнений, возникающих как во время выполнения операции, так и в раннем послеоперационном периоде с частотой от 3 до 14%, а лечение этих состояний включает консервативные мероприятия с применением эндоскопических методов [21, 23]. По нашим данным, частота развития интраоперационных осложнений, в частности перфорации, составила 2%, а кровотечения возникали на этапе освоения методики и в обоих случаях были остановлены консервативными мероприятиями. Частота развития послеоперационных осложнений составила 4% и в обоих случаях осложнения были излечены с применением эндоскопических методов, что не выше показателей, полученных другими авторами.

К наиболее частым нежелательным явлением ПОЭМ относится гастроэзофагеальная рефлюксная болезнь (ГЭРБ) с частотой возникновения 20—57% [24, 25]. Однако следует учитывать, что рефлюкс может протекать бессимптомно, а симптомы возникновения ГЭРБ могут быть приняты за симптомы других заболеваний. По данным [26], гастроэзофагеальный рефлюкс протекал бессимптомно у 60,1% прооперированных пациентов.

Это указывает на необходимость наблюдения за пациентами после ПОЭМ, а «золотым стандартом» в этом являются pH-метрия и эндоскопические исследования. И хотя прием ингибиторов протонного насоса позволяет успешно нивелировать эту ситуацию, необходимо наблюдение за пациентами, чтобы избежать ненужного применения лекарственных препаратов [24].

Примечательно и важно, что в исследовании E. Teitelbaum и соавт. [25] имеются данные 5-летних результатов после ПОЭМ с указанием на возникновение пищевода Барретта без дисплазии у одного из пациентов.

В качестве причин возникновения рефлюкса чаще всего рассматривается раннее лечение и выполнение вмешательства по задней стенке. В метаанализе [27] имеются указания на более низкую частоту развития ГЭРБ при выполнении передней миотомии, а длина миотомии, подтип АП, предыдущее лечение в анамнезе в том числе миотомия по Геллеру не влияют на развитие ГЭРБ. Однако существует и другая

точка зрения. В недавно опубликованном исследовании [25] отмечено, что тип АП, методика ПОЭМ (передняя или задняя), данные манометрии до или после ПОЭМ и характеристики пациента не были связаны с частой возникновения ГЭРБ в послеоперационном периоде.

При этом частота рефлюкса оказалась выше, чем после лапароскопической операции Геллера, что подтверждается данными многих авторов [28]. В то же время отмечена высокая частота рефлюкса при ПОЭМ по сравнению с операцией Геллера [26, 29].

Для лечения этого состояния чаще назначаются ингибиторы протонного насоса с высокой их эффективностью при эрозивном рефлюкс-эзофагите [25, 26]. В нашем наблюдении частота возникновения эрозивного рефлюкс-эзофагита составила 36%, что соответствует данным других авторов. При этом у 17 пациентов был диагностирован эзофагит степени А и В, что также совпадает с данными многих специалистов. Во всех случаях рефлюкс-эзофагит успешно купирован с помощью ингибиторов протонного насоса, что подтверждено данными эндоскопического исследования.

При отсутствии эффекта от консервативной терапии возникший после ПОЭМ рефлюкс-эзофагит может служить причиной выполнения пероральной фундопликации [28]. Для предупреждения постоперационного рефлюкса H. Inoue и соавт. [29] предложено выполнять фундопликацию сразу после ПОЭМ, которая была успешно реализована и в нашей стране [30]. Однако, несмотря на высокую эффективность такой операции в раннем послеоперационном периоде, необходима оценка результатов в отдаленном периоде.

Заключение

Пероральная эндоскопическая миотомия при ахалазии пищевода является высокоэффективным и безопасным вмешательством. Частота развития интра- и послеоперационных осложнений, возникших в наших случаях, не превышает таковую, указанную во множестве других исследований, а тяжесть и характер этих осложнений позволили корригировать их с применением эндоскопических технологий. Недостатком пероральной эндоскопической миотомии по сравнению с другими малоинвазивными вмешательствами является более высокая частота возникновения гастроэзофагеального рефлюкса и эрозивного эзофагита, что требует дальнейшего анализа ближайших и отдаленных результатов этого вмешательства.

Участие авторов:
Концепция и дизайн исследования — Е.А. Дробязгин, Ю.В. Чикинев
Сбор и обработка материала — Е.А. Дробязгин, А.П. Цой
Статистическая обработка — Е.А. Дробязгин, Д.А. Архипов
Написание текста — Е.А. Дробязгин, А.П. Цой
Редактирование — Ю.В. Чикинев, Д.А. Архипов

Авторы заявляют об отсутствии конфликта интересов.

Participation of authors:
Concept and design of the study — E.A. Drobyazgin, Yu.V. Chikinev
Data collection and processing — E.A. Drobyazgin, A.P. Tsoy
Statistical processing of the data — E.A. Drobyazgin, D.A. Arkhipov
Text writing — E.A. Drobyazgin, A.P. Tsoy
Editing — Yu.V. Chikinev, D.A. Arkhipov

The authors declare no conflicts of interest.

ЛИТЕРАТУРА/REFERENCES

1. Vaezi MF, Pandolfino JE, Vela MF. ACG clinical guideline: diagnosis and management of achalasia. *Am J Gastroenterol*. 2013;108(8):1238-1249; quiz 1250. https://doi.org/10.1038/ajg.2013.196
2. Смирнов А.А., Любченко М.Е., Кирильцева М.М., Дворецкий С.Ю., Романихина Д.И., Семенихин А.И., Бураков А.Н., Кайбышева В.О., Багненко С.Ф. Осложнения пероральной эндоскопической миотомии. Трехлетний опыт одного центра. *Экспериментальная и клиническая гастроэнтерология*. 2018;158(10):57-61.
Smirnov AA, Lubchenko ME, Kiriltseva MM, Dvoretskiy SY, Vasilevskij DI, Semenikhin KD, Burakov AN, Kaibysheva VO, Bagnenko SF. Complications of peroral endoscopic myotomy. 3-year experience of one center. *Eksperimental'naya i klinicheskaya gastroenterologiya*. 2018;158(10):57-61. (In Russ.).
3. Ponds FA, Fockens P, Lei A, Neuhaus H, Beyna T, Kandler J, Frieling T, Chiu PWY, Wu JCY, Wong VWY, Costamagna G, Familiari P, Kahrilas PJ, Pandolfino JE, Smout AJPM, Bredenoord AJ. Effect of Peroral Endoscopic Myotomy vs Pneumatic Dilation on Symptom Severity and Treatment Outcomes Among Treatment-Naive Patients With Achalasia: A Randomized Clinical Trial. *JAMA*. 2019;322(2):134-144. https://doi.org/10.1001/jama.2019.8859
4. Недолужко И.Ю., Казакова С.С., Шишин К.В., Курушкина Н.А., Эмбутниекс Ю.В., Валитова Э.Р., Березина О.И., Васнев О.С., Кошкин М.А., Орлова Н.В., Павлов М.В., Вяжевич Ю.В. Сравнительные результаты пеоральной эндоскопической миотомии и лапароскопической кардиомиотомии. *Поволжский онкологический вестник*. 2017;32(5):23-27.
Nedoluzhko IY, Kazakova SS, Shishin KV, Kurushkina NA, Embutnieks YuV, Valitova ER, Berezina OI, Vasnev OS, Koshkin MA, Orlova NV, Pavlov MV, Vyazhevich YuV. Comparative results of peropral endoscopic myotomy and laparoscopic cardiomyotomy. *Povolzskiy onkologicheskiy vestnik*. 2017;32(5):23-27. (In Russ.).
5. Schlottmann F, Luckett DJ, Fine J, Shaheen NJ, Patti MG. Laparoscopic Heller Myotomy Versus Peroral Endoscopic Myotomy

(POEM) for Achalasia: A Systematic Review and Meta-analysis. *Ann Surg*. 2018;267(3):451-460.
https://doi.org/10.1097/SLA.0000000000002311

6. Ngamruengphong S, Inoue H, Ujiki MB, Patel LY, Bapaye A, Desai PN, Dorwat S, Nakamura J, Hata Y, Balassone V, Onimaru M, Ponchon T, Pioche M, Roman S, Rivory J, Mion F, Garros A, Draganov PV, Perbtani Y, Abbas A, Pannu D, Yang D, Perretta S, Romanelli J, Desilets D, Hayee B, Haji A, Hajiyeva G, Ismail A, Chen YI, Bukhari M, Haito-Chavez Y, Kumbhari V, Saxena P, Talbot M, Chiu PW, Yip HC, Wong VW, Hernaez R, Maselli R, Repici A, Khashab MA. Efficacy and Safety of Peroral Endoscopic Myotomy for Treatment of Achalasia After Failed Heller Myotomy. *Clin Gastroenterol Hepatol*. 2017;15(10):1531-1537.e3.
https://doi.org/10.1016/j.cgh.2017.01.031

7. Tyberg A, Sharaiha RZ, Familiari P, Costamagna G, Casas F, Kumta NA, Barret M, Desai AP, Schnoll-Sussman F, Saxena P, Martínez G, Zamarripa F, Gaidhane M, Bertani H, Draganov PV, Balassone V, Sharata A, Reavis K, Swanstrom L, Invernizzi M, Seewald S, Minami H, Inoue H, Kahaleh M. Peroral endoscopic myotomy as salvation technique post-Heller: International experience. *Dig Endosc*. 2018;30(1):52-56.
https://doi.org/10.1111/den.12918

8. Inoue H, Minami H, Kobayashi Y, Sato Y, Kaga M, Suzuki M, Satodate H, Odaka N, Itoh H, Kudo S. Peroral endoscopic myotomy (POEM) for esophageal achalasia. *Endoscopy*. 2010;42(4):265-271.
https://doi.org/10.1055/s-0029-1244080

9. Schaheen LW, Sanchez MV, Luketich JD. Peroral Endoscopic Myotomy for Achalasia. *Thorac Surg Clin*. 2018;28(4):499-506.
https://doi.org/10.1016/j.thorsurg.2018.07.005

10. Козлов Ю.А., Смирнов А.А., Распутин А.А., Барадиева П.А., Ковальков К.А., Очиров Ч.Б., Чубков Д.М., Капуллер В.М. Пероральная эндоскопическая миотомия в лечении ахалазии пищевода у детей. *Педиатрия. Журнал им. Г.Н. Сперанского*. 2020;99(6):241-246.
Kozlov YuA, Smirnov AA, Rasputin AA, Baradieva PA, Kovalkov KA, Ochirov ChB, Chubko DM, Kapuller VM. Peroarl endoscopic myotomy in treatment of esophageal achalasia at children. *Pediatric. Speranskiy's journal*. 2020;99(6):241-246. (In Russ.).
https://doi.org/10.24110/0031-403X-2020-99-6-241-246

11. Ahmed Y, Mohamed O. Othman MO. Peroral endoscopic myotomy (POEM) for achalasia *J Thorac Dis*. 2019;11(12):1618-1628.
https://doi.org/10.21037/jtd.2019.07.84

12. Zaninotto G, Leusink A, Markar SR. Management of achalasia in 2019. *Curr Opin Gastroenterol*. 2019;35(4):356-362.
https://doi.org/10.1097/MOG.0000000000000544

13. Akintoye E, Kumar N, Obaitan I, Alayo QA, Thopson CC. Peroral endoscopic myotomy: a meta-analysis. *Endoscopy*. 2016;48(12):1059-1068.

14. Kumbhari V, Tieu AH, Onimaru M, El Zein MH, Teitelbaum EN, Ujiki MB, Gitelis ME, Modayil RJ, Hungness ES, Stavropoulos SN, Shiwaku H, Kunda R, Chiu P, Saxena P, Messallam AA, Inoue H, Khashab MA. Peroral endoscopic myotomy (POEM) vs laparoscopic Heller myotomy (LHM) for the treatment of Type III achalasia in 75 patients: a multicenter comparative study. *Endosc Int Open*. 2015;3(3):195-201.
https://doi.org/10.1055/s-0034-1391668

15. Габриэль С.А., Дынько В.Ю., Беспечный М.В., Гучетль А.Я., Тлехурай Р.М. Клиническая эффективность операции пероральной эндоскопической миотомии у пациентов с ахалазией кардии. *Инновационная медицина Кубани*. 2020;17(1):52-55.
Gabriel SA, Dynko VYu, Bespechny MV, Guchetl AYa, Tlekhuray RM. Clinical efficiency of POEM operation in patients with achalasia of cardias. *Innovatsionnaya meditsina Kubani*. 2020;17(1):52-55. (In Russ.).
https://doi.org/10.35401/2500-0268-2020-17-1-52-55

16. Смирнов А.А., Конкина Н.В., Кирильцева М.М., Любченко М.Е., Давлетбаева Л.И., Василевский Д.И., Корольков А.Ю. Эндоскопическое лечение сохраняющейся дисфагии после операции Геллера у больной со спастическим вариантом ахалазии кардии с использованием интраоперационной манометрии высокого разрешения. *Вестник хирургии им. И.И. Грекова*. 2020;179(5):41-46.
Smirnov AA, Konkina NV, Kiriltseva MM, Lyubchenko ME, Davletbaeva LI, Vasilevskiy DI, Korolkov AYu. Endoscopic treatment for persistent dysphagia after Heller Myotomy in a patient with spastic type of achalasia with the use of the intraoperative High-Resolution Manometry. *Vestnik khirurgii im. I.I. Grekova*. 2020;179(5): 41-46. (In Russ.).
https://doi.org/10.24884/0042-4625-2020-179-5-41-46

17. Tyberg A, Seewald S, Sharaiha RZ, Martinez G, Desai AP, Kumta NA, Lambroza A, Sethi A, Reavis KM, DeRoche K, Gaidhane M, Talbot M, Saxena P, Zamarripa F, Barret M, Eleftheriadis N, Balassone V, Inoue H, Kahaleh M. A multicenter international registry of redo per-oral endoscopic myotomy (POEM) after failed POEM. *Gastrointest Endosc*. 2017;85(6):1208-1211.
https://doi.org/10.1016/j.gie.2016.10.015

18. Orenstein SB, Raigani S, Wu YW, Pauli EM, Phillips MS, Ponsky JL, Marks JM. Peroral endoscopic myotomy (POEM) leads to similar results in patients with and without prior endoscopic or surgical therapy. *Surg Endosc*. 2015;29(5):1064-1070.
https://doi.org/10.1007/s00464-014-3782-5

19. Sharata AM, Dunst CM, Pescarus R, Shlomovitz E, Wille AJ, Reavis KM, Swanström LL. Peroral endoscopic myotomy (POEM) for esophageal primary motility disorders: analysis of 100 consecutive patients. *J Gastrointest Surg*. 2015;19(1):161-70; discussion 170.
https://doi.org/10.1007/s11605-014-2610-5

20. Feng J, Ali RW, Hao JY, Kong GX, Yang LH, Huang XJ. Peroral endoscopic myotomy for esophageal motility disorders. *Esophagus*. 2020;17(1):11-18.
https://doi.org/10.1007/s10388-019-00693-w

21. Королев М.П., Федотов Л.Е., Оглоблин А.Л., Мамедов Ш.Д., Климов А.В., Габдрахманова Л.А. Пероральная эндоскопическая миотомия при ахалазии кардии: осложнения и методы их коррекции. *Вестник хирургии им. И.И. Грекова*. 2016;175(2):77-79.
Korolyov MP, Fedotov LE, Ogloblin AL, Mamedov ShD, Klimov AV, Gabdrakhmanova LA. Peroral endoscopic myotomy in esophageal achalasia: intraoperative complications and methods of their correction. *Vestnik khirurgii im. I.I. Grekova*. 2016;175(2):77-79. (In Russ.).

22. Arevalo G, Sippey M, Martin-Del-Campo LA, He J, Ali A, Marks J. Post-POEM reflux: who's at risk? *Surg Endosc*. 2020;34(7):3163-3168.
https://doi.org/10.1007/s00464-019-07086-1

23. Nabi Z, Ramchandani M, Kotla R, Tandan M, Goud R, Darisetty S, Rao GV, Reddy DN. Gastroesophageal reflux disease after peroral endoscopic myotomy is unpredictable, but responsive to proton pump inhibitor therapy: a large, single-center study. *Endoscopy*. 2020;52(8):643-651.
https://doi.org/10.1055/a-1133-4354

24. Kumbhari V, Familiari P, Bjerregaard NC, Pioche M, Jones E, Ko WJ, Hayee B, Cali A, Ngamruengphong S, Mion F, Hernaez R, Roman S, Tieu AH, El Zein M, Ajayi T, Haji A, Cho JY, Hazey J, Perry KA, Ponchon T, Kunda R, Costamagna G, Khashab MA. Gastroesophageal reflux after peroral endoscopic myotomy: a multicenter case-control study. *Endoscopy*. 2017;49(7):634-642.
https://doi.org/10.1055/s-0043-105485

25. Teitelbaum EN, Dunst CM, Reavis KM, Sharata AM, Ward MA, DeMeester SR, Swanström LL. Clinical outcomes five years after POEM for treatment of primary esophageal motility disorders. *Surg Endosc*. 2018;32(1):421-427.
https://doi.org/10.1007/s00464-017-5699-2

26. Mota RCL, de Moura EGH, de Moura DTH, Bernardo WM, de Moura ETH, Brunaldi VO, Sakai P, Thompson CC. Risk factors for gastroesophageal reflux after POEM for achalasia:a system-

atic review and meta-analysis. *Surg Endosc*. 2020. Online ahead of print.
https://doi.org/10.1007/s00464-020-07412-y

27. Sanaka MR, Thota PN, Parikh MP, Hayat U, Gupta NM, Gabbard S, Lopez R, Murthy S, Raja S. Peroral endoscopic myotomy leads to higher rates of abnormal esophageal acid exposure than laparoscopic Heller myotomy in achalasia. *Surg Endosc*. 2019;33(7):2284-2292.
https://doi.org/10.1007/s00464-018-6522-4

28. Tyberg A, Choi A, Gaidhane M, Kahaleh M. Transoral incisional fundoplication for reflux after peroral endoscopic myotomy: a crucial addition to our arsenal. *Endosc Int Open*. 2018;6(5):549-552.
https://doi.org/10.1055/a-0584-6802

29. Inoue H, Ueno A, Shimamura Y, Manolakis A, Sharma A, Kono S, Nishimoto M, Sumi K, Ikeda H, Goda K, Onimaru M, Yamaguchi N, Itoh H. Peroral endoscopic myotomy and fundoplication: a novel NOTES procedure. *Endoscopy*. 2019;51(2):161-164.
https://doi.org/10.1055/a-0820-2731

30. Смирнов А.А., Багненко С.Ф., Любченко М.Е., Кирильцева М.М., Блинов Е.В., Конкина Н.В., Василевский Д.И., Каргабаева А.Б. Пероральная эндоскопическая миотомия с одномоментной эндоскопической фундопликацией у больного с ахалазией пищевода. *Вестник хирургии им. И.И. Грекова*. 2019;178(3):43-46.
Smirnov AA, Bagnenko SF, Lyubchenko ME, Kiriltseva MM, Blinov EV, Konkina NV, Vasilevskiy DI, Kargabayeva AB. Peroral Endoscopic Myotomy with Simultaneous Endoscopic Fundoplication for a patient with achalasia. *Vestnik khirurgii im. I.I. Grekova*. 2019;178(3):43-46. (In Russ.).
https://doi.org/10.24884/0042-4625-2019-178-3-43-46

Поступила 11.01.2021
Received 11.01.2021
Принята к печати 15.02.2021
Accepted 15.02.2021

Эндоскопическая хирургия
2021, т. 27, №6, с. 23–29
https://doi.org/10.17116/endoskop20212706123

Endoscopic Surgery =
Endoskopicheskaya khirurgiya 2021, vol. 27, no 6, pp. 23–29
https://doi.org/10.17116/endoskop20212706123

Криотехнологии в эндоскопической диагностике и лечении заболеваний дыхательных путей. Что нужно, чтобы начать?

© О.В. ДАНИЛЕВСКАЯ[1,2], А.В. АВЕРЬЯНОВ[1,2], А.Л. ЧЕРНЯЕВ[1], М.В. САМСОНОВА[1]

[1]ФГБУ «Научно-исследовательский институт пульмонологии Федерального медико-биологического агентства», Москва, Россия;
[2]ФГБУ «Федеральный научно-клинический центр специализированных видов медицинской помощи и медицинских технологий ФМБА России», Москва, Россия

Резюме

Цель исследования. Освещение основных возможностей криовоздействия на примере собственного опыта авторов с анализом современных данных зарубежных исследователей.

Материал и методы. За период с 2018 по 2021 г. на базе ФГБУ «ФНКЦ ФМБА России» криобиопсия выполнена 167 пациентам, в том числе трансбронхиальная — 32, криодеструкция доброкачественных и злокачественных новообразований трахеи и бронхов — 19, криотерапия проведена у 17 пациентов, криоэкстракция бронхоблокаторов, инородных тел и т.д. — у 17. Трансбронхиальная криобиопсия внутригрудных лимфатических узлов через пункционное отверстие проведена 3 пациентам. Описаны основные принципы выполнения процедур с четкими рекомендациями для практического применения.

Результаты. У 166 пациентов в результате криобиопсии гистологически верифицирован диагноз, еще одному больному криобиопсия была выполнена повторно. При трансбронхиальной криобиопсии в 18,8% наблюдений развился ограниченный пневмоторакс. Клинически значимое кровотечение обнаружено у 9,3% пациентов с последующим пребыванием в отделении реанимации и интенсивной терапии в течение 2—3 сут. Летальных исходов не было.

Заключение. Метод криотехнологий является относительно безопасным, очень удобным, универсальным, многофункциональным, в целом прост в исполнении, позволяет решать большое число самых разных задач в бронхологии.

Ключевые слова: *криобиопсия, криодеструкция, криотерапия, трансбронхиальная биопсия, заболевания легких, доброкачественные и злокачественные образования дыхательных путей.*

ИНФОРМАЦИЯ ОБ АВТОРАХ:
Данилевская О.В. — https://orcid.org/0000-0002-7573-3554
Аверьянов А.В. — https://orcid.org/0000-0003-1031-6933
Черняев А.Л. — https://orcid.org/0000-0003-0973-9250
Самсонова М.В. — https://orcid.org/0000-0001-8170-1260
Автор, ответственный за переписку: Данилевская О.В. — e-mail: danless@mail.ru

КАК ЦИТИРОВАТЬ:
Данилевская О.В., Аверьянов А.В., Черняев А.Л., Самсонова М.В. Криотехнологии в эндоскопической диагностике и лечении заболеваний дыхательных путей. Что нужно, чтобы начать? *Эндоскопическая хирургия.* 2021;27(6):23–29. https://doi.org/10.17116/endoskop20212706123

Cryotechnology in endoscopic diagnostics and treatment of respiratory diseases. What do you need to get started?

© O.V. DANILEVSKAYA[1,2], A.V. AVERYANOV[1,2], A.L. CHERNYAEV[1], M.V. SAMSONOVA[1]

[1]Pulmonology Scientific Research Institute, Moscow, Russia;
[2]Federal Research Clinical Center, Moscow, Russia

Abstract

Objective. Coverage of the main potential of the method of cryobiopsy, cryotherapy, etc. on the example of the authors' own experience with the analysis of modern data from foreign researchers.

Material and methods. For the period from 2018 to 2021 in [2]Federal Research Clinical Center, Moscow, Russia, cryobiopsy was performed in 167 patients, including transbronchial cryobiopsy — 32, cryodestruction of benign and malignant neoplasms of the trachea and bronchi — in 19 patients, cryotherapy was performed in 17 patients, cryoextraction of bronchoblockers, foreign bodies, etc. — in 17. 3 patients underwent transbronchial cryobiopsy of the intrathoracic lymph nodes through the puncture hole. The basic principles of the performing the procedures with clear recommendations for practical use are described.

Results. In 166 patients, the diagnosis was histologically verified as a result of cryobiopsy, 1 patient underwent second cryobiopsy. With transbronchial cryobiopsy, limited pneumothorax developed in 18.8% of cases. Serious bleeding was found in 9.3% of patients, followed by an ICU stay for 2—3 days. No lethal outcomes were observed.

Conclusion. The cryotechnology method is rather safe, very convenient, versatile, multifunctional, in general, simple to implement, and allows solving a large number of various tasks in bronchology.

Keywords: *cryobiopsy, cryodestruction, cryotherapy, transbronchial biopsy, diagnostics, lung diseases, treatment, benign and malignant tumors of respiratory tract.*

INFORMATION ABOUT THE AUTHORS:
Danilevskaya O.V. — https://orcid.org/0000-0002-7573-3554
Averyanov A.V. — https://orcid.org/0000-0003-1031-6933
Chernyaev A.L. — https://orcid.org/0000-0003-0973-9250
Samsonova M.V. — https://orcid.org/0000-0001-8170-1260
Corresponding author: Danilevskaya O.V. — e-mail: danless@mail.ru

TO CITE THIS ARTICLE:
Danilevskaya OV, Averyanov AV, Chernyaev AL, Samsonova MV. Cryotechnology in endoscopic diagnostics and treatment of respiratory diseases. What do you need to get started? *Endoscopic Surgery = Endoskopicheskaya khirurgiya*. 2021;27(6):23–29. (In Russ.). https://doi.org/10.17116/endoskop20212706123

Введение

Накоплен достаточный мировой опыт, чтобы считать возможности эндобронхиальных криотехнологий довольно обширными, а применение вполне целесообразным. С их помощью возможно выполнять криобиопсию, проводить криотерапию, восстанавливать проходимость просвета крупных дыхательных путей, осуществлять девитализацию опухолей, удалять доброкачественные новообразования целиком или частями, извлекать инородные тела и крупные тромбы, удалять клапаны и бронхоблокаторы [1—4]. Внутрипросветные манипуляции выполнять просто, так как они проводятся под визуальным контролем. Наиболее сложной разновидностью среди криометодов является трансбронхиальная криобиопсия (ТБКБ) легкого. За последнее десятилетие этот метод набрал внушительный вес в ряду ведущих технологий диагностики диффузных паренхиматозных заболеваний легких (ДПЗЛ), появляется все больше публикаций с участием большого числа пациентов [5, 6]. Однако применение его должно соответствовать строгим показаниям ввиду риска развития тяжелых осложнений [7].

В России, несмотря на доступность оборудования, применение криометодик в бронхологии ограничивается единичными клиническими центрами, что, вероятно, обусловлено в том числе отсутствием достаточного числа публикаций в отечественной литературе. Данная статья направлена на освещение основных возможностей криовоздействий с демонстрацией собственного опыта авторов и анализом современных данных зарубежных исследователей.

Материал и методы

За период с 2018 по 2021 г. на базе ФГБУ «ФНКЦ ФМБА России» криобиопсия выполнена 167 пациентам, в том числе трансбронхиальная — 32, криодеструкция доброкачественных и злокачественных новообразований трахеи и бронхов — 19, криотерапия проведена у 17 пациентов, криоэкстракция бронхоблокаторов, инородных тел и прочих субстанций — у 17. Кроме того, 3 пациентам была проведена ТБКБ внутригрудных лимфатических узлов через пункционное отверстие. Возраст пациентов составил от 22 до 78 лет (45,3±24,7 года).

Эндобронхиальная (внутрипросветная) криобиопсия (ЭБКБ). Техника криобиопсии основана на использовании эффекта Джоуля—Томсона: поток сжиженного газа (CO_2) содержится в баллоне под высоким давлением. Высвобождаемый криозаборником, он быстро охлаждается в результате расширения при атмосферном давлении и доставляется по проводнику к зоне биопсии, что приводит к замораживанию ткани до (−50)— (−60) °С дистальнее на расстоянии до 1 см. Использовали аппарат Erbecryo1 (Tubingen, Германия) с гибкими зондами 2,4 и 1,9 мм. В результате такой обработки в течение 4—7 с участок ткани фиксировался к наконечнику зонда, и при тракции происходила фрагментация с получением кусочков до 2 см³. Время криовоздействия прямо пропорционально зависело от объема экзофитного компонента. Криозонд заводили в трахеобронхиальное дерево через инструментальный канал бронхоскопа. Ввиду того что размеры биоптатов существенно превышали диаметр инструментального канала эндоскопа, их извлекали в блоке с аппаратом. При этом эндоскописту необходимо одной рукой фиксировать зонд у входа в инструментальный канал и не допустить его смещения в момент осуществления рывка и отделения фрагмента от массива внутрипросветного образования. Полученные биоптаты для разморозки погружали в изотонический раствор натрия хлорида комнатной температуры, затем погружали в 10% нейтральный формалин и отправляли на гистологическое исследование. ЭБКБ выполнена 167 пациентам, при этом 34 (20,4%) из них до этого была выполнена бронхоскопия с щипцовой биопсией, которая

оказалась неинформативной, из них у 25 больных эндоскопическое исследование было неоднократным. Средняя продолжительность исследования, включающего видеобронхоскопию с ЭБКБ, составило 10,6±4,0 мин. У каждого пациента забрано в среднем 3,7±2,6 биоптата.

Трансбронхиальная криобиопсия. При ТБКБ использовали зонд с диаметром 1,9 мм. У 23 пациентов биопсию выполняли через тубус ригидного бронхоскопа, у 9 — через гибкую интубационную трубку 8,5 или 9,0 мм. В первом варианте всегда использовали баллон Фогарти для профилактики кровотечения.

ТБКБ из левого легкого выполнена у 18 пациентов, из них у 10 — из нижней доли, у 6 — из верхней доли, у 2 — из обеих долей. У 14 пациентов, которым ТБКБ была выполнена из правого легкого, в 5 случаях зоной интереса была верхняя доля, в 4 — средняя, в 3 — нижняя, еще у 2 пациентов биопсию осуществляли из средней и нижней, а также из средней и верхней долей. Параллельно с гибким бронхоскопом через тубус ригидного бронхоскопа заводили баллон Фогарти и устанавливали таким образом, чтобы при раздутии полностью перекрыть бронх, из которого брали биоптат. Для фиксации и манипуляций с баллоном необходим дополнительный ассистент. Криозонд после выведения из инструментального канала продвигали в заранее определенный сегментарный или субсегментарный бронх до ощущения легкого сопротивления тканей, аналогично заведению щипцов при выполнении классической трансбронхиальной биопсии. Затем зонд подтягивали на 1 см, удаляясь на безопасное расстояние от плевры. С-дугой мы не пользовались ввиду отсутствия технической возможности, хотя наличие рентгенологического контроля является предпочтительным. Осуществляли криовоздействие в течение 5—7 с и рывок бронхоскопа вместе с зондом в канале, как и при внутрипросветной манипуляции. Мы выполняли ТБКБ для получения 4—5 биоптатов у каждого пациента, размер каждого биоптата был не менее 5 мм **(рис. 1 на цв. вклейке)**. Продолжительность исследования составила 17,2±8,4 мин.

ТБКБ через пункционное отверстие. У 3 пациентов после выполнения тонкоигольной пункции при эндобронхиальной ультрасонографии иглами 21G или 22G сначала заведены ультратонкие щипцы для расширения сформированного иглой хода. Затем на глубину проведения иглы (величина зафиксирована в памяти) через инструментальный канал видеобронхоскопа в данный пункционный ход заведен криозонд диаметром 1,9 мм **(рис. 2 на цв. вклейке)**, осуществлены фиксация в течение 2 с и извлечение биоптата. Всего у каждого пациента получено по 2 биоптата, размеры которых составили по 3—3,5 мм. У 2 пациентов биопсия выполнена из бифуркационной группы лимфатических узлов, у 1 — из группы 11R **(см. рис. 2 на цв. вклейке)**.

Криодеструкция образований трахеи и бронхов. Принцип выполнения криодеструкции или криореканализации аналогичен проведению внутрипросветной биопсии. Фиксировали и извлекали фрагменты опухоли до полного визуального удаления, если это доброкачественное образование, либо до освобождения просвета, если это злокачественный процесс со стенозированием просвета **(рис. 3 на цв. вклейке)**. Удаление доброкачественных образований выполнено у 6 пациентов, у 7 больных удалена нейроэндокринная опухоль центральных дыхательных путей. Криореканализация просвета трахеи и главных бронхов проведена у 1 больного **(см. рис. 3 на цв. вклейке)**, только правого главного бронха (ПГБ) — у 2, левого главного бронха (ЛГБ) — у 1, правого верхнедолевого бронха — у 2.

Криотерапия. При контакте зонда с опухолевой или грануляционной тканью многократно чередовали циклы замораживания и последующего оттаивания. Криовоздействие осуществляли в течение 15—30 с. Если после первой обработки при контрольной бронхоскопии через 7—14 дней макроскопически выявлялись ткани, не подвергшиеся воздействию, процедуру повторяли. В нашем исследовании всем пациентам после криодеструкции выполняли криотерапию основания удаленного образования. У 6 пациентов с доброкачественными образованиями трахеи и бронхов сеанс криотерапии был однократным. Из 7 пациентов с нейроэндокринными опухолями криотерапия основания выполнена повторно всем спустя 7—9 дней после удаления. Третий сеанс криотерапии потребовался 5 пациентам. Необходимость в дополнительных сеансах криотерапии определялась при видеобронхоскопии по наличию резидуального компонента. При достижении эффекта визуально интактной слизистой оболочки выполняли контрольную криобиопсию, после чего пациентов с типичным карциноидом наблюдали по схеме 1, 3, 6 мес и в дальнейшем — каждые 6 мес.

Криоэкстракция. Извлечение различного рода субстанций из просвета дыхательных путей выполнено аналогично ЭБКБ: после криофиксации в течение 5—7 с осуществляли криоэкстракцию, при этом криовоздействие прекращали только после полного удаления из пациента бронхоскопа в блоке с криозондом **(рис. 4 на цв. вклейке)**. Таким образом мы извлекли 5 бронхоблокаторов, 4 инородных тела, крупные сгустки крови или очень вязкие слепки мокроты — у 8 пациентов.

Результаты

Совокупность данных гистологического исследования криобиоптатов от ЭБКБ и ТБКБ представлена в **таблице**.

Одному пациенту с инфильтративной формой роста опухоли понадобилась повторная криобиопсия

Распределение пациентов по нозологическим единицам и видам криовоздействия
Distribution of patients by nosological units and types of cryotherapy

Нозологическая форма	ЭБКБ	ТБКБ	Криореканализация	Криотерапия
Лейомиома	1	—	1*	1*
Фибролипома	2	—	2*	2*
Липома	1	—	1*	1*
Гамартома легкого	2	—	2*	2*
Нейроэндокринная опухоль, GI	7	—	7*	19*
Лимфома	—	2	—	—
Крупноклеточный рак	1	—	—	—
Аденокистозный рак	2	—	—	—
Муцинозная аденокарцинома	—	1	—	—
Ацинарная аденокарцинома	—	2	—	—
Папиллярная аденокарцинома	—	1	—	—
Плоскоклеточный рак	52	1	4*	4*
Мелкоклеточный нейроэндокринный рак	15	1	2*	2*
Полиангиит с гранулематозом	1	—	—	—
Образования голосовых складок (2 фибромы, 2 полипа, 2 кисты)	6	—	—	—
Саркоидоз	45	9	—	—
Криптогенная организующаяся пневмония	—	1	—	—
Гиперчувствительный пневмонит	—	5	—	—
Неспецифическая интерстициальная пневмония	—	2	—	—
Десквамативная интерстициальная пневмония	—	2	—	—
Обычная интерстициальная пневмония	—	4	—	—
Лангергансоклеточный гистиоцитоз	—	1	—	—
Всего	135	32	19	31

Примечание. ЭБКБ — эндобронхиальная криобиопсия; ТБКБ — трансбронхиальная криобиопсия; * — у того же пациента(ов).

для верификации диагноза — метастатическое поражение при раке толстой кишки.

При выполнении ЭБКБ ни в одном из наблюдений не развилось клинически значимое кровотечение. У 42 (31,1%) пациентов наблюдалась кровоточивость, для купирования которой внутривенно был введен транексам в дозе 500—1000 мг.

При ТБКБ у 6 (18,8%) из 32 пациентов развился пневмоторакс, во всех случаях выполнено дренирование плевральной полости. Тяжелое кровотечение обнаружено у 3 (9,3%) пациентов с последующим пребыванием в отделении реанимации и интенсивной терапии в течение 2—3 сут. Летальных исходов не было.

При пункционной ТБКБ, криотерапии и извлечении инородных тел и субстанций из ТБД осложнений не обнаружено.

При криодеструкции ни в одном случае не было клинически значимого кровотечения. Умеренно выраженная кровоточивость купировалась самостоятельно либо внутривенным введением гемостатических препаратов в течение 5—10 мин.

Обсуждение

Появление возможности применения криотехнологий в гибкой эндоскопии открыло новые горизонты для диагностики заболеваний легких, прежде всего связанные с получением биоптатов гораздо большего объема и с минимальным нарушением их тканевой архитектоники [8]. Закономерно, что диагностическая эффективность возрастает пропорционально числу взятых биоптатов. Исследователи сообщают о чувствительности, превышающей 95% уже после второго криобиоптата при эндобронхиальных образованиях [9], однако, по нашему опыту, оптимальным условием является взятие 3—4 биоптатов.

Последние исследования показывают, что качество криобиоптатов превосходит качество образцов, полученных щипцовым методом, и в эффективности выявления мутаций гена *EGFR* при немелкоклеточном раке легкого [10].

Очевидны преимущества метода криобиопсии, тогда как большинство авторов солидарны в сопоставимом количестве осложнений при сравнении с традиционными способами выполнения внутрипросветной биопсии (щипцы, браш и др.) [11]. Известно, что хрящевая ткань устойчива к криовоздействию, поэтому кровотечение — практически единственное возможное осложнение после ЭБКБ. В представленном исследовании клинически значимого кровотечения при ЭБКБ не наблюдали ни в одном случае. H. Jabari и соавт. (2012) [12] считают, что даже 3-секундного криовоздействия достаточно для получения необходимого по объему биоптата, при этом риск развития умеренного кровотечения не превышает 10%.

ТБКБ активно применяется за рубежом со второй половины 2000-х гг. [13]. Этот метод предложен как альтернатива хирургической биопсии легкого, поскольку по диагностической значимости приближается к нему, являясь менее инвазивным и сопряженным с меньшей долей клинически значимых осложнений.

В исследованиях, в которых проведено сравнение результативности ТБКБ и ХБЛ в двух ипсилатеральных долях легкого, установлено, что ТБКБ наиболее оправдана при фиброзирующих интерстициальных заболеваниях [14]. В наиболее крупном на сегодняшний день исследовании с участием 699 пациентов с ДПЗЛ диагностическая значимость ТБКБ составила 87,8%, а после МДД достигла 90,1% [16]. Важно, что этот показатель будет высоким при выполнении ТБКБ из 2 разных зон (две доли либо разные сегменты одной доли). Авторы отмечают, что в 27,9% наблюдений гистологическая картина образцов из разных зон отличается; например, неспецифическую интерстициальную пневмонию наблюдают в образцах из верхней доли и обычную интерстициальную пневмонию — в образцах из нижней доли.

Кроме того, необходимо учитывать, что большое значение имеет размер биоптата. Так, биоптат размером 5 мм считается достаточным. Выполнять ТБКБ следует из безопасной зоны, т.е. на 1—1,5 см подтянув криозонд аборально после достижения ощущения сопротивления, чтобы дистанцироваться от плевры. Если это расстояние недостаточное, существенно повышается риск развития пневмоторакса, в таких биоптатах обычно содержится кусочек плевры. Если отойти слишком далеко от плевры, то повышается риск выраженного кровотечения из-за наличия достаточно крупных сосудов [15].

По нашему опыту, ТБКБ с диагностической точки зрения более информативна, чем традиционная трансбронхиальная щипцовая биопсия. Артифициальные повреждения ткани легкого минимальны, а объем материала позволяет оценить изменения в легких при большинстве диффузных паренхиматозных заболеваний легких **(рис. 5 на цв. вклейке)**. Однако возможность занять ведущую позицию в диагностике ДПЗЛ для ТБКБ легких, несмотря на весомый опыт, накопленный в международном медицинском сообществе, все еще остается дискутабельной. Эксперты сходятся во мнении, что ТБКБ показана не всем пациентам с ДПЗЛ, и необходимость проведения процедуры следует определять на междисциплинарной дискуссии с участием высокопрофессиональных специалистов [14, 15]. Так, при организующейся пневмонии, саркоидозе и других гранулематозных заболеваниях легких обычная трансбронхиальная щипцовая биопсия часто бывает достаточной для постановки диагноза. В целях повышения безопасности ТБКБ необходима предварительная оценка функционального статуса пациентов. В большинстве зарубежных центров, а также в нашей клинике нижним возможным порогом для выполнения процедуры является диффузионная способность легких по окиси углерода (DL_{CO}) >40% или форсированная жизненная емкость легких >50% от должного. Полагаем, что внедрение метода ТБКБ в широкую практику в настоящее время ограничено, в первую очередь, недостаточным опытом.

Частота развития осложнений при выполнении ТБКБ в настоящем исследовании была сопоставима с таковой в других исследованиях [17, 18]. Зарубежные авторы сообщают, что для отработки навыка необходимо выполнить не менее 70 ТБКБ, после чего число осложнений существенно уменьшается [19]. К технике ТБКБ следует переходить после уверенного исполнения внутрипросветных манипуляций.

Если нет возможности установить тубус ригидного бронхоскопа в качестве порта для проведения криобиопсии, вместо стандартной гибкой интубационной трубки удобнее использовать интубационную трубку с дополнительным наружным каналом, через который можно завести баллон Фогарти и сделать процедуру ТБКБ безопасной и удобной.

Пункционная биопсия лимфатических узлов как метод получения щипцовых биоптатов описана еще в 2004 г. [20]. Ультратонкие щипцы заводили через канал эхобронхоскопа и их раскрытие в зоне интереса осуществляли под контролем ультразвукового изображения. Было доказано, что даже миниатюрные щипцы позволяют повысить качество и информативность диагностики [21]. Очевидно, что при криобиопсии можно получить несравнимо больший объем ткани из увеличенных лимфатических узлов или образований, прилежащих к стенкам трахеи либо крупных бронхов, чем при тонкоигольной пункции под ультразвуковым контролем. Особенно ценен такой вариант биопсии при подозрении на лимфопролиферативное заболевание, а также у неоперабельных онкологических больных при необходимости выполнения дополнительных гистологических и генетических исследований. Биопсия безопасна в отсутствие крупных сосудов в непосредственной близости от зоны интереса.

Публикации на тему применения холодового воздействия для лечения пациентов с опухолями появились еще в середине XIX века [22]. Низкие температуры приводят к формированию кристаллов льда снаружи и внутри клетки, нарушению внутриклеточного баланса электролитов, дегидратации клеток, денатурации мембранных липопротеинов, в результате чего наступает цитотоксический эффект [23]. На основе цитотоксического эффекта происходило разрушение ткани с образованием внутриклеточных кристаллов льда и более длительно действующих механизмов, один из которых — образование обтурирующего тромба и геморрагического инфаркта. Эффективность процедуры находится в прямой зависимости от содержания воды в клетке и выраженности микроциркуляции. Для девитализации достаточно

трехкратного воздействия по 30 с [24]. Гораздо более удобным и быстрым способом криовоздействия на значительную площадь поражения является распыление криосприя [25, 26]. К сожалению, в настоящее время такая система в России не зарегистрирована, однако можно надеяться, что это произойдет в ближайшем будущем.

Заключение

Метод криотехнологий очень удобен, универсален, многофункционален, сочетает в себе множество техник и в целом прост в исполнении, он позволяет решать большое число самых разных задач в бронхологии. Большое преимущество криозондов — возможность многоразового использования после обработки.

Участие авторов:
Концепция и дизайн исследования — О.В. Данилевская
Сбор и обработка материала — О.В. Данилевская, А.В. Аверьянов, А.Л. Черняев, М.В. Самсонова
Статистическая обработка — О.В. Данилевская, А.В. Аверьянов
Написание текста — О.В. Данилевская, А.В. Аверьянов, А.Л. Черняев, М.В. Самсонова
Редактирование — О.В. Данилевская, А.В. Аверьянов, А.Л. Черняев, М.В. Самсонова

Авторы заявляют об отсутствии конфликта интересов.

Participation of authors:
Concept and design of the study — O.V. Danilevskaya
Data collection and processing — O.V. Danilevskaya, A.V. Averyanov, A.L. Chernyaev, M.V. Samsonova
Statistical processing of the data — O.V. Danilevskaya, A.V. Averyanov
Text writing — O.V. Danilevskaya, A.V. Averyanov, A.L. Chernyaev, M.V. Samsonova
Editing — O.V. Danilevskaya, A.V. Averyanov, A.L. Chernyaev, M.V. Samsonova

The authors declare no conflicts of interest.

ЛИТЕРАТУРА/REFERENCES

1. Hetzel M, Hetzel J, Schumann C, Marx N, Babiak A. Cryorecanalization: a new approach for the immediate management of acute airway obstruction. *J Thorac Cardiovasc Surg*. 2004;127(5):1427-1431. https://doi.org/10.1016/j.jtcvs.2003.12.032
2. Franke KJ, Szyrach M, Nilius G, Hetzel J, Hetzel M, Ruehle KH, Enderle MD. Experimental study on biopsy sampling using new flexible cryoprobes: influence of activationtime, probe size, tissue consistency, and contact pressure of the probe on the size of the biopsy specimen. *Lung*. 2009;187(4):253-259. https://doi.org/10.1007/s00408-009-9156-4
3. Hetzel J, Eberhardt R, Herth FJ, Petermann C, Reichle G, Freitag L, Dobbertin I, Franke KJ, Stanzel F, Beyer T, Möller P, Fritz P, Ott G, Schnabel PA, Kastendieck H, Lang W, Morresi-Hauf AT, Szyrach MN, Muche R, Shah PL, Babiak A, Hetzel M. Cryobiopsy increases the diagnostic yield of endobronchial biopsy: a multicentre trial. *Eur Respir J*. 2012;39(3):685-690. https://doi.org/10.1183/09031936.00033011
4. DiBardino DM, Lanfranco AR, Haas AR. Bronchoscopic Cryotherapy. Clinical applications of the cryoprobe, cryospray, and cryoadhesion. *Ann Am Thorac Soc*. 2016;13:1405-1415. https://doi.org/10.1513/AnnalsATS.201601-062FR
5. Troy LK, Grainge C, Corte TJ, Williamson JP, Vallely MP. Diagnostic accuracy of transbronchial lung cryobiopsy for interstitial lung disease diagnosis (COLDICE): a prospective, comparative study. *Lancet Respir Med*. 2020;8(2):171-181. https://doi.org/10.1016/S2213-2600(19)30342-X
6. Ganganah O, Guo SL, Chiniah M, Li YS. Efficacy and safety of cryobiopsy versus forceps biopsy for interstitial lung diseases and lung tumours: A systematic review and meta-analysis. *Respirology*. 2016;21(5):834-841. https://doi.org/10.1111/resp.12770
7. Hetzel J, Eberhardt R, Petermann C, Gesierich W, Darwiche K. Bleeding risk of transbronchial cryobiopsy compared to transbronchialforceps biopsy in interstitial lung disease — a prospective, randomized, multicentre cross-over trial. *Respir Res*. 2019;20(1):140. https://doi.org/10.1186/s12931-019-1091-1
8. Du Rand IA, Barber PV, Goldring J. British Thoracic Society guideline for advanced diagnostic and therapeutic flexible bronchoscopy in adults. *Thorax*. 2011;66:1-21. https://doi.org/10.1136/thoraxjnl-2011-200713
9. Segmen F, Aktaş Z, Öztürk A, Kızılgöz D, Yılmaz A, Alıcı IO, Demirağ F, Pehlivanoğlu P. How many samples would be optimal for endobronchial cryobiopsy? *Surg Endosc*. 2017;31(3):1219-1224. https://doi.org/10.1007/s00464-016-5095-3
10. Haentschel M, Boeckeler M, Ehab A, Wagner R, Spengler W, Steger V, Boesmueller H, Horger M, Lewis RA, Fend F, Kanz L, Bonzheim I, Hetzel J. Cryobiopsy increases the EGFR detection rate in non-small cell lung cancer. *Lung Cancer*. 2020;141:56-63. https://doi.org/10.1016/j.lungcan.2019.12.008
11. Hetzel J, Eberhardt R, Herth FJ. Cryobiopsy increases the diagnostic yield of endobronchial biopsy: a multicentre trial. *Eur Respir J*. 2012;39(3):685-690. https://doi.org/10.1183/09031936.00033011
12. Jabari H, Sami R, Fakhri M, Kaini A. Different protocols for cryobiopsy versus forceps biopsy in diagnosis of patients with endobronchial tumors. *Pneumologia*. 2012;61(4):230-233.
13. Mehrad M, Colby TV, Giulio Rossi G, Cavazza A. Transbronchial cryobiopsy in the diagnosis of fibrotic interstitial lung disease. *Arch Pathol Lab Med*. 2020;144(12):1501-1508. https://doi.org/10.5858/arpa.2020-0007-RA
14. Hetzel J, Maldonado F, Ravaglia C, Wells AU, Colby TV. Transbronchial Cryobiopsies for the Diagnosis of Diffuse Parenchymal Lung Diseases: Expert Statement from the Cryobiopsy Working Group on Safety and Utility and a Call for Standardization of the Procedure. *Respiration*. 2018;95(3):188-200. https://doi.org/10.1159/000484055
15. Bendstrup E, Kronborg-White S, Madsen LB, Rasmussen TR, Folkersen B, et al. Surgical Lung biopsy and Cryobiopsy in Fibrosing Interstitial Lung Diseases: One Swallow Does Not Make a Summer. *Am J Respir Crit Care* Med. 2019;200(7):939-940. https://doi.org/10.1164/rccm.201904-0744LE

К статье *О.В. Данилевской и соавт.* «Криотехнологии в эндоскопической диагностике и лечении заболеваний дыхательных путей. Что нужно, чтобы начать?»



Рис. 1. **Макроскопический вид трансбронхиальных криобиоптатов, гистологический диагноз «гиперчувствительный пневмонит».**

Fig. 1. **Macroscopic view of transbronchial cryobioptates, histological diagnosis — «hypersensitive pneumonitis».**

Рис. 2. **Выполнение криобиопсии из группы 11R через пункционное отверстие.**

а — криозонд заведен на глубину 1,5 см, т.е. между двумя черными метками, в нижней части изображения продемонстрирован общий вид дистальной части зонда с линейкой; б — вид пункционного отверстия (эллипс) в стенке промежуточного бронха после криобиопсии.

Fig. 2. **Performing cryobiopsy from group 11R through the puncture hole.**

a — cryoprobe is wound to a depth of 1.5 cm, those between two black marks, in the lower part of the image, a general view of the distal part of the probe with a ruler is shown; b — view of the puncture hole (ellipse) in the wall of the intermediate bronchus after cryobiopsy.

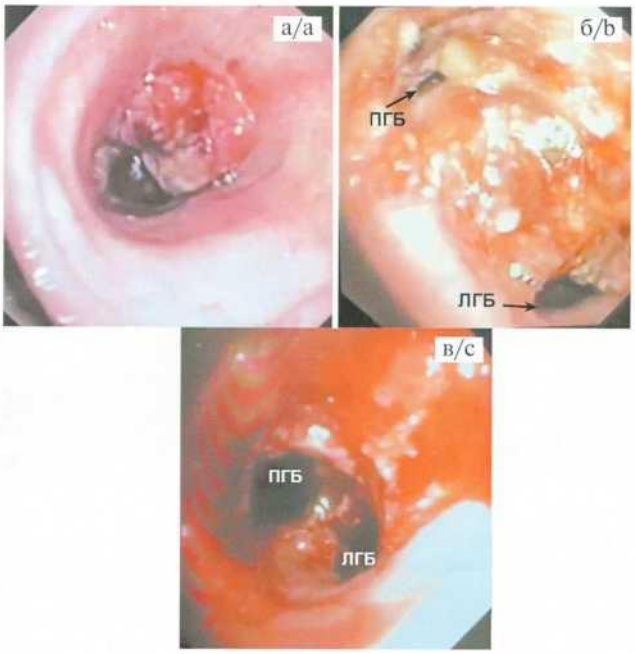

Рис. 3. **Реканализация субтотального опухолевого стеноза трахеи и бронхов у пациента 65 лет со стридором, одышкой и кровохарканьем.**

Плоскоклеточная карцинома перекрывала просвет трахеи (а) на 75%, правого главного бронха (ПГБ) на 85% и левого главного бронха (ЛГБ) на 50% (б). После криодеструкции (в) просветы трахеи, ПГБ и ЛГБ были полностью восстановлены

Fig. 3. **Recanalization of subtotal tumor stenosis of the trachea and bronchi and a 65-year-old patient with stridor, shortness of breath and hemoptysis.**

Squamous cell carcinoma overlapped the lumen of the trachea (a) by 75%, the right main bronchus (RMB) by 85%, and the left main bronchus (LMB) by 50% (b). After cryodestruction (c) the lumens of the trachea, RMB and LMB were completely restored.

К статье *О.В. Данилевской и соавт.* «Криотехнологии в эндоскопической диагностике и лечении заболеваний дыхательных путей. Что нужно, чтобы начать?»

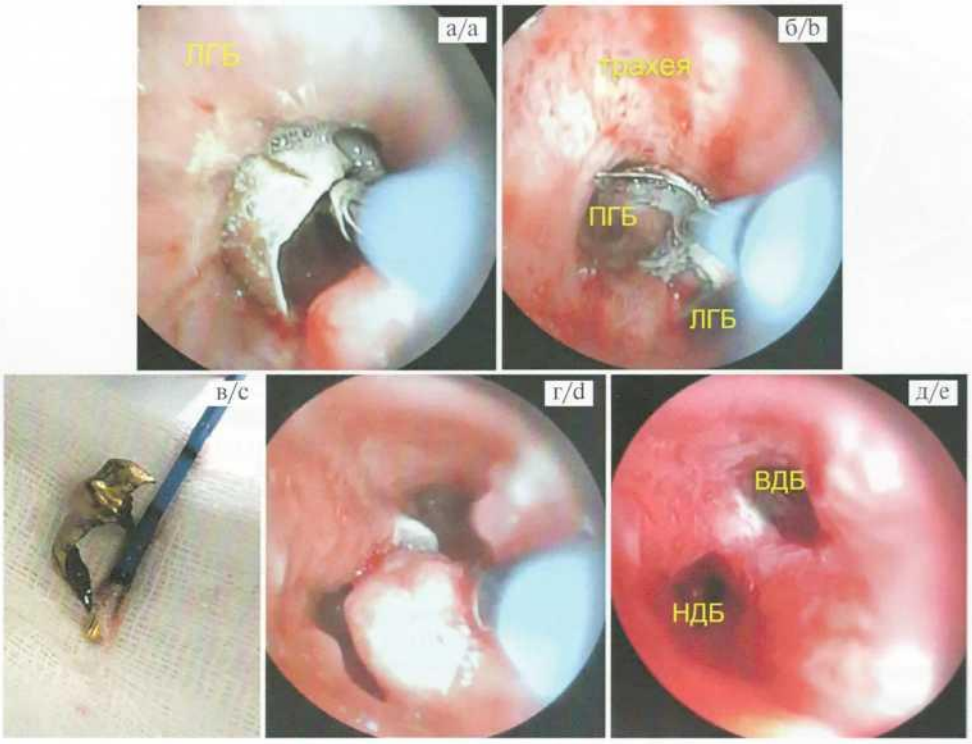

Рис. 4. **Этапы извлечения инородного тела (металлическая зубная коронка на 2 зуба) из левого главного бронха у пациента 78 лет.**

а — криофиксация коронки, по краям которой отмечается разрастание крупных грануляций; б — экстракция до уровня карины; в — общий вид извлеченного инородного тела; г — криодеструкция грануляций; д — свободные просветы обоих левых долевых бронхов, на момент окончания исследования отмечается отек слизистой оболочки бронхов.

Fig. 4. **Stages of extracting a foreign body (metal dental crown for 2 teeth) from the left main bronchus in a 78-year-old patient.**

a — cryofixation of the crown, along the edges of which the growth of large granulations is noted; b — extraction to the level of carina; c — general view of the removed foreign body; d — cryodestruction of granulations; e — free lumens of both left lobar bronchi, at the time of the end of the study, there is edema of the bronchial mucosa.

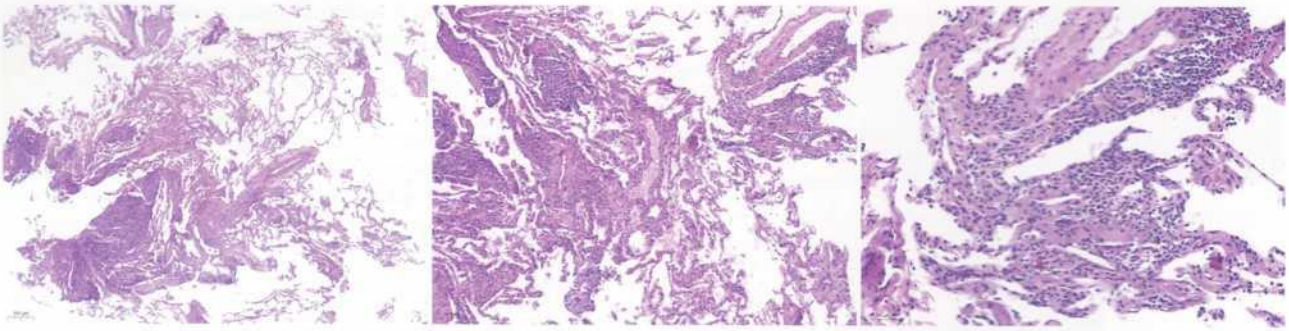

а/a б/b в/c

Рис. 5. **Трансбронхиальная криобиопсия. Нефиброзный гиперчувствительный пневмонит.**

а — перибронхиолярная инфильтрация, очаговая неспецифическая интерстициальная пневмония, внутриальвеолярный отек и организация; б — перибронхиолярные гранулемы, состоящие из лимфоцитов и единичных многоядерных клеток, очаговый внутриальвеолярный отек и организация; в — перибронхиолярная гранулема с гигантскими многоядерными клетками, одна из них — с кристаллоидным включением в цитоплазме. Окраска гематоксилином и эозином.

Fig. 5. **Transbronchial cryobiopsy. Non-fibrous hypersensitive pneumonitis.**

a — peribronchiolar infiltration, focal nonspecific interstitial pneumonia, intraalveolar edema and organization; b — peribronchiolar granulomas, consisting of lymphocytes and single multinucleated cells, focal intraalveolar edema and organization; c — peribronchiolar granuloma with giant multinucleated cells, one of them with a crystalloid inclusion in the cytoplasm. Staining with hematoxylin and eosin.

16. Ravaglia C, Wells AU, Tomassetti S. Diagnostic yield and risk/benefit analysis of transbronchial lung cryobiopsy in diffuse parenchymal lung diseases: a large cohort of 699 patients. *BMC Pulm Med*. 2019;19(1):16. https://doi.org/10.1186/s12890-019-0780-3

17. Linhas R, Marçôa R, Oliveira A, Almeida J, Neves S, Campainha S. Transbronchial lung cryobiopsy: associated complications. *Rev Port Pneumol*. (2006). 2017;23(6):331-337. https://doi.org/10.1016/j.rppnen.2017.07.001

18. Ravaglia C, Bonifazi M, Wells AU, Tomassetti S, Gurioli C, Piciucchi S, et al. Safety and diagnostic yield of transbronchial lung cryobiopsy in diffuse parenchymal lung diseases: a comparative study versus video-assisted thoracoscopic lung biopsy and a systematic review of the literature. *Respiration*. 2016;91:215-27. https://doi.org/10.1159/000444089

19. Almeida LM, Lima B, Mota PC, Melo N, Magalhães A, Pereira JM, Moura CS, Guimarães S, Morais A. Learning curve for transbronchial lung cryobiopsy in diffuse lung disease. *Rev Port Pneumol (2006)*. 2017;S2173-5115(17)30148-3. https://doi.org/10.1016/j.rppnen.2017.09.005

20. Oki M, Saka H, Sako C. Bronchoscopic miniforceps biopsy for mediastinal nodes. *J Bronchology*. 2004;11:150-153. https://doi.org/10.1097/01.lab.0000131025.97382.4c

21. Shiari A, Aljundi L, Zein R. Comparing the efficiency of endobronchial ultrasound with the use of microscopic forceps vs fine needle aspiration. *Chest*. 2019;155:263A. https://doi.org/10.1016/j.chest.2019.02.255

22. Arno J. On the mode of applyingcold elicicntly in diseases of the uterus. *Med Tues Gazett*. 1857;14:307-308.

23. Maiwand M.O. Cryotherapy for advanced carcinoma of the trachea and bronchi. *Br Med J*. 1986;293:181-182.

24. Niu L, Xu K, Mu F. Cryosurgery for lung cancer. *J Thorac Dis*. 2012;4(4):408-419. https://doi.org/10.3978/j.issn.2072-1439.2012.07.13.

25. Krimsky WS, Rodrigues MP, Malayaman N. Spray cryotherapy for the treatment of glottis and subglottic stenosis. *Laryngoscope*. 2010;120:473-477. https://doi.org/10.1002/lary.20794

26. Browning R, Turner JF, Parrish S. Spray cryotherapy (SCT): institutional evolution of techniques and clinical practice from early experience in the treatment of malignant airway disease. *J Thorac Dis*. 2015;7:S405-414. https://doi.org/10.3978/j.issn.2072-1439.2015.12.07

Поступила 09.09.2021
Received 09.09.2021
Принята к печати 13.09.2021
Accepted 13.09.2021

Эндоскопическая хирургия
2021, т. 27, №6, с. 30–37
https://doi.org/10.17116/endoskop20212706130

Endoscopic Surgery =
Endoskopicheskaya khirurgiya 2021, vol. 27, no 6, pp. 30–37
https://doi.org/10.17116/endoskop20212706130

Видеолапароскопические оперативные вмешательства при раке толстой кишки, осложненном острой непроходимостью: реальные возможности и пути расширения

© З.В. ТОТИКОВ, В.З. ТОТИКОВ, О.В. РЕМИЗОВ, Ш.Ш. ГАДАЕВ, Э.А. МАГОМАДОВ, У.У. ТАРАМОВ, М-С. А-С. АБДУРЗАКОВ, Л.А. ИБРАГИМОВ

ФГБОУ ВО «Северо-Осетинская государственная медицинская академия» Минздрава России, Владикавказ, Россия

Резюме

Цель исследования. Изучить возможности использования видеолапароскопических технологий в лечении рака ободочной кишки, осложненного острой непроходимостью.

Материал и методы. В исследование включены результаты лечения 167 больных раком ободочной кишки, осложненным острой непроходимостью.

Результаты. I стадия острого нарушения проходимости толстой кишки выявлена у 54 (32,3%) больных, у 62 (37,1%) — II стадия и у 51 (30,6%) — III стадия. Больные с I стадией острого нарушения проходимости толстой кишки оперированы течение 8—12 дней после коррекции метаболических и сердечно-сосудистых нарушений. У 9 (14,5%) больных со II и у 8 (15,7%) с III стадиями выполнена эндоскопическая реканализация опухолевого канала. Остальным больным со II и III стадиями острого нарушения проходимости толстой кишки на первом этапе наложены проксимальные разгрузочные стомы через минидоступ. Правосторонняя гемиколэктомия лапароскопическим доступом выполнена у 11 (6,6%) больных. Из них у 6 пациентов применены типичные видеолапароскопические доступы и технологии. У 5 больных с илеостомами использованы оригинальные технологии. Попытка выполнения левосторонней гемиколэктомии лапароскопическим доступом начата у 74 (44,3%) больных. У 5 (3,0%) пациентов из-за возникших технических трудностей оперативные вмешательства продолжены открытым способом. У остальных 69 (41,3%) пациентов завершены лапароскопическим доступом. После лапароскопических операций в послеоперационном периоде умерли 2 (2,5%) пациента, воспалительные осложнения выявлены у 7 (8,8%).

Заключение. Проведение прогнозируемой консервативной или малоинвазивной хирургической декомпрессии позволяет разрешить непроходимость, скорректировать сердечно-сосудистые и метаболические нарушения, т.е. создать условия, аналогичные плановым. Наложение стом через минидоступ, в том числе по оригинальным методикам при планируемых правосторонних гемиколэктомиях позволяет не изменять типичное расположение портов, как и технику выполнения лапароскопических вмешательств, кроме оригинальных способов.

Ключевые слова: *кишечная непроходимость, рак толстой кишки, лапароскопические операции.*

ИНФОРМАЦИЯ ОБ АВТОРАХ:
Тотиков З.В. — https://orcid.org/0000-0003-4765-9753
Тотиков В.З. — https://orcid.org/0000-0003-0179-9742)
Ремизов О.В. — https://orcid.org/0000-0003-4175-5365
Гадаев Ш.Ш. — https://orcid.org/0000-0002-2582-2030
Магомадов Э.А. — https://orcid.org/0000-0002-5542-8720
Тарамов У.У. — https://orcid.org/0000-0003-3832-9541
Абдурзаков М-С. А-С. — https://orcid.org/0000-0002-9332-6434
Ибрагимов Л.А. — https://orcid.org/0000-0002-2431-6128
Автор, ответственный за переписку: Тотиков З.В. — e-mail: vz-totikov@mail.ru

КАК ЦИТИРОВАТЬ:
Тотиков З.В., Тотиков В.З., Ремизов О.В., Гадаев Ш.Ш., Магомадов Э.А., Тарамов У.У., Абдурзаков М-С. А-С., Ибрагимов Л.А. Видеолапароскопические оперативные вмешательства при раке толстой кишки, осложненном острой непроходимостью: реальные возможности и пути расширения. *Эндоскопическая хирургия.* 2021;27(6):30–37. https://doi.org/10.17116/endoskop20212706130

Videolaparoscopic surgical operations for colon cancer complicated by acute obstruction: real opportunities and ways of expansion

© Z.V. TOTIKOV, V.Z. TOTIKOV, O.V. REMIZOV, SH.SH. GADAEV, E.A. MAGOMADOV, U.U. TARAMOV, M-S.A-S. ABDURZAKOV, L.A. IBRAGIMOV

North Ossetian State Medical Academy, Vladikavkaz, Russia

Abstract

Objective. To study the possibilities of using video laparoscopic technologies in the treatment of colon cancer complicated by acute obstruction.

Material and methods. The study included the results of treatment of 167 patients with colon cancer complicated by acute obstruction.

Results. Stage I of acute obstruction was detected in 54 (32.3%) patients, stage II in 62 (37.1%) patients, and stage III in 51 (30.6%) patients. Patients with stage I of obstruction were operated for 8—12 days after correction of metabolic and cardiovascular disorders. Endoscopic recanalization of the tumor channel was performed in 9 (14.5%) patients with stage II and 8 (15.7%) patients with stage III. The rest of the patients with II and III stage of the intestinal obstruction in the first stage was performed proximal stoma discharge through a mini access. Right-sided hemicolectomies with laparoscopic access were performed in 11 (6.6%) patients. Typical video laparoscopic approaches and technologies were used in 6 patients. In 5 patients with ileostomy was used in the original technology. An attempt to perform left-sided hemicolectomies with laparoscopic access was initiated in 74 (44.3%) patients. In 5 (3.0%) patients, due to technical difficulties, surgical interventions were continued in an open manner. The remaining 69 (41.3%) patients completed laparoscopic access. After laparoscopic operations, 2 (2.5%) patients died in the postoperative period, and inflammatory complications were detected in 7 (8.8%) patients.

Conclusion. Performing a predicted conservative or minimally invasive surgical decompression allows you to resolve the obstruction, correct cardiovascular and metabolic disorders, that is, create conditions similar to the planned ones. Applying stomas via mini-access, including using original methods for planned right-sided hemicolectomies, allows you not to change the typical location of the ports, as well as the technique of performing laparoscopic interventions, except for the original methods.

Keywords: *bowel obstruction, colon cancer, laparoscopic operations.*

INFORMATION ABOUT THE AUTHORS:
Totikov Z.V. — https://orcid.org/0000-0003-4765-9753
Totikov V.Z. — https://orcid.org/0000-0003-0179-9742)
Remizov O.V. — https://orcid.org/0000-0003-4175-5365
Gadaev Sh.Sh. — https://orcid.org/0000-0002-2582-2030
Magomadov E.A. — https://orcid.org/0000-0002-5542-8720
Taramov U.U. — https://orcid.org/0000-0003-3832-9541
Abdurzakov M-S. A-S. — https://orcid.org/0000-0002-9332-6434
Ibragimov L.A. — https://orcid.org/0000-0002-2431-6128
Corresponding author: Totikov Z.V. — e-mail: vz-totikov@mail.ru

TO CITE THIS ARTICLE:
Totikov ZV, Totikov VZ, Remizov OV, Gadaev ShSh, Magomadov EA, Taramov UU, Abdurzakov M-S. A-S., Ibragimov LA. Videolaparoscopic surgical operations for colon cancer complicated by acute obstruction: real opportunities and ways of expansion. *Endoscopic Surgery = Endoskopicheskaya khirurgiya.* 2021;27(6):30–37. (In Russ.). https://doi.org/10.17116/endoskop20212706130

Введение

Лечение больных раком толстой кишки, осложненным острой обтурационной толстокишечной непроходимостью (ОТКН) остается одним из сложных вопросов неотложной хирургии и онкологии, являясь причиной не только большого количества послеоперационных осложнений и летальных исходов, но и длительного пребывания больных в стационаре и продолжительной реабилитации [1—3]. Наиболее частой причиной длительного нахождения больных в стационаре и увеличения сроков реабилитации при раке толстой кишки, осложненном острой непроходимостью, служат обширные травматичные оперативные вмешательства, сопровождающие радикальный этап хирургического лечения [2—4].

В плановой хирургии для снижения травматичности оперативного вмешательства и уменьшения сроков реабилитации достаточно успешно используют видеолапароскопические технологии [5, 6]. В неотложной хирургии аналогичный опыт практически отсутствует, а имеющиеся сообщения, как правило, посвящены использованию видеолапароскопии при лечении хронической непроходимости у больных раком толстой кишки [7, 8].

Цель исследования — изучить возможности использования видеолапароскопических технологий в лечении больных раком ободочной кишки, осложненным острой непроходимостью.

Материал и методы

Для реализации поставленной цели нами проведено проспективное исследование у 167 больных раком ободочной кишки (РОК), осложненным острой непроходимостью, госпитализированных в хирургические отделения РКБСМП Владикавказа, БСМП Грозного и РОД МЗ ЧР Грозного с 2015 по 2020 г. Условием включения в исследование служили экстренная госпитализация, наличие клинической и рентгенологической картины ОТКН. Из исследования были исключены больные с 5-й степенью операционно-анестезиологического риска по ASA- и пациенты с признаками перитонита.

В первые 6 ч с момента начала заболевания были госпитализированы 5 (3,0%) пациентов, в течение 6—24 ч — 24 (14,4%), через 24—72 ч — 82 (49,1%) и после 72 ч — 56 (33,5%) больных.

Возраст больных колебался от 36 до 78 лет, в среднем составил 66±3,6 года. При этом мужчин было 96 (57,5%), женщин 71 (42,5%). Для уточненной диагностики из специальных методов исследования мы применяли обзорную рентгенографию и ультразвуковое исследование (УЗИ) брюшной полости у всех 167 больных. Компьютерная томография (КТ) при поступлении выполнена 62 (37,1%) пациентам, на втором этапе — еще у 51 (30,5%) больного. Ирригоскопия проведена 93 (55,7%) больным, колоноскопия — 82 (49,1%) пациентам. Наряду с этим для определения степени тяжести физического состояния и интоксикации проводили общеклинические и лабораторные исследования. Для определения показателей внутрибрюшного давления (ВБД) при поступлении и в динамике у всех 167 больных был применен метод Бурха.

В своей работе мы использовали классификацию и прогностическую программу В.З. Тотикова (1993).

Для выполнения видеолапароскопической правосторонней гемиколэктомии (ПГКЭ) изменили место наложения разгрузочных илеостом, и в связи с этим были изменены технические приемы для ее выполнения. Под наркозом на первом этапе (этапе выполнения декомпрессии) разгрузочную двуствольную илеостому располагали на передней брюшной стенке в проекции купола слепой кишки с приводящей петлей, расположенной снизу, и отводящей петлей длиной не более 5—7 см сверху. Перед основным завершающим этапом стому ушивали. Устанавливали порты в типичных местах, производили мобилизацию правых отделов толстой кишки медиальным доступом с использованием стандартных технических приемов. Затем участок кишки, несущий стому, выделяли из передней брюшной стенки и погружали в брюшную полость. На рану передней брюшной стенки через все слои накладывали швы для герметизации брюшной полости. Вновь создавали пневмоперитонеум и осуществляли дальнейшую мобилизацию по правому латеральному каналу. Участок кишки с опухолью резецировали и удаляли через имеющуюся в правой подвздошной области рану. Культи подвздошной и поперечной ободочной кишок выводили на переднюю брюшную стенку и экстракорпорально накладывали анастомоз **(рис. 1)**.

При планировании операции с использованием латеромедиального доступа на первом этапе двуствольную илеостому формировали по середине прямой мышцы живота на 3—4 см ниже края реберной дуги в проекции поперечной ободочной кишки. Отводящая петля длиной до 15 см располагалась справа, приводящая — слева. Перед радикальным этапом илеостому закрывали узловыми швами. Порты устанавливали в типичных местах. Латеромедиальным доступом мобилизовывали правые отделы. Перед пересечением печеночно-ободочной связки и сальника из передней брюшной стенки выделяли участок кишки, несущий стому, и погружали его в брюшную полость. На рану накладывали временные швы для создания герметичности и пневмоперитонеума. Затем продолжали выполнять мобилизацию правых отделов ободочной кишки в типичной последовательности. После мобилизации правые отделы с опухолью резецировали и удаляли через имеющуюся рану в правом подреберье. Через нее же выводили культи подвздошной и поперечной ободочной кишки и экстракорпорально накладывали анастомоз **(рис. 2)**.

При планировании левосторонней гемиколэктомии на первом этапе накладывали разгрузочные двуствольные трансверзостомы в правом подреберье. На втором радикальном этапе установка портов и выполнение видеолапароскопических вмешательств была аналогична плановым.

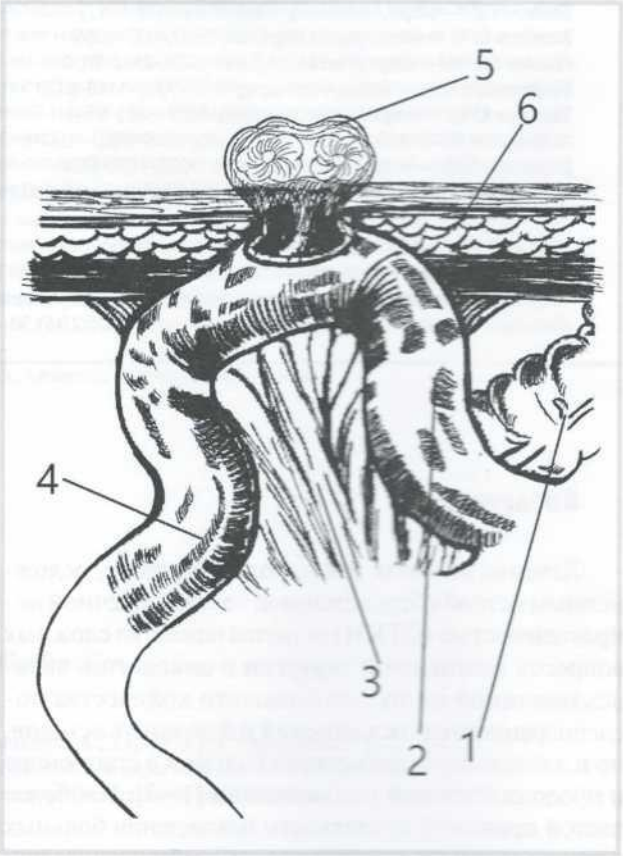

Рис. 1. **Способ формирования двуствольной илеостомы перед выполнением радикальной лапароскопической правосторонней гемиколэктомии медиалатеральным доступом.**
1 — слепая кишка, 2 — отводящая петля подвздошной кишки, 3 — брыжейка подвздошной кишки, 4 — приводящая петля подвздошной кишки, 5 — илеостома, 6 — передняя брюшная стенка.

Fig. 1. **A method of forming a double-barreled ileostomy before performing a radical laparoscopic right-sided hemicolectomy with a medial-lateral approach.**
1 — cecum, 2 — outlet loop of the ileum, 3 — mesentery of the ileum, 4 — adductor loop of the ileum, 5 — ileostomy, 6 — anterior abdominal wall.

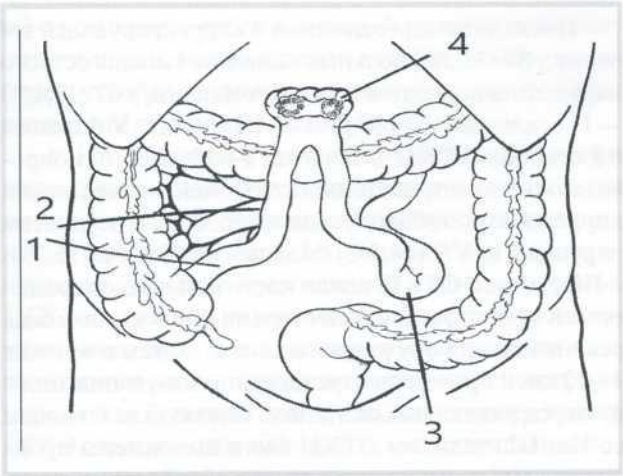

Рис. 2. **Способ формирования двуствольной илеостомы перед выполнением радикальной лапароскопической правосторонней гемиколэктомии латеромедиальным доступом.**
1 — отводящая петля подвздошной кишки, 2 — брыжейка правых отделов ободочной кишки, 3 — приводящая петля подвздошной кишки, 4 — илеостома.

Fig. 2. **A method of forming a double-barreled ileostomy before performing a radical laparoscopic right-sided hemicolectomy with a lateromedial approach.**
1— outlet loop of the ileum, 2 — mesentery of the right colon, 3 — adducting loop of the ileum, 4 — ileostomy.

Таблица 1. **Сопутствующие заболевания у больных раком толстой кишки, осложненным непроходимостью**

Table 1. **Comorbidities in patients with colon cancer complicated by obstruction**

Сопутствующие заболевания	Абс. число	%
Сердечно-сосудистой системы	123	73,6
Дыхательной системы	34	20,4
Мочеполовой системы	31	18,6
Пищеварительной системы	54	32,3
Желез внутренней секреции	19	11,4
Аллергические заболевания	27	16,2

Результаты и обсуждение

При поступлении у большинства больных в различных сочетаниях выявлены сопутствующие заболевания, осложняющие течение ОТКН **(табл. 1)**. Клинические проявления ОТКН и интоксикационного синдрома отмечены у всех больных, но превалировали такие симптомы, как вздутие живота, тахикардия, задержка отхождения стула и газов, снижение перистальтической активности, высокий тимпанит, тошнота и рвота **(табл. 2)**. Признаки выраженного интоксикационного синдрома у больных РОК, осложненным ОТКН, выявлены и при лабораторных исследованиях крови **(табл. 3)**.

У 71 (38,8%) больного выявлена избыточная масса тела, у 52 (28,4%) выявлено ожирение. Дефицит массы тела констатирован только у 8 (4,4%) больных, у 52 (28,4%) пациентов масса тела соответствовала норме.

Таблица 2. **Клинические проявления при поступлении у больных раком толстой кишки, осложненным непроходимостью**

Table 2. **Clinical manifestations on admission in patients with colon cancer complicated by obstruction**

Показатель	Абс. число	%
Боль	141	84,4
Тошнота	116	69,5
Рвота	89	53,3
Вздутие живота	158	94,6
Сухость во рту	87	52,1
Отхождение стула и газов	22	13,2
ЧСС, уд/мин:		
менее 80	21	12,6
80—100	127	77,3
более 100	17	10,1
Высокий тимпанит	144	86,2
Перистальтика кишечника:		
ослабленная	20	12,0
усиленная	147	88,0

Таблица 3. **Лабораторные показатели крови при поступлении у больных раком толстой кишки, осложненным непроходимостью**

Table 3. **Laboratory blood counts upon admission in patients with colon cancer complicated by obstruction**

Показатель	Значение
ЛИИ, расч. ед.	3,92±0,19
МСМ, усл. ед.	0,32±0,018
Общий белок, г/л	69,33±2,82
Альбумин, г/л	36,26±1,41
Мочевина, ммоль/л	7,72±0,19
Креатинин, мкмоль/л	102,98±2,26
Калий, ммоль/л	3,84±0,18
Натрий, ммоль/л	141,1±1,04
Гемоглобин, г/л	136,35±0,48
Эритроциты, 10^{12}/л	4,04±0,48
Моноциты, 10^{9}/л	42,18±3,94

Примечание. ЛИИ — лейкоцитарный индекс интоксикации; МСМ — молекулы средней массы.

Таким образом, преклонный возраст больных РОК, осложненным ОТКН, избыточная масса тела, сопровождающиеся наличием большого количества сопутствующих заболеваний на фоне выраженного интоксикационного синдрома, служили причиной усугубления тяжести физического состояния у большинства пациентов. Тяжесть физического состояния была оценена при поступлении по классификации ASA-7 у всех 167 пациентов. У 10 (5,9%) больных была I степень, у 61 (36,5%) больного — II, у 79 (47,3%) пациентов — III и у 17 (10,2%) — IV.

При поступлении больных в стационар внутрибрюшное давление (ВБД) только у 23 (13,7%) было в пределах 12 мм рт.ст., при этом до 5 мм рт.ст. ВБД выявлено только у 9 (5,4%) пациентов. У 64 (38,2%)

Таблица 4. **Локализация опухоли у больных раком толстой кишки, осложненным непроходимостью**

Table 4. **Prevalence of the tumor process in patients with colon cancer complicated by obstruction**

Локализация опухоли	Абс. число	%
Восходящая ободочная кишка	21	12,6
Поперечная ободочная кишка	11	6,6
Нисходящая ободочная кишка	34	20,3
Сигмовидная кишка	101	60,5
Всего	167	100

Таблица 5. **Распространенность опухолевого процесса у больных раком толстой кишки, осложненным непроходимостью**

Table 5. **Prevalence of the tumor process in cancer patients colon complicated by obstruction**

Стадия процесса	TNM	Больные раком толстой кишки (%)
II	T3N0M0	32 (19,2)
	$T4_{a,b}N0M0$	65 (38,9)
III	$T_{3-4}N_{1-2}M0$	54 (32,3)
IV	$T_{3-4}N_{0-2}M1$	16 (9,5)
Всего		167 (100)

больных выявлена интраабдоминальная гипертензия (ИАГ) 1-й степени — средние показатели составили 12,8±0,56 мм рт.ст. ИАГ 2-й степени выявлена у 43(25,7%) пациентов — средние показатели составили 17,2±0,42 мм рт.ст. ИАГ 3-й степени — у 24 (14,4%) больных при средних показателях 21,8±0,67 мм рт.ст. и 4-й степени у 13 (7,8%) пациентов при средних показателях 26,5± 0,54 мм рт.ст.

При проведении уточненной диагностики у большинства больных опухоль выявлена в левых отделах ободочной кишки **(табл. 4)**.

При этом для больных РОК, осложненным ОТКН, были характерны распространение опухоли за пределы кишечной стенки или наличие метастазов **(табл. 5)**.

У 21 (12,6%) больного по данным УЗИ при поступлении максимальный диаметр толстой кишки проксимальнее опухоли был менее 5 см, у 98 (58,7%) больных достигал 6—10 см и у 48 (28,7%) пациентов был больше 10 см.

Таким образом, выполнение радикального этапа на высоте непроходимости у больных РОК с использованием лапароскопических технологий, т.е. создание пространства для манипуляции, технически оказалось возможным только у 9 (5,4%) больных. Наряду с этим наличие выраженного интоксикационного синдрома и тяжелых сопутствующих заболеваний значительно увеличивали операционно-анестезиологические риски. В связи с этим мы сочли целесообразным перед радикальным этапом проведение консервативной или хирургической декомпрессии кишечника, а также адекватной предоперационной подготовки.

После декомпрессионной и корректирующей терапии у 54 (32,3%) больных выявлена I стадия острого нарушения проходимости толстой кики, у 62 (37,1%) — II стадия и у 51 (30,6%) — III стадия. У больных с I стадией ОТКН в течение 8—12 дней одновременно с декомпрессионной терапией осуществляли коррекцию метаболических и сердечно-сосудистых нарушений. У 9 (14,5%) больных со II и у 8 (15,7%) с III стадией ОТКН после короткой предоперационной подготовки осуществлена эндоскопическая реканализация опухолевого канала. Затем в течение 9—12 дней проводили предоперационную подготовку перед радикальным этапом. Остальным больным со II и III стадиями ОТКН были выполнены проксимальные разгрузочные стомы через минидоступ, в том числе у 8 пациентов с канцероматозом они были наложены проксимальнее опухоли как постоянные.

Из дальнейшего анализа были исключены 3 (1,7%) больных, умерших после наложения проксимальных разгрузочных стом, и 12 (7,1%) пациентов с канцероматозом. Остальные больные были подготовлены к радикальным оперативным вмешательствам. В том числе 67 больных после консервативных способов декомпрессии и эндоскопической реканализации и 85 больных после разгрузочных стом, наложенных через минидоступ.

После разрешения непроходимости и коррекции сопутствующих заболеваний и метаболических нарушений у всех оставшихся 152 больных удалось нормализовать общеклинические и лабораторные показатели, активизировать работу кишечника, снизить ВБД до нормы.

В результате перед радикальным этапом тяжесть физического состояния по ASA-7 у 45 (29,6%) была оценена как I степень, у 71 (46,7%) — II степень и у 36 (23,6%) пациентов — III степень.

В результате, как и в плановой хирургии, с учетом наличия тяжелых форм сердечно-сосудистых и легочных заболеваний, степени ожирения, оперативных вмешательств в анамнезе по поводу перитонита, предполагаемой расширенной лимфодиссекции или сочетания двух и более вышеперечисленных факторов, стали причиной отказа от лапароскопических операций еще у 67 (40,1%) больных. У остальных 85 (50,9%) пациентов были выставлены показания к выполнению радикального этапа лапароскопическим доступом. В том числе у 47 пациентов после наложения разгрузочных стом через минидоступ, и у 38 больных после консервативных способов декомпрессии.

Из 47 больных у 9 пациентов имелись илеостомы. В том числе у 3 пациентов с опухолями восходящей кишки и планируемом медиалатеральном доступе, илеостомы были сформированы в проекции купола слепой кишки. Еще у 2 пациентов с планируемым латеромедиальным доступом, илеостомы были наложены по средней трети прямой мышцы живота

в 3—4 см от края реберной дуги. У остальных 4 пациентов с локализацией опухоли в дистальной трети поперечной ободочной кишки и проксимальной трети нисходящего отдела — над точкой Ленца.

У 38 пациентов с опухолями, расположенными ниже проксимальной трети нисходящей кишки, через минидоступ были сформированы двуствольные петлевые трансверзостомы. Наложение стом через минидоступ, в том числе нетипичных, при планируемых ПГКЭ, позволило не изменять стандартное расположение портов. В то же время для изолирования операционного поля от попадания кишечного содержимого, у всех больных, кроме тех, кому планировалась ПГКЭ с наложением анастомоза, устанавливали калоприемник и обрабатывали операционное поле, затем наклеивали специальную пленку. Больным с планируемой одноэтапной ПГКЭ илеостомы ушивались наглухо. Техника выполнения лапароскопических вмешательств, кроме оригинальных способов, описанных выше, не отличалась от стандартных операций.

ПГКЭ лапароскопическим доступом выполнены у 11 (6,6%) больных с опухолями восходящего отдела или проксимальной трети поперечной ободочной кишки. Из них у 6 пациентов после консервативных или эндоскопических способов декомпрессии были применены типичные видеолапароскопические доступы и технологии. У 5 больных с илеостомами, в том числе у 3 пациентов с локализацией стомы в проекции купола слепой кишки и 2 больных со стомами в правом подреберье были применены оригинальные технологии.

Попытка выполнения ЛГКЭ лапароскопическим доступом начата у 74 (44,3%) больных. У 5 (3,0%) пациентов из-за возникших технических трудностей вследствие недооцененного до операции местнораспространенного процесса, оперативные вмешательства продолжены открытым способом. У остальных 69 (41,3%) пациентов завершены лапароскопическим доступом, в том числе у 40 (57,9%) больных со стомами (у 4 больных с илео- и у 36 пациентов с трансверзостомами) и у 29 (42,1%) больных после консервативных и эндоскопических способов декомпрессии.

После лапароскопических операций в послеоперационном периоде умерли 2 (2,5%) пациента, воспалительные осложнения выявлены у 7 (8,8%).

Заключение

Пожилой возраст больных, избыточная масса тела, большое количество сопутствующих заболеваний на фоне выраженного интоксикационного синдрома при раке ободочной кишки, осложненном острой непроходимостью, являлись причинами усугубления тяжести физического состояния у всех пациентов.

Выполнение радикального этапа на высоте непроходимости у больных раком ободочной кишки с использованием видеолапароскопии технически возможно только у 5,4% больных.

Прогнозируемая консервативная или малоинвазивная хирургическая декомпрессия у больных раком ободочной кишки, осложненным острой непроходимостью, позволяет разрешить ее, скорректировать сердечно-сосудистые и метаболические нарушения, т.е. создать условия, аналогичные плановым.

Наложение стом через минидоступ, в том числе по оригинальным методикам при планируемых правосторонних гемиколэктомиях позволяет не изменять типичное расположение портов, как и технику выполнения лапароскопических вмешательств, кроме оригинальных способов.

Участие авторов:
Концепция и дизайн исследования — З.В. Тотиков, В.З. Тотиков, О.В. Ремизов, Э.А. Магомадов
Сбор и обработка материала — Э.А. Магомадов, М-С. А-С. Абдурзаков, У.У. Тарамов
Статистическая обработка — Ш.Ш. Гадаев, Л.А. Ибрагимов
Написание текста — З.В. Тотиков, Э.А. Магомадов, М-С. А-С. Абдурзаков
Редактирование —В.З. Тотиков, О.В. Ремизов, Ш.Ш. Гадаев

Авторы заявляют об отсутствии конфликта интересов.

Participation of authors:
Concept and design of the study — Z.V. Totikov, V.Z. Totikov, O.V. Remizov, E.A. Magomadov
Data collection and processing — E.A. Magomadov, M-S. A-S. Abdurzakov, U.U. Taramov
Statistical processing of the data — Sh.Sh. Gadaev, L.A. Ibragimov
Text writing — Z.V. Totikov, E.A. Magomadov, M-S. A-S. Abdurzakov
Editing — V.Z. Totikov, O.V. Remizov, Sh.Sh. Gadaev

The authors declare no conflicts of interest.

ЛИТЕРАТУРА/REFERENCES

1. Шелыгин Ю.А. *Клинические рекомендации. Колопроктология.* Под ред. Шелыгина Ю.А. М.: ГЭОТАР-Медиа; 2015.
Shelygin YuA. Klinicheskie *rekomendacii. Koloproktologia.* Pod red. Shelygina Yu.A. M.: GEOTAR-Media; 2015. (in Russ.).
2. Тотиков З.В., Тотиков В.З. Лечение больных раком толстой кишки, осложненным острой кишечной непроходимостью. *Хирургия. Журнал им. Н.И. Пирогова.* 2017;3:17-23.
Totikov ZV, Totikov VZ. The possibilities to improve the outcomes in patients with colon cancer complicated by acute obstruction. *Khirurgiya. Zhurnal im. N.I. Pirogova.* 2017;3:17-23. (In Russ.). https://doi.org/10.17116/hirurgia2017317-23.
3. Тимербулатов В.М., Фаязов Р.Р., Мехдиев Д.И., Тимербулатов Ш.В., Гареев Р.Н. Диагностика и хирургическое лечение острой толстокишечной непроходимости, осложненной интраабдоминальной гипертензией. *Креативная хирургия и онкология.* 2010;2:4-12.
Timerbulatov VM, Fajazov RR, Mehdiev DI, Timerbulatov ShV, Gareev RN. Diagnostics and surgical treatment of acute colonic obstruction, complicated by intraabdominal hypertensia. *Kreativnya hirurgiya i onkologiya.* 2010;2:4-12. (In Russ.).
4. Öistämö E, Hjern F, Blomqvist L, Falkén Y, Pekkari K, Abraham-Nordling M. Emergency management with resection versus proximal stoma or stent treatment and planned resection in malignant left-sided colon obstruction. *World J Surg Oncol.* 2016;14(1):232.
https://doi.org/10.1186/s12957-016-0994-2.
5. Green B, Marshall H, Collinson F, Quirke P, Quirke P, Guillou P, Jayne DG, Brown JM. Long-term follow-up of the Medical Research Council CLASICC trial of conventional versus laparoscopically assisted resection in colorectal cancer. *Br J Surg.* 2013;100(1):75-82.
https://doi.org/10.1002/bjs.8945.
6. Veldkamp R, Kuhry E, Hop WC, Jeekel J, Kazemier G, Bonjer HJ, Haglind E, Pählman L, Cuesta MA, Msika S, Morino M, Lacy AM. Laparoscopic surgery versus open surgery for colon cancer: short-term outcomes of a randomised trial. *Lancet Oncology.* 2005;6(7):477-484.
7. Gash K, Chambers W, Ghosh A, Dixon AR. The role of laparoscopic surgery for the management of acute large bowel obstruction. *Colorectal Dis.* 2011;13(3):263-266.
8. Odermatt M, Miskovic D, Siddiqi N, Khan J, Parvaiz A. Short- and longterm outcomes after laparoscopic versus open emergency resection for colon cancer: an observational propensity score-matched study. *World J Surg.* 2013;37(10):2458-2467.

Поступила 07.12.2020
Received 07.12.2020
Принята к печати 17.09.2021
Accepted 17.09.2021

Комментарий к статье

Тема публикации «Видеолапароскопические оперативные вмешательства при раке толстой кишки, осложненном острой непроходимостью: реальные возможности и пути расширения», представленной коллективом авторов из Северо-Осетинской государственной медицинской академии, чрезвычайно актуальна и имеет большой практический интерес. Авторы многоцентрового проспективного исследования применили этапное лечение обструктивного колоректального рака с первоначальным консервативным лечением или наложением стомы из минидоступа. Вторым этапом выполнены резекционные вмешательства, в том числе лапароскопическим доступом.

Преимущественно многоэтапный подход, использованный авторами, в целом соответствует клиническим рекомендациям по опухолевой толстокишечной непроходимости, хотя при правосторонней обструкции допускается резекция с первичным анастомозом (Москва, 2014). Нельзя согласиться с авторами, что первичные декомпрессивные операции по сравнению с резекционными дают неоспоримые преимущества, как авторы указали во введении, — данный вопрос является предметом научной дискуссии. В международных рекомендациях (WSES, 2018) при правосторонней обструкции в качестве основного подхода у стабильных пациентов рекомендованы одномоментные резекционные вмешательства. Многоэтапные вмешательства зарезервированы для пациентов в нестабильном состоянии, притом что почти 50% пациентов в исследованной группе I—II класса физического статуса (ASA). Более того, резекционные вмешательства с первичным анастомозом у стабильных пациентов рассматриваются в качестве операции выбора при левосторонней опухолевой обструкции (WSES, 2018). Для доказательства преимуществ тактики, использованной авторами, более актуально сравнительное исследование одно- и многоэтапных вмешательств.

Одноэтапные лапароскопические вмешательства применены авторами у 9 (5,4%) пациентов, что интересно при условии более полной детализации данных пациентов: локализации опухоли, объема операции, ближайших результатов и т.д., и их сравнении с результатами многоэтапных операций. При этом авторы не объясняют, почему именно этим пациентам выполнены одномоментные операции, и на основании каких критериев протокола заявленного проспективного исследования было принято решение о невозможности выполнения таких операций остальным пациентам.

Успешное применение для формирования стом исключительно местного доступа в клинической практике, вероятно, имеет преимущества по сравнению с лапаротомным доступом, применяемым рядом

авторов, хотя у отдельных пациентов сопряжено со значительными трудностями. Сравнение этих подходов представляется темой отдельного исследования с более детальным анализом данных.

Авторы чрезмерно подробно объясняют этапы резекции илеостомы на втором этапе лечения, однако не детализируют хирургическую тактику в отношении методики закрытия стом при левосторонней обструкции: выполнялась ли реконструкция на втором этапе или для этого выполняли третий этап? Необходим анализ результатов завершающего этапа реконструкции.

На втором этапе 42% пациентам выполнены лапароскопические резекционные вмешательства: право- и левосторонняя гемиколэктомия. О других вариантах оперативных вмешательств не сообщается, хотя обычно опухоли сигмовидной кишки, при которых требуются сегментарные резекции, составляют значительную часть случаев толстокишечной непроходимости. Примерно 60% пациентов на втором этапе выполнены открытые резекционные вмешательства, при этом критерии выбора хирургической тактики авторами не указаны. Кроме того, не представлены реальные «пути расширения», заявленные в названии.

Таким образом, авторами показана принципиальная возможность лапароскопических резекционных вмешательств у отдельных пациентов после первоначального малоинвазивного разрешения кишечной непроходимости. В целом следует отметить, что, несмотря на актуальность выбранной темы, дизайн проспективного исследования требует более тщательного планирования.

А.Е. Тягунов, профессор кафедры факультетской хирургии №1 Российского национального исследовательского медицинского университета им. Н.И. Пирогова

ЛИТЕРАТУРА/REFERENCES

1. Pisano M. 2017 WSES guidelines on colon and rectal cancer emergencies: obstruction and perforation. *World J Emerg Surg*. 2018;13:36. https://doi.org/10.1186/s13017-018-0192-3
2. Шелыгин Ю.А. Клинические рекомендации. Колопроктология. Под ред. Шелыгина Ю.А. М.: ГЭОТАР-Медиа; 2015. Shelygin YuA. Klinicheskie rekomendacii. Koloproktologia. Pod red. Shelygina Yu.A. M.: GEOTAR-Media; 2015. (in Russ.).

Эндоскопическая хирургия
2021, т. 27, №6, с. 38–42
https://doi.org/10.17116/endoskop20212706138

Endoscopic Surgery =
Endoskopicheskaya khirurgiya 2021, vol. 27, no 6, pp. 38–42
https://doi.org/10.17116/endoskop20212706138

Желудочное шунтирование с одним анастомозом: путь к нормализации секреции инсулина у больных с ожирением и сахарным диабетом 2-го типа вне зависимости от клинически значимой потери массы тела

© И.Ю. ЯКОВЕНКО[1], А.М. МКРТУМЯН[1], А.А. БОТОВ[1,2], И.Б. ЕЛАГИН[2], В.В. СТРУСОВ[1], Г.Ю. ОСОКИН[1,2], Т.У. САМРАТОВ[1]

[1]ФГБОУ ВО «Московский государственный медико-стоматологический университет им. А.И. Евдокимова» Минздрава России, Москва, Россия;
[2]ЧУЗ «Клиническая больница "РЖД-Медицина" им. Н.А. Семашко», Москва, Россия

Резюме

Цель исследования. Оценка постпрандиальной секреции инсулина в первую фазу у больных с ожирением и сахарным диабетом 2-го типа (СД-2) в раннем послеоперационном периоде при выполнении операции желудочного шунтирования с одним анастомозом.

Материал и методы. За период с апреля 2019 г. по октябрь 2019 г. были прооперированы и обследованы 15 пациентов с ожирением и СД-2. Средний возраст пациентов составил 47±4,6 года, индекс массы тела 48±5,3 кг/м². Всем пациентам выполнено лапароскопическое гастрошунтирование с одним анастомозом. С целью оценки постпрандиальной секреции инсулина в первую фазу выполнен следующий лабораторный комплекс: определение инсулина в периферической венозной крови натощак и через 5 мин после стимулирования посредством перорального глюкозозависимого инкретинотропного теста (прием напитка, содержащего 24 г сухой глюкозы). Изучаемые показатели оценены до операции и на 3-и сутки после хирургического вмешательства.

Результаты. В ходе исследования наблюдалось статистически значимое восстановление первой фазы секреции инсулина или отмечалась тенденция к ее нормализации. До операции прирост в первую фазу относительно базальной секреции был равен в среднем 114% ($p<0,001$), а на 3-и сутки после оперативного лечения увеличился в среднем до 156% ($p<0,001$). При этом у всех 15 больных количественный показатель выделяемого инсулина базально снизился ($p<0,02$), составив в среднем 24,3 мкМЕд/мл до оперативного лечения и в среднем 15,5 мкМЕд/мл после него. Данный факт мы трактуем как компенсацию гиперинсулинемии за счет раннего улучшения чувствительности периферических тканей к инсулину.

Заключение. Лапароскопическое желудочное шунтирование с одним анастомозом способствует восстановлению пика первой фазы секреции инсулина уже на 3-и сутки после операции. В эти же сроки у больных наблюдается снижение базальной гиперинсулинемии. Данные положения демонстрируют влияние желудочного шунтирования с одним анастомозом на обмен инсулина и течение СД-2 у больных с ожирением вне зависимости от клинически значимой потери массы тела.

Ключевые слова: *ожирение, бариатрическая хирургия, желудочное шунтирование с одним анастомозом, минигастрошунтирование, сахарный диабет 2-го типа, секреция инсулина, инсулинорезистентность.*

ИНФОРМАЦИЯ ОБ АВТОРАХ:
Яковенко И.Ю. — https://orcid.org/0000-0003-2082-7171
Мкртумян А.М. — https://orcid.org/0000-0003-1316-5245
Ботов А.А. — https://orcid.org/0000-0002-2013-4095
Елагин И.Б. — https://orcid.org/0000-0002-2645-4129
Струсов В.В. — https://orcid.org/0000-0002-5574-6630
Осокин Г.Ю. — https://orcid.org/0000-0002-8412-5438
Самратов Т.У. — https://orcid.org/0000-0001-6994-7188
Автор, ответственный за переписку: Ботов А.А. — e-mail: botov48@gmail.com

КАК ЦИТИРОВАТЬ:
Яковенко И.Ю., Мкртумян А.М., Ботов А.А., Елагин И.Б., Струсов В.В., Осокин Г.Ю., Самратов Т.У. Желудочное шунтирование с одним анастомозом: путь к нормализации секреции инсулина у больных с ожирением и сахарным диабетом 2-го типа вне зависимости от клинически значимой потери массы тела. *Эндоскопическая хирургия.* 2021;27(6):38–42. https://doi.org/10.17116/endoskop20212706138

One anastomosis gastric bypass: a way to normalize insulin secretion in patients with obesity and type 2 diabetes mellitus, regardless of clinically significant weight loss

© I.Y. YAKOVENKO[1], A.M. MKRTUMYAN[1], A.A. BOTOV[1,2], I.B. ELAGIN[2], V.V. STRUSOV[1], G.Y. OSOKIN[1,2], T.U. SAMRATOV[1]

[1]A.I. Yevdokimov Moscow State University of Medicine and Dentistry, Moscow, Russia;
[2]Semashko Railway Clinical Hospital, Moscow, Russia

Abstract

Objective. Research postprandial insulin secretion in the first phase in patients with obesity and type 2 diabetes mellitus in the early postoperative period during one anastomosis gastric bypass surgery.

Material and methods. During the period from April 2019 to October 2019, 15 patients with obesity and type 2 diabetes mellitus were operated on and examined. The average age of the patients was 47±4.6 years, the body mass index was 48±5.3 kg/m2. All patients in our study underwent laparoscopic one anastomosis gastric bypass surgery. In order to assess postprandial insulin secretion in the first phase, the following laboratory complex was performed: determination of peripheral venous blood insulin on an empty stomach and 5 minutes after stimulation by an oral glucose-dependent incretinotropic test (taking a drink containing 24 grams of dry glucose). The studied parameters were evaluated before the operation and on the 3rd day after the surgical intervention.

Results. During the study, there was a statistically significant ($p<0.001$) recovery of the first phase of insulin secretion or a tendency to its normalization was noted. Before the operation, the percentage of increase in the first phase relative to basal secretion was on average 114%, and on the 3-rd day after surgical treatment, this indicator increased to an average of 156%. At the same time, in all 15 patients, the quantitative index of insulin excreted basally decreased ($p<0.02$), averaging 24.3 μIU/ml before surgical treatment and on average 15.5 μIU/ml after it. We interpret this fact as compensation for hyperinsulinemia due to an early improvement in the sensitivity of peripheral tissues to insulin.

Conclusion. laparoscopic one anastomosis gastric bypass helps to restore the peak of the first phase of insulin secretion on the third day after surgery. Also, based on this study, it can be concluded that already in the early stages after surgery, patients have a decrease in basal hyperinsulinemia. This fact demonstrates the effect of gastric bypass surgery with one anastomosis on insulin metabolism and the course of type 2 diabetes mellitus in obese patients, regardless of clinically significant body weight loss.

Keywords: *obesity, bariatric surgery, one anastomosis gastric bypass, mini-gastric bypass, type 2 diabetes mellitus, insulin secretion, insulin resistance.*

INFORMATION ABOUT THE AUTHORS:
Yakovenko I.Y. — https://orcid.org/0000-0003-2082-7171
Mkrtumyan A.M. — https://orcid.org/0000-0003-1316-5245
Botov A.A. — https://orcid.org/0000-0002-2013-4095
Elagin I.B. — https://orcid.org/0000-0002-2645-4129
Strusov V.V. — https://orcid.org/0000-0002-5574-6630
Osokin G.Y. — https://orcid.org/0000-0002-8412-5438
Samratov T.U. — https://orcid.org/0000-0001-6994-7188
Corresponding author: Botov A.A. — e-mail: botov48@gmail.com

TO CITE THIS ARTICLE:
Yakovenko IY, Mkrtumyan AM, Botov AA, Elagin IB, Strusov VV, Osokin GY, Samratov TU. One anastomosis gastric bypass: a way to normalize insulin secretion in patients with obesity and type 2 diabetes mellitus, regardless of clinically significant weight loss. *Endoscopic Surgery = Endoskopicheskaya khirurgiya.* 2021;27(6):38–42. (In Russ.). https://doi.org/10.17116/endoskop20212706138

Введение

Сахарный диабет 2-го типа (СД-2) по-прежнему представляет колоссальную угрозу для здоровья населения. Несмотря на бурное развитие медицинской науки и появление новых фармацевтических средств лечения, общее число больных и темпы роста заболеваемости СД-2 увеличиваются с каждым годом. По данным Государственного регистра больных сахарным диабетом в РФ на начало 2019 г. количество зафиксированных случаев СД-2 приблизилось к отметке 4,2 млн. Однако это лишь малая часть от реального числа больных — только зарегистрированные случаи. По данным эпидемиологического исследования NATION, официальная статистика скомпрометирована, а общее число больных СД-2 в Российской Федерации может достигать 8—9 млн [1]. В свою очередь, по данным Международной диабетической ассоциации (IDF) число больных СД в мире возросло с 108 млн в 1980 г. до 463 млн в 2019 г., а к 2045 г. аналитики ждут увеличения числа больных до 700 млн, что составит практически 9% населения Земли [2].

Исследования показывают, что фактически 90% больных СД-2 имеют избыточную массу тела или ожирение [3]. При этом эксперты IDF отмечают и обратную зависимость: почти 85% больных ожирением страдают СД-2. Увеличение жировой массы тела, особенно висцерального жира, приводит к нарушению чувствительности периферических тканей к инсулину, что может как провоцировать развитие СД-2, так и усугублять его течение. Таким образом, особым фактором в развитии и распространении СД-2 представляются избыточная масса тела и ожирение. При этом число больных ожирением также неуклонно растет, и в настоящее время эту проблему определяют как новую пандемию XXI века. По данным Л.В. Ткаченко [4], в Российской Федерации на конец 2016 г. зафиксировано около 23,5 млн жителей с индексом массы тела (ИМТ) >30 кг/м^2. В мире же число больных с ожирением с 1980 г. увеличилось в 2 раза: почти 1,9 млрд (39%) взрослого населения планеты имеют избыточную массу тела, из них около 650 млн (14%) населения Земли страдают от ожирения [5].

Ввиду тесной взаимосвязи СД-2 с ожирением особенно пристальное внимание в лечении таких больных уделяется в последние годы бариатрической хирургии. Изучено, что стойкое снижение жировой массы тела, достигаемое посредством бариатрических процедур, благоприятно влияет на чувствительность тканей к инсулину и способствует постепенной регрессии СД-2. Так, по данным одной из наиболее крупных авторских работ J. Ruiz-Tovar и соавт. [6], стойкая нормализация углеводного обмена через 5 лет после гастрошунтирования по Ру отмечается в 86% случаев, при рукавной резекции желудка — в 82% и в случае желудочного шунтирования с одним анастомозом (MGB/OAGB) — у 95% больных [6]. Таким образом, бариатрические операции демонстрируют существенный успех в лечении не только ожирения, но и СД-2, в связи с чем привлекают сегодня к себе все больше и больше внимания.

Накоплен немалый опыт в изучении процессов нормализации углеводного обмена после бариатрических операций. Однако ряд исследователей полагают, что описанный выше механизм — похудение и снижение жировой массы тела — не единственный, и, возможно, не основной фактор, определяющий соответствующие изменения. Так, широко известно, что бариатрические операции шунтирующего типа за счет обеспечения раннего контакта пищевых масс со слизистой оболочкой подвздошной кишки способствуют ранней активации L-клеток и усиленной продукции инкретинов, в первую очередь глюкагоноподобного полипептида-1 (ГПП-1) [7]. Данный интестинальный пептид помимо множества изученных влияний в первую очередь участвует в регуляции глюкозозависимой секреции инсулина [8].

Известно также, что у большинства больных СД-2 значительно нарушена или полностью утрачена именно первая фаза секреции инсулина. В свою очередь, последняя несет ответственность за целый ряд необходимых механизмов в контроле над гликемией: обеспечивает немедленное подавление продукции глюкозы печенью, подавляет секрецию глюкагона и повышает чувствительность периферических тканей к действию инсулина, секретируемого в последующем [9]. Не исключена взаимосвязь инкретиновой реакции и первой фазы секреции инсулина, поскольку такие процессы происходят в один и тот же временной промежуток после приема пищи. Изложенное косвенно подтверждает ряд исследований, демонстрирующих статистически значимый прирост секреции инсулина в первую фазу после Ру-гастрошунтирования [10]. Важно также, что, по данным группы исследователей во главе с C. Dirksen, при пероральной стимуляции глюкозой происходит более, чем при внутривенной стимуляции, активная секреция инсулина в первую фазу [11]. Это может дополнительно подтверждать соображения о том, что вмешательство в анатомию и физиологию тонкой кишки коррелирует с изменениями секреции инсулина. Однако некоторым недостатком имеющихся исследований является, на наш взгляд, срок оценки результатов — в позднем послеоперационном периоде. В этот период помимо метаболических перестроек в гормональной активности кишечной трубки происходит потеря массы тела, что может самостоятельно влиять на результаты исследования.

Учитывая нехватку объективных данных о влиянии бариатрических операций по типу желудочного шунтирования на секрецию инсулина у больных с ожирением и СД-2, мы приняли решение провести оценку динамики секреции инсулина в первой фазе в максимально ранние сроки после операции — на 3-и сутки после операции.

Цель исследования — оценка постпрандиальной секреции инсулина в первую фазу у больных с ожирением и СД-2 в раннем послеоперационном периоде (вне зависимости от клинически значимой потери массы тела) при выполнении операции желудочного шунтирования с одним анастомозом.

Материал и методы

Данное исследование является клиническим проспективным и проведено на клинической базе кафедры Общей хирургии ФГБОУ ВО «МГМСУ им. А.И. Евдокимова» МЗ РФ — в ЧУЗ «КБ "РЖД-Медицина" им. Н.А. Семашко». За период с апреля 2019 г. по октябрь 2019 г. были прооперированы и обследованы 15 пациентов с ожирением и СД-2. Из них 8 мужчин и 7 женщин. Средний возраст пациентов составил 47±4,6 года, ИМТ 48±5,3 кг/м^2.

Критериями включения в исследование стали возраст от 25 до 60 лет, ИМТ >35 кг/м^2, две и более безуспешные попытки консервативного способа снижения массы тела в анамнезе с рецидивом ожирения в последующем, верифицированный предиабет (гликированный гемоглобин 5,7—6,4%), верифицированный СД, добровольное информированное согласие на оперативное лечение бариатрическим методом. Критериями отказа от включения: верифицированный сахарный диабет 1-го типа, длительно текущий СД-2, требующий инсулинотерапии, тяжелый хронический панкреатит или хирургические вмешательства на поджелудочной железе в анамнезе, состояние на учете по поводу психической или онкологической патологии. Критериями исключения стали хирургические осложнения в раннем послеоперационном периоде, потребовавшие повторного хирургического вмешательства (внутрибрюшное или внутрипросветное кровотечение, раневые инфекционные осложнения, несостоятельность аппаратного шва и т.д.), осложнения иного характера, потребовавшие пребывания в условиях отделения реанимации и интенсивной терапии (тромбоэмболические осложнения, crush-синдром с нарушением функции

почек и т.д.), отказ пациента от участия в исследовании на любом из его этапов.

Всем пациентам в нашем исследовании было выполнено лапароскопическое гастрошунтирование с одним анастомозом как наиболее активная в метаболическом плане процедура. Эта операция по данным литературы демонстрирует более значимый эффект по контролю гликемии в сравнении с классическим гастрошунтированием по Ру [6]. С целью оценки постпрандиальной секреции инсулина в первую фазу был выполнен следующий лабораторный комплекс: определение инсулина в периферической венозной крови натощак и через 5 мин после стимулирования посредством перорального глюкозозависимого инкретинотропного теста (прием напитка, содержащего 24 г сухой глюкозы). За основу для разработки этого теста был взят классический опыт M. Nauck, который впервые продемонстрировал секрецию инкретинов в ответ на прием пищи у больных СД-2 [12]. Изучаемые показатели оценены до операции и на 3-и сутки после хирургического вмешательства (вне зависимости от клинически значимого снижения массы тела).

Статистический анализ полученных данных проведен при помощи программы IBM SPSS Statistics.

Результаты и обсуждение

Все 15 пациентов, включенные в итоговую выборку, прошли критерии исключения. При изучении установленных в изложенном протоколе явлений были получены результаты, представленные на **рис. 1 и 2**. Как видно из представленных данных, в ходе исследования наблюдались значимые изменения в продукции инсулина: отмечалась четкая тенденция к восстановлению первой фазы секреции данного гормона ($p<0,001$). До операции количественный прирост инсулина после первой фазы секреции относительно базального уровня был равен в среднем 114%, а на 3-и сутки после оперативного лечения увеличился в среднем до 156% **(см. рис. 1)**. Таким образом, уже в раннем послеоперационном периоде, т.е. вне зависимости от клинически значимой потери массы тела, отмечено усиление пика первой фазы секреции инсулина в среднем на 36,8%. Лишь у одного пациента из всех исследуемых этот показатель не имел тенденции к росту и составил 140,6% до операции и 137,2% после нее. Причина данного случая остается неясной, тем не менее такое отклонение не повлияло на статистически значимый результат, на базе которого сделан окончательный вывод в исследовании.

При этом у всех 15 больных количественный показатель выделяемого инсулина базально снизился ($p<0,02$), составив в среднем 24,3 мкМЕд/мл до оперативного лечения и в среднем 15,5 мкМЕд/мл после него **(см. рис. 2)**. Таким образом, среднее количество выделяемого инсулина базально снизилось на 36,3%. Этот факт мы трактуем как компенсацию

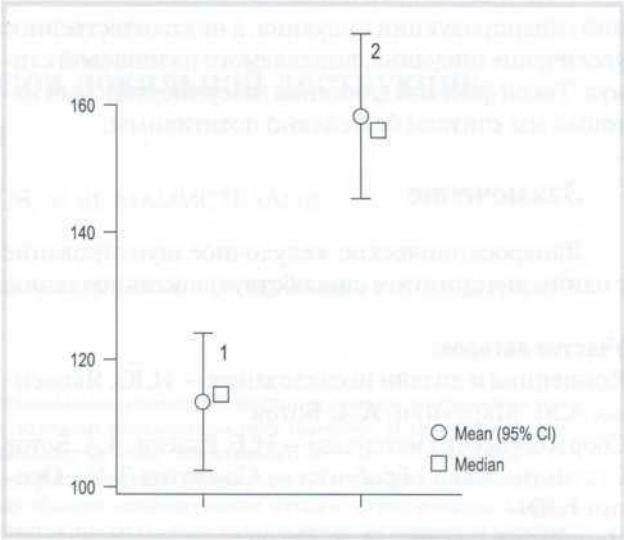

Рис. 1. **Прирост секреции инсулина в первую фазу относительно базального уровня секреции до (1) и после (2) оперативного лечения (%).**

Fig. 1. **Increase in insulin secretion in the first phase relative to the basal level of secretion before (1) and after (2) surgical treatment (%)**

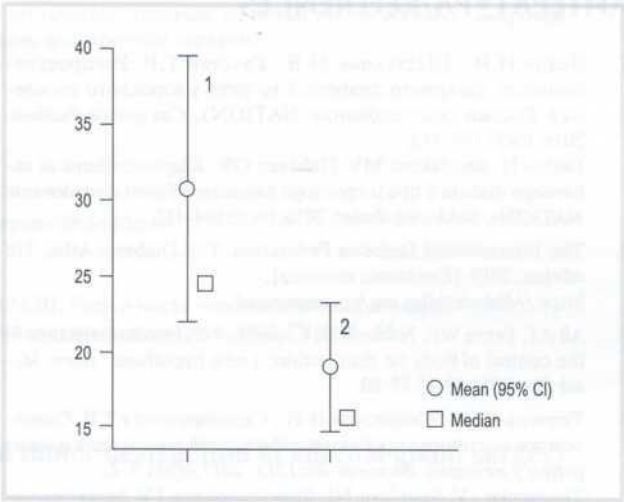

Рис. 2. **Базальная секреция инсулина до (1) и после (2) оперативного лечения (мкМЕд/мл).**

Fig. 2. **Basal insulin secretion before (1) and after (2) surgical treatment (μIU/ml).**

гиперинсулинемии за счет раннего, независимого от потери массы тела, улучшения чувствительности периферических тканей к инсулину. Мы можем отслеживать феномен снижения базальной секреции и в иных схожих работах [13], что усиливает наш довод, однако требует дополнительного пристального изучения.

По всей видимости, основой в восстановлении пика первой фазы выделения инсулина относительно базальной секреции стало именно снижение базаль-

ной гиперпродукции инсулина, а не количественное увеличение инсулина, выделяемого на пищевой стимул. Такой факт как снижение гиперинсулинемии натощак мы считаем безусловно позитивным.

Заключение

Лапароскопическое желудочное шунтирование с одним анастомозом способствует восстановлению пика первой фазы секреции инсулина уже на третьи сутки после операции. Кроме того, в эти же сроки у больных наблюдается значимое снижение базальной гиперинсулинемии. Данные положения демонстрируют влияние желудочного шунтирования с одним анастомозом на обмен инсулина и течение сахарного диабета 2-го типа у больных с ожирением вне зависимости от клинически значимой потери массы тела.

Участие авторов:
Концепция и дизайн исследования — И.Ю. Яковенко, А.М. Мкртумян, А.А. Ботов
Сбор и обработка материала — И.Б. Елагин, А.А. Ботов
Статистическая обработка — Самратов Т.У., Осогин Г.Ю.
Написание текста — А.А. Ботов
Редактирование — И.Ю. Яковенко, А.М. Мкртумян, В.В. Струсов

Авторы заявляют об отсутствии конфликта интересов.

Participation of authors:
Concept and design of the study — I.Y. Yakovenko, A.M. Mkrtumyan, A.A. Botov
Data collection and processing — I.B. Elagin, A.A. Botov
Statistical processing of the data — T.U. Samratov, G.Y. Osokin
Text writing — A.A. Botov
Editing — I.Y. Yakovenko, A.M. Mkrtumyan, V.V. Strusov

The authors declare no conflicts of interest.

ЛИТЕРАТУРА/REFERENCES

1. Дедов И.И., Шестакова М.В., Галстян Г.Р. Распространенность сахарного диабета 2-го типа у взрослого населения России (исследование NATION). *Сахарный диабет*. 2016;19(2):104-112.
Dedov II, Shestakova MV, Galstyan GR. Rasprostranennost saharnogo diabeta 2 tipa u vzroslogo naseleniya Rossii (issledovanie NATION). *Sakharnii diabet*. 2016;19(2):104-112.
2. The International Diabetes Federation. The Diabetes Atlas, 9th edition. 2019. [Electronic resource]. https://diabetesatlas.org/en/resources/
3. Ali AT, Ferris WF, Naran NH, Crowther NJ. Insulin resistance in the control of body fat distribution: a new hypothesis. *Horm Metab Res*. 2011;43(2):77-80.
4. Ткаченко Л.В., Свиридова Н.И., Складановская Т.В. Современное состояние проблемы избыточной массы тела и ожирения у женщин. *Вестник ВолГМУ*. 2017;4(64):3-7.
Tkachenko LV, Sviridova NI, Skladanovskaya TV. Sovremennoe sostoyanie problemy izbytochnoj massy tela i ozhireniya u zhenshchin. *Vestnik VolGMU*. 2017;4(64):3-7.
5. WHO. Obesity and overweight. WHO n.d. Accessed 16 Aug 2016. https://www.who.int/ mediacentre/factsheets/fs311/en/
6. Ruiz-Tovar J, Carbajo MA, Jimenez JM, Castro MJ, Gonzalez G, Ortiz-de-Solorzano J, Zubiaga L. Long-term follow-up after sleeve gastrectomy versus Roux-en-Y gastric bypass versus one-anastomosis gastric bypass: a prospective randomized comparative study of weight loss and remission of comorbidities. *Surg Endosc*. 2018;25:140-149. https://doi.org/10.1007/s00464-018-6307-9
7. Морбидное ожирение. Под ред. И.И. Дедова. М.: Медицинское информационное агентство; 2014.
Morbidnoe ozhirenie. Pod red. II Dedova. M.: Meditsinskoe informatsionnoe agentstvo; 2014.
8. Baggio L, Drucker D. Biology of incretins: GLP-1 and GIP. *Gastroenterology*. 2007;132:2131-2157.
9. *Сахарный диабет типа 2: от теории к практике*. Под ред. Дедова И.И., Шестаковой М.В. М: Медицинское информационное агентство; 2016.
Saharnyj diabet tipa 2: ot teorii k praktike. Pod red. Dedova I.I., Shestakovoj M.V. M: Meditsinskoe informatsionnoe agentstvo; 2016.
10. Salinari S, Bertuzzi A, Guidone C, Previti E, Rubino F, Mingrone G. Insulin sensitivity and secretion changes after gastric bypass in normotolerant and diabetic obese subjects. *Ann Surg*. 2013;257(3):462-468.
11. Dirksen C, Bojsen-Møller KN, Jørgensen NB. Exaggerated release and preserveinsulinotropic action of glucagon-like peptide-1 underlie insulin hypersecretion in glucose-tolerant individuals after Roux-en-Y gastric bypass. *Diabetologia*. 2013;56(12):2679-2687.
12. Nuack M., Stockmann F, Ebert R. Reduced incretin effect in type 2 (non-insulin depended) diabetes. *Diabetologia*. 1986;29:46-52.
13. Mingrone G, Cummings DE. Changes of insulin sensitivity and secretion after bariatric/metabolic surgery. *Surg Obes Relat Dis*. 2016;12(6):1199-1205. https://doi.org/10.1016/j.soard.2016.05.013

Поступила 13.07.2021
Received 13.07.2021
Принята к печати 20.08.2021
Accepted 20.08.2021

Эндоскопическая хирургия
2021, т. 27, №6, с. 43–55
https://doi.org/10.17116/endoskop20212706143

Endoscopic Surgery =
Endoskopicheskaya khirurgiya 2021, vol. 27, no 6, pp. 43–55
https://doi.org/10.17116/endoskop20212706143

Роль и место миниинвазивных методов локальной деструкции опухолей в хирургии надпочечников

© И.А. КУРГАНОВ, Д.Ю. БОГДАНОВ, С.И. ЕМЕЛЬЯНОВ, М.Ш. МАМИСТВАЛОВ

ФГБОУ ВО «Московский государственный медико-стоматологический университет им. А.И. Евдокимова» Минздрава России, Москва, Россия

Резюме

Методики миниинвазивной локальной деструкции новообразований надпочечников известны в течение длительного времени, но в отличие от эндохирургической адреналэктомии не получили широкого распространения. В то же время возможность сокращения уровня хирургической травмы до минимального на этапе оперативного доступа при выполнении деструкции выглядит привлекательной. В настоящее время наиболее распространенными следует считать следующие методики деструкции новообразований надпочечников: радиочастотная абляция, микроволновая абляция и криоабляция. Данные литературы свидетельствуют, что локальная деструкция выполняется при различных видах доброкачественных и злокачественных новообразований надпочечников, а наиболее часто — у пациентов с альдостеронпродуцирующими аденомами и метастатическими опухолями. Как продемонстрировано в результатах ряда исследований, методики локальной деструкции действительно во многих случаях позволяют обеспечить более комфортное течение раннего послеоперационного периода. При этом по сравнению с эндохирургической адреналэктомией клиническая эффективность локальной деструкции несколько ниже, а риск развития осложнений оказывается выше. Именно эти факты обусловливают отсутствие широкого внедрения методов абляции новообразований надпочечников в клиническую практику. Однако в ряде ситуаций локальная деструкция может быть рассмотрена в качестве первого выбора, а именно у больных с осложненным общесоматическим статусом и наличием противопоказаний к более обьемной операции, у пациентов, отказывающихся от адреналэктомии, при наличии одиночных метастатических опухолей надпочечников небольших размеров.

Ключевые слова: *новообразования надпочечников, локальная деструкция опухолей, радиочастотная абляция, микроволновая абляция, криоабляция, лапароскопическая адреналэктомия, эндокринная хирургия.*

ИНФОРМАЦИЯ ОБ АВТОРАХ:
Курганов И.А. — https://orcid.org/0000-0003-0968-3955 e-mail:
Богданов Д.Ю. — https://orcid.org/0000-0003-0631-5487
Емельянов С.И. — https://orcid.org/0000-0002-2575-1842
Мамиствалов М.Ш. — https://orcid.org/0000-0001-5277-484X
Автор, ответственный за переписку: Курганов И.А. — e-mail: ikurganov@rambler.ru

КАК ЦИТИРОВАТЬ:
Курганов И.А., Богданов Д.Ю., Емельянов С.И., Мамиствалов М.Ш. Роль и место миниинвазивных методов локальной деструкции опухолей в хирургии надпочечников. *Эндоскопическая хирургия.* 2021;27(6):43–55. https://doi.org/10.17116/endoskop20212706143

The role and place of mini-invasive methods of local tumor destruction in adrenal gland surgery

© I.A. KURGANOV, D.YU. BOGDANOV, S.I. EMELYANOV, M.SH. MAMISTVALOV

A.I. Yevdokimov Moscow State University of Medicine and Dentistry, Moscow, Russia

Abstract

Techniques for minimally invasive local destruction of adrenal neoplasms have been known for a long time, but in comparison with endosurgical adrenalectomy, they are not widely used. At the same time, the possibility of the minimization of the level of surgical trauma on the stage of surgical access during destruction looks quite attractive. Currently, the following methods of destruction of adrenal neoplasms should be considered the most common: radiofrequency ablation, microwave ablation and cryoablation. Evidence suggests that local destruction is performed in various types of benign and malignant neoplasms, most often with aldosterone-producing adenomas and metastatic tumors. As the results of a number of studies show, the methods of local destruction actually provide a more comfortable course of the early postoperative period in many cases. On the other hand, in comparison with endosurgical adrenalectomy, the clinical efficacy of destruction is somewhat lower, and the risk of complications is higher. It is these facts that determine the lack of widespread introduction of methods for ablation of adrenal neoplasms in clinical practice. However, in a number of situations, local destruction can be considered as the first choice, in patients with a complicated general somatic status and the presence of contraindications to a more voluminous operation, in patients refusing to undergo adrenalectomy, in the presence of solitary and small metastatic adrenal tumors.

Keywords: *adrenal tumors, local destruction of tumors, radiofrequency ablation, microwave ablation, cryoablation, laparoscopic adrenalectomy, endocrine surgery.*

INFORMATION ABOUT THE AUTHORS:
Kurganov I.A. — https://orcid.org/0000-0003-0968-3955
Bogdanov D.Yu. — https://orcid.org/0000-0003-0631-5487
Emelyanov S.I. — https://orcid.org/0000-0002-2575-1842
Mamistvalov M.Sh. — https://orcid.org/0000-0001-5277-484X
Corresponding author: Kurganov I.A. — e-mail: ikurganov@rambler.ru

TO CITE THIS ARTICLE:
Kurganov IA, Bogdanov DYu, Emelyanov SI, Mamistvalov MSh. The role and place of mini-invasive methods of local tumor destruction in adrenal gland surgery. *Endoscopic Surgery = Endoskopicheskaya khirurgiya*. 2021;27(6):43–55. (In Russ.). https://doi.org/10.17116/endoskop20212706143

Одной из основных идей при применении методов локальной деструкции в целом и в хирургии надпочечников в частности является возможность максимального сокращения уровня операционной травмы на этапе создания оперативного доступа. Этот факт, обусловленный чрескожным миниинвазивым подходом, считают основным преимуществом при выборе локальной деструкции как способа оперативного вмешательства. Следует отметить, что использование методик локальной деструкции для лечения пациентов с новообразованиями надпочечников продолжается в течение длительного времени, сравнимого со сроками применения эндохирургических методик для адреналэктомии — лапароскопических и ретроперитонеоскопических операций. В то же время локальная деструкция опухолей адреналовых желез не получила широкого распространения вследствие опасений, связанных, в первую очередь, с возможностью адекватного контроля объема некроза тканей, с риском развития интраоперационных гемодинамических осложнений (криз артериальной гипертензии) и отсутствием послеоперационного морфологического исследования. Поэтому представляет интерес рассмотрение вопроса о месте методов локальной деструкции в современной хирургии надпочечников, а именно в каких ситуациях они могут или не могут быть альтернативой эндохирургическим способам выполнения адреналэктомии.

Данные литературы свидетельствуют, что локальная деструкция выполняется практически при всех видах новообразований надпочечников, а именно при доброкачественных гормонально-активных опухолях, первичных и метастатических злокачественных неоплазиях [1—3]. Для выполнения локальной деструкции новообразований надпочечников известен ряд чрескожных методик, основанных на различных принципах воздействия. При этом для интраоперационного контроля во время деструкции чаще всего применяется компьютерная томография (КТ). Наиболее часто используется метод радиочастотной аблации (РЧА), несколько реже — способы микроволновой аблации (МВА) и криоаблации (КА). При РЧА и МВА разрушение тканей достигается за счет коагуляционного некроза при нагревании и молекулярном трении. Считается, что методика РЧА является наиболее изученной, доступной и обеспечивает наиболее предсказуемый объем термического некроза (локальная температура при выполнении РЧА достигает 50—60 °С). Для МВА характерно ускоренное достижение более высокой температуры, что позволяет обеспечить увеличение объема термического некроза при сокращении времени оперативного вмешательства. При выполнении КА локальная температура составляет от –80 до –150 °С и за счет чередования циклов замораживания и циклов оттаивания достигается разрыв клеточных мембран из-за образования внутриклеточных кристаллов льда, гипотонического разрушения клеток и тромбоза. Преимуществами КА считают удобство контроля зоны формирования некроза при КТ-визуализации и магнитно-резонансной томографии (МРТ), а также меньший уровень болевого синдрома в послеоперационном периоде. В то же время при КА по сравнению с РЧА и МВА возрастает риск кровотечения вследствие микрососудистых тромбозов и отсутствия полноценного коагулирующего термического эффекта [4—8].

Известна также методика химической аблации новообразований надпочечников, основанная на введении этилового спирта. Данный способ в настоящее время практически не применяется вследствие недостаточной эффективности, хотя и отмечается, что при химической аблации уменьшается риск повреждения соседних с опухолью тканей. Однако недостатком уменьшения зоны аблации в данном случае становится необходимость выполнения большего числа сеансов, чем при применении других методик локальной деструкции [6, 7].

Следует отметить, что для всех методик локальной деструкции описан ряд специфических и неспецифических осложнений, возможность развития которых следует учитывать при выборе данных способов лечения больных. Как отмечалось, существует риск возникновения интраоперационного криза артериальной гипертензии (АГ), который значительно выше, чем при адреналэктомии, и связан с пункционным повреждением гормонально-активной опухоли. Кроме того, возможно развитие пневмоторакса при попадании легочной ткани в пункционную траекторию, ранение кишечника, кровотечение, имплантационное метастазирование злокачественной опухоли по ходу пункционного канала, термическое повреждение соседних органов (почки, поджелудочная железа,

легкие). В послеоперационном периоде специфическим осложнением локальных методов деструкции (в первую очередь РЧА) является постаблационный синдром, который проявлялся в субфебрильной температуре, ознобе, тошноте, общем недомогании и продленных болевых ощущениях. Постаблационный синдром обычно возникает через 3 дня после операции и продолжается около 5 дней. Описанные риски, обусловленные возможными осложнениями, значительно ограничивают широту применения методов локальной деструкции в хирургии надпочечников и закономерно отражаются на частоте выбора абляции или эндохирургической адреналэктомии в качестве метода лечения больных [6, 8—10].

Важнейшим результатом лечения пациентов с новообразованиями надпочечников является эффективность примененной методики с точки зрения устранения самого заболевания, т.е. радикальность удаления или разрушения опухоли. При использовании миниинвазивных методов локальной деструкции, так как послеоперационное гистологическое исследование недоступно, соответствующая оценка результата может быть произведена только по данным методов визуализационной диагностики (КТ и МРТ). При этом становится важным то, какие критерии могут быть оценены в послеоперационным периоде по радиологическим данным. O. Brook и соавт. [11] на основании изучения 14 случаев РЧА новообразований надпочечников выявили, что в раннем послеоперационном периоде после РЧА отмечалось наличие пузырьков воздуха у 12 (86%) пациентов и отложения жировой ткани вокруг надпочечников у 13 (93%) пациентов. Рентгеновская плотность новообразования сразу после операции увеличилась в среднем на 7 HU (от –2 до 18 HU) и имела тенденцию к снижению при длительном наблюдении. В отдаленном послеоперационном периоде 75% опухолей уменьшилось в размере. Среднее изменение объема новообразований составило –0,5 см^3 (от –4,6 до 2,29 см^3). R. Lee и соавт. [12] исследовали послеоперационные радиологические данные у 24 пациентов с альдостеромами, перенесших РЧА под КТ-контролем. При сравнительном анализе данных КТ после РЧА и до РЧА не выявлено статистически значимых различий в размере (14,5 мм против 14,6 мм; p=0,83) и объеме опухоли (1,55 см^3 против 1,59 см^3; p=0,41). Изменения рентгеновской плотности также не продемонстрировали статистически значимых различий при дооперационном и послеоперационном КТ-исследовании без контрастного усиления (4,4 HU против 7,9 HU; p=0,52). При контрастном усилении наблюдалось значимое снижение средней рентгеновской плотности новообразований после РЧА (с 48,3 до 14,7 HU; p=0,03). Ни в одном из случаев не выявлено областей локального накопления контрастного вещества, что могло бы свидетельствовать о наличии остаточной опухоли. На основании исследования авторы делают вывод, что изменение размера опухоли и ее объема, изменение рентгеновской плотности при КТ без контрастного усиления являются недостоверными радиологическими критериями для определения успеха лечения. Только изменение рентгеновской плотности при КТ с контрастным усилением оказалось полезным для подтверждения положительного результата лечения после выполнения РЧА по поводу альдостером. В целом следует отметить, что работ, в которых изучались бы радиологические критерии успешности лечения при применении методов локальной деструкции опухолей надпочечников, явно мало, и данный вопрос требует дальнейшего пристального изучения.

В основном оценка эффективности лечения после локальной деструкции новообразований надпочечников основывается на анализе клинической картины и лабораторных данных. T. Nunes и соавт. [13], выполнив 11 РЧА под КТ-контролем у больных с доброкачественными гормонально-активными новообразованиями надпочечников, отметили, что в 10 случаях наступила клиническая ремиссия, а у 1 пациента сохранились клинические признаки гиперальдостеронизма. M. Mendiratta-Lala и соавт. [14] также выполняли РЧА доброкачественных гормонально-активных опухолей надпочечников. В 10 (77%) из 13 случаев показанием к операции служила альдостерома. Кроме того, отмечено по одному случаю кортикостеромы, тестостерон-секретирующей опухоли и феохромоцитомы. В послеоперационном периоде у всех пациентов была зафиксирована нормализация гормональных маркеров (при среднем периоде наблюдения 21,2 мес). Кроме того, у всех больных отмечено разрешение клинических симптомов, включая АГ и гипокалиемию (у пациентов с альдостеромами), синдром Кушинга (у пациента с кортикостеромой), вирилизирующие симптомы (у пациента с тестостерон-секретирующей опухолью) и АГ (у больного с феохромоцитомой). У пациентов с альдостеромой после РЧА среднее артериальное давление (АД) снизилось со 149/90 до 122/77 мм рт.ст. через 2,8 мес (p<0,001) и до 124/75 мм рт.ст. через 41,4 мес после операции. D. Szejnfeld и соавт. [15] осуществили чрескожную РЧА под КТ-контролем у 11 пациентов (9 больных с альдостеромами и 2 — с кортикостеромами). Из 9 пациентов с синдромом Конна, у 8 после операции уровень альдостерона в сыворотке крови нормализовался. У 1 пациента вследствие наличия опухолевого узелка, расположенного близко к нижней полой вене, констатирована неполная абляция. У обоих больных с синдромом Кушинга в послеоперационном периоде уровень кортизола в сыворотке крови и в слюне снизился до нормы. Среднее систолическое и диастолическое АД у пациентов, включенных в исследование, значительно и статистически высокозначимо снизилось в 1-ю неделю после операции (p<0,001) и оставалось стабильным в дальнейшем. F. Wolf и соавт. [16] осуществили абляцию 20 метастатических опу-

холей надпочечников (МОН), двух феохромоцитом и одной альдостеромы. РЧА выполнялась в 16 случаях при метастазах и в 3 случаях при гормонально-активных опухолях. МВА была проведена для деструкции 4 метастатических неоплазий. При средней продолжительности наблюдения 45,1 мес (от 1 до 91 мес) локальное прогрессирование опухоли обнаружено в 4 из 23 случаев. Из 19 пациентов с метастатическим поражением у 16 наблюдалось фатальное прогрессирование основного заболевания; 2 из 3 пациентов, перенесших аблацию гормонально-активных опухолей, остались живы, включая больного с альдостеромой, у которого через 91 мес после аблации развились симптомы рецидива.

E. Berber и соавт. [17] выполнили РЧА у 3 больных с МОН и у 1 пациента с аденомой коры надпочечника. Наблюдение за пациентами проводилось в среднем в течение 19 мес. При этом 1 больной умер через 3 мес от сердечной недостаточности и еще 1 пациент — через 51 мес после операции. Однако внимание данная работа заслуживает скорее не результатами, а тем, что аблация выполнялась не чрескожным, а лапароскопическим доступом при ультразвуковом контроле. В то же время целесообразность такого подхода вызывает сомнения, так как теряется основное преимущество методов локальной деструкции, а именно минимальный уровень хирургической травмы, обусловленной оперативным доступом.

O. Ren и соавт. [18] провели МВА 35 новообразований надпочечников у 33 пациентов. Технический успех был достигнут во всех случаях. Прогрессирование или рецидивы новообразований были отмечены в 15,2% случаев при средней продолжительности динамического наблюдения 24 мес (от 3 до 82 мес). При этом выявлена статистически высоко значимая разница с точки зрения частоты прогрессирования и рецидивов для опухолей диаметром больше и меньше 5 см ($p<0,01$). В исследовании также было 7 случаев гормонально-активных опухолей, в одном из которых выявлен рецидив феохромоцитомы после аблации. B. Welch и соавт. [19] выполнили КА у 11 пациентов (12 опухолей). Успешной аблация признана в 92,5% случаев, а в послеоперационном периоде достигнуто ощутимое снижение среднего уровня АД, в том числе систолического и пульсового.

Представленные клинические результаты свидетельствуют, что после локальной деструкции новообразований надпочечников клинические рецидивы встречаются несколько чаще, чем после адреналэктомии, в том числе такая динамика отмечается и для гормонально-активных опухолей.

Анализ результатов применения методов локальной деструкции опухолей надпочечников с точки зрения частоты возникновения, возможностей профилактики и лечения гемодинамических нарушений является чрезвычайно важным вследствие повышенного риска развития кризов АГ по сравнению с эндохирургической адреналэктомией. По данным K. Yamakado и соавт. [20], АГ с систолическим АД более 200 мм рт.ст. развилась у 6 из 9 (66,7%) пациентов во время РЧА новообразований надпочечников. При сравнении с группой пациентов, у которых выполнялась РЧА опухолей вненадпочечниковой локализации, выявлены статистически значимые различия по частоте развития АГ (1 из 9 пациентов, или 11,1%; $p=0,0498$). При этом повышение систолического АД во время операции коррелировало с увеличением уровня адреналина и норадреналина в плазме крови. F. Fintelmann и соавт. [21] провели локальную деструкцию 64 метастатических новообразований в виде КА (38 процедур), РЧА (20), РЧА с введением дегидратированного этанола (10) и МВА (4). Криз АГ возник во время выполнения 31 (43%) операции. В 1 случае он сопровождался желудочковой тахикардией, в 2 случаях — фибрилляцией предсердий, в 4 случаях — повышением уровня тропонина. Авторы отмечают, что риск развития гипертензивного криза увеличивался при диаметре новообразования надпочечника более 4,5 см ($p<0,0001$) и определении нормальной ткани надпочечника во время дооперационной КТ или МРТ ($p<0,0001$). J. Swietlik и соавт. [22] при выполнении МВА 15 новообразований надпочечников у 11 пациентов зафиксировали в 9 (60%) случаях развитие криза АГ (систолическое АД свыше 180 мм рт.ст. и/или диастолическое АД свыше 120 мм рт.ст.). Для контроля АД в данном исследовании применялась методика интраартериального мониторинга, которая позволила определить среднюю продолжительность криза, составившую 3 мин (от 1 до 12 мин). Несмотря на высокую частоту развития выраженной АГ, авторы данной работы считают, что МВА новообразований надпочечников является безопасной и эффективной методикой, особенно при использовании интраартериального мониторинга АД и короткодействующих антигипертензивных препаратов. L. Zheng и соавт. [23] на основании опыта 77 МВА новообразований надпочечников у 51 пациента изучали факторы риска развития интраоперационных кризов АГ. По данным авторов, кризы возникли в 16,9% случаев, а с повышенным риском возникновения криза были ассоциированы наличие феохромоцитомы ($p=0,009$), ИМТ более 24 кг/м^2 ($p=0,042$), размер опухоли в максимальном измерении более 4,5 см ($p=0,048$), предоперационный уровень систолического АД более 130 мм рт.ст. ($p=0,029$).

В качестве основной меры профилактики интраоперационного криза АГ во время локальной деструкции новообразований надпочечников предлагается предварительное назначение альфа-адреноблокаторов [24, 25]. В частности, A. Espinosa De Ycaza и соавт. [26] сравнили гемодинамические результаты проведения локальной деструкции опухолей надпочечников с предоперационным применением альфа-адреноблокаторов и без такового. Всего выполнено 62 операции у 58 пациентов с 60 МОН. Альфа-адреноблокаторы назначались до операции в 49 (79%) случаях. При применении

альфа-адреноблокаторов отмечена меньшая частота развития интраоперационных кризов АГ — 23 случая (47%) против 10 (77%; p=0,048), но большая частота потребности во введении вазопрессорных препаратов — 22 случая (45%) против 1 (8%; p=0,02).

Таким образом, следует констатировать, что интраоперационная АГ является частым осложнением при выполнении локальной деструкции новообразований надпочечников, требует внимательной предоперационной подготовки, тщательного контроля и коррекции во время оперативного вмешательства.

Далее целесообразно рассмотреть возможности и результаты применения миниинвазивных методов локальной деструкции опухолей надпочечников при лечении пациентов с различными видами новообразований надпочечников. Среди гормонально-активных опухолей, по данным литературы, чаще всего локальной деструкции подвергаются альдостеромы, значительно реже — кортикостеромы и феохромоцитомы. Кроме того, значительное распространение аблационные методики получили в алгоритме лечения пациентов с метастатическим поражением надпочечников на фоне наличия первичной злокачественной опухоли иной локализации.

По некоторым данным, первичный гиперальдостеронизм (ПГА), обусловленный наличием альдостеронпродуцирующей аденомы надпочечника (альдостеромы), служит причиной вплоть до 80% случаев вторичной АГ. Относительно миниинвазивных локальных методов деструкции выдвигается гипотеза, что они по сравнению с адреналэктомией по поводу альдостеромы могут быть альтернативой, обеспечивающей такой же уровень эффективности при уменьшении уровня травматичности и сроков восстановления, а также сокращения общей стоимости лечения [27].

S. Liu и соавт. [28, 29] в серии исследований сообщили о выполнении РЧА под КТ-контролем у 36 пациентов с альдостеромами. Средний возраст больных составил 52,1±10,4 года. Аблации было подвергнуто 17 правосторонних и 19 левосторонних опухолей. Средний размер новообразования составил 15,5±5,0 мм. Первичный технический успех был достигнут в 92% случаев, вторичный (потребовался повторный сеанс аблации) — еще в 8% случаев. Интраоперационный криз АГ возник во время 3 (8%) операций. Послеоперационные осложнения зафиксированы в 20% случаев и были представлены 1 (3%) случаем нагноившейся гематомы забрюшинного пространства, 3 (8%) случаями пневмоторакса и 3 (8%) случаями гематомы забрюшинного пространства. Достижение нормального отношения альдостерона и ренина в плазме крови отмечено у 92% больных как по данным оценки ранних (через 3 мес после операции), так и отдаленных (в среднем 6,2±2,5 года после вмешательства) результатов. Разрешение гипокалиемии отмечено у всех пациентов. АГ разрешилась у 13 (36%) пациентов, течение ее улучшилось у 7 (19%) больных. Авторы отмечают, что РЧА может быть безопасной альтернативой адреналэктомии и медикаментозному лечению ПГА, считая, что клинически значимые осложнения возникли в 3% случаев, а остальные осложнения могут быть отнесены к числу малозначительных. C. Lo и соавт. [30] выполнили 8 РЧА при альдостеромах под КТ-контролем. Частота технического успеха составила 100%. Осложнения возникли в 25% случаев и были представлены 1 случаем интраоперационного криза АГ и 1 случаем развития гематомы забрюшинного пространства в послеоперационном периоде. При анализе отдаленных результатов (средняя продолжительность наблюдения 6,7±2,1 года) выявлено статистически значимое снижение среднего систолического (с 162,3±18,6 до 125±16,1 мм рт.ст.; p=0,02) и диастолического (с 96,3±12,7 до 68,5±6,3 мм рт.ст.; p=0,02) АД, уменьшение числа применяемых гипотензивных препаратов (с 3,33±0,82 до 1,33±1,21; p=0,02). Кроме того, отмечено повышение средней концентрации калия в плазме крови (с 2,16±0,22 до 4,34±0,54 мг-экв/л; p=0,04).

По данным метаанализа K. Liang и соавт. [31], включившего 7 исследований и 89 пациентов, перенесших аблацию альдостеронпродуцирующих новообразований надпочечников, выявлено статистически значимое снижение систолического АД (в среднем на 29,06 мм рт.ст.), диастолического АД (в среднем на 16,03 мм рт.ст.) и числа принимаемых гипотензивных препаратов (в среднем на 1,43). Общая частота клинического излечения или улучшения составила 75,3%. При этом не выявлено корреляции между уровнем АД после аблации и снижением концентрации альдостерона в плазме крови. Авторы делают вывод, что аблационные методики могут быть эффективны для коррекции АД у больных с ПГА, но требуются дальнейшие более крупные исследования для подтверждения выявленных закономерностей.

Значительный интерес представляют сравнительные исследования результатов применения методик локальной деструкции и лапароскопической адреналэктомии у пациентов с альдостеронпродуцирующими новообразованиями. При этом следует отметить, что представленные в разных исследованиях данные довольно противоречивы. Например, M. Yang и соавт. [32] выполнили 7 РЧА под КТ-контролем и 18 лапароскопических адреналэктомий у пациентов с односторонними альдостеромами. Размер новообразования во всех случаях не превышал 25 мм (в среднем 18 и 19 мм соответственно). При проведении РЧА был зафиксирован 1 интраоперационный криз АГ. Других осложнений в сравниваемых группах не было. Успешность проведенного лечения была оценена на уровне 100% в группе РЧА и 94,4% в группе адреналэктомии. При РЧА также был зафиксирован меньший уровень послеоперационного болевого синдрома (2,0±1,16 балла по визуальной аналоговой шкале против 4,22±1,44 балла; p<0,001) и меньшая средняя продолжительность операции (105±34 мин против 194±58 мин; p<0,001).

S. Liu и соавт. [33] провели 36 РЧА и 27 лапароскопических адреналэктомий по поводу альдостером. РЧА была ассоциирована с уменьшением средней продолжительности операции (12 мин против 124 мин; $p<0,001$), с сокращением сроков пребывания пациентов в стационаре (2 сут против 4 сут; $p<0,001$), уменьшением доли пациентов, которым потребовалось дополнительное обезболивание (13 против 23; $p<0,001$), и с более ранним возвращением больных к работе (4 сут против 14 сут; $p=0,006$). Летальных исходов не было ни в одной из групп. Частота развития осложнений статистически значимо не различалась. Клинически значимые осложнения возникли в 1 случае в каждой из групп ($p=0,677$), незначительные — в 6 случаях после РЧА и в 3 — после лапароскопической адреналэктомии ($p=0,403$). Интраоперационные кризы АГ отмечены в 2 и 3 случаях соответственно ($p=0,636$). При среднем сроке динамического наблюдения 5,7 года (от 1,9 до 10,6 года) успешным лечение ПГА признано у 33 из 36 пациентов в группе РЧА и у всех 27 пациентов, перенесших лапароскопическую адреналэктомию ($p=0,180$). Клинически АГ полностью разрешилась в 13 случаях после РЧА и в 19 случаях после лапароскопической адреналэктомии ($p=0,007$). Концентрация калия в плазме крови нормализовалась у всех пациентов. Общая средняя стоимость лечения больных составила 6612 евро против 9450 евро в пользу РЧА ($p=0,001$). По итогам своего исследования авторы делают вывод, что РЧА по поводу альдостеронпродуцирующих опухолей имеет несколько краткосрочных преимуществ по сравнению с лапароскопической адреналэктомией, но характеризуется более низкой эффективностью в лечении АГ. Тем не менее РЧА может рассматриваться как хорошая альтернатива для пациентов, которым противопоказана более объемная операция или которые отказываются от выполнения адреналэктомии при условии, что допускается возможность повторного лечения и более длительное наблюдение для выявления возможного рецидива ПГА.

A. Sarwar и соавт. [34] провели 12 РЧА и 32 лапароскопические адреналэктомии у пациентов с односторонними альдостеромами. В результате лечения как после РЧА, так и после адреналэктомии достигнуты в среднем нормокалиемия и нормотензия. Число пациентов, полностью излечившихся от АГ (2 из 12, или 17%, против 12 из 32, или 38%; $p=0,28$) или нуждающихся в меньшем количестве гипотензивных средств (7 из 12, или 58%, против 13 из 32, или 40%; $p=0,29$), были сопоставимыми. После РЧА отмечены более короткий период пребывания больных в стационаре (0,6±0,8 сут против 1,7±1,4 сут; $p=0,01$) и меньший объем интраоперационной кровопотери (1,2±3 мл против 40±85 мл; $p=0,01$). Осложнения возникли у 5 (15%) пациентов в группе лапароскопической адреналэктомии, а в группе РЧА осложнений не было. Сходное по дизайну исследование, но с несколько иными результатами провели O. Cano-Valderrama и соавт. [35], которые осуществили 10 РЧА и 24 лапароскопические адреналэктомии по поводу альдостеронпродуцирующих аденом надпочечников. Было выявлено, что интраоперационный криз АГ чаще встречался во время РЧА (70,0% против 4,2%; $p<0,001$), при этом ни в одном из случаев не было осложнений. Лапароскопическая адреналэктомия оказалась продолжительнее (174,6 мин против 105,5 мин; $p=0,001$) и характеризовалась более длительным пребыванием в стационаре (в среднем 2 сут против 1 сут; $p<0,001$). Ни у одного из пациентов ни в одной из групп не наблюдалось клинически значимых осложнений. При среднем периоде динамического наблюдения 46,2 мес после адреналэктомии больше пациентов излечились от АГ (29,2% против 0; $p=0,078$) или контролировали АД (95,5% против 50,0%; $p=0,006$), чем после РЧА. Кроме того, пациенты у которых была проведена адреналэктомия, принимали меньшее число гипотензивных препаратов (в среднем 1,8 против 3,0; $p=0,054$) и реже получали антагонисты минералокортикоидных рецепторов (41,7% против 90,0%; $p=0,02$). На основании полученных результатов авторы делают вывод, что РЧА новообразований надпочечников характеризуется меньшей травматичностью, чем лапароскопическая адреналэктомия, но менее эффективна с точки зрения воздействия на АГ у больных с ПГА.

J. Chen и соавт. [36] провели метаанализ сравнительных исследований, в которых изучались результаты аблации и лапароскопической адреналэктомии при альдостеронпродуцирующих новообразованиях. Всего было отобрано 5 работ, включивших 128 пациентов, перенесших адреналэктомию, и 91 пациента, подвергшегося аблации в том или ином варианте. Частота клинического успеха была сопоставима между группами ($p=0,20$), тогда как уровень снижения систолического и диастолического АД был больше в группе аблации ($p=0,01$ и $p=0,002$ соответственно). Изменения в соотношении альдостерона и ренина, концентрации калия в крови и в количестве применяемых лекарственных препаратов были сопоставимыми в обеих группах ($p=0,62$, $p=0,24$ и $p=0,96$ соответственно). Средняя продолжительность операции в группе аблации была несколько меньше, но разница оказалась статистически незначимой ($p=0,05$). Средний объем кровопотери и средний срок послеоперационного пребывания в стационаре пациентов в группе аблации были меньше, чем в группе адреналэктомии ($p<0,00001$ и $p<0,00001$ соответственно). Частота развития клинически значимых осложнений, незначительных осложнений и интраоперационных кризов АГ была сопоставима между группами ($p=0,35$, $p=0,69$ и $p=0,09$ соответственно). По итогам исследования отмечается, что аблация альдостеронпродуцирующих новообразований надпочечников характеризуется сходной эффективностью с лапароскопической адреналэктомией при уменьшении продолжительности вмешательства, уровня ин-

траоперационной кровопотери и сроков восстановления пациентов.

Следует также отметить, что имеются предложения использовать аблационные методики и для органосохраняющего лечения при альдостеронпродуцирующих опухолях надпочечников. P. Donlon и соавт. [37] осуществили экспериментальное исследование на свиньях, в котором успешно провели МВА ограниченного объема ткани коры надпочечника (около 0,8 см^3) в отсутствие повреждения окружающей ткани коры. Подтверждение сохранности ткани было достигнуто клинически, гистологически и биохимически (отсутствие местного повышения концентрации маркеров теплового повреждения HSP-70 и HMGB-1). Авторы считают, что МВА может в дальнейшем успешно выполняться как у пациентов с односторонними, так и у больных с двусторонними альдостеронпродуцирующими новообразованиями, избегая формирования в послеоперационном периоде надпочечниковой недостаточности. T. Nunes и соавт. [38] осуществили РЧА альдостеромы в единственном надпочечнике после ранее перенесенной левосторонней адреналэктомии. Полная реабилитация пациентки была достигнута через 2 нед после операции. Клинически было отмечено снижение среднего уровня АД, уменьшение количества принимаемых антигипертензивных препаратов с 4 до 2 на фоне отсутствия надпочечниковой недостаточности. Контрольная МРТ продемонстрировала адекватный некроз новообразования и сохранение оставшейся паренхимы надпочечника.

Значительно реже, чем при альдостеронпродуцирующих аденомах, методики миниинвазивной локальной деструкции применяются при кортизолпродуцирующих новообразованиях (кортикостеромах). Фактически в литературе имеются единичные описания случаев выполнения РЧА по поводу кортикостером [39, 40]. Наибольшая серия операций, которая была обнаружена в источниках литературы, представлена K. Arima и соавт. [41] и включала 4 наблюдения РЧА кортизолпродуцирующих аденом под КТ-контролем. Все новообразования были левосторонними опухолями при среднем размере 2,7±0,6 см (от 2,0 до 3,5 см). Первичный технический успех был достигнут в 75% случаев, а 1 пациенту через 3 года был проведен повторный успешный сеанс РЧА. В 1 случае операция осложнилась развитием пневмоторакса. Итоговый клинический успех при среднем сроке наблюдения 33 мес достигнут в 100% случаев.

Следует отметить, что при гиперкортицизме аблационные методики предлагается выполнять не только при аденомах надпочечников, но и в случае гиперплазии коры надпочечников, обусловленной болезнью Иценко—Кушинга. Отмечается, что в данной ситуации РЧА или МВА могут быть менее травматичной альтернативой билатеральной адреналэктомии, а также могут проводиться при морбидном ожирении у пациента или при наличии противопоказаний к традиционной операции [42—44].

Данные о выполнении локальной деструкции у пациентов с феохромоцитомами также значительно ограничены и характеризуются малым числом наблюдений.

W. Zhang и соавт. [45] провели КА под КТ-контролем у 8 пациентов с феохромоцитомами. Средняя продолжительность вмешательства составила 67,5±4,6 мин. Несмотря на то что ни у одного из пациентов не была достигнута полная аблация, частота клинического успеха составила 100%, а средний зафиксированный уровень метанефрина снизился после операции с 61,7±11,1 до 2,0±1,1 нмоль/л (p<0,001). Интраоперационный криз АГ во время операции был отмечен у 5 (67,5%) пациентов. В течение периода динамического наблюдения (16,9±13,4 мес) ни у одного из пациентов не выявлено прогрессирование опухоли.

O. Ren и соавт. [18] осуществили МВА феохромоцитом у 4 пациентов с 5 опухолями. У всех пациентов в послеоперационном периоде отмечено снижение среднего уровня АД и концентрации метанефрина, но в 1 случае зафиксировано развитие рецидива заболевания. Y. Kako и соавт. [46] сообщают о случае выполнения РЧА после предварительной артериальной эмболизации у пациентки с болезнью фон Гиппеля—Линдау и правосторонней феохромоцитомой до 2,8 см в наибольшем измерении. От выполнения адреналэктомии в данном случае было решено отказаться вследствие множественных кист правой почки и поджелудочной железы, а также выраженного спаечного процесса в брюшной полости после операции по поводу рака правой почки. Во время операции 3 раза было зафиксировано систолическое АД более 155 мм рт.ст. В 1-е сутки после вмешательства было отмечено повышение температуры тела до 38,1 °С. Через 6 мес после операции размер новообразования по данным КТ уменьшился до 2,3 см. Клинически отмечена полная ремиссия симптоматики без необходимости медикаментозной поддержки. N. Frenk и соавт. [47] провели химическую аблацию этанолом у 3 пациентов с феохромоцитомами. В 2 случаях после клинического улучшения наступил рецидив и была выполнена адреналэктомия. В 1 случае адреналэктомия была проведена через 1 мес после аблации одномоментно с колэктомией. Учитывая данные результаты, авторы сами делают вывод о недостаточной эффективности химической аблации.

Таким образом, в хирургии доброкачественных новообразований надпочечников наиболее изученным следует признать вопрос применения локальных методов деструкции у пациентов с альдостеронпродуцирующими опухолями. При других формах доброкачественных опухолей данные о возможностях и результатах аблационных методик следует считать явно недостаточными. В то же время имеющиеся результаты свидетельствуют, что по сравнению с лапароскопической адреналэктомией методики аблации могут сокращать продолжительность операции, сроки пребывания в стационаре и реабилитации пациентов, а также стоимость лечения больных. В то же

время для методов деструкции в среднем наблюдаются несколько меньшая клиническая эффективность и увеличенный риск развития рецидива заболевания, что также требует более внимательного и длительного послеоперационного контроля и наблюдения.

Одной из основных сфер для применения методик миниинвазивной локальной деструкции в хирургии надпочечников в настоящее время признана абляция метастатических опухолей. Отмечается, что метастазы в надпочечники являются одними из наиболее распространенных метастатических опухолей при гепатоцеллюлярном раке, почечно-клеточном раке, раке легких, колоректальном раке, меланоме. По данным аутопсий, МОН обнаруживаются у 10—27% пациентов с диагностированными злокачественными новообразованиями. При этом продемонстрирована полезность хирургического вмешательства с точки зрения улучшения выживаемости пациентов с изолированными метастазами в надпочечниках. В то же время вследствие наличия сопутствующих заболеваний, старшего возраста, предшествующих операций, в том числе по поводу первичной опухоли немногие пациенты оказываются подходящими кандидатами для адреналэктомии. В таких ситуациях аблационные методики могут оказаться особенно полезными [48—50].

Следует отметить, что наиболее часто применяемым способом аблации метастазов в надпочечники является РЧА. Например, K. Zhou и соавт. [49] выполнили чрескожную РЧА под КТ-контролем у 33 пациентов с 38 МОН при различной локализации первичной. Средний размер опухоли надпочечника составлял 3,0±1,6 см. Частота технического успеха составила 78,9%, а резидуальная опухоль была обнаружена в 18,9% случаев. Вероятность обнаружения остаточной опухоли в группе с размером новообразования менее 3 см была значительно ниже, чем в группе больных с размером опухоли 3 см или больше (p=0,025). Частота развития тяжелых осложнений составила 4,3%, малозначительных — 48%. Наиболее частым осложнением был интраоперационный криз АГ (27,3%). Данные динамического наблюдения продемонстрировали безрецидивную выживаемость у 76,3% пациентов через 27,4 мес.

T. Hasegawa и соавт. [50] осуществили РЧА 41 метастаза в надпочечники у 35 пациентов. Опухоли представляли собой метастазы рака легких (15 случаев), почечно-клеточного рака (9), колоректального рака (5), гепатоцеллюлярного рака (4), иных опухолей (2). Размер новообразований варьировал от 1,2 до 8,2 см (в среднем 3,3±1,6 см). РЧА была дополнена эмболизацией надпочечниковых артерии у 12 (34%) пациентов. Всего было проведено 48 сеансов аблации. Частота развития клинически значимых осложнений составила 8,3%. Локальное прогрессирование опухоли зафиксировано у 8 (23%) пациентов. Общая выживаемость в течение 1, 3 и 5 лет составила 75, 34 и 30%, а средняя продолжительностью жизни — 26,0 мес. Значимыми факторами плохого прогноза были наличие метастазов вненадпочечниковой локализации (p=0,005) и возраст старше 65 лет (p=0,04).

Необходимо отметить, что наибольший опыт РЧА при МОН накоплен для лечения пациентов с гепатоцеллюлярным раком. В частности, J. Huang и соавт. [51] выполнили 25 сеансов РЧА под ультразвуковым контролем у 22 пациентов с солитарными метастазами гепатоцеллюлярного рака в надпочечниках. Средний диаметр опухоли составлял 4,0±1,8 см (от 1,7 до 8,0 см). Частота первичного технического успеха составила 77,3%, а с учетом повторных сеансов достигла 86,4%. Частота развития клинически значимых осложнений составила 4,5%. Средний срок наблюдения после проведения РЧА был равен 10 мес (от 3 до 55 мес), в течение которого у 5 больных было выявлено локальное прогрессирование опухоли. Частота выявления прогрессирования через 3, 6 и 12 мес составила 15,8; 26,3 и 26,3% соответственно. В итоге 9 пациентов умерли от последствий отдаленных метастазов вненадпочечниковой локализации и 5 — от печеночной недостаточности на фоне прогрессирования гепатоцеллюлярного рака. Общая выживаемость через 6, 12, 24 мес после РЧА достигала 79,7; 52,6 и 32,9% соответственно.

N. Lyu и соавт. [52] провели РЧА под КТ-контролем у 27 пациентов с 29 метастазами гепатоцеллюлярного рака в надпочечниках. Всего выполнено 33 сеанса аблации. Летальных исходов, связанных с проведением аблации, не было. Малозначительные осложнения отмечены в 69,7% случаев, серьезные — в 24,2% случаев и были обусловлены развитием выраженной АГ. Частота технического успеха и клинической эффективности составила 93,1 и 92,6% соответственно. Медиана безрецидивной продолжительности и средняя продолжительность жизни составили 6,9 и 16,8 мес соответственно. Средняя продолжительность жизни у пациентов с единичными метастазами была больше (21,8 мес), чем у пациентов с множественными метастазами (12,8 мес; p=0,037). Единичные метастазы надпочечников были единственным значимым предиктором общей выживаемости (p=0,043).

H. Yuan и соавт. [53] провели сравнительное исследование эффективности изолированной артериальной химиоэмболизации (25 наблюдений), а также комбинации химиоэмболизации и РЧА у пациентов с метастазами гепатоцеллюлярного рака в надпочечниках (38 наблюдений). Было выявлено, что комбинированная методика характеризовалась лучшими результатами с точки зрения частоты местного прогрессирования заболевания и продолжительности жизни больных (26,8±2,0 мес против 17,5±2,2 мес). При этом после комбинированного лечения отмечена более высокая частота развития осложнений, однако они в основном были малозначительными. Наиболее частым осложнением в обеих группах являлся постаблационный синдром, который зафиксирован в 21 случае после

применения комбинированной методики и в 13 случаях — после изолированной химиоэмболизации.

Об эффективности РЧА при метастатическом поражении надпочечников у пациентов с первичными опухолями другой локализации также свидетельствует ряд исследований. Так, P. Mouracade и соавт. [54] выполнили РЧА у 5 пациентов с метастазами почечноклеточного рака. Средний период между нефрэктомией и появлением метастазов в надпочечниках составил 5,2±1,3 года (от 4 до 7 лет), а средний диаметр опухоли был равен 3,9±1,4 см (от 2 до 6 см). Через год после РЧА у 4 пациентов был отмечен полный некроз опухоли по данным КТ, а у 1 больного был проведен повторный сеанс РЧА в связи с персистированием опухоли. Осложнения были представлены 1 случаем развития абсцесса надпочечника, потребовавшего выполнения чрескожного дренирования.

B. Liu и соавт. [55] провели сравнительное исследование результатов лечения пациентов с МОН посредством РЧА под ультразвуковым контролем (29 случаев) и адреналэктомии (31 случай). После РЧА частота первичного технического успеха составила 72,4%, вторичного — 86,2%. В процессе выполнения адреналэктомии все МОН были успешно удалены. Через 24,5±19,1 мес динамического наблюдения в общей сложности у 8 пациентов (6 после РЧА и 2 после адреналэктомии) выявлено местное прогрессирование опухоли. Частота прогрессирования через 1, 2 и 3 года после лечения составляла 17,1; 30,9 и 44,7% в группе РЧА и 6,5; 6,5 и 6,5% в группе адреналэктомии (p=0,028). Однако для метастазов размером не более 5 см частота местного прогрессирования была сопоставима (p=0,068). Общая выживаемость через 1, 2 и 3 года после лечения составила 85,0; 42,4 и 27,8% после РЧА и 93,0; 66,1 и 52,3% после адреналэктомии (p=0,057). По сравнению с адреналэктомией РЧА характеризовалась меньшей длительностью оперативного вмешательства (23,6±16,9 мин против 155,6±58,8 мин; p<0,001), более короткими сроками пребывания в стационаре (7,8±3,9 сут против 15,0±4,9 сут; p<0,001) и сокращением стоимости лечения на госпитальном этапе (3405,7±1067,8 долларов США против 5248,0±2261,3 долларов США; p=0,003). На основании полученных результатов авторы делают вывод, что РЧА метастазов в надпочечники может рассматриваться в качестве альтернативного метода лечения по отношению к адреналэктомии в первую очередь при размерах опухоли не более 5 см.

МВА также является методикой, сравнительно распространенной при лечении пациентов с МОН. Так, Y. Wang и соавт. [56] выполнили МВА под УЗ-контролем у 5 пациентов с МОН диаметром от 2,3 до 4,5 см. Технический успех был достигнут в 100% случаев при среднем числе сеансов абляции 1,2. Клинически значимых осложнений в исследовании отмечено не было. При среднем сроке динамического наблюдения 19 мес (от 8 до 31 мес) во всех случаях зафиксировано отсутствие рецидива заболевания. X. Li и соавт. [57] провели МВА под КТ-контролем у 9 пациентов с 10 опухолями. В 8 случаях имелись метастатические опухоли (4 метастаза рака легкого, 2 — гепатоцеллюлярного рака, 1 — внутрипеченочной холангиокарциномы и 1 — остеосаркомы). В 1 случае МВА проведена по поводу первичного адренокортикального рака. Диаметр опухоли колебался от 2,1 до 6,1 см (в среднем 3,8 см). Средняя продолжительность абляции составила 7,7 мин (от 4 до 15 мин). У 1 больного во время операции развился интраоперационный криз АГ. Пациенты наблюдались в течение 3—37 мес (в среднем 11,3 мес). Для 9 из 10 опухолей был отмечен полноценный некроз после первого сеанса абляции, 1 опухоль была полностью некротизирована после 2 процедур. Ни у одного из пациентов не выявлен рецидив опухоли надпочечника. При этом у всех больных наблюдалось прогрессирование метастазов вненадпочечниковой локализации. M. Men и соавт. [58] выполнили МВА под КТ-контролем у 31 пациента с метастазами рака легких в надпочечниках. Новообразования имели диаметр от 1,5 до 5,4 см. Из 36 сеансов МВА в 2 (5,6%) случаях отмечены клинически значимые осложнения (интраоперационный криз АГ). После наблюдения (в среднем 11,1 мес) эффективность лечения составила 90,3%. Местное прогрессирование опухоли выявлено в 22,6% случаев. Медиана общей продолжительности дожития составила 12 мес, общая выживаемость в течение 1 года — 44,3%. Средняя продолжительность безрецидивного дожития составила 9 мес, выживаемость без местного прогрессирования опухоли — 77,4%. Y. Gao и соавт. [59] осуществили МВА метастазов в надпочечники у 43 пациентов под УЗ-контролем. В 22 случаях имелись метастазы гепатоцеллюлярного рака, в 8 — почечноклеточного рака, в 5 — немелкоклеточного рака легких, в 4 — колоректального рака, в 3 — липосаркомы и в 1 — злокачественной фиброзной гистиоцитомы. Технический успех достигнут во всех случаях. Тяжелых осложнений не было. Общая выживаемость в течение 1 и 3 лет после лечения составила 82,8 и 38,9% соответственно.

S. Wu и соавт. [60] изучили возможности и результаты выполнения МВА у пациентов с МОН диаметром более 4 см. В работе была применена методика абляции под ультразвуковым контролем с предварительным 3D-моделированием. Всего в исследование были включены 12 пациентов со средним диаметром опухоли 5,2±1,3 см (от 4,1 до 7,6 см). Клинически значимые осложнения зафиксированы у 3 (25%) пациентов, у которых во время абляции развился интраоперационный криз АГ. Средний срок динамического наблюдения составил 31 мес (от 6 до 52 мес). Во всех случаях констатирована полноценная абляция метастазов, которая была достигнута у 10 (83,3%) пациентов за один сеанс и у 2 (16,7%) за 2 сеанса МВА. Рецидив опухоли обнаружен у 3 (25,0%) пациентов через 5, 9 и 13 мес после абляции, после чего проводился дополнительный сеанс

абляции. Вненадпочечниковые метастазы при наблюдении выявлены у 9 (75%) пациентов. Умерли в течение периода наблюдения 7 (58,3%) больных. Безрецидивная выживаемость через 1, 2 и 3 года после лечения составила 83,3; 75,0 и 75,0%, а общая выживаемость через 1, 2, 3 и 4 года — 91,7; 75,0; 50,0 и 41,7% соответственно.

Методика КА по сравнению с РЧА и МВА реже применяется при лечении больных с МОН. Но в ряде исследований также показана ее эффективность. Например, W. Zhang и соавт. [61] выполнили КА под КТ-контролем у 31 пациента с метастатическим поражением надпочечников. Частота первичного и вторичного технического успеха составила соответственно 90,3 и 100%. Ни у одного из пациентов не развился интраоперационный криз АГ. Частота местного прогрессирования составила 19,4%, а генерализация опухолевого процесса наступила у 9 пациентов. Безрецидивная выживаемость через 1, 3 и 5 лет была равна 80,6; 37,8 и 18,4%, а общая выживаемость — 83,9; 45,0 и 30,0% соответственно. Основным фактором, отрицательно влияющим на общую выживаемость, было наличие опухоли вненадпочечниковой локализации (p=0,012). Авторы считают, что КА является безопасным и эффективным методом лечения больных с метастазами в надпочечниках, повышающим выживаемость пациентов. По данным H. Aoun и соавт. [62], проанализировавших результаты КА у 34 пациентов с 40 МОН (диаметром от 3,2 до 5,2 см), частота местного рецидива при среднем периоде динамического наблюдения 1,8 года составила 10%. При этом частота рецидивов опухолей диметром более 3 см была статистически значимо больше (21,0% против 0; p=0,027). Доля тяжелых осложнений составила 5,0% при одном интраоперационном осложнении в виде криза АГ. При этом отмечено, что повышение АД между циклами замораживания или после процедуры у пациентов с остаточной тканью надпочечника было более выражено по сравнению с таковым у пациентов, у которых опухоль замещала весь объем железы (p=0,0020). В то же время меньшее повышение АД отмечено в случае, если пациенты с остаточной тканью надпочечников предварительно получали альфа-адреноблокаторы (p=0,015).

В ряде работ представлены данные, обобщающие результаты применения различных методов миниинвазивной локальной деструкции у пациентов с метастазами в надпочечниках. Так, N. Frenk и соавт. [63] изучили результаты абляции у 38 больных с метастатическим поражением надпочечников. Всего был проведен 51 сеанс абляции 46 опухолей (при различной локализации первичного новообразования) со средним диаметром 2,8±1,1 см (от 0,7 до 4,9 см). КА была осуществлена в 30 (59%) случаях, РЧА — в 12 (24%), МВА — в 9 (18%). Средний период динамического наблюдения составил 37 мес (от 2 до 128 мес). Частота технического успеха достигала 96%, первичная и вторичная клиническая эффективность — 72 и 76%. Частота местного прогрессирования в течение всего периода наблюдения оказалась равна 25%. Выживаемость без прогрессирования опухоли через 1, 3 и 5 лет составила 82; 69 и 55%, общая выживаемость — 82; 44 и 34% соответственно.

E. Botsa и соавт. [64] провели сравнительное исследование по оценке эффективности и безопасности РЧА и МВА у пациентов с надпочечниковыми метастазами немелкоклеточного рака легкого. РЧА была проведена у 35 пациентов, МВА — у 36. Всего выполнено 99 сеансов абляции. Средний размер опухоли у пациентов, перенесших РЧА, составил 3,3 см (от 1,5 до 5,2 см), а среднее время абляции — 9,4 мин (от 8 до 10 мин). У пациентов, перенесших МВА, средний размер новообразования достигал 3,5 см (от 1,8 до 6,0 см), а среднее время абляции — 4,4 мин (от 3 до 6 мин). Технический успех зафиксирован во всех случаях в обеих группах. Ограниченный постаблационный синдром отмечен после 16 (16,1%) из 99 сеансов абляции. По данным методов лучевой диагностики через 3 мес после операции местное прогрессирование опухоли выявлено у 22,8% пациентов после РЧА и у 19,4% после МВА. У всех таких пациентов были проведены повторных сеансы абляции. Через 1 год после вмешательства местный рецидив зафиксирован у 6 (17,1%) пациентов в группе РЧА и у 7 (19,4%) из группы МВА. Пациенты с изначальным размером опухоли более 3,5 см имели более высокую частоту местных рецидивов (65,2% против 16,7%; p=0,012). При этом не выявлено статистически значимых различий по средней продолжительности жизни между пациентами после выполнения РЧА и МВА (14,0 мес против 14,6 мес; p>0,05). По итогам своего исследования авторы также отмечают, что МВА имеет преимущества по сравнению с РЧА с точки зрения максимального объема деструкции ткани и длительности процедуры. При этом относительно отдаленных результатов не получено доказательств превосходства МВА над РЧА.

S. Pan и соавт. [65] провели метаанализ результатов применения миниинвазивной локальной деструкции для чрескожной абляции МОН. Всего для анализа было объединено 37 исследований, осуществленных с 2007 по 2020 г. и включивших данные о 959 пациентах. У 320 (33,3%) больных проводилась РЧА, у 72 (7,5%) — МВА, у 95 (9,9%) — КА и у 46 (4,8%) — введение этилового спирта. Остальные 426 (44,4%) пациентов были участниками исследований, в которых использовалось сочетание 4 перечисленных методик. Доля больных без местного прогрессирования за 1 год составила 80%, а общая годичная выживаемость — 77%. Частота развития тяжелых осложнений после абляции была равна 16,1%, частота развития малозначительных осложнений — 32,6%. У 21,9% пациентов интраоперационно зафиксирована кризы АГ, большинство из которых были купированы введением гипотензивных препаратов. По мнению авторов, метаанализ продемонстрировал, что чрескожная абляция может быть эффективной для достижения приемлемого кратко- и средне-

срочного онкологического результата, а также общей выживаемости при умеренном уровне безопасности.

Представленные данные о применении миниинвазивных методов локальной деструкции у пациентов с метастатическим поражением надпочечников свидетельствуют о высокой эффективности. При этом отдаленные результаты сильно зависят от размера новообразования, подвергаемого абляции. Наилучшие результаты достигаются при максимальном диаметре опухоли, не превышающем 3,0—3,5 см. При более крупных новообразованиях выполнение абляции следует признать менее целесообразным, чем адреналэктомии. Как и при доброкачественных новообразованиях, абляция метастазов по сравнению с лапароскопической адреналэктомией сопровождается сокращением времени оперативного вмешательства, уменьшением объема хирургической травмы и стоимости лечения. Однако частота развития осложнений после абляции метастазов также выше, чем после их удаления, что может влиять на течение послеоперационного периода и сроки реабилитации больных в среднем.

В итоге следует отметить, что применение методов миниинвазивной локальной деструкции технически возможно у пациентов с различными новообразованиями надпочечников. Однако точные показания к применению вмешательств данной категории не определены. При этом по сравнению с эндохирургической адреналэктомией клиническая эффективность локальной деструкции ниже, а риск развития послеоперационных осложнений может в ряде случаев оказаться выше. Поэтому различные способы абляции новообразований надпочечников, несмотря на длительную историю применения, не получили широкого распространения по сравнению, например, с лапароскопической адреналэктомией. Однако у ряда пациентов локальная деструкция может быть рассмотрена в качестве перспективного метода, а именно у больных с осложненным общесоматическим статусом и наличием противопоказаний к более объемной операции, у пациентов, отказывающихся от адреналэктомии. Кроме того, возможность проведения абляции можно рассматривать при наличии одиночных МОН небольших размеров.

Дополнительно необходимо подчеркнуть, что ряд вопросов о применении методов локальной деструкции в хирургии надпочечников остается нерешенным. В частности, практически отсутствуют сравнительные исследования разных способов абляции новообразований между собой и рекомендации по выбору той или иной методики. Недостаточно исследованы и не разработаны единые критерии оценки эффективности лечения в послеоперационном периоде. Все эти вопросы требуют дальнейшего пристального изучения.

Авторы заявляют об отсутствии конфликта интересов.
The authors declare no conflicts of interest.

ЛИТЕРАТУРА/REFERENCES

1. Lauer E, Del Pizzo JJ, Raman JD. Needlescopic ablation of small adrenal masses. *Cur Urol Reports*. 2009;10(1):73-77. https://doi.org/10.1007/s11934-009-0013-z
2. Uppot RN, Gervais DA. Imaging-guided adrenal tumor ablation. *Am J Roentgenol*. 2013;200(6):1226-1233. https://doi.org/10.2214/AJR.12.10328
3. Donlon P, Dennedy MC. Thermal ablation in adrenal disorders: a discussion of the technology, the clinical evidence and the future. *Cur Opin Endocrinol, Diab Obesy*. 2021;10.1097/MED.0000000000000627. [Epub ahead of print]. https://doi.org/10.1097/MED.0000000000000627
4. Munver R, Del Pizzo JJ, Sosa RE. Adrenal-preserving minimally invasive surgery: the role of laparoscopic partial adrenalectomy, cryosurgery, and radiofrequency ablation of the adrenal gland. *Cur Urol Reports*. 2003;4(1):87-92. https://doi.org/10.1007/s11934-003-0065-4
5. Munver R, Sosa RE. Cryosurgery of the adrenal gland. *Technol Cancer Res Treat*. 2004;3(2):181-185. https://doi.org/10.1177/153303460400300211
6. Venkatesan AM, Locklin J, Dupuy DE, Wood BJ. Percutaneous ablation of adrenal tumors. *Techn Vasc Intervent Radiol*. 2010;13(2):89-99. https://doi.org/10.1053/j.tvir.2010.02.004
7. Yamakado K. Image-guided ablation of adrenal lesions. *Semin Intervent Radiol*. 2014;31(2):149-156. https://doi.org/10.1055/s-0034-1373797
8. Park BK. Percutaneous Adrenal Radiofrequency Ablation: A Short Review for Endocrinologists. *Endocrinol Metabol (Seoul)*. 2020;35(4):750-755. https://doi.org/10.3803/EnM.2020.880
9. Nemcek AA. Complications of radiofrequency ablation of neoplasms. *Semin Intervent Radiol*. 2006;23(2):177-187. https://doi.org/10.1055/s-2006-941448
10. Ierardi AM, Carnevale A, Angileri SA, Pellegrino F, Renzulli M, Golfieri R, Zhang D, Sun H, Giganti M, Dionigi G, Carrafiello G. Outcomes following minimally invasive imagine-guided percutaneous ablation of adrenal glands. *Gland Surg*. 2020;9(3):859-866. https://doi.org/10.21037/gs.2020.03.32
11. Brook OR, Mendiratta-Lala M, Brennan D, Siewert B, Faintuch S, Goldberg SN. Imaging findings after radiofrequency ablation of adrenal tumors. *Am J Roentgenol*. 2011;196(2):382-388. https://doi.org/10.2214/AJR.10.4680
12. Lee RK, Liu SY, Tong CS, Lee PS, Ng EK, Ahuja AT. Morphologic change in computed tomography of aldosterone-producing adenoma after radiofrequency ablation. *Canadian Assoc Radiol J*. 2014;65(1):86-90. https://doi.org/10.1016/j.carj.2012.12.006
13. Nunes TF, Szejnfeld D, Xavier AC, Kater CE, Freire F, Ribeiro CA, Goldman SM. Percutaneous ablation of functioning adrenal adenoma: a report on 11 cases and a review of the literature. *Abdominal Imag*. 2013;38(5):1130-1135. https://doi.org/10.1007/s00261-013-9995-6

14. Mendiratta-Lala M, Brennan DD, Brook OR, Faintuch S, Mowschenson PM, Sheiman RG, Goldberg SN. Efficacy of radiofrequency ablation in the treatment of small functional adrenal neoplasms. *Radiology*. 2011;258(1):308-316. https://doi.org/10.1148/radiol.10100690
15. Szejnfeld D, Nunes TF, Giordano EE, Freire F, Ajzen SA, Kater CE, Goldman SM. Radiofrequency Ablation of Functioning Adrenal Adenomas: Preliminary Clinical and Laboratory Findings. *J Vascul Intervent Radiol*. 2015;26(10):1459-1464. https://doi.org/10.1016/j.jvir.2015.06.019
16. Wolf FJ, Dupuy DE, Machan JT, Mayo-Smith WW. Adrenal neoplasms: Effectiveness and safety of CT-guided ablation of 23 tumors in 22 patients. *Eur J Radiol*. 2012;81(8):1717-1723. https://doi.org/10.1016/j.ejrad.2011.04.054
17. Berber E, Siperstein A. Laparoscopic radiofrequency thermal ablation of adrenal tumors: technical details. *Surg Laparosc Endosc Percutan Techniq*. 2010;20(1):58-62. https://doi.org/10.1097/SLE.0b013e3181cd44fc
18. Ren C, Liang P, Yu XL, Cheng ZG, Han ZY, Yu J. Percutaneous microwave ablation of adrenal tumours under ultrasound guidance in 33 patients with 35 tumours: A single-centre experience. *Int J Hypertherm*. 2016;32(5):517-523. https://doi.org/10.3109/02656736.2016.1164905
19. Welch BT, Atwell TD, Nichols DA, Wass CT, Callstrom MR, Leibovich BC, Carpenter PC, Mandrekar JN, Charboneau JW. Percutaneous image-guided adrenal cryoablation: procedural considerations and technical success. *Radiology*. 2011;258(1):301-307. https://doi.org/10.1148/radiol.10100631
20. Yamakado K, Takaki H, Yamada T, Yamanaka T, Uraki J, Kashima M, Nakatsuka A, Takeda K. Incidence and cause of hypertension during adrenal radiofrequency ablation. *CardioVasc Intervent Radiol*. 2012;35(6):1422-1427. https://doi.org/10.1007/s00270-012-0348-6
21. Fintelmann FJ, Tuncali K, Puchner S, Gervais DA, Thabet A, Shyn PB, Arellano RS, Tatli S, Mueller PR, Silverman SG, Uppot RN. Catecholamine Surge during Image-Guided Ablation of Adrenal Gland Metastases: Predictors, Consequences, and Recommendations for Management. *J Vasc Intervent Radiol*. 2016;27(3):395-402. https://doi.org/10.1016/j.jvir.2015.11.034
22. Swietlik JF, Knott EA, Longo KC, Abel EJ, Wells SA, Lubner MG, Laeseke PF, McCormick T, Hinshaw JL, Lee FT Jr, Ziemlewicz TJ. Microwave Ablation of Adrenal Tumors in Patients With Continuous Intra-Arterial Blood Pressure Monitoring Without Prior Alpha-Adrenergic Blockade: Safety and Efficacy. *CardioVasc Intervent Radiol*. 2020;43(9):1384-1391. https://doi.org/10.1007/s00270-020-02547-w
23. Zheng L, Zhou F, Yu X, Liang P, Cheng Z, Han Z, Yu J, Liu F, Wang W. Hypertensive Crisis during Microwave Ablation of Adrenal Neoplasms: A Retrospective Analysis of Predictive Factors. *J Vasc Intervent Radiol*. 2019;30(9):1343-1350. https://doi.org/10.1016/j.jvir.2019.01.016
24. Atwell TD, Wass CT, Charboneau JW, Callstrom MR, Farrell MA, Sengupta S. Malignant hypertension during cryoablation of an adrenal gland tumor. *J Vasc Intervent Radiol*. 2006;17(3):573-575. https://doi.org/10.1097/01.RVI.0000197370.83569.33
25. Keeling AN, Sabharwal T, Allen MJ, Hegarty NJ, Adam A. Hypertensive crisis during radiofrequency ablation of the adrenal gland. *J Vasc Intervent Radiol*. 2009;20(7):990-991. https://doi.org/10.1016/j.jvir.2009.03.039
26. Espinosa De Ycaza AE, Welch TL, Ospina NS, Rodriguez-Gutierrez R, Atwell TD, Erickson D, Bancos I. Image-guided thermal ablation of adrenal metastases: hemodynamic and endocrine outcomes. *Endocrine Pract*. 2017;23(2):132-140. https://doi.org/10.4158/EP161498.OR
27. Sacks BA, Sacks AC, Faintuch S. Radiofrequency ablation treatment for aldosterone-producing adenomas. *Cur Opin Endocrinol, Diab Obes*. 2017;24(3):169-173. https://doi.org/10.1097/MED.0000000000000329
28. Liu SY, Ng EK, Lee PS, Wong SK, Chiu PW, Mui WL, So WY, Chow FC. Radiofrequency ablation for benign aldosterone-producing adenoma: a scarless technique to an old disease. *Ann Surg*. 2010;252(6):1058-1064. https://doi.org/10.1097/SLA.0b013e318f66936
29. Liu SY, Chu CC, Tsui TK, Wong SK, Kong AP, Chiu PW, Chow FC, Ng EK. Aldosterone-producing Adenoma in Primary Aldosteronism: CT-guided Radiofrequency Ablation-Long-term Results and Recurrence Rate. *Radiology*. 2016;281(2):625-634. https://doi.org/10.1148/radiol.2016152277
30. Lo CH, Tyan YS, Ueng KC. Immediate Results and Long-Term Outcomes Following Percutaneous Radiofrequency Ablation of Unilateral Aldosterone-Producing Adenoma. *Acta Cardiologica Sinica*. 2020;36(2):160-167. https://doi.org/10.6515/ACS.202003_36(2).20190812C
31. Liang KW, Jahangiri Y, Tsao TF, Tyan YS, Huang HH. Effectiveness of Thermal Ablation for Aldosterone-Producing Adrenal Adenoma: A Systematic Review and Meta-Analysis of Clinical and Biochemical Parameters. *J Vasc Intervent Radiol*. 2019;30(9):1335-1342.e1. https://doi.org/10.1016/j.jvir.2019.04.039
32. Yang MH, Tyan YS, Huang YH, Wang SC, Chen SL. Comparison of radiofrequency ablation versus laparoscopic adrenalectomy for benign aldosterone-producing adenoma. *La Radiologia Medica*. 2016;121(10):811-819. https://doi.org/10.1007/s11547-016-0662-1
33. Liu SY, Chu CM, Kong AP, Wong SK, Chiu PW, Chow FC, Ng EK. Radiofrequency ablation compared with laparoscopic adrenalectomy for aldosterone-producing adenoma. *Br J Surg*. 2016;103(11):1476-1486. https://doi.org/10.1002/bjs.10219
34. Sarwar A, Brook OR, Vaidya A, Sacks AC, Sacks BA, Goldberg SN, Ahmed M, Faintuch S. Clinical Outcomes following Percutaneous Radiofrequency Ablation of Unilateral Aldosterone-Producing Adenoma: Comparison with Adrenalectomy. *J Vasc Intervent Radiol*. 2016;27(7):961-967. https://doi.org/10.1016/j.jvir.2016.03.042
35. Cano-Valderrama O, González-Nieto J, Abad-Cardiel M, Ochagavía S, Rünkle I, Méndez JV, García-Donaire JA, Cuesta-Hernández M, Armijo JE, Miguel-Novoa P, Torres AJ, Martell-Claros N. Laparoscopic adrenalectomy vs. radiofrequency ablation for the treatment of primary aldosteronism. A single center retrospective cohort analysis adjusted with propensity score. *Surg Endosc*. 2021; Apr 12. [Epub ahead of print]. https://doi.org/10.1007/s00464-021-08481-3
36. Chen J, Wu J, Zhu R, Lu L, Ma XJ. Ablation versus laparoscopic adrenalectomy for the treatment of aldosterone-producing adenoma: a meta-analysis. *Abdominal Radiol (NY)*. 2021;10.1007/s00261-020-02887-8. [Epub ahead of print]. https://doi.org/10.1007/s00261-020-02887-8
37. Donlon PT, Fallahi H, Beard WL, Shahzad A, Heflin L, Cox W, Bloomberg B, Lillich JD, Ganta CK, O'Sullivan GJ, Ruvio G, O'Shea PM, O'Halloran M, Prakash P, Dennedy MC. Using microwave thermal ablation to develop a subtotal, cortical-sparing approach to the management of primary aldosteronism. *Int J Hypertherm*. 2019;36(1):905-914. https://doi.org/10.1080/02656736.2019.1650205
38. Nunes TF, Szejnfeld D, Xavier AC, Goldman SM. Percutaneous ablation of functioning adenoma in a patient with a single adrenal gland. *BMJ Case Reports*. 2013;2013:bcr2013009692. https://doi.org/10.1136/bcr-2013-009692
39. Nishi N, Tanaka J, Minagawa A. Cushing syndrome treated by radiofrequency ablation of adrenal gland adenoma. *Japanese J Radiol*. 2012;30(3):274-276. https://doi.org/10.1007/s11604-011-0017-8
40. Lee SH, Seo DW, Oh D, Song TJ, Park DH, Lee SS, Kim MH. Cushing's syndrome managed by endoscopic ultrasound-guid-

ed radiofrequency ablation of adrenal gland adenoma. *Endoscopy*. 2017;49(suppl 01):1-2. https://doi.org/10.1055/s-0042-118165

41. Arima K, Yamakado K, Suzuki R, Matsuura H, Nakatsuka A, Takeda K, Sugimura Y. Image-guided radiofrequency ablation for adrenocortical adenoma with Cushing syndrome: outcomes after mean follow-up of 33 months. *Urology*. 2007;70(3):407-411. https://doi.org/10.1016/j.urology.2007.04.032
42. Sarma A, Shyn PB, Vivian MA, Ng JM, Tuncali K, Lorch JH, Zaheer SN, Gordon MS, Silverman SG. Single-Session CT-Guided Percutaneous Microwave Ablation of Bilateral Adrenal Gland Hyperplasia Due to Ectopic ACTH Syndrome. *CardioVasc Intervent Radiol*. 2015;38(5):1335-1338. https://doi.org/10.1007/s00270-015-1056-9
43. Zener R, Zaleski A, Van Uum SH, Gray DK, Mujoomdar A. Successful percutaneous CT-guided microwave ablation of adrenal gland for ectopic Cushing syndrome. *Clin Imag*. 2017;42:93-95. https://doi.org/10.1016/j.clinimag.2016.11.021
44. Rosiak G, Milczarek K, Konecki D, Otto M, Rowinski O, Zgliczynski W. Percutaneous Bilateral Adrenal Radiofrequency Ablation in Severe Adrenocorticotropic Hormone-dependent Cushing Syndrome. *J Clin Imag Scie*. 2020;10:60. https://doi.org/10.25259/JCIS_98_2020
45. Zhang W, Shi YB, Zhuang ZX, Wang JP, Sun LJ, Fu YF. Computed Tomography-guided Cryoablation for Adrenal Pheochromocytoma: Safety and Clinical Effectiveness. *Surg Laparosc Endosc Percutan Techniq*. 2019;29(5):409-412. https://doi.org/10.1097/SLE.0000000000000677
46. Kako Y, Ueki R, Yamamoto S, Takaki H, Aoki Y, Yokoyama O, Yamakado K. Adrenal pheochromocytoma treated by combination of adrenal arterial embolization and radiofrequency ablation. *Clin Case Reports*. 2021;9(3):1261-1265. https://doi.org/10.1002/ccr3.3745
47. Frenk NE, Sebastianes F, Lerario AM, Fragoso MC, Mendonca BB, Menezes MR. Long-term Results after CT-Guided Percutaneous Ethanol Ablation for the Treatment of Hyperfunctioning Adrenal Disorders. *Clinics (Sao Paulo)*. 2016;71(10):600-605. https://doi.org/10.6061/clinics/2016(10)08
48. Welch BT, Callstrom MR, Carpenter PC, Wass CT, Welch TL, Boorjian SA, Nichols DA, Thompson GB, Lohse CM, Erickson D, Leibovich BC, Atwell TD. A single-institution experience in image-guided thermal ablation of adrenal gland metastases. *J Vasc Intervent Radiol*. 2014;25(4):593-598. https://doi.org/10.1016/j.jvir.2013.12.013
49. Zhou K, Pan J, Yang N, Shi HF, Cao J, Li YM, Zhang HZ, Wang KF, Chen SH. Effectiveness and safety of CT-guided percutaneous radiofrequency ablation of adrenal metastases. *Br J Radiol*. 2018;91(1085):20170607. https://doi.org/10.1259/bjr.20170607
50. Hasegawa T, Yamakado K, Nakatsuka A, Uraki J, Yamanaka T, Fujimori M, Miki M, Sasaki T, Sakuma H, Sugimura Y. Unresectable Adrenal Metastases: Clinical Outcomes of Radiofrequency Ablation. *Radiology*. 2015;277(2):584-593. https://doi.org/10.1148/radiol.2015142029
51. Huang J, Xie X, Lin J, Wang W, Zhang X, Liu M, Li X, Huang G, Liu B, Xie X. Percutaneous radiofrequency ablation of adrenal metastases from hepatocellular carcinoma: a single-center experience. *Cancer Imag*. 2019;19(1):44. https://doi.org/10.1186/s40644-019-0231-7
52. Lyu N, Kong Y, Pan T, Mu L, Sun X, Li S, Deng H, Lai J, Zhao M. Survival benefits of computed tomography-guided thermal ablation for adrenal metastases from hepatocellular carcinoma. *Int J Hypertherm*. 2019;36(1):1003-1011. https://doi.org/10.1080/02656736.2019.1663279
53. Yuan H, Liu F, Li X, Guan Y, Wang M. Clinical efficacy of chemoembolization with simultaneous radiofrequency ablation for treatment of adrenal metastases from hepatocellular carcinoma. *Cancer Imag*. 2018;18(1):24. https://doi.org/10.1186/s40644-018-0157-5
54. Mouracade P, Dettloff H, Schneider M, Debras B, Jung JL. Radio-frequency ablation of solitary adrenal gland metastasis from renal cell carcinoma. *Urology*. 2009;74(6):1341-1343. https://doi.org/10.1016/j.urology.2009.06.058
55. Liu B, Mo C, Wang W, Ye J, Jiang C, Xie X, Huang J, Huang G, Long H, Xie X. Treatment outcomes of percutaneous radiofrequency ablation versus adrenalectomy for adrenal metastases: a retrospective comparative study. *J Endocrinol Investig*. 2020;43(9):1249-1257. https://doi.org/10.1007/s40618-020-01212-w
56. Wang Y, Liang P, Yu X, Cheng Z, Yu J, Dong J. Ultrasound-guided percutaneous microwave ablation of adrenal metastasis: preliminary results. *Int J Hypertherm*. 2009;25(6):455-461. https://doi.org/10.1080/02656730903066608
57. Li X, Fan W, Zhang L, Zhao M, Huang Z, Li W, Gu Y, Gao F, Huang J, Li C, Zhang F, Wu P. CT-guided percutaneous microwave ablation of adrenal malignant carcinoma: preliminary results. *Cancer*. 2011;117(22):5182-5188. https://doi.org/10.1002/cncr.26128
58. Men M, Ye X, Fan W, Zhang K, Bi J, Yang X, Zheng A, Huang G, Wei Z. Short-Term Outcomes and Safety of Computed Tomography-Guided Percutaneous Microwave Ablation of Solitary Adrenal Metastasis from Lung Cancer: A Multi-Center Retrospective Study. *Korean J Radiol*. 2016;17(6):864-873. https://doi.org/10.3348/kjr.2016.17.6.864
59. Gao Y, Zheng L, Liang P, Cheng Z, Han Z, Tan SL, Yu X. Evaluating the efficacy and safety of ultrasound-guided percutaneous microwave ablation for the treatment of adrenal metastasis. *J Cancer Res Ther*. 2020;16(5):1088-1092. https://doi.org/10.4103/jcrt.JCRT_1119_19
60. Wu S, Li X, Yu J, Yu X, Cheng Z, Liu F, Han Z, Duan S, Liang P. Ultrasound-guided percutaneous microwave ablation assisted by a three-dimensional visualization preoperative treatment planning system for larger adrenal metastasis (D ⩾4 cm): Preliminary results. *J Cancer Res Ther*. 2019;15(7):1477-1483. https://doi.org/10.4103/jcrt.JCRT_39_19
61. Zhang W, Sun LJ, Xu J, Fu YF, Zhuang ZX. Computed tomography-guided cryoablation for adrenal metastases: local control and survival. *Medicine (Baltimore)*. 2018;97(51):e13885. https://doi.org/10.1097/MD.0000000000013885
62. Aoun HD, Littrup PJ, Nahab B, Rizk M, Prus M, Samantray J, Weaver D, Vaishampayan U, Pontes E. Percutaneous cryoablation of adrenal metastases: technical feasibility and safety. *Abdominal Radiol (New York)*. 2021;10.1007/s00261-020-02848-1. [Epub ahead of print]. https://doi.org/10.1007/s00261-020-02848-=1
63. Frenk NE, Daye D, Tuncali K, Arellano RS, Shyn PB, Silverman SG, Fintelmann FJ, Uppot RN. Local Control and Survival after Image-Guided Percutaneous Ablation of Adrenal Metastases. *J Vasc Intervent Radiol*. 2018;29(2):276-284. https://doi.org/10.1016/j.jvir.2017.07.026
64. Botsa EI, Thanou IL, Papatheodoropoulou AT, Thanos LI. Thermal Ablation in the Management of Adrenal Metastasis Originating from Non-small Cell Lung Cancer: A 5-year Single-center Experience. *Chinese Med J*. 2017;130(17):2027-2032. https://doi.org/10.4103/0366-6999.210496
65. Pan S, Baal JD, Chen WC, Baal U, Pai JS, Baal JH, Zagoria R. Image-Guided Percutaneous Ablation of Adrenal Metastases: A Meta-Analysis of Efficacy and Safety. *J Vasc Intervent Radiol*. 2021;32(4):527-535.e1. https://doi.org/10.1016/j.jvir.2020.12.010

Поступила 03.06.2021
Received 03.06.2021
Принята к печати 18.10.2021
Accepted 18.10.2021

Эндоскопическая хирургия
2021, т. 27, №6, с. 56–63
https://doi.org/10.17116/endoskop20212706156

Endoscopic Surgery =
Endoskopicheskaya khirurgiya 2021, vol. 27, no 6, pp. 56–63
https://doi.org/10.17116/endoskop20212706156

Место робота в оперативной гинекологии

© Г.Г. ГАБУЗОВ[1], Г.В. САВРАСОВ[1], А.Л. СААКОВА[2]

[1]ФГБОУ ВО «Московский государственный технический университет им. Н.Э. Баумана (Национальный исследовательский университет)», Москва, Россия;
[2]МУ «Больница Центросоюза Российской Федерации», Москва, Россия

Резюме

Рассмотрены основные преимущества робот-ассистированной хирургии перед традиционными методиками выполнения оперативных вмешательств с точек зрения пациента, хирурга и его адаптивных реакций, клиники и государства. Приведены данные литературы о количестве используемых в мире хирургических роботизированных систем, о количестве выполняемых с их помощью операций, особенностях развития робот-ассистированной хирургии в России, а также прогнозы развития рынка хирургической робототехники. Представлен краткий обзор трех хирургических роботизированных систем, доступных на мировом рынке медицинских изделий: da Vinci Si, Senhance, Versius. Описаны их основные функциональные преимущества для минимально-инвазивных операций, в том числе гинекологических. Представлен краткий обзор опубликованных результатов успешного использования перечисленных хирургических роботизированных систем в оперативной гинекологической практике клиник мира.

Ключевые слова: *эндохирургия, робот-ассистированная операция, хирургическая робототехника, оперативная гинекология, гистерэктомия.*

ИНФОРМАЦИЯ ОБ АВТОРАХ:
Габузов Г.Г. — https://orcid.org/0000-0003-1511-3692
Саврасов Г.В. — https://orcid.org/0000-0002-0138-4718
Саакова А.Л. — https://orcid.org/0000-0001-8681-810X
Автор, ответственный за переписку: Саакова А.Л. — e-mail: anya.saakova@mail.ru

КАК ЦИТИРОВАТЬ:
Габузов Г.Г., Саврасов Г.В., Саакова А.Л. Место робота в оперативной гинекологии. *Эндоскопическая хирургия.* 2021;27(6):56–63. https://doi.org/10.17116/endoskop20212706156

The place of the robot in operative gynecology

© G.G. GABUZOV[1], G.V. SAVRASOV[1], A.L. SAAKOVA[2]

[1]Bauman Moscow State Technical University, Moscow, Russia;
[2]Tsentrsoyuz Hospital of the Russian Federation, Moscow, Russia

Abstract

The main advantages of robotic-assisted surgery over traditional methods of performing surgical interventions from the point of view of the patient, the surgeon and his adaptive responses, the clinic and the state are considered. The literature data on the number of surgical robotic systems used in the world, on the number of operations performed with their help, features of the development of robotic-assisted surgery in Russia, forecasts of the development of the surgical robotics market are presented. A brief overview of three surgical robotic systems available in the global medical device market is presented: da Vinci Si, Senhance, Versius. Their main functional advantages for minimally invasive operations, including gynecological ones, are described. A brief review of the published results of the successful use of the listed surgical robotic systems in the operative gynecological practice of clinics around the world is presented.

Keywords: *endosurgery, robot-assisted operation, surgical robotics, operative gynecology, hysterectomy.*

INFORMATION ABOUT THE AUTHORS:
Gabuzov G.G. — https://orcid.org/0000-0003-1511-3692
Savrasov G.V. — https://orcid.org/0000-0002-0138-4718
Saakova A.L. — https://orcid.org/0000-0001-8681-810X
Corresponding author: Saakova A.L. — e-mail: anya.saakova@mail.ru

TO CITE THIS ARTICLE:
Gabuzov GG, Savrasov GV, Saakova AL. The place of the robot in operative gynecology. *Endoscopic Surgery = Endoskopicheskaya khirurgiya.* 2021;27(6):56–63. (In Russ.). https://doi.org/10.17116/endoskop20212706156

Введение

Гинекологические заболевания, в том числе онкологические, выявляются все чаще. Помимо прочего это связано с постоянно совершенствующимися диагностическими методами и технологиями. Наряду с улучшающимися возможностями диагностики развиваются средства борьбы с заболеваниями, появляются новые терапевтические и хирургические технические решения. В течение нескольких последних десятилетий в хирургии, в том числе в гинекологии, все более распространенными становятся малоинвазивные методики выполнения оперативных вмешательств, основная цель которых — улучшение результатов лечения пациентов. Наиболее значительным достижением за последние 20 лет стало развитие хирургической робототехники [1].

Робот-ассистированная хирургия как новое направление в хирургии, доказавшее высокую медицинскую эффективность, активно развивается и внедряется в клиниках мира. Государственные программы многих стран стимулируют внедрение хирургической робототехники и соответствующих технологий, создаются специальные институты и центры развития, формируется международная кооперация. В то же время робот-ассистированная хирургия смогла освоить только малую часть рынка медицинских изделий и нашла свое применение лишь в некоторых областях хирургии [2].

Почему робот?

За последние 25 лет хирургия минимального доступа (MAS — minimal access surgery) стала важным компонентом современной хирургии, при этом многие лапароскопические методы считаются обыденными [3]. Это связано с рядом преимуществ лапароскопии по сравнению с открытыми хирургическими вмешательствами, включая снижение кровопотери, меньшее количество интраоперационных осложнений, уменьшение выраженности и длительности послеоперационных болевых ощущений, более раннее выздоровление, более короткое пребывание в стационаре и улучшенный косметический эффект [3—5].

Минимизация лапароскопического доступа обеспечила значительное снижение инвазивности вмешательств при сохранении основных хирургических возможностей. При этом роботизированные технологии расширили возможности эндоскопической хирургии, преодолев недостатки традиционной лапароскопической методики, такие как ограничение движений инструментов, сложность точного наложения швов, неудобное положение хирурга и ассистентов, нестабильная и часто двумерная визуализация операционного поля [3—7].

Робот-ассистированная хирургия — это переход на следующий уровень развития лапароскопии на основе новых принципов дистанционного взаимодействия хирурга с пациентом. Робототехника в хирургии совершила технологическую революцию, наиболее важными достижениями которой являются следующие [8—10]:

— хирург выполняет операцию, находясь на удалении от операционного стола в эргономичном рабочем положении, позволяющем ему меньше утомляться и, как следствие, быть более сосредоточенным и внимательным;
— робот позволяет преодолеть недостатки физиологических возможностей рук хирурга: исключение тремора и масштабирование движений;
— рабочие окончания инструментов имеют 7 степеней свободы и интуитивно повторяют движения кистей рук хирурга;
— трехмерная стабильная визуализация и увеличение позволяют хирургу видеть качественное изображение операционного поля, открывая тем самым возможность эффективной работы с мелкими анатомическими структурами.

Преимущества внедрения робот-ассистированной хирургии на всех уровнях организации хирургической помощи
Advantages of the introduction of robotic-assisted surgery at all levels of the organization of surgical care

Уровень организации хирургической помощи	Преимущества внедрения робот-ассистированной хирургии
Пациент	Минимальная травма органов и кожного покрова во время операции Невысокая вероятность осложнений после операции Минимальная потеря крови Сохранение нервных пучков, крупных сосудов, отдельных органов Сохранение жизненно важных функций, что ранее было невозможно Минимальное время пребывания в стационаре и быстрое выздоровление.
Хирург	Точность управления хирургическим инструментом (ранее недоступная) Использование микроинструментов Удобный доступ к операционному полю.
Клиника	Сокращение числа послеоперационных осложнений Сокращение срока пребывания пациента в клинике, повышение оборачиваемости койки Внедрение цифровых технологий, повышение престижа и привлекательности клиники, увеличение притока пациентов.
Государство	Развитие новых цифровых технологий в здравоохранении, в том числе искусственного интеллекта Значительная экономия и оптимизация использования коечного фонда Внедрение самых передовых и эффективных технологий для лечения пациентов.

Укорочение кривой обучения позволяет большему числу хирургов выполнять сложные минимально-инвазивные операции с помощью роботизированной системы [4]. Кроме того, использование робота делает доступной минимально-инвазивную хирургию для большего числа категорий пациентов, например, с высоким индексом массы тела (ИМТ) [11, 12].

Кроме указанных достижений внедрение робот-ассистированной хирургии позволяет получить значительные преимущества на всех уровнях организации хирургической помощи **(таблица)** [13, 14].

Робот-ассистированная хирургия принята мировым хирургическим сообществом, используется во многих странах мира и активно развивается. Показатели внедрения хирургических систем da Vinci по континентам и годам представлены на **рис. 1**. Ожидания развития рынка хирургической робототехники представлены на **рис. 2**.

Известно, что робот-ассистированные операции финансово более затратны, чем лапароскопические. Несмотря на это, по мнению некоторых специалистов, при переходе на более загруженный режим использования хирургической системы робот-ассистированные операции могут составить серьезную конкуренцию лапароскопии по себестоимости [15—17].

Лапаротомический доступ для людей с высоким ИМТ считается наиболее неблагоприятным. В связи с этим при работе с такими пациентами часто выбор делается в пользу минимально-инвазивных оперативных методик. Известно, что при выполнении сложных лапароскопических операций хирург испытывает стресс и усталость, особенно когда речь идет о пациенте с экстремально высокой массой тела. Такие операции требуют от хирурга больших физических затрат и связаны с рядом других сложностей.

Исследователи занимаются поиском оптимального хирургического доступа с точки зрения физического и эмоционального состояния хирурга. В имеющихся исследованиях сравниваются гистерэктомии, выполненные традиционным лапароскопическим методом, и робот-ассистированные гистерэктомии. Известно, что стрессовое состояние появляется при внешних условиях, к которым организм человека не адаптирован. Для оценки адаптивной реакции хирурга до, во время и после операций проводились измерения пульса, артериального давления, регистрировалась электрическая активность сердца [18].

Результаты исследований свидетельствуют, что сердечно-сосудистая система хирурга при выполнении робот-ассистированной операции находится в более комфортном состоянии, такая операция менее стрессовая по сравнению с лапароскопической операцией. Подтверждено, что использование роботизированной системы значительно снижает физическую нагрузку. При проведении робот-ассистированных операций адаптивная система хирурга находится в более комфортных условиях, а восстановление энергозатрат организма после операции происходит быстрее [18].

Робот-ассистированная гинекология: современные возможности

Робот-ассистированные операции внедрены в гинекологическую практику относительно недавно, в 2005 г. Это произошло после разрешения Управления США по контролю за качеством пищевых продуктов и лекарственных препаратов (Food and

Рис. 1. **Показатели внедрения роботов da Vinci по континентам и годам [2].**
Fig. 1. **Da Vinci robot adoption rates by continent and year [2].**

Drug Administration, FDA) на использование в оперативной гинекологии хирургической системы da Vinci (Intuitive Surgical, Inc., США; **рис. 3)** [1].

По данным Конгресса Европейского общества роботических хирургов-гинекологов (SERGS), количество полостных операций в онкогинекологии по мере внедрения робот-ассистированной хирургии стало стремительно сокращаться, в то время как количество робот-ассистированных операций начало расти **(рис. 4)** [1].

В России робот-ассистированная хирургия развивается прежде всего в области урологии, гинеколо-

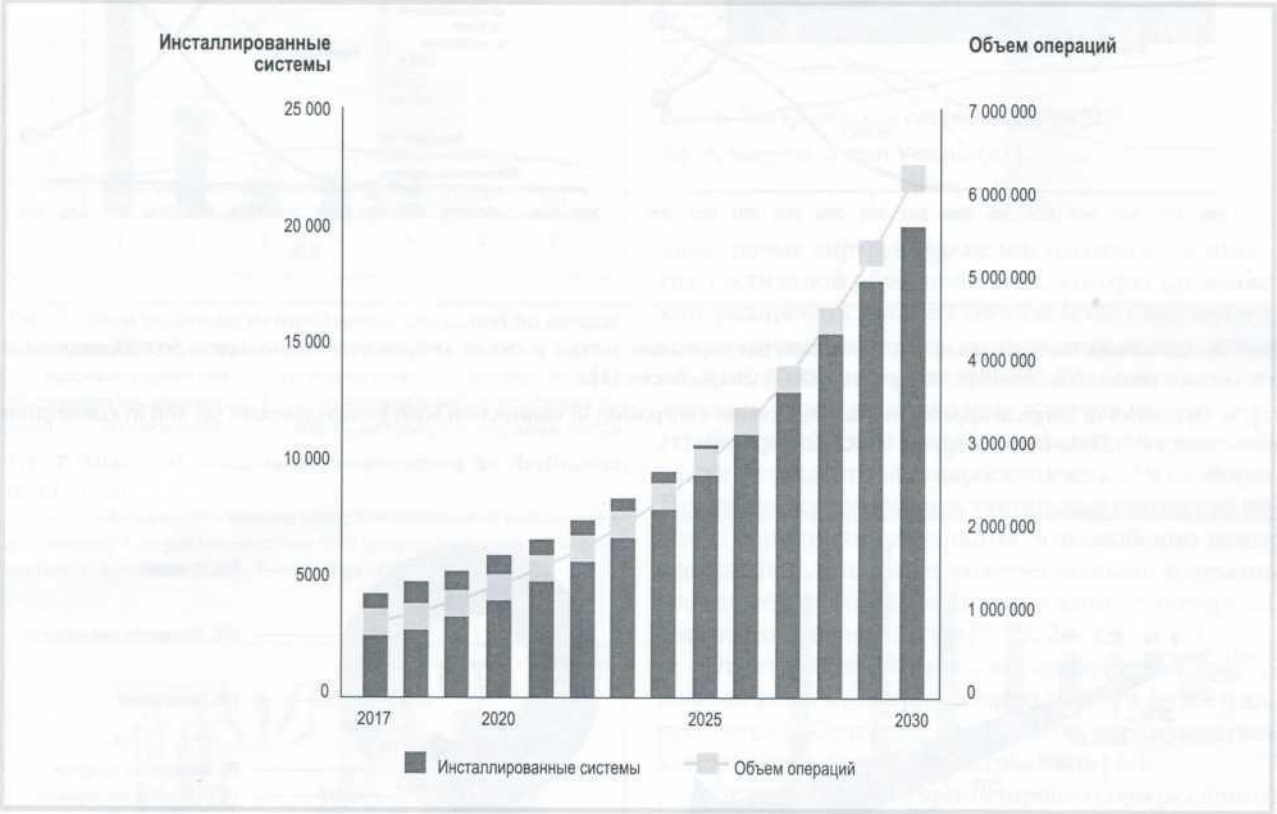

Рис. 2. **Ожидания развития рынка хирургической робототехники [2].**
Fig. 2. **Waiting for the development of the surgical robotics market [2]**



Рис. 3. **Хирургическая система da Vinci Si [19].**
Fig. 3. **Surgical system da Vinci Si [19].**

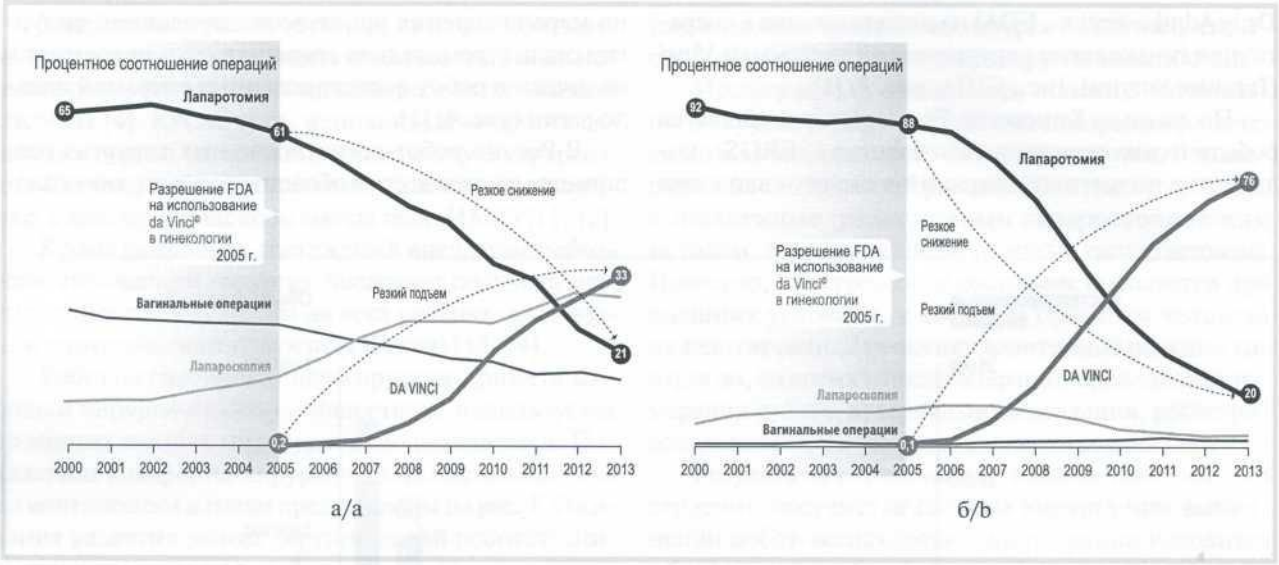

Рис. 4. **Динамика оперативных доступов при экстирпации матки в связи доброкачественными заболеваниями (а) и в связи с раком (б). Данные Конгресса SERGS 2014, Эссен [1].**

Fig. 4. **Dynamics of surgical approaches during uterine extirpation in connection with benign diseases (a) and in connection with cancer (b). Data from Congress SERGS 2014, Essen [1].**

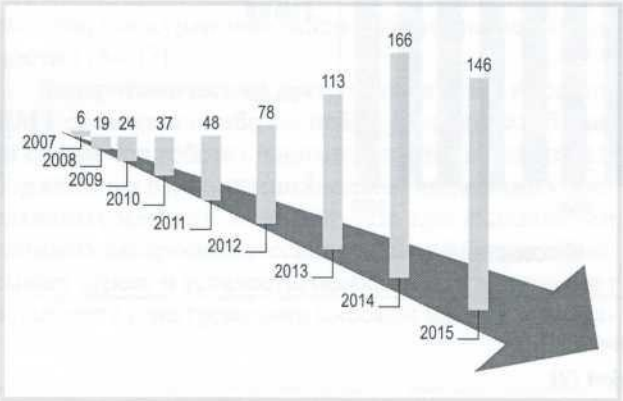

Рис. 5. **Динамика роста числа робот-ассистированных операций в гинекологии в России (2007—2015 гг.) [1].**

Fig. 5. **Growth dynamics of the number of robotic-assisted operations in gynecology in Russia (2007-2015) [1].**

Рис. 6. **Робот-ассистированные операции в МОНИИАГ (2013—2015 гг.) [21].**

МОНИИАГ — Московский областной научно-исследовательский институт акушерства и гинекологии.

Fig. 6. **Robot-assisted operations at the MRRIOG (2013—2015)**

MRRIOG- Moscow Regional Research Institute of Obstetrics and Gynecology.

гии, общей и торакальной хирургии. Динамика роста числа выполняемых робот-ассистированных гинекологических операций в России за 2007—2015 гг. представлена на **рис. 5**. В 2020 г. гинекологические операции вошли в тройку наиболее часто выполняемых робот-ассистированных операций в России **(рис. 6)**.

В список гинекологических операций, выполняемых с использованием хирургической системы da Vinci, входят сакрокольпопексия, гистерэктомия, пангистерэктомия с тазовой лимфаденэктомией, хирургическое лечение глубокого инфильтративного эндометриоза, миомэктомия, метропластика, циркляж матки. В Московском областном научно-исследовательском институте акушерства и гинекологии (МОНИИАГ) в 2013—2015 гг. выполнено 123 робот-ассистированных оперативных вмешательства **(рис. 7)** [21].

До 2016 г. сообщения и клинические исследования, связанные с роботизированной хирургий, почти всегда были связаны с системой da Vinci. В дальнейшем на рынок стали выходить другие роботизированные системы, и теперь термин «робот-ассистированная хирургия» больше не может быть применен только к операциям, выполняемым с использованием da Vinci [22].

Одной из первых после системы da Vinci на рынок вышла хирургическая система Senhance (TransEnterix Surgical Inc., США) **(рис. 8)**. Эта система создавалась с целью преодолеть недостатки робот-ассисти-

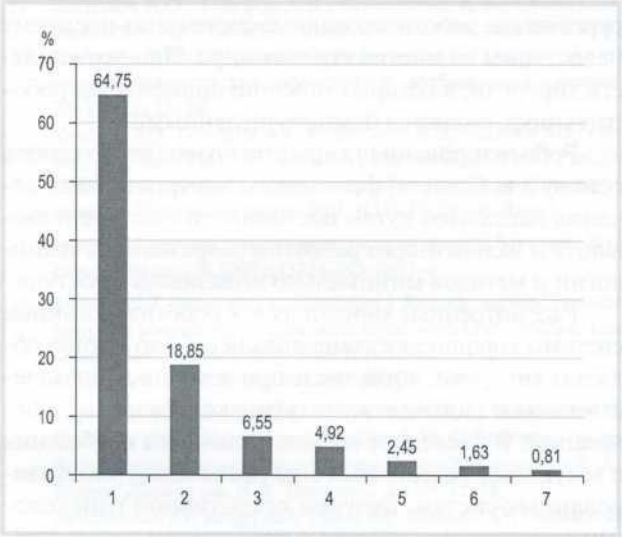

Рис. 7. **Доли робот-ассистированных операций по направлениям в 2020 г. [20].**

1 — сакрокольпопексия; 2 — гистерэктомия; 3 — лечение инфильтративного эндометриоза; 4 — пангистерэктомия с лимфодиссекцией; 5 — миомэктомия; 6 — метропластика; 7 — циркляж матки.

Fig. 7. **Shares of robot-assisted operations by destination in 2020 [20].**

1 — sacrocolpopexy; 2 — hysterectomy; 3 — treatment of infiltrative endometriosis; 4 — panhysterectomy with lymphadenectomy; 5 — myomectomy; 6 — metroplasty; 7 — circlage of the uterus.

Рис. 8. **Хирургическая система Senhance [22].**

Fig. 8. **Surgical system Senhance [22].**

рованной хирургии da Vinci, в числе которых высокая стоимость и увеличенное время выполнения операции [23].

Некоторые специалисты, говоря о системе Senhance, называют ее использование цифровой лапароскопией. Это связано с тем, что эта система наиболее близка к традиционной лапароскопии как с медицинской, так и с технической точек зрения, что позволяет воссоздать стандартную лапароскопическую методику с преимуществами роботизированных манипуляторов [23].

В системе Senhance впервые используются автоматическое управление камерой, основанное на распознавании направления взгляда хирурга, 3- и 5-миллиметровые хирургические инструменты, технология тактильной обратной связи, которая позволяет контролировать усилие взаимодействия инструментов с тканями пациента, снижая риск повреждений внутренних органов. Инструменты небольшого стандартного диаметра позволяют в случае необходимости быстро перейти от робот-ассистированной операции к стандартной лапароскопической и наоборот. По мнению специалистов, тактильные ощущения полезно дополняют визуальные, что особенно важно при работе с тонкими и чувствительными к механическим воздействиям анатомическими структурами, например, в гинекологии [7, 22, 24, 25].

Рис. 9. **Хирургическая система Versius [27].**

Fig. 9. **Surgical system Versius [27].**

Отдельно специалисты выделяют прямой визуальный контакт оперирующего хирурга со всей хирургической бригадой. Это является преимуществом консоли управления открытого типа [22].

Система Senhance протестирована при различных патологиях как доброкачественных, так и злокачественных, и показала лучшие результаты по сравнению с традиционной лапароскопией. Благодаря инновационным технологиям она успешно используется в гинекологической хирургии в клиниках мира [23, 26]. В литературе описаны результаты выполнения таких операций, как гистерэктомия и энуклеация кист яичников [7, 23].

В качестве альтернативы da Vinci можно рассматривать новую роботизированную систему Versius (CMR Surgical, Великобритания) **(рис. 9)**.

Versius разработан в соответствии с рекомендациями IDEAL (идея, разработка, исследование, оценка, долгосрочное исследование) в области хирургических исследований [28, 29].

Манипуляторы хирургической системы Versius представляют собой имитацию совокупности сочленений руки человека, на их концевые сегменты устанавливаются артикуляционные хирургические 5-миллиметровые инструменты [30]. Помимо многих преимуществ, общих с рассмотренными ранее хирургическими роботизированными системами, можно выделить компактность и высокую мобильность всех элементов системы Versius.

Несколькими клиниками из разных стран мира опубликованы первые результаты успешного и эффективного использования системы Versius в разных направлениях минимально-инвазивной хирургии при выполнении операций разной степени сложности [30—32].

При проведении доклинических и клинических испытаний эксперты уделяли большое внимание подтверждению возможности выполнять различные гинекологические операции с использованием Versius. Согласно данным литературы успешно были выполнены такие операции, как тотальная гистерэктомия, удаление маточных труб, овариэктомия, реканализация маточных труб, цистэктомия яичников, сальпингоофорэктомия, кольпосуспензия по Берчу, восстановление паравагинальной стенки, сакрокольпопексия и сакрогистеропексия [30—33].

Заключение

В настоящее время эндоскопическая хирургия движется к уменьшению количества и размеров используемых хирургических инструментов. Рассмотренные хирургические роботизированные системы по-прежнему недоступны во многих странах мира. При этом области хирургии, в которых успешно применяется робототехника, остаются немногочисленными.

Роботизированная хирургия позволяет создавать основу для более эффективного хирургического лечения пациентов путем постоянного совершенствования и дальнейшего развития современных технологий и методов минимально инвазивного доступа.

Рассмотренные хирургические роботизированные системы хорошо зарекомендовали себя во многих областях хирургии, в том числе при лечении доброкачественных и злокачественных гинекологических заболеваний. В последнее время появляются сообщения о ведущихся разработках еще нескольких роботизированных систем. Будущее оперативной гинекологии определенно связано с появлением новых универсальных и узкоспециализированных робот-ассистированных технологий.

Авторы заявляют об отсутствии конфликта интересов.
The authors declare no conflicts of interest.

ЛИТЕРАТУРА/REFERENCES

1. Попов А.А., Атрошенко К.В., Мананникова Т.Н., Федоров А.А., Коваль А.А., Тюрина С.С., Ашурова Г.З., Зинган Ш.И. Место робот-ассистированной лапароскопии в оперативной гинекологии. *Акушерство и гинекология Санкт-Петербурга*. 2017;2:65-69.
Popov AA, Atroshenko KV, Manannikova TN, Fedorov AA, Koval AA, Tyurina SS, Ashurova GZ, Zingan SI. Robotic surgery in gynecology. *Akusherstvo i ginekologiya Sankt-Peterburga*. 2017;2:65-69. (In Russ.).
2. Шептунов С.А., Васильев А.О., Колонтарев К.Б., Нахушев Р.С., Пушкарь Д.Ю. Роботохирургия — цифровая технология, спасающая жизни. *Здоровье мегаполиса*. 2020;1(1):60-71.
Sheptunov S.A., Vasiliev A.O., Kolontarev K.B., Nakhushev R.S., Pushkar D.Yu. Robotic surgery — digital technology that saves lives. *Zdorov'e megapolisa*. 2020;1(1):60-71. (In Russ.).
3. Powell F, Khaund A. Laparoscopy and laparoscopic surgery. *Obstet, Gynaecol Reprod Med*. 2016;26:297-303.
https://doi.org/10.1016/j.ogrm.2016.07.004
4. Lawrie TA, Liu H, Lu D, Dowswell T, Song H, Wang L, Shi G. Robot-assisted surgery in gynaecology. *Cochrane Database Syst Rev*. 2019.
https://doi.org/10.1002/14651858.CD011422.pub2
5. Lee J, Asher V, Nair A, White V, Brocklehurst C, Traves M, Bali A. Comparing the experience of enhanced recovery programme for gynaecological patients undergoing laparoscopic versus open gynaecological surgery: a prospective study. *Perioperative Med*. 2018;7:15.
https://doi.org/10.1186/s13741-018-0096-5
6. Claerhout F, Verguts J, Werbrouck E, Veldman J, Lewi P, Deprest J. Analysis of the learning process for laparoscopic sacrocolpopexy: identification of challenging steps. *Int Urogynecol J*. 2014;25:1185-1191.
https://doi.org/10.1007/s00192-014-2412-z
7. Gueli Alletti S, Perrone E, Cianci S, Rossitto C, Monterossi G, Bernardini F, Scambia G. 3 mm Senhance robotic hysterectomy: a step towards future perspectives. *J Robotic Surg*. 2018;12:575-577.
https://doi.org/10.1007/s11701-018-0778-5
8. Савальджи Р., Эллис Г. *Клиническая анатомия для хирургов, выполняющих лапароскопические и торакоскопические операции*. М.: Медицина; 2016.
Savalgi R, Ellis G. *Clinical anatomy for surgeons performing laparoscopic and thoracoscopic operations*. M.: Meditsna; 2016. (In Russ.).
9. Bouquet de Joliniere J, Librino A, Dubuisson J-B, Khomsi F, Ben Ali N, Fadhlaoui A, Ayoubi J M, Feki A. *Robotic surgery in gynecology*. Frontiers in Surgery 3: eCollection 2016.
https://doi.org/10.3389/fsurg.2016.00026
10. Orady M, Hrynewych A, Nawfal AK, Wegienka G. Comparison of roboticassisted hysterectomy to other minimally invasive approaches. *JSLS: J Society Laparoendoscop Surg*. 2012;16:542.
https://doi.org/10.4293/108680812X13462882736899
11. Corrado G, Mereu L, Bogliolo S, Cela V, Gardella B, Sperduti I, Certilli C, Pellegrini A, Posar G, Zampa A, Tateo S, Gadducci A, Spinillo A, Vizza E. Comparison between single-site and multiport robot-assisted hysterectomy in obese patients with endometrial cancer: an Italian multi-institutional study. The international journal of medical robotics + computer assisted surgery: MRCAS: 2019;e2066.
https://doi.org/10.1002/rcs.2066
12. Buderath P, Aktas B, Heubner M, Kimmig R. Robot-assisted hysterectomy: a critical evaluation. *Robot Surg Res Rev*. 2015;2:51-58.
https://doi.org/10.2147/RSRR.S50267
13. Пушкарь Д.Ю., Говоров А.В., Колонтарев К.Б. Робот-ассистированная хирургия. *Вестн Рос академии наук*. 2019;89(5):466-469.
Pushkar DYu, Govorov AV, Kolontarev KB. Robot-assisted surgery. *Vestnik Rossiiskoi akademii nauk*. 2019;89(5):466-469. (In Russ.).
https://doi.org/10.31857/S0869-5873895466-469

14. Васильев А.О., Говоров А.В., Колонтарев К.Б., Сухих С.О., Окишев А.В., Ким Ю.А., Ширяев А.А., Вишневская Ю.Г., Пушкарь Д.Ю. Современные роботические технологии в лечении урологических заболеваний. *Медицинский алфавит*. 2017;3(33):25-28.
Vasilyev AO, Govorov AV, Kolontarev KB, Sukhikh SO, Okishev AV, Kim YuA, Shiryaev AA, Vishnevskaya YuG, Pushkar DYu. Modern robotic technologies in the treatment of urological diseases. *Meditsinskii alfavit*. 2017;3(33):25-28. (In Russ.).

15. Istre O. Minimally invasive gynecological surgery. Springer; 2014. https://doi.org/10.1007/s13224-015-0691-z

16. Schuessler Z, Schuessler H, Strohaber J. Robotic-assisted hysterectomy in a community hospital after seven years of experience. *Laparosc, Endosc Robotic Surg*. 2018;1(2):42-45. https://doi.org/10.1016/j.lers.2018.07.001

17. Берелавичус С.В., Кригер А.Г., Титова Н.Л., Смирнов А.В., Поляков И.С., Калдаров А.Р., Сон А.И. Себестоимость робот-ассистированных и лапароскопических операций. *Хирургия. Журнал им. Н.И. Пирогова*. 2015;4:31-34.
Berelavichus SV, Kriger AG, Titova NL, Smirnov AV, Polyakov IS, Kaldarov AR, Son AI. Cost of robot-assisted and laparoscopic operations. *Khirurgiya. Zhurnal im. N.I. Pirogova*. 2015;4:31-34. (In Russ.).
https://doi.org/10.17116/hirurgia2015431-34

18. Rebeles SA, Muntz HG, Wieneke-Broghammer C, Vason ES, McGonigle KF. Robot-assisted total laparoscopic hysterectomy in obese and morbidly obese women. *J Robotic Surg*. 2009;3:141. https://doi.org/10.1007/s11701-009-0149-3

19. Da Vinci sets new standards for surgical precision [Electronic resource]. Date of access: 25.02.21. https://elvation.de/en/da-vinci-systeme/

20. Робот да Винчи в России. Да Винчи в цифрах [Электронный ресурс]. Дата обращения: 25.02.21.
Da Vinci robot in Russia. Da Vinci in figures. Date of access: 25.02.21. (In Russ.).
https://robot-davinci.ru/zapisi/robot-da-vinchi-v-rossii

21. Попов А.А., Атрошенко К.В., Слободянюк Б.А., Ашурова Г.З., Зинган Ш.И. Роботохирургия в гинекологии. *Кубанский научный медицинский вестник*. 2016;1:116-120.
Popov AA, Atroshenko KV, Slobodyanuyk BA, Ashurova GZ, Zingan SI. Robotic surgery in gynecology. *Kubanskii nauchnyi meditsinskii vestnik*. 2016;1:116-120. (In Russ.).

22. Stephan D, Salzer H, Willeke F. First Experiences with the New Senhance Telerobotic System in Visceral Surgery. *Visceral Med*. 2018;34(1):31-36. https://doi.org/10.1159/000486111

23. Cianci S, Rossitto C, Perrone E, Alletti SG. Senhance robotic platform for ovarian borderline tumor treatment: minimally invasive robotic approach for conservative adnexal surgery. *Gynecol Pelvic Med*. 2020;3:27. https://doi.org/10.21037/gpm-20-27

24. Fanfani F, Monterossi G, Fagotti A, Rossitto C, Gueli Alletti S, Costantini B, Gallotta V, Selvaggi L, Restaino S, Scambia G. The new robotic TELELAP ALF-X in gynecological surgery: single-center experience. *Surg Endosc*. 2016;30(1):215-221. https://doi.org/10.1007/s00464-015-4187-9

25. Gueli Alletti S, Rossitto C, Cianci S, Perrone E, Pizzacalla S, Monterossi G, Vizzielli G, Gidaro S, Scambia G. The Senhance™ surgical robotic system («Senhance») for total hysterectomy in obese patients: a pilot study. *J Robot Surg*. 2018;12:229-234. https://doi.org/10.1007/s11701-017-0718-9

26. Rossitto C, Gueli Alletti S, Perrone E, Monterossi G, Scambia G: Treatment of gynecological disease in obese patients: with role for telelap ALF-X platform? *J Robot Surg*. 2017;11:95-96. https://doi.org/10.1007/s11701-016-0594-8

27. CMR Surgical rolls out modular surgery robot to NHS hospitals [Electronic resource]. Date of access: 25.02.21. https://www.fiercebiotech.com/medtech/cmr-surgical-rolls-out-modular-surgery-robot-to-nhs-hospitals

28. McCulloch P, Altman DG, Campbell WB, Flum DR, Glasziou P, Marshall JC, Nicholl J. No surgical innovation without evaluation: the IDEAL recommendations. *Lancet*. 2009;374(9695):1105-1112. https://doi.org/10.1016/S0140-6736(09)61116-8

29. Sedrakyan A, Campbell B, Merino JG, Kuntz R, Hirst A, McCulloch P. IDEAL-D: a rational framework for evaluating and regulating the use of medical devices. *BMJ*. 2016. https://doi.org/10.1136/bmj.i2372

30. Carey M, Bali A, Pandeva I, Pradhan A, Slack M. Preclinical evaluation of a new robot-assisted surgical system for use in gynecology minimal access surgery. *Gynecol Surg*. 2020;17:2. https://doi.org/10.1186/s10397-020-01069-0

31. Kelkar D, Borse MA, Godbole GP, Kurlekar U, Dinneen E, Stevens L, Slack M. First-in-human clinical trial of a new robot-assisted surgical system for total laparoscopic hysterectomy. *Am J Obstet Gynecol*. 2020;222(3):800-801. https://doi.org/10.1016/j.ajog.2019.12.083

32. Kelkar D, Borse MA, Godbole GP, Kurlekar U, Slack M. Interim safety analysis of the first-in-human clinical trial of the Versius surgical system, a new robot-assisted device for use in minimal access surgery. *Surg Endosc*. 2020:5193-5202. https://doi.org/10.1007/s00464-020-08014-4

33. Prodromidou A, Spartalis E, Tsourouflis G, Dimitroulis D, Nikiteas N. Robotic versus laparoendoscopic single-site hysterectomy: a systematic review and meta-analysis. *J Robot Surg*. 2020;679-686. https://doi.org/10.1007/s11701-020-01042-1

Поступила 07.06.2021
Received 07.06.2021
Принята к печати 29.09.2021
Accepted 29.09.2021

Эндоскопическая хирургия
2021, т. 27, №6, с. 64–65
https://doi.org/10.17116/endoskop20212706164

Endoscopic Surgery =
Endoskopicheskaya khirurgiya 2021, vol. 27, no 6, pp. 64–65
https://doi.org/10.17116/endoskop20212706164

Профессор Андрей Андреевич Гуляев (к 70-летию со дня рождения)

Professor Andrei Andreevich Gulyaev (to the 70th anniversary of birth)



22.12.21 года исполнилось 70 лет заслуженному врачу Российской Федерации профессору Андрею Андреевичу Гуляеву.

А.А. Гуляев родился в Москве в семье врачей. Представляет медицинскую династию, насчитывающую более 20 врачей разных специальностей. В 1969 г. он поступил во 2-й Московский медицинский институт им. Н.И. Пирогова, после окончания которого в 1975 г. продолжил обучение в клинической ординатуре на кафедре общей хирургии (1977), а затем в аспирантуре на кафедре оперативной хирургии и топографической анатомии (1980) того же института. Андрей Андреевич — кандидат медицинских наук (1981), доцент (1990), доктор медицинских наук (1996), профессор по кафедре хирургии (1998). В 1992 г. Андрею Андреевичу присвоена высшая квалификационная категория по хирургии.

С 1980 по 1993 г. А.А. Гуляев работал во 2-м Московском медицинском институте им. Н.И. Пирогова (с 2011 г. — Российский национальный исследовательский медицинский университет им. Н.И. Пирогова) сначала ассистентом, затем в 1986 г. — заведующим учебной частью, в 1989 г. — доцентом кафедры экспериментальной и клинической хирургии медико-биологического факультета.

В 1993 г. в порядке служебного перевода он перешел на работу в НИИ СП им. Н.В. Склифосовского в должности руководителя организованной Лаборатории новых хирургических технологий. Основным научно-клиническим направлением лаборатории становятся разработка и внедрение методов эндоскопической хирургии при неотложных состояниях. Разрабатывая, усовершенствуя и внедряя методы эндохирургии в практическую работу отделений института, А.А. Гуляев проявил талант организатора, клинициста, оператора, педагога.

Благодаря энтузиазму А.А. Гуляева, слаженной работе Лаборатории новых хирургических технологий и клинических подразделений института многие видеолапароскопические операции (холецистэктомия, аппендэктомия, ушивание перфоративных гастроэзофагеальных язв, тубэктомия при внематочной беременности) внедрены в работу НИИ СП им. Н.В. Склифосовского и ведущих хирургических отделений Москвы. Это позволило значительно сократить сроки пребывания больных в стационаре, снизить летальность при ургентных хирургических заболеваниях более чем в 2 раза, уменьшить количество послеоперационных осложнений, существенно сократить сроки послеоперационной реабилитации и значительно улучшить качество жизни пациентов. В состав дежурной хирургической бригады института включен хирург, специализирующийся на выполнении лапароскопических операций.

В последующие годы в работу хирургических отделений института внедрены методы лапароскопической хирургии при открытой и закрытой травме живота, ущемленных вентральных грыжах, опухолях толстой кишки и желудка. С 2018 г. после реорганизации института и слияния ряда отделений А.А. Гуляев работает в должности главного научного сотрудника

отделения неотложной хирургии, эндоскопии и интенсивной терапии.

Научную и лечебную работу А.А. Гуляев постоянно совмещает с педагогической. С 1997 г. он работал по совместительству профессором кафедры хирургии №1 РМАПО, участвовал в создании курса эндоскопической хирургии. С 2005 г. он — профессор кафедры неотложной и общей хирургии РМАНПО. В 2021 г. А.А. Гуляев возглавил кафедру хирургии и эндоскопии Пензенского института усовершенствования врачей (ПИУВ, филиал РМАНПО). Проводит обучение эндохирургии на рабочем месте врачей из различных регионов РФ и стран СНГ, организует циклы практических занятий и лекции по эндохирургии для клинических ординаторов. Андрей Андреевич подготовил 7 кандидатов медицинских наук. Он является автором более 380 научных работ, регулярно выступает с научными докладами на медицинских съездах, конгрессах, конференциях.

С 1995 г. А.А. Гуляев бессменно является ученым секретарем диссертационного совета по защите докторских и кандидатских диссертаций при НИИ СП им. Н.В. Склифосовского.

А.А. Гуляев — член правления Российского общества эндоскопической хирургии, член Европейского общества эндоскопической хирургии, член Российского общества хирургов, член общества хирургов Москвы и Московской области, Общества врачей неотложной медицины, действительный член Академии медико-технических наук. В 2013 г. А.А. Гуляеву присвоено почетное звание «Заслуженный врач Российской Федерации», он награжден медалью «В память 850-летия Москвы».

Редколлегия журнала «Эндоскопическая хирургия» от всей души поздравляет Андрея Андреевича с юбилеем, желает творческого долголетия, благополучия и крепкого здоровья.

Читайте в следующем номере:

- Опыт эндоскопической клапанной бронхоблокации при лечении осложнений после пневмонии, вызванной COVID-19
- Эндоскопическое эндоназальное удаление амелобластомы верхнечелюстной пазухи
- Лапароскопически-ассистированное закрытие энтеростом у детей

Договор (публичная оферта)*

г. Москва «_____» _____ ____ г.

Общество с ограниченной ответственностью «Издательство Медиа Сфера», именуемое в дальнейшем «Издатель», в лице генерального директора Немцовой Н.В., действующей на основании устава, с одной стороны, предлагает неопределенному кругу лиц, являющимися авторами, соавторами, иными правообладателями, имеющими право распоряжаться исключительным правом на результат интеллектуальной деятельности (далее — Автор), с другой стороны, далее совместно именуемые Стороны, заключить настоящий договор (далее — Договор) о нижеследующем.

1. ПРЕДМЕТ ДОГОВОРА

1.1. Автор предоставляет Издателю права на использование авторского произведения, направленного для безвозмездной публикации в один из издаваемых Издателем журналов (далее — Статьи), в установленных Договором пределах и на определенный Договором срок.

1.2. В соответствии с п.3 ст.438 ГК РФ настоящий Договор считается заключенным Автором с Издателем с момента направления Автором Статьи для публикации в один их журналов, издаваемых Издателем, перечень которых приведен в приложении №1 к настоящему Договору.

1.3. Автор гарантирует, что он является действительным правообладателем исключительных прав на Статью, что Статья является оригинальным произведением, не публиковавшимся ранее и не предоставленным для публикации в другие печатные и/или электронные издания.

2. ПРЕДОСТАВЛЯЕМЫЕ ИЗДАТЕЛЮ ПРАВА НА ИСПОЛЬЗОВАНИЕ СТАТЬИ

2.1. По настоящему Договору Автор на безвозмездной основе предоставляет Издателю следующие права:

2.1.1. Право на воспроизведение Статьи или ее отдельных частей в любой материальной форме, в том числе на бумажных или электронных носителях в виде отдельного произведения либо в составных произведениях, в том числе в составе журналов, сборников, базах данных.

2.1.2. Право на распространение путем продажи и иного отчуждения Статьи или отдельных ее частей, воспроизведенных в соответствии с п.2.1.1. Договора.

2.1.3. Доведение Статьи и отдельных ее частей до всеобщего сведения таким образом, что любое лицо может получить доступ к произведению из любого места и в любое время по собственному выбору (доведение до всеобщего сведения).

2.1.4. Право на перевод или другую переработку Статьи и использование производного произведения в соответствии с п.2.1.1, 2.1.2., 2.1.3. Договора.

2.1.5. Право сублицензирования — предоставление прав использования Статьи и отдельных ее частей, установленные пп.2.1,1, 2.1.2, 2.1.3, 2.1.4 Договора, третьим лицам.

2.1.6. Права использование Статьи или ее отдельных частей, установленные Договором, допускаются на территории Российской Федерации и всех других государств, где осуществляется охрана авторских прав.

2.2. Права, указанные в п.2.1. Договора, предоставляются Издателю на следующих условиях:

2.2.1. На условиях исключительной лицензии, срок действия которой начинается с даты передачи Статьи для публикации и действует в течение всего срока действия исключительных прав Автора, если Статья была опубликована Издателем.

В период действия условий исключительной лицензии Автор не вправе передавать третьим лицам права на Статью, предоставленные Издателю в соответствии с п.2.1. Договора.

2.2.2. На условиях исключительной лицензии, срок действия которой начинается с даты передачи Статьи для публикации и действует в течение года, если Статья не будет опубликована Издателем.

В период действия условий исключительной лицензии Автор не вправе передавать третьим лицам права на Статью, предоставленные Издателю в соответствии с п.2.1. Договора.

После истечения срока действия условий исключительной лицензии, Издатель продолжает пользоваться правами на Статью, предоставленными п.2.1. Договора, на условиях неисключительной лицензии в течение всего срока действия исключительных прав Автора.

В период действия условий неисключительной лицензии Автор может передавать права на Статью, указанные в п.2.1. Договора, любым третьим лицам по своему усмотрению.

3. ОТВЕТСТВЕННОСТЬ СТОРОН

3.1. Стороны в случае неисполнения или ненадлежащего исполнения своих обязательств по настоящему Договору несут ответственность в соответствии с нормами действующего законодательства Российской Федерации.

4. РАЗРЕШЕНИЕ СПОРОВ

4.1. Во всем остальном, что не предусмотрено настоящим Договором, Стороны руководствуются действующим законодательством Российской Федерации.

Все споры, связанные с заключением, толкованием, исполнением и расторжением договора, будут разрешаться Сторонами путем переговоров.

4.2. При наличии неурегулированных разногласий Сторон споры разрешаются в суде по месту нахождения Издателя в соответствии с действующим законодательством Российской Федерации.

5. ЗАКЛЮЧИТЕЛЬНЫЕ ПОЛОЖЕНИЯ

5.1. В случае предъявления к Издателю требований, связанных с нарушением исключительных авторских и иных прав интеллектуальной собственности третьих лиц при создании Статьи или в связи с заключением Автором настоящего Договора, Автор обязуется:

— немедленно, после получения уведомления Издателя, принять меры к урегулированию споров с третьими лицами, при необходимости вступить в судебный процесс на стороне Издателя и предпринять все зависящие от него действия с целью исключения Издателя из числа ответчиков;

— возместить Издателю понесенные судебные расходы, расходы и убытки, вызванные применением мер обеспечения иска и исполнения судебного решения, и выплаченные третьему лицу суммы за нарушение авторских, исключительных и иных прав интеллектуальной собственности, а также иные убытки, понесенные Издателем в связи с несоблюдением Автором гарантий, предоставленных им по настоящему Договору.

5.2. В соответствии со ст. 6. ФЗ «О персональных данных» №152-ФЗ от 27 июля 2006 года в период с момента заключения настоящего Соглашения и до прекращения обязательств Сторон по настоящему Соглашению Автор выражает согласие на обработку Издателем следующих персональных данных Автора: фамилия, имя, отчество; индивидуальный номер налогоплательщика (ИНН); дата и место рождения; сведения о гражданстве; реквизиты документов, удостоверяющих личность; адреса места регистрации и фактического места жительства; адреса электронной почты; почтовый адрес с индексом; номера контактных телефонов; номера факсов; сведения о местах работы.

5.3. Издатель вправе производить обработку указанных персональных данных в целях исполнения настоящего Договора, в том числе выполнения информационно-справочного обслуживания Автора. Под обработкой персональных данных понимаются действия (операции) с персональными данными, включая сбор, систематизацию, накопление, хранение, уточнение (обновление, изменение), использование, распространение (в том числе передача третьим лицам), обезличивание, блокирование и уничтожение персональных данных.

5.4. Автор вправе отозвать согласие на обработку персональных данных, направив Издателю соответствующее уведомление в случаях, предусмотренных законодательством РФ.

Издатель: _____

_____

*Для журналов, выпускаемых издательством «Медиа Сфера», а именно: 1. Анестезиология и реаниматология; 2. Архив патологии; 3. Вестник оториноларингологии; 4. Вестник офтальмологии; 5. Вопросы курортологии, физиотерапии и лечебной физической культуры; 6. Доказательная гастроэнтерология; 7. Доказательная кардиология; 8. Журнал «Вопросы нейрохирургии» имени Н.Н. Бурденко; 9. Журнал неврологии и психиатрии им. С.С. Корсакова; 10. Кардиологический вестник; 11. Кардиология и сердечно-сосудистая хирургия; 12. Клиническая дерматология и венерология; 13. Лабораторная служба; 14. Молекулярная генетика, микробиология и вирусология; 15. Онкология. Журнал им. П.А. Герцена; 16. Оперативная хирургия и клиническая анатомия; 17. Проблемы репродукции; 18. Проблемы эндокринологии; 19. Профилактическая медицина; 20. Российская ринология; 21. Российская стоматология; 22. Российский вестник акушера-гинеколога; 23. Стоматология; 24. Судебно-медицинская экспертиза; 25. Флебология; 26. Хирургия. Журнал им. Н.И. Пирогова; 27. Эндоскопическая хирургия.

ИЗДАТЕЛЬСТВО МЕДИА СФЕРА

УВАЖАЕМЫЕ ЧИТАТЕЛИ!

Продолжается подписная кампания на 2022 год!

Годовая подписка на 2022 год:

- 2610 руб. печатная + online
- 2190 руб. только online

Подписка на первое полугодие 2022 года:

- 1305 руб. печатная + online
- 1095 руб. только online

Периодичность 6 раз в год

ПОДПИСКА В ЛЮБОМ ОТДЕЛЕНИИ СВЯЗИ ИЛИ ЧЕРЕЗ ПОДПИСНЫЕ АГЕНТСТВА

- **«Подписные издания» (каталог ФГУП «Почты России»), podpiska.pochta.ru, индекс ПМ055**
- **Агентство «Книга-Сервис», akc.ru, индекс 45335**
- **ООО «Урал-Пресс», ural-press.ru**
- **ООО «Прессинформ Сервис», presskiosk.ru**
- **ООО «Руспресса», (495) 369-11-22**

АРХИВ НОМЕРОВ, А ТАКЖЕ ПОДПИСКА НА ДРУГИЕ ЖУРНАЛЫ ИЗДАТЕЛЬСТВА: WWW. MEDIASPHERA.RU

ДЛЯ ОФОРМЛЕНИЯ РЕДАКЦИОННОЙ ПОДПИСКИ ДЛЯ ФИЗИЧЕСКОГО ЛИЦА:

1. Заполните Ф.И.О. плательщика, адрес доставки с индексом, сумму подписки.
2. Оплатите квитанцию в отделении или через онлайн-приложение вашего банка. Для автоматического заполнения реквизитов в приложении можно использовать указанный ниже QR-код.
3. Обязательно направьте подтверждение оплаты (копию квитанции/чека) на адрес **zakaz@mediasphera.ru**

Форма ПД-4

Извещение

Получатель: **ООО "ИЗДАТЕЛЬСТВО МЕДИА СФЕРА"**
(Наименование получателя платежа)

ИНН 7713757540 (ИНН получателя платежа) № счета 40702810738050101846 (номер счета получателя платежа)

в **ПАО СБЕРБАНК, г. Москва** (наименование банка получателя платежа) БИК: 044525225

Номер кор./сч. банка получателя платежа: 30101810400000000225

Подписка на журнал «Эндоскопическая хирургия» НДС не облагается
(наименование платежа) (№ л.счета (код) плательщика)

Ф.И.О. плательщика _____

Адрес плательщика _____

Сумма платежа _____ руб ____ коп Сумма платы за услуги _____ руб ____ коп

Итого: _____ руб ____ коп

Кассир

С условиями приема указанной в платежном документе суммы, в т.ч. с суммой взимаемой платы за услуги банка, ознакомлен и согласен Подпись: _____

Квитанция

Получатель: **ООО "ИЗДАТЕЛЬСТВО МЕДИА СФЕРА"**
(Наименование получателя платежа)

ИНН 7713757540 (ИНН получателя платежа) № счета 40702810738050101846 (номер счета получателя платежа)

в **ПАО СБЕРБАНК, г. Москва** (наименование банка получателя платежа) БИК: 044525225

Номер кор./сч. банка получателя платежа: 30101810400000000225

Подписка на журнал «Эндоскопическая хирургия» НДС не облагается
(наименование платежа) (№ л.счета (код) плательщика)

Ф.И.О. плательщика _____

Адрес плательщика _____

Сумма платежа _____ руб ____ коп Сумма платы за услуги _____ руб ____ коп

Итого: _____ руб ____ коп

Кассир

С условиями приема указанной в платежном документе суммы, в т.ч. с суммой взимаемой платы за услуги банка, ознакомлен и согласен Подпись: _____

По вопросам подписки:
(495) 482-43-29, 8 800 101 59 87 (бесплатная линия) zakaz@mediasphera.ru